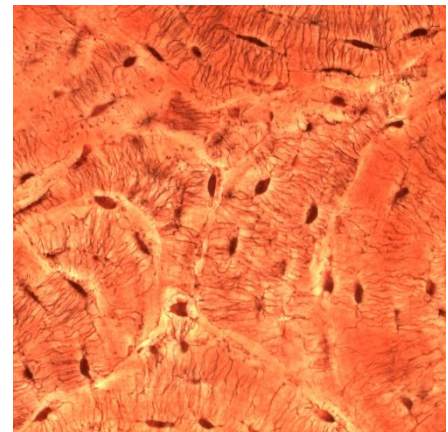
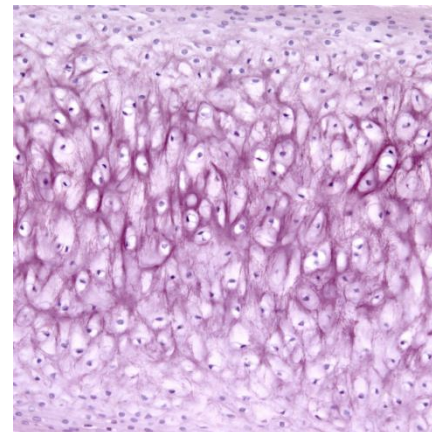
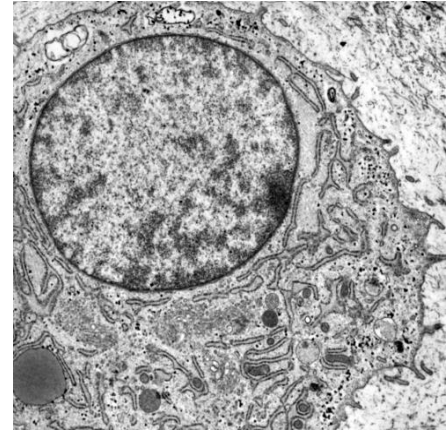
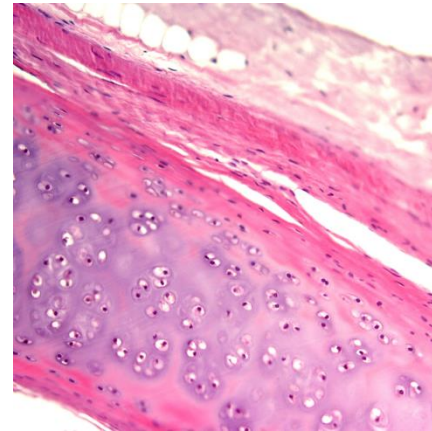


POJIVOVÁ TKÁŇ II

CHRUPAVKA A KOST

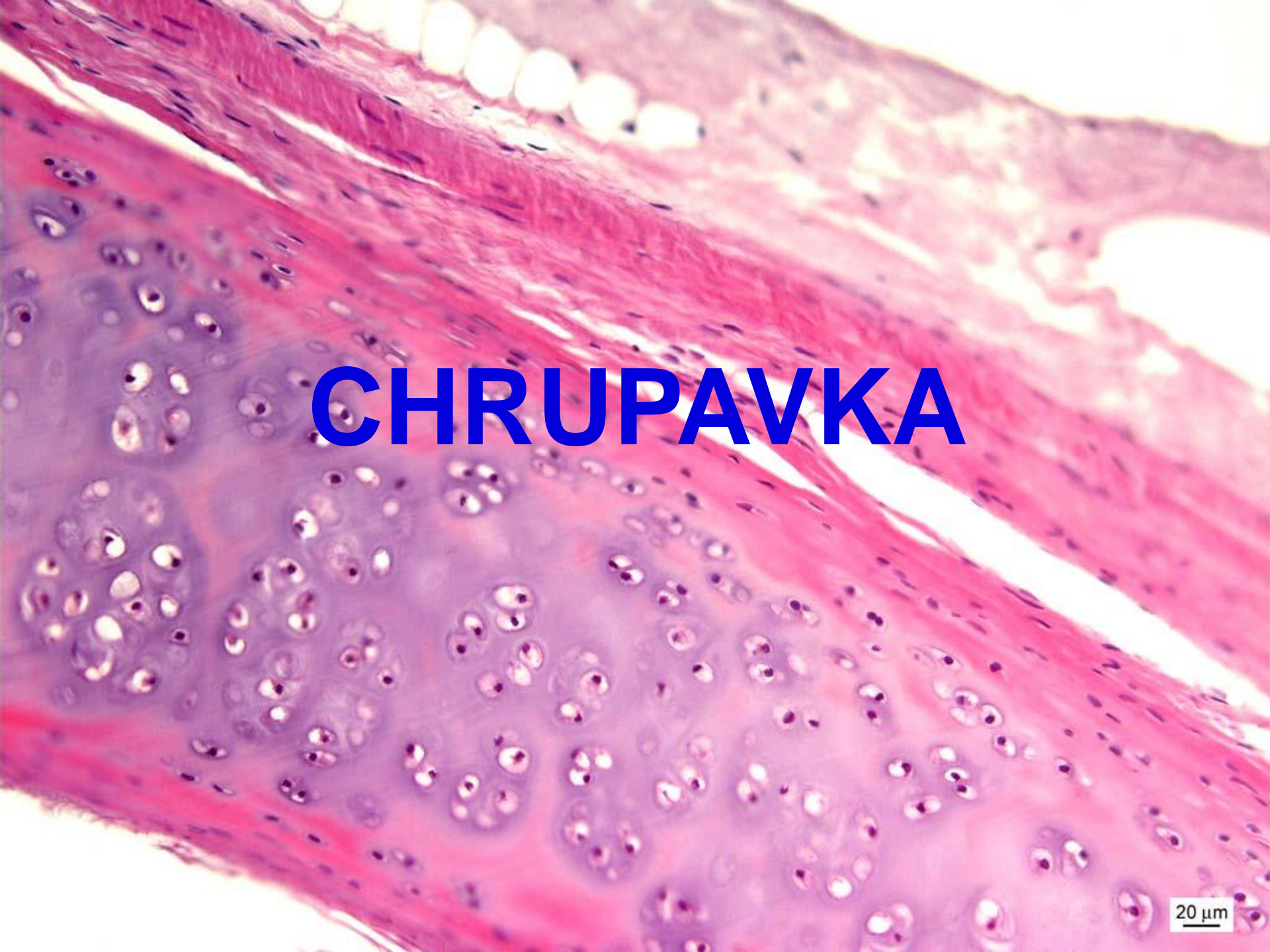

Petr Vaňhara

pvanhara@med.muni.cz

CHRUPOVKA

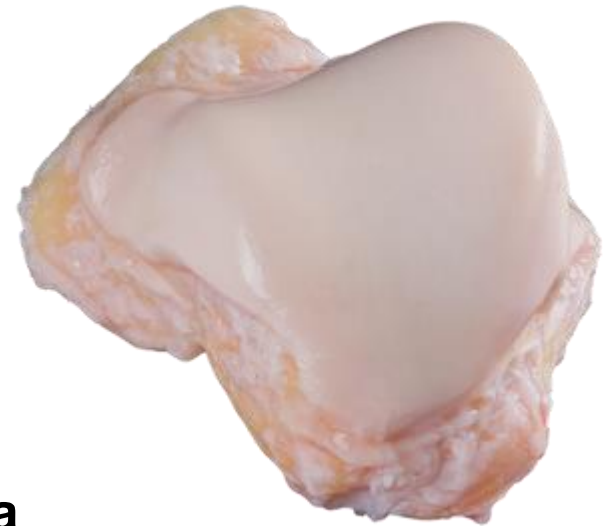20 μ m



- **specializovaná pojivová tkáň se souvislou ECM**
- pružná, mechanicky odolná
- avaskulární, bez inervace
- podpora měkkých tkání (trachea, larynx)
- součást skeletu (kostální chrupavky)
- kloubní spojení
- nezbytná pro růst kostí


chrupavka je pojivo:

- 1. buňky**
- 2. vlákna**
- 3. základní hmota**




SLOŽENÍ A STRUKTURA PODMIŇUJÍ VLASTNOSTI CHRUPAVKY

- Buňky – chondroblasty a chondrocyty




Růst chrupavky
Produkce ECM

- Perichondrium – pojivová tkáň kolem chrupavky

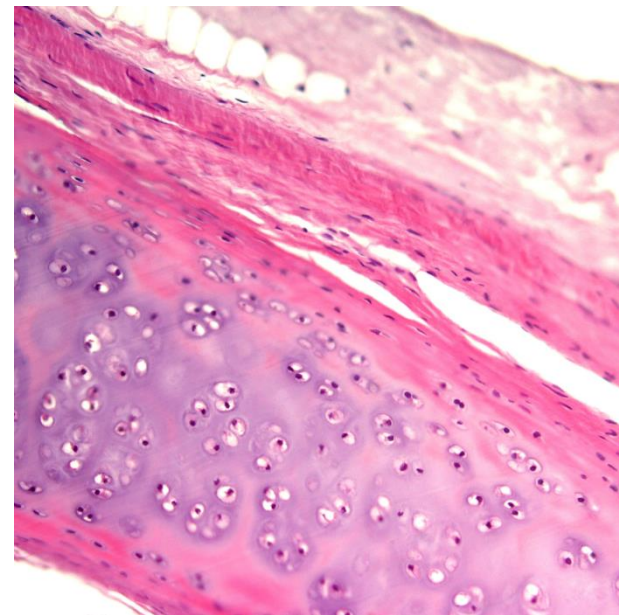


Výživa a apoziční růst
chrupavky

- ECM – voda, proteoglykany a kolagenní fibrily



Konzistence
Tlaková
elasticita



Hyalinní

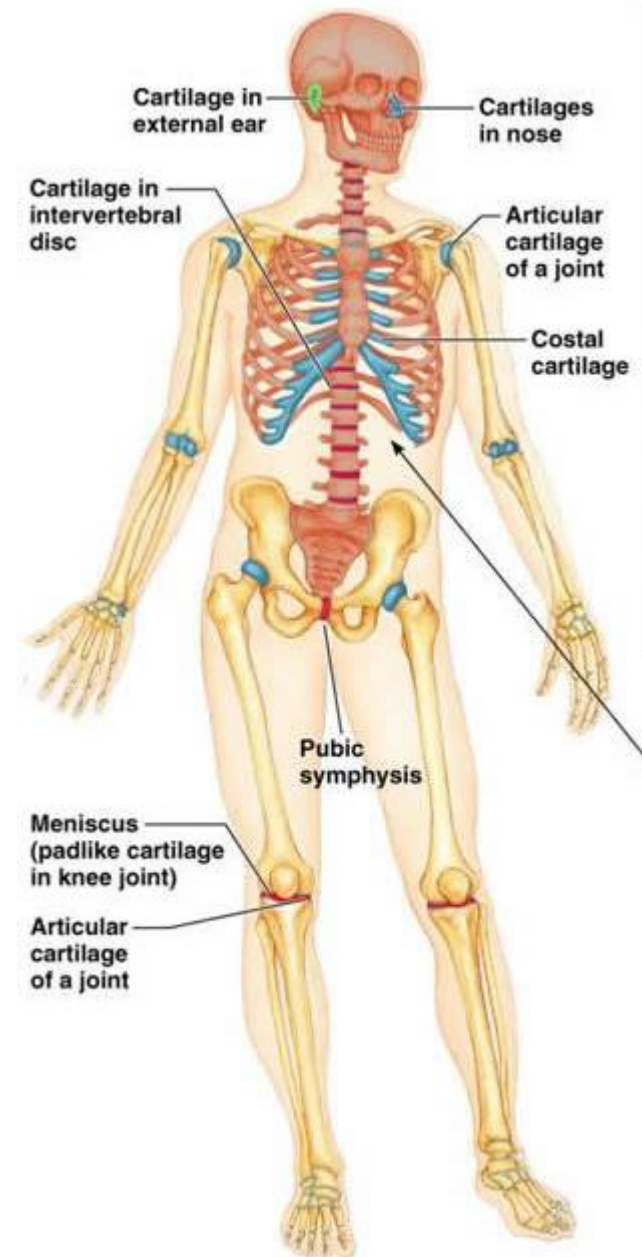
- Nos
- Kloubní povrchy
- Kostální chrupavky
- Larynx
- Trachea a bronchy

Elastická

- Auricula
- Epiglottis
- Eustachova trubice

Vláknitá

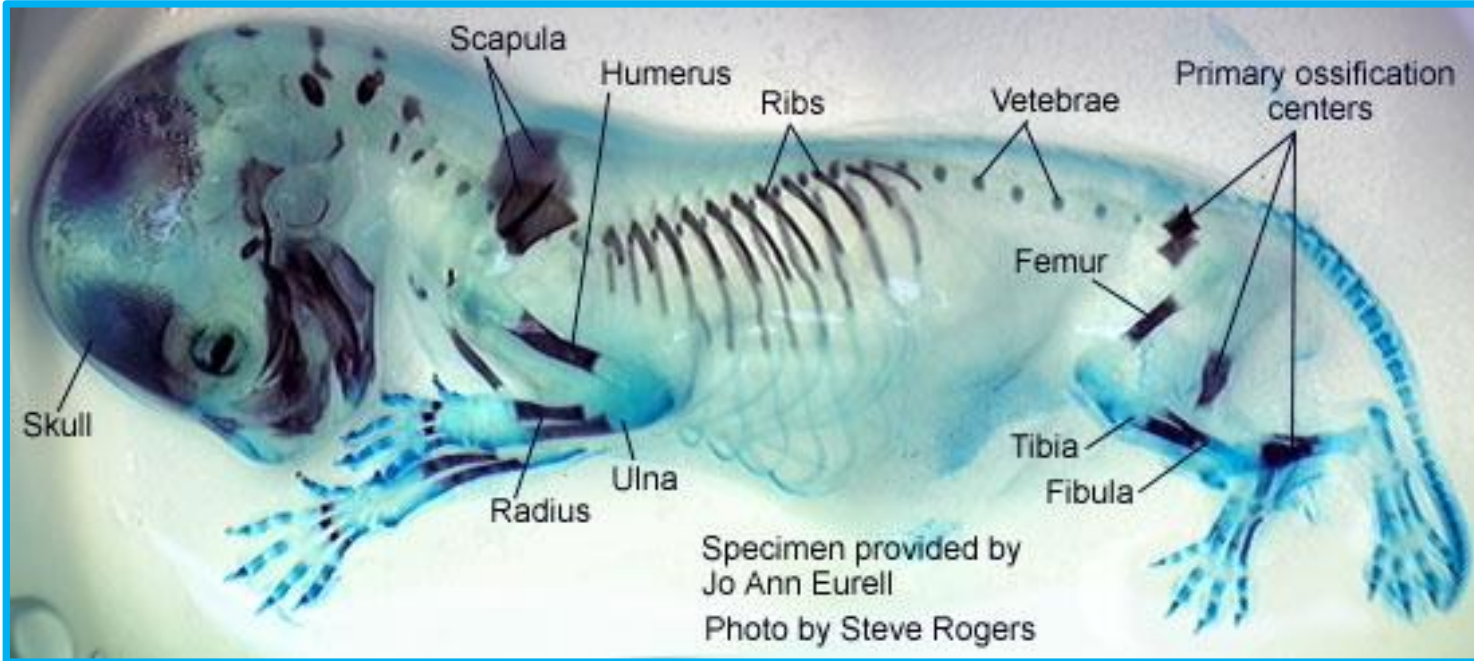
- Meziobratlové ploténky
- Symfýza *os pubis*
- Meniskus



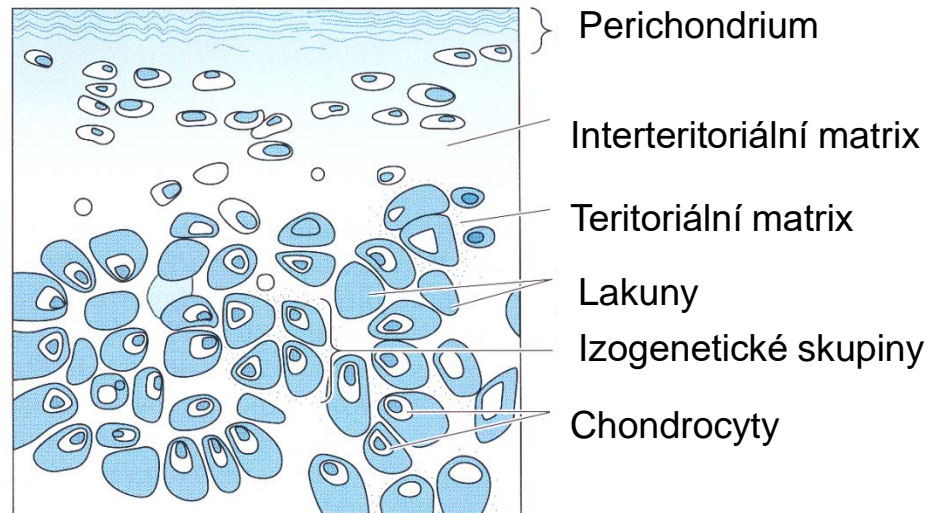
HYALINNÍ CHRUPAVKA

Alcian Blue&Alizarin Red

<http://chickscope.beckman.uiuc.edu/explore/embryology/day14/dev2.html>

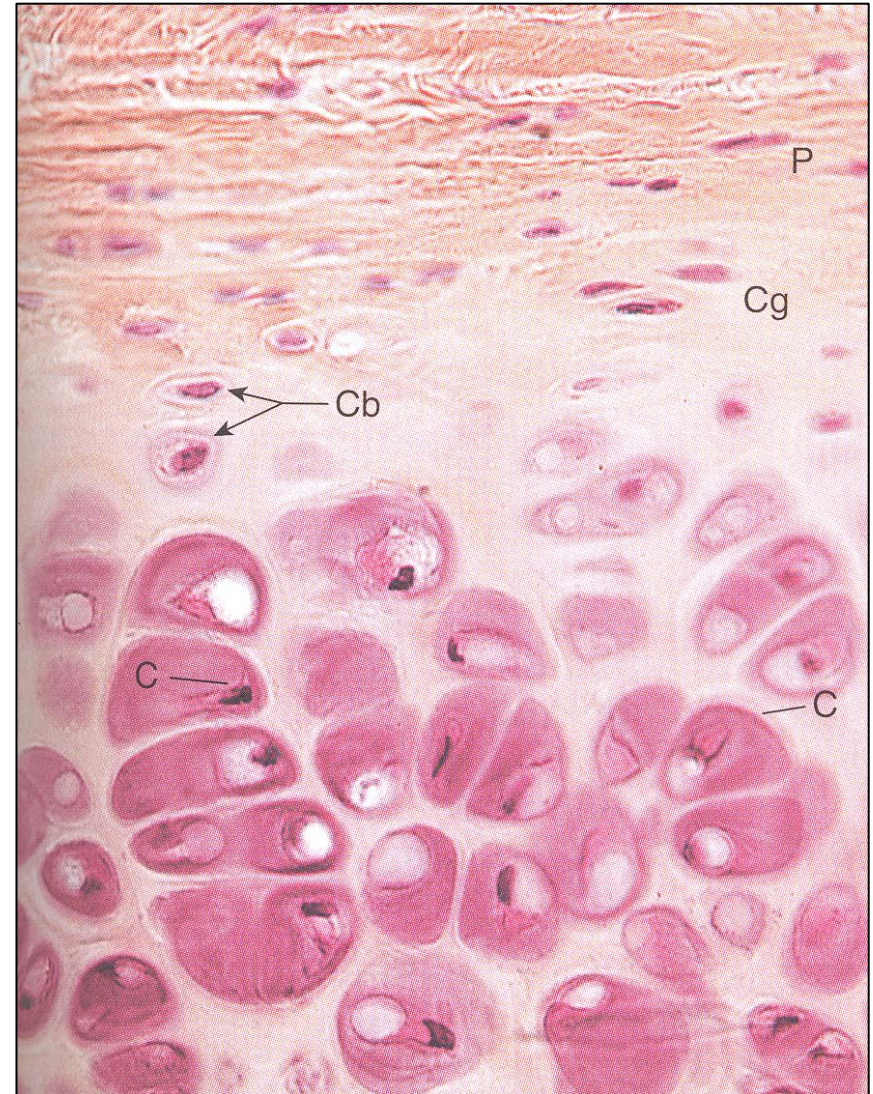


- nejběžnější
- dočasný embryonální skelet
- epifyzeální růstové ploténky
- klouby, trachea, larynx, atd.
- isogenetické skupiny

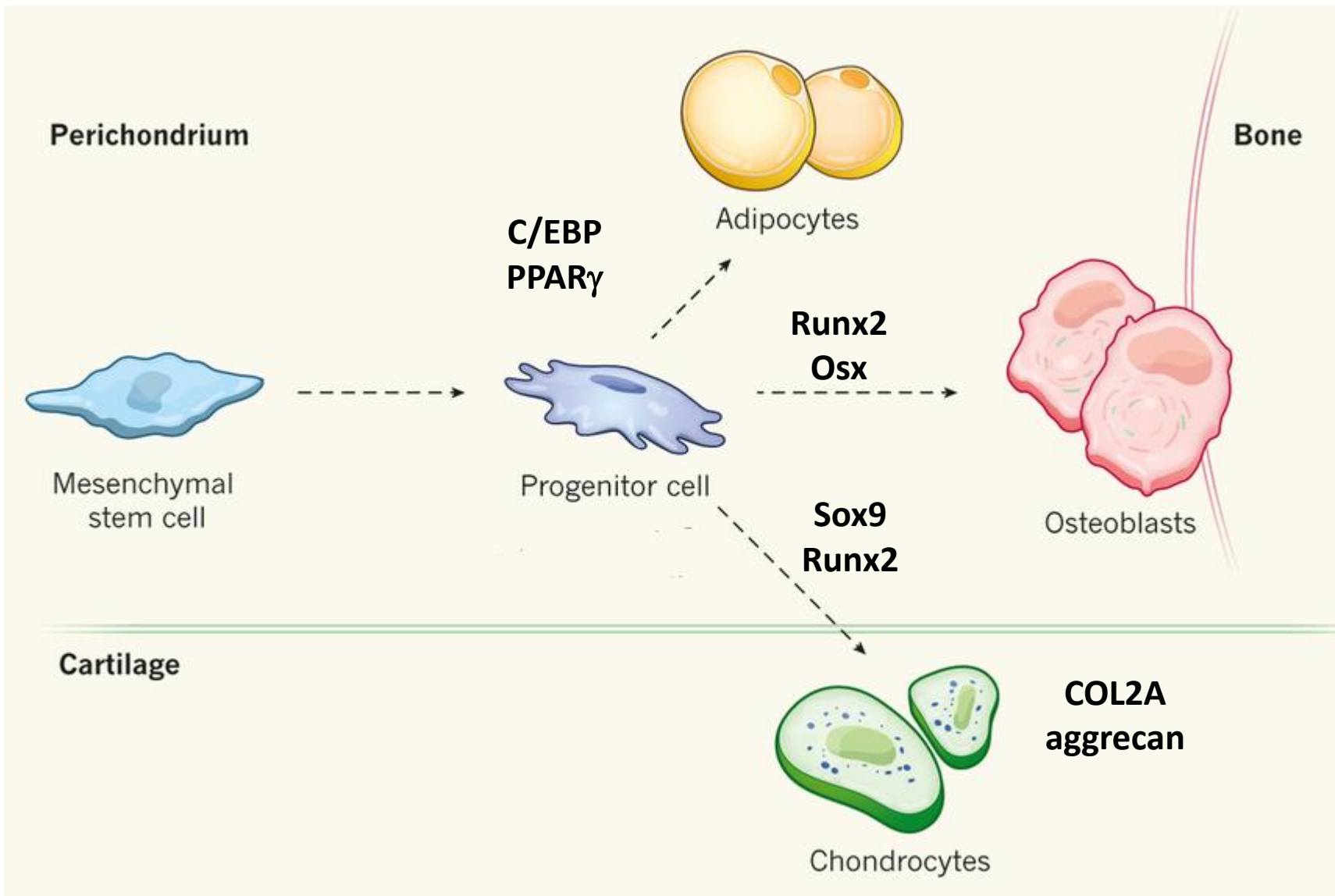


▪ CHONDROBLASTY A CHONDROCYTY

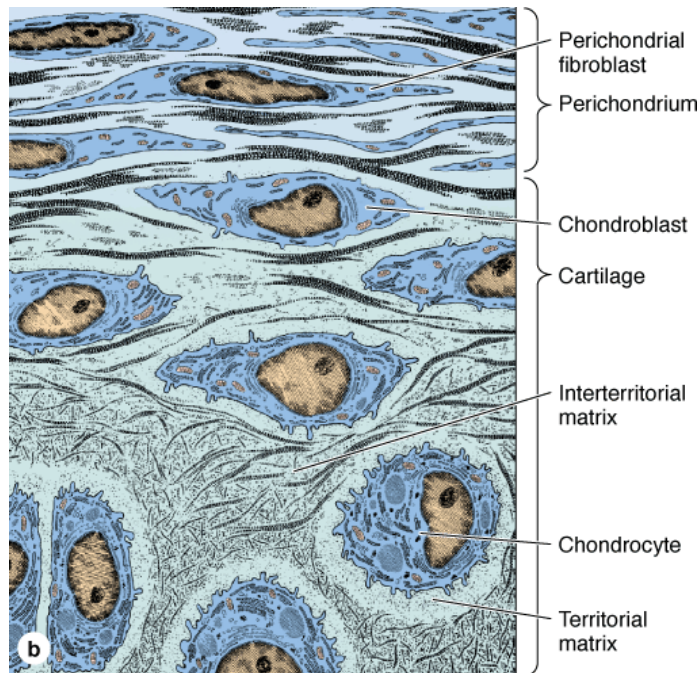
- **chondrogenní buňky**
- původ z mesenchymu
- vřetenovité, úzké
- **chondroblasty**
- bazofilní
- typická ultrastruktura proteosynteticky aktivních buněk
- produkce extracelulární matrix
- **chondrocyty**
- obklopené matrix
- isogenetické skupiny, lakuny



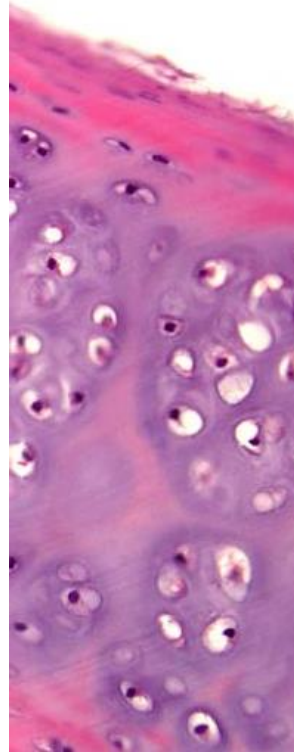
DIFERENCIACE CHONDROCYTŮ



RŮST HYALINNÍ CHRUPAVKY



Source: Mescher AL: *Junqueira's Basic Histology: Text and Atlas, 12th Edition*: <http://www.accessmedicine.com>
Copyright © The McGraw-Hill Companies, Inc. All rights reserved.

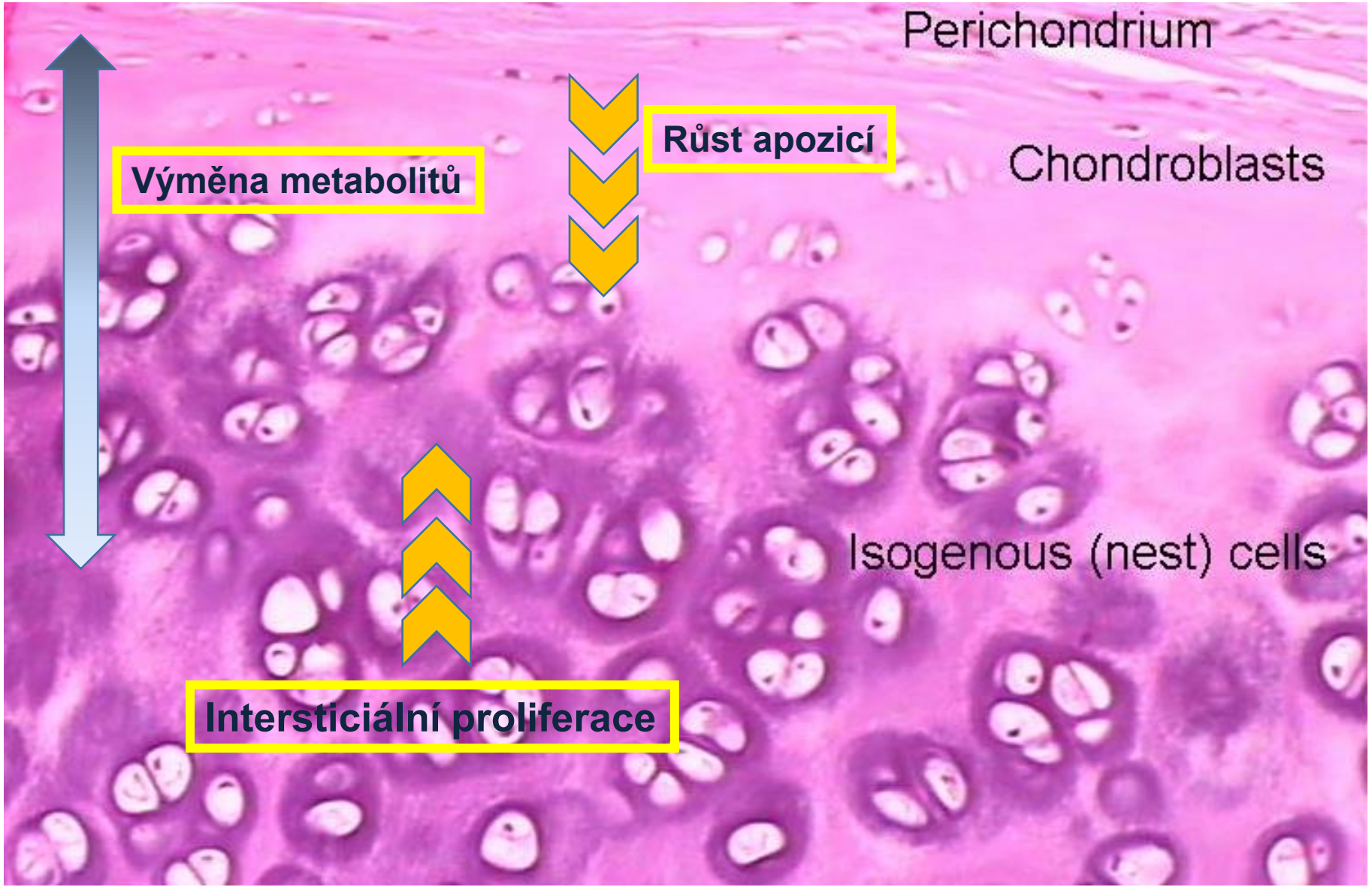


- **chondrifikační centra**
- diferenciace chondroblastů
- kartogenin

- **apoziční růst**
- z perichondria
- diferenciací chondroblastů z chondroprogenitorových buněk

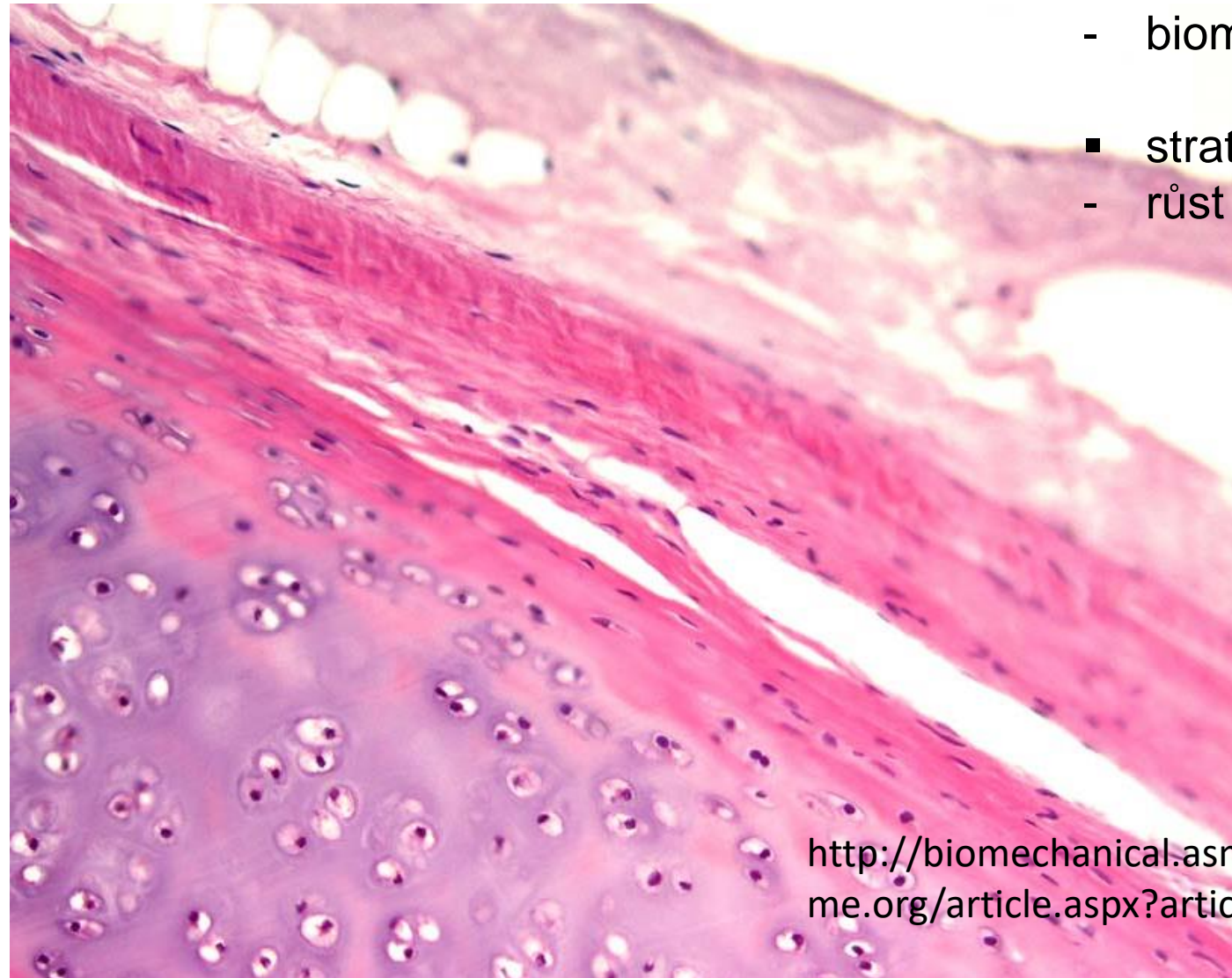
- **intersticiální proliferace**
- dělení chondrocytů
- intersticiální skupiny

RŮST HYALINNÍ CHRUPAVKY



PERICHONDRIUM

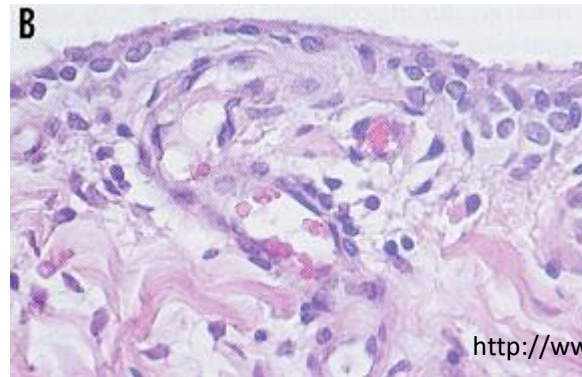
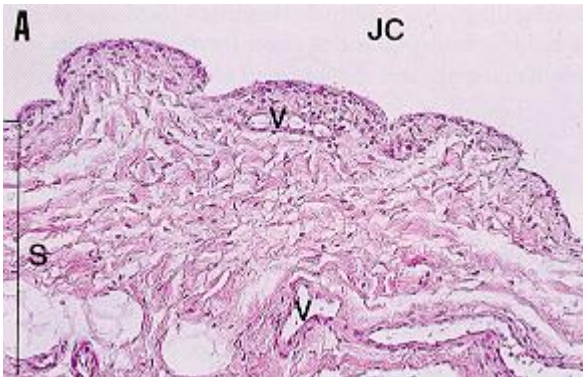
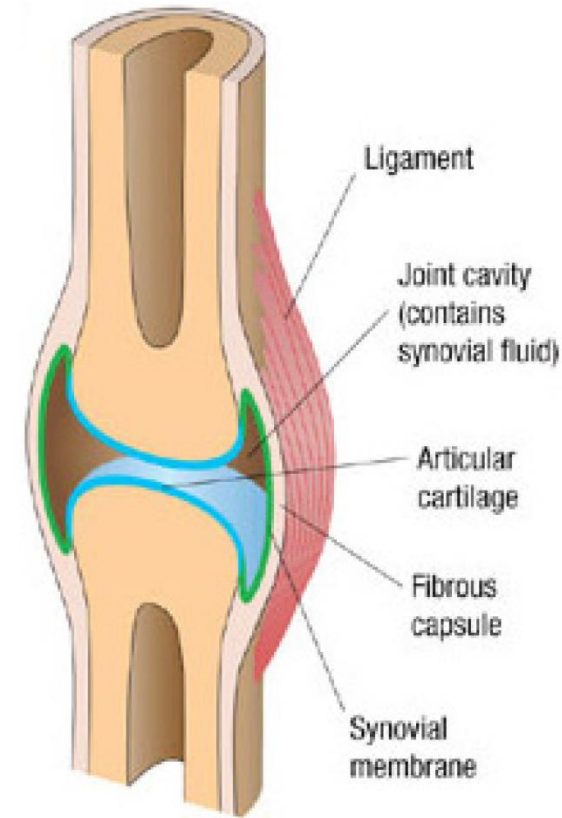
- stratum fibrosum
 - biomechanika
- stratum chondrogenicum
 - rüst



<http://biomechanical.asmedigitalcollection.asme.org/article.aspx?articleid=1426878>

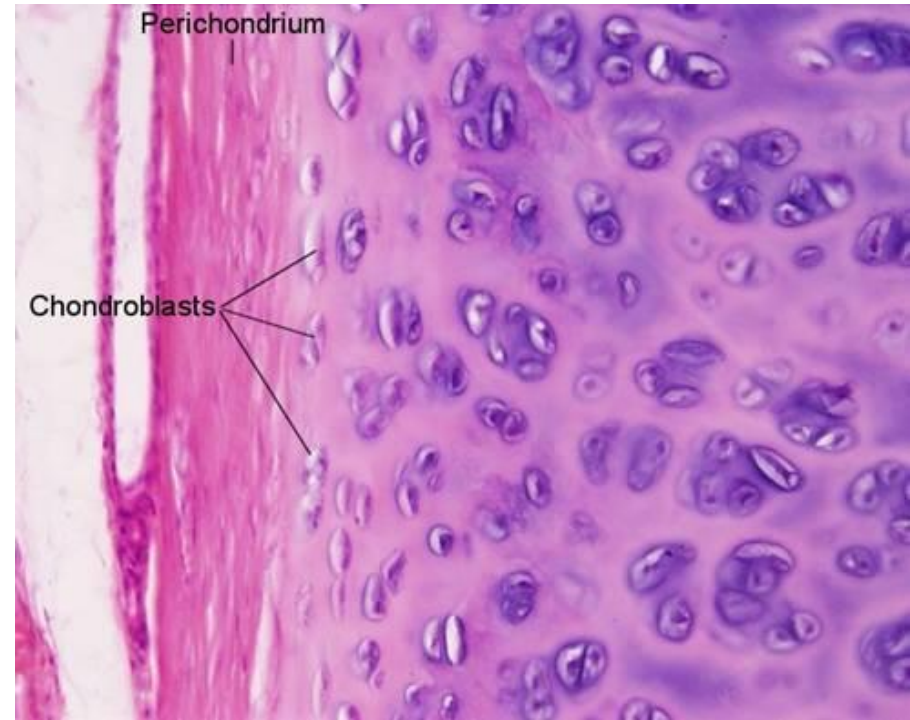
SYNOVIUM

- *membrana fibrosa*
 - husté kolagenní vazivo
- *membrana synovialis*
 - intima, subintima
 - záhyby do kloubní dutiny
 - početní krevní a lymfatické kapiláry, nervy
 - nesouvislé vrstvy buněk (synovialocyty)
 - bazální membrána a mezibuněčné spoje chybí
→ **nejedná se o epitel** ale mesenchymální pojivo
 - synoviální tekutina bohatá na hyaluronany
 - *bursae synoviales, vaginae tendineum*

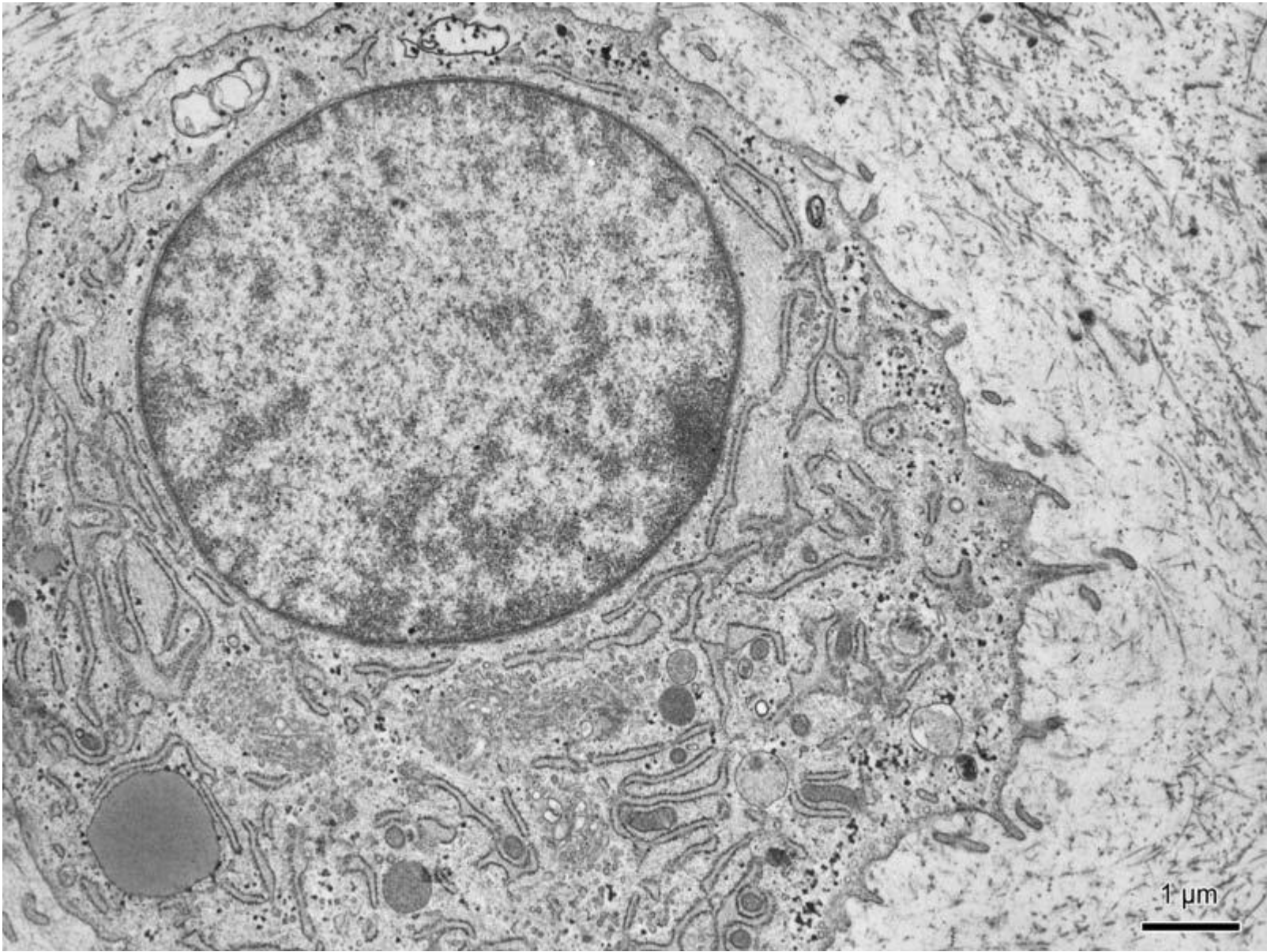


ULTRASTRUKTURA CHONDROCYTŮ

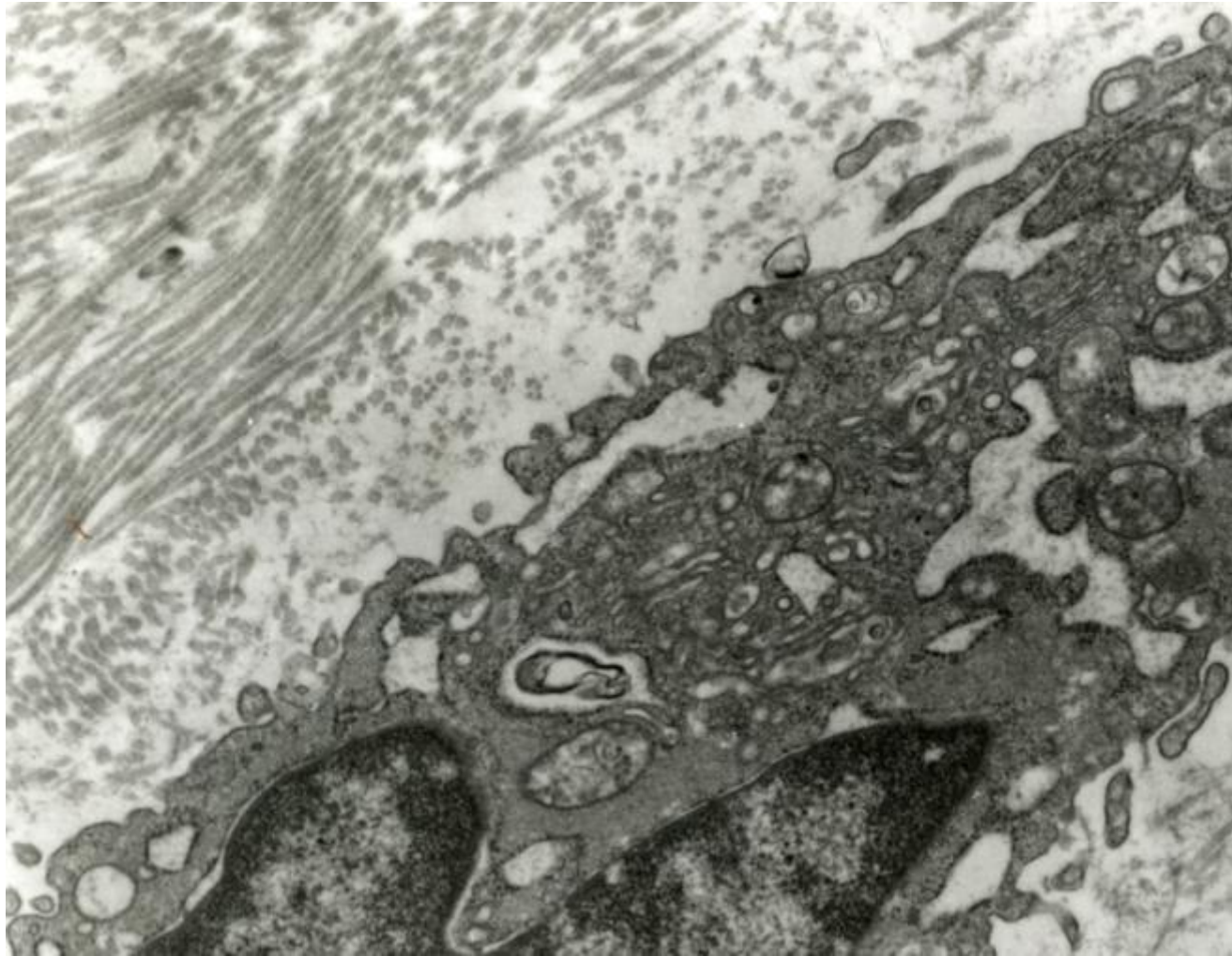
- oválné → kulaté buňky, 10-30 μ m
- bohatá organelová výbava, zejména RER, GA
- glykogenová granula (anaerobní metabolismus)
- občas lipidové kapénky



ULTRAŠTRUKTURA CHONDROCYTŮ

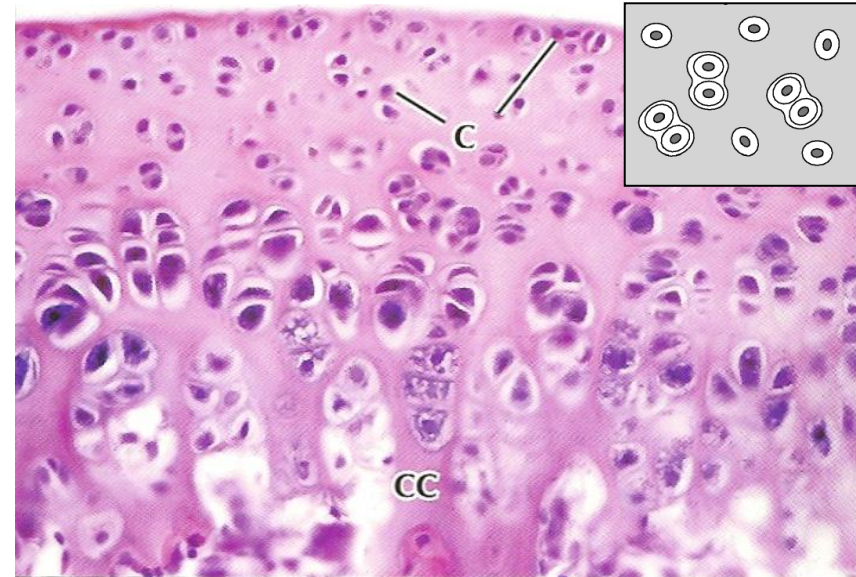


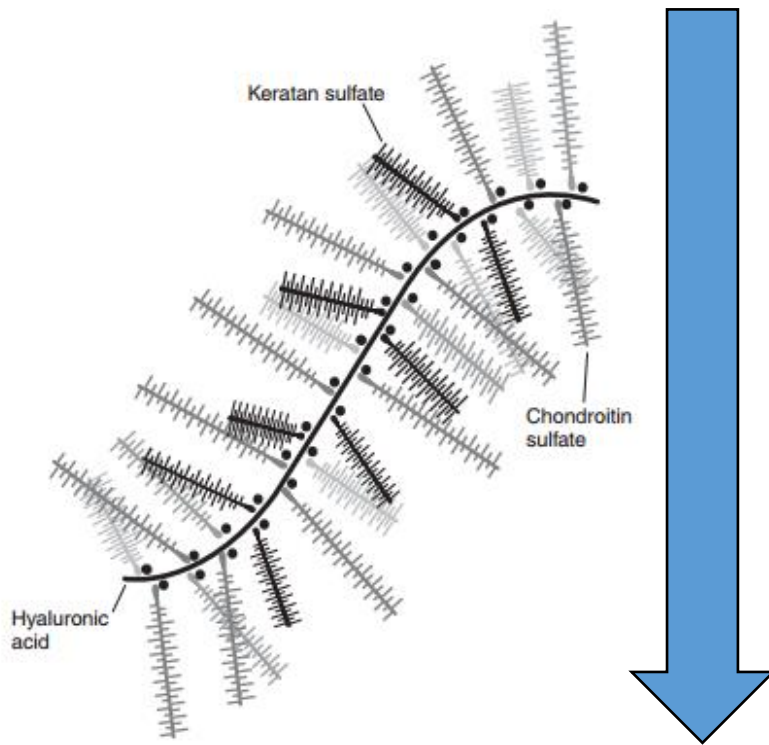
ULTRAŠTRUKTURA CHONDROCYTŮ



EXTRACELULÁRNÍ MATRIX

- **pericelulární kapsula**
 - cca $5\mu\text{m}$
 - složení podobné bazální membráně
- **teritoriální matrix**
 - cca $50\mu\text{m}$ široká oblast kolem lakuny
 - bazofilní
 - vysoký obsah glykosaminoglykanů (chondroitinsulfát)
- **interteritoriální matrix**
 - bohatá na kolagen II

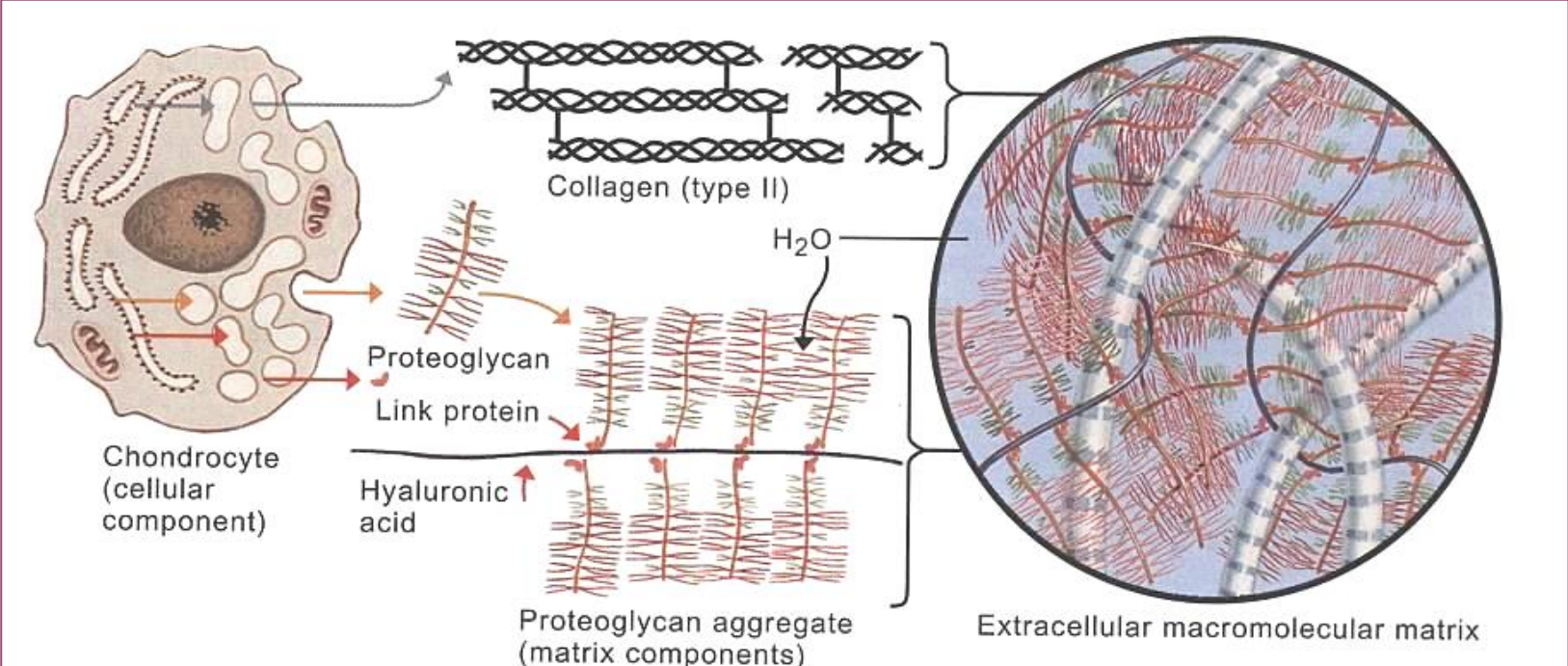
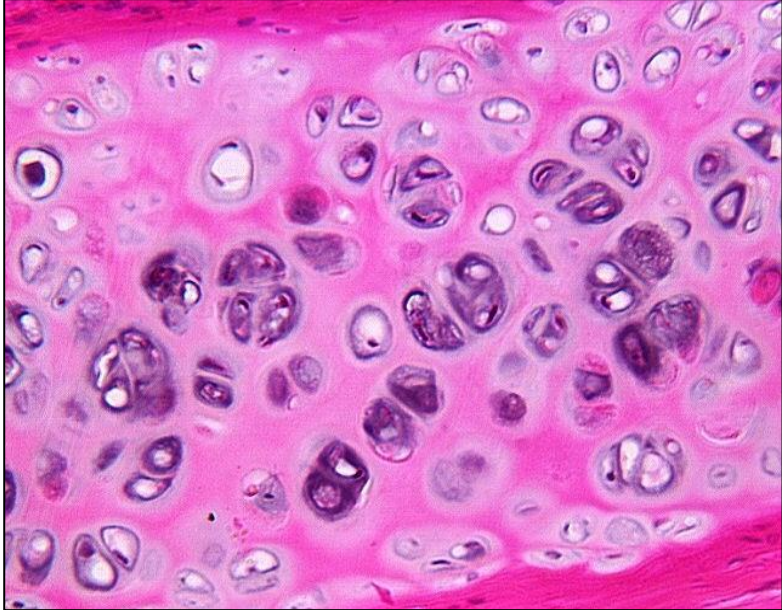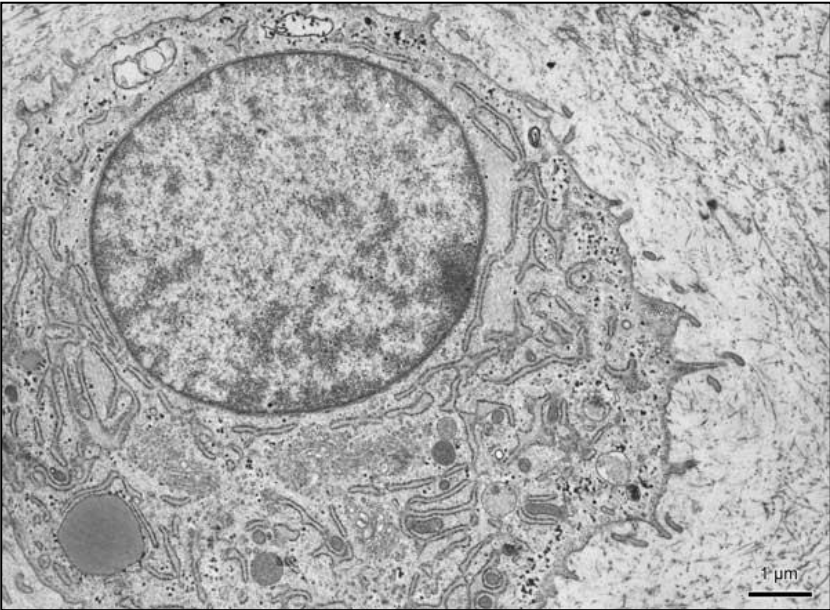




1. glykosaminoglykany
2. proteoglykany
3. vlákna
4. voda

biomechanické vlastnosti

EXTRACELULÁRNÍ MATRIX

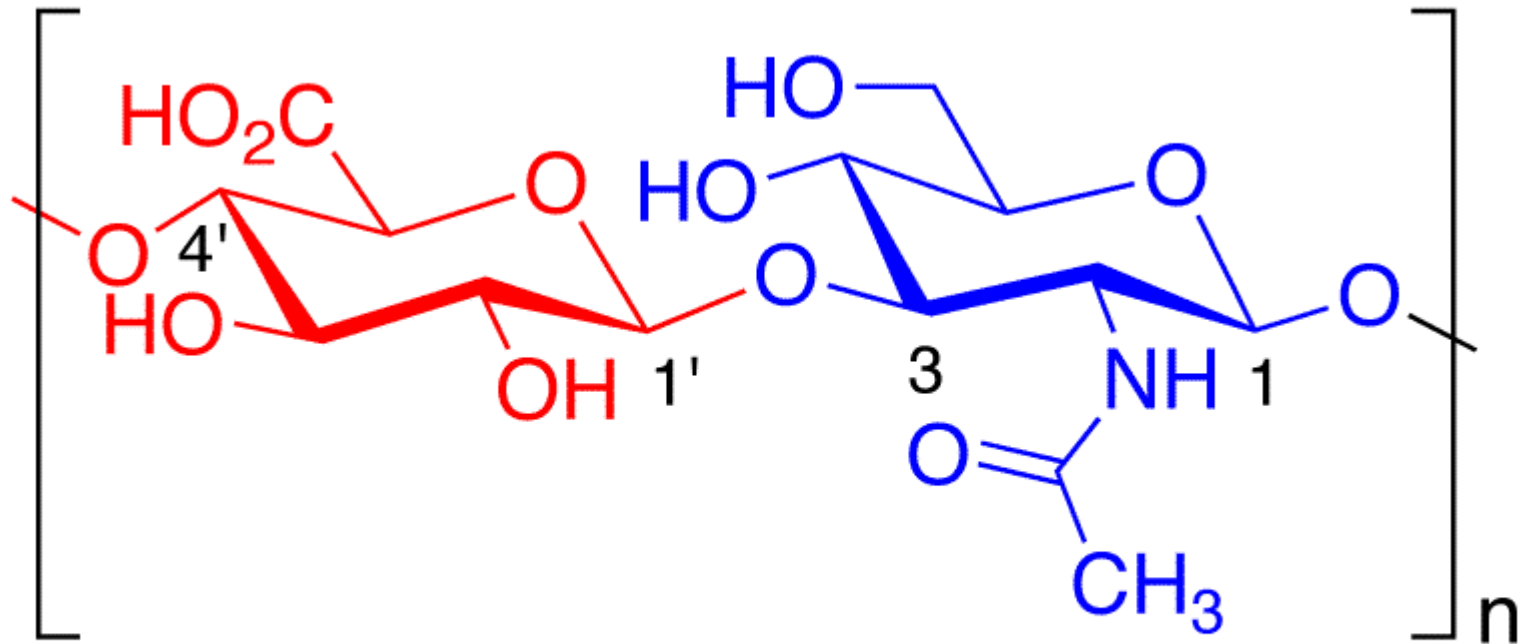


GLYKOSAMINOGLYKANY

- lineární nevětvené polysacharidy tvořené opakující se disacharidovou jednotkou:
 1. *N*-acetylgalactosamin (GalNAc) nebo *N*-acetylglucosamin (GlcNAc)
 2. uronová kyselina - glukuronát (GlcA) nebo iduronát.



hyaluronová kyselina



Glucuronic Acid N-Acetyl-D-glucosamine

Glykosaminoglykan Výskyt

Kyselina hyaluronová

Pupečník, **synoviální tekutina**, sklivcová tekutina, **chrupavka**

Chondroitinsulfát

Chrupavka, kost, rohovka, kůže, notochord, aorta

Dermatansulfát

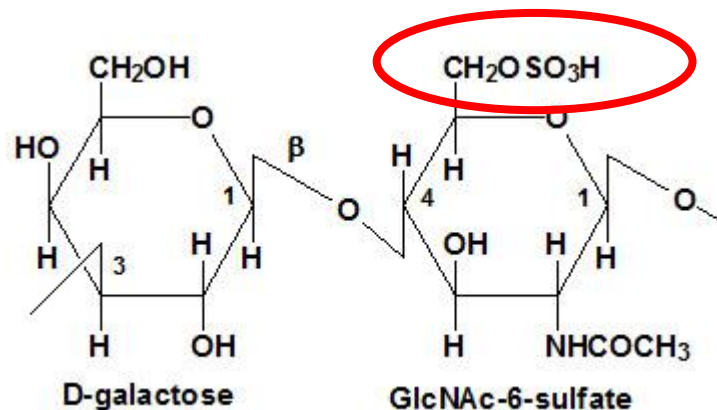
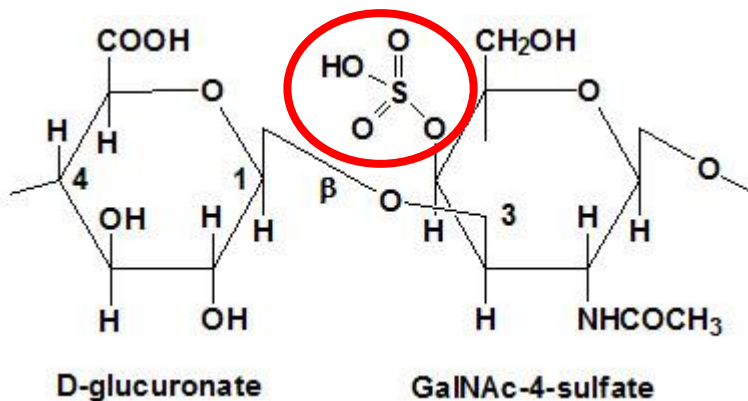
Kůže, šlachy, aorta (adventicie)

Heparansulfát

Aorta, plíce, játra, bazální laminy

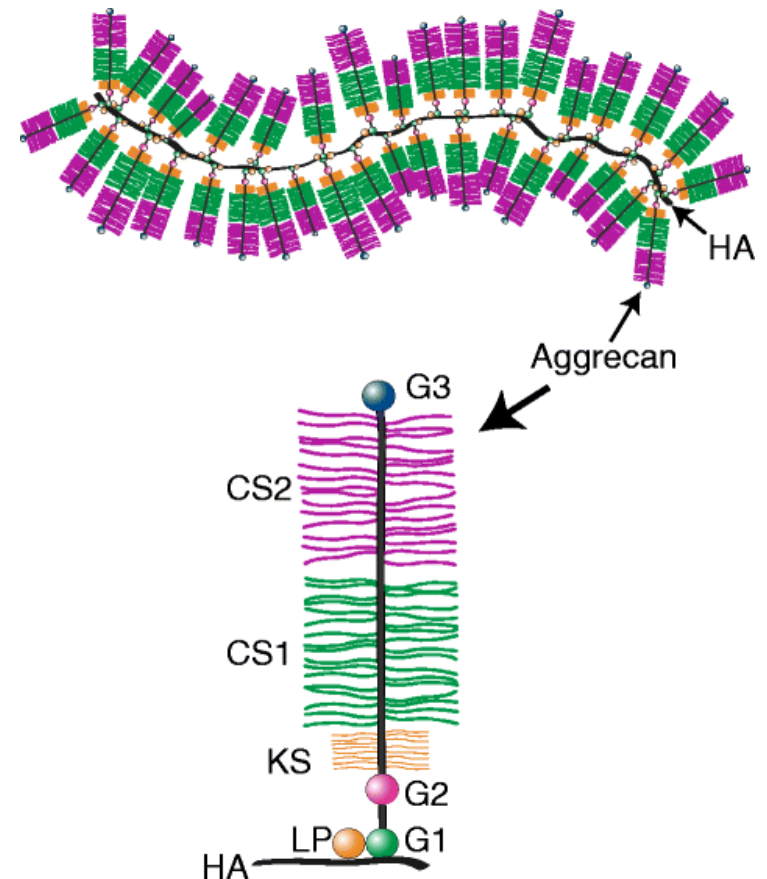
Keratansulfát

Rohovka, **chrupavka**, meziobratlová ploténka (nucleus pulposus, anulus fibrosus)

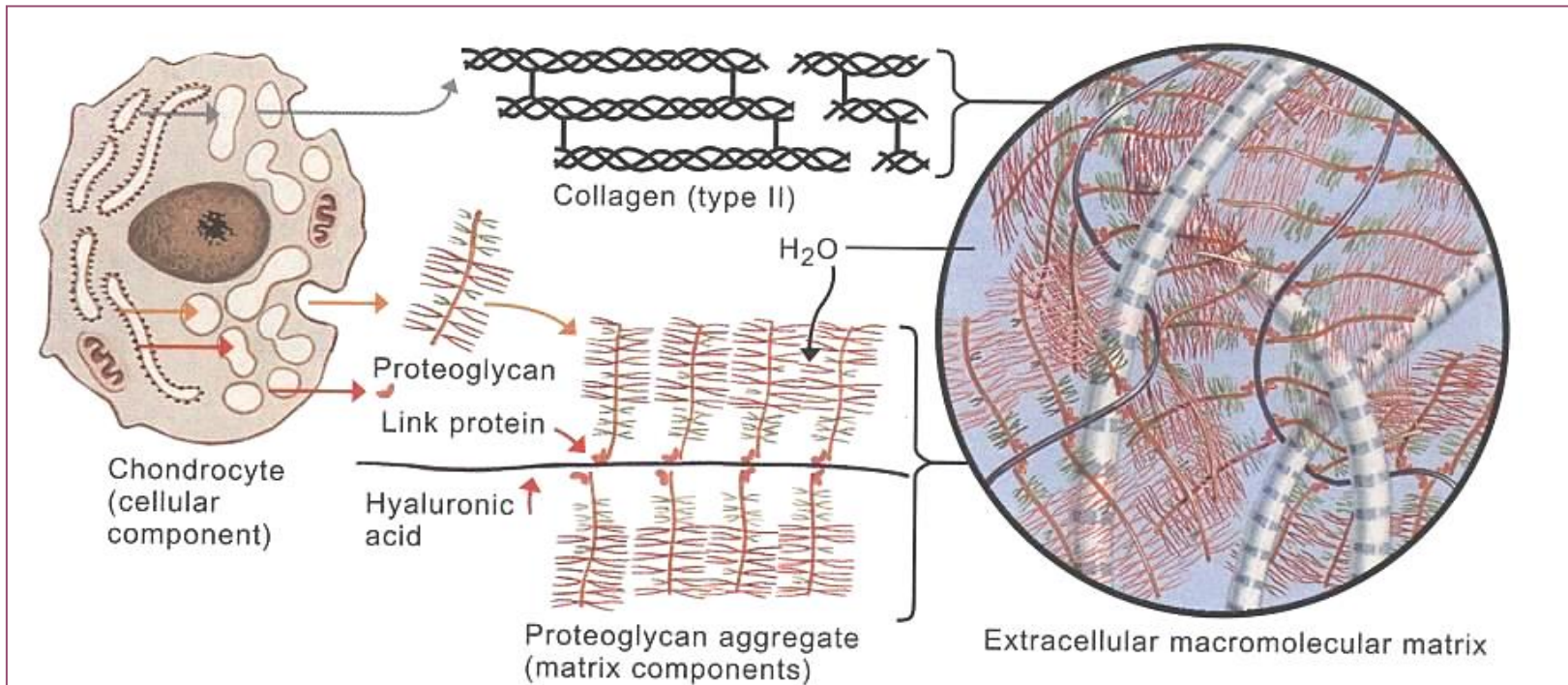


PROTEOGLYKANY A GLYKOPROTEINY

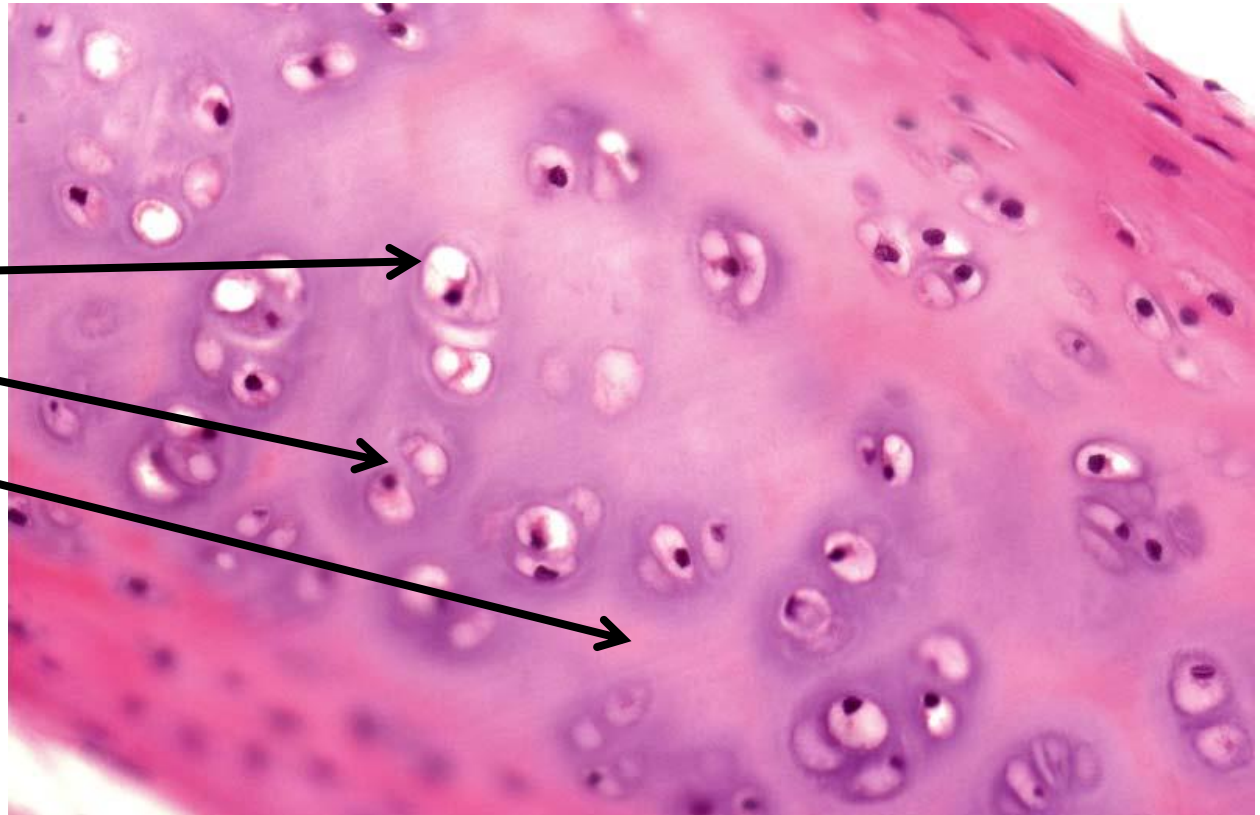
- **aggrecan**
 - protein + převažující lineární sacharidová složka
 - proteoglykanové agregáty
 - 100-200 molekul aggrecanu spolu kys. hyaluronovou tvoří 3-4 μ m velké shluky
 - vysoká schopnost vázat vodu
 - objem závislý na stupni hydratace
-
- **chondronectin**
 - vazba chondrocytů na kolagen II



- **kolagen**
 - col II + col IX/XI
 - tenké fibrily (15-20 nm → bez žíhání)
 - spojeny s perichondriem
 - stejný index lomu jako amorfnní ECM → není vidět



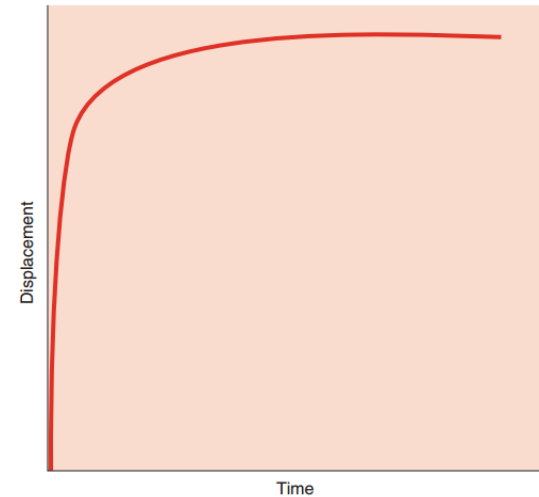
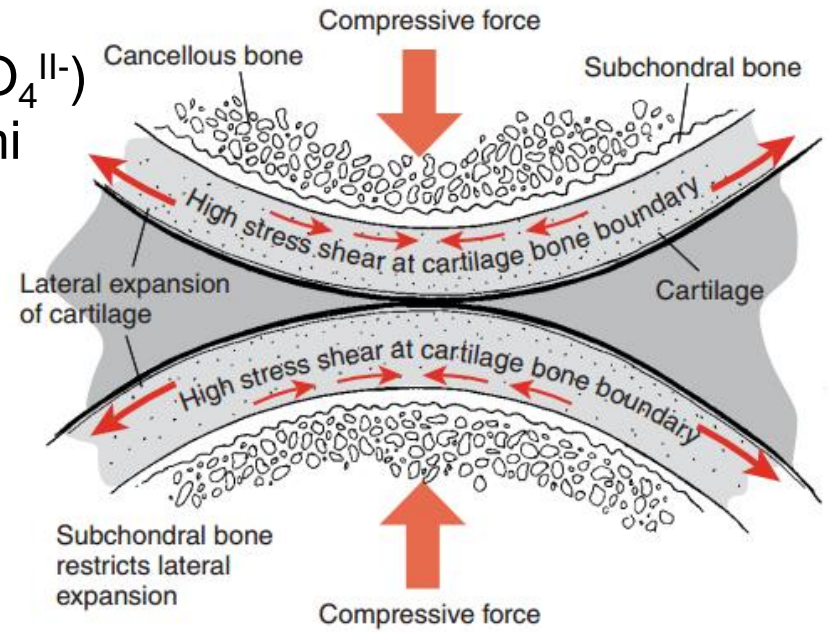
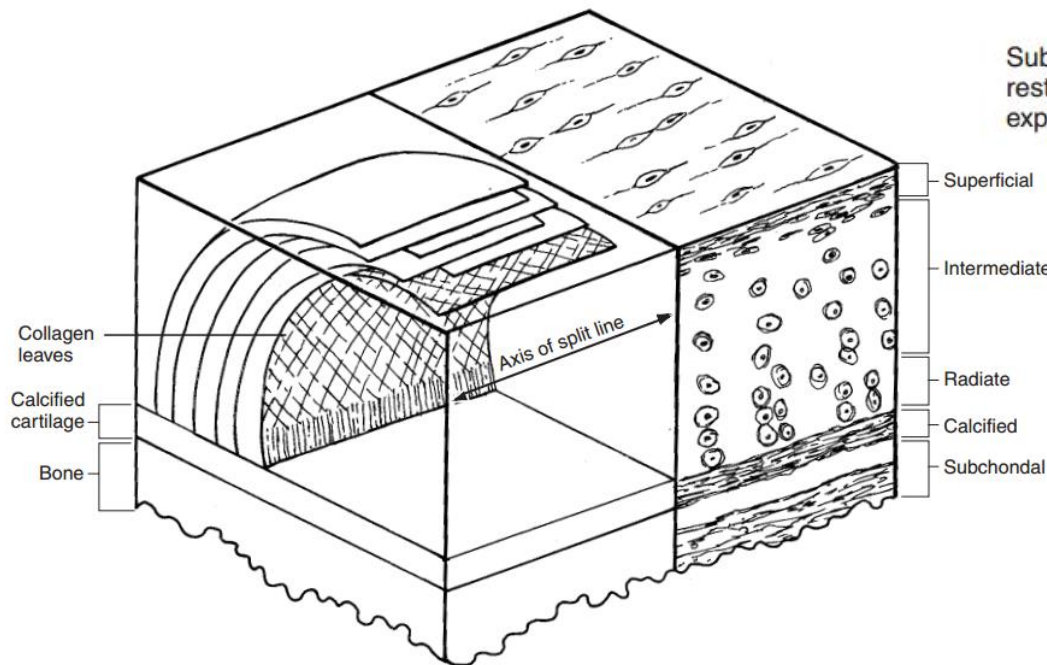
- pericelulární
- teritoriální
- interteritoriální



přenos biochemických a biomechanických signálů

- **tlaková elasticita**

- proteoglykany – polyanionty (COO^- , $\text{SO}_4^{\text{II}-}$)
- expanze omezená kolagenními fibrilami
- repulze



- **bifázický model chrupavky**

- **podmíněný složením ECM**

- proteoglykany, kolagen, elastin a buňky tvoří solidní, nestlačitelnou, ale elastickou fázi (20%)
- intersticiální tekutina která volně protéká matrix – fluidní fáze (80%)
- při tlakové zátěži tekutina protéká chrupavkovou matrix do ustanovení rovnováhy
- při dekompresi – expanze matrix
- význam i pro výživu chrupavky

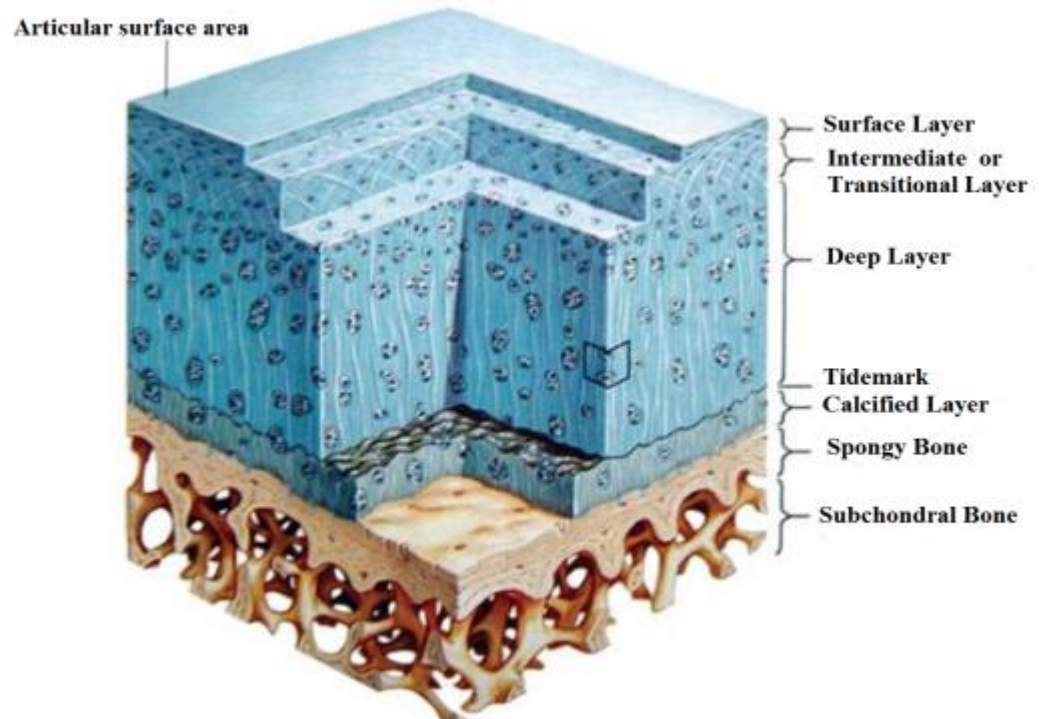
I. tangenciální (superficiální) zóna

II. přechodná zóna

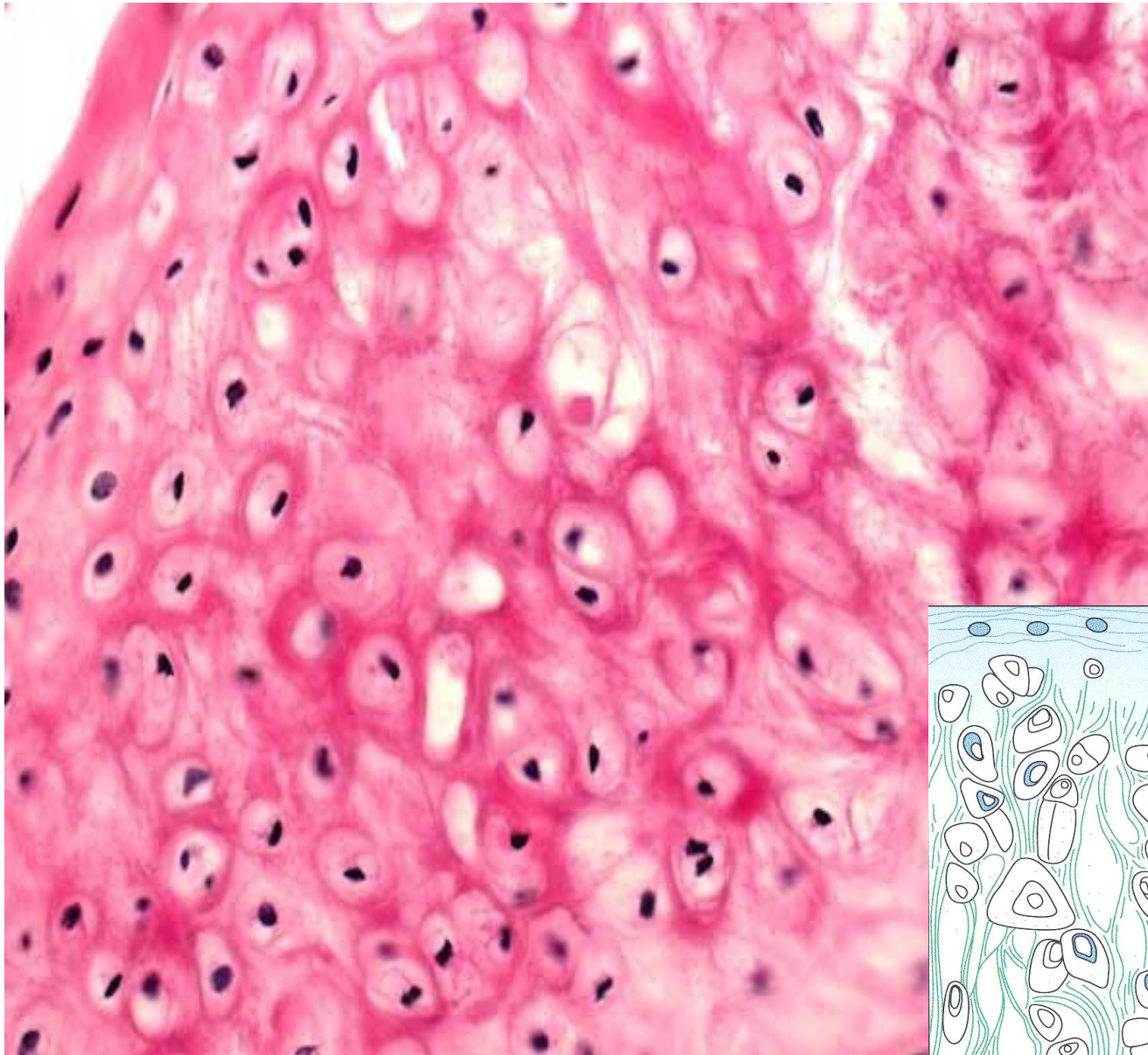
III. radiální zóna

mineralizovaná chrupavka

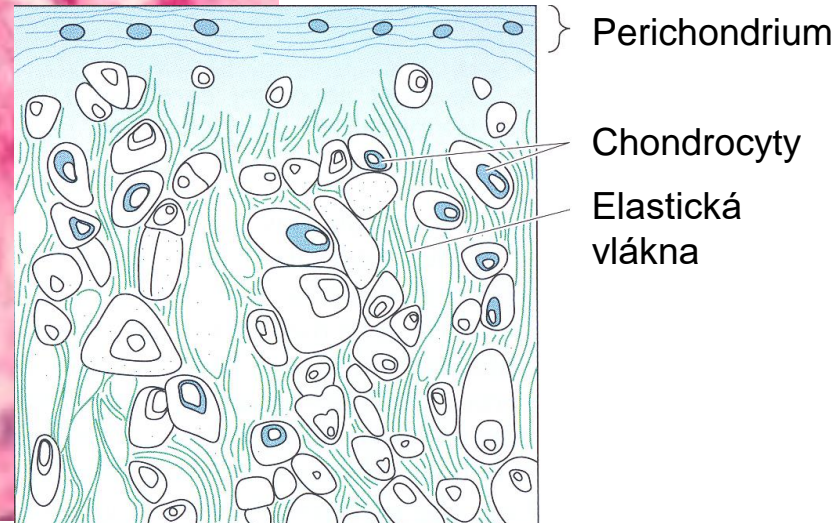
subchondrální kost



ELASTICKÁ CHRUPAVKA

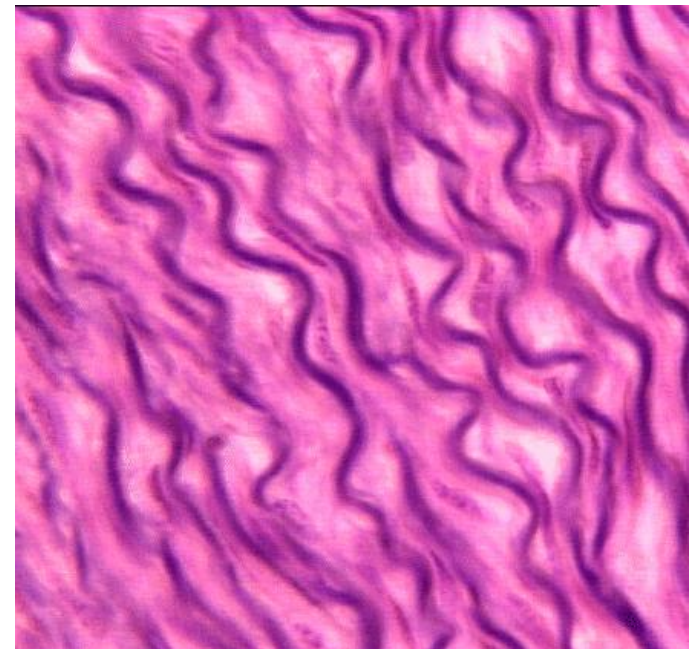
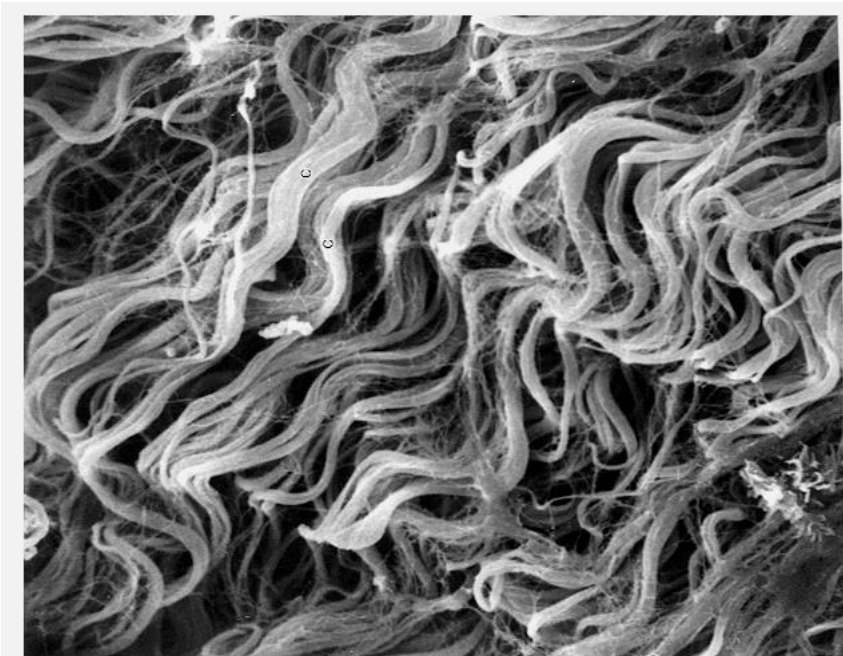
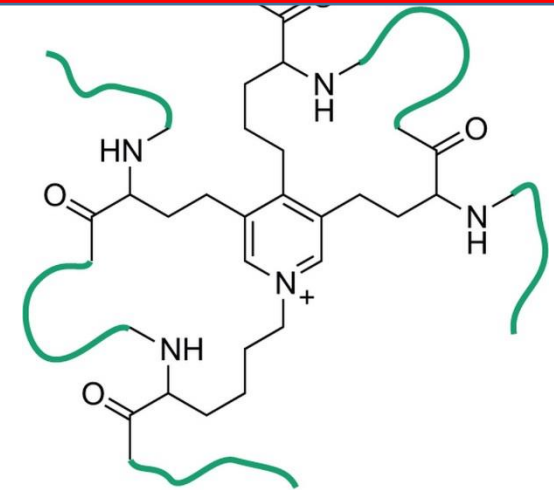


- acidofilní elastická vlákna v matrix
- izogenetické skupiny nejsou vytvořeny
- auricula, meatus, larynx, epiglottis

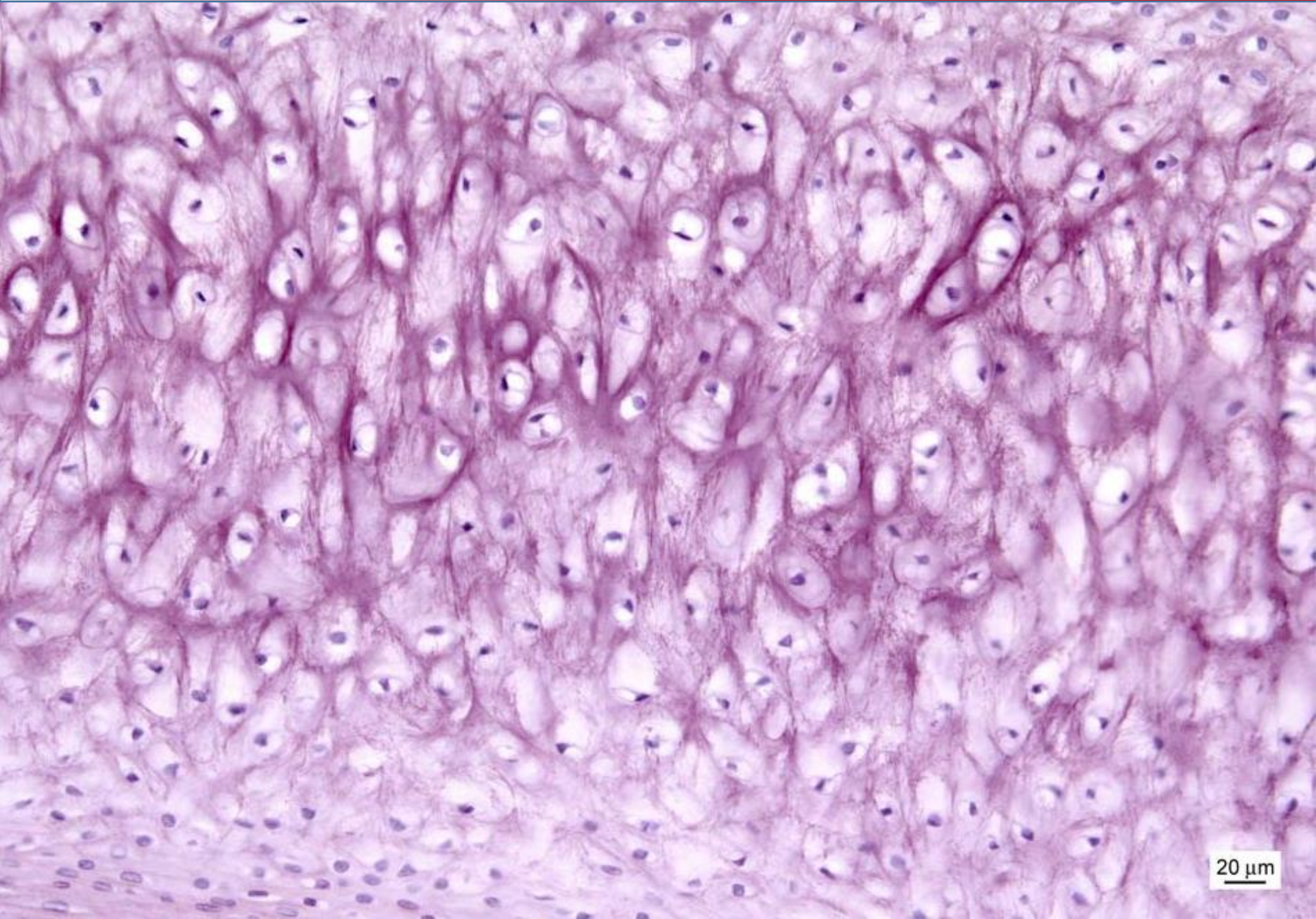


ELASTICKÁ VLÁKNA

- méně početná než vlákna kolagenní
- polymer – tropoelastin
- desmosin, isodesmozin
- minimální tahová pevnost, při přetažení ztráta pružnosti
- redukuje hysterizi vaziva = díky své pružnosti usnadňují návrat vaziva do původního stavu po mechanické změně



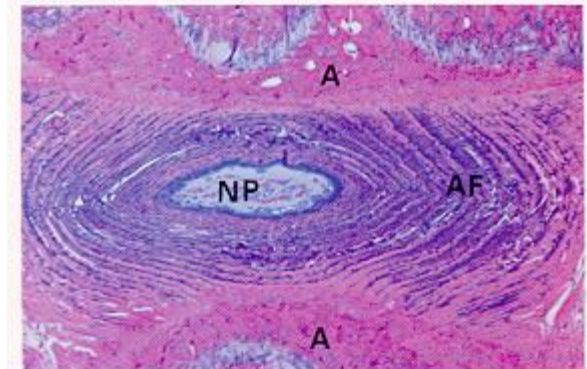
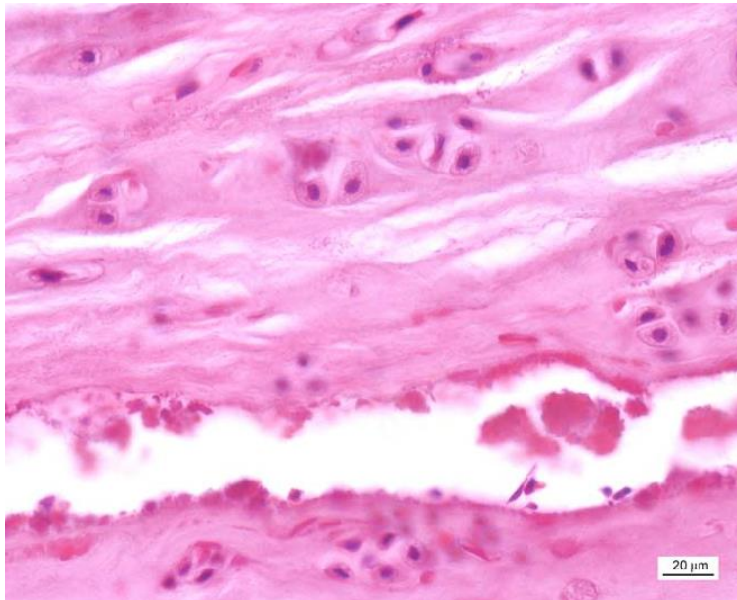
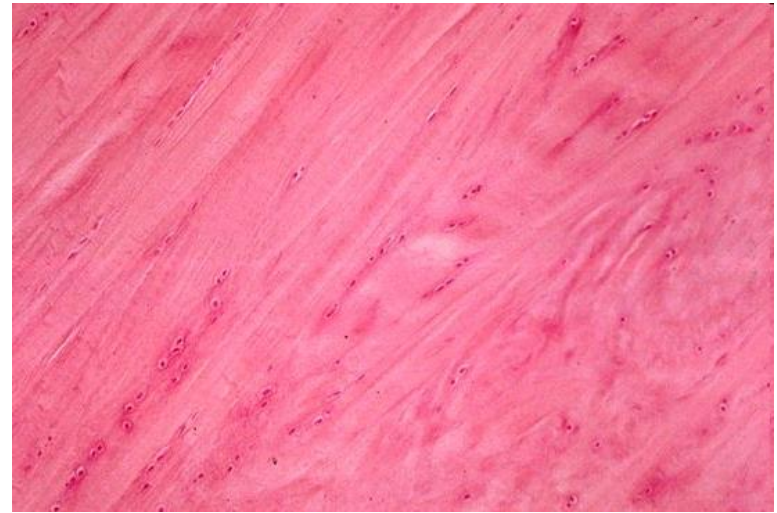
ELASTICKÁ CHRUPAVKA



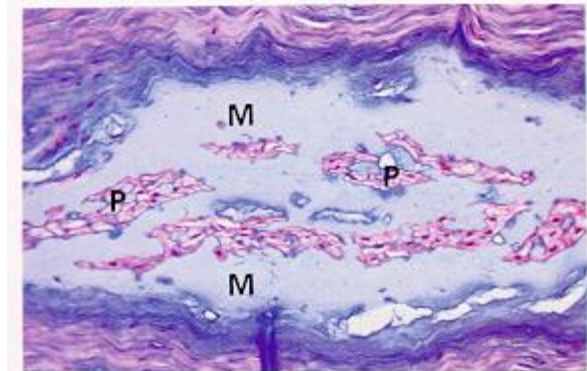
20 μ m

VLÁKNITÁ CHRUPAVKA

- dominantní vláknitá složka – kolagen I a II
- mechanická odolnost
- minimum amorfní ECM – vlákna jsou viditelná
- podobná hustému kolagennímu vazivu
- meziobratlové ploténky, symphysis pubis, meniscus

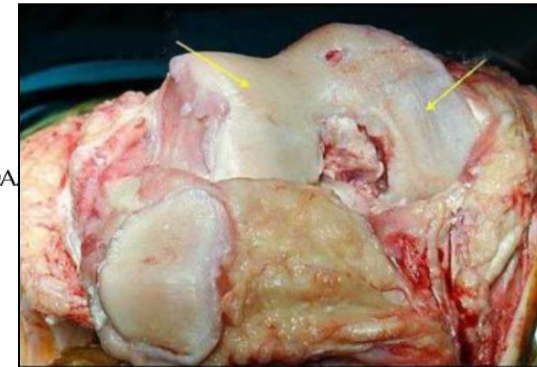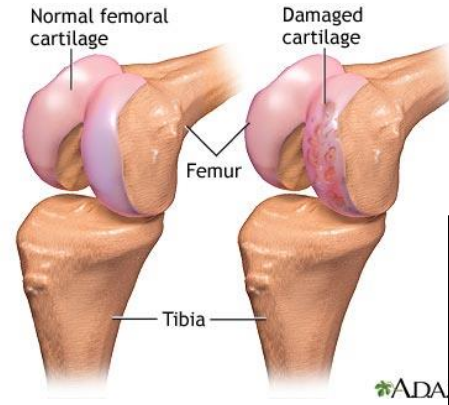


(a)



(b)

- Chrupavka – bez inervace, bez vaskularizace – spontánně prakticky neregeneruje
- Chondrocyty nemigrují do místa poranění
- Eroze chrupavky v důsledku dalších degenerativních změn



Cíl:

- kloubní pohyblivost
- obnova biochemických a biofyzikálních parameterů chrupavky
- autologní transplantace
- MSCs na biokompatibilních scaffoldech (stále jen experimentálně)


Stem Cell Research 44 (2020) 101738



Contents lists available at ScienceDirect

Stem Cell Research

journal homepage: www.elsevier.com/locate/scr



Human mesenchymal stem cell therapy for cartilage repair: Review on isolation, expansion, and constructs

Alan T.L. Lam*, Shaul Reuveny, Steve Kah-Weng Oh

Bioprocessing Technology Institute, A*STAR (Agency for Science, Technology and Research), Singapore 138668, Singapore



SHRNUTÍ

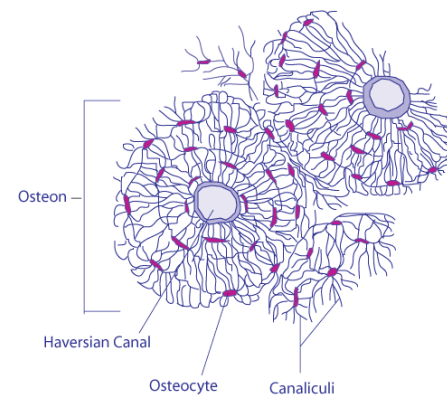
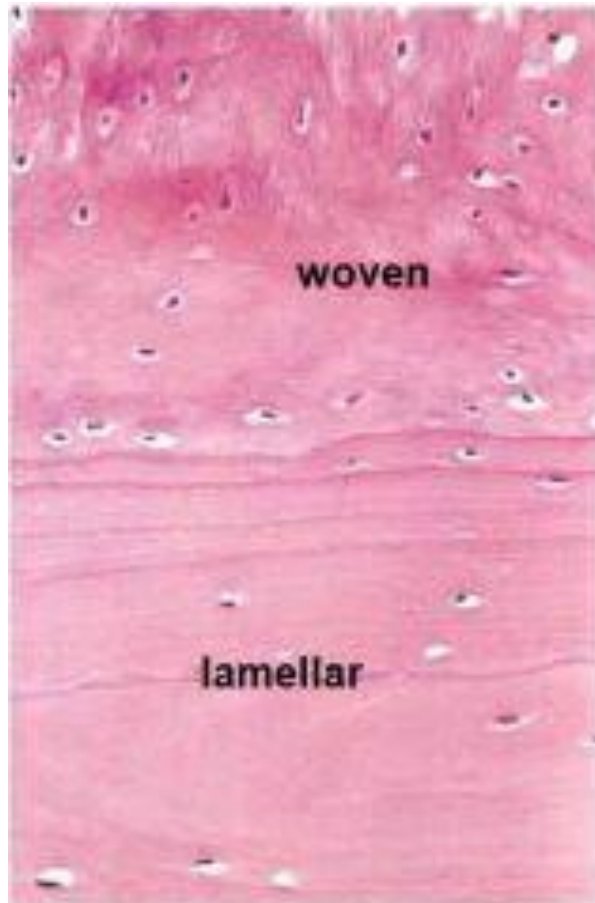
	HYALINNÍ	ELASTICKÁ	VAZIVOVÁ
Složení ECM	Col II, agrekan	Col II, elastin, agrekan	Col II + Col I
Buňky	Chondrocyty/blasty	Chondrocyty/blasty	Chondrocyty/blasty, fibroblasty
Uspořádání	Izogenetické skupiny	Jednotlivě, občas ve shlucích	Jednotlivě nebo podélně vmezežené mezi kolagenní vlákna
Typické perichondrium	Ano (kromě kloubů a epifýz)	Ano	Ne
Příklad výskytu	Velké chrupavky laryngu, trachea a DCD, klouby, epifýzy, fetální skelet	Aurikula, meatus, Eustachova trubice, epiglottis, malé chrupavky laryngu	IVD, meniskus, symfýzy

KOST

20 μ m

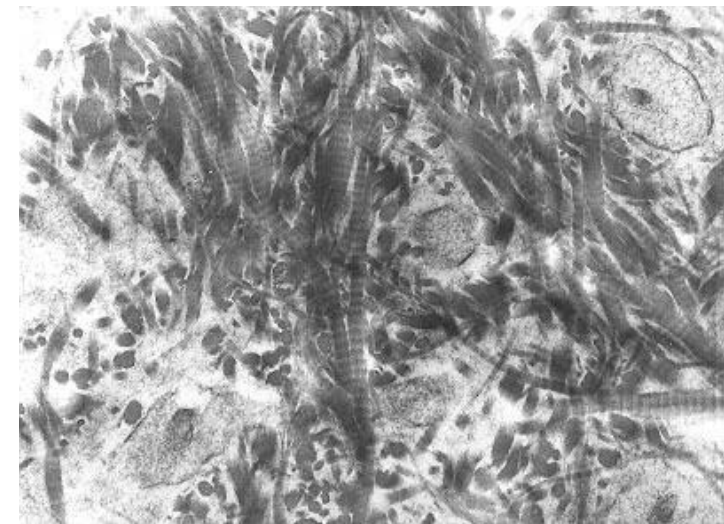
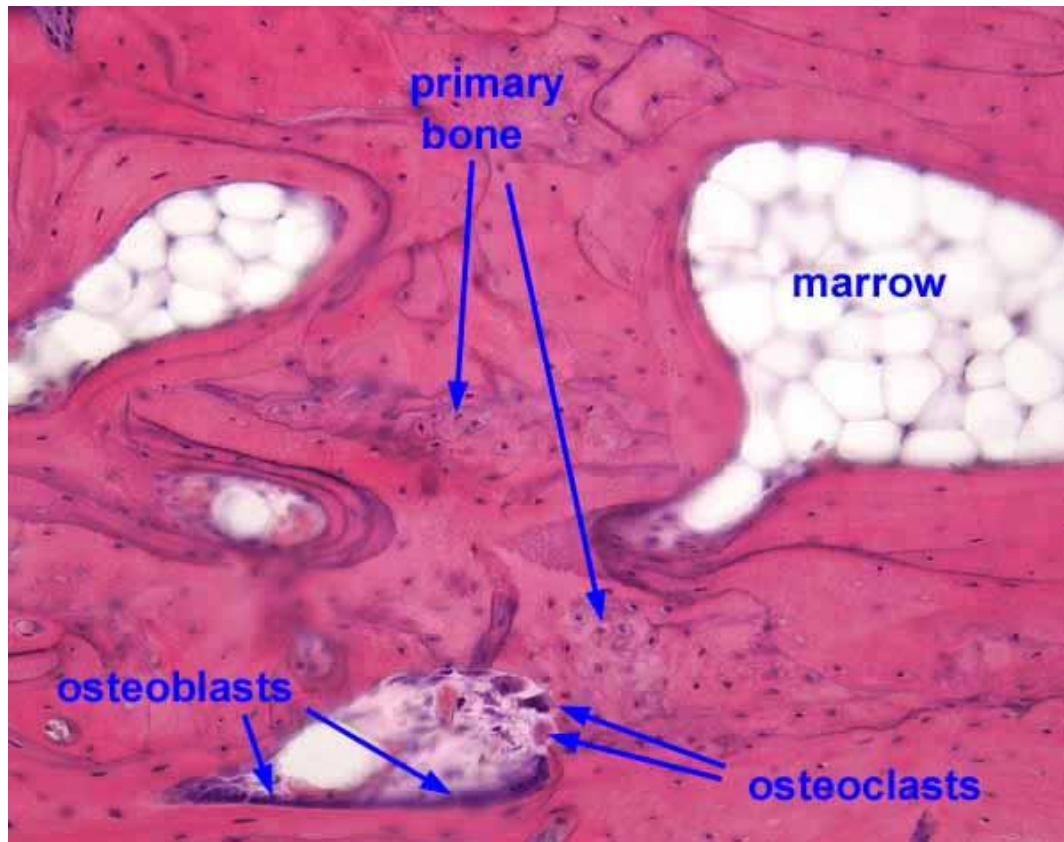
HISTOLOGICKÁ KLASIFIKACE KOSTÍ

- **Primární** (nezralá, vláknitá)
- **Sekundární** (zralá, lamelózní)
 - Lamely – kolagenní vlákna uspořádána do koncentrických vrstev (3-7 μ m) obklopující kanálek s cévami = Haversův systém (osteon)



STAVBA PRIMÁRNÍ (VLÁKNITÉ) KOSTI

- Dočasná, vzniká při růstu a regeneraci kostí; kolagenní fibrily plst'ovitě uspořádané
- Nahrazuje ji později **sekundární kost**
- Přetrvává pouze v některých oblastech - ploché švy lebky, výčnělky kostí (*tuberositas ossium*)



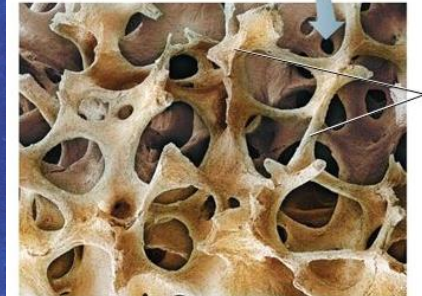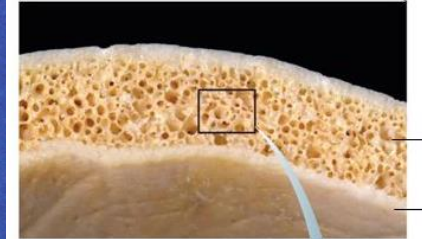
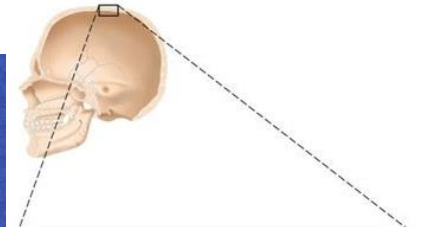
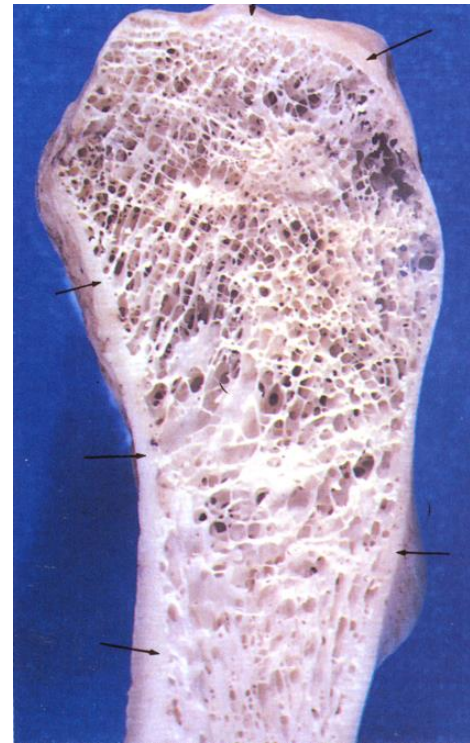
STAVBA SEKUNDÁRNÍ (LAMELÓZNÍ) KOSTI

Spongiózní kost

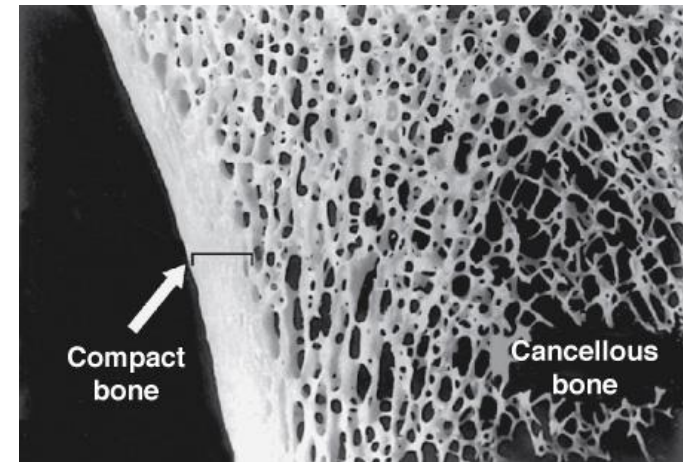
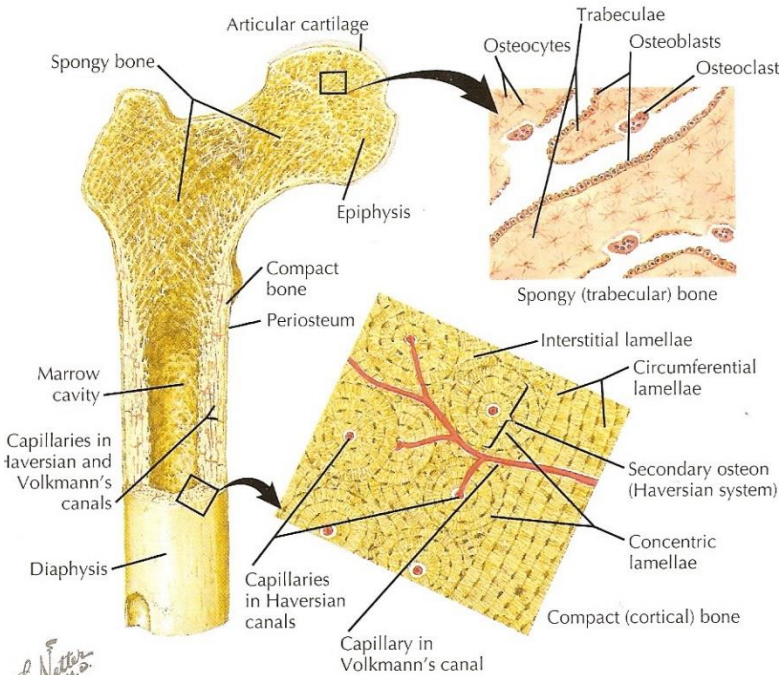
- Lamely tvoří trámce, se strukturou podobnou kompaktní kosti
- Konce kostí (epifýzy), krátké kosti, střední vrstva plochých kostí lebky (*diploe*)

Kompaktní kost


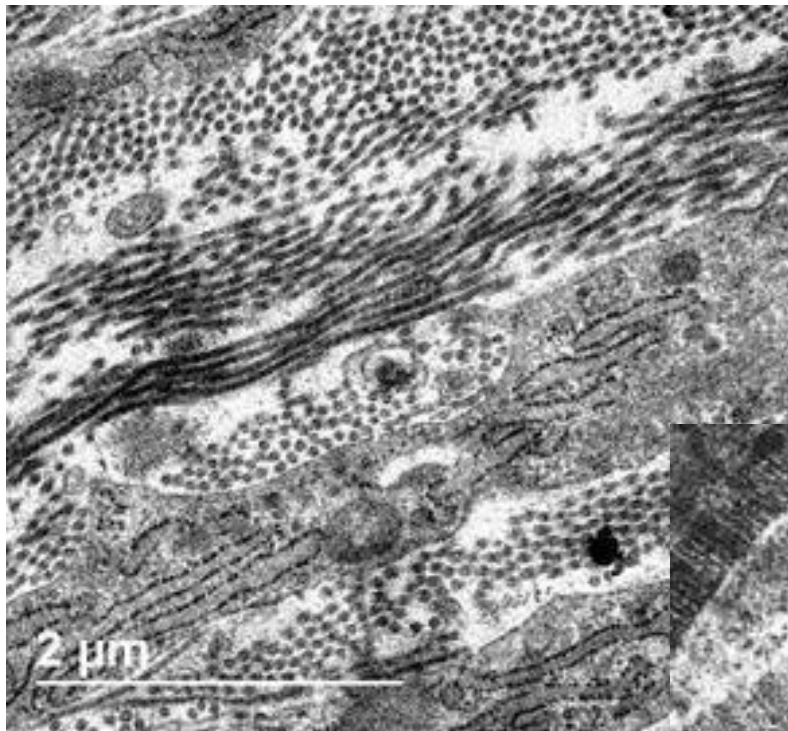
- Zevní a vnitřní plášťové lamely, typické Haversovy kanálky
- Volkmannovy kanálky
- Intersticiální kanálky



▼ Structure of bone.

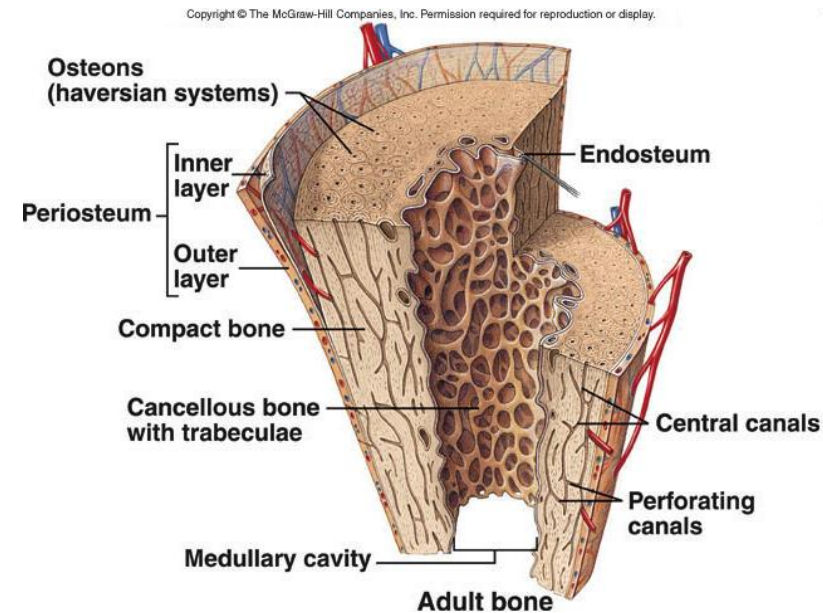
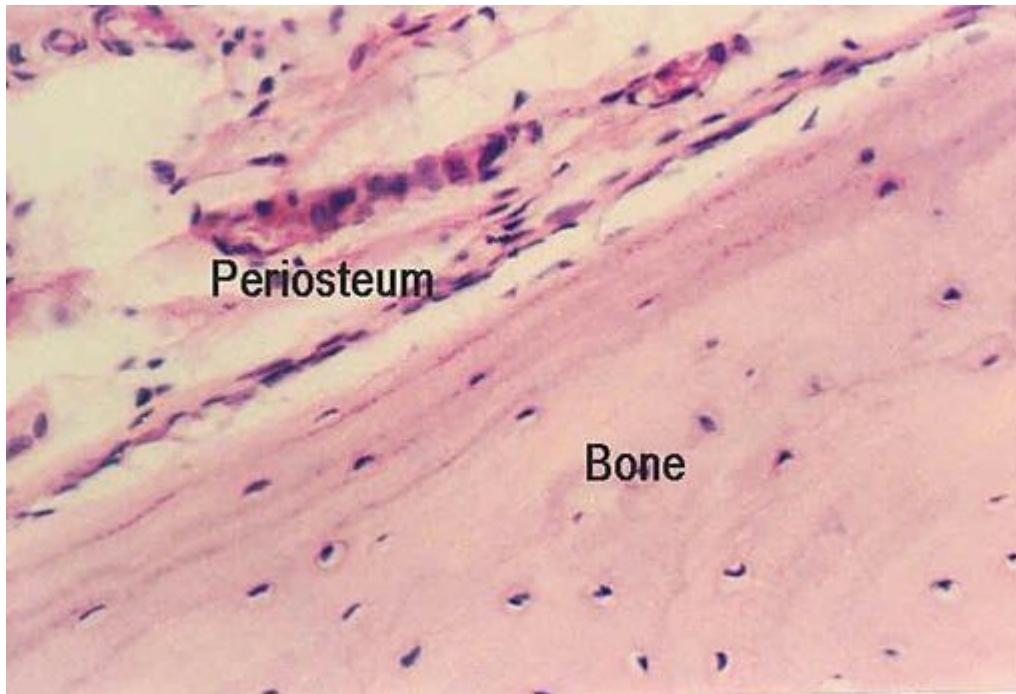


STAVBA SEKUNDÁRNÍ (LAMELÓZNÍ) KOSTI

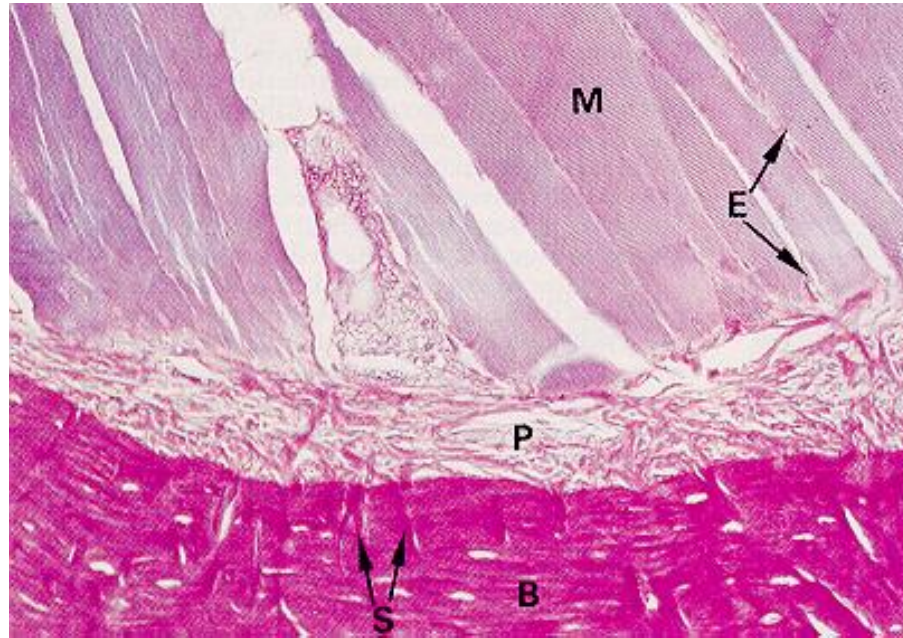


VNĚJŠÍ KOSTNÍ POVRCH

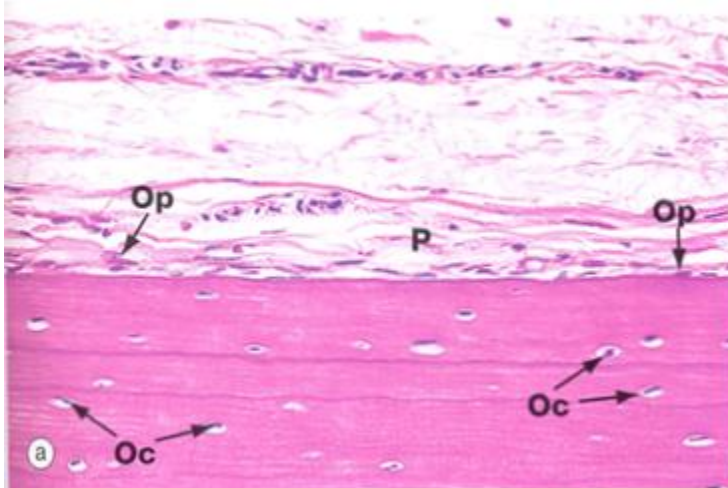
- **Synoviální kloub** – hyalinní chrupavka
- **Periost** – obal z husté pojivové tkáně
 - Vnitřní vrstva buněk (osteoblasty), vnější – husté kolagenní vazivo
 - Fibrilární složka je dominantní u metabolicky neaktivní kosti
 - Kolagenní vlákna periostu paralelně s povrchem kosti
- **Sharpeyova vlákna** fixují periost k vlastní kosti



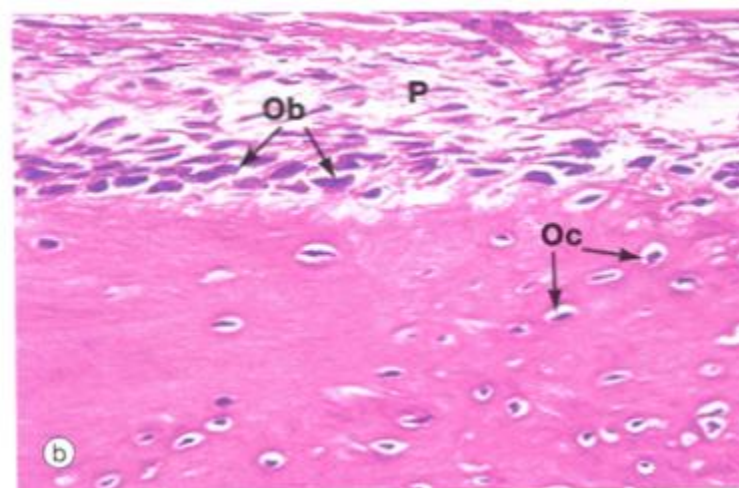
VNĚJŠÍ KOSTNÍ POVRCH - PERIOST



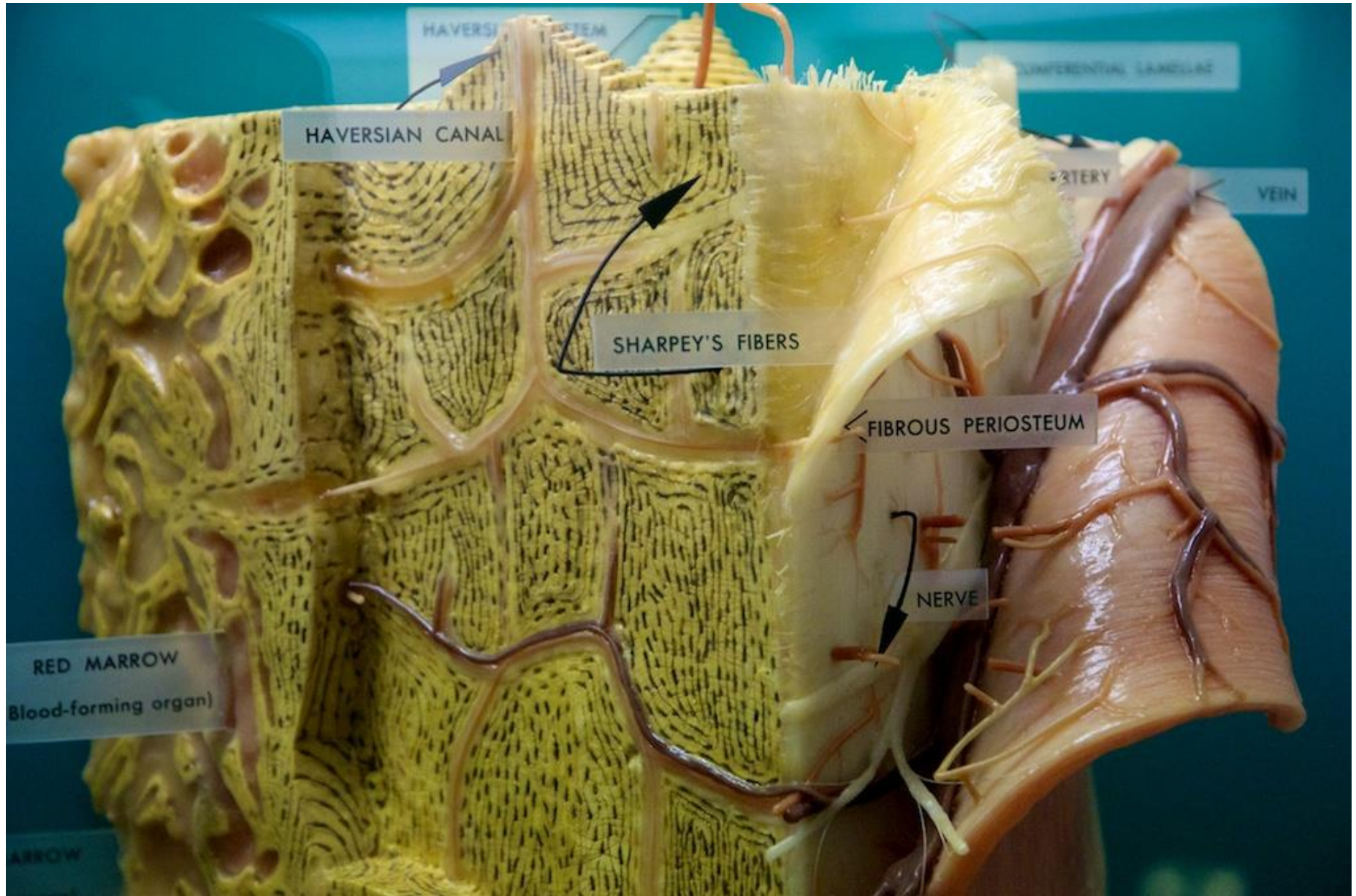
Neaktivní



Aktivní

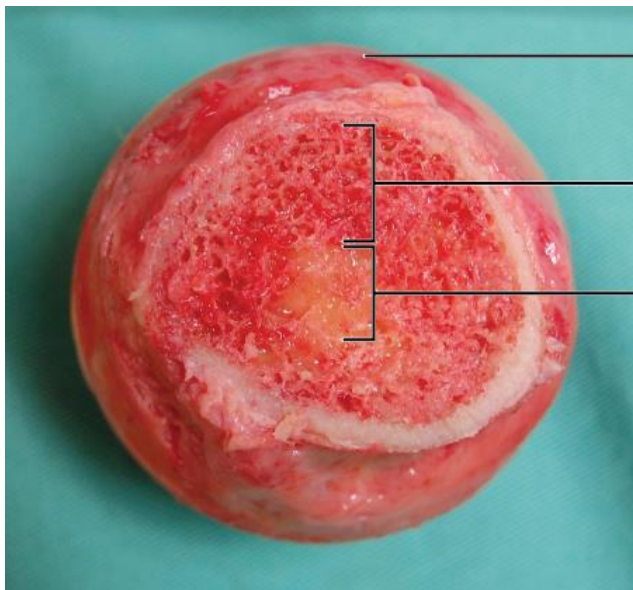
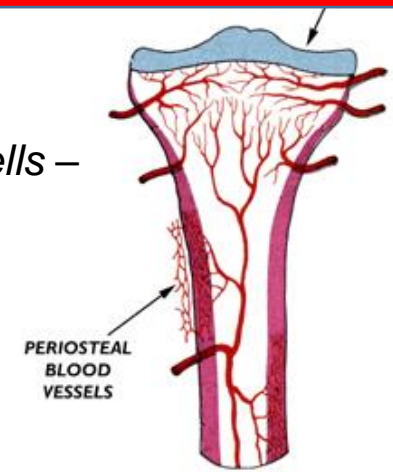


PERIOST



VNITŘNÍ KOSTNÍ POVRCH

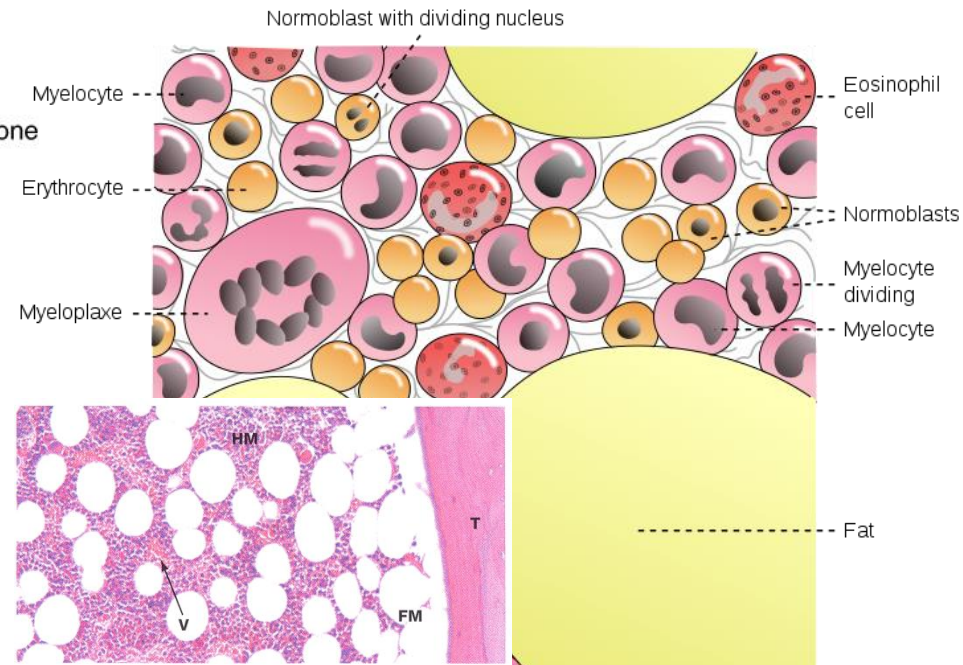
- Dřeňová dutina
- Endost – často jediná vrstva plochých nebo kubických buněk tzv. *lining cells* – prekurzory osteoblastů
- Červená, žlutá nebo šedá kostní dřeň
- Bohatá vaskularizace



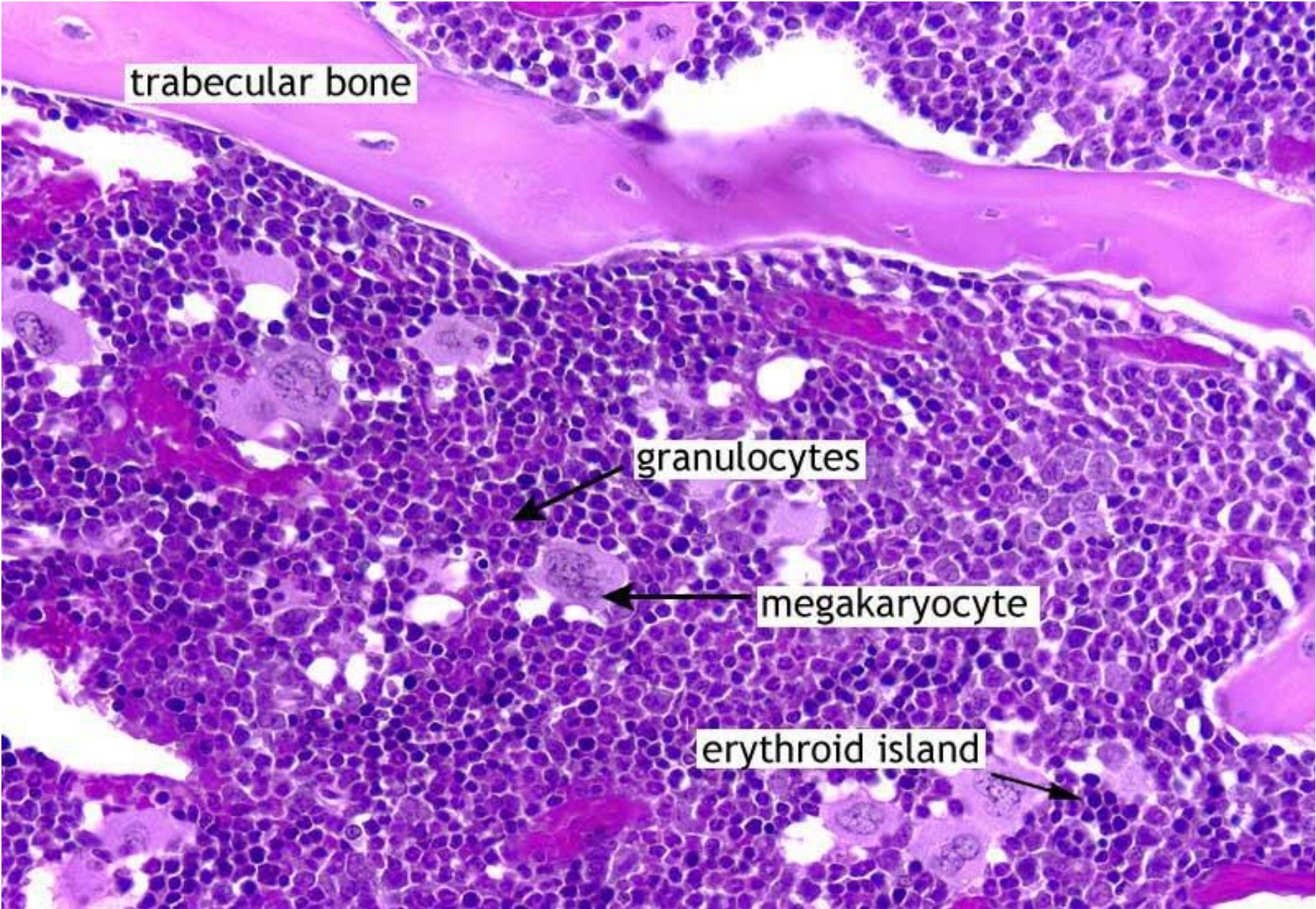
Outer surface of bone

Red marrow

Yellow marrow

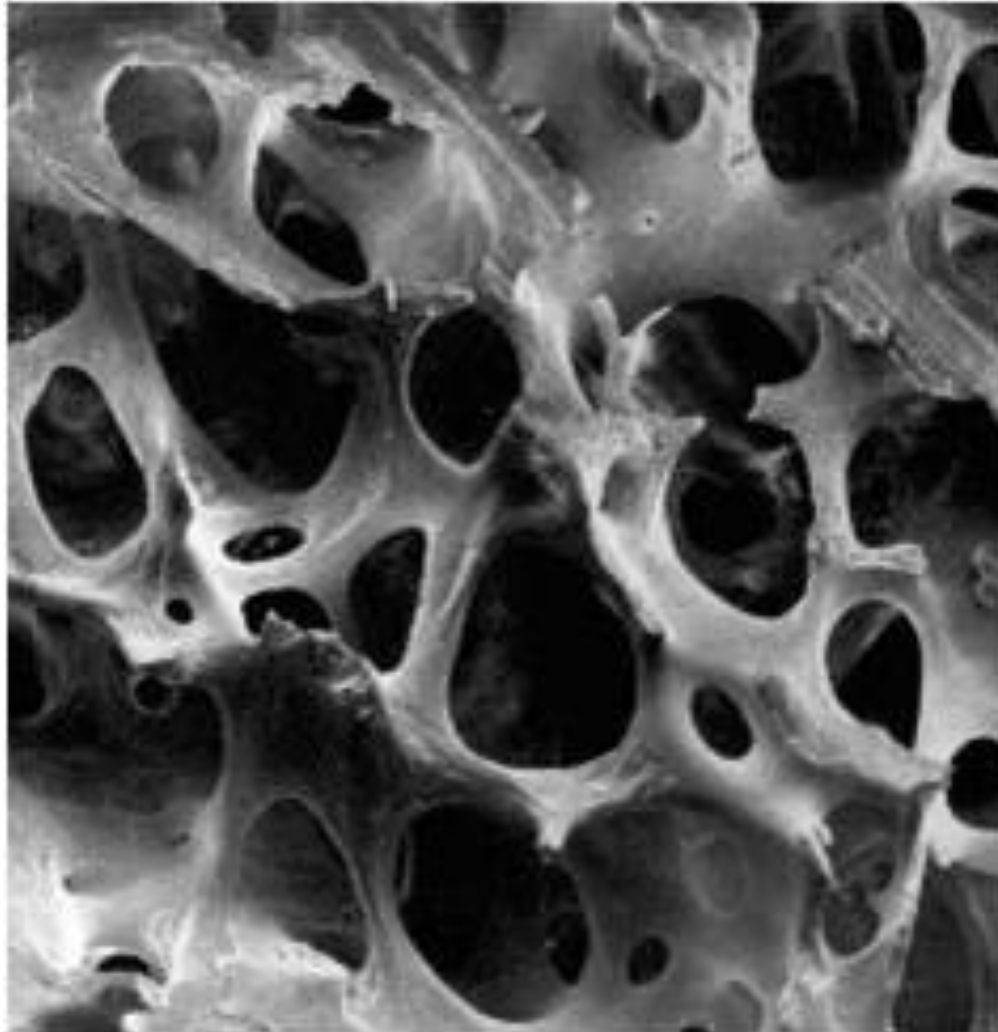


VNITŘNÍ KOSTNÍ POVRCH JE VÝZNAMNOU NICHE

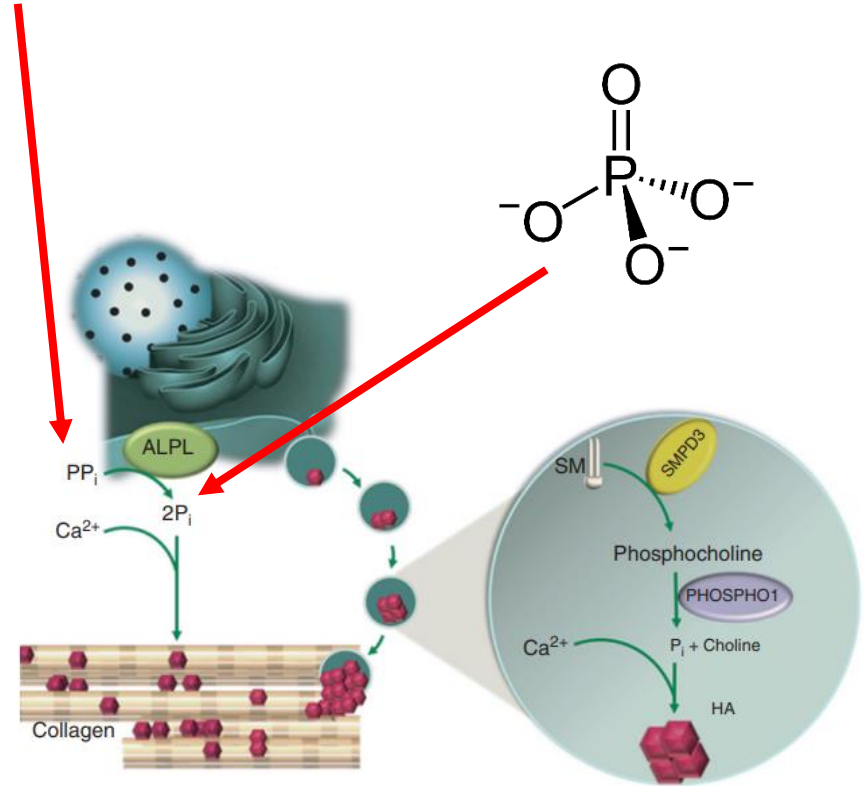
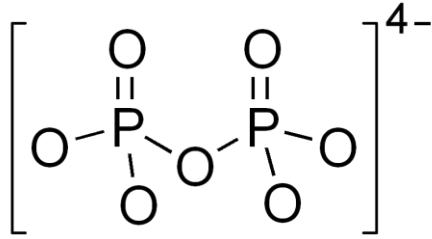
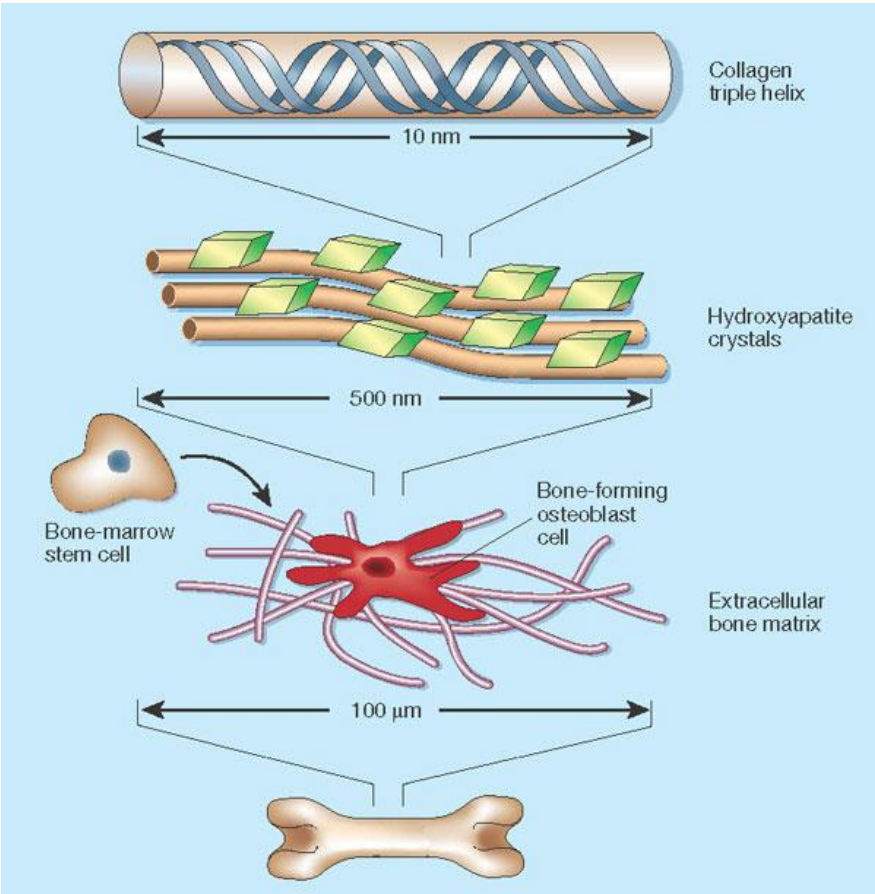


SLOŽENÍ KOSTNÍ MATRIX

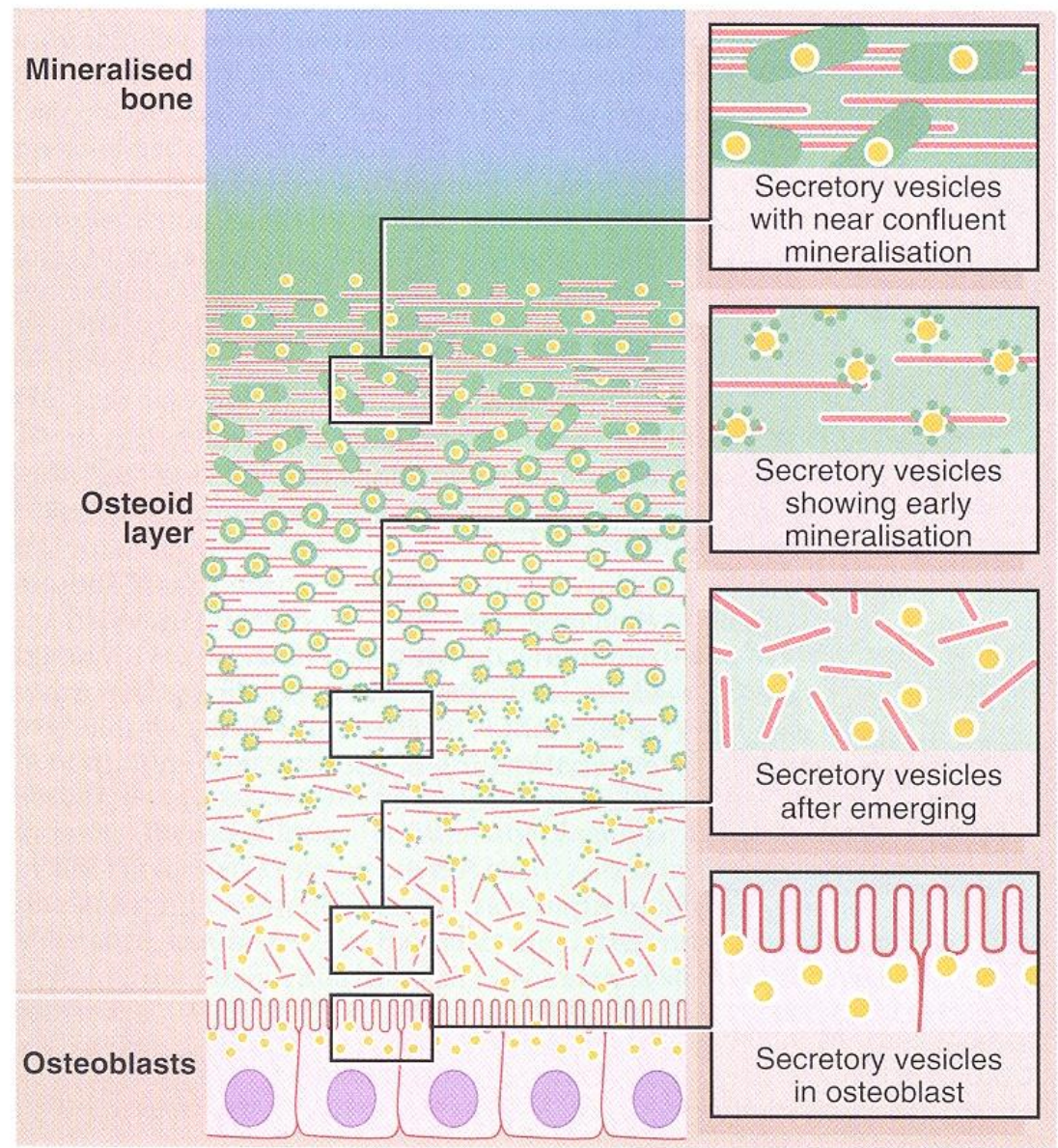
- 60% minerální složka, 24% organická složka (osteoid) 12% H₂O, 4% tuk
- Ca₃(PO₄)₂ , Ca₁₀(PO₄)₆(OH)₂ (hydroxyapatit)



MINERALIZACE



MINERALIZACE KOSTNÍ TKÁNĚ



KOSTNÍ BUŇKY – OSTEOLASTY, OSTEOCYTY A OSTEOKLASTY

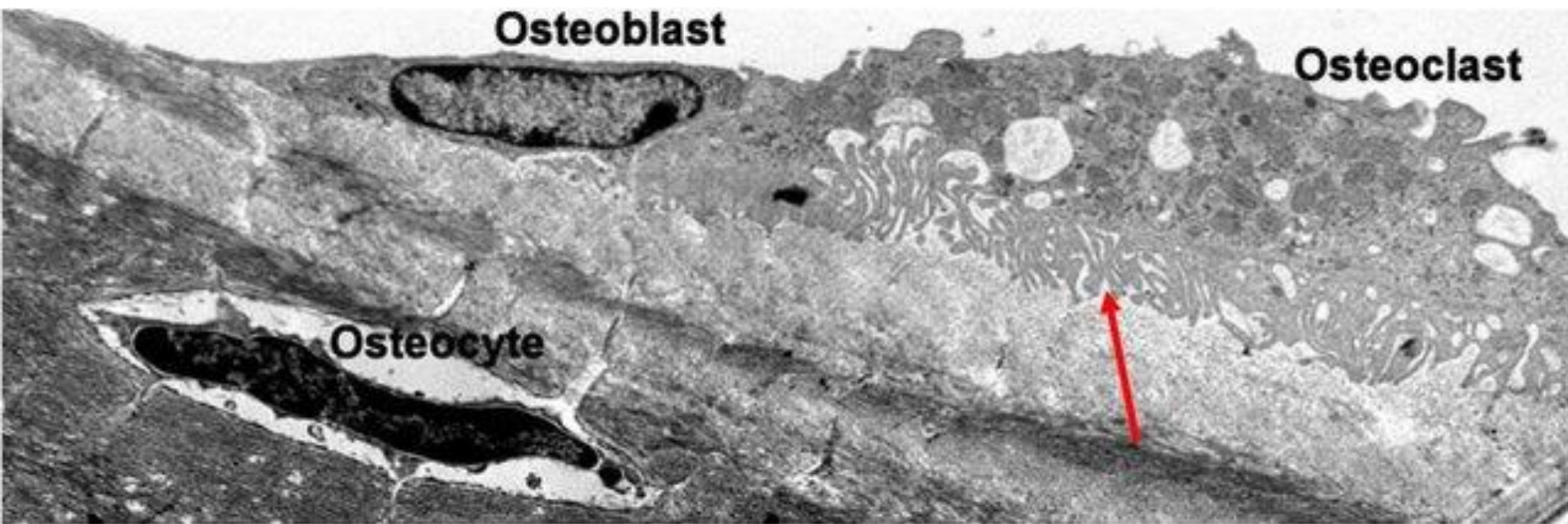
Produkce a odbourávání ECM

- kolagen (I)
- nekolagenní proteiny
- proteoglykany/glykoproteiny,
- mineralizovaná matrix

Architektura kostní tkáně a morfologie kostí

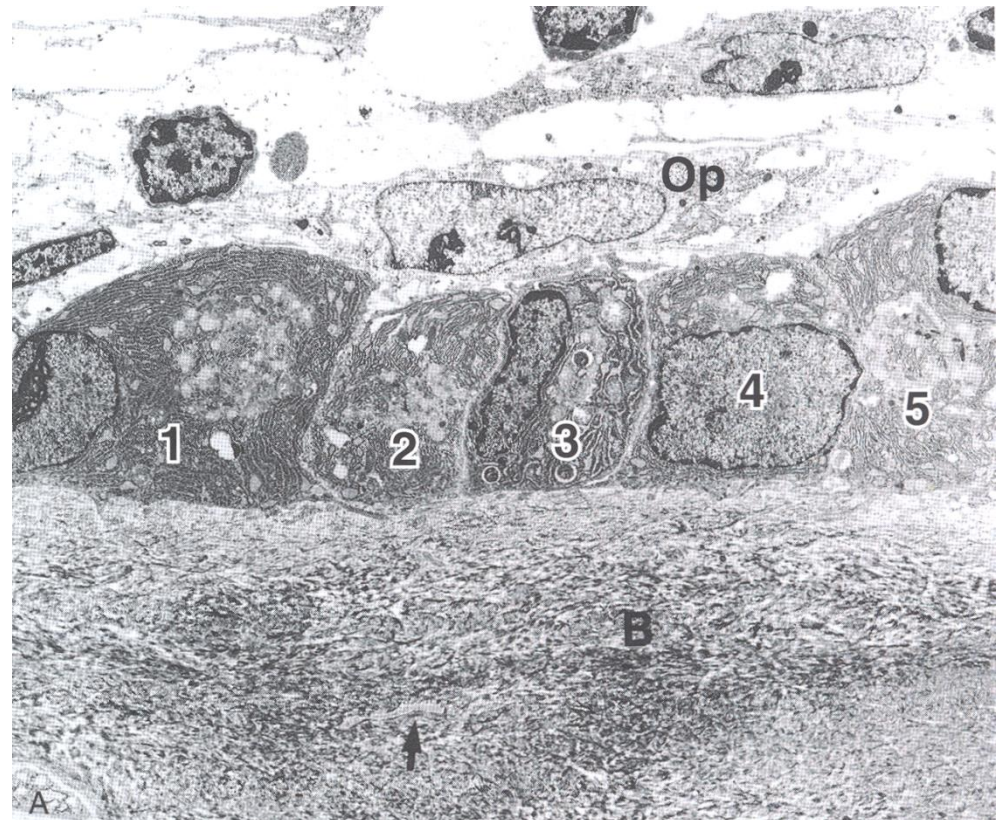
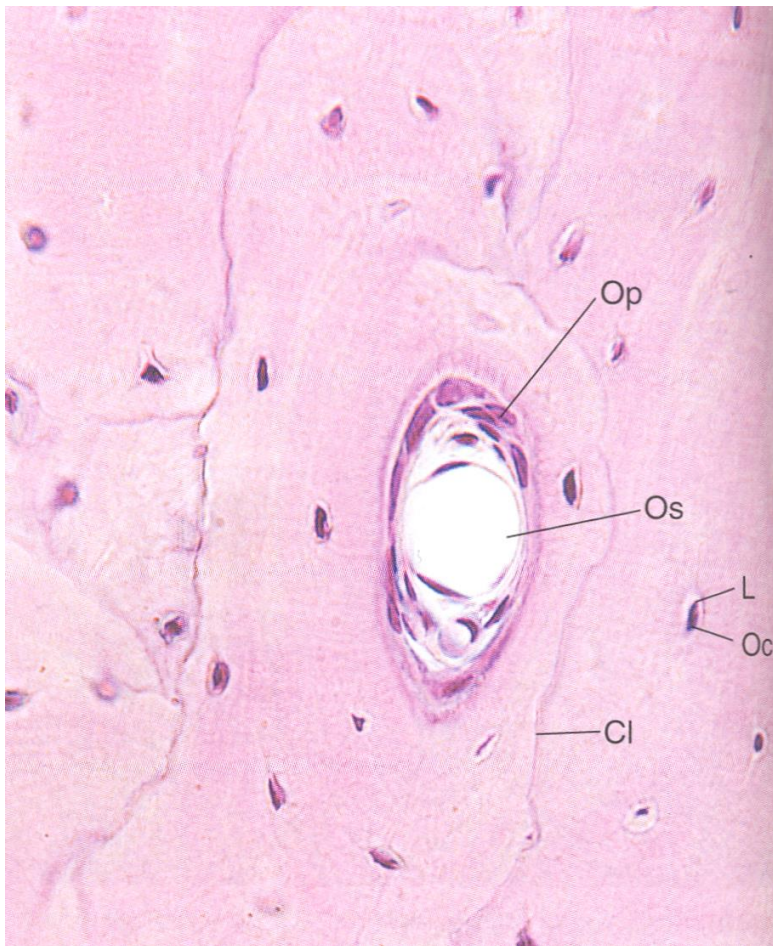Metabolismus fosfátů a vápníků

Kostní dřeň a krevtvorba

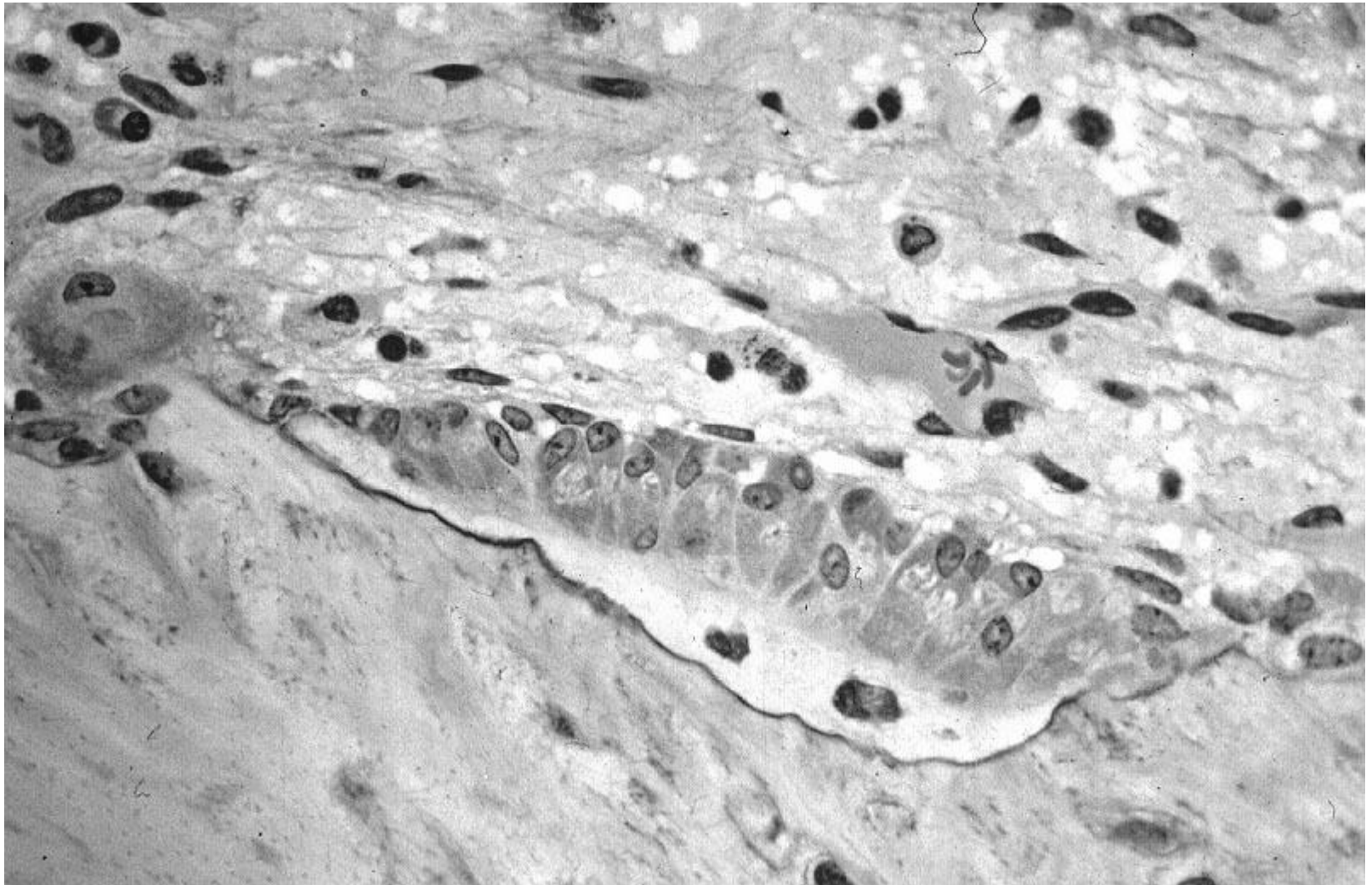


KOSTNÍ BUŇKY - OSTEOGENITORY

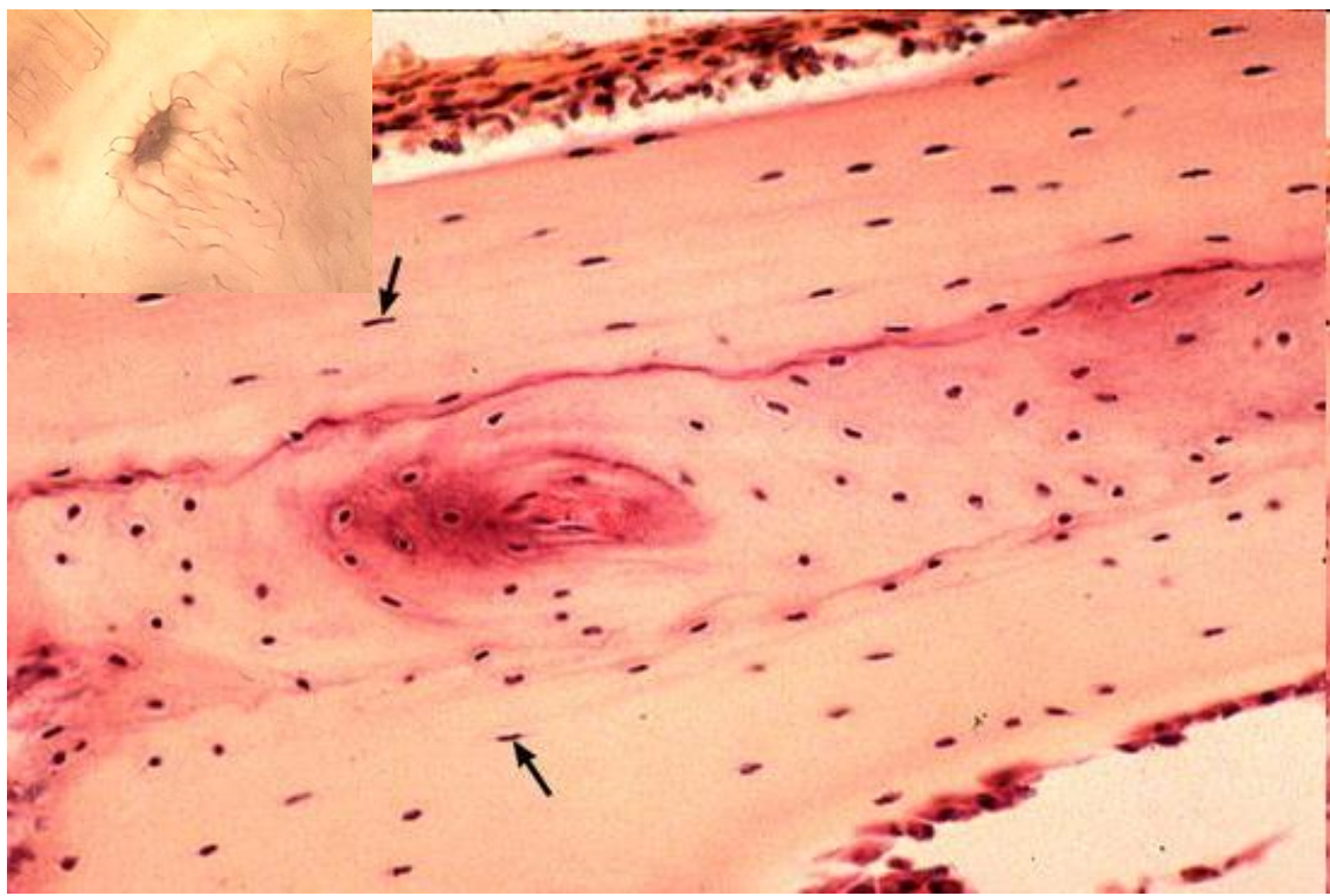
- vnitřní buněčná vrstva periostu, Havesových kanálků a endost
- odvozeny z embryonálního mesenchymu
- mitotické dělení a diferenciace do osteoblastů
- za určitých zvláštních podmínek mohou diferencovat do chondroblastů



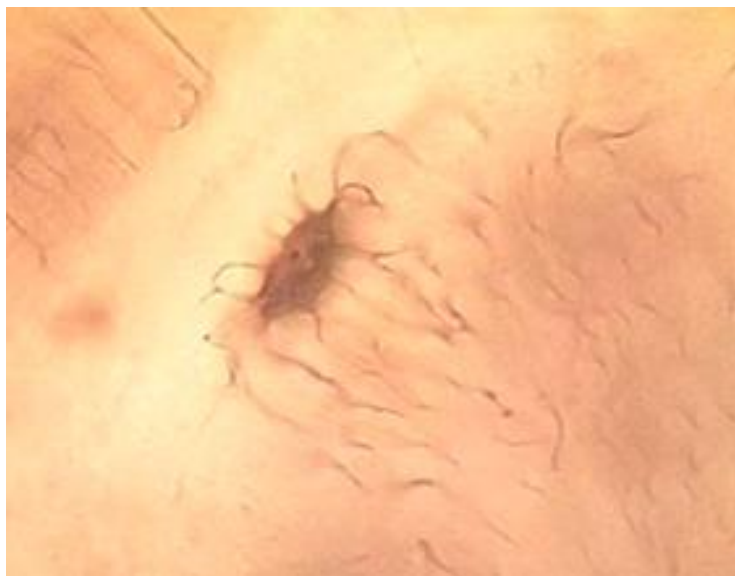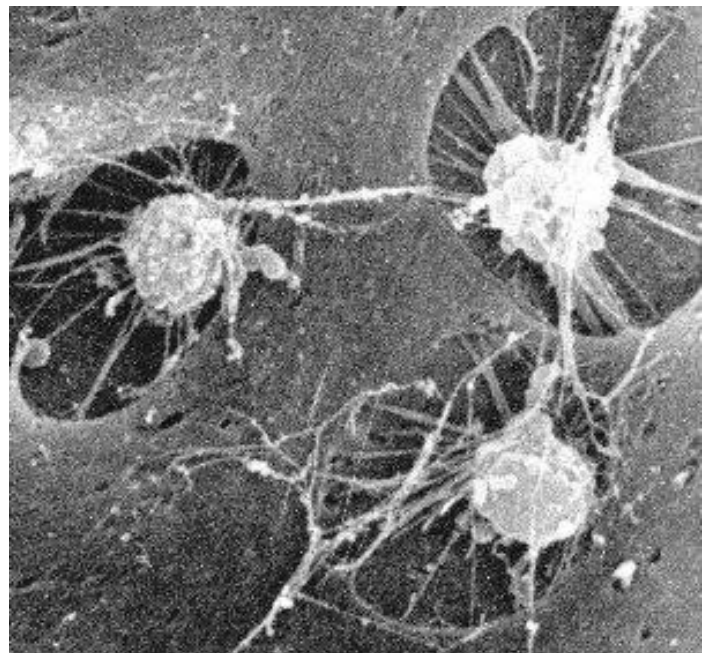
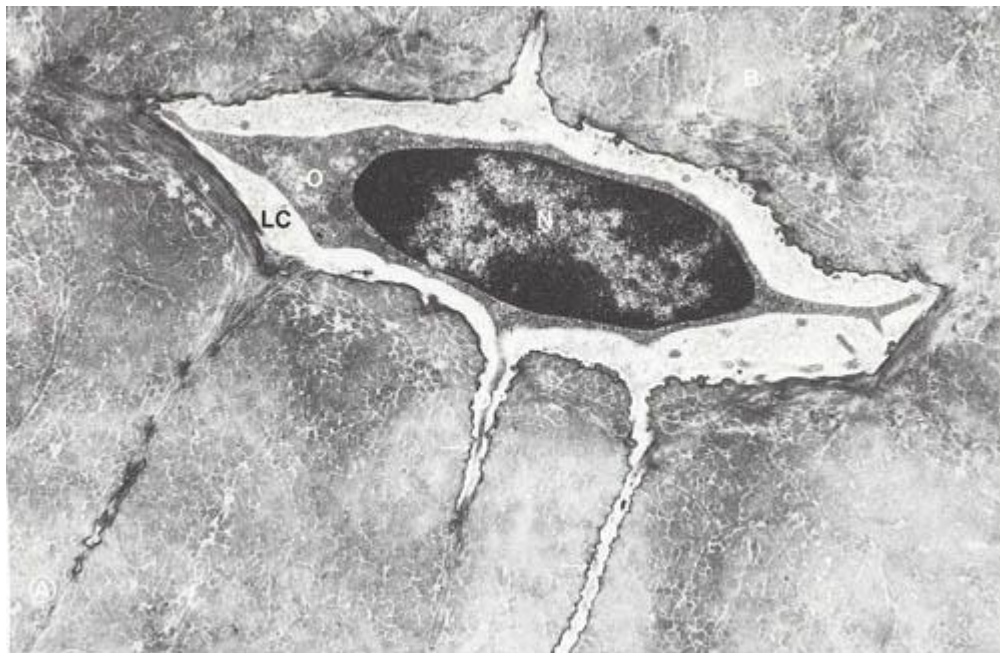
KOSTNÍ BUŇKY - OSTEOBLASTY



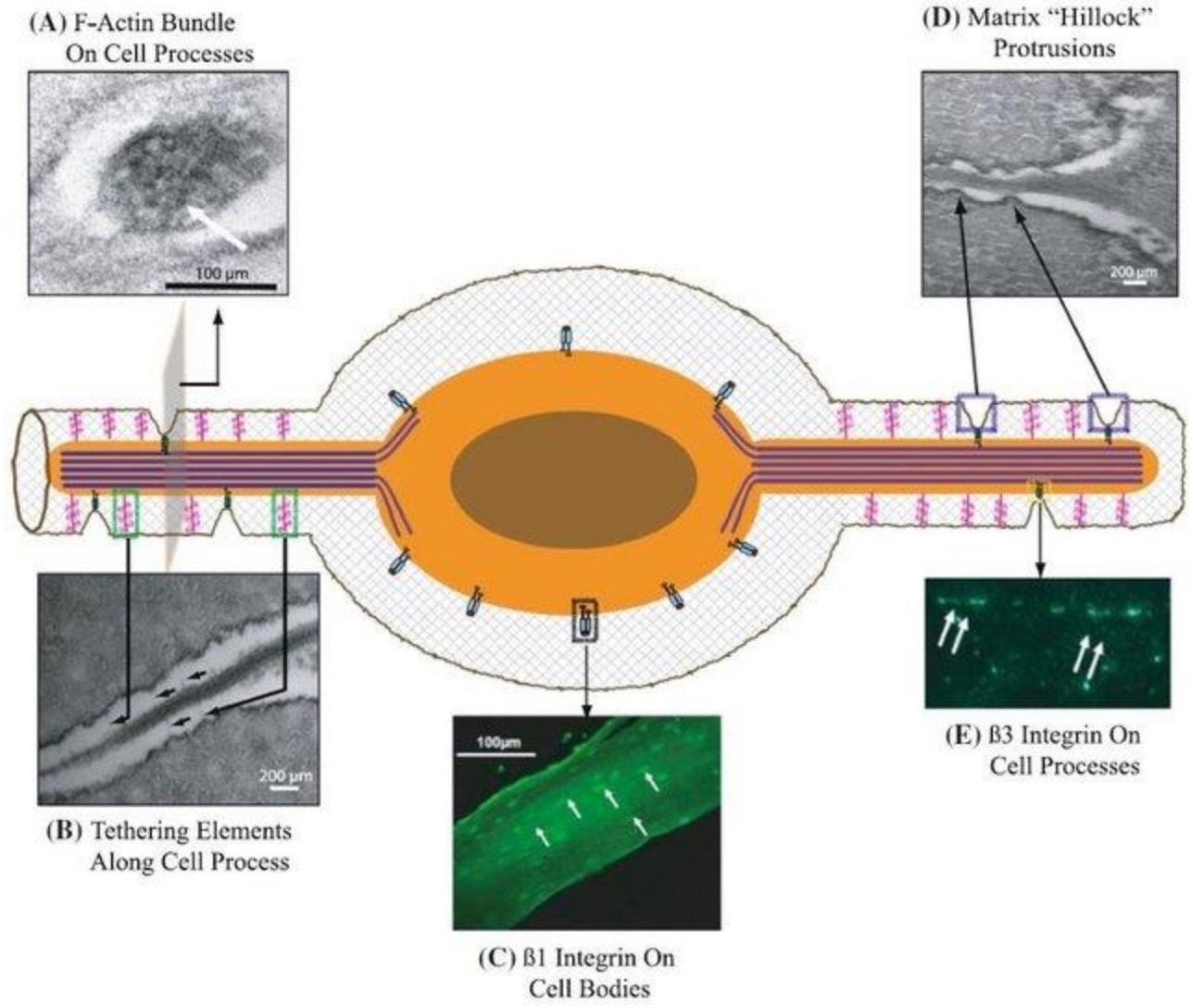
KOSTNÍ BUŇKY - OSTEOCYTY



KOSTNÍ BUŇKY - OSTEOCYTY

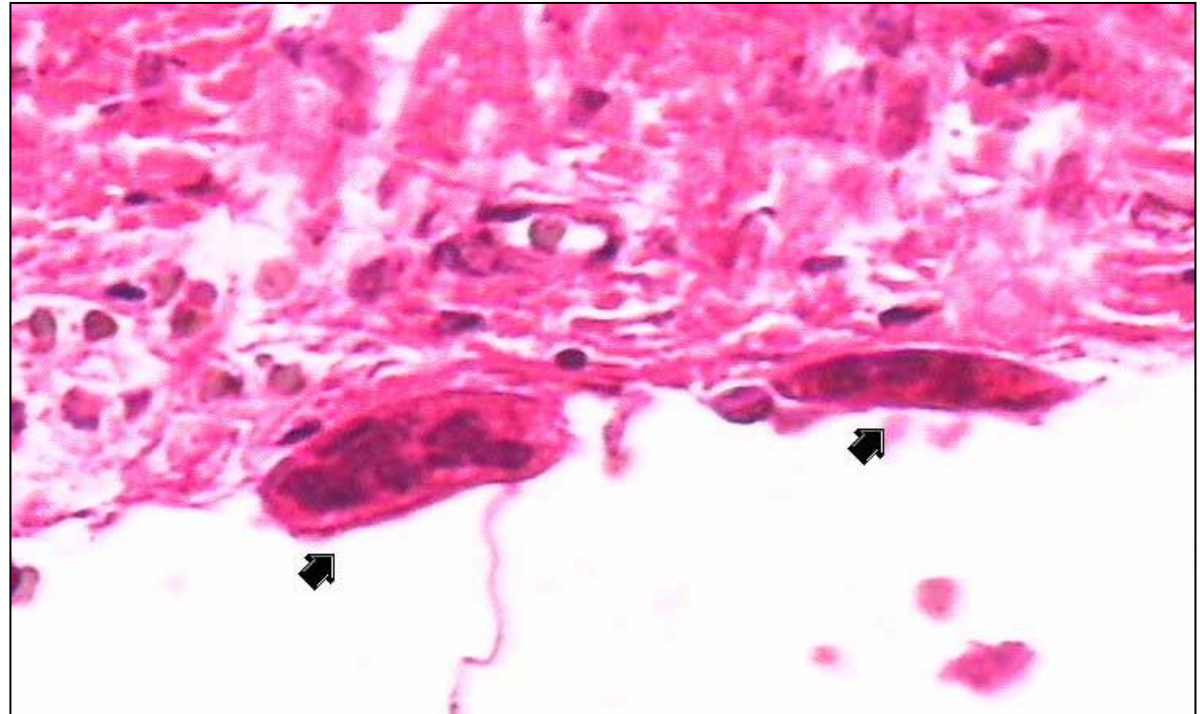
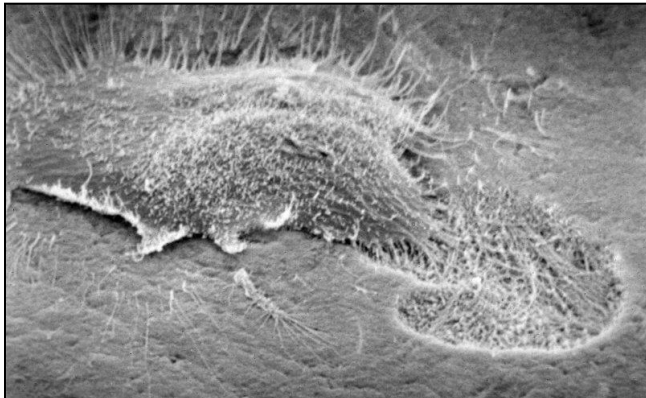
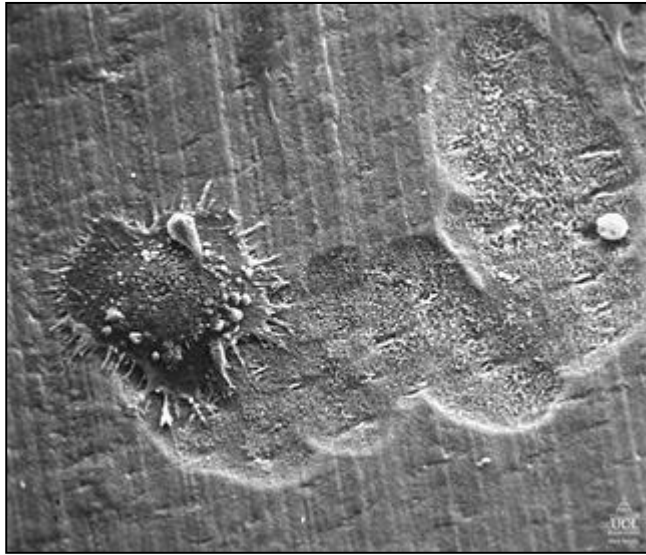


KOSTNÍ BUŇKY - OSTEOCYTY



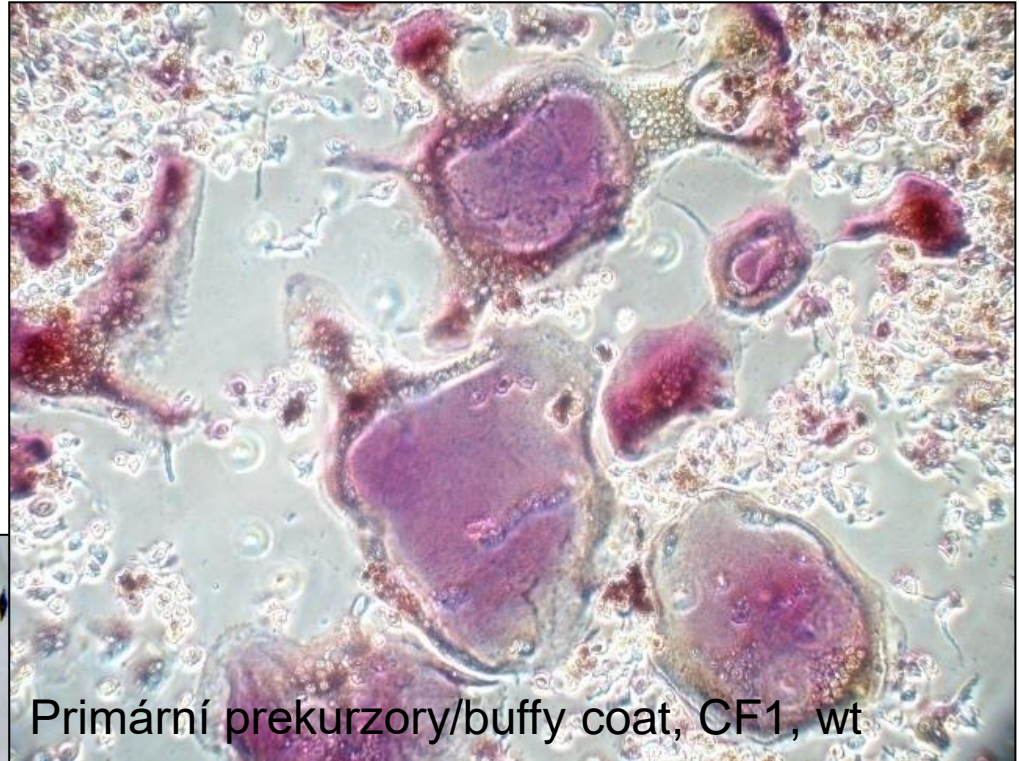KOSTNÍ BUŇKY - OSTEOKLASTY

- Vysoce specializované buňky hematopoetického původu
- Vždy na povrchu kostní hmoty
- Resorpce kostní matrix

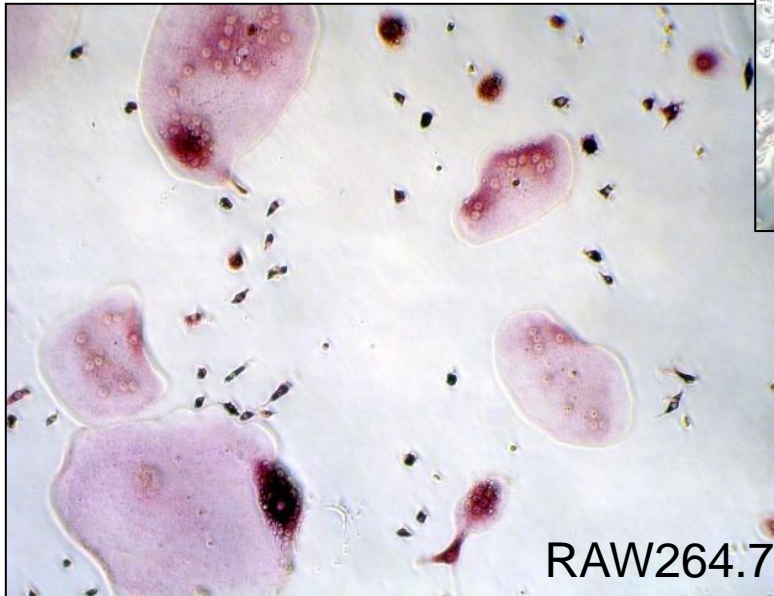


KOSTNÍ BUŇKY - OSTEOKLASTY

- Obrovské, enzymaticky aktivní buňky



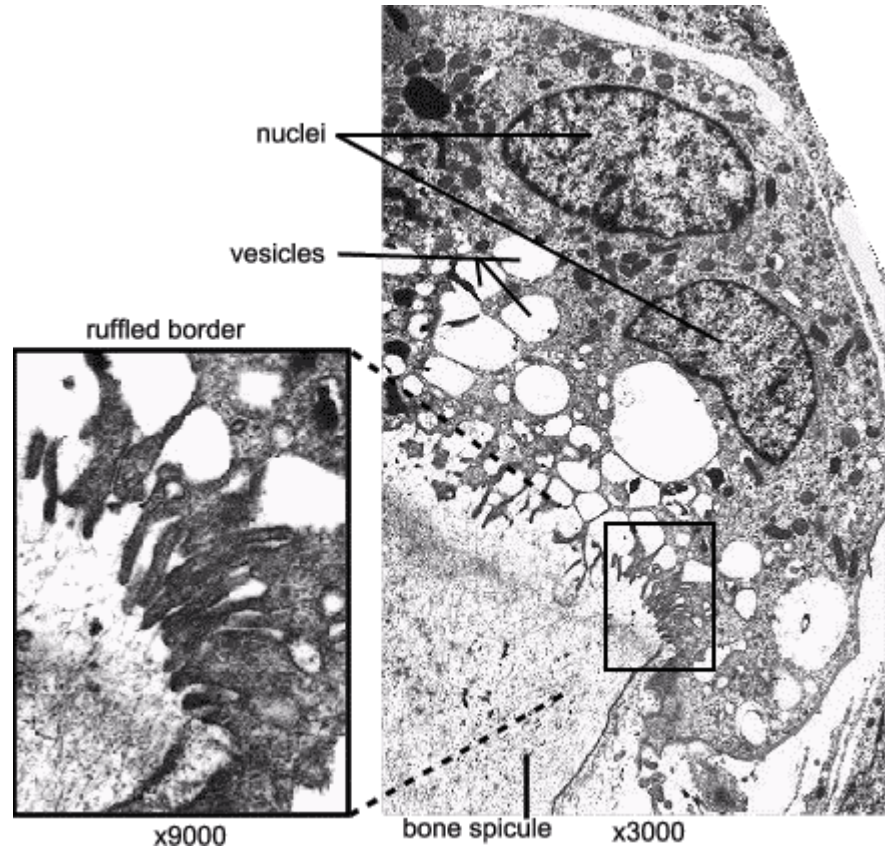
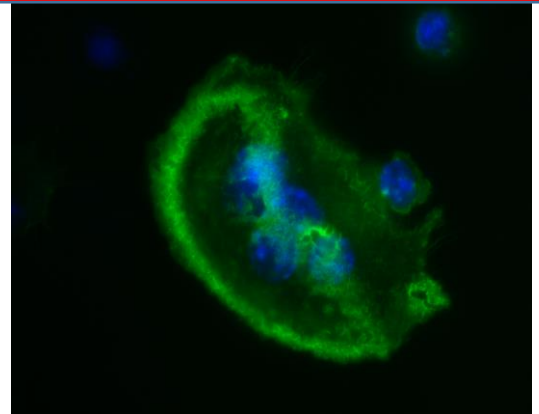
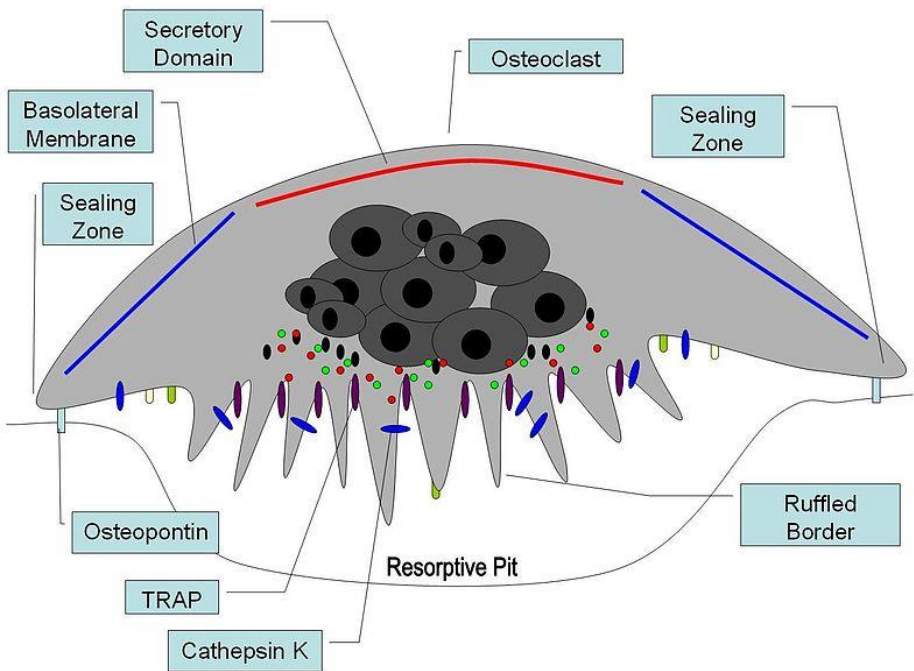
Primární prekuzory/buffy coat, CF1, wt



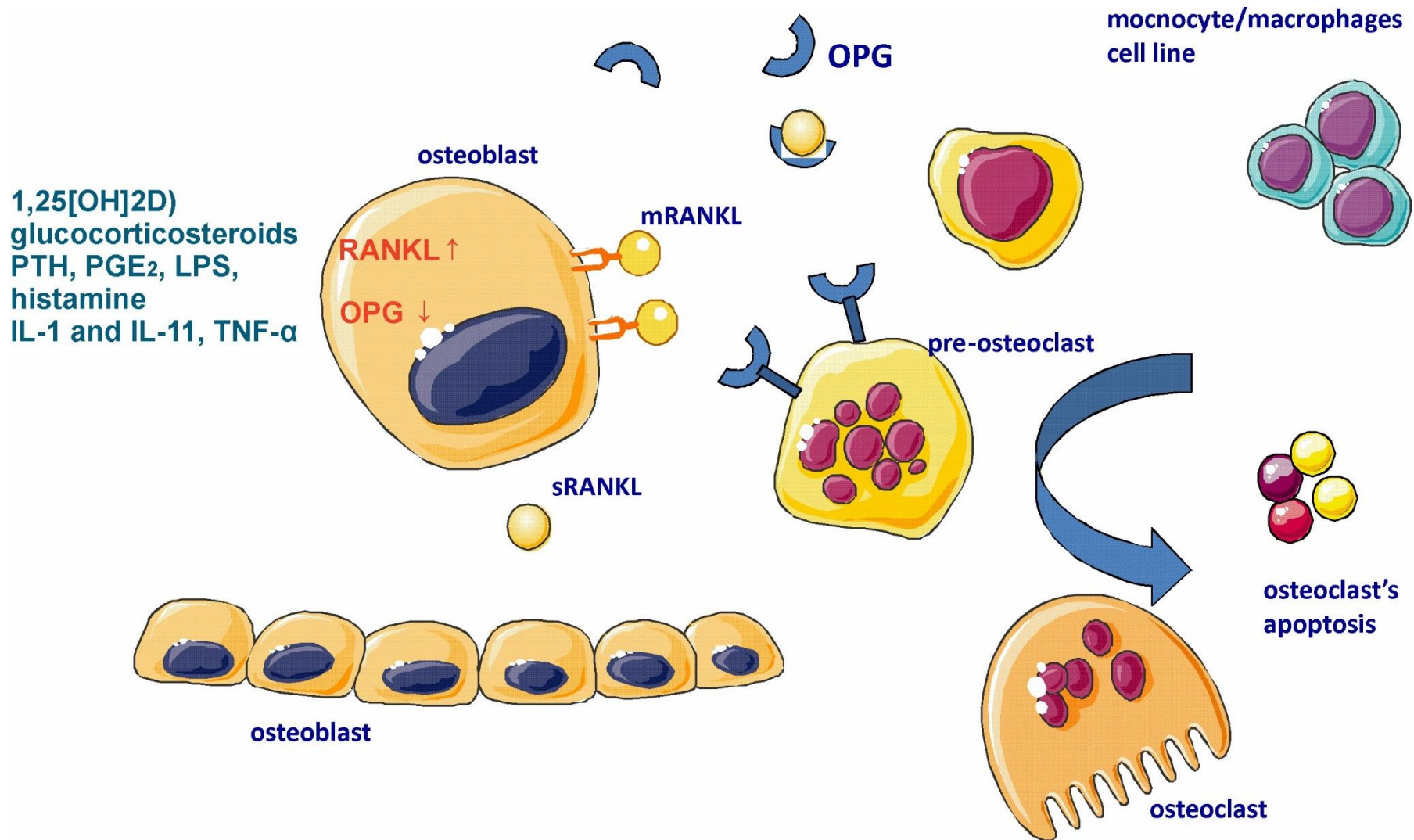
RAW264.7

KOSTNÍ BUŇKY - OSTEOKLASTY

- Složitá cytoarchitektura
- Enzymy rozkládající organickou matrix (osteoid)
- H^+Cl^-



OSTEOKLASTY SPOLEČNÝ PŮVOD S MAKROFÁGY



OSIFIKACE PRIMÁRNÍ KOSTI

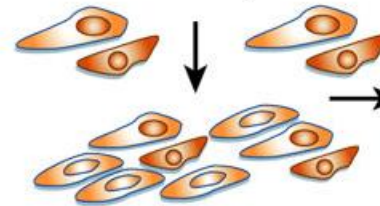
Desmogenní

- Uvnitř membránových kondenzací mesenchymu
- Zejména ploché kosti

Chondrogenní

- Náhrada hyalinní chrupavky kostí

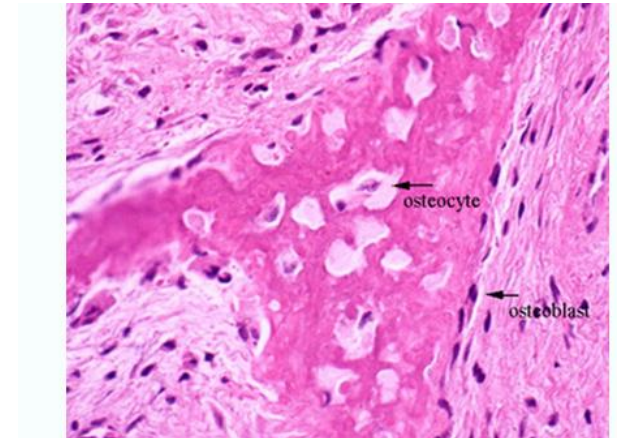
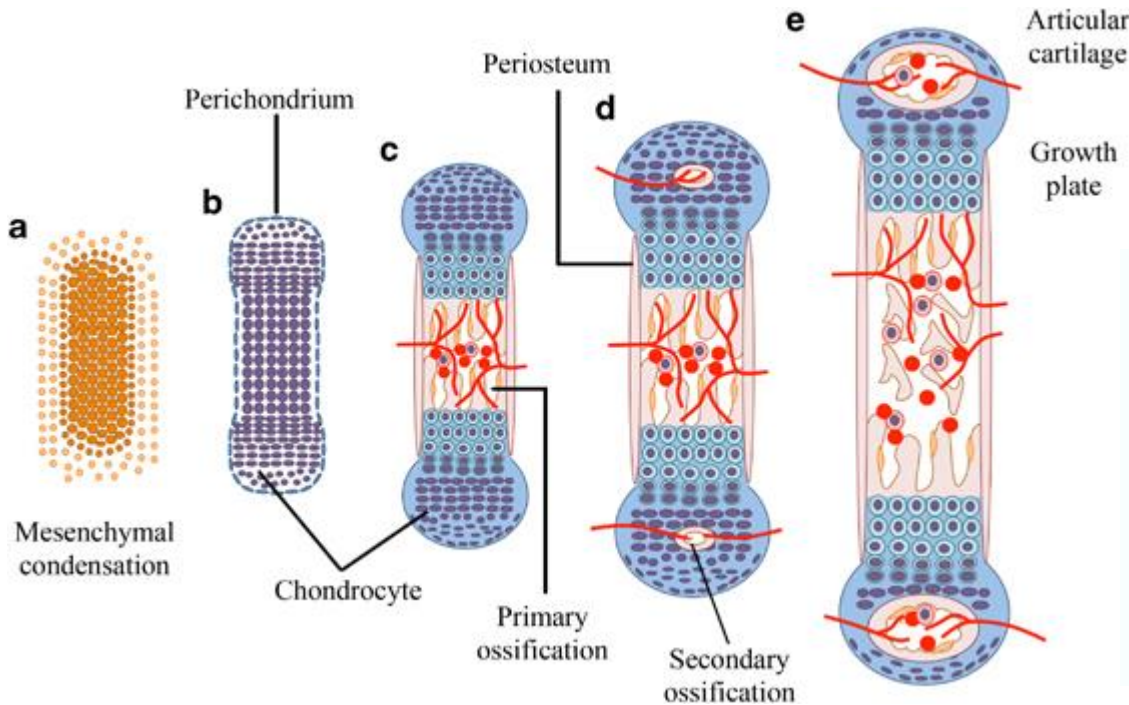
Cells from cranial neural crest,
somites and lateral plate mesoderm



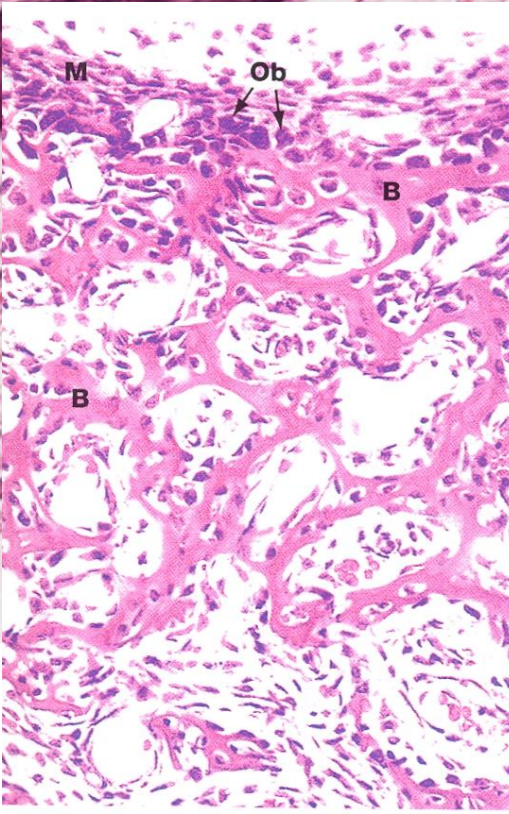
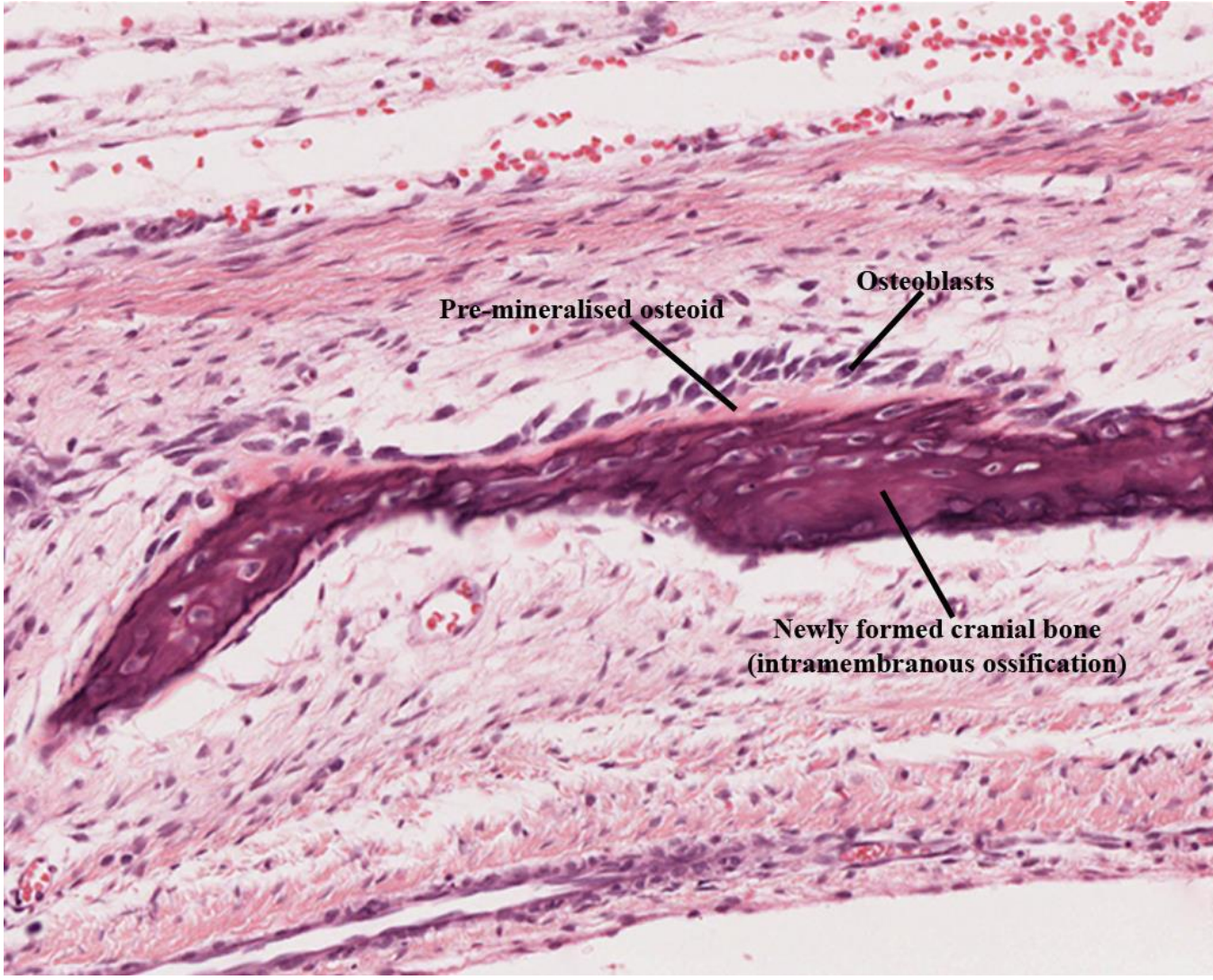
Osteoblast differentiation
Bone matrix production

Mesenchymal cell condensation

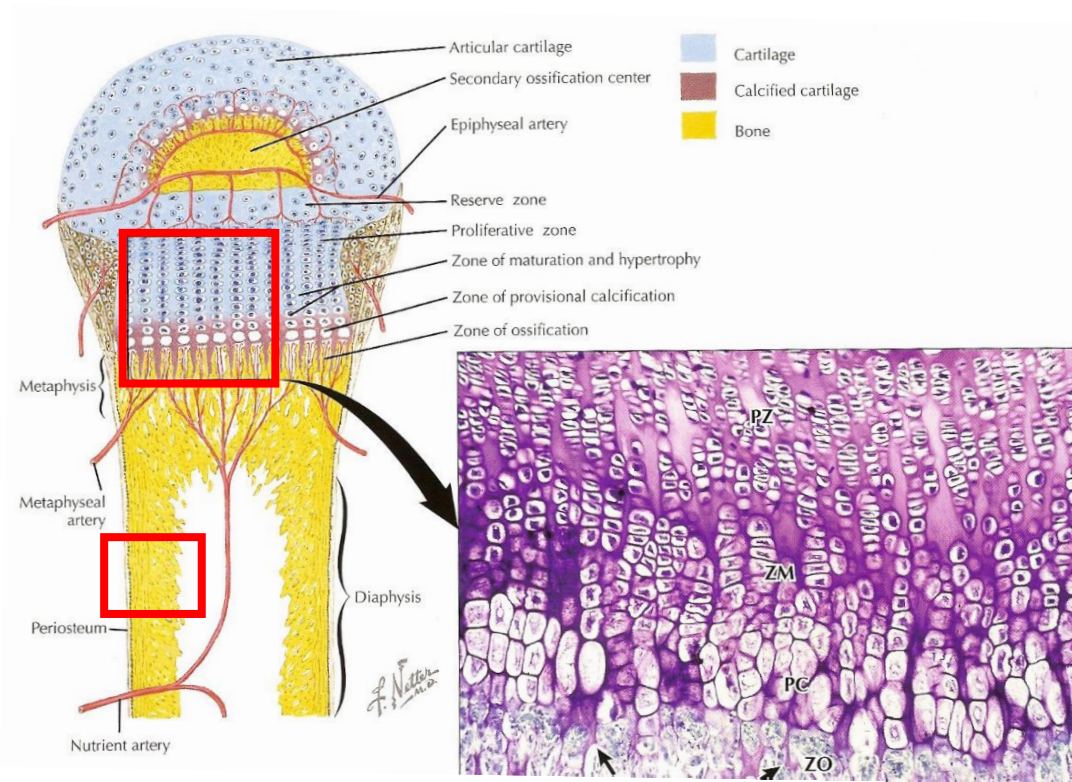
Membranous
ossification



DESMOGENNÍ OSIFIKACE



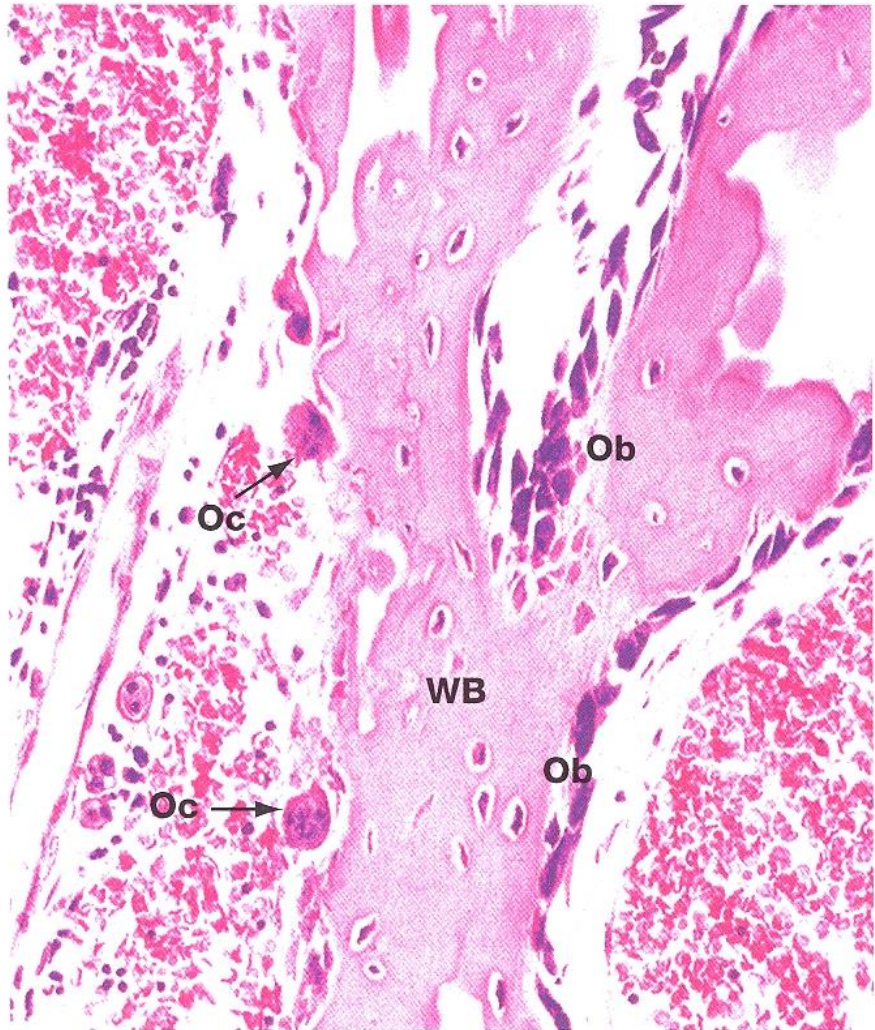
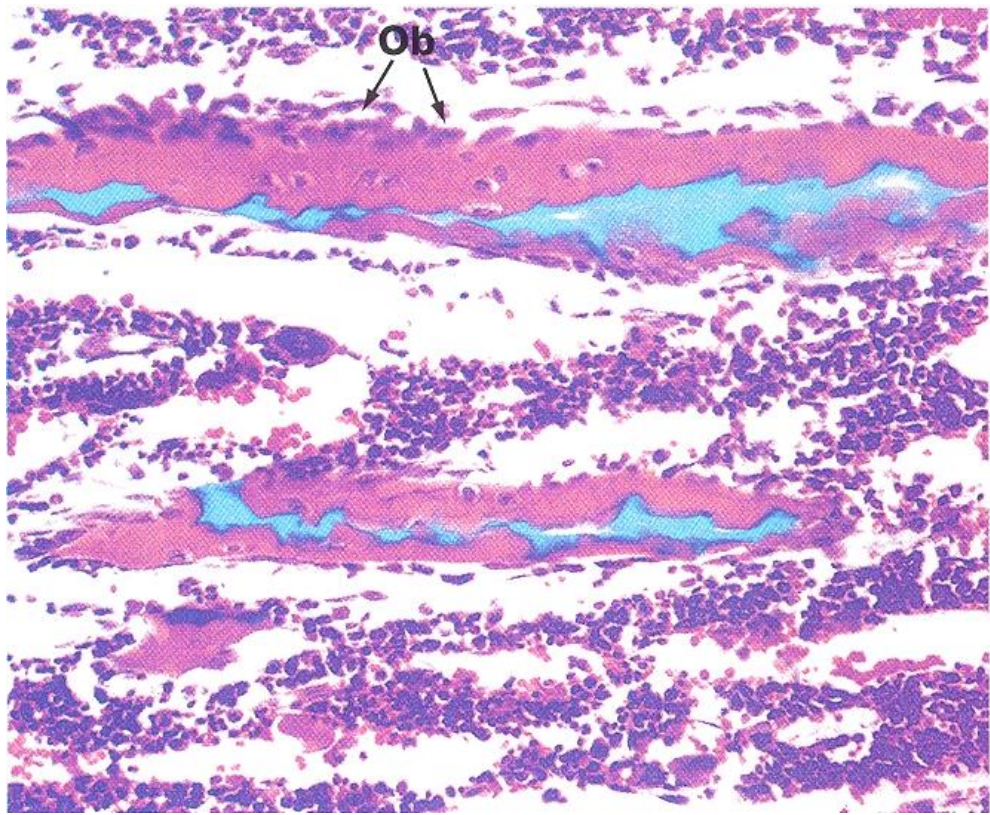
CHONDROGENNÍ OSIFIKACE



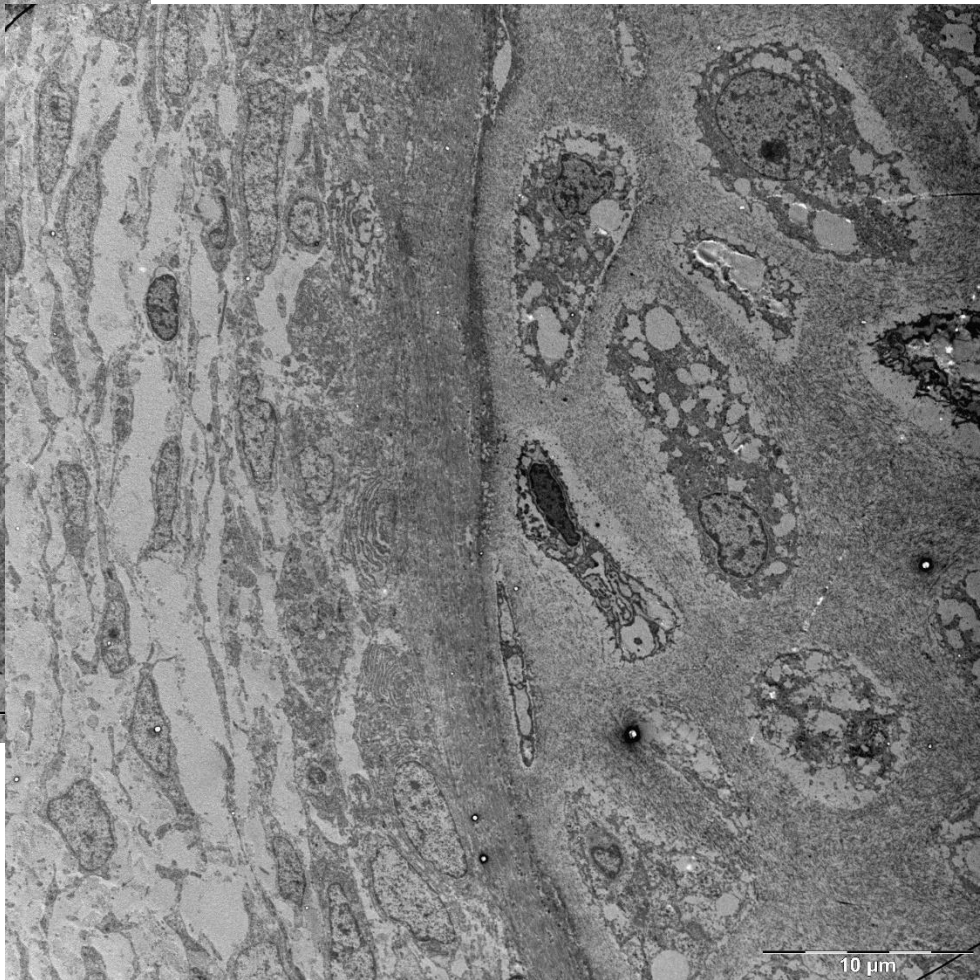
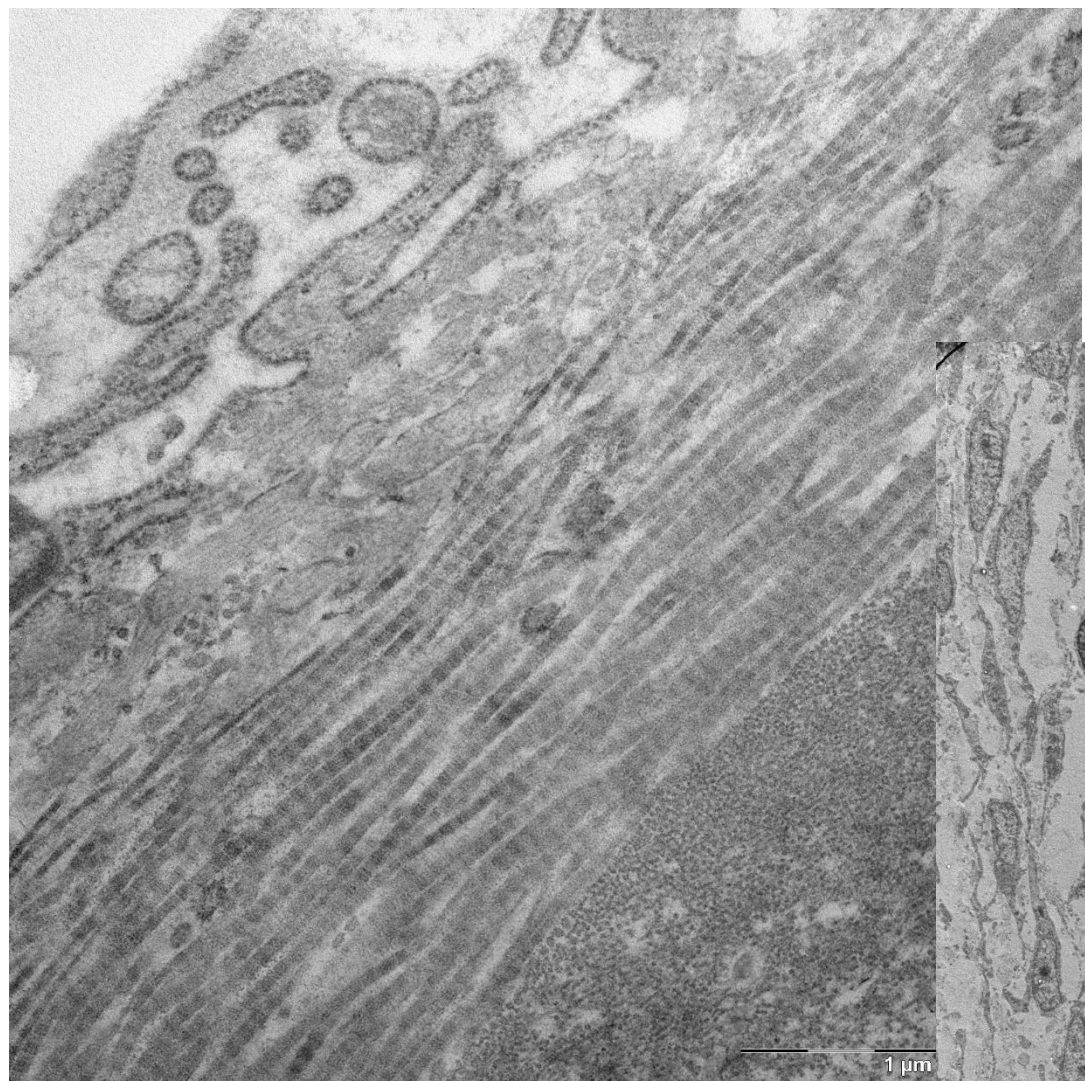
- Chrupavčitý model
- Periostální kostní límec
- Proliferace a hypertrofie chondroblastů
- Kalcifikace
- Vznik primární dřeňové dutiny
- Tvorba periostálního pupenu
- Osifikace

- Rezervní zóna
- Zóna proliferace
- Zóna hypertrofické chrupavky
- Zóna kalcifikace
- Linie eroze
- Zóna osifikace

CHONDROGENNÍ OSIFIKACE



CHONDROGENNÍ OSIFIKACE – PERIOSTÁLNÍ MANŽETA



CHONDROGENNÍ OSIFIKACE – RŮSTOVÁ PLOTÉNKA

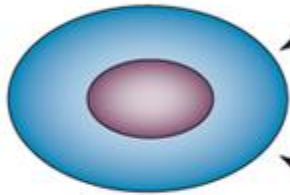
Růstový hormon

Endocrine signals

Nutrition

Intracellular mechanisms

Paracrine signals

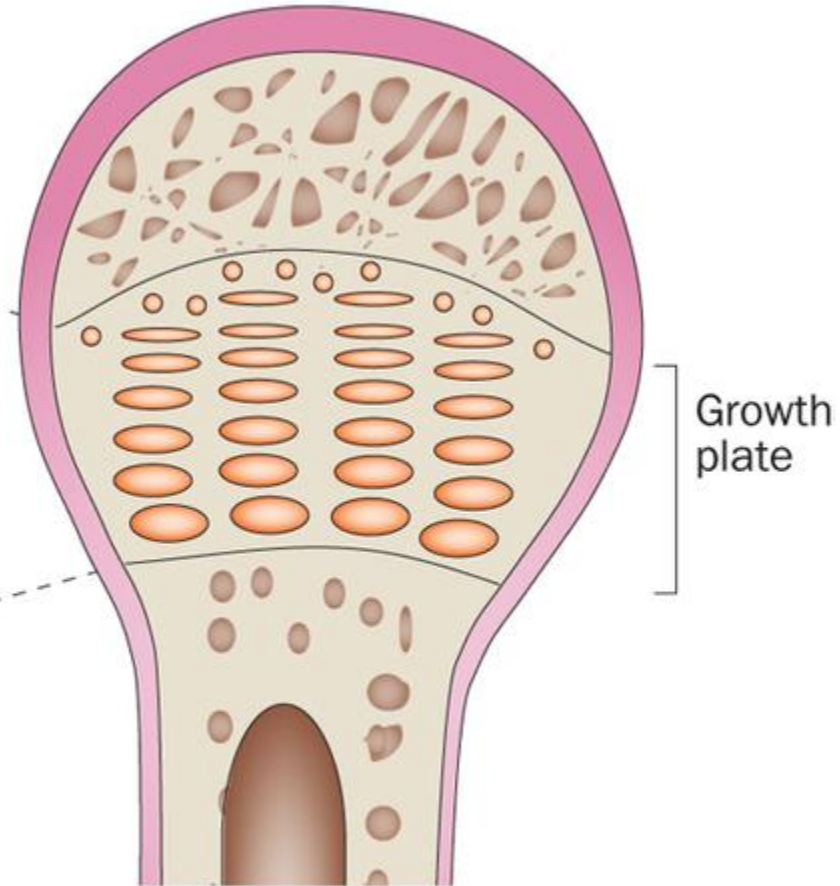


Chondrocyte

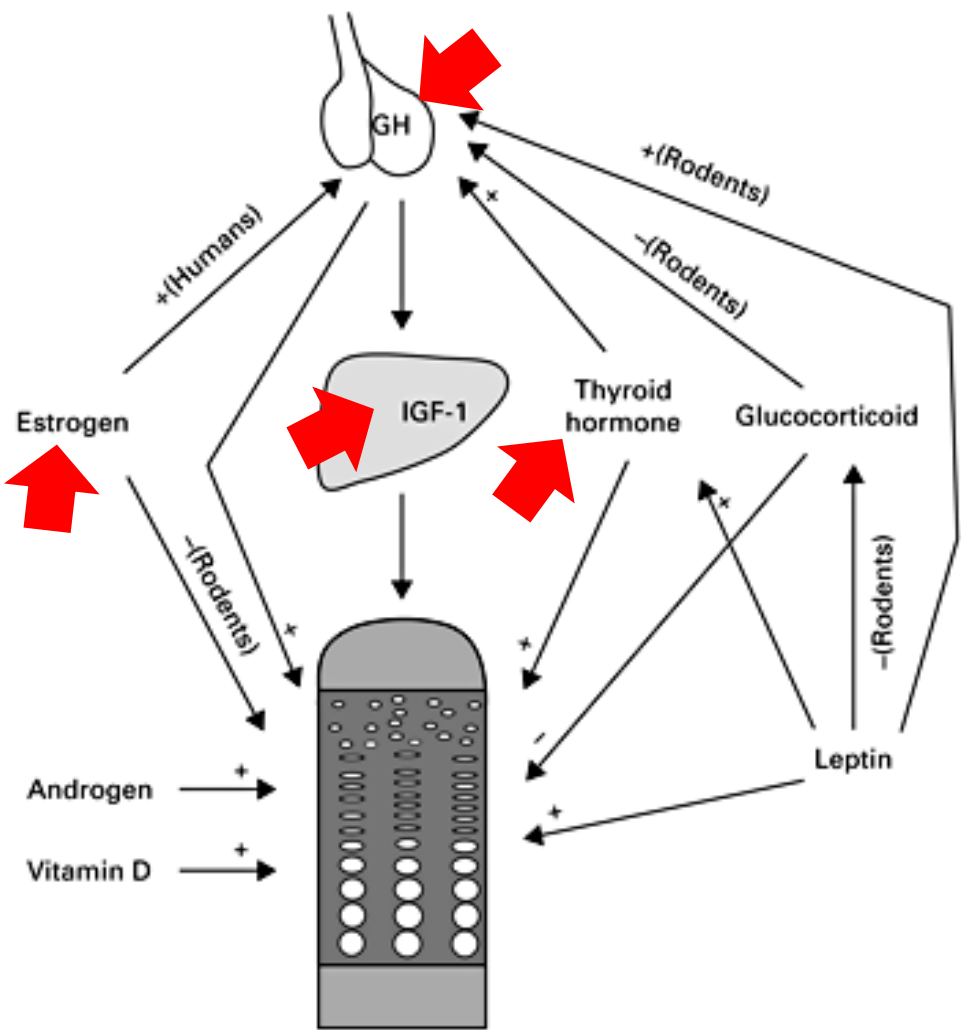
Extracellular matrix

Inflammatory cytokines

Extracellular fluid

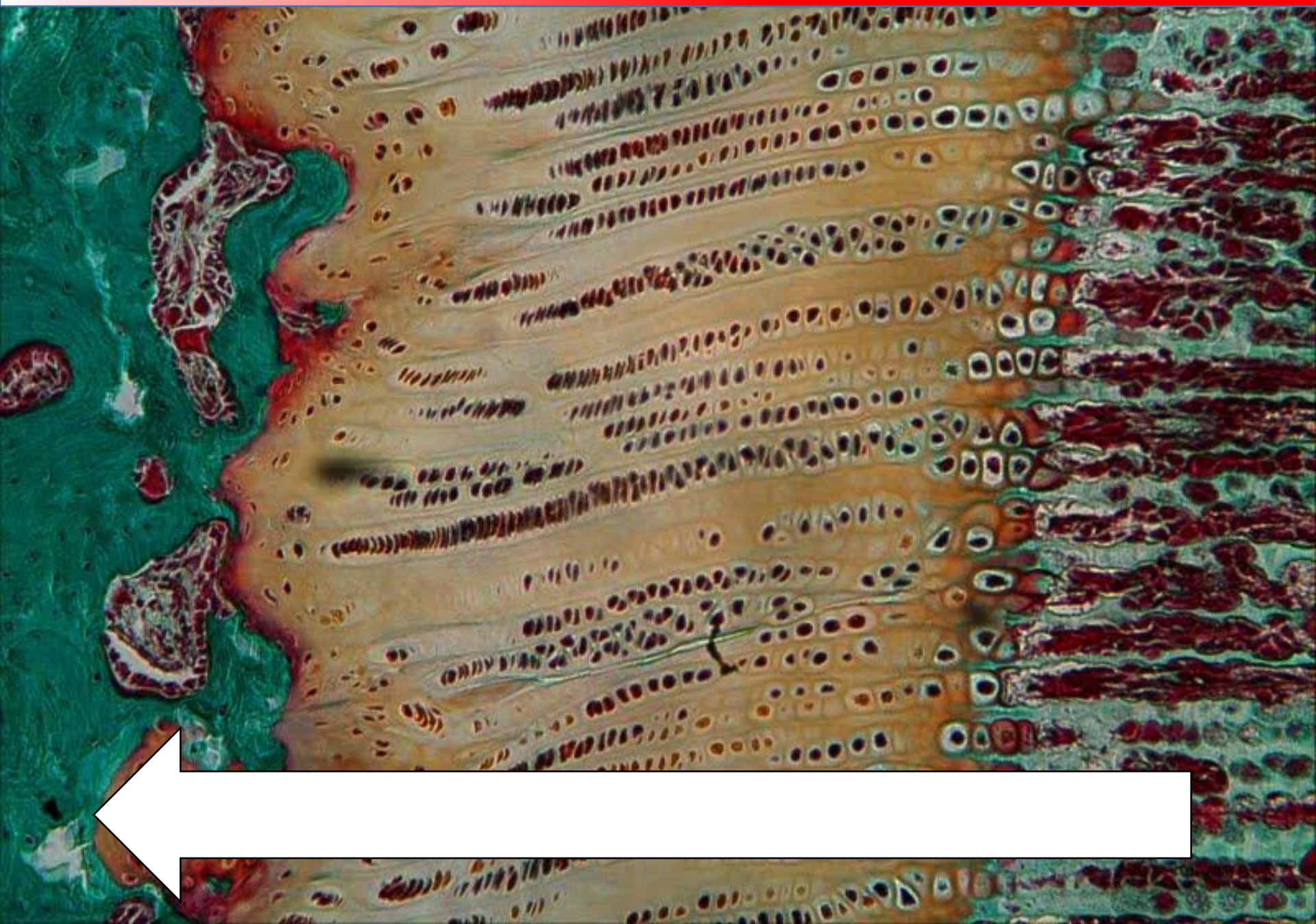


CHONDROGENNÍ OSIFIKACE – RŮSTOVÁ PLOTÉNKA

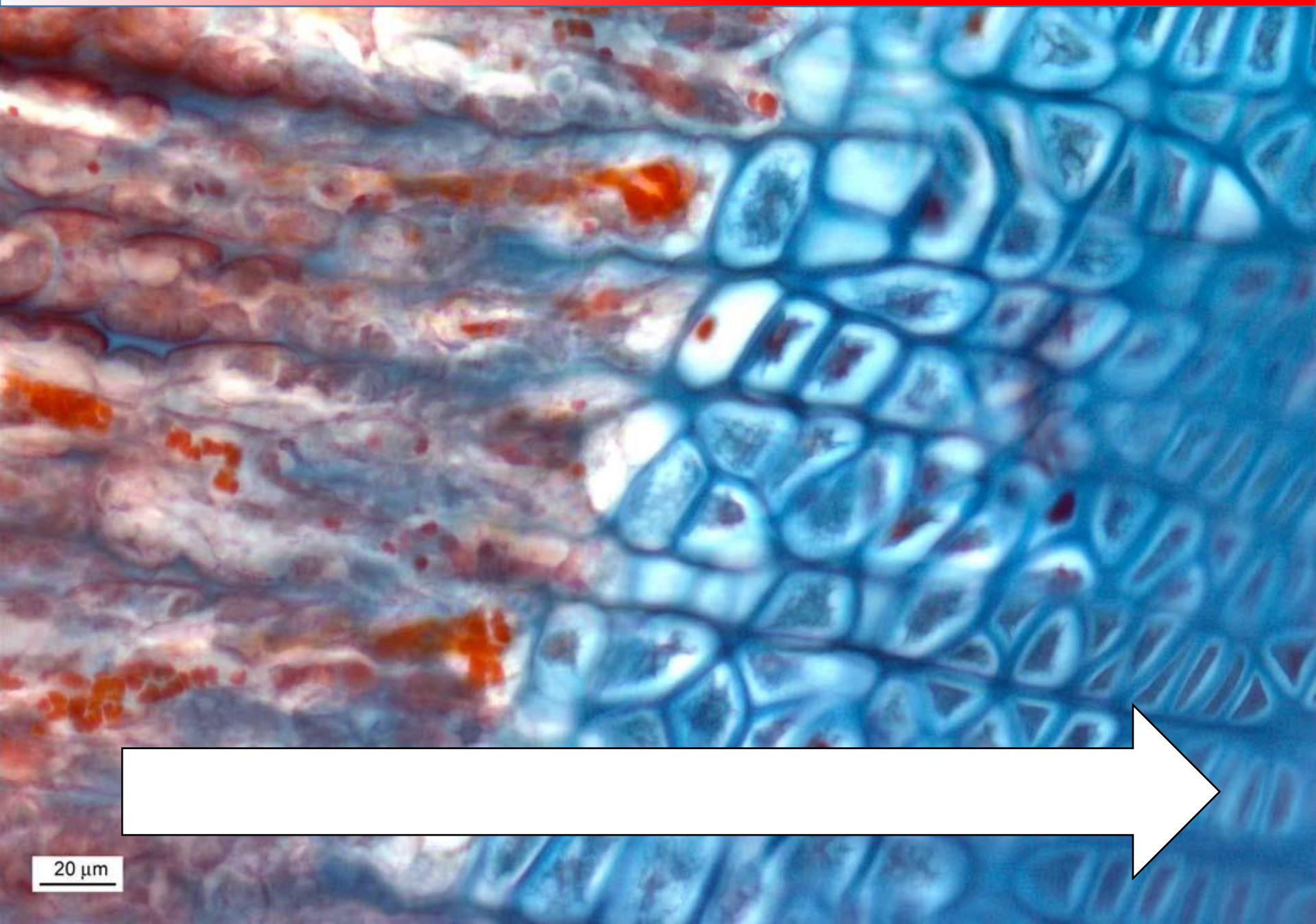


- Local effects on the growth plate
- GH**
 - Proliferation of resting zone chondrocytes
 - Stimulates local IGF-1 expression
- IGF-1**
 - Increases proliferation of resting and proliferative chondrocytes
 - Increases hypertrophic cell size
- Glucocorticoid
 - Inhibits chondrocyte proliferation
 - Delays growth plate senescence
 - Induces chondrocyte apoptosis
- Thyroid hormone**
 - Permissive for proliferation and differentiation
- Estrogen**
 - Inhibits proliferation in the proliferative zone
 - Accelerates growth plate senescence
- Androgen
 - Stimulates proliferation, matrix production
 - Increases IGF-1 expression
- Vitamin D
 - Permissive for normal differentiation and apoptosis of hypertrophic chondrocytes
- Leptin
 - Stimulates proliferation and differentiation

CHONDROGENNÍ OSIFIKACE – RŮSTOVÁ PLOTÉNKA



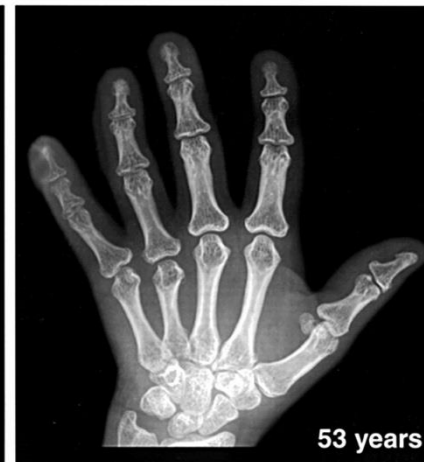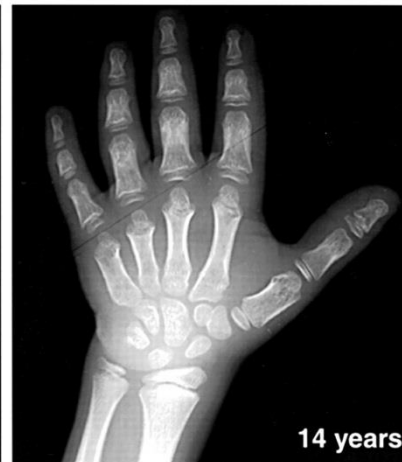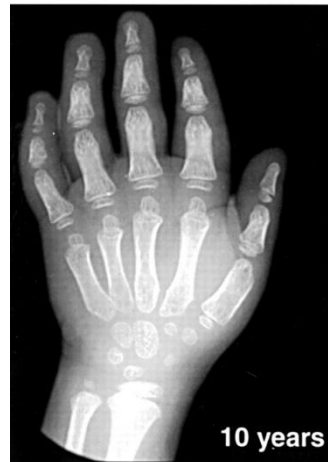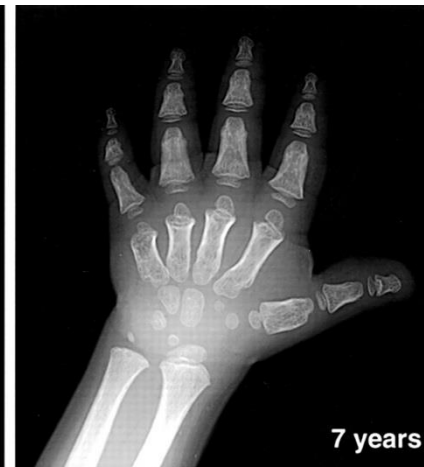
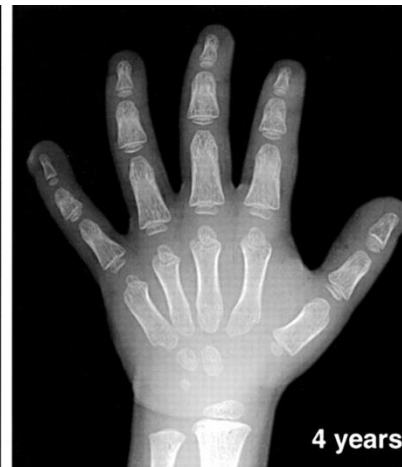
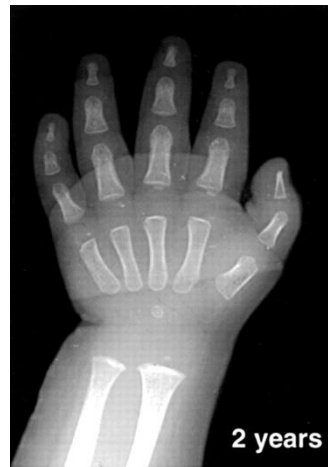CHONDROGENNÍ OSIFIKACE – RŮSTOVÁ PLOTÉNKA



20 μm

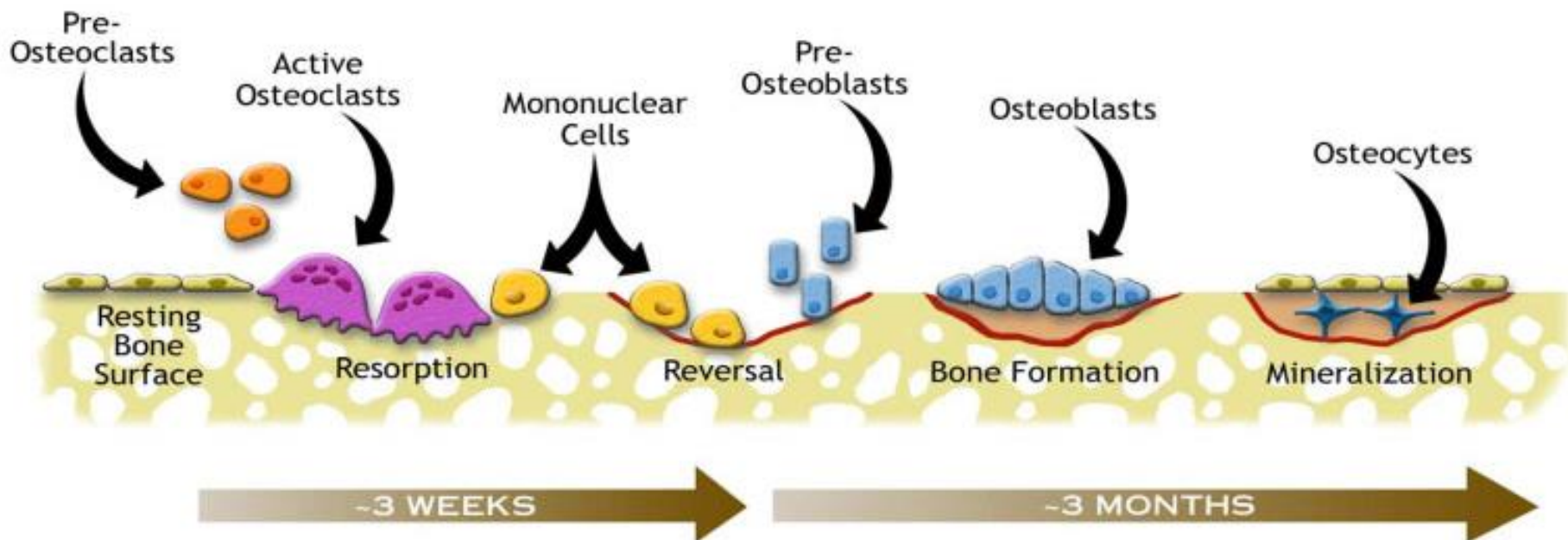
KOSTNÍ VĚK

- vztah mezi biologickým věkem jedince a stupněm osifikace jeho kostí
- osifikační jádra, rozsah osifikace, šířka epifyzárních štěrbin
- pediatrie (endokrinologie, výživa, metabolické poruchy)
- sportovní lékařství
- forenzní lékařství

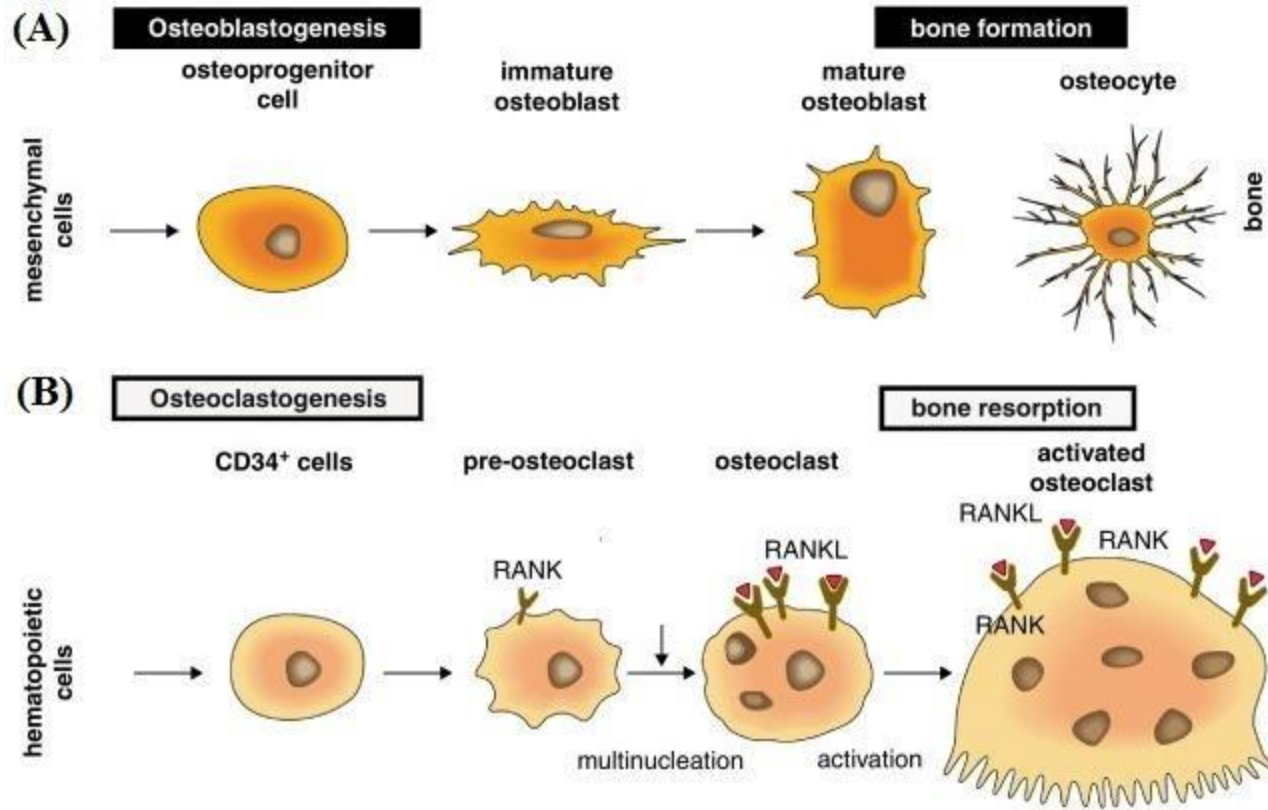



OSIFIKACE SEKUNDÁRNÍ KOSTI – REMODELACE

- Remodelace primární nebo stávající sekundární kosti

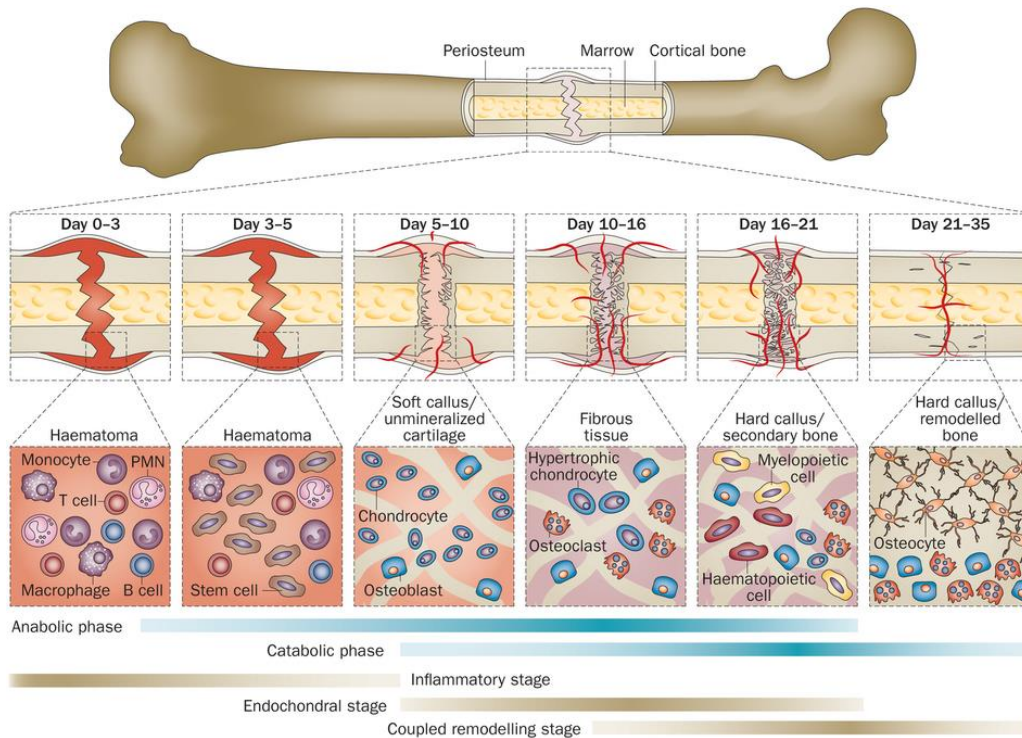


OSIFIKACE SEKUNDÁRNÍ KOSTI – REMODELACE





HOJENÍ ZLOMENIN



Reaktivní fáze

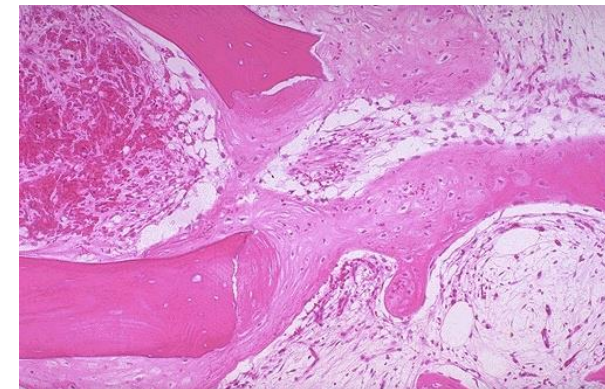
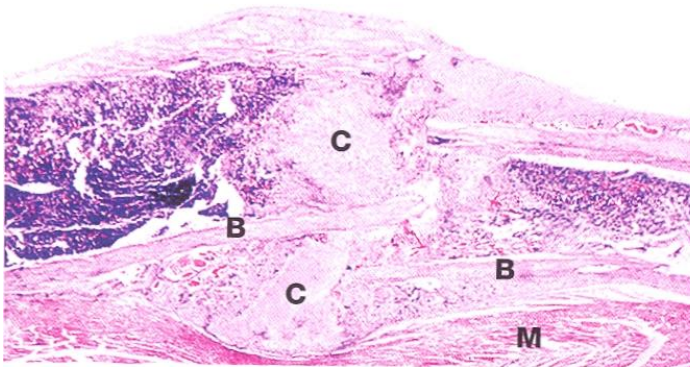
- Hematom, zánětlivá reakce
- Granulační tkáň

Reparační fáze

- Vazivový/chrupavčitý svalek
- Depozice primární kosti

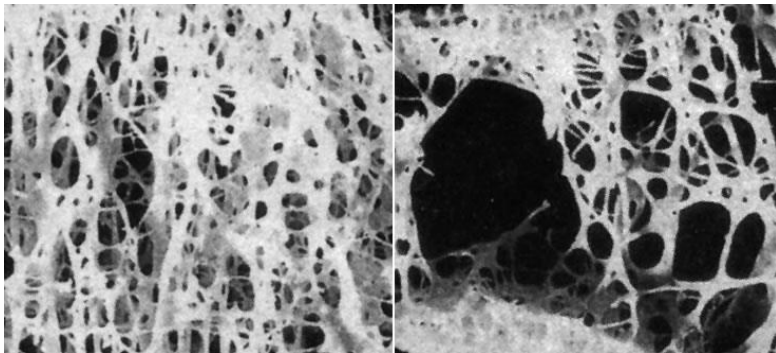
Remodelační fáze

- Remodelace kostní tkáně

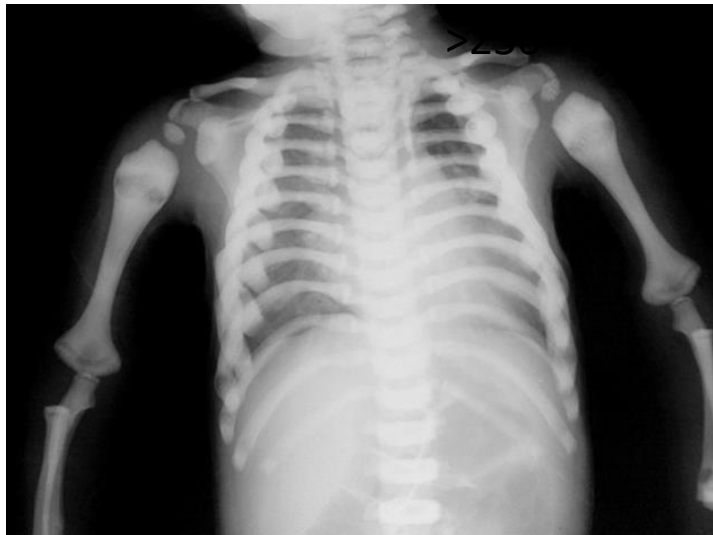

NEROVNOVÁHA MEZI OSTEOSYNTÉZOU A OSTEORESORPCÍ

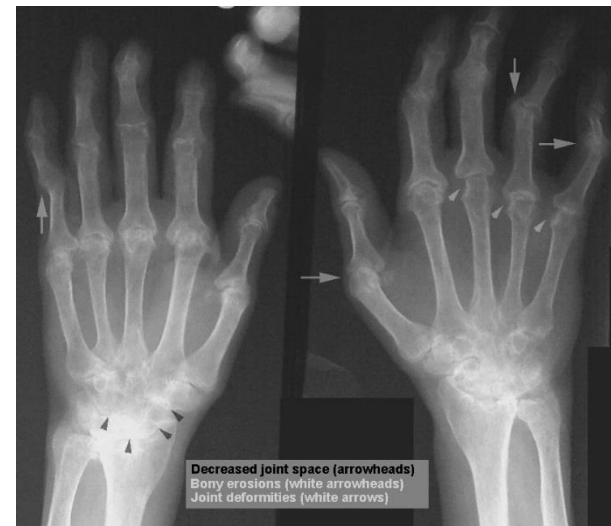- OSTEOPORÓZA



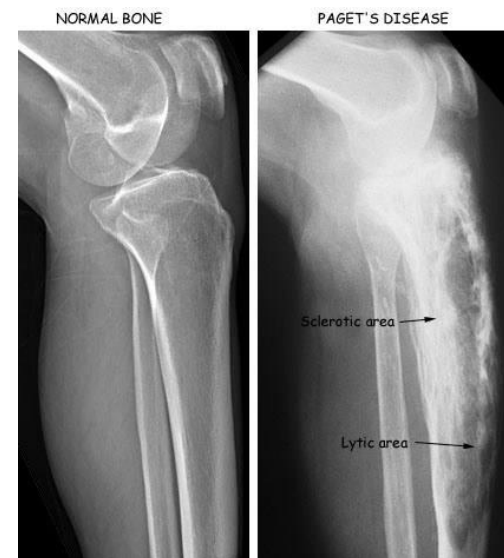- OSTEOPETRÓZA




- REVMATOIDNÍ ARTHRITIDA



- PAGETOVA CHOROBA




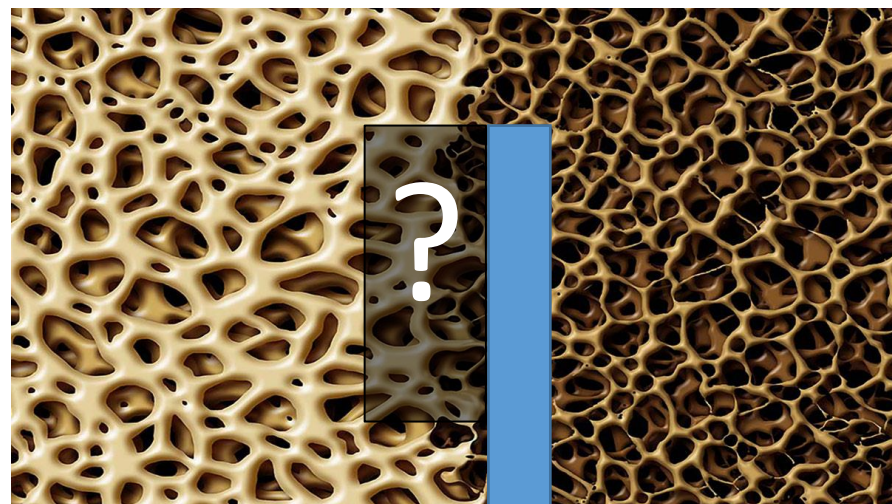
NEROVNOVÁHA MEZI OSTEOSYNTÉZOU A OSTEORESORPCÍ



Valerij Poljakov

1994-1995

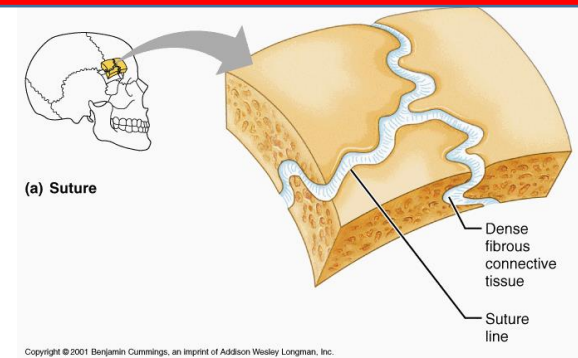
438 dní nepřetržitě ve vesmíru



KOSTROVÉ SPOJE

Synartrózy

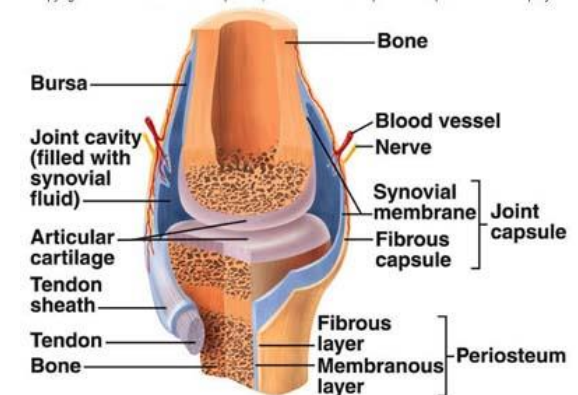
- Spojení vloženou tkání (chrupavka, kost nebo vazivo)
 - **Synostózy** – spojení kostní tkání – os coxae, os sacrum
 - **Synchondrózy** – spojení hyalinní chrupavkou – vývojové stádium osifikace synostóz
 - **Symfýza** – spojení vazivovou chrupavkou – os pubis, meziobratlové ploténky
 - **Syndesmózy** – husté kolagenní uspořádané vazivo – sutury lebky, spojení zubu a kostního lůžka (gomphosis)



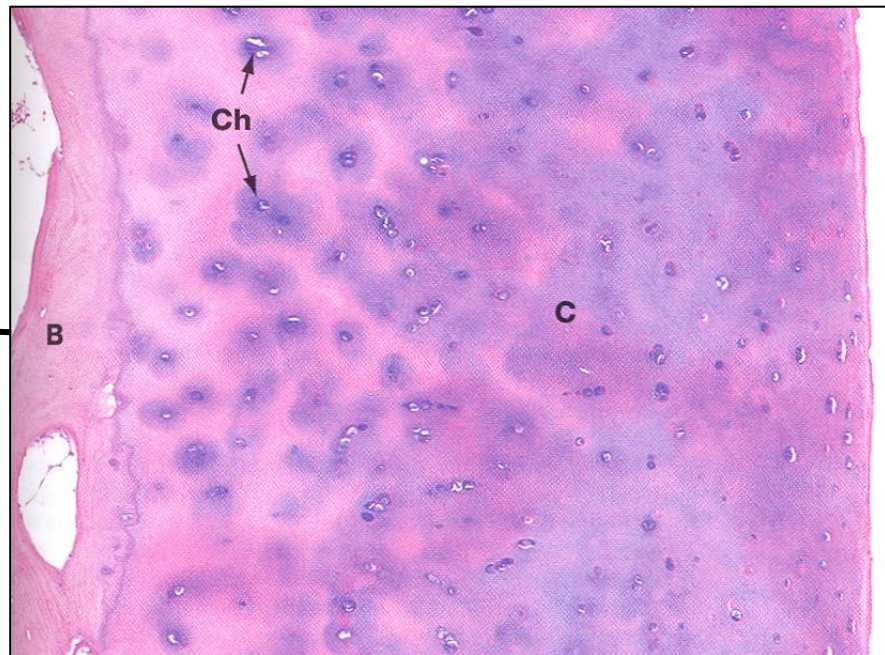
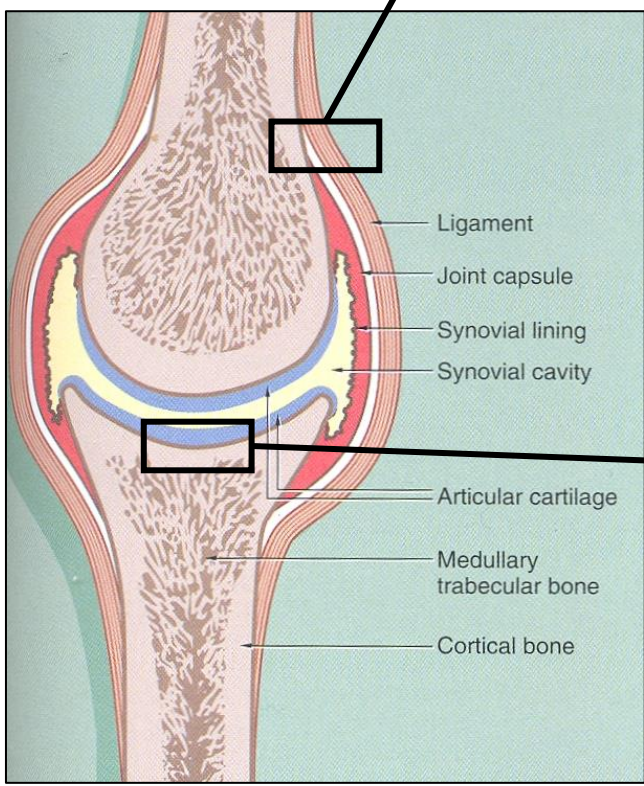
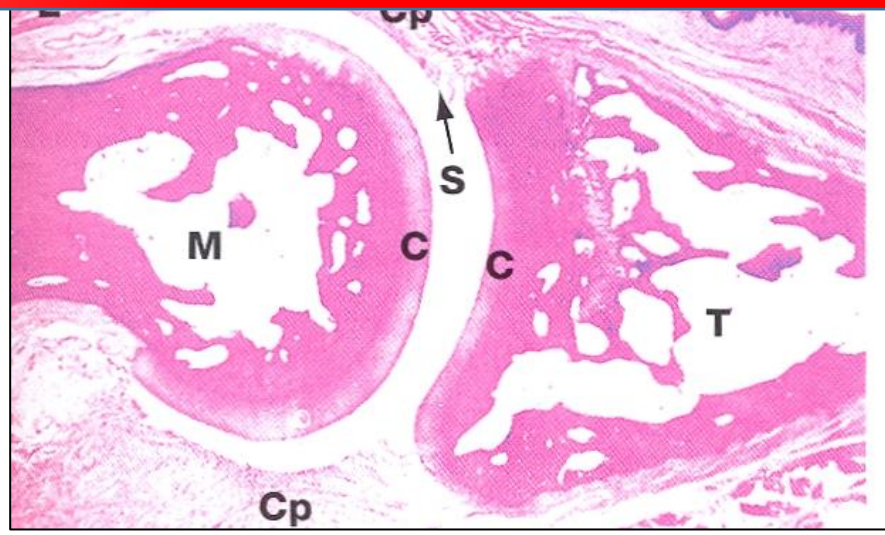
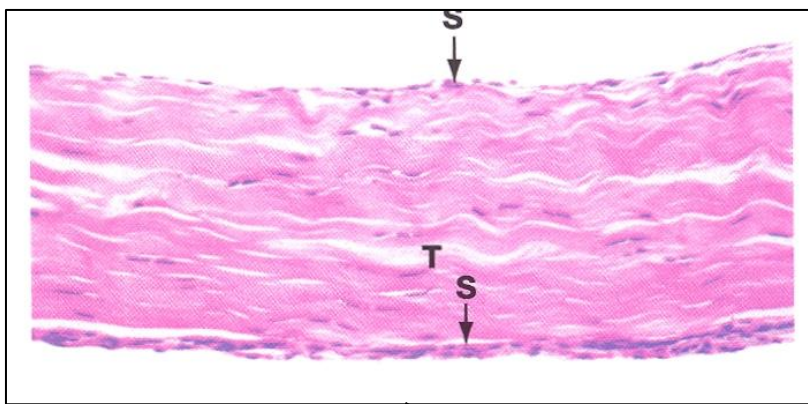
Diartrózy

- Kloubní spojení
 - Hyalinní chrupavka bez perichondria
 - Architektura chrupavky – uspořádání vláken i chondrocytů
 - Kalcifikace chrupavky v oblasti připojení ke kosti
 - Kloubní pouzdro
 - *Stratum fibrosum*
 - *Stratum synoviale*
 - Meniskus – vazivová chrupavka, avaskulární, bez inervace
 - Kloubní vazy – husté kolagenní uspořádané vazivo, elastická vlákna
 - Šlachové pochvy a tíhové váčky – stavba kloubního pouzdra

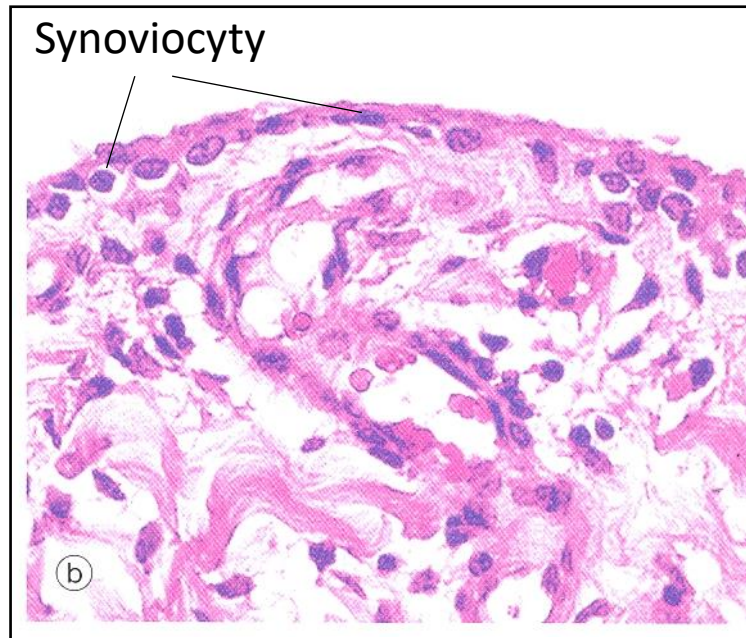
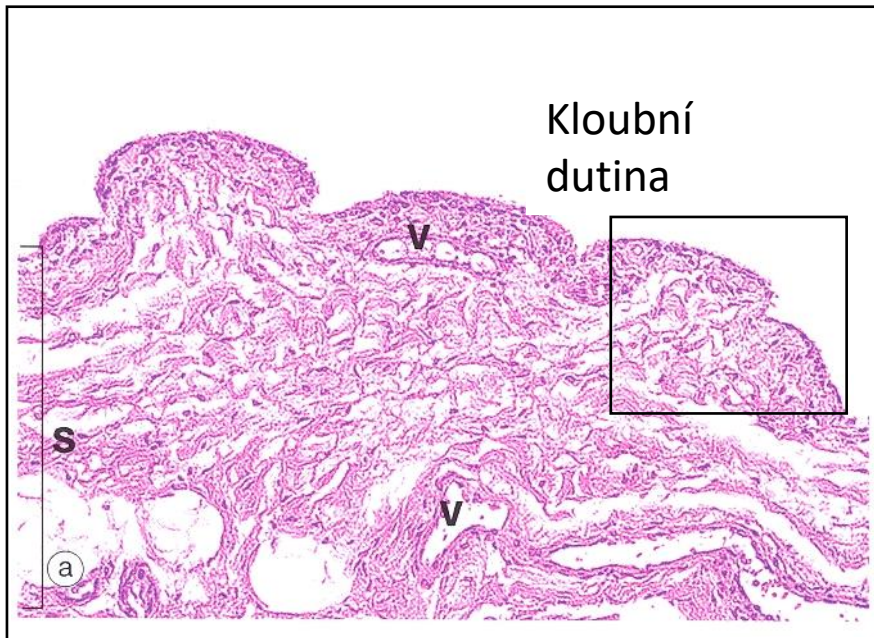
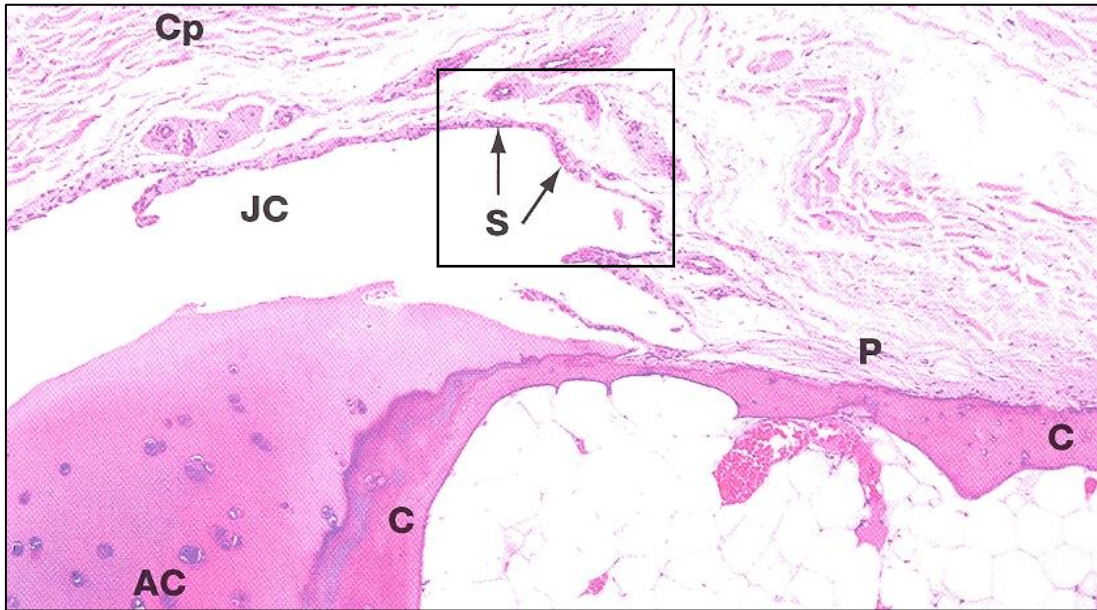
Copyright © The McGraw-Hill Companies, Inc. Permission required for reproduction or display.



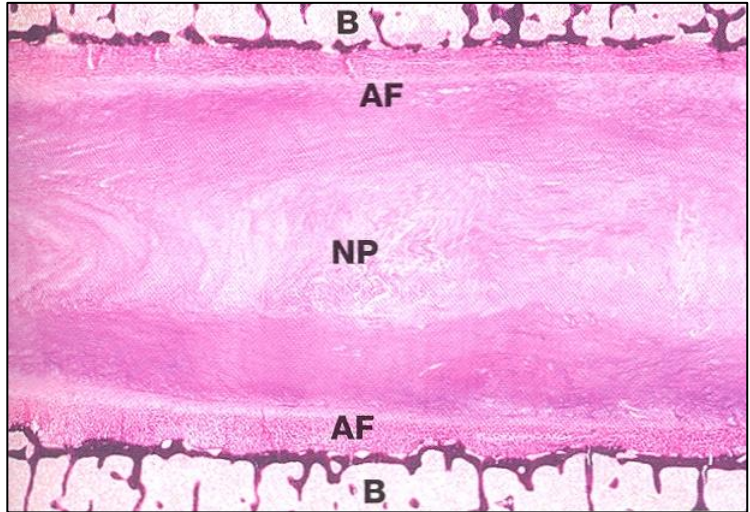
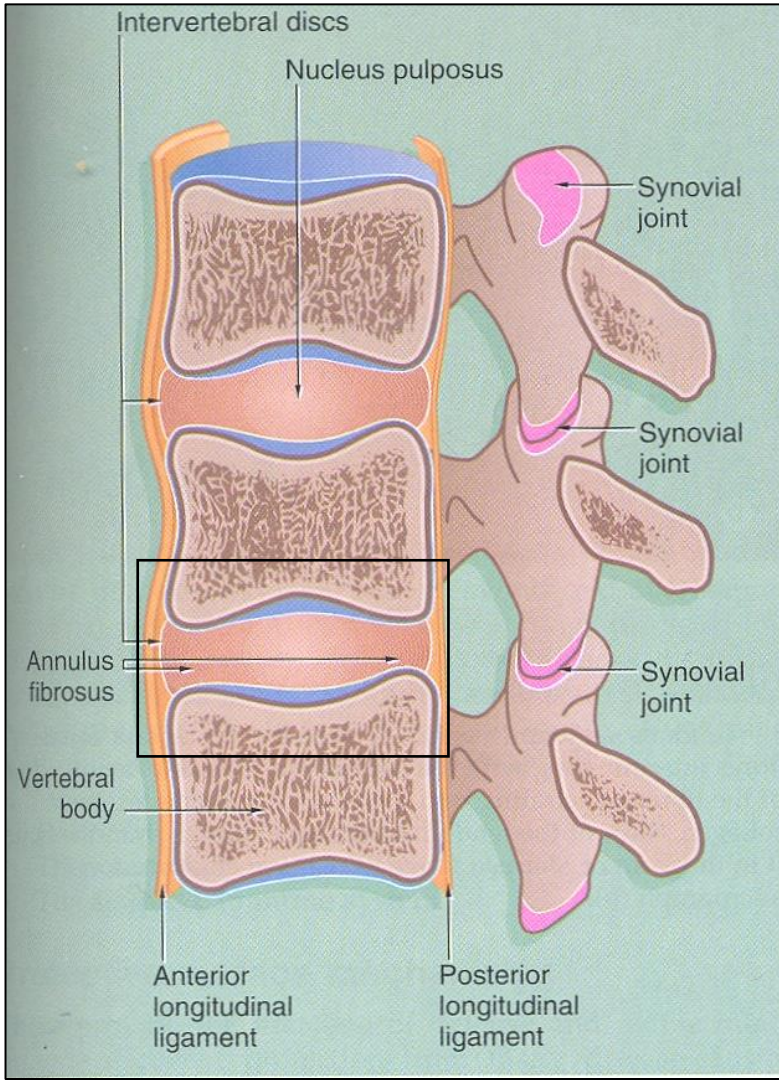
KLOUB



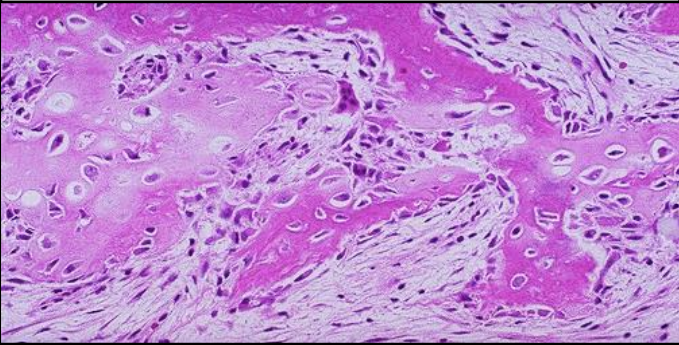
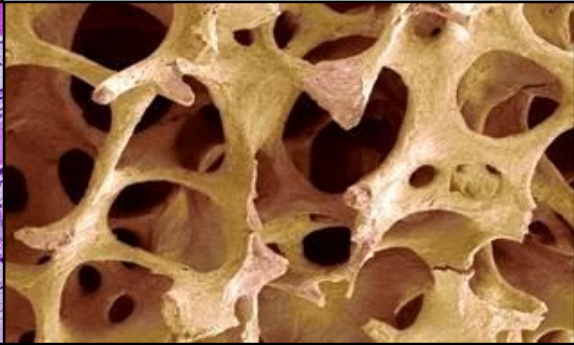

SYNOVIUM




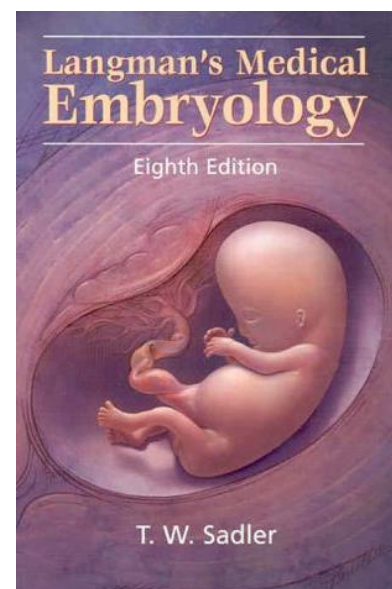
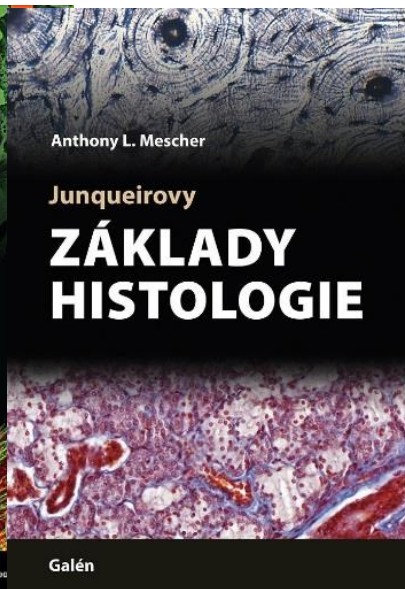
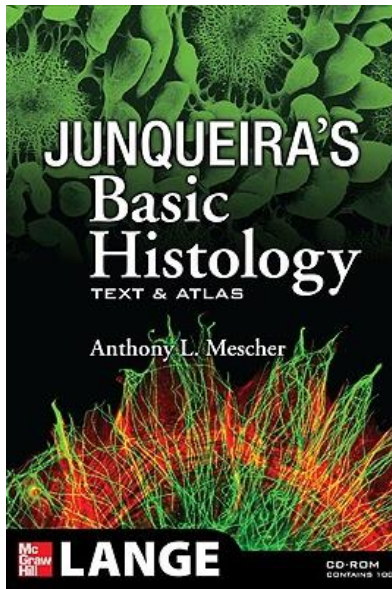
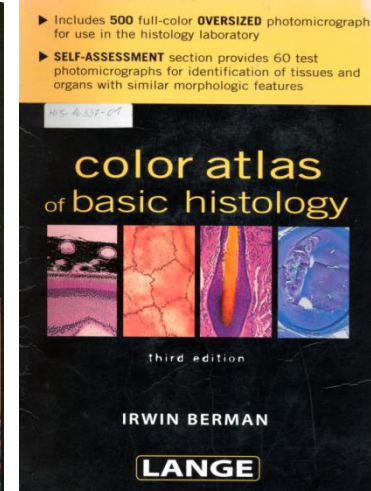



MEZIOBRATLOVÁ SPOJENÍ

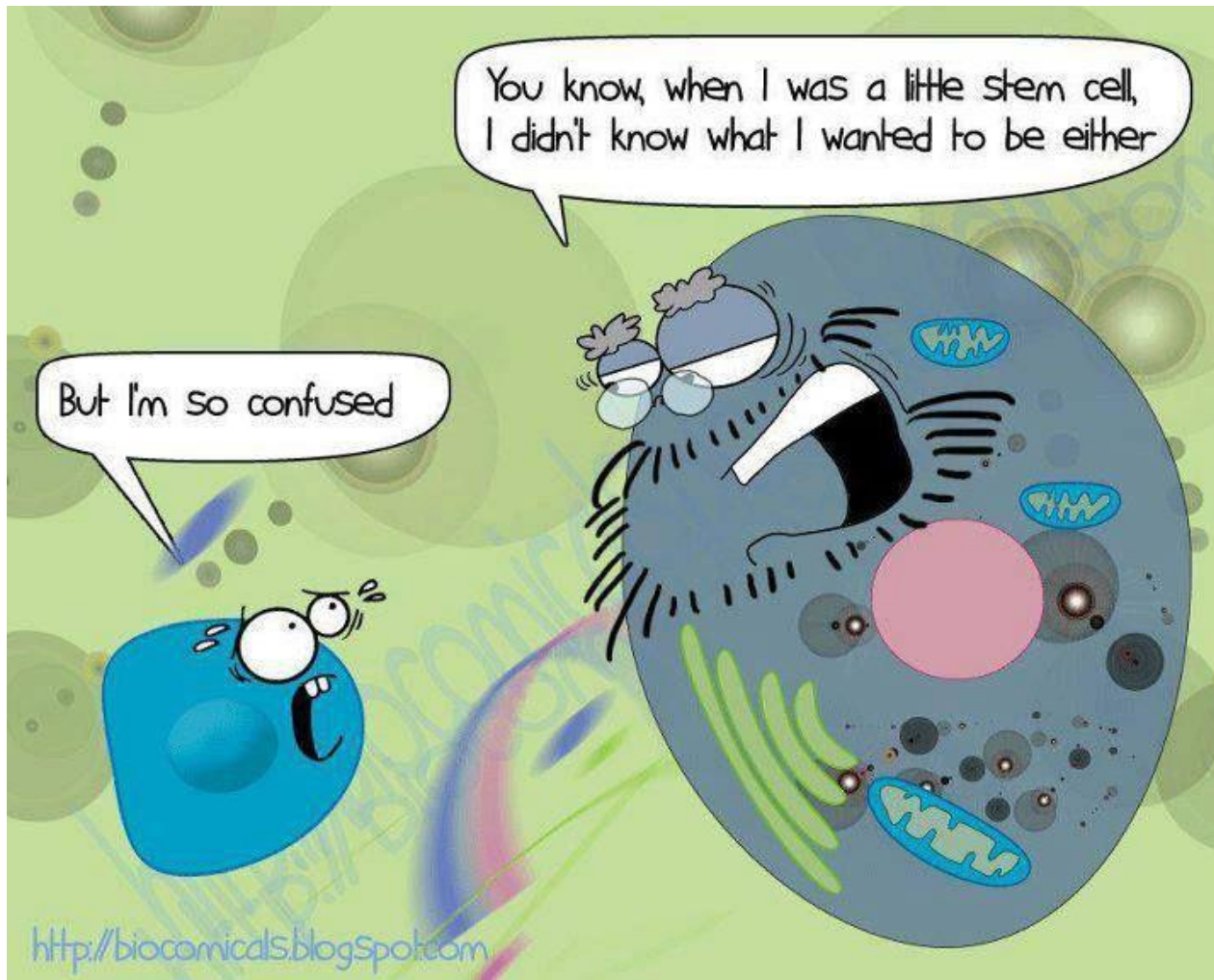


SHRNUTÍ

VLÁKNITÁ (primární)	LAMELÁRNÍ (sekundární)	
<ul style="list-style-type: none">• Slabě mineralizovaná• Buňky a kolagenní vlákna náhodně uspořádané	<ul style="list-style-type: none">• Paralelní lamely s pravidelně uspořádanými buňkami• Silně mineralizovaná	
	SPONGIÓZNÍ	KOMPAKTNÍ
		
<ul style="list-style-type: none">• Rostoucí kost• Tvrdý kalus	<ul style="list-style-type: none">• Vnitřní struktura kostí, dřevná dutina	<ul style="list-style-type: none">• Kompaktní povrchová vrstva pod periostem

DOPORUČENÁ LITERATURA





Děkuji za pozornost