

# Klinika úrazové chirurgie FN Brno

## přednosta doc. Mašek

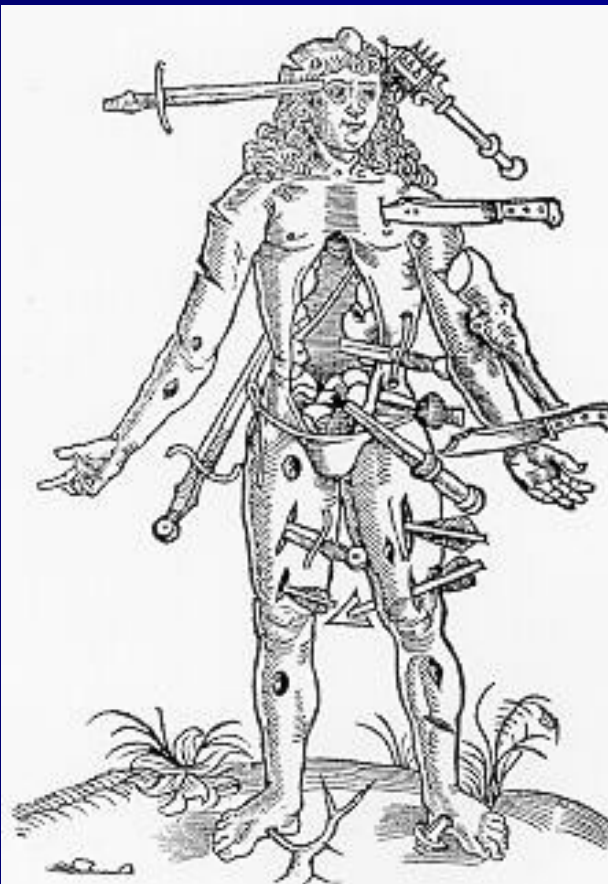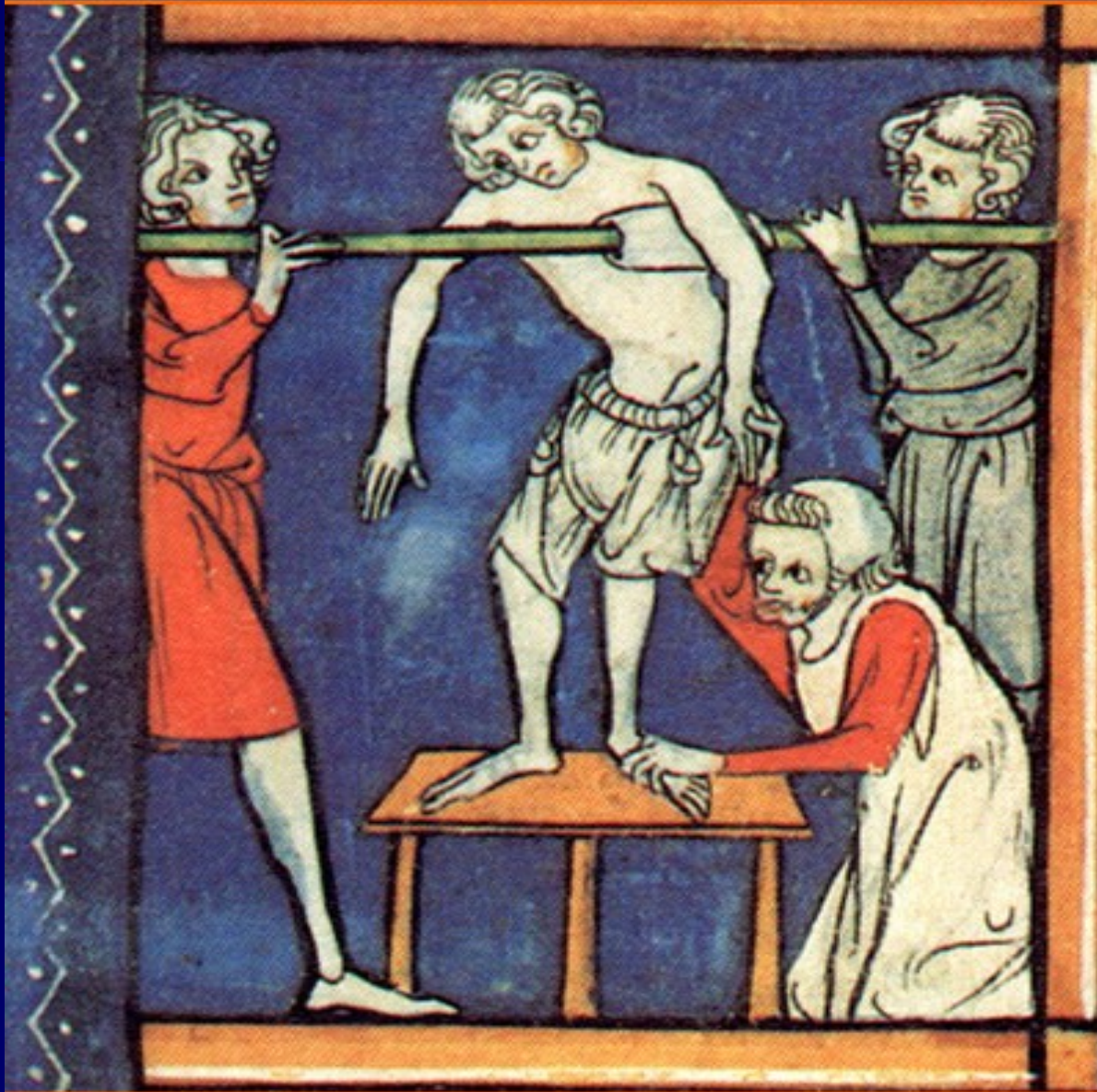


Fig. 2. Wundenmann aus „Eyn gut artzney“  
ca. 1525.

# Poranění šlach, vazů, kloubů

Medscape®

www.medscape.com



Source: Neurosurg Focus © 2004 American Association of Neurological Surgeons

# Luxace

**Změna tvaru kloubu ( hlavice je mimo jamku)  
omezení pohybu v kloubu  
„pérovitý“ odpor při pokusu o pohyb**

**Je možno se pokusit o repozici:  
luxace ramenního kloubu či dolní čelisti -  
pokud hrozí nebezpečí z prodlení  
a ovládneme repoziční manévr**

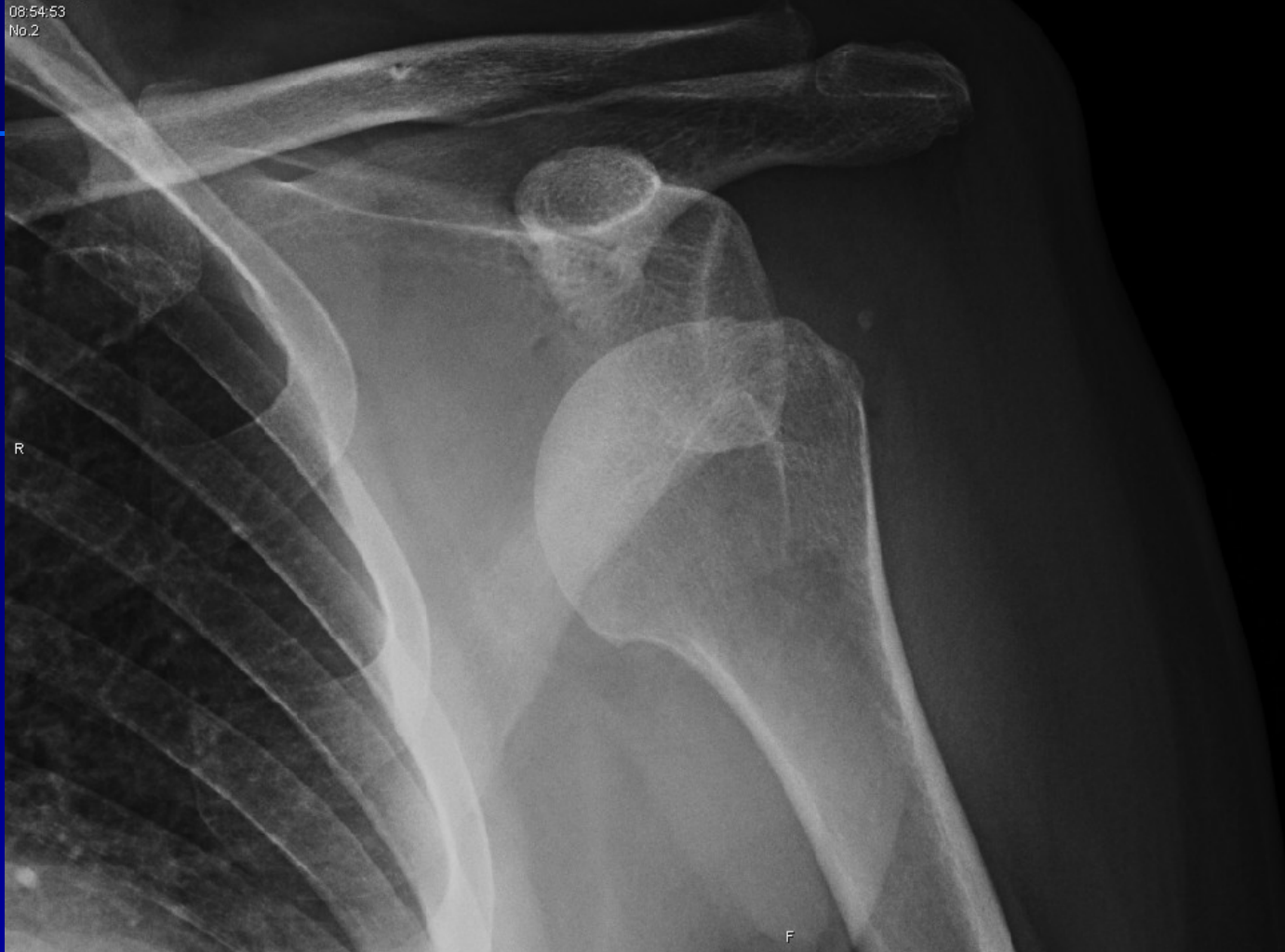**Luxace článků prstů, luxace patelly –  
je to jednoduché, zde však nehrozí nebezpečí  
z prodlení**

Kobzinek\*Oldrich\*\*\*  
ID: 470709/492  
DoB: 1947-07-09  
2006-09-01  
08:54:53  
No. 2

H

L

Fakultní nemocnice  
"Thunder Platform"



R

L

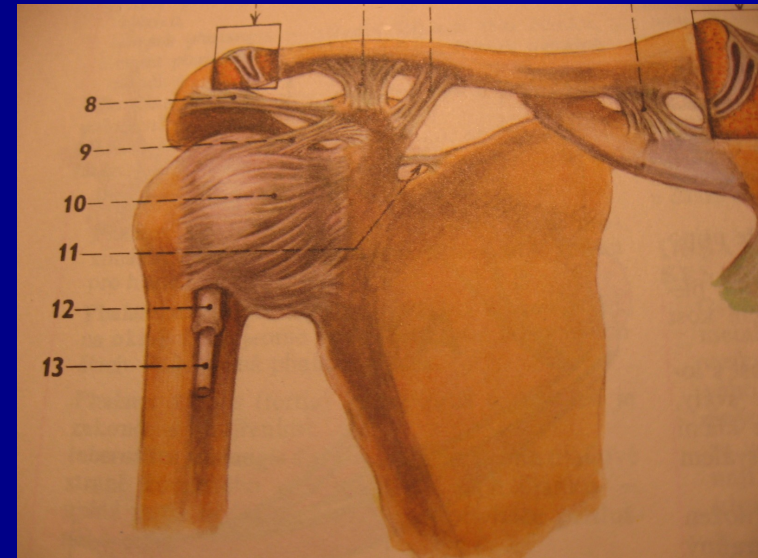
F

C: 8192  
W: 16383



# Následky luxace

- poranění kloubního pouzdra
- ruptura zesilujících vazů
- luxace šlach
- poškození chrupavky
- útlak nervově-cévního svazku
- doprovodná zlomenina při úrazu či repozici

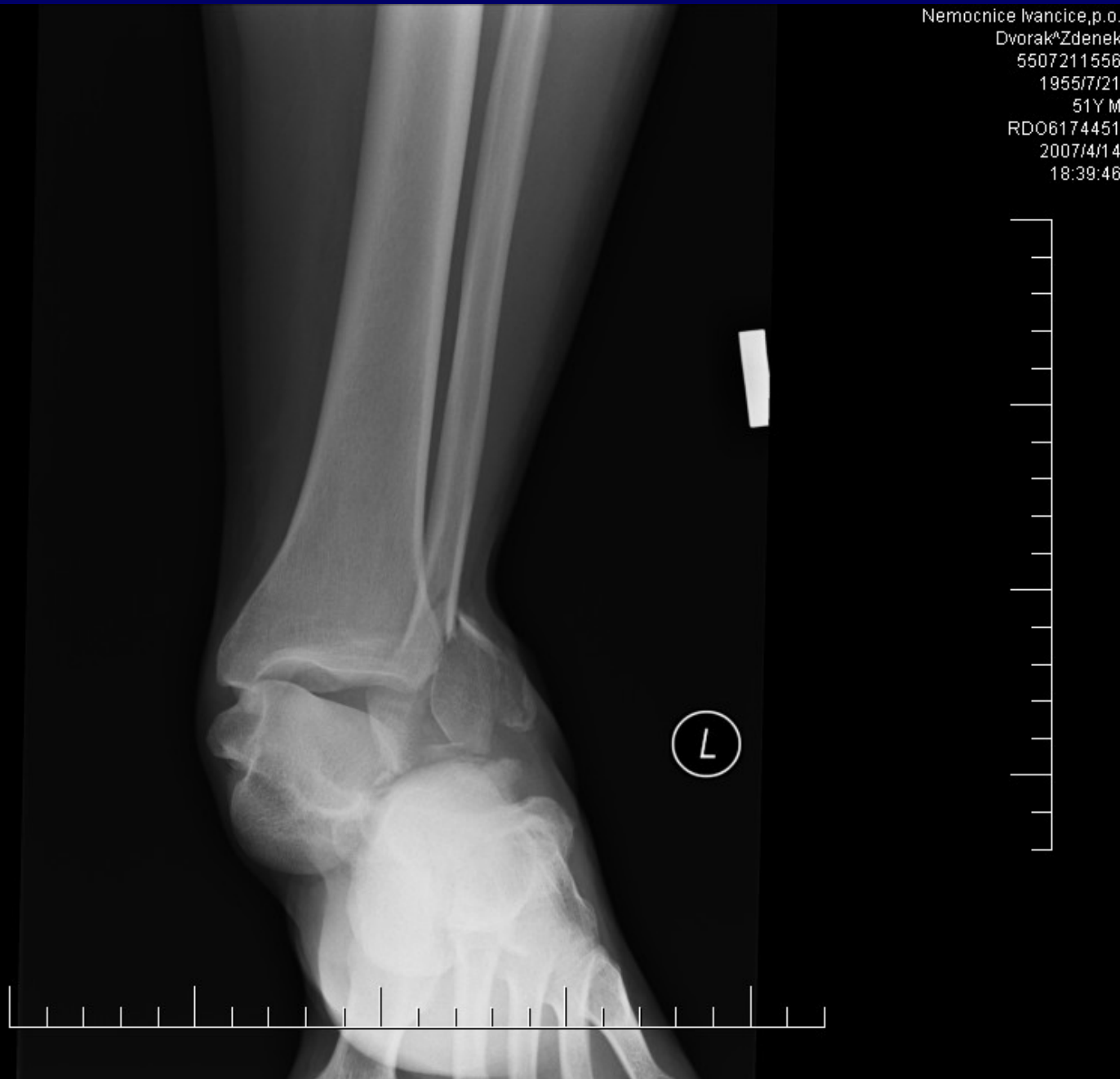

# Četnost luxací

- až 90% tvoří luxace ramene
- luxace článků prstů
- luxace patelly
- luxace kyčle
- luxace karpu – perilunární
- luxace nohy- talu - subtalární
- luxace nohy při zlomeninách kotníků

CR/1/1  
AP  
KOTNIK

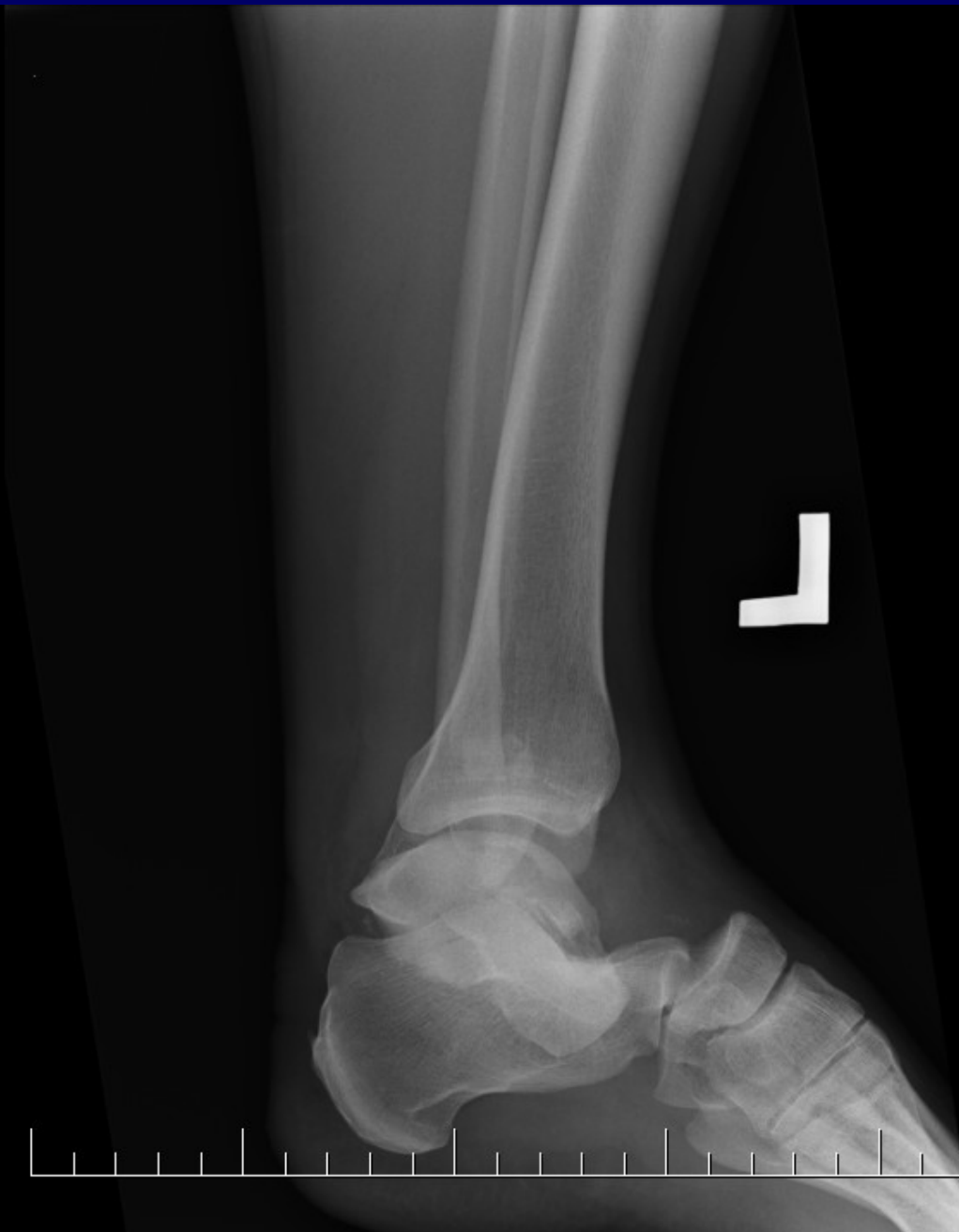Nemocnice Ivancice, p.o.  
Dvorak Zdenek  
5507211556  
1955/7/21  
51Y M  
RDO6174451  
2007/4/14  
18:39:46



Pixel size: 0.115 mm  
W: 4096 L: 2048

CR/1/1  
BOCNI  
KOTNIK

Nemocnice Ivancice, p. o.  
Dvorak Zdenek  
5507211556  
1955/7/21  
51Y M  
RDO6174451  
2007/4/14  
18:39:46



Pixel size: 0.115 mm  
W: 4096 L: 2048



# Diagnostika

- klinické vyšetření – cave pulsace na periferii + citivost !
- RTG 2 projekce
- následně CT, MR, USG, EMG, artrografie, artroskopie – i řešení komplikací či následků

# Léčba

- repozice bez anestezie ( rameno, mandibula, hlezno , patella)
- repozice v LA (články prstů, luxační zlomeniny v oblasti karpu)
- repozice v CA ( kyčel, koleno , perilunární luxace karpu, luxace v oblasti nohy )
- operační (otevřená) repozice – v případě neúspěchu zavřené repozice

# Doléčení

- znehybnění končetiny( sádra, orteza, bandáž) na 2-4 týdny
- ledování kloubu, analgetika
- řízená rehabilitace – prevence zatuhnutí kloubu

# Poranění ramene

- Luxatio humeroscapularis
- 80-90 % všech luxací
- dělení luxací : první, recidivující, habituální
  
- dělení dle dislokace: subkorakoidální (přední), axilární(dolní), zadní
  
- mechanismus: pád na rameno, na extend. HK, abdukční a zevně rotační postavení

# Další typy luxace

- **Luxatio acromioclavicularis**

Klasifikace dle Tossyho/dle Rockwooda – dle rozsahu postižení vazů

- Dg: klinické vyšetření – „příznak klávesy“, rtg vyšetření
- Th.: konzervativně  
operačně- cerkláž, steh vazů

- **Luxatio sternoclavicularis**

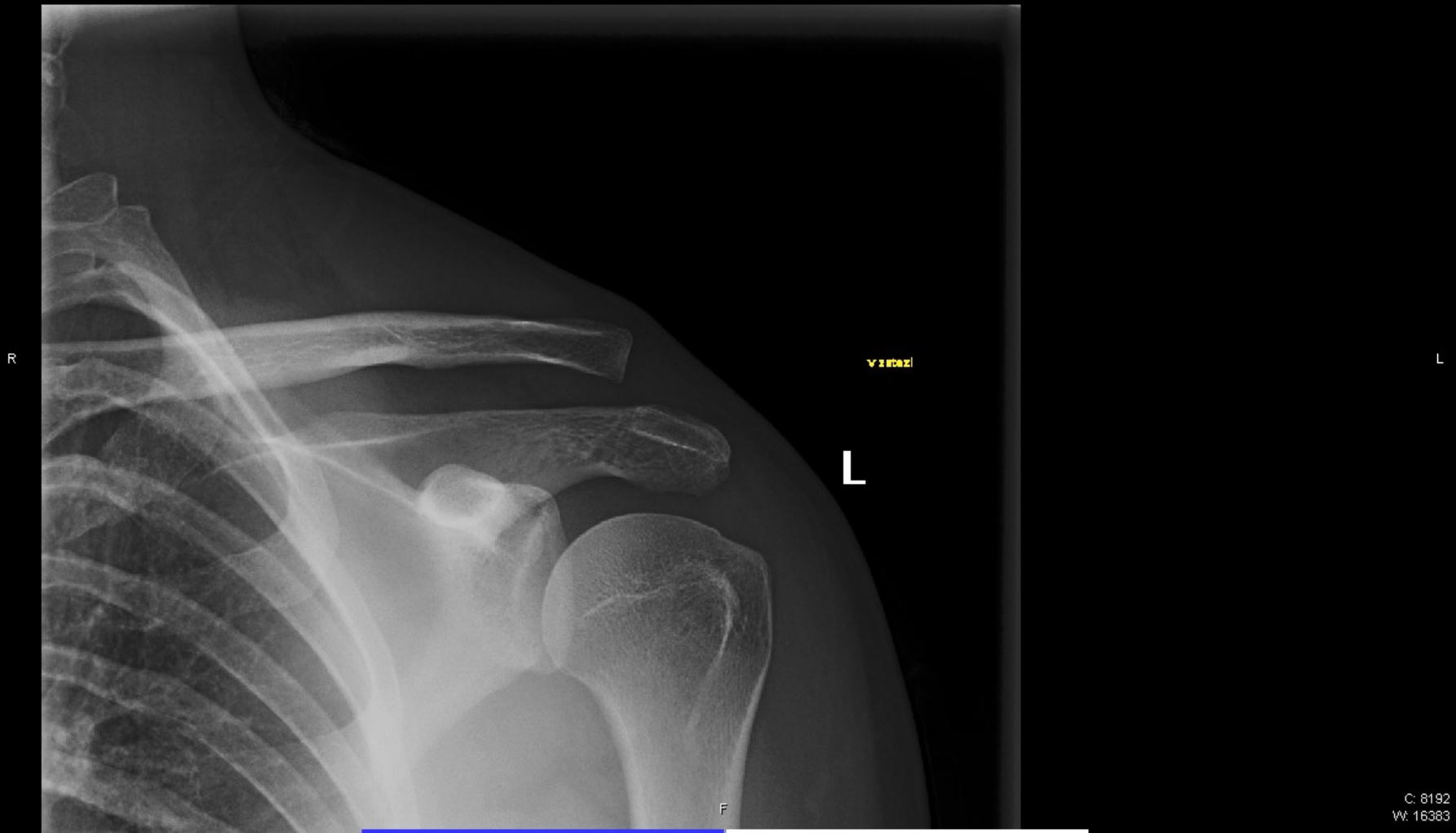- Klasifikace: presternální, suprasternální, retrosternální
- Dg.: klinicky, rtg
- Th.: konzervativně
- operačně – PDS stuha/dlažka/cerkláž

# Akromioklavikulární luxace

Matla^Radek^^  
ID: 760910/3865  
DoB: 1976-09-10  
2007-03-15  
17:28:13  
No.2

H

FN Brno  
"Thunder Platform"



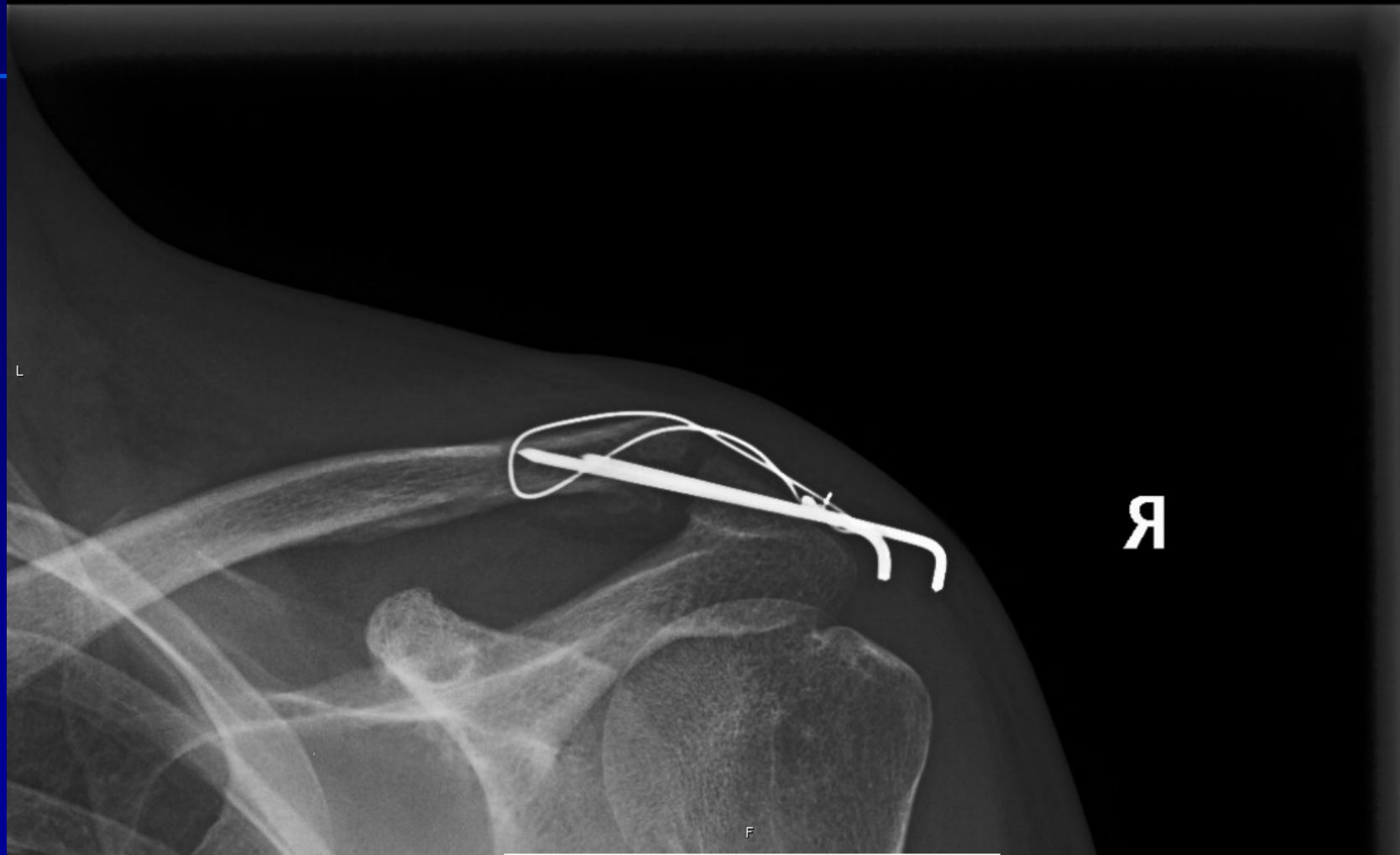
C: 8192  
W: 16383



Polacek\*Michal\*\*\*  
ID: 711120/8792  
DoB: 1971-11-20  
2007-03-28  
10:56:37  
No.1

H

FN Brno  
"Thunder Platform"



L

R

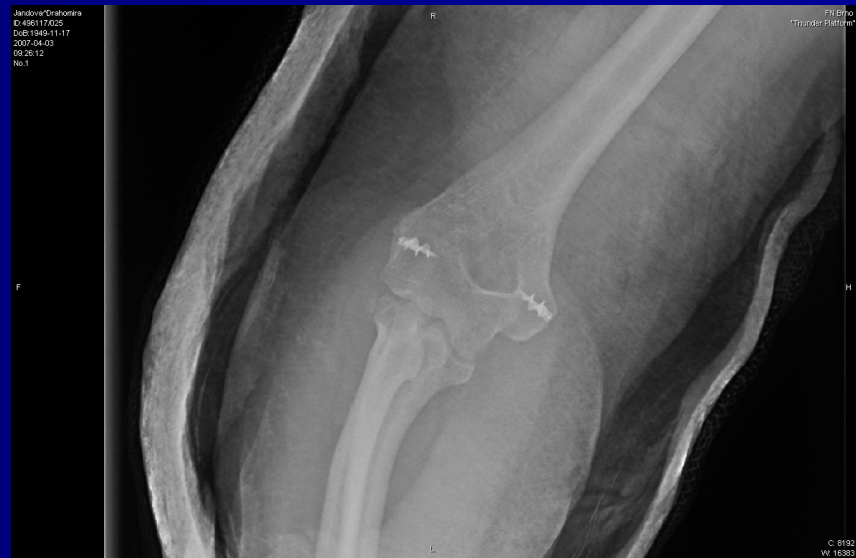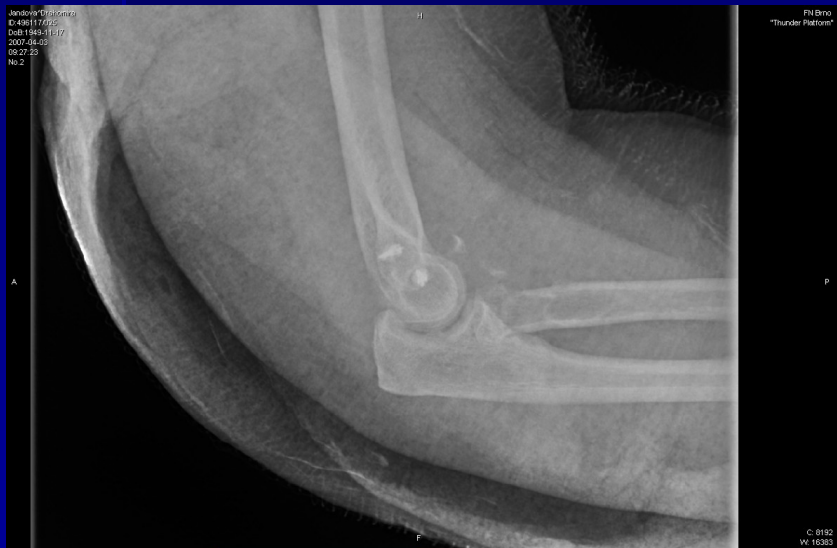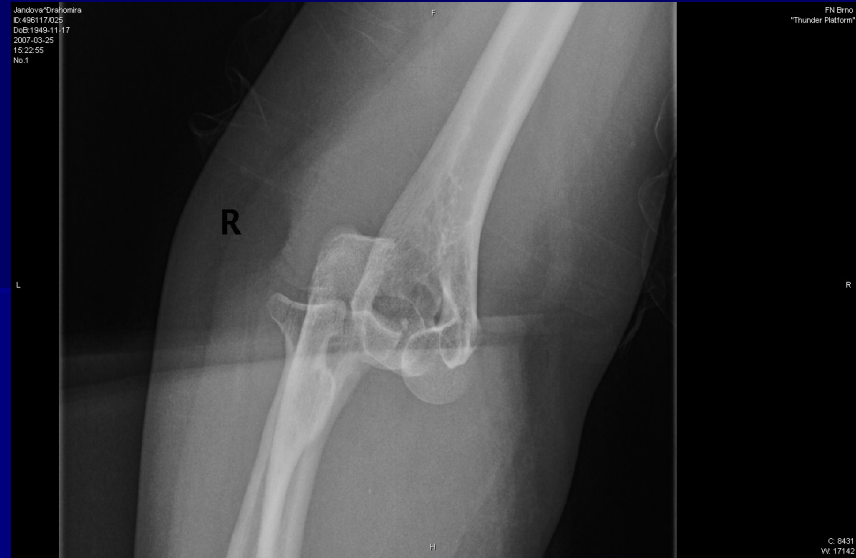
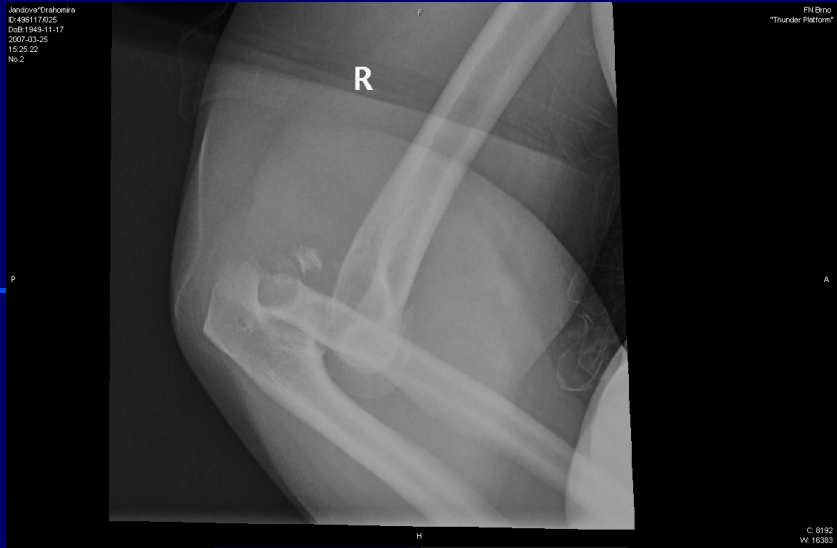
R

F

C: 8192  
W: 16383

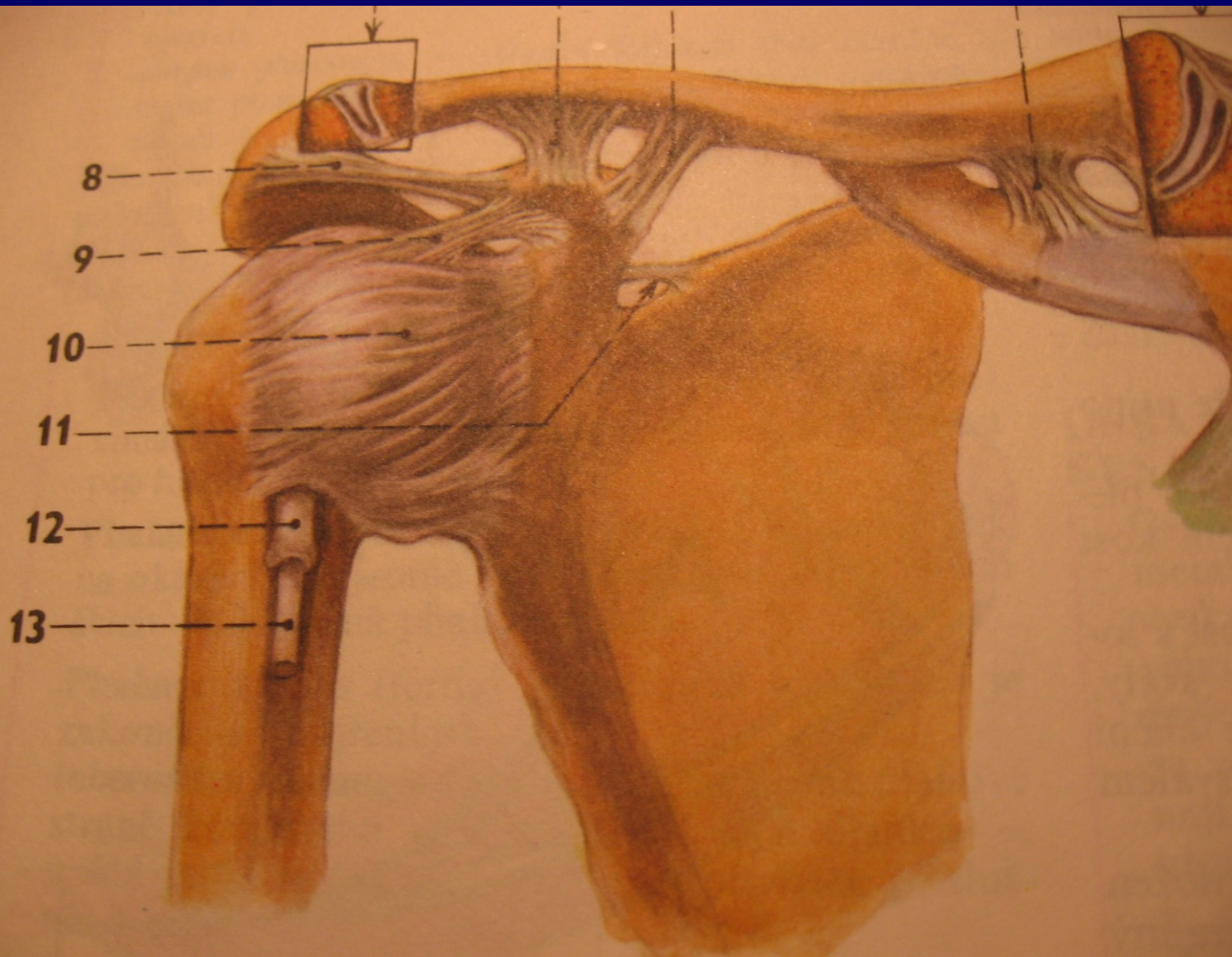
# Luxace loketního kloubu

- Mechanismus: pád na extendovanou končetinu
- Současné poranění kl. pouzdra a kolaterálních vazů
- Dg: klinicky  
RTG
- Th: konzervativně –  
zavřená repozice a fixace  
operačně –  
při nestabilitě



# Poranění vazů

- většinou nepřímý mechanismus
- doprovází luxace, subluxace
- klinicky : otok, hematoma, bolest, omezení funkce kloubu, výpotek
- nejčastěji vazy kolena, hlezna, klíčku



# Diagnostika

- klinicky – nestabilita kloubu
- na RTG – nepřímé známky poranění
- USG vyšetření kloubů
- magnetická rezonance
- artroskopie



# Poranění vazů hlezna

- Poranění jednotlivých vazů – v pořadí:
  - lig. talofibulare anterius
  - lig. calcaneofibulare
  - lig. talofibulare posterius

**Klasifikace**

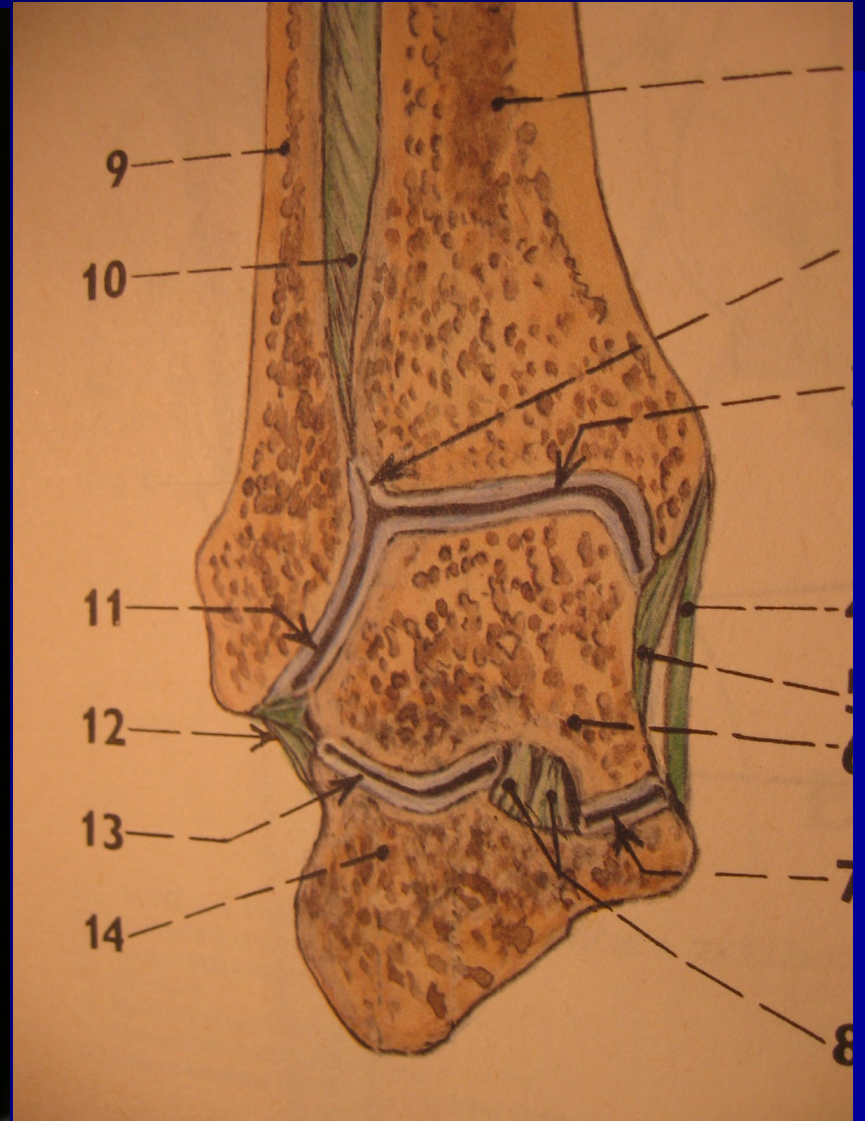
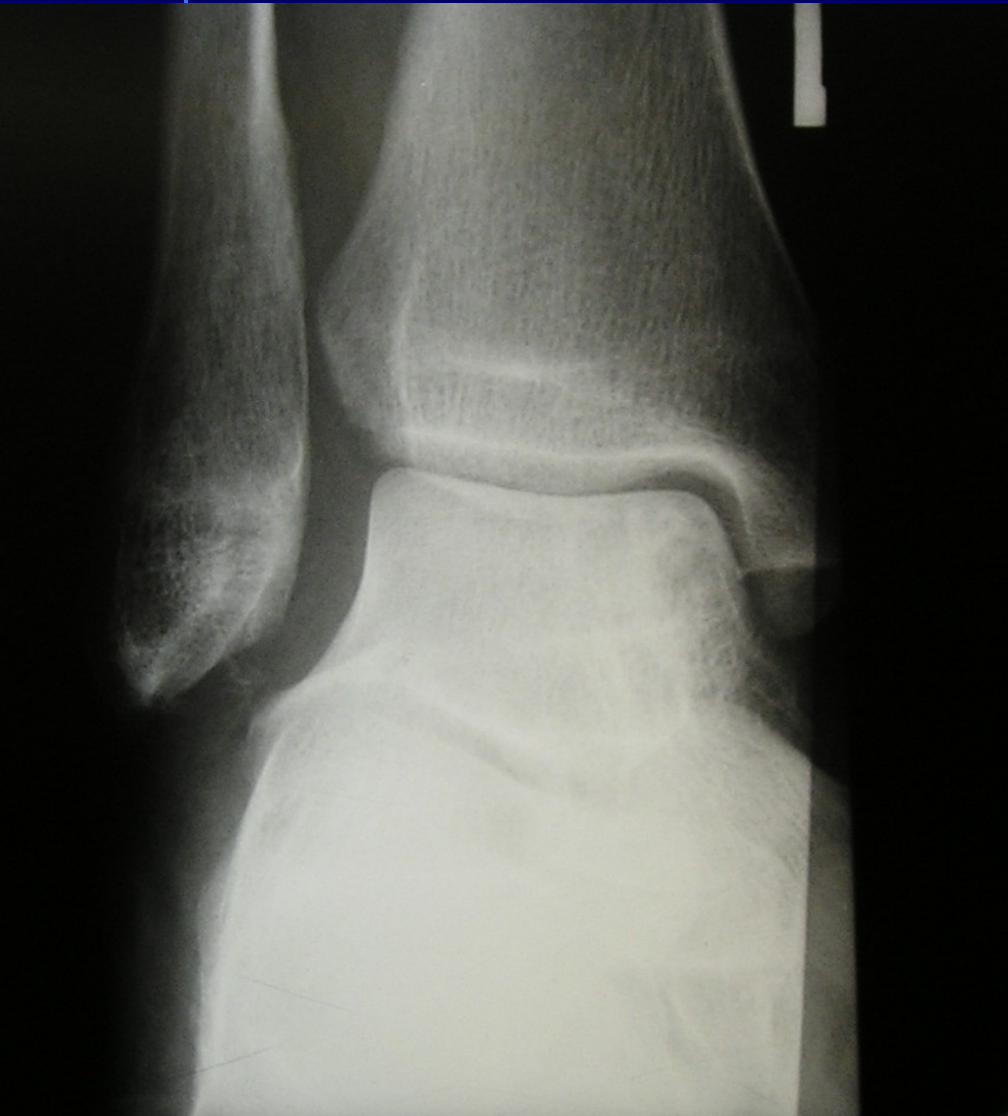**distenze vazů**

**parciální ruptura**

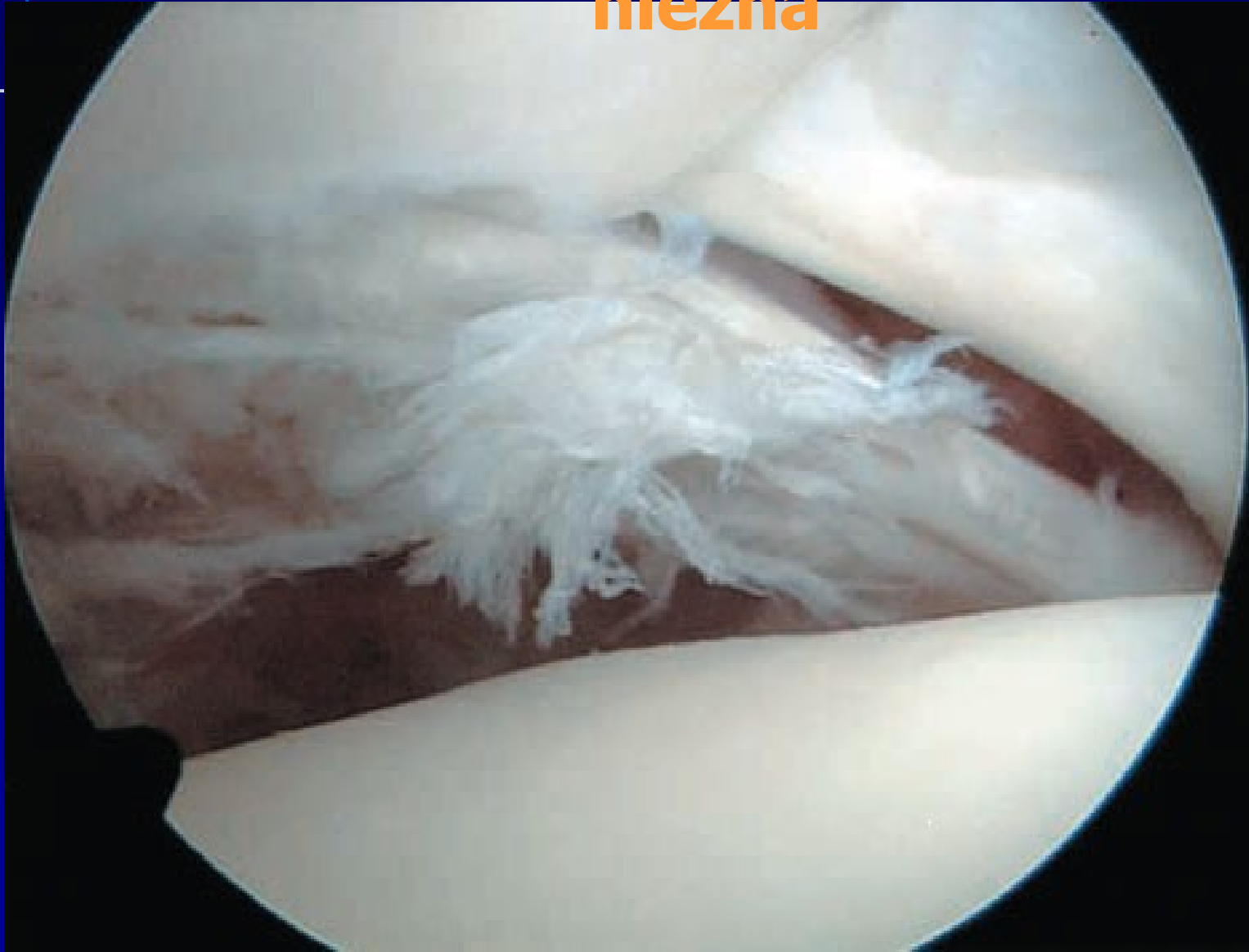**totální ruptura**

Ostatní vazy vzácně. Lig. deltoideum součástí zlomeniny hlezna

# Ruptura předního tibiofibulárního vazy

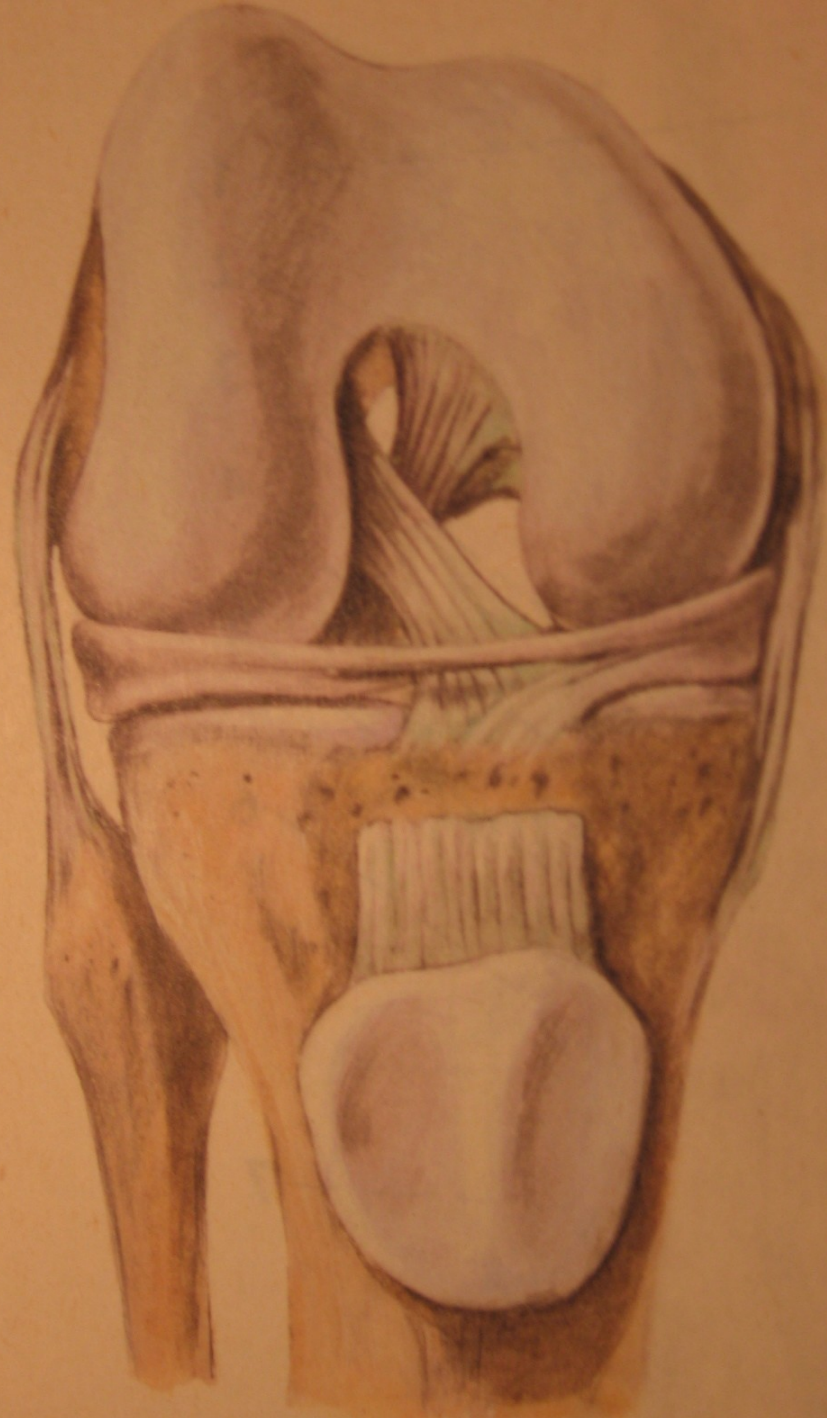

# Artroskopický nálezní poranění vazů hlezna



# Léčba

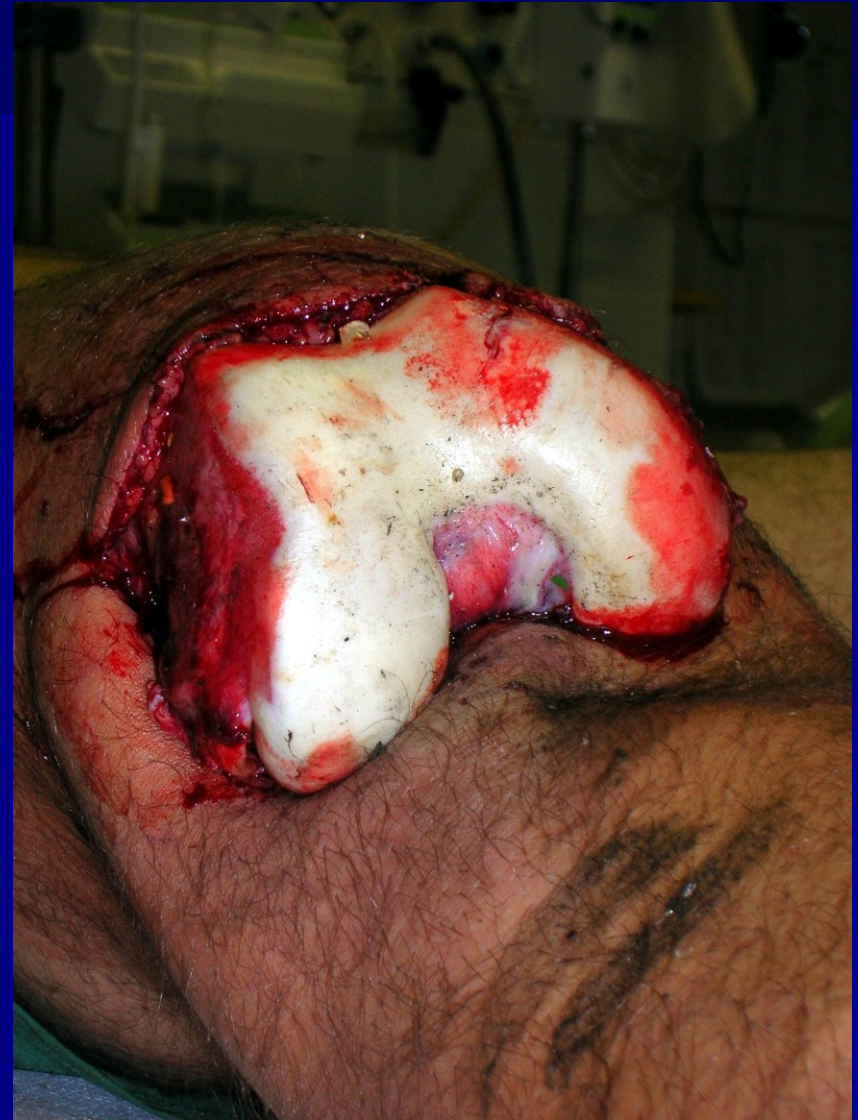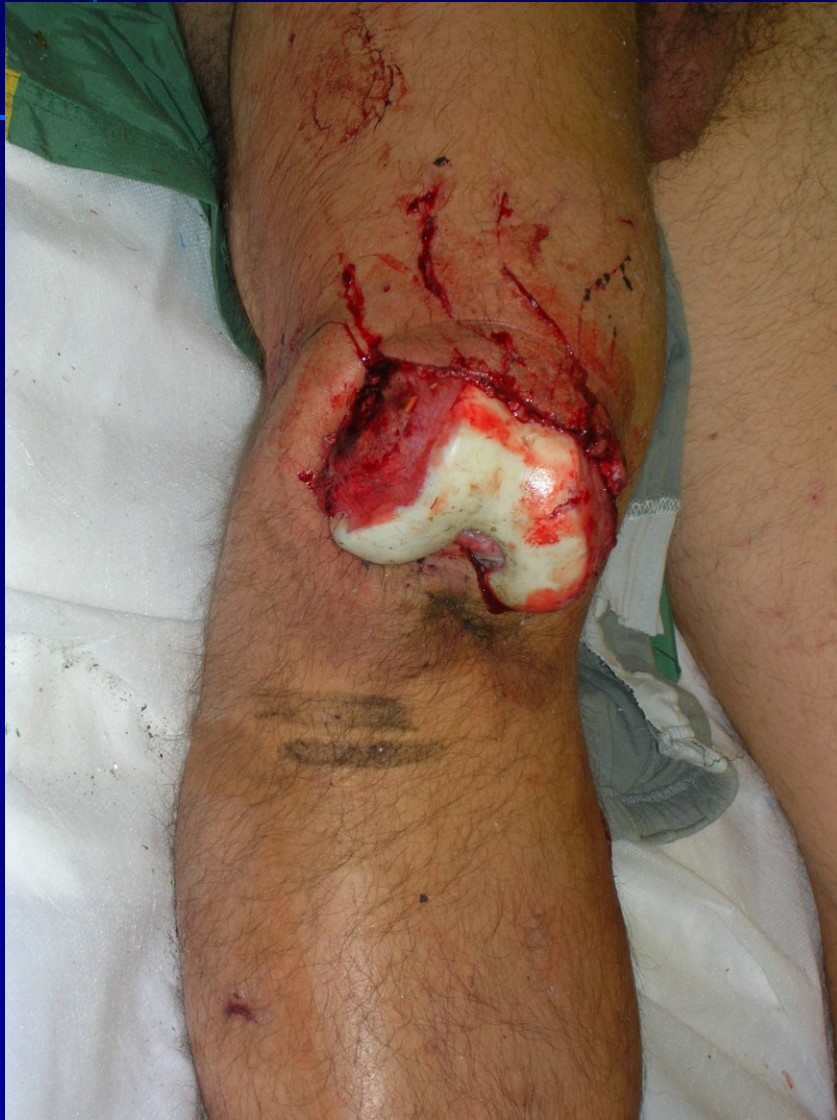- konzervativní : znehybnění sádrou, plastovou fixací, ortezou, Vaco-ped
- operační : sešití vazy + sádra
- náhrada vazy - skřížené vazy v koleni



130  
←

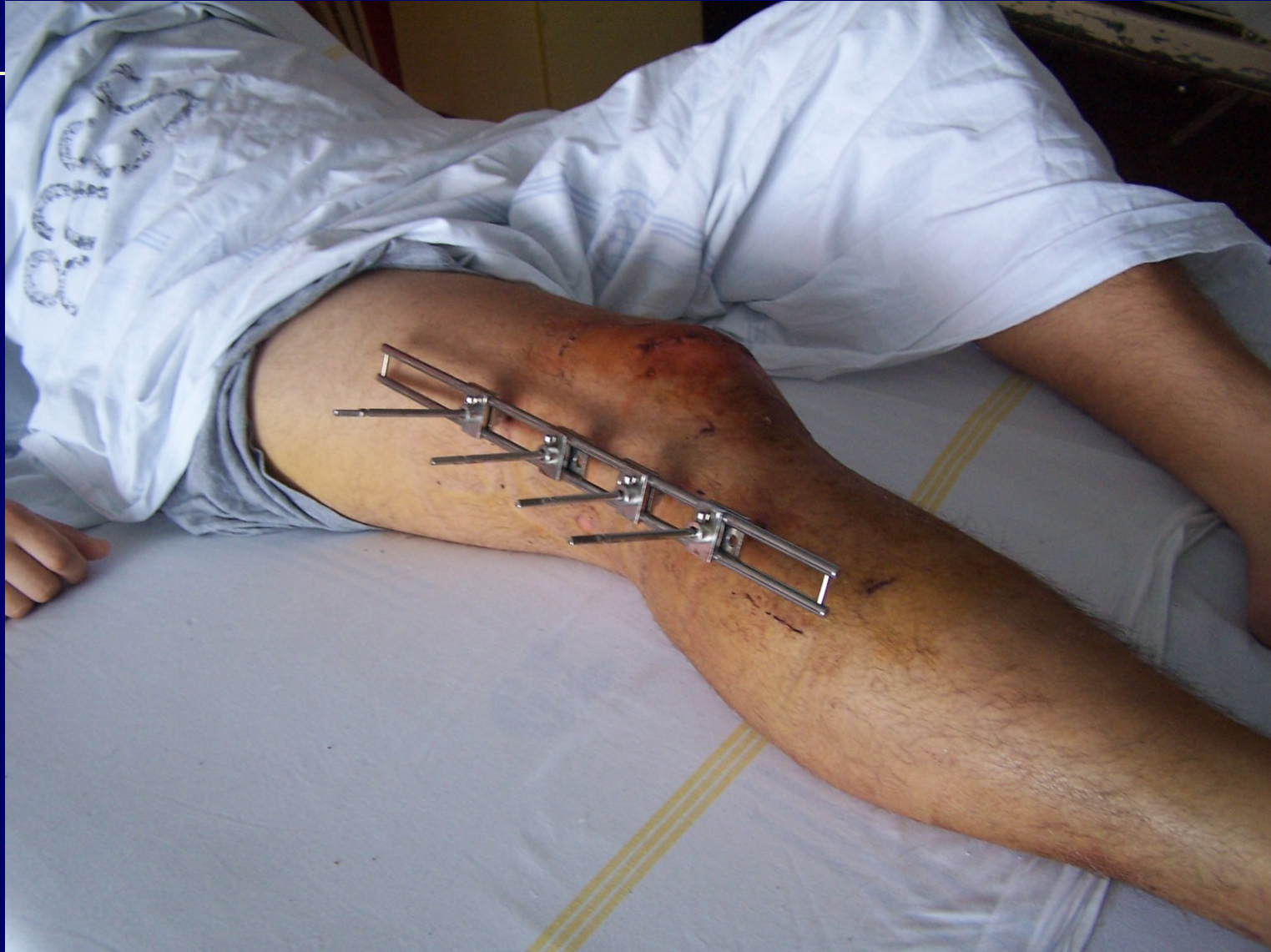

# Otevřená luxace kolena





# Po oper. revisi, zevní fixátor



# Následky

- omezení plného rozsahu pohybu
- přetrvávající bolesti
- nestabilita kloubu při nesprávném léčení

# Poranění šlach

- následek tupého či ostrého poranění
- výpadek funkce postiženého svalu
- bolest, otok, deformita
- diagnostika – klinický nález, výjimečně  
USG vyšetření (neúplná rpt. Achillovy šlachy)

## Ostré poranění - discise

- nejčastěji poraněny šlach rukou, prstů
- často postihují mladé pacienty
- retrakce konců šlach daleko od rány
- často sdruženy s dalším poškozením  
( cévy, nervy )
- vhodná péče specialistů- plastických chirurgů

# Terapie

- vybavení a úprava šlach. pahýlu  
( nalezení z pomocné incize)  
technika stehu – Kessler, Bunnell,
- sutura – primární do 2 dnů,  
odložená do 2 týdnů,  
časná sekund. 2-5t, sek sutura
- rehabilitace : časná dle Kleinerta  
odložená rhb

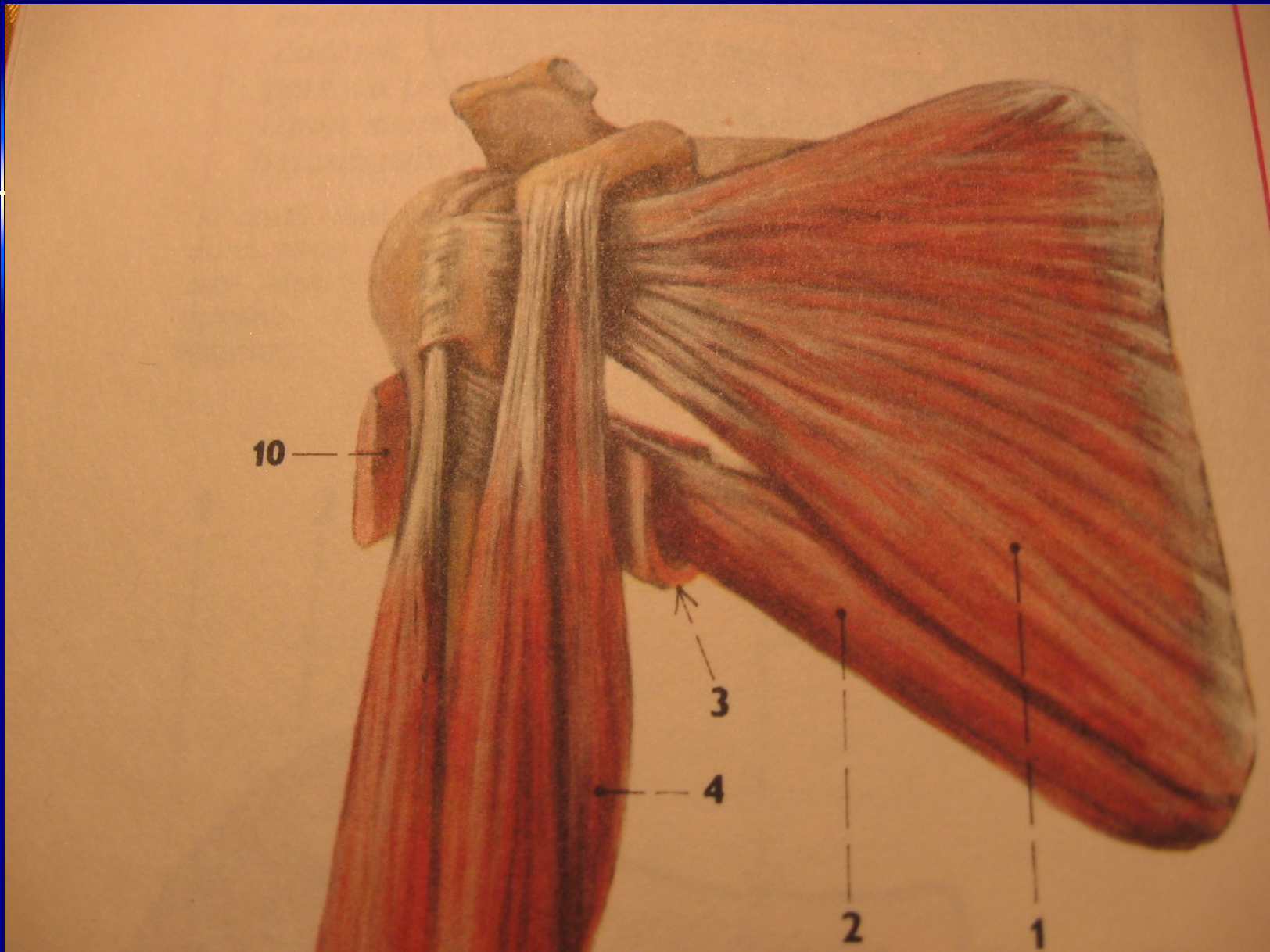
# Tupé poranění – ruptura

- většinou již degenerovaná šlacha
- často jen malé násilí, většinou sport
- Achillova šlacha
- šlacha dlouhé hlavy bicepsu
- ligamentum patellae

# Ruptura šlachy dlouhé hlavy bicepsu

- proximální či distální část
- postihuje převážně muže
- profesní zatížení, sport /anabolika/
- defigurace bicepsu, hematom
- nevelké oslabení funkce
- operace dle věku a zátěže ( ruptura distálního úponu se operuje vždy)

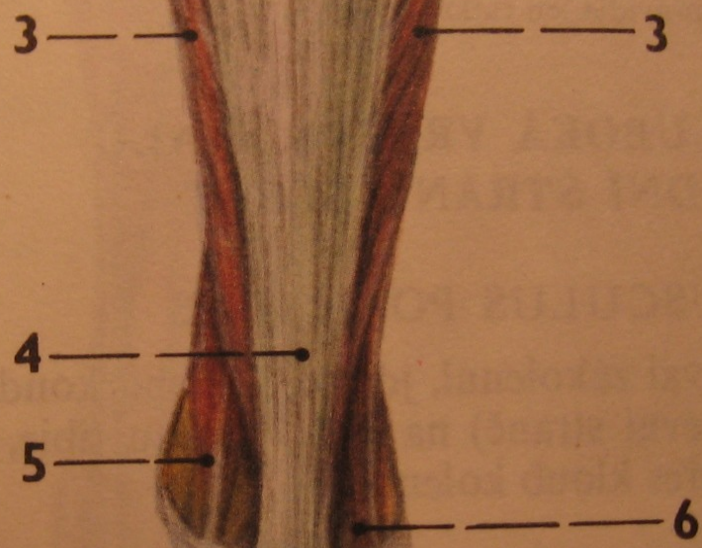


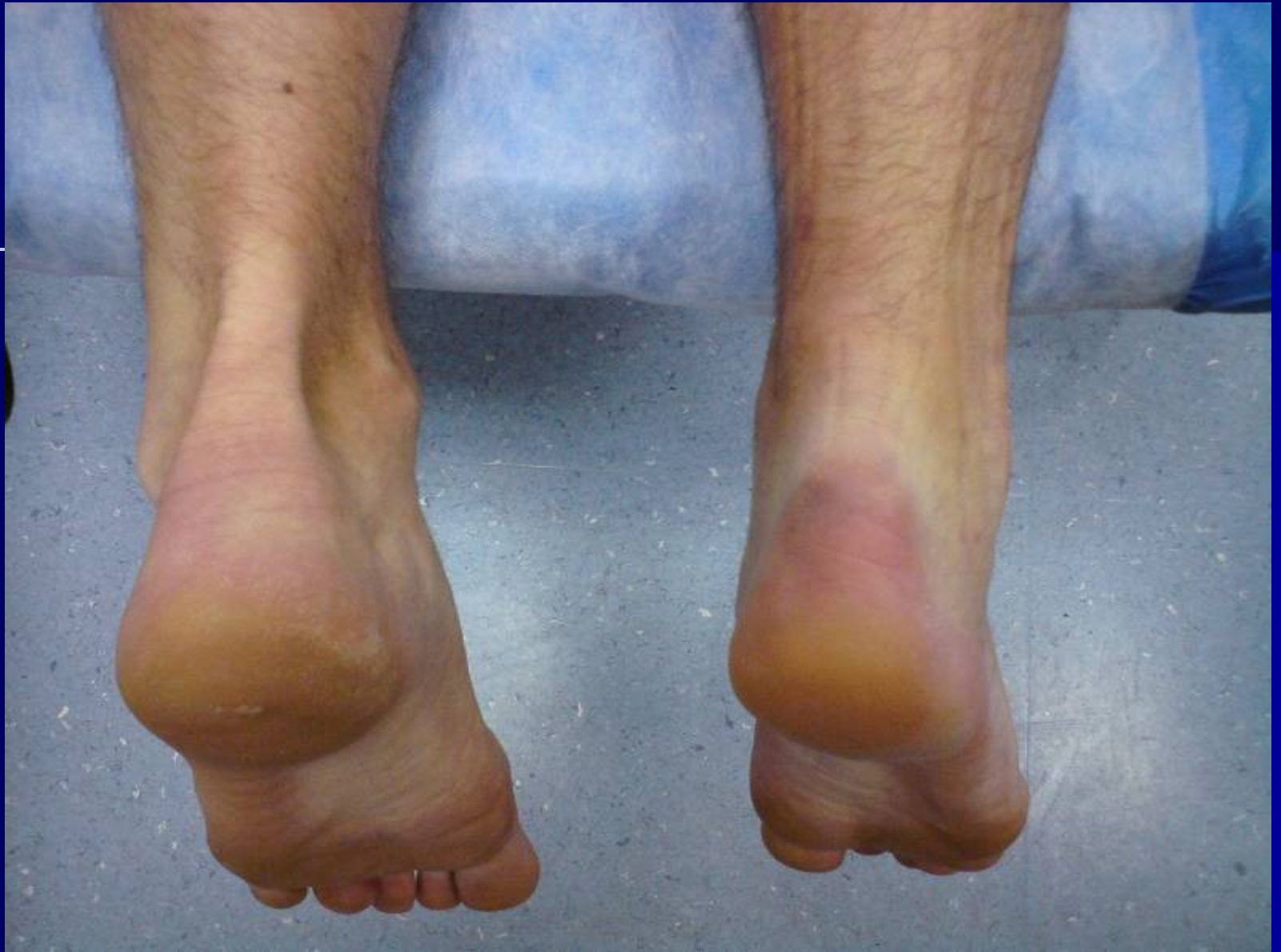


# Ruptura Achillovy šlachy

- nejsilnější šlacha těla
- praská 4-6 cm nad úponem na patní kost
- Thomson. test, výpadek stoje na špici
- někdy USG vyšetření
- operační léčení ve většině případů
- lze léčit i konzervativně





Zum/beyn abschneyden hat sein Kunst/  
Vertreyben samt Anckenien p. wist.

Gehör auch nicht ein yeden z. b.  
Lefchick sich; dann wie ich yham th. d.



