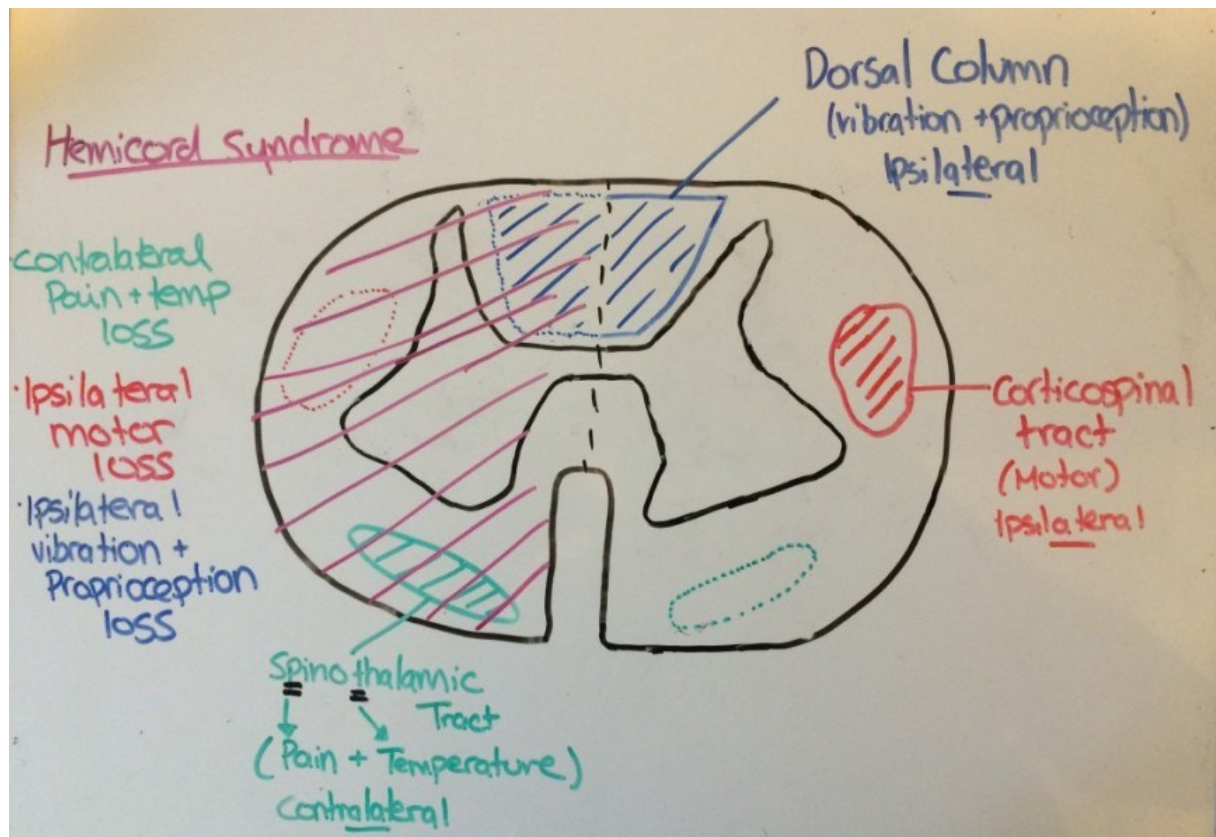


## MINIÚKOL 6



A/ Popište co nejpřesněji neurologický deficit (a vysvětlete jeho anatomický podklad) u pacienta s kompletním syndromem hemisekce míšní (= Brown Séquard sy) na úrovni segmentu Th10.

B/ Uvedte nejčastější příčiny míšních lézí obecně.