

# Šokové stavy

## patofyziologický rozbor kazuistiky

MUDr. MSc. Michal Šitina, PhD.

Ústav patologické fyziologie, MUNI  
Anesteziologicko-resuscitační klinika, FNUSA  
Oddělení biostatistiky, ICRC-FNUSA

- muž 72 let, dosud zdravý, žádné léky neužíval
- přijat pro nově vzniklé bolesti břicha-zad na urologii v Břeclavi pro susp. renální koliku
- částečné zlepšení po léčbě analgetiky
- doplněn UZ břicha
  - ledviny normální
  - AAA 8 cm v průměru
- ihned angioCT břicha
  - AAA 8 cm se známkami ruptury, hematom v okolí
- ihned kontaktována cévní chirurgie FNUSA, letecky transport na operační sál

# MUNI MED

- při příjezdu stabilní, P 105/min, TK 105/60
- Hgb 90 g/l, bez koagulopatie
- Laktát 3.2
  
- na OP sále
  - na sále zajištěna CVK, art. kanyla, podávány krystaloidy
  - OTI, UPV
  - 1 min po OTI pokles tlaku, asystolie, zahájena KPR
  - po 2 min ROSC, vysoké dávky NA
  - ihned příprava operačního pole a laparatomie
  - poté znovu asystolie a KPR, po 2 min ROSC
  - zaklampována břišní aorta nad aneuryzmatem
  - tekutiny, transfuze, vysoká dávka NA, s tím již dále „stabilní“

## K1

## K1

- na JIP
  - **při přijetí** hypotermie, vysoká dávka NA, laktát 12
  - doplněny tekutiny, korigována koagulopatie, aktivní ohřívání
  - krvácení nepokračuje, hypovolémie dle UZ korigována
  - přesto trvá extrémní potřeba NA, jen zvolna klesá laktátu
  - potřeba vysokého  $FiO_2$ , anurie
  
- **druhý den** vysoká, ale „únosná“ dávka NA, laktát 2.5
- obnova diurézy, klesá ventilační podpora
- urea 20, krea 250, trombocyty 50, horečka 38.5, CRP 320
  
- **v dalších dnech** zlepšení, pokles CRP, úprava renálních funkcí
- trvá porucha vědomí – po KRP, SIRS encefalopatie, vliv sedace?

# MUNI MED

- na JIP
  - **od 6. dne** opět horečka, nárůst CRP, potřeba NA
  - dle CT susp. Absces retroperitoneálně
    - chirurgicky neřešitelné
    - ATB
  - velmi pozvolna úprava

## K1

- **10. den** extubace, týž den však pro progredující hyperkapnii reintubace
- tracheostomie, pozvolný weaning

- **zhodnocení:**

- hemoragický šok
  - vstupně kompenzovaný
  - dekompenzace po OTI
- SIRS
  - po hemoragickém šoku a srdeční zástavě
  - v rámci ischemicko-reperfúzního poškození
- septický šok (role imunosuprese?)
- polyneuromyopatie kriticky nemocných

**K1**

# M U N I M E D

- muž 50 let, před 4 týdny pád s frakturou 2 žeber, užíval ibuprofen
- asi 3 dny progredující slabost a černá stolice
- RZP volána pro zvracení krve (hematemeza)

- na místě TK 80/50, P 130/min, při vědomí, orientován
- podány krystaloidy 1000 ml a transport ad UP FNUSA

## K2

- při přijetí TK 100/50, P 115/min
- ihned gastroskopie
  - krvácení z duodenální ulcerace Forrest 1b
  - zastaveno opichem adrenalinem
- Hgb **41 g/l**, laktát 2.5

# MUNI MED

- Přijat na JIP interní kliniky
- 4 transfuze, tekutiny, stabilizace
- 3. den prudké zhoršení, rychlý pokles TK, potřeba NA
- recidiva hematemy
- Indikováno okamžité operační řešení

## K2

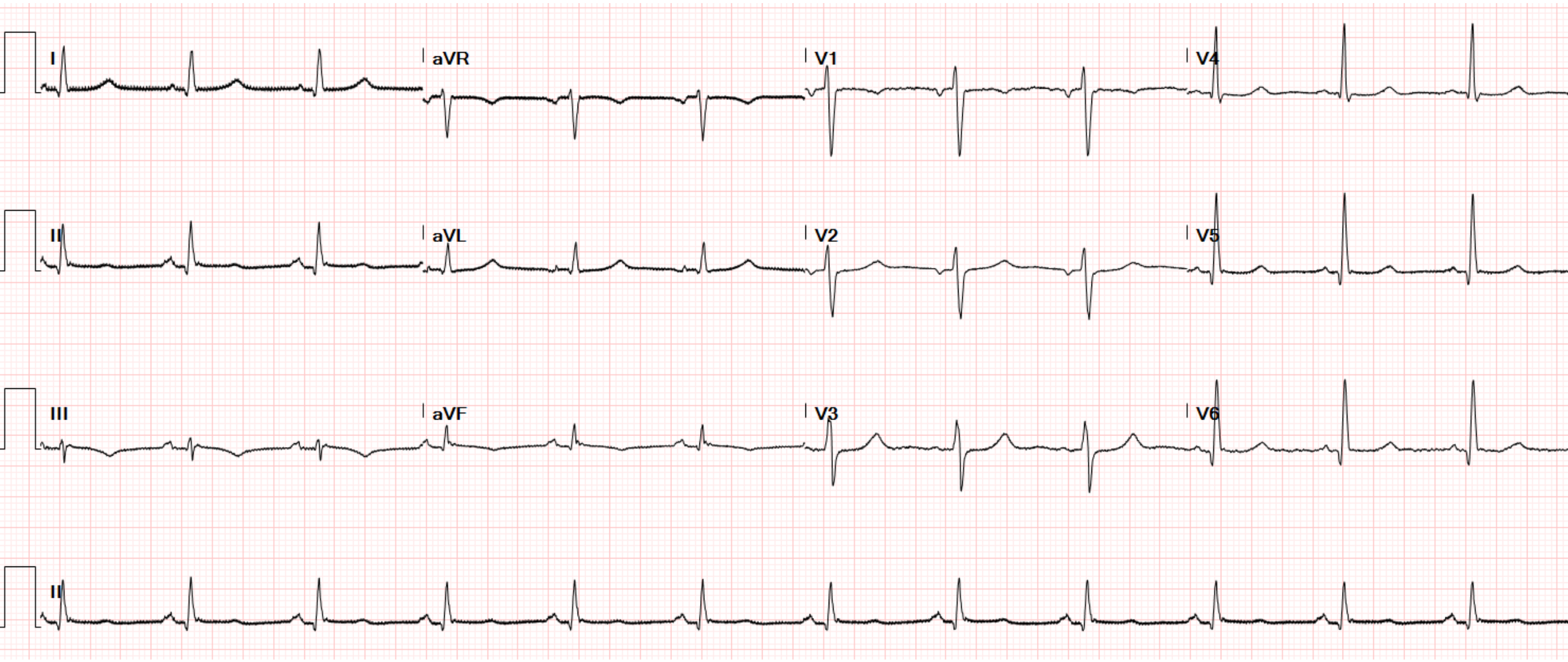
- peroperačně těžce nestabilní, vysoké dávky NA
- podáno 8 TU, fibrinogen, 6 TU plazmy, tranexamová kyselina, 2 IU trombocytů
- krvácení zastaveno přešitím ulcerace



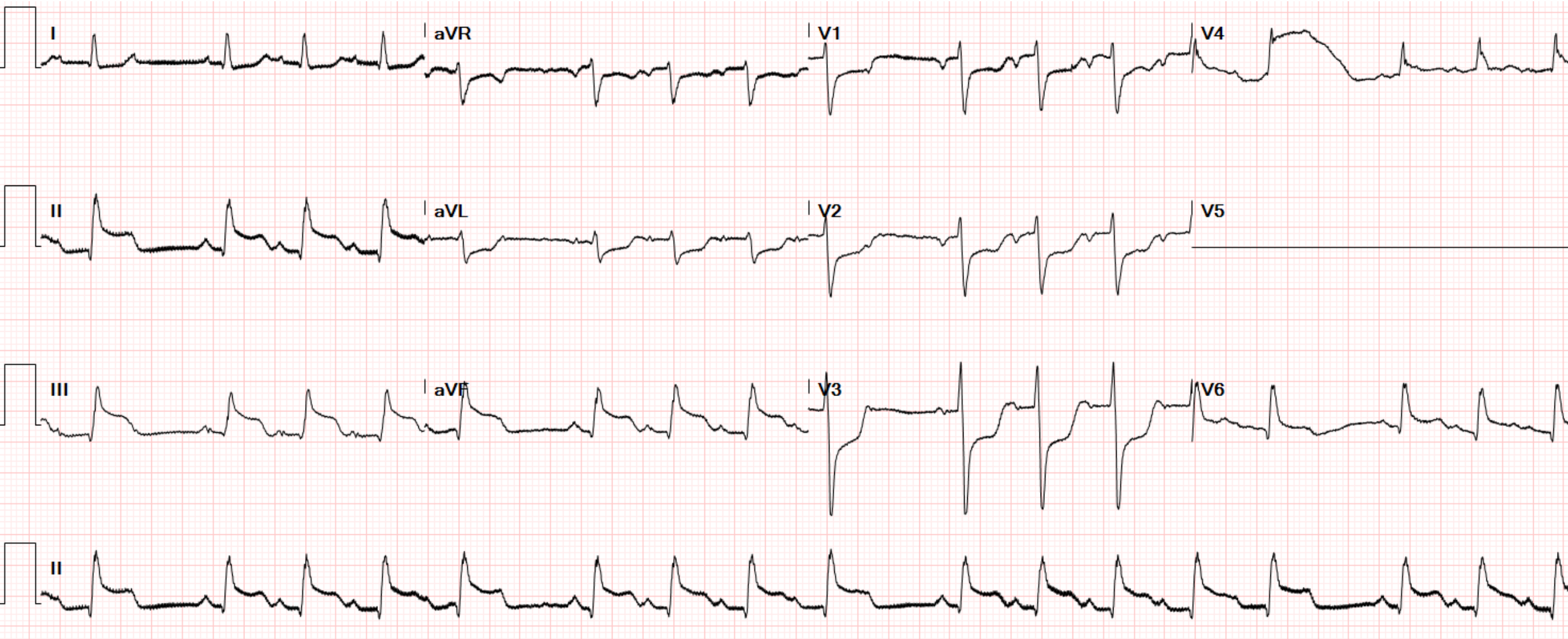
# MUNI MED

- návrat na ARK JIP ve 4:30 hod
- dále tekutiny, 4 TU, plazma, fibrinogen, normalizace koagulopatie
- postupně stabilizace, klesající minimální dávka NA
  
- 8:00 náhle fibrilace komor, zahájen KPR
- 1x defibrilace, poté asystolie, podán 1 mg adrenalinu
- po 5 min ROSC
- po ROSC krátce hypertenze až 280/140 (reakce na podaný adrenalin)
  
- příčina nejasná
- z NGS neodchází krev
- EKG, echokardiografie – EF LK 50%, hypokineza spodní stěny
- kardiologem neindikována koronarografie

# EKG 4:30



# EKG 8:15



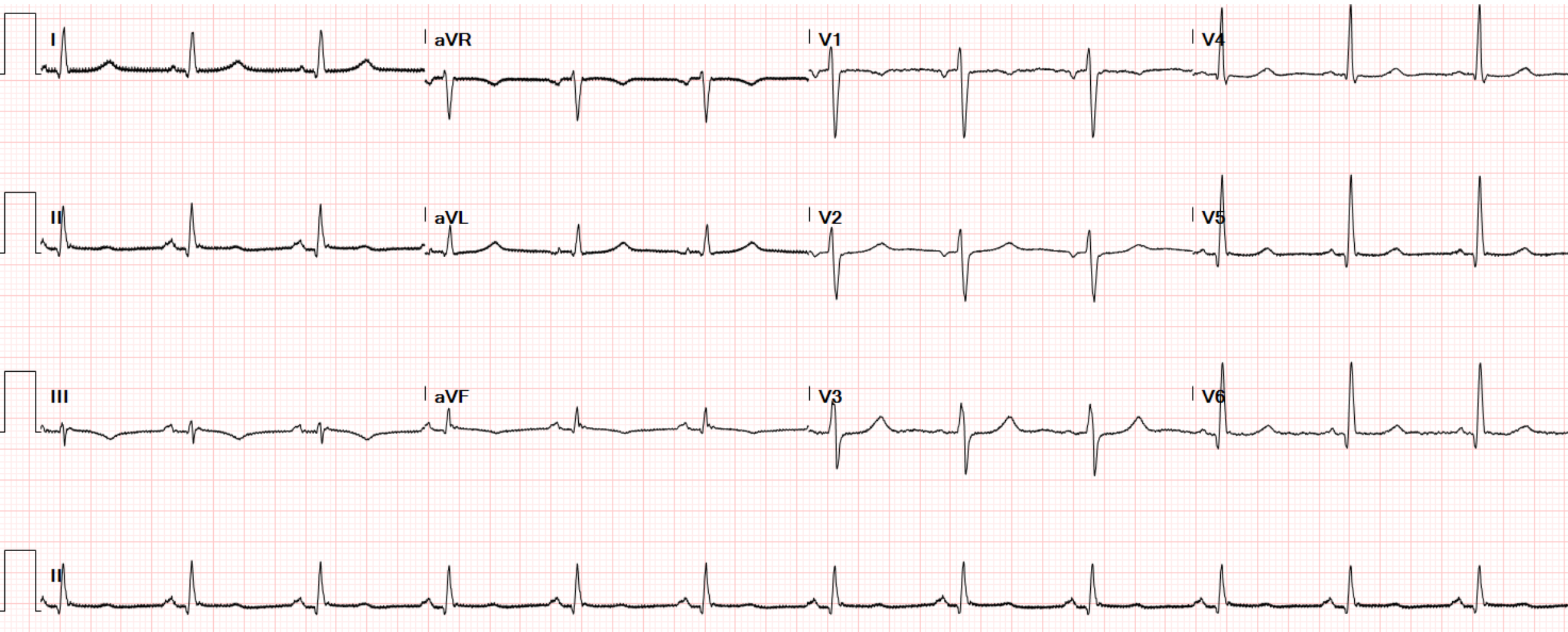
# MUNI MED

- zhodnoceno jako STEMI
- rychle narůstá dávka NA
- opakování echokardiografie – trvá relativně dobrá funkce LK
- mírný pokles Hgb oproti předchozí hodnotě, nárůst laktátu

## K2

- dále rychle roste dávka NA
- zvětšuje se břicho
- UZ – rostoucí kolekce charakteru hematomu 12 cm v průměru v oblasti duodena
- akutní chirurg. konzilium - indikována oper. revize
- po zprůchodnění odvádí NGS velké množství krve
- masívní dávka NA

# EKG další den 7:00



# MUNI MED

- peroperačně nalezeno objemné arteriální krvácení v místě původní sutury
- resutura, zástava krvácení
- návrat na ARK JIP
- postupně stabilizace

## K2

- trvá anurie, 2. den zahájena dialýza
- pozvolna klesá ventilační podpora
  
- 7. den nárůst CRP, nárůst NA
- nově se odsává hnisavé sputum, susp. nový infiltrát na RTG plic
- Nasazena ATB

- **zhodnocení:**

- hemoragický šok
  - vstupně kompenzovaný (pozdvolná anemizace)
  - dekompenzace při obnově krvácení
- kardiogenní šok??
  - proč STEMI?
- příčina 2. krvácení??
- nozokomiální ventilátorová pneumonie – sepse (imunoprese)

K2