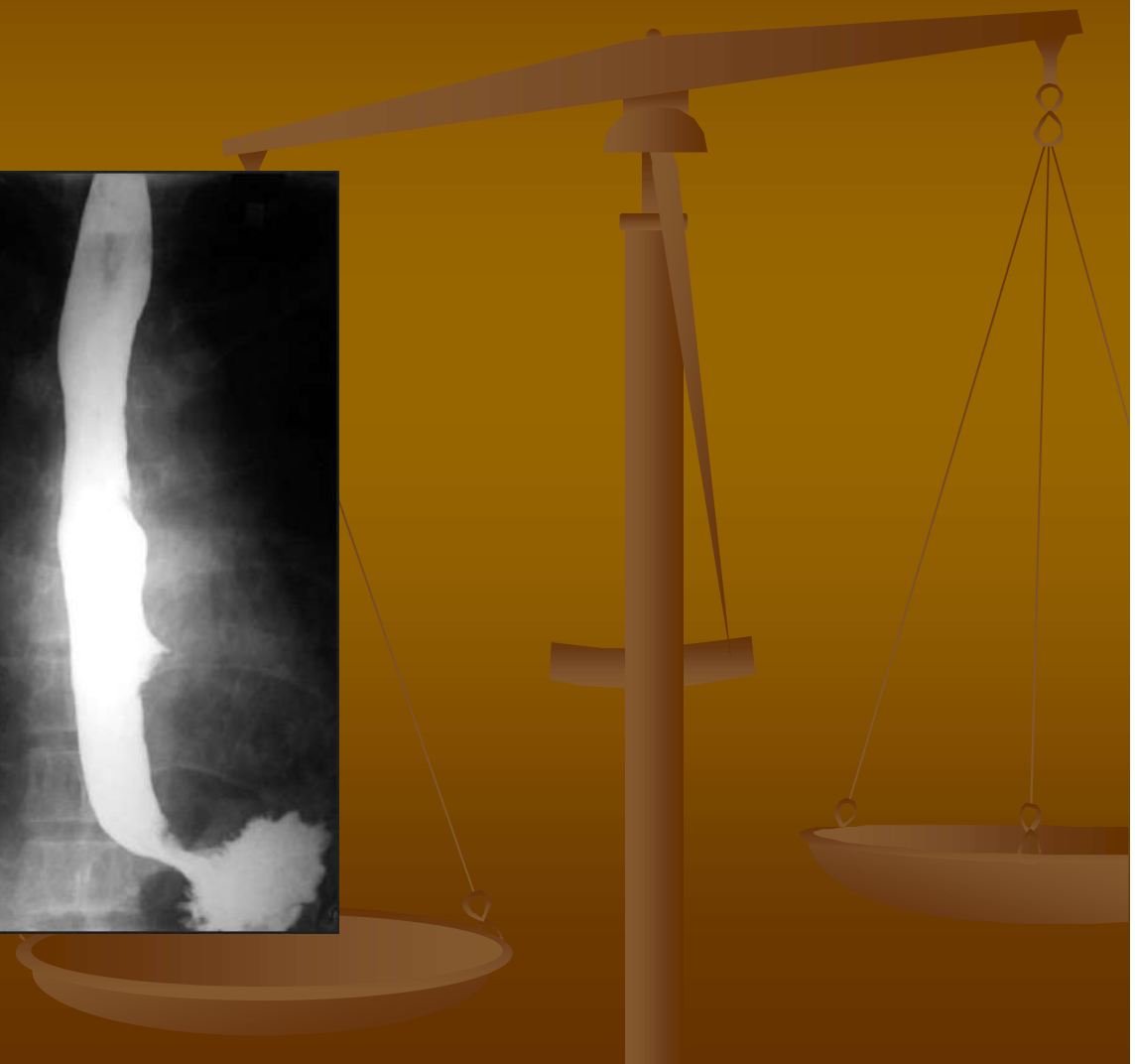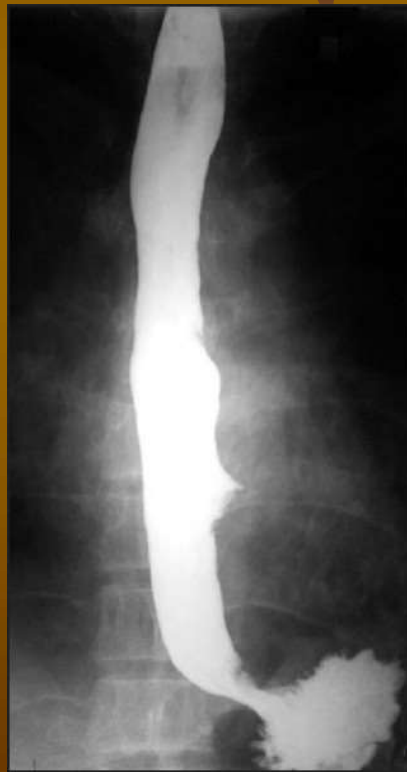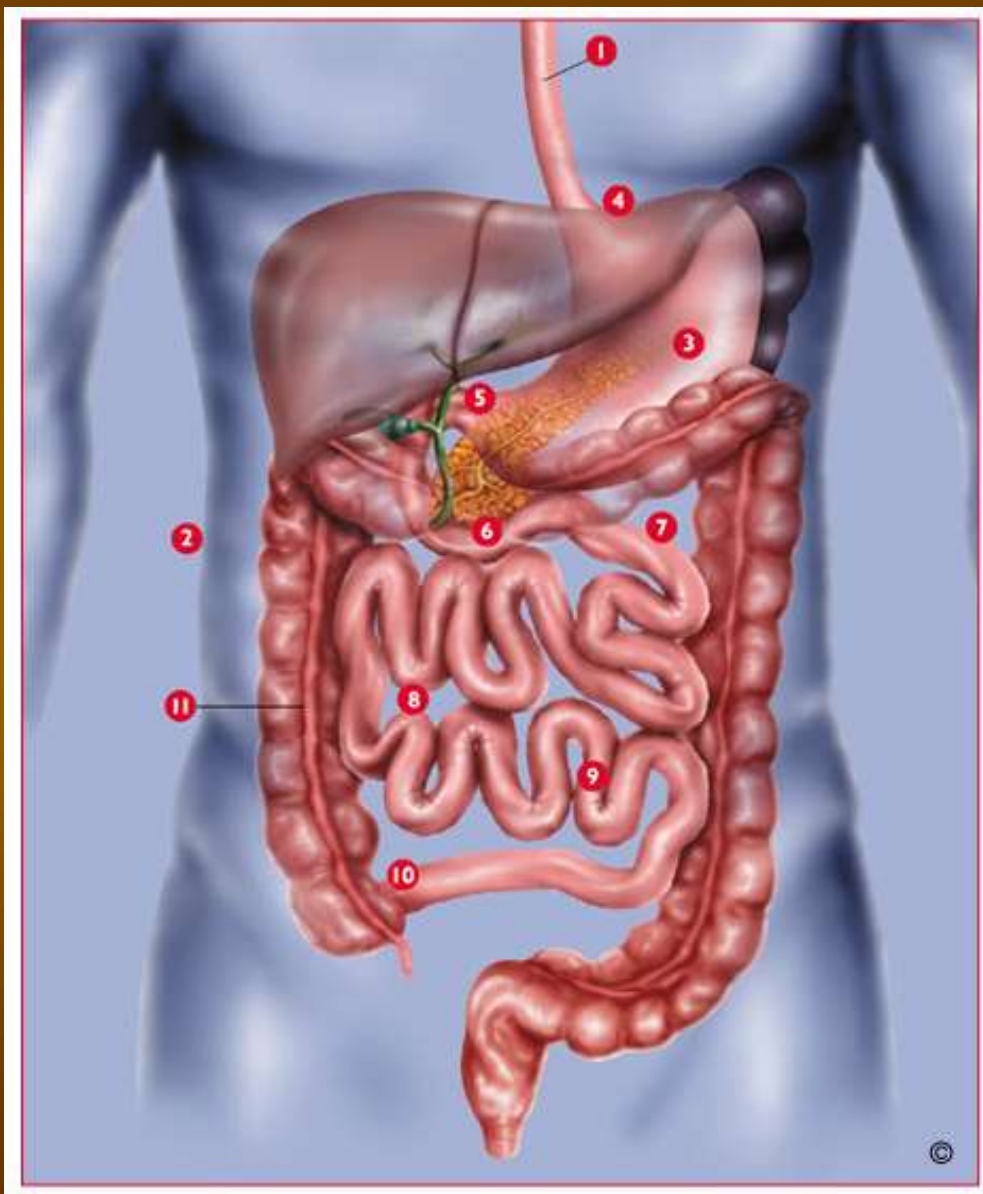


Patofyziologie jícnu



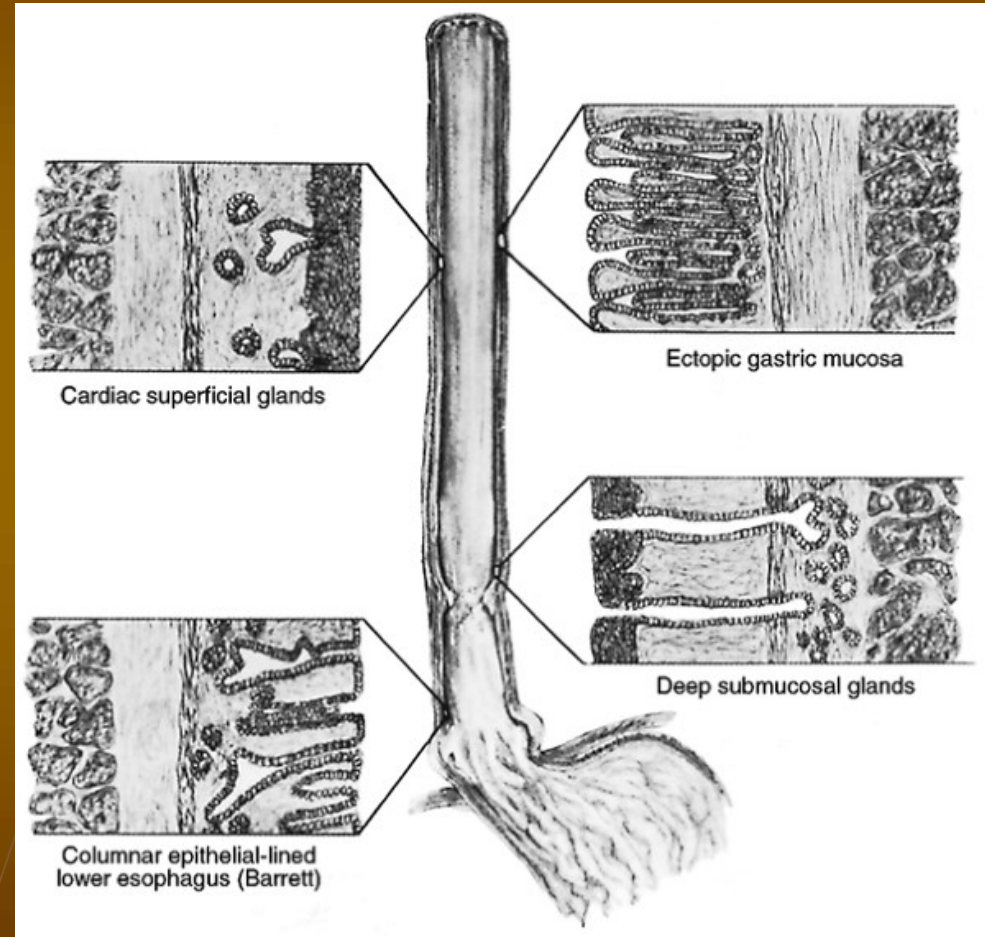
GIT



- 1- jícen
- 2- břišní dutina
- 3- žaludek (1.5l)
- 4- kardie
- 5- pylorus
- 6- tenké střevo (4.5 – 6m)
 - 7- duodenum
 - 8- jejunum
 - 9- ileum
- 10- ileocékální chlopeň
- 11- tlusté střevo
 - vzestupný tračník
 - příčný
 - sestupný
 - rectum + anus

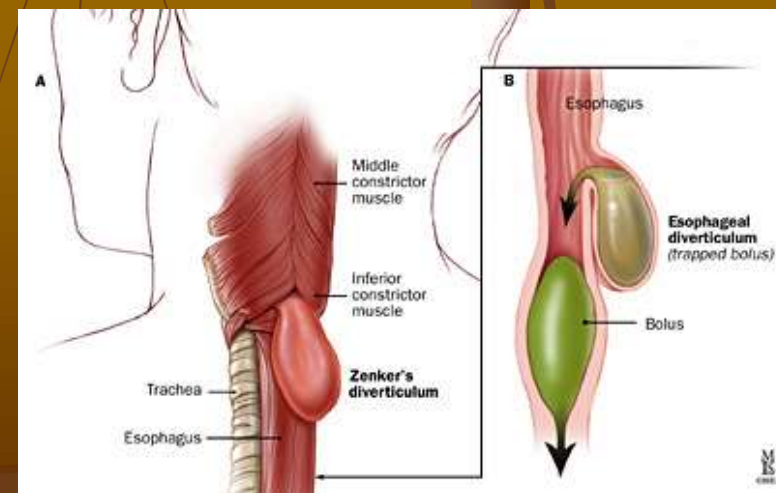
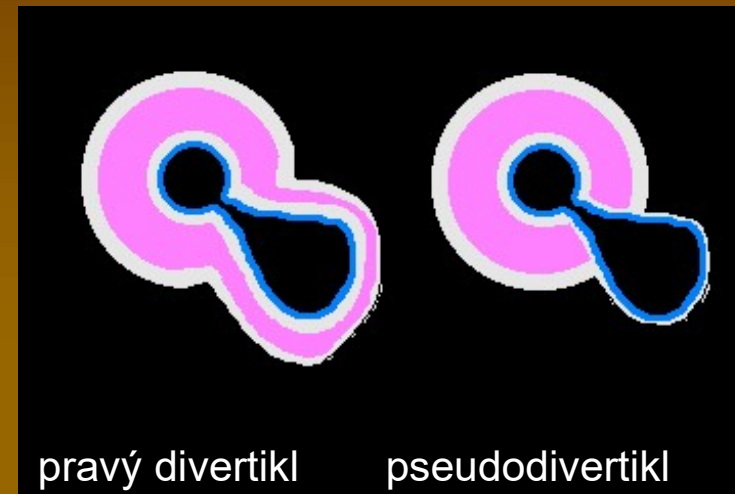
Jícen - anatomie

- Horní svěrač (musculus cricopharyngeus)
- Horní 2/3 – kosterní sval, dlaždicový epitel
- Dolní 1/3 – hladký sval
- Dolní svěrač
- Cylindrický epitel v terminálním úseku



Jícnové divertikly

- Právě divertikly (trakční) – včetně svalové vrstvy
- Pseudodivertikly (pulzní) – pouze sliznice (např. Zenkerův divertikl)
- Kombinované divertikly
- Lokalizace
 - Faryngoesofageální
 - Hrudní (epibronchiální)
 - Epifrenické



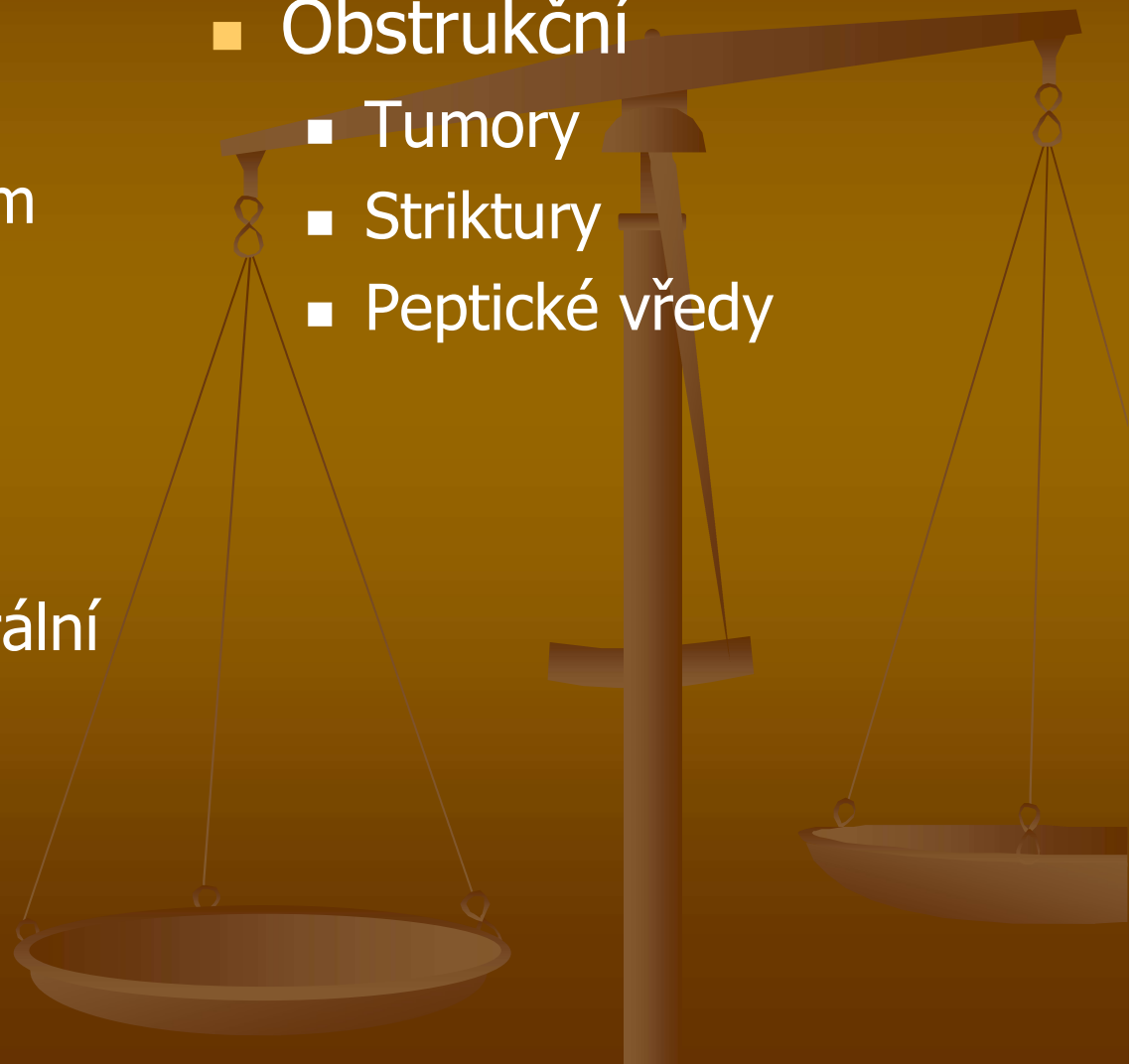
Dysfágie

■ Funkční

- Zánět při gastroesofageálním refluxu
- Sklerodermie
- Neuropatie (např. diabetická)
- Amyotrofická laterální skleróza
- Chagasova nemoc
- Achalázie

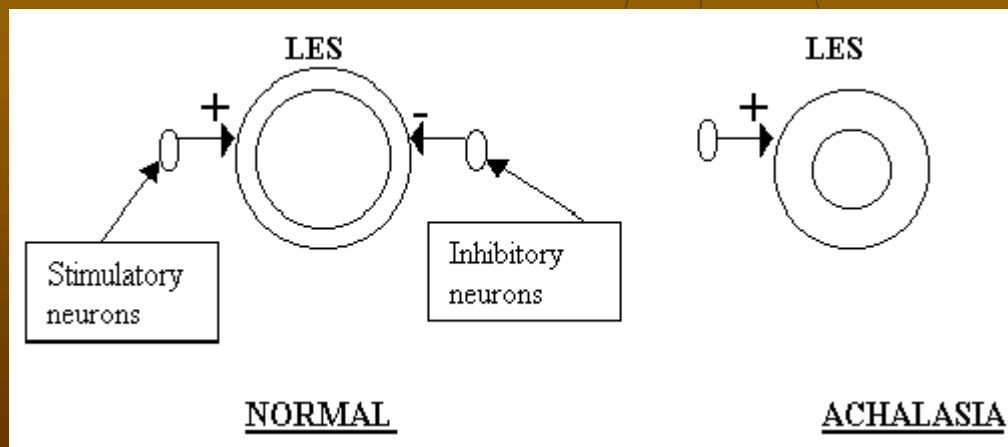
■ Obstrukční

- Tumory
- Striktury
- Peptické vředy



Jícnová achalázie (neprůchodnost)

- Dolní svěrač nemůže relaxovat
- To vede k dilataci jícnu a ztrátě peristaltiky
- Primární příčinou je ztráta funkce plexus myentericus (plexus Auerbachi), jenž produkuje NO a působí tak relaxačně
- Nejčastější příčinou je destrukce autoimunitním procesem

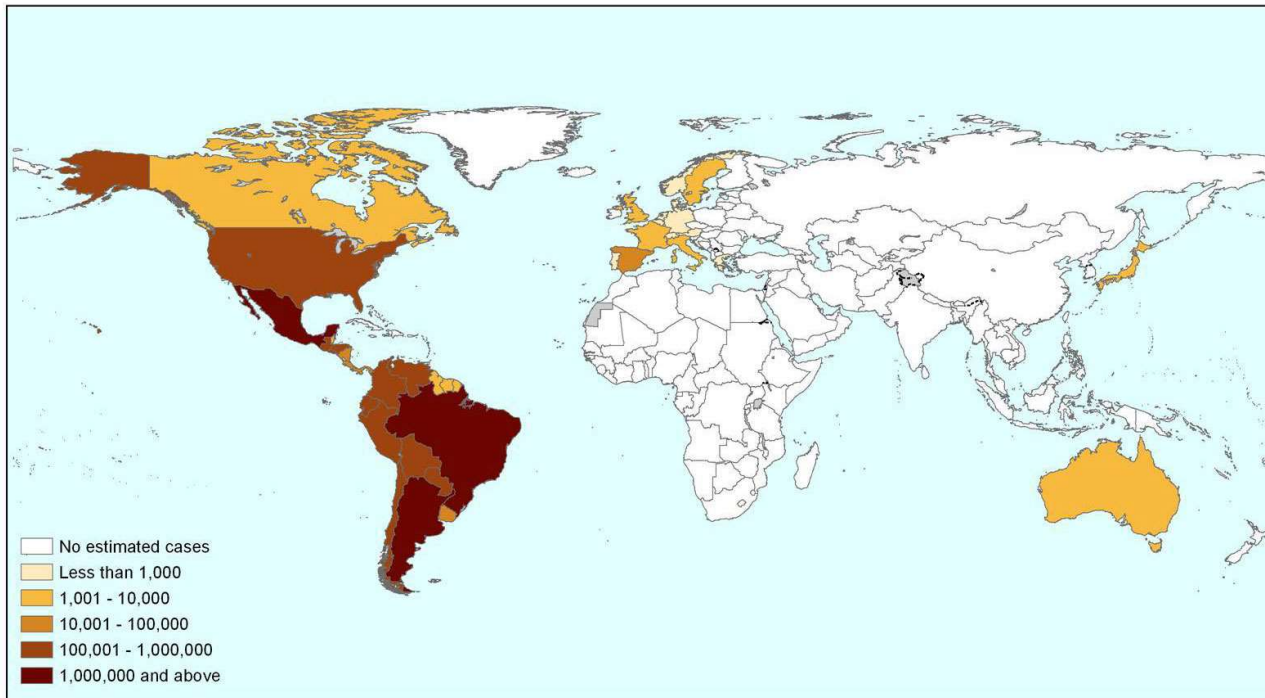


Chagasova nemoc

- Infekce bičíkovcem *Trypanozoma cruzi* (přenašeč ploštice triatoma – zákeřnice)
- Celosvětově asi 15 000 000 nemocných (zejména v Latinské Americe)
- Akutní stadium: lokální edém (často paraorbitálně)
- Chronické stadium: megakolon, megaesofagus, malnutrice, Chagasova kardiomyopatie, postižení CNS

We will update this map regularly (version: June 2009)

Estimated global population infected by *Trypanosoma cruzi*, 2009



Sources:

1. OPS/HDM/CD/425-06 Estimación cuantitativa de la enfermedad de Chagas en las Américas.
2. Gueri-Guttenberg RA, Grana D.R., Giuseppe Ambrosio, Milei J. Chagasic cardiomyopathy: Europe is not spared! *European Heart Journal* (2008); 29: 2587-2591.
3. Schmunis G. A. Epidemiology of Chagas Disease in non-endemic countries: the role of international migration. *Mem Inst Oswaldo Cruz, Rio de Janeiro, Vol. 102(Suppl. I): 75-85, 2007.*
4. De Ayala A.P. Pérez-Molina J.A, Norman F, and López-Vélez R. Chagasic cardiomyopathy in immigrants from Latin America to Spain. *Emerging Infectious Disease Volume 15, Number 4—April 2009.*
5. According to the numbers of immigrants registered for 2007 in the website of the Japanese Ministry of Justice and estimated seroprevalence for non endemic countries according to Paricio-Talayero J.M. *Vigilancia epidemiológica de la transmisión vertical de la enfermedad de Chagas en tres maternidades de la Comunidad Valenciana. Enferm Infecc Microbiol Clin* 2008;26(10):609-13.

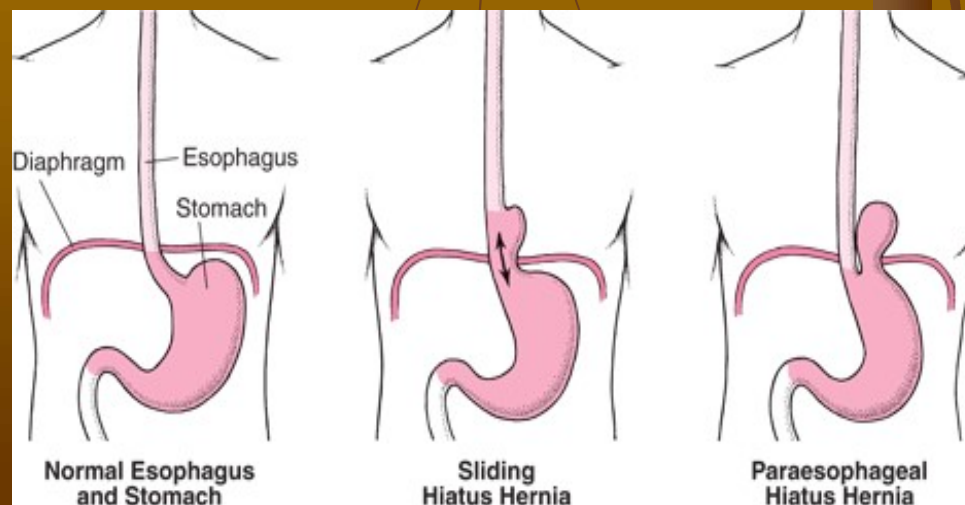
Hiátové hernie

■ skluzné

- Dolní jícnový svěrač a horní část žaludku vklouzne do hrudní dutiny
- Nízký tlak ve hrudní dutině vede ke ztrátě funkce svěrače a gastroesofageálnímu refluxu

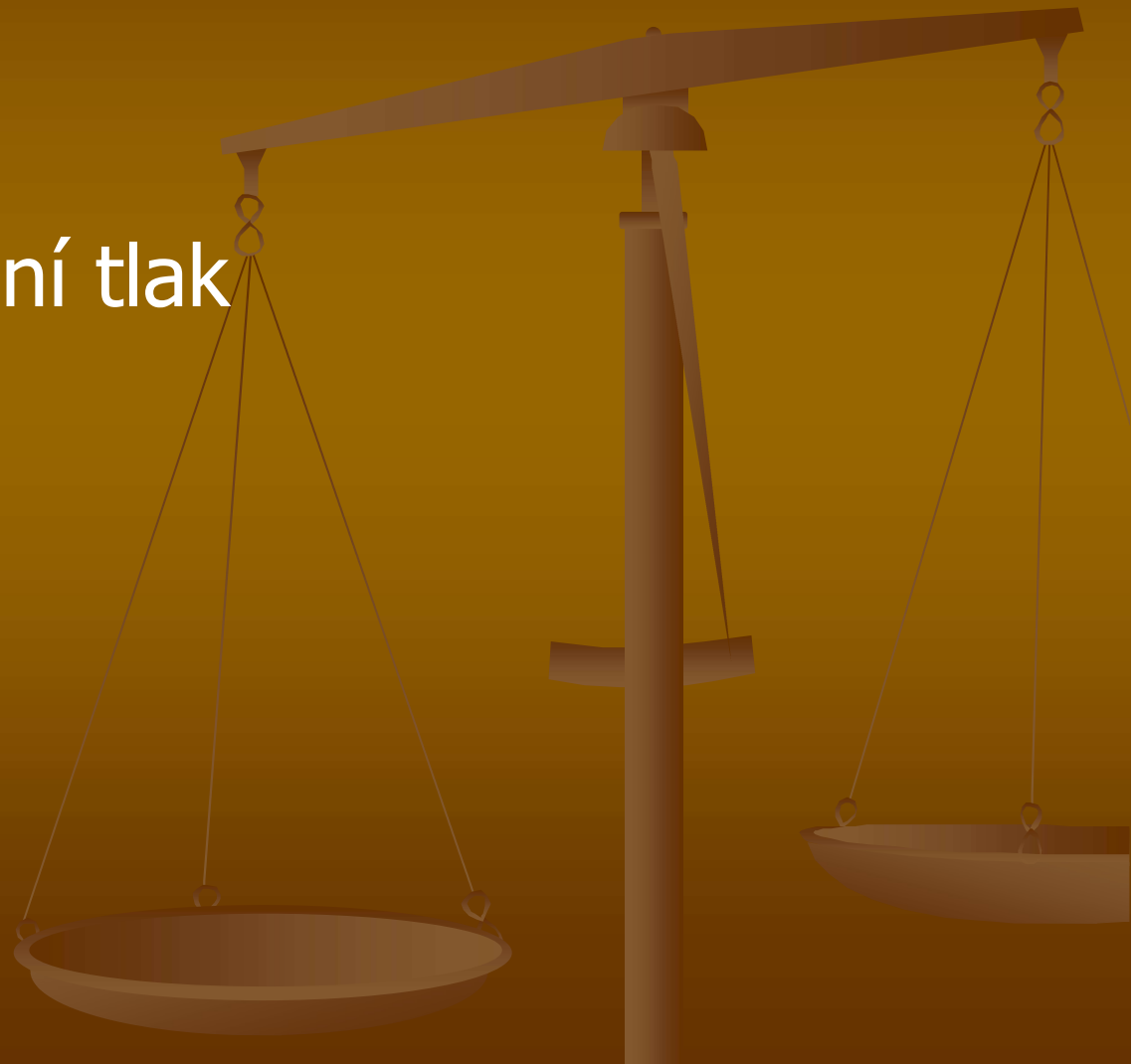■ paraesofageální

- Část žaludeční klenby je vmáčknuta do hrudní dutiny souběžně s jícnem
- To může vést jejímu uskřinutí nebo i přiškrvení s nekrózou (život ohrožující stav)
- Většinou se manifestuje bolestí a zvracením



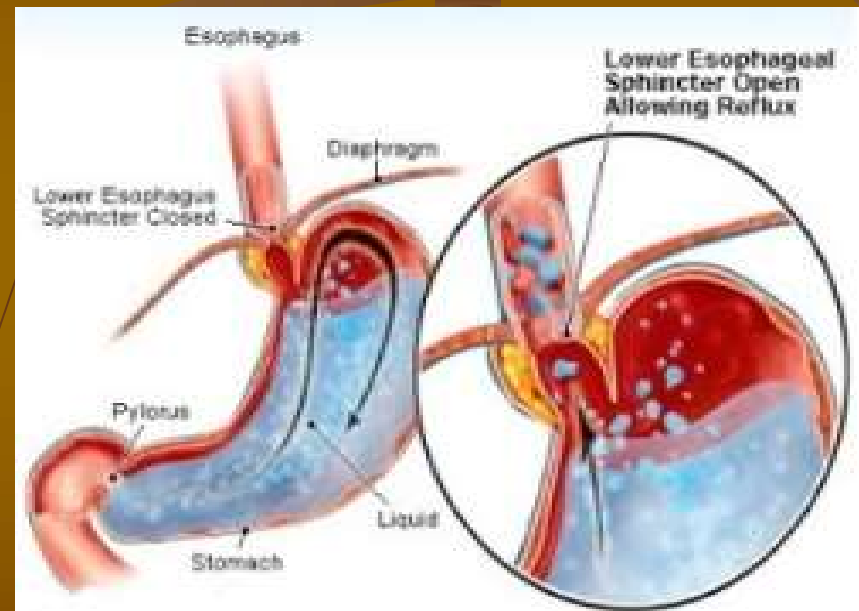
Rizikové faktory hiátových herní

- Široký hiatus
- Obezita
- Vysoký nitrobřišní tlak
- Těhotenství



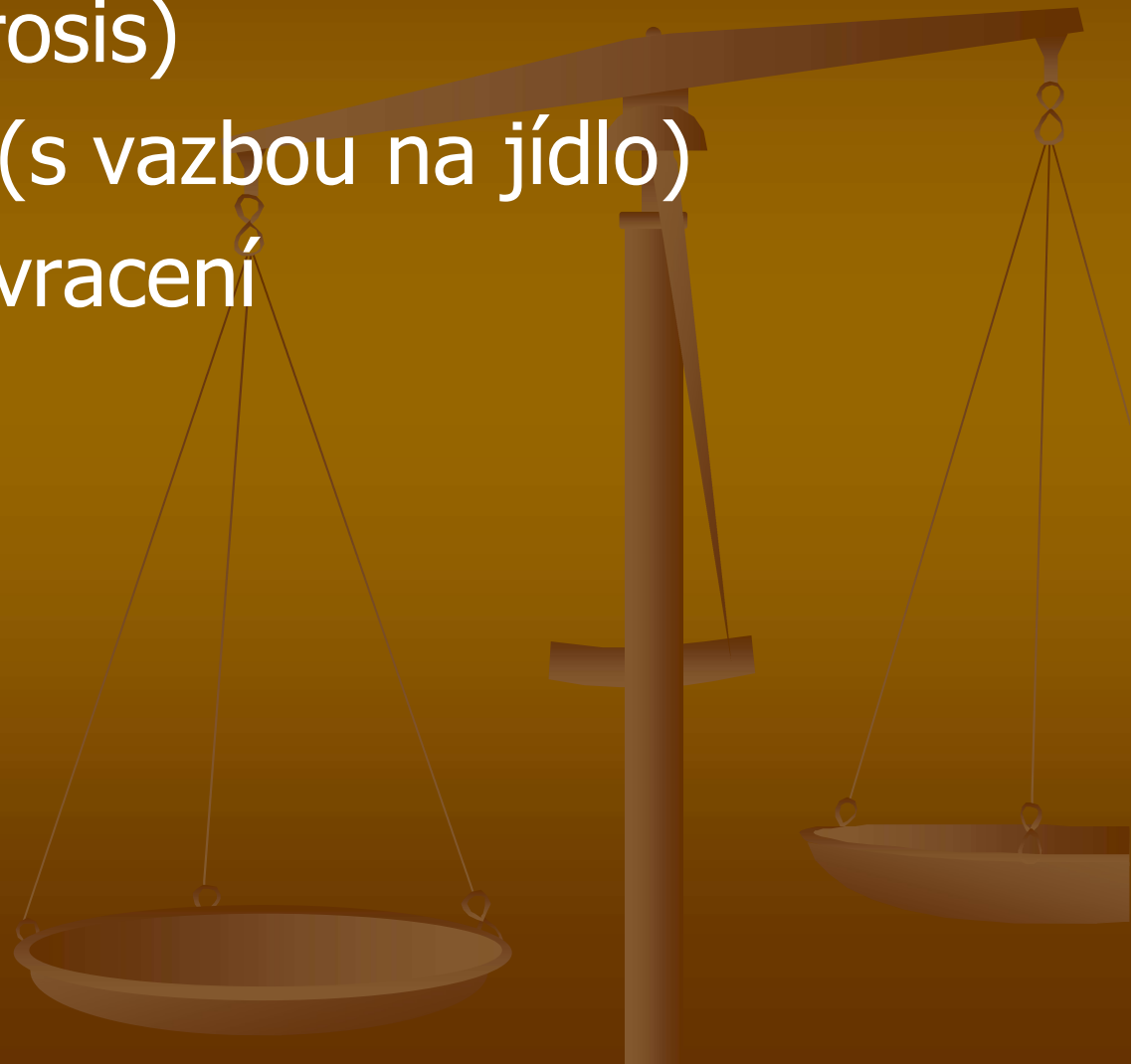
Gastroezofageální reflux (GER)

- Retrográdní pohyb žaludeční šťávy
- Ztráta antirefluxní bariéry
 - Dolní jícnový svěrač
 - Peristaltika
 - Úhel mezi jícnem a žaludeční klenbou
- Agresivní působení HCl a proteáz (pepsinu) způsobuje poškození jícnu
- Někdy se vyskytuje i u zdravých lidí
- Často doprovází skluznou hiátovou hernii



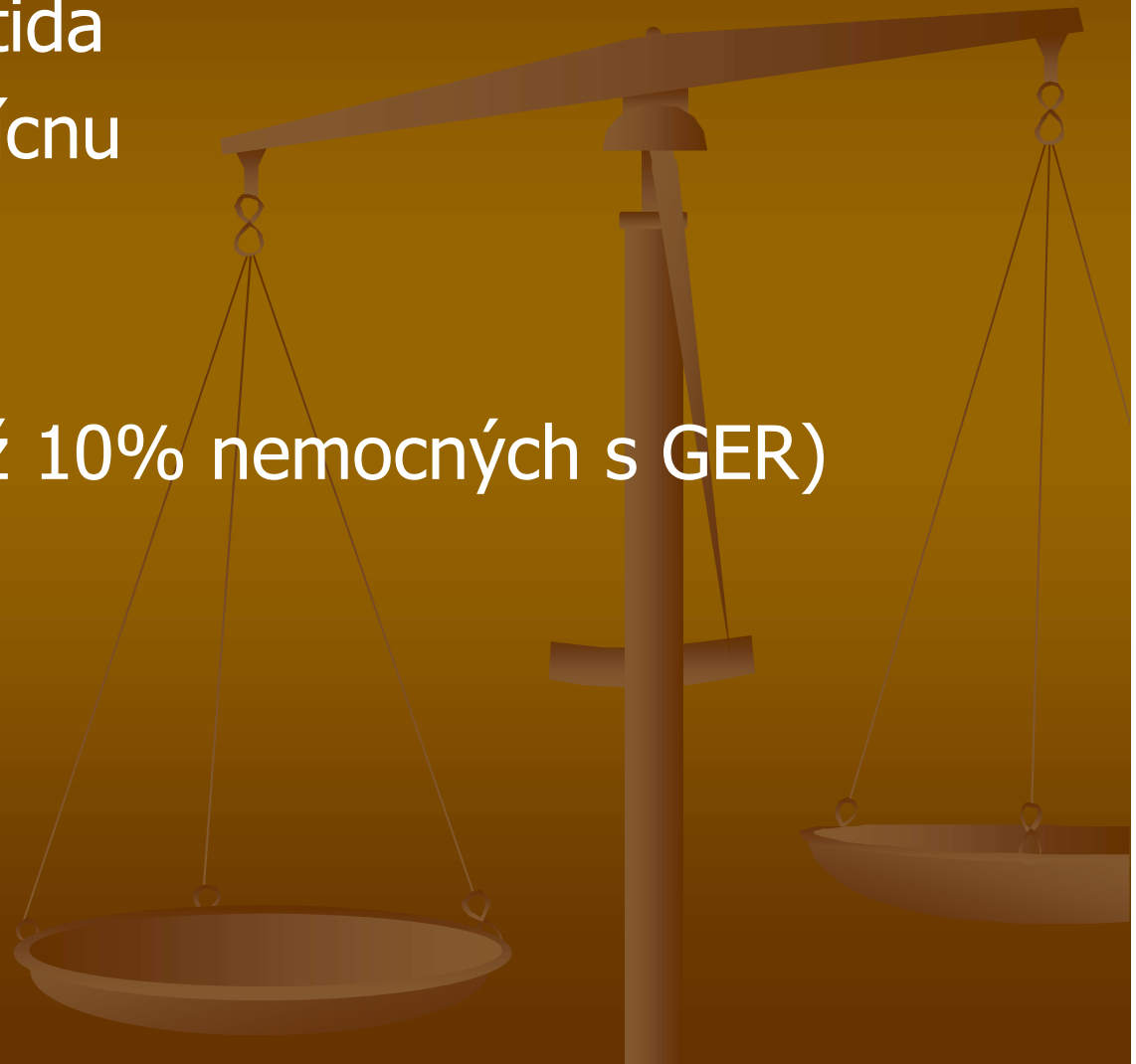
GER - symptomy

- Pálení žáhy (pyrosis)
- Bolest na hrudi (s vazbou na jídlo)
- Regurgitace – zvracení
- Dysfágie



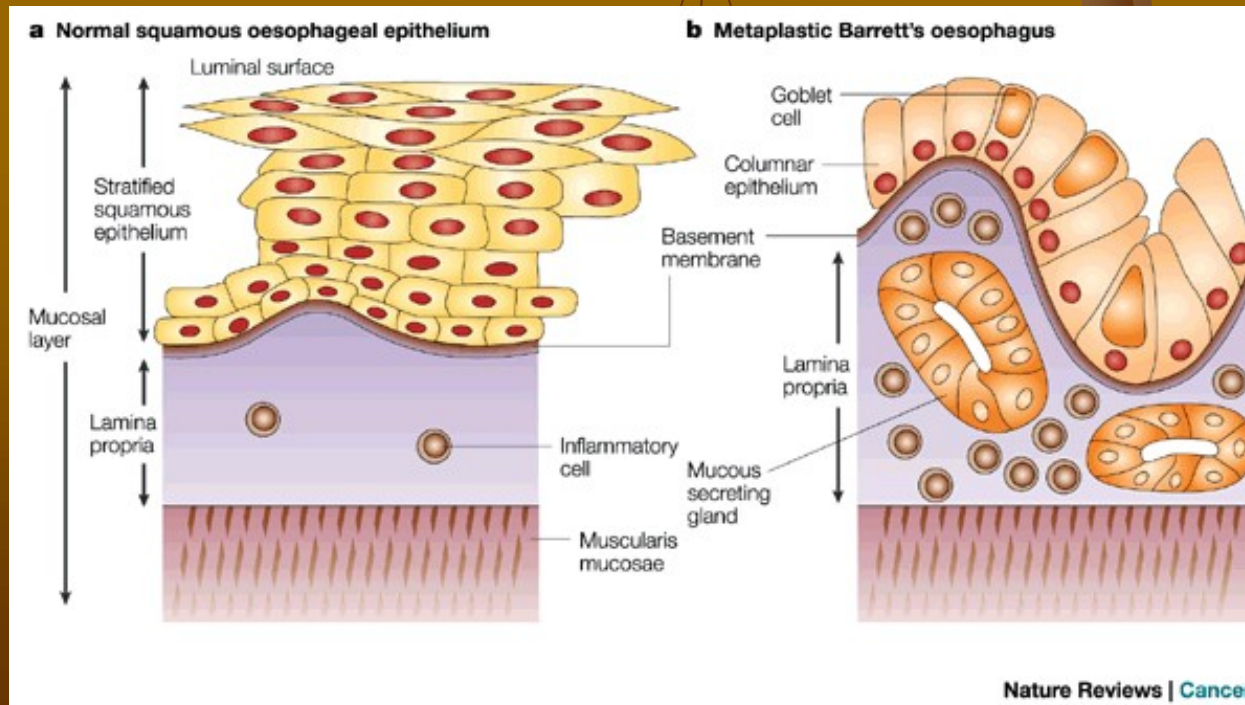
GER - komplikace

- Refluxní esophagitida
- Peptické vředy v jícnu
- Striktury
- Krvácení
- Barrettův jícen (až 10% nemocných s GER)
- Tumory

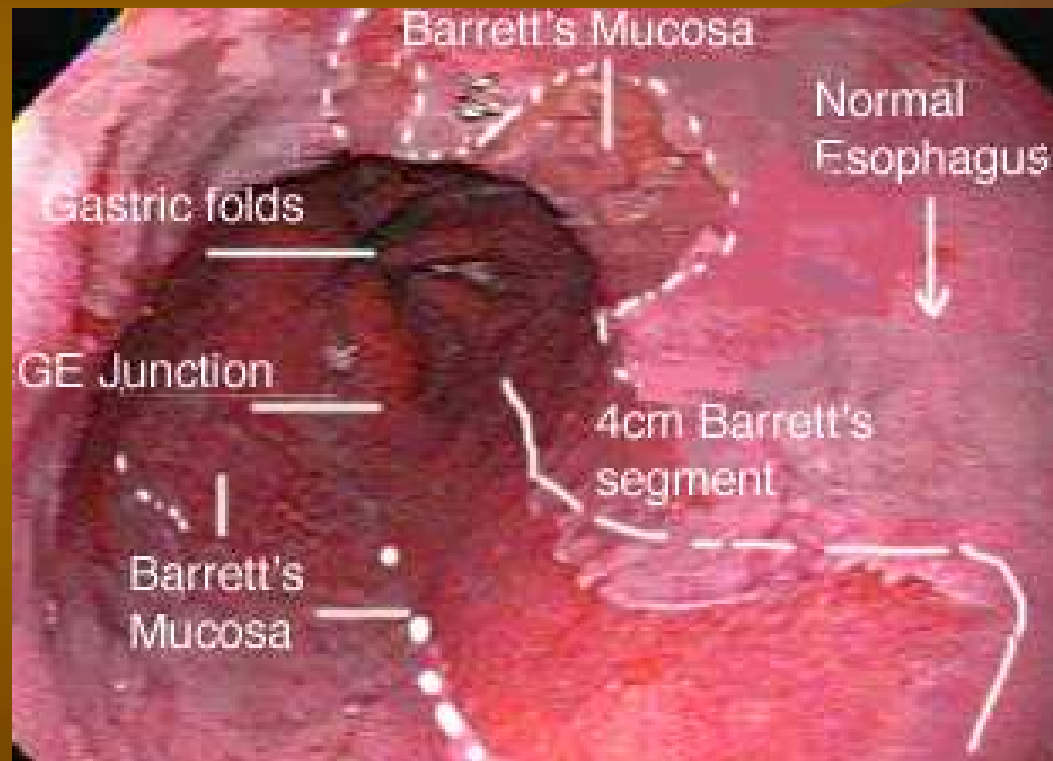


Barrettův jícen

- Intestinální metaplázie při chronickém GER
- Změny v buněčné diferenciaci – dlaždicový epitel -> cylindrický
- Prekanceróza (cca 10x vyšší relativní riziko adenokarcinomu jícnu)
- Další rizikové faktory: příjem alkoholu, hypersekrece HCl, snížená motilita

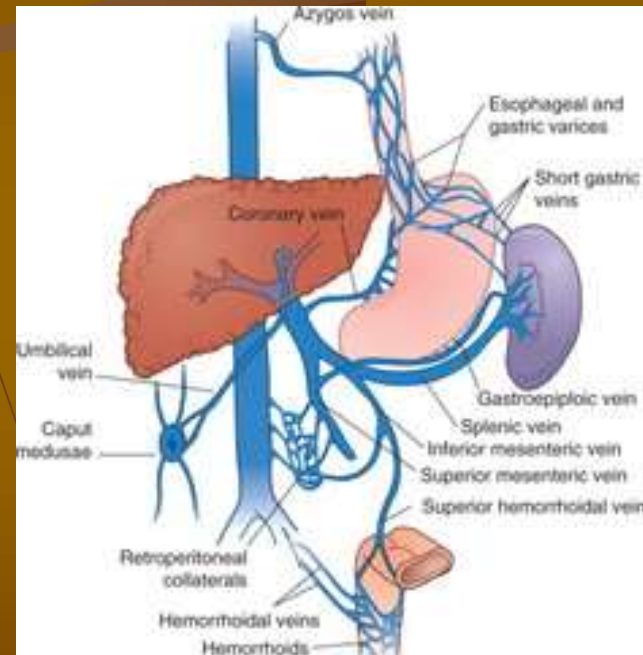


Barrettův jícen – gastroskopie



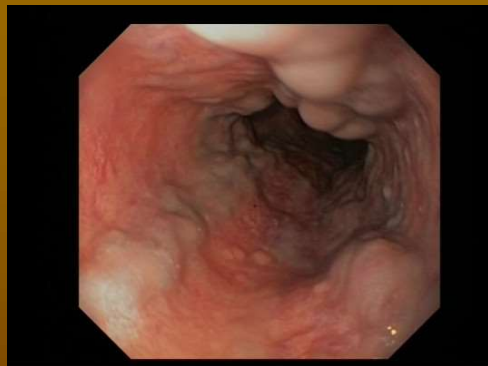Jícnové varixy

- Během portální hypertenze (příčinou je např. cirhóza jater, tumorózní infiltrace, trombóza portální žíly, schistosomiáza) protéká krev místo játry anastomózami mezi portálním a systémovým řečištěm
- To vede k remodelaci těchto kolaterál a vzniku varixů
- Jedná se o jícnové varixy, hemorrhoidální varixy, ztlustění podkožních žil v okolí pupku („caput Medusae“) a kolaterál k vena azygos v retroperitoneu

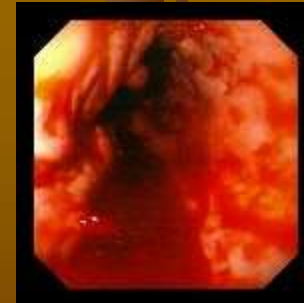


Jícnové varixy - komplikace

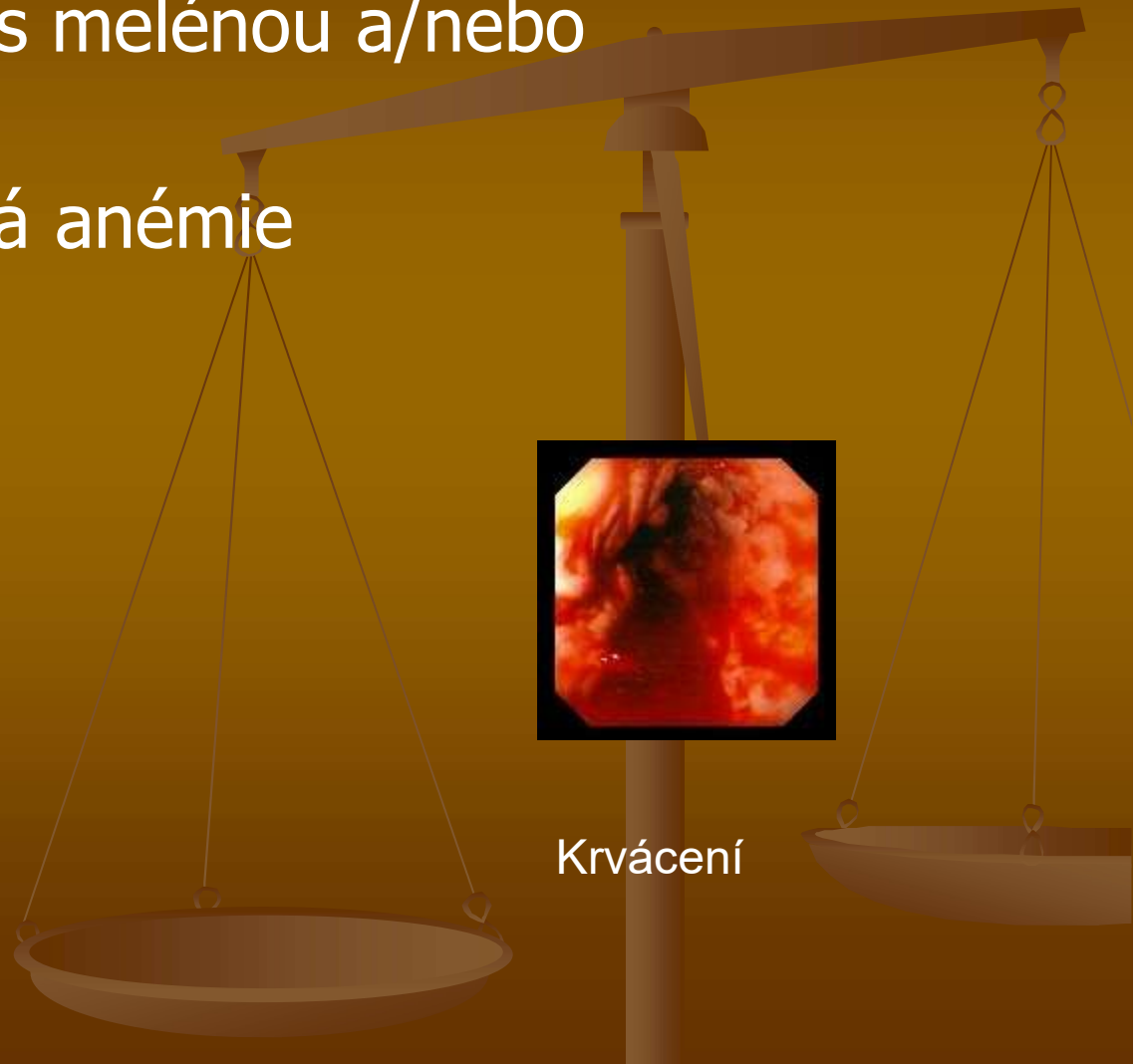- Závažné krvácení s melénou a/nebo hematemézou
- Posthemorrhagická anémie



Jícnové varixy



Krvácení



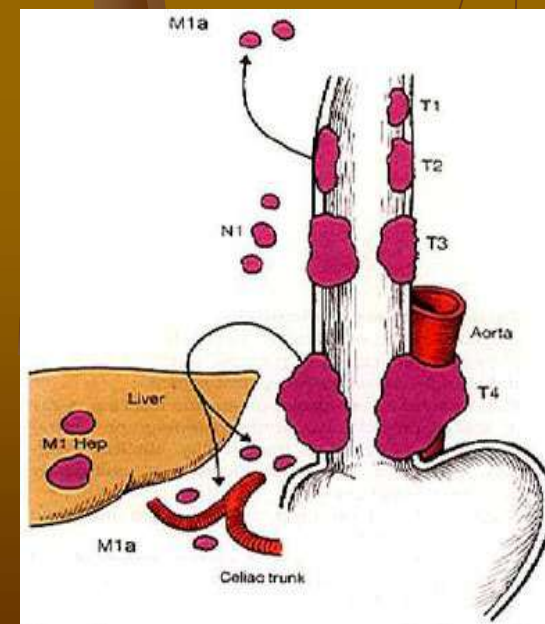
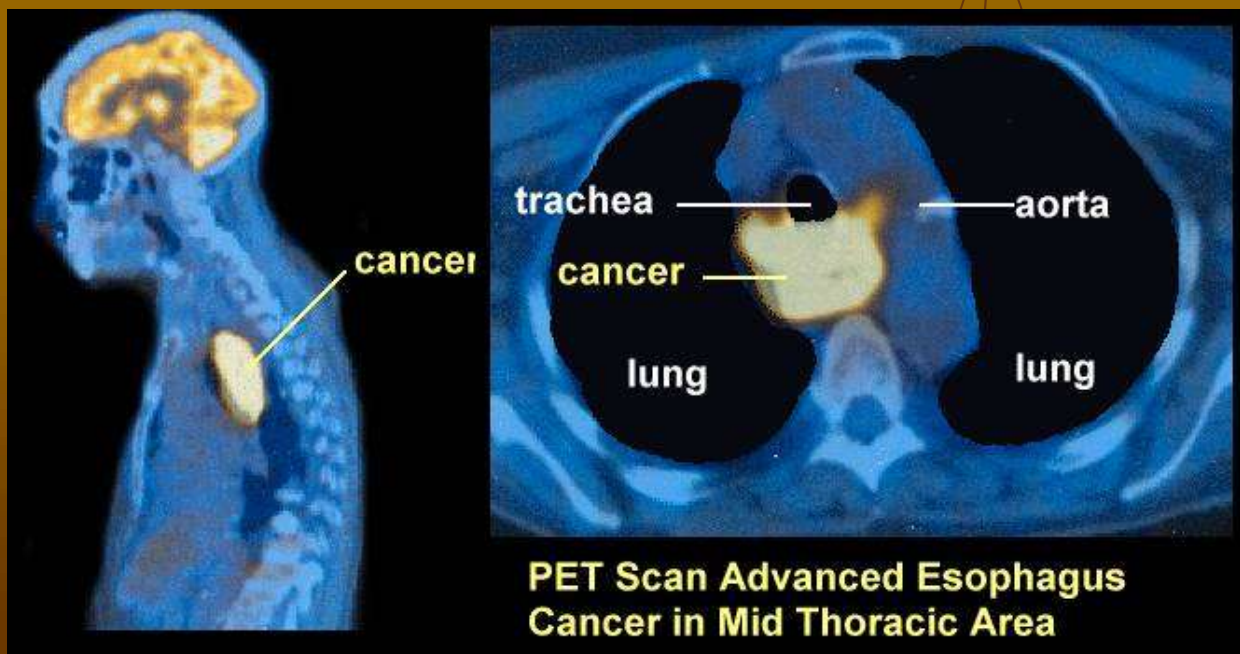
Nádory jícnu

■ Benigní

- Leiomyom
- Hemangiom
- Fibrom

■ Maligní

- Adenocarcinom
- Spinocelulární karcinom
- Melanoblastom



T-N-M klasifikace