

SPORTOVNÍ TRAUMATOLOGIE I

*Jan Novotný
Fakulta sportovních studií MU
Brno, 2022*



OBSAH

OBEČNÁ ČÁST

- Definice, rozdělení a příčiny poškození
- Mikrotraumata – diagnostika, léčba a prevence
- Tejpink, ortézy
- Dynamická posturální stabilizace

SPECIÁLNÍ ČÁST

- Vybraná poškození určitých částí pohybového aparátu
- Funkční anatomie a rizika poškození při určitých posilovacích cvicích
- Poškození injekcemi syntholu

Patofyziologie poškození při vytrvalostním tréninku je uvedena ve zvláštní prezentaci.

POŠKOZENÍ (INJURIES)

❑ TRAUMATA (ÚRAZY)

- jednorázově vzniklá mechanická poškození

❑ MIKROTRAUMATA („PLÍŽIVÁ POŠKOZENÍ“)

- mikroskopická poškození po jednorázovém násilí nebo
- dlouhodobě vznikající poškození při opakovaném mechanickém přetížení

TRAUMATA (ÚRAZY) – viditelná poškození po jednorázovém mechanickém násilí

Rozdělení podle

- tvaru mechanismu působení: rány – tržné, zhmožděné, bodné, sečné, ...
- části pohyb. aparátu: kosti, kloubu, svalu, šlachy, šlachové pochvy, vazy, tíhového váčku
- tělesné krajiny - hlavy, bérce, kolen, zápěstí, rukou, zad, ...
- orgánů - kůže, mozku, míchy, ...
- porušení kožního krytu – otevřené a zavřené
- kontaminace mikroby – infekční a neinfekční

Příčiny

- pády, nárazy, páčení, údery, ..
- špatný povrch, špatné osvětlení, špatné sportovní náčiní/nářadí
- nesprávná technika pohybu, špatná obuv, nepoužívání ochranných pomůcek, ..
- posturální instabilita (dysfunkce hlubokého stabilizačního systému)
- nedostatečné zahřátí a zchlazení,
- přetížení, únava, chlad, vedro, nedostatečná rehydratace a remineralizace, nedostatečný přísun energie,

MIKROTRAUMATA (PLÍŽIVÁ POŠKOZENÍ) – „neviditelná“ poškození z přetížení

po

- a) jednorázovém mechanickém násilí → „funkční poškození svalů“ (distenze, ...)
- b) opakovaném - dlouhodobém mechanickém zatížení
→ **mikroskopická poškození a záněty součástí pohybového aparátu**
(kostí, svalů, šlach, vazů a jejich úponů, kloubů, tíhových váčků)

další příčiny

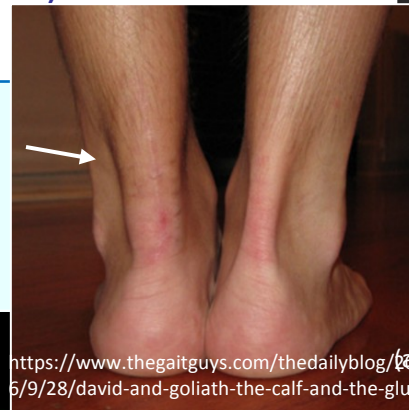
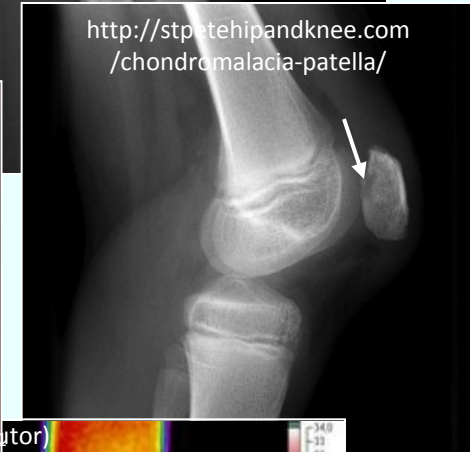- opakované nárazy, páčení, údery, ..
- špatný povrch
- nesprávná technika pohybu
- posturální instabilita (dysfunkce hlubokého stabilizačního systému)
- únava, nedostatečná adaptace na zátěž
- nedostatečná rehydratace a remineralizace, nedostatečný přísun energie
- oxidační stres, ...

Rozdělení mikrotraumat podle tkání, názvosloví

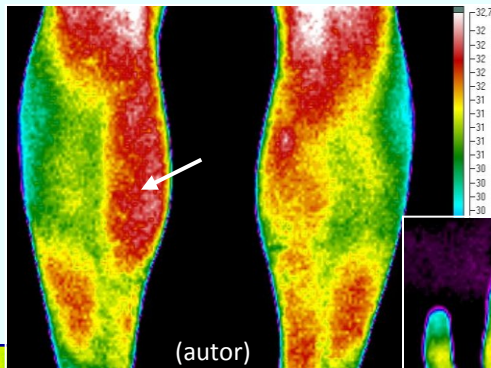
- zánět **svalu** (myositis)
- zánět **šlachy a vazů** (tendinitis)
- zánět **úponu** šlachy nebo vazů na kost (enthezitis, enthezopathia)
- zánět **okostice** (periostitis) v oblasti úponů svalů na kost
- zánět **šlachové pochvy** (tendovaginitis)
- zánět **tíhového vaku** (bursitis)
- zánět **kloubního pouzdra** (synovitis, periarthrits)
- poškození **chrupavky** (chondritis, chondropathia)
- plíživá zlomenina **kosti** (fractura ossis)

<https://musculoskeletalkey.com/imaging-of-stress-fractures/>

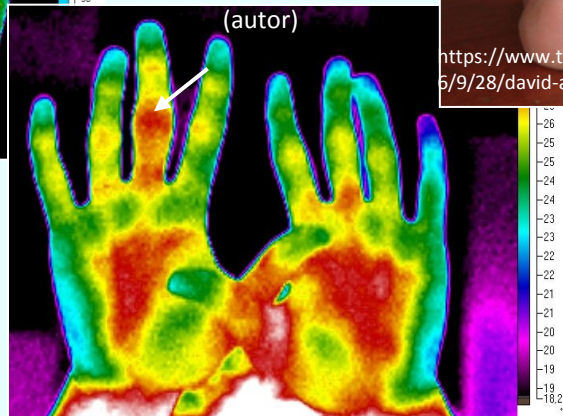
<http://stptehipandknee.com/chondromalacia-patella/>



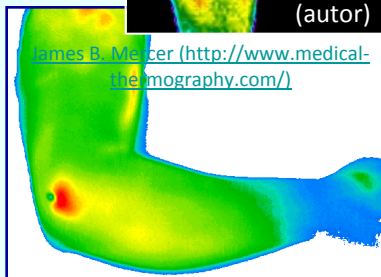
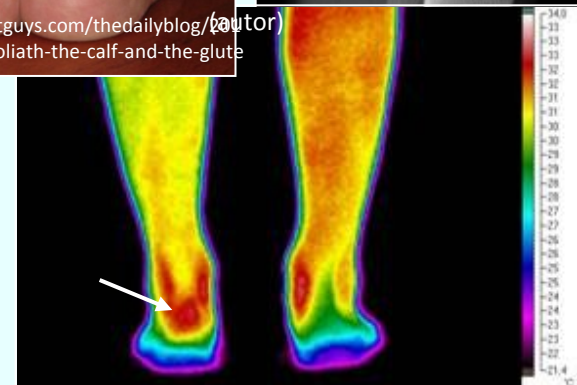<https://www.thegaitguys.com/thedailyblog/author/6/9/28/david-and-goliath-the-calf-and-the-glute>



(autor)



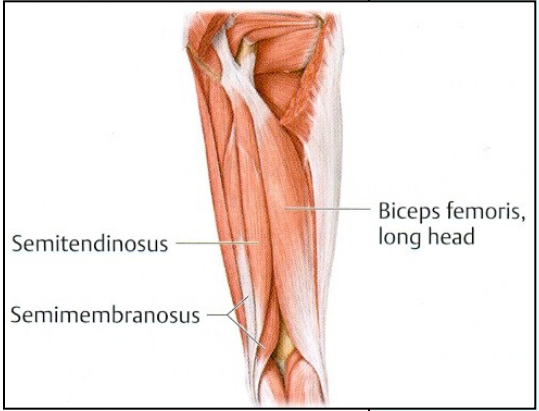
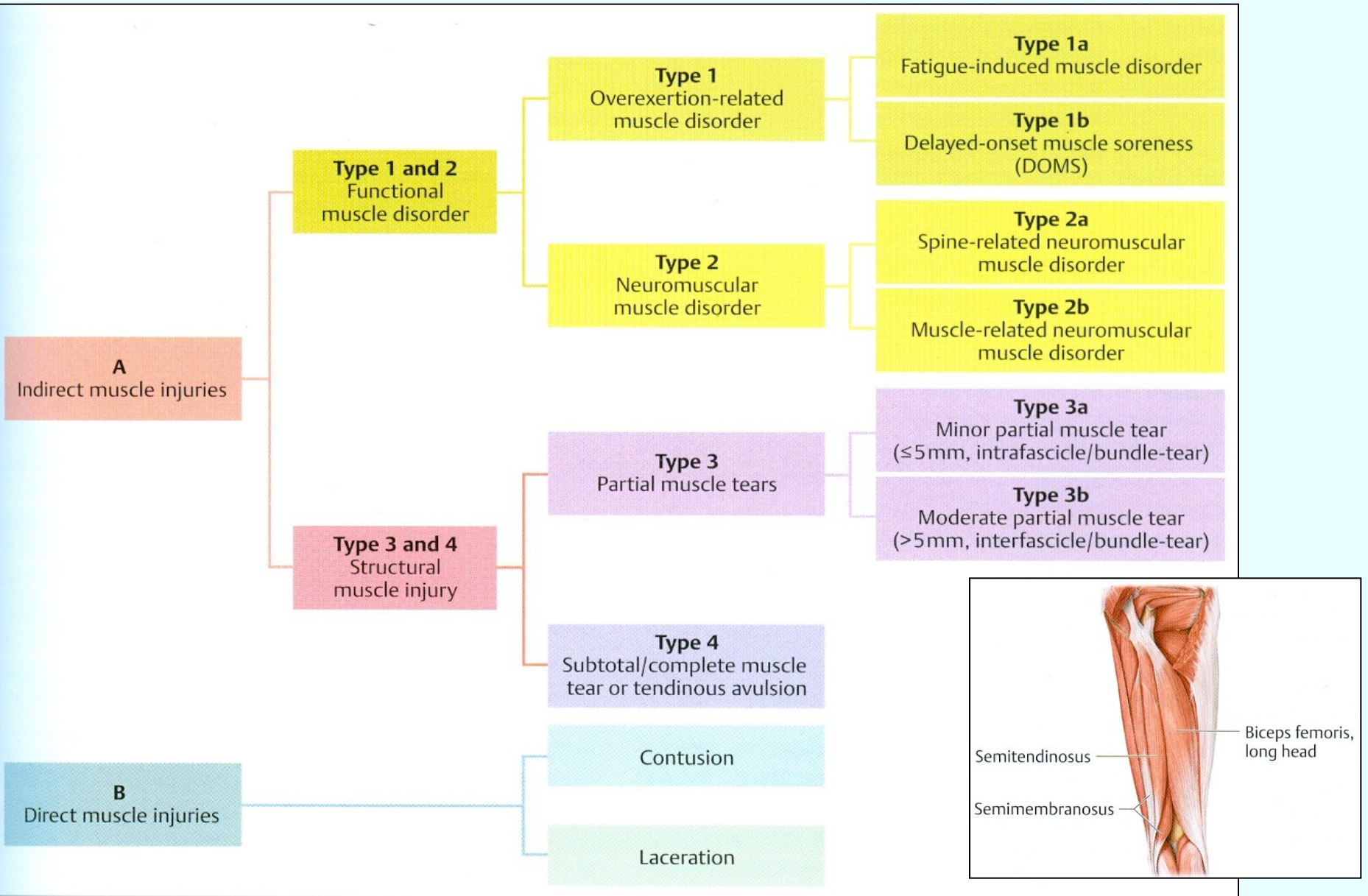
(autor)



James B. Mercer (<http://www.medical-thermography.com/>)

Klasifikace akutního poškození svalů podle 2011 Munich Consensus Conference 1/2

[Müller-Wohlfarth HW. et al. Terminology, classification, patient history, and clinical examination. In: Müller-Wohlfarth HW. et al. (eds.). *Muscle Injuries in Sports*. Thieme: Stuttgart, 2013: pp. 135-167.]



avulsion – odtržení, contusion – zmoždění, disorder – potíže, fatigue – únava, injuries – poškození, laceration – natržení, overexertion – přetížení, soreness – bolestivost, tear - trhlina

Klasifikace akutního poškození svalů podle 2011 Munich Consensus Conference 1/2

[Müller-Wohlfarth HW. et al. Terminology, classification, patient history, and clinical examination. In: Müller-Wohlfarth HW. et al. (eds.). *Muscle Injuries in Sports*. Thieme: Stuttgart, 2013: pp. 135-167.]

FUNKČNÍ POŠKOZENÍ SVALU (trvání s léčbou < týden)

bolestivý problém svalu bez zjevného makroskopického poškození vláken

(1a)

Omezené zvyšující se napětí podél svalu (ztuhnutí) *po přetížení* - při změně tréninku, povrchu kurtu ...

SVALOVÁ BOLEST PŘI POHYBU, ZTUHLOST SVALU

(1b)

Více rozšířená bolestivost po svalu *po nezvyklém brždění* pohybu s excentrickými kontrakcemi nebo *po dlouhotrvajícím metabolickém přetížení*

SVALOVÁ BOLEST, ZTUHLOST A SLABOST I V KLIDU,

(2a)

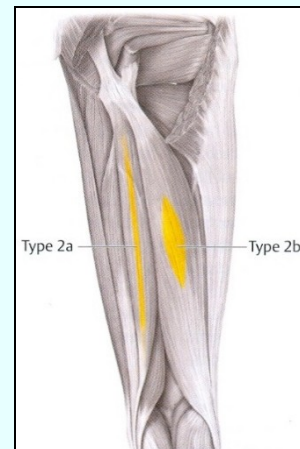
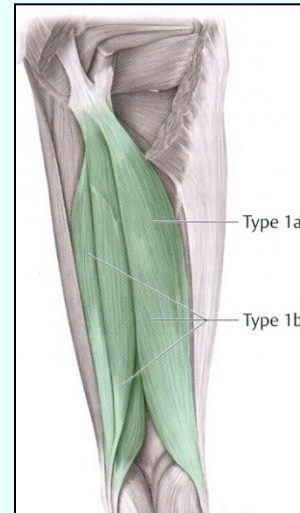
Omezené zvyšující se napětí podél svalu *v důsledku funkční nebo strukturální vertebrogenní poruchy* (lumbální, sakroiliakální, ...)

BOLESTIVÁ ZTUHLOST SVALU, TUPÁ AŽ BODAVÁ BOLEST – ZHORŠUJÍCÍ SE SE SVALOVOU AKTIVITOU

(2b)

Vřetenovitě omezená oblast zvýšeného svalového napětí *v důsledku dysfunkce neuro-muskulárního řízení* (reciproční inhibice)

BOLESTIVOST – ZVYŠUJÍCÍ SE S ROSTOUCÍ SVALOVOU ZTUHLOSTÍ A NAPĚTÍM



Klasifikace akutního poškození svalů podle 2011 Munich Consensus Conference 1/2

[Müller-Wohlfarth HW. et al. Terminology, classification, patient history, and clinical examination. In: Müller-Wohlfarth HW. et al. (eds.). *Muscle Injuries in Sports*. Thieme: Stuttgart, 2013: pp. 135-167.]

STRUKTURÁLNÍ POŠKOZENÍ SVALU

zjevné makroskopické poranění

(3a)

Akutní poranění svalu – *malé natržení* maximálně v rozsahu svalového snopce (< 5 mm; trvání s léčbou 10-14 dnů)

NÁHLÁ OSTRÁ BODAVÁ (JEHLOVÁ) BOLEST PO POCITU „PRASKNUTÍ (KŘUPNUTÍ)“

(3b)

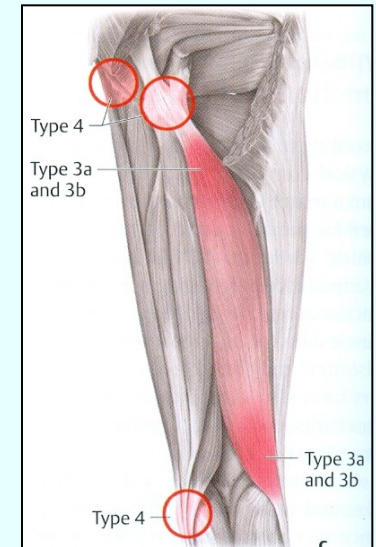
Akutní poranění – *větší natržení* větší než snopec (> 5 mm; trvání s léčbou ~6 týdnů)

OSTRÁ BODAVÁ BOLEST, ČASTO ZŘETELNÉ NATRŽENÍ V OKAMŽIKU PORANĚNÍ – KŘUPNUTÍ S NÁSLEDNOU NEUTUCHAJÍCÍ BOLESTÍ

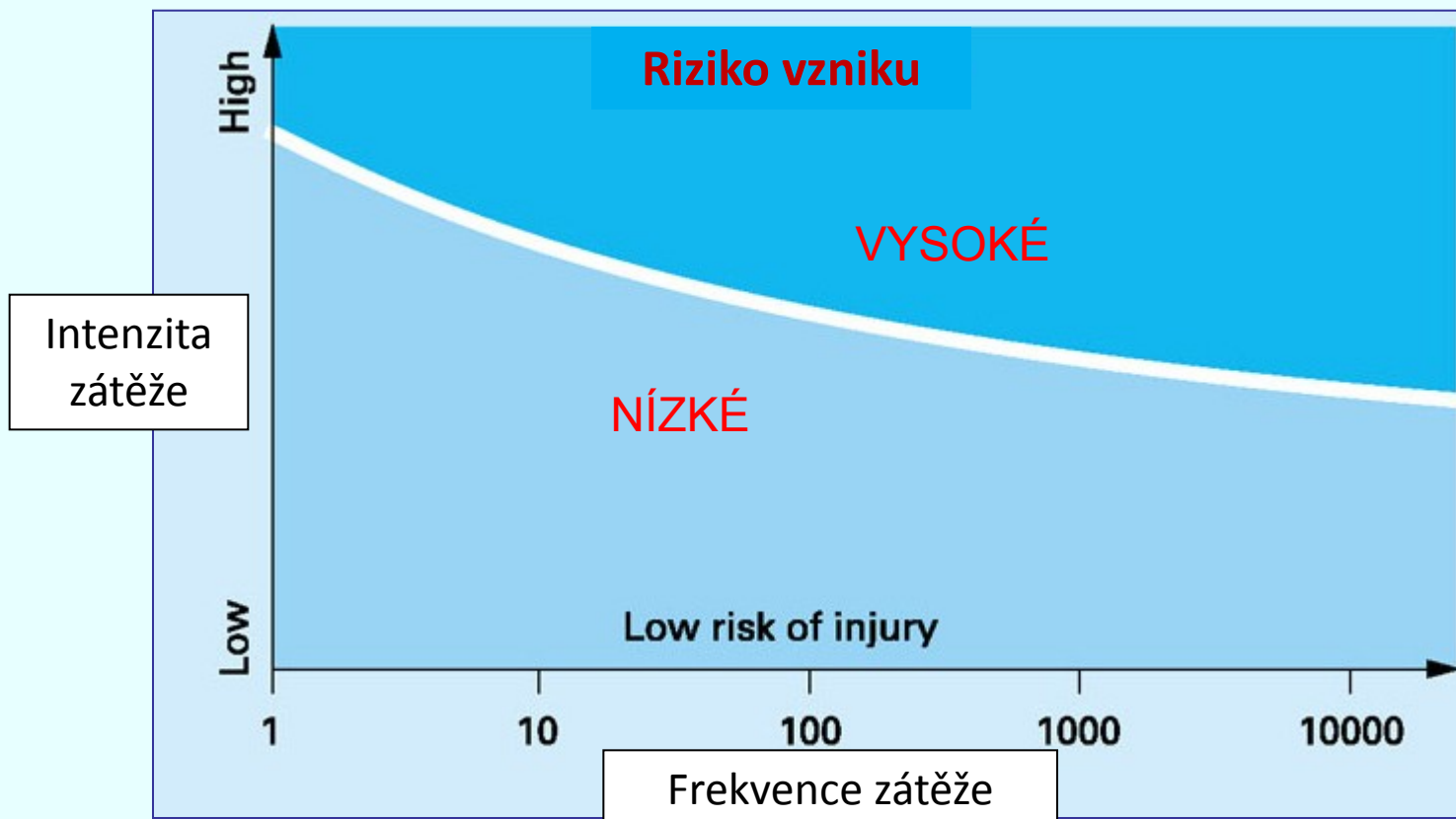
(4)

Akutní poranění – *velké natržení až kompletní přetržení* svalu s distrakcí jeho bříska a odtržením šlachy (trvání s léčbou > 12 týdnů)

NÁHLE VZNIKLÁ TUPÁ BOLEST PO VÝRAZNĚJŠÍM KŘUPNUTÍ



Vliv intenzity a frekvence zátěže na vznik mikrotraumatu



(Peterson, Renström et al. Sports Injuries. Their Prevention and Treatment. 3rd ed. Kent: Martin Dunitz, 2001)

Diagnostika mikrotraumat z opakovaného přetížení

PŘÍZNAKY

- pozvolný – **plíživý začátek**
- **bolest** při aktivním zatížení, pasivním natažení, stlačení, v klidu
- **otok**
- vyšší **teplota** v časnějším – akutním stádiu

ZOBRAZENÍ

- strukturální:
 - sonografie – 2D, 3D
 - rentgen, počítačová tomografie, magnetická rezonance
- funkční:
 - termografie

Vývoj mikrotraumat z opakovaného přetížení

- I. akutní fáze** (hodiny, dny, týdny)
 - silnější a ostřejší bolest, větší otok, vyšší teplota
- II. chronická fáze** (měsíce, roky)
 - tupější bolest, mírnější otok, nižší teplota
- III. akutní vzplanutí chronických potíží (exacerbace)**

Léčba

1. Odstranit příčiny – omezení zátěže

- Omezení pohybu, tejpink, bandáž, ortéza, dlaha ...

2. Potlačit nadměrný akutní zánět a otok

Lokální prostředky

- **chlazení** (chemické gely, led, voda) - hodiny
- gely, masti (nesteroidní) – 2-3x denně (*Fastum gel, Flector EP gel, Olfen gel, Mobilat, Ketazon*)
- injekční (steroidy) - 1x za více týdnů, měsíců (*Depo-Medrol, Urbason, Kenalog*)

- Celkové prostředky – perorální (*Diclofenac, Diclorem, Olfen, Feloran, Veral; Flamexin*)

3. Zlepšit prokrvení při chronické stavu

- Lokální prostředky (*fyzioterapie, Capsicolle náplast aj.*)
- Celkové prostředky (*Wobenzym, Phlobenzym*)

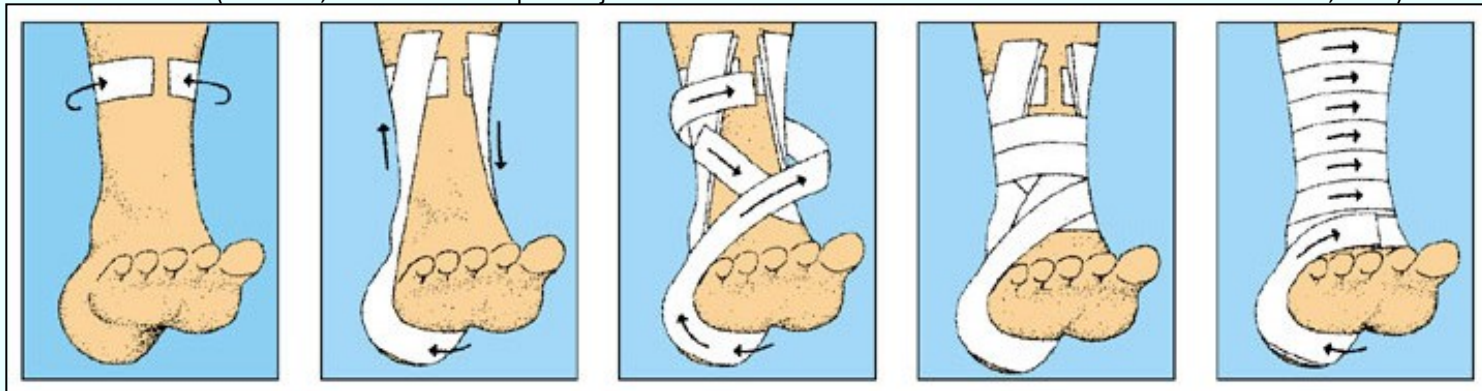


Léčba

omezení zátěže mikrotraumatizované tkáně tejpinkem a ortézou

Fixační tejpink

(Peterson, Renström et al. Sports Injuries. Their Prevention and Treatment. 3rd ed. Kent: Martin Dunitz, 2001)



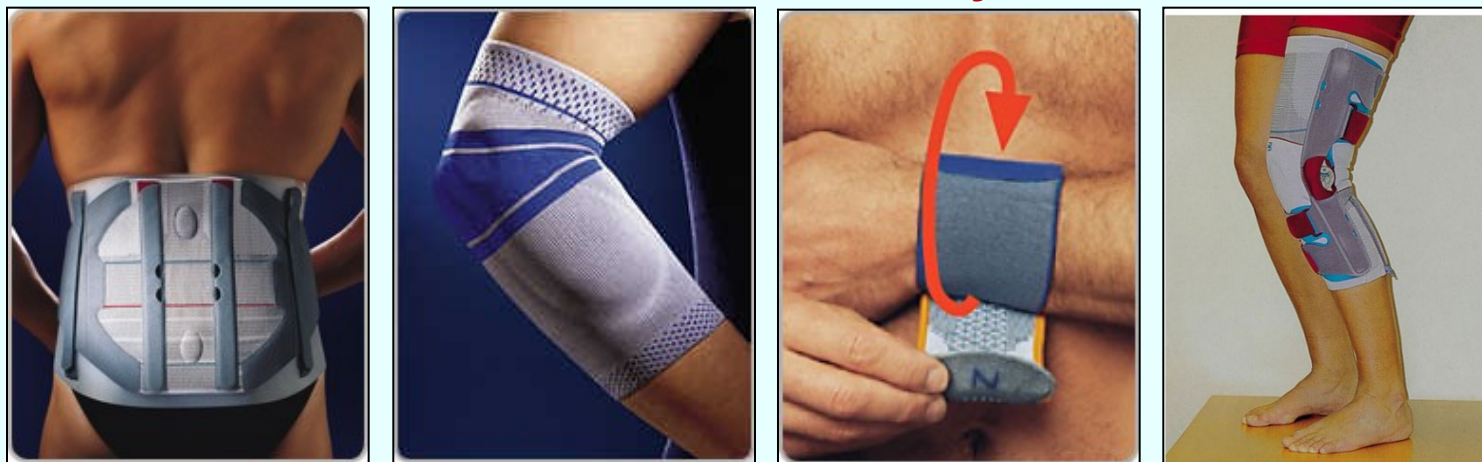[Tejpink kolena](#)

[Tejpink lýtkového svalu \(video\)](#)

[Tejpink Achillovy šlachy \(video\)](#)

[Tejpink hlezna \(video\)](#)

Ortézy

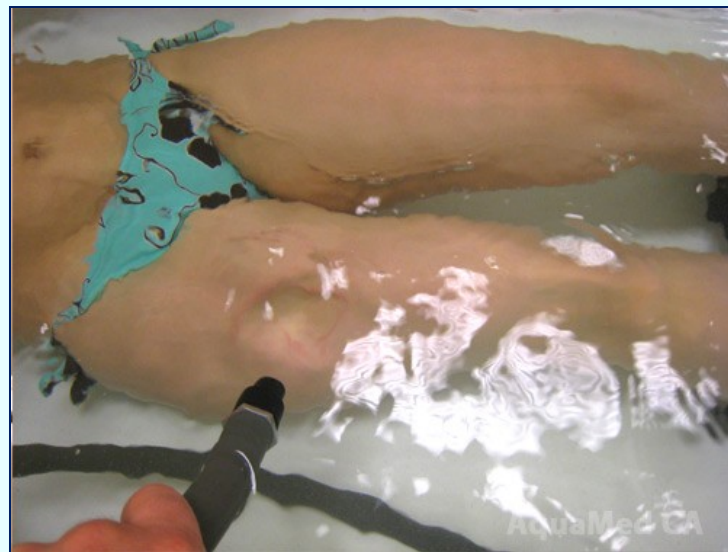
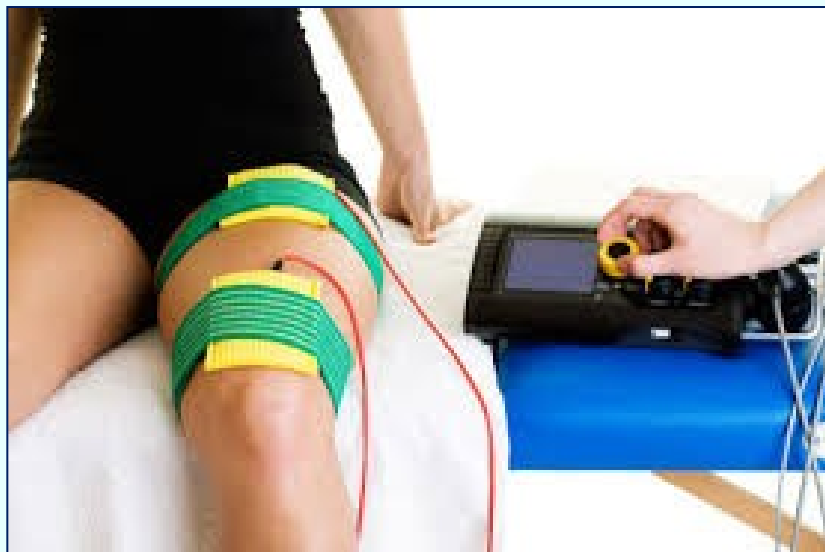
[Podkolenní páska \(video\)](#)

[Ortéza kolena \(video\)](#)

Další prostředky léčby a profylaxe

- ❑ **Elektro-terapie** – protizánětlivá, protibolestivá, prokrvení
- ❑ **Aqua-terapie** – uvolnění, prokrvení
- ❑ **Kryo-terapie a suna** – uvolnění, prokrvení
- ❑ **Chondroprotektiva** – součásti chrupavek
(Kolagen, Glucosaminsulfát, Chondroitinsulfát, Methylsulphonylmethan)



PREVENCE MIKROTRAUMAT POHYBOVÉHO APARÁTU

Sauna

zahřátí 10-15 min v +90 až +110 C
s následným zchlazením a relaxací



Kryoterapie

zchlazení 2-3 min v -120 až -130 C
s následným 15 min cvičením



dlouhodobá periferní vasodilatace



regenerace reparace tkání

POSTURÁLNÍ STABILIZACE

(Šafářová M, Kolář P. Posturální stabilizace a sportovní zátěž. In: Fyziologie a klinické aspekty pohybové aktivity. Máček M, Radvanský J (eds.). Praha: Galén. 2011: 177-188)

= aktivní držení segmentů těla proti působení gravitačních sil
= součást všech pohybů
= aktivita svalů zpevňující společný rám:
hrudník, břicho, pletence HK a DK, páteř
- uplatňuje se v pákovém systému

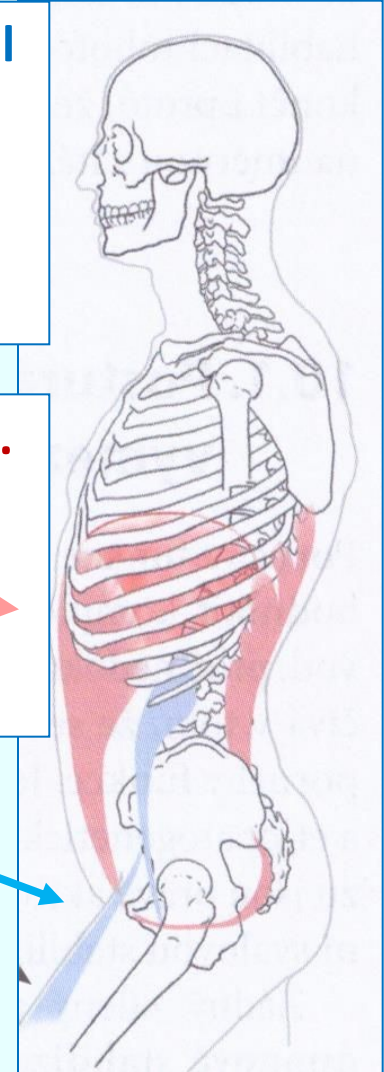
Cílený pohyb lze provést pouze po úponové stabilizaci svalů.

Např.:

1. aktivace **bránice, břišních svalů a pánevního dna**

→ **stabilizace páteře**

2. aktivace **flexorů kyčle** → **flexe kyčle** - cílený pohyb

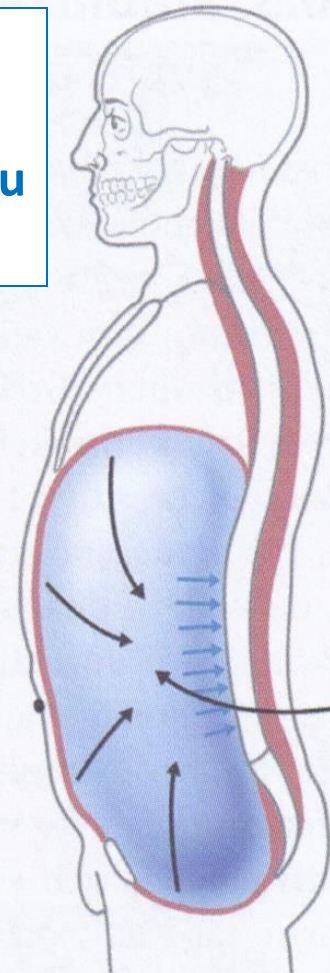
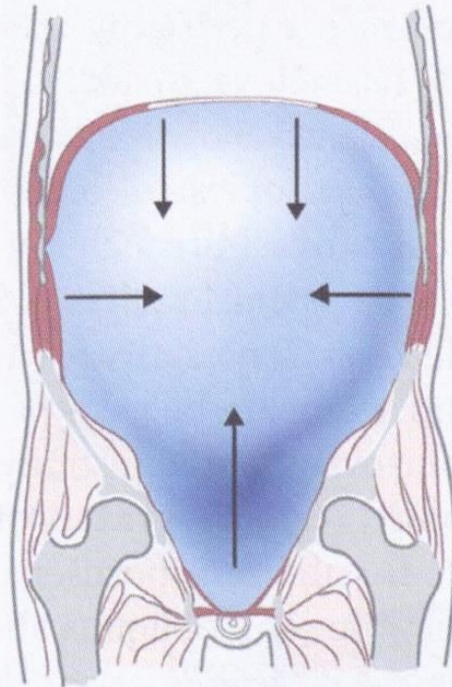


STABILIZAČNÍ FUNKCE BRÁNICE, BŘIŠNÍCH SVALŮ A PÁNEVNÍHO DNA

(Šafářová M, Kolář P. Posturální stabilizace a sportovní zátěž. In: Fyziologie a klinické aspekty pohybové aktivity. Máček M, Radvanský J (eds.). Praha: Galén. 2011: 177-188)

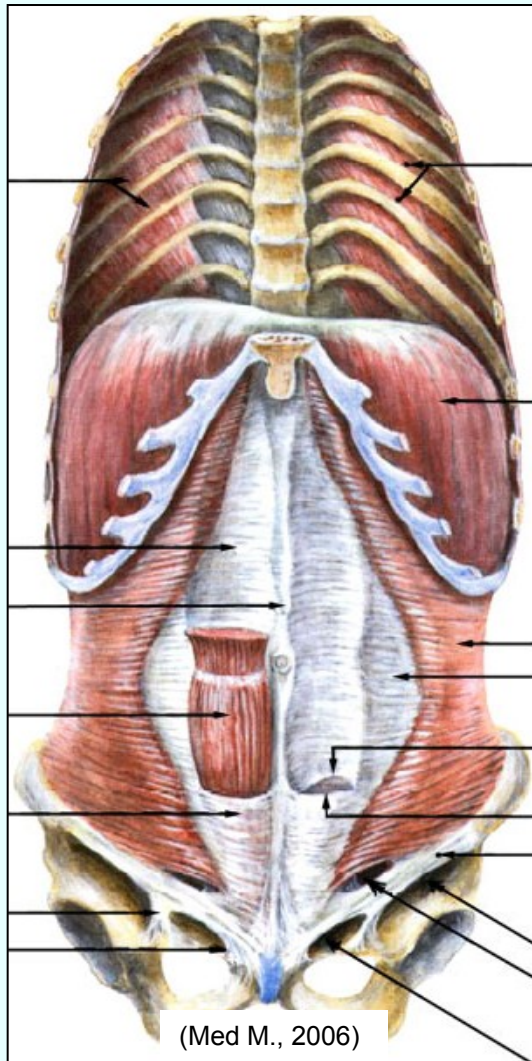
Svaly stěn břišní dutiny

- tlak v břišní dutině
- břišní dutina je pružnou oporou pro trup a pletence dol. končetin



STABILIZAČNÍ SYSTÉM PÁTEŘE

(Šafářová M, Kolář P. Posturální stabilizace a sportovní zátěž. In: Fyziologie a klinické aspekty pohybové aktivity. Máček M, Radvanský J (eds.). Praha: Galén. 2011: 177-188)

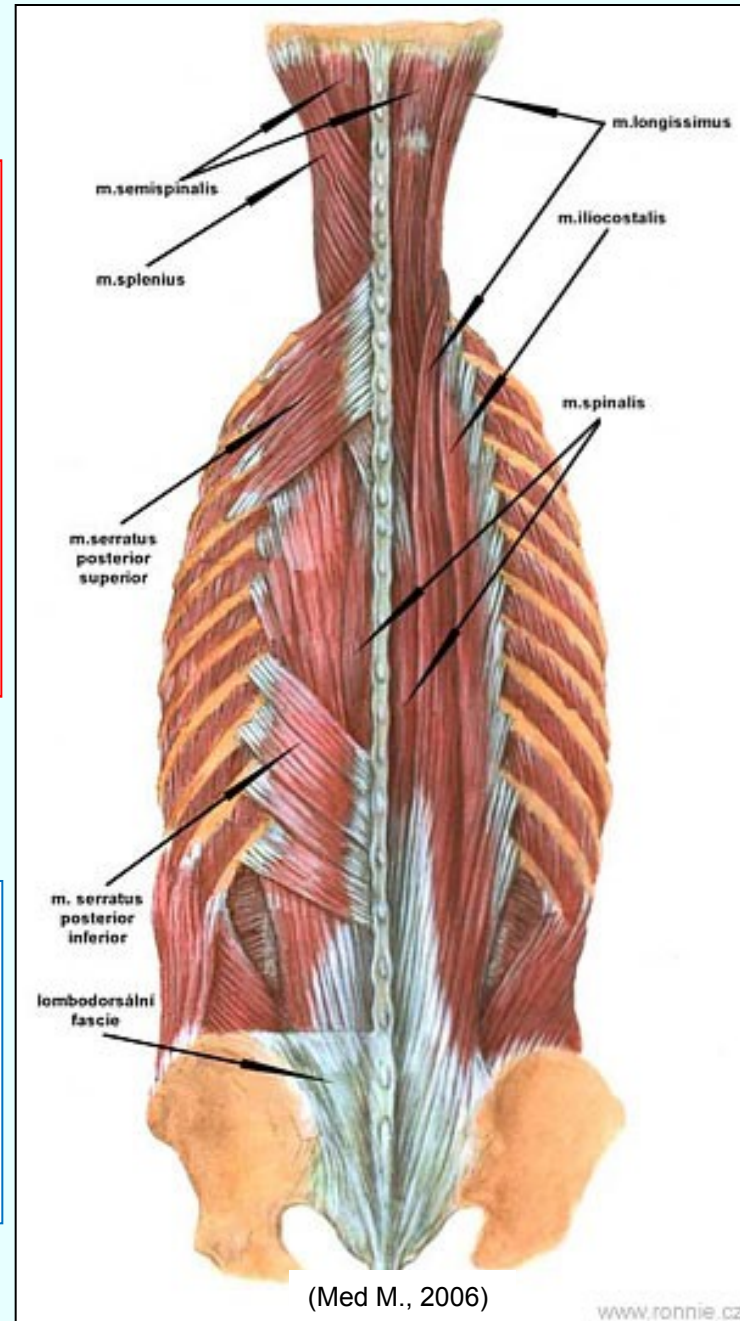


**Svaly páteře
hluboké extenzory
a flexory**

**Svaly hrudníku
a břicha (dýchací
svaly)**



stabilizace páteře



HLUBOKÝ STABILIZAČNÍ SYSTÉM PÁTEŘE

(Šafářová M, Kolář P. Posturální stabilizace a sportovní zátěž. In: Fyziologie a klinické aspekty pohybové aktivity. Máček M, Radvanský J (eds.). Praha: Galén. 2011: 177-188)

Hluboké svaly páteře
extenzory, flexory, rotátory



stabilizace páteře

povrchová vrstva

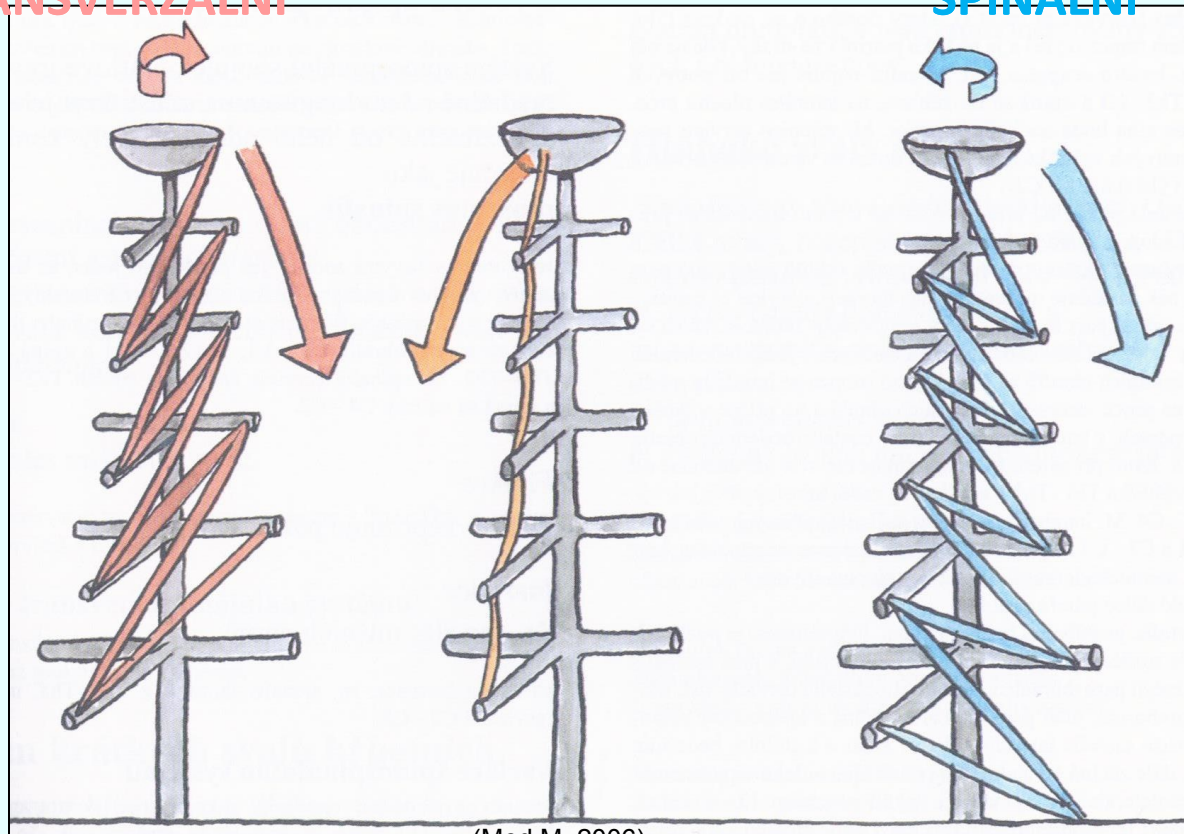
**SPINO -
TRANSVERZÁLNÍ**

střední vrstva

SPINO - SPINÁLNÍ

hluboká vrstva

**TRANSVERZO -
SPINÁLNÍ**



Videa: POSILOVACÍ CVIČENÍ TRUPU (FIT KONTO)

- [Balanční a posilovací cvičení trupu - břicha](#)
- [Balanční a posilování cvičení trupu - vzpřimovače páteře](#)

Obrázky a videa: POSILOVACÍ CVIČENÍ TRUPU


- [Posilování trupu \(core trénink, cvičení TRX\)](#)

https://is.muni.cz/do/rect/el/estud/fsps/js16/metodika_biatlon/web/pages/02-03-08-trx.html



- [Anatomické obrazy pro CORE trénink](#)

<http://www.3dlabz.com/medical/coretraining-anatomy.html>

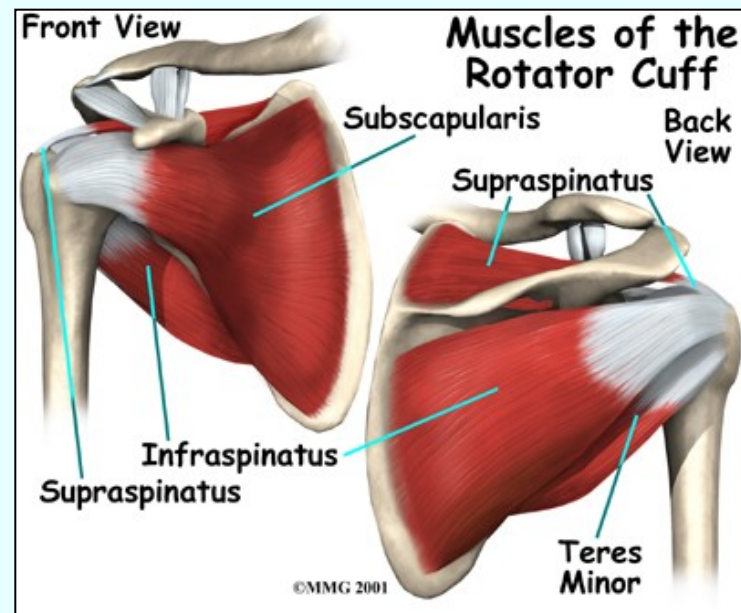
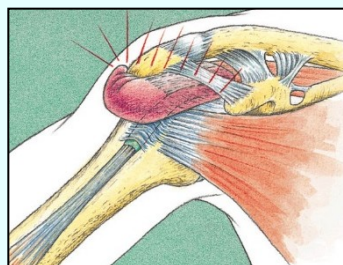
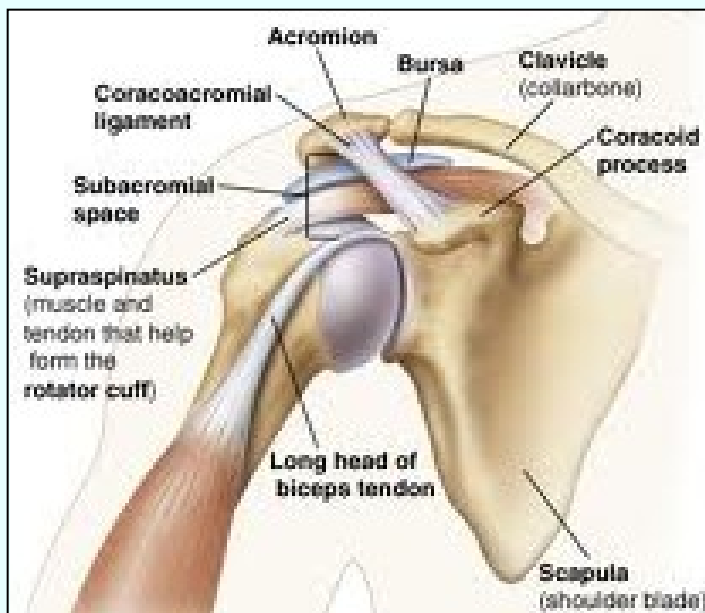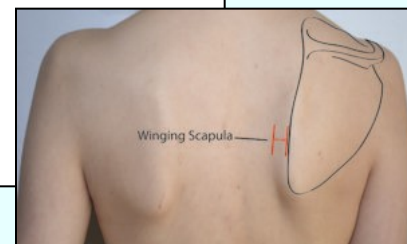


„Bolestivé rameno“

Příčiny:

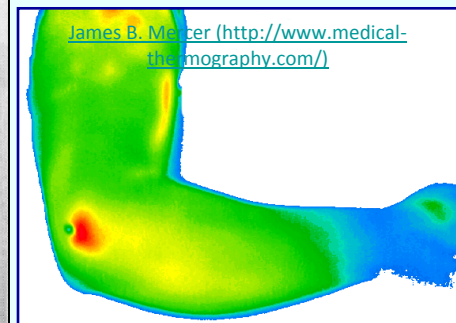
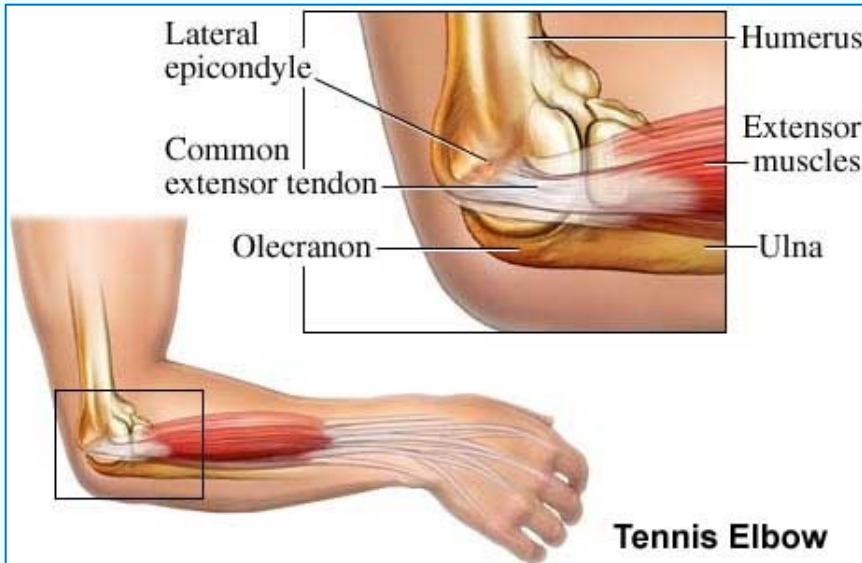
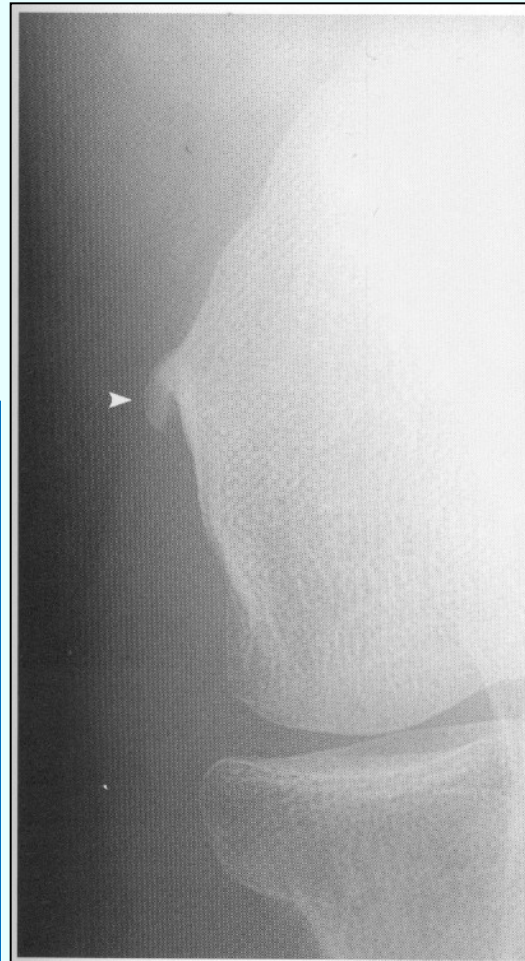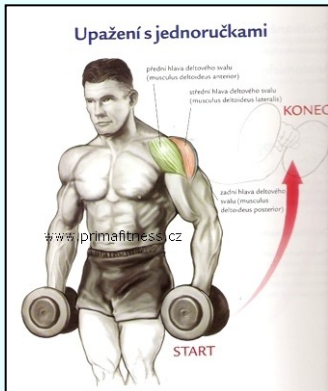- oslabené vazy a svaly
 - zatížení rotací paže
- přetížení + narážení → poškození – zánět
- šlach svalů rotátorů
 - subakromiální burzy
- bolest ramene

[VIDEO:
Bolest ramene](#)



„Tenisový loket“ („zednický“) 1/2

Opakované silné extenze prstů ruky a zápěstí → přetížení → poškození a zánět úponů šlach dlouhých natahovačů prstů a zápěstí na zevní nadhrbol pažní kosti



„Tenisový loket“ 2/2

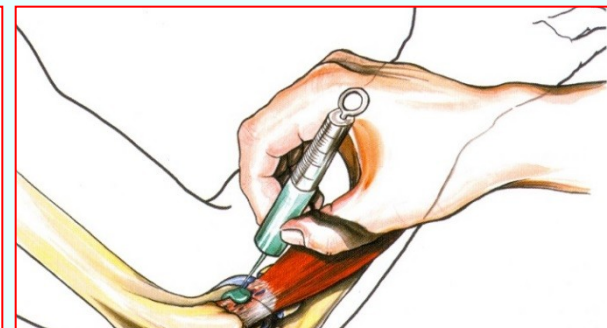
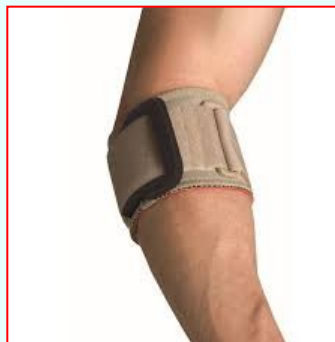PRVNÍ POMOC – LÉČBA (podle fáze)

❖ OMEZENÍ ZÁTĚŽE


- vynechání zátěže
 - tejpink
 - elastická bandáž
- ortéza (epikondylární páska)

❖ PROTI BOLESTI – ZÁNĚTU

- LOKÁLNĚ: chlazení, gel
- (lékař: injekce; fyzioterapie)
- (CELKOVĚ: diclofenac, ...)



Injekce protizánětlivého steroidu Cortisone s analgetikem Mesocain (Tyrdal, 2004)



VIDEO

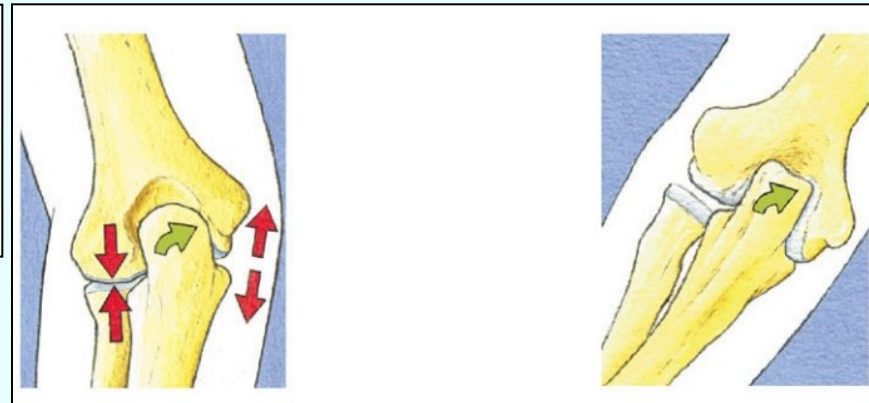
Kineziotejp „tenisového lokte“
(KIONESIOMAX, Petr Maroušek, DiS.)

Další mikrotraumata v oblasti lokte

Opakované silné flexe a extenze lokte ve špatném postavení

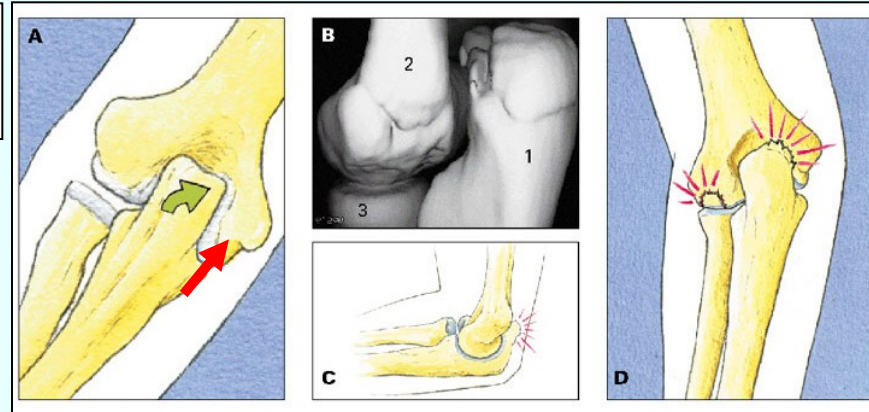
(mimo podélnou osu humerus – ulna)

→ nárazy kostí a chrupavek → trh bočních vazů



(Peterson, Renström et al. Sports Injuries. Their Prevention and Treatment. 3rd ed. Kent: Martin Dunitz, 2001)

Opakované silné nárazy kostí olecranon ↔ humerus



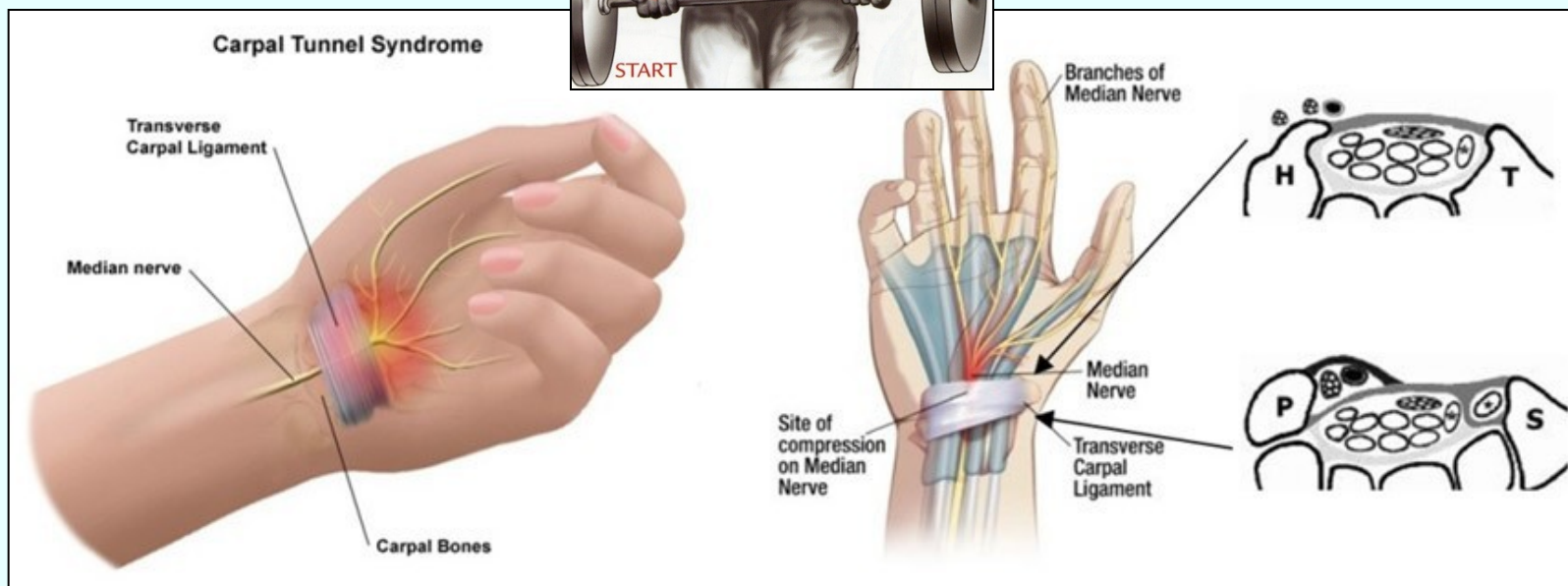
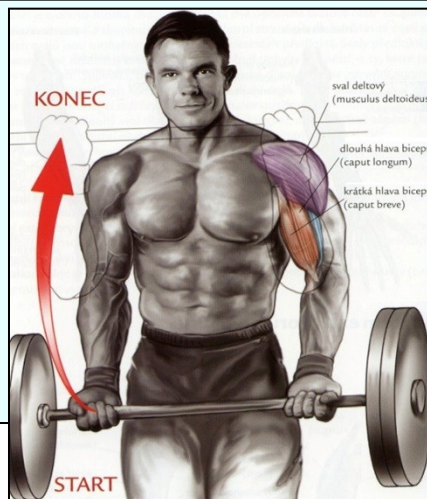
Syndrom karpálního tunelu

Přetížení úchopem činek → otok šlach a pochev flexorů v omezeném prostoru v zápěstí

→ tlak na n.medianus → poruchy prokrvení zápěstí a ruky

→ otok, bolest a problém s pohybem v zápěstí

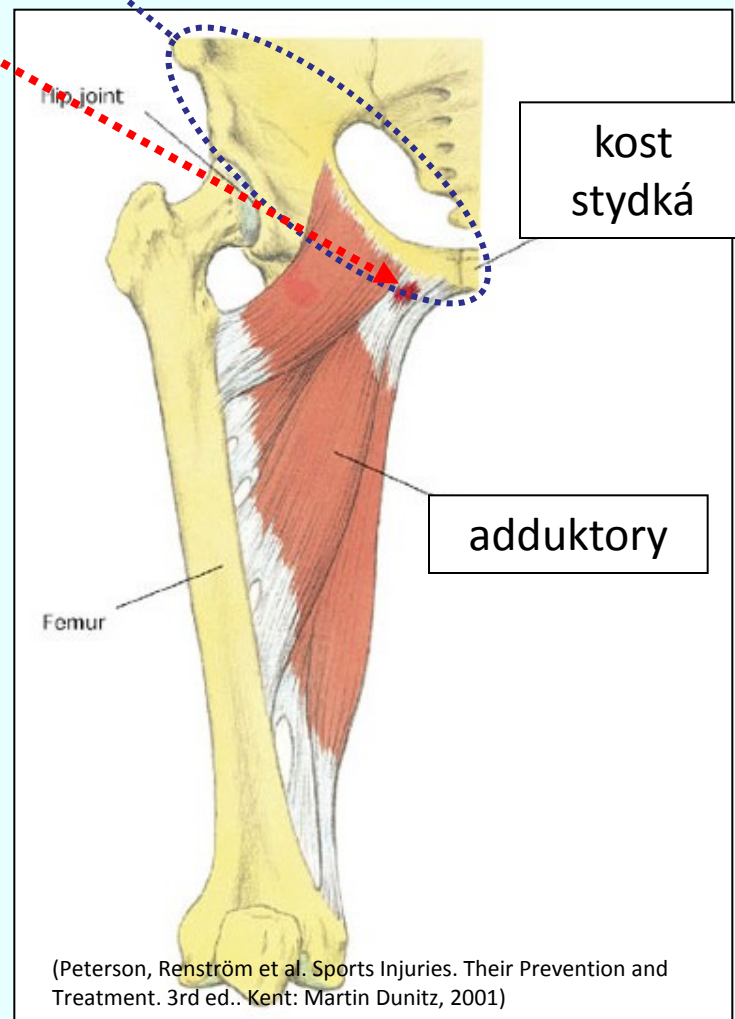
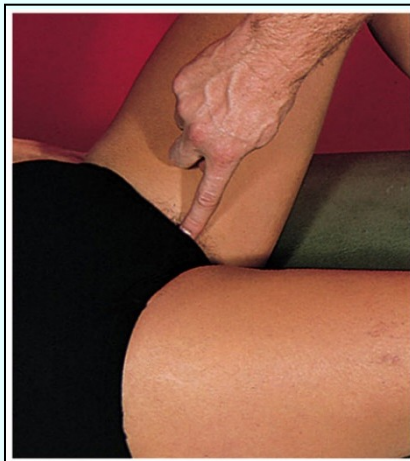
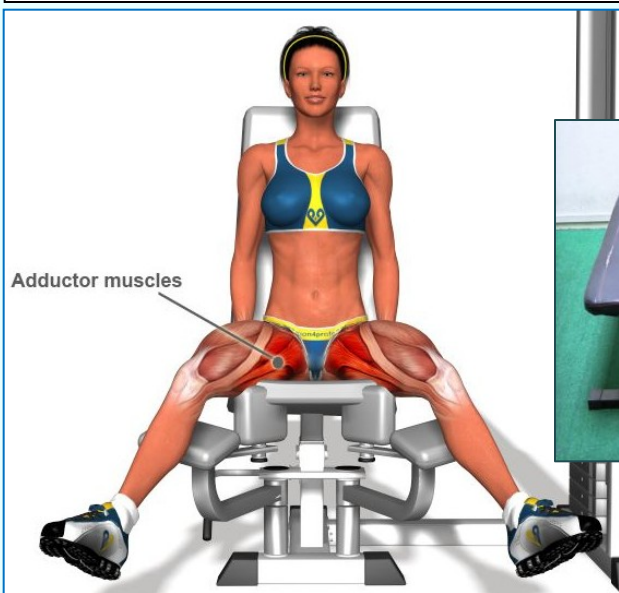
Léčba: klid, protizánětlivé a protibolestivé léky, příp. operace



„Bolestivá třísla“

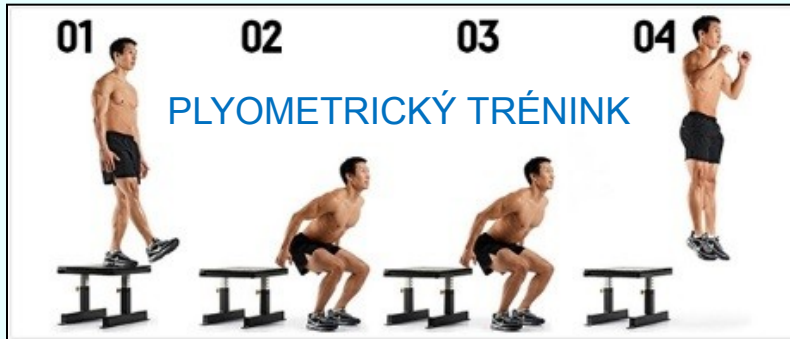Opakované silné přitažení k sobě (addukce) nebo násilné pasivní odtažení stehen
→ mikrotrauma přitahovačů stehen - šlach a jejich úponů na stydkou kost
→ zánět a bolest

(třísla = inguina = slabina = krajina tříselná)



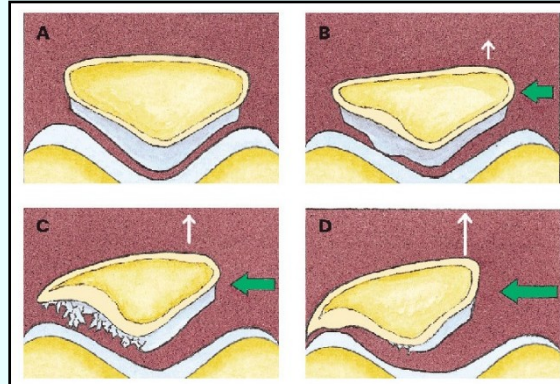
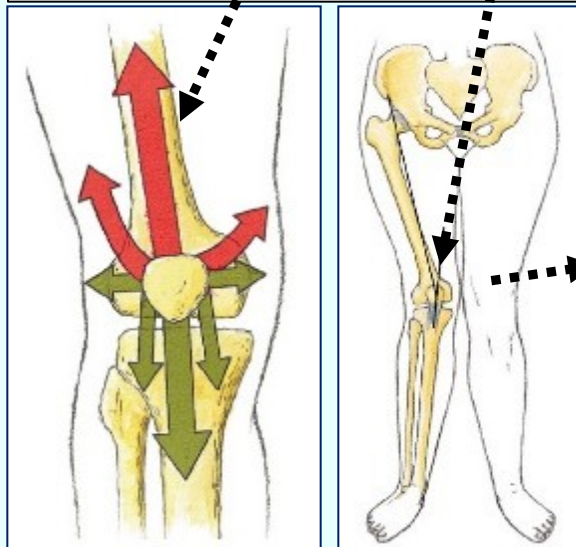
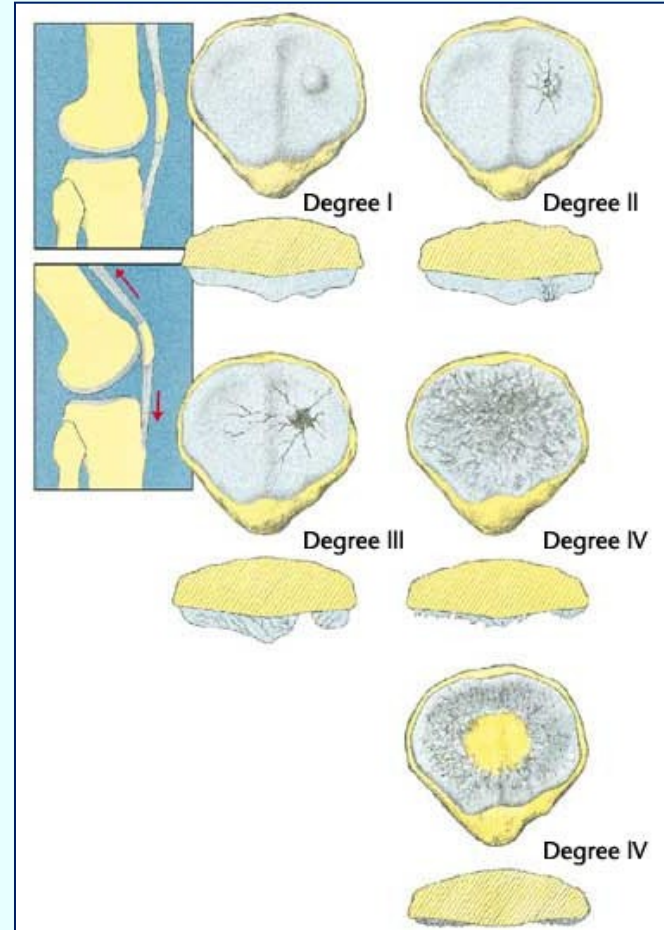
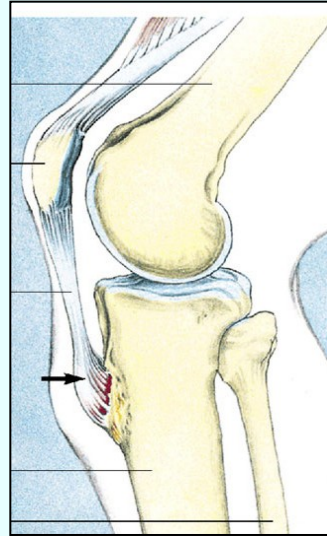
Patelo-femorální bolestivý syndrom

Opakovaný silný trh / tah šlachy kvadricepsu → zánět šlachy kvadricepsu
→ tlak a nárazy čěšky na stehenní kost → poškození chrupavky na zadní straně čěšky



Zhoršující faktory:

- zkrácení přímého svalu stehenního
- vyosení/vbočeného kolene



(Peterson, Renström et al. Sports Injuries. Their Prevention and Treatment. 3rd ed. Kent: Martin Dunitz, 2001)

Aseptická nekróza tuberositas tibiae – úponu šlachy kvadricepsu (nemoc Osgood – Schlatter)

Příčiny:

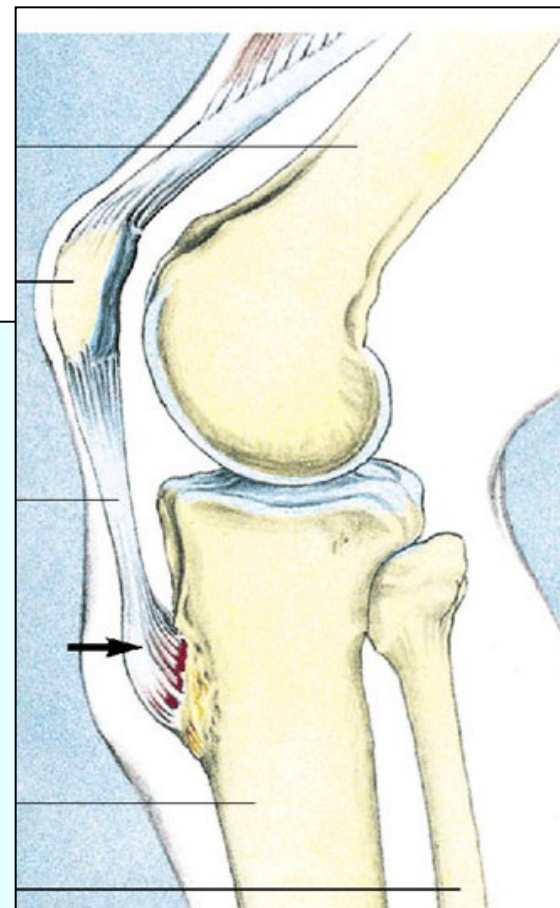
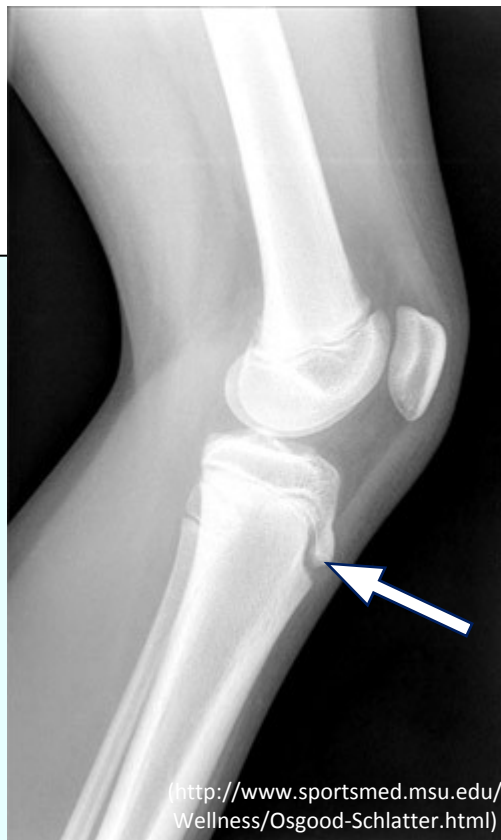- Oslabení (**vrozené** i získané) v době růstu kostí u dětí (neukončená osifikace apofýzy)
- Přetížení – silné extenze kolena, výskoky, dřepy, ...

Projevy:

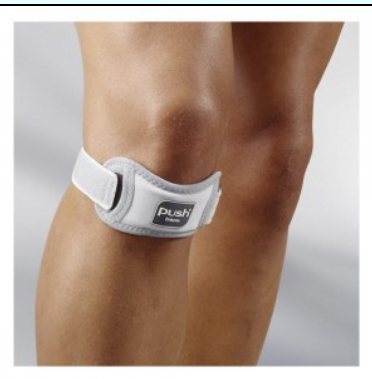- Bolest, otok

Léčba:

- Omezení zátěže
- Patelární páska



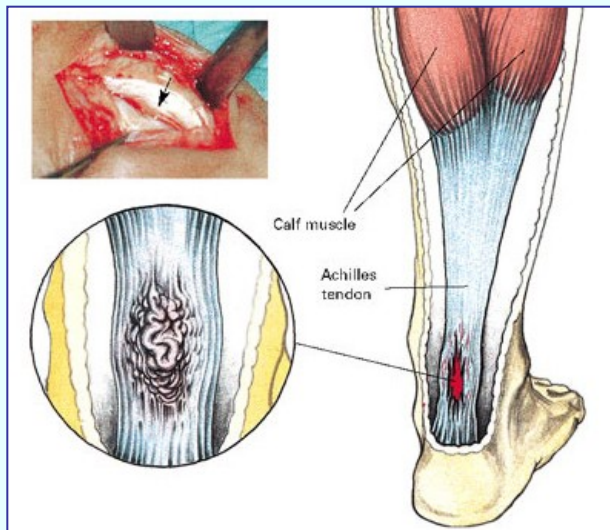
(Peterson, Renström et al. Sports Injuries. Their Prevention and Treatment. 3rd ed. Kent: Martin Dunitz, 2001)



VIDEO:
[Patelární \(podkolenní\) páska](#)

VYBRANÁ MIKROTRAUMATA POHYBOVÉHO APARÁTU

Zánět Achilovy šlachy (tendinitis)

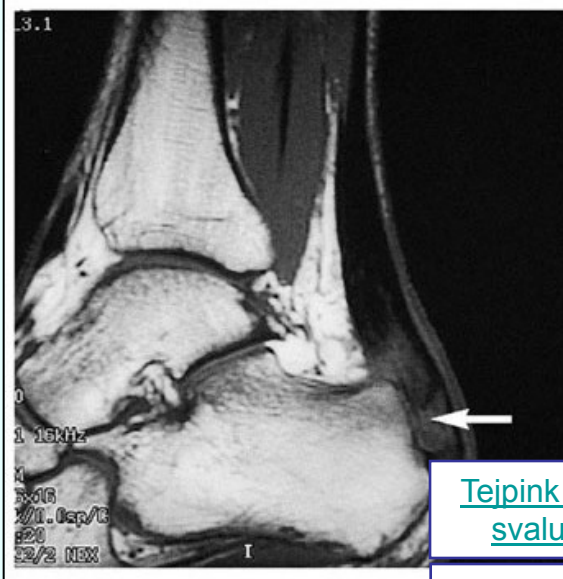
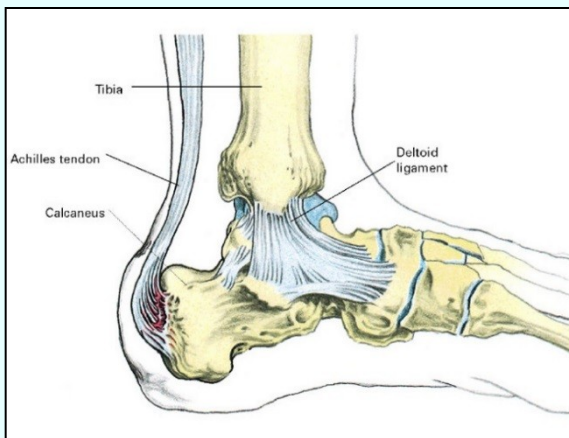


Thickened and Degenerated Tendon

Achilles Tendon

Heel Bone

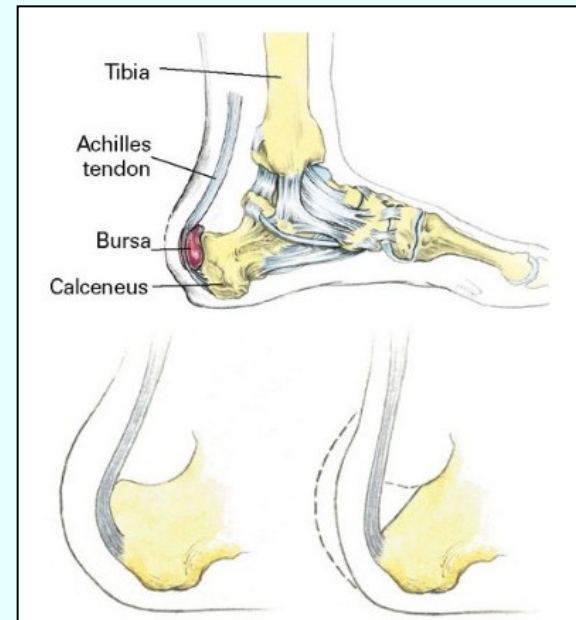
Zánět úponu Achilovy šlachy (entezitis)



[Tejpink lýtkového svalu \(video\)](#)

[Tejpink Achillovy šlachy \(video\)](#)

Zánět burzy Achilovy šlachy (burzitis) zatížení šlachy + tlak na burzu v malém prostoru



(Peterson, Renström et al. Sports Injuries. Their Prevention and Treatment. 3rd ed. Kent: Martin Dunitz, 2001)

VIDEO

kineziotejp
[lýtkového svalu a](#)
[Achillovy šlachy](#)

KIONESIOMAX
Petr Maroušek, DiS.

SPECIÁLNÍ TRAUMATOLOGIE

Distenze a natržení napřimovače / rotátorů páteře („ZÁDA“)

Příčiny (prevence = odstranění příčin):

- Špatný pohyb - rychlá silná extenze / torze páteře, dopad v předklonu
- Zkrácení / oslabení svalu – stabilizátorů páteře
- Chlad

Příznaky:

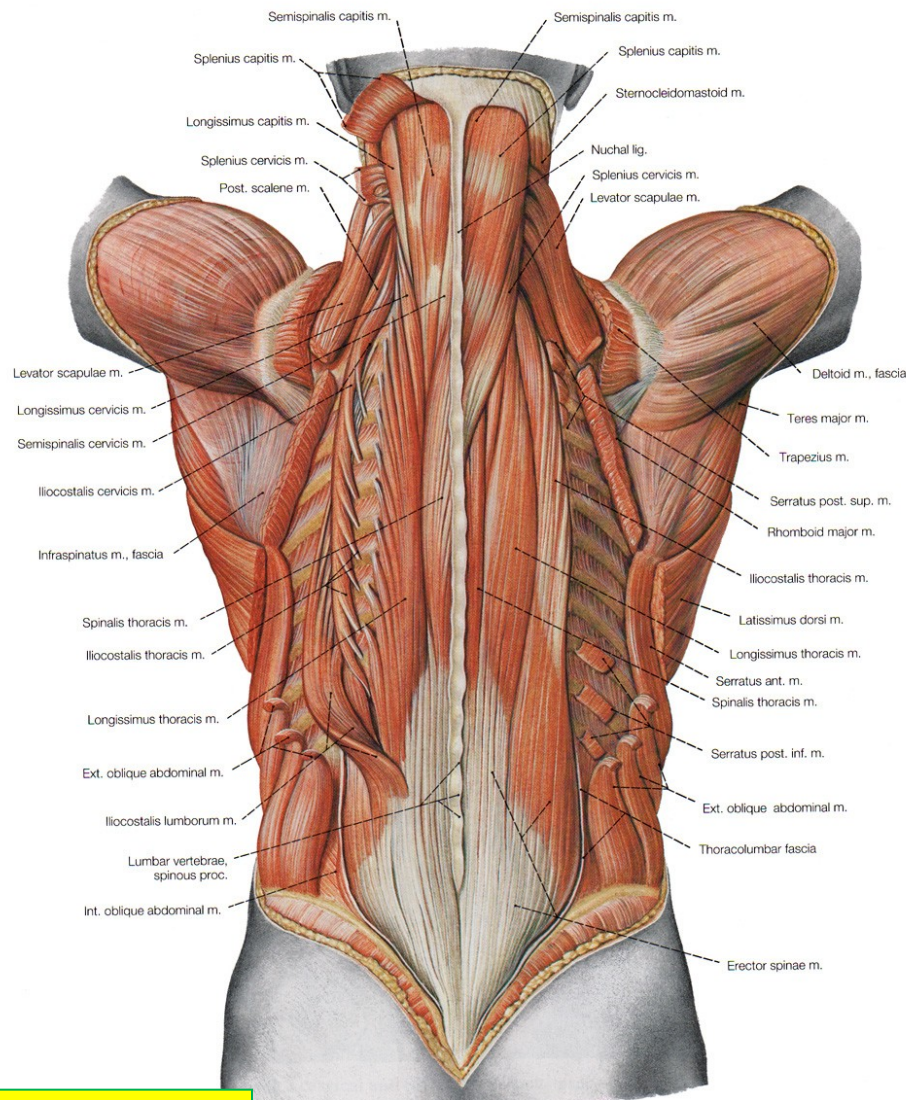
- Bolest (s propagací), antalgická poloha
- Problém s pohybem

1. pomoc:

- Znehybnění, poloha
- Lékař: analgetika, myorelaxancia
- Rehabilitace

Prevence:

- Posilovací a protahovací cvičení, tejpink
- Zahřátí, rozcvičení



<http://www.jouefct.com/back-anatomy-muscles-bodybuilding/>

VIDEO: kineziotejp
Pro uvolnění napřimovače páteře
KIONESIOMAX, Petr Maroušek,

SPECIÁLNÍ TRAUMATOLOGIE

Distorze páteře, hernie meziobratlového disku

- se spasmem svalů zad
- s kompresí sedacího nervu (ischadicus, sciatica)

Příčiny (prevence = odstranění příčin):

- Špatný pohyb - rychlá silná extenze / torze páteře, dopad v předklonu
- Zkrácení / oslabení svalu – stabilizátorů páteře

Příznaky:

- Bolest (s propagací), antalgická poloha
- Problém s pohybem

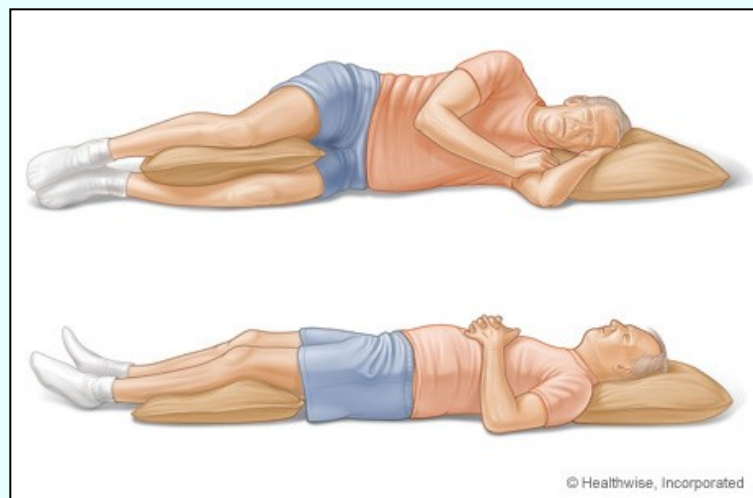
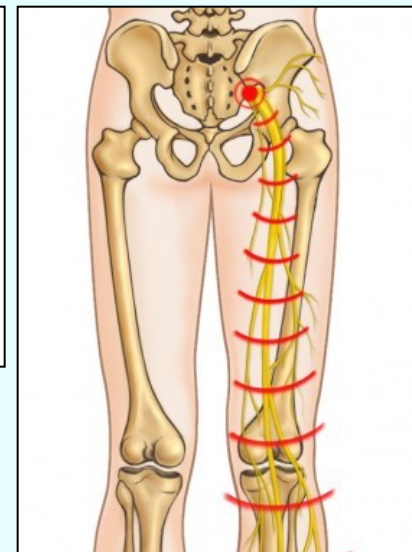
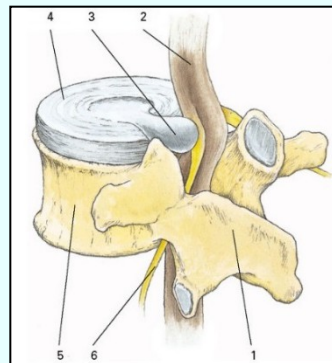
1. pomoc:

- Znehybnění, úlevová poloha
- Fyzioterapeut: mobilizace
- Lékař – další diagnostika a léčba (analgetika, myorelaxancia, manipulace, operace)
- Rehabilitace

Prevence:

- Posilovací a protahovací cvičení, tejpink

(Peterson, Renström et al. Sports Injuries. Their Prevention and Treatment. 3rd ed. Kent: Martin Dunitz, 2001)



SPECIÁLNÍ TRAUMATOLOGIE

Distenze a natržení svalů břicha (přímý, šikmý) a hrudníku (mezižební)

Příčiny (prevence = odstranění příčin):

- Špatný pohyb - rychlá extrémní extenze / torze trupu (servis, smeč)
- Oslabení svalu
- Chlad

Příznaky:

- Bolest, antalgická poloha
- Problém s pohybem

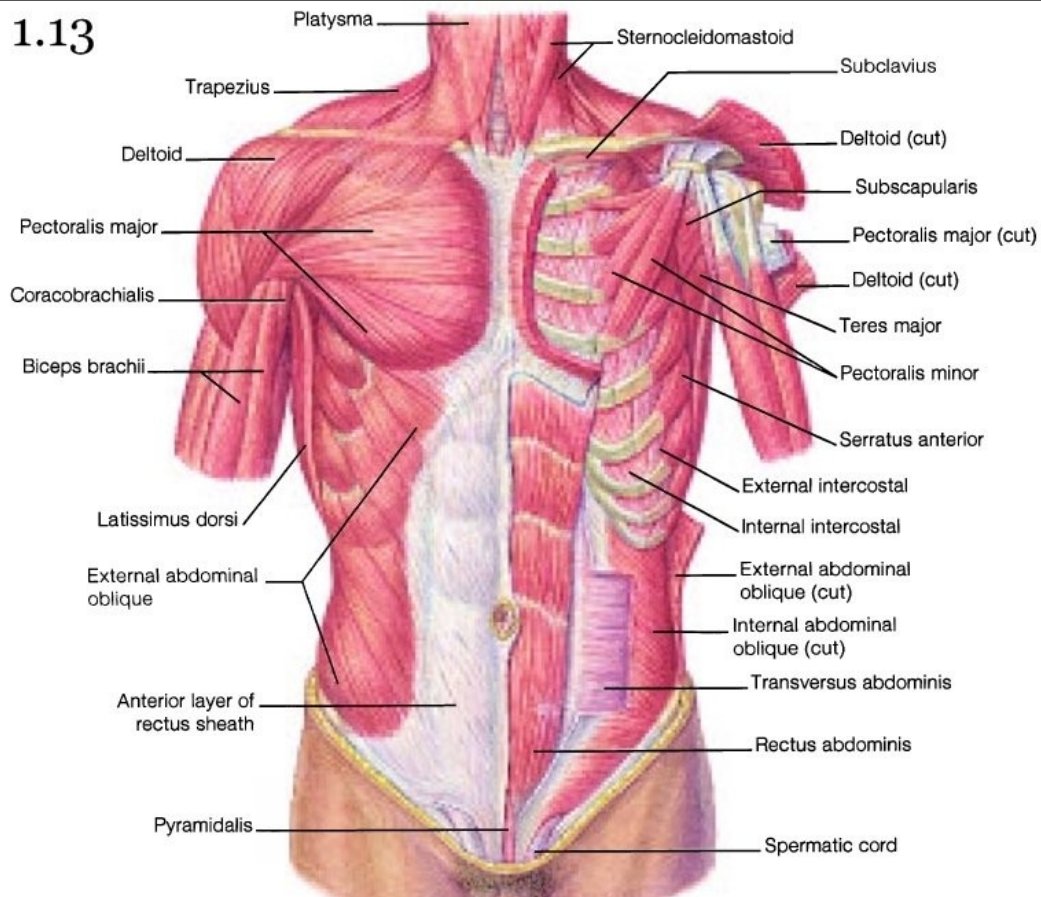
1. pomoc:

- Znehybnění (tejpink), poloha
- Lékař: analgetika, myorelaxancia, (operace?)
- Rehabilitace

Prevence:

- Posilovací a protahovací cvičení
- zahřátí, rozcvičení

1.13



SPECIÁLNÍ TRAUMATOLOGIE

Distenze a natržení adduktorů stehna („TŘÍSLA“)

Příčiny (prevence = odstranění příčin):

- Špatný pohyb (rozštěp)
- Zkrácení / oslabení svalu
- Chlad

Příznaky:

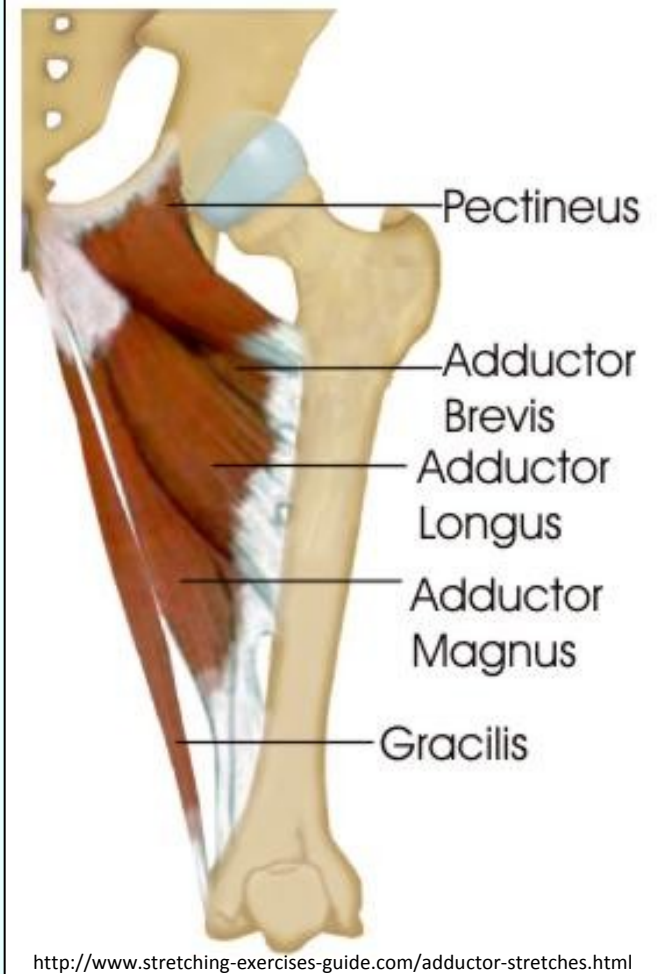
- Bolest
- Problém s pohybem

1. pomoc:

- Znehybnění, chlazení,
- K lékaři - další diagnostika, léčba (operace)
- Rehabilitace

Prevence:

- Posilovací a protahovací cvičení
- Zahřátí, rozcvičení
- Tejpink



SPECIÁLNÍ TRAUMATOLOGIE

**Distenze popliteální části kloubního pouzdra a burzy
→ synovitis / bursitis → BAKEROVA CYSTA**

Příčiny (prevence = odstranění příčin):

- Špatný pohyb - páčení kolena dozadu
- Oslabené pouzdro

Příznaky:

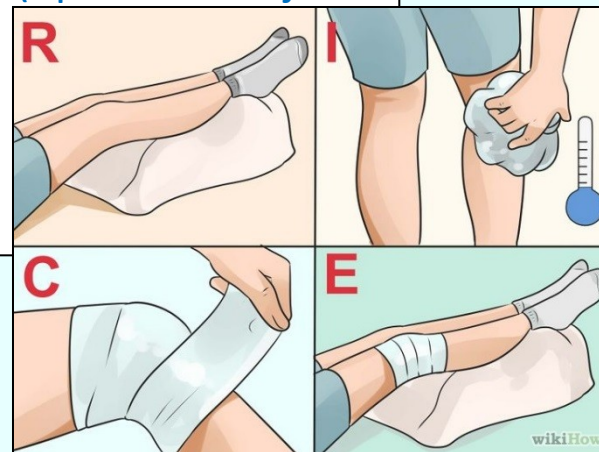
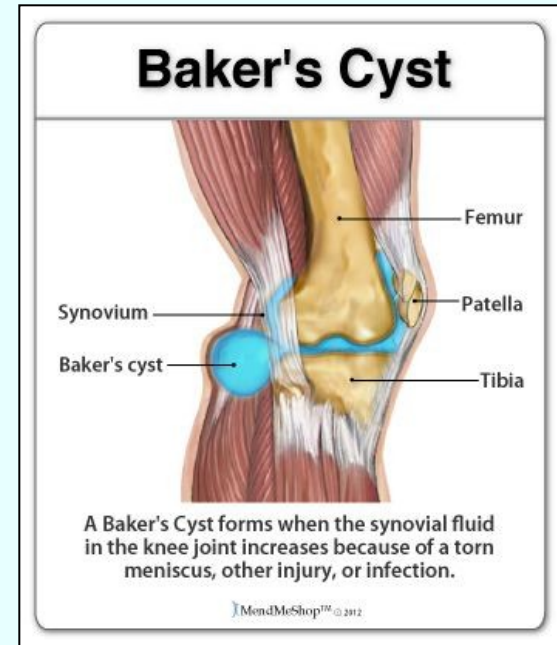
- Bolest, otok – zduření na zadní straně kolena
- Problém s ohybem kolena

1. pomoc:

- Klid, omezení pohybu, poloha, chlazení, komprese
- K lékaři - další diagnostika, léčba (operace + hojení 1-2 měsíce)

Prevence:

- Správný pohyb
- Stabilizace kolena, ortéza



SPECIÁLNÍ TRAUMATOLOGIE

Distenze a parciální ruptura m. gastrocnemius a m. soleus

Příčiny (prevence = odstranění příčin):

- Špatný pohyb – natažení velkého rozsahu /
↑ síla
- Zkrácený / oslabený sval
- Chlad

Příznaky:

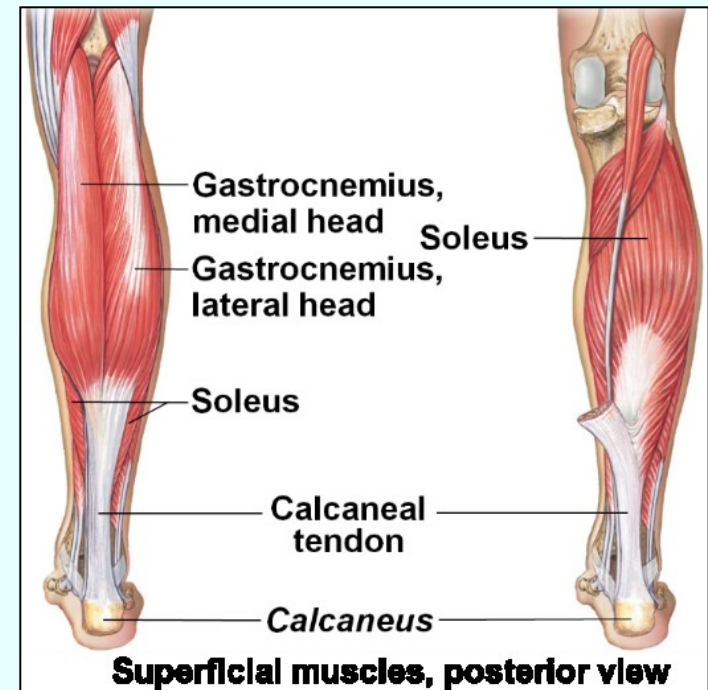
- Bolest, (nerovnost)
- Problém s pohybem

1. pomoc:

- Znehybnění, chlazení,
- K lékaři - další diagnostika, léčba, ...

Prevence:

- Posilovací a protahovací cvičení
- Zahřátí, rozcvičení
- Tejpink



<https://www.studyblue.com/notes/n/muscles/deck/19117733>

[Tejpink lýtkového svalu \(video\)](#)

POŠKOZENÍ POHYBOVÉHO APARÁTU PŘI KONDIČNÍM TRÉNINKU

SPECIÁLNÍ TRAUMATOLOGIE

Natažení / natržení / přetržení Achillovy šlachy

Příčiny (prevence = odstranění příčin):

- Špatný pohyb – natažení velkého rozsahu / ↑ síla
- Zkrácená / oslabená šlacha

Příznaky:

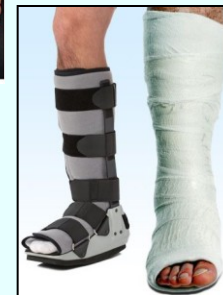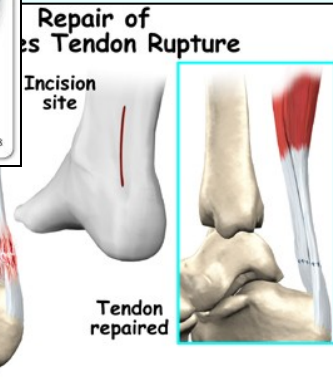
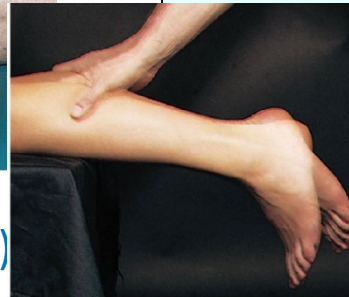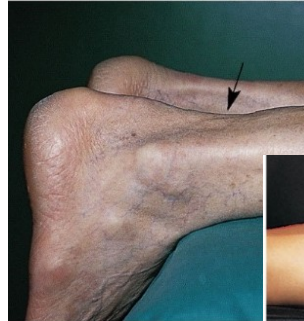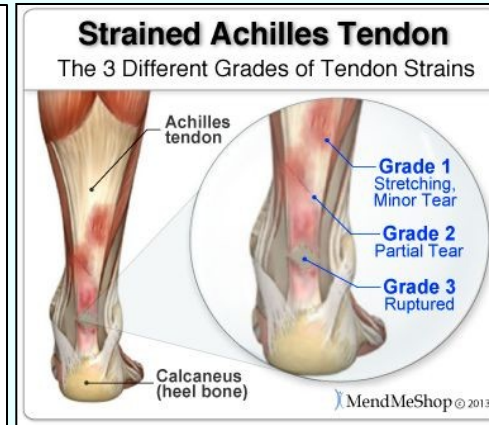
- Bolest, (nerovnost)
- Problém s pohybem

1. pomoc:

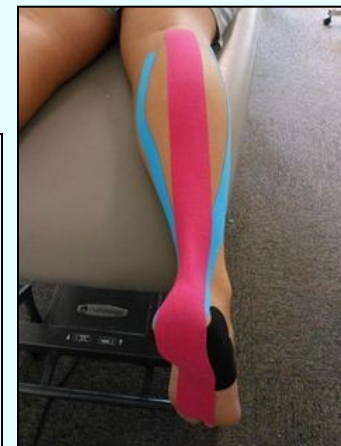
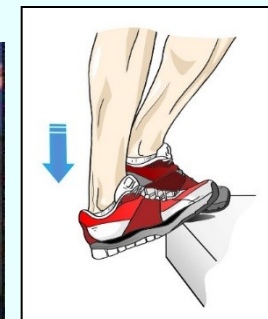
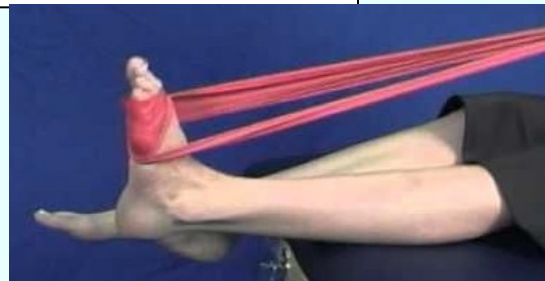- Znehybnění, chlazení,
- K lékaři - další diagnostika, léčba (operace)
- Rehabilitace

Prevence:

- Posilovací a protahovací cvičení
- Tejpink



[Tejpink Achillovy šlachy \(video\)](#)



POŠKOZENÍ POHYBOVÉHO APARÁTU PŘI KONDIČNÍM TRÉNINKU

SPECIÁLNÍ TRAUMATOLOGIE

Distorze hlezna s poškozením vazů

Příznaky:

- Bolest, otok, krevní výron (přetržení cévy – vazů)

1. pomoc:

- Stlačení, znehybnění, chlazení, zvýšená poloha v pasivní dorzální flexi, další diagnostika, léčba, ...

Prevence:

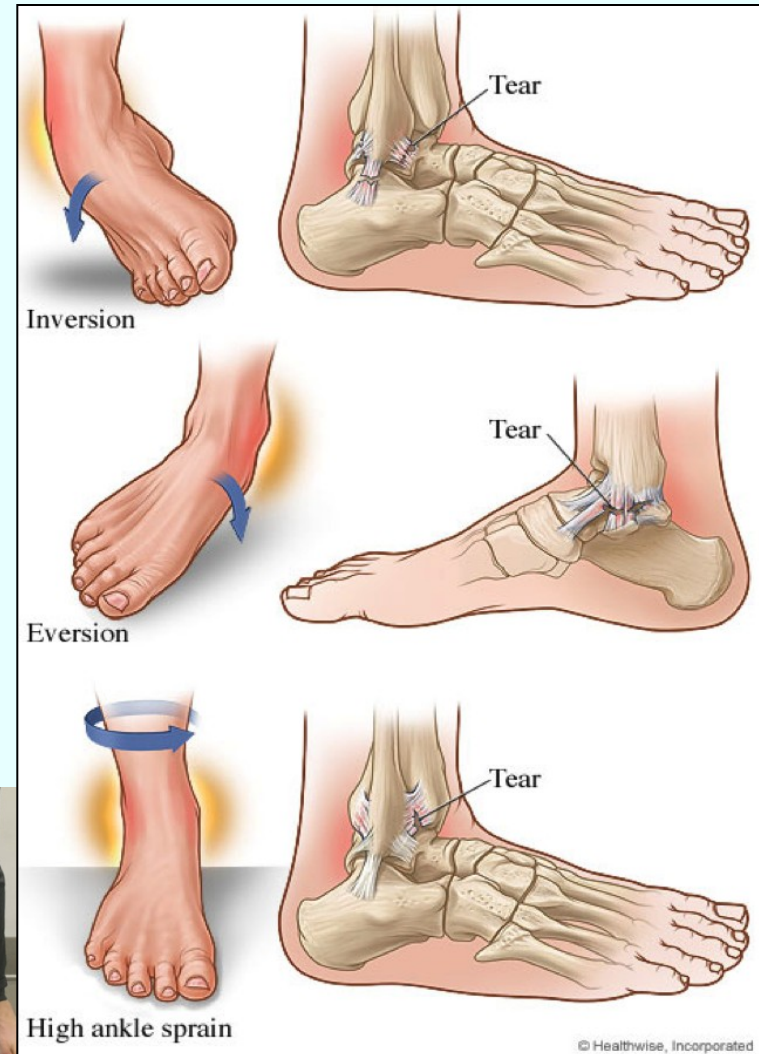
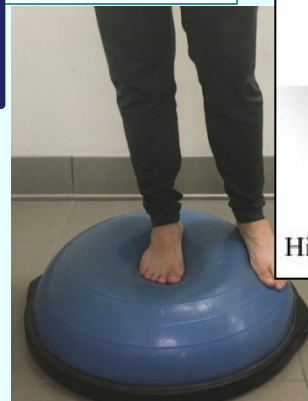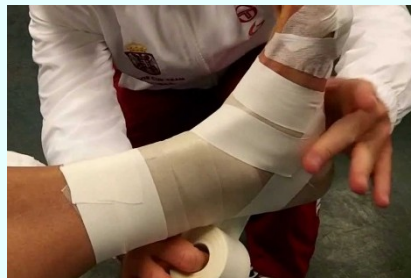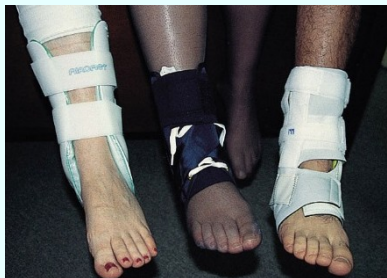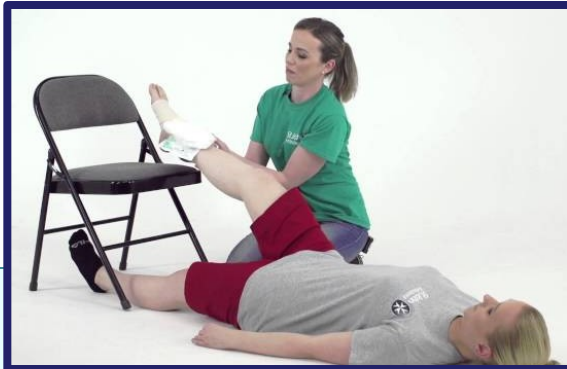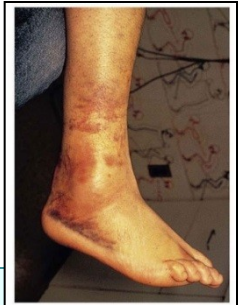- Posilovací cvičení vazů nohy a šlach (svalů) pro pohyby nohy
- Propriocepční cvičení, balanční cvičení

Hlezenní kloub (articulatio talo-cruralis – ATC) = spojení tibie-hlezna s talem

Vnitřní kotník (malleolus medialis) = výběžek na holenní kosti

Zevní kotník (malleolus lateralis) = výběžek na lýtkové kosti

[Funkční anatomie hlezna \(video\)](#)



© Healthwise, Incorporated

[Tejpink hlezna \(video\)](#)

POŠKOZENÍ POHYBOVÉHO APARÁTU PŘI KONDIČNÍM TRÉNINKU

SPECIÁLNÍ TRAUMATOLOGIE

Kontuze a zánět tíhového váčku lokte, kyčle, kolene (BURZITIDA)

Příčiny

- naražení

Příznaky:

- Bolest, otok
- Problém s pohybem

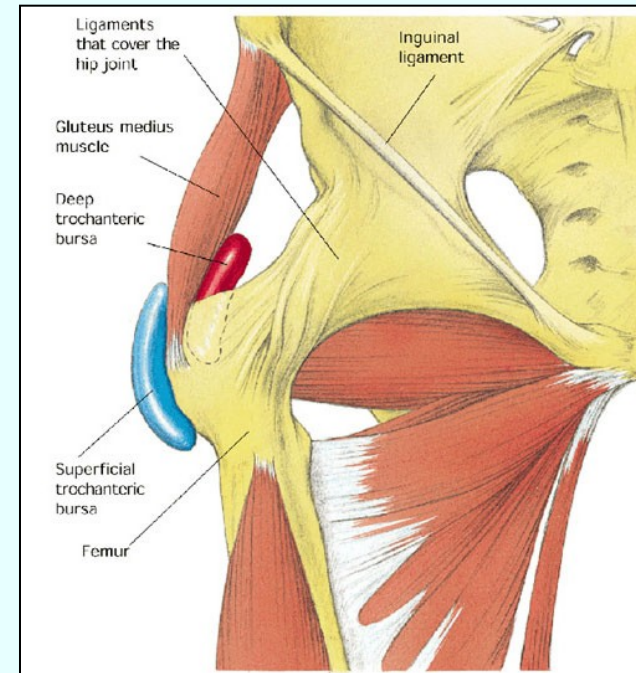
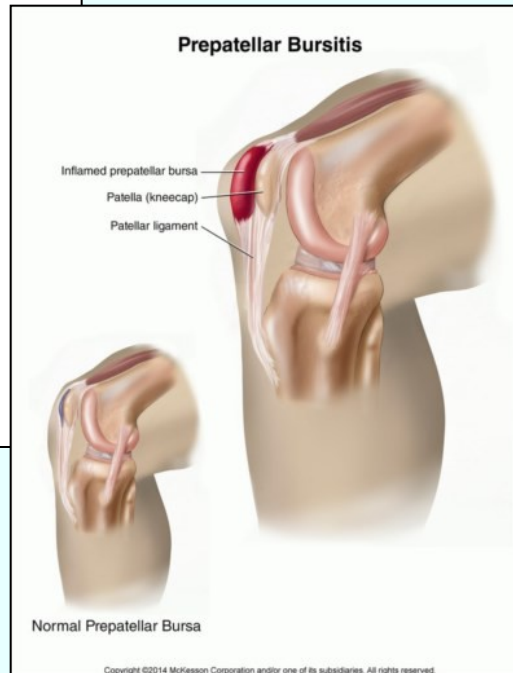
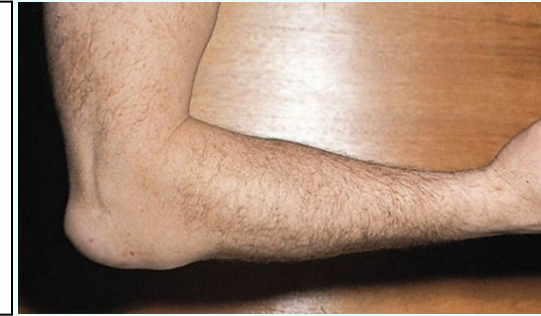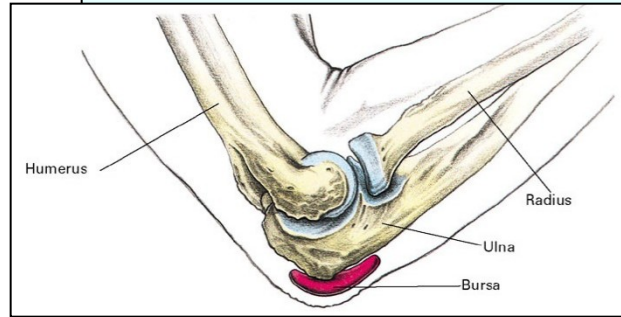
1. pomoc:

- Znehybnění, chlazení,
- K lékaři - další diagnostika, léčba (operace)

Prevence:

- odstranění příčin
- chránič

(Peterson, Renström et al. Sports Injuries. Their Prevention and Treatment. 3rd ed. Kent: Martin Dunitz, 2001)



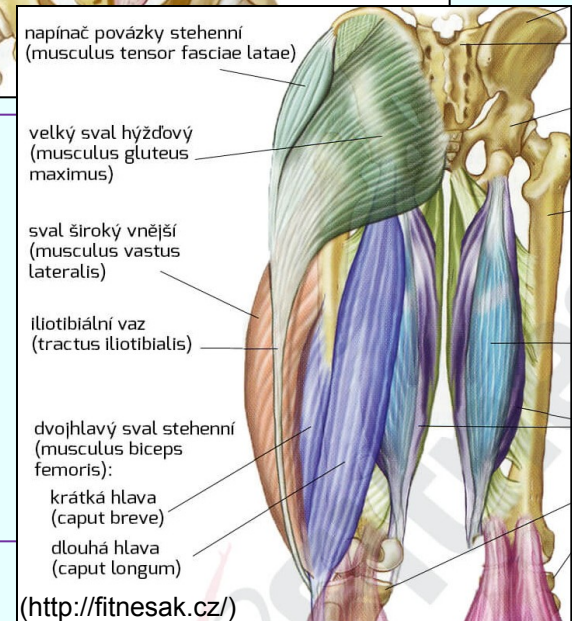
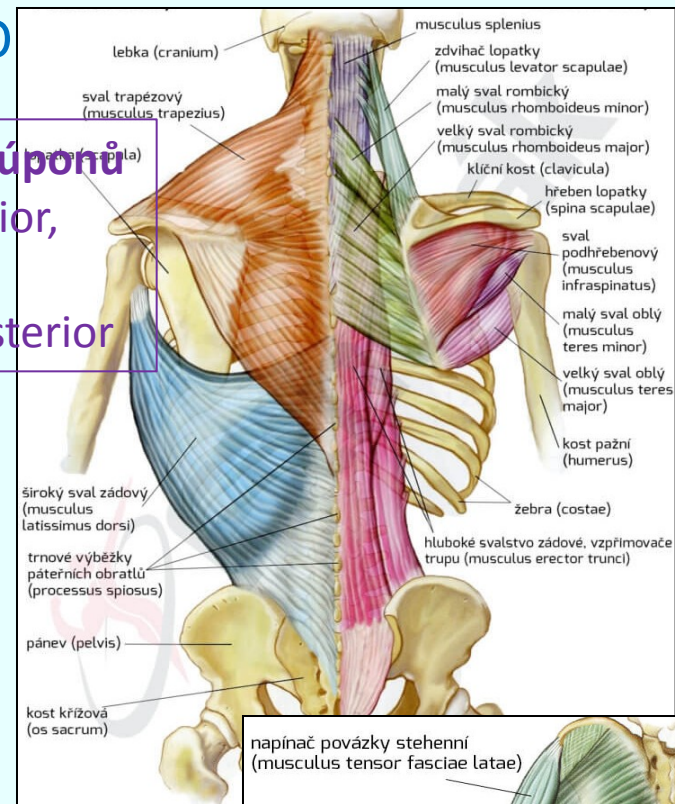
RIZIKA POŠKOZENÍ POHYBOVÉHO APARÁTU PŘI KONDIČNÍM TRÉNINKU

PŘI POSILOVÁNÍ SVALŮ ZAD

(<http://www.primafitness.cz/>)

→ riziko poškození svalů a úponů

- m. trapezius – pars inferior,
- m. latissimus dorsi a
- m. deltoideus – pars posterior



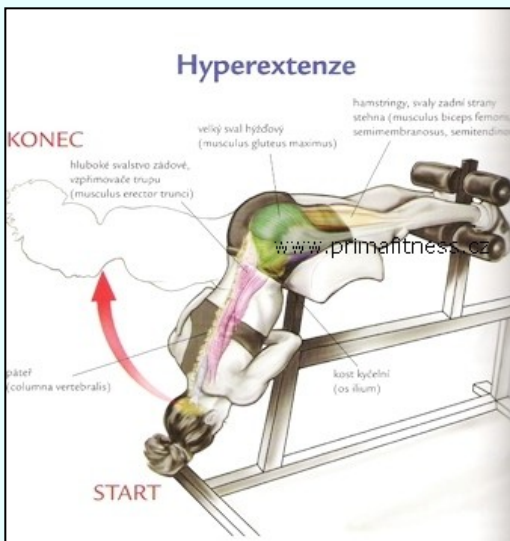
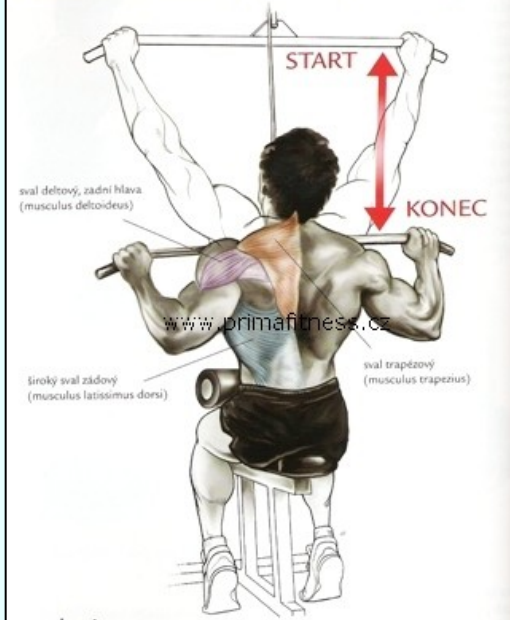
→ riziko poškození svalů a úponů

- m. erector spinae,
- m. gluteus maximus
- m. biceps femoris, semitendinosus, semimembranosus

(hamstrings)

(<http://fitnesak.cz/>)

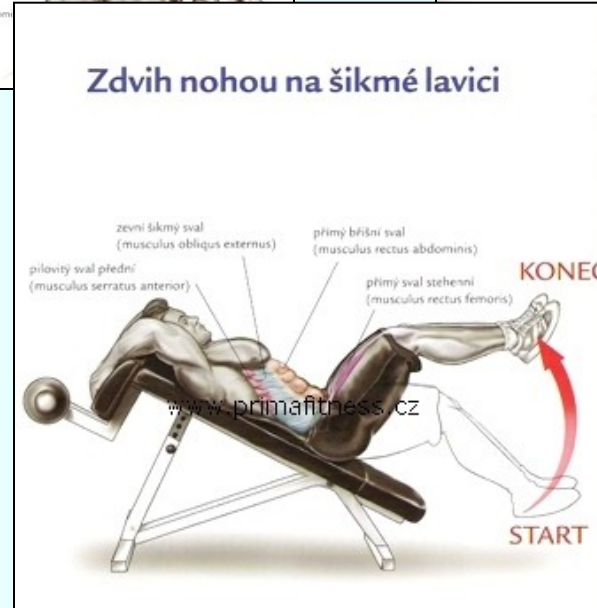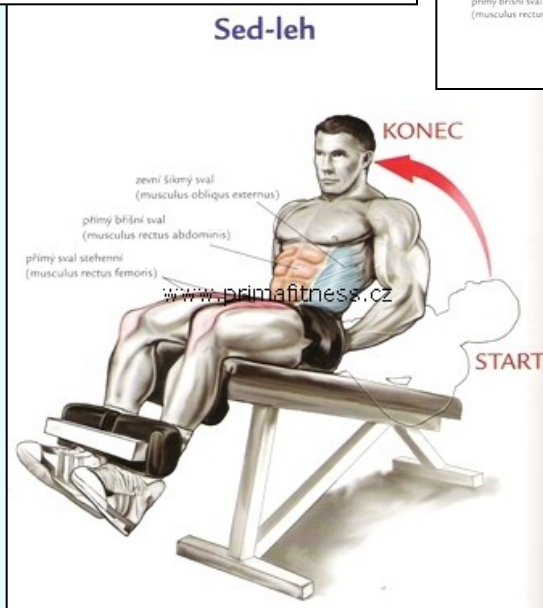
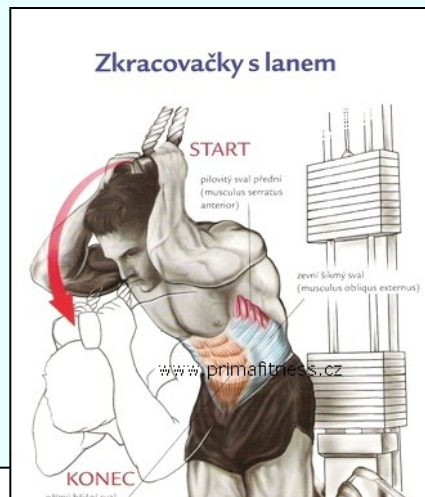
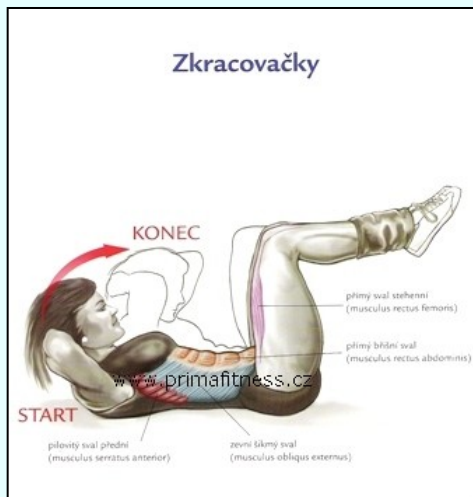
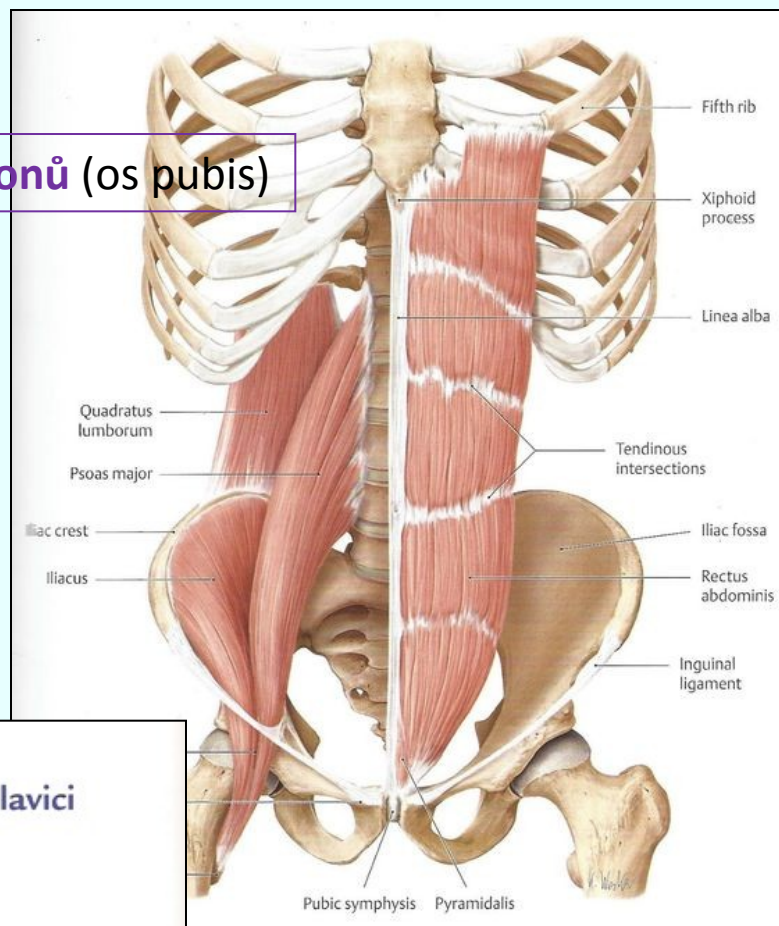
Stahování kladky s širokým úchopem



PŘI POSILOVÁNÍ BŘICHA

(<http://www.primafitness.cz/>)

→ riziko poškození m. rectus abdominis a jeho úponů (os pubis)

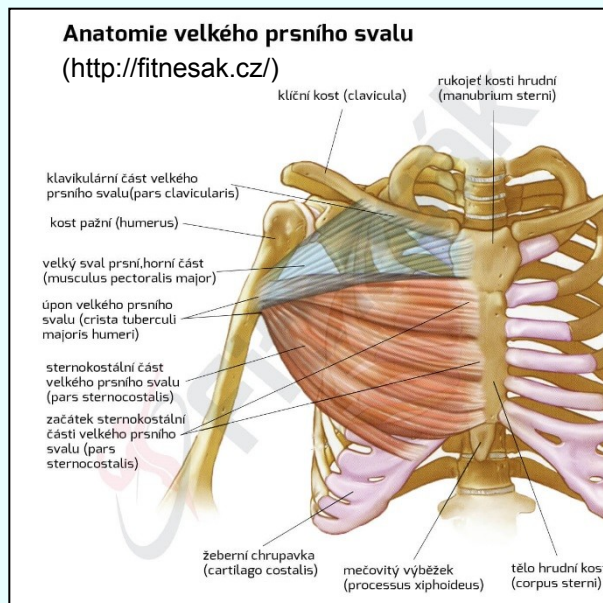
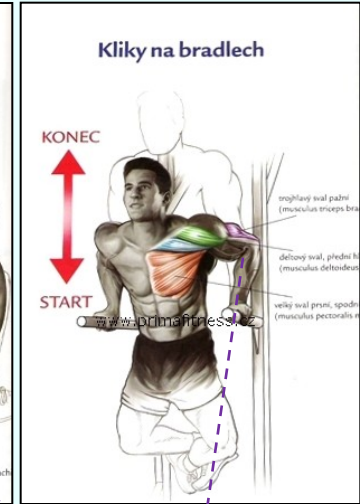
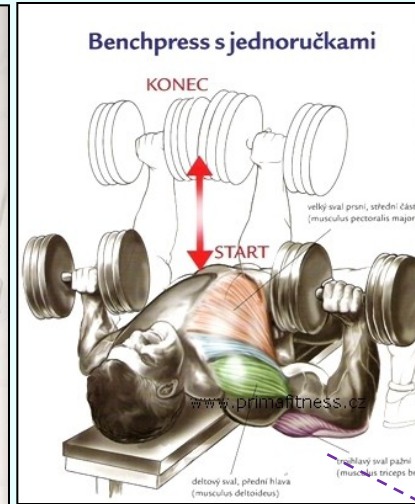
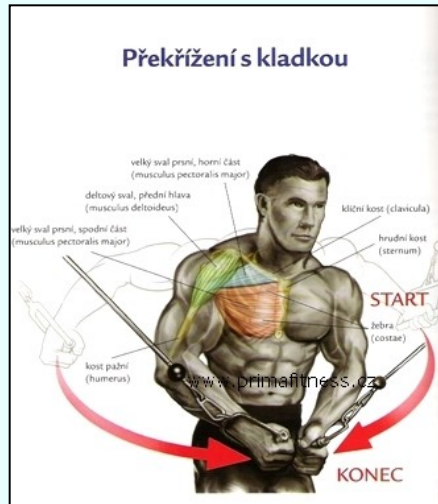
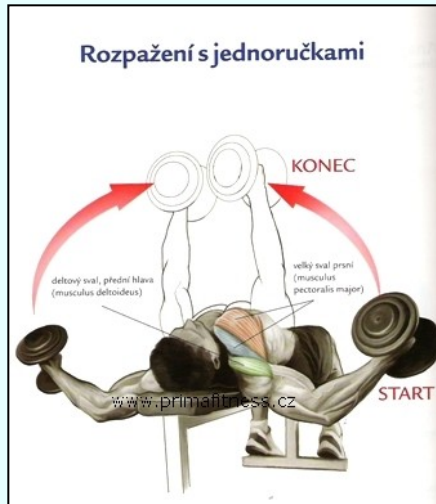
<http://www.clubupton.com/latest-collection-ab-muscles/ab-muscles-latest-collection-iliac-crest-linea-alba-tendinous-inscriptions-rectus-abdominis-human-anatomy-structure-illustration/>

PŘI POSILOVÁNÍ PRSNÍCH SVALŮ

(<http://www.primafitness.cz/>)

→ riziko poškození m. pectoralis major et aminor a jejich úponů na humerus



+ riziko poškození m. triceps brachii a jeho úponů na olecranon ulny

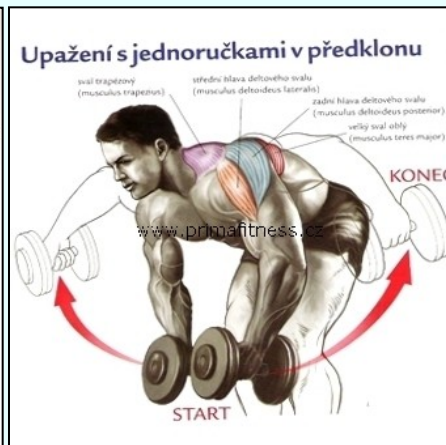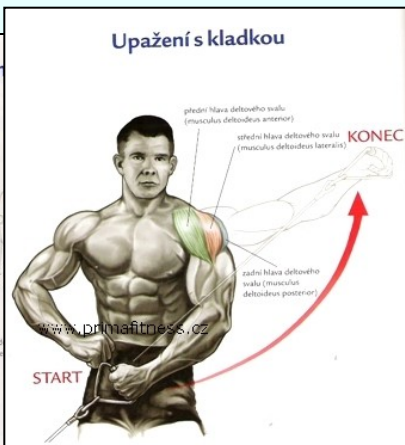
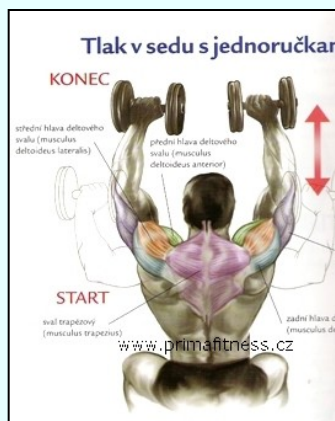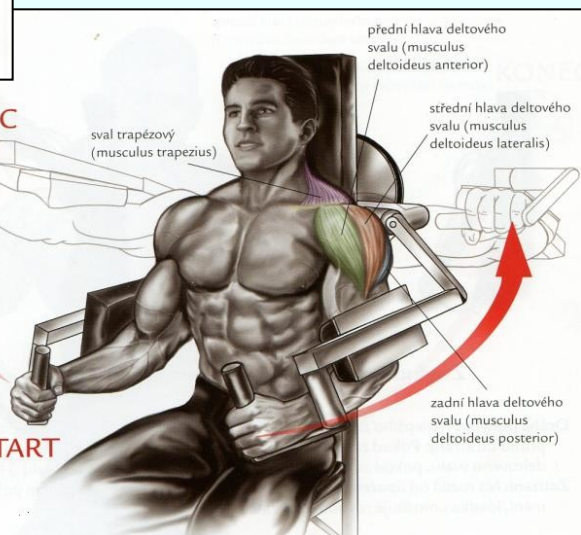
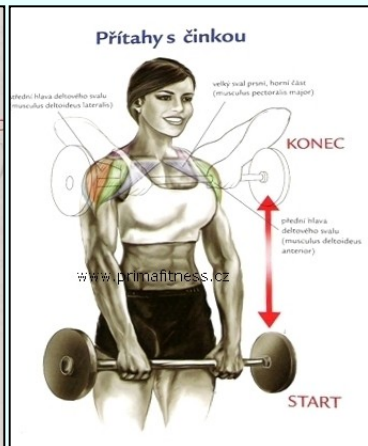
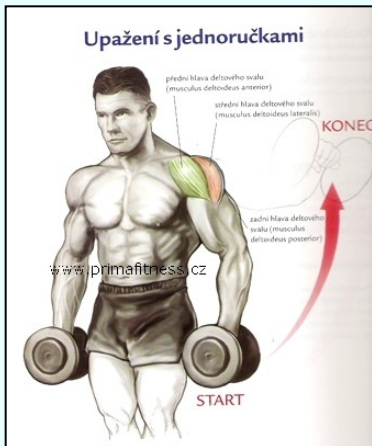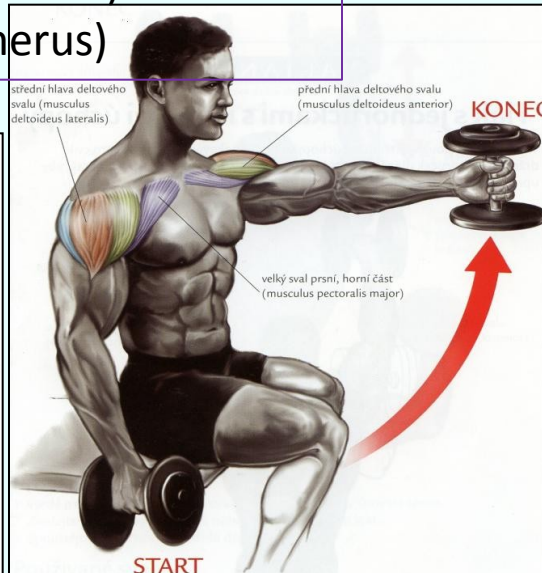
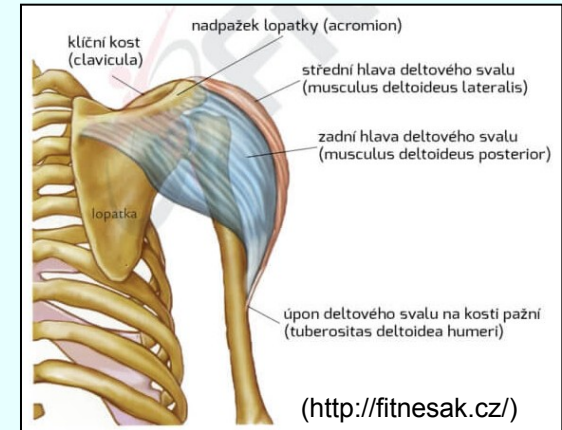
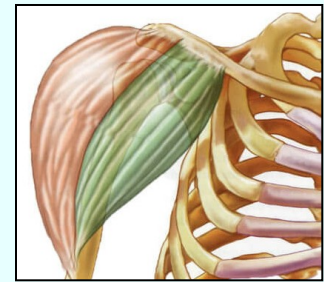
RIZIKA POŠKOZENÍ POHYBOVÉHO APARÁTU PŘI KONDIČNÍM TRÉNINKU

PŘI POSILOVÁNÍ DELTOVÝCH SVALŮ

(<http://www.primafitness.cz/>)

→ riziko poškození m. deltoideus a jeho úponů

- pars anterior (clavicula – humerus)
- pars lateralis (acromion – humerus)
- pars posterior (scapula – humerus)

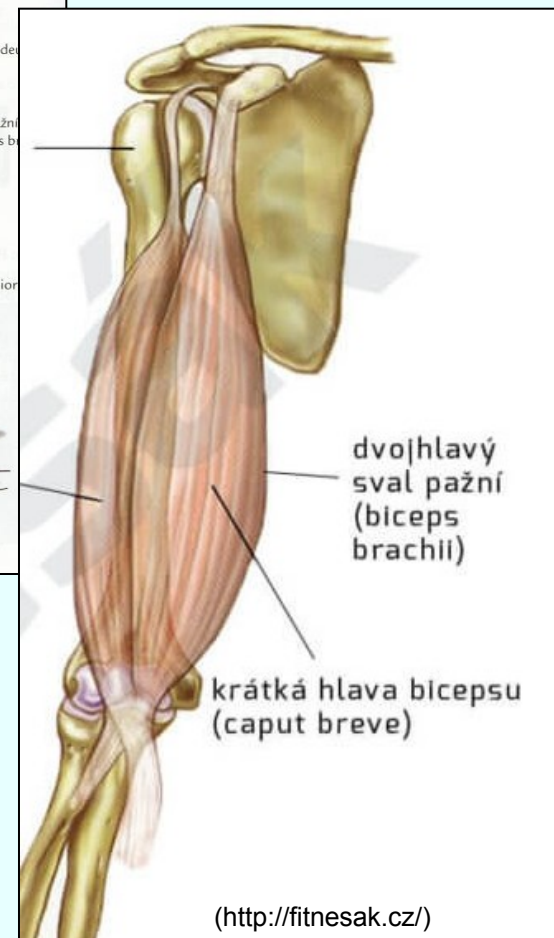
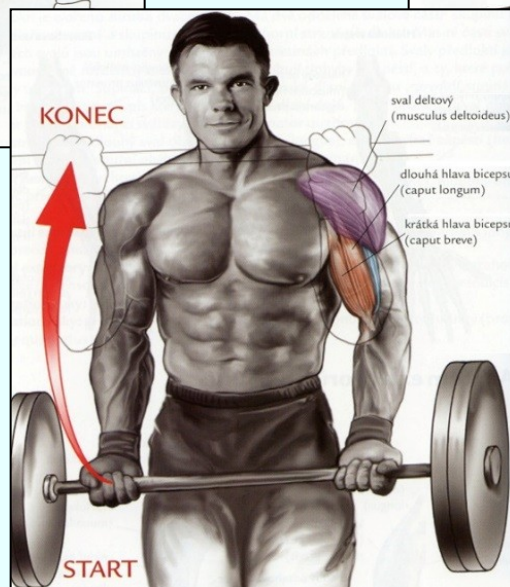
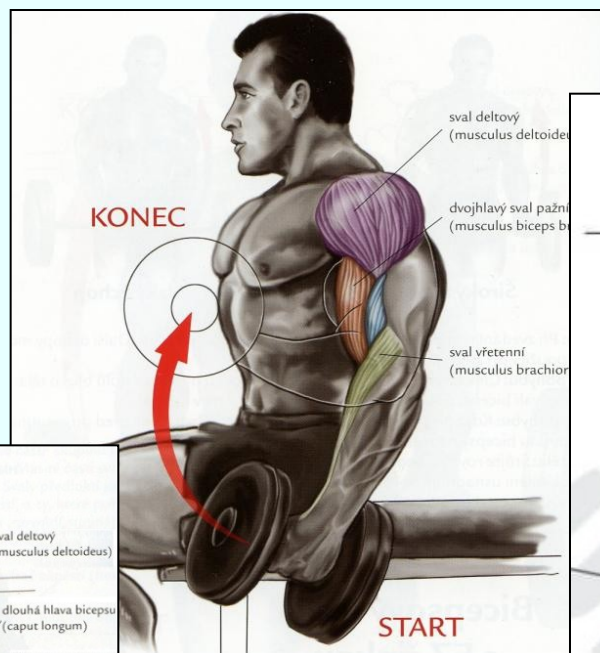
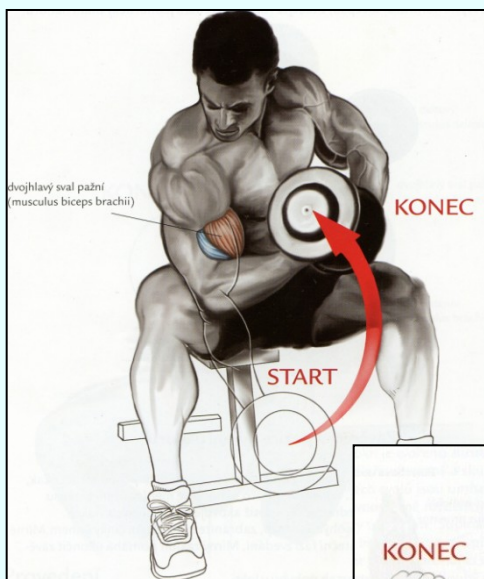


PŘI POSILOVÁNÍ BICEPSU PAŽE

(<http://www.primafitness.cz/>)

→ riziko poškození m.- biceps humeri a jeho úponů

- caput longum (tub. supraglenoidale scapulae - tuberositas radii, aponeurosis)
- caput breve (proc. coracoideus humeri – tuberositas radii, aponeurosis)

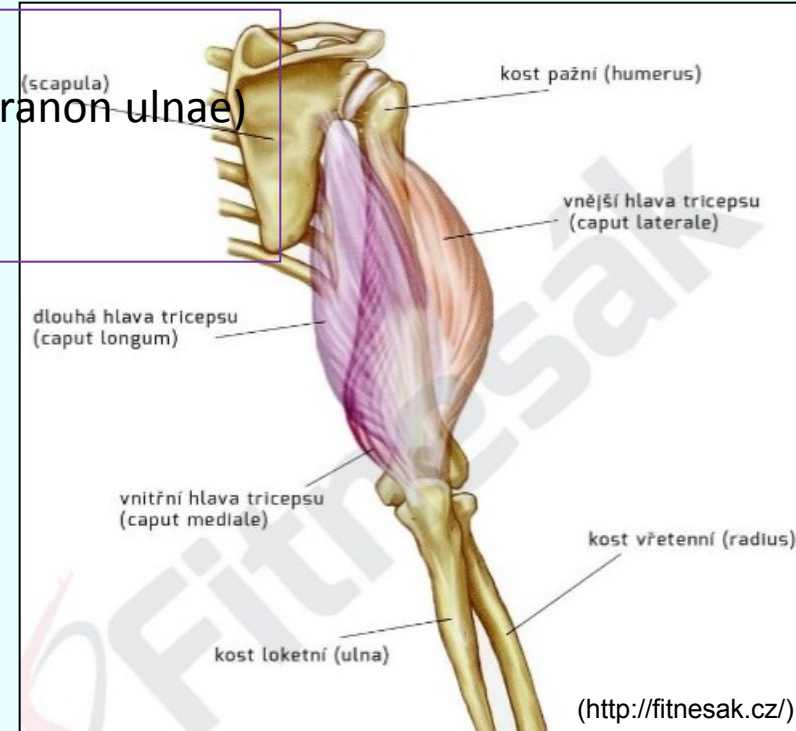



PŘI POSILOVÁNÍ TRICEPSU PAŽE

(<http://www.primafitness.cz/>)

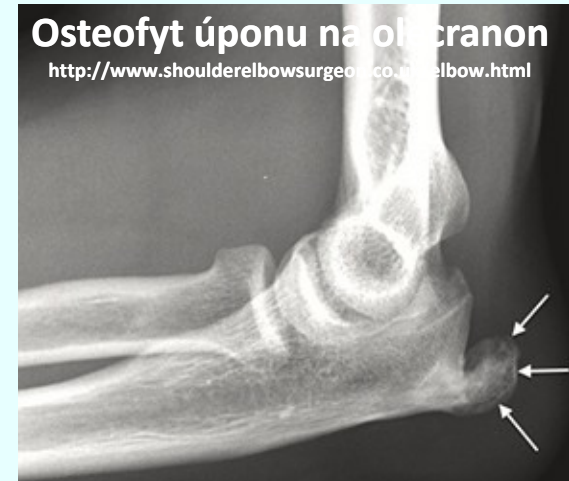→ riziko poškození m. triceps humeri a jeho úponů

- caput longum (tub. infraglenoidale scapulae - olecranon ulnae)
- caput laterale (humerus – olecranon ulnae)
- caput mediale (humerus - olecranon ulnae)



Osteofyt úponu na olecranon

<http://www.shoulderelbowsurgeon.co.uk/elbow.html>



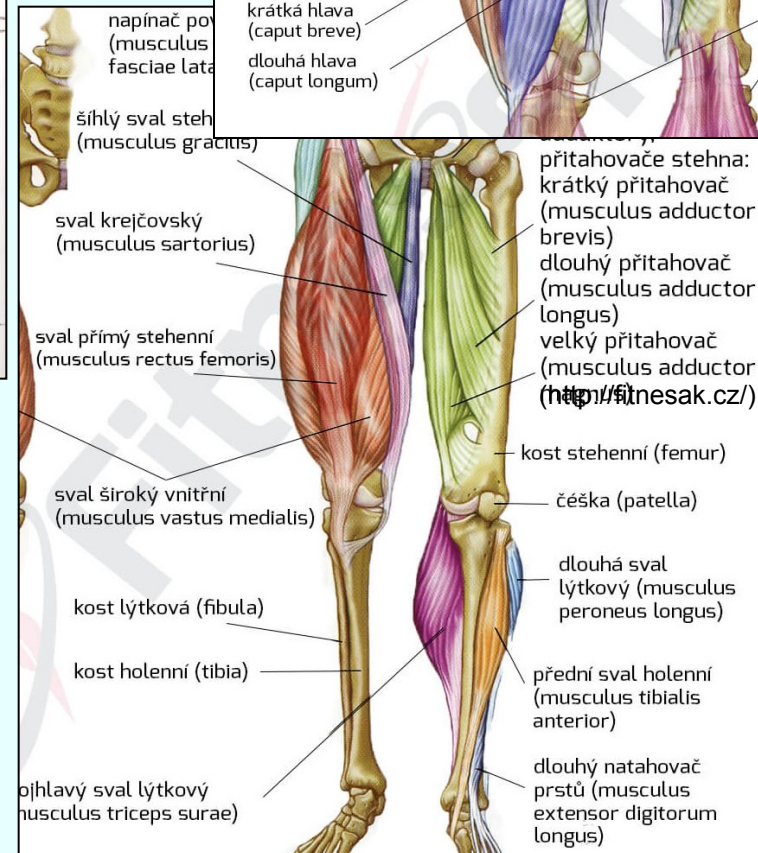
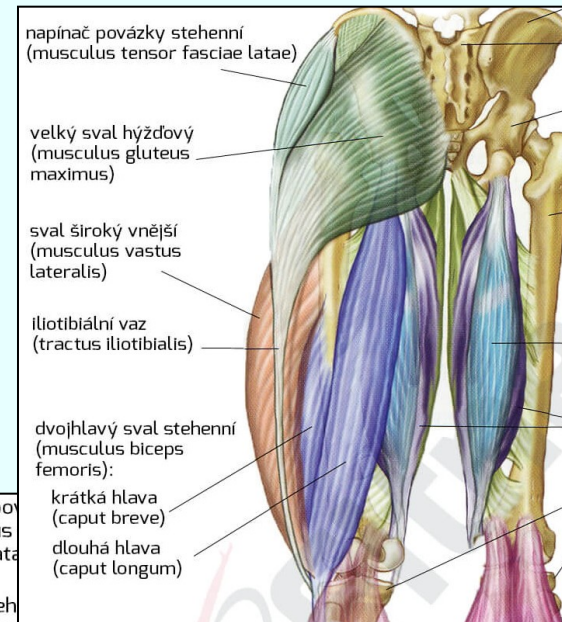
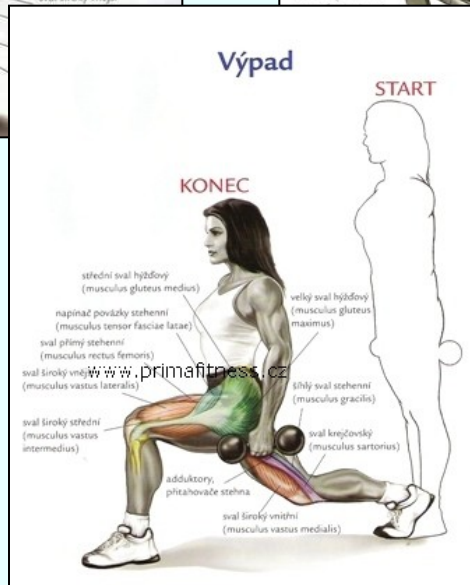
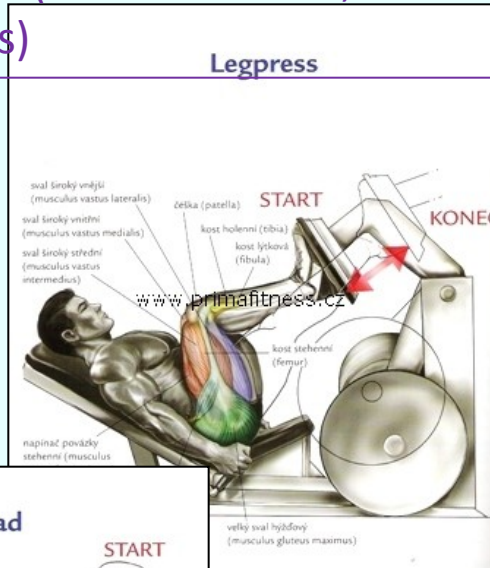
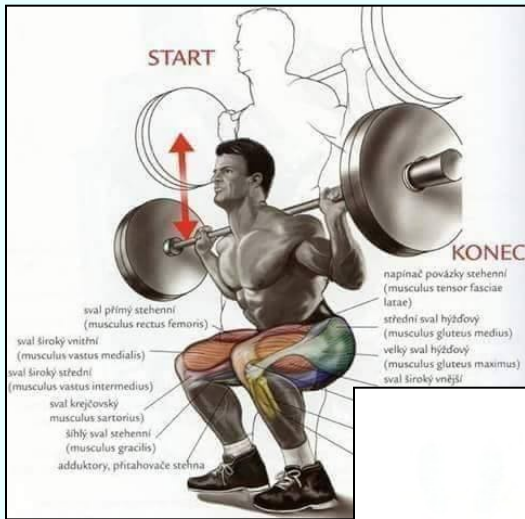
RIZIKA POŠKOZENÍ POHYBOVÉHO APARÁTU PŘI KONDIČNÍM TRÉNINKU

PŘI POSILOVÁNÍ EXTENZORŮ KYČLE A KOLENA

(<http://www.primafitness.cz/>)

→ riziko poškození svalů a jejich úponů

- m. gluteus maximus et medius
- m. quadriceps femoris (vastus medialis, intermedius, lateralis; rectus femoris)



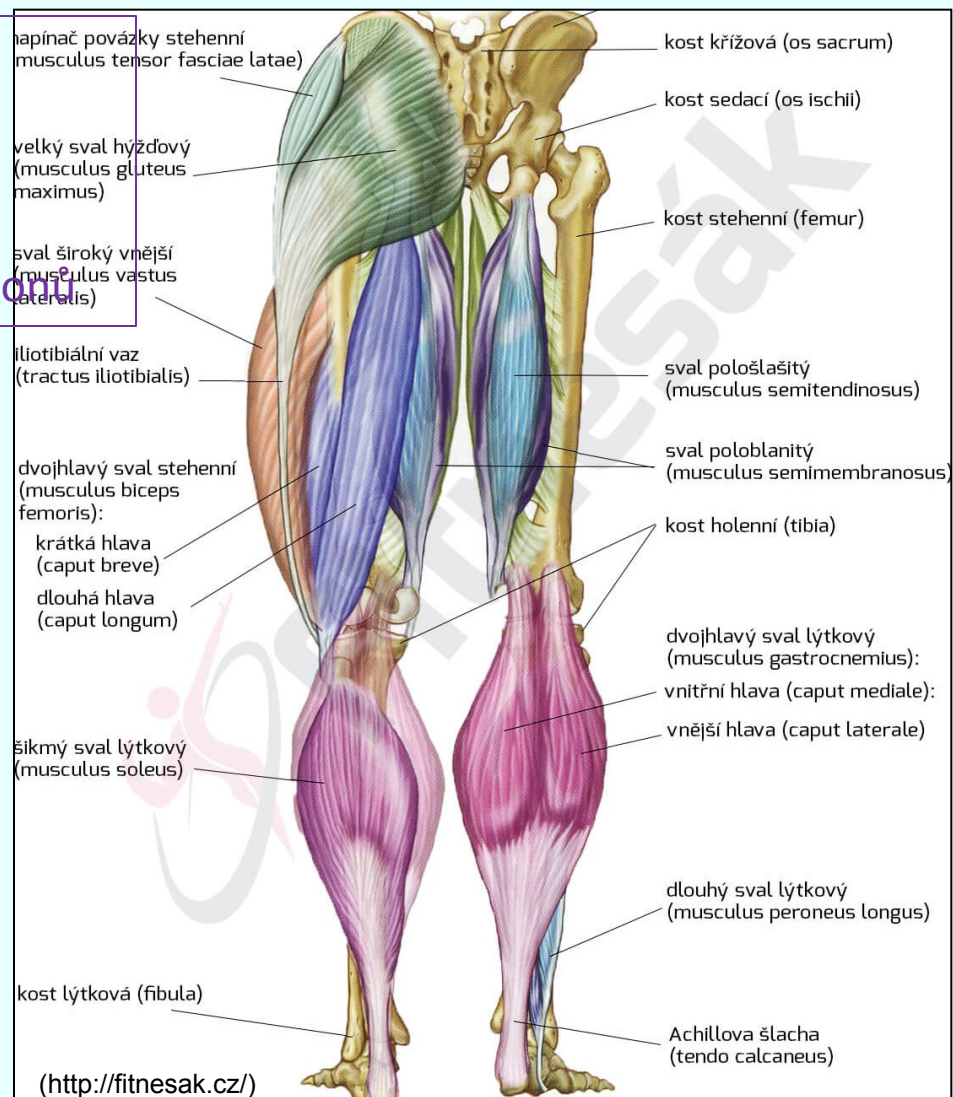
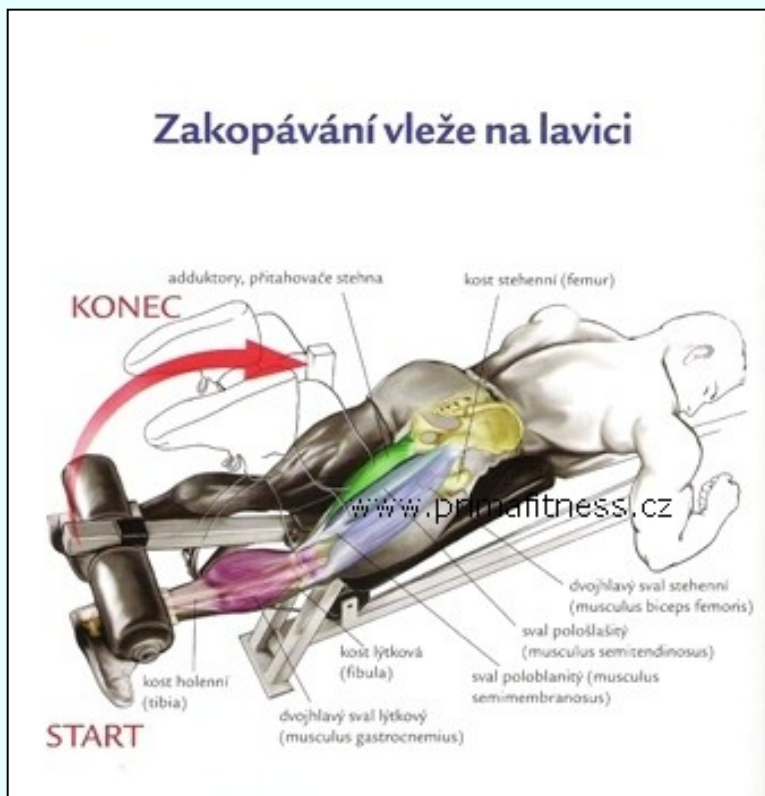PŘI POSILOVÁNÍ FLEXORŮ KOLENA (+ EXTENZORŮ KYČLE)

(<http://www.primafitness.cz/>)

→ riziko poškození hamstringů a jejich úponů

- m. biceps femoris,
- m. semitendinosus,
- m. semimembranosus

→ riziko poškození m. gastrocnemius a jeho úponů

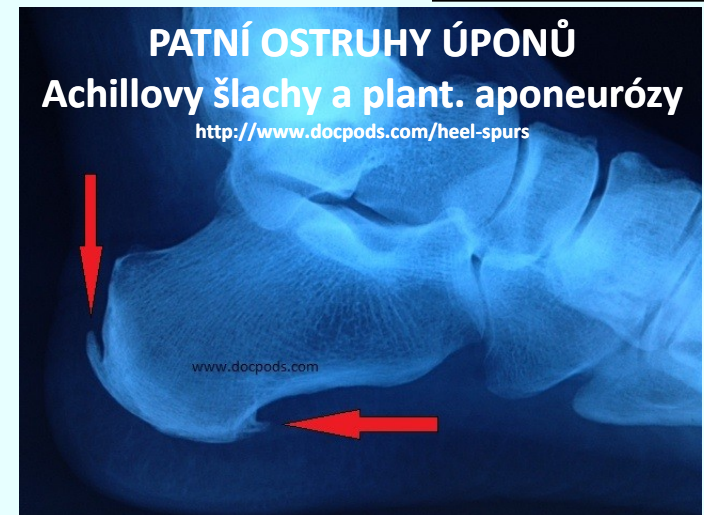
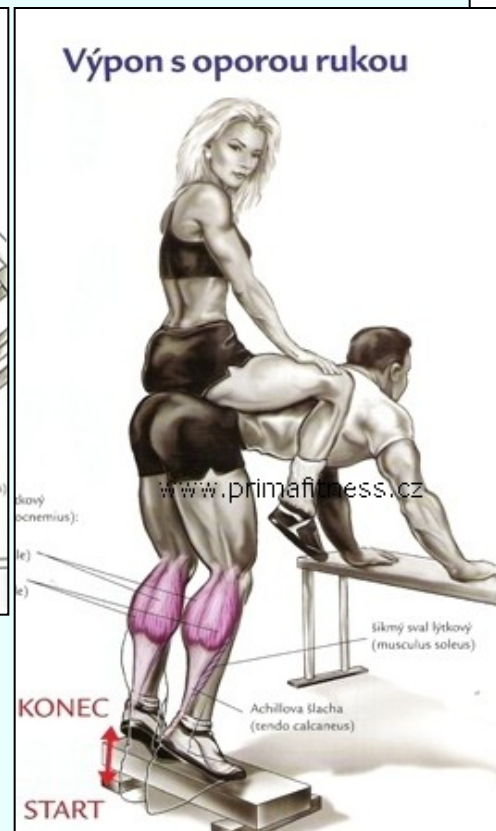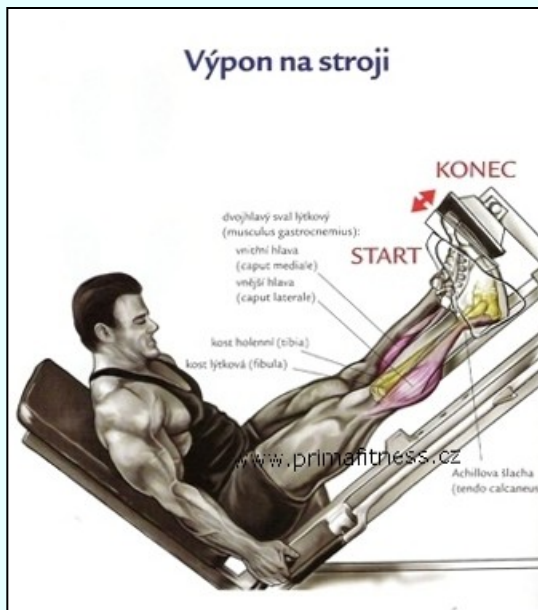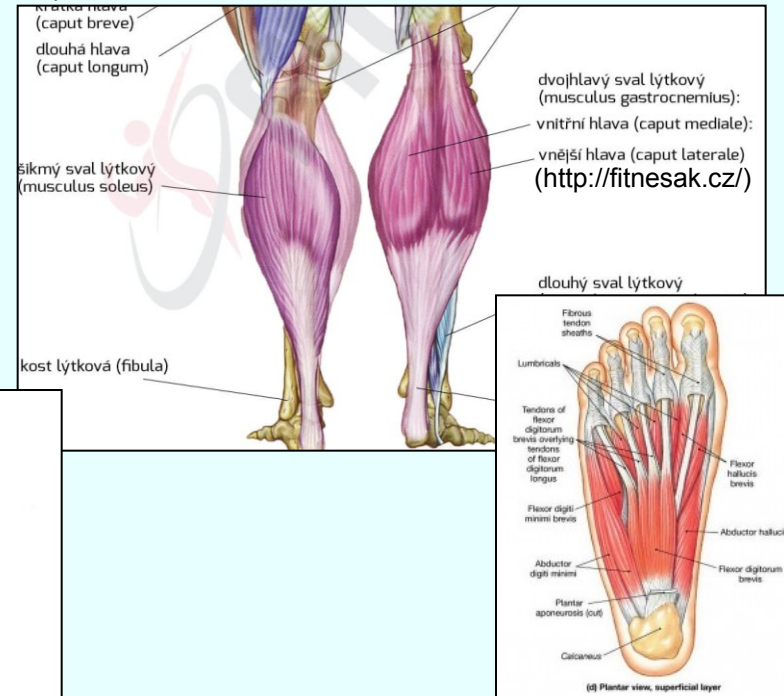


PŘI POSILOVÁNÍ PLANTÁRNÍCH FLEXORŮ NOHY

(<http://www.primafitness.cz/>)

→ riziko poškození svalů a jejich úponů

- m. gastrocnemius (caput laterale et mediale) + m. soleus
(tendo Achylli – calcaneus; condyli femoris)
- M. flexor digitorum brevis + quadratus plantae
(calcaneus)



SEBEPOŠKOZENÍ „KULTURISTŮ“ INJEKCEMI SYNTHOLU

<http://www.ergo-log.com/synthol-demolishes-muscle-tissue.html>

