

MUNI
MED

FAKULTNÍ
NEMOCNICE
BRNO

Diferenciální diagnostika arytmií

Arytmie

- Jako arytmie je označován každý rytmus předsíní nebo komor, který je buď nepravidelný, nebo je pravidelný, ale jeho frekvence je mimo hranice normy (60 – 100/min)

Diagnostika

□ základem diagnostiky je ELEKTROKARDIOGRAM

Klasifikace

- **bradyarytmie**

- dysfunkce sinusového rytmu
- poruchy atrioventrikulárního přechodu

- **tachyarytmie**

- *předčasné stahy*

- síňové předčasné stahy
- komorové předčasné stahy

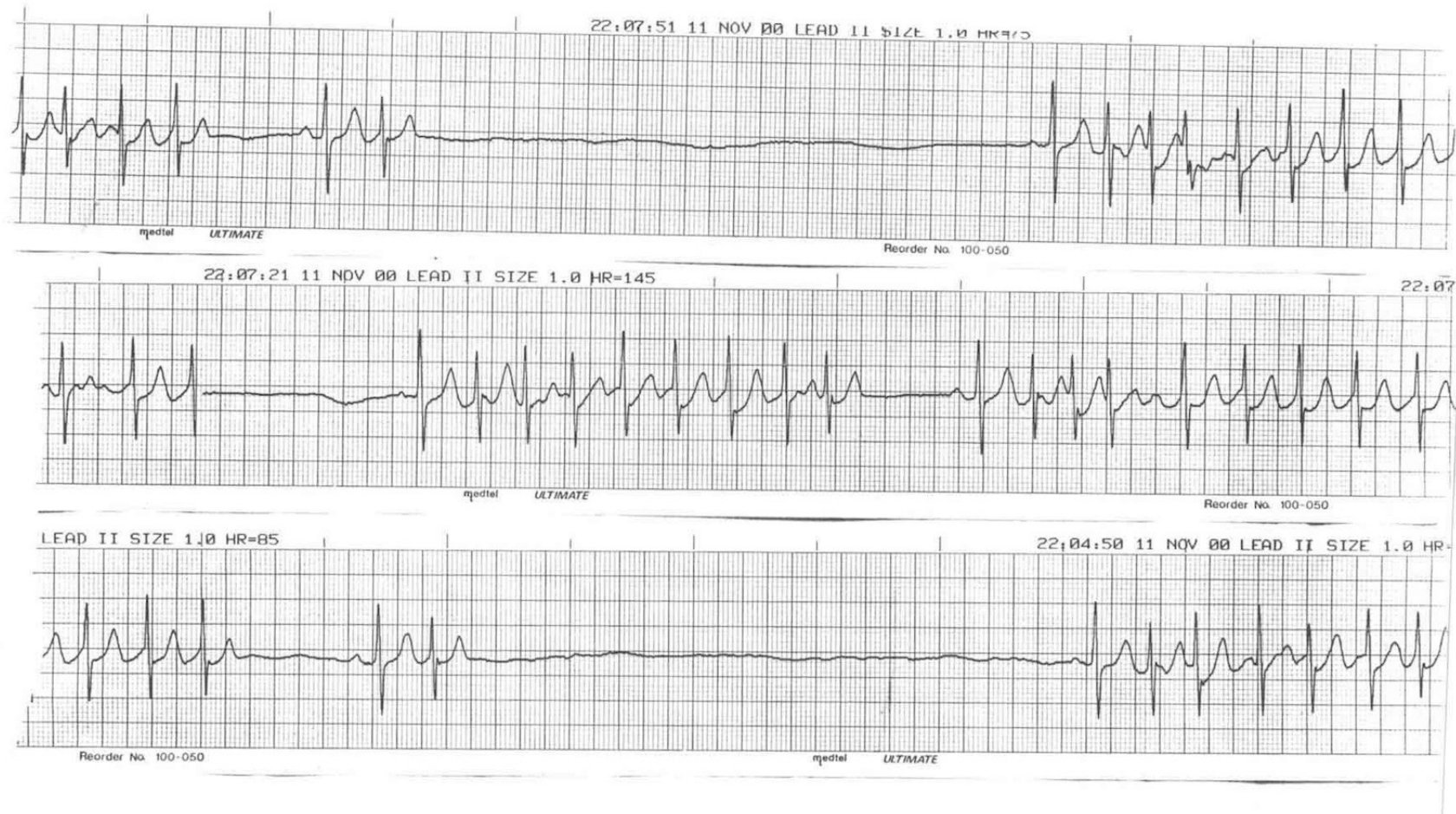- *supraventrikulární tachykardie*

- sinusová tachykardie
- AV nodální reentry tachykardie (AVNRT)
- AV reentry tachykardie (AVRT)
- supraventrikulární nereentrální tachykardie: multifokální atriální tachykardie; síňová nebo junkční tachykardie při ložiskovém zvýšení automaticity
- fibrilace síní
- flutter síní

- *komorové tachykardie*

- monomorfní komorová tachykardie
- zvláštní formy monomorfní komorové tachykardie (MKT): raménková reentry tachykardie; recidivující MKT při arytmogenní dysplazii pravé komory; idiopatická MKT provokovaná námahou
- polymorfní komorová tachykardie (PKT): PKT s prodloužením intervalu QT; PKT bez prodloužení intervalu QT
- flutter a fibrilace komor

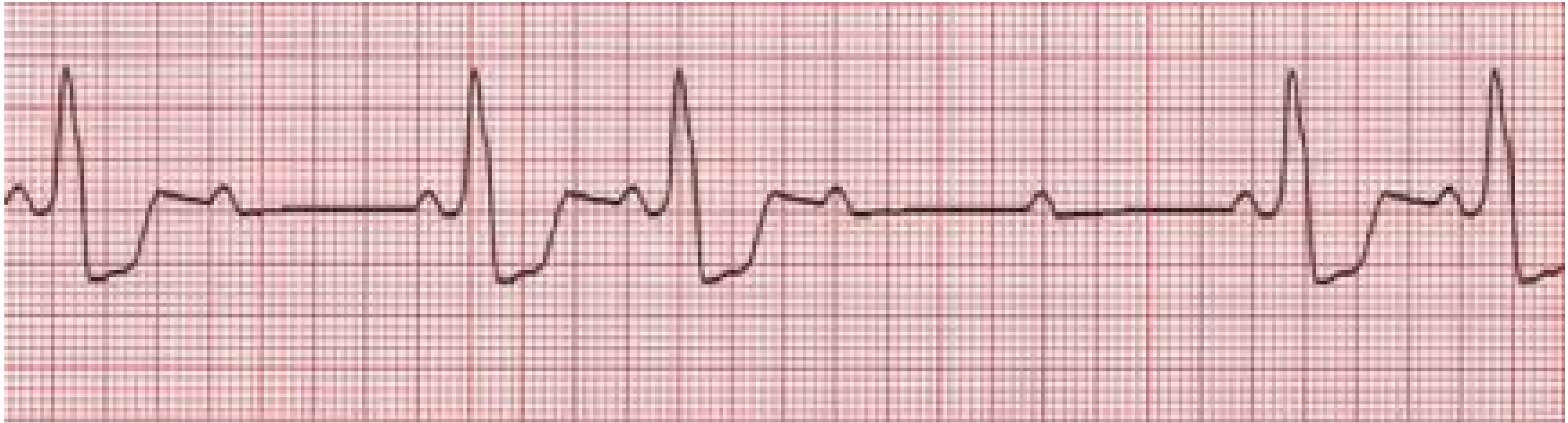Dysfunkce sinusového rytmu (Sick sinus syndrome)



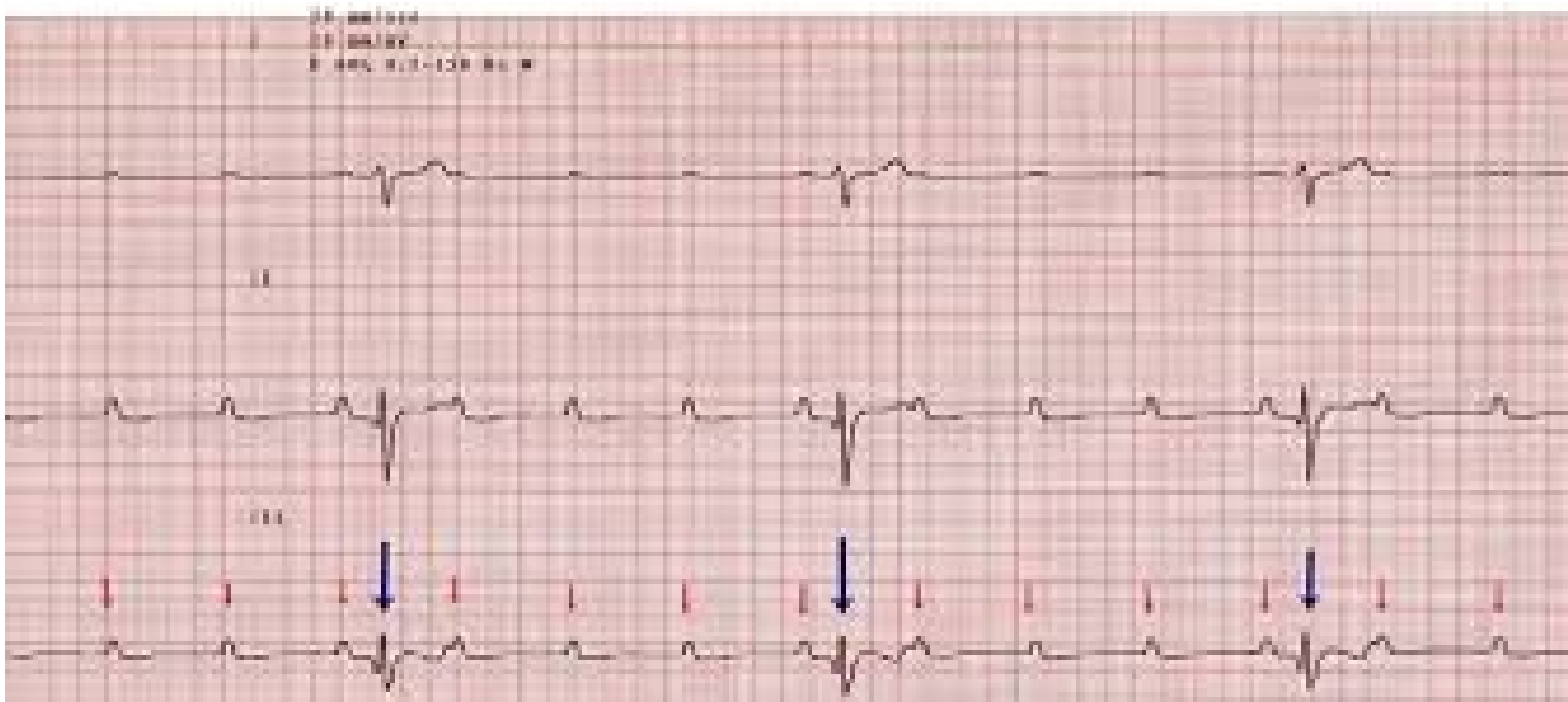
AV blokády

- AV blokáda I. stupně PQ větší než 0,22
- AV Blokáda II. stupně
 - Mobitz I. – Weckenbach – PQ intervaly se postupně prodlužují, až se jeden vynechá
 - Mobitz II. PQ interval je v normě nebo mírně prodloužený, až se jeden vynechá
- AV blokáda III. stupně

Co to je?

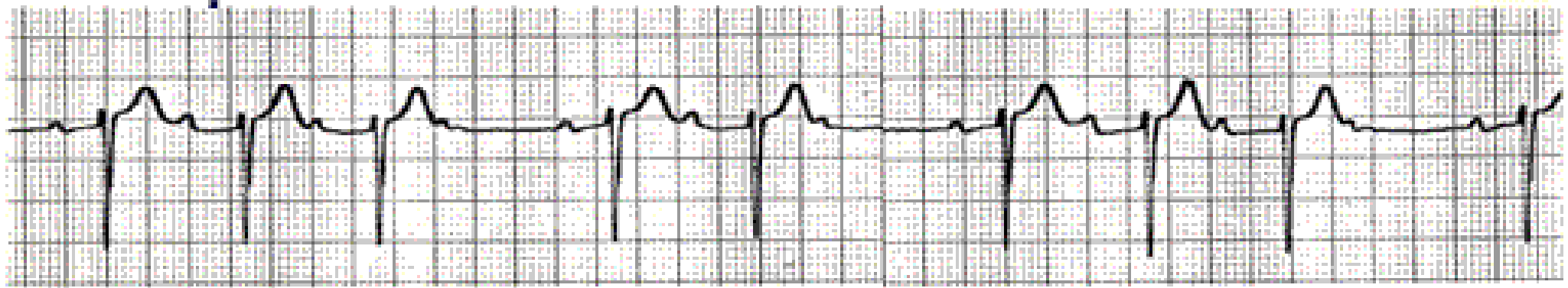


Co to je?



Co to je?

Lead V_1 "Classic Wenckebach"

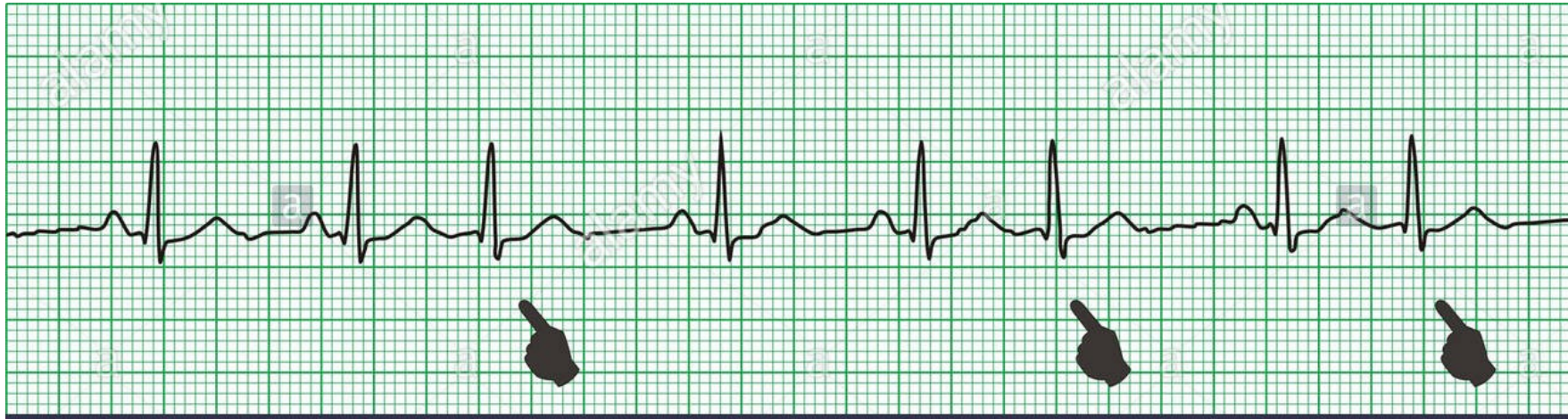

| 680 | 640 | 1180 | 680 |

Terapie bradyarytmií


- akutně: atropin
- kardiostimulace

Extrasystoly



a alamy stock photo

Interpolovaná ES



Časná ES



Střední ES



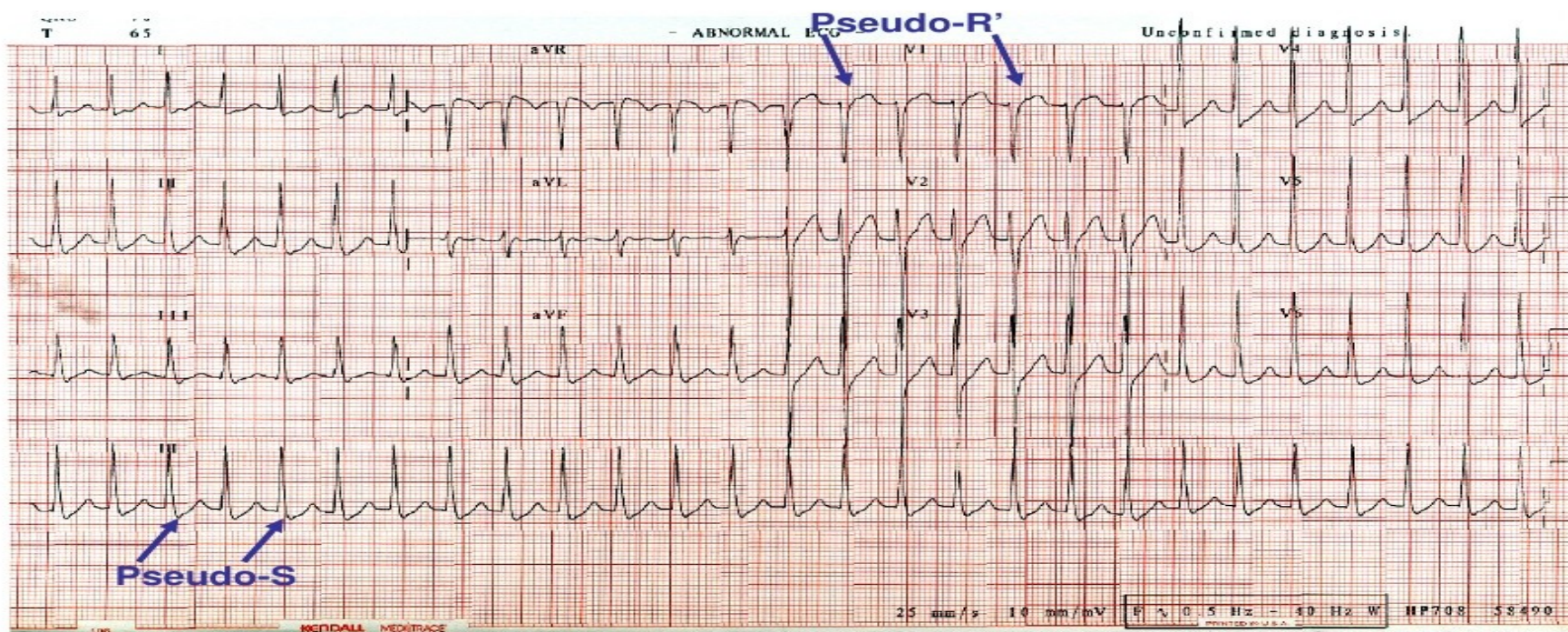
Pozdní ES



AV nodální reentry tachykardie náhle vzniká TF 140-200/min

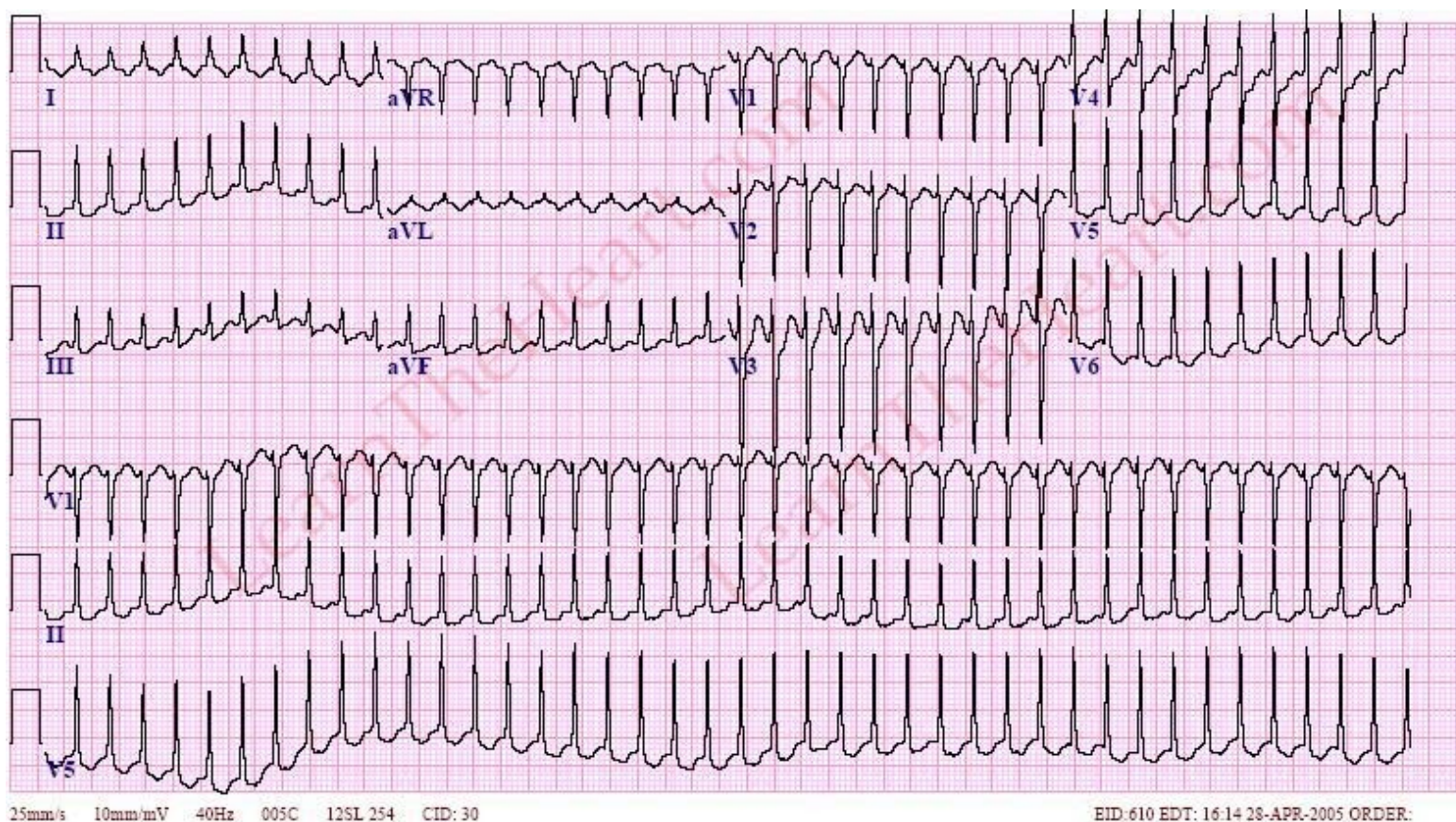
- Pacienti si to ukončí většinou vagovým manévrem

S-F AVNRT



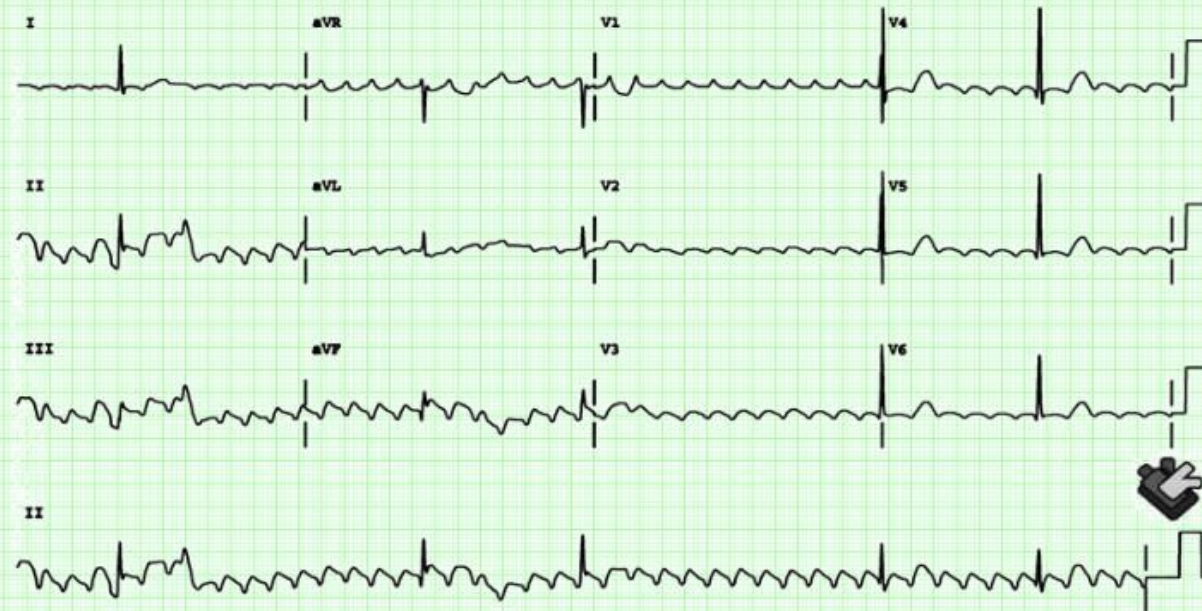
AV reentrální tachykardie

Na EKG záznamu je patrná P vlna, deformuje úsek STT



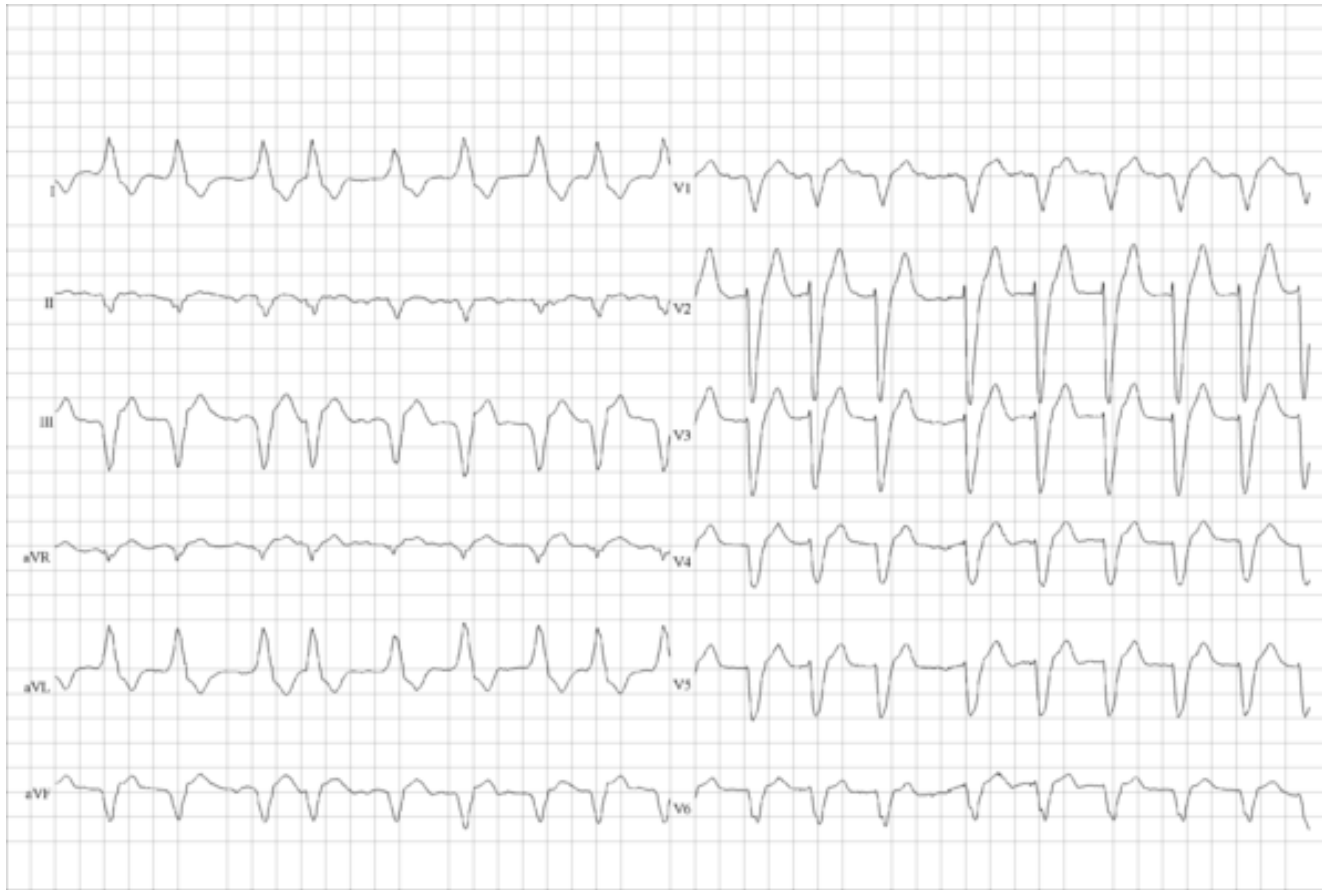Co to je?

Typický flutter síní s vysokým stupněm AV blokády

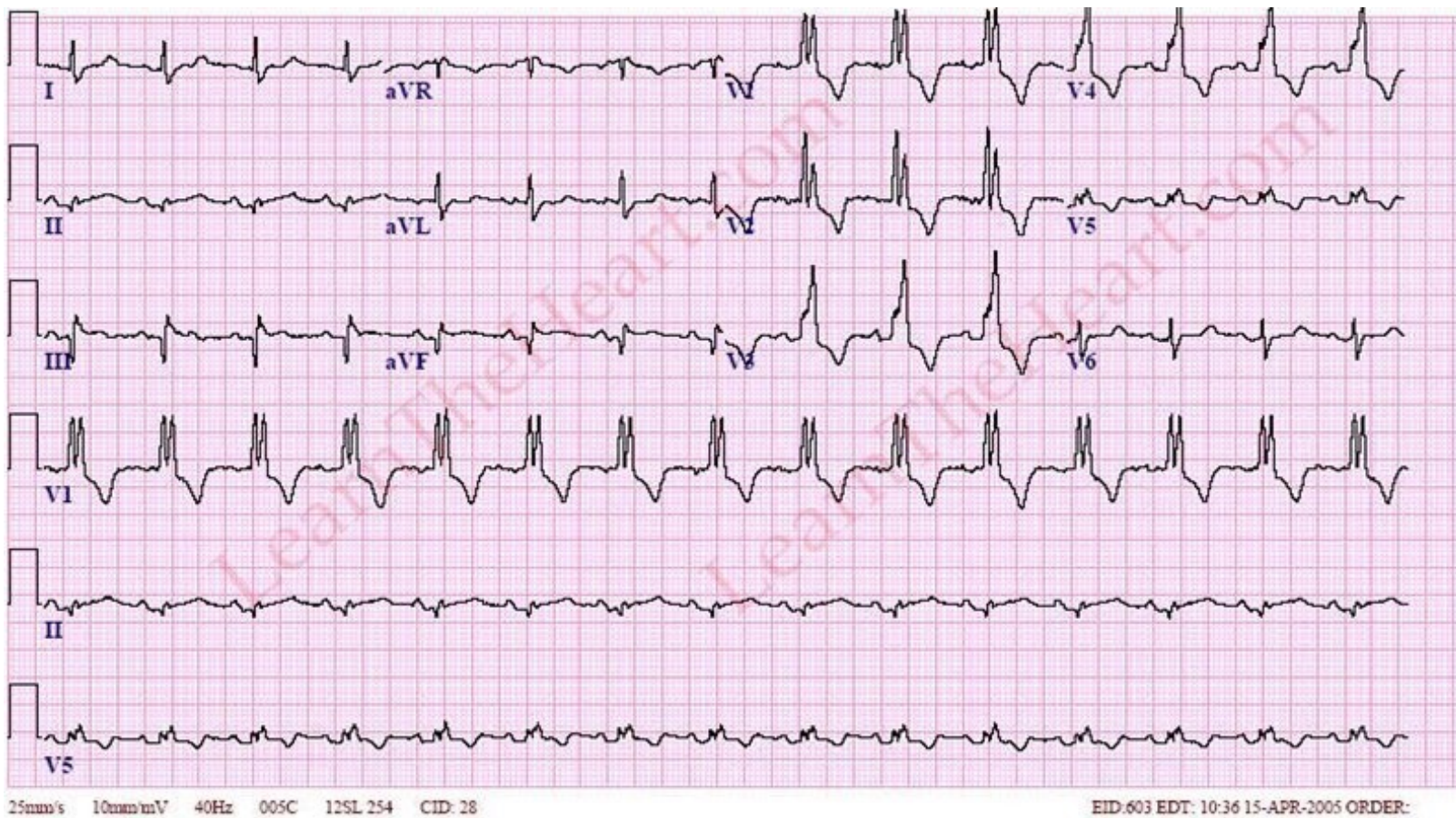


Typický flutter síní: negativní F ve II, III, aVF a pozitivní ve V1

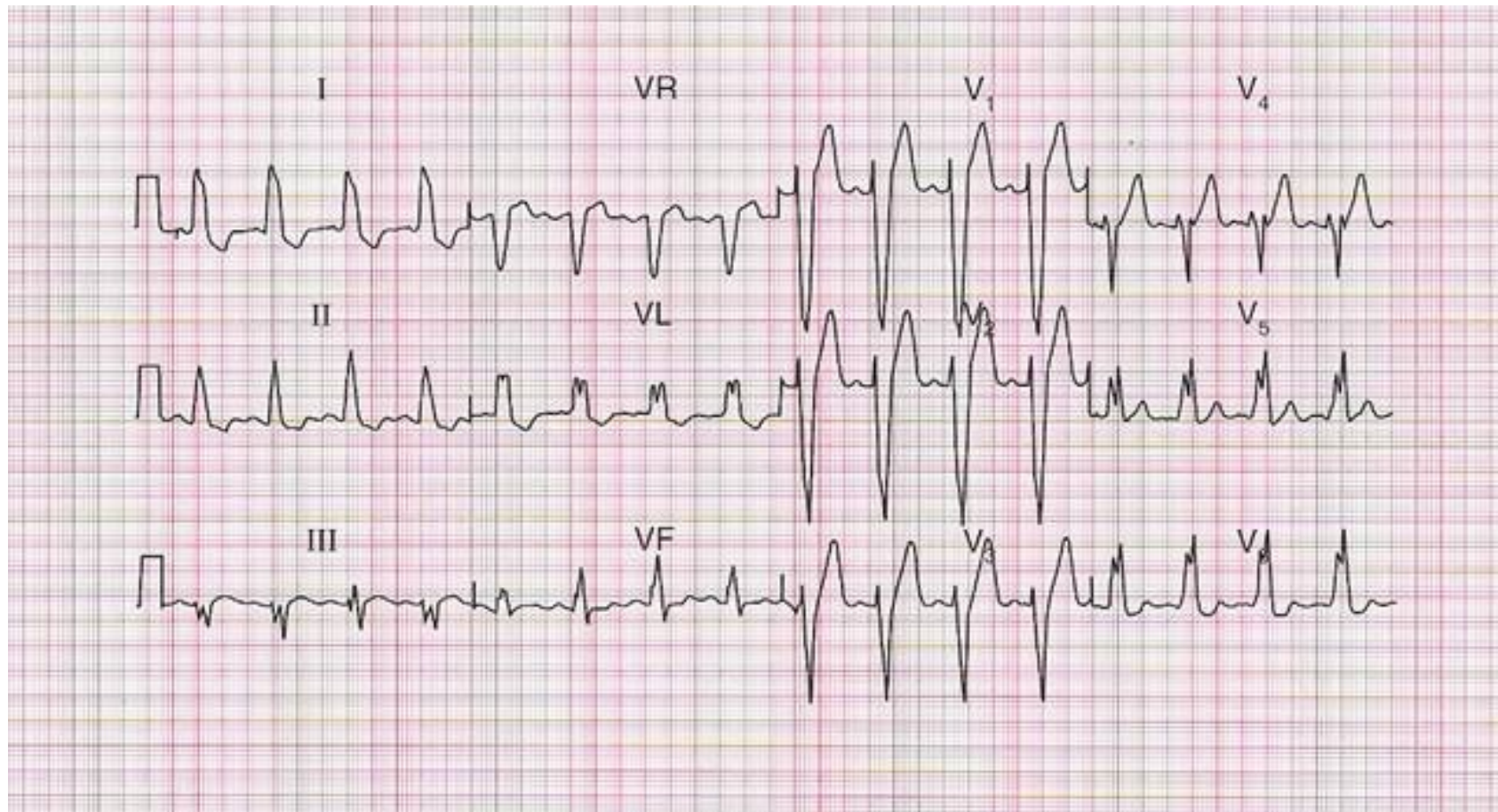
Co to je?



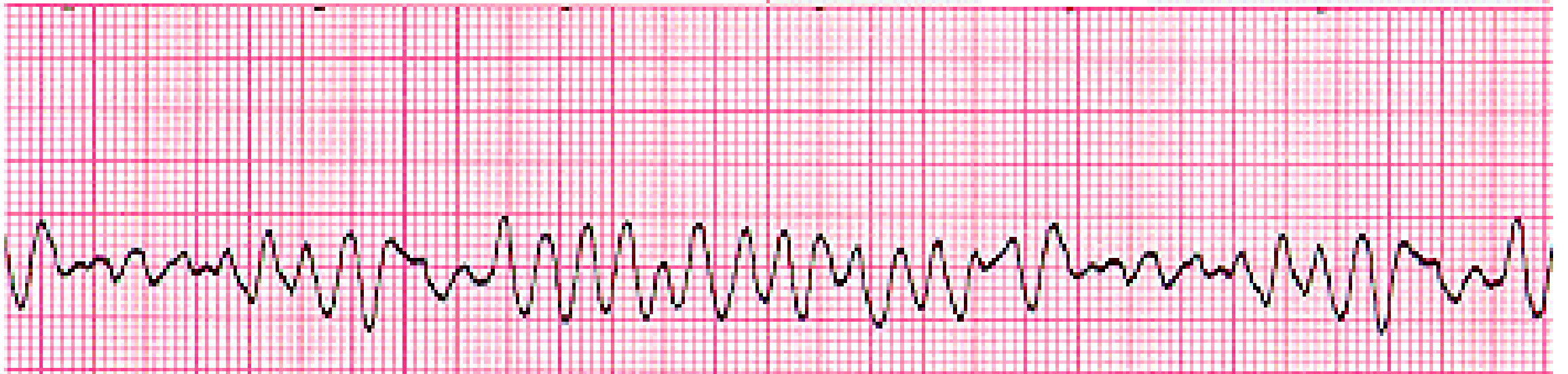
Co to je?



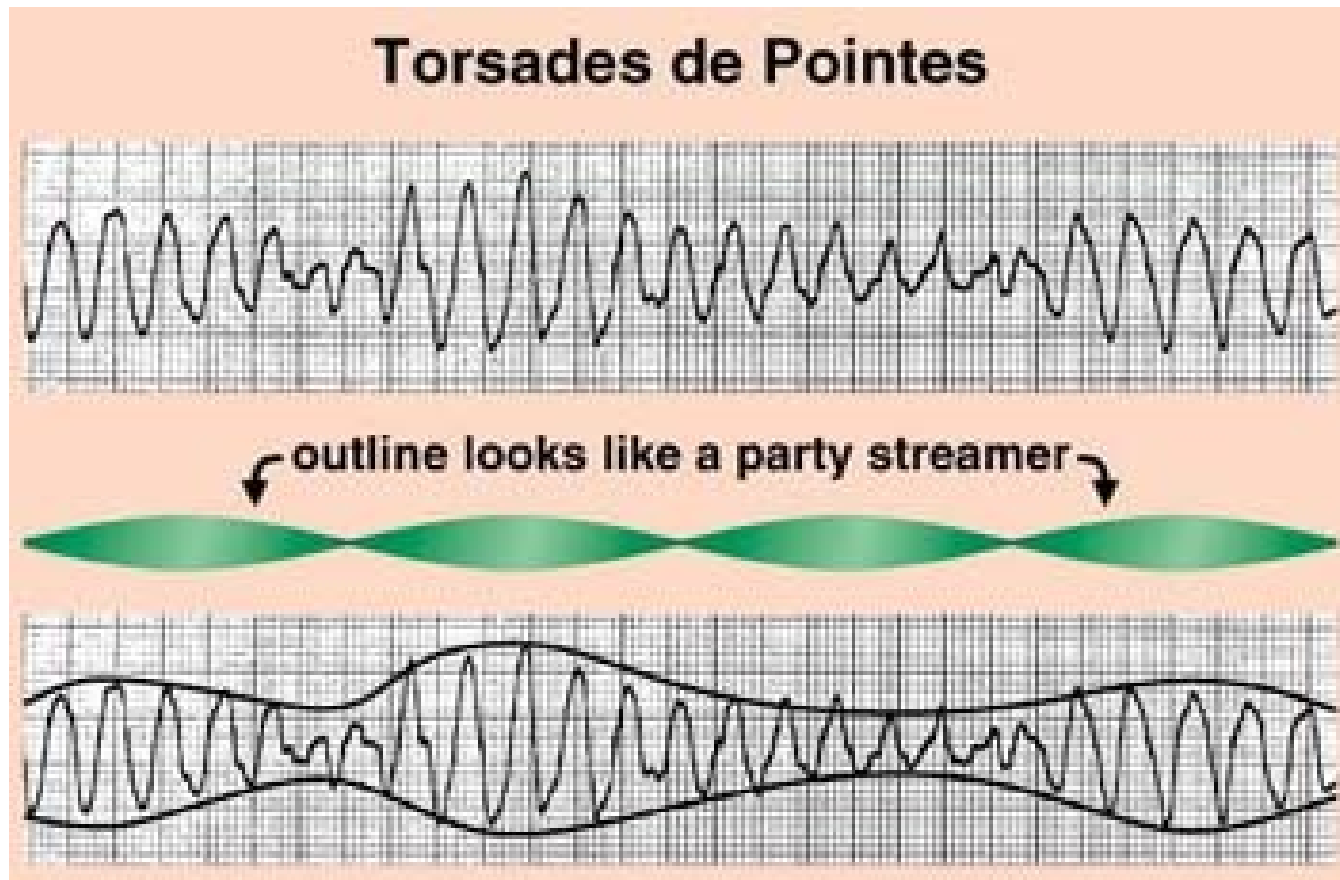
Co to je?



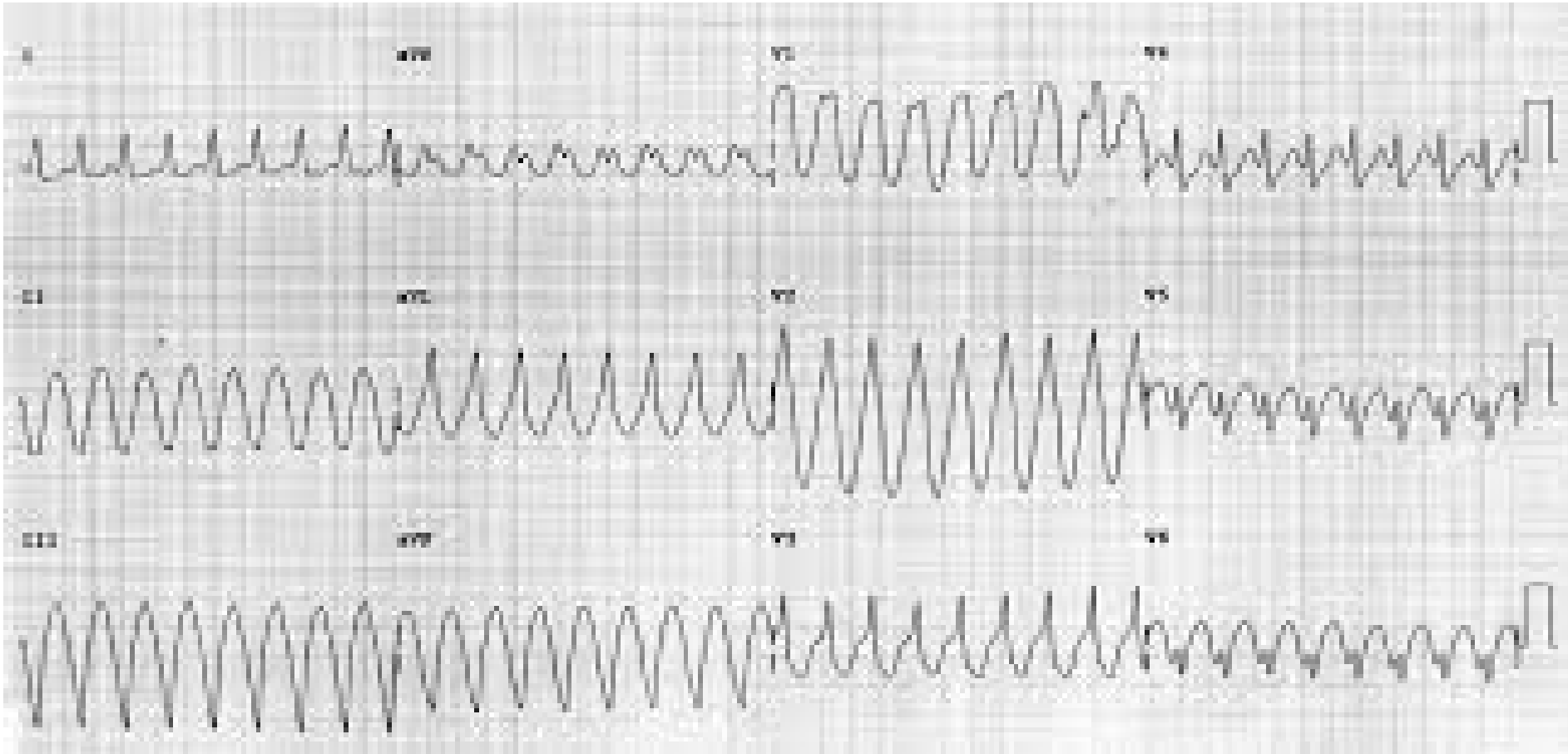
Komorové tachyarytmie



Tachykardie – polymorfní QRS, vřetenovitě uspořádané



Co to je?



Děkuji za pozornost!

