

MUNI
MED

FAKULTNÍ
NEMOCNICE
BRNO

Krvácení do GIT

Sobotní ráno na UP

- RZP dováží pacienta: muž, 37 let, hemateméza
- Na co se zeptat při přebírání pacienta?
- GCS: 15
- TK: 132/90mmHg
- TF: 129/min
- SpO2: 99% bez O2ter.
- Co dál?



- RADIOMETR: pH 7.397, pCO₂: 4.63, O₂: 2.13, ABE: -3.2, HCO₃: 21.3
Glu: 8.9, Hb: 74g/l
- Kolik krevních konzerv necháme nakřížit?
- Budeme indikovat speciální odběry?
- Subj.: Včera večer kolem 20:00 zvracel čerstvou světlou krev asi 2-3dcl. Poté bez potíží, šel spát. Dnes ráno kolem 8:00 na zvracení a vyzvracel asi 3 dcl. tmavé krve. Poslední 3 dny tmavší stolice, formované, průjem ne. Bolí ho žebra na levé straně, ve čtvrtek spadl z ležení asi ze 2 metrů, že zežloutl nepozoroval. Tč. je mu na zvracení, bolesti břicha nejsou a nebyly. Dušnost není.
- EMERGETNÍ TERAPIE?

Emergetně

- Iv. vstup
- monitorace
- volumová resuscitace (krystaloidy, koloidy)
- krevní náhrady
- PPI bolus Omeprazolu 80mg iv.
- Dicynone
- Terlipresin
- Kanavit

Anamnéza

Diabetes mellitus recens v.s. II.typu, Hepatosplenomegalie, Anémie makrocytární, HGB 104g/l, vitB12 i folát bez poklesu, Cirhosis hepatis - toxonutritivní etiologie, známky portální hypertenze

Varixy jícnové I.st, dle GFS 10/2015 Kongestivní gastropatie typu mozaiky středního stupně dle GFS 10/2015 Koagulopatie sekundární při hepatopatii – upraveno Trombocytopenie při hepatopatii a vs. i patie, Závislost na alkoholu

Hyperurikemie, do medikace Milurit Hypokalcémie dle dok.

FA: inzulin Humulin R 12-12-6j před jídlem, Humulin N 10j ve 21hod - od středy nemá, protože mu došel, k PL nešel, Esentiale, Lagosa

FF: chuť k jídlu poslední dny menší, stolice tmavá asi poslední 3 dny, bez čerstvé krve, moč tmavší, norm. množství.

SA, PA: manuální dělník, žije s manželkou a se synem

Abuzus: tč. asi 6piv za týden, před tím (3roky) asi 6 panáků/den + pivo

Alergie: nějaké ATB neví jméno

PL: neví

Klinický náález, na které P nezapomenout?

Pacient lucidní, orientovaný, spolupracuje, bez klidové dušnosti, cyanózi, ikterus, orient. neurol v normě, normostenik

Hlava: poklepově nebolestivá, výstupy hlav. nervů nebol., zornice izokorické, skléry ikterické, reagují na osvit, bulby volně pohyblivé všemi směry, o,u,n bez sekrece, jazyk plazí středem, bez povlaku, LU nehmatám

Krk: symetrický, ŠŽ nezvětšena, LU nehmatám, náplň jugul. vén nezvýšena

Hrudník: symetrický, AS reg, ozvy ohr., dých. alv., b.v.f.

Břicho: měkké, nebolestivé, prohmatné, bez zjevné rezistence, hepar hmatný 3cm pod obloukem, hrbolatých kontur, lien 0, tapott. bilat. negat. , peristaltika +

Záda: symetrická, vlevo v lub. oblasti rozsáhlý tmavý hematom velikosti asi 20x10cm, palp. boletivní, v jeho střede zaschlá exkoriace

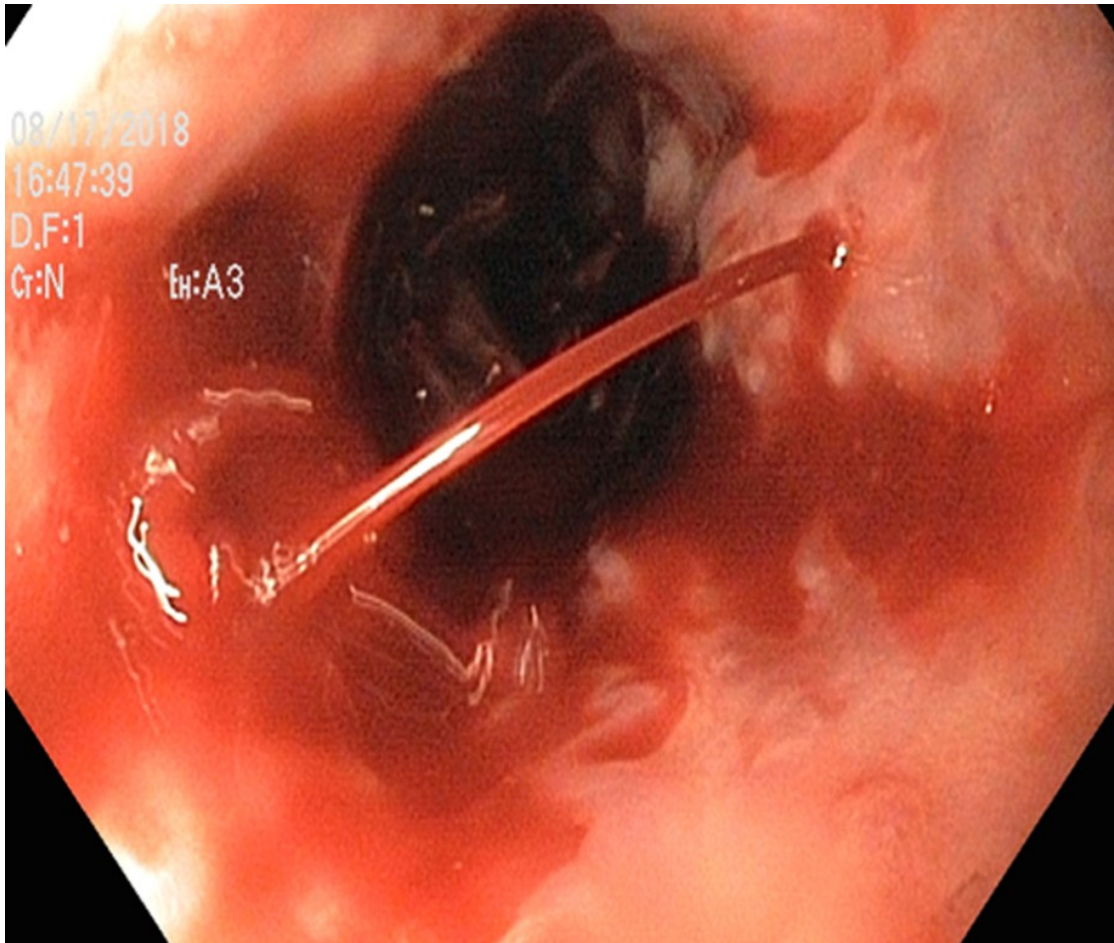
Končetiny: HKK i DKK symetrické, bez otoků, bez bolestí

Per rectum: okolí klidné, tonus přiměřený, ampula téměř prázdná, v dosahu prstu bez hm. rezistence, ex post na rukavici něco málo tmavé stolice.

Odběry

- Urea 6.6 mmol/l, Kreat. 66 umol/l, CKD-EPI 1.84 ml/s, Na 139 mmol/l, K 3.5 mmol/l, Cl 104 mmol/l, Osmol. 295 mmol/kg, Bi-celk. 215.4 umol/l, ALT 0.48 ukat/l, AST 2.06 ukat/l, GGT 15.91 ukat/l, ALP 2.88 ukat/l, Glukóza 9.1 mmol/l, CRP 8.4 mg/l,
- Leu 5.430 $10^9/l$, Ery 2.39 $10^{12}/l$, HB 73.0 g/l, HKt 0.220 l/l, MCV 91.6 fL, Trbc 53.0 $10^9/l$, MCHB 30.5 pg, Koncentr. HGB v ERY 333.0 g/l, Šíře distribuce ERY 19.8 %
- Protrombin. čas 1.92 INR, Fibrinogen 1.43 g/l, aPTT-ratio 1.30 R

GFS obraz v distální jícnu



Jícen a kardia: lumen volné, varixy v distální polovině jícnu, velké (Paquet III), pokračující do kardia, dvě krvácející bodové lokality se stříkající krví (Forrest Ia), kontinuální proud, provedena opich Aethoxyslerolem 2% celkem 8ml ve dvou lokalitách ze 4 vpichům, krvácení zastaveno.

Žaludek: řasy pravidelné, jezírko krve a krevních koagul, sliznice ve viditelných úsecích bez leze, zjevné fundální varixy nejsou.

Pylorus: oválný, bez leze

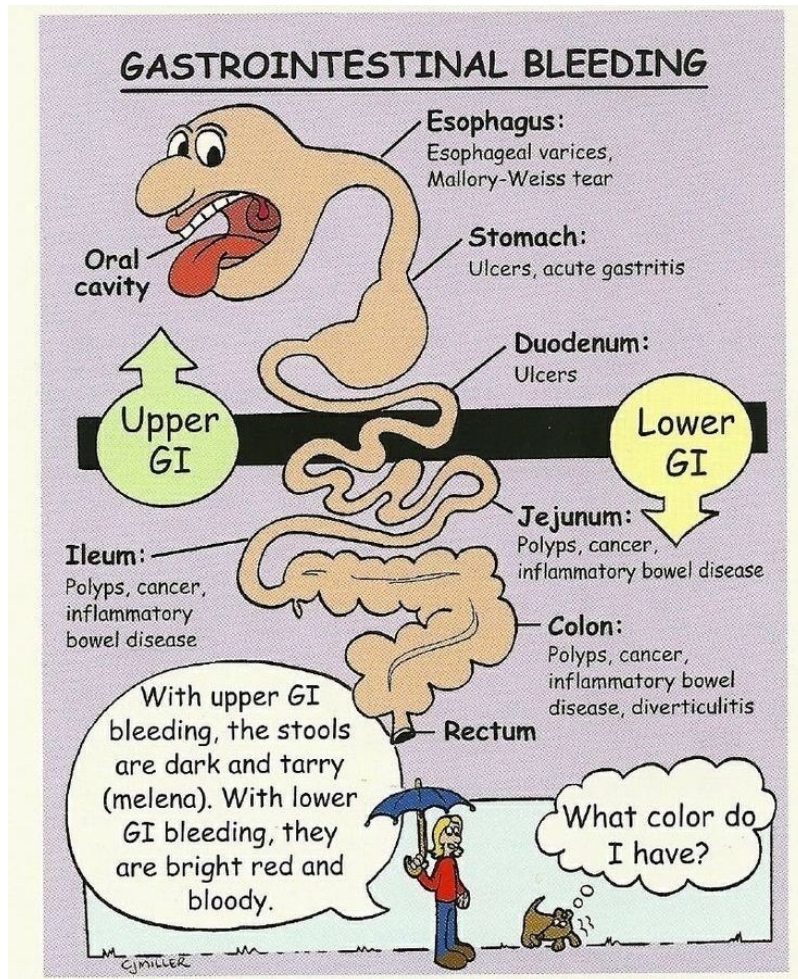
Bulbus: prostorný, bez leze

D2,3: lumen volné, sliznice klidná, bez leze, jen zatečená krev ze žaludku

Shrnutí terapie

- adekvátní iv. vstup.
- monitorace vit. FF
- krystaloidy iv.
- omeprazol iv. kont.
- terlipresin 1mg a 4 hod
- EBR dle KO
- 4g Fibrinogenu
- trombonáplav
- hospitalizace na JIP

80% krvácení do GIT má zdroj v horním GIT



Epidemiologie

Horní GIT krvácení

- incidence: 100-190/100 000
- nestabilní: 35%
- letalita: 5-12%

Dolní GIT krvácení

- incidence: 25/100 000
- nestabilní: 19%
- letalita: 2-4%

Etiologie

Horní GIT

1. VCHGD ~ 50 %
2. Portální hypertenze ~ 12 %
3. Hemoragická gastropatie ~ 12 %
4. Mallory-Weiss ~ 11 %
5. Malignita ~ 4 %
6. Neznámá příčina

Dolní GIT

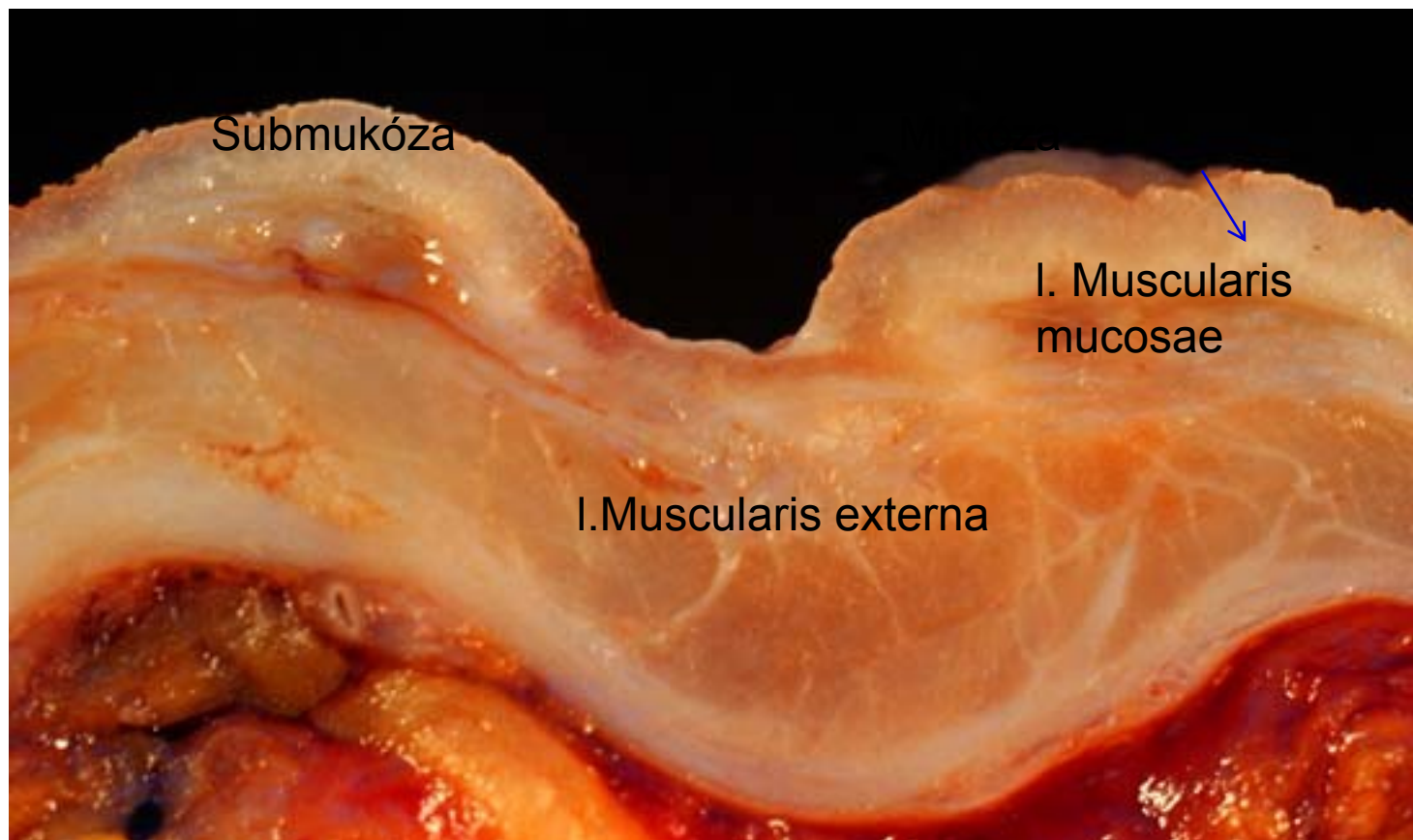
1. Divertikulární nemoc tračníku ~ 40 %
2. IBD, inf. kolitis, postradiační kolitis ~ 17 %
3. Neznámá příčina ~ 16 %
4. Tumory ~ 11 %
5. Hemoroidy, anální fisura ~ 7 %
6. Krvácení po polypektomiích ~ 4 %
7. Angiodysplasie ~ 3 %

Vředová choroba gastroduodena

- onemocnění charakterizované výskytem jednoho nebo více vředů ve stěně žaludku nebo duodena.
- **vřed (ulcus)** – slizniční defekt přesahující do submukózy i hlouběji,
- **erose** – slizniční defekt omezený na mukózu (neproniká skrze muscularis interna do submukózy)

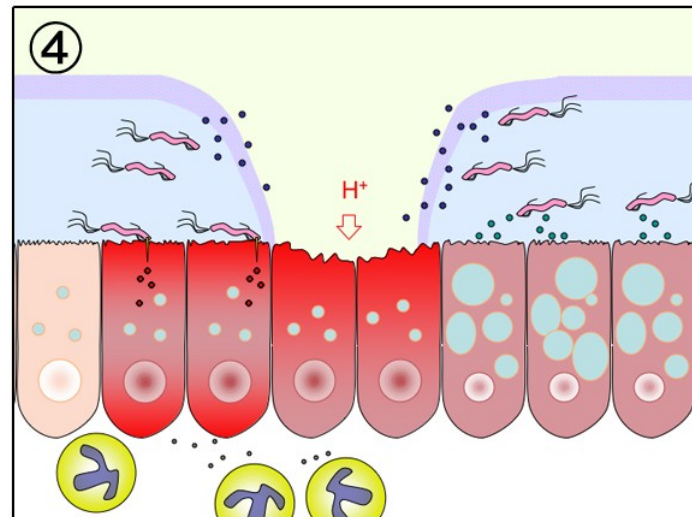
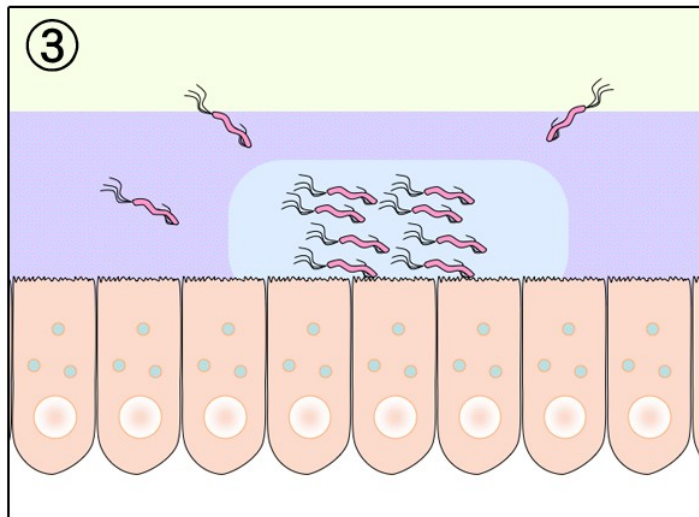
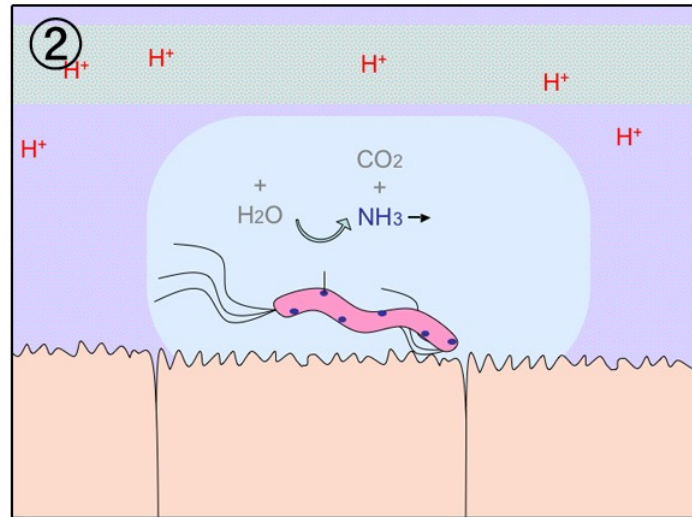
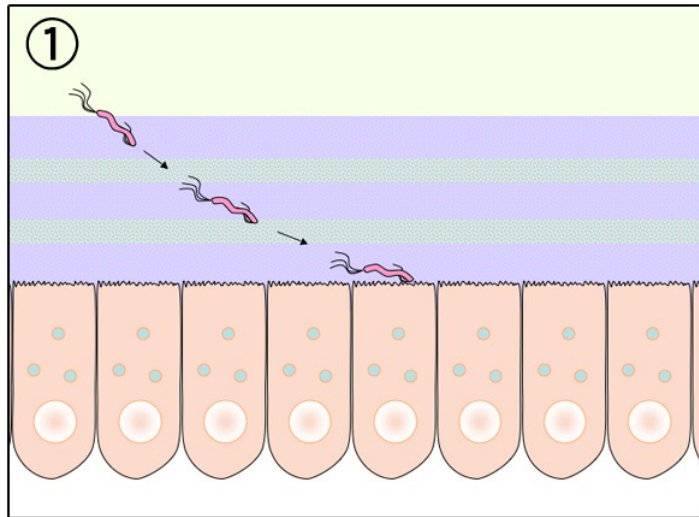
lokalizace vředů

- Vřed přesahuje do submukózy
- **typ I** – malá křivatura mediogastricky,
- **typ II** – kombinovaný chronický duodenální a žaludeční vřed,
- **typ III** – prepylorický vřed do vzdálenosti 2 cm od pyloru,
- **typ IV** – vřed vysoko na malé křivatuře v blízkosti GE junkce.



Etiologie VCHGD

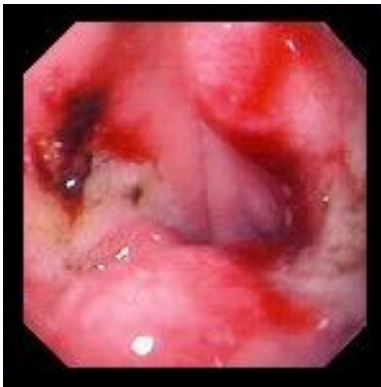- hlavním etiologickým agens je infekce *Helicobacter pylori* a abusus **NSAID**
- **nerovnováha mezi protektivními a agresivními faktory** působícími na sliznici:
- **agresivní** – HCl, pepsin, NSA, alkohol, kouření, káva, kořeněná jídla, infekce *Helicobacter pylori*
- **protektivní** – hlen, prostaglandiny, sekrece HCO_3 , potrava.



VCHGD

- příznaky - bolesti v epigastriu (G - po jídle, D - nalačno), sezónnost obtíží, pálení žáhy,
- diagnostika - endoskopie, HP, kontrastní RTG,
- laboratorně - GMT, hladina gastrinu, sekrece HCl
- komplikace
 - krvácení - hemateméza, meléna
 - penetrace - do okolních orgánů
 - perforace - do perit. dutiny
 - stenóza pyloru, dilatace žaludku
 - maligní zvrát

Krvácení z vředu žaludku: Forrestova klasifikace



stupeň	projevy
Ia	arteriální krvácení z arodované cévy
Ib	sáknoucí venosní nebo kapilární krvácení
II	krvácení spontánně ustalo
IIa	viditelný pahýl cévy
IIb	vřed krytý koagulem
IIc	vřed s hematinovou spodinou
III	vřed bez stigmat krvácení

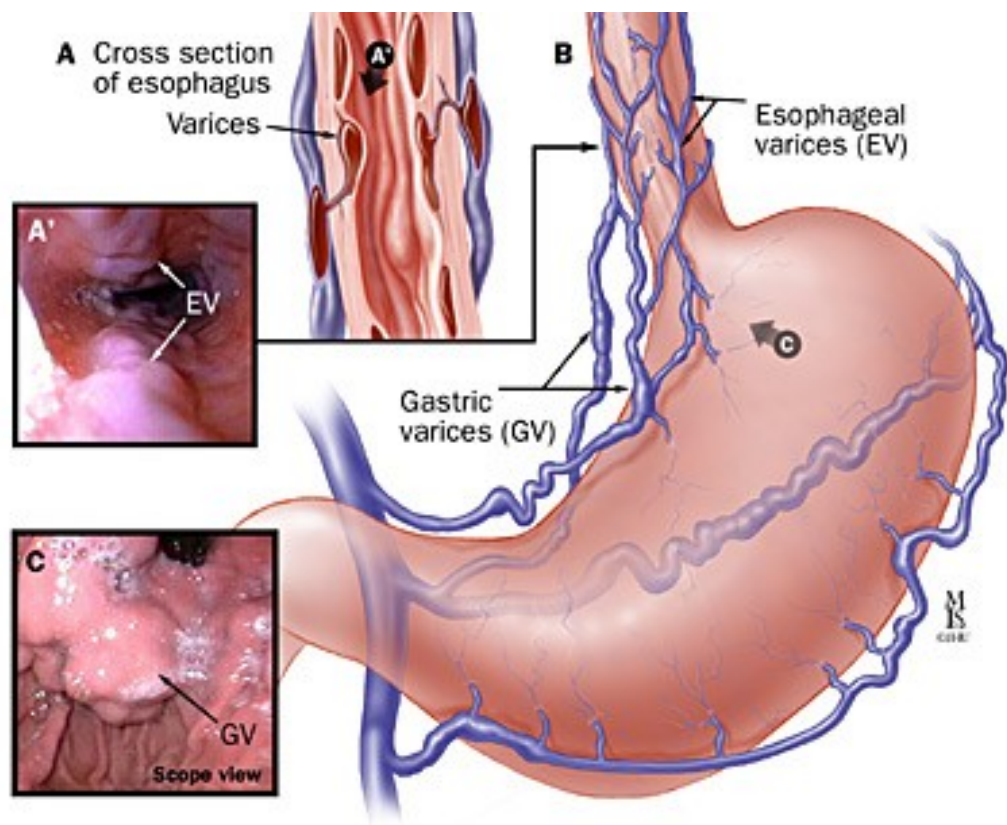
Léčba VCHGD

- režimová opatření - dostatek spánku, pravidelný režim, fyzický klid, duševní klid
- NEKOUŘIT!
- dieta - v akutní fázi NPO, poté kašovitě jídlo po 2-3 hod, dále dieta šetřící č. 2, nutno poučit o pravidelnosti a složení
- vyloučit ulcerogenní léky (ASA, NSAID, steroidy)

Léčba VCHGD

- medikamentózní léčba
 - H2 blokátory (ranitidin, famotidin)
 - blokátory protonové pumpy (omeprazol)
 - anticholinergika
 - antacida
 - protektivní léky (sucralfat, bismut)
 - antibiotika při pozitivním HP
- chirurgická léčba při komplikacích
- lázeňská léčba

Jícnové varixy



Krvácení do GIT z hlediska rychlosti vzniku

- **akutní** – náhle vzniklá situace, pac. nemusí být hemodyn. stabilní, není adaptován na ztrátu krve
- **chronické** – pac. je adaptován i na velký pokles Hb, pac. často přichází do nemocnice pro jiné potíže – projevy chron. anemického syndromu (dušnost, slabost, únavnost, ale i bolest na hrudi), anebo se jedná o náhodně zachycenou lehkou mikrocytózu či anémii

Kdy myslet na krvácení do GIT?

- Jaké laboratorní ukazatele nebo jiné známky nás vedou k podezření na krvácení do GIT?
- Kdy pátráme aktivně po známkách krvácení do GIT?
- Kdy děláme cíleně KO, abychom včas diagnostikovali krvácení do GIT?

Kdy myslet na krvácení do GIT?

- anémie (nejčastěji mikocytární)
- mikrocytóza bez anémie
- náhlý pokles Hb bez zjevného zdroje krvácení
- po výkonech na GIT (např. endoskopie, ale i operace) – kontroly KO po polypektomii, ERCP s EPST, operacích
- klinické známky krvácení do GIT
 - meléna, enterorhagie
 - hematemeza (čerstvá krev/kávová sedlina)
- nutné pamatovat na to, že pokles Hb není ihned, ale až se zpožděním (natažení vody z intersticia)
- meléna – taktéž krvácení nemusí být aktivní, pasáž GIT trvá

Jak postupovat při podezření na krvácení do GIT?

- Jaká vyšetření je vhodné provést?
 - laboratorní vyšetření?
 - zobrazovací metody?
 - klinická vyšetření?

Diagnostika

- **anamnéza:** char. zvratků/stolice, antikoag/antiag., kortikoterapie, polypektomie, operace GIT
- **klinické vyšetření**
 - hemateméza/meléna, tachykardie, hypotenze
 - ! ztráta 800ml \approx \downarrow TK o 10mmHg a \uparrow TF o 10
- **laboratorní vyšetření**
 - KO, koag, krevní skupina, při chron. ztrátách FiOK, ferritin, metab. železa
- **endoskopie:** 1. GFS, 2. kolono, 3. enteroskopie, ev. kapslová enteroskopie
- **zobrazovací metody**
 - CT AG, scintigrafie znač. ery.

Emergentní terapie

- volumová resuscitace (krystaloidy, koloidy)
- krevní náhrady
- PPI bolus Omeprazolu 80mg i.v., Dicynone
- terlipresin
- akutní GFS
- chirurgická intervence při nemožnosti zastavit krvácení endoskopicky či při NPB (perforace dutého orgánu)

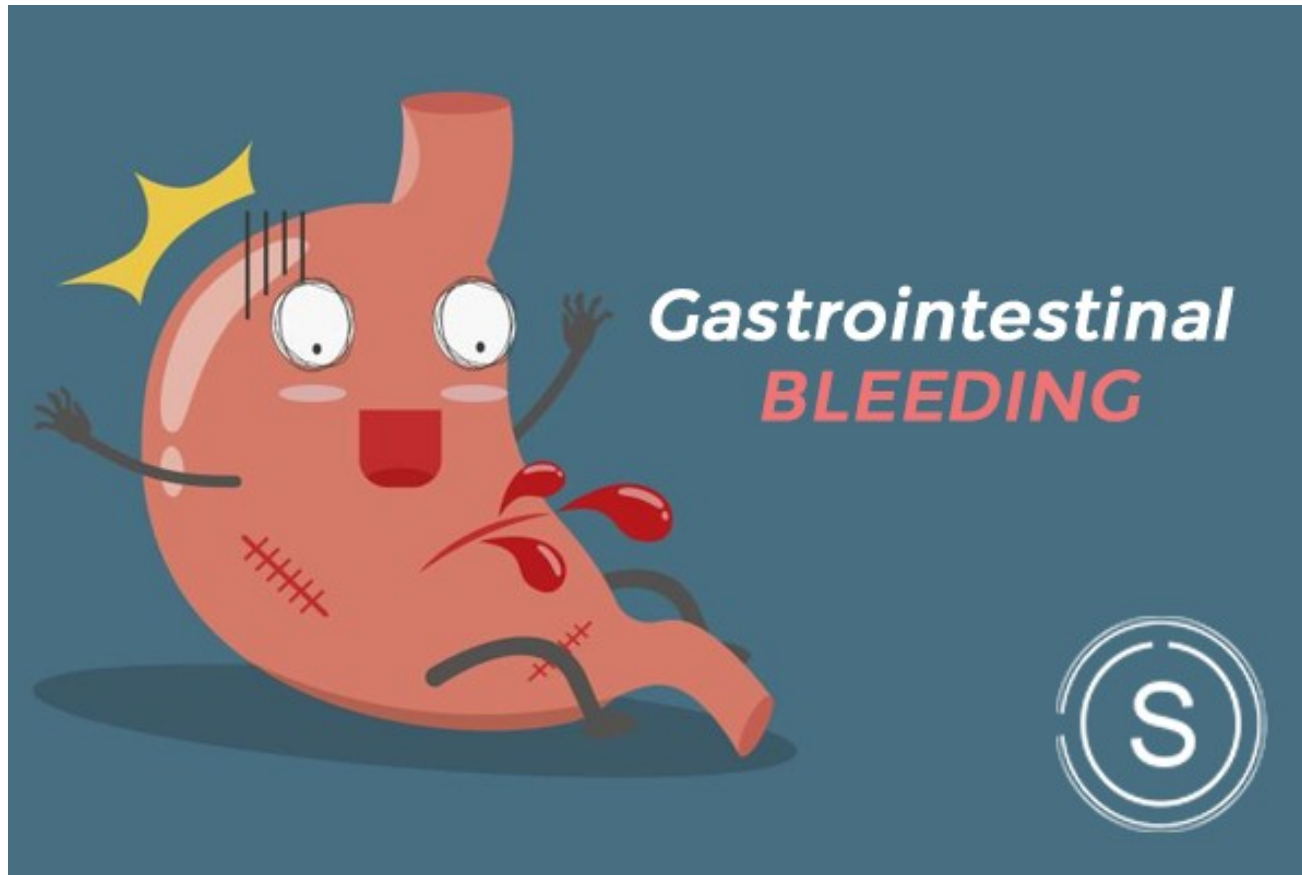
Terapie - souhrn

- **farmakoterapie**
 - nevarikozní krvácení: bolus PPI, poté plná i.v. PPI
 - varikozní prevetivně: BB
- **endoskopie**
 - GFS: ošetření injekční, mechanické, koagulační
- **chirurgie**
 - ! masivní varikózní krvácení je endoskopicky neřešitelné

Prevence

- PPI při rizicích – při farmakoth. u rizik. pac.
- ale naopak nepodávat PPI plošně např. k antiagregační th. (Omeprazol snižuje účinnost Trombexu, způsobuje hypomagnesémie...)
- účelná antikoagulační a antiagregační th.
- při warfarinizaci pac. poučit o interakcích s běžnými léky na bolest (NSAID), nutnost monitorace INR
- vysazení warfarinu a převedení na LMWH před endoskop.
 - výkony, vysazení antiagregace 7 dní před plánovanými výkony

Děkuji za pozornost!



Kontakt:

lukac.adam@fnbrno.cz



Ke čtení

- <https://www.internimedicina.cz/pdfs/int/2009/10/03.pdf>
- <https://www.medicinapropraxi.cz/pdfs/med/2013/11/06.pdf>