

# **Musculi masticatorii**

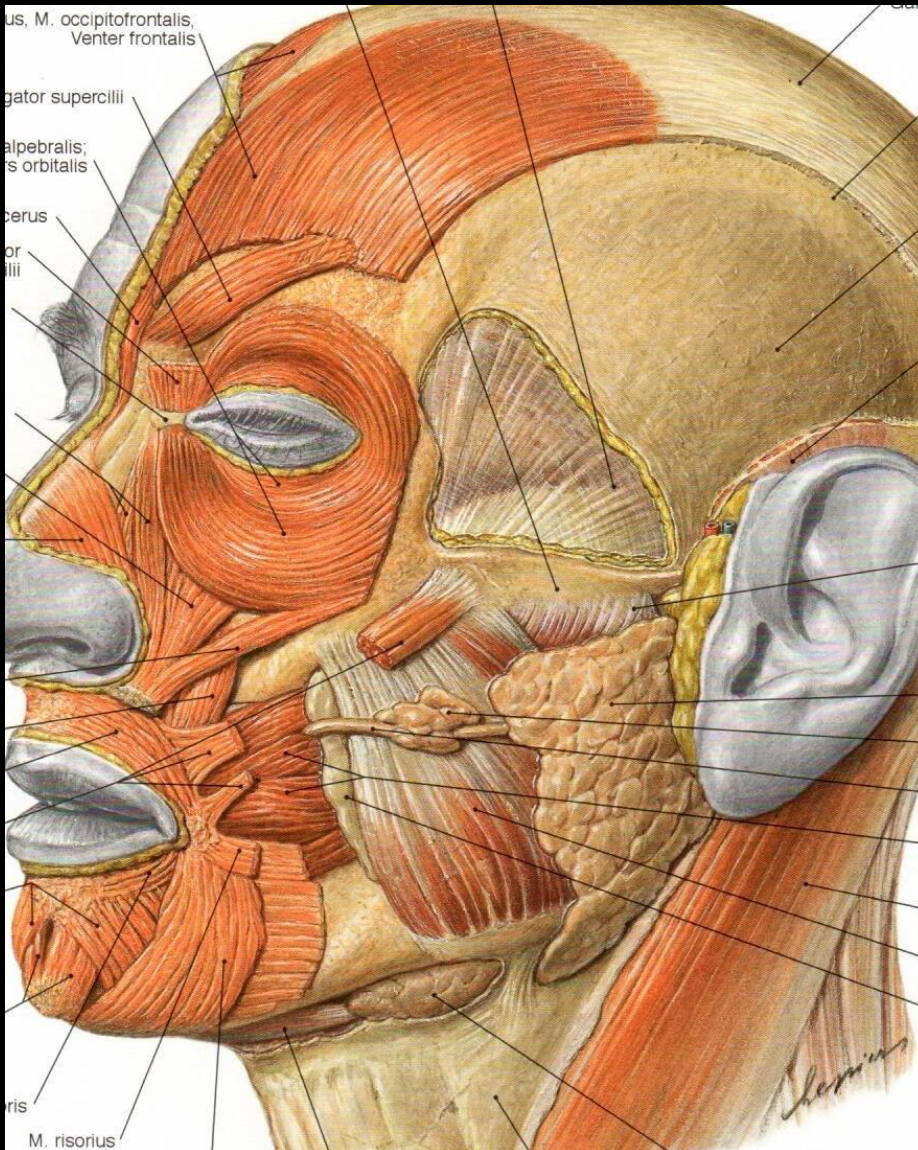
# Žvýkáací svaly

- mm. capitis
- lat. **MASTICARE** = žvýkat
- vývoj z prvního (mandibulárního) žaberního oblouku – **původ branchiální**
- inervace **n. trigeminus** / n. mandibularis
- 4 páry svalů

# Žvýkácí svaly

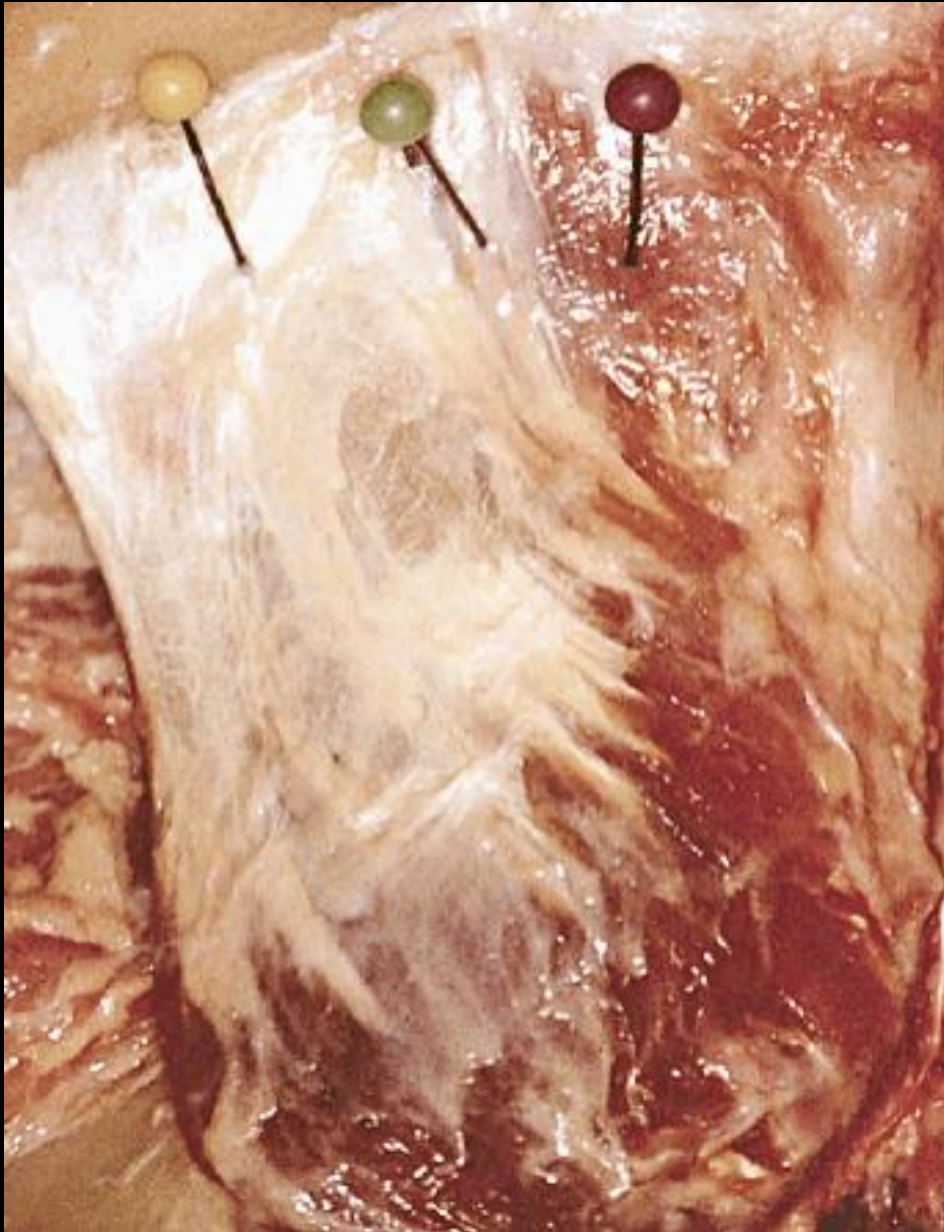
- pohyb v art. temporomandibularis (ATM)  
**elevace, deprese, protruze, retruze, lateropulze**
- začátek na kostech neurokrania – nepohyblivých kostech, úpon na pohyblivé mandibule !
- zpeřená struktura; umožňuje vyvinout velkou sílu při skusu (největší na prvních stoličkách)
- cévní zásobení: **a. maxillaris**

# M. MASSETER



- „zevní žvýkáci sval“
- nejsilnější žvýkáci sval
- uložený povrchově, před gl. Parotis
- krytý fascia masseterica
- složitá vnitřní struktura
- čtyřhranný tvar
- hypertrofie u lidí, kt. často žvýkají žvýkačku či zatínají zuby

Functional organization of the human masseter muscle. J.F. Gaudy et al. (2000) Surg Radiol Anat 22:181-190.



## **Pars superficialis**

lamina spf.  
lamina prof.

## **Pars intermedia**

## **Pars profunda**

pars ventralis  
pars dorsalis:

l. spf.  
l. intermedia  
l. prof.



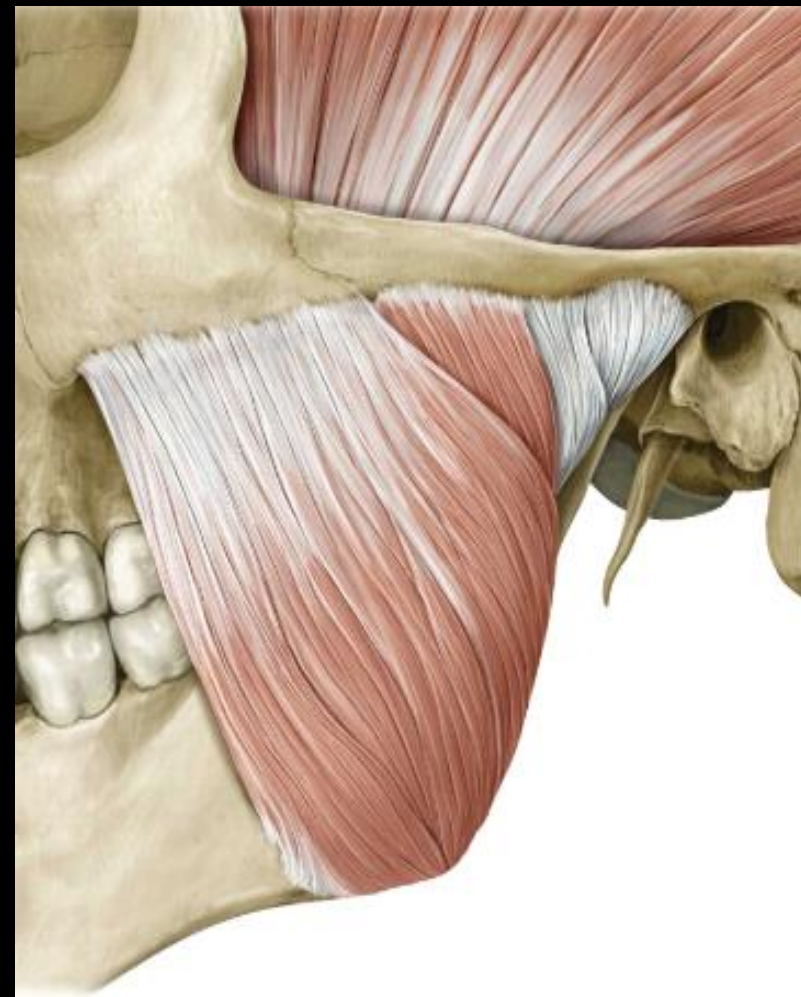## Pars spf.

### Začátek

- dolní okraj os zygomaticum  
až k sutura zygomaticotempor.

### Úpon

zevní plocha ramus mandibulae  
dolní 1/2 až k tuberositas masseterica



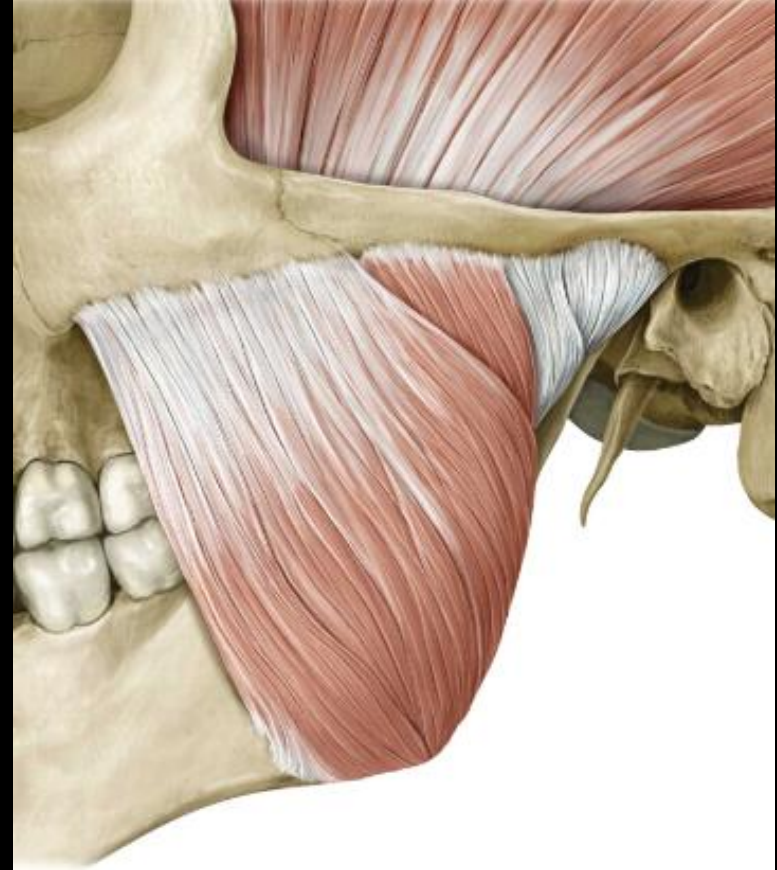
## Pars media

### Začátek

dolní okraj předních 2/3 arcus zygomaticus

### Úpon

střední 1/3 ramus mandibulae



## Pars prof.

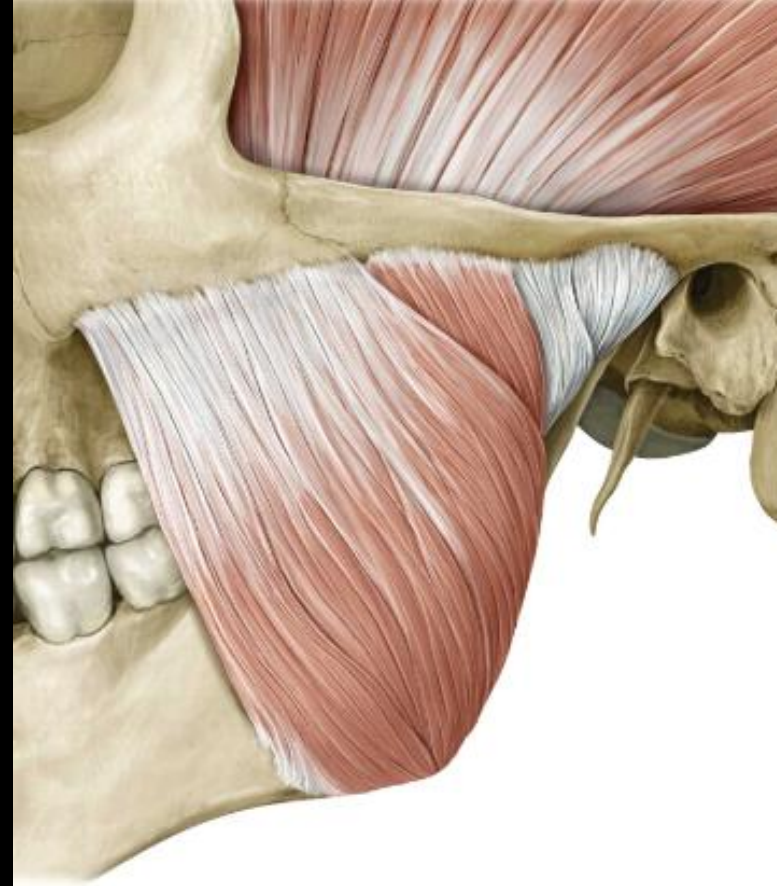
### Začátek

- vnitřní strana arcus zygomat.
- hluboký list temporální fascie

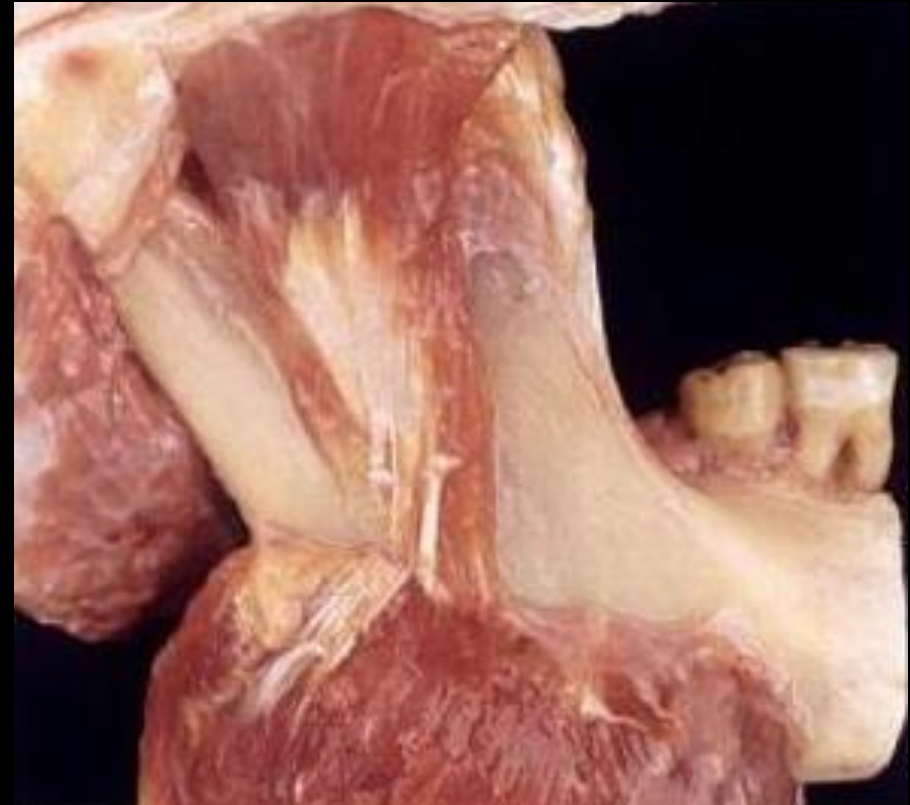
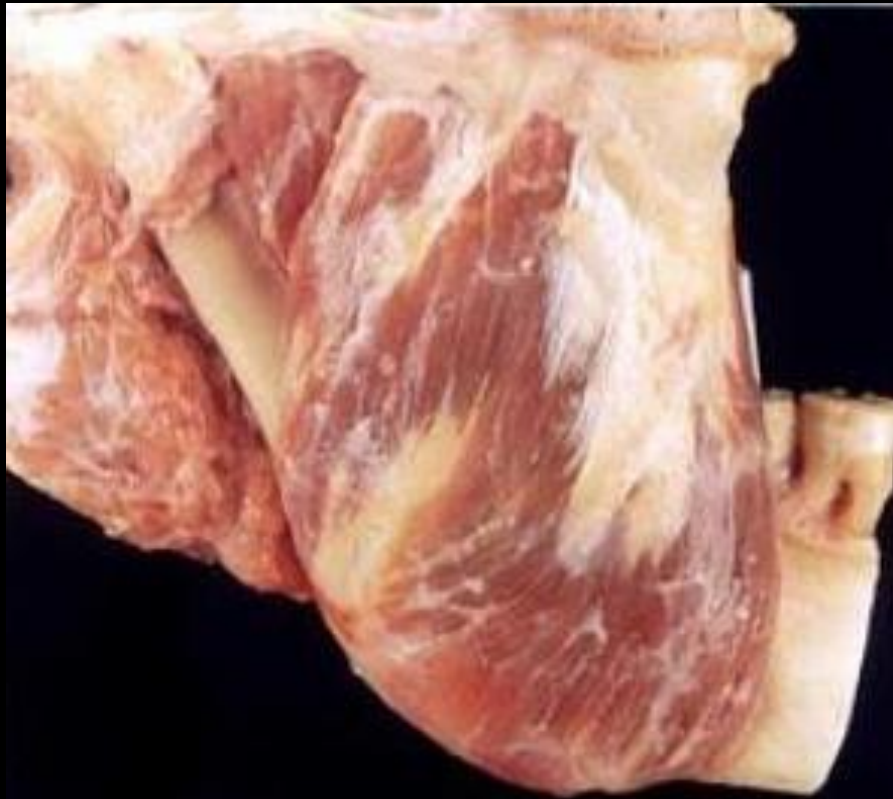
### Úpon

zevní strana ramus mandibulae (horní 1/2)

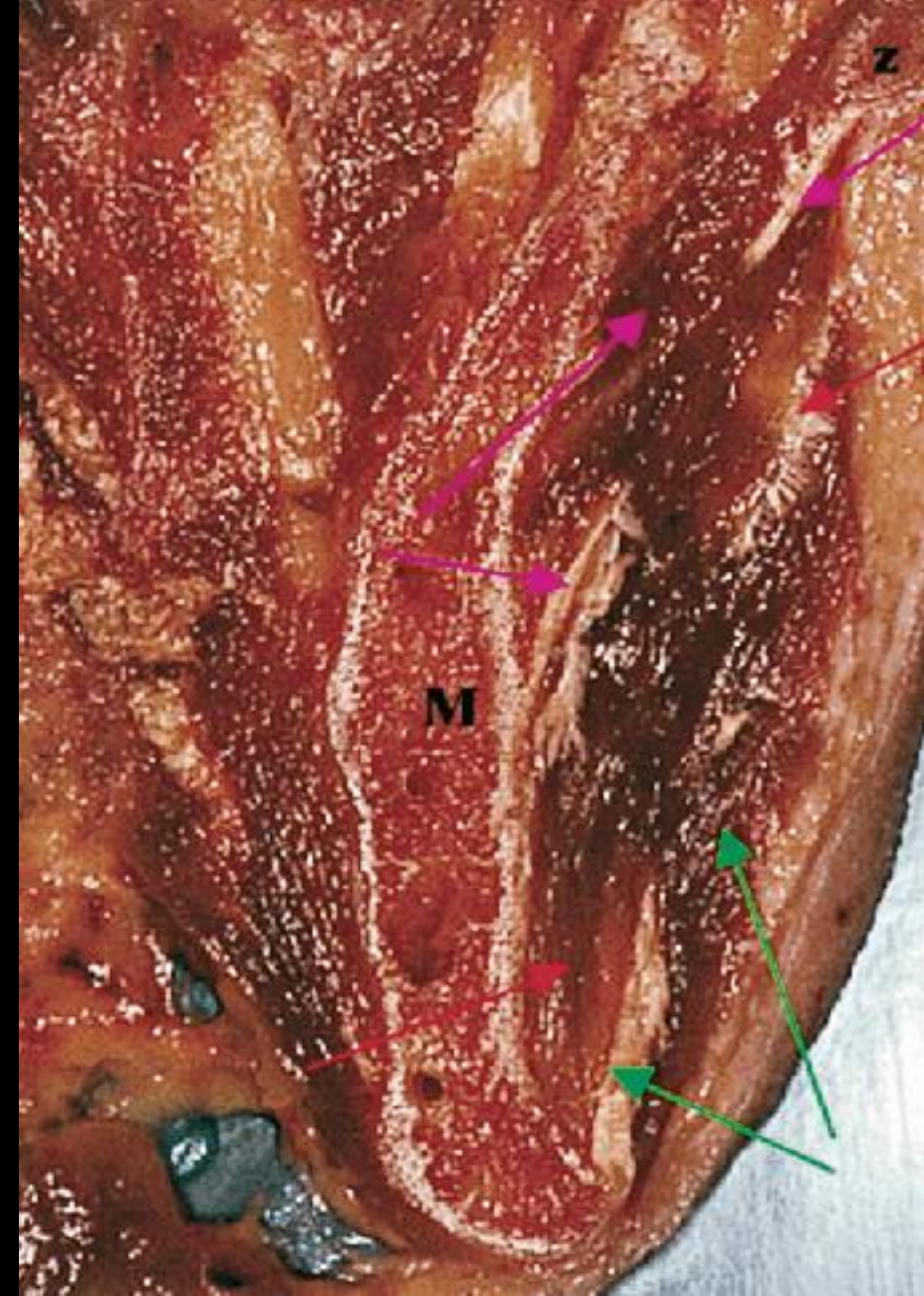
viditelné jako tzv. **fovea m. zygomaticomandibularis**







Functional organization of the human masseter muscle  
[www.springerlink.com/index/U007G453650W2163.pdf](http://www.springerlink.com/index/U007G453650W2163.pdf)



Frontální řez

**p. superficialis**

**p. intermedia**

**p. profunda**

# Vnitřní struktura svalu

- **značně komplikovaná**, zpeřená, střídání svalových a aponeurotických částí, skupiny snopců
- členění svalu na oddíly má praktický význam – štěrbinami mezi jednotl. porcemi se mohou **šířit zánětl. procesy** a to i mezi povrchovou a hlubokou část svalu – takto arteficiálně vzniklý prostor se v klinice označuje → **spatium massetericomandibulare** a zánětl. proces → **submasseterický absces**
- Cévní zás.: a.masseterica (a.maxillaris)
- Inervace: n.massetericus (V3)



# Funkce

Pars media et profunda  
fungují jako jeden celek

**Oboustranná kontrakce**

**povrchových vláken:**

**elevace**

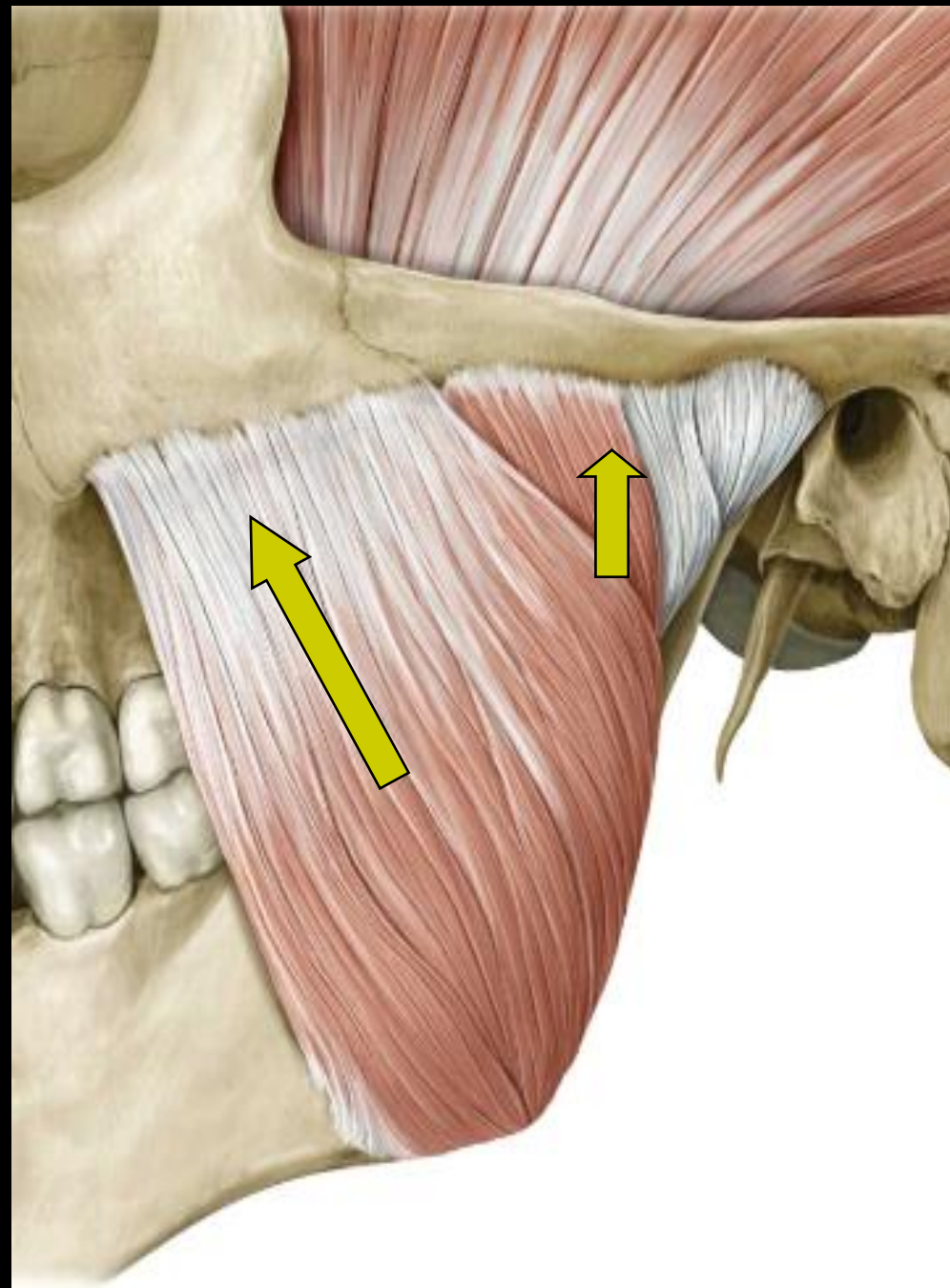
**propulze**

**hlubokých vláken:**

**elevace**

**Jednostranná kontrakce:**

**ipsilaterální lateropulze**



# Fascia masseterica

*Pevně připojena ke svalu, od arcus zygom. k basis mandibulae*

**kr:** arcus zygomaticus → fascia temporalis

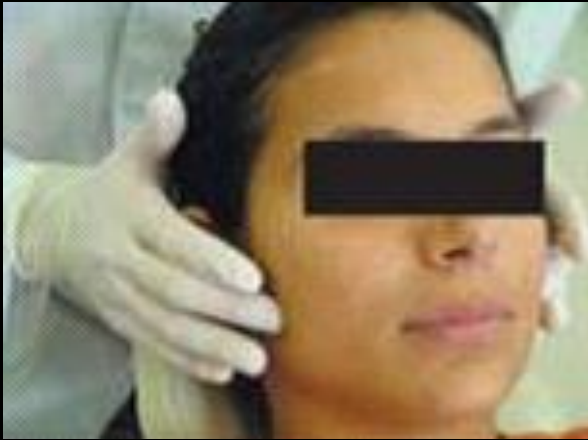**ka:** basis mandibulae → fascia colli spf.

**ve:** ramus mandib. podél jeho předního okraje

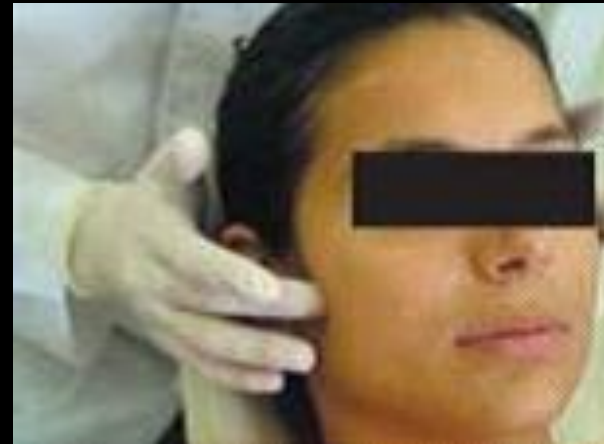**dors:** splývá ve fascia parotideomasseterica → fascia colli spf.



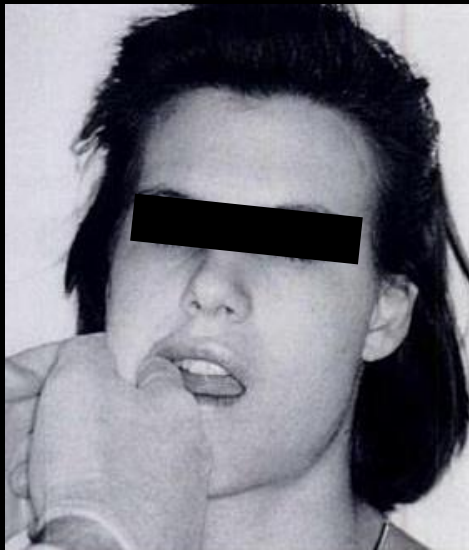# Palpace m. masseter



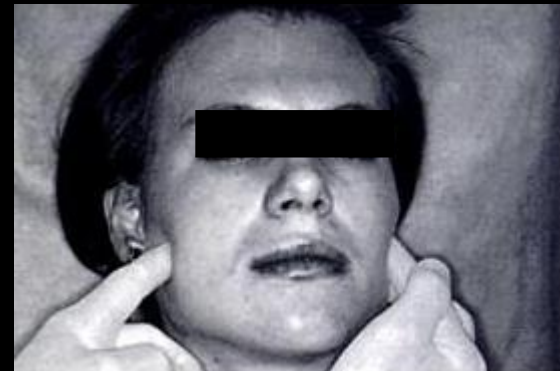povrchové vrstvy



hluboké vrstvy

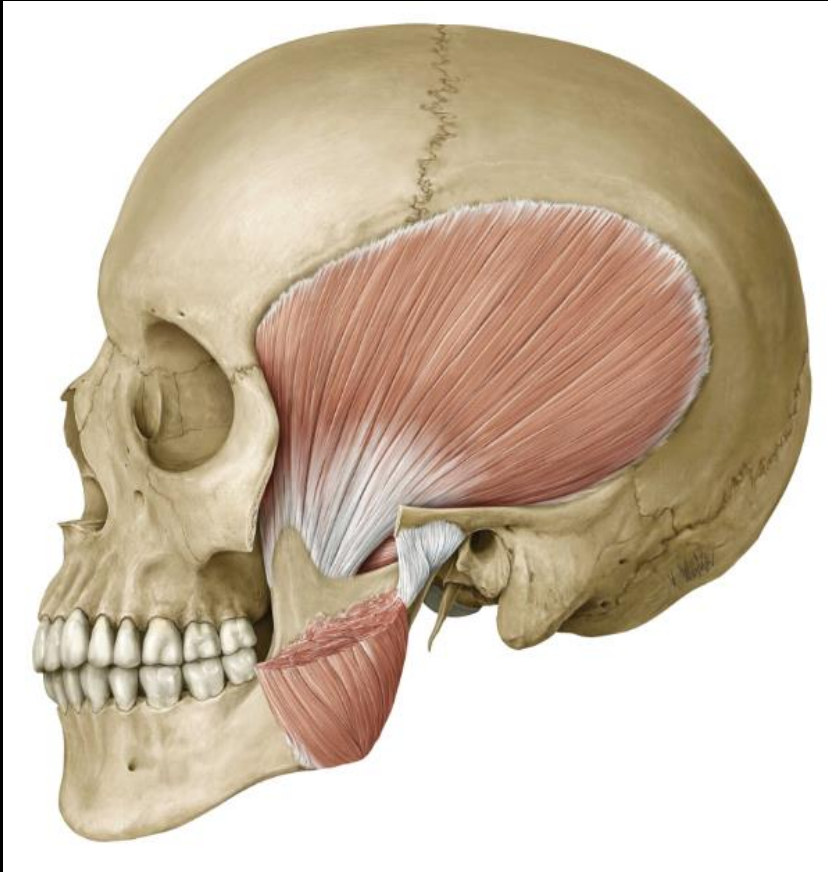


unilaterální palpace extra  
+ intraorální



bilaterální palpace

# M. TEMPORALIS



- „sval spánkový“
- Ve fossa temporalis
- Plochý sval
- Tvar vějíře, zpeřený
- Krytý fascia temporalis

- Cévní zás.: a. tempor. media (a.tempor.superfic.)  
a. tempor. prof. (a.maxillaris)
- inervace: nn. tempor. prof. (V3)

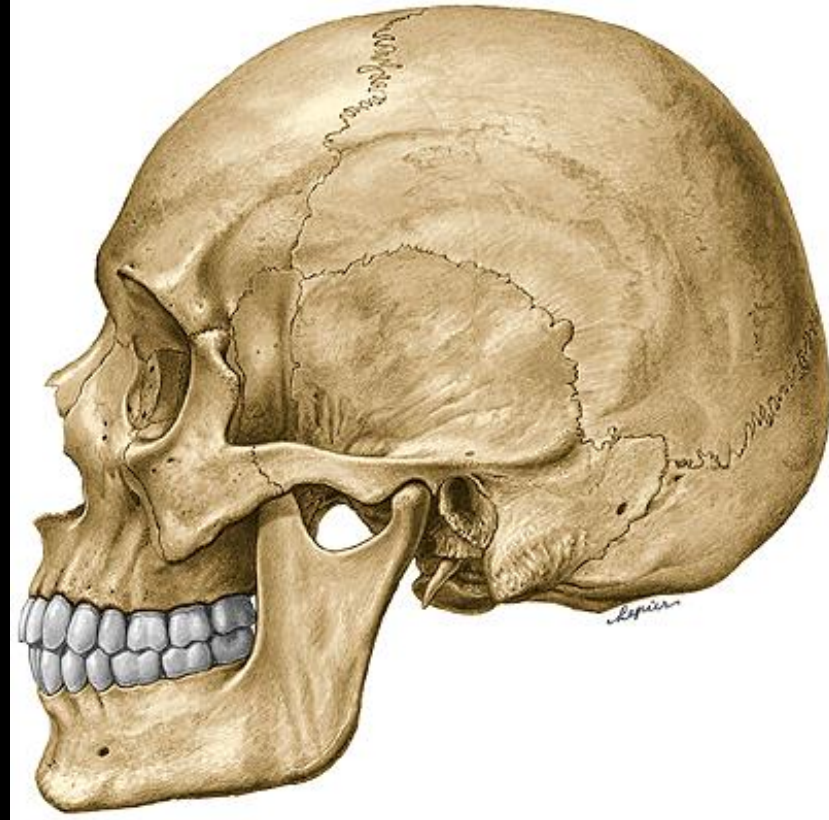
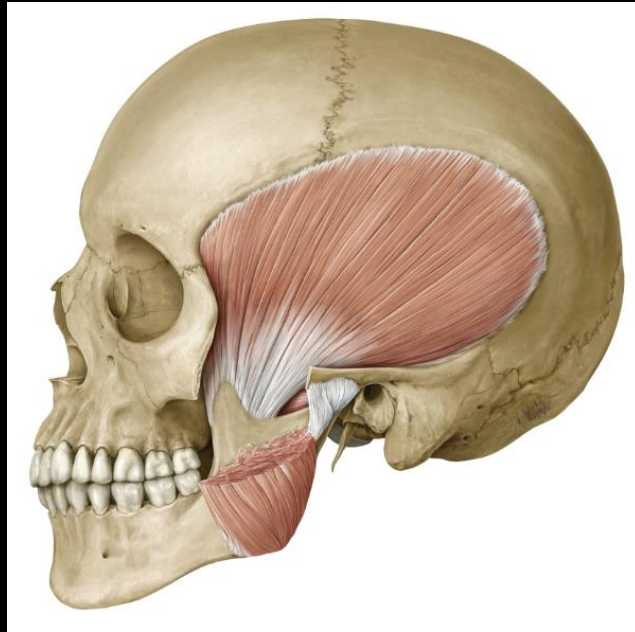
V dlouhé ose svalu je vytvořena kaudálním směrem zesilující se **centrální šlacha** (dvojitě zpeřený sval)

Někteří autoři proto dělí sval na:

část ventrálně od šlachy – **pars anterior**

část dorsálně od šlachy – **pars posterior**

Klinická anatomie pro stomatology.  
Mrázková O., Doskočil M. Triton,  
2001



## Začátek

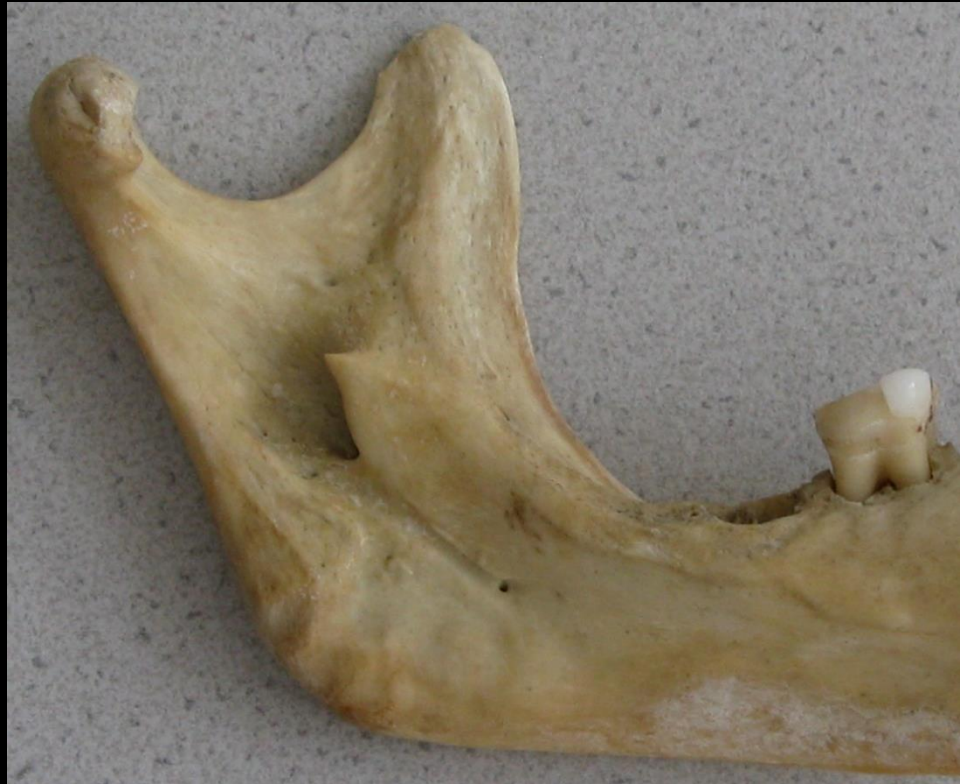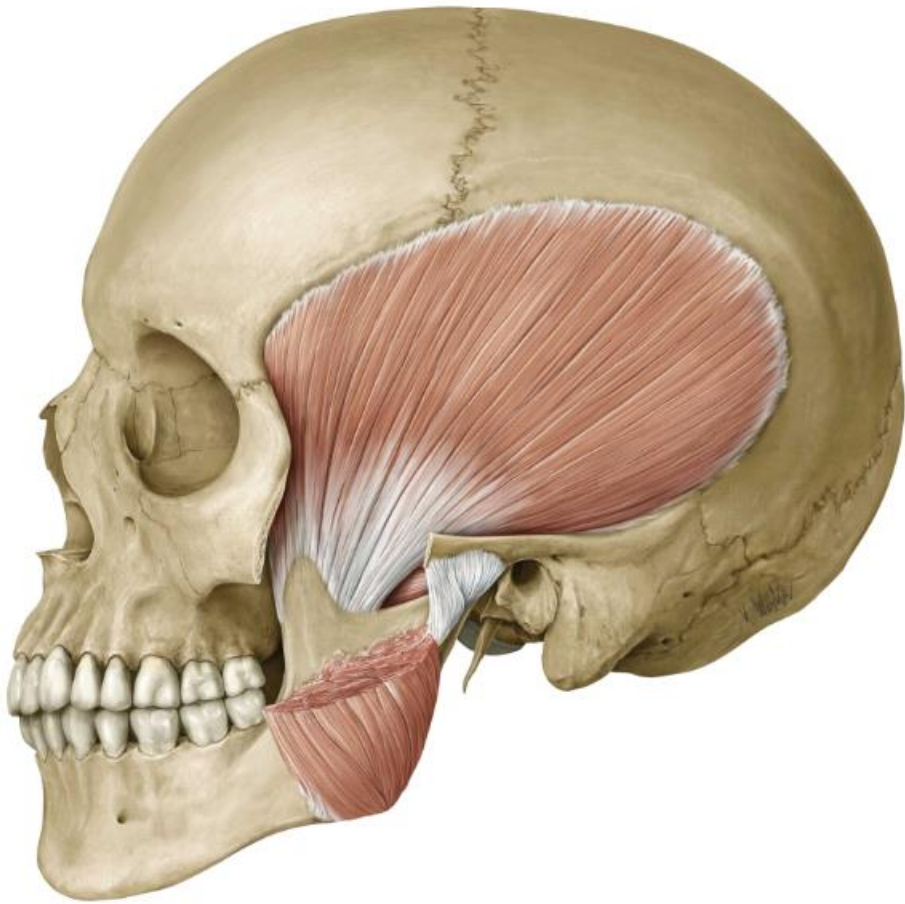
- **fossa temporalis – planum temporale**

PŘEDNÍ Č.: linea temporalis inf. ossis pariet., facies temporalis alae majoris ossis sphen., přilehlé části os frontale a os parietale

+ vnitřní plocha **hlubokého listu fascie temporalis**

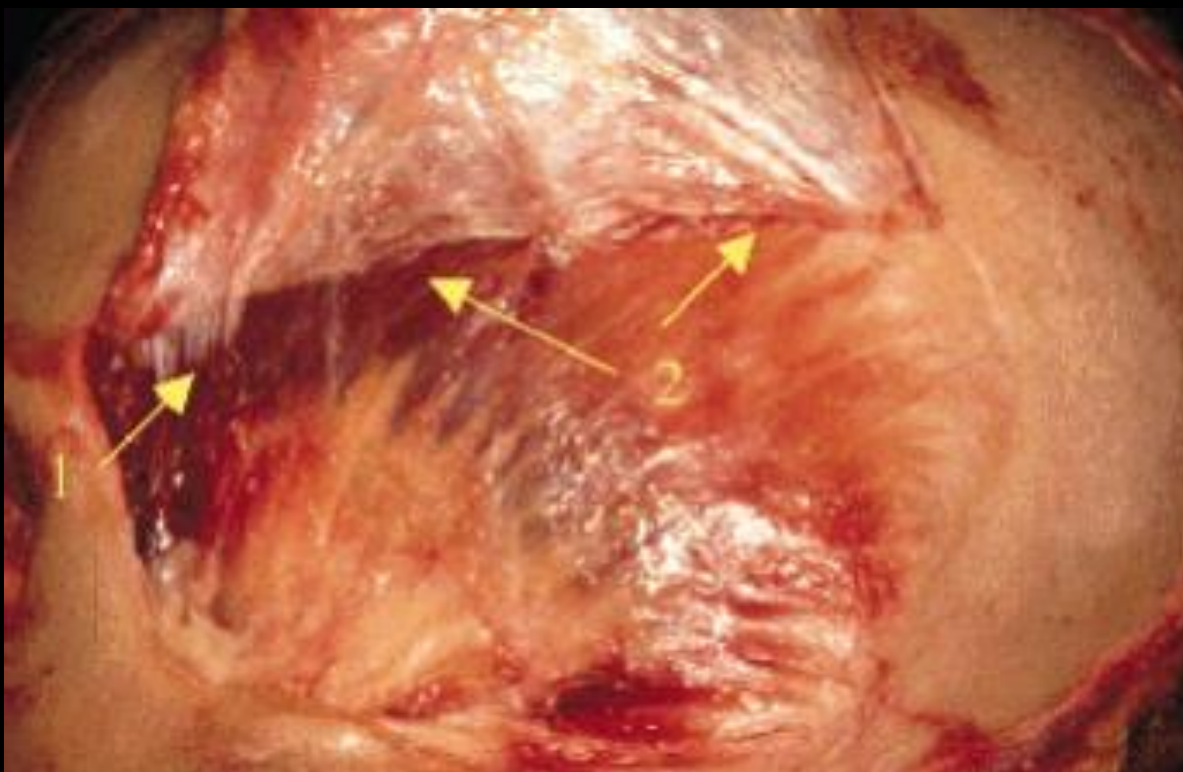
ZADNÍ Č.: squama ossis temporalis





- Úpon** - svalová vlákna se kaudálně sbíhají do silné šlachy
- úponová šlacha na **pr. coronoideus**
  - dále sbíhá po **linea obliqua a crista temporalis** (až k trigonum retromolare)
  - připevněna i na **lig. pterygomandibulare**





**1 - pars ant. (orbitalis)**

1/3, šířka cca 3 cm, tmavá barva  
adheruje k fascia temporalis

**2 - pars post. (temp.)**

2/3, světlá barva  
spojení s fascií volnějši

The temporalis muscle consists of three parts:

*superficial*

*zygomatic*

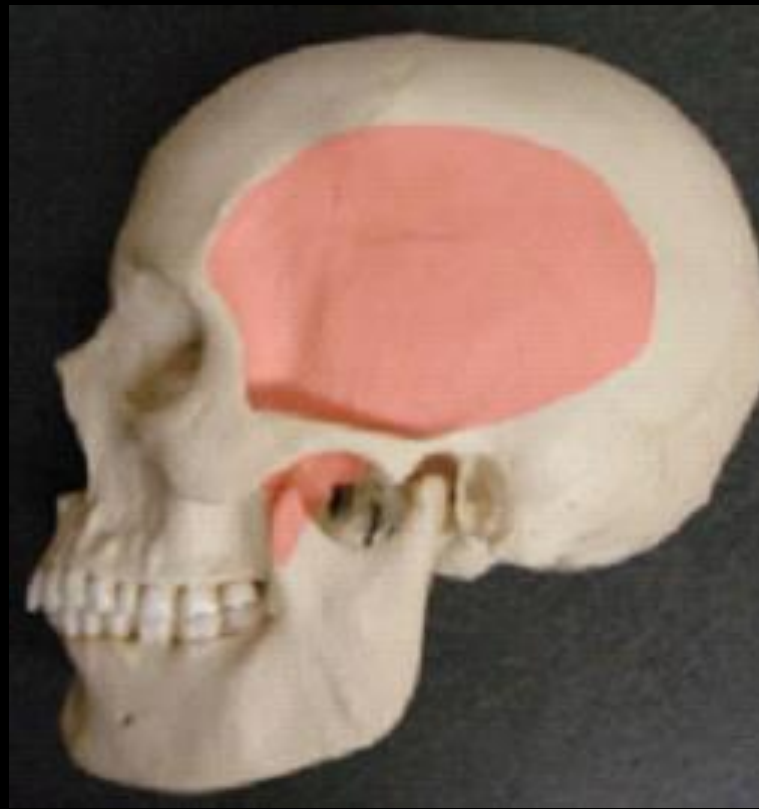*deep portion*

[The human temporalis muscle: Superficial, deep, and zygomatic ...](#)  
onlinelibrary.wiley.com › ... › [Journal Home](#) [Vol 22 Issue 6](#)

## The *Superficial* Portion

Origo: temporální aponeurosa, linea temporalis

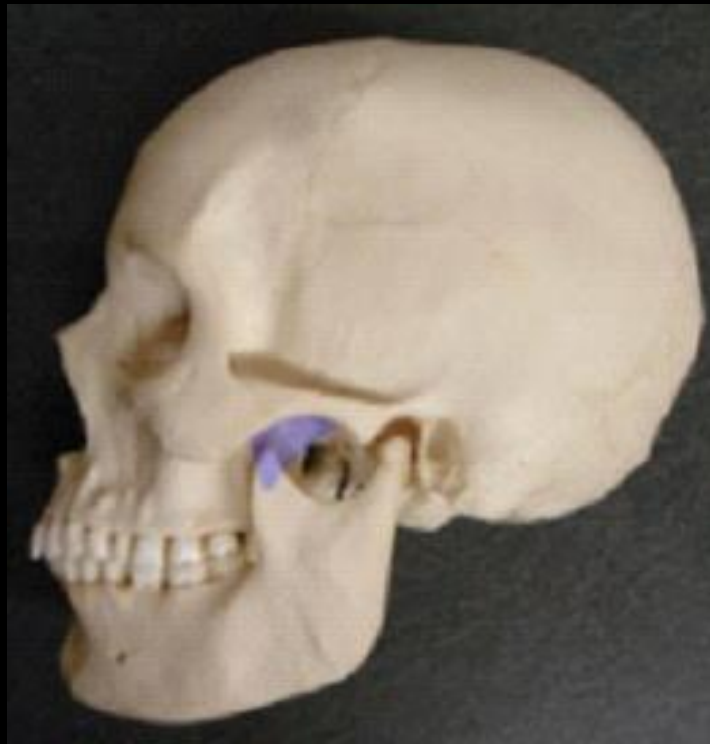Insertio: processus coronoideus



## *The Zygomatic Portion*

Origo: arcus zygomaticus

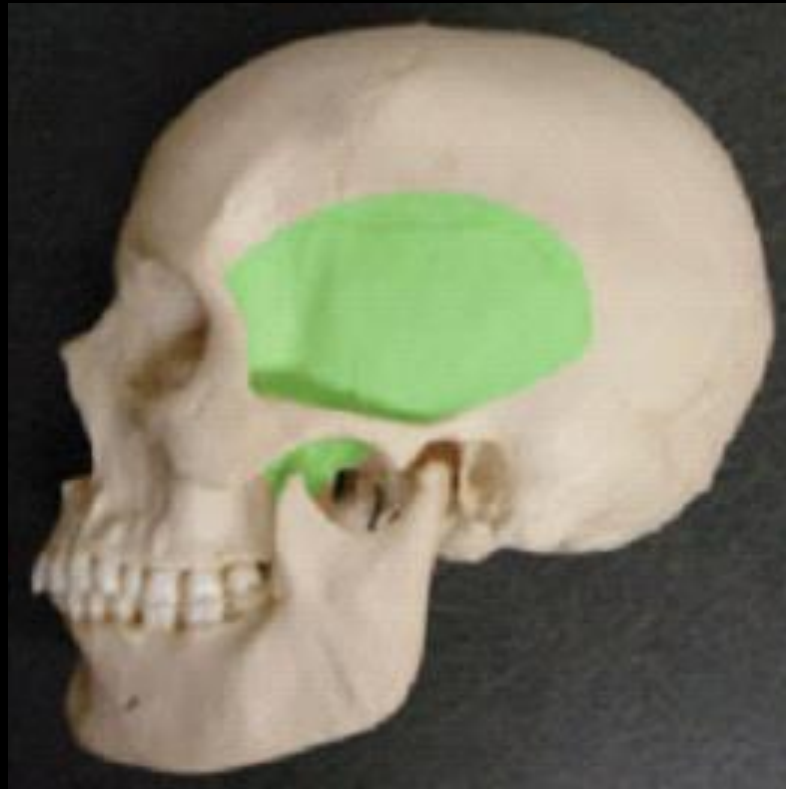Insertio: spf část m. temporalis, laterální část processus coronoideus



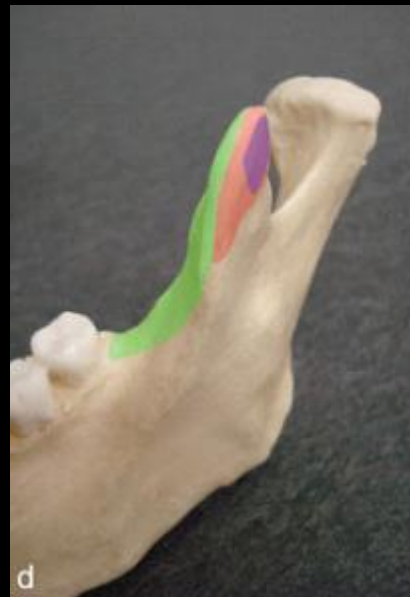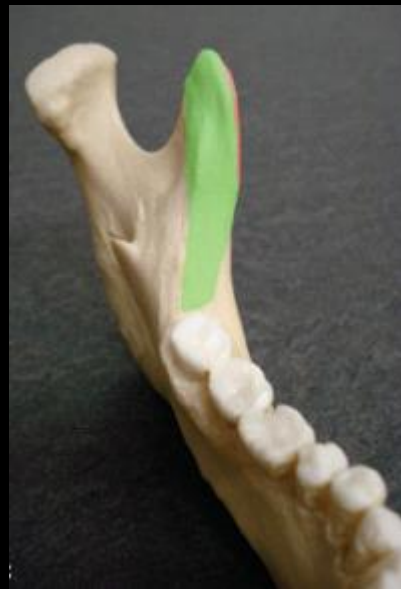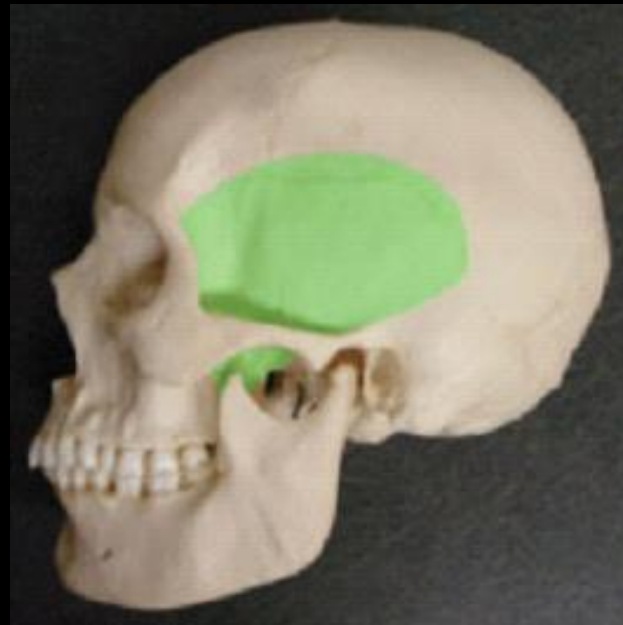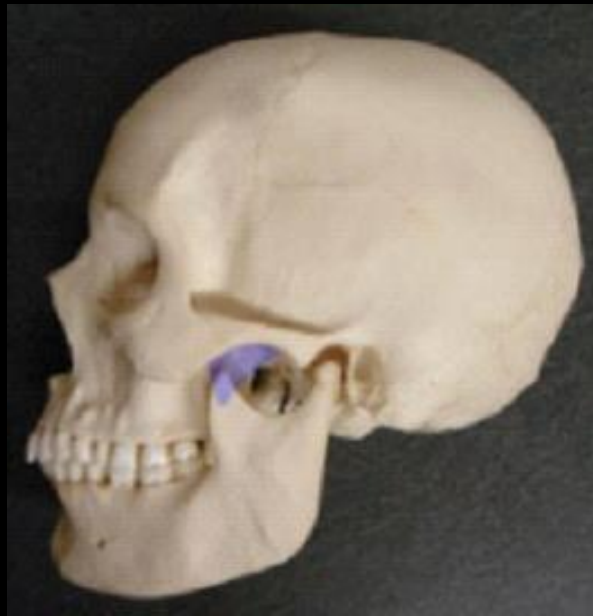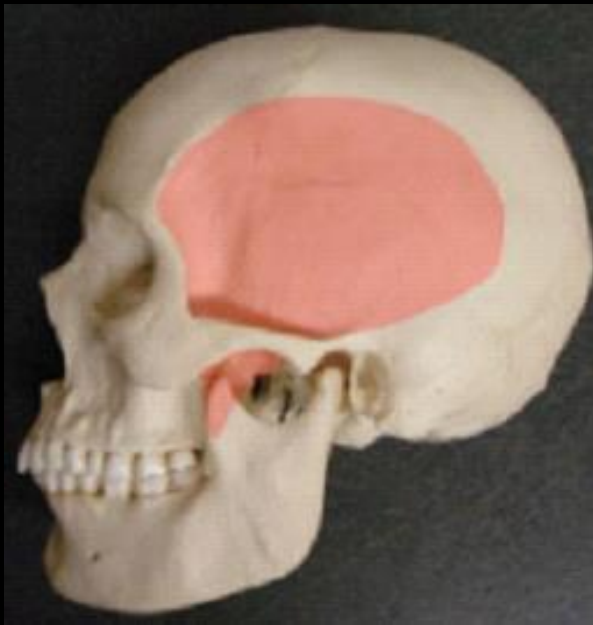## The *Deep* Portion

Origo: fossa temporalis

Insertio: vnitřní část processus coronoideus,  
trigonum retromolare







# Funkce

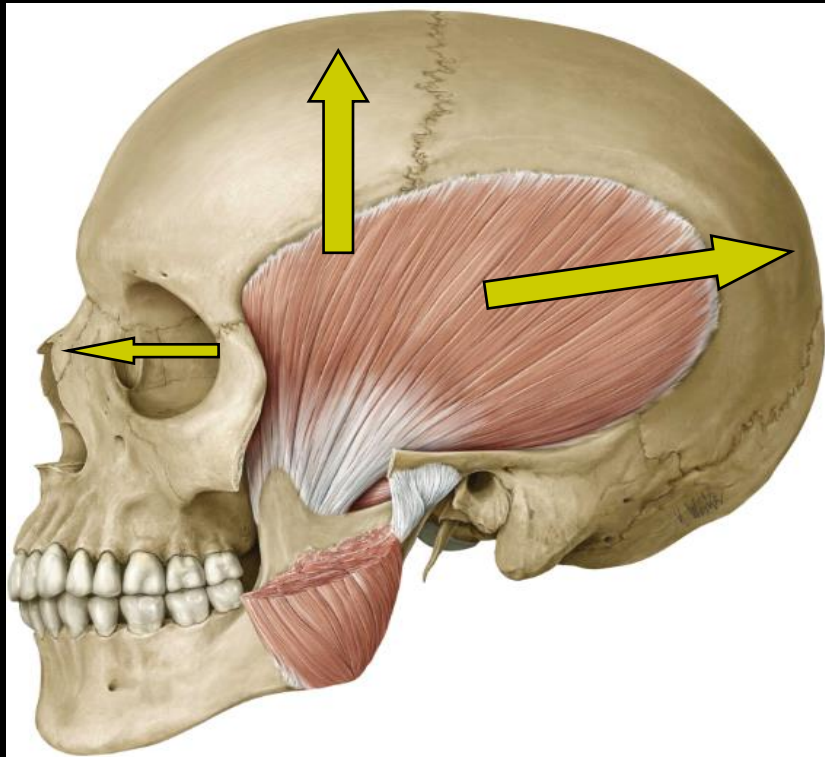
Kontrakce **oboustranná**:

přední a střední vlákna = **elevace, propulze**

zadní vlákna = **retropulze**

Kontrakce **jednostranná**:

přispívá ke **kontralaterální lateropulsi**



Udržuje **klidové střední postavení ATM**

Velké množství receptorů kontrolujících napětí svalových vřetének > **udržení určité vzdálenosti mezi patrem a jazykem (v klidu)**

# Fascie

**kr:** linea temp. sup., splývá s galea aponeur.

**ka:** arcus zygomaticus

■ 2 vrstvy

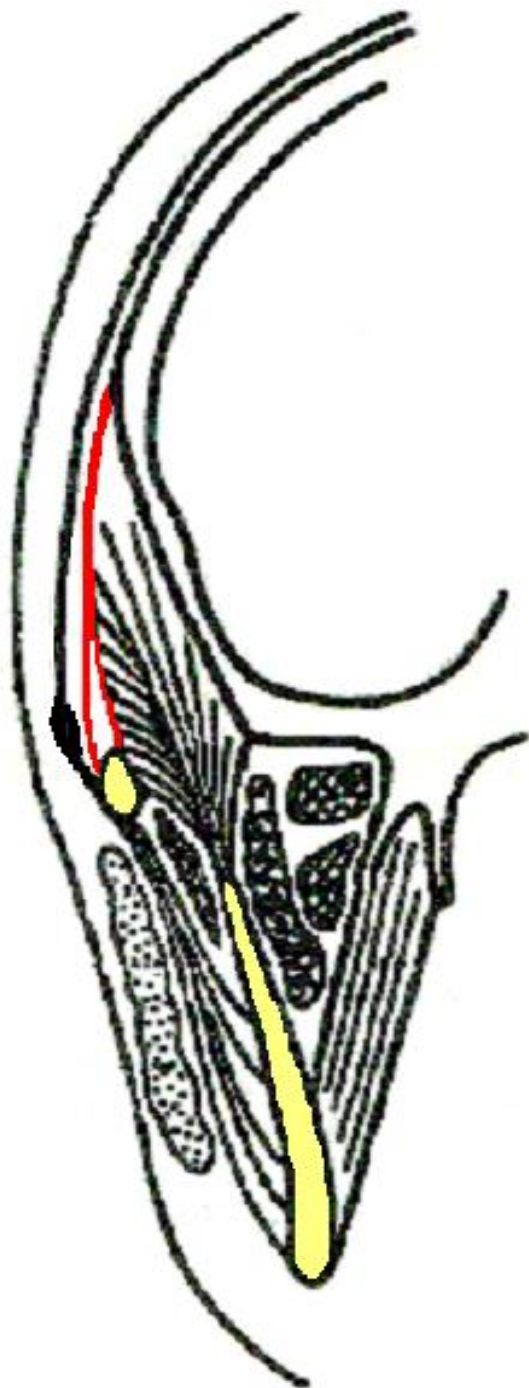
**lamina spf.** inserce na vnější plochu arcus zygomat.

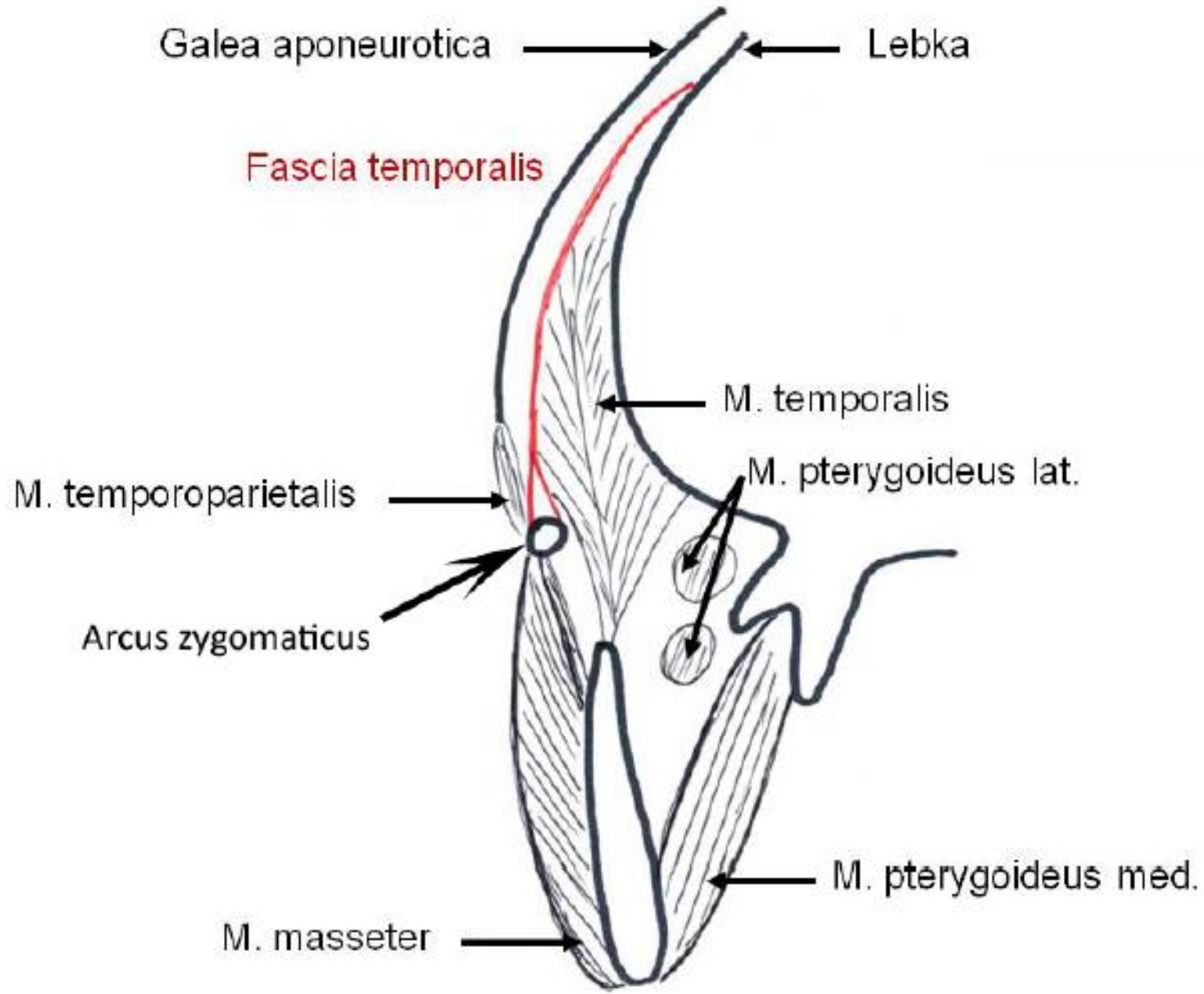
**lamina prof.** inserce na vnitřní plochu arcus zygomat.

Mezi vrstvami tukové vazivo a cévy

■ od svalu je oddělena řídkým vazivem

Zasahuje sem i tukové těleso – **corpus adiposum buccae**



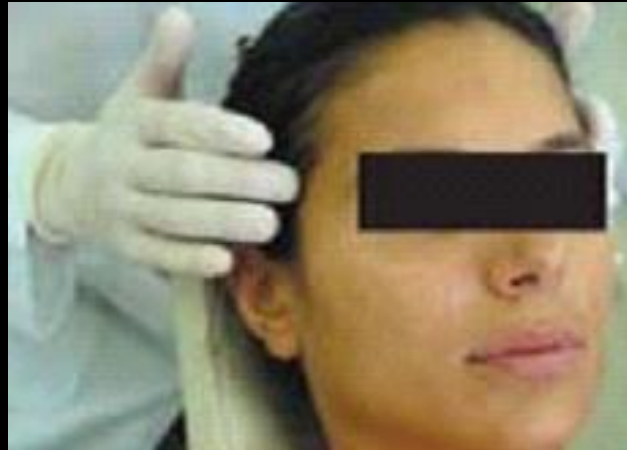



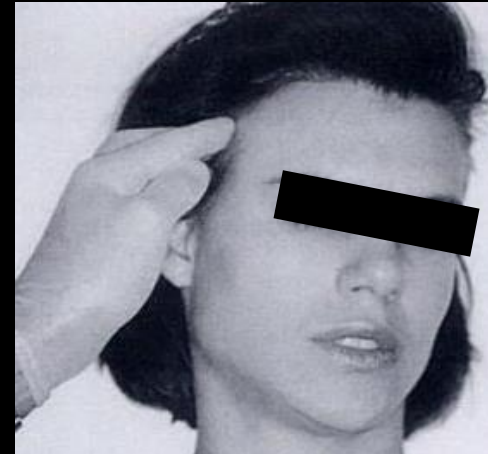# Palpace m. temporalis

při střídavé elevaci a depresi či maximálním skusu

**Přední části**

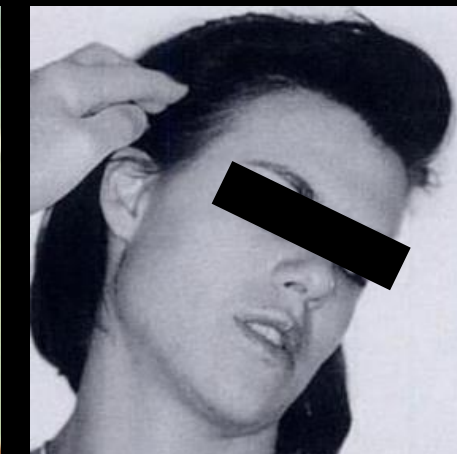
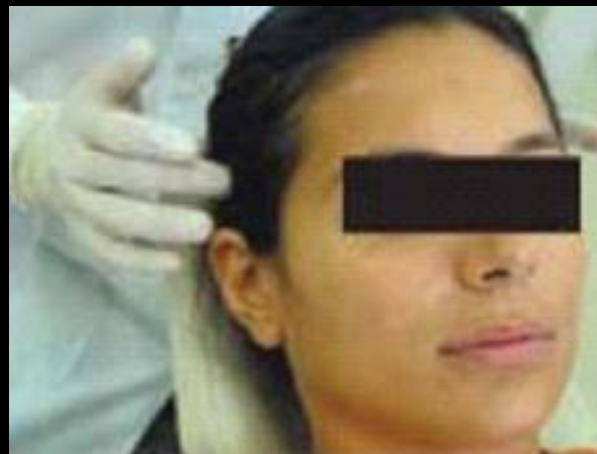
bilaterálně



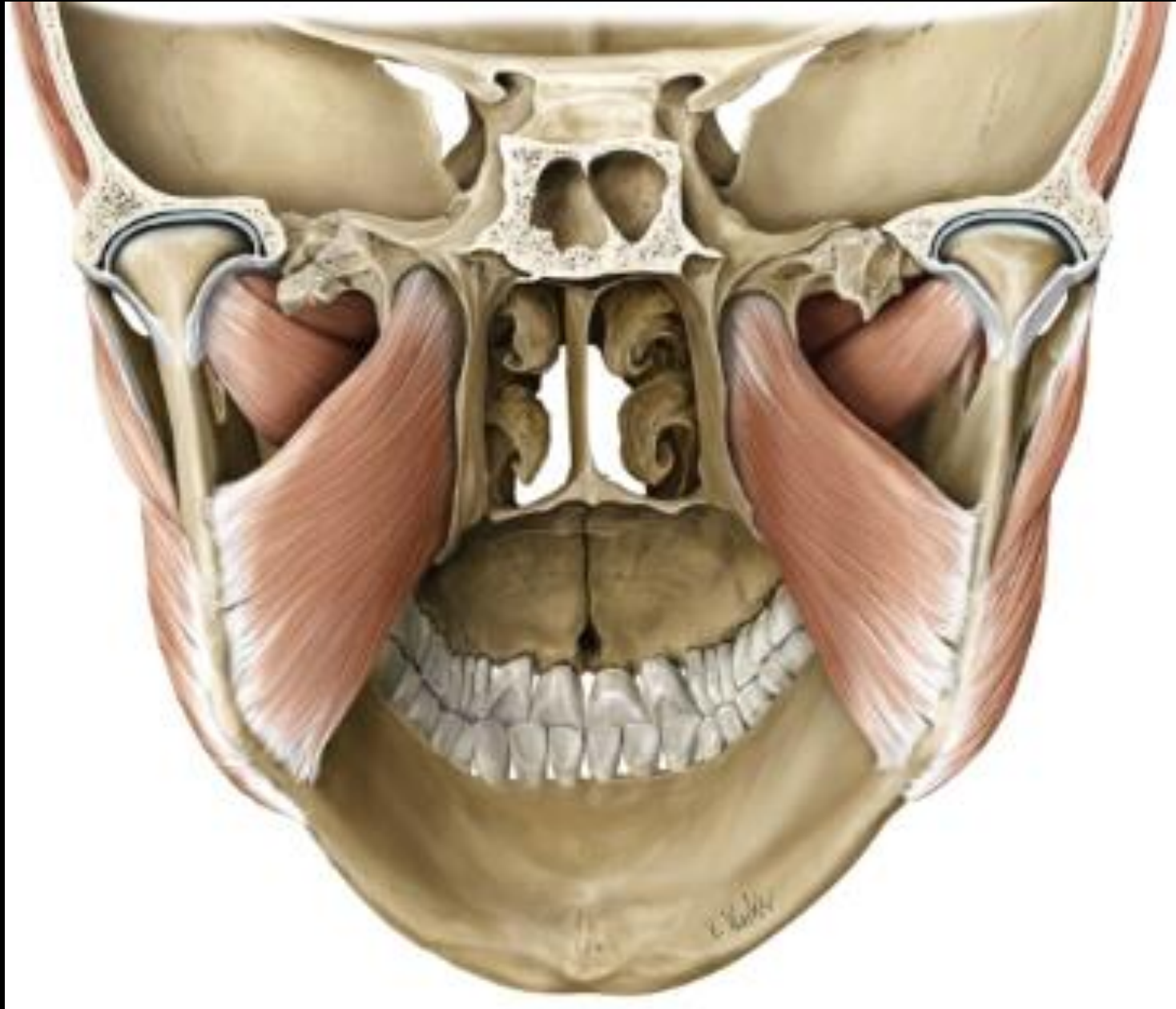
unilaterálně

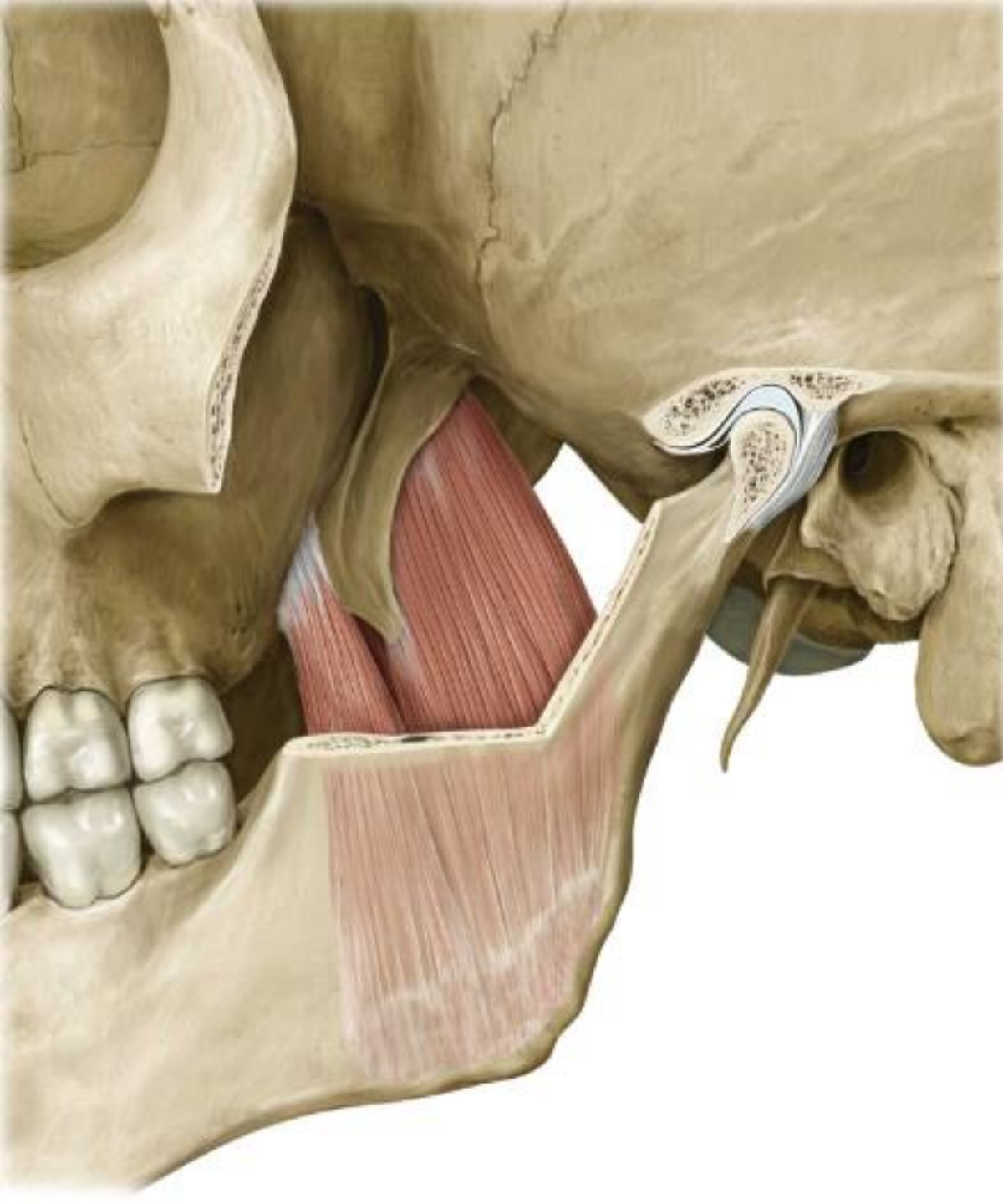
**Zadní části**





# M. PTERYGOIDEUS MED. ET LAT.





## **M. pterygoideus med.**

- Vnitřní křídlový sval
- Silný oploštělý sval
- Ve fossa infratempor.
- Je obdobou m. masseter na vnitřní straně ramus mandibulae
- Součást svalové smyčky kolem mandibuly

## Caput lat.

menší

**Začátek:** tuber maxillae

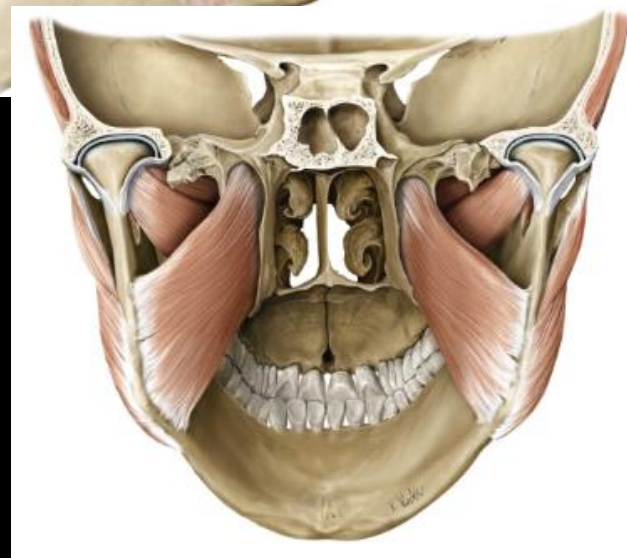
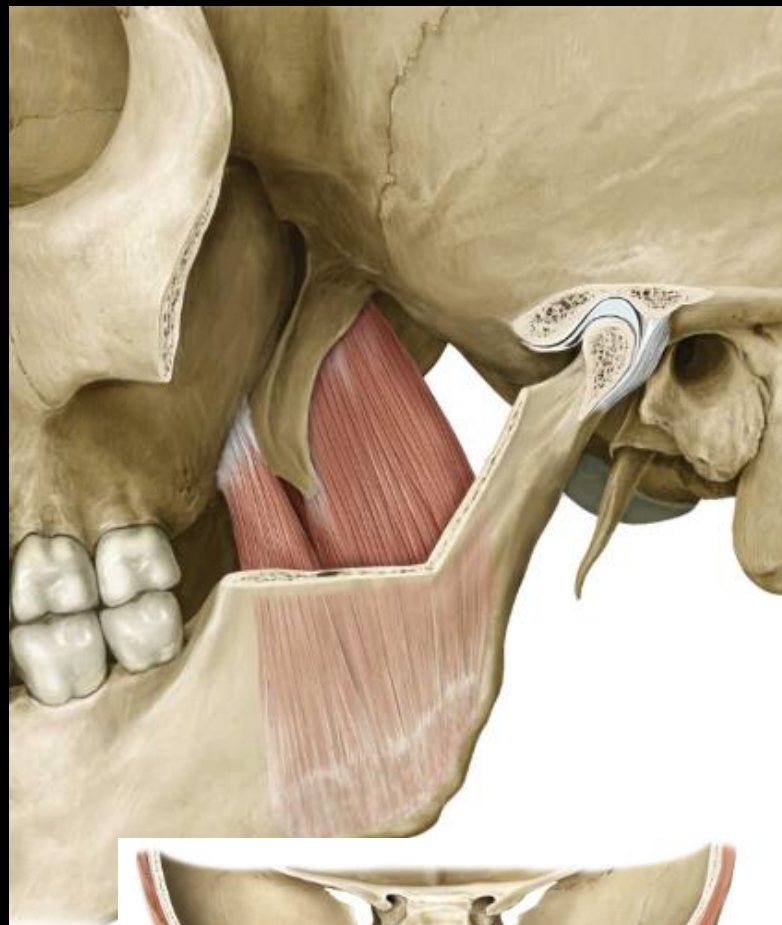
## Caput med.

větší

**Začátek:** fossa pterygoidea,  
z med. plochy lamina later. proc.  
pteryg., proc. Pyramidalis ossis  
palatini

**Průběh vláken:** kaudálně,  
dorzálně, later.

**Úpon:** tuberositas pterygoidea med.  
strany angulus mandib., část ramus  
mandib. nad drsnatinou



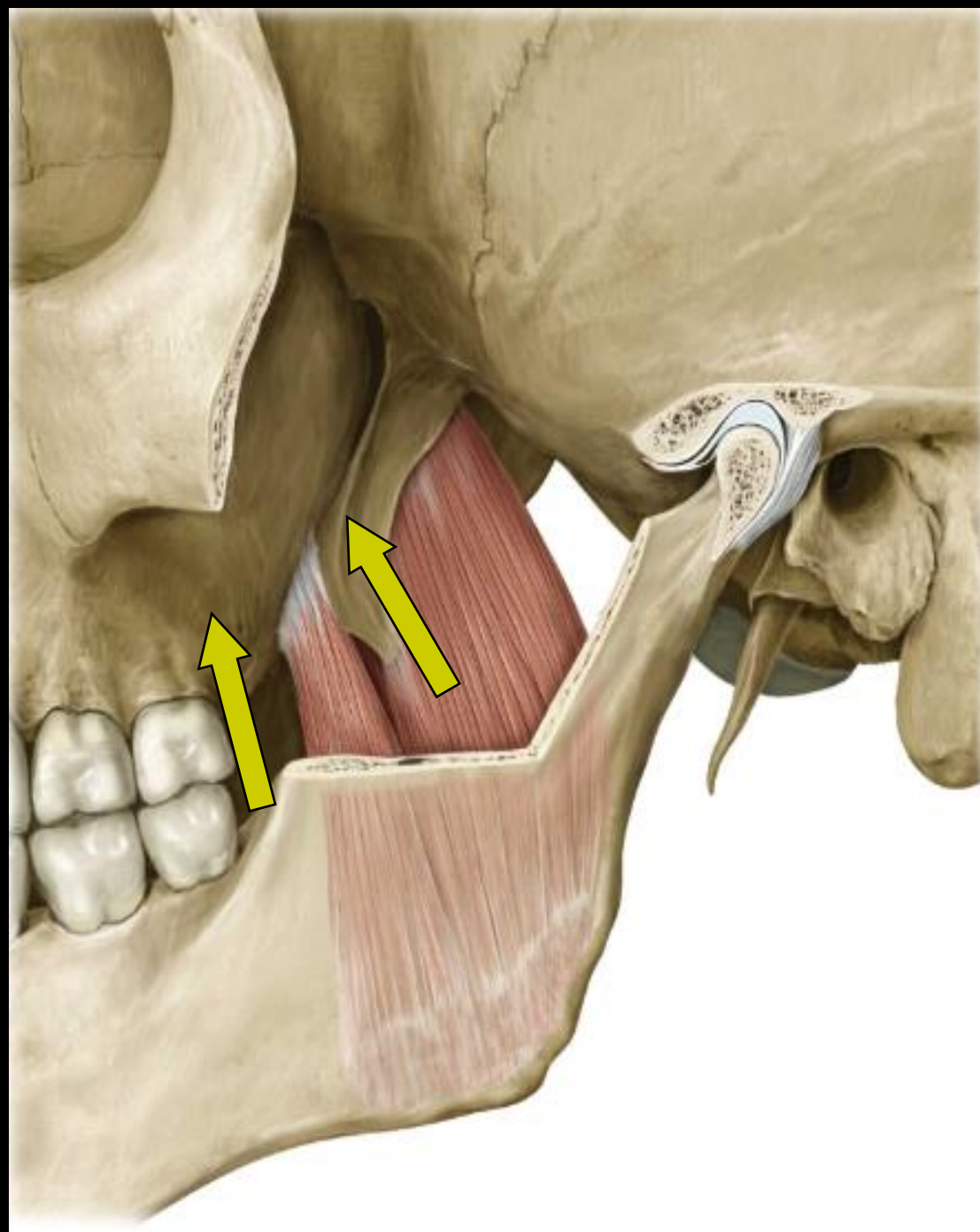


# Funkce

Oboustranná kontrakce:  
**elevace**  
**propulze**

Jednostranná kontrakce:  
**kontralaterální**  
**lateropulze**

Začátek svalu je blíže střední čáře než úpon, proto při jednostranné kontrakci táhne mandibulu na stranu opačnou; má hlavní roli při třecích žvýkacích pohybech



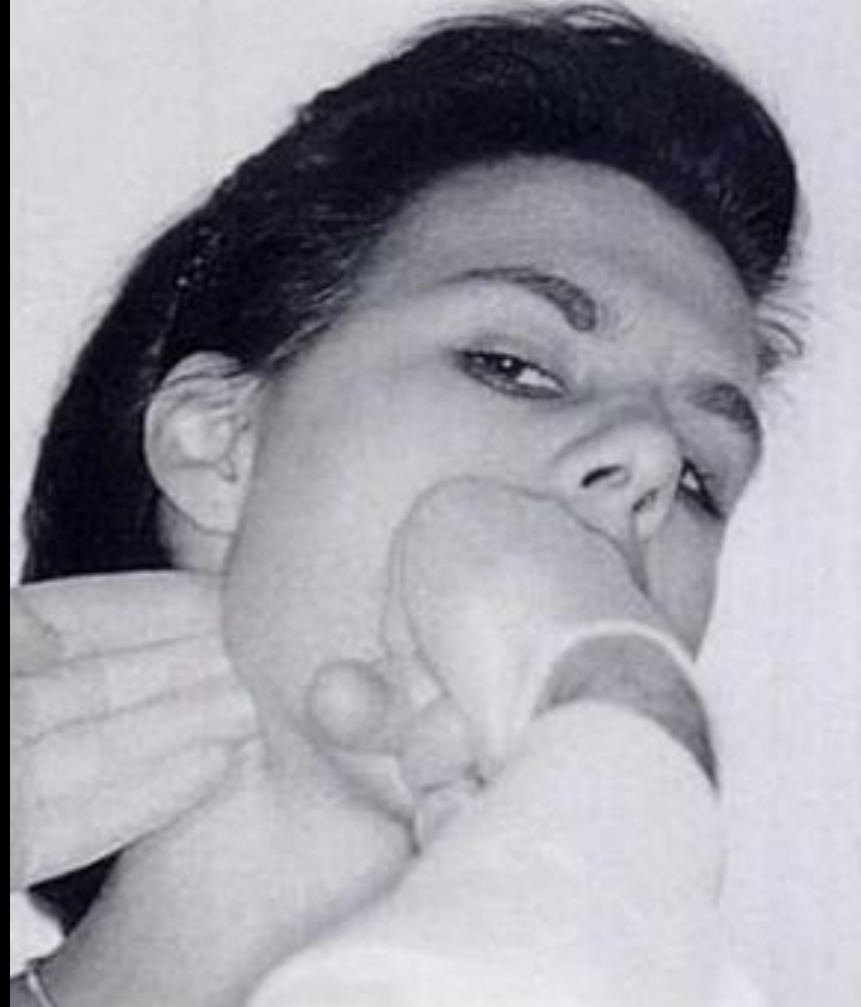# Palpace

Nesnadná

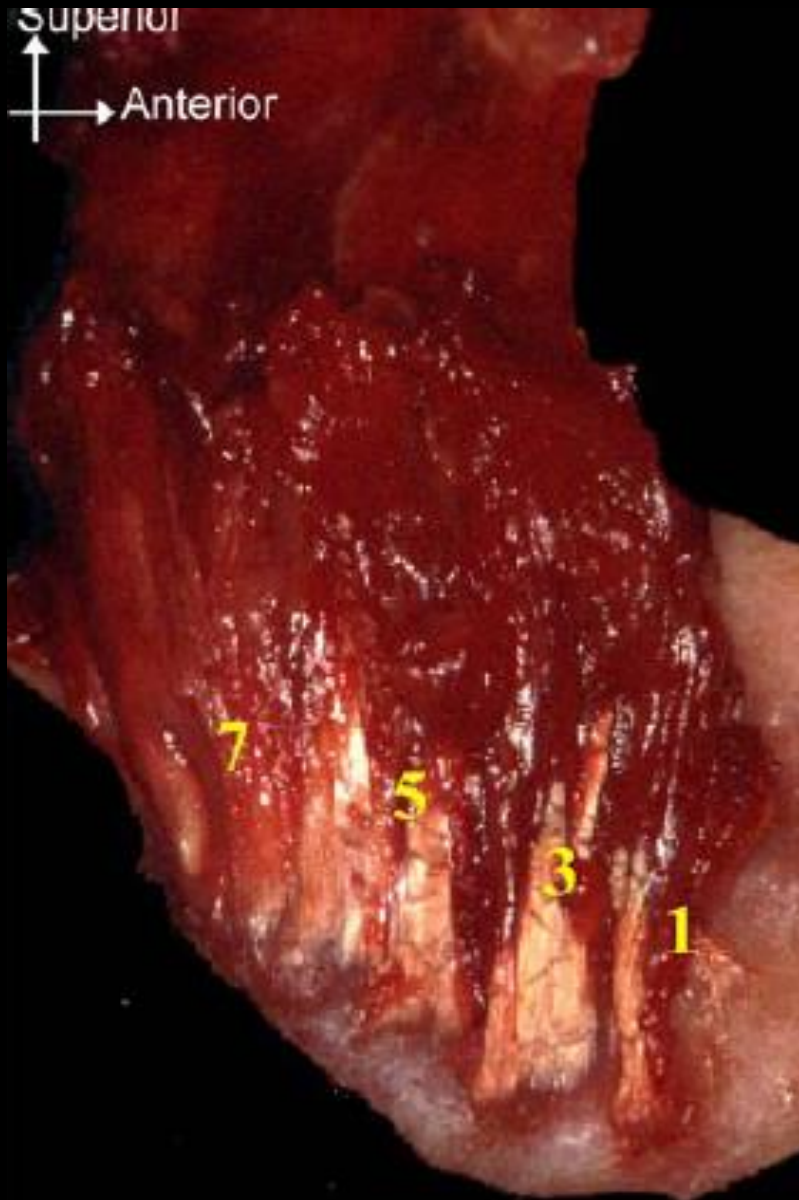
Provádí se simultánně  
intra i extraorálně:

**Intraorálně:** v místě pro aplikaci svodné anestezie  
a laterálně


**Extraorálně:** med. od dolního okraje ramus  
mandibulae



# Stavba

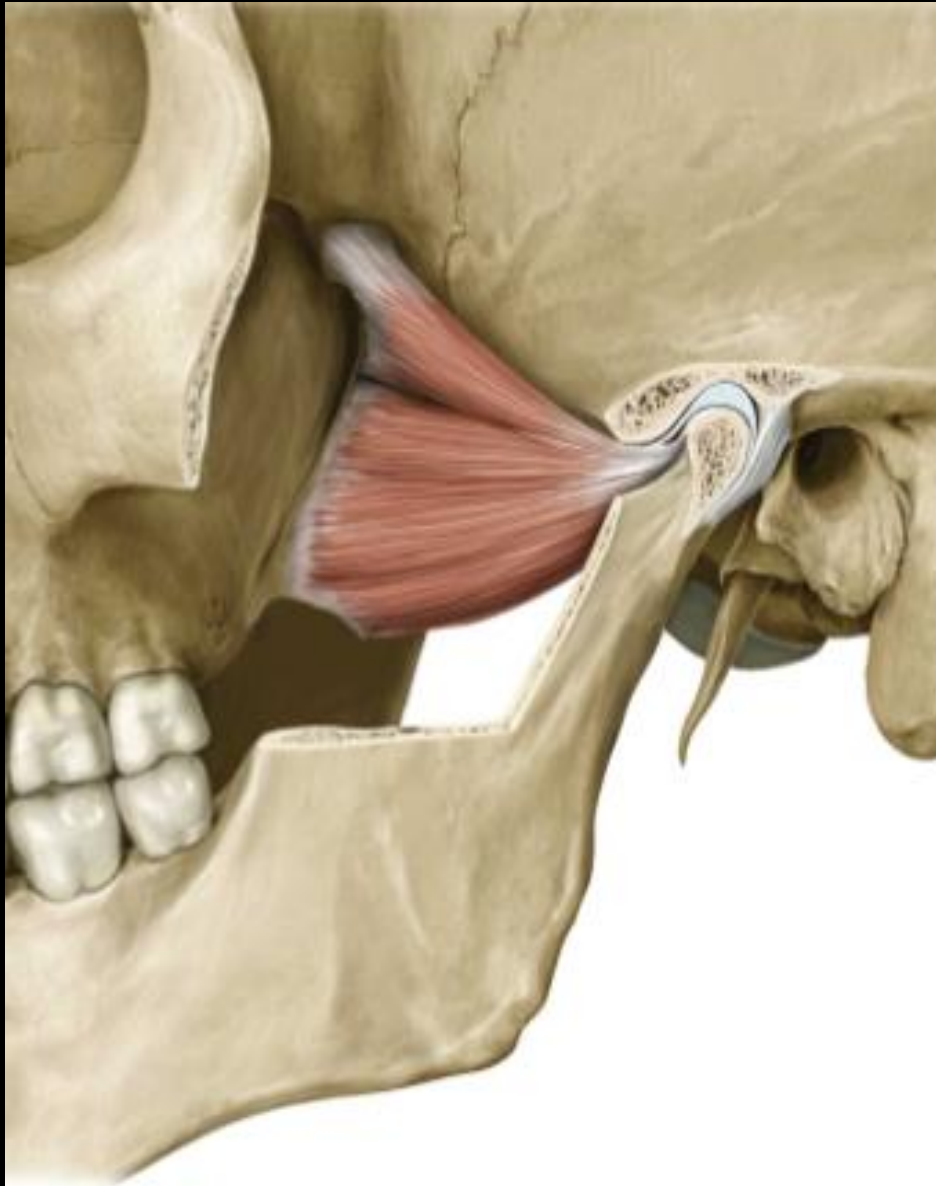


7 muskulo-  
aponeurotických vrstev  
formuje strukturu ve  
tvaru pírka (penniform  
structure)



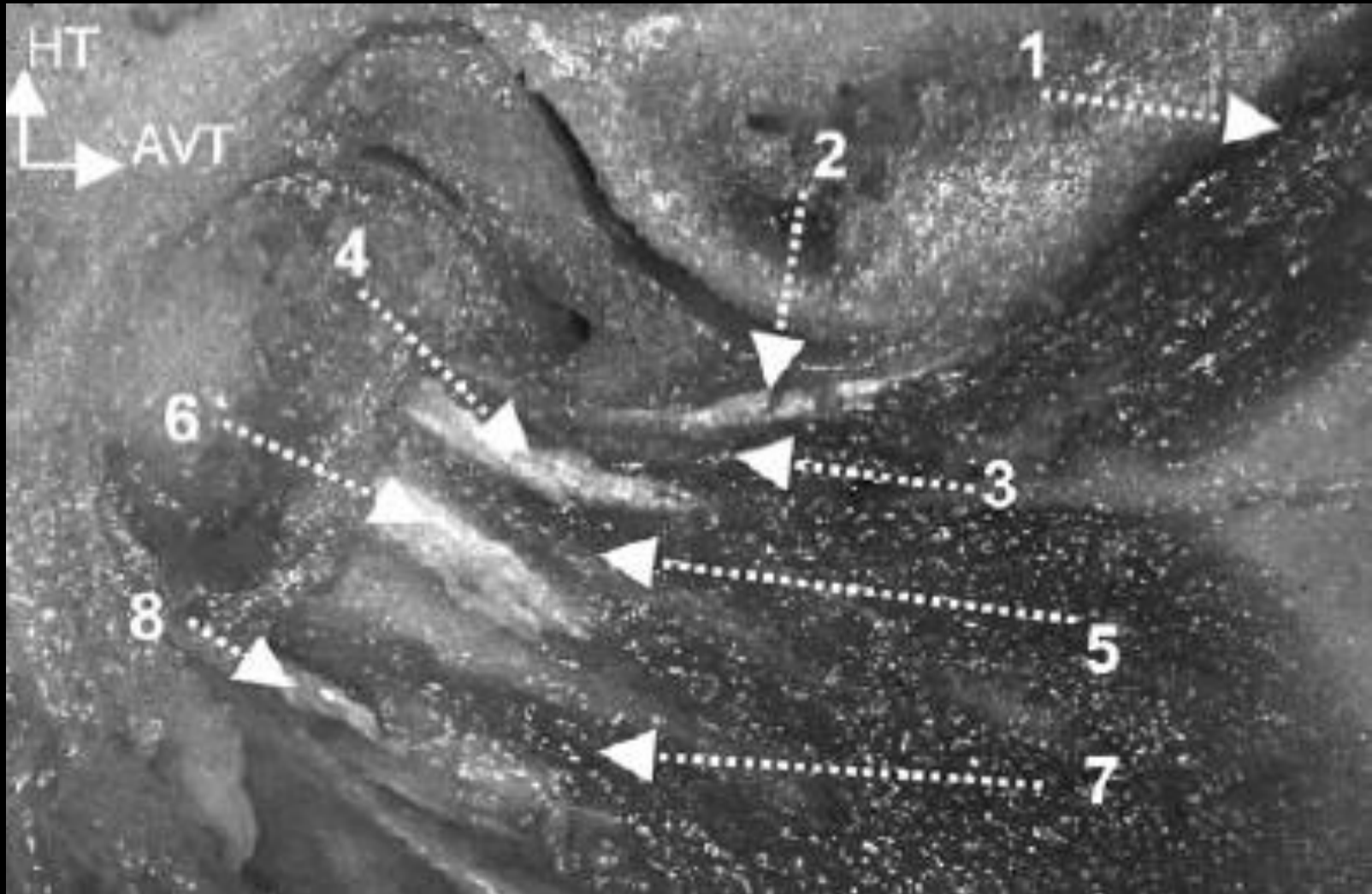


# M. PTERYGOIDEUS LATERALIS



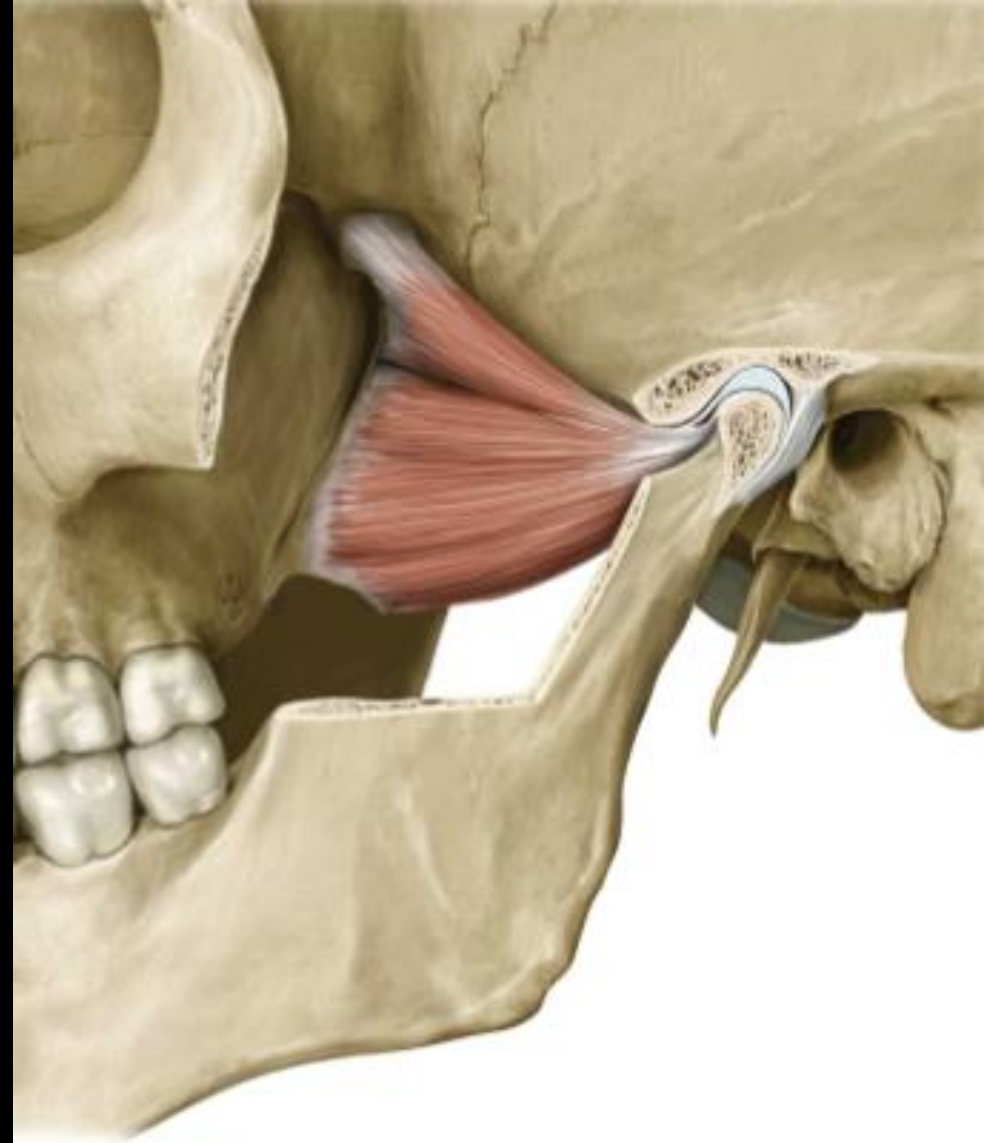
- zevní křídlový sval
- ve fossa infratempor.
- krátký, silný, pyramid. tvaru
- zřetelná horní a dolní hlava
- sval zpeřený, střídají se svalově-aponeurot. vrstvy
- horizont. průběh vláken

## 8 svalově - aponeurotických vrstev, horizontální průběh



Podélný řez svalem v úrovni pr. condylaris

**Začátek:**  
**caput sup.**  
**crista infratempor. alae**  
**maj. ossis sphenoidalis**

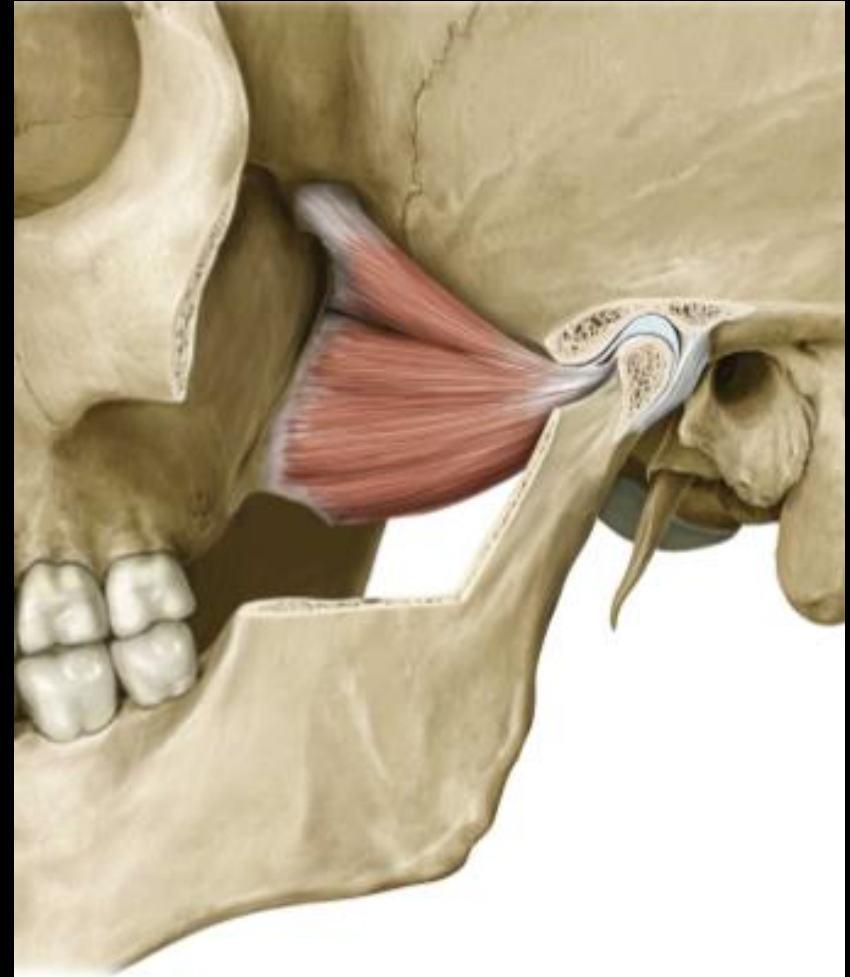


**Caput inf.**  
**dolní  $\frac{3}{4}$  lat. plochy lamina lat. pr. pterygoidei**

Mezi hlavami probíhá kmen **a. maxillaris**

## Úpon

- fovea pterygoidea pod hlavicí mandibuly
- prostřednictvím kl. pouzdra táhne za discus articularis ATM



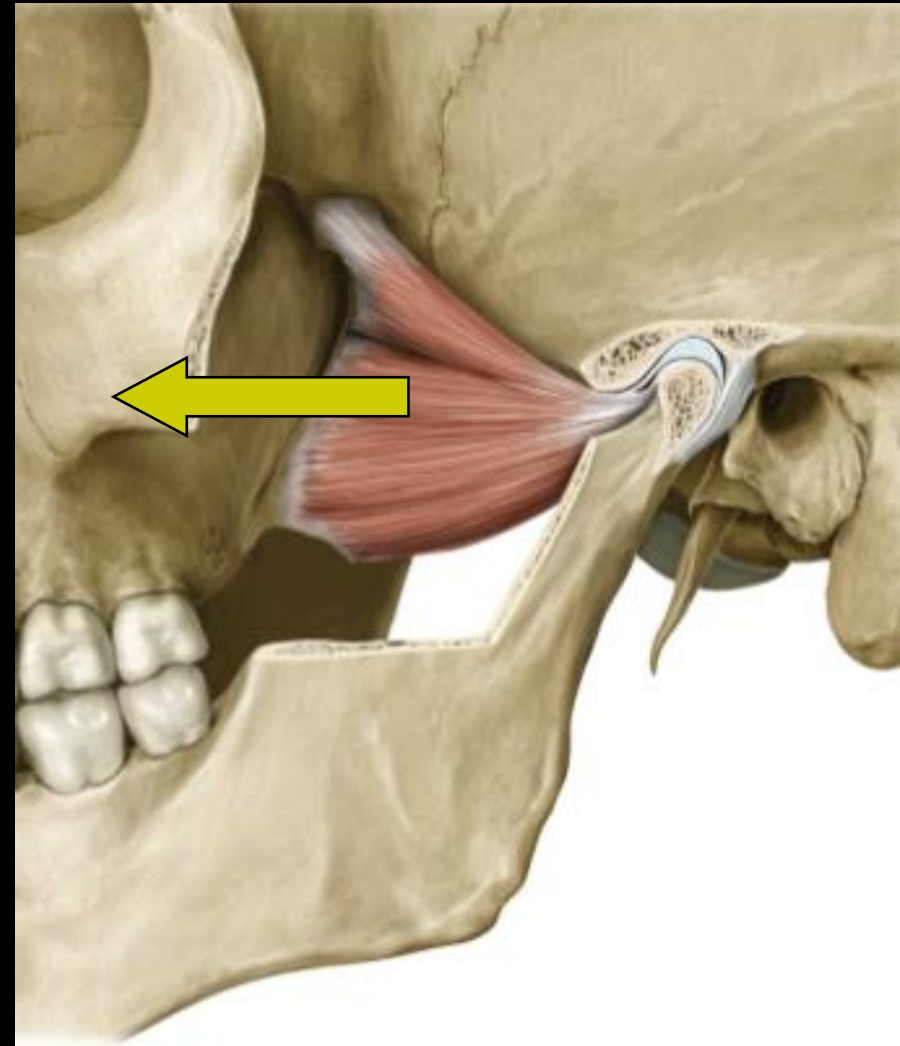
# Funkce

## Oboustranná kontrakce: **propulze**

- podíl na **depresi** – zahajuje otevření úst tahem za dolní část hlavice mandibuly a discus artic.
- napíná diskus a přední část kloubního pouzdra - brání jeho uskřínutí

## Jednostranná kontrakce: **kontralaterální lateropulze**

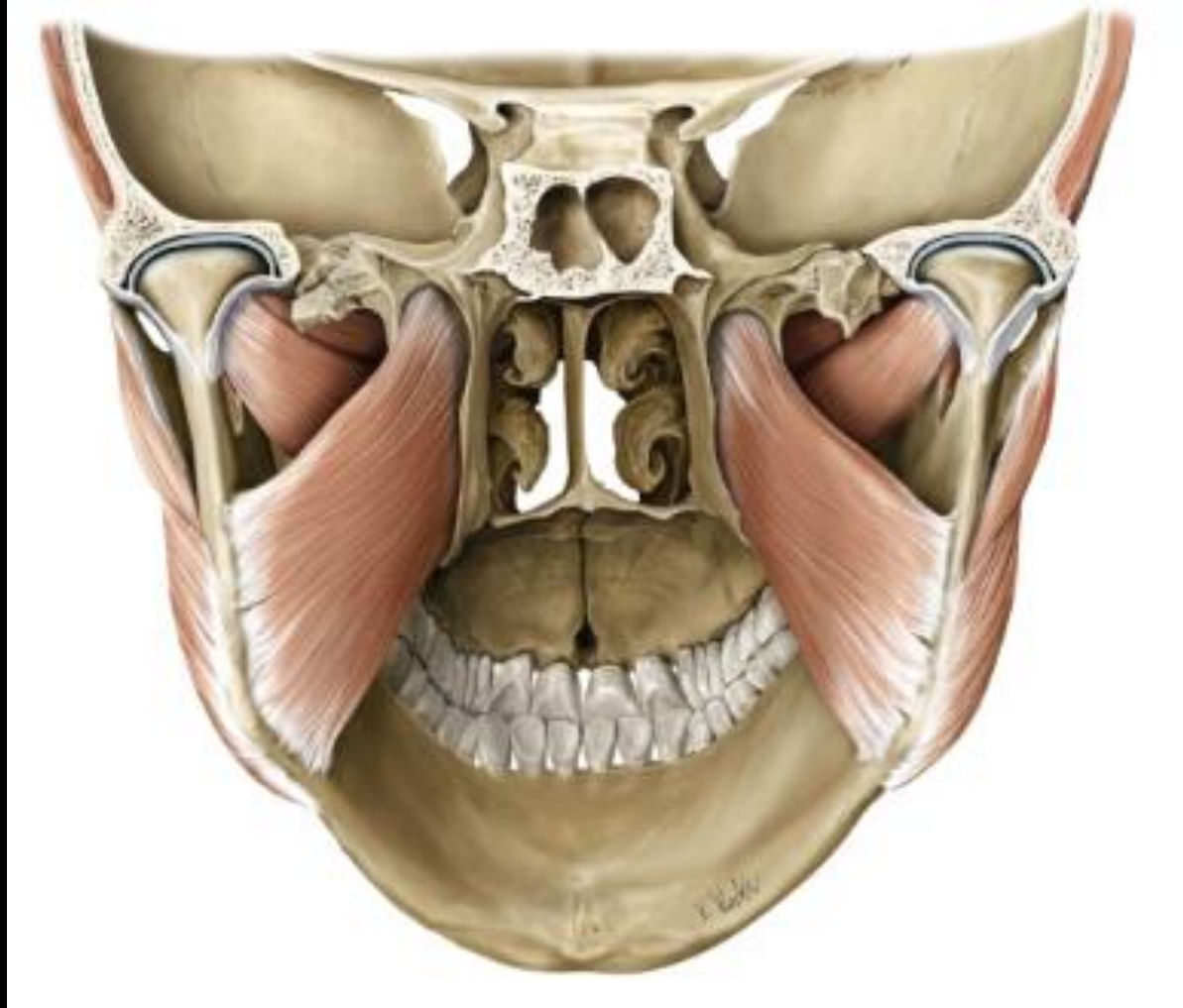
Při elevaci mandibuly reguluje zpětný návrat hlavice do fossa mandibularis





# Palpace

**Tento sval je pro intraorální palpaci nepřístupný**



# Fascia (lamina) interpterygoidea

- ▶ zformované vmezeřené vazivo mezi oběma pteryg. svaly
- ▶ od baze lební kaudálně k mandibule
- ▶ okraje zesilují vazy jdoucí od lebky k mandibule - lig. sphenomandibulare
- ▶ obsahuje nervy (vystupující z foramen ovale) a cévy (a.maxil. a plexus pteryg.)
- ▶ není překážkou šíření zánětu

Z funkčního hlediska některé suprahyoidní svaly táhnou mandibulu kaudálně a podílí se na depresi mandibuly (otevírání úst) – **m.mylohyoideus**, **venter ant. m. digastrici** – a dají se takto funkčně řadit ke svalům žvýkacím.

Oba začínají na těle mandibuly a jsou inervovány ***n.mylohyoideus (V3)***