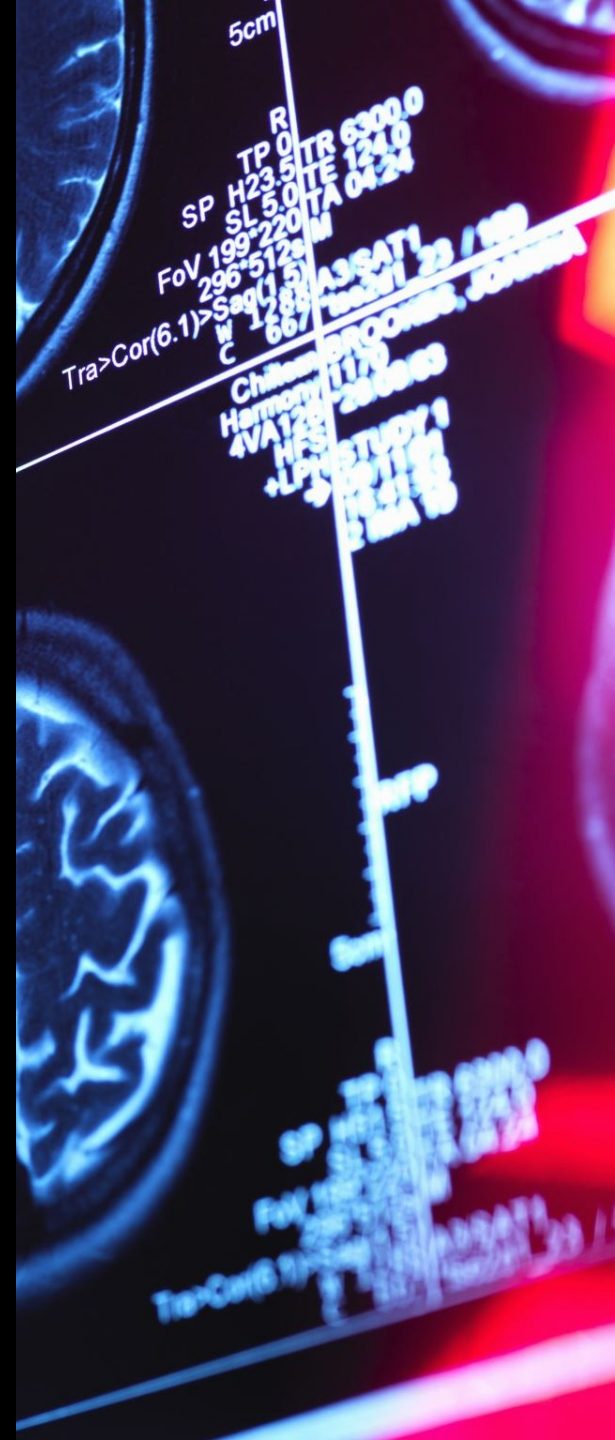


Klinická anatomie hlavových nervů

MUDr. Erik Kročka

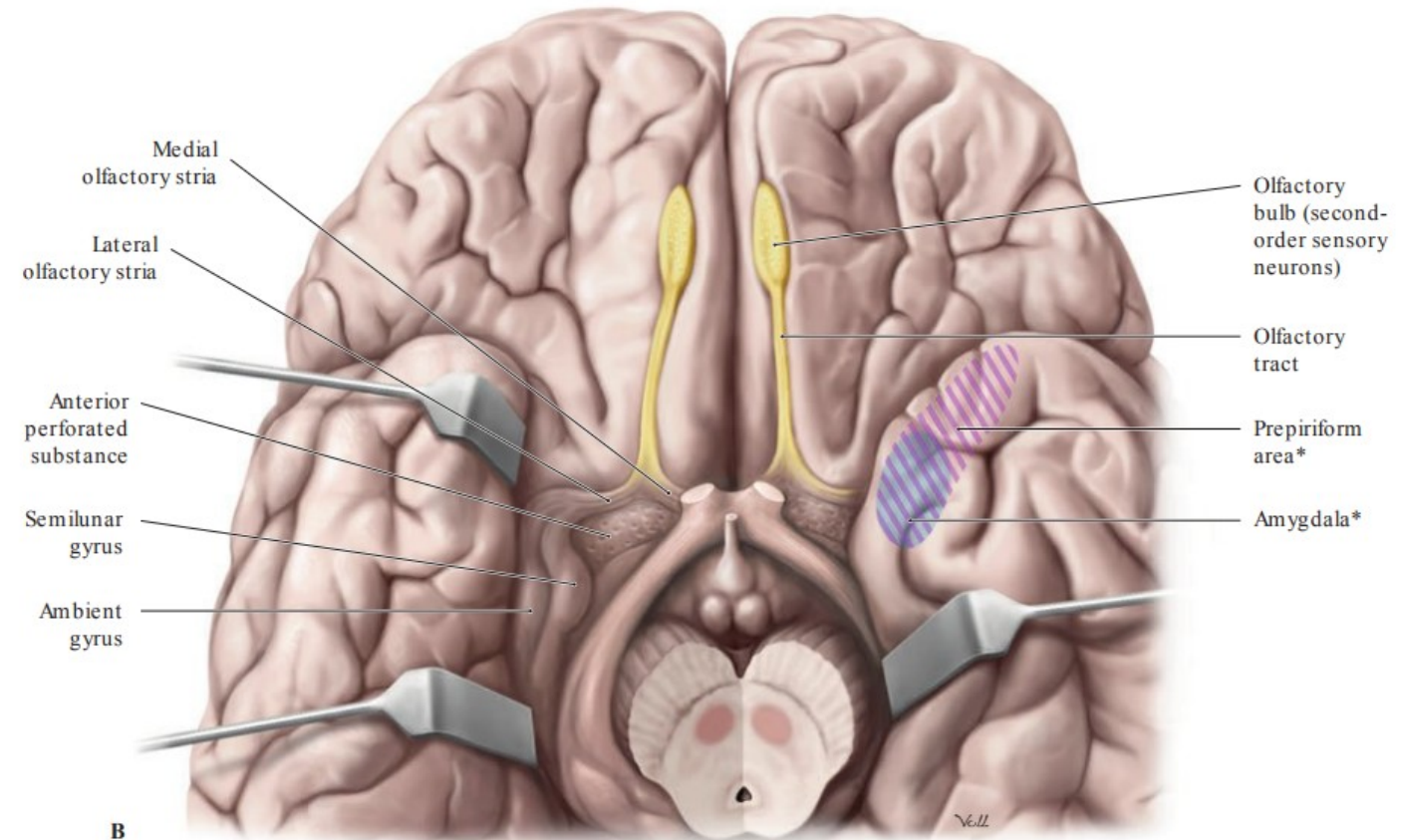
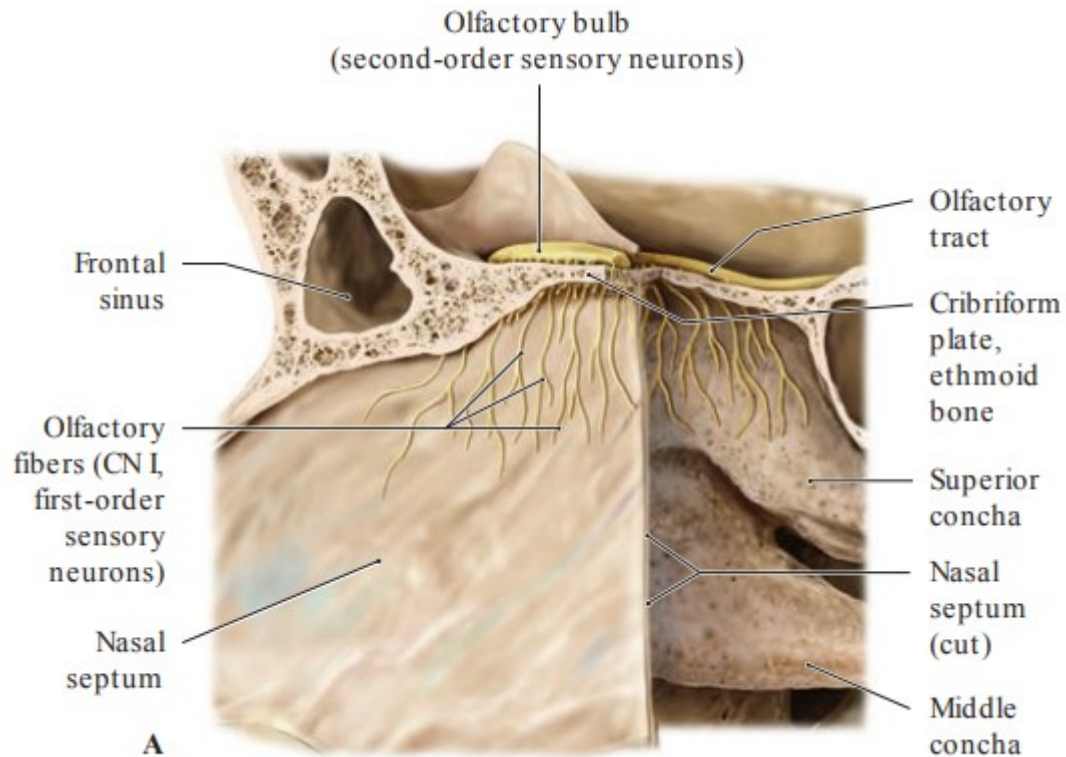


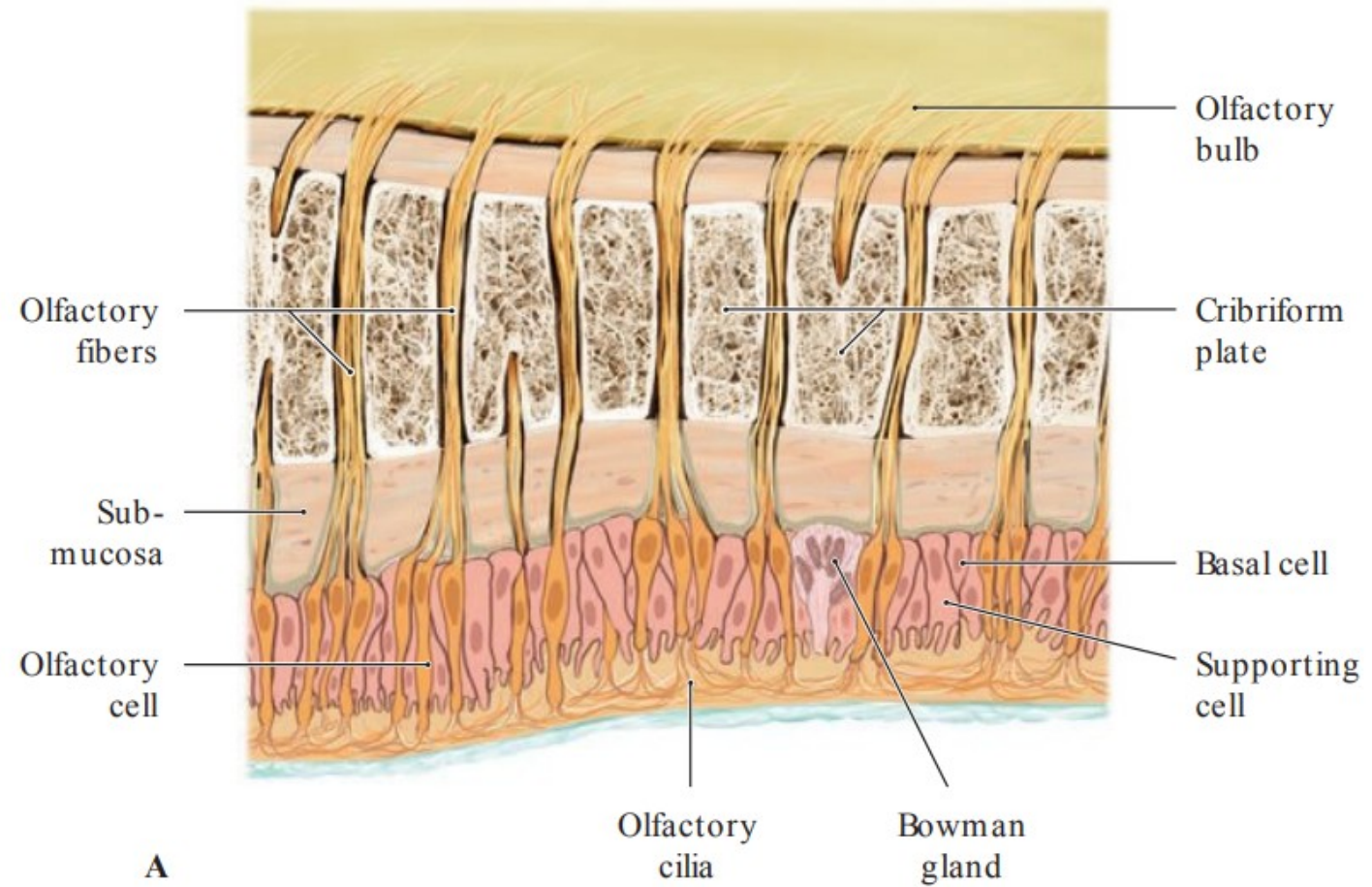
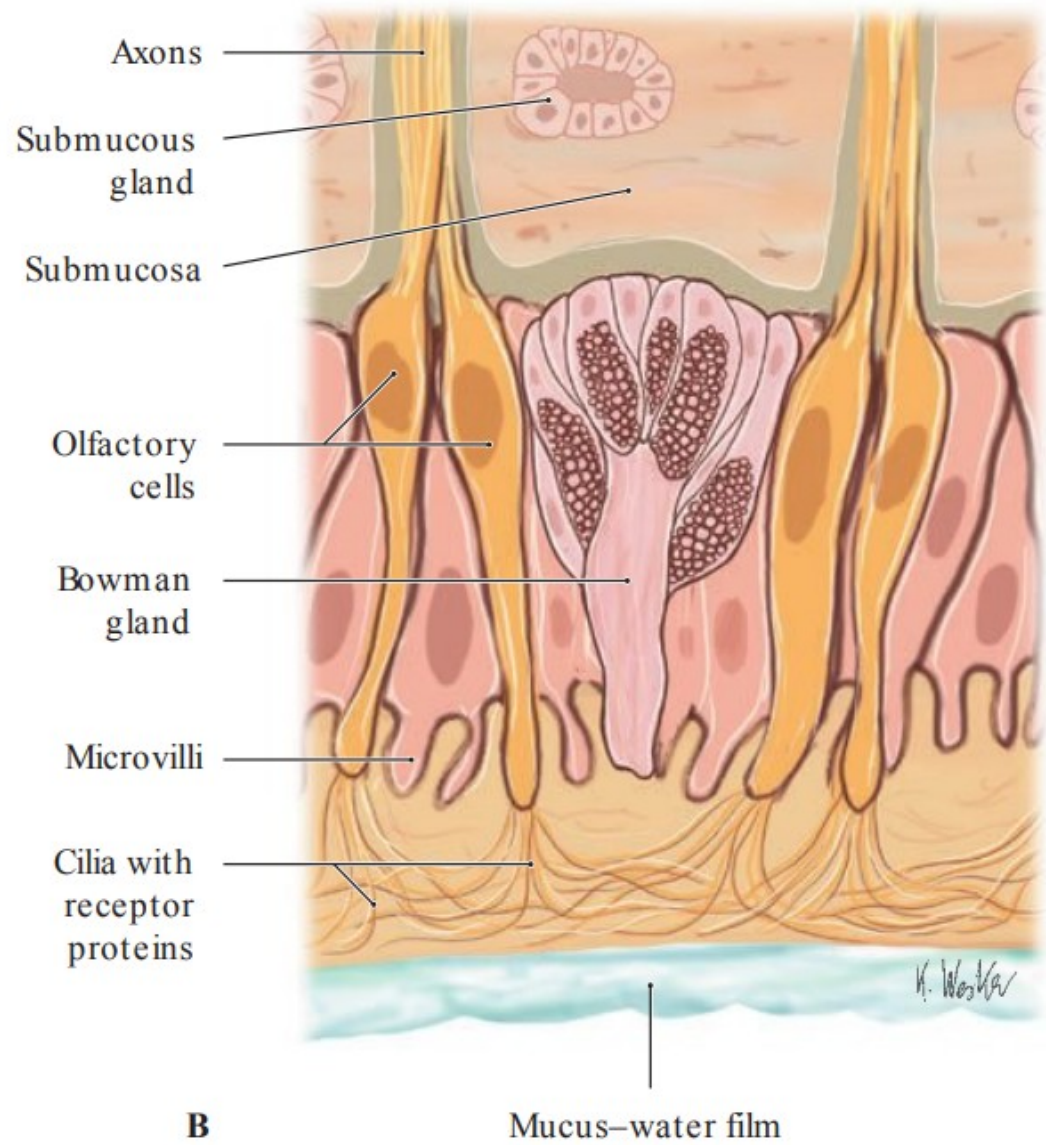
—

Nervus olfactorius (n. I)



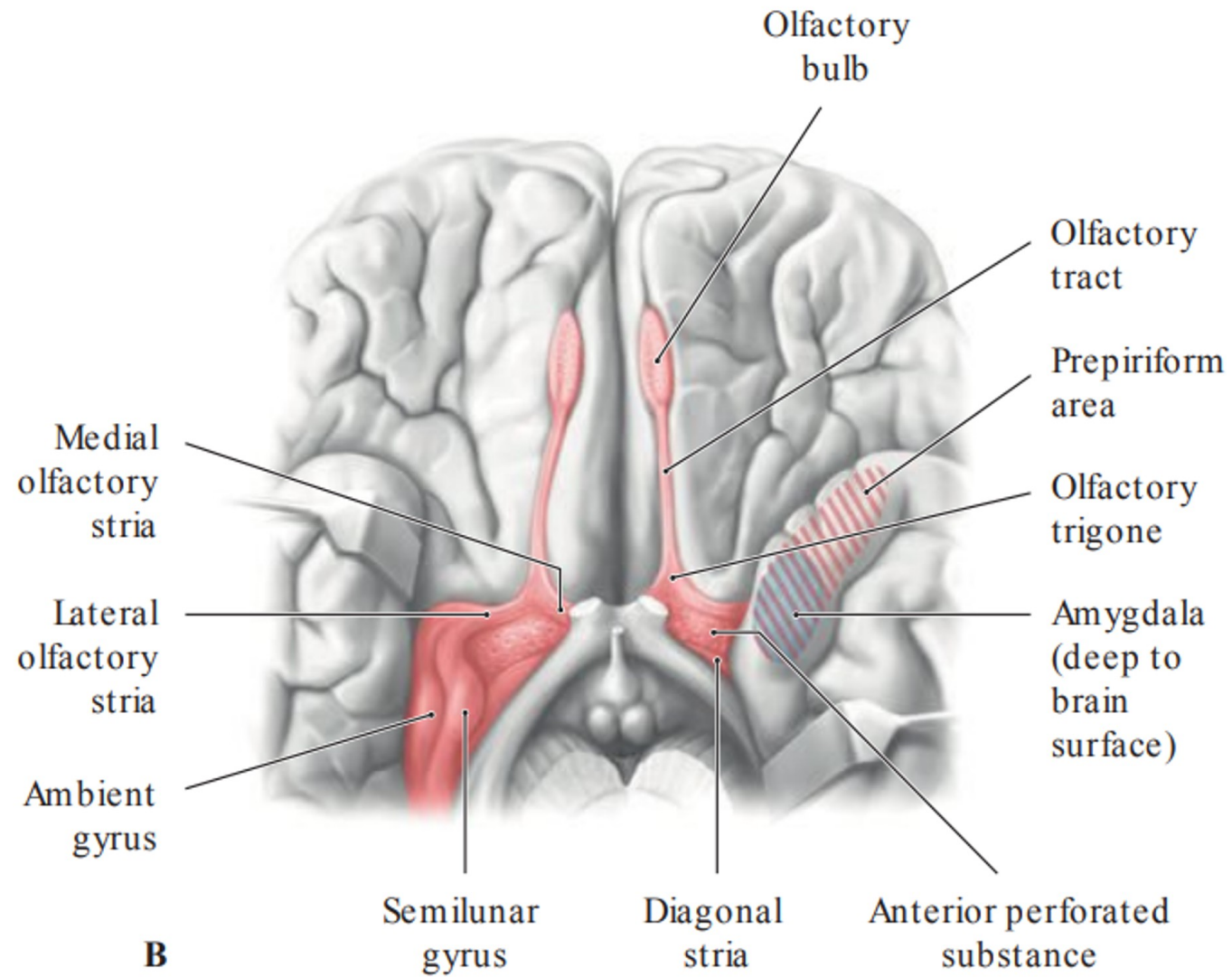
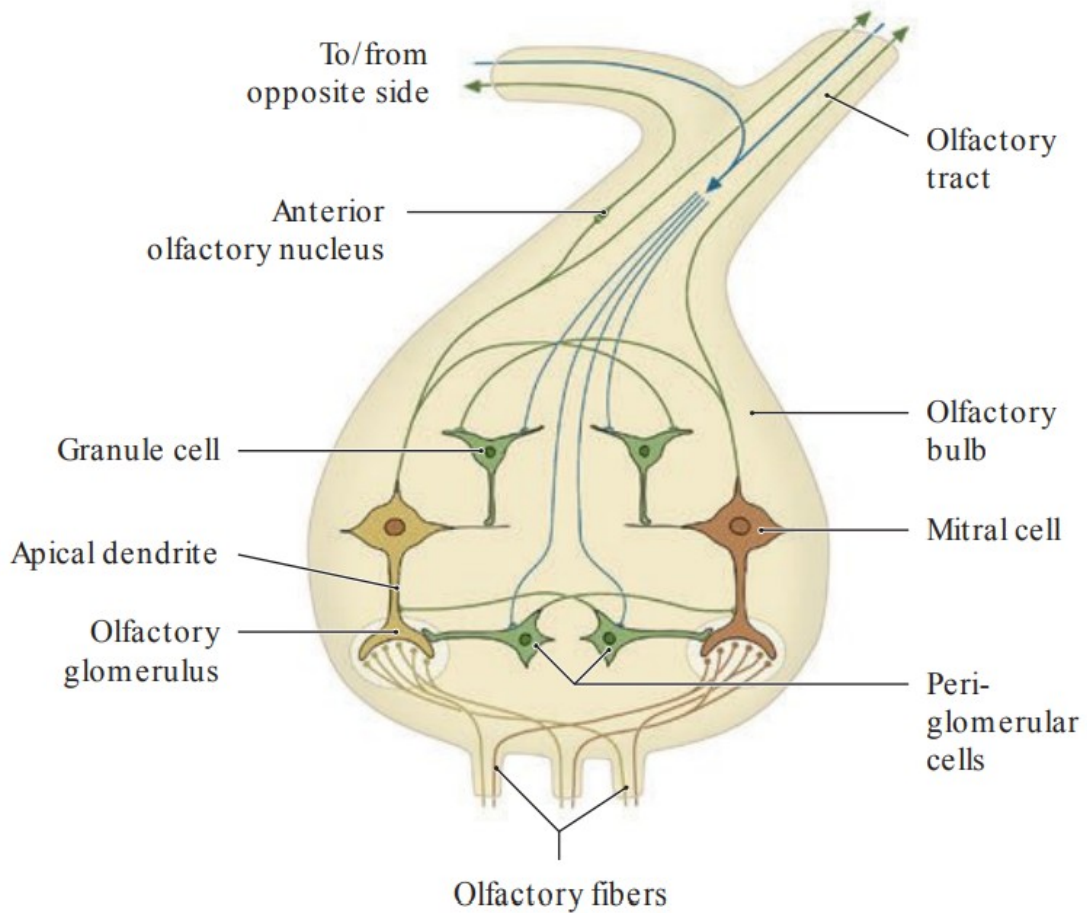
- **výchlípka telencephala**, není pravý hlavový nerv
- člověk patří mezi mikrosmatické obratlovce → slabě rozvinutý čichový aparát
- **plocha čichového epitelu** kolem **5 cm²** (asi 10⁷ čichových buněk)
- člověk je schopen rozlišit cca. **10 000 pachů**
- **čichové neurony mají schopnost regenerace**



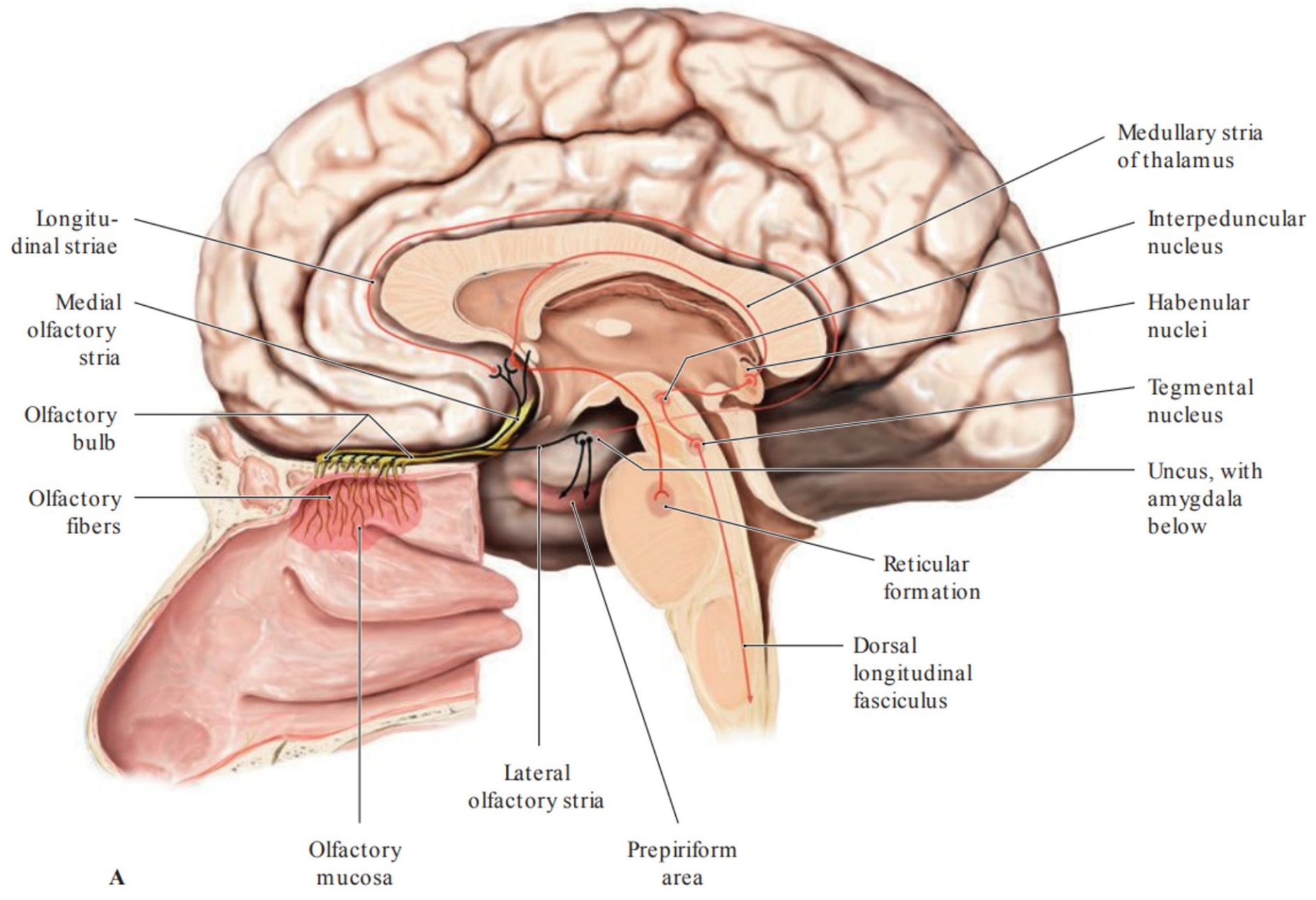


B

A

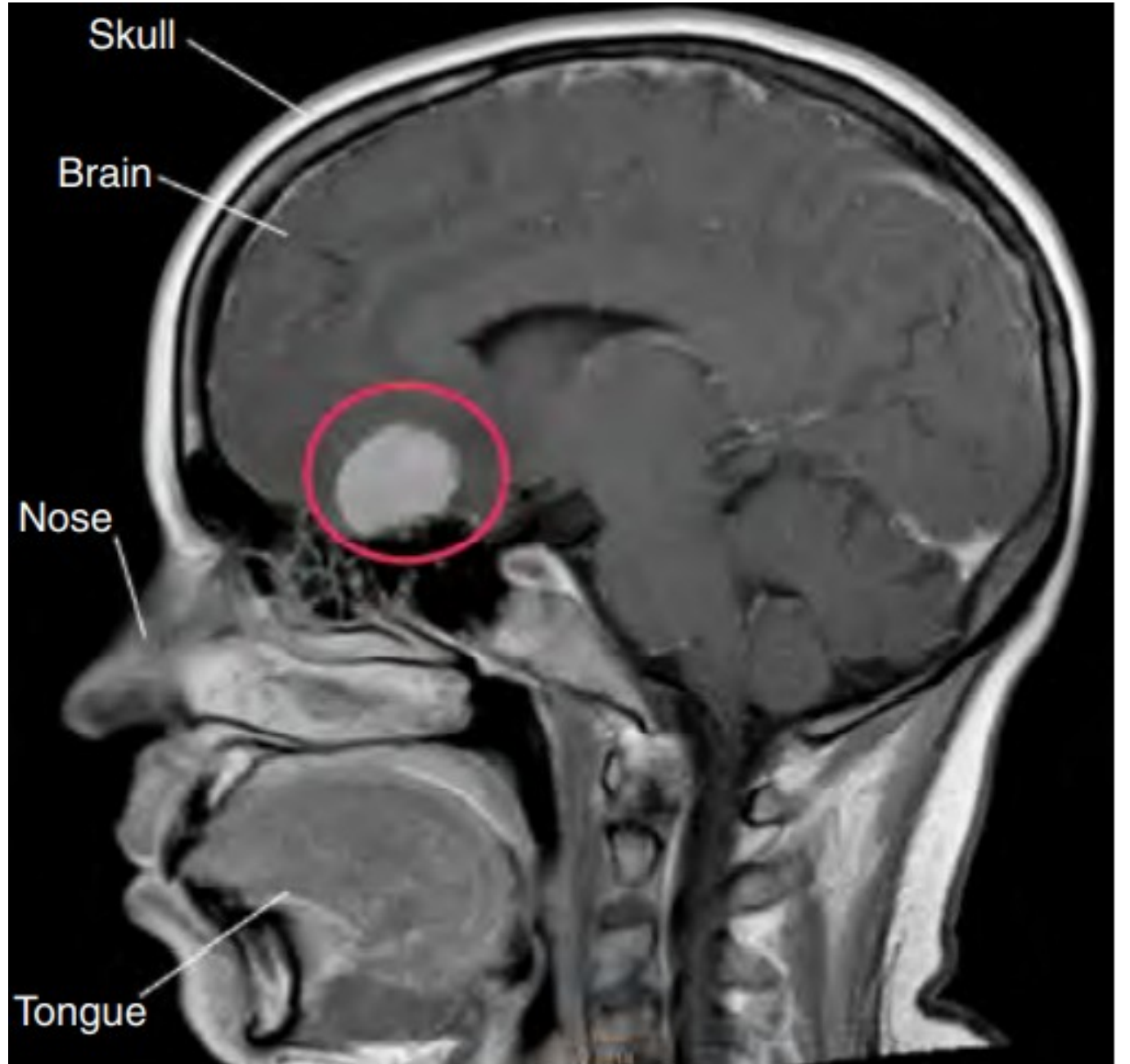


B



SYMPTOMATOLOGIE LÉZE N. I

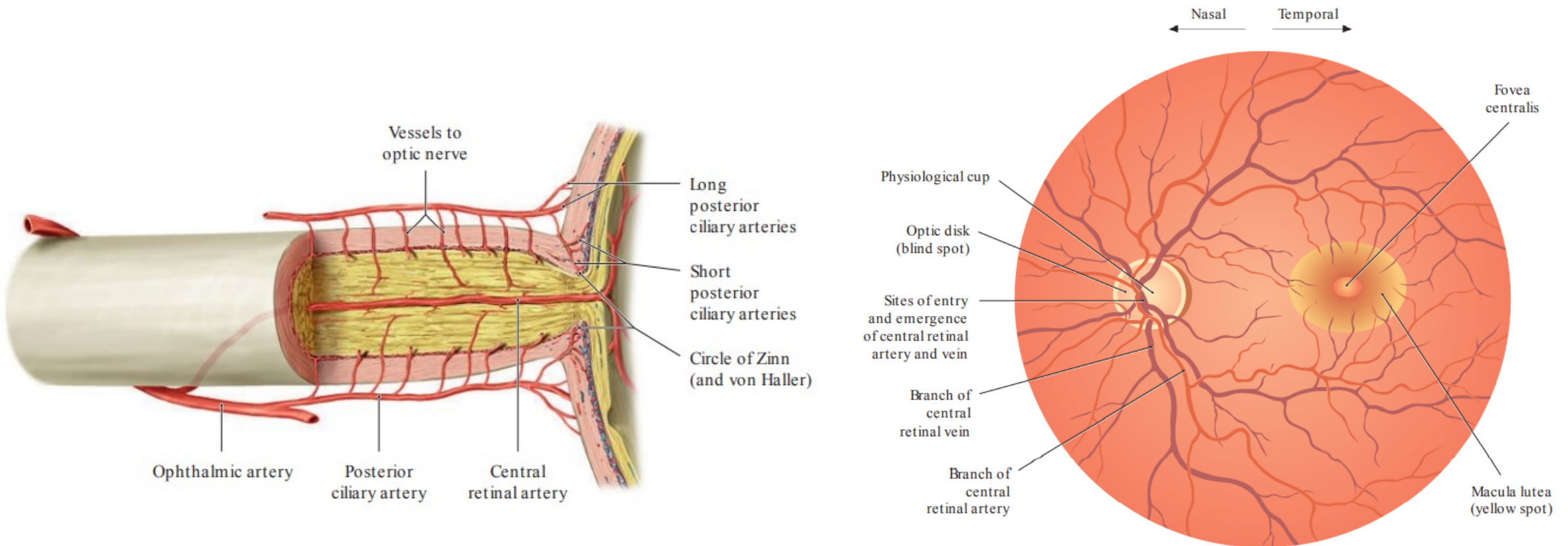
- hyposmie
- anosmie
- parosmie (kakosmie)
- unciformní krize

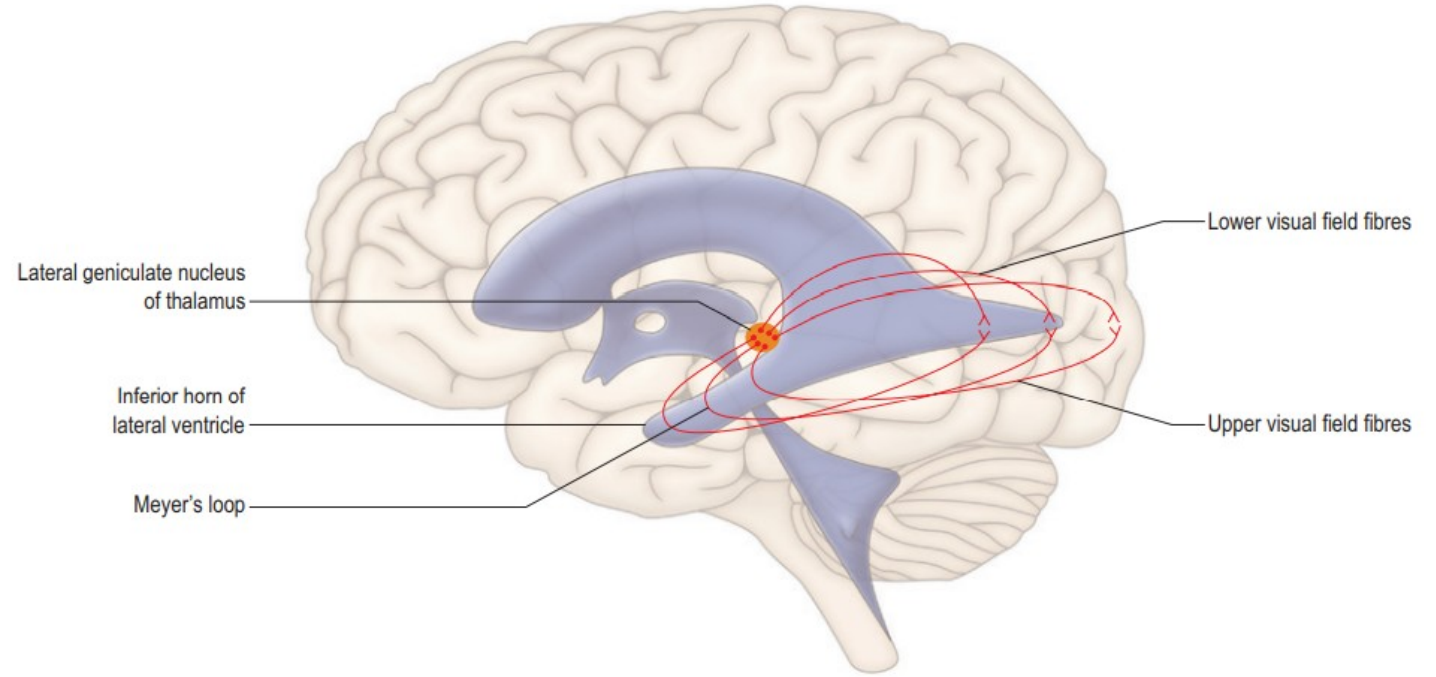
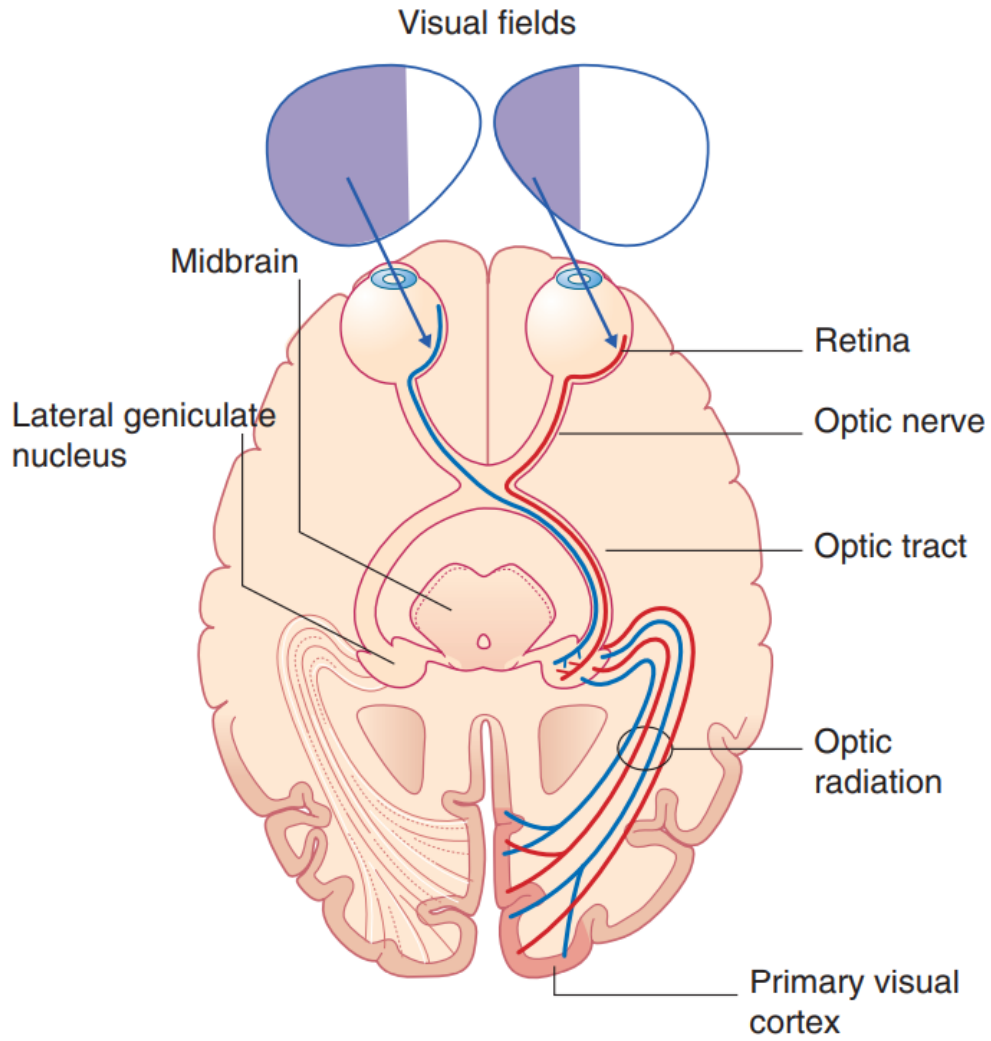




Nervus opticus (n. II)

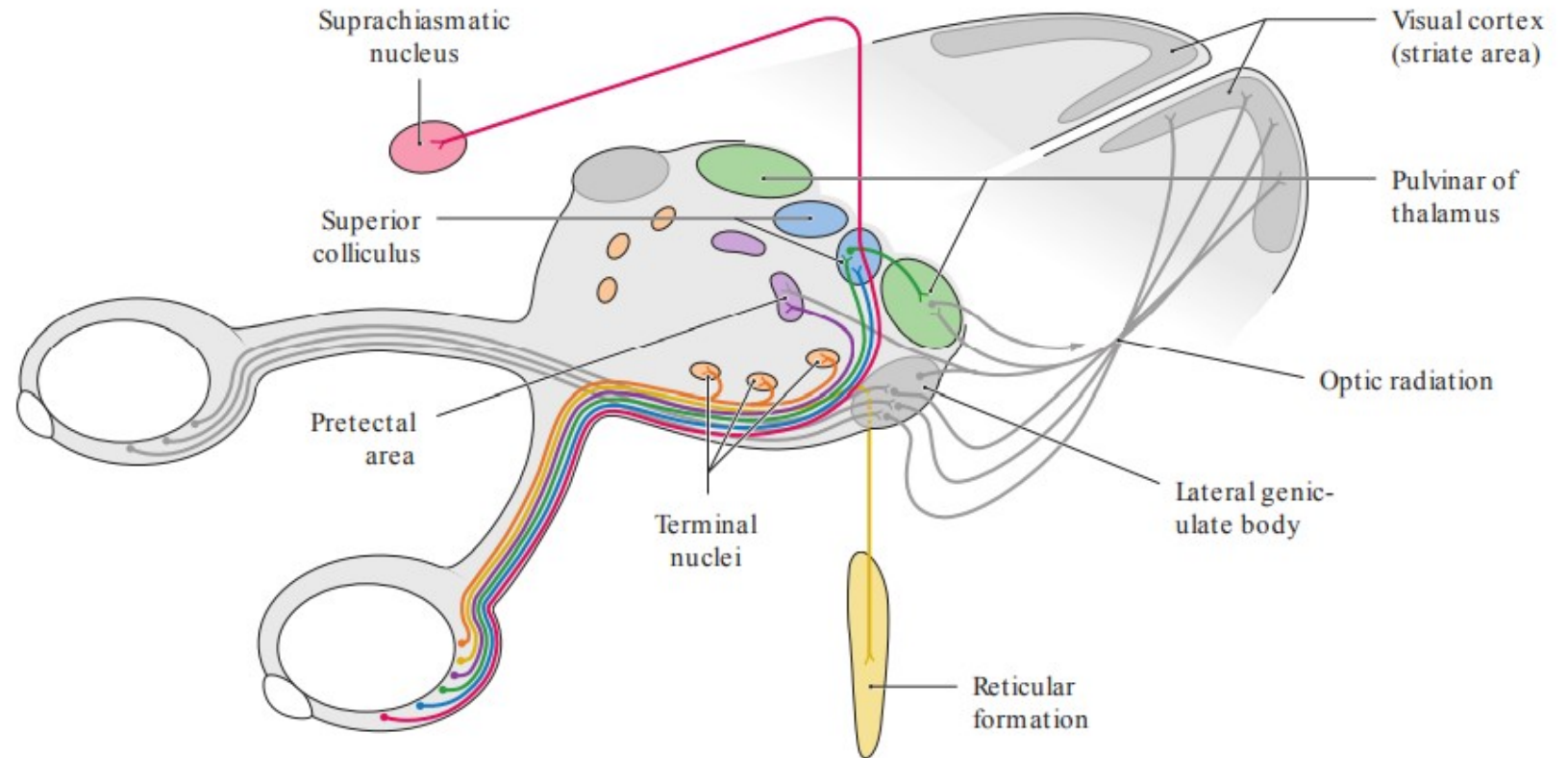
- **výchlipka diencephala**, není pravý hlavový nerv → **po poškození neregeneruje**
- tvořený axony gangliových buněk sítnice (3. neuron zrakové dráhy)
- obsahuje přibližně 1,2 miliona aferentních vláken (1/3 pochází z centrálních 5° retiny)
- 80% vláken vede do *nucleus corporis geniculati lateralis*, zbytek do mesencephala a hypothalamu





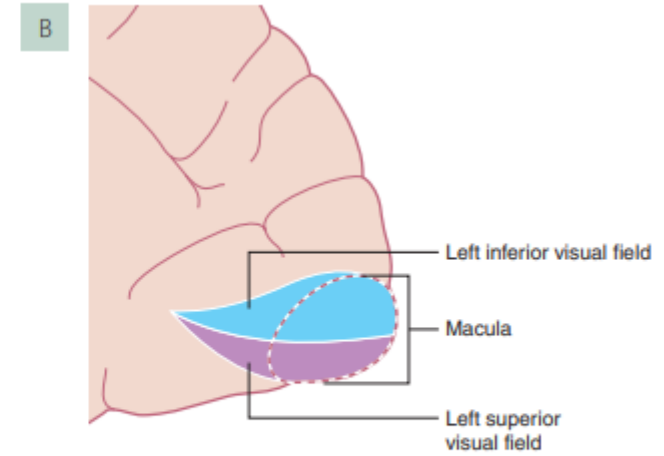
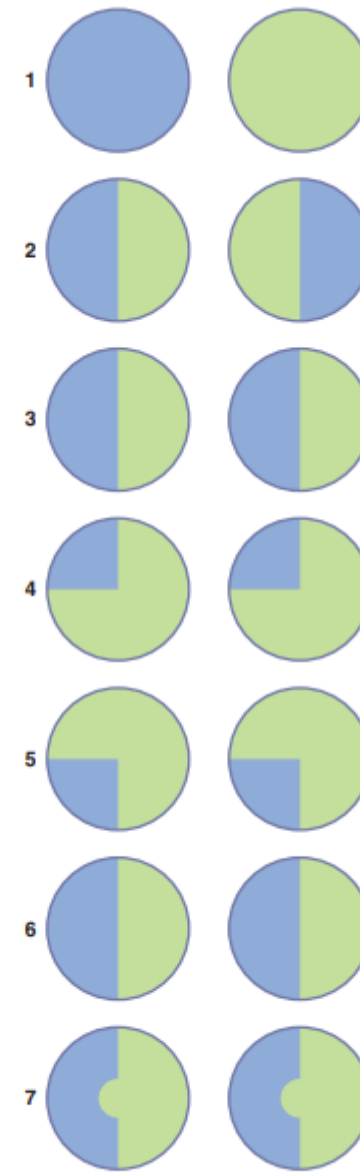
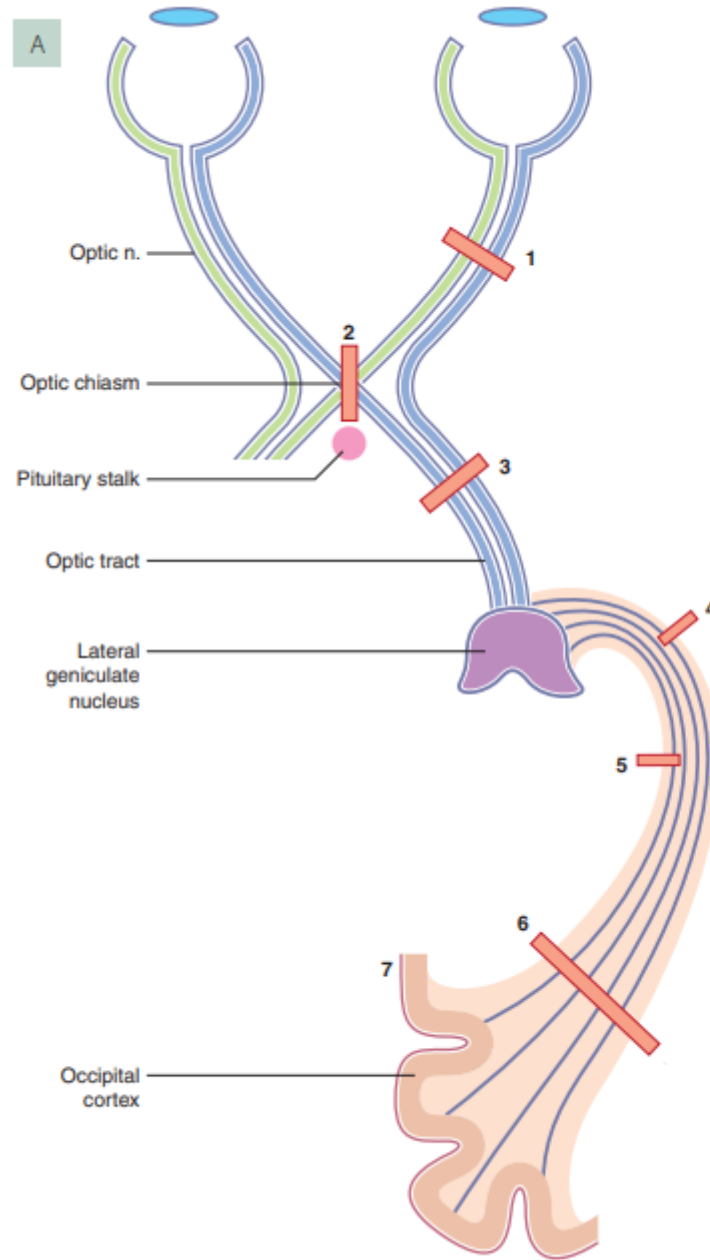
Odbočky ze zrakové dráhy

- tvoří cca. 20% vláken
- **radix optica mesencephalica**
- **radix optica hypothalamica**
 - *tractus retinohypothalamicus*

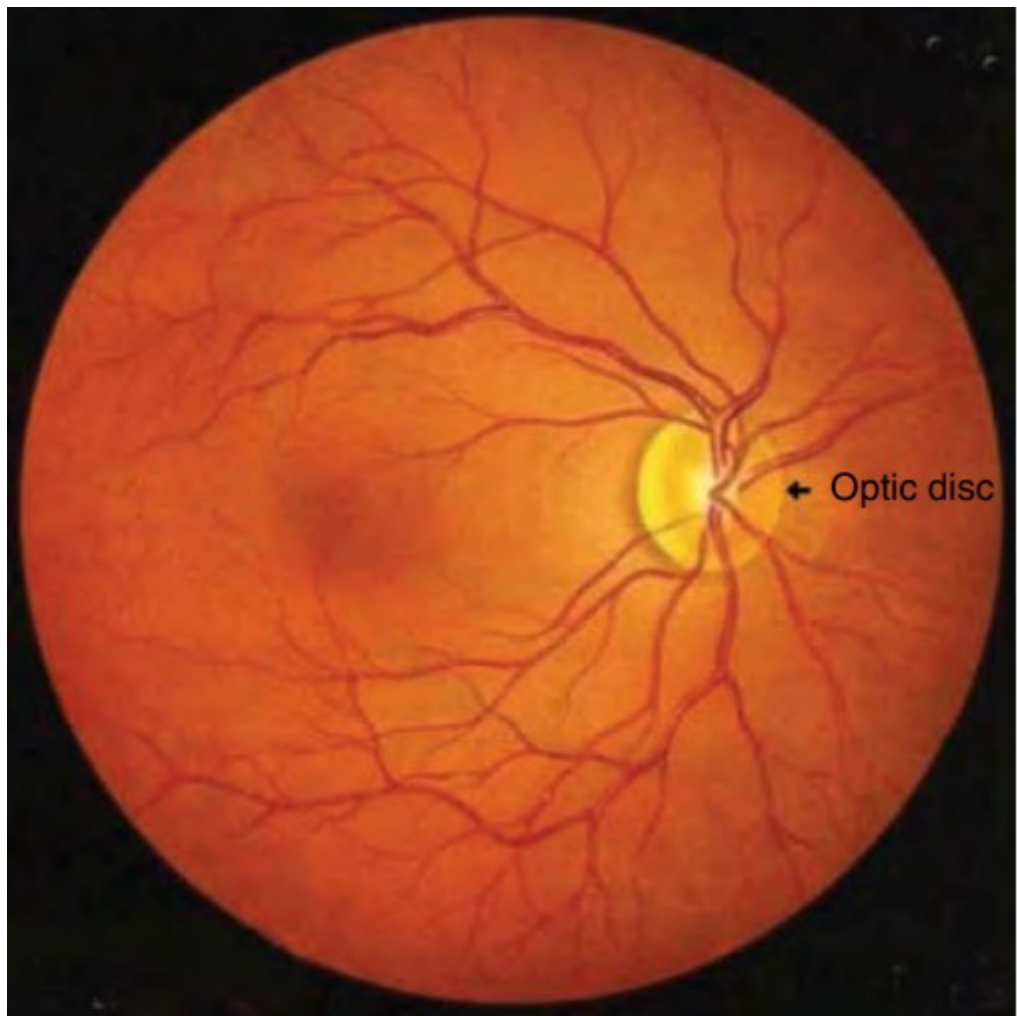


SYMPTOMATOLOGIE LÉZE N. II

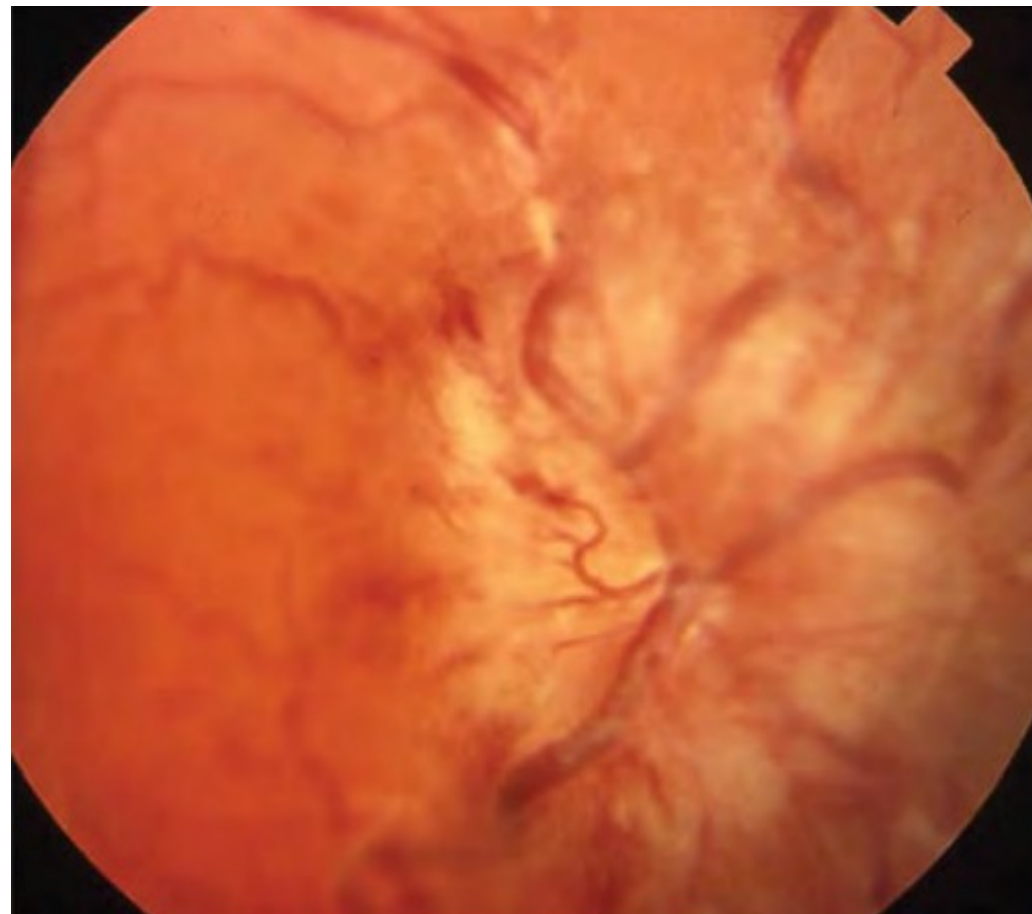
- amaurosis
- heteronymní hemianopsie
- homonymní hemianopsie
- kvadrantopsie
- skotom
- fosféna



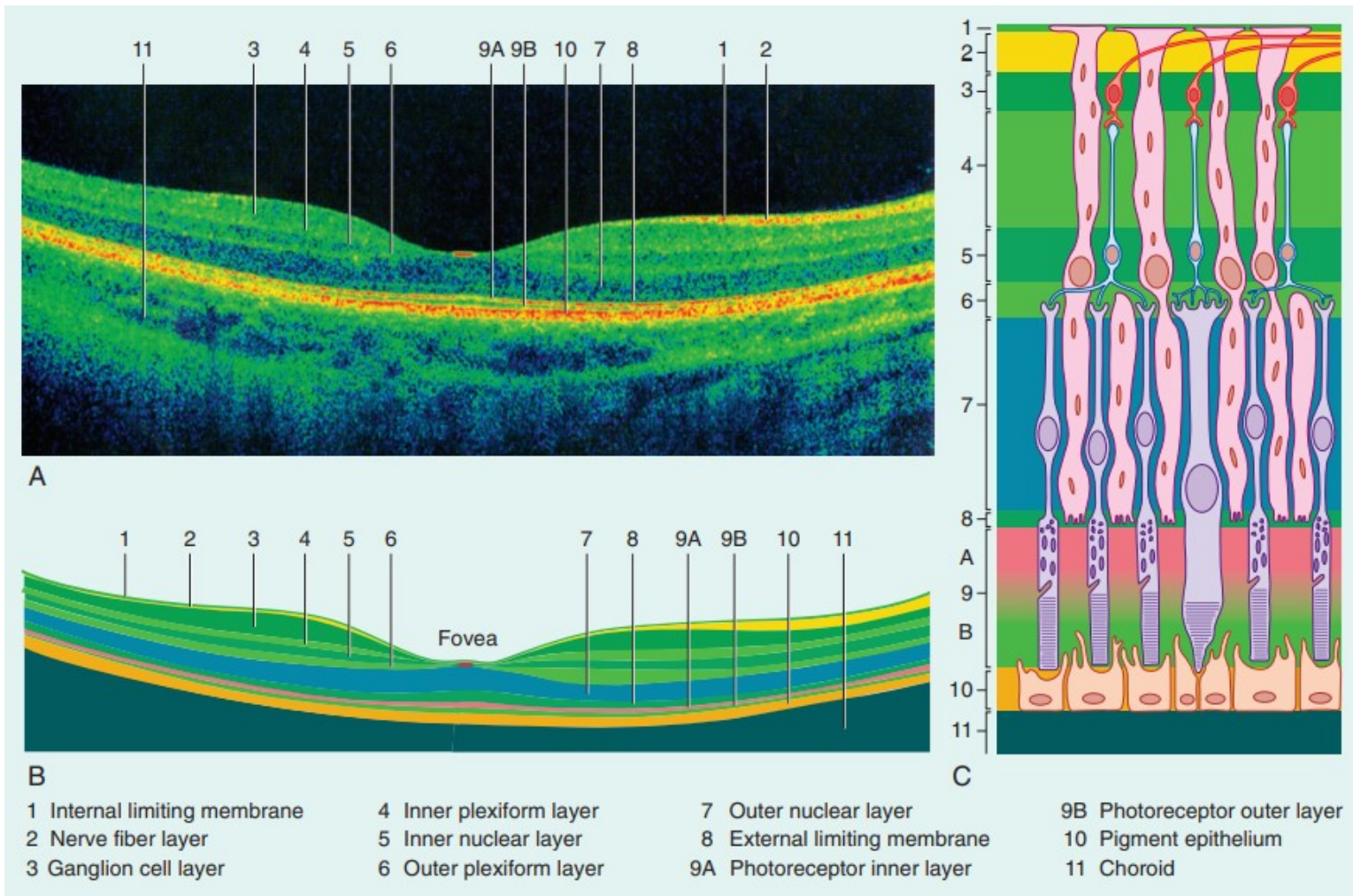
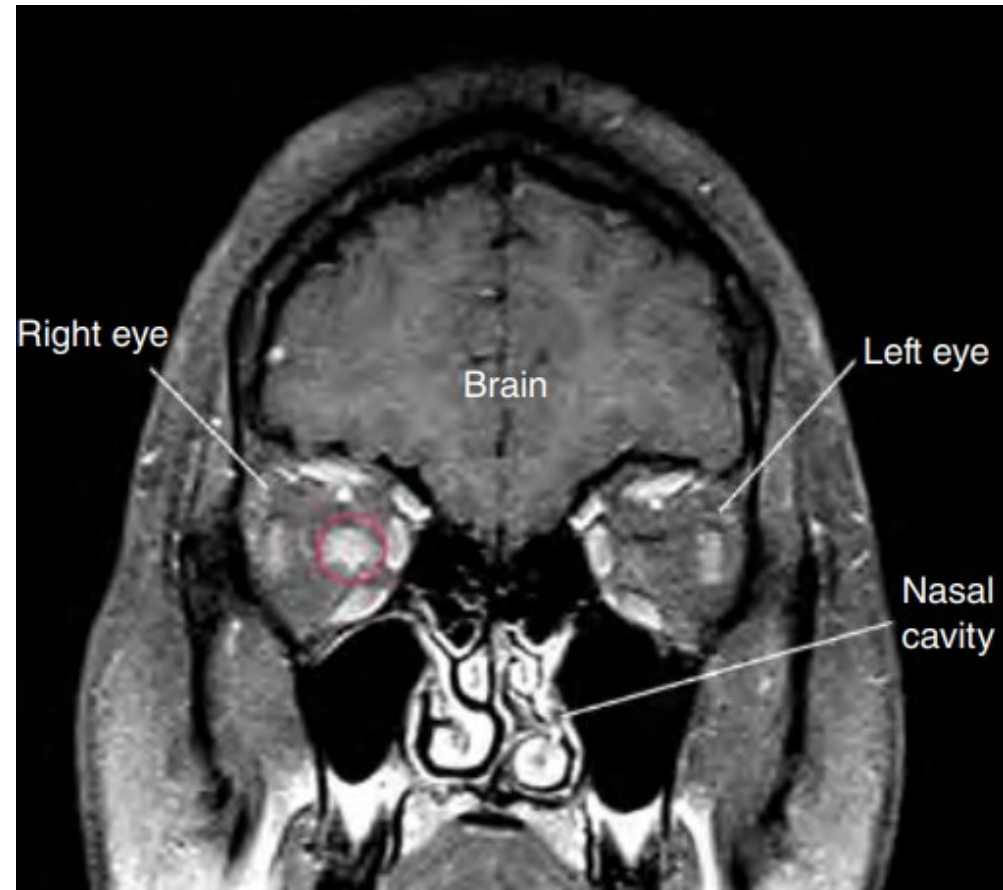
- 1 Optic nerve: monocular visual loss
- 2 Optic chiasm: bitemporal hemianopia
- 3 Optic tract: homonymous hemianopia
- 4 Optic radiation, temporal lobe (Meyer's loop): homonymous superior quadrantanopia
- 5 Optic radiation, parietal lobe: homonymous inferior quadrantanopia
- 6 Optic radiation, posterior fibres: homonymous hemianopia.
- 7 Calcarine cortex, occipital lobe: homonymous hemianopia with macular sparing; e.g. posterior cerebral artery occlusion (the macula is represented in the posterior visual cortex, with supply from middle cerebral artery branches)



Fyziologický nález

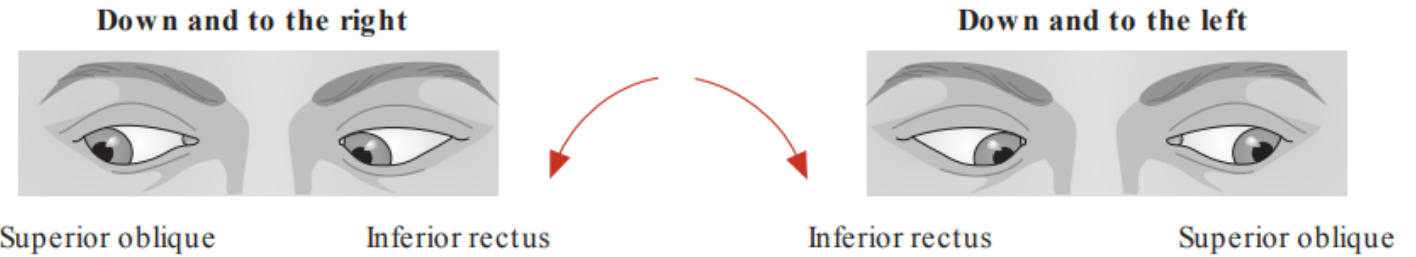
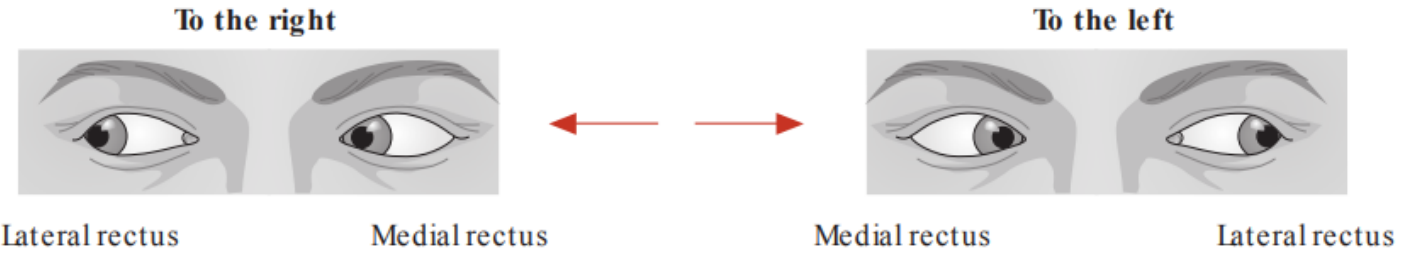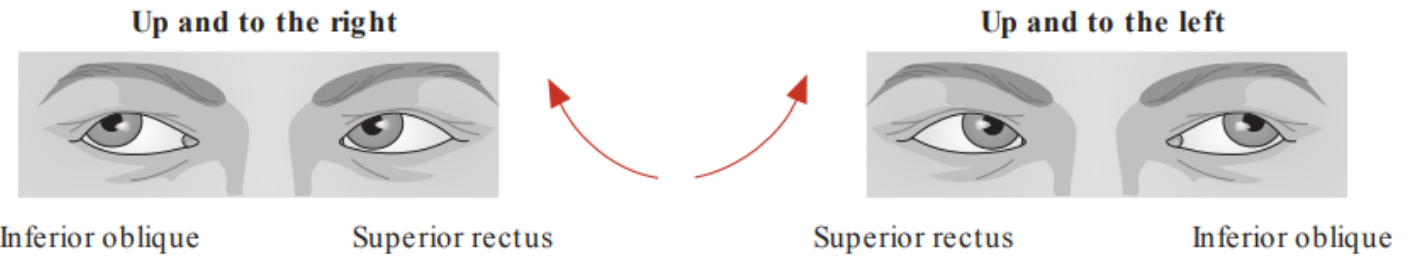
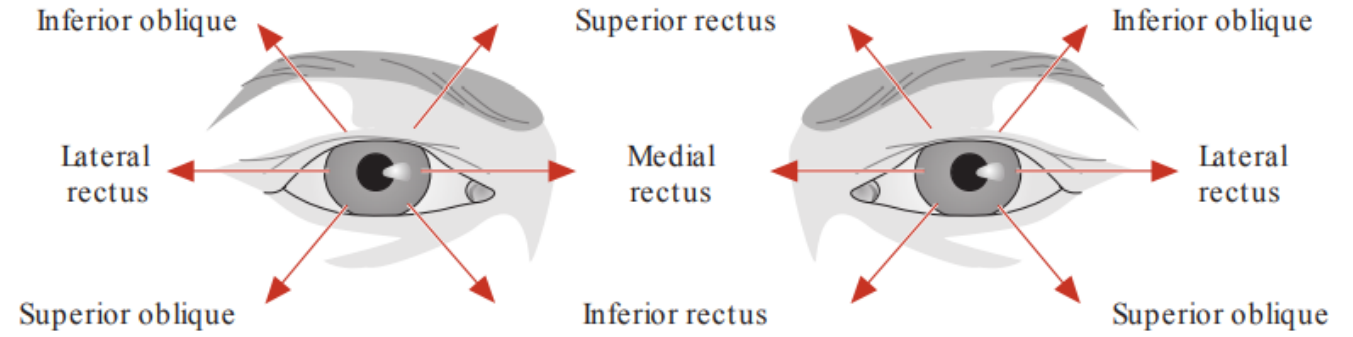
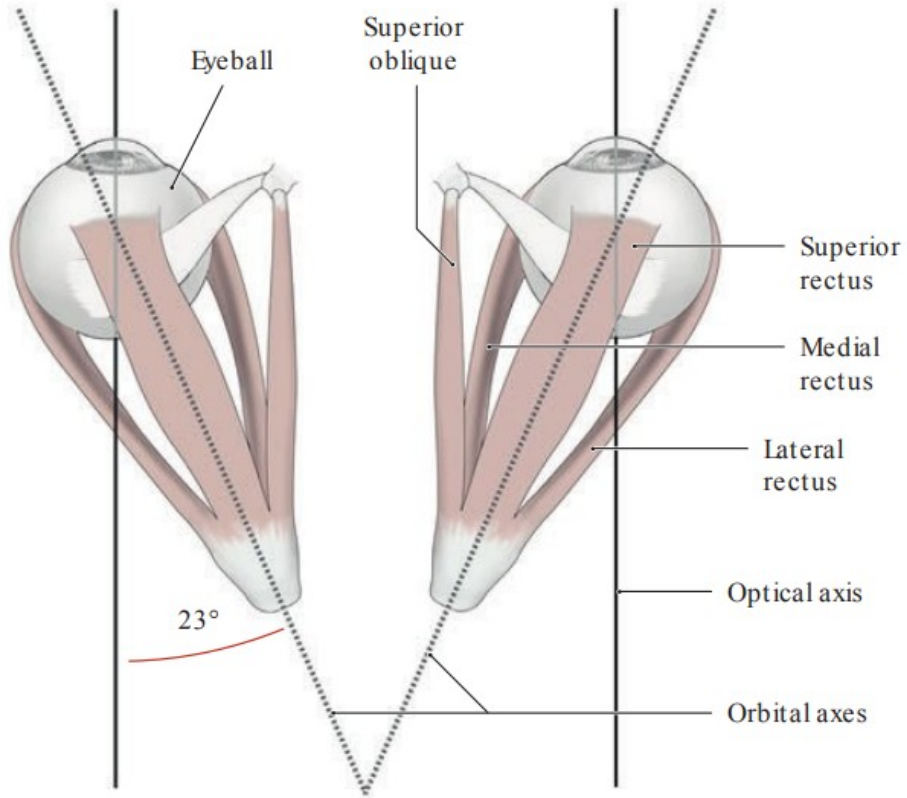


Edém *discus nervi optici*



Optická koherenční tomografie – fyziologický nále

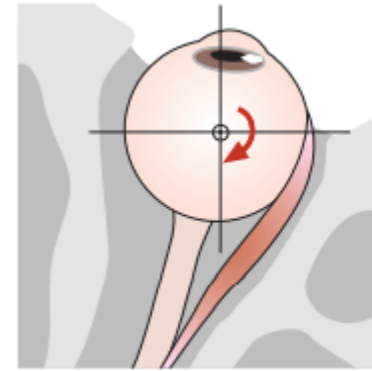
ZÁKLADY OKULOMOTORIKY I



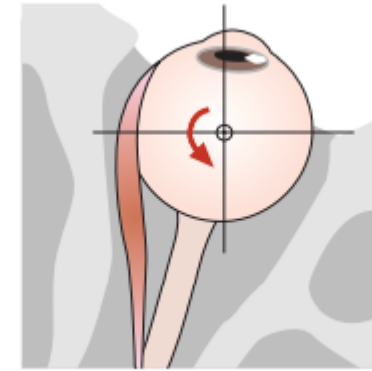
ZÁKLADY OKULOMOTORIKY II

Table 9.2 Actions and innervation of the extraocular muscles

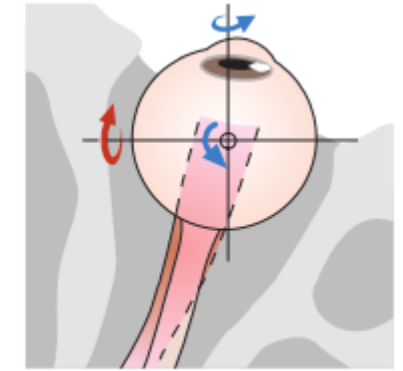
Muscle	Primary action	Secondary action	Innervation
A Lateral rectus	Abduction	–	Abducent n. (CN VI)
B Medial rectus	Adduction	–	Oculomotor n. (CN III), inferior branch
C Inferior rectus	Depression	Adduction and lateral rotation	
D Inferior oblique	Elevation and abduction	Lateral rotation	
E Superior rectus	Elevation	Adduction and medial rotation	Oculomotor n. (CN III), superior branch
F Superior oblique	Depression and abduction	Medial rotation	Trochlear n. (CN IV)



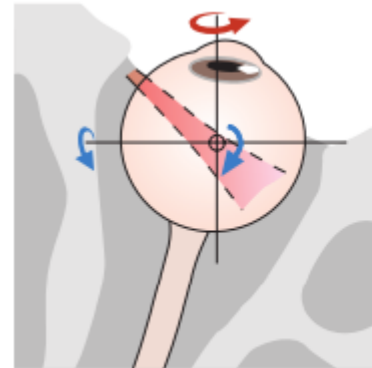
A



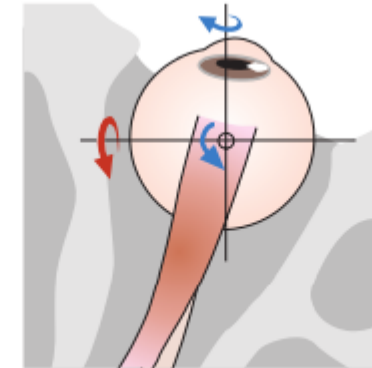
B



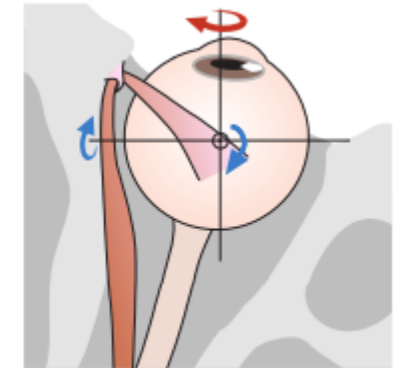
C




D



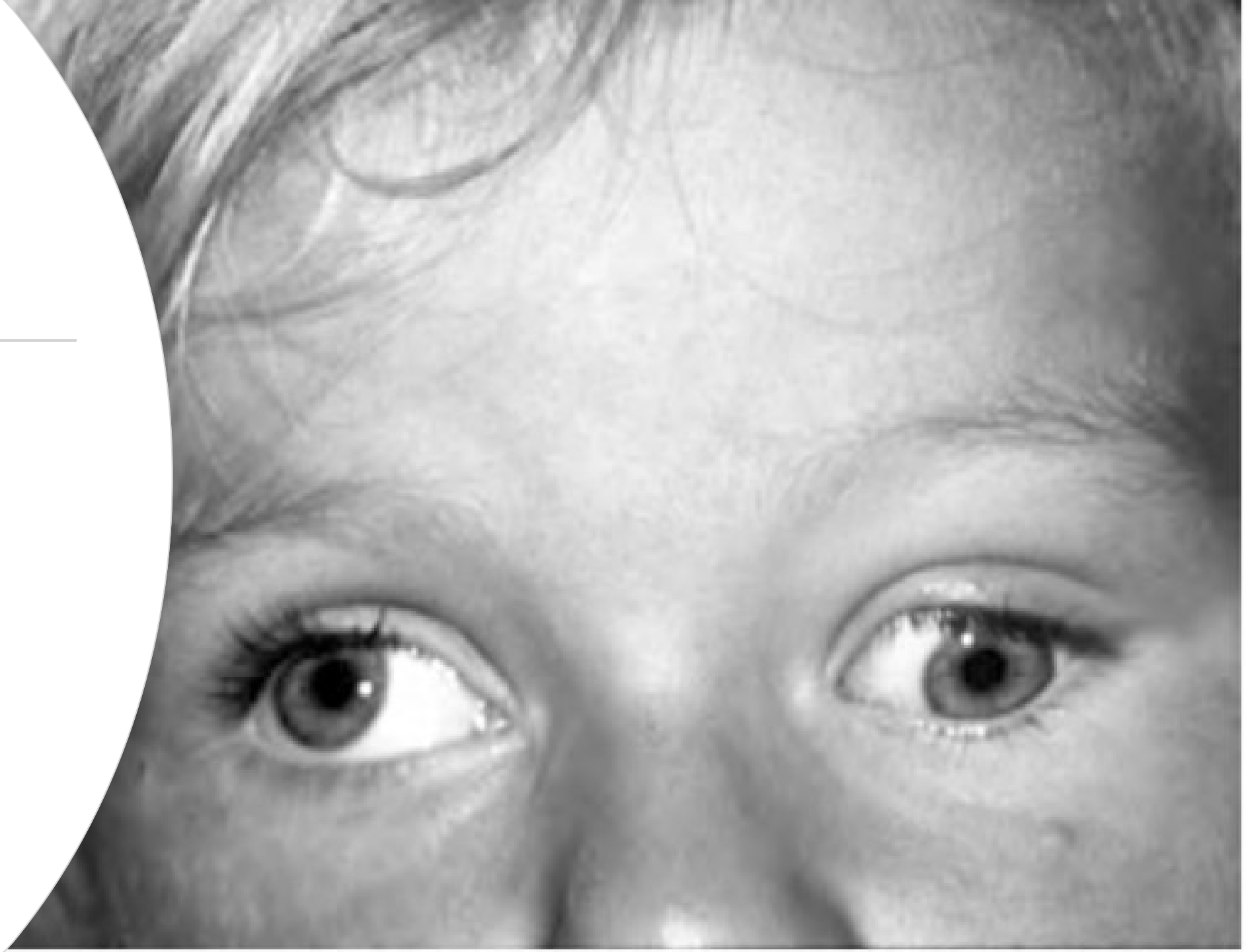E



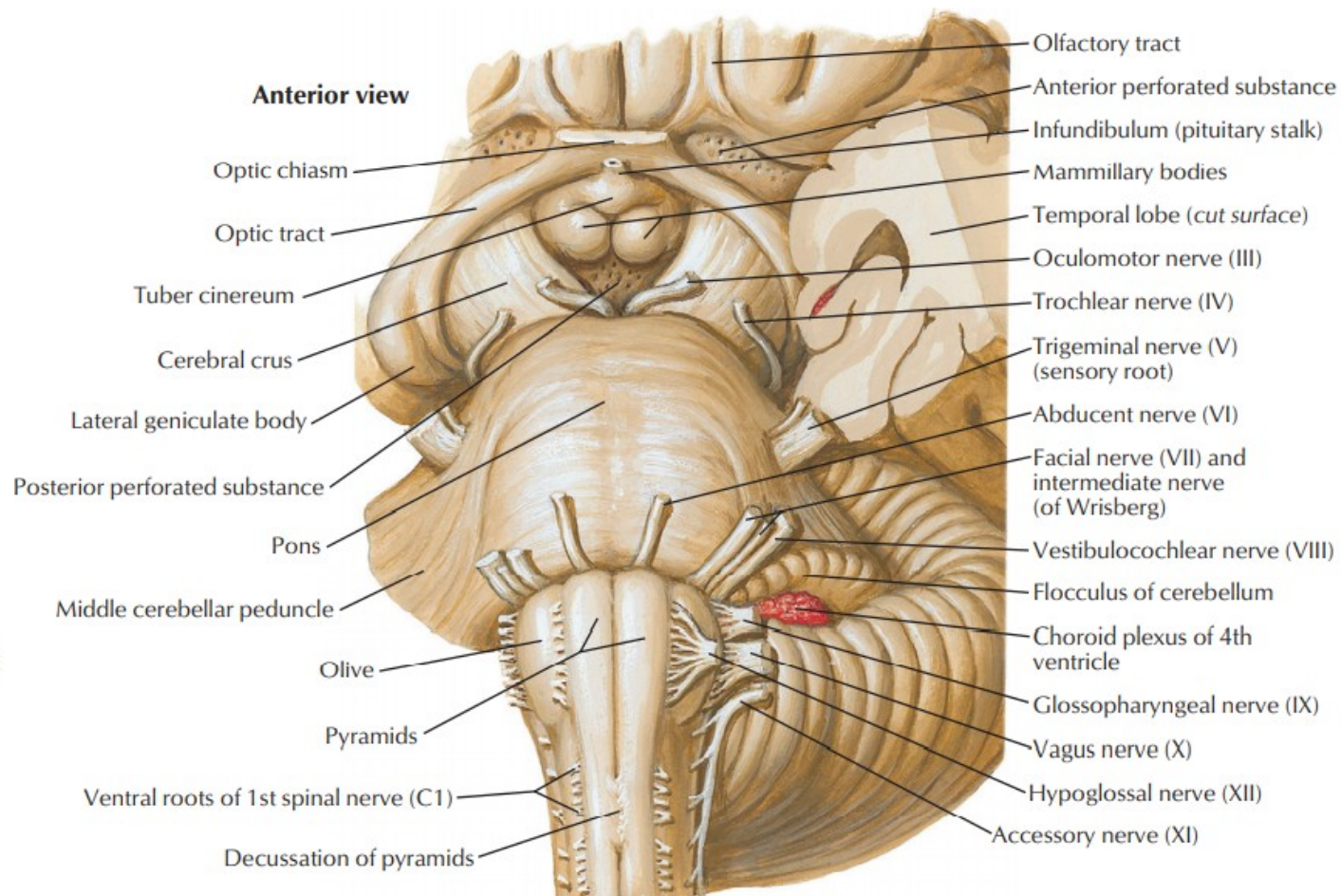
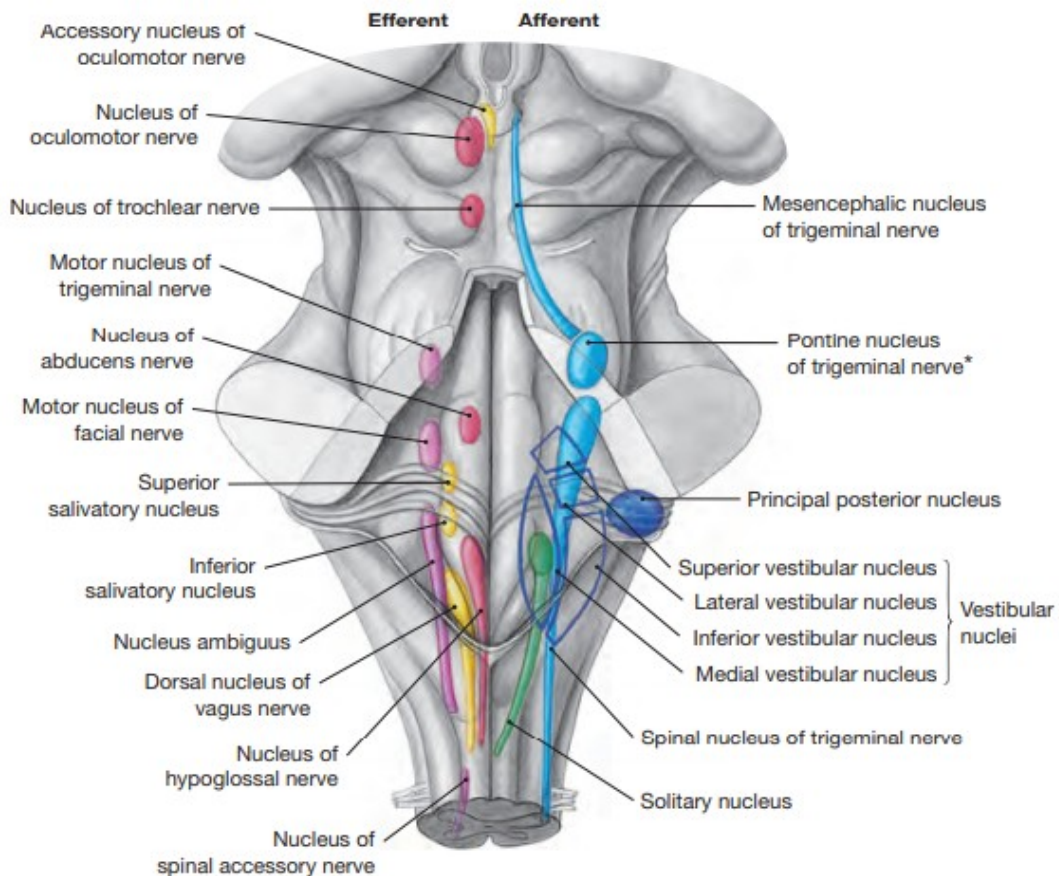
F



**Nervus
oculomotorius
(n. III)**

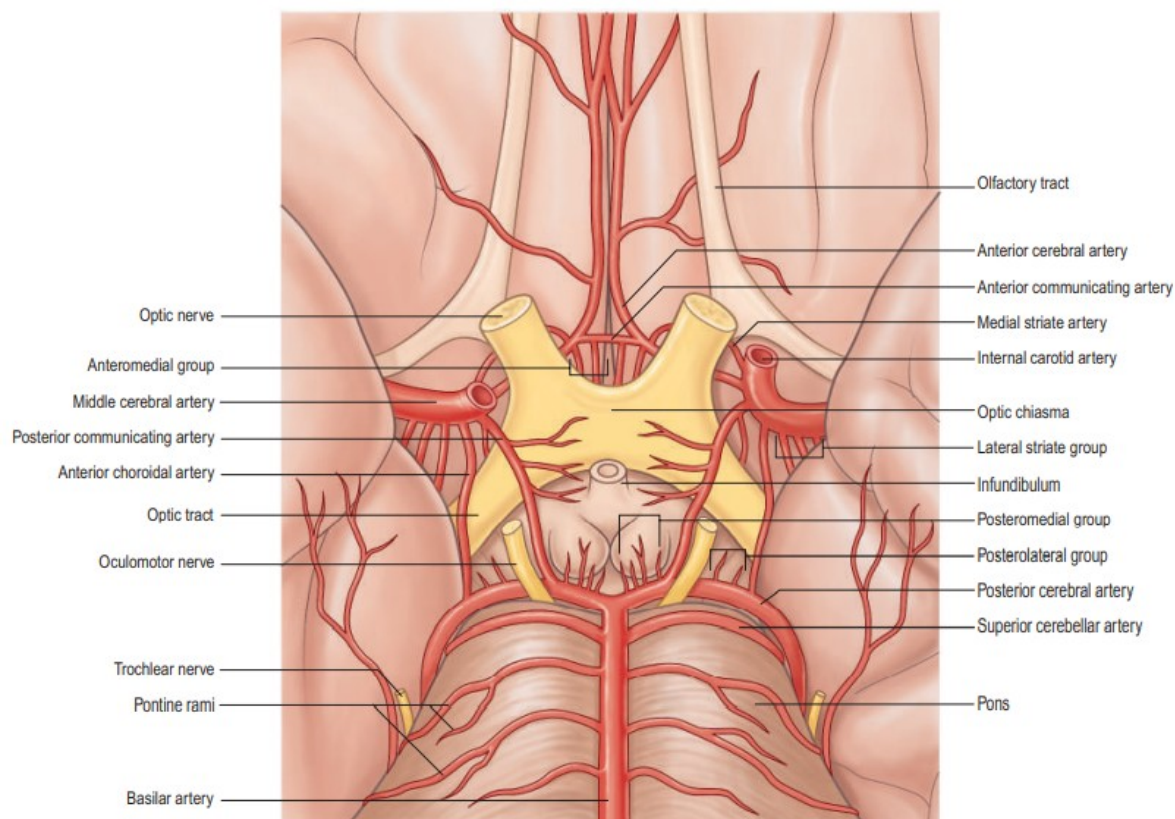
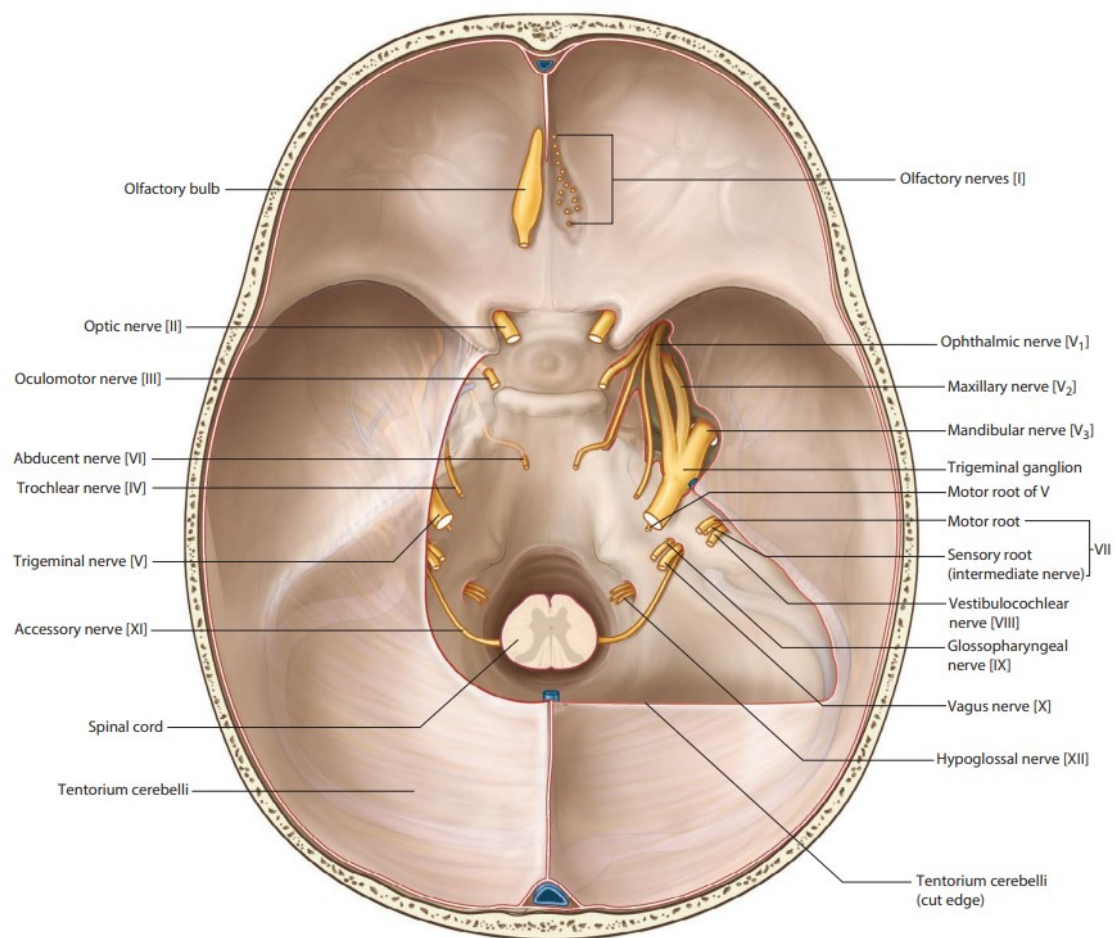


- vystupuje z **mesencephala v sulcus nervi oculomotorii ve fossa interpeduncularis**
- inervuje **všechny okohybné svaly kromě *m. obliquus superior* a *m. rectus lateralis***
- přivádí také pregangliová parasymptická vlákna z **nucleus parasymphaticus n. III (*Edinger-Westphali*)**, které po interpolaci v *ganglion ciliare* inervují *m. sphincter pupillae* (mióza) a *m. ciliaris* (akomodace)



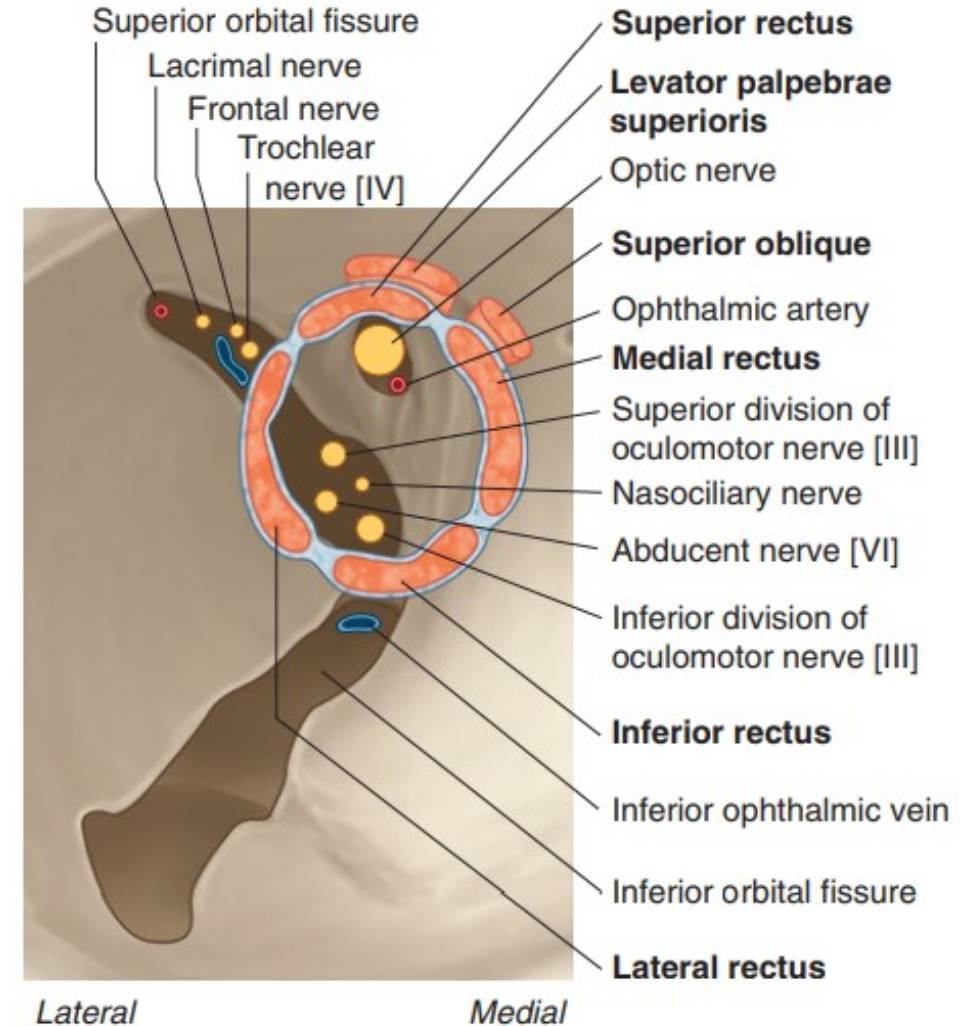
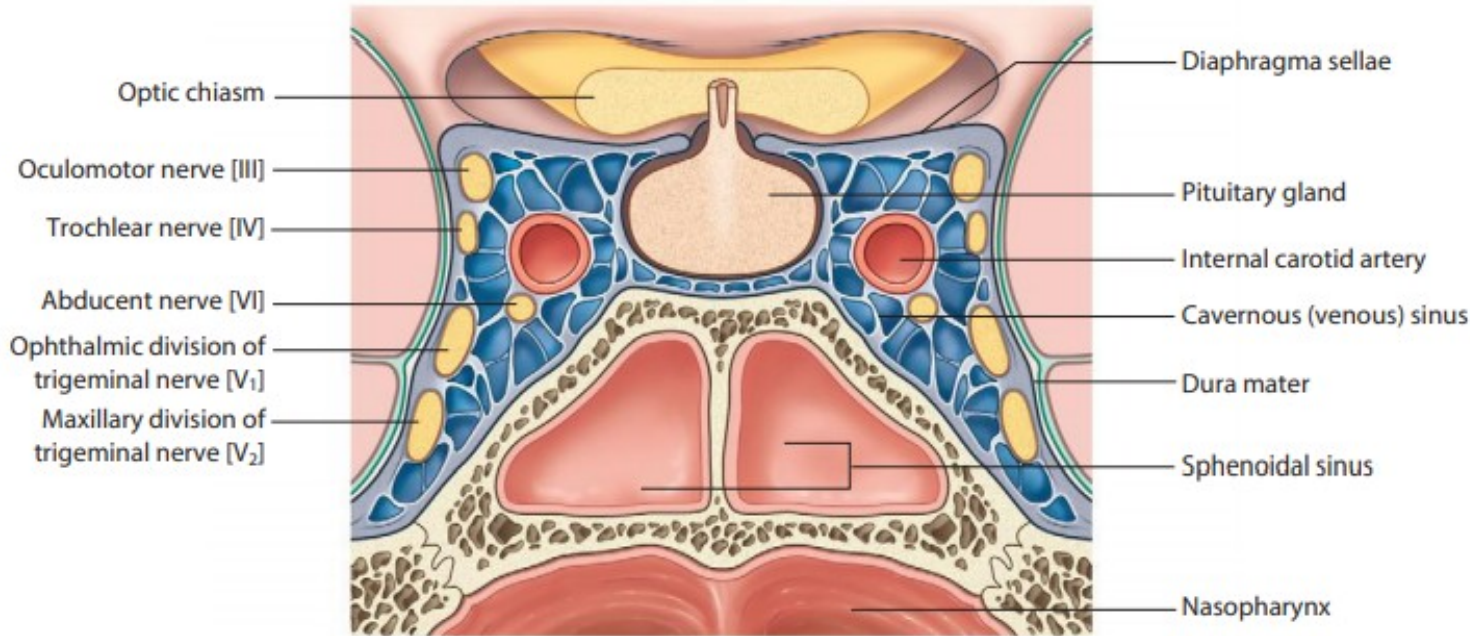
- probíhá v subarachnoideálním prostoru (*cisterna interpeduncularis*) laterálně od *ramus communicans posterior*
- *dura mater* proráží laterálně od *processus clinoideus posterior* a vstupuje do *sinus cavernosus*

CAVE: léze n. III při aneurysmatu *ramus communicans posterior*!



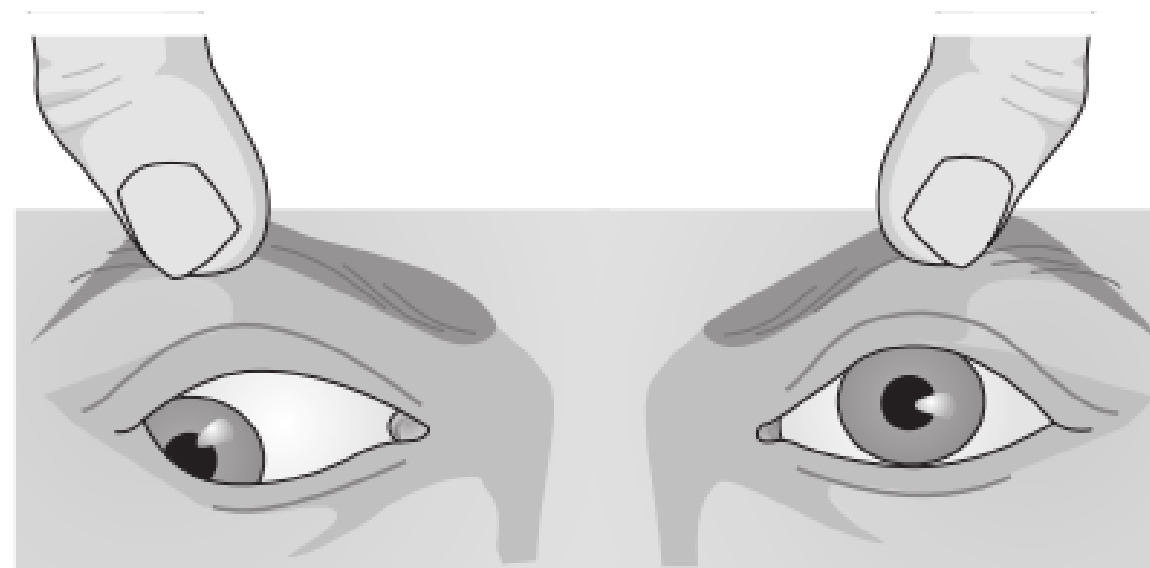
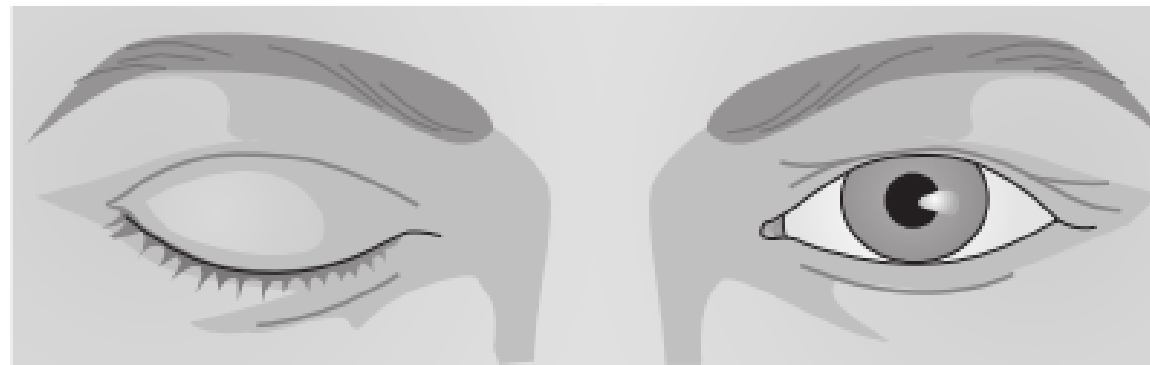
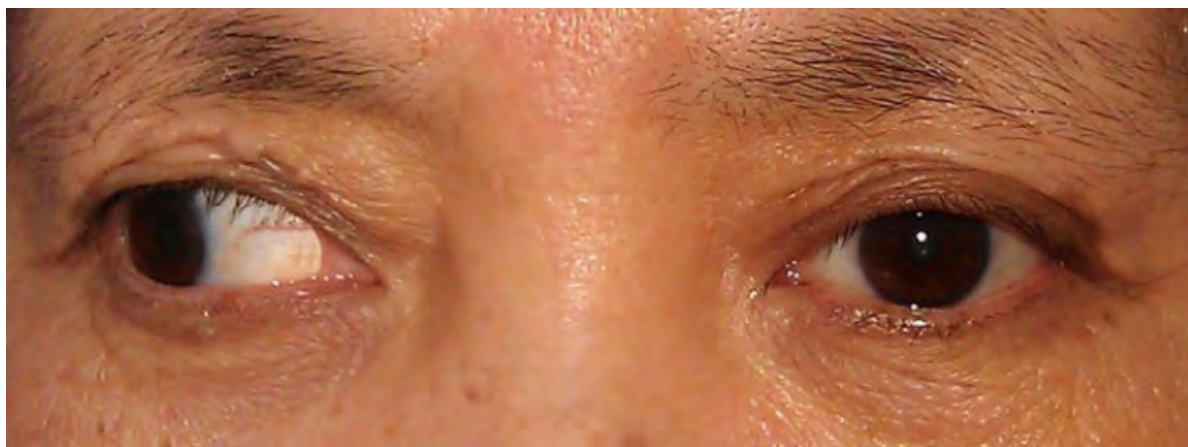Za průběhu ve stěně *sinus cavernosus*:

- **přijímá sympatické větvičky** z *plexus caroticus internus* pro inervaci *m. tarsalis superior* (ncl. *intermediolateralis Th1-Th5* → *ganglion cervicale superius* → *n. caroticus internus* → *plexus caroticus internus*)
- **předává proprioceptivní vlákna** z inervovaných svalů do *n. ophthalmicus* → ncl. *mesencephalicus n. V*



SYMPTOMATOLOGIE LÉZE N. III

- ptóza víčka
- exotropie a hypotropie
- paréza pohledu (výjimka laterálně a laterokraniálně)
- diplopie
- mydriáza



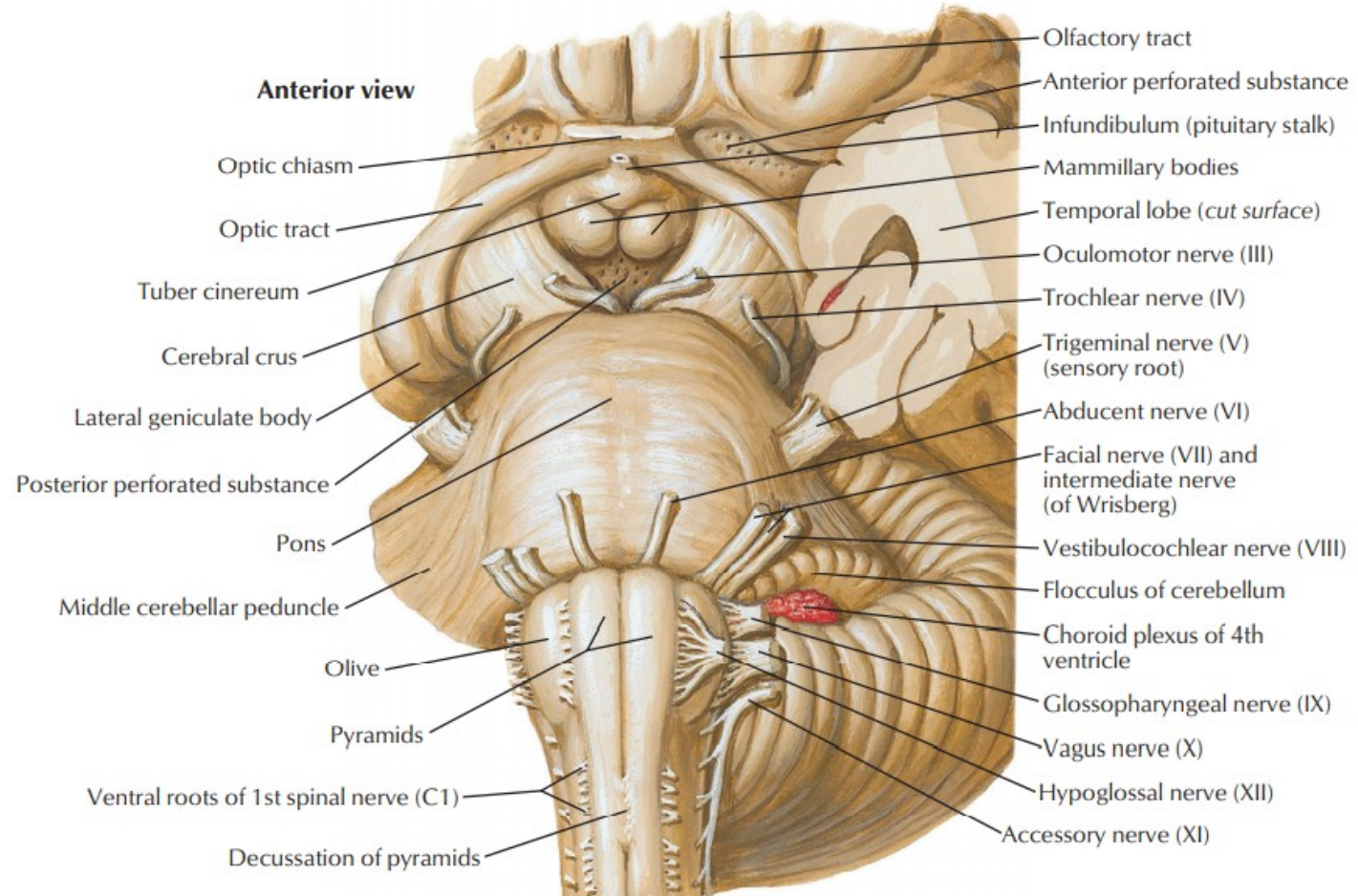
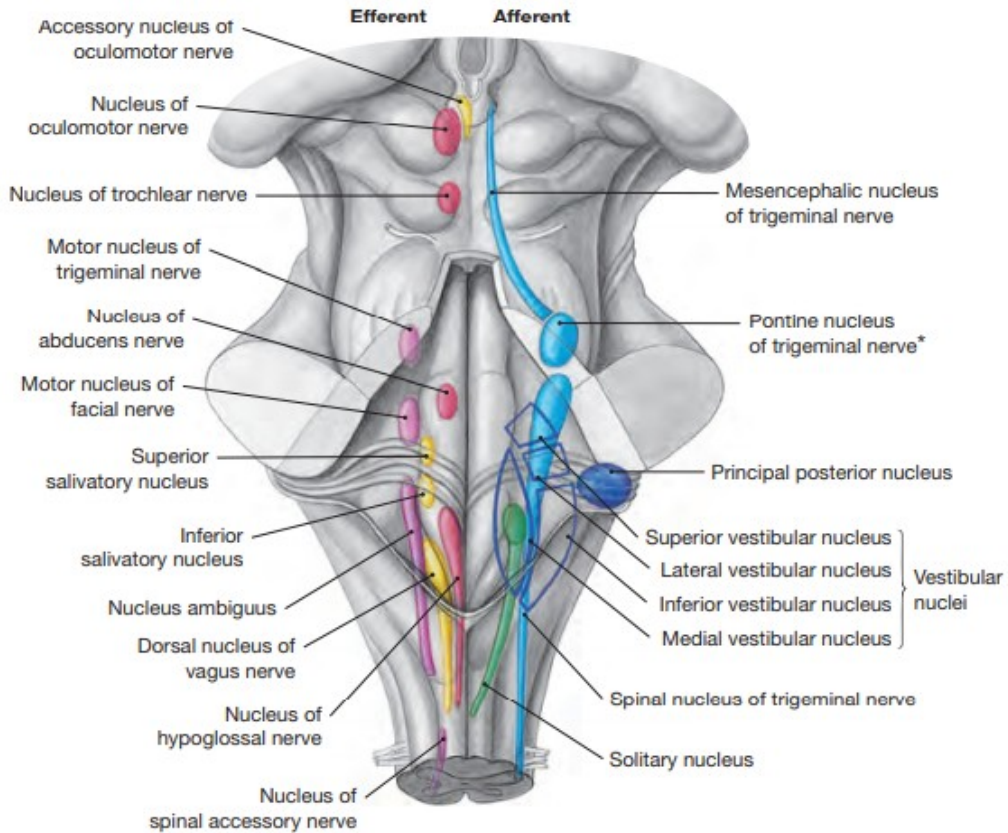
PŘEHLED VĚTVÍ N. OCULOMOTORIUS

1. **Ramus superior** (inervace *m. levator palpebrae superioris* a *m. rectus superior*)
 - *rr. orbitales*
2. **Ramus inferior** (inervace *m. rectus medialis*, *m. rectus inferior* a *m. obliquus inferior*)
 - *ramus ad ganglion ciliare / radix parasymphatica (oculomotoria) ganglii ciliaris*
 - *nn. ciliares breves*

Nervus trochlearis (n. IV)



- motorické jádro *nucleus nervi trochlearis*
- jako jediný hlavový nerv vystupuje z dorzální strany mozkového kmene, vlákna se kříží
- inervuje *m. obliquus superior*



SYMPTOMATOLOGIE LÉZE N. IV

- centrální (kontralaterálně) x periferní (ipsilaterálně)
- endotropie a hypertropie
- paréza pohledu mediokaudálně
- diplopie

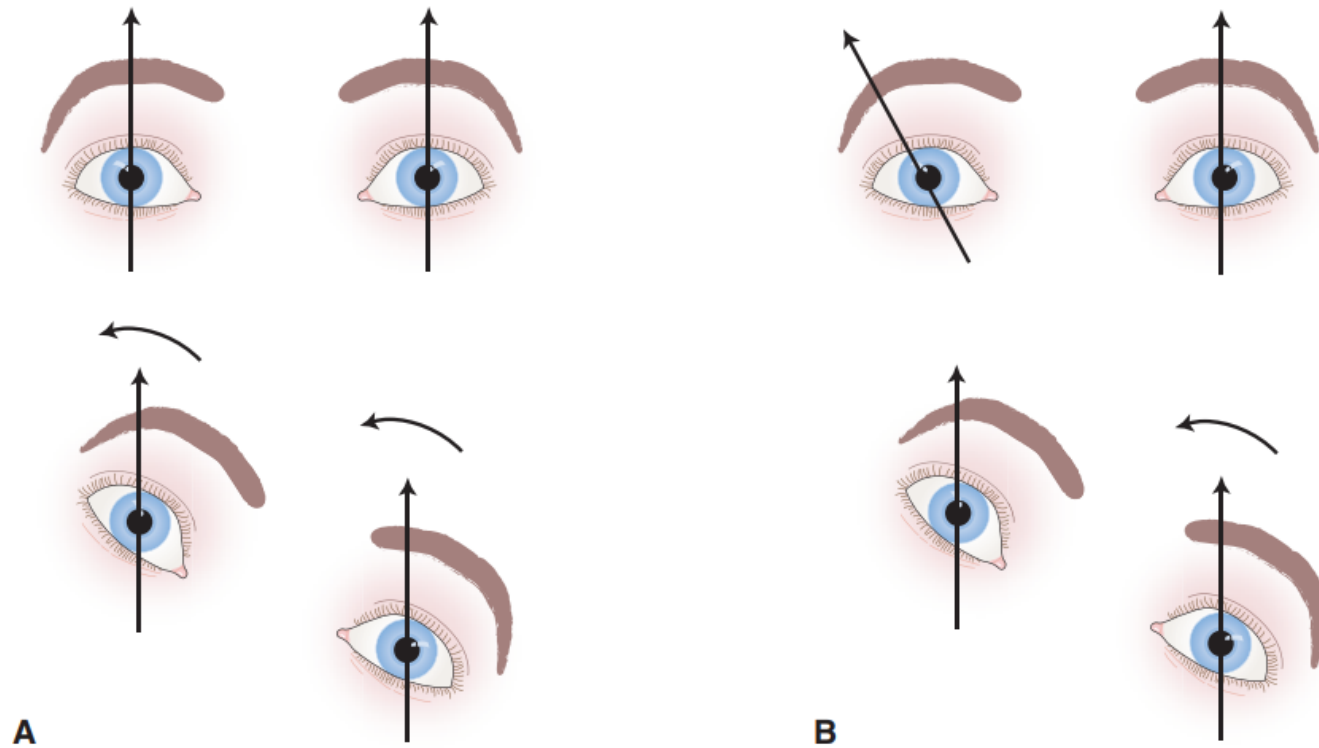
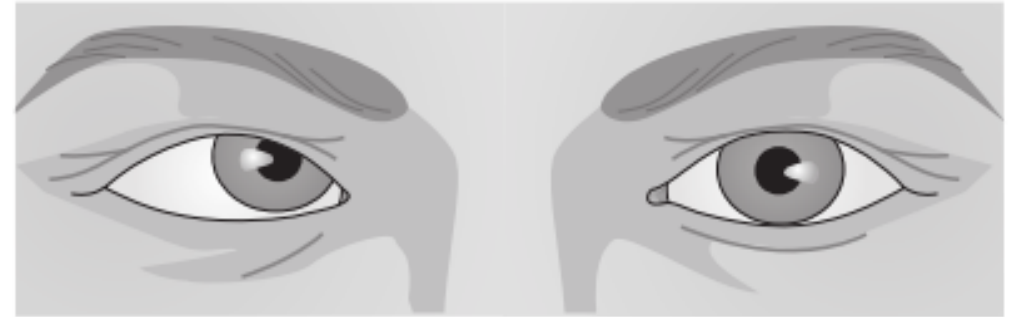
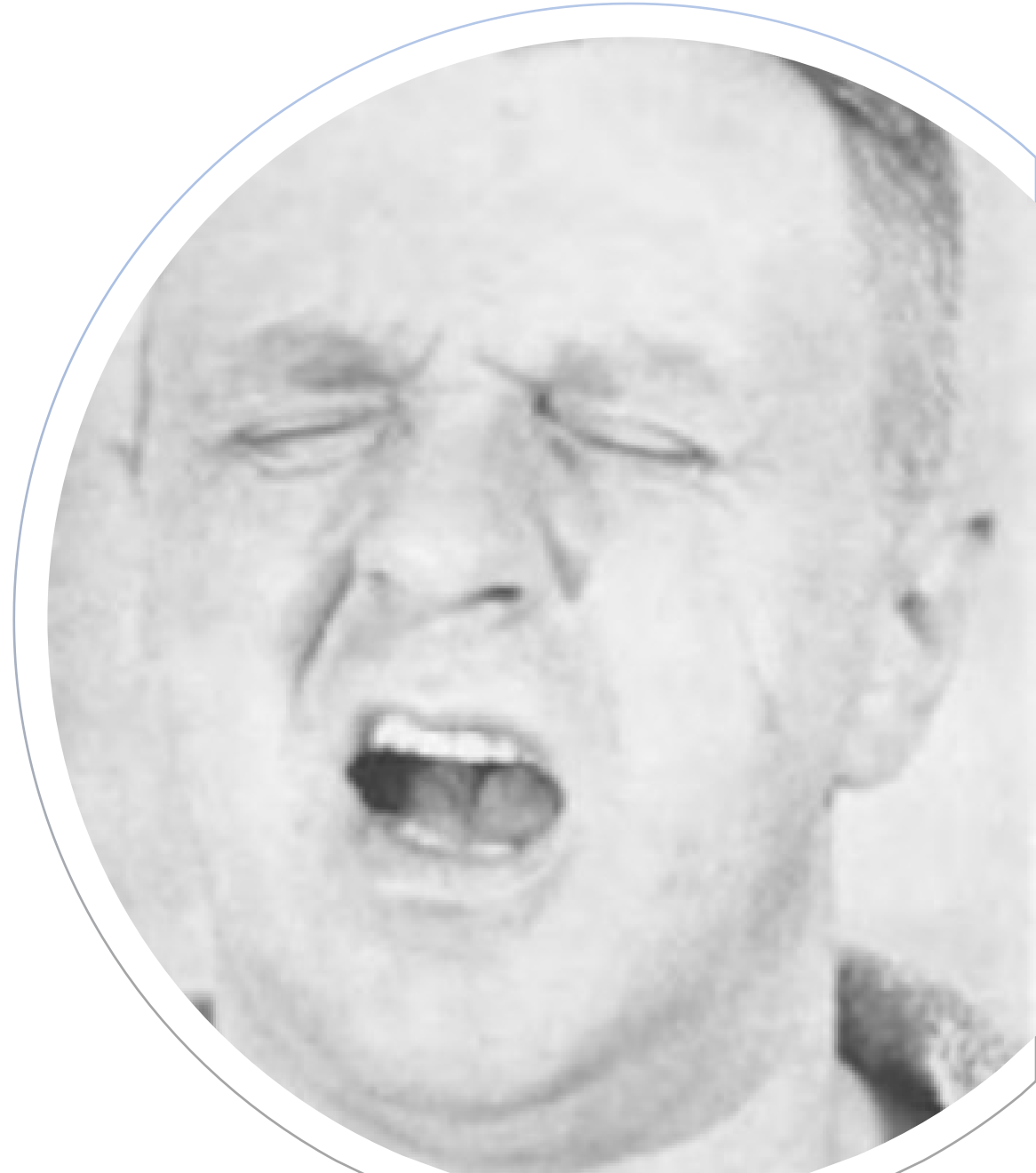

FIGURE 10.4. Paralysis of the right superior oblique. **(A)** A pair of eyes with normal extorsion and intorsion movements. Tilting the chin to the right side results in compensatory intorsion of the left eye and extorsion of the right eye. **(B)** Paralysis of the right superior oblique results in extorsion of the right eye, causing diplopia. Tilting the chin to the right side results in compensatory intorsion of the left eye, thus permitting binocular alignment.

Nervus trigeminus (n. V)



- nejmohutnější z hlavových nervů
- smíšený nerv s rozsáhlým komplexem jader

1. *Nucleus motorius nervi trigemini (masticatorius)*

- **branchiomotorické jádro** pro svaly 1. žaberního oblouku (žvýkácí svaly, *m. mylohyoideus*, *venter anterior m. digastrici*, *m. tensor tympani*, *m. tensor veli palatini*)

2. *Nucleus principalis (pontinus) nervi trigemini*

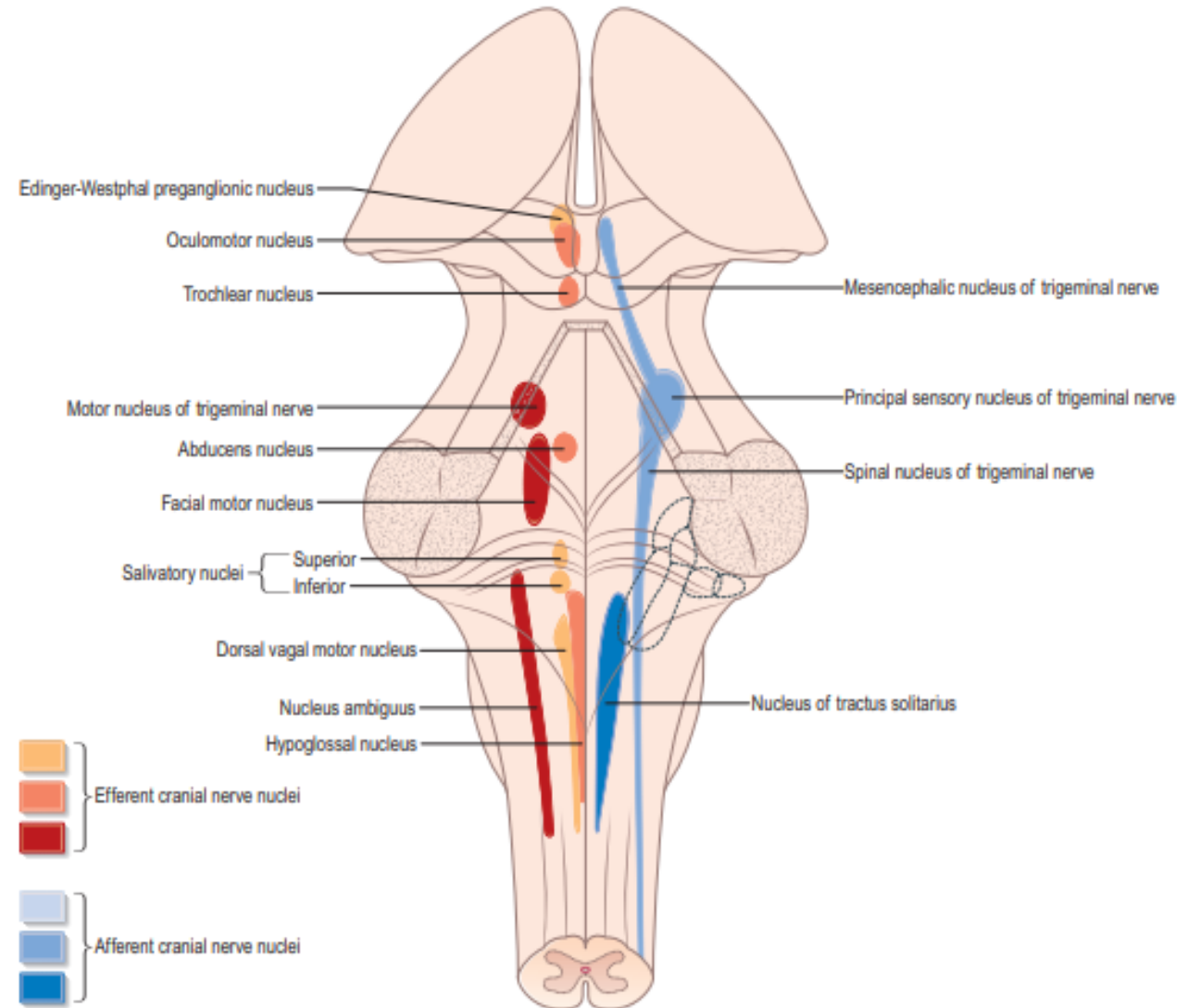
- **somatosenzorické jádro** pro diskriminační cití, propriocepci, hmat a vibrace

3. *Nucleus spinalis nervi trigemini*

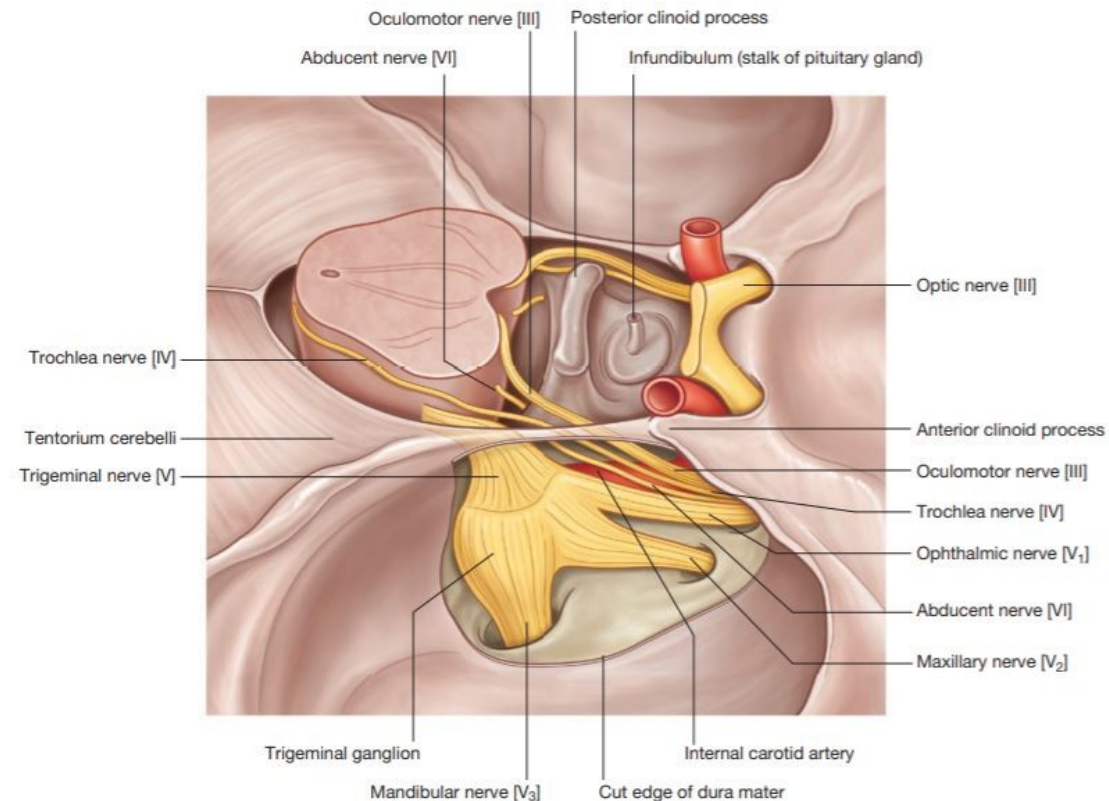
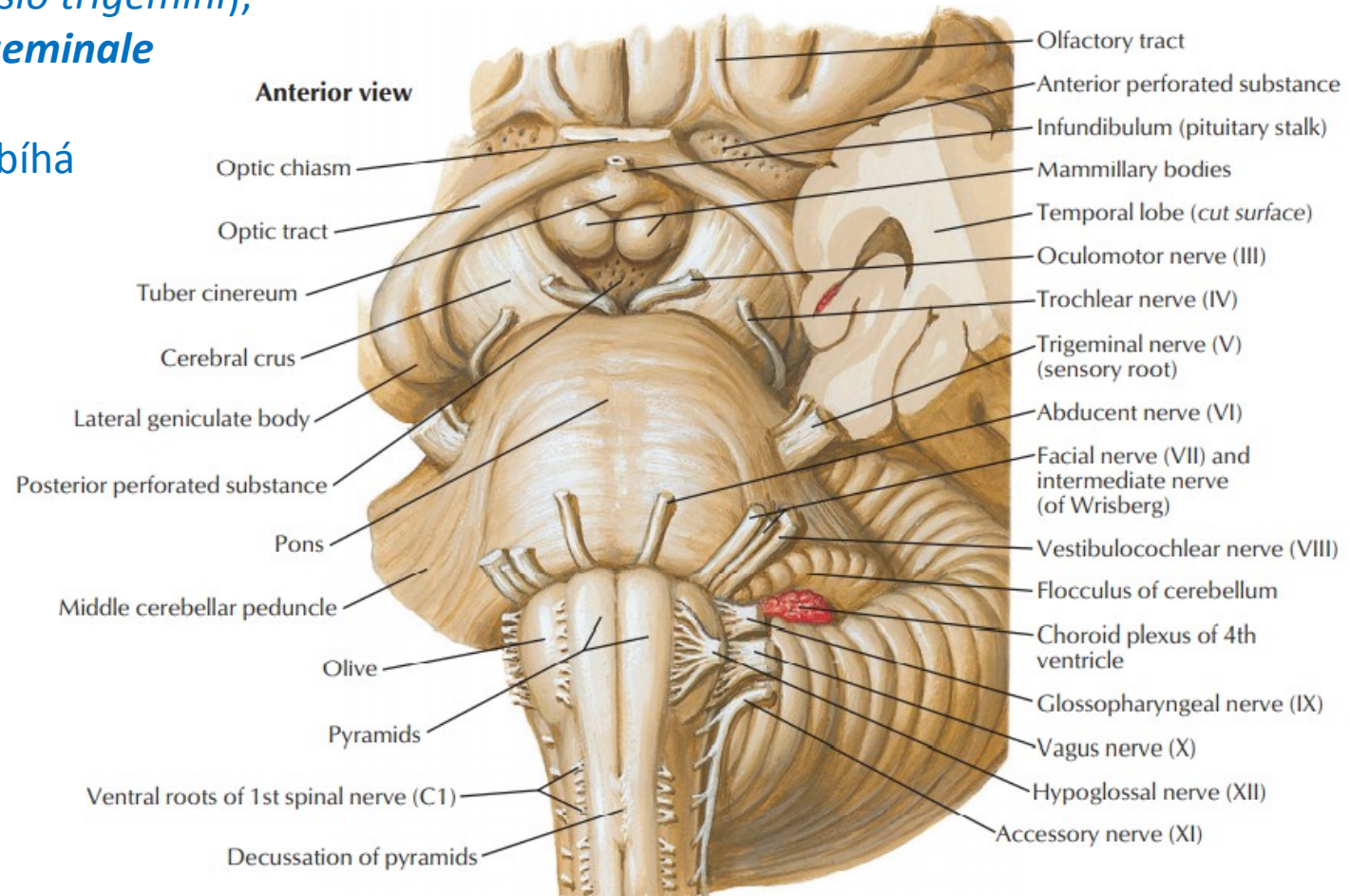
- **somatosenzorické jádro** pro vnímání chladu, tepla, bolesti a části propriocepce z n. V, VII, IX, X

4. *Nucleus mesencephalicus nervi trigemini*

- **ganglion tvořené pseudounipolárními neurony** přijímající propriocepci z periodontia zubů, tvrdého patra, čelistního kloubu a také z okohybných, žvýkácích a mimických svalů a svalů jazyka



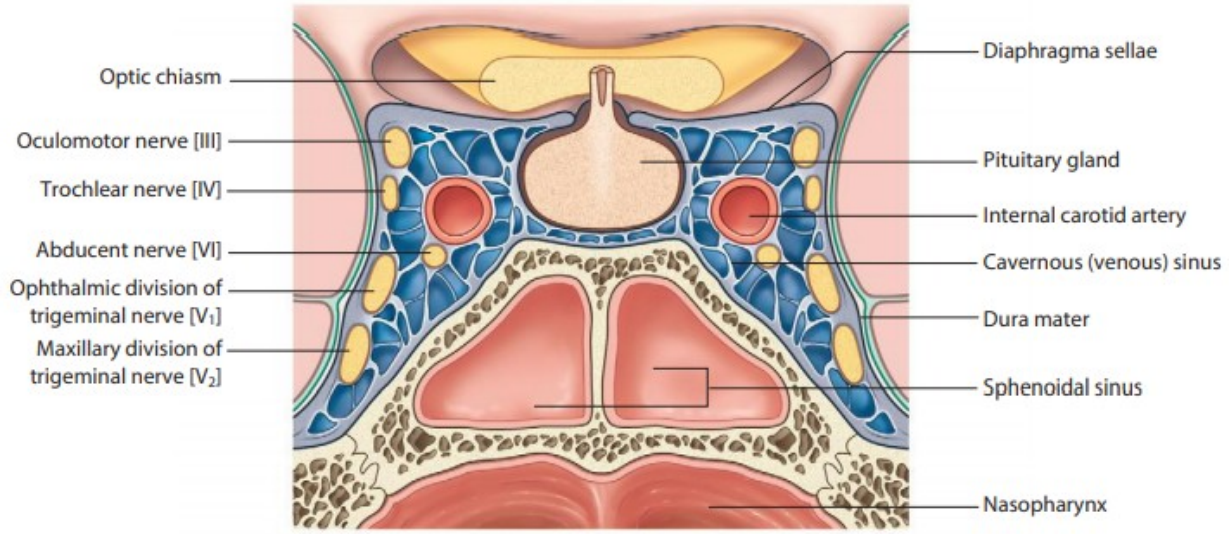
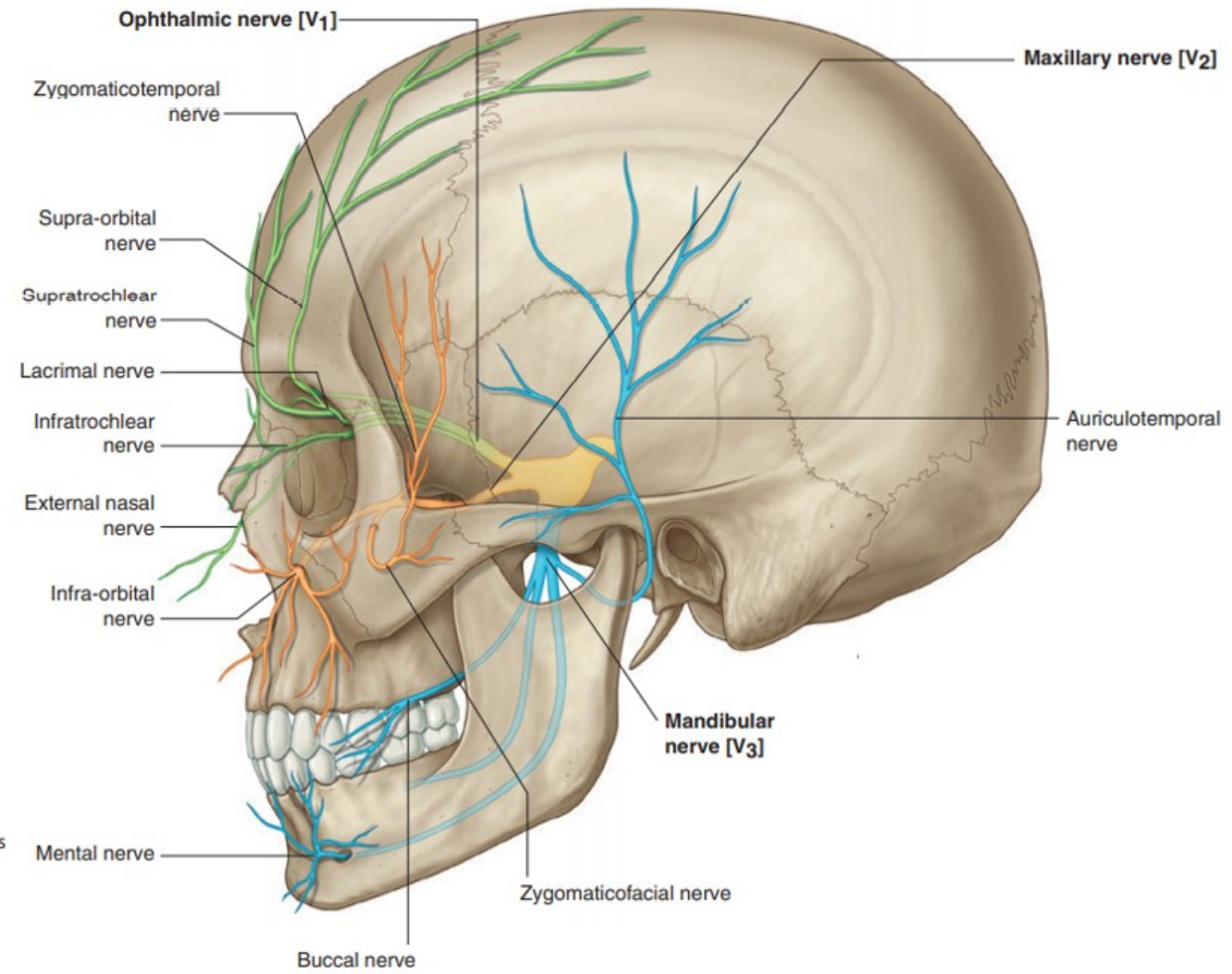
- vystupuje ve střední části pontu
- dostává se do prohlubně na hrotu pyramid (*impressio trigemini*), kde se nachází mezi 2 listy *dura mater ganglion trigeminale (semilunare, Gasseri)*
- *radix motoria (portio minor trigemini)* ganglion podbíhá a spojuje se přímo s *n. mandibularis*



Nervus ophthalmicus

- 1. větev trojklaného nervu
- nejmediálnější větev z *ganglion trigeminale*
- probíhá v laterální stěně *sinus cavernosus*

- somatosenzoricky zásobuje:
 - očníci a její periost, *bulbus oculi* a slznou žlázu
 - spojivku v rozsahu horního víčka
 - kůži hrotu a hřbetu nosu, horního víčka a čela po interaurikulární čáře
 - sliznici *cellulae ethmoidales*, *sinus sphenoidalis* a přední části nosní dutiny



Nervus ophthalmicus

- ve *fissura orbitalis superior* se dělí na:

- **nervus frontalis**
- **nervus lacrimalis**
- **nervus nasociliaris**

Nervus frontalis

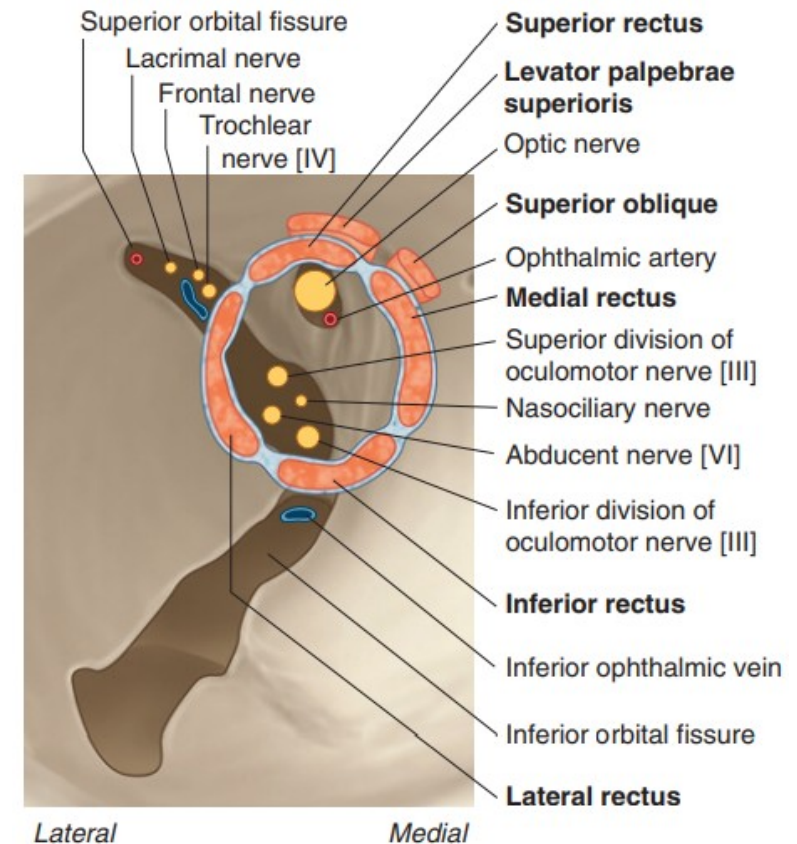
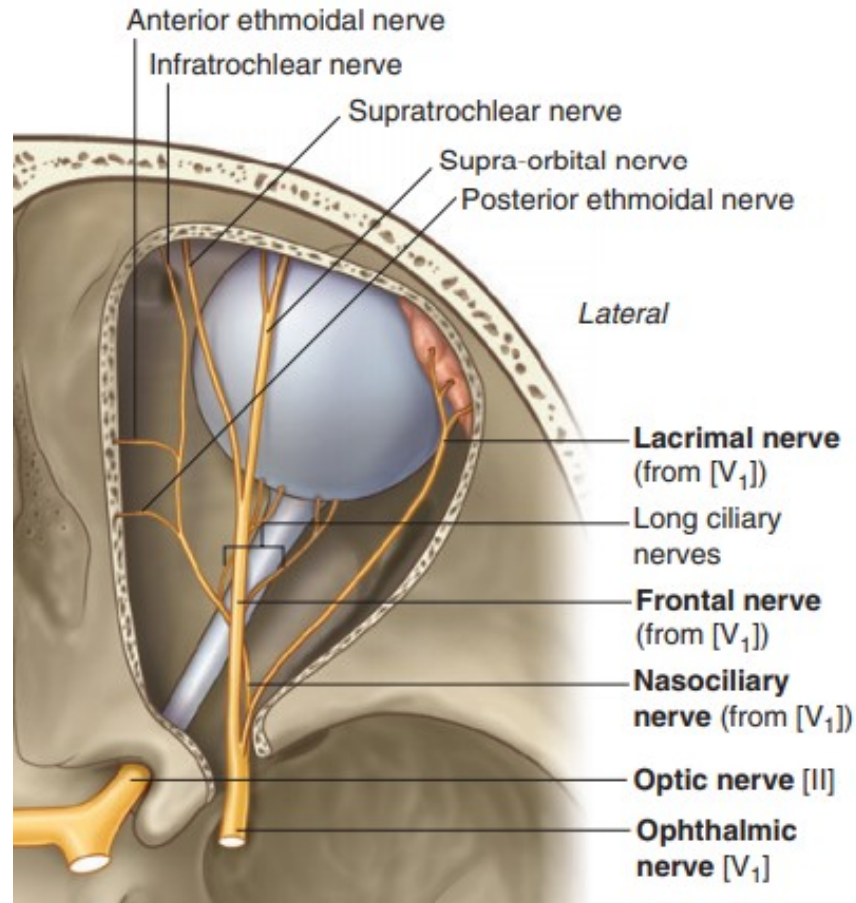
- *n. supraorbitalis*
→ *r. medialis*
→ *r. lateralis*
- *n. supratrochlearis*

Nervus lacrimalis

- *r. communicans cum nervo zygomatico*

Nervus nasociliaris

- *r. communicans cum ganglio ciliari*
- *nn. ciliares longi*
- *n. ethmoidalis posterior*
- *n. ethmoidalis anterior*
→ *rr. nasales*
→ *r. nasalis externus*

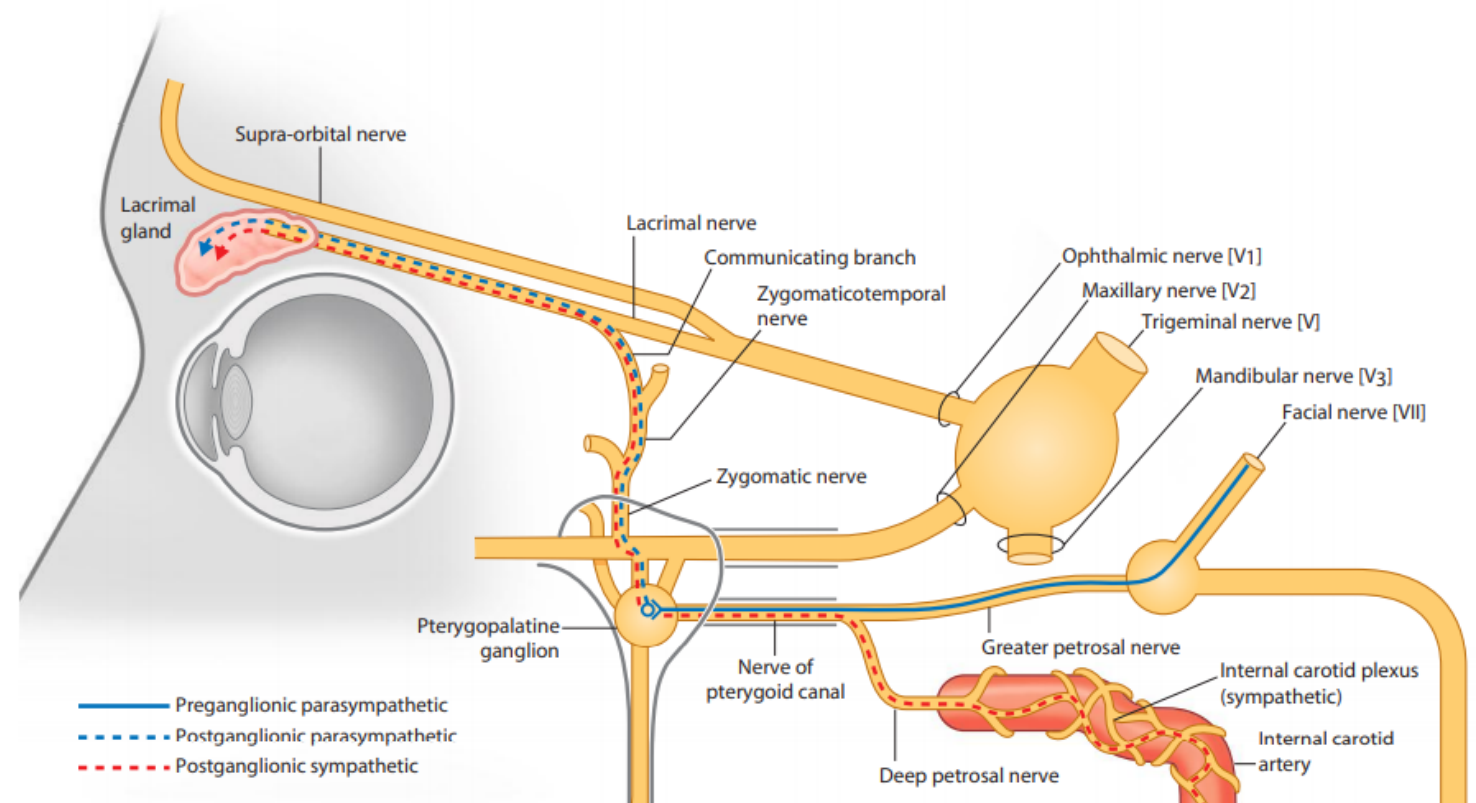
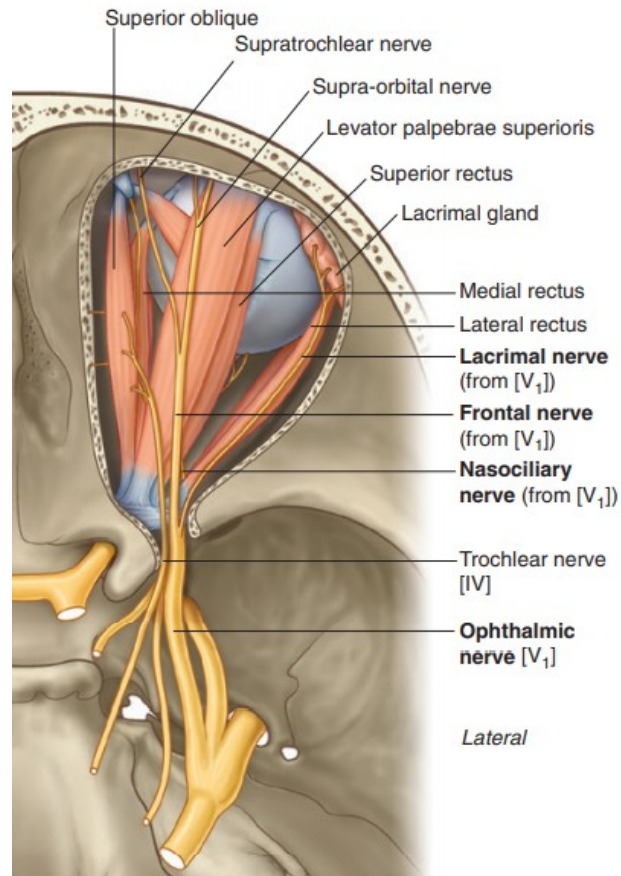


Nervus ophthalmicus

➤ *nervus lacrimalis* kromě somatosenzorické inervace laterální strany horního víčka vede i **autonomní vlákna pro glandula lacrimalis**

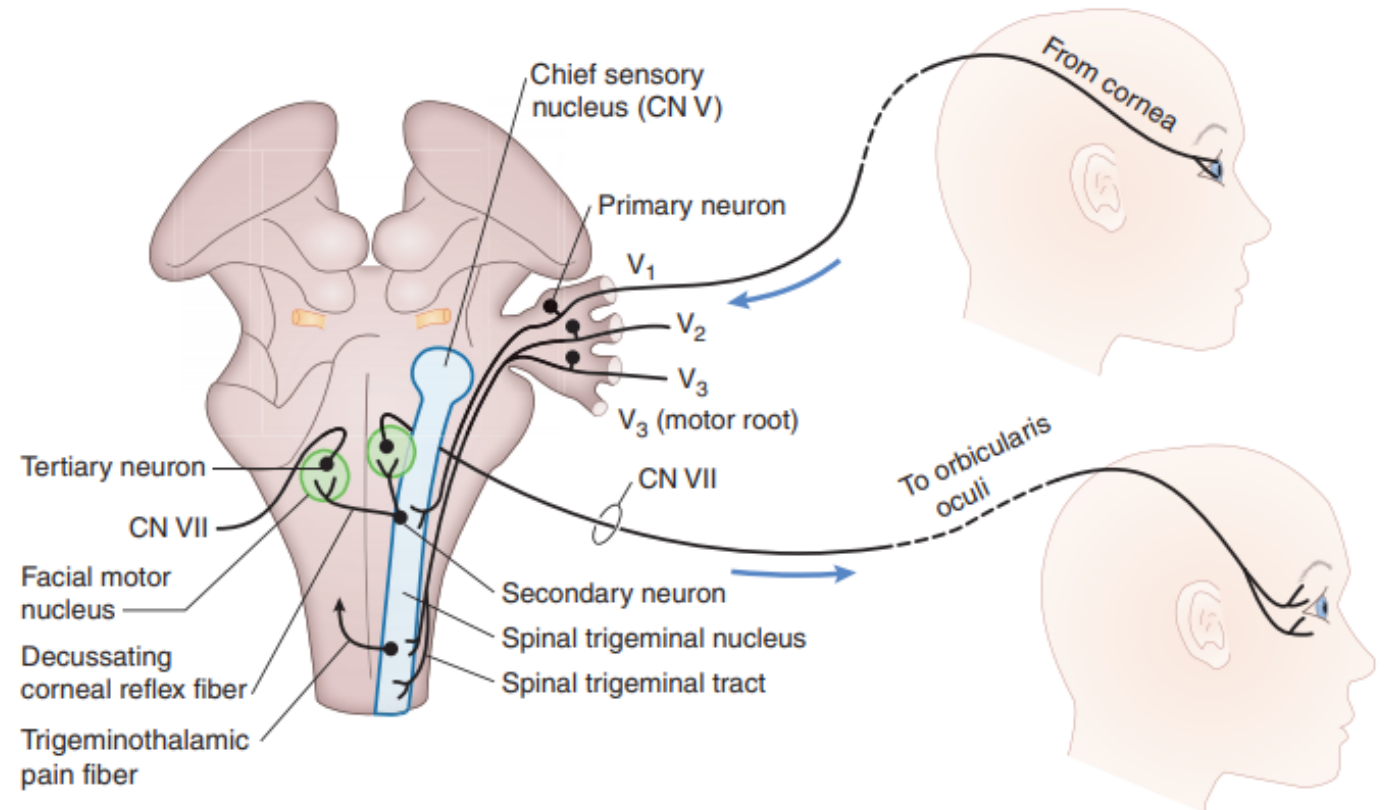
(*plexus caroticus internus* → *n. petrosus profundus* → *n. canalis pterygoidei* → *rr. ganglionares* → *n. zygomaticus* → *r. communicans cum nervo zygomatico* → *n. lacrimalis*)

(*n. VII* → *n. petrosus major* → *n. canalis pterygoidei* → *ganglion pterygopalatinum* → *rr. ganglionares* → *n. zygomaticus* → *r. communicans cum nervo zygomatico* → *n. lacrimalis*)

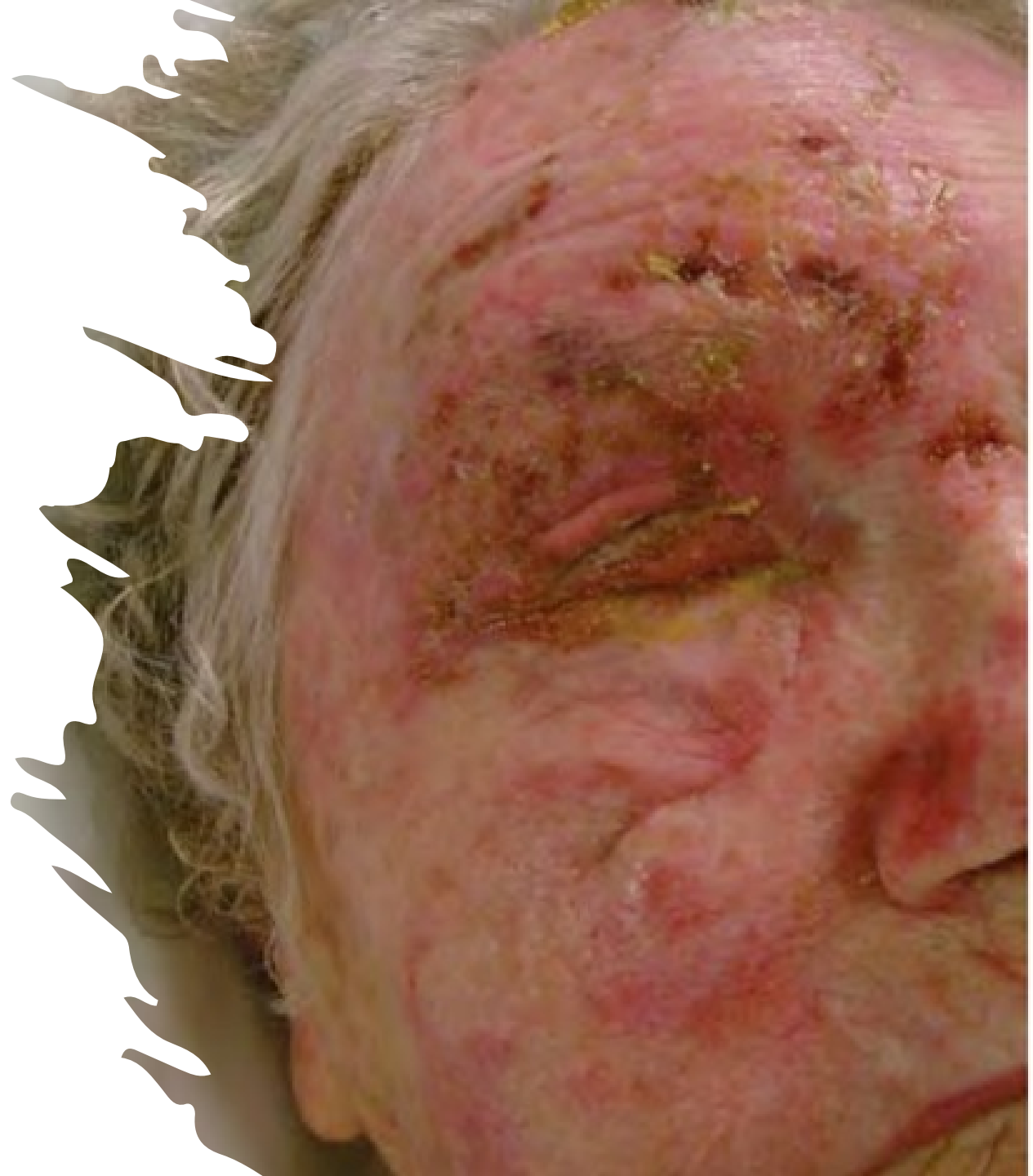

Korneální reflex (trigeminofaciální)

- diferenciální diagnostika **bulbárního vs. pseudobulbárního syndromu**
- hyperreflexe: supranukleární poškození *tractus corticobulbaris*
- hypo/areflexe: poškození *n. spinalis n. V*, *n. nervi VII*, intrapontinních vláken nebo kmenů *n. V / n. VII*



Herpes zoster ophthalmicus



PŘEHLED VĚTVÍ N. OPHTHALMICUS

1. *Ramus meningeus recurrens / ramus tentorius (tentorii)*

2. *Nervus lacrimalis*

- *r. communicans cum nervo zygomatico*

3. *Nervus frontalis*

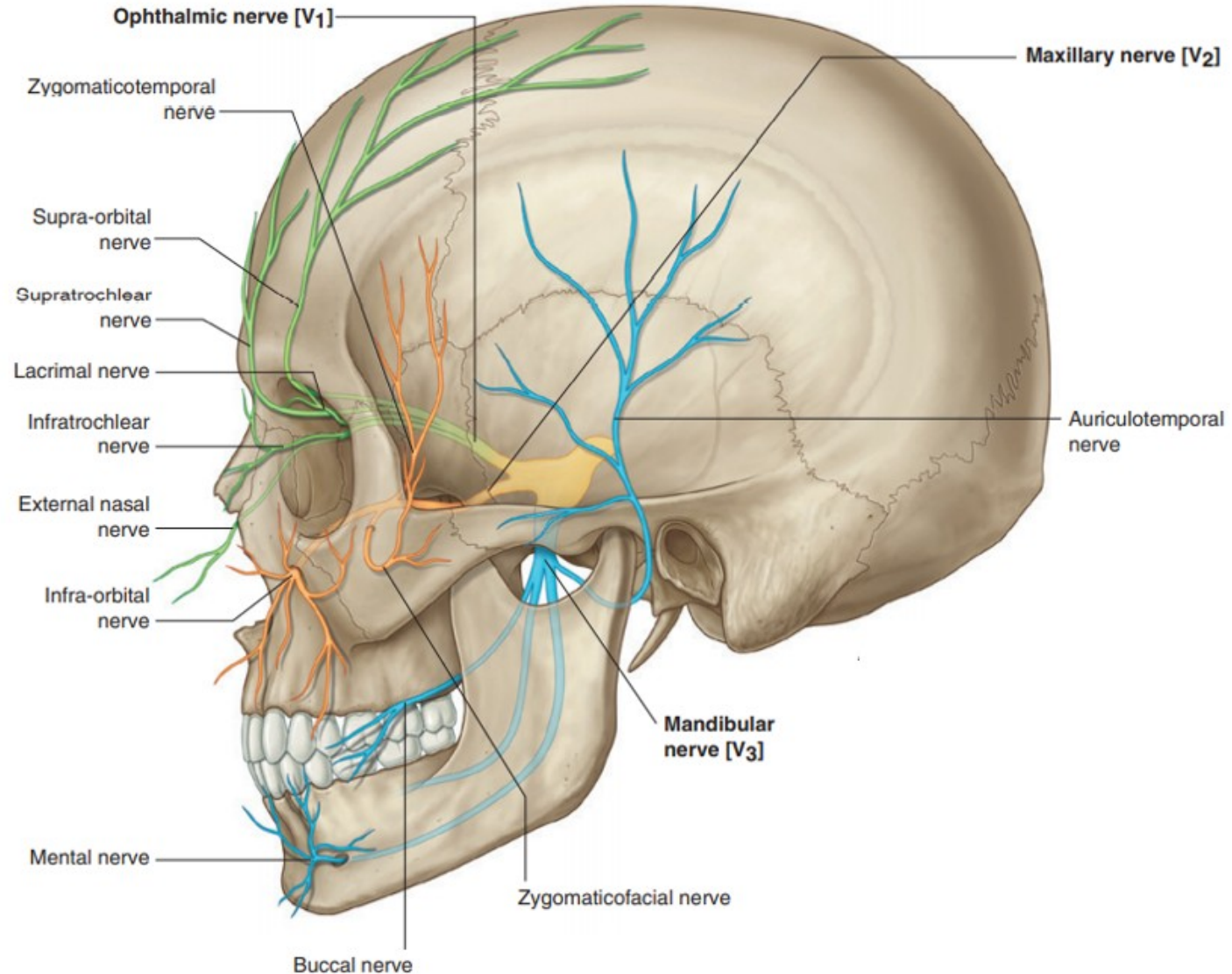
- *n. supraorbitalis*
 - *r. lateralis*
 - *r. medialis*
- *n. supratrochlearis*

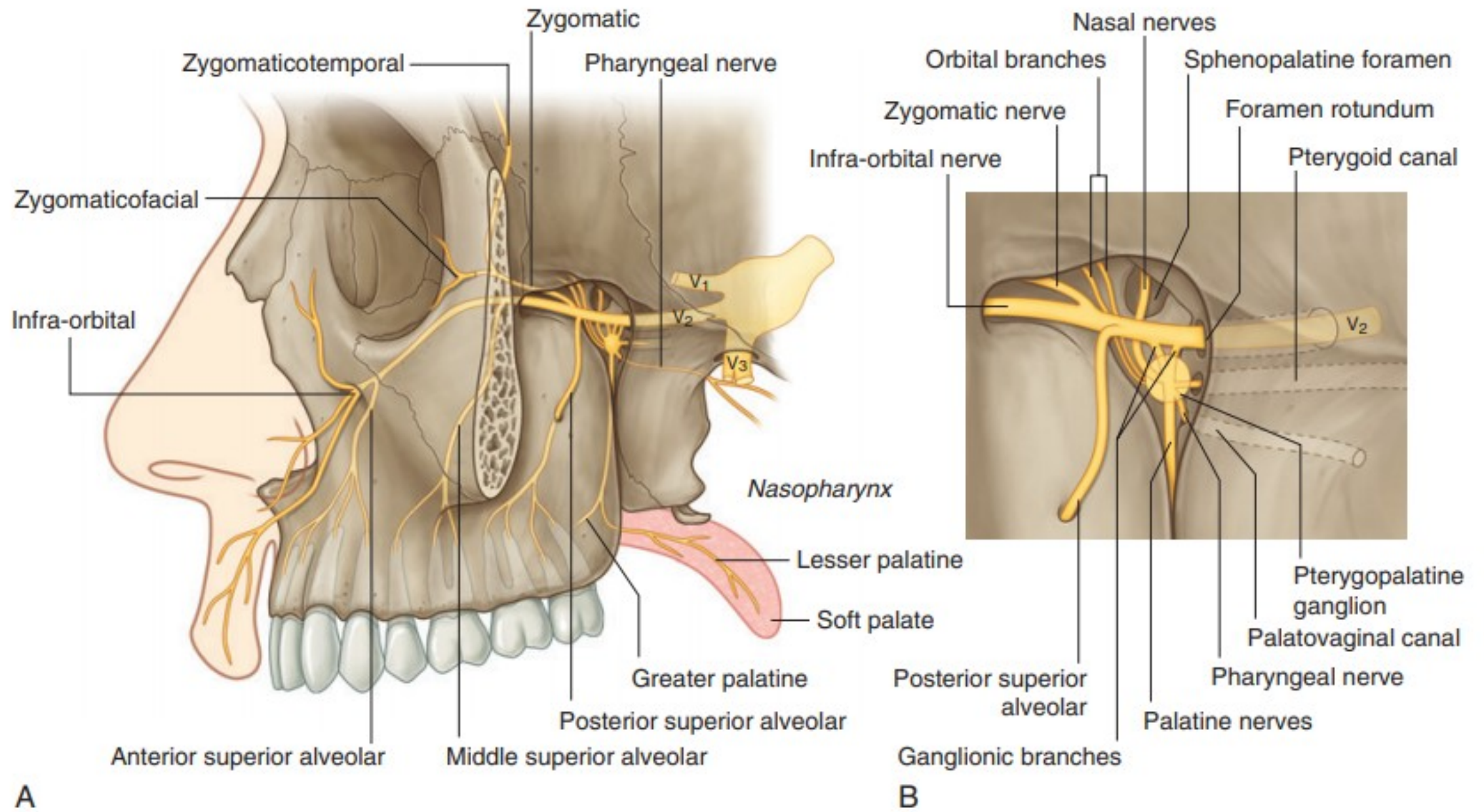
4. *Nervus nasociliaris*

- *r. communicans cum ganglio ciliari (radix sensoria / nasociliaris ganglii ciliaris)*
- *nn. ciliares longi*
- *n. ethmoidalis posterior*
 - *r. meningeus anterior*
- *n. ethmoidales anterior*
 - *rr. nasales interni*
 - *rr. nasales laterales*
 - *rr. nasales mediales*
 - *r. nasalis externus*
- *n. infratrochlearis*
 - *rr. palpebrales*

Nervus maxillaris

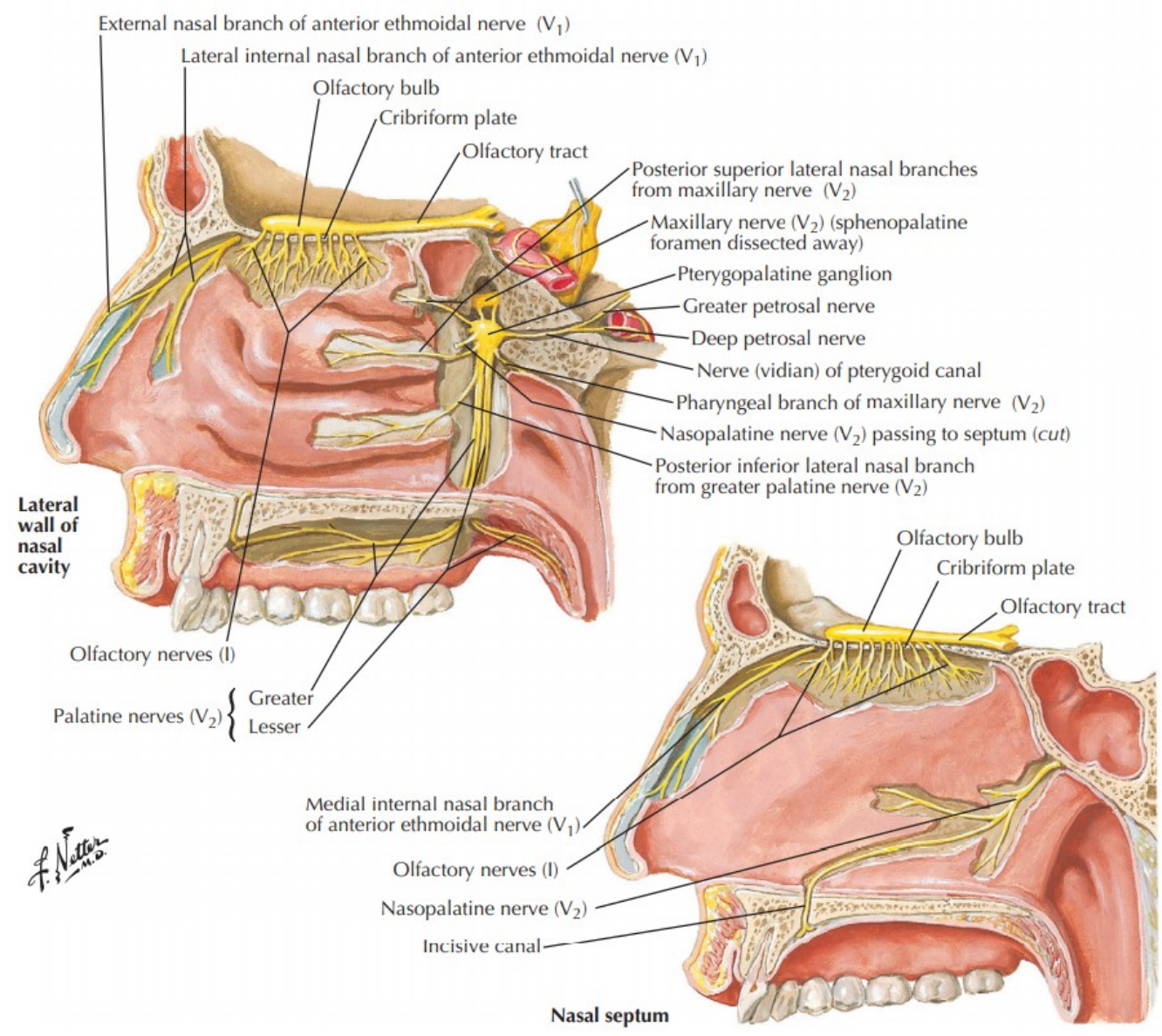
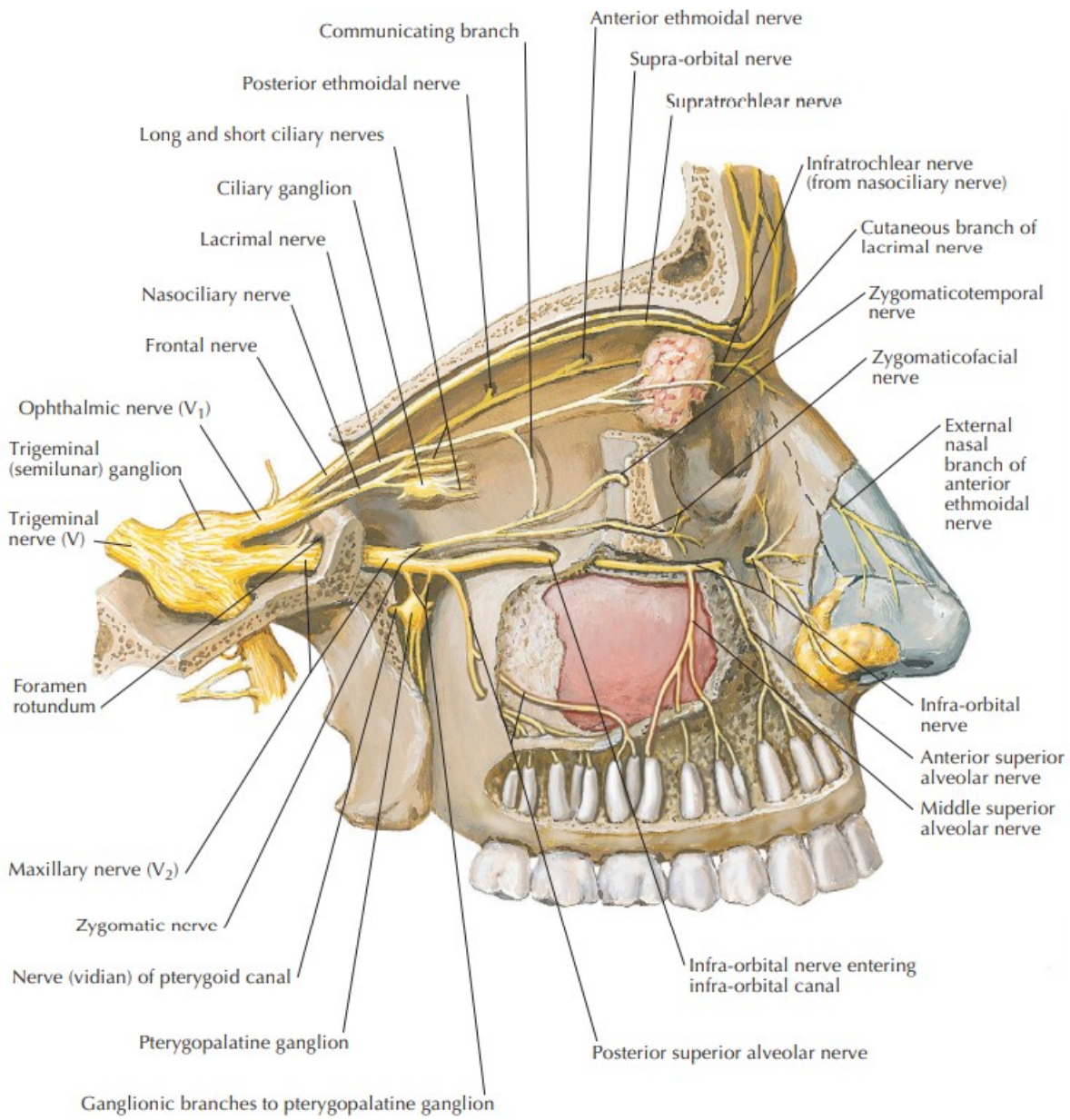
- 2. větev trojklaného nervu
- probíhá v laterální stěně *sinus cavernosus*, přechází přes *foramen rotundum* do *fossa pterygopalatina*, kde se větví
- somatosenzoricky zásobuje:
 - *dura mater* ve *fossa cranii media*
 - kůži tváře od oční štěrbinu po ústní štěrbinu
 - sliznici horní poloviny tváře
 - sliznici *sinus maxillaris*, zadních 2/3 nosní dutiny
 - sliznici patra, *isthmus faucium*, nasopharyngu a přilehlou část Eustachovy trubice
 - horní čelist a horní zuby



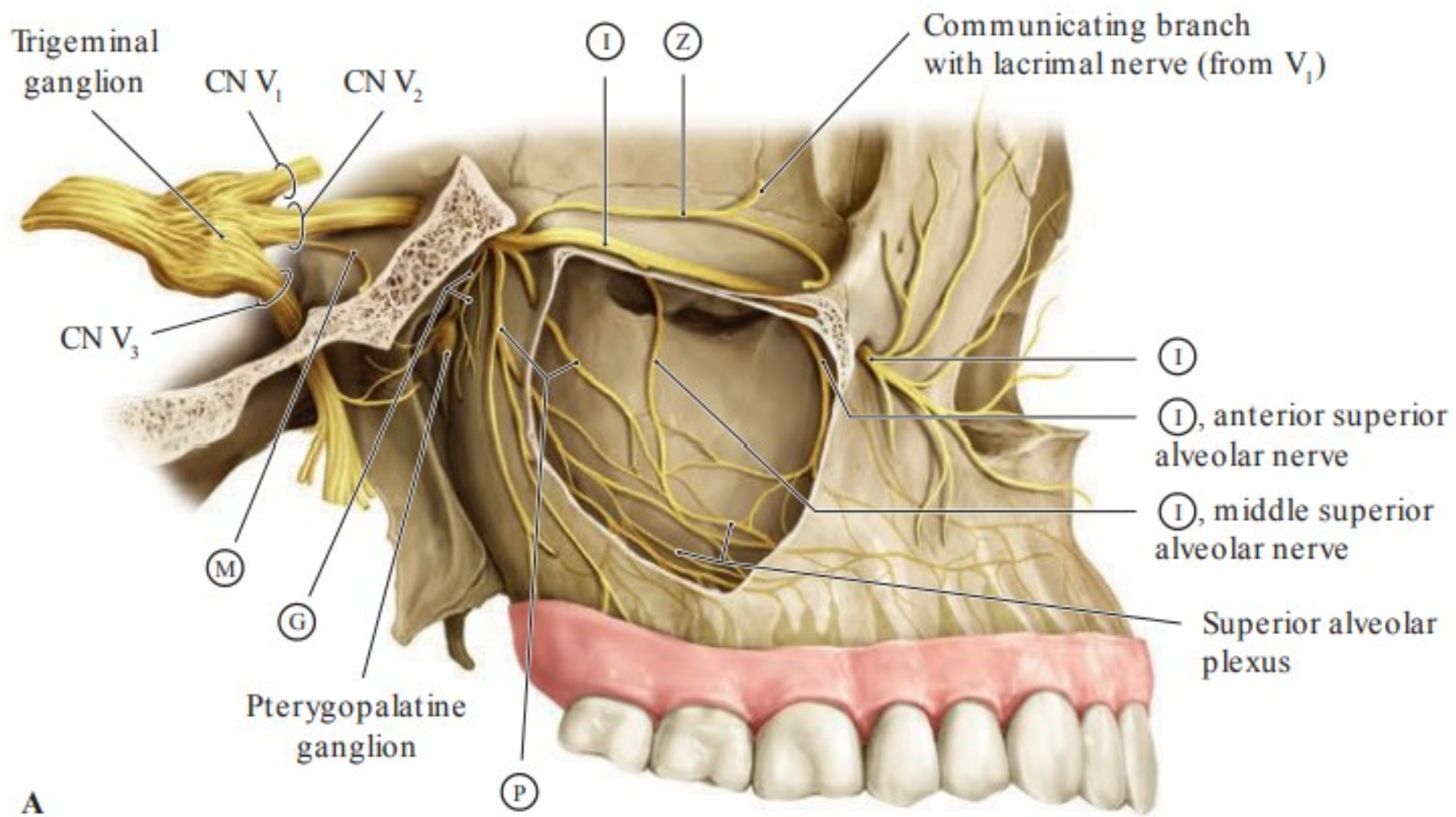


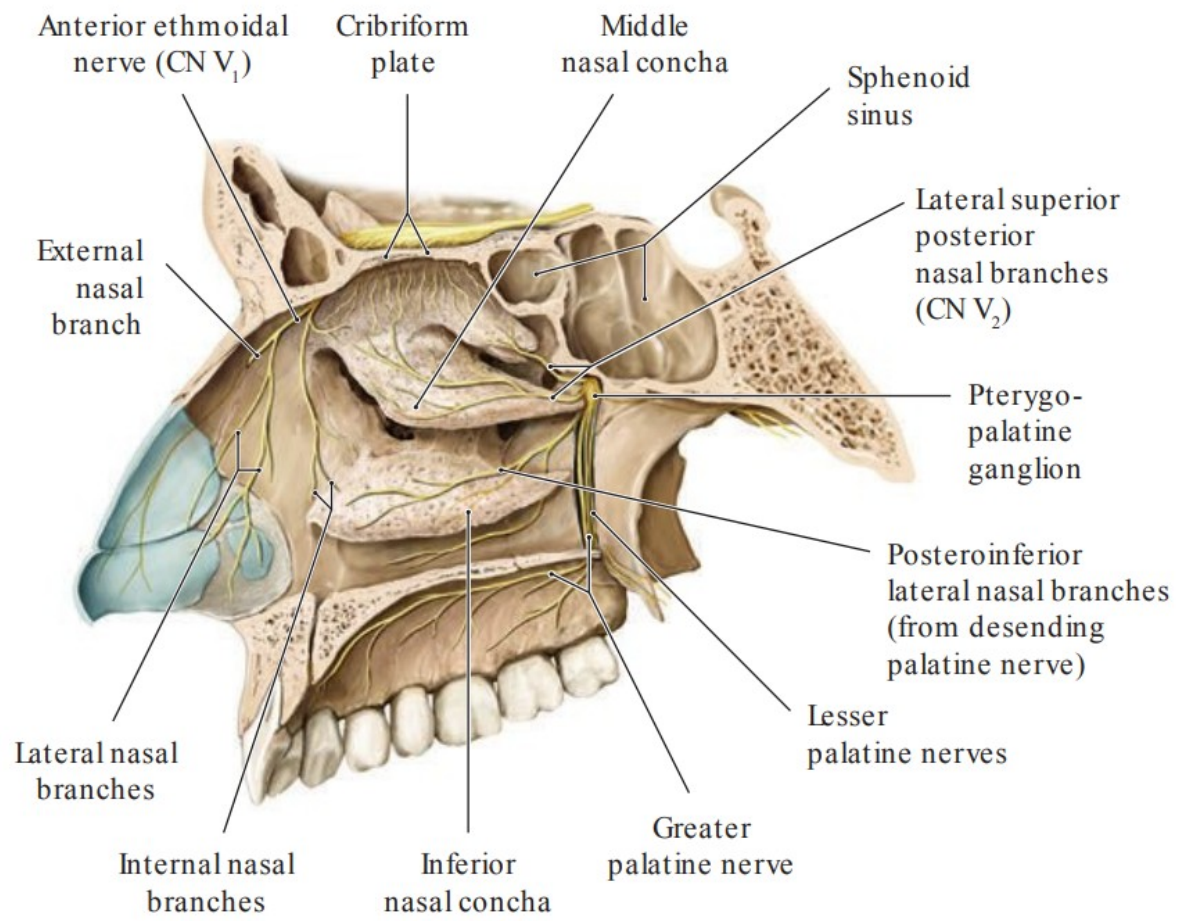
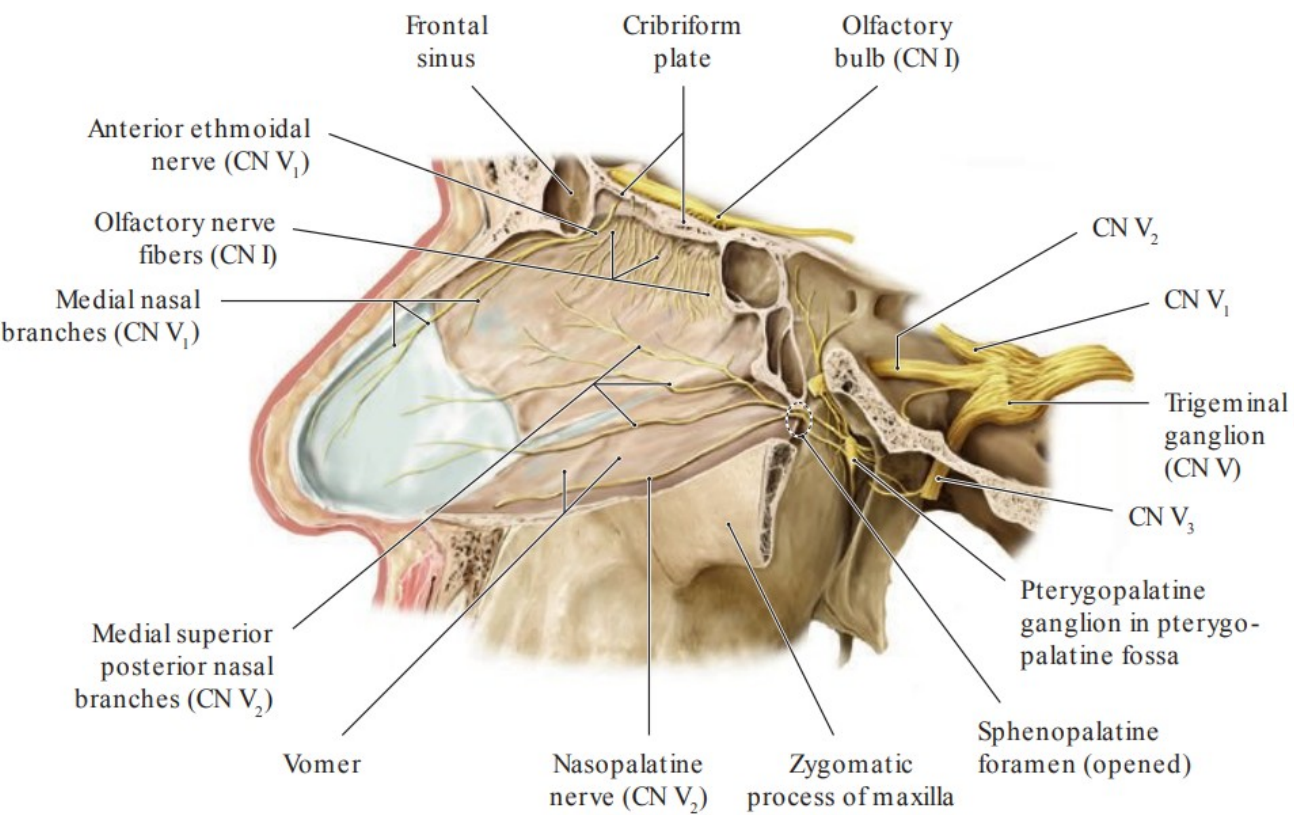
A

B



F. Netter M.D.





Perkutánní zákroky na ganglion Gasseri

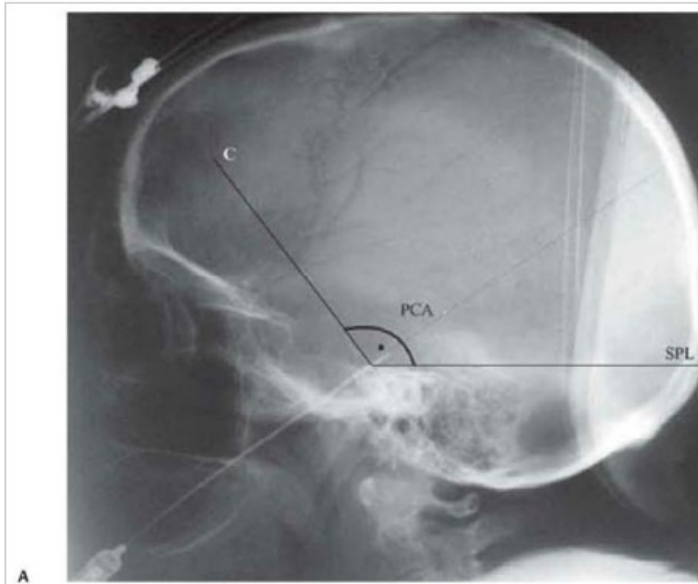


Fig. 132.3 (A) Method for localization of the petroclival angle (PCA) on lateral cranial X-ray. The PCA is formed by the clival line (C) and the superior petrosal line (SPL). Uninsulated tip of the electrode should be just behind the C line. (mean: 2.77 mm, ranging from 1.57–3.50 mm). (B) Method for localization of the electrode tip height (h) based on the electrode uninsulated tip position and the orbitomeatal line can be used as well for electrode placement accuracy. This distance (h) is usually from 13–15 mm. Of note is that fibers corresponding to the V1 division are in a superomedial position, fibers of V3 are inferolateral, and those of V2 are in between; for instance when V3 is targeted, it is expected to have the lower height (as demonstrated by other authors). O, orbita; MAE, meatus acusticus externus.

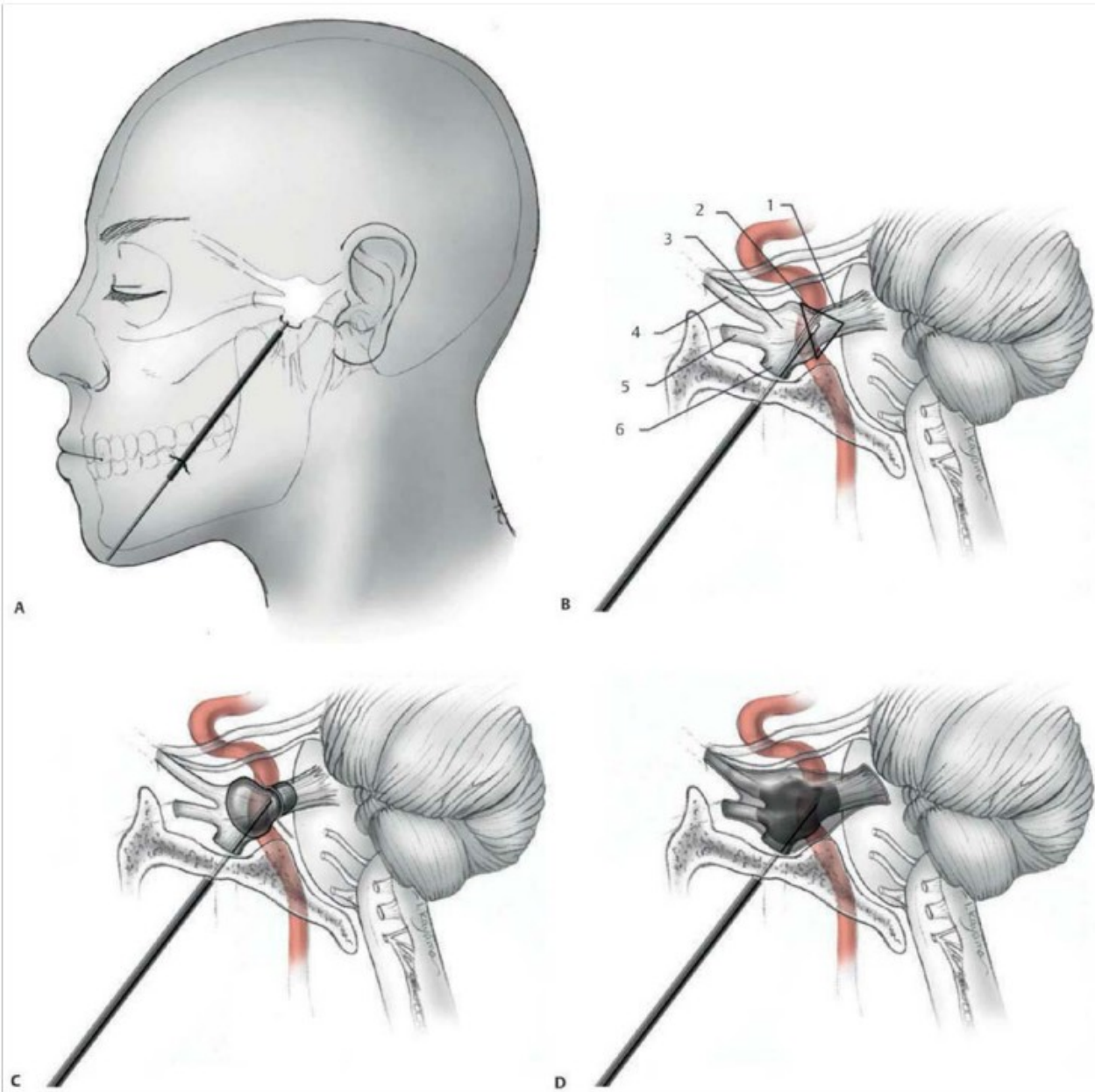
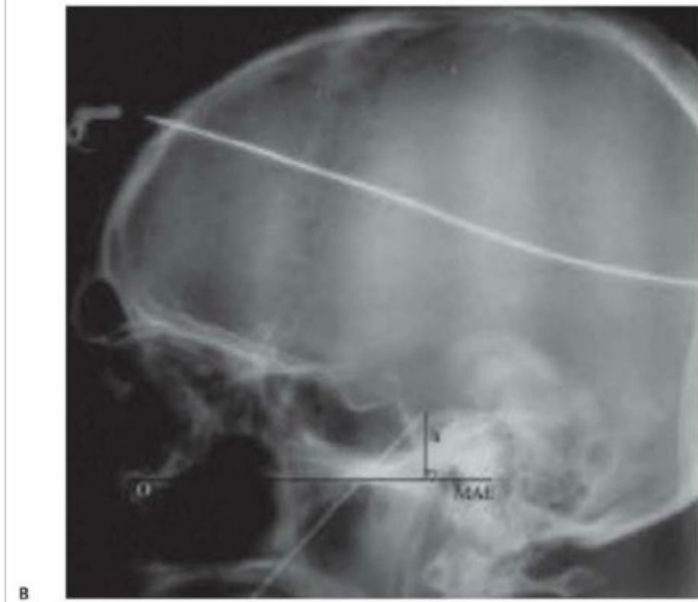


Fig. 132.4 (A) Schematic drawing showing the three percutaneous lesioning-techniques for the treatment of trigeminal neuralgia. (B) Glycerol injection (presence of cerebrospinal fluid must be checked before injection). (C) Balloon compression (inflated balloon with contrast-medium must be pear-shaped to confirm location inside the Meckel cave). (D) Retrogasserian thermocoagulation. Note: Somatotopy of trigeminal system; uninsulated electrode tip has to be retrogasserian at the triangular plexus. 1. Motor branch of the trigeminal nerve; 2. plexus triangularis; 3. Gasserian ganglion; 4. V1: ophthalmic branch; 5. V2: maxillary branch; 6. V3: mandibular branch.

Neurochirurgická dekomprese kmene n. V

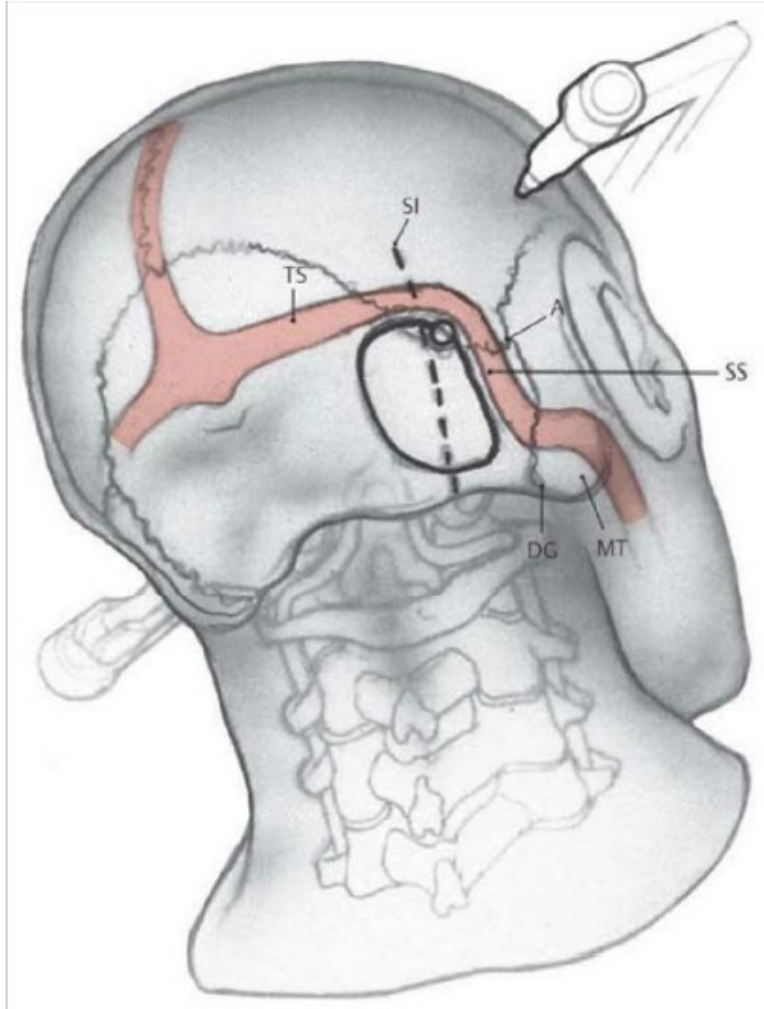


Fig. 133.1 Retrosigmoid skin incision and shown along with burr hole placement and craniotomy site immediately posterior and inferior to the transverse-sigmoid junction. A, asterion; MT, mastoid tip; DG, digastric groove; SMT, suprameatal tubercle; SS, sigmoid sinus; SI, skin incision.

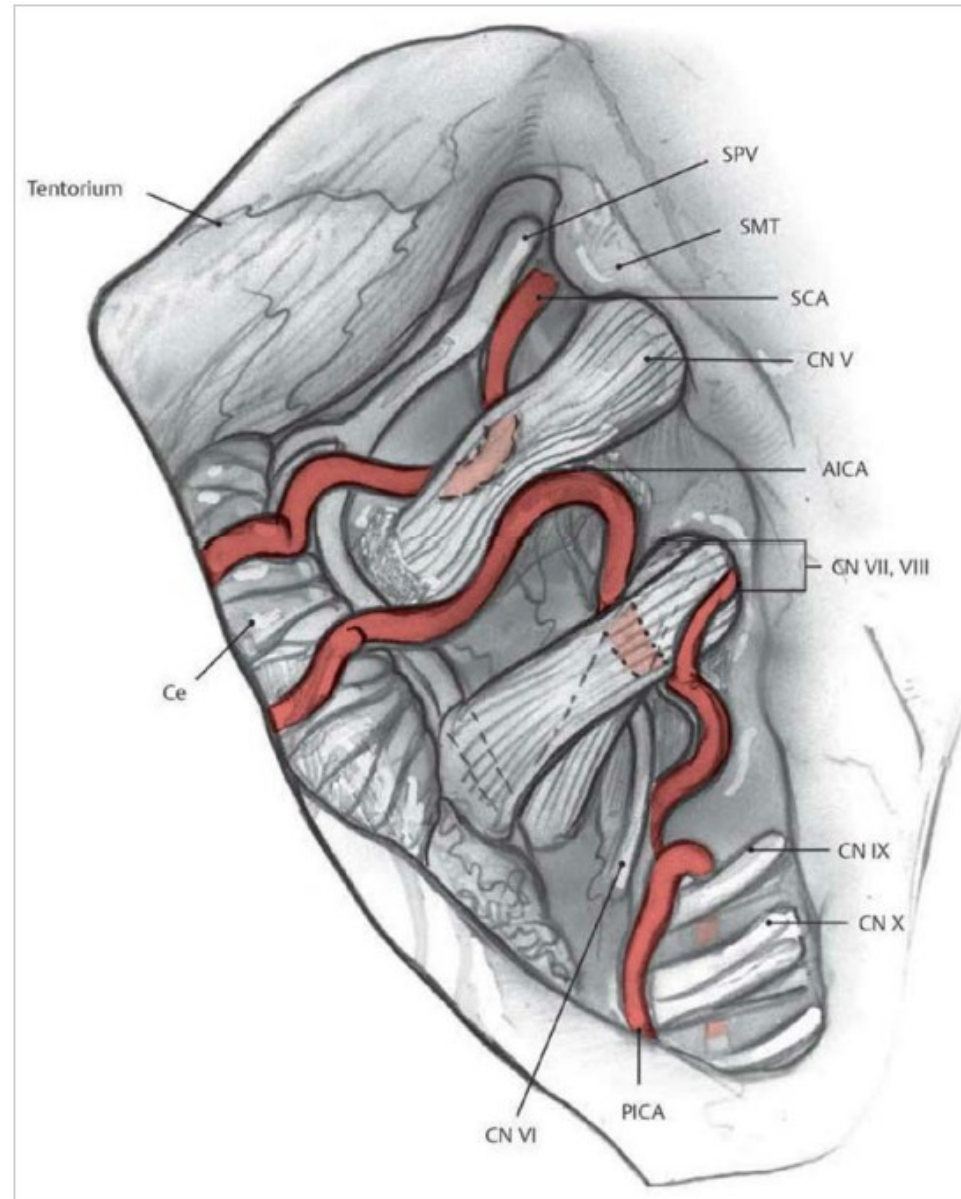


Fig. 133.3 Exposure of the cranial nerves and arteries along the cerebellopontine angle. The trigeminal nerve is seen to be compressed by the superior cerebellar artery (SCA) as well as the anterior inferior cerebellar artery (AICA). SMT, suprameatal tubercle; SPV, superior petrosal vein; PICA, posterior inferior cerebellar artery; Ce, cerebellum; CN, cranial nerve.

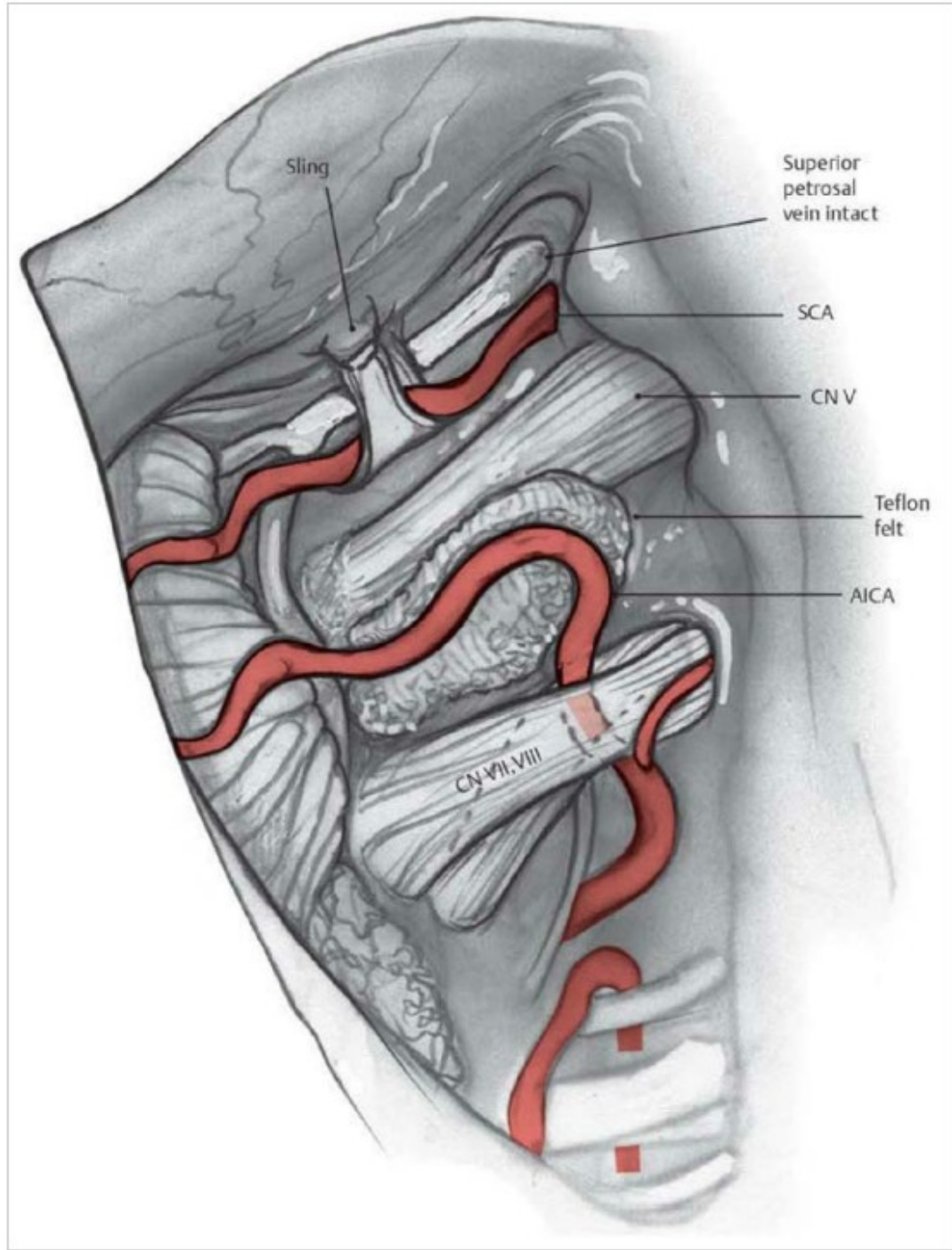


Fig. 133.4 Decompression of the trigeminal nerve by wedging shredded Teflon or hydroxylated polyvinyl acetal sponge (Ivalon™, Fabco Inc., Old Mystic, CT) between the vessel (AICA) and the nerve. The alternative is to use a fascial sling or arachnoid membrane to hitch the vessel (SCA) to the tentorium. The offending superior cerebellar artery is transposed superomedially with a sling sutured to the tentorium. SCA, superior cerebellar artery; AICA, anterior inferior cerebellar artery; CN, cranial nerve.

PŘEHLED VĚTVÍ N. MAXILLARIS

1. *R. meningeus*

2. *Rr. ganglionares ad ganglion pterygopalatinum / radix sensoria ganglii pterygopalatini*

- *rr. orbitales*
- *rr. nasales posteriores superiores laterales*
- *rr. nasales posteriores superiores mediales*
- ***n. nasopalatinus (incisivus)***
- *n. pharyngeus*
- ***n. palatinus major***
- *rr. nasales posteriores inferiores*
- ***nn. palatini minores***
 - *rr. tonsillares*

3. *N. zygomaticus*

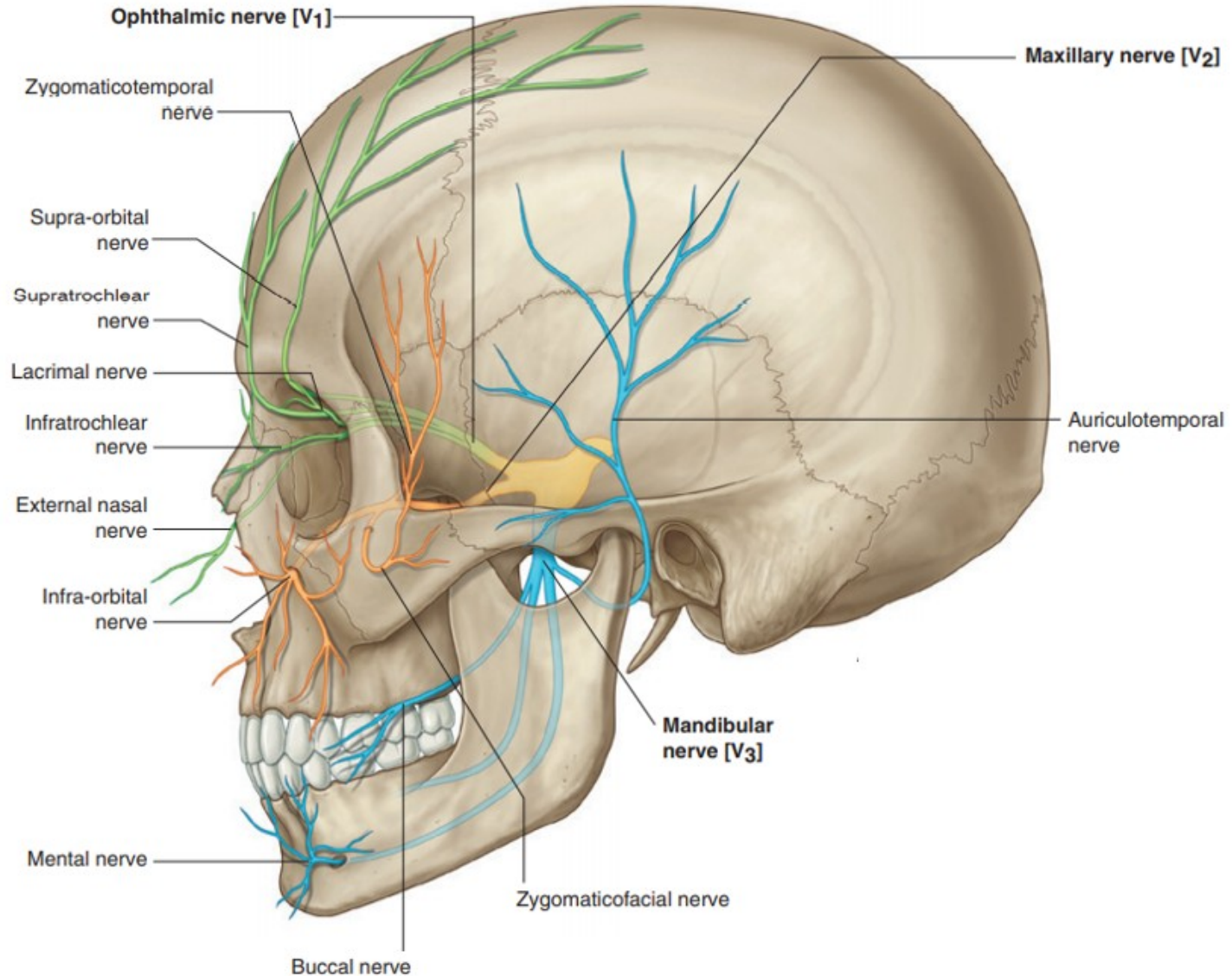
- *r. communicans cum nervo lacrimali*
- *r. zygomaticotemporalis*
- *r. zygomaticofacialis*

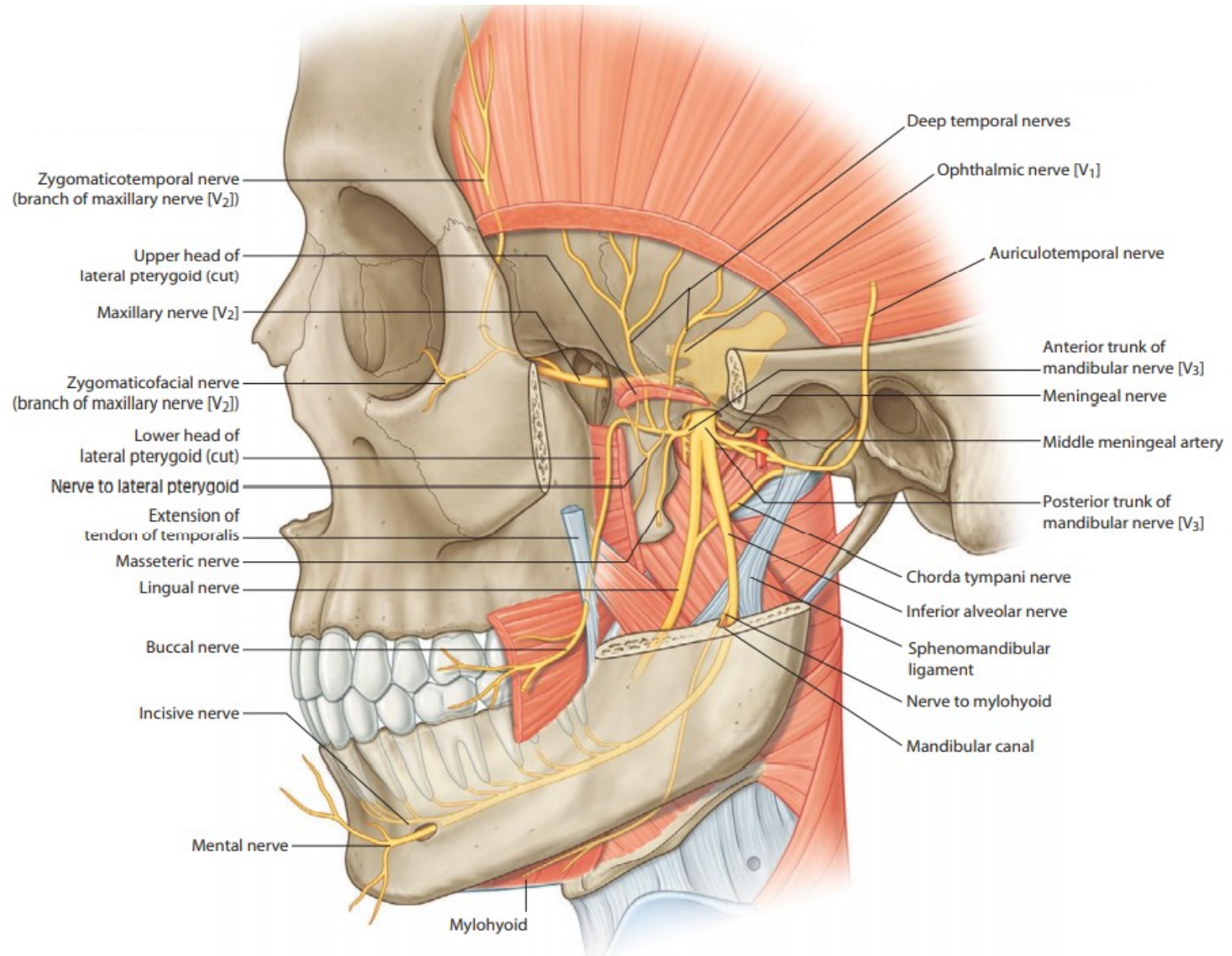
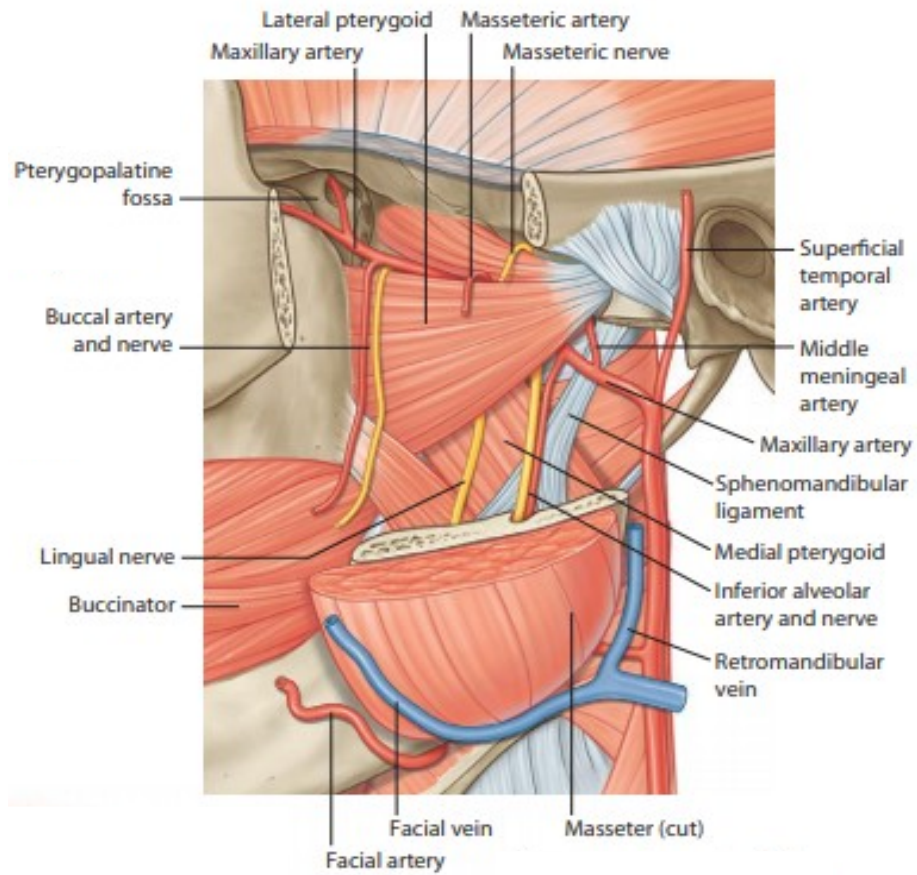
4. *N. infraorbitalis*

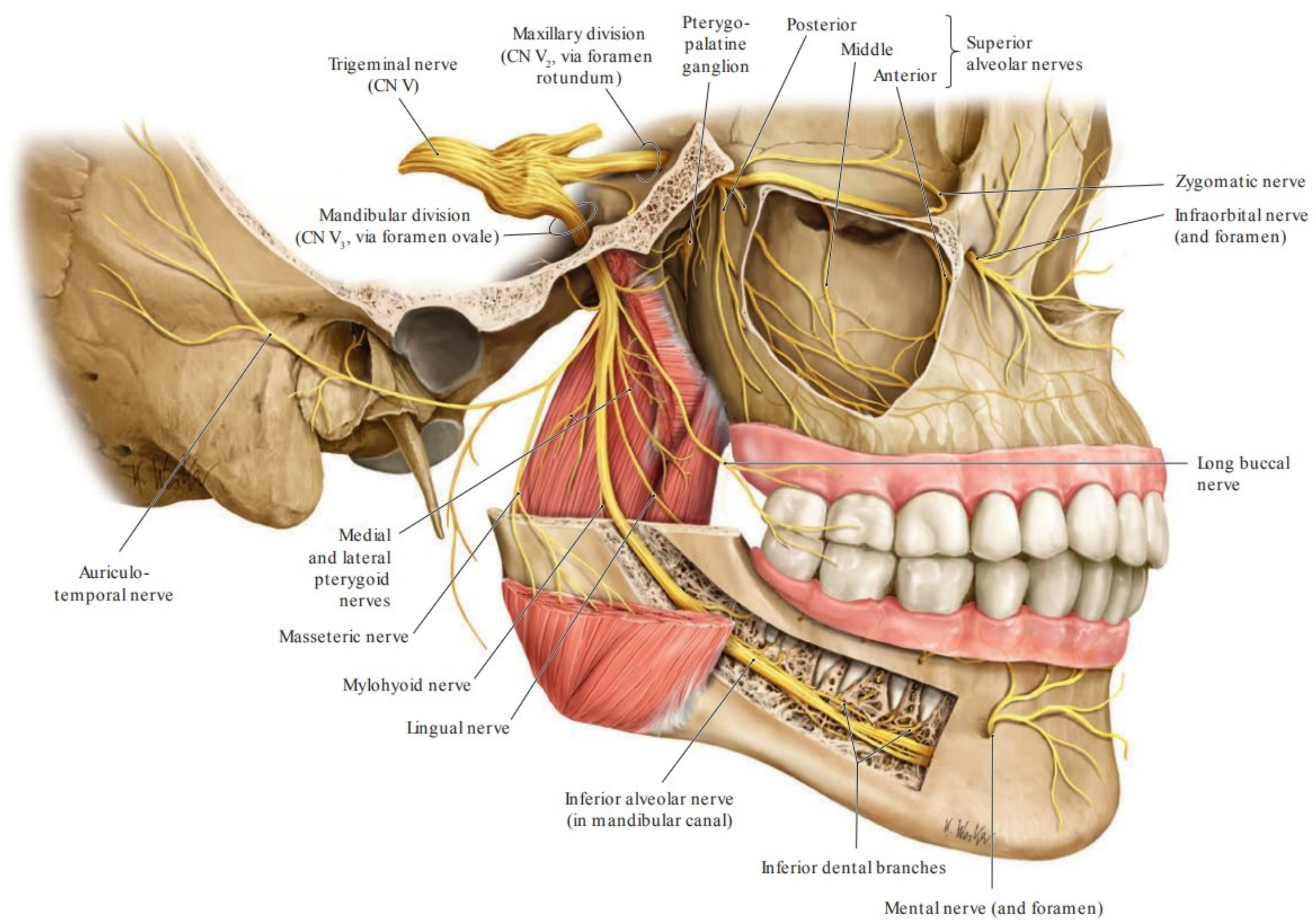
- ***rr. alveolares superiores posteriores***
- ***r. alveolaris superior medius***
- ***rr. alveolares superiores anteriores***
 - ***plexus dentalis superior***
 - *rr. dentales superiores*
 - *rr. gingivales superiores*
- *rr. palpabrales inferiores*
- *rr. nasales externi*
- *rr. nasales interni*
- *rr. labiales superiores*

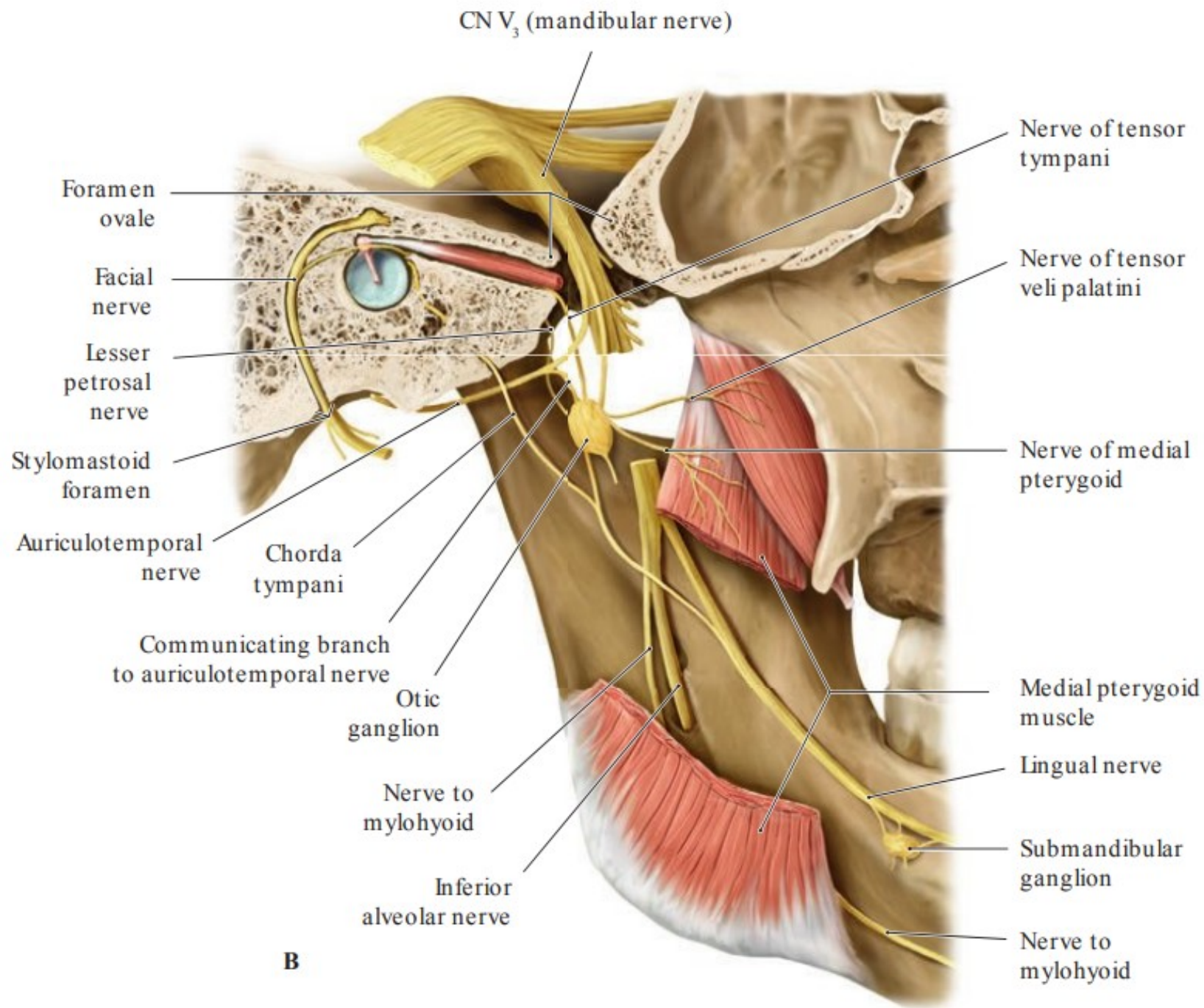
Nervus mandibularis

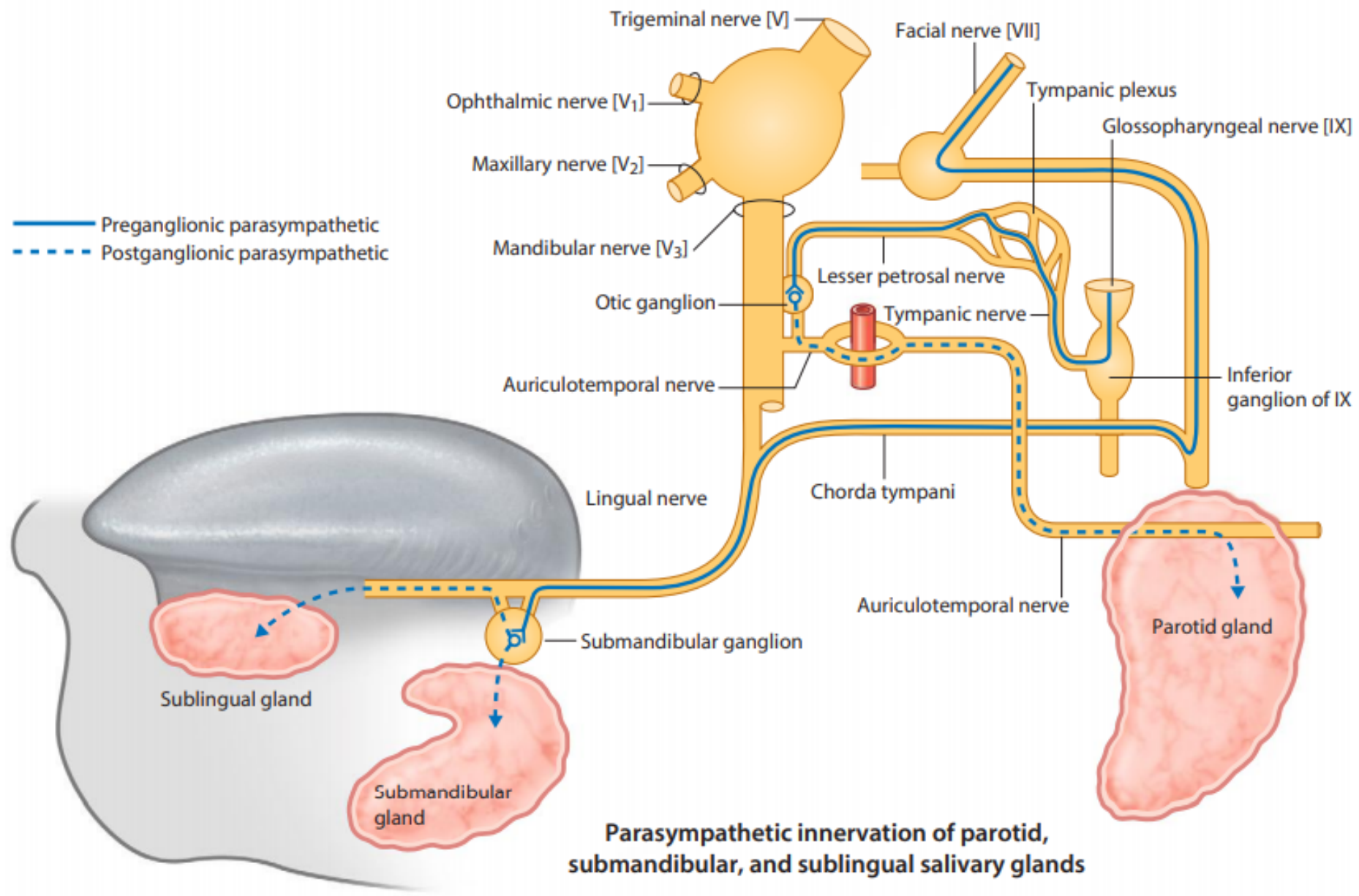
- 3. větev trojklaného nervu
- nejlaterálnější větev z *ganglion trigeminale*
- přijímá *radix motoria*
- přechází přes *foramen ovale* do *fossa infratemporalis*, kde se záhy větví
- somatosenzoricky zásobuje:
 - *dura mater* v okolí zadních větví *a. meningea media*
 - kůži v *regio temporalis* a kolem mandibuly
 - sliznici dolní poloviny tváře, *isthmus faucium*, *tonsilla palatina* a spodiny ústní
 - sliznici předních 2/3 jazyka
 - mandibulu a dolní zuby
- branchiomotoricky zásobuje:
 - žvýkácí svaly (*m. masseter*, *m. temporalis*, *m. pterygoideus medialis et lateralis*)
 - *m. mylohyoideus*, *venter anterior m. digastrici*
 - *m. tensor tympani*, *m. tensor veli palatini*





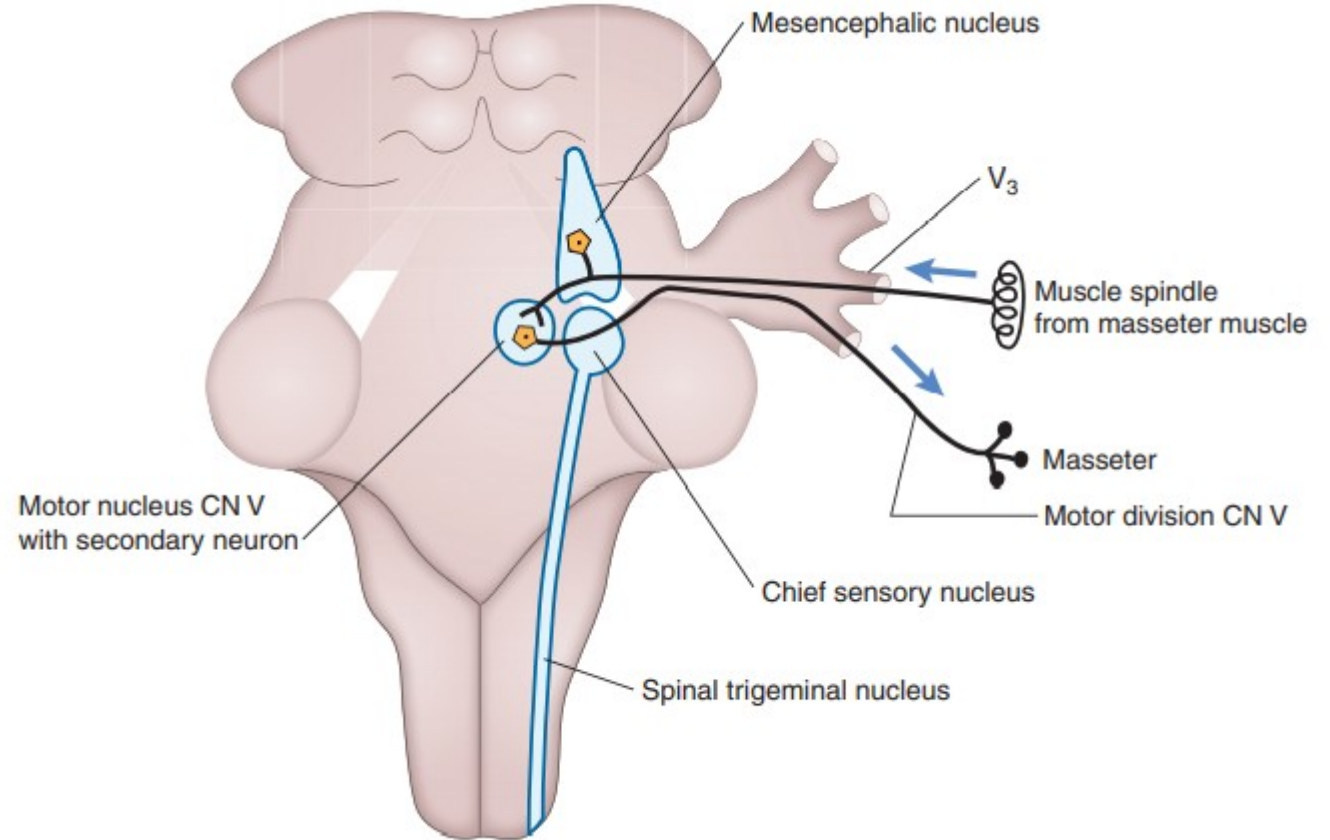






Masseterový reflex

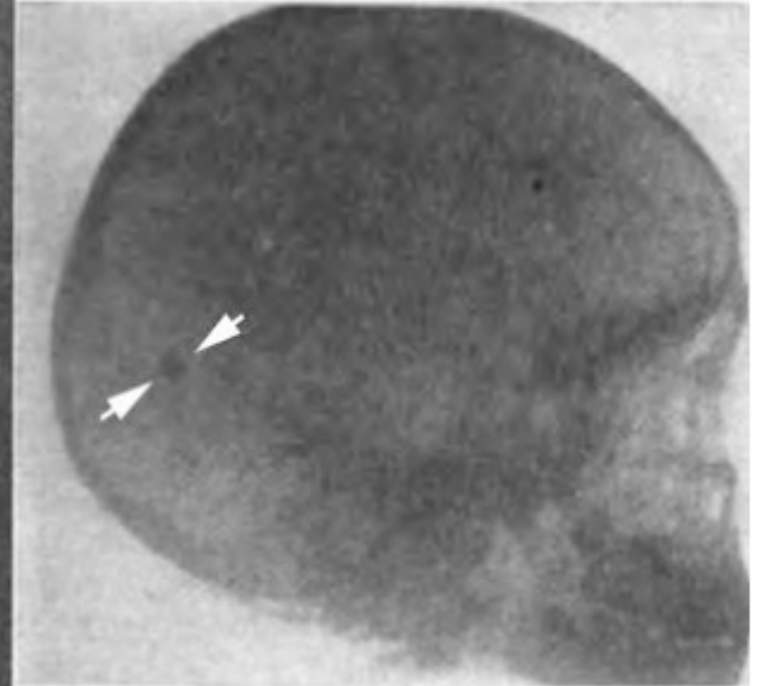
- diferenciální diagnostika **bulbárního vs. pseudobulbárního syndromu**
- hyperreflexe: supranukleární poškození *tractus corticobulbaris*
- hypo/areflexe: poškození *n. mesencephalicus n. V, n. motorius n. V*, intrapontinních vláken nebo kmene n. V



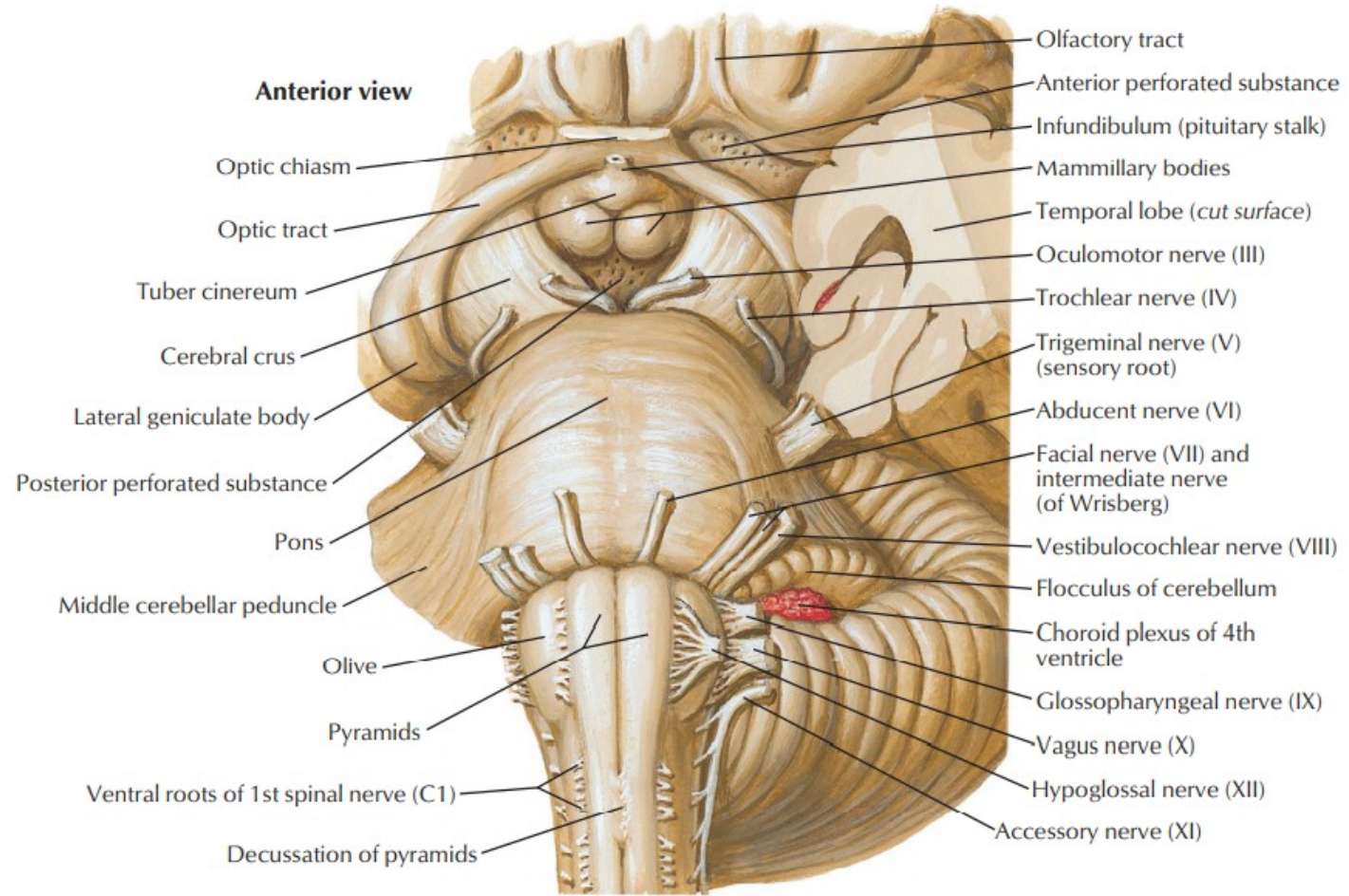
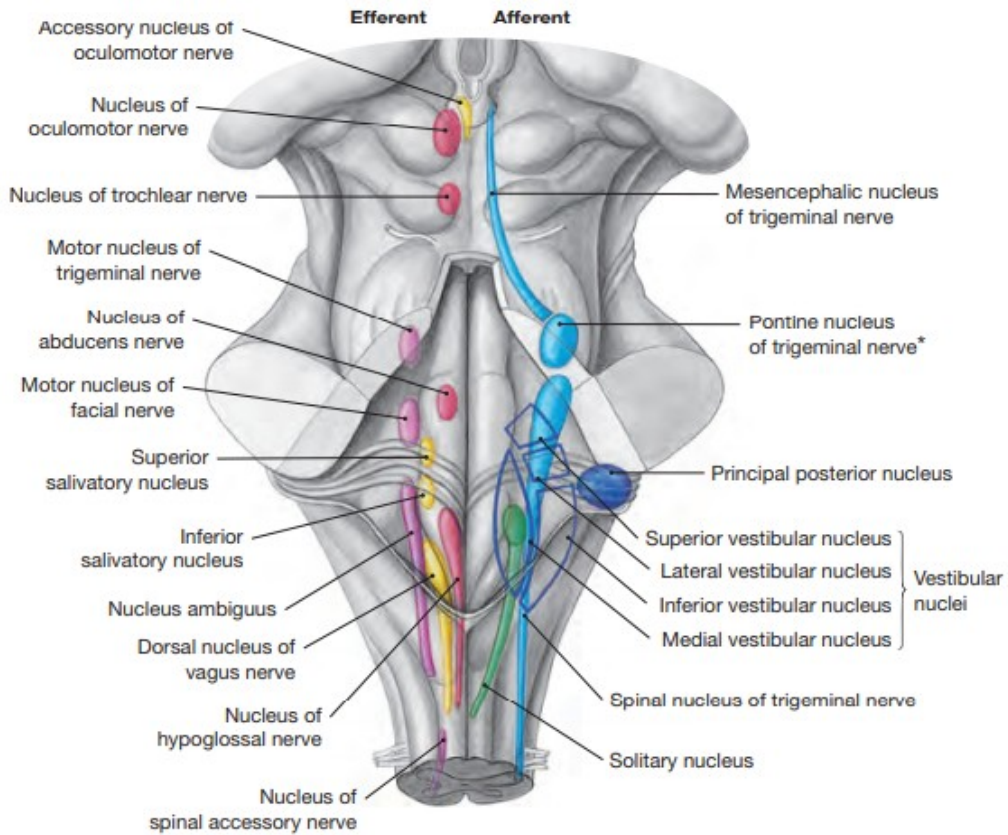
PŘEHLED VĚTVÍ N. MANDIBULARIS

1. *Ramus meningeus (nervus spinosus)*
2. *Nervus pterygoideus medialis*
3. *Rami ganglionares ad ganglion oticum / radix sensoria ganglii otici*
4. *Nervus musculus tensoris veli palatini*
5. *Nervus musculus tensoris tympani*
6. *Nervus massetericus*
7. *Nervi temporales profundi*
8. *Nervus pterygoideus lateralis*
9. *Nervus buccalis*
10. *Nervus auriculotemporalis*
 - *n. meatus acustici externi*
 - *rr. membranae tympani*
 - *rr. parotidei*
 - *rr. communicantes cum nervo faciali*
 - *nn. auriculares anteriores*
 - *rr. temporales superficiales*
11. *Nervus lingualis*
 - *rr. isthmi faucium*
 - *rr. communicantes cum nervo hypoglosso*
 - ***chorda tympani***
 - *n. sublingualis*
 - *rr. linguales*
 - *rr. ganglionares ad ganglion submandibulare / radix sensoria ganglii submandibularis*
 - *rr. ganglionares ad ganglion sublinguale / radix sensoria ganglii sublingualis*
12. *Nervus alveolaris inferior*
 - *n. mylohyoideus*
 - ***plexus dentalis inferior***
 - *rr. dentales inferiores*
 - *rr. gingivales inferiores*
 - ***n. mentalis***
 - *rr. mentales*
 - *rr. labiales inferiores*
 - *rr. gingivales*

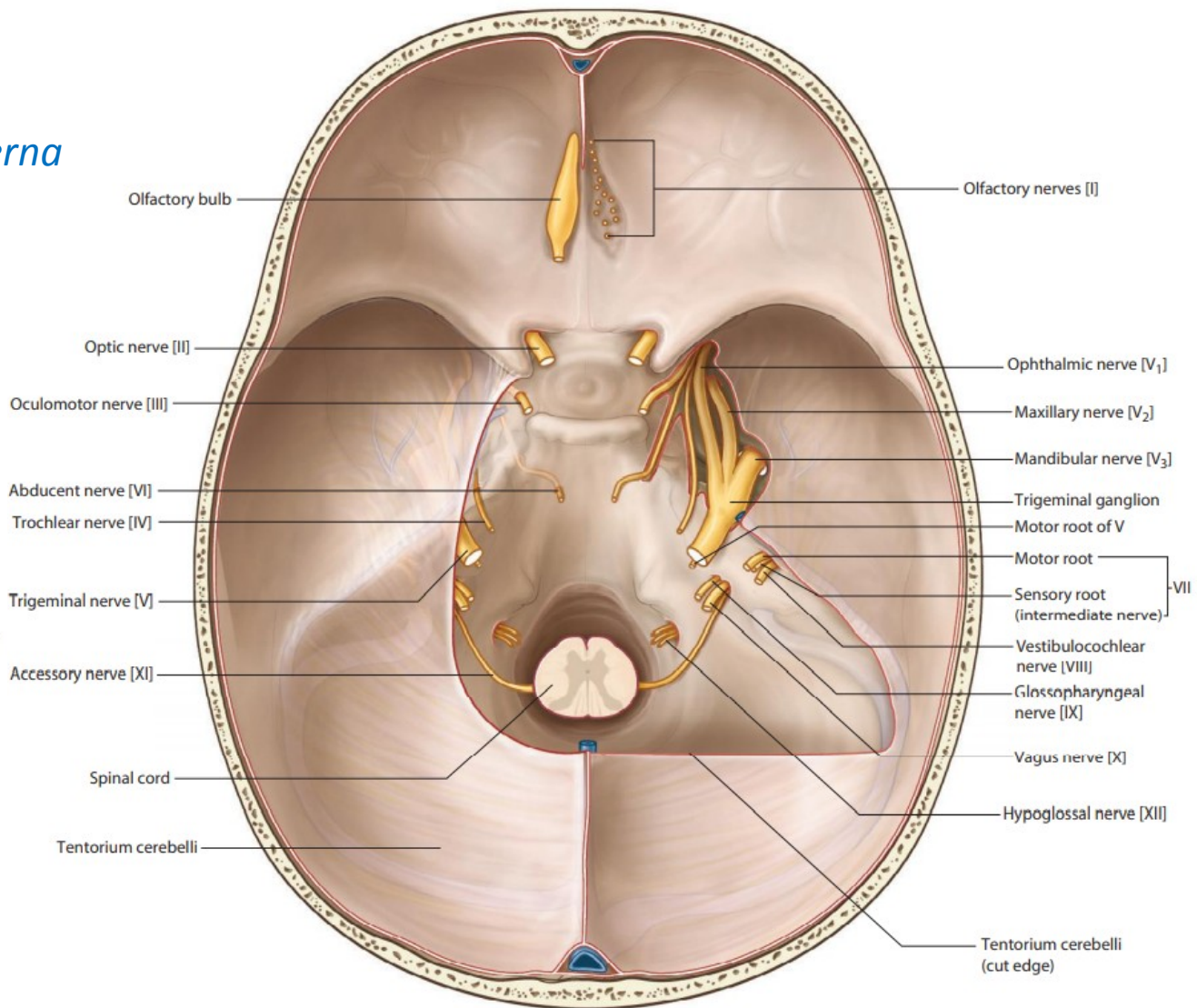
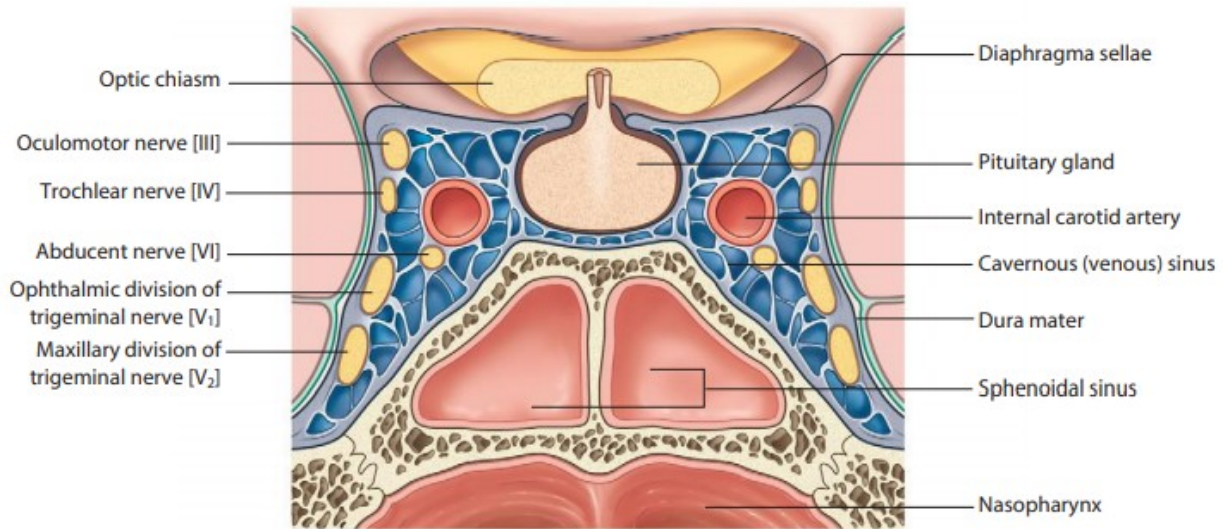
**Nervus
abducens (n.
VI)**

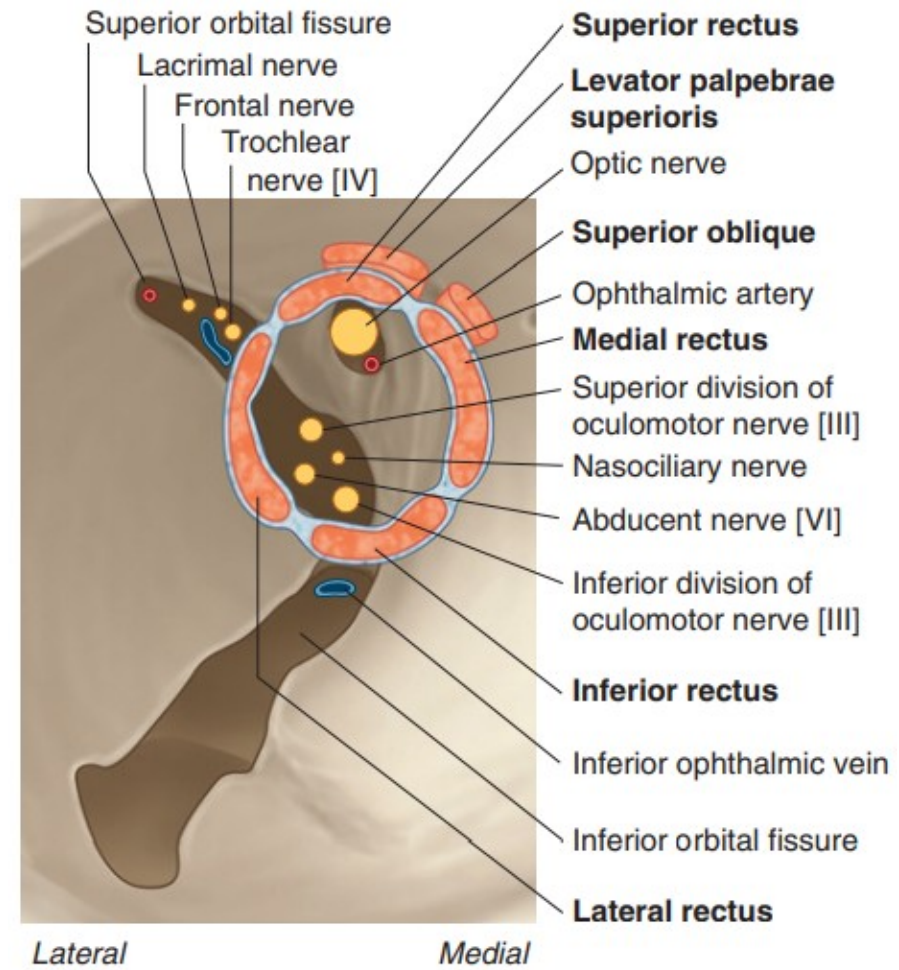
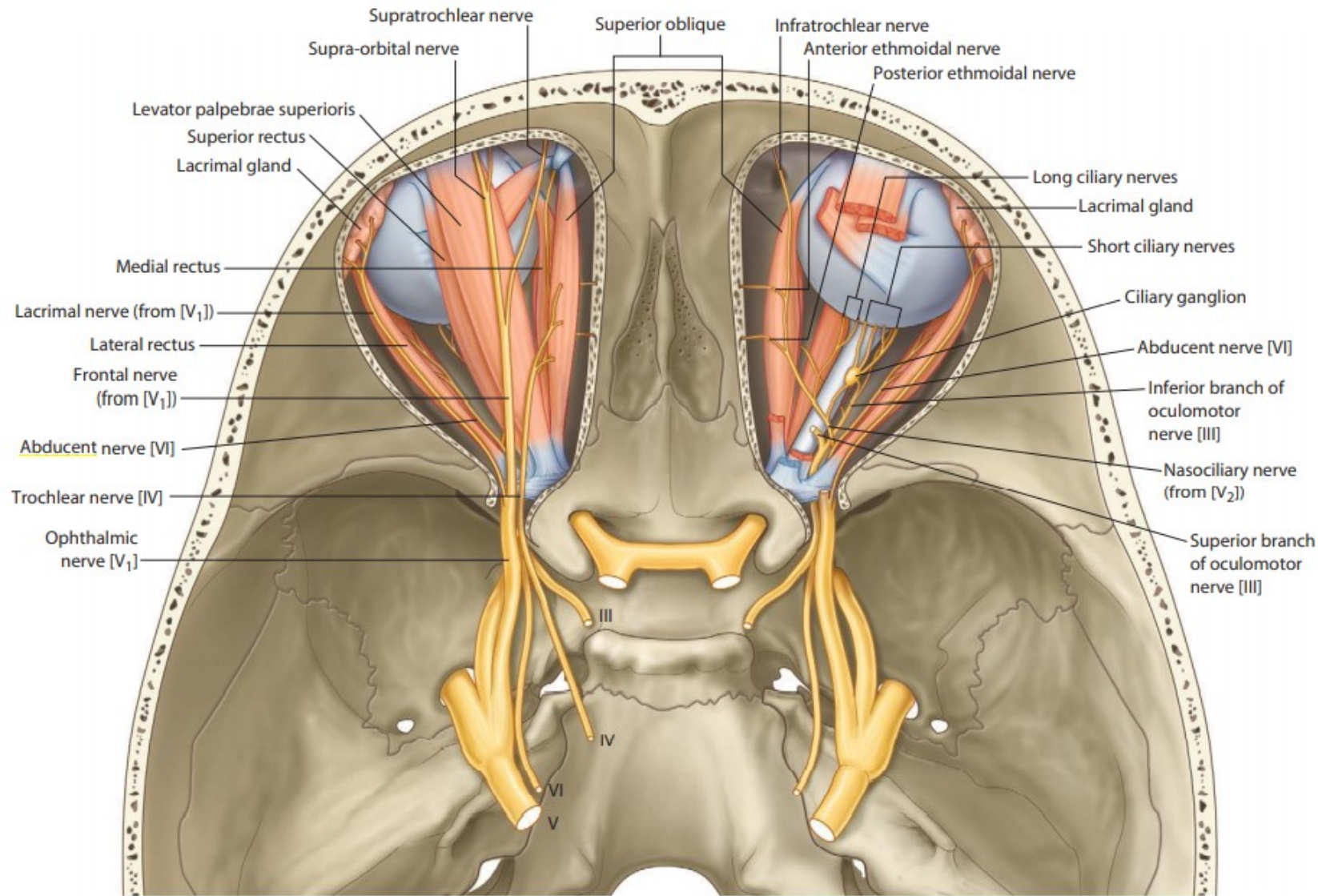


- **motorické jádro v pons Varoli**
- **vystupuje v *sulcus bulbopontinus* mediálně od n. VII**
- **motoricky inervuje *m. rectus lateralis***



- probíhá po *clivu* rostrolaterálním směrem
- v úrovni *apex pyramidis* proráží *dura mater*
- v *sinus cavernosus* laterokaudálně od *arteria carotis interna*





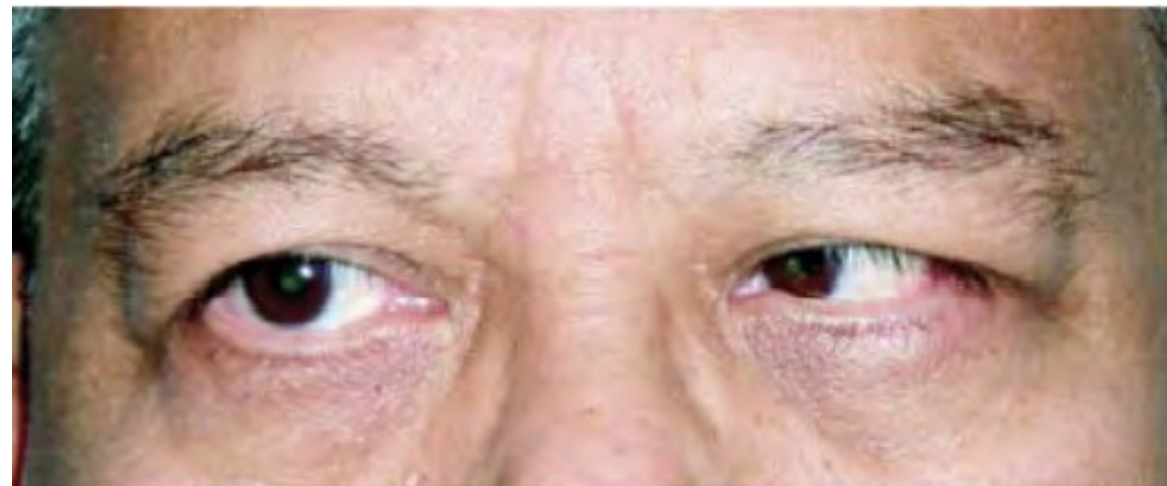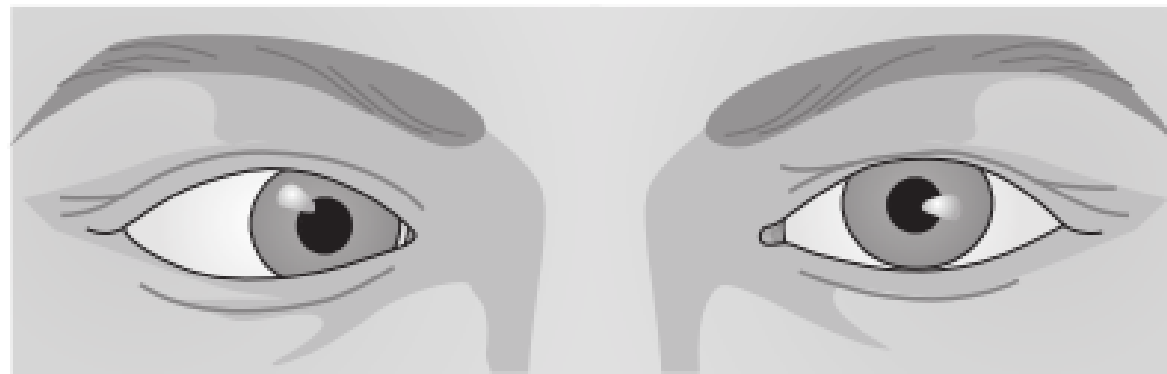
→ *fissura orbitalis superior* → *anulus tendineus communis Zinni*

SYMPTOMATOLOGIE LÉZE N. IV

- endotropie
- paréza pohledu laterálně
- diplopie při pohledu laterálně

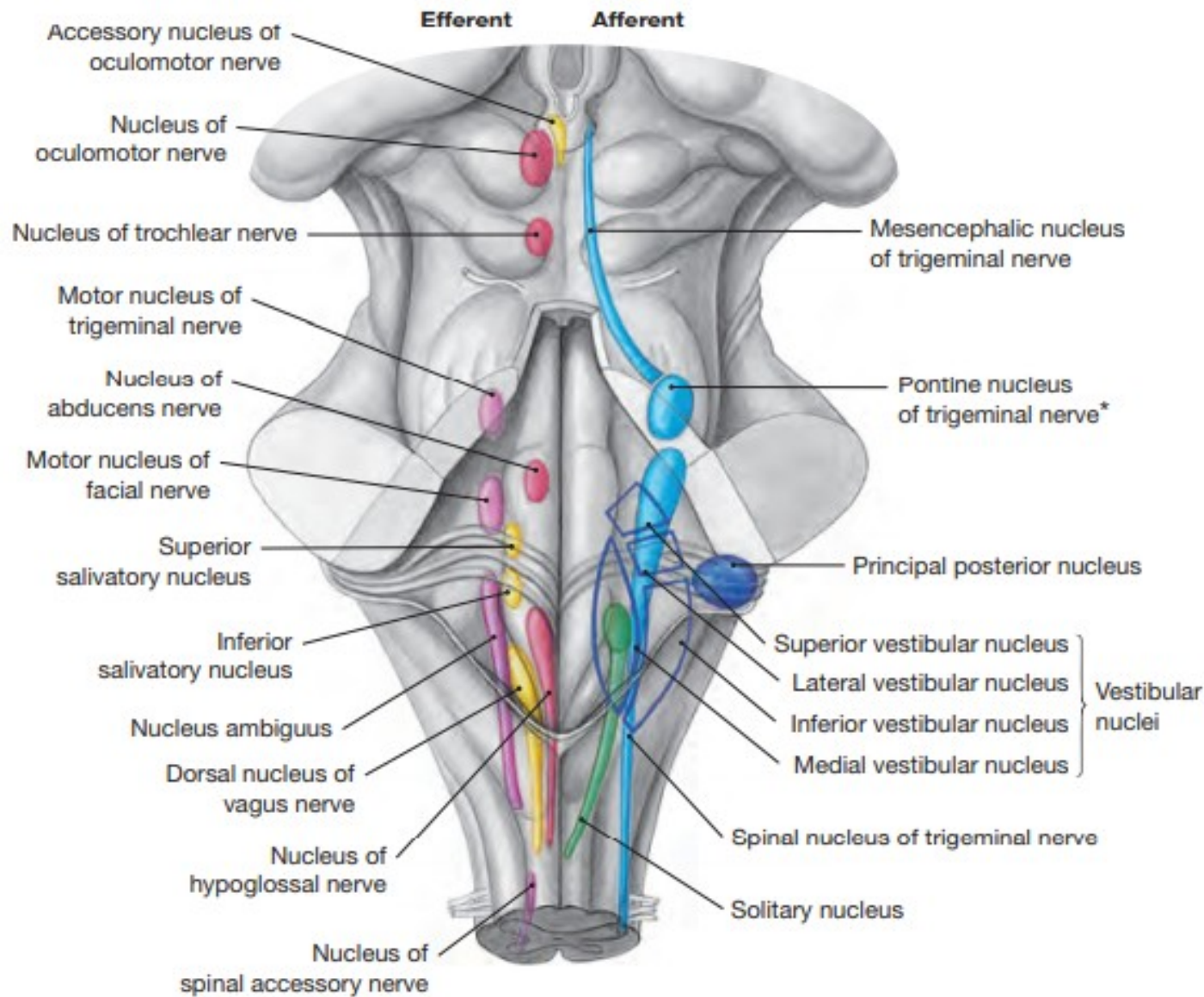
Příčiny:

- trauma
- komprese nádorem
- aneurysma *arteria carotis interna*
- arteriovenózní píštěl *sinus cavernosus*
- intrakraniální hypertenze
- iatrogenní (po lumbální punkci)
- Tolosa-Hunt syndrom
- meningitida, basilární tuberkulóza, sarkoidóza
- Guillan-Barrého syndrom
- diabetická poly(mono)neuropathie
- sclerosis multiplex
- horečnaté infekce u dětí
- počínající thromboflebitida *sinus cavernosus*





Nervus facialis (n. VII)



1. Nucleus nervi facialis

- **branchiomotorické jádro** pro svaly 2. žaberního oblouku (mimické svaly, *platysma*, *m. stylohyoideus*, *m. stapedius* a *venter posterior m. digastrici*)

2. Nucleus parasympatikus nervi facialis (*salivatorius superior*)

- **visceromotorické jádro** pro parasympatickou inervaci *glandula lacrimalis / submandibularis / sublingualis*, žlázek v dutině nosní, nosohltanu a *isthmus faucium*

3. Nucleus solitarius (*gustatorius*)

- **viscerosenzorické jádro** – rostrální část pro chuťové informace z předních 2/3 jazyka

4. Nucleus spinalis nervi trigemini

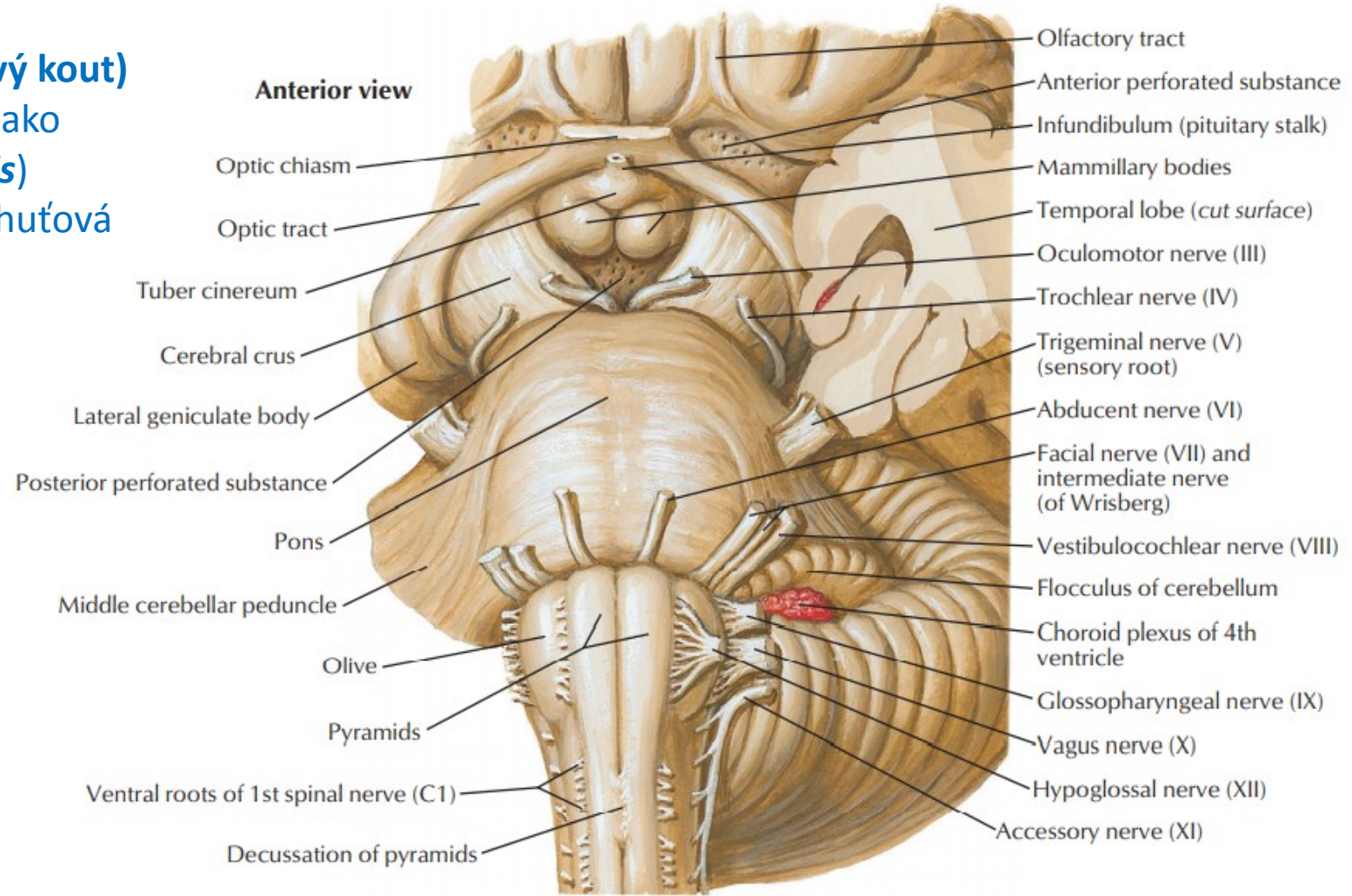
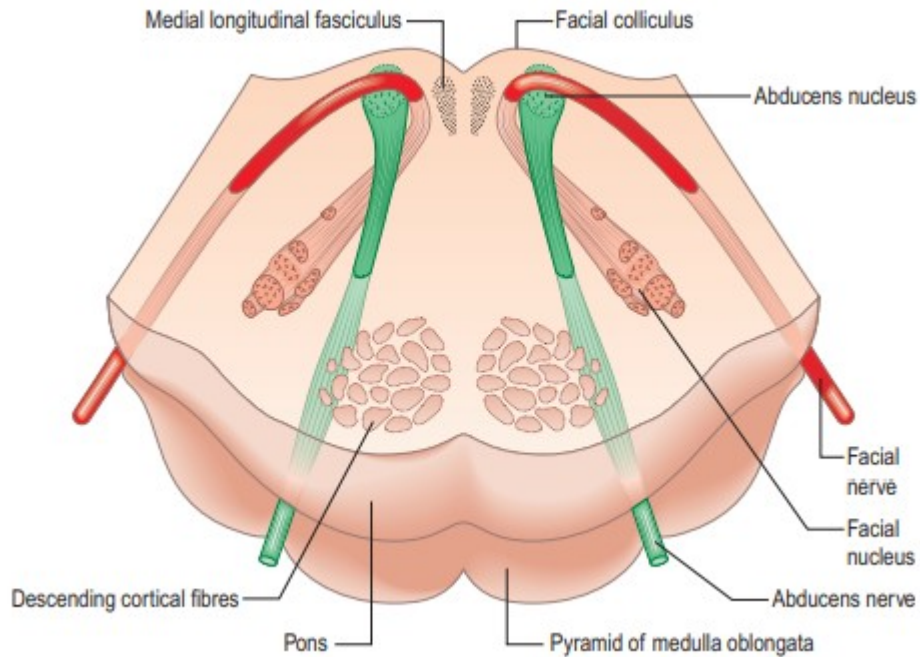
- **somatosenzorické jádro** – pro somatosenzorické informace z boltce, zevního zvukovodu

5. Nucleus mesencephalicus nervi trigemini

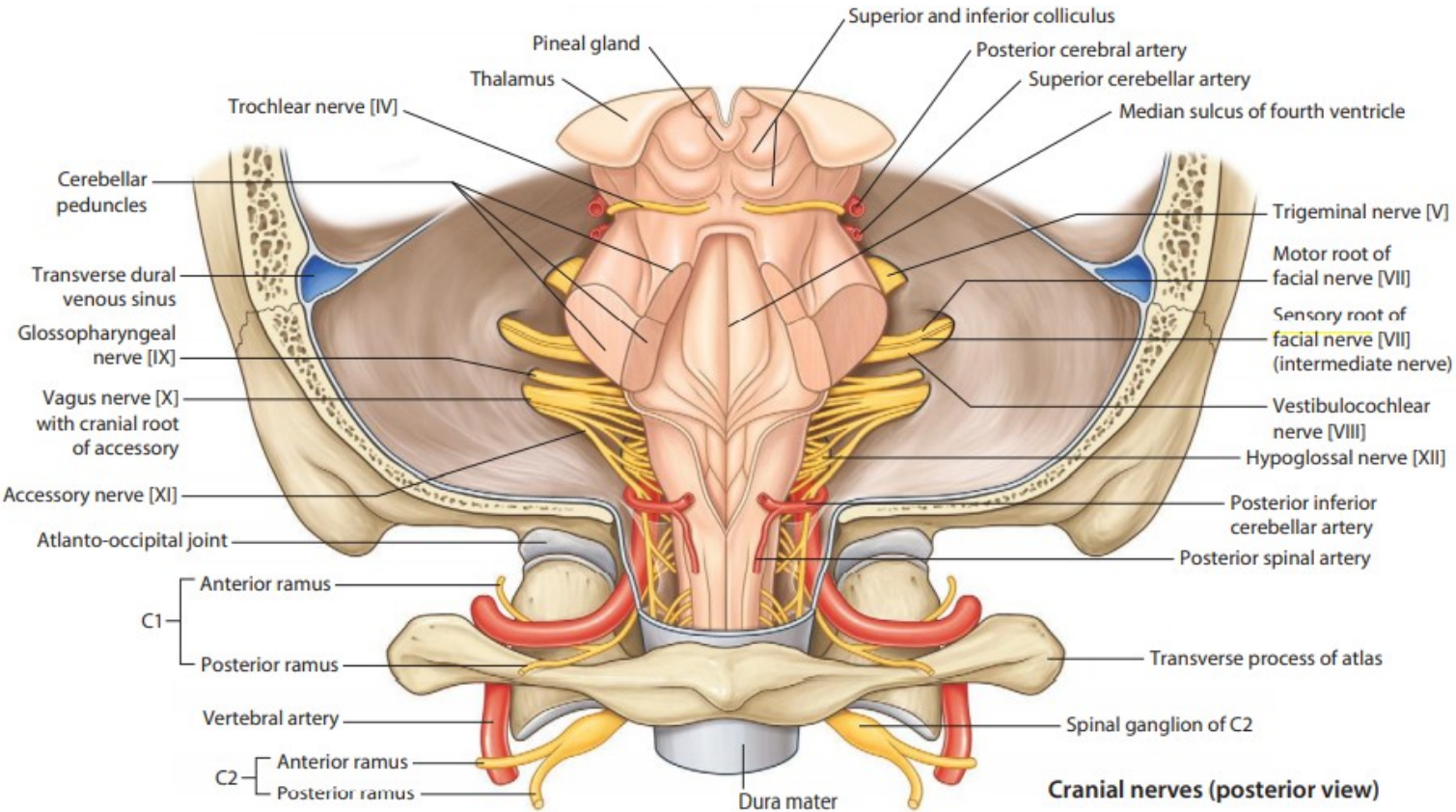
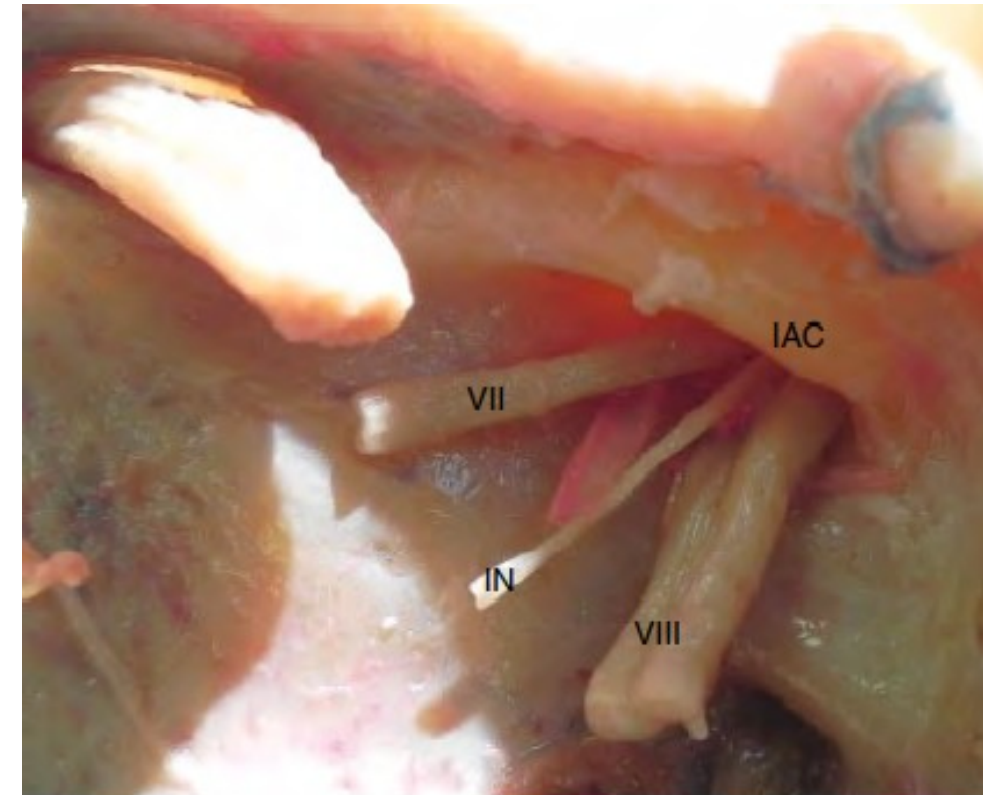
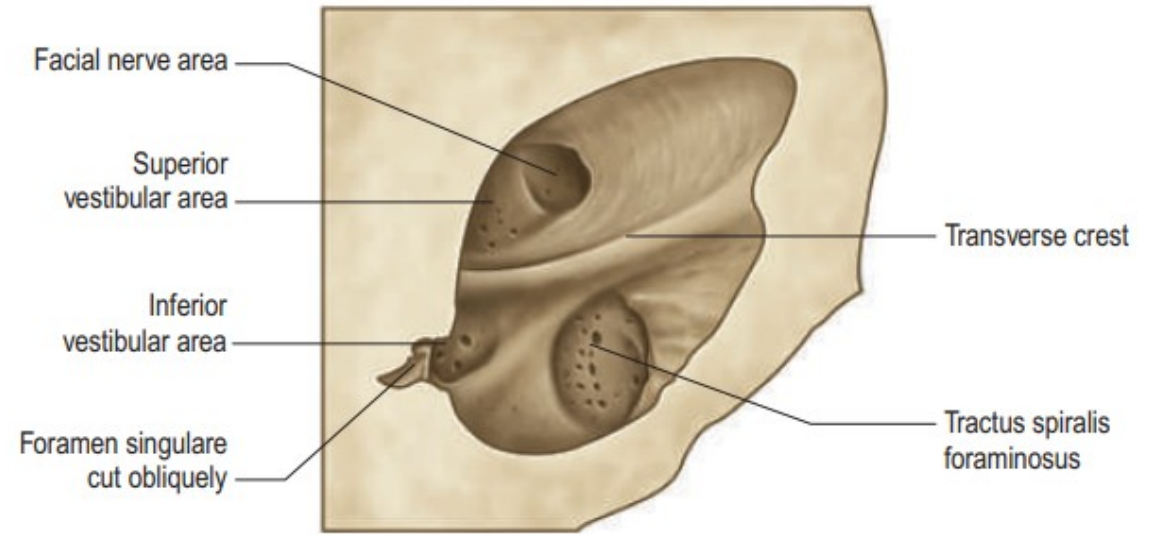
- **ganglion tvořené pseudounipolárními neurony** přijímající propriocepci z mimických svalů

Výstup n. VII z mozkového kmene

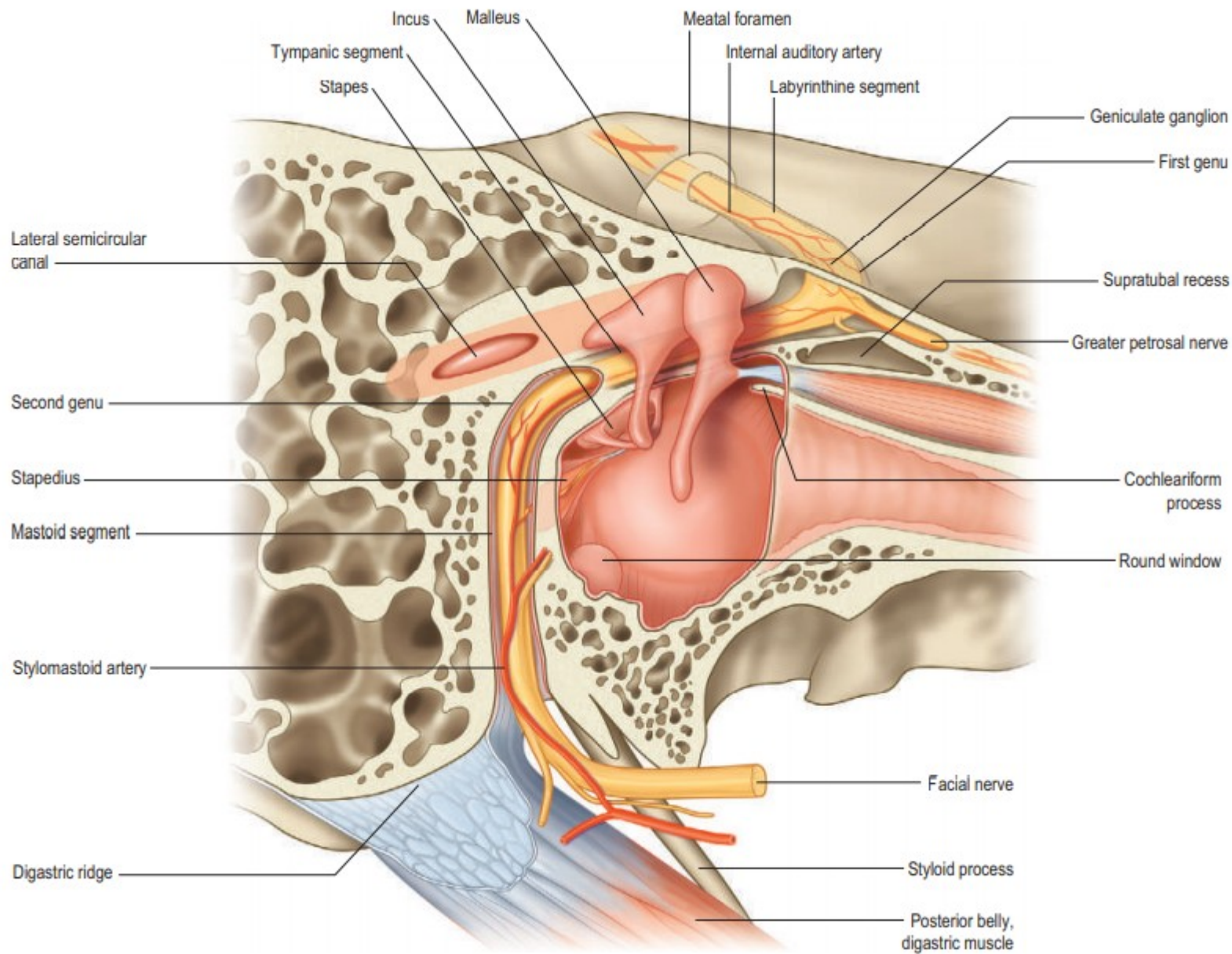
- *trigonum pontocerebellare* (mostomozečkový kout)
- před výstupem z kmene obtáčí *nucleus n. VI* jako *genu nervi facialis* (podklad *colliculus facialis*)
- *nervus intermedius* vede parasympatická a chuťová vlákna



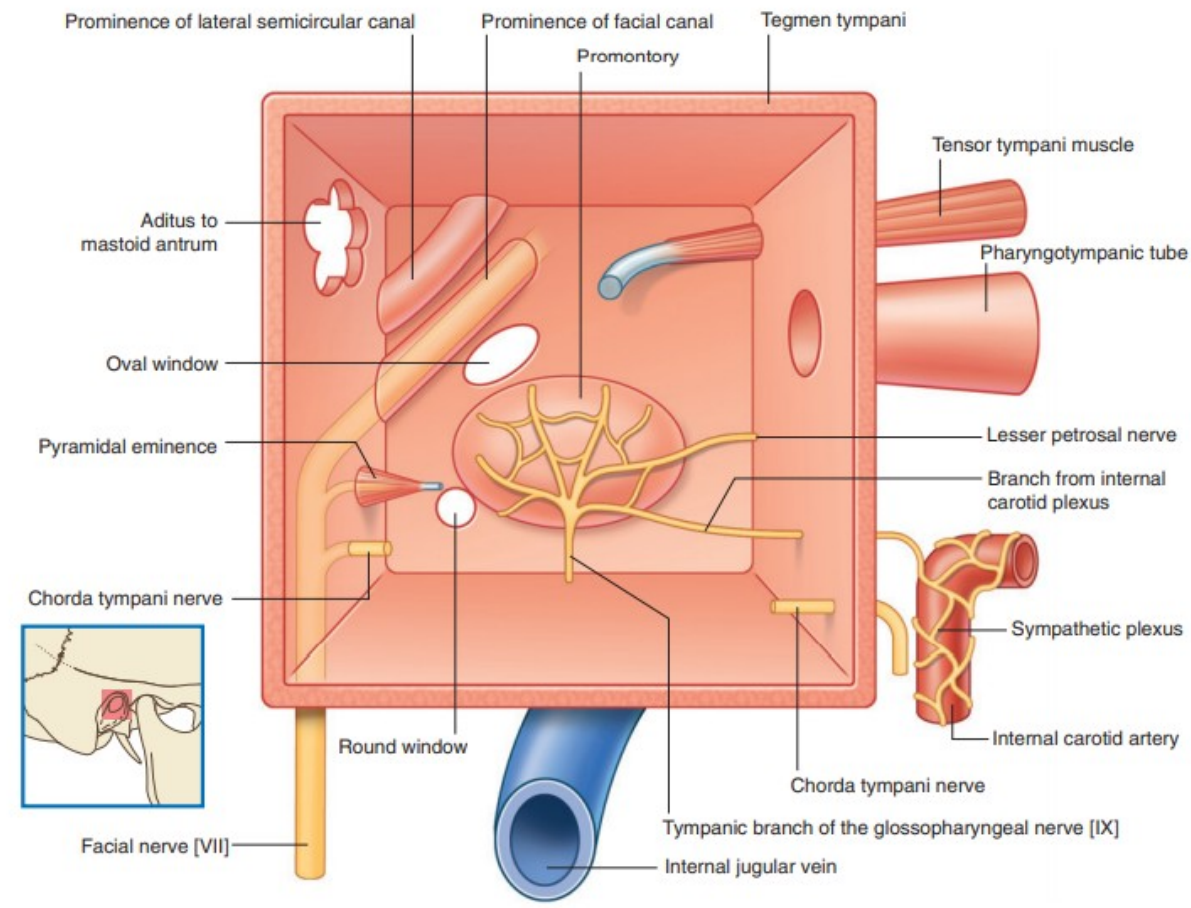
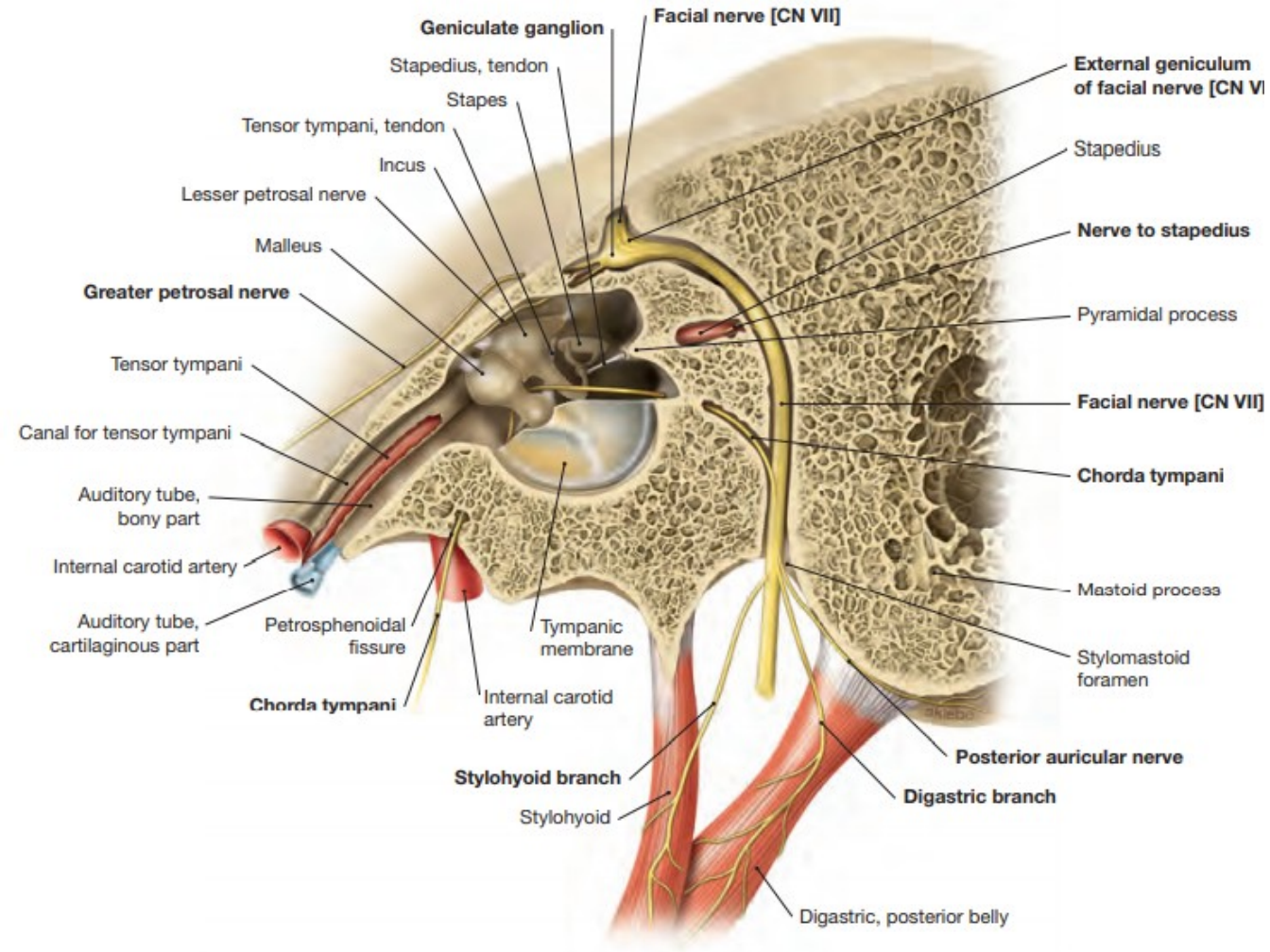
- do pyramidy vstupuje přes *fundus meatus acustici interni* (*area nervi facialis* ventrokraniálně)
- před vstupem se spojuje s *n. intermedius*



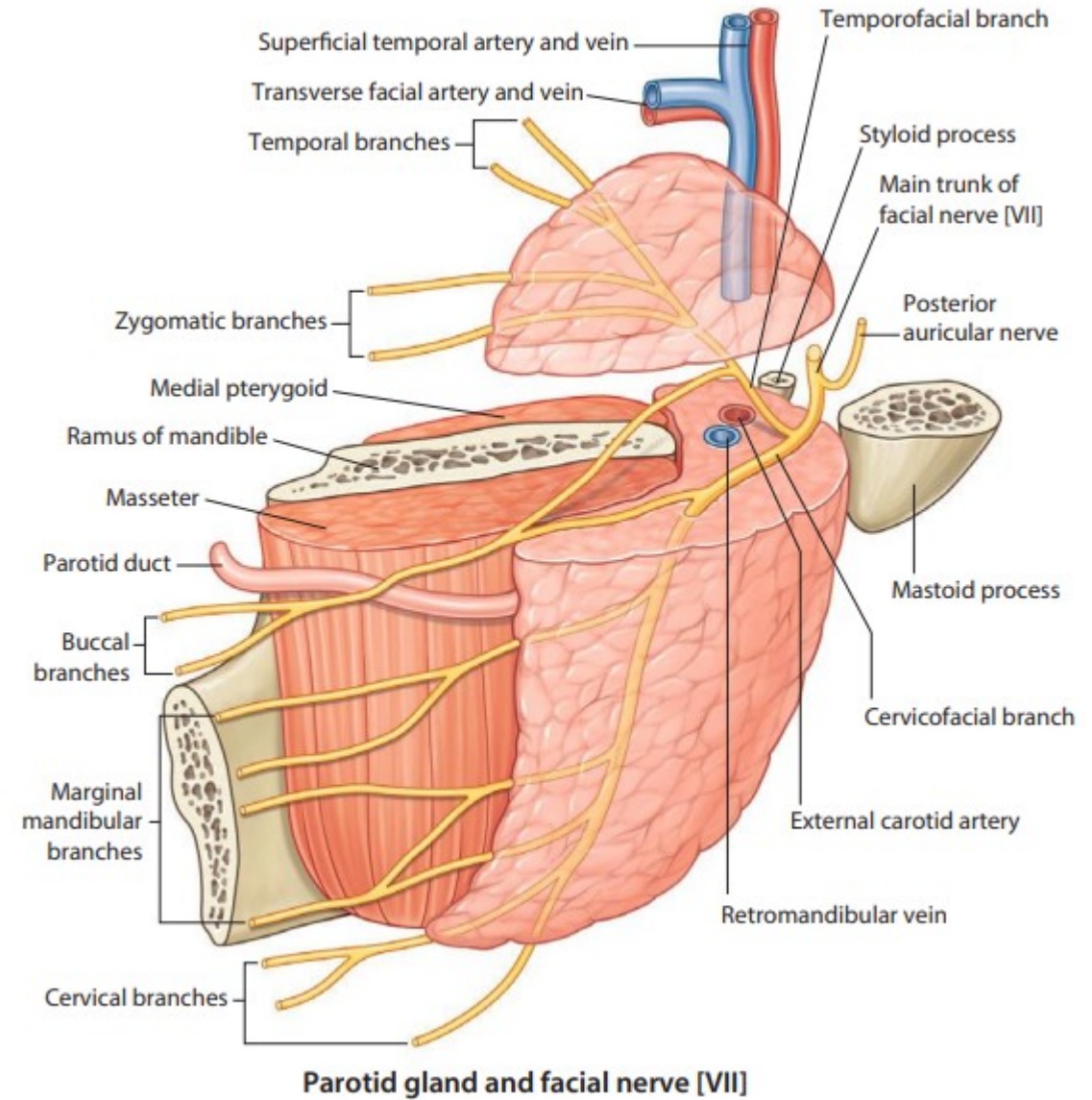
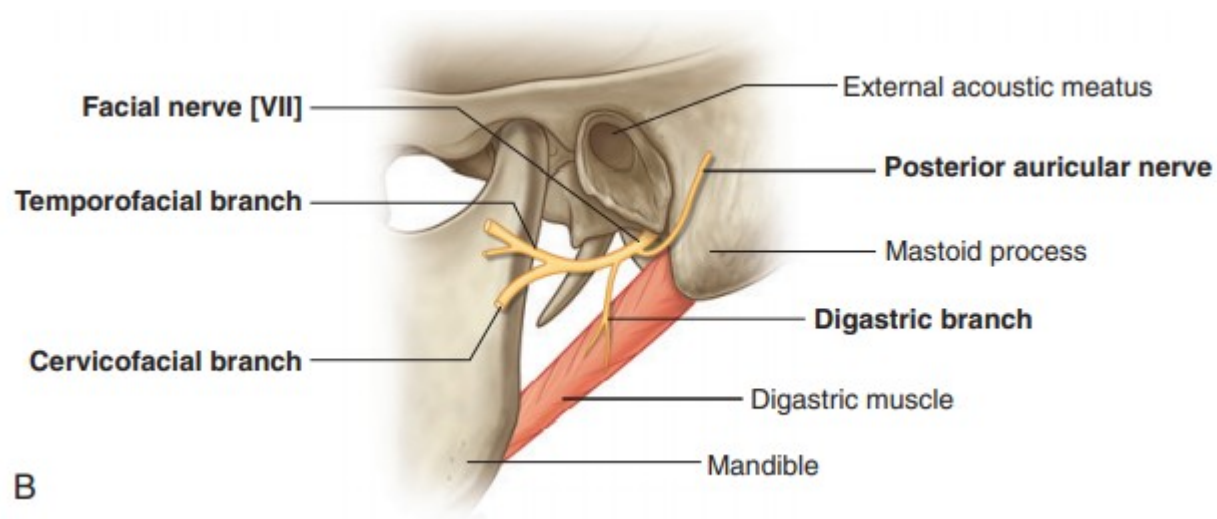
Průběh n. VII v pyramidě I

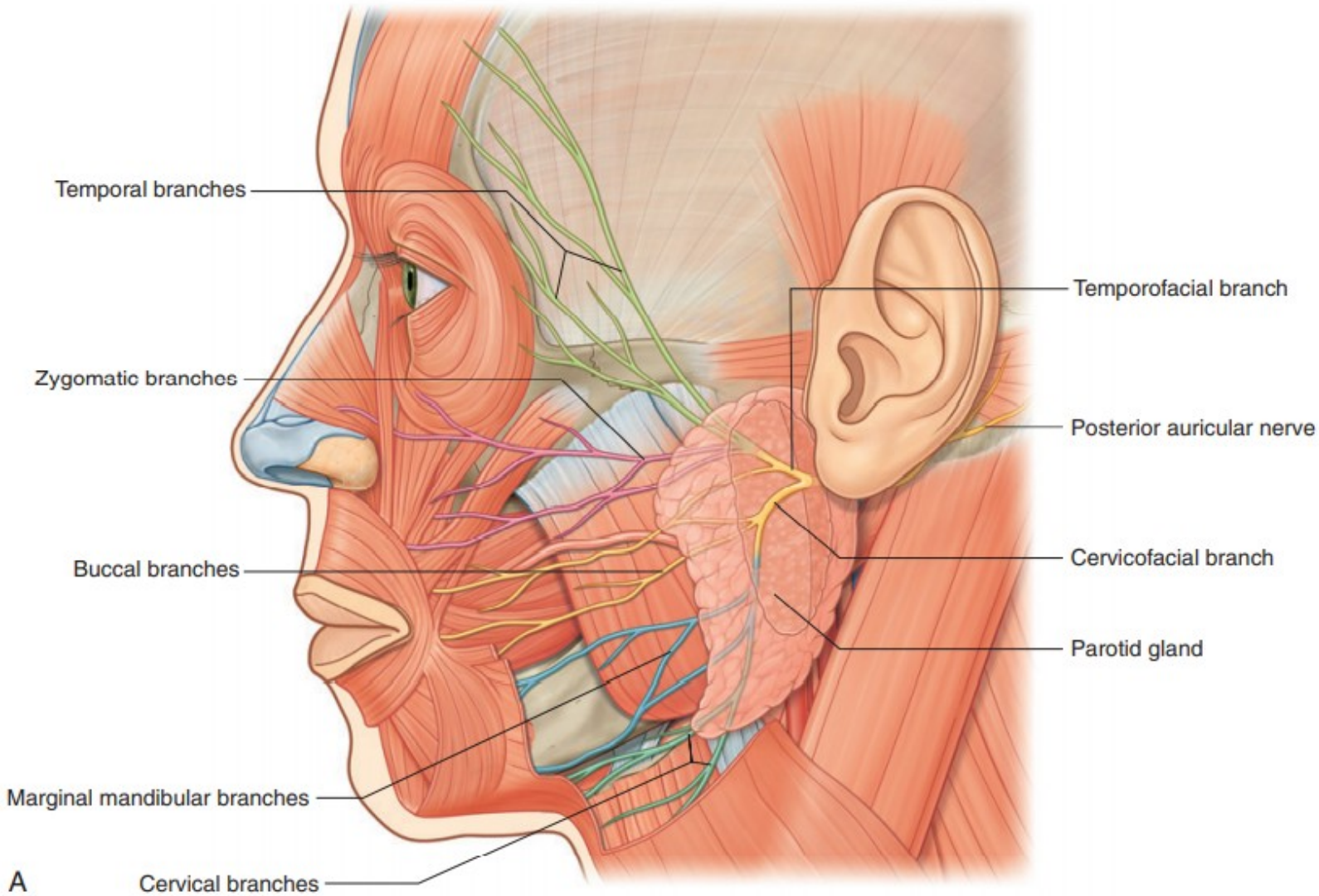


Průběh n. VII v pyramidě II



- výstup z pyramidy: **foramen stylomastoideum**
- vzápětí vstupuje do *glandula parotis*
- probíhá dorzálně a laterálně od *vena retromandinularis* a *arteria carotis externa*
- v parenchymu žlázy vytváří **plexus (intra)parotideus**





1. *Rami temporales*

- mimické svaly čela a regio temporalis

2. *Rami zygomatici*

- *m. orbicularis oculi*, *mm. zygomatici* a svaly nosu

3. *Rami buccales*

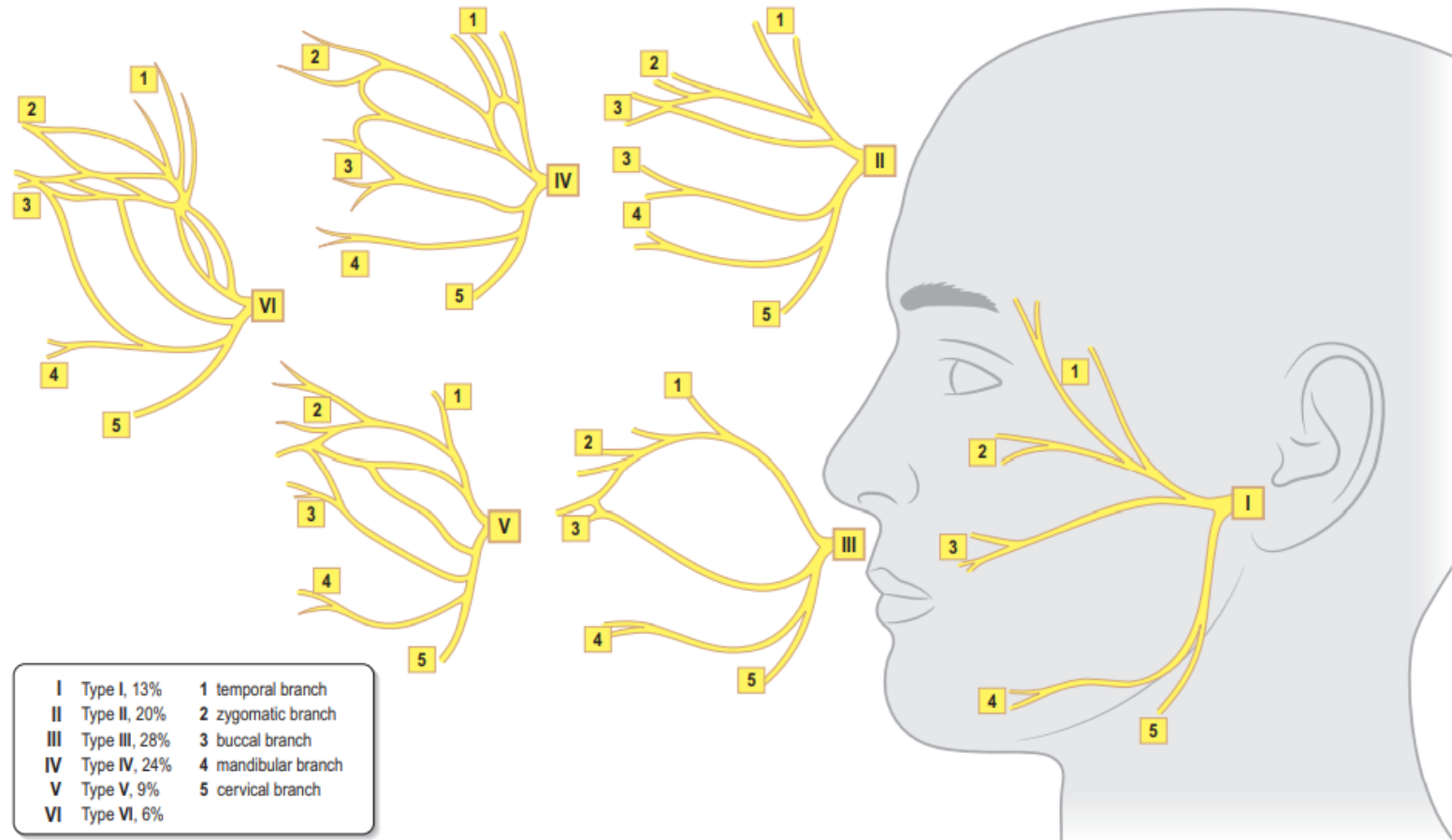
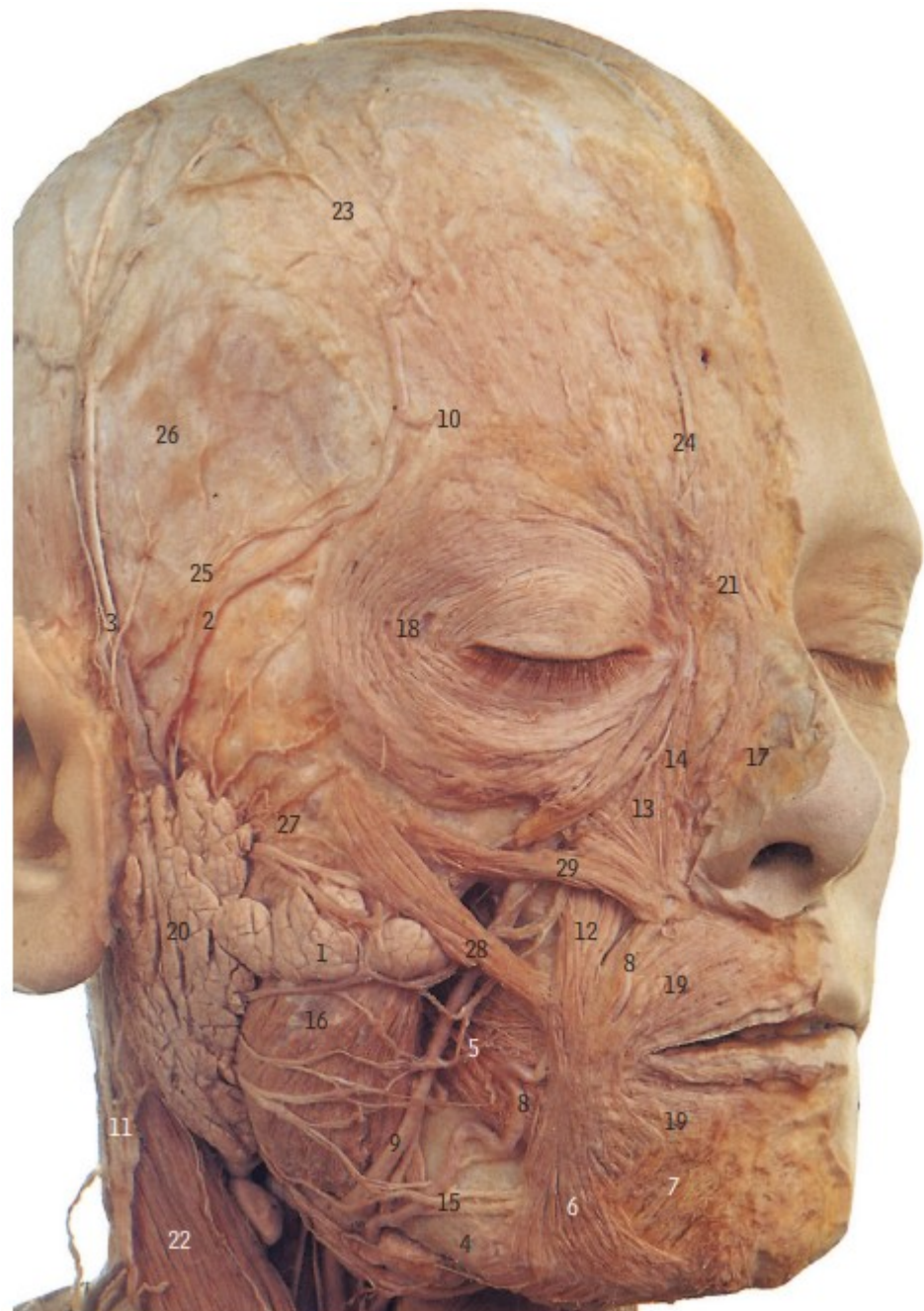- svaly tváře a horního rtu

4. *Ramus marginalis mandibulae*

- svaly brady a dolního rtu

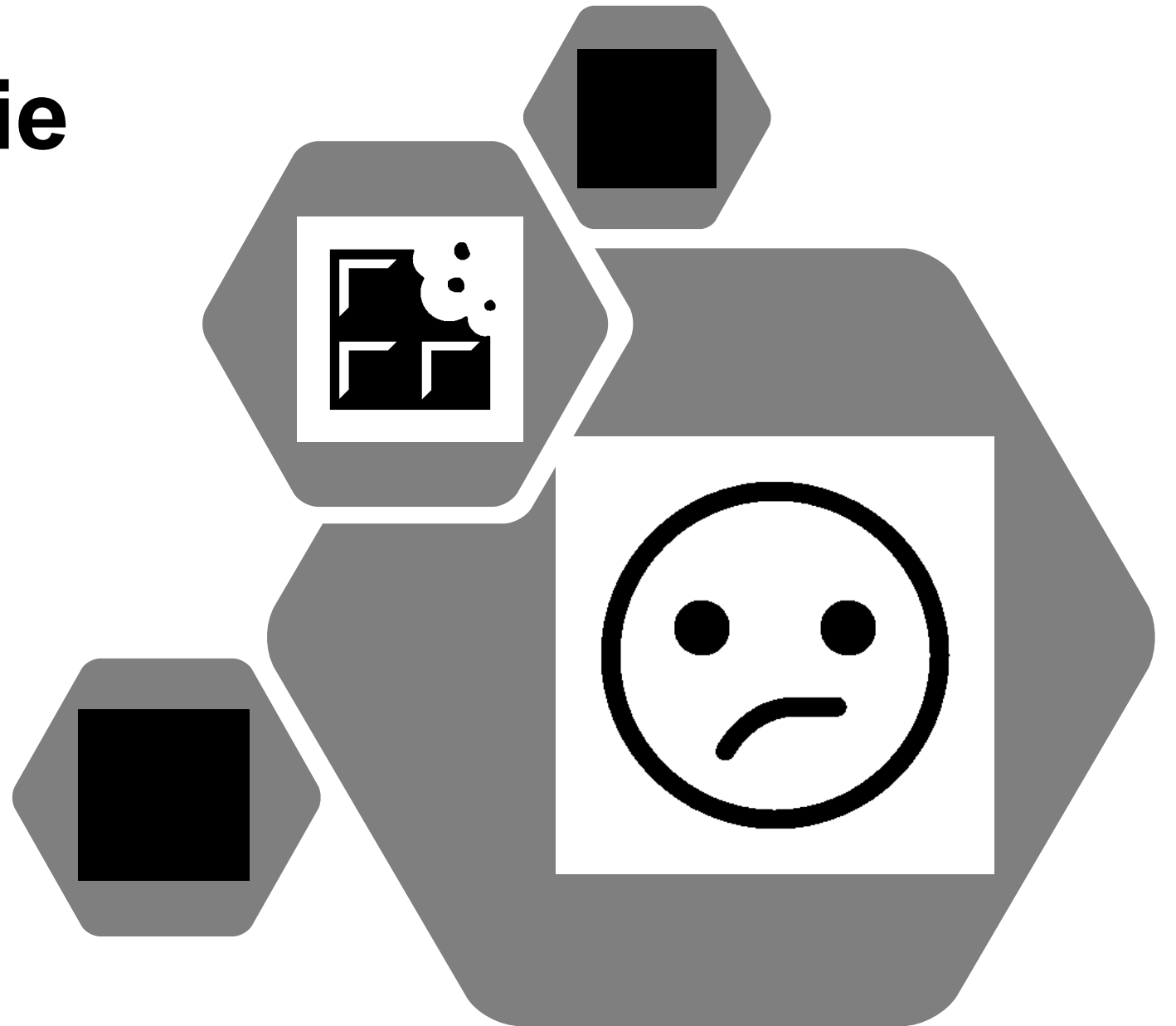
5. *Ramus colli*

- *m. platysma*, *ansa cervicalis superficialis*

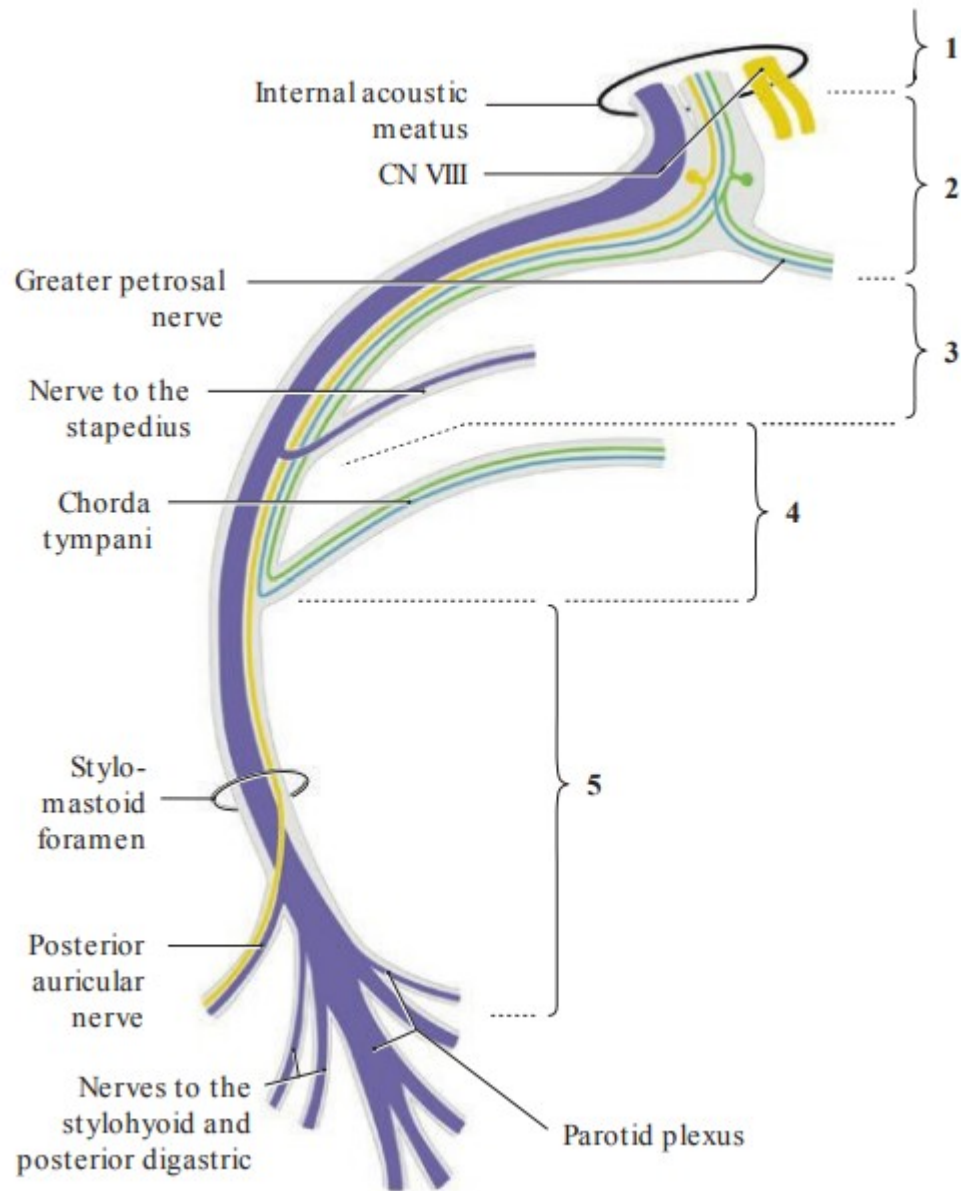


Symptomatologie

- paréza mimických svalů
- lagofthalmus
- ageusie, hyposekrece slin
- hyperakuze
- hyposekrece slz



Periferní paréza n. VII



2. Paréza ipsilaterálních mimických svalů + ageusie předních 2/3 jazyka + poruchou sekrece slin a slz + hyperakuze

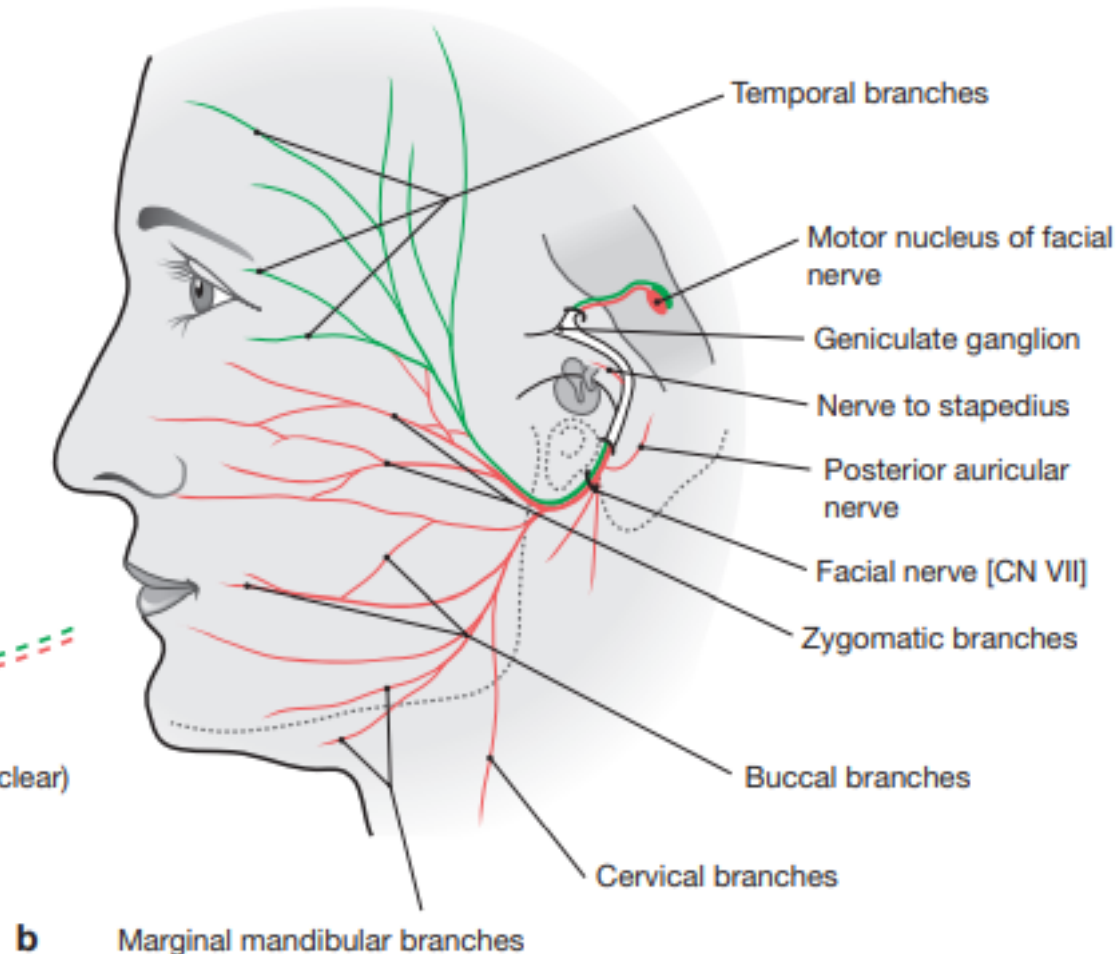
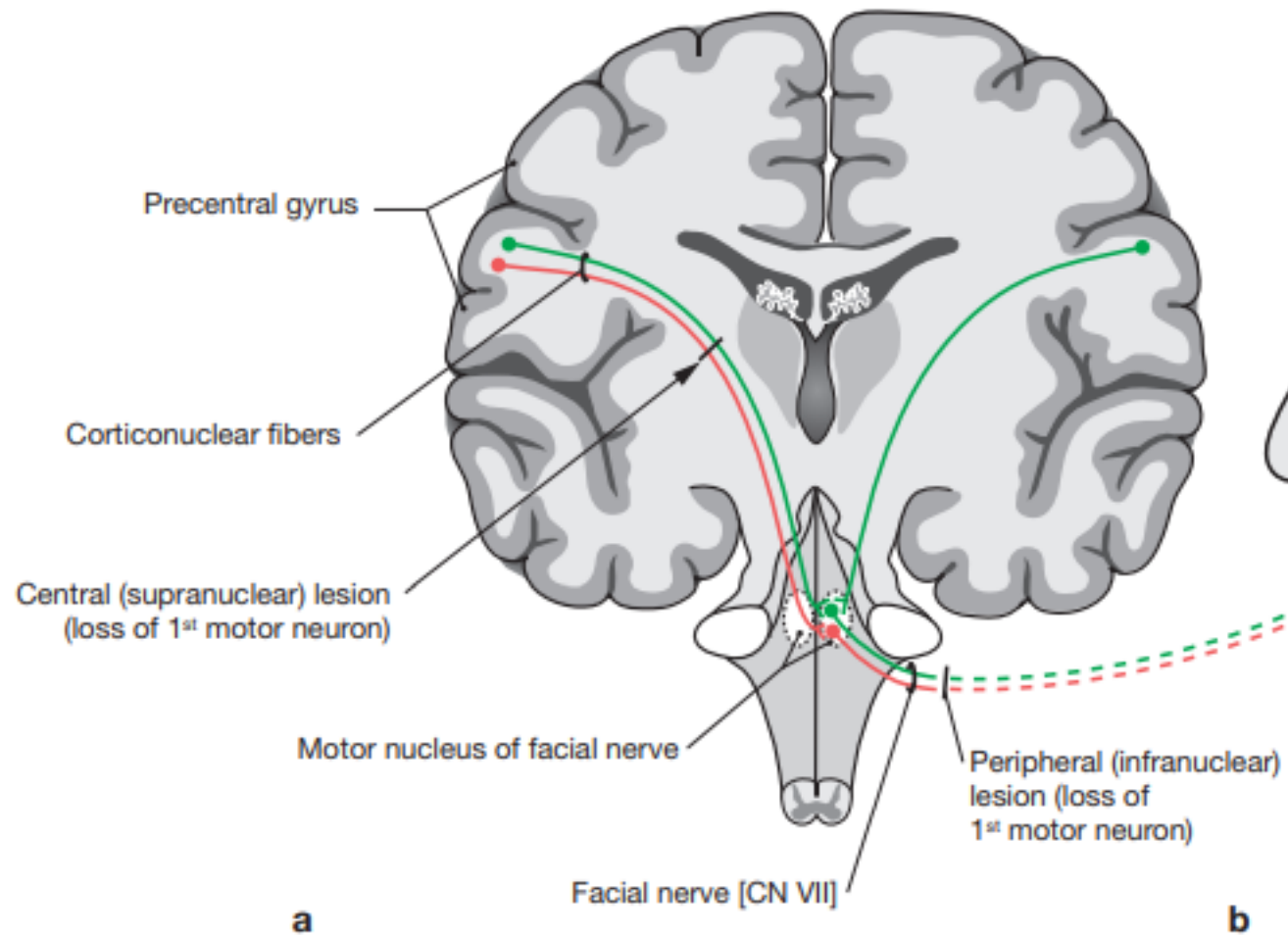
3. Paréza ipsilaterálních mimických svalů + ageusie předních 2/3 jazyka + poruchou sekrece slin + hyperakuze

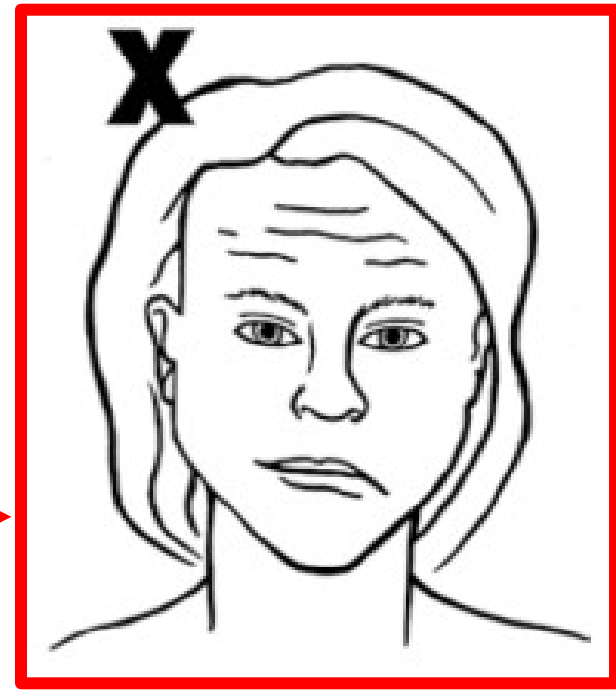
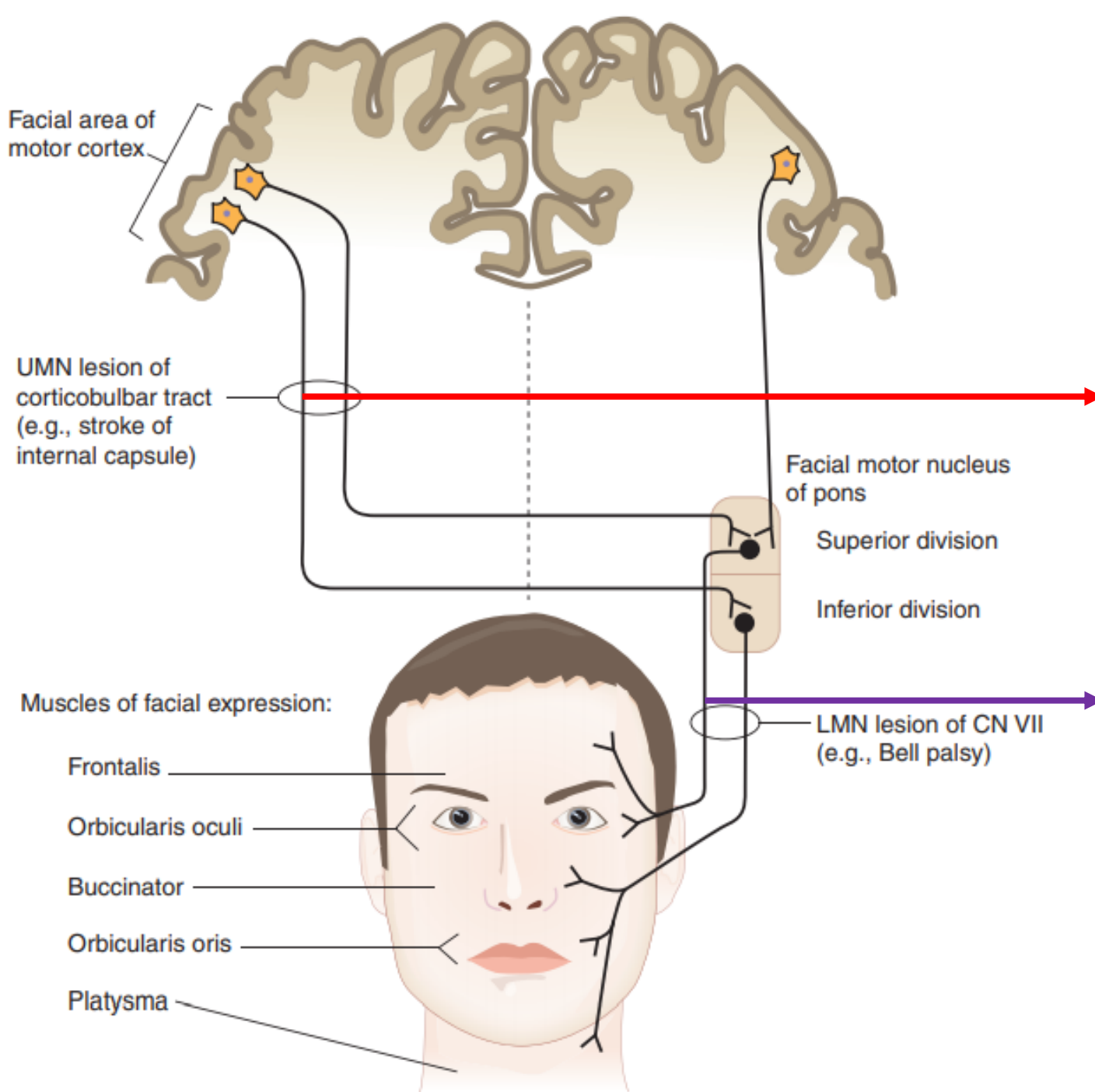
4. Paréza ipsilaterálních mimických svalů + ageusie předních 2/3 jazyka + porucha sekrece slin

5. Paréza ipsilaterálních mimických svalů

Centrální a periferní paréza n. VII

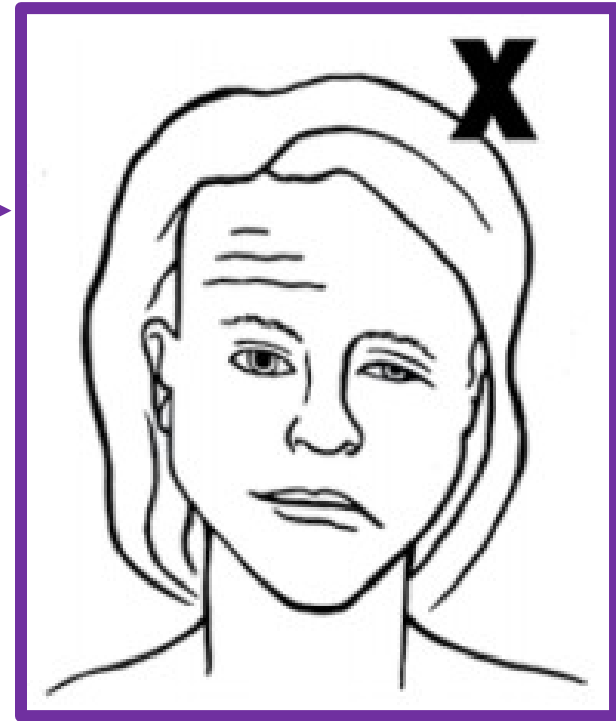
... aneb proč se jeví periferní paréza n. VII dramatičtěji?





Centrální paréza

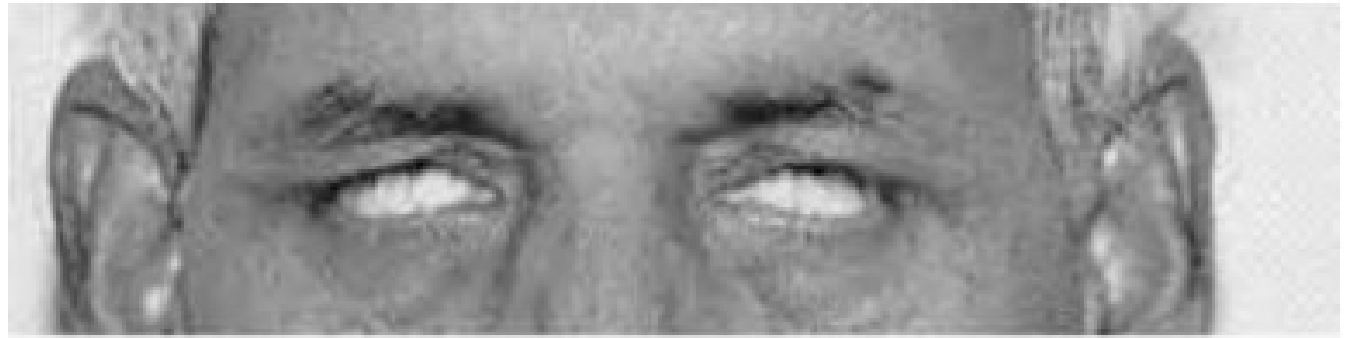→ pokles koutku



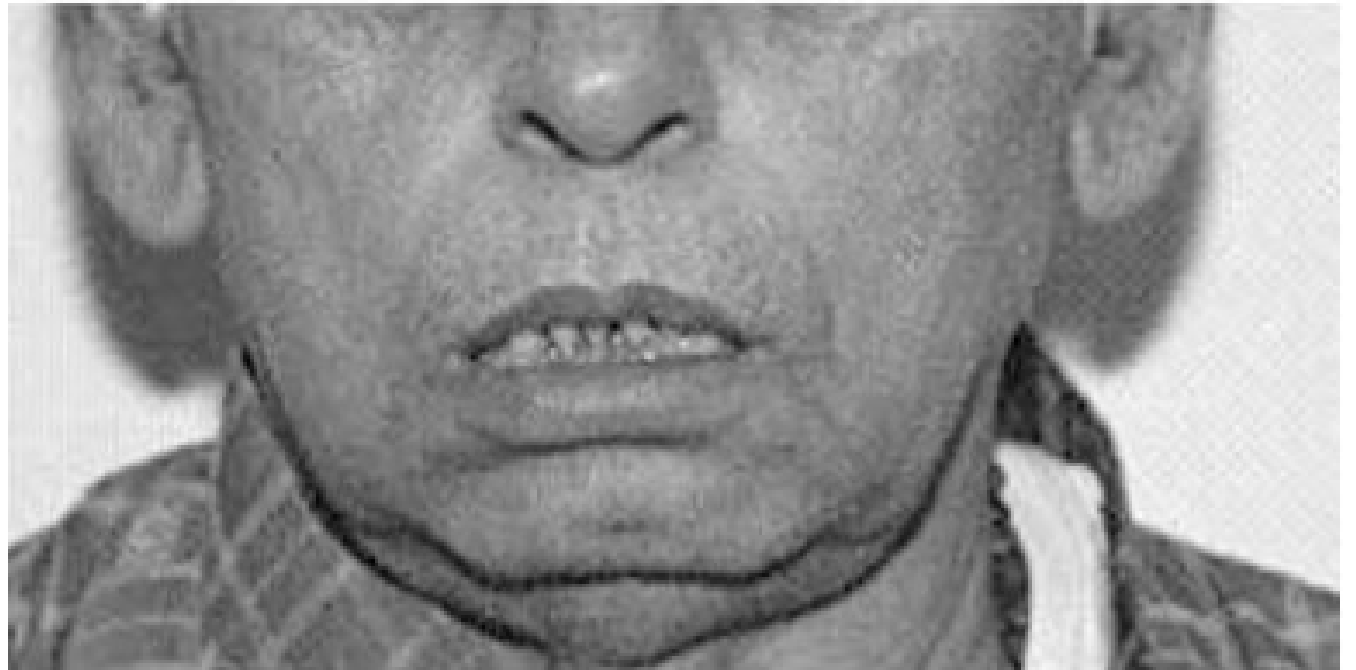
Periferní paréza

→ pokles koutku

→ ptóza



„BELL'S SIGN“



PŘEHLED VĚTVÍ N. FACIALIS

1. *Nervus petrosus major / radix parasympathica (intermedia) ganglii pterygopalatini*

- *n. canalis pterygoidei* (vzniká spojením s *n. petrosus profundus*)
 - vede pregangliové parasympatické (*n. petrosus major*) a postgangliové sympatické vlákna (*n. petrosus profundus*) do **ganglion pterygopalatinum**
 - inervace **glandula lacrimalis** a malých žláz nosu a patra

2. *Nervus stapedius*

3. *Chorda tympani*

- pregangliové parasympatické vlákna do **ganglion submandibulare** (inervace **glandula submandibularis** a **glandula sublingualis**)
- senzorické (chuťové) vlákna z předních 2/3 jazyka skrze **ganglion geniculi**

4. *Ramus communicans cum plexu tympanico*

5. *Ramus communicans cum nervo vago*

6. *Ramus communicans cum nervo glossopharyngeo*

7. *Nervus auricularis posterior*

- *r. occipitalis*
- *r. auricularis*

8. *Ramus digastricus*

9. *Ramus stylohyoideus*

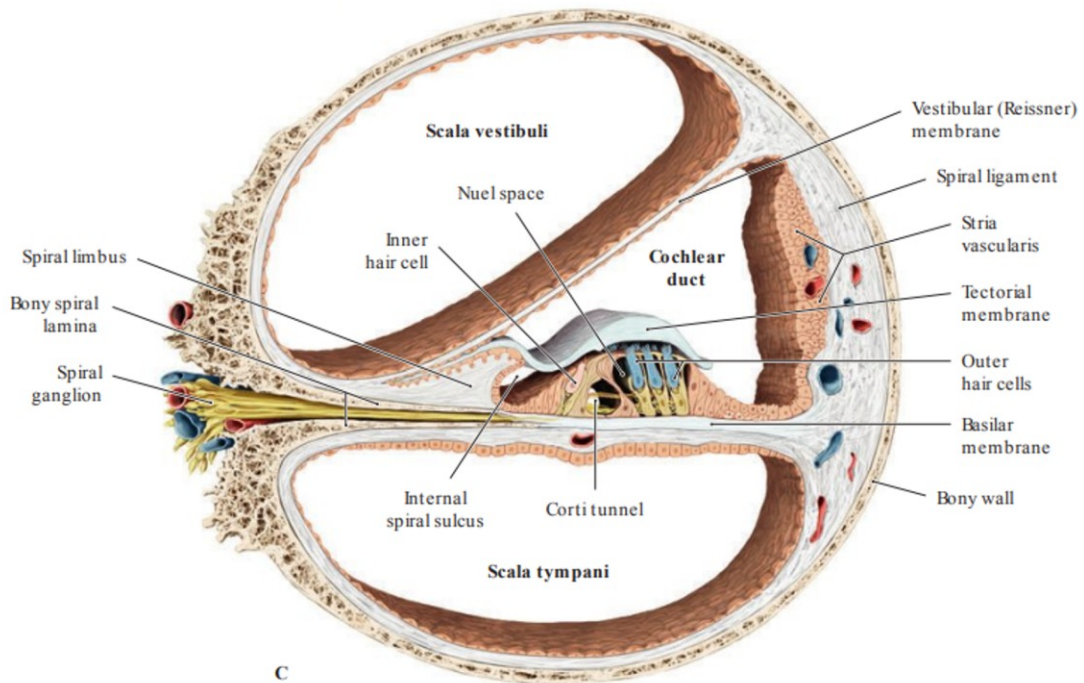
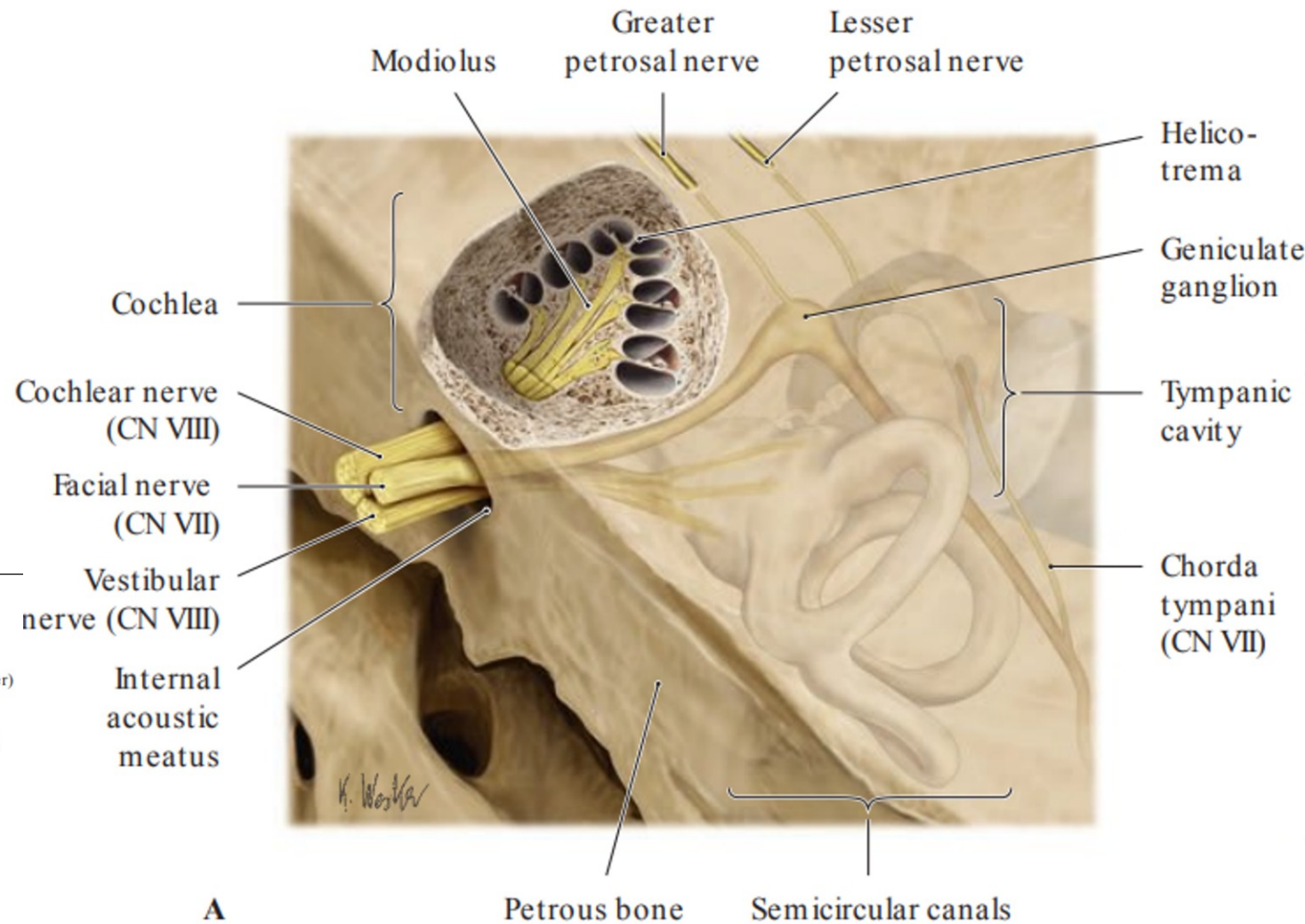
10. *Plexus (intra)parotideus*

- *rr. temporales*
- *rr. zygomatici*
- *rr. buccales*
- *r. marginalis mandibulae*
- *r. colli*

**Nervus
vestibulocochle
aris (n. VIII)**

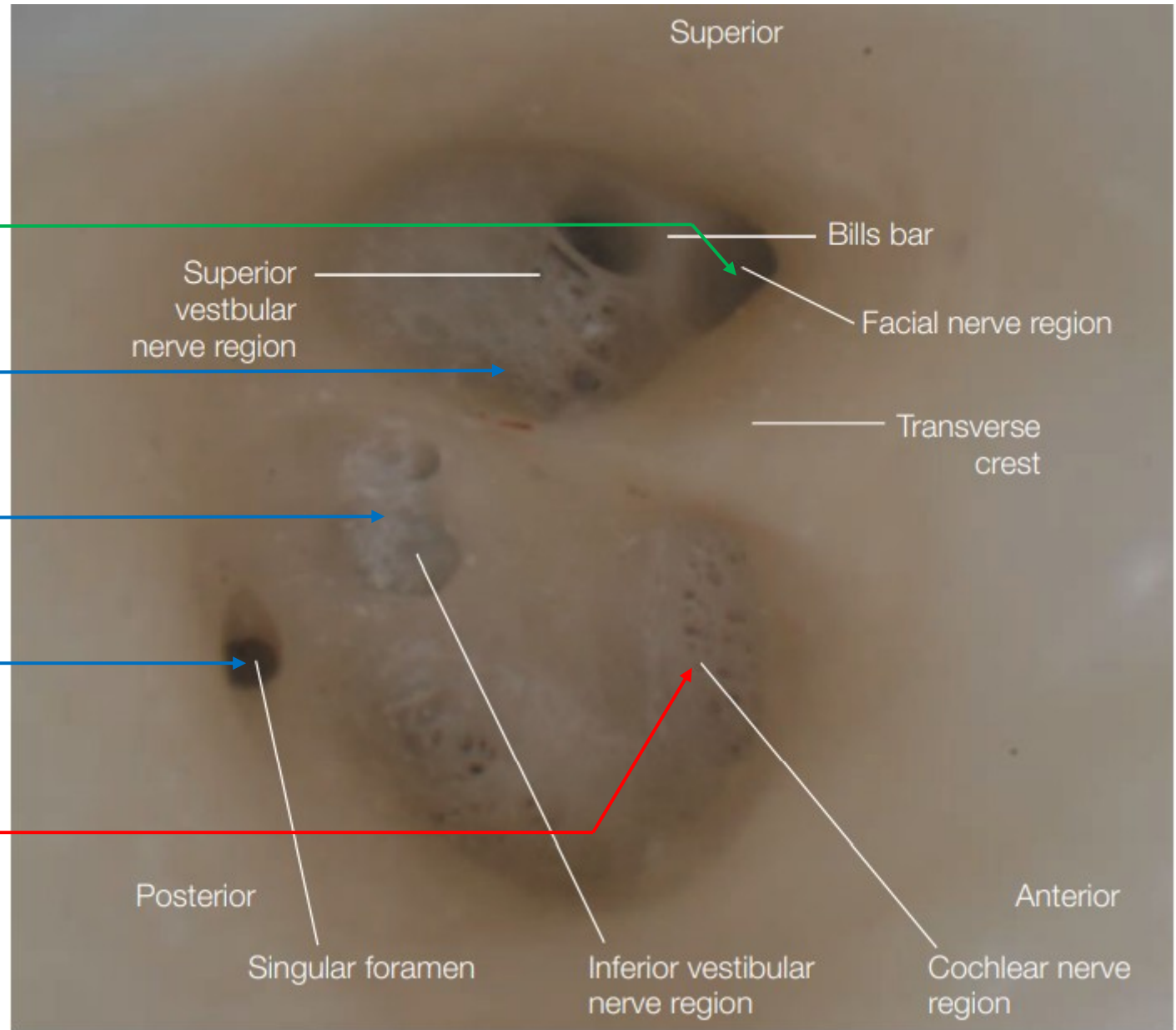


Nervus cochlearis



Area cochlae (tractus spiralis foraminosus)

- centrální výběžky *ganglion spiralis cochlae*



Nervus facialis

Nervus utriculoampullaris

Nervus ampullaris posterior

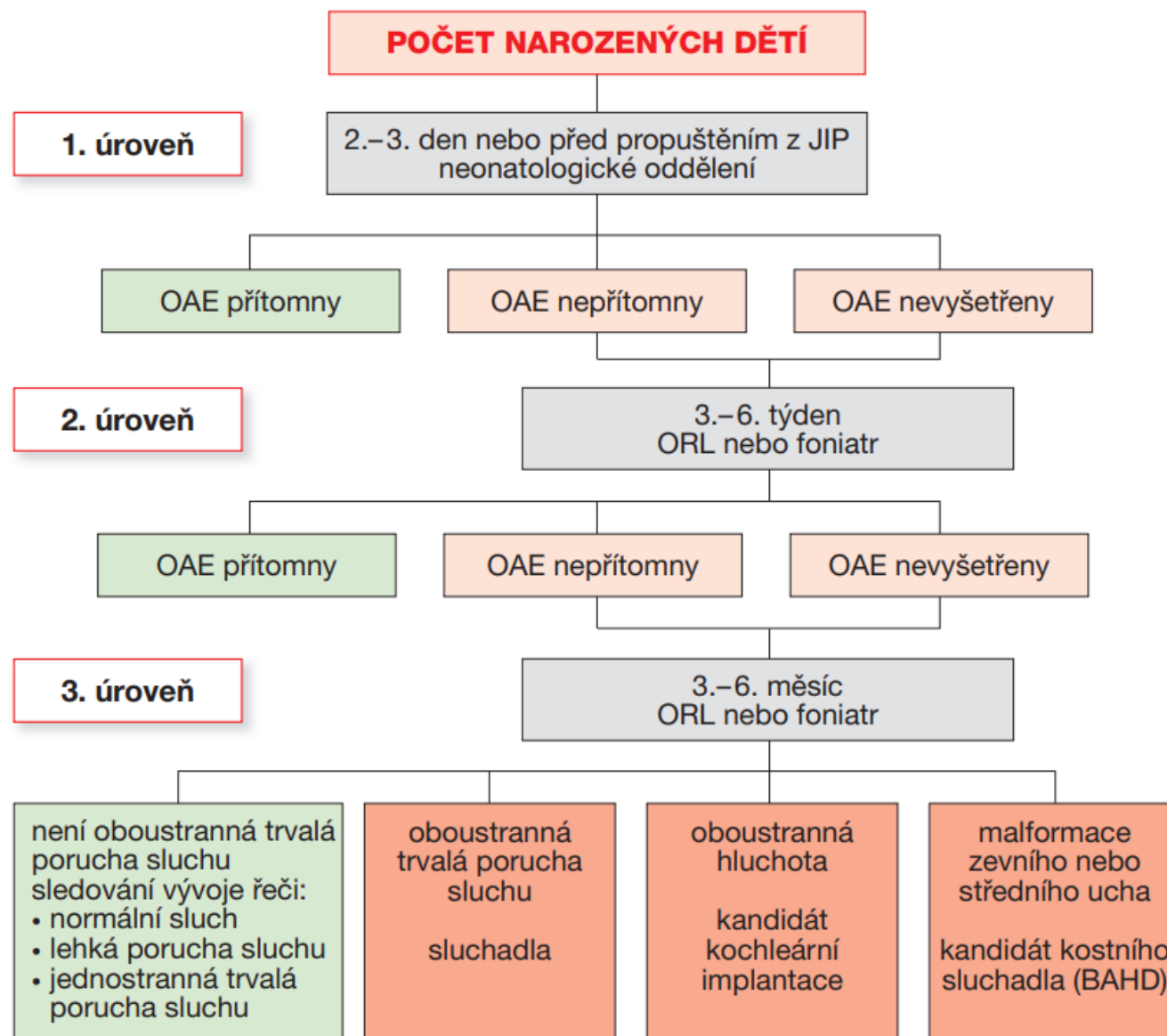
Nervus saccularis

***Nervus cochlearis*
*(tractus spiralis foraminosus)***

Screening sluchu novorozenců

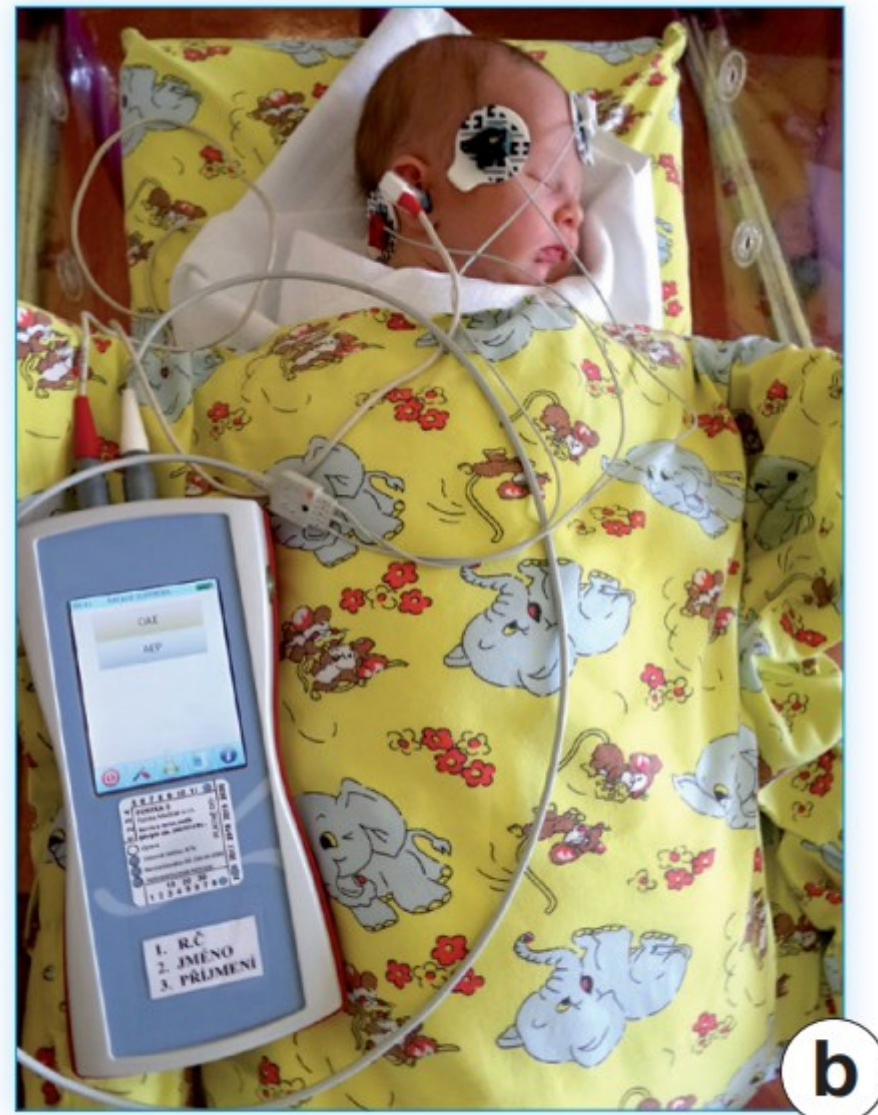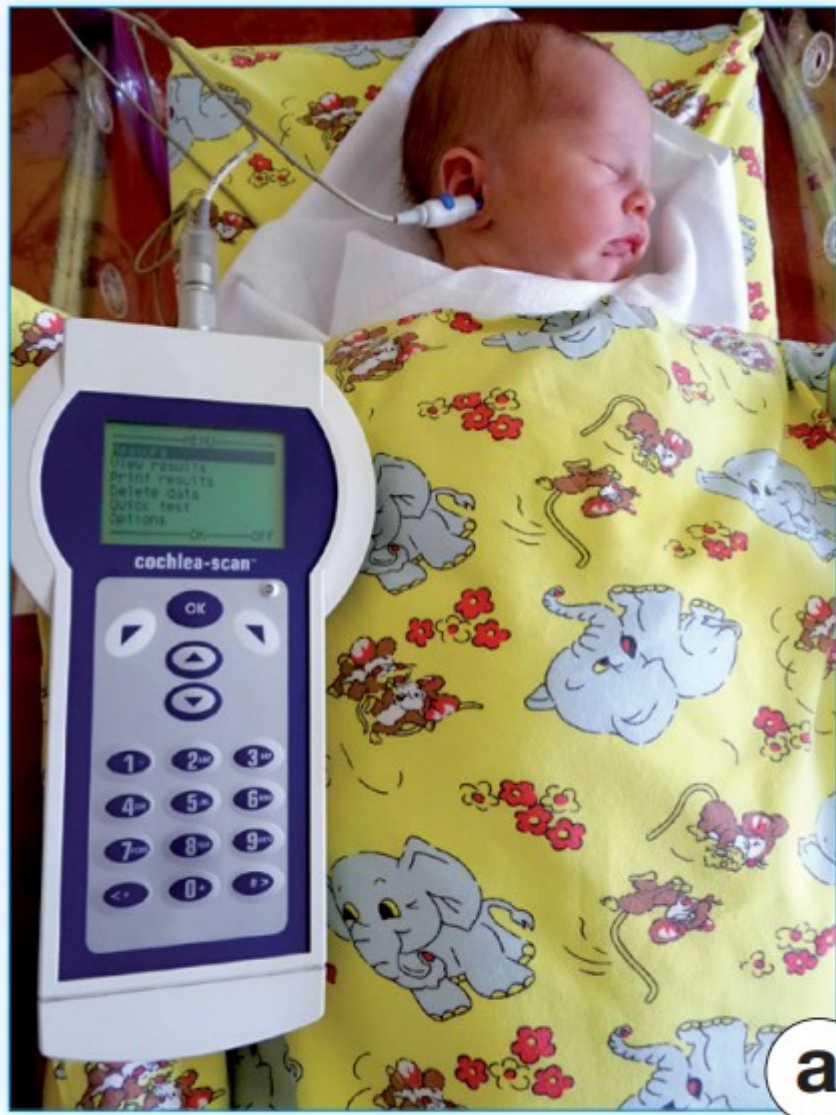- definovaný ve vyhlášce č. 70/2021 Sb. o preventivních prohlídkách ve znění pozdějších předpisů (nabytí účinnosti zákonu č. 45/2021 Sb. dne 24.2.2021)
- fáze screeningu:
 1. screeningové vyšetření sluchu novorozenců (TEOAE, AABR)
 2. screeningové vyšetření sluchu dětí metodou tónové audiometrie ve věku 5 let

Schéma 1: Screening sluchu (fyziologických*) novorozenců

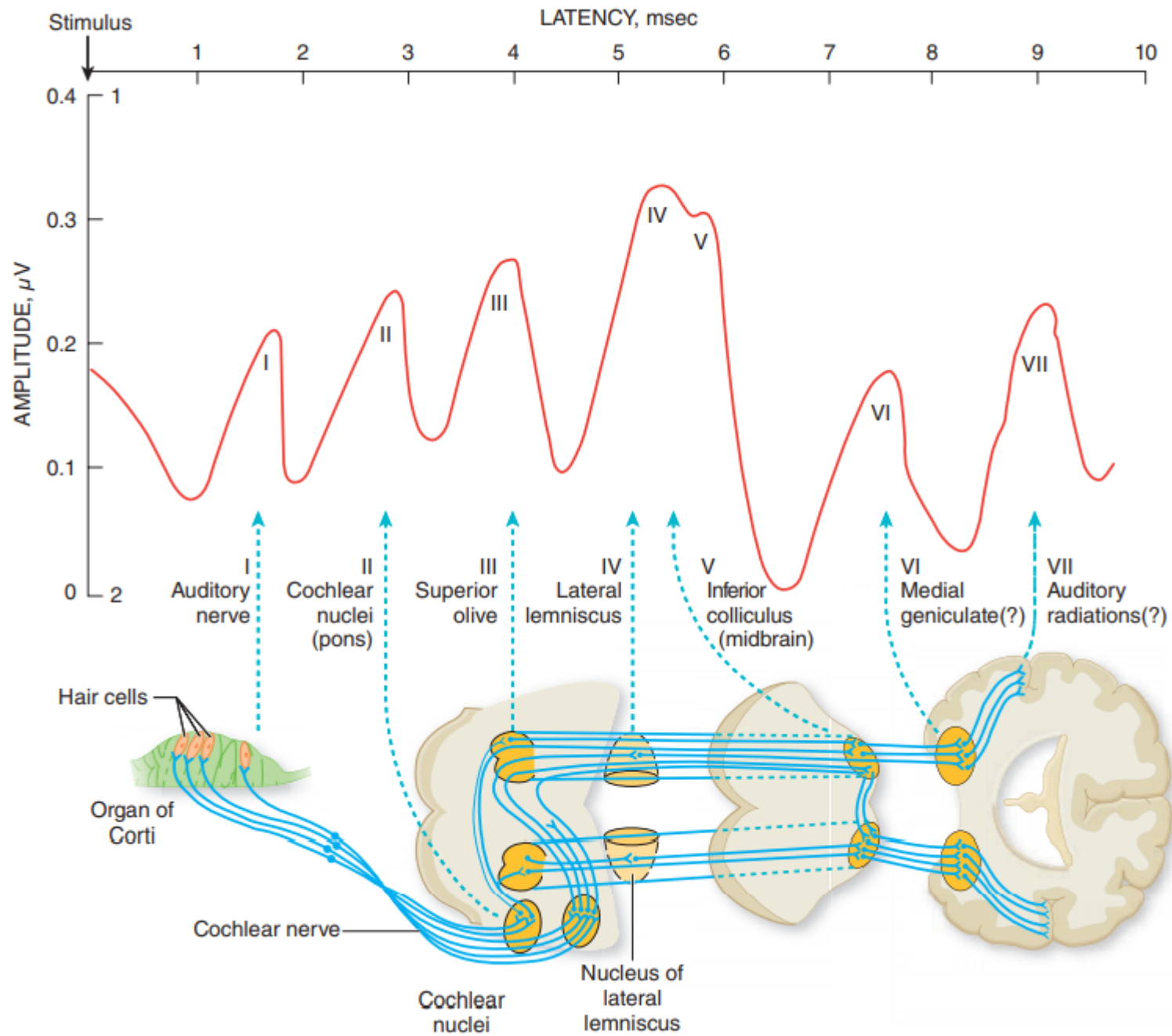
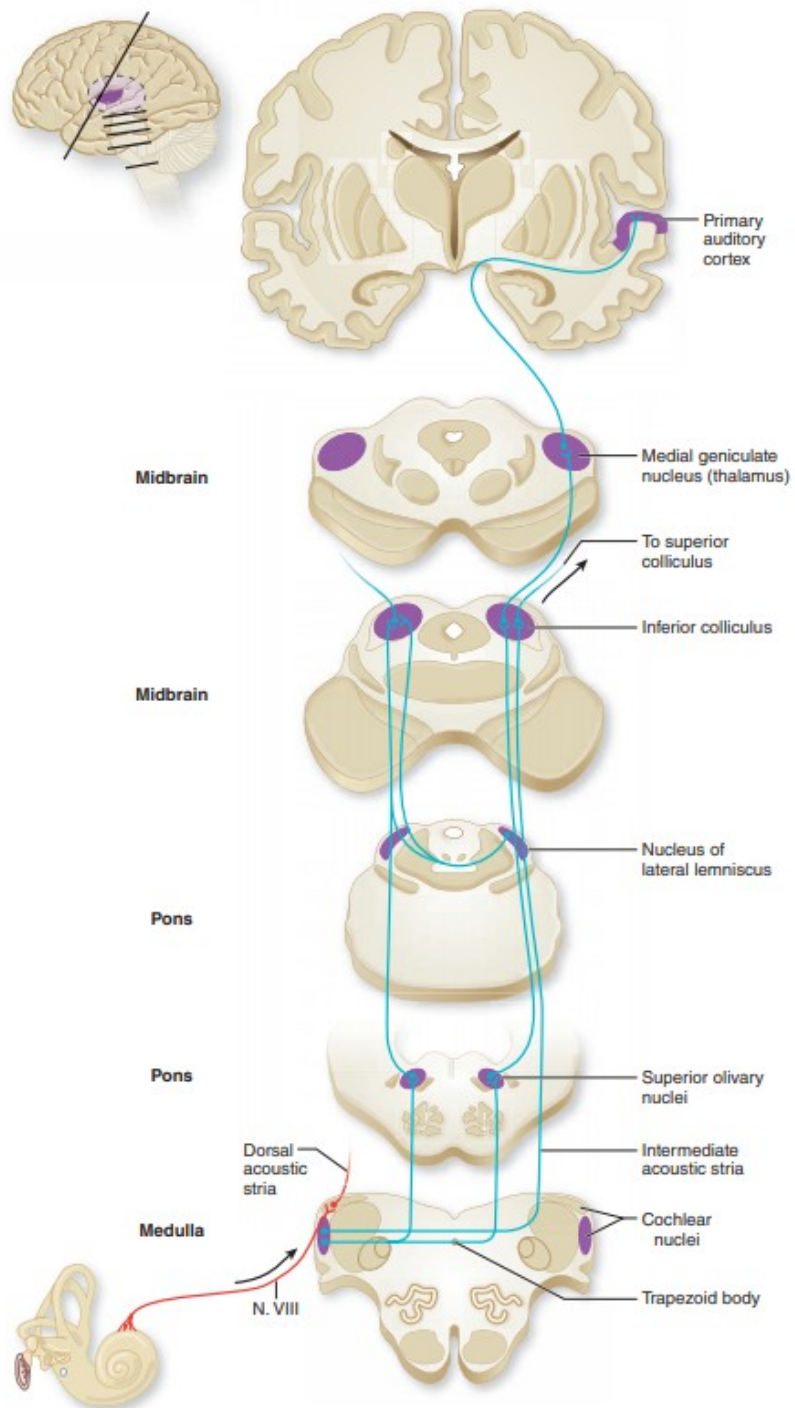


Termín vyšetření odpovídá věku dítěte.

* U rizikového novorozence hospitalizovaného v PCIP nebo PCIMP je doporučeno vyšetření AABR.



Obr. 1: Vyšetření sluchu novorozence metodou: a – TEOAE, b – AABR



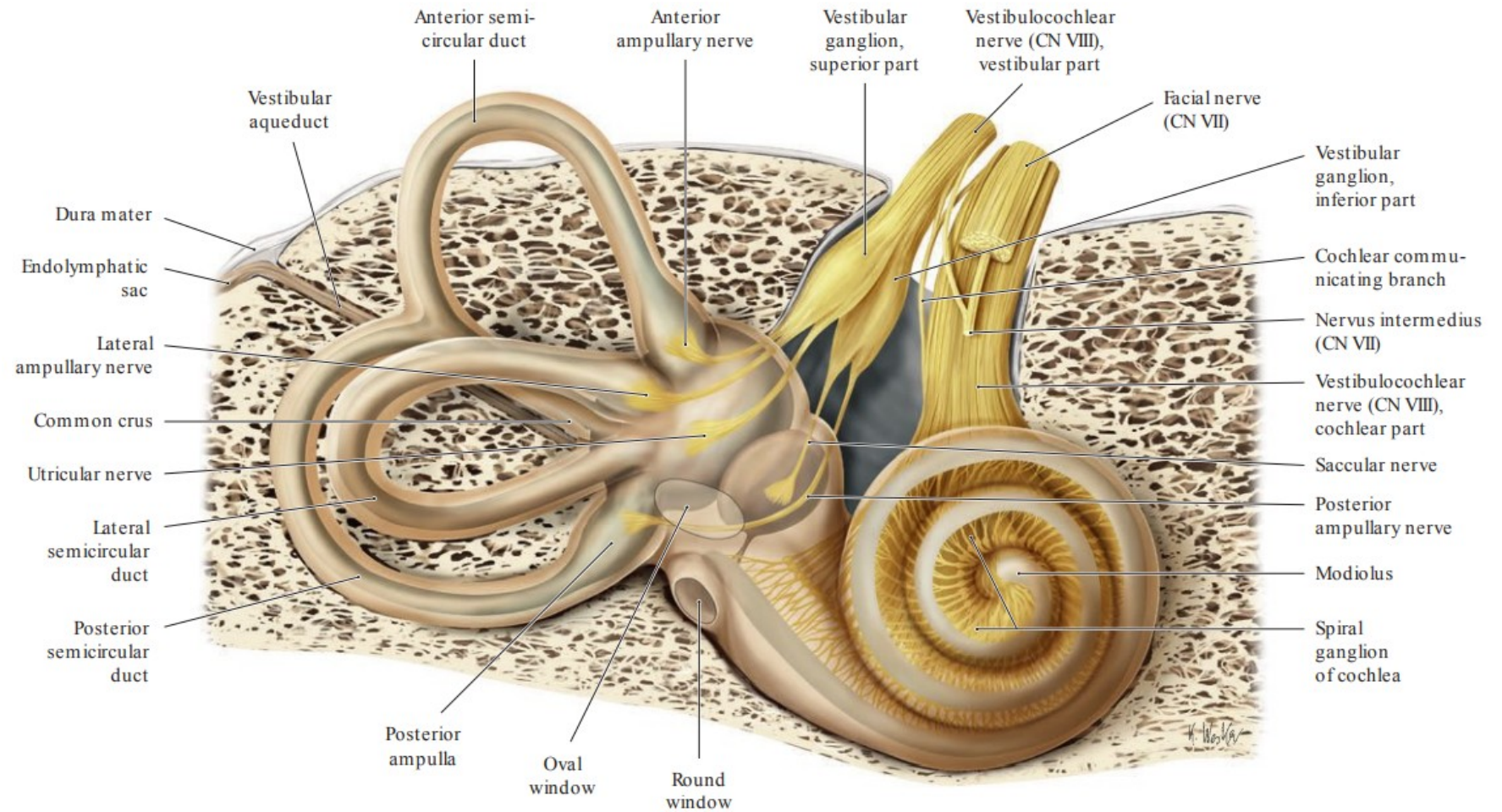
Nervus vestibularis

→ *nervus utriculoampullaris*

- *nervus utricularis*
- *nervus ampullaris anterior*
- *nervus ampullaris lateralis*

→ *nervus saccularis*

→ *nervus ampullaris posterior*



Area vestibularis superior → *n. utriculoampullaris*

Area vestibularis inferior → *n. saccularis*

Foramen singulare → *n. ampullaris posterior*

Vestibulum

Recessus ellipticus (utriculi)

- *macula cribrosa superior*
- *aqueductus vestibuli*

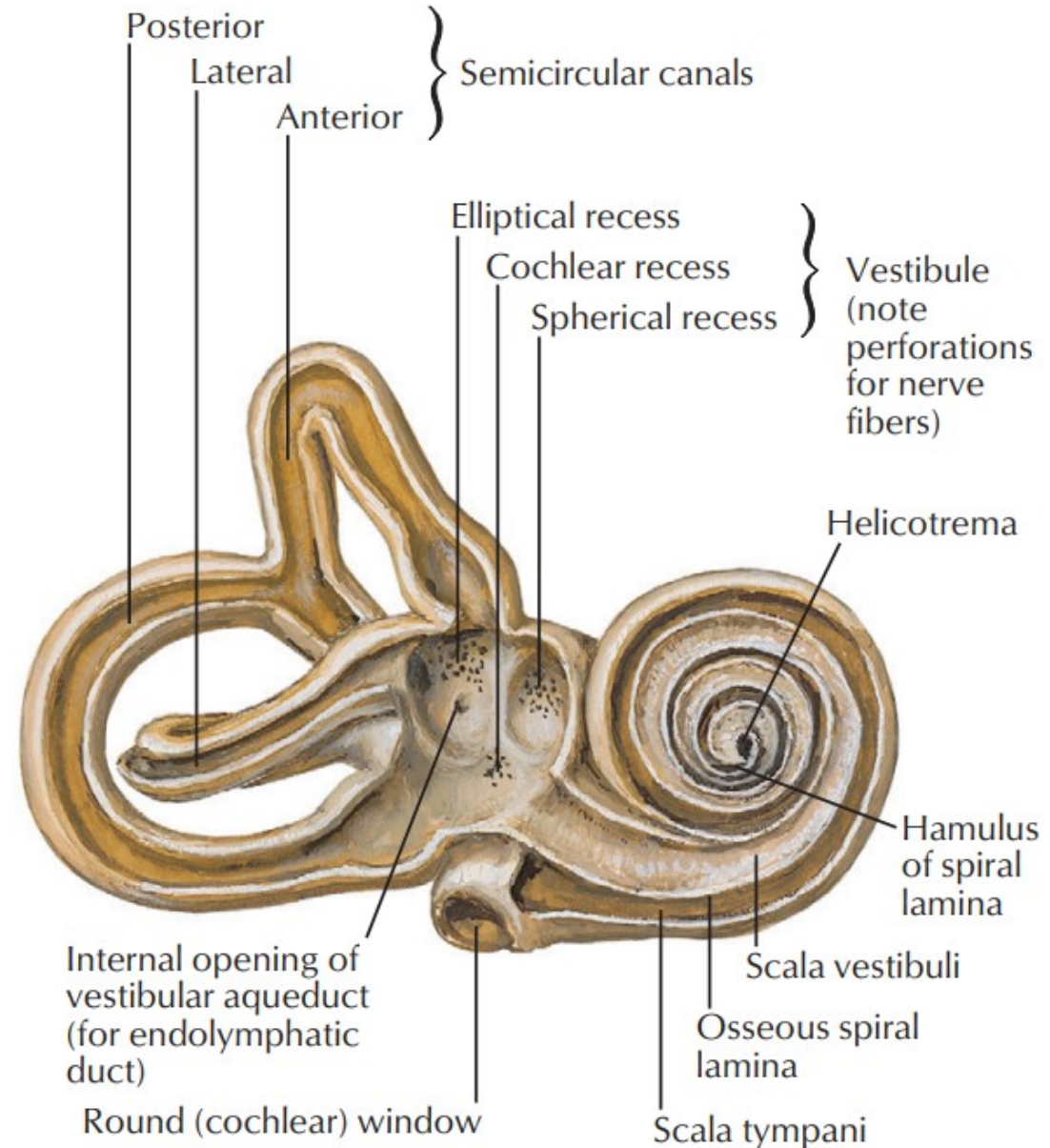
Recessus sphericus (sacculi)

- *macula cribrosa media*


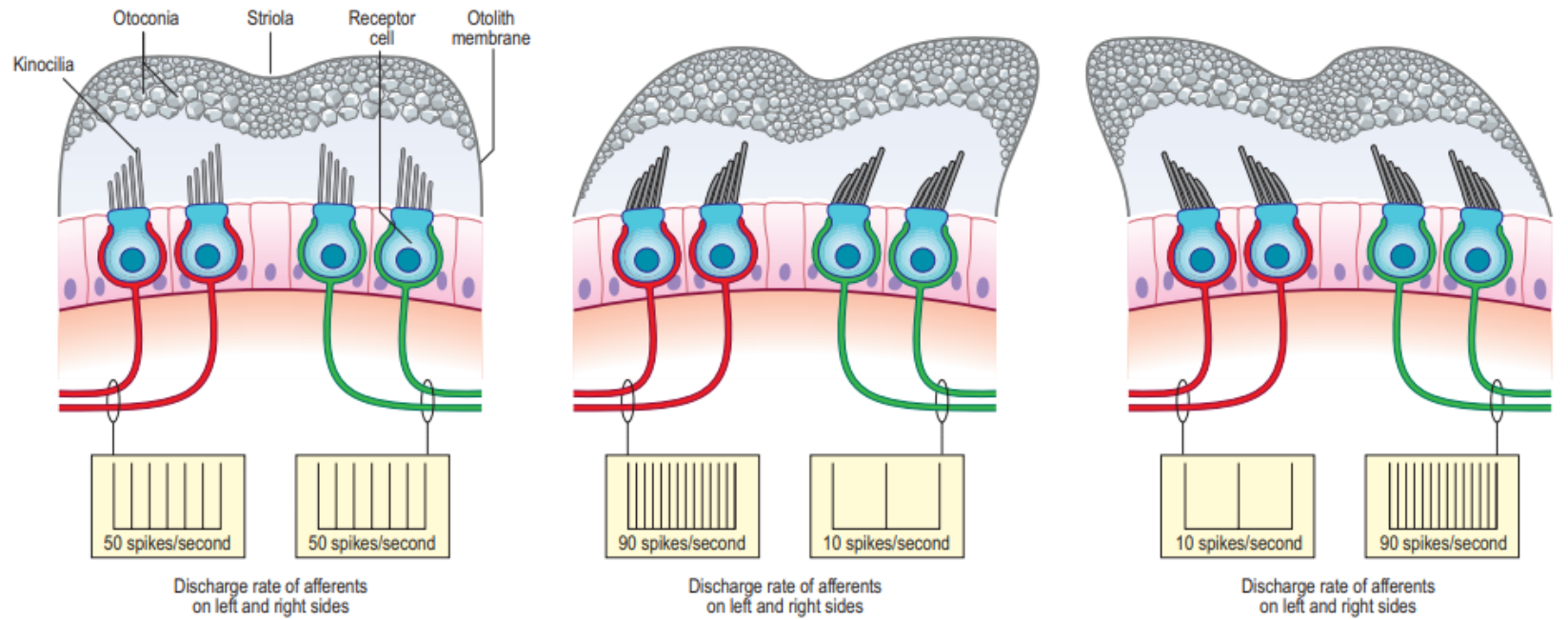
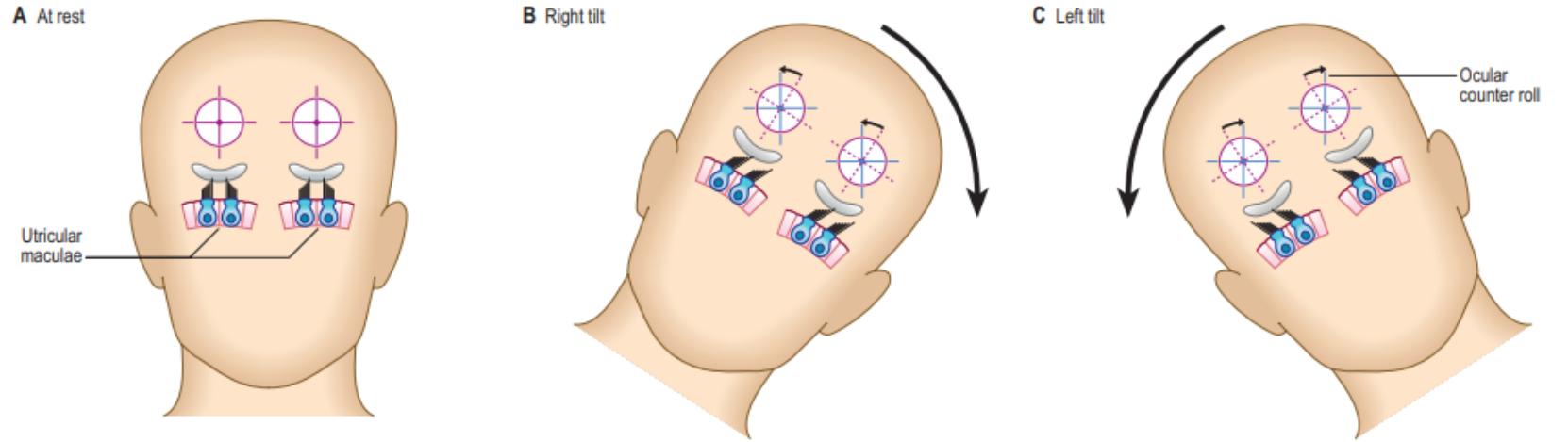
Recessus cochlearis

- *macula cribrosa inferior*

Dissected right bony labyrinth (otic capsule): membranous labyrinth removed



Vnímání pozice hlavy



Canales semicirculares ossei

- tři kostěnné polokruhové kanálky v os petrosum
- navzájem kolmé, orientace podle podélné osy pyramidy

Canalis semicircularis anterior

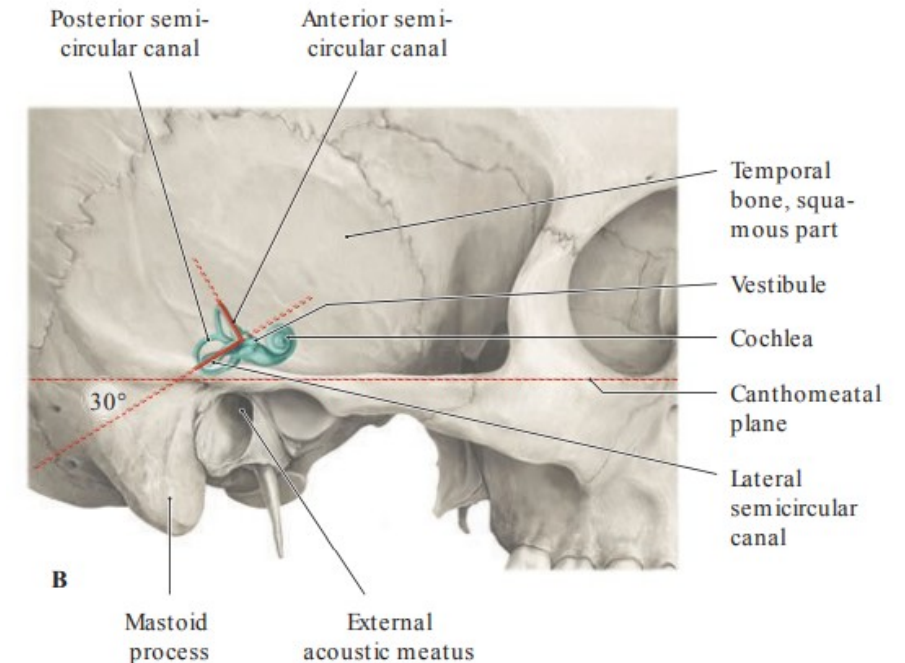
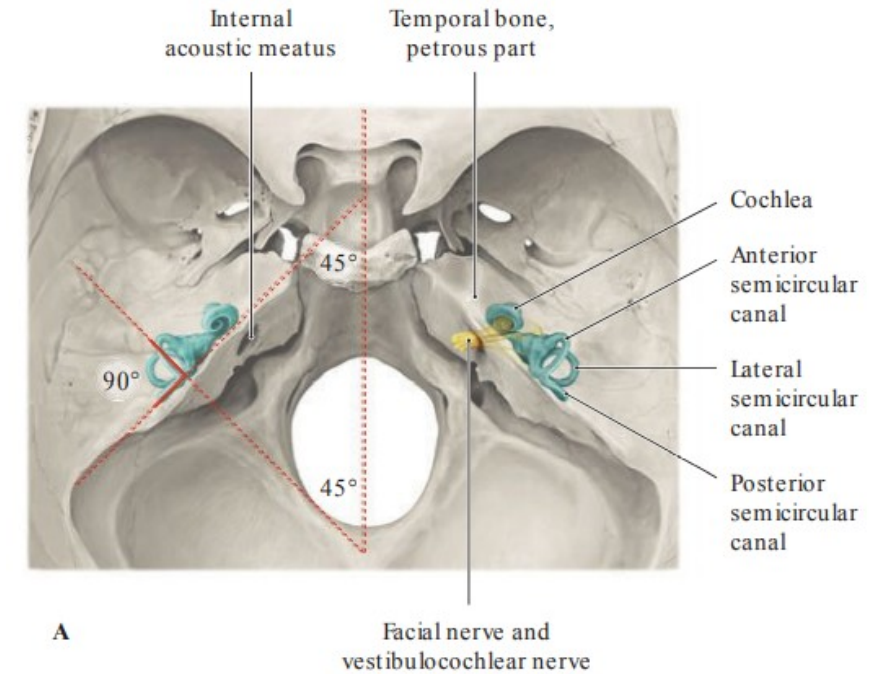
- kolmý na podélnou osu pyramidy
- dorzální sklon o 30°

Canalis semicircularis posterior

- rovnoběžný s podélnou osou pyramidy

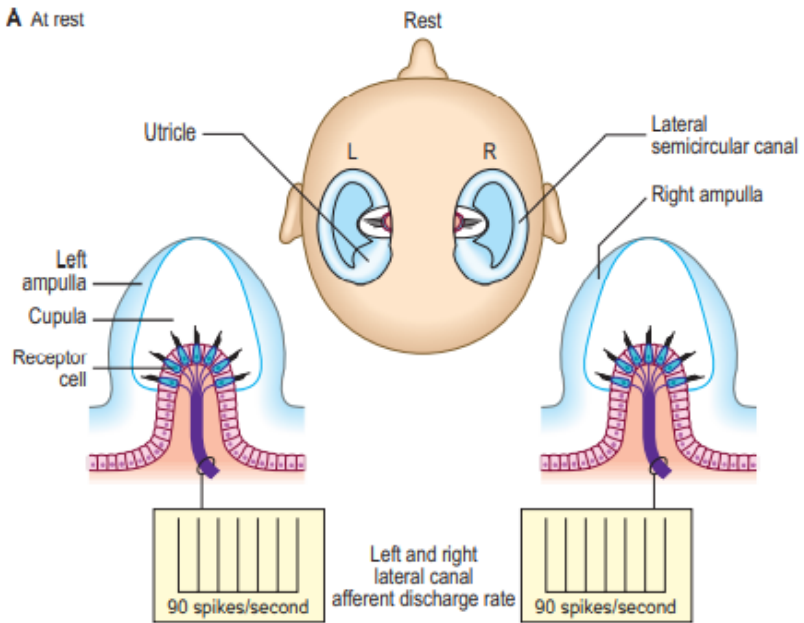
Canalis semicircularis lateralis

- podélný s osou pyramidy, kolmý na *canalis semicircularis posterior*
- dorzální sklon o 30°

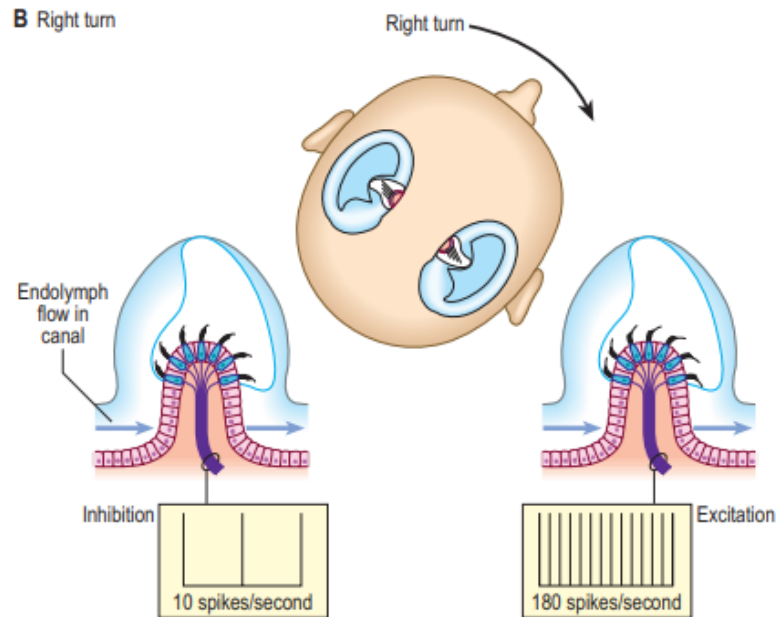


Vnímání rotace hlavy

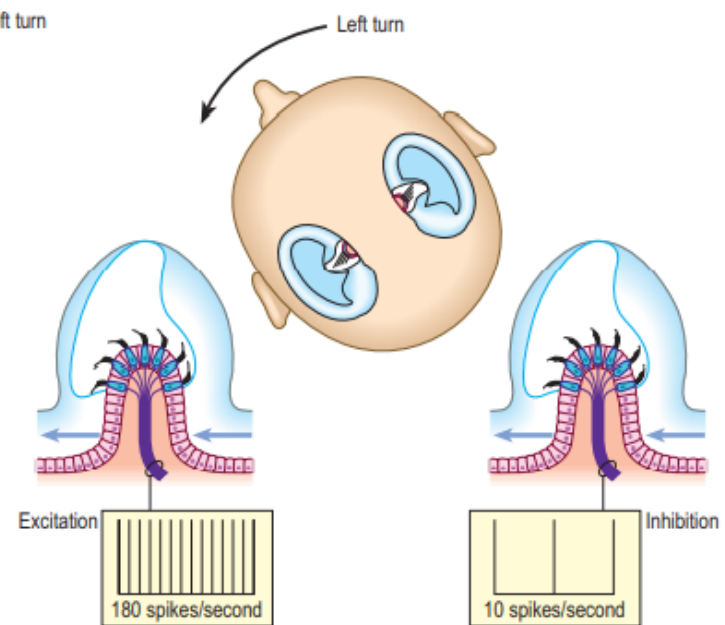
A At rest



B Right turn



C Left turn



SYMPTOMATOLOGIE LÉZE N. VESTIBULARIS

- vertigo
- nystagmus
- nauzea, vomitus

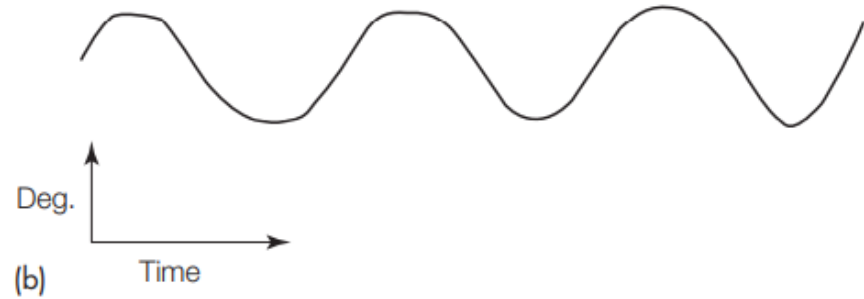
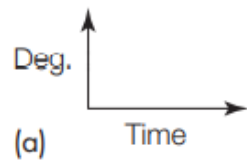
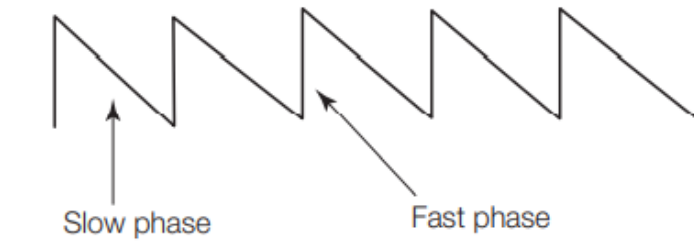
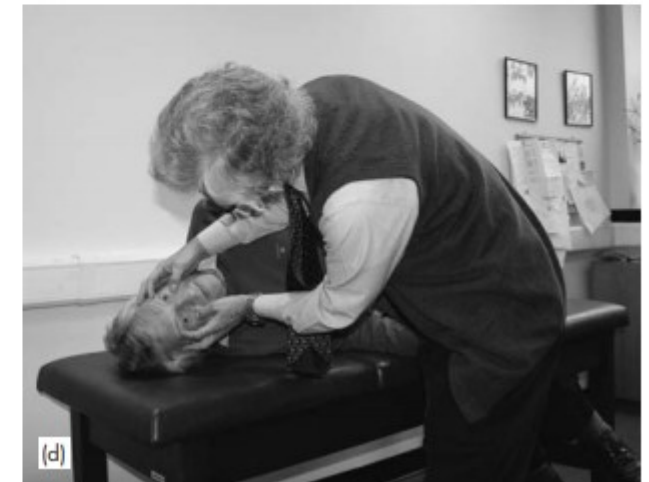
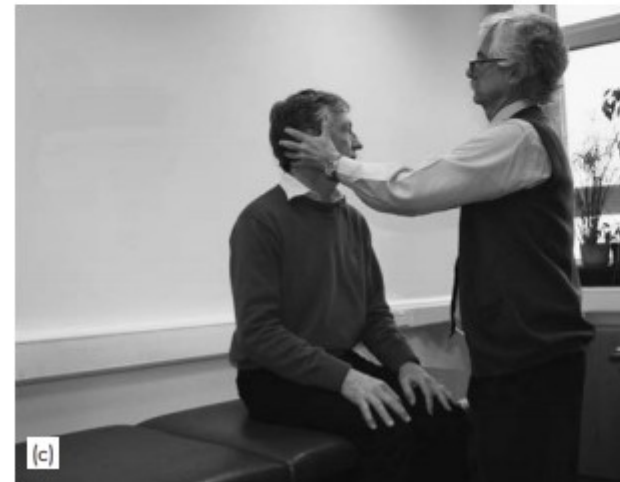
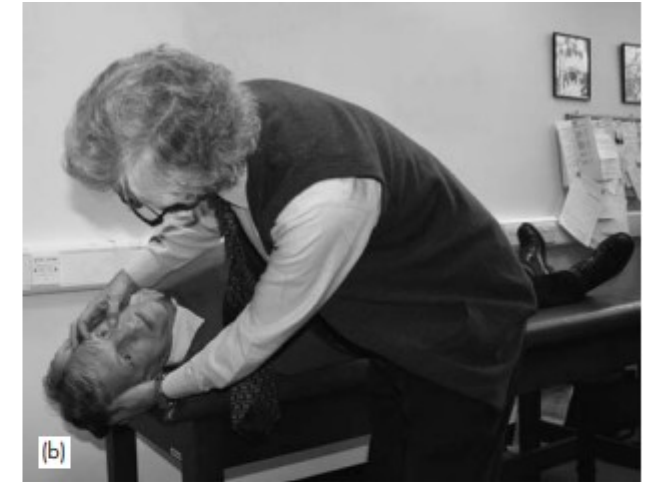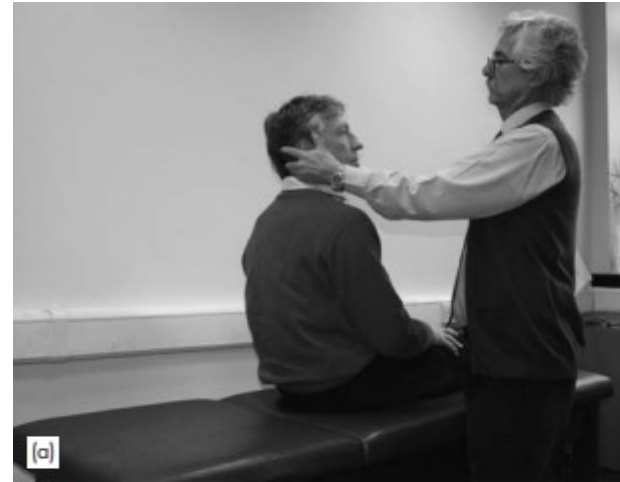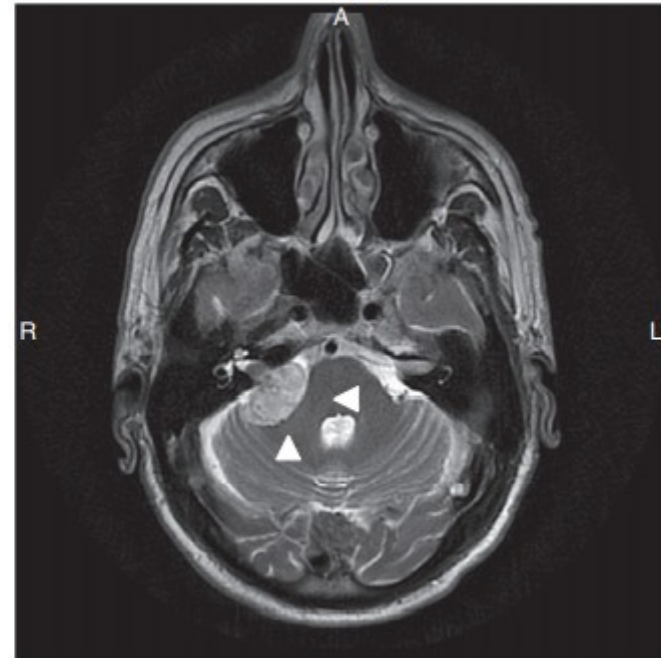
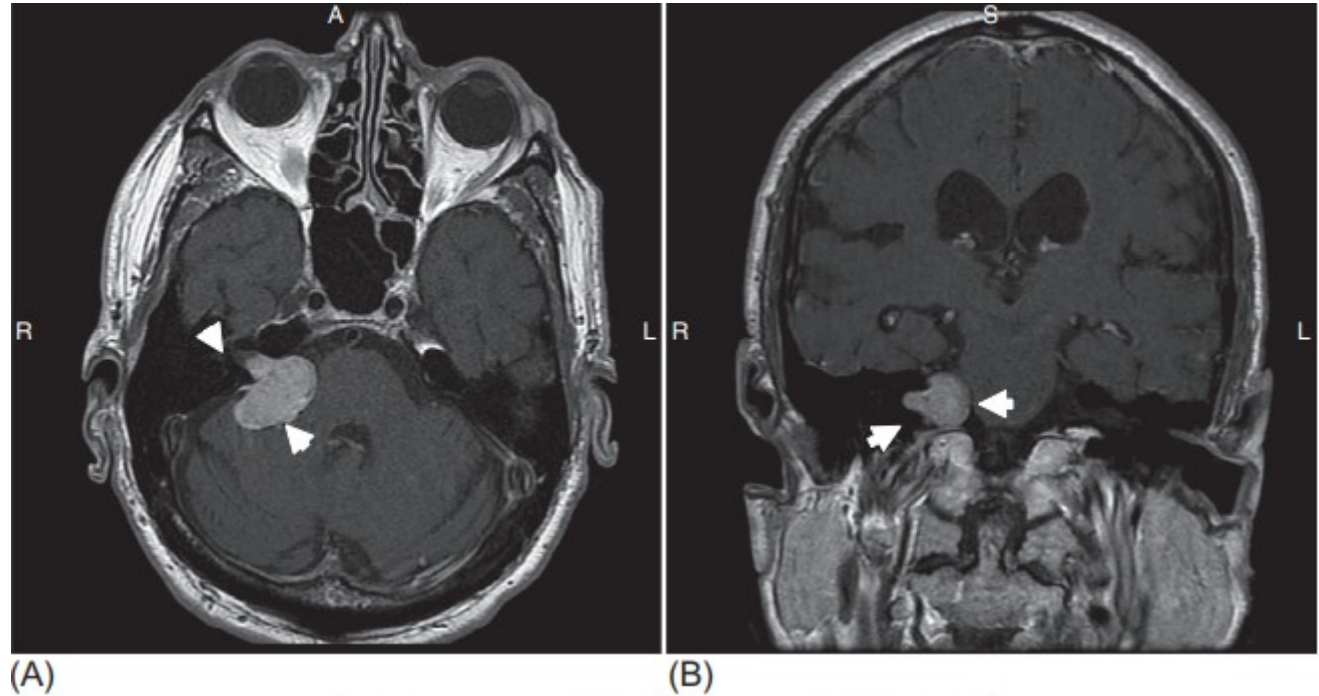
Figure 240b.1 (a) Nystagmus waveforms, jerk or saw-tooth; and (b) pendular nystagmus.



Dix-Hallpikeův test pro provokaci nystagmu při benigním paroxysmálním polohovém vertigu

Neurinom n. VIII

- benigní tumor ze Schwannových buněk
- klinické příznaky: hypakúze, tinitus, vertigo, periferní paréza n. VII, hypestézie v inervační zóně n. V



PŘEHLED VĚTVÍ N. VESTIBULOCOCHLEARIS

NERVUS COCHLEARIS

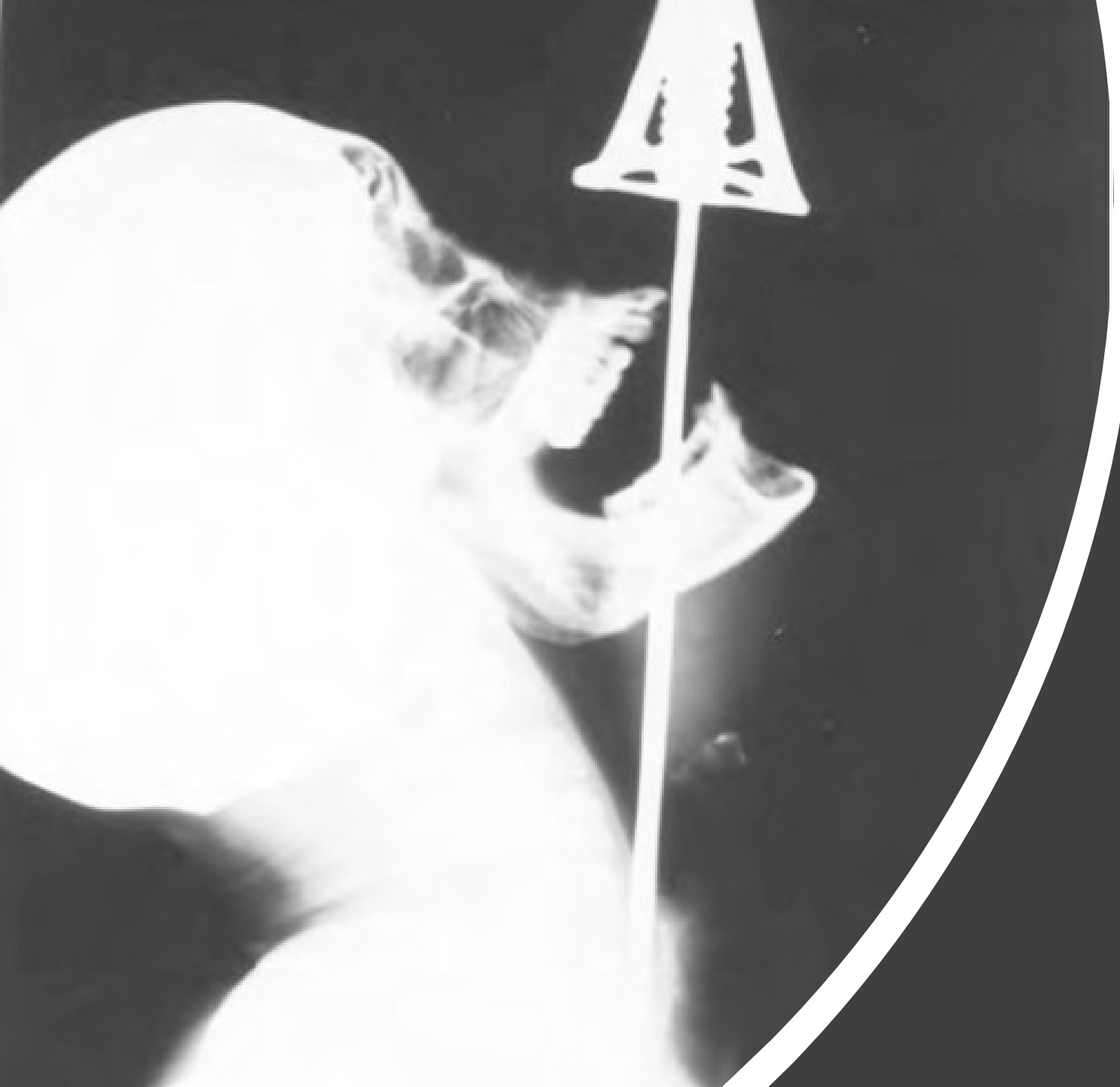Ganglion spirale cochleae

- **aferentní vlákna (95%)**
 - **bipolární neurony** (90%, dendrity inervují vnitřní vláskové buňky)
 - **pseudounipolární neurony** (10%, periferní raménka inervují zevní vláskové buňky)
- **eferentní vlákna (5%)**
 - ***tractus olivococlearis lateralis*** (synapse na dendritech bipolárních buněk)
 - ***tractus olivocochlearis medialis*** (synapse na zevních vláskových buňkách)

NERVUS VESTIBULARIS

Ganglion vestibulare

- ***pars superior***
 - ***n. utriculoampullaris***
 - *n. utricularis*
 - *n. ampullaris anterior*
 - *n. ampullaris lateralis*
- ***pars inferior***
 - ***n. ampullaris posterior***
 - ***n. saccularis***



**Nervus
glossopharyng
eus (n. IX)**

1. *Nucleus ambiguus* (rostrální část)

- **branchiomotorické jádro** pro svaly 3.-4. žaberního oblouku (svaly hltanu a měkkého patra kromě *m. tensor veli palatini*)

2. *Nucleus dorsalis nervi glossopharyngei* (*salivatorius inferior*)

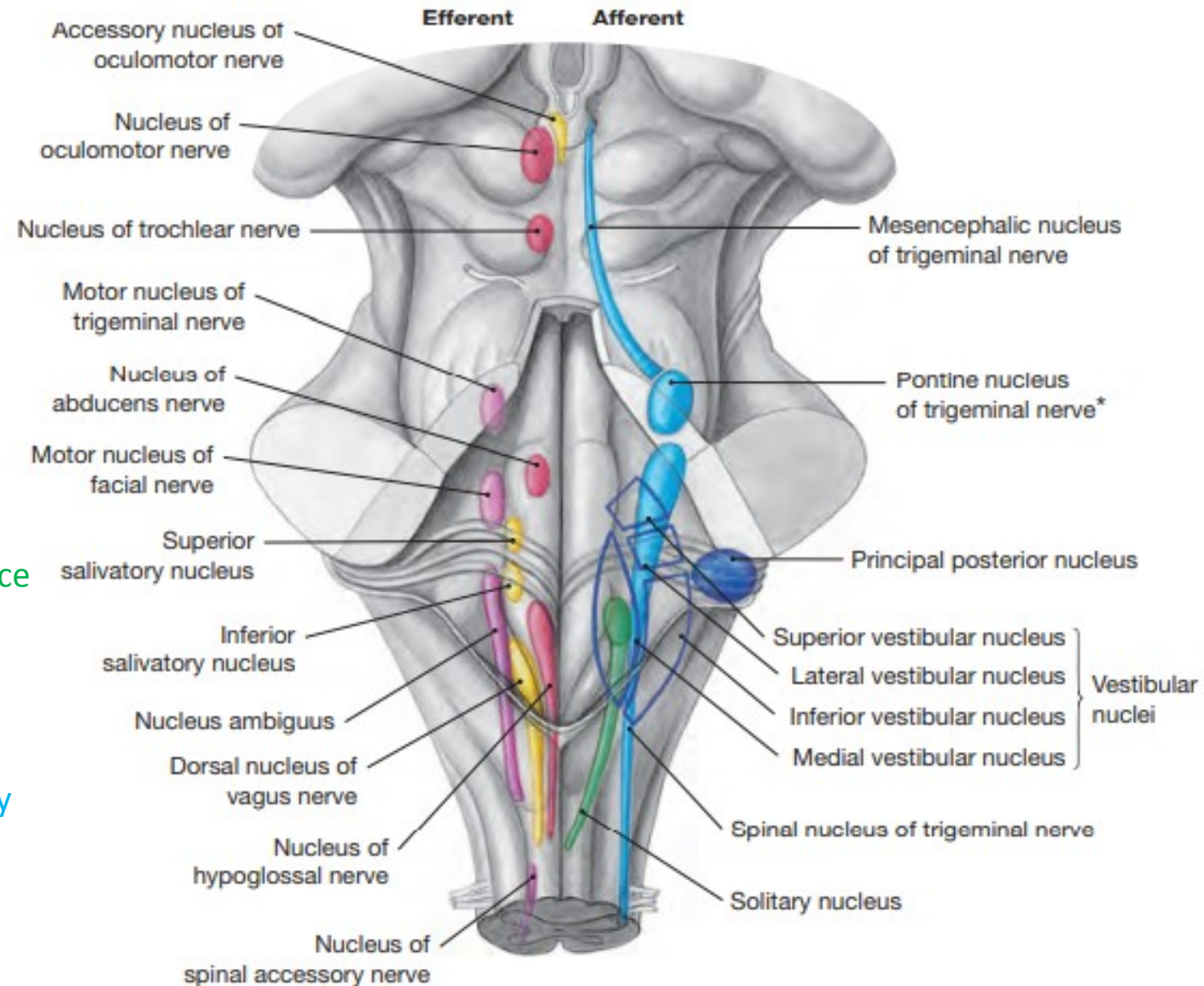
- **visceromotorické jádro** pro parasympatickou inervaci *glandula parotis*

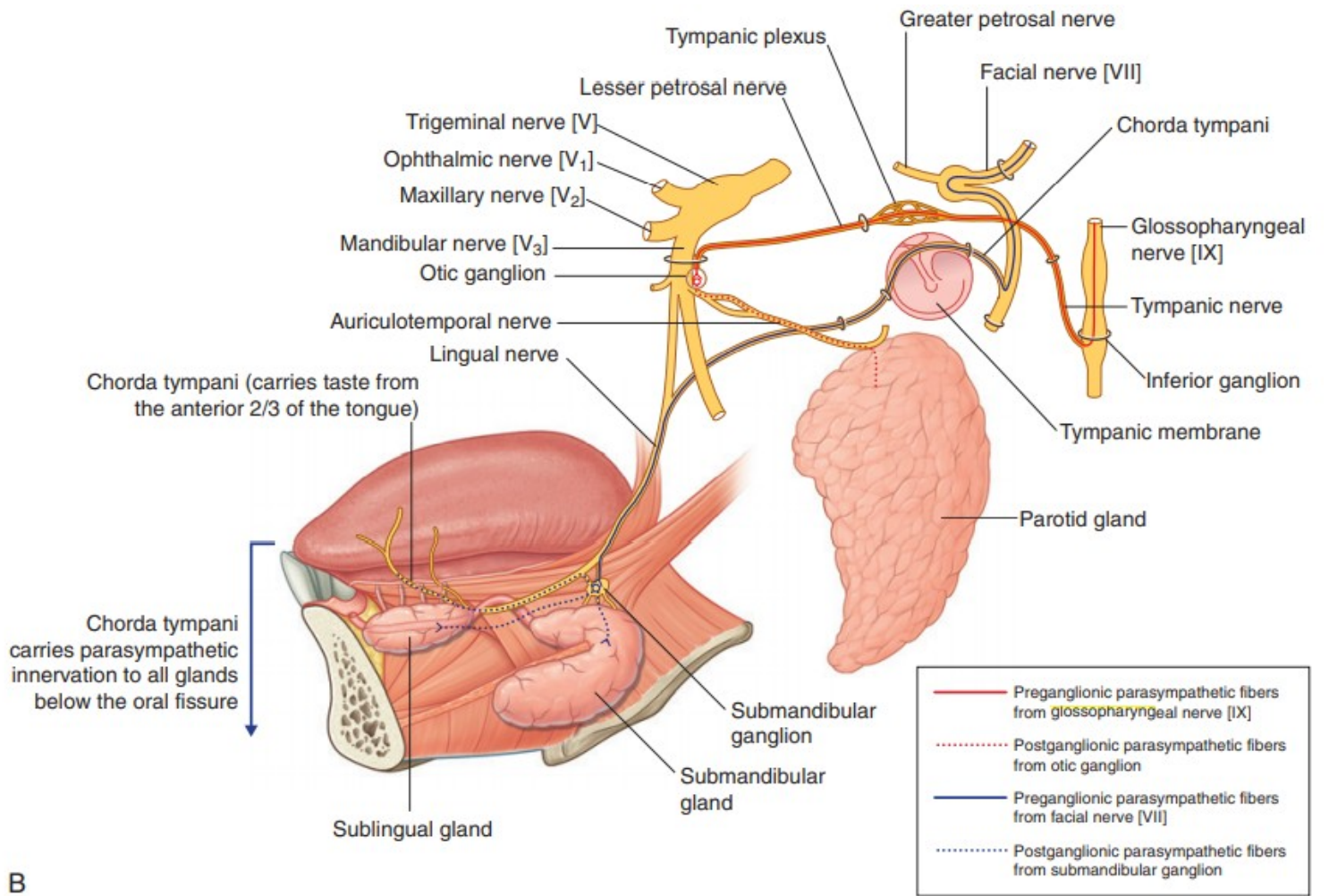
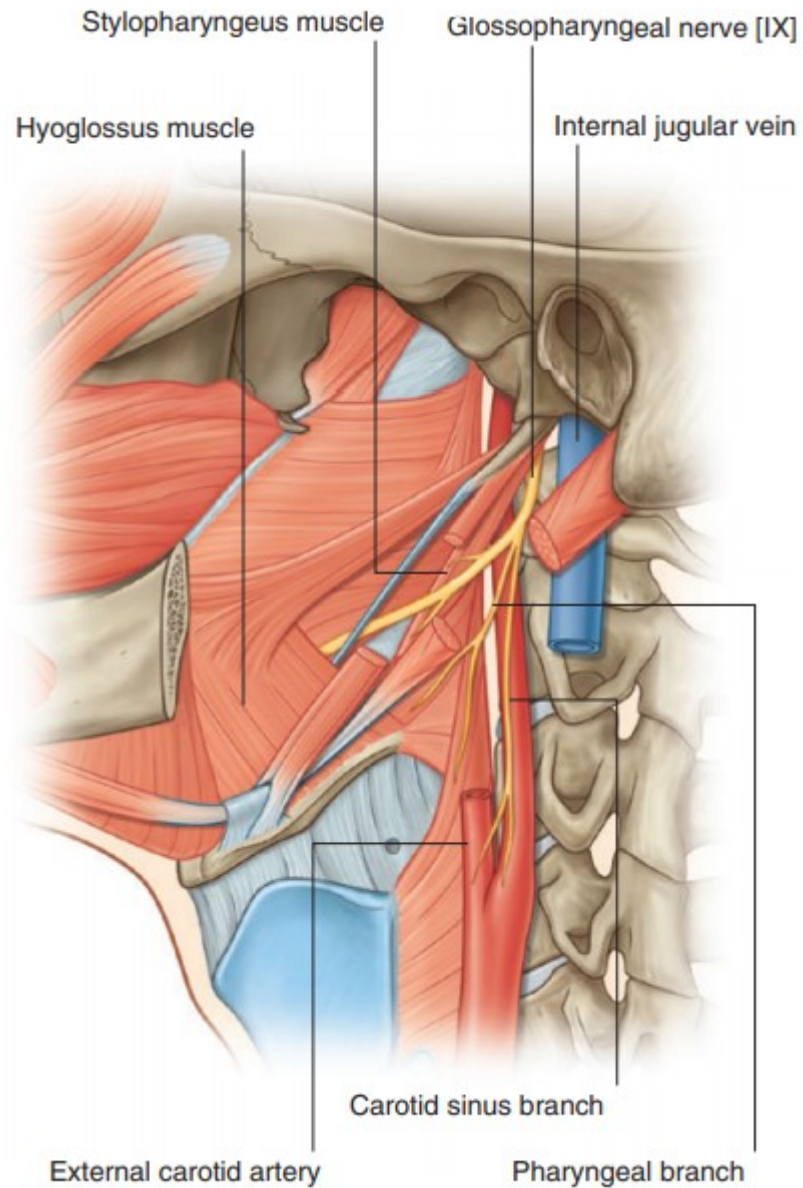
3. *Nucleus solitarius* (*gustatorius*)

- **viscerosenzorické jádro** – rostrální část pro chuťové informace ze zadní 1/3 jazyka

4. *Nucleus spinalis nervi trigemini*

- **somatosenzorické jádro** – pro somatosenzorické informace z hltanu, *tonsilla palatina*, zadní 1/3 jazyka, středoušní dutiny a přilehlé části Eustachovy trubice





B

PŘEHLED VĚTVÍ N. GLOSSOPHARYNGEUS

1. *Nervus tympanicus*

▪ *plexus tympanicus (ganglion tympanicum)*

- *r. tubarius*
- *n. petrosus minor* → *ganglion oticum* (inervace *glandula parotis* skrze *n. auriculotemporalis* → *rr. parotidei*)
 - *r. communicans cum ramo meningeo*
 - *r. communicans cum nervo auriculotemporalis*
 - *r. communicans cum chorda tympani*

2. *Ramus communicans cum ramo auriculari nervi vagi*

3. *Ramus communicans cum trunco tympanico / nervus jugularis*

4. *Ramus stylopharyngeus (ramus musculi stylopharyngei)*

5. *Rami pharyngei*

6. *Ramus sinus carotici*

7. *Rami tonsillares*

8. *Rami linguales*

Nervus vagus (n. X)

1. *Nucleus ambiguus (střední část)*

- branchiomotorické jádro pro svaly 3.-4. žaberního oblouku (svaly hltanu, jícnu a *m. cricothyroideus*)

2. *Nucleus dorsalis nervi vagi*

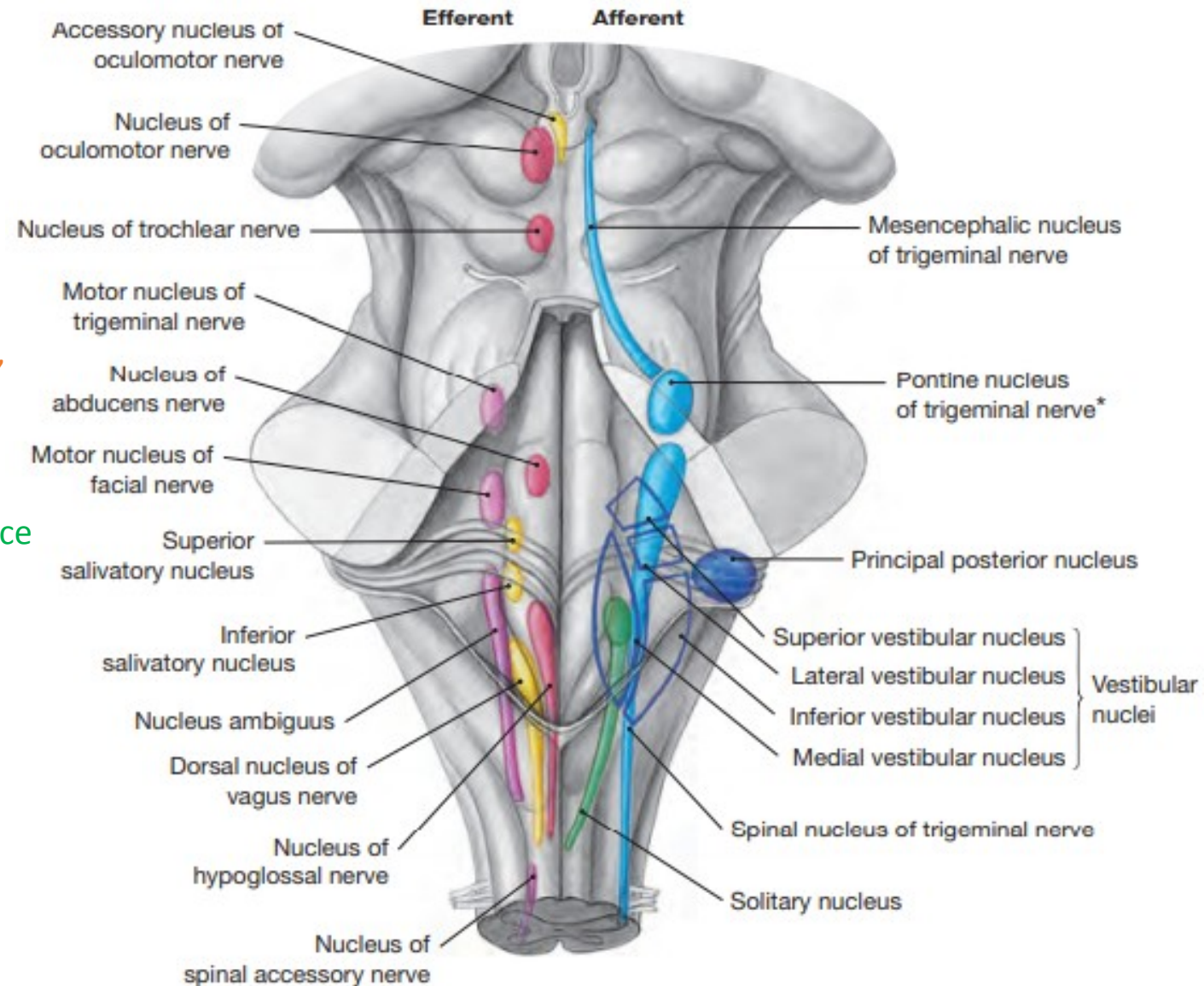
- visceromotorické jádro pro parasympatickou inervaci trávicí trubice po *flexura coli sinistra*, štítné žlázy, plic, srdce, ledvin a pohlavních žláz

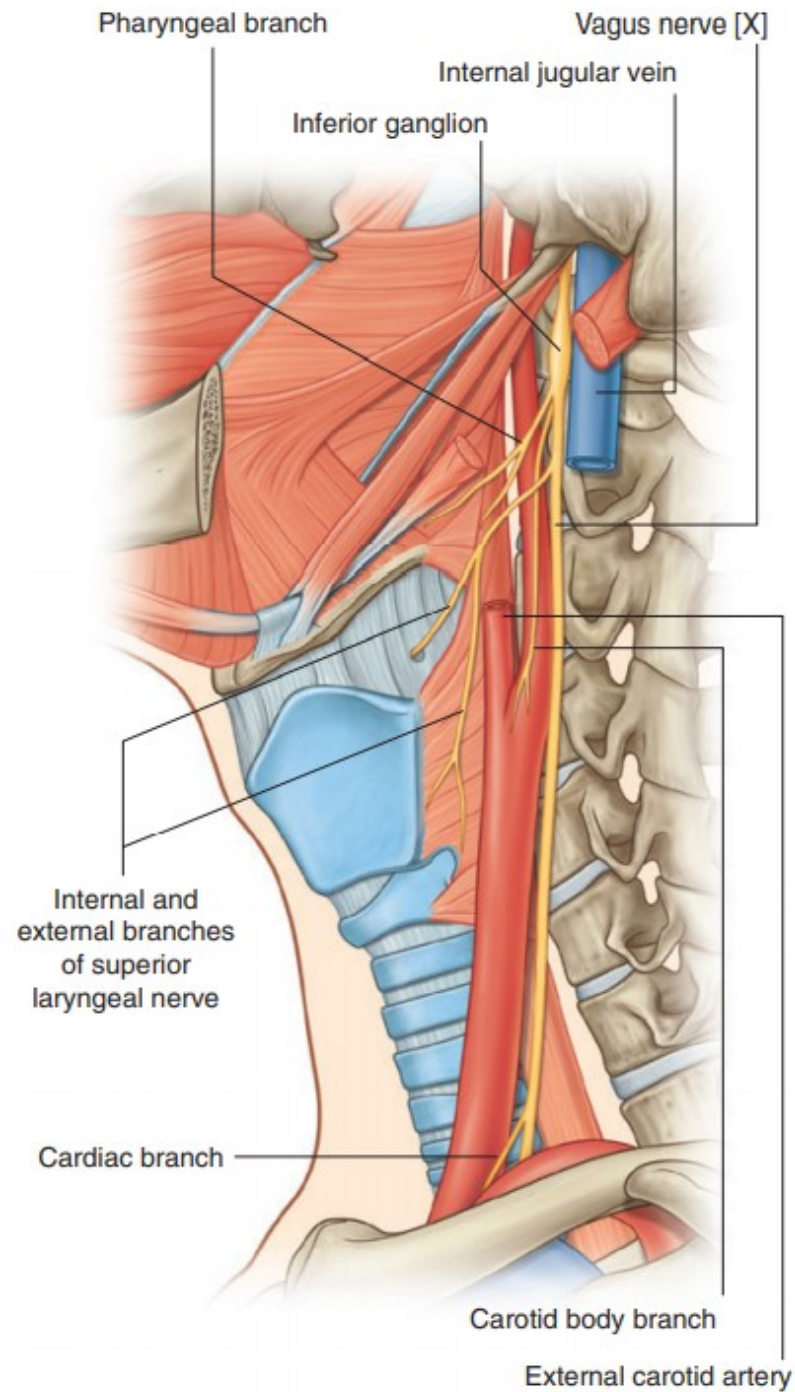
3. *Nucleus solitarius (gustatorius)*

- viscerosenzorické jádro – rostrální část pro chuťové informace z oblasti *epiglottis* a glossoepiglotických okrsků za jazykem
- také pro viscerosenzorické informace z inervační oblasti

4. *Nucleus spinalis nervi trigemini*

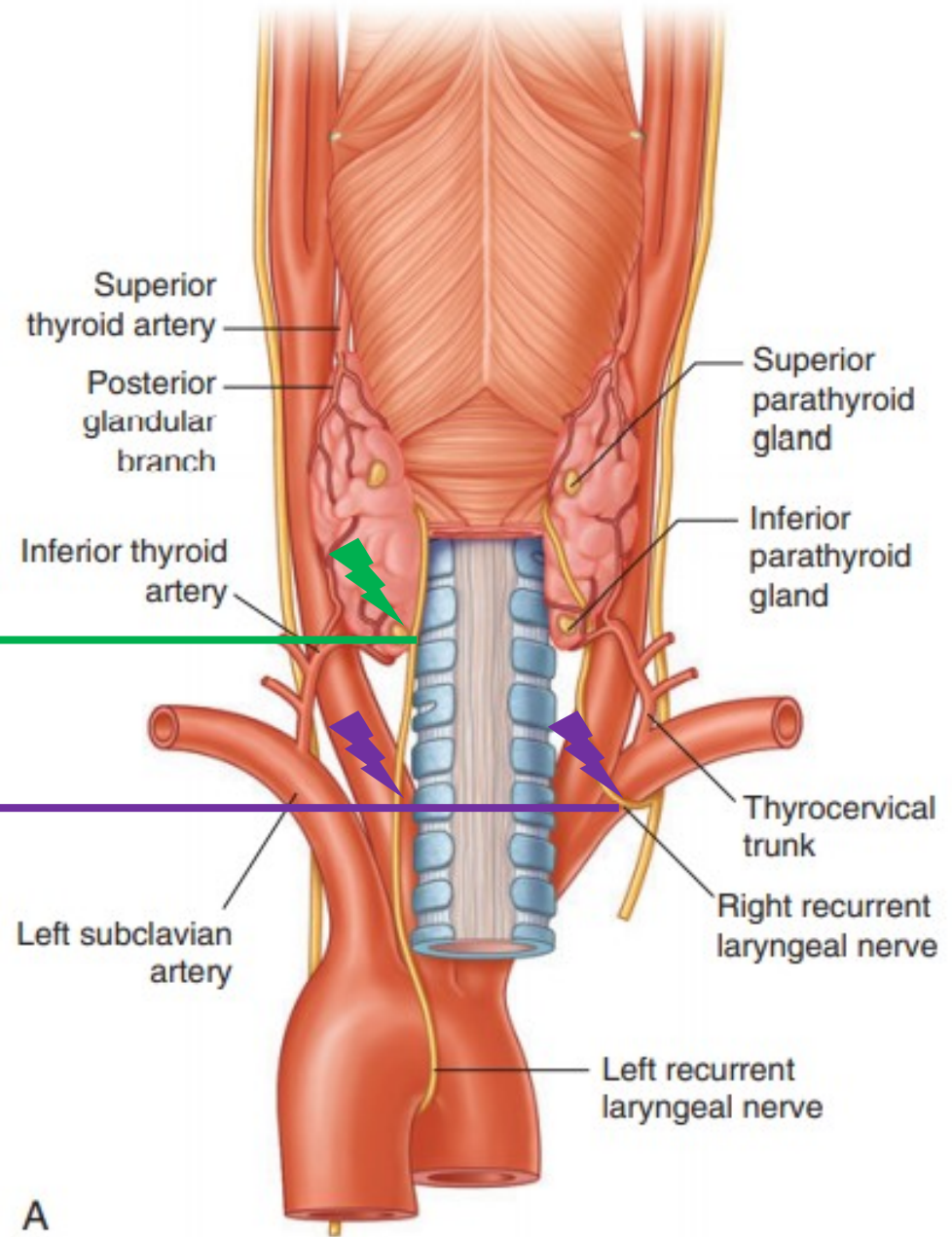
- somatosenzorické jádro – pro somatosenzorické informace z kořene jazyka, malé oblasti zadní a spodní stěny zevního zvukovodu a z horní části boltce

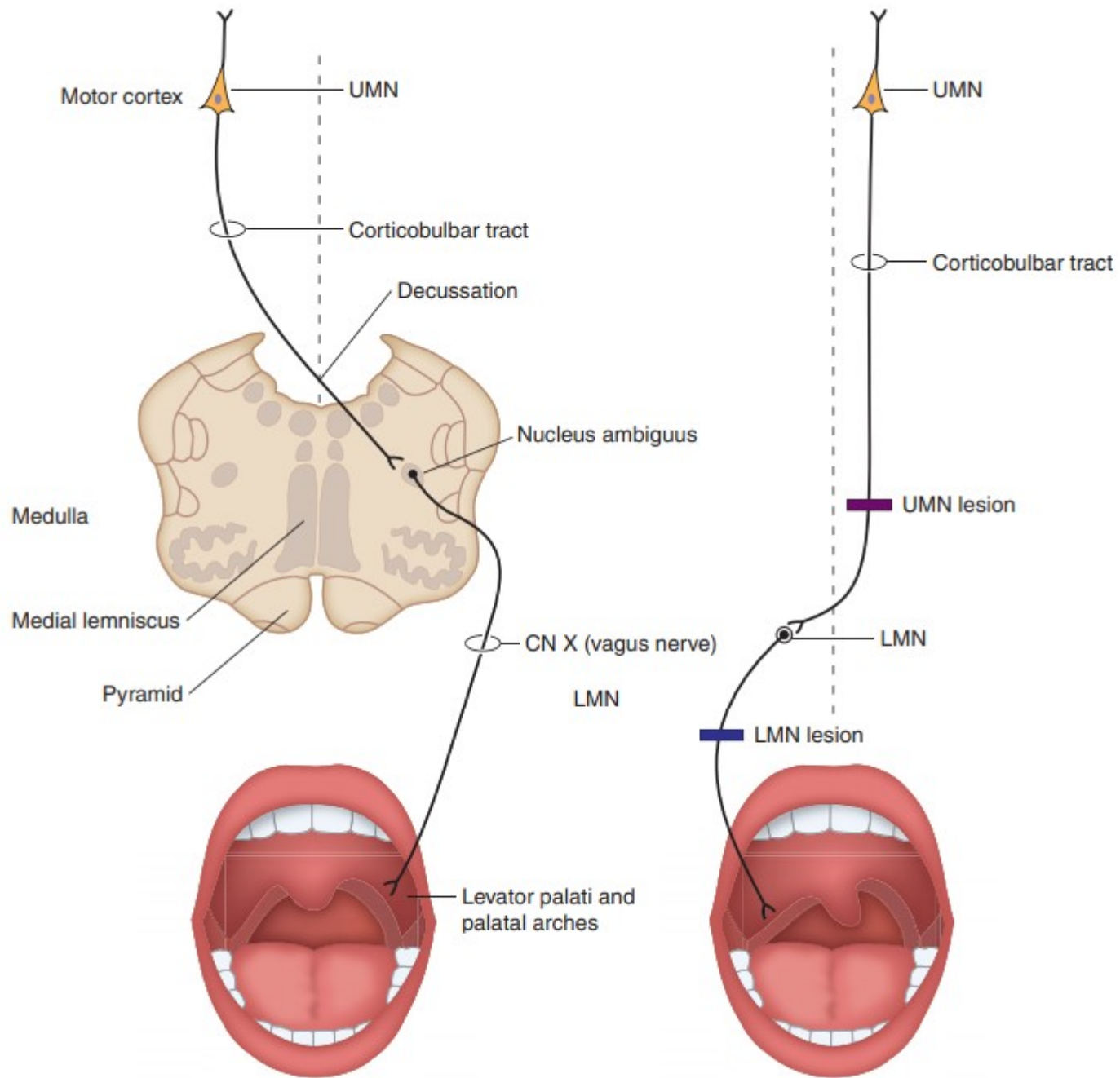




DYSFONIE

AFONIE





„PŘÍZNAK OPONY“

Stimulace n. X

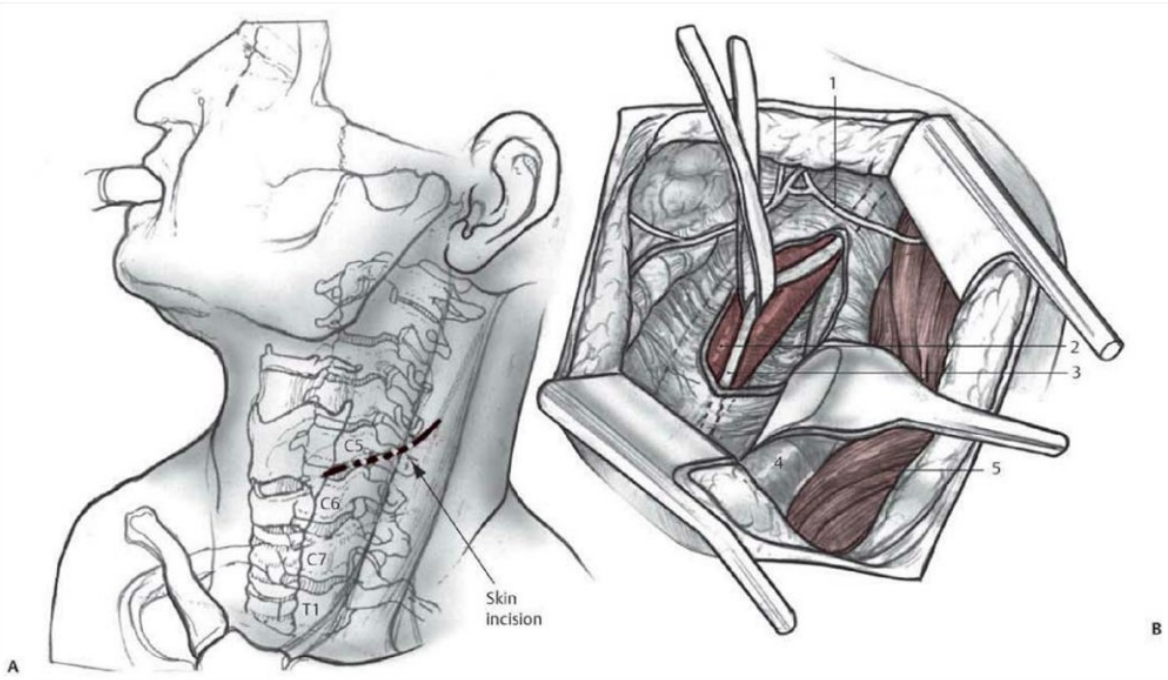


Fig. 127.1 (A) The head is placed in gentle extension and rotated approximately 15 degrees to the right. A left transverse incision is planned in a skin fold at about C5–C6, below the carotid bifurcation. (B) The jugular vein and sternocleidomastoid muscle are retracted laterally revealing the carotid artery and the vagus nerve (elevated by a vessel loop). It is important to differentiate the vagus nerve, which is deep between the carotid artery and jugular vein, from branches of the ansa cervicalis that typically cross the incision superficial to the carotid sheath. 1. Ansa cervicalis branch; 2. carotid artery; 3. vagus nerve (cranial nerve X); 4. jugular vein; 5. sternocleidomastoid muscle.

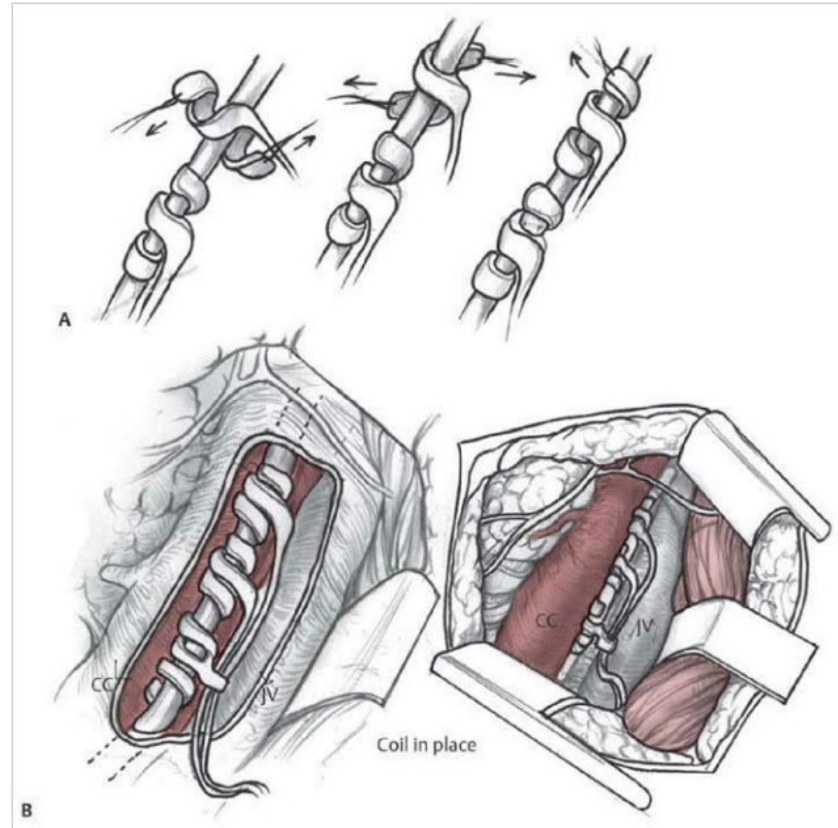


Fig. 127.2 Steps for implantation of the vagal nerve electrode. The electrode is oriented perpendicular to the nerve and gently stretched by grasping the embedded sutures. The nerve is slid between the loops of the coil. (A) Tensioning both sutures, the electrode is wound around the vagus nerve. (B) The electrode naturally coils around the nerve. (C) Proper electrode configuration and final position in relation to surrounding structures. JV, jugular vein; CC, common carotid artery.

PŘEHLED VĚTVÍ N. VAGUS

1. *Ramus meningeus*

2. *Ramus auricularis* (Arnoldův nerv)

3. *Ramus communicans cum nervo glossopharyngei*

4. *Ramus pharyngeus*

5. *Ramus glomi carotici*

6. *Nervus laryngeus superior*

- *r. externus*
- *r. internus*
- *r. communicans cum nervo laryngeo recurrens* (Galenova anastomosa)

7. *Rami cardiaci cervicales superiores*

8. *Rami cardiaci cervicales inferiores*

9. *Nervus laryngeus recurrens*

- *rr. tracheales*
- *rr. oesophagei*
- *rr. pharyngei*
- *n. laryngeus inferior*

10. *Rami cardiaci thoracici*

11. *Rami bronchiales / pulmonales*

12. *Plexus oesophageus*

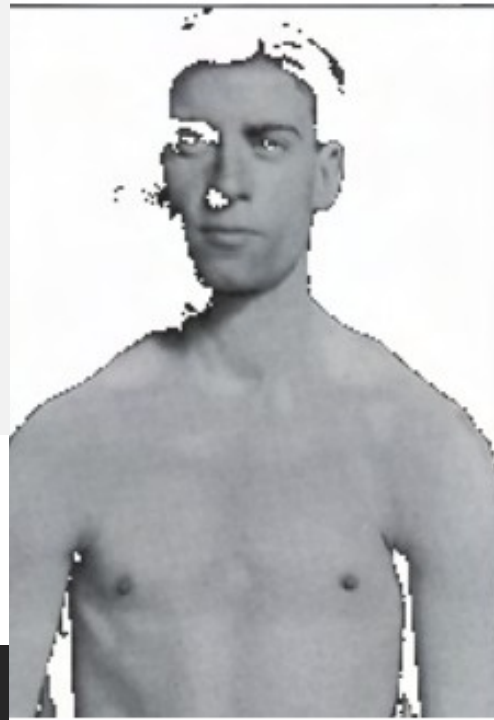13. *Truncus vagalis anterior*

- *plexus gastricus anterior (rr. gastrici anteriores)*
- *n. curvaturae minoris anterior*
- *r. pyloricus*
- *rr. hepatici*
- *rr. coeliaci*

14. *Truncus vagalis posterior*

- *plexus gastricus posterior (rr. gastrici posteriores)*
- *n. curvaturae minoris posterior*
- *rr. coeliaci*
 - *rr. hepatici, rr. pancreatici, rr. lienales, rr. renales, rr. suprarenales, rr. intestinales, rr. ovarici, rr. testiculares*

•••••
Nervus accessorius (n. XI)

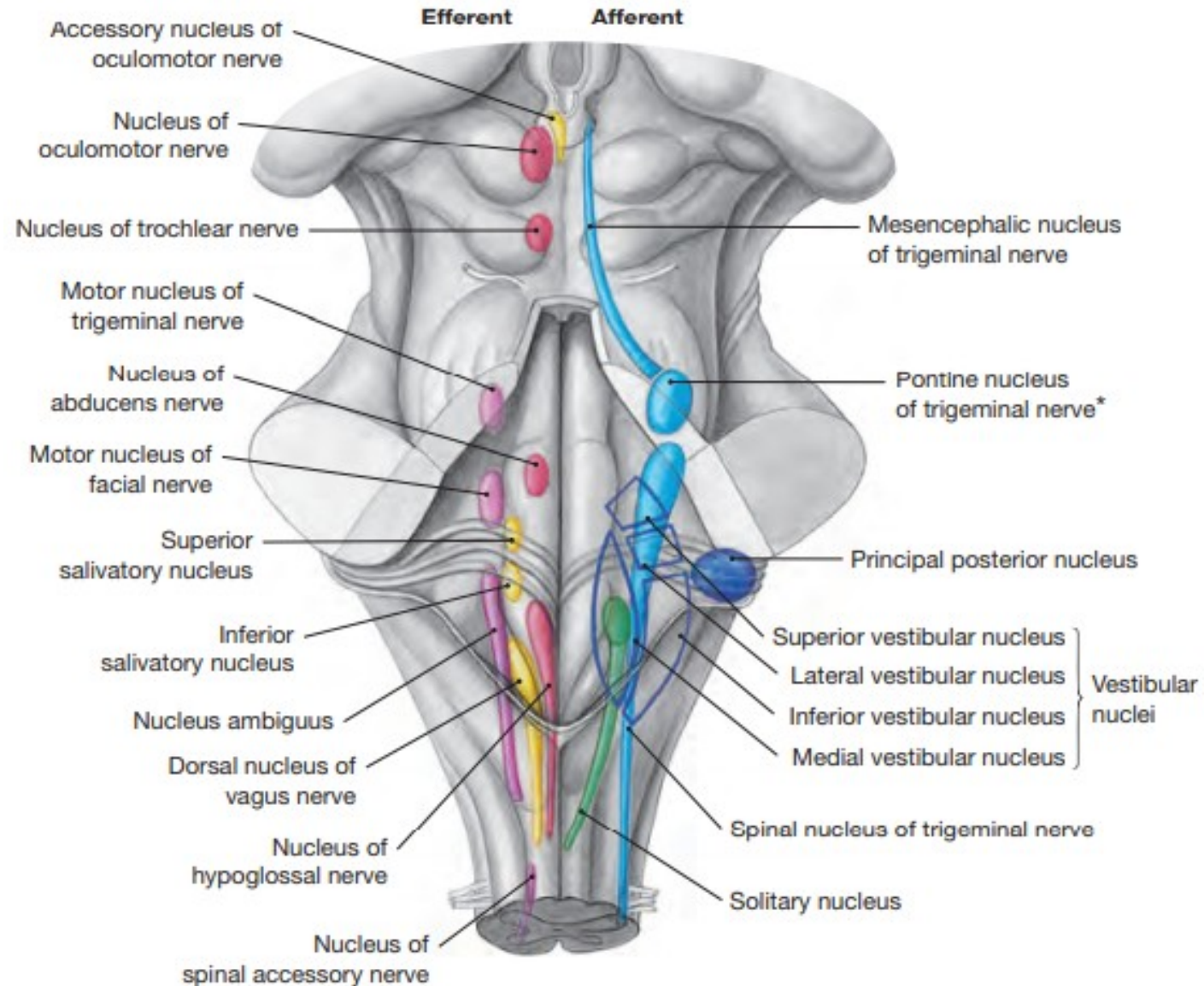


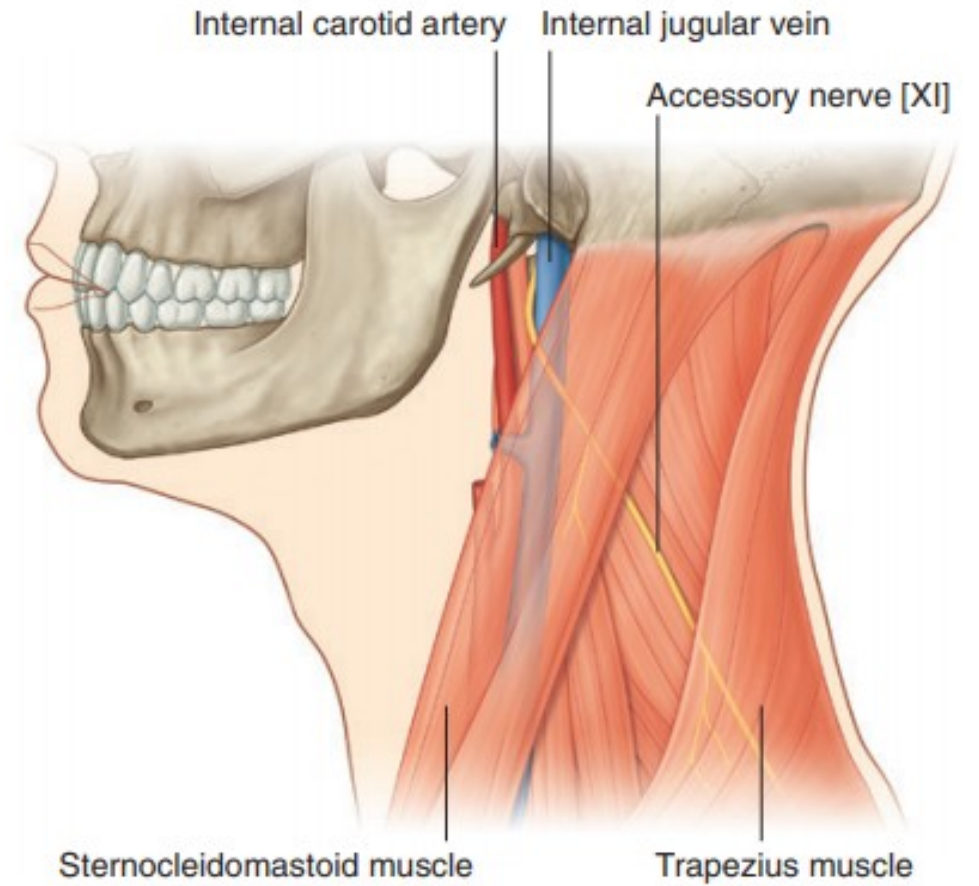
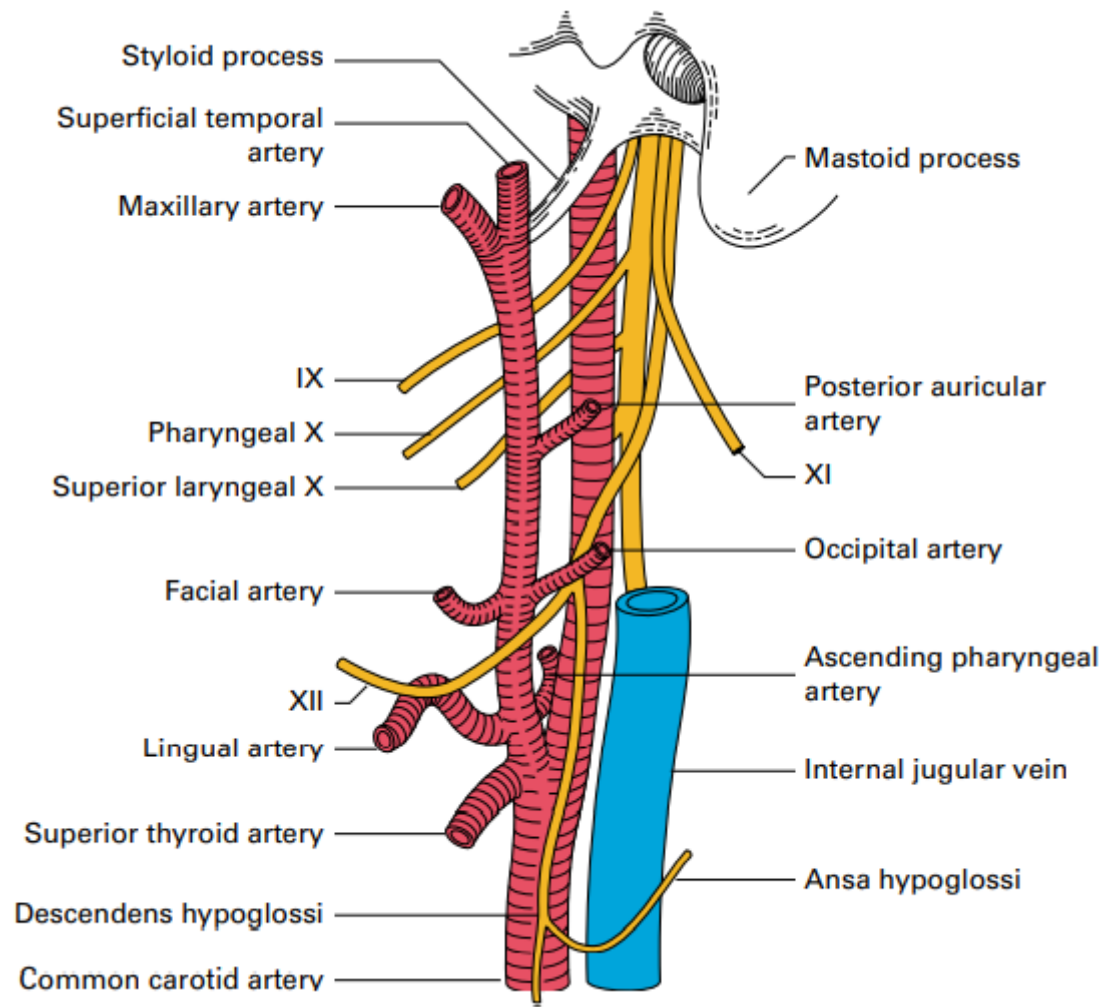
1. *Nucleus ambiguus* (kaudální část)

- branchiomotorické jádro pro svaly 3.-4. žaberního oblouku (svaly hrtanu kromě *m. cricothyroideus*)
- vlákna se spojují v *radix cranialis n. XI*

2. *Nucleus spinalis nervi accessorii* (C1-C4/C6)

- somatomotorické jádro pro inervaci *m. sternocleidomastoideus* a *m. trapezius*
- vlákna se spojují v *radix spinalis n. XI*





PŘEHLED VĚTVÍ N. ACCESSORIUS

1. *Radix cranialis (pars vagalis)*

2. *Radix spinalis (pars spinalis)*

3. *Truncus nervi accessorii*

- *ramus internus*

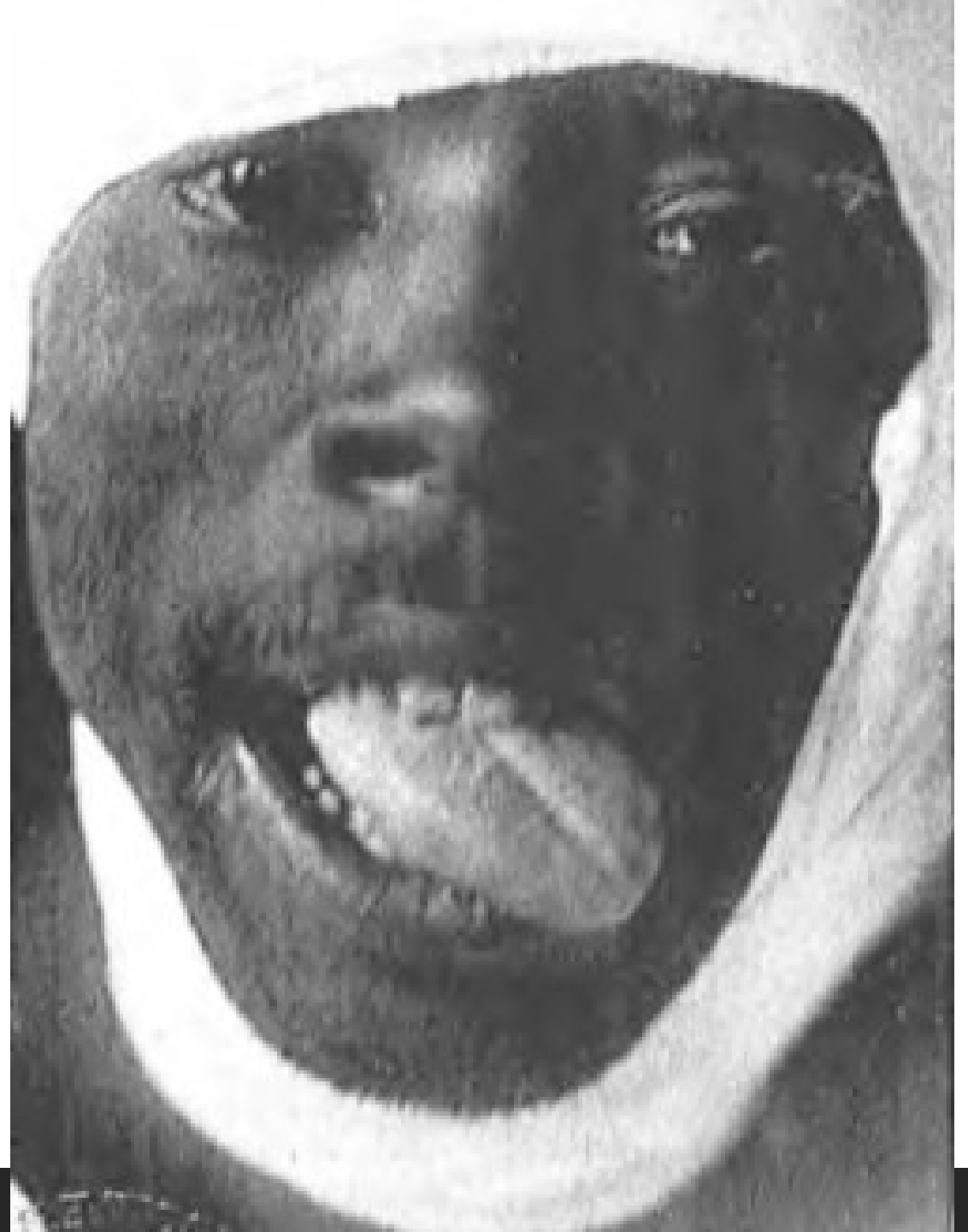- motorická vlákna pro *n. vagus* (*rr. pharyngei* a *n. laryngeus recurrens*)

- *ramus externus*

- *rr. musculares* pro *m. sternocleidomastoideus* a *m. trapezius*



Nervus hypoglossus (n. XII)



1. *Nucleus (originis) nervi hypoglossi*

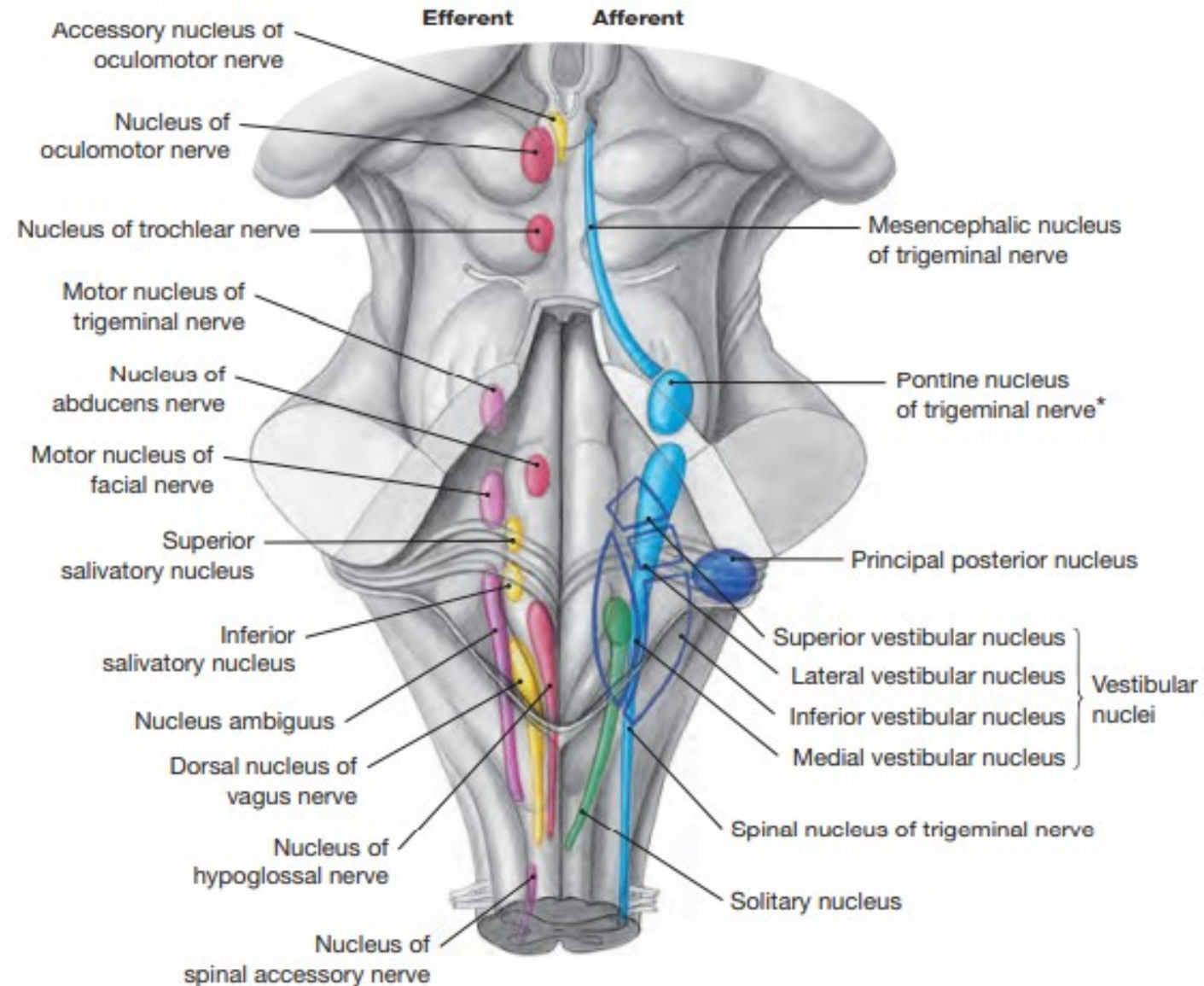
- branchiomotorické jádro pro všechny intraglosální a extraglosální svaly jazyka (kromě *m. palatoglossus*)
- vlákna se spojují v *radix cranialis n. XI*

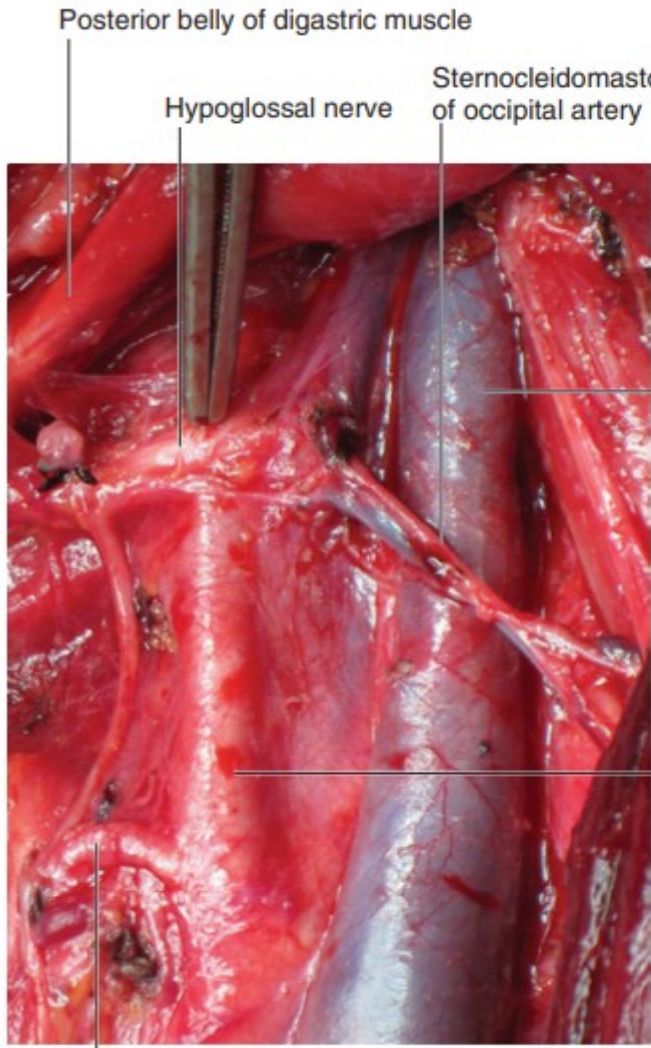2. *Nucleus dorsalis nervi vagi*

- visceromotorické jádro pro parasympatickou inervaci cév jazyka

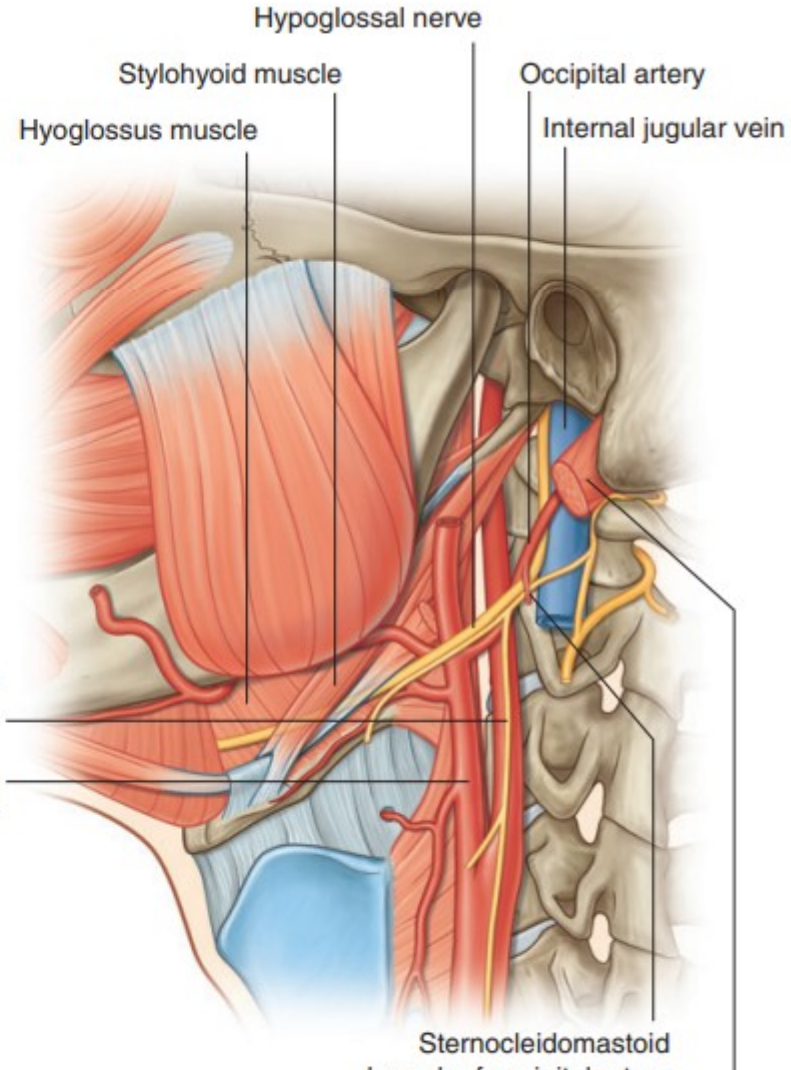
3. *Nucleus mesencephalicus nervi trigemini*

- ganglion tvořené pseudounipolárními neurony přijímající propriocepci ze svalů jazyka

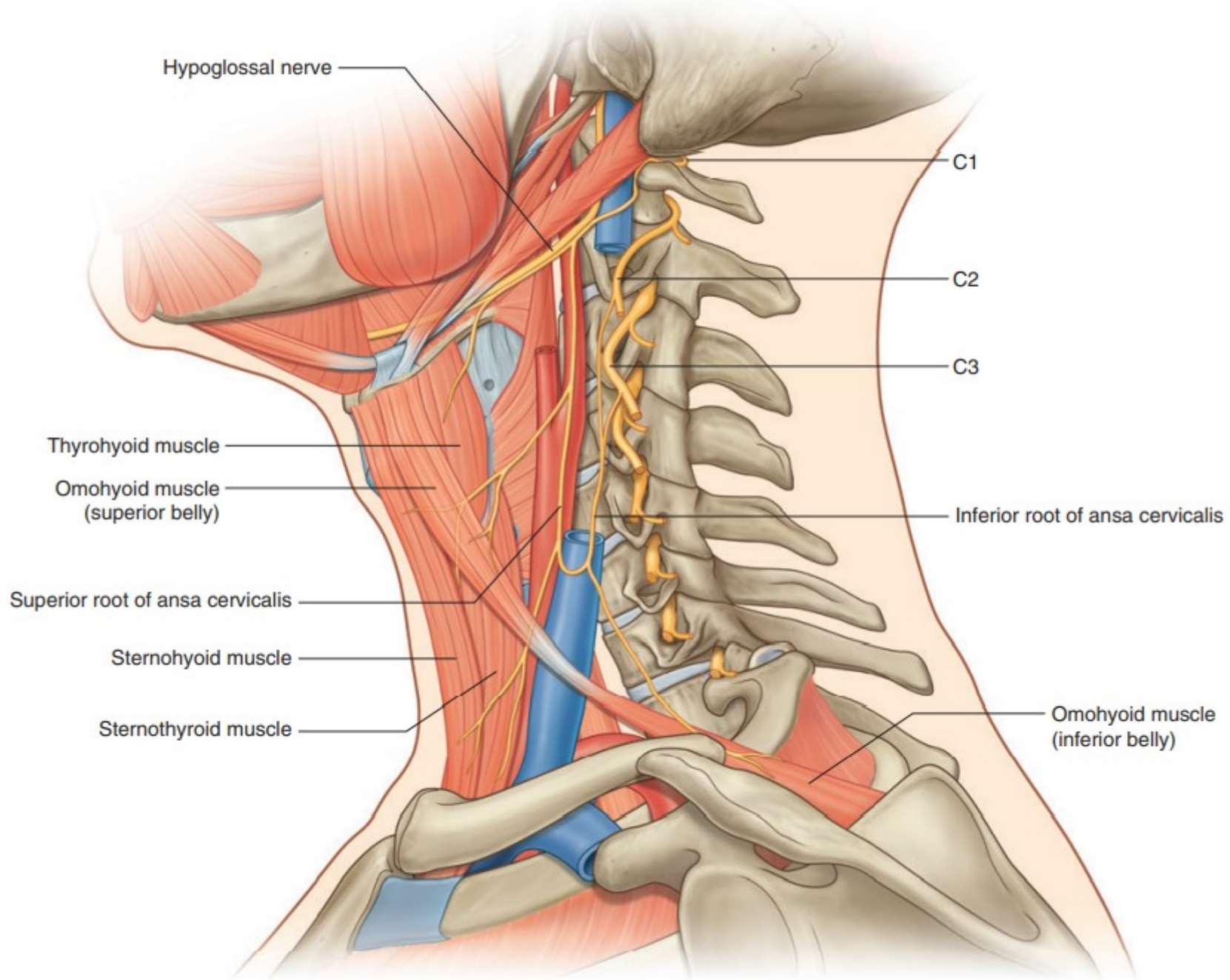


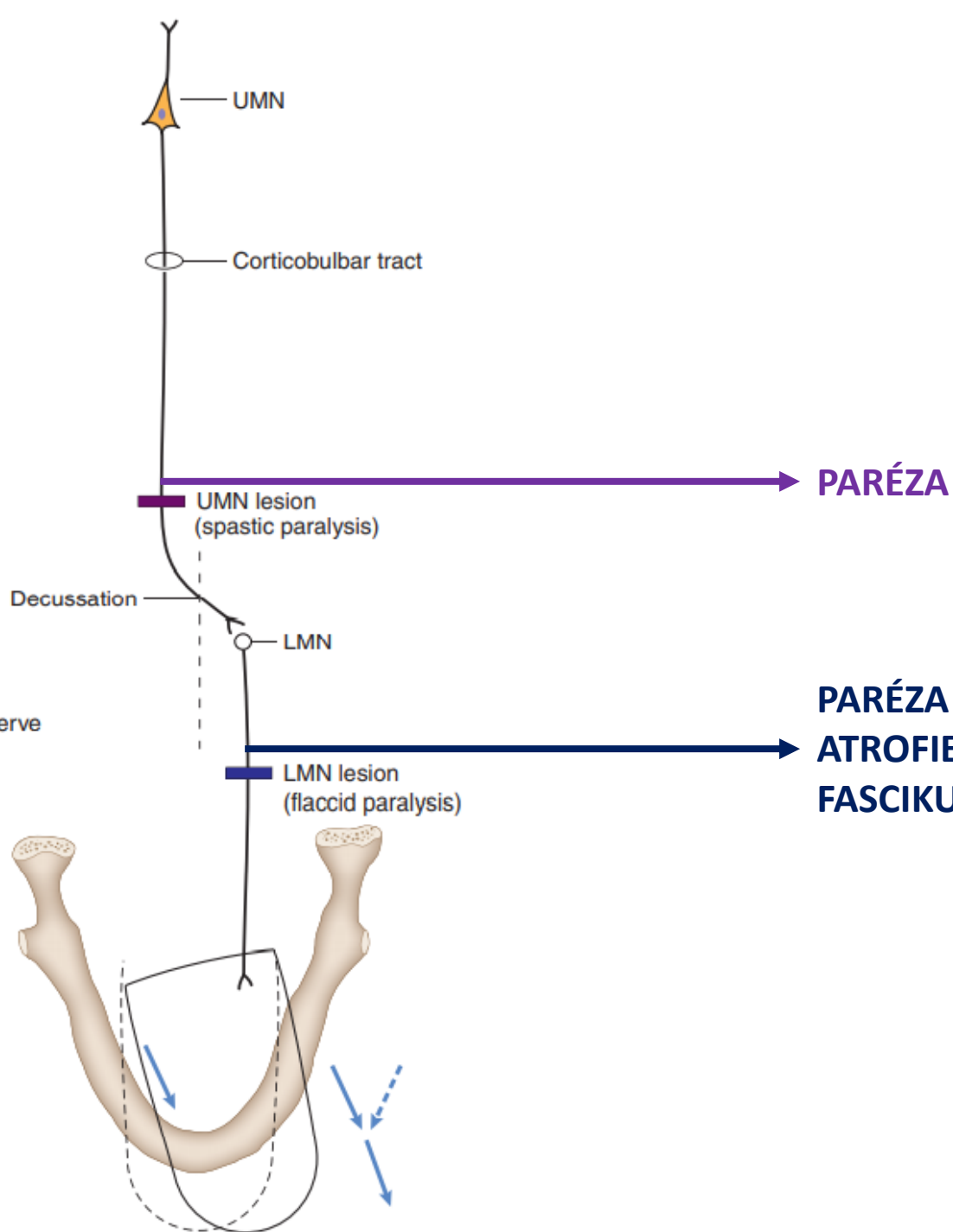
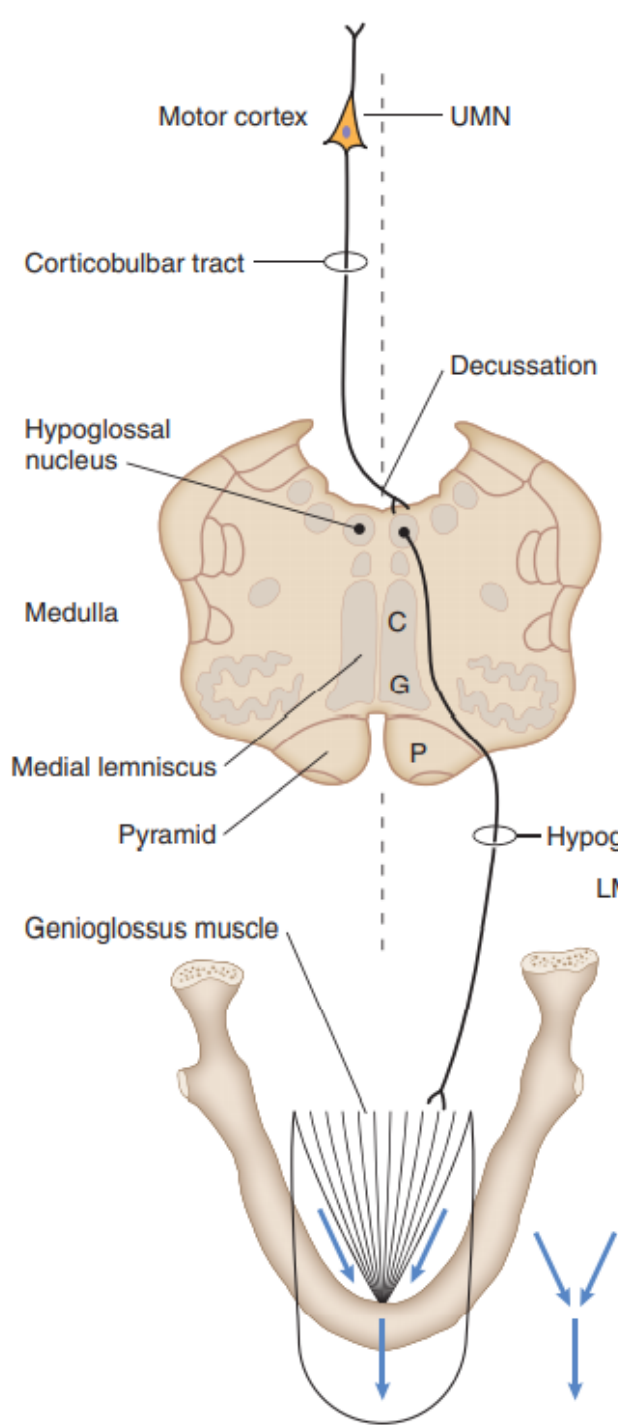


A



B





PARÉZA

**PARÉZA
ATROFIE
FASCIKULACE**

PŘEHLED VĚTVÍ N. HYPOGLOSSUS

1. Spojka z *ansa cervicalis prima* (ventrální větve C1 a C2)

2. Spojky z *truncus sympathicus* a *nervus vagus*

3. **Radix superior ansae cervicalis (ramus descendens nervi hypoglossi)**

- motorické vlákna z *ansa cervicalis prima*
- spojením s *radix inferior ansae cervicalis* (ventrální větve C2 a C3) vzniká ***ansa cervicalis sekunda***
- inervace některých infrahyoidních svalů

4. **Rami musculares**

- inervace *m. geniohyoideus* a *m. thyrohyoideus* (vlákna původem z *ansa cervicalis prima*)

5. **Rami communicantes cum nervo hypoglosso**

- somatosenzorické a propiocepční vlákna z n. lingualis

6. **Rami linguales**

- inervace intraglosálních svalů a *m. genioglossus*, *m. hyoglossus* a *m. styloglossus*

Literatura použitá při tvorbě přednášky (včetně obrázků):

HOMBACH-KLONISCH, S., T. KLONISCH and J. PEELER. *Sobotta: Clinical Atlas of Human Anatomy*. Munich, Germany: Elsevier Science, 2019, 680 s. ISBN 978-0-7020-5273-6.

STANDRING, S, et al. *Gray's Anatomy: The Anatomical Basis of Clinical Practice*. 41st. Philadelphia: Elsevier, 2016, 1562 s. ISBN 978-0-7020-5230-9.

DRAKE, R. L., A. WAYNE VOGL and A. W. M. MITCHELL. *Gray's Anatomy for Students*. 4th. Philadelphia: Elsevier, 2020. ISBN 978-0-323-39304-1.

DRAKE, R. L., A. WAYNE VOGL, A. W. M. MITCHELL, R. M. TIBBITTS and P. E. RICHARDSON. *Gray's Atlas of Anatomy*. 2. Philadelphia: Churchill Livingstone, 2015, 648 s. ISBN 978-1-4557-4802-0.

VILENSKY, J. A., W. M. ROBERTSON and C. A. SUÁREZ-QUIAN. *The Clinical Anatomy of the Cranial Nerves: The Nerves of "On Old Olympus Towering Top"*. Wiley-Blackwell, 2015, 336 s. ISBN 978-1-1184-9201-7.

NETTER, F. H. *Atlas of Human Anatomy*. 6. Philadelphia: Saunders, 2014, 624 s. ISBN 978-1-4557-0418-7.

ELLIS, H. and V. MAHADEVAN. *Clinical anatomy: applied anatomy for students and junior doctors*. Fourteenth edition. Hoboken, USA: Wiley-Blackwell, 2019. ISBN 978-111-9325-536.

GOULD, D. J. and J. D. FIX. *Neuroanatomy (Board Review Series)*. 5. Baltimore: Lippincott Williams & Wilkins, 2014, 368 s. ISBN 978-1-4511-7609-4.

ROPPER, A. H., M. A. SAMUELS, J. P. KLEIN, S. PRASAD, et al. *Adams and Victor's Principles of Neurology*. 11. New York: McGraw-Hill Education Medical, 2019, 1664 s. ISBN 978-0-07-184262-4.

GOSLING, J. A., P. F. HARRIS, J. R. HUMPHERSON, I. WHITMORE, P. L. T. WILLAN et al. *Human Anatomy, Color Atlas and Textbook*. 6. Philadelphia: Elsevier, 2017, 456 s. ISBN 978-0-7234-3827-4.

BAKER, E. W., M. SCHUENKE, E. SCHULTE, U. SCHUMACHER, et al. *Anatomy for Dental Medicine*. Second Edition. Thieme Medical Publishers, 2015. ISBN 978-1-62623-085-9.

GLEESON, M. J., R. C. CLARKE, et al. *Scott-Brown's Otorhinolaryngology: Head and Neck Surgery (3 volume set)*. 7th edition. CRC Press, 2008. ISBN 978-0-340-808-931.

CHROBOK, V., J. DRŠATA, M. JANOUCH, P. KOMÍNEK, et al. *Příručka pro praxi: Screening sluchu novorozenců* [online]. Praha: Česká společnost otorinolaryngologie a chirurgie hlavy a krku ČLS JEP, 2019 [cit. 2022-03-21].
Dostupné z: <https://www.otorinolaryngologie.cz/content/uploads/2020/02/ppp-screening-sluchu-novorozencu.pdf>

ČIHÁK, Radomír. *Anatomie 3*. Třetí, upravené a doplněné vydání. Praha: Grada, 2016, 832 s. ISBN 978-802-4756-363.