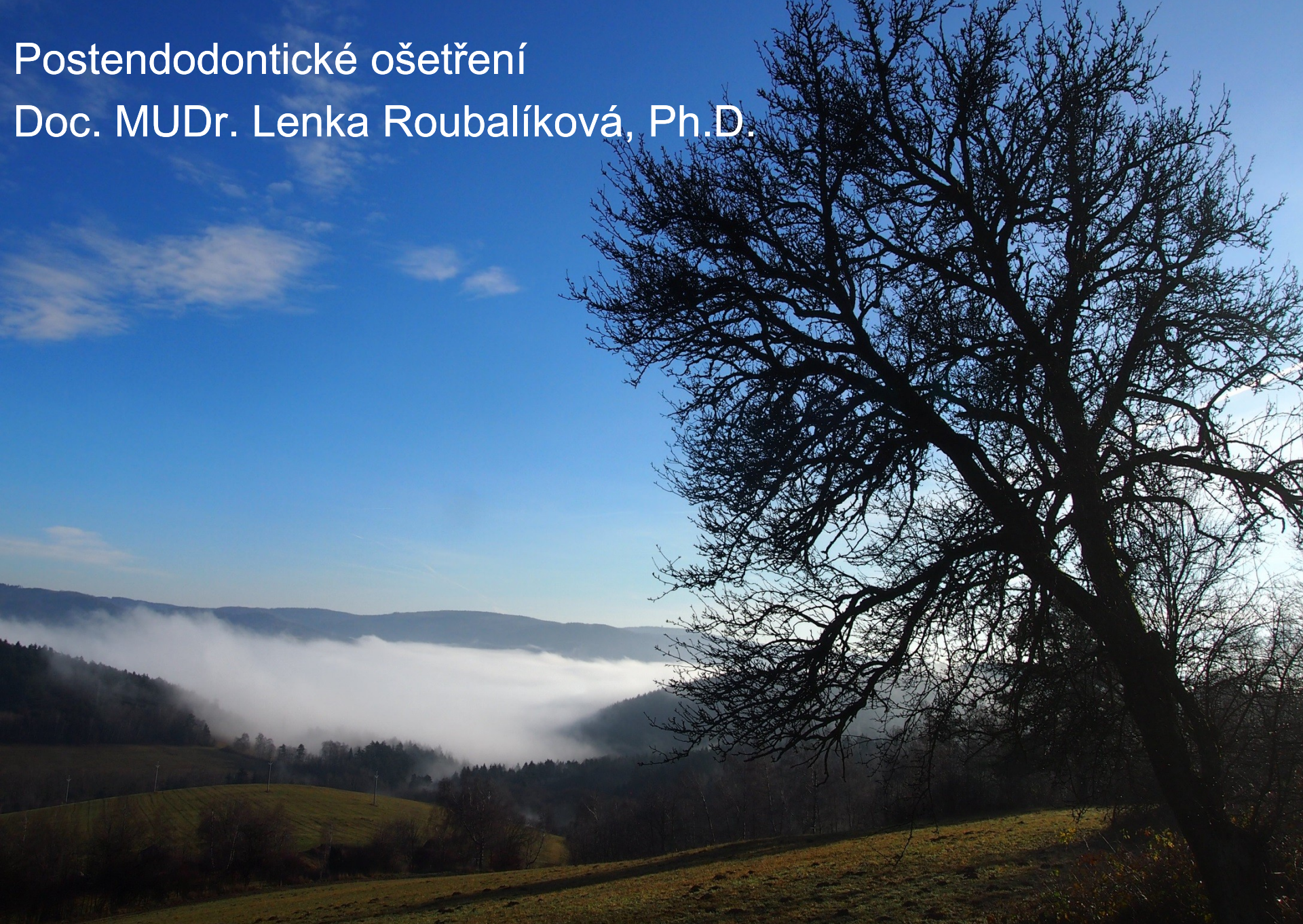

Postendodontické ošetření

Doc. MUDr. Lenka Roubalíková, Ph.D.

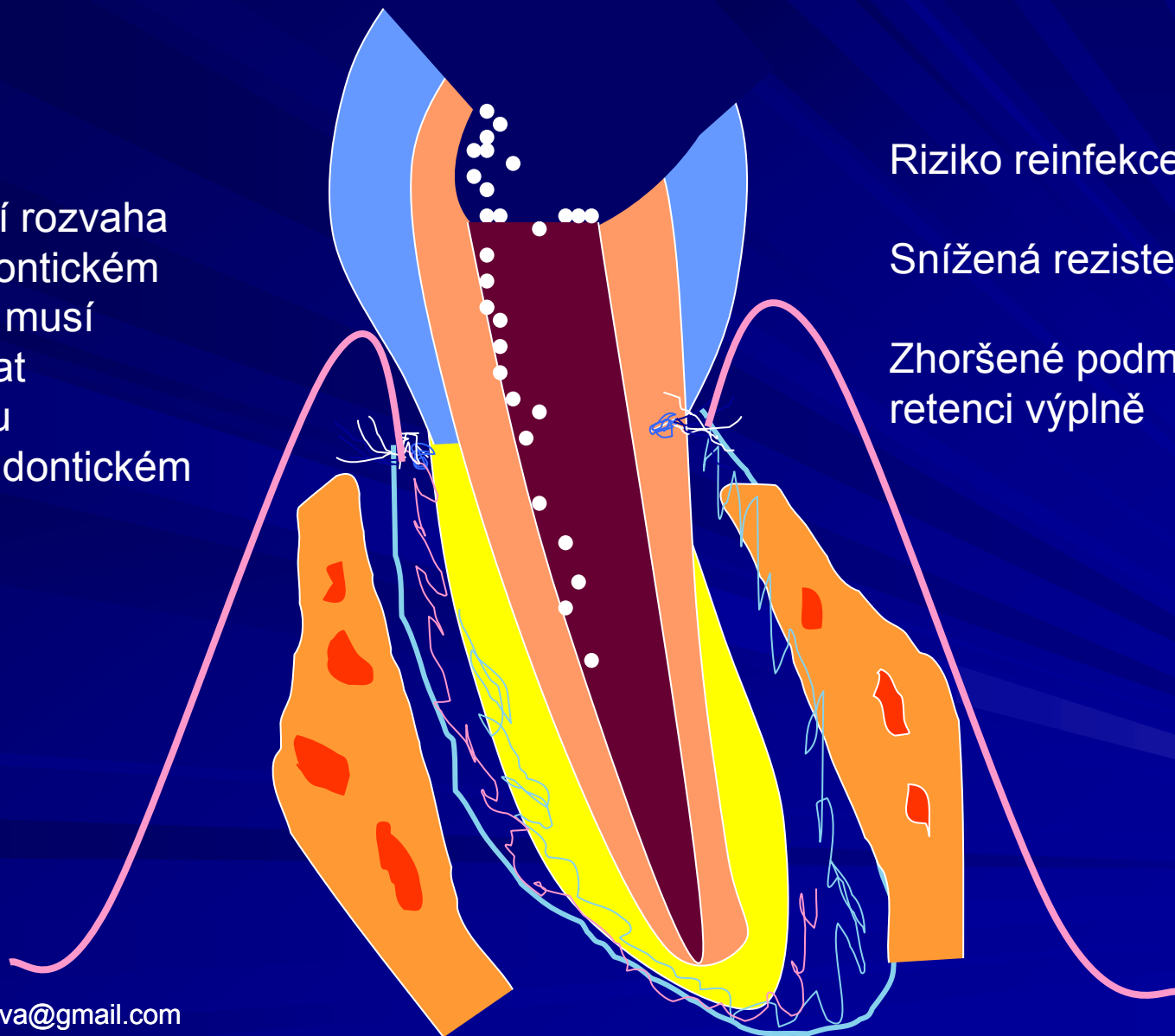


Postendodontické ošetření

- Adhezivní technologie a přímé rekonstrukce

Zub po endodontickém ošetření

Indikační rozvaha o endodontickém ošetření musí zahrnovat i rozvahu o postendontickém řešení

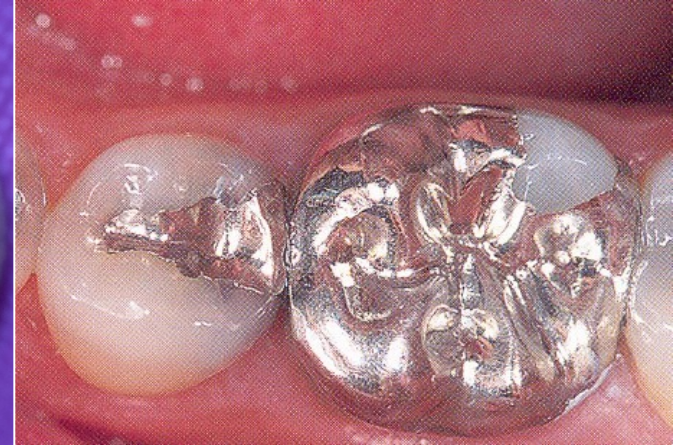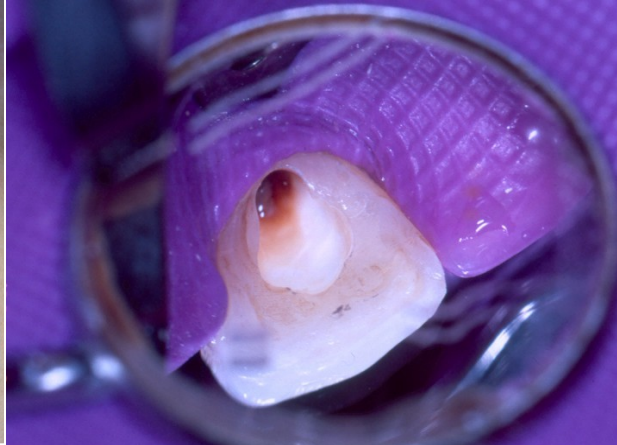

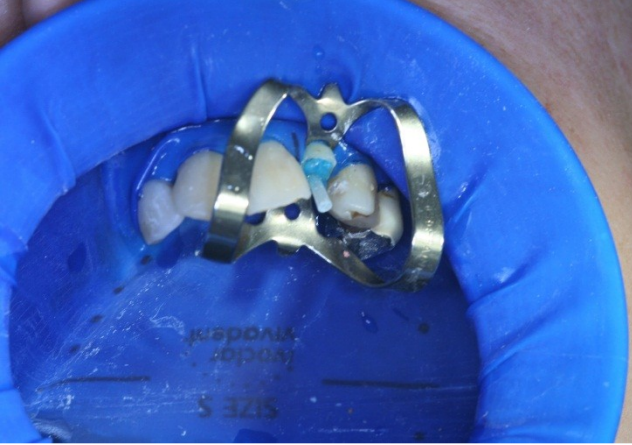
Riziko reinfekce

Snížená rezistence

Zhoršené podmínky pro retenci výplně

Cíle postendodontického ošetření



- **Zabránit reinfekci**
- **Zajistit trvanlivost korunkové rekonstrukce (rezistence, retence a stabilita)**

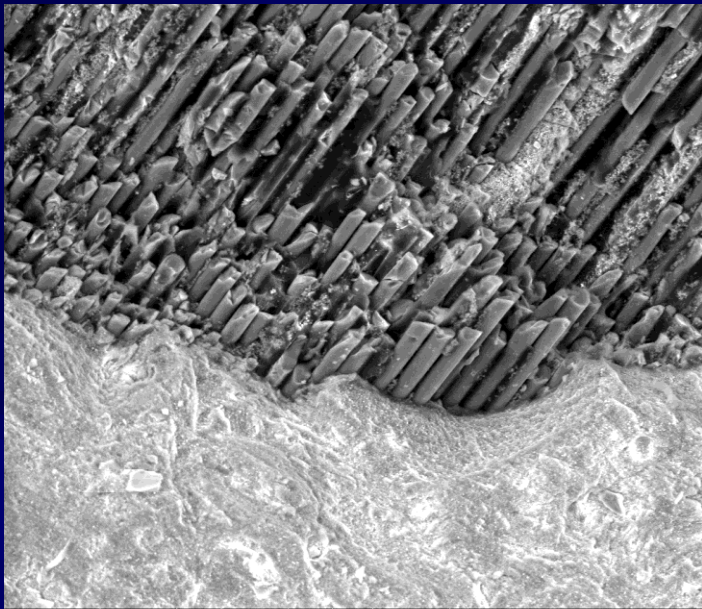
Současné trendy v posteendodoncii




**Adhezivní technologie
s kompozity**



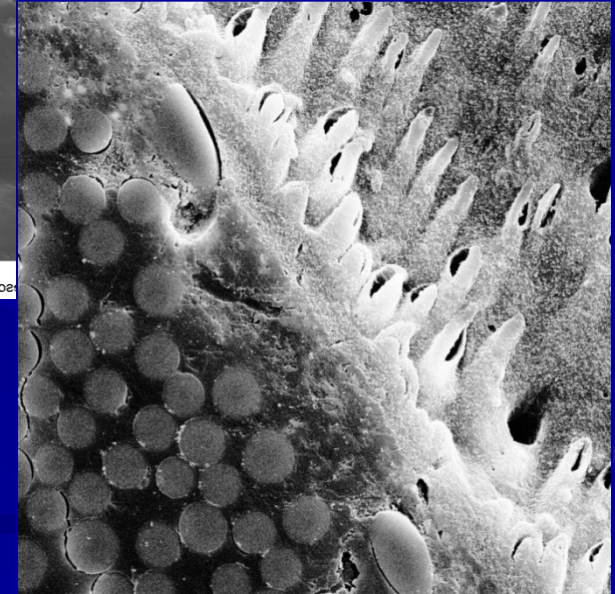
Užší indikace kořenových čepů



9/7/2005	WD	Mag	HV	Spot	Det	Pressure	100.0µm
3:58:52 PM	18.3 mm	500x	25.0 kV	3.0	LFD	70.0 Pa	Tooth-Fill of the extension part

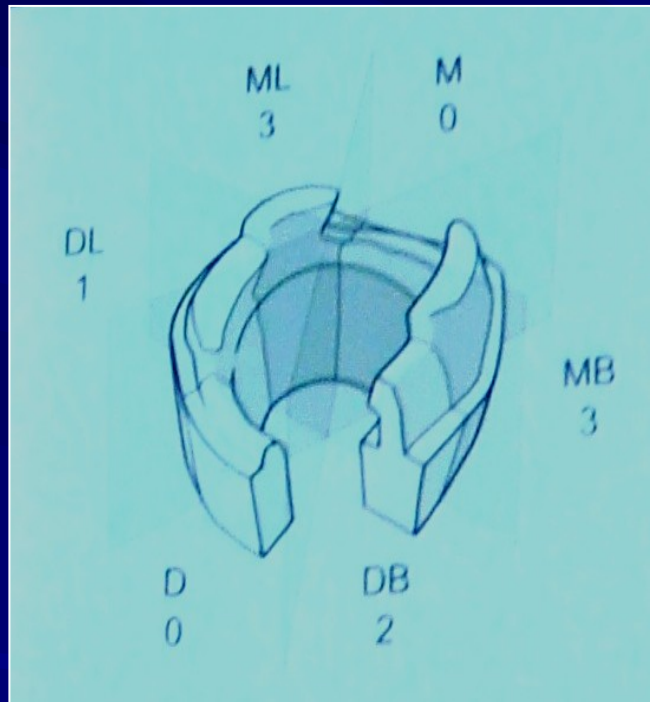


DATE: 08/23/06
DET: SE Detector
20 µm



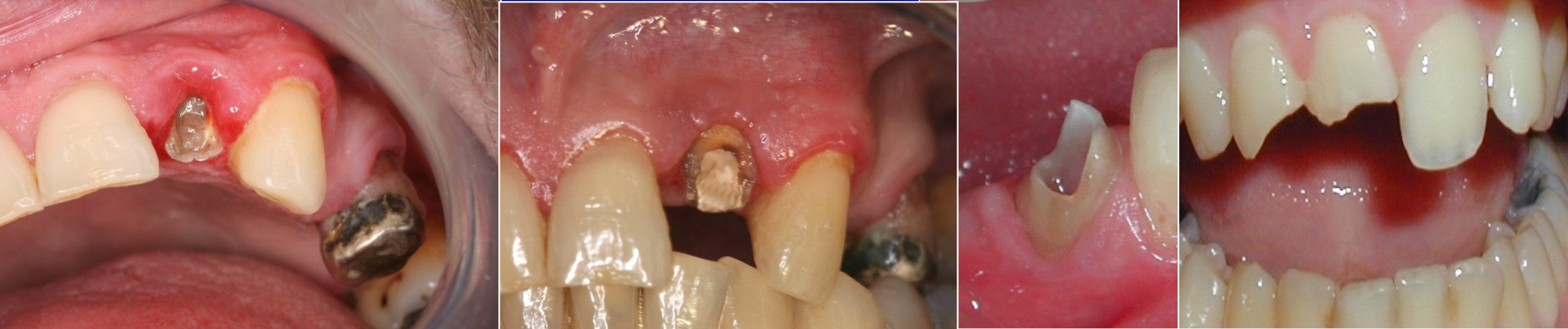SEM MAG: 4.00 kx	DET: SE Detector	20 µm	Vega ©Tescan
HV: 20.0 kV	DATE: 06/19/07		Digital Microscopy Imaging
VAC: HiVac	Device: TS5136XM		

Posouzení zbývajících zubních tkání




Je třeba posoudit výšku a šířku (tloušťku) zbývajících zubních tkání

*Bandlish DB, Mc Donald AV, Setchel DJ
Assesment of the amount of remaining coronal dentine in root treated teeth
Journal of Dentistry 2006;9:699 - 708*

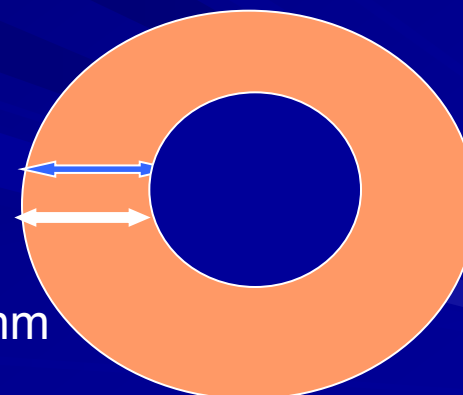


Indikační hranice

2 mm



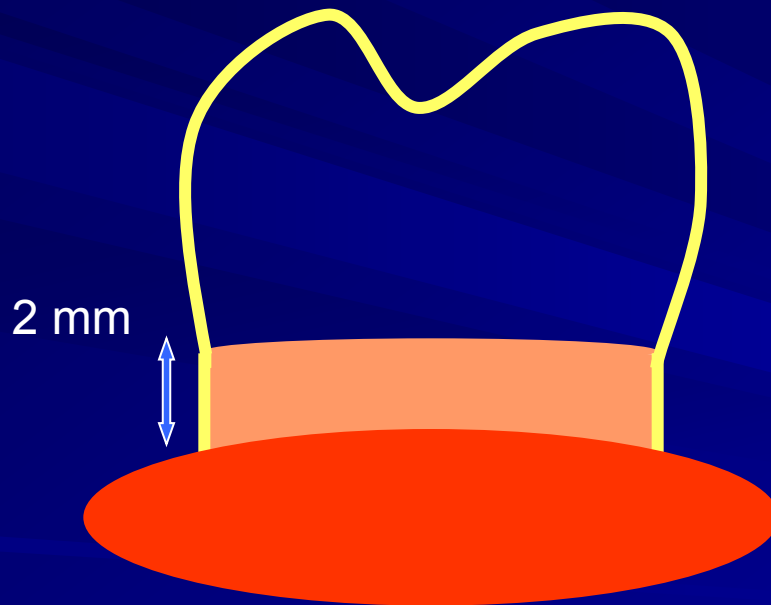
2 mm



1,5 mm

Efekt obroučky – ferrule effect

Velmi důležité pro rekonstrukci korunou



Retence – plocha na níž se stýká rekonstrukce a zubní tkáň

Přenos sil – rozložení sil na stěny alveolu

Efekt obroučky – ferrule effect

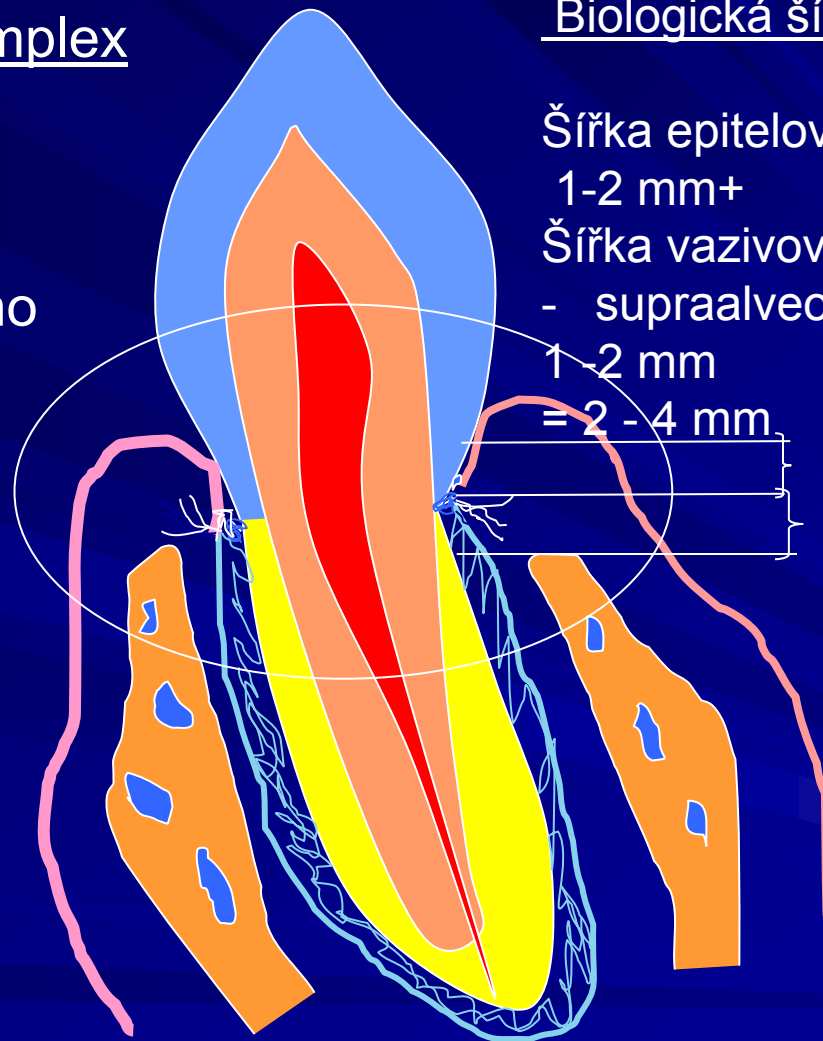
2 mm supragingiválně
minimum !!!!!
(supraalveolárně 4-5mm)

*Barkholder RA, Radke R, Abbasi J
Effect of metal collars on resistance
of endodontically treated teeth to root fracture*

Journal of Prosthetic Dentistry 1989;61:676 - 678

Dentogingivální komplex

DGK =
Biologická šířka
2-4mm +
Hloubka gingiválního
sulku
1-3mm
= 3-7 mm



Biologická šířka

Šířka epitelového úponu
1-2 mm+
Šířka vazivového úponu
- supraalveolárních vláken
1-2 mm
= 2 - 4 mm

1 - 2 mm
1 - 2 mm

*Gargiulo AW, Wentz
FM, Orban B
(J Perio 1961)*

*Vacek JS, Gher ME,
Assad DA,
Richardson AC,
Gambaressi LI
(Int J Perio & Rest
Dent 1994)*

Biologická šířka zubu

■ Je nezbytné dodržet ji při protetickém ošetření:

Náhrada musí biologickou šířku respektovat!

V opačném případě hrozí dráždění parodontu a zánět.

Obroučka plus biologická šířka
zásadní význam pro trvanlivost
postendodontické rekonstrukce

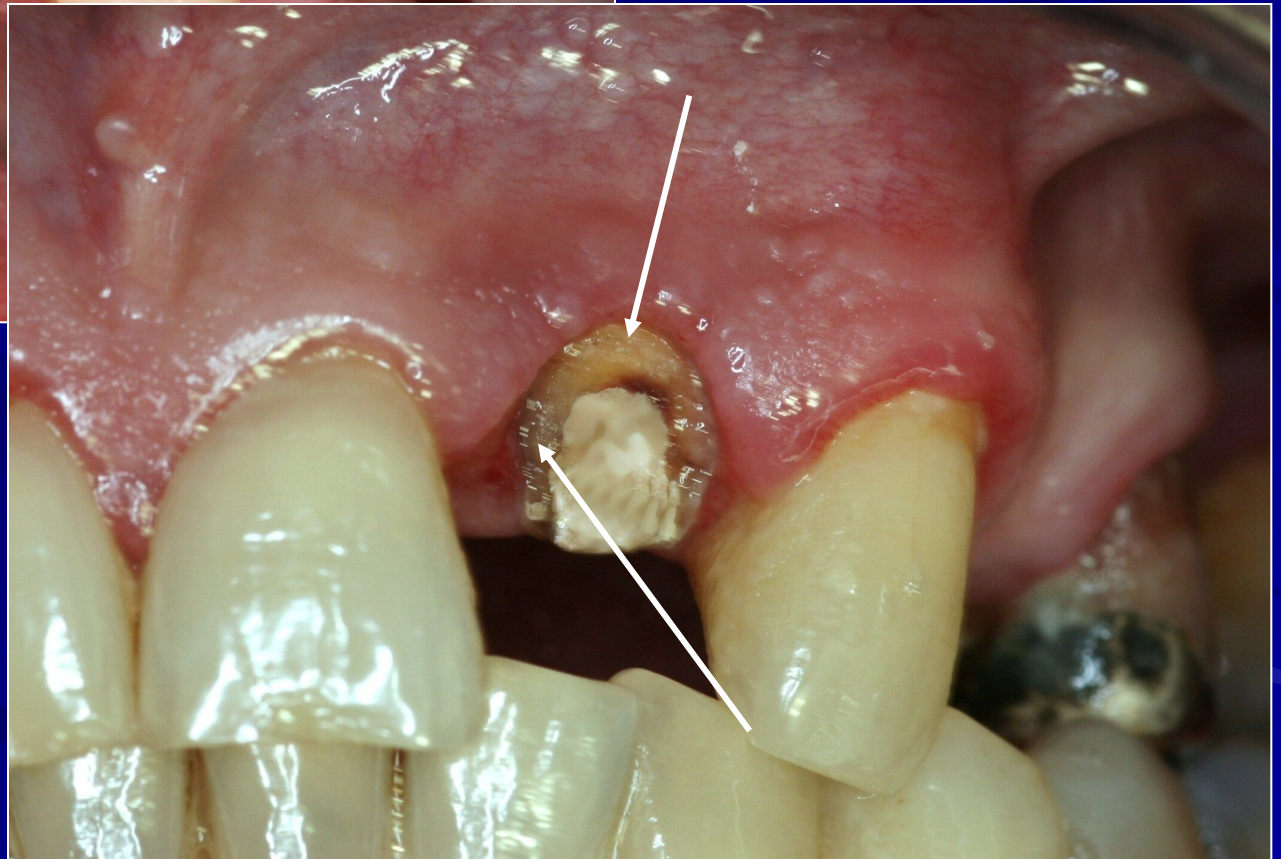
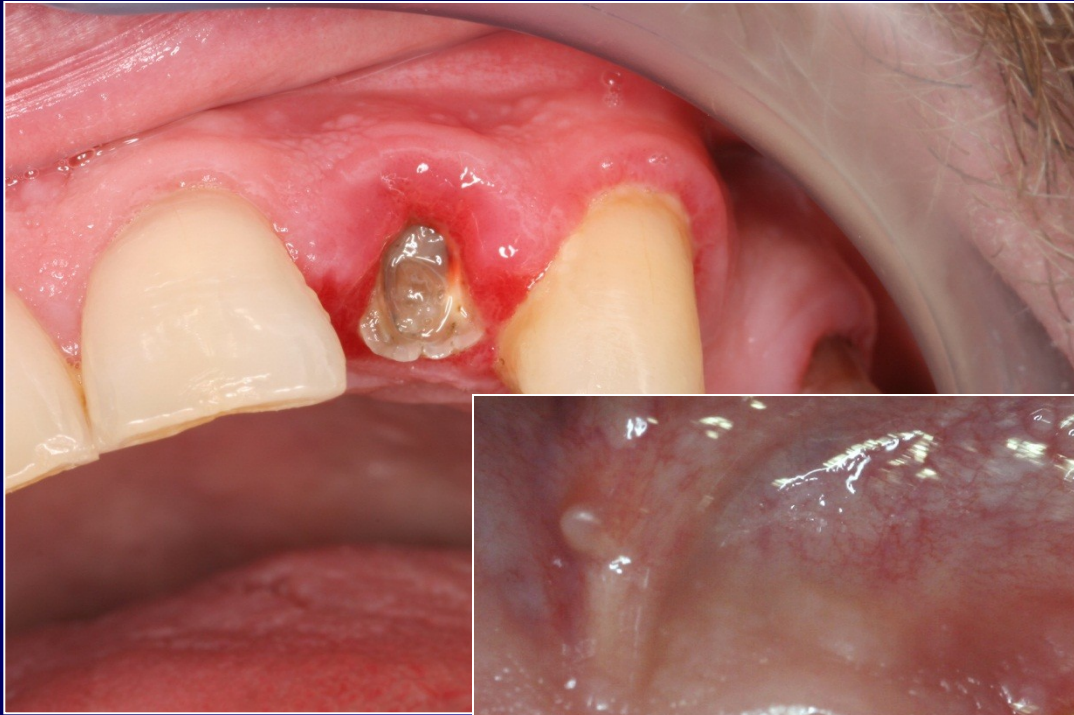Kritéria nesplněna



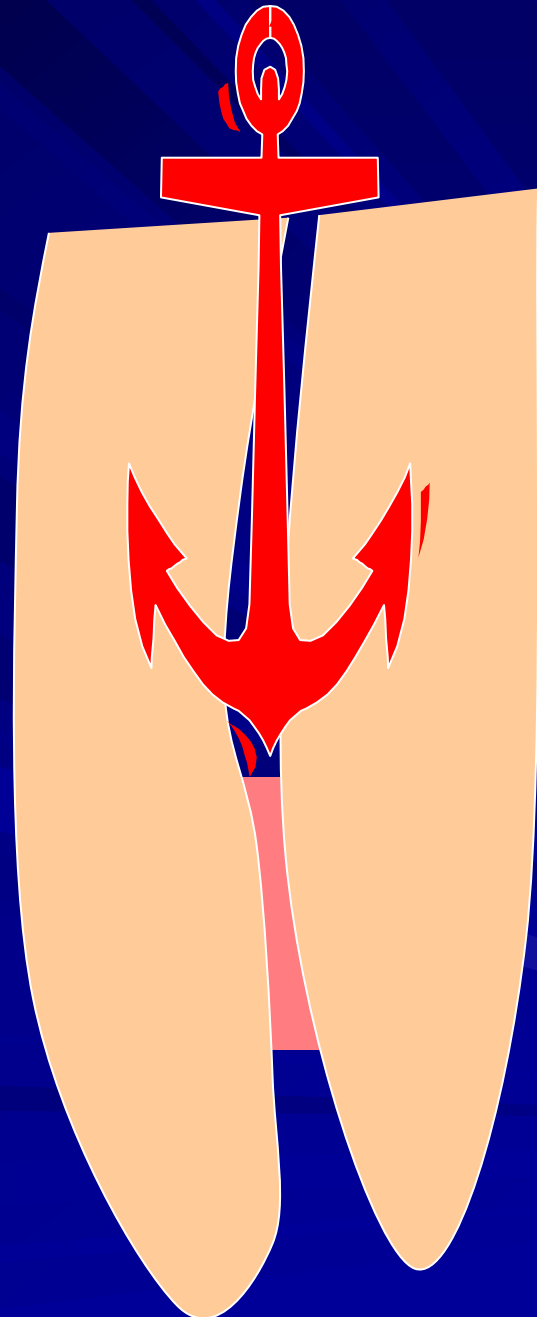
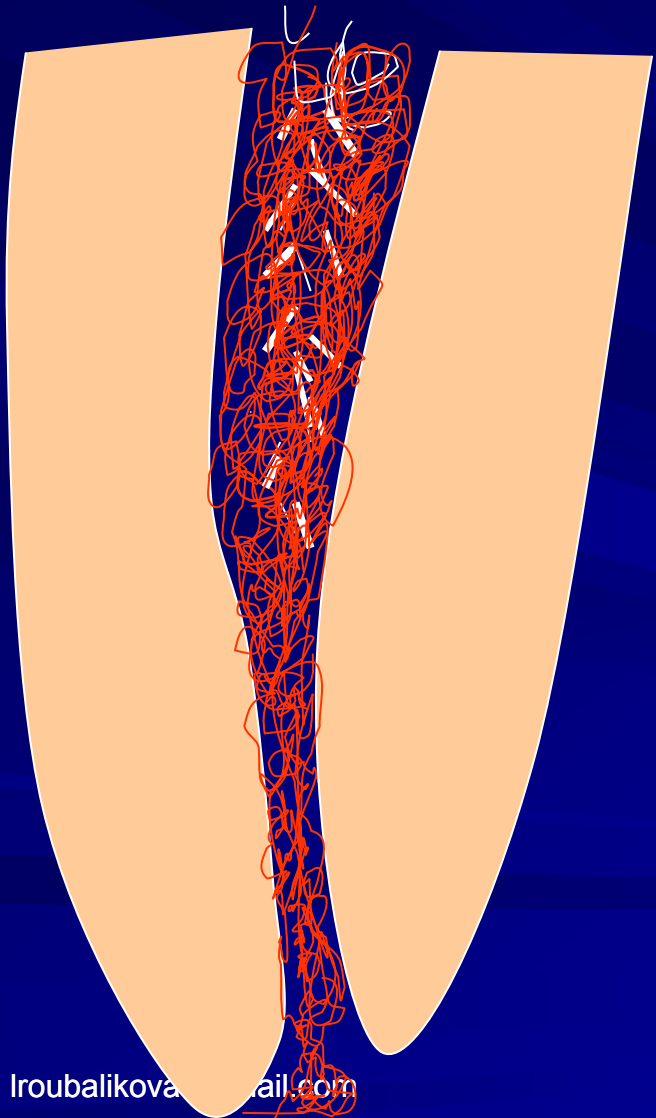
Prodloužení klinické korunky

Extruze

Extrakce



Kdy je postendodontické
ošetření spojeno čepem?

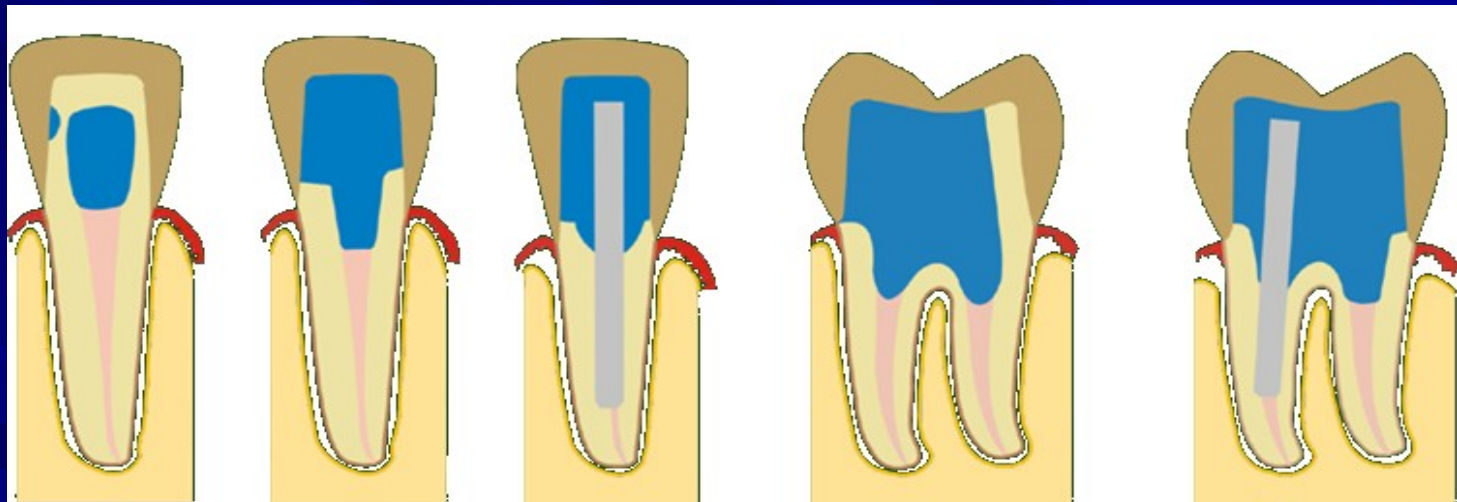
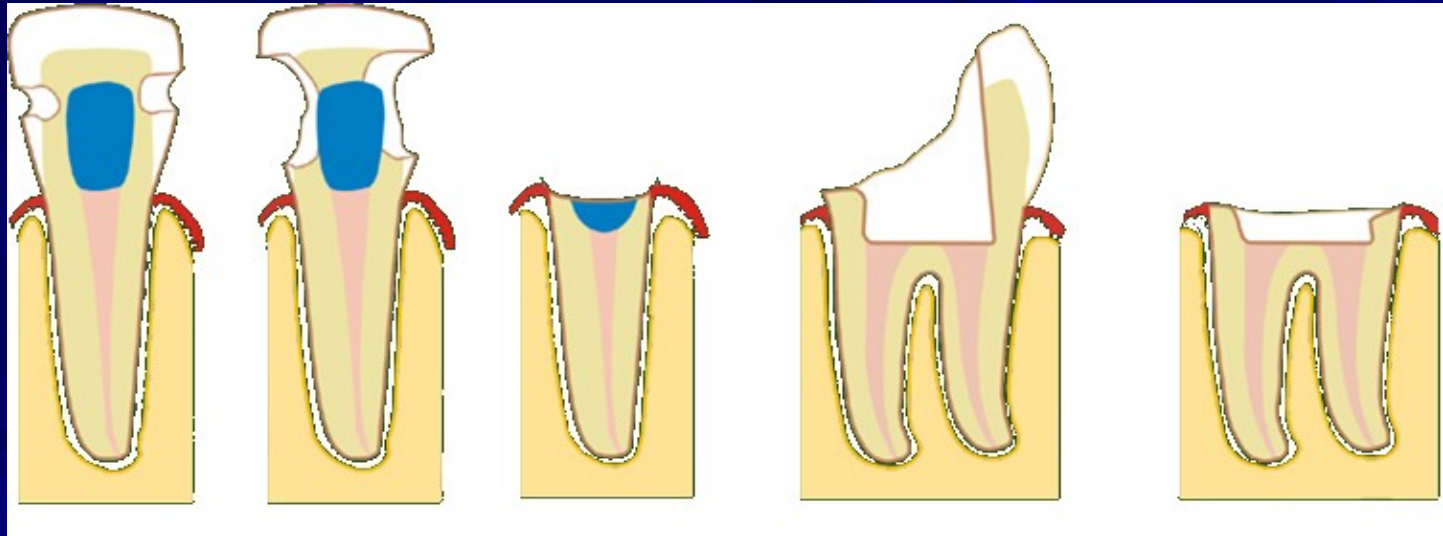


Co je třeba zvážit?

Objem zubních tkání
Pozice zubu a jeho zatížení
Požadavky na rekonstrukci
Požadavky na estetiku

Objem zubních tkání

Požadavky na jeho zatížení
Požadavky na rekonstrukci
Požadavky na estetiku



Stav zubních tkání

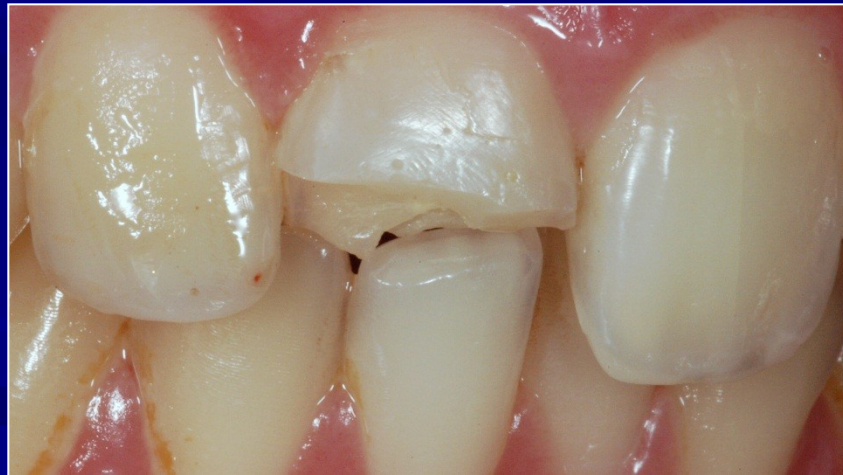Pozice zubu a jeho zatížení

Požadavky na rekonstrukci

Požadavky na estetiku

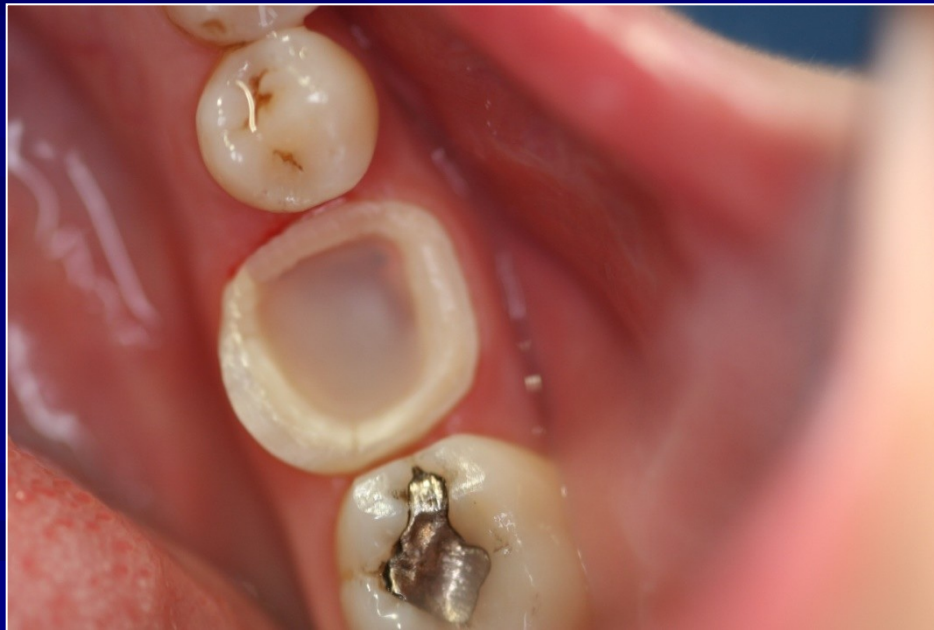Frontální úsek

- Větší zatížení šikmými a horizontálními silami
- Menší retenční areál



Postranní úsek

- Menší podíl horizontálních a šikmých sil
- Větší retenční areál



Požadavky na zachování zubních tkání

Požadavky na stabilitu a jeho zatížení

Požadavky na rekonstrukci

Požadavky na estetiku

➤ **Pilířové zuby nebo samostatné náhrady**

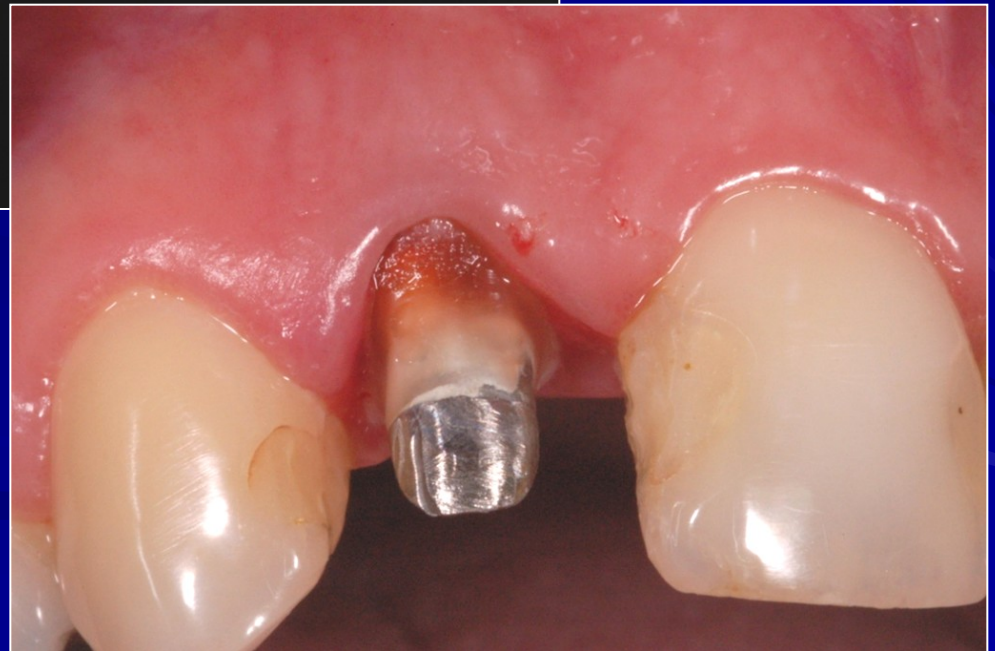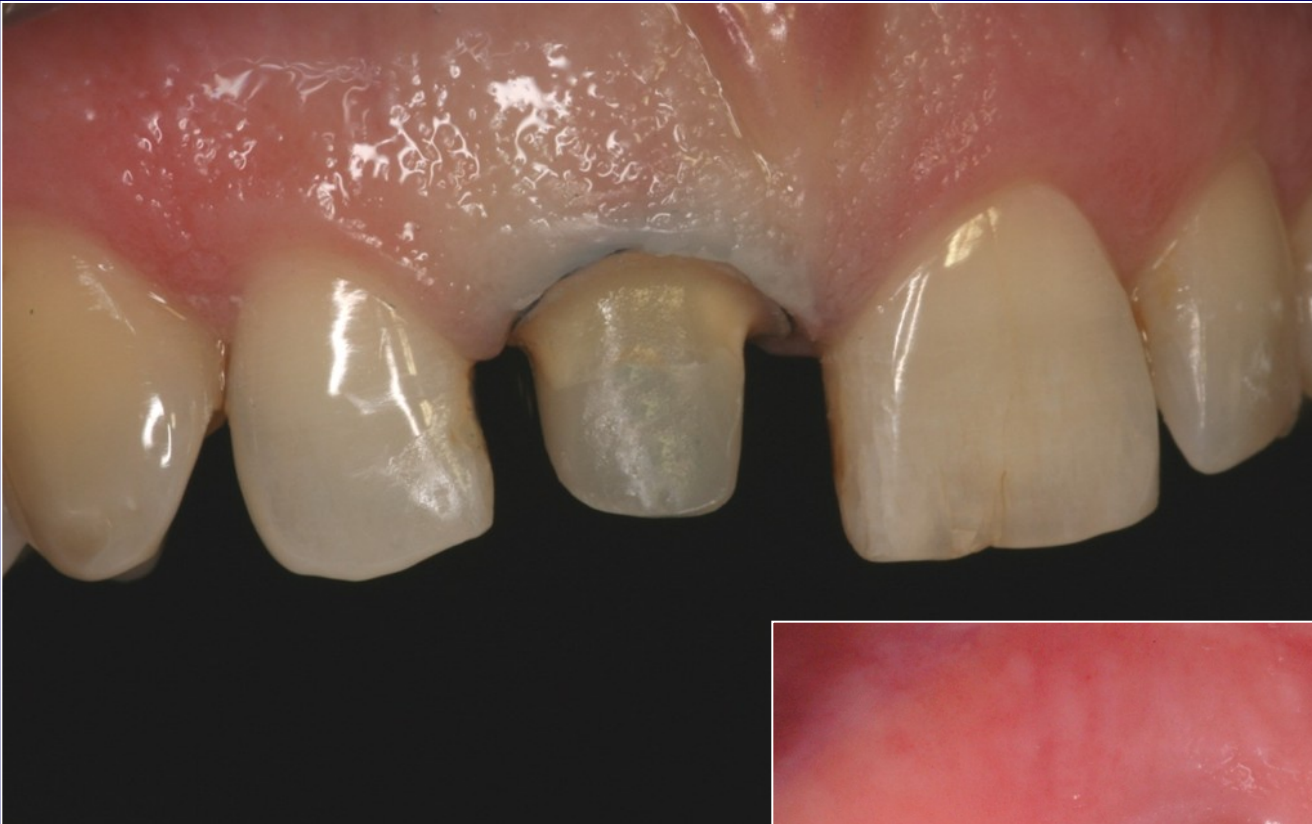➤ **Potřeba korekce postavení zubů**

McLean A

*Criteria for the predictably restorable endodontically treated tooth
Journal of the Canadian Dental Association 1998;64:652 - 656*

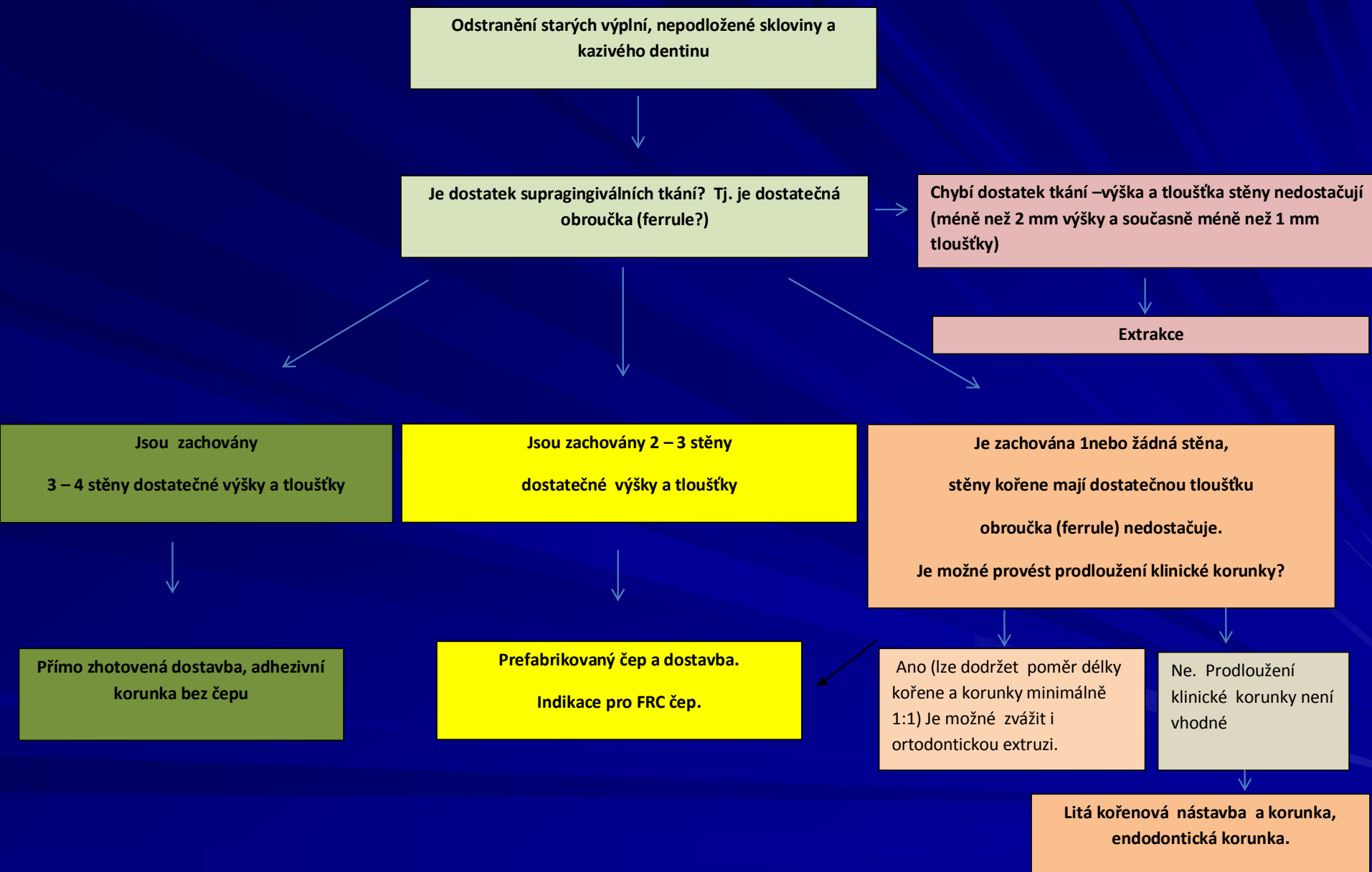
požadavky na zubních tkání
přesně zubu a jeho zatížení
požadavky na rekonstrukci

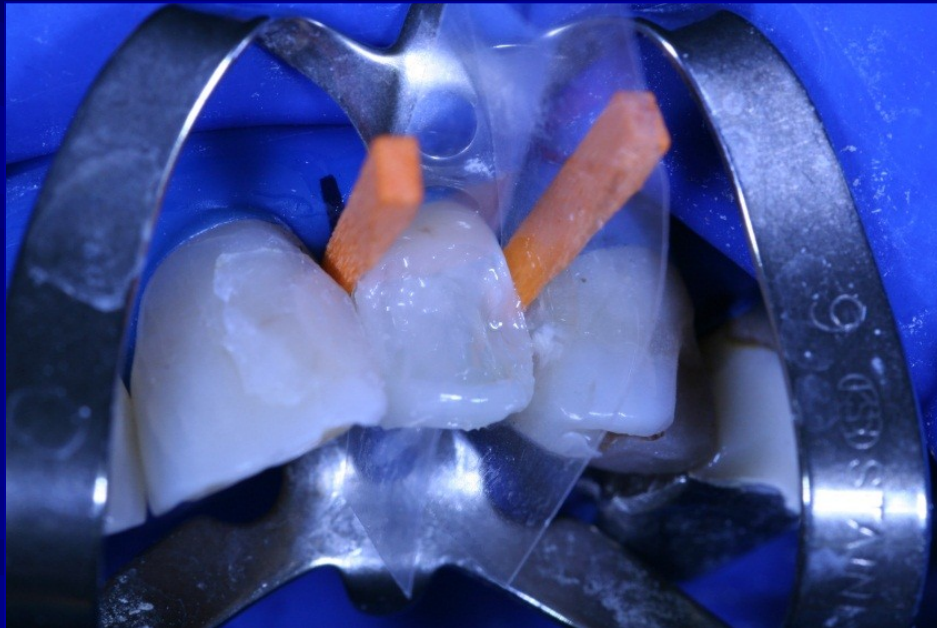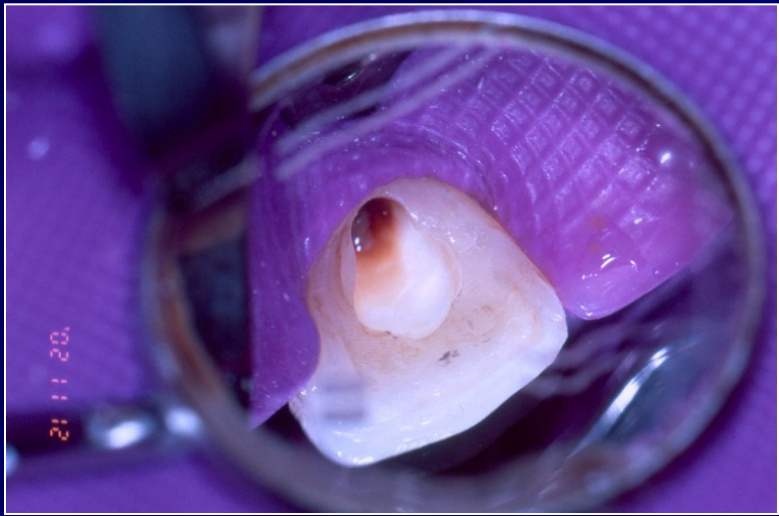
Požadavky na estetiku



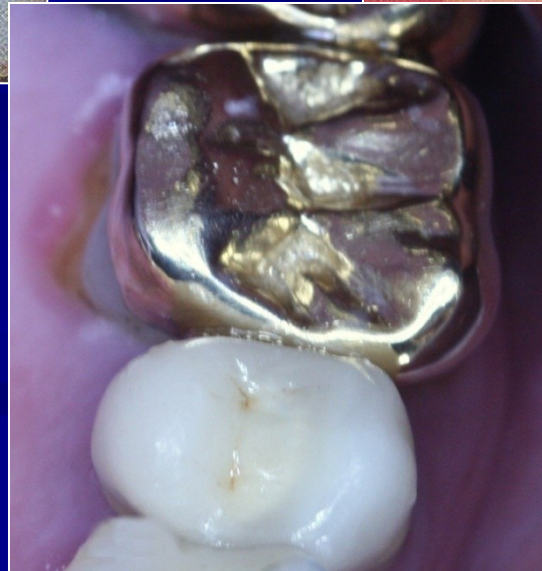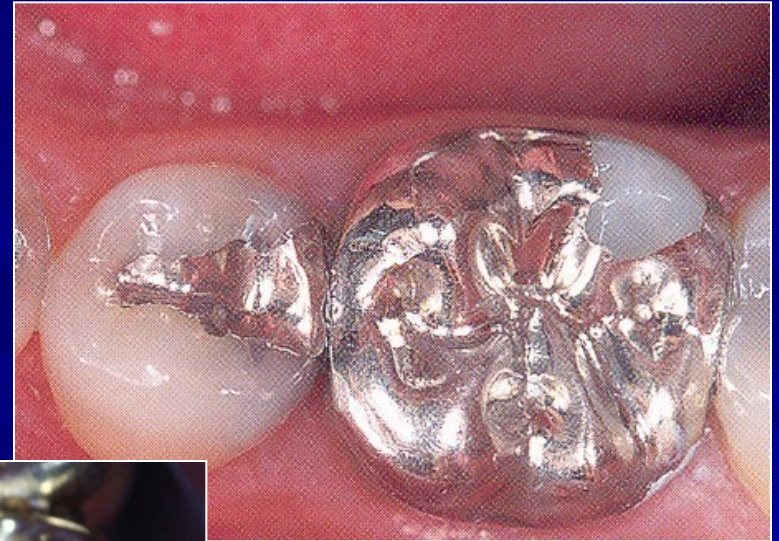
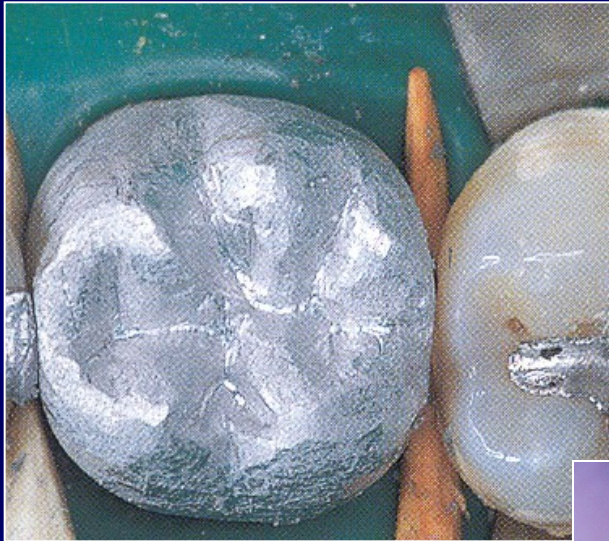Frontální úsek chrupu

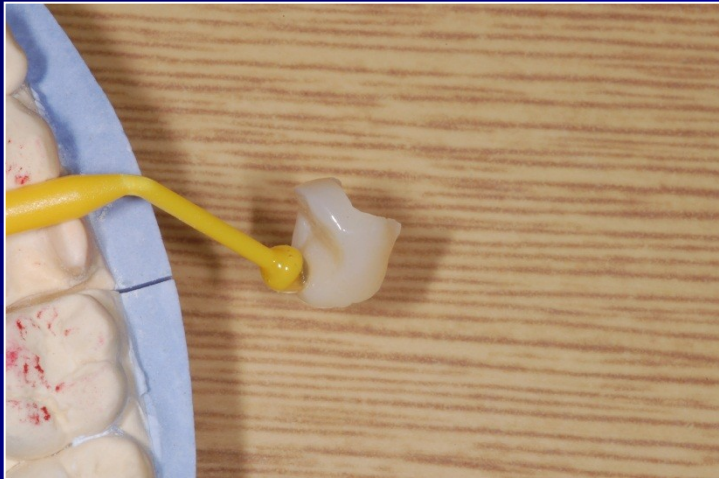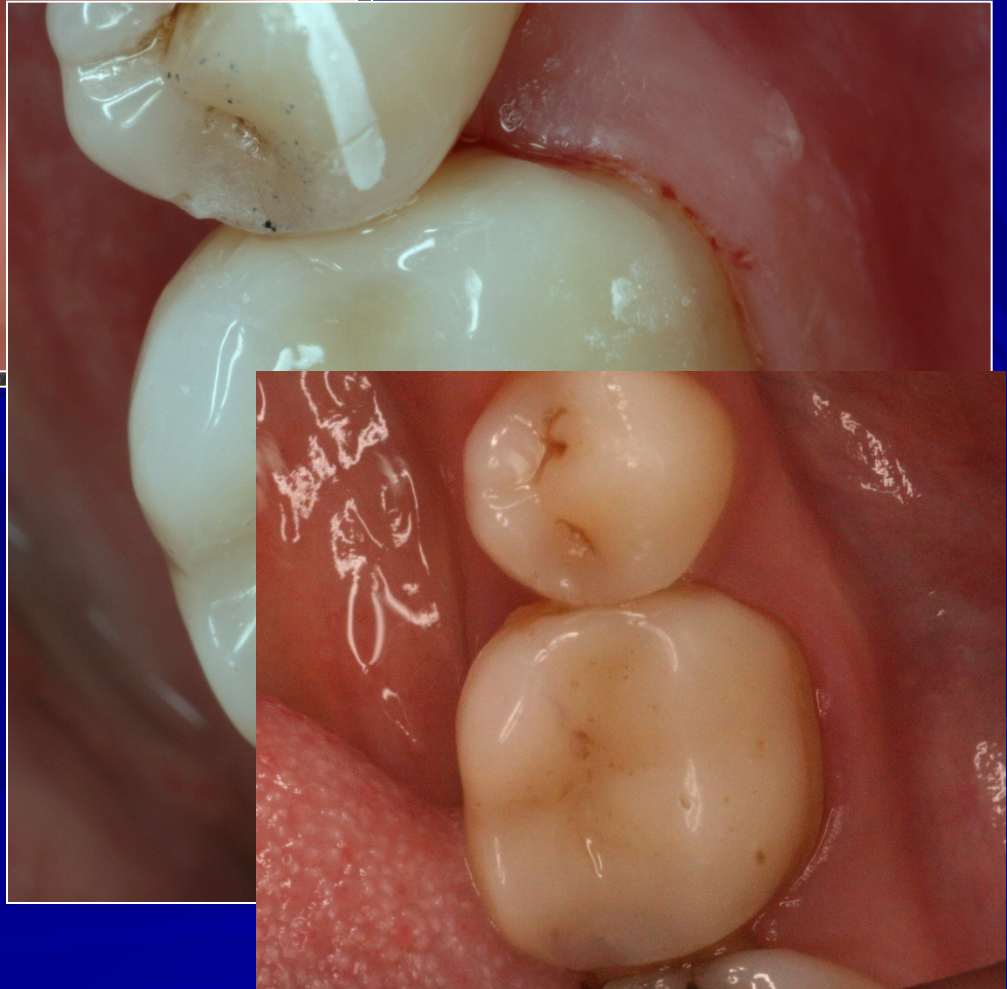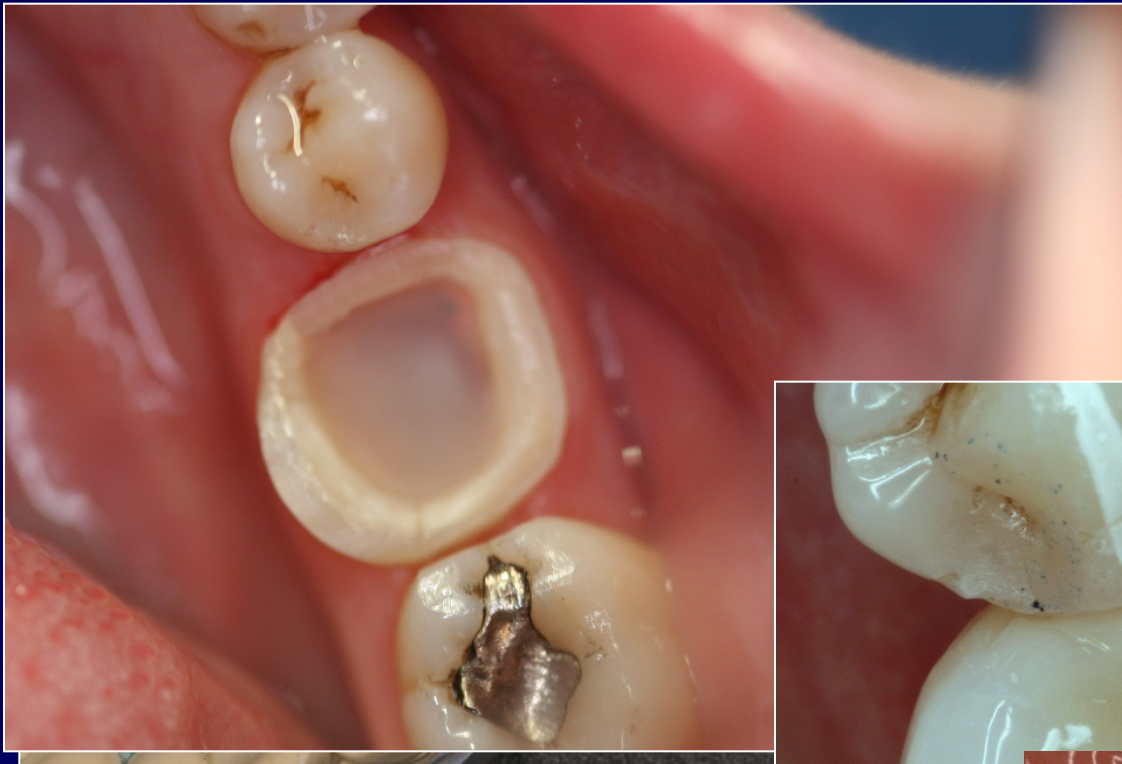- Výplně
- Kořenový čep z FRC kompozitu plus dostavba
- Kořenový čep z FRC kompozitu plus korunka
- Kovový kořenový čep plus korunka
- Endodontická korunka (čepová korunka)

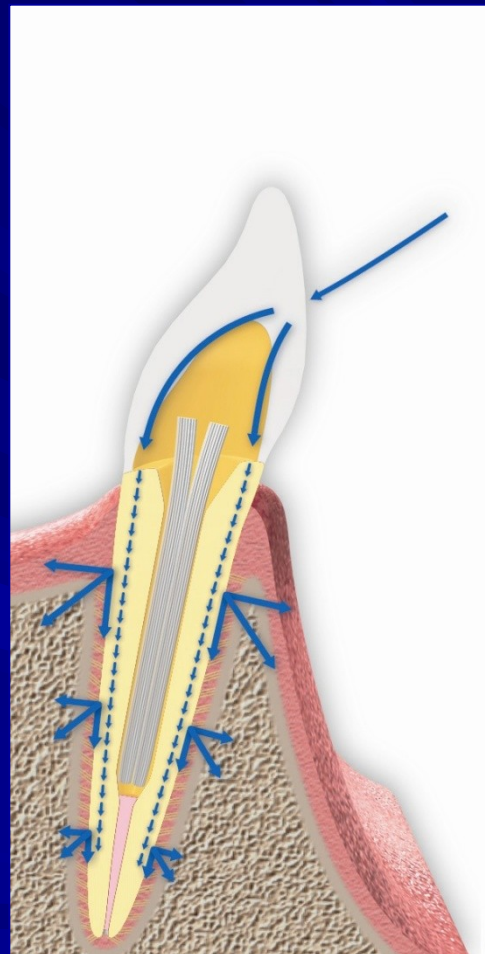
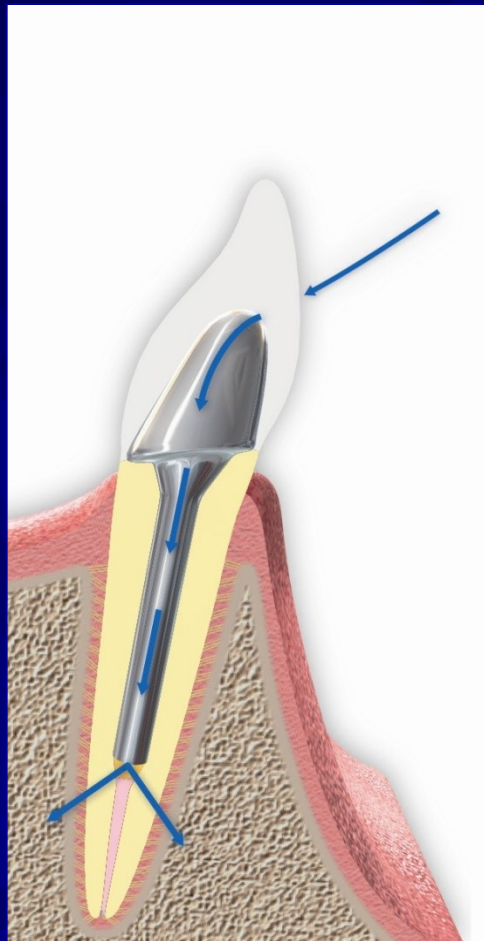


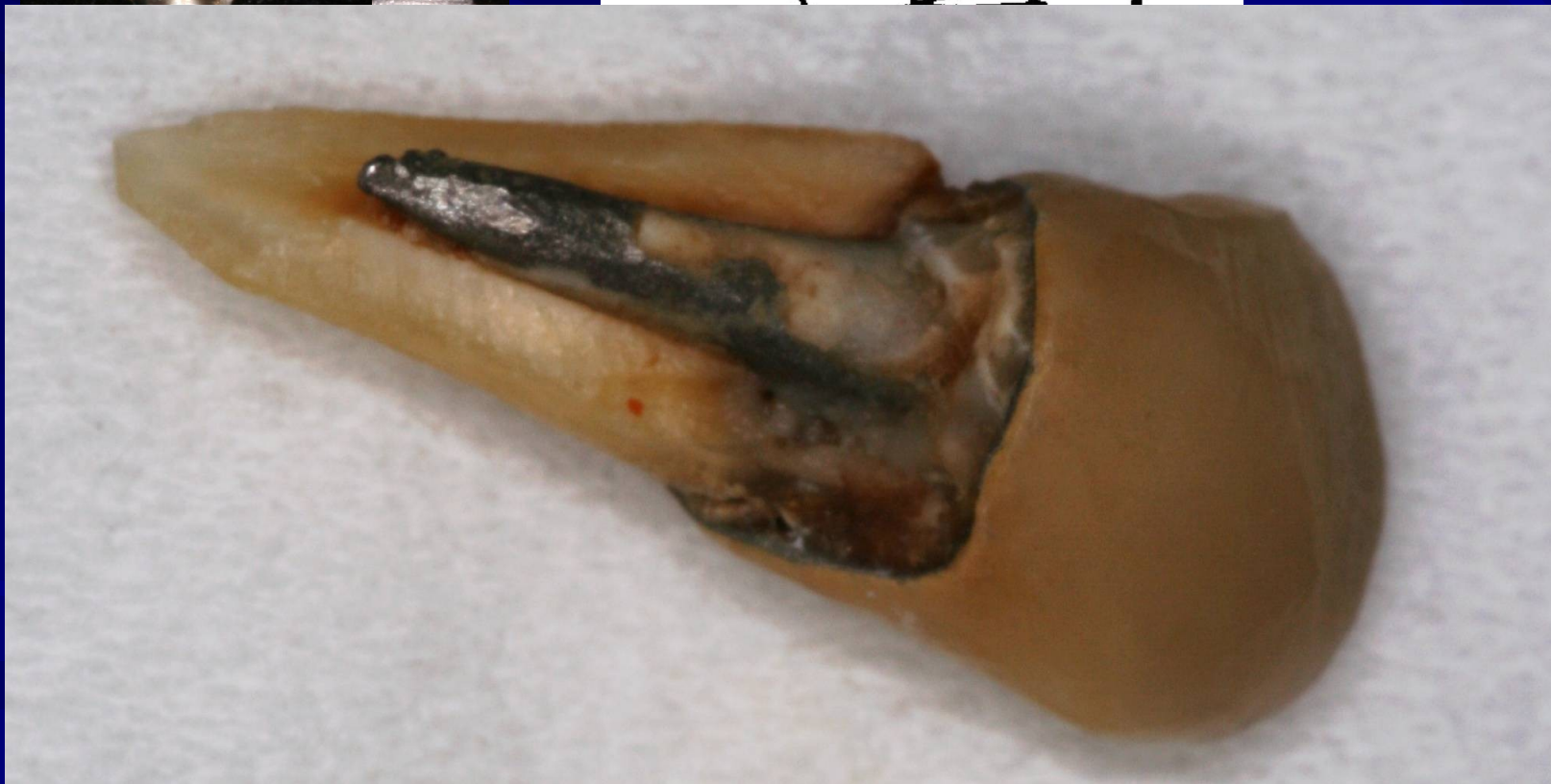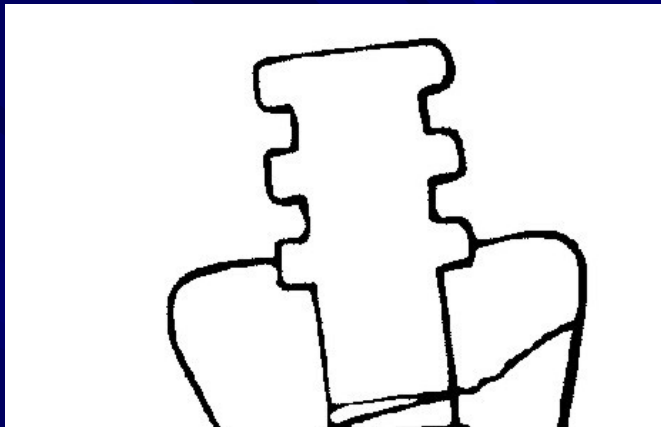



Techniky bez použití kořenových čepů










Druhy dostupných čepů



Kov



Vláknový uhlík



FRC

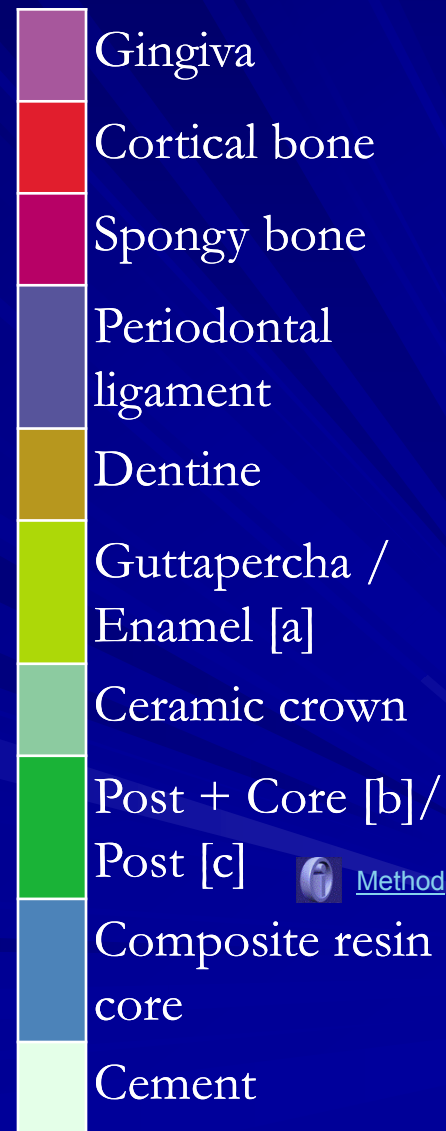
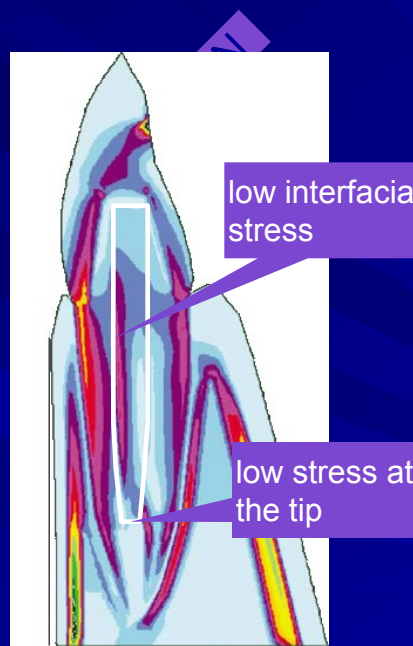
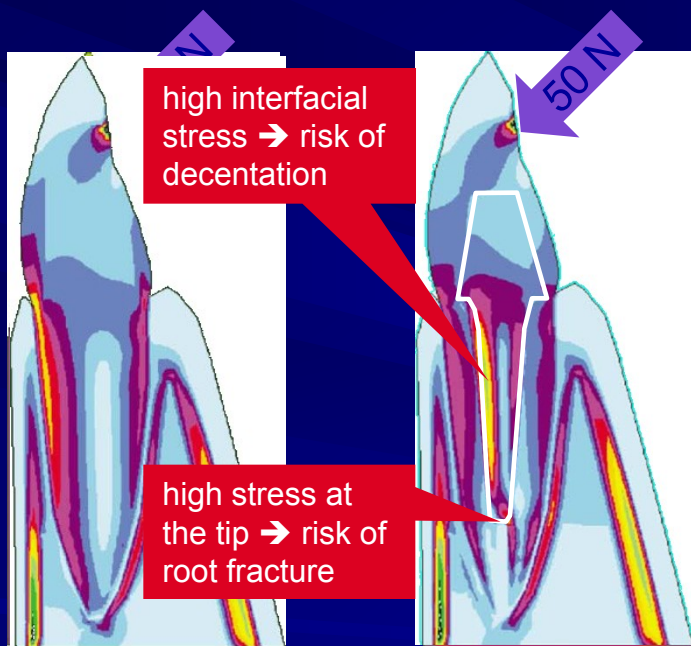


Zirkon

Výhody FRC čepů

- Mechanické vlastnosti – modul elasticity
- Hermetičnost uzávěru – adhezivní technologie
- Estetika
- Úspora jedné návštěvy

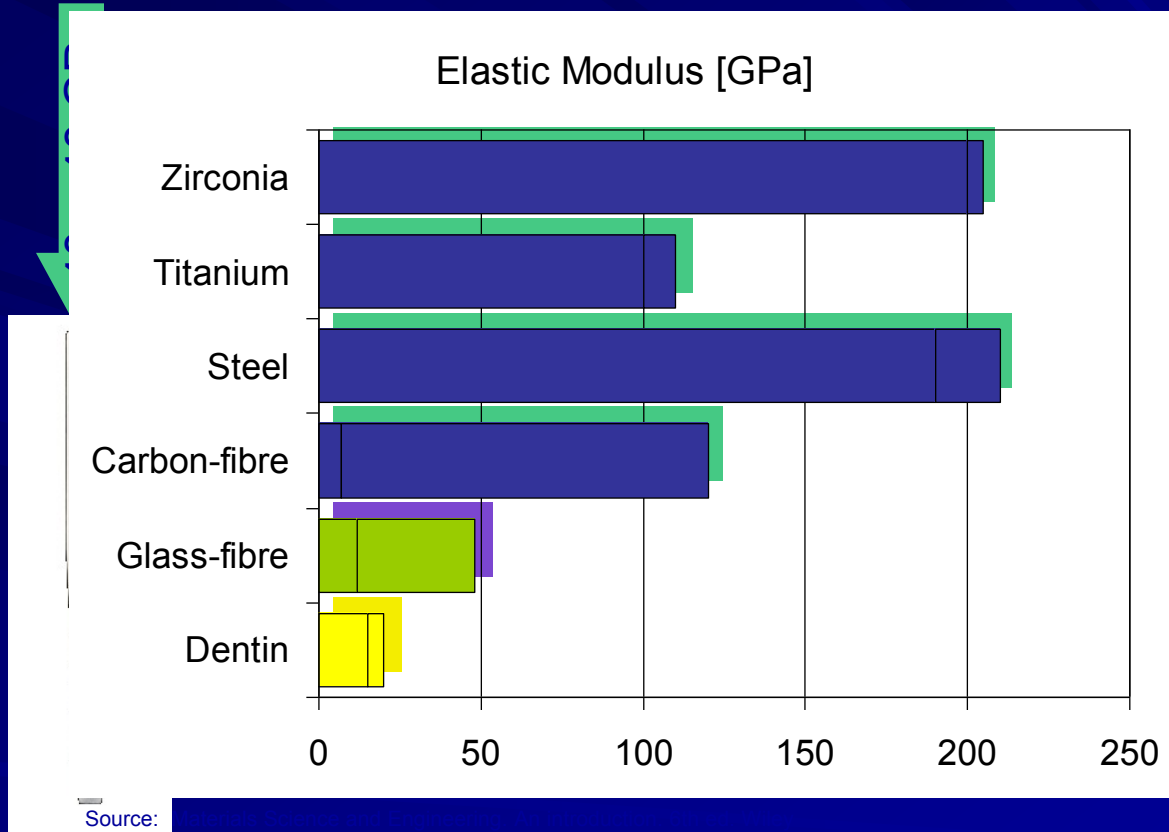
Rozložení sil působících v kořeni

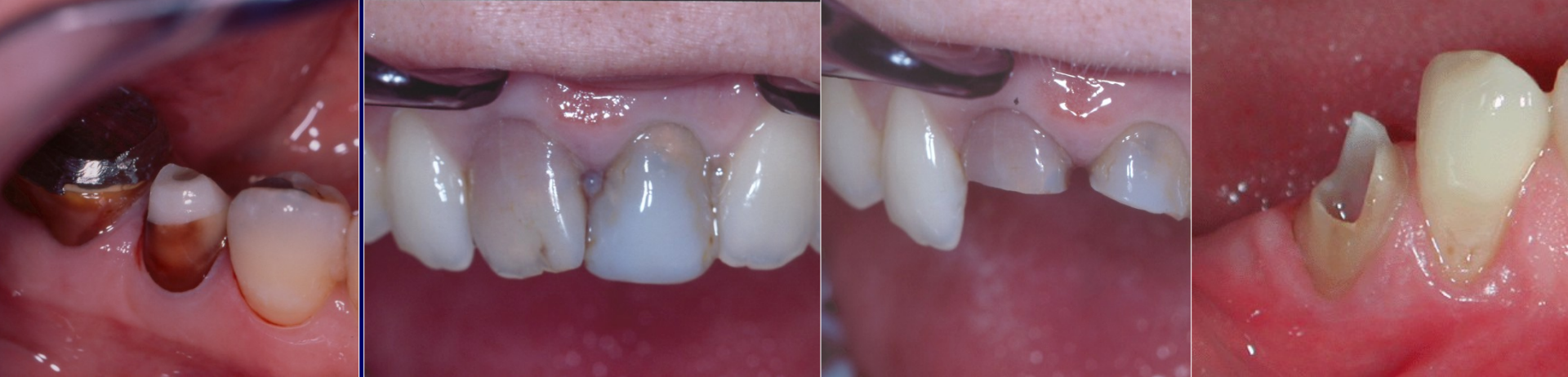

Source: Pegorotti et al. Finite element analysis of a glass ionomer cement core. *Biomaterials* (2002); 23: 2687-2692.



Fyzikální vlastnosti FRC čepů



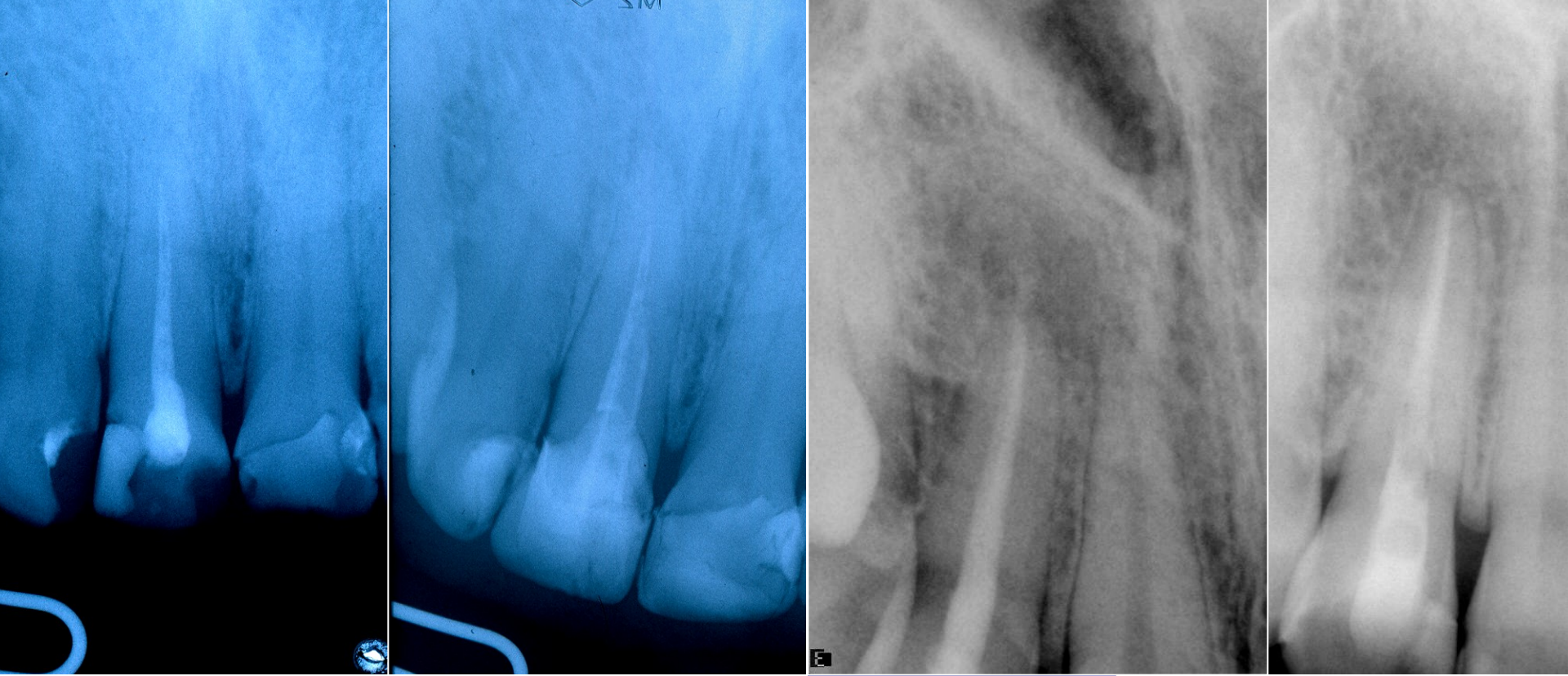


Supragingivální tkáně

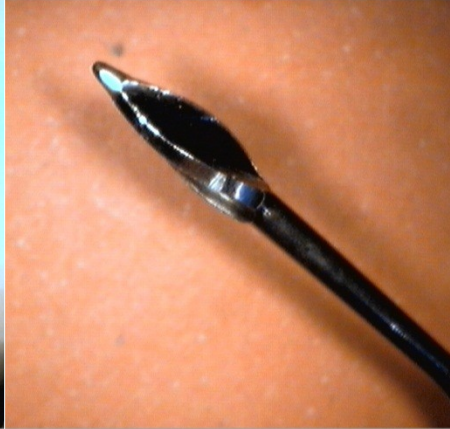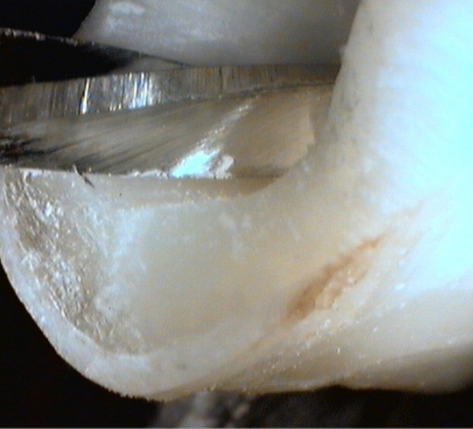Obroučka
Kvalitní adheze

Technologická kázeň

Pracovní postup



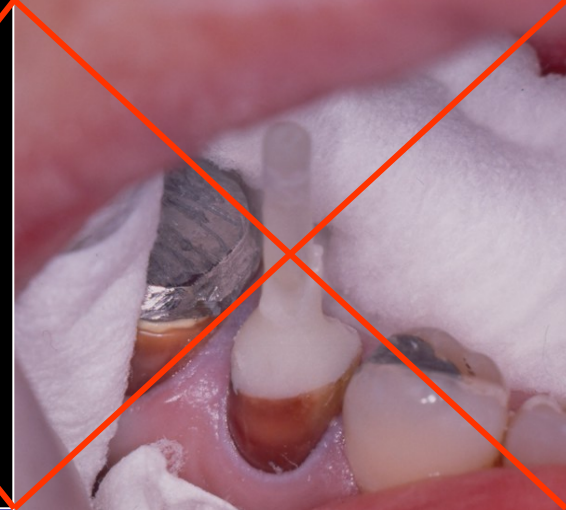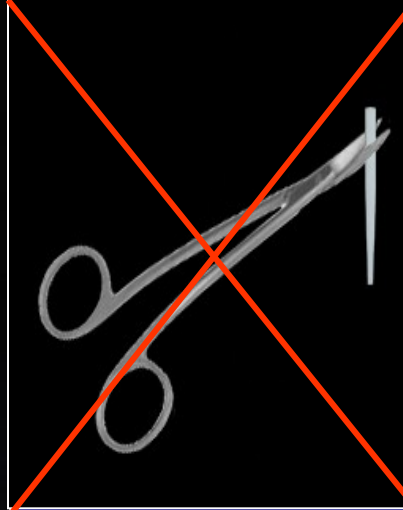

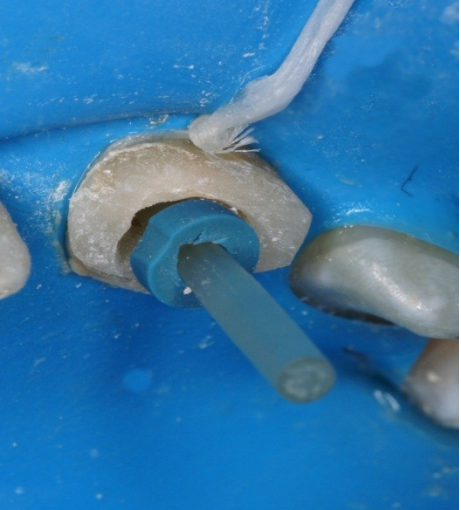
Zhodnocení kořenové výplně



Preparace

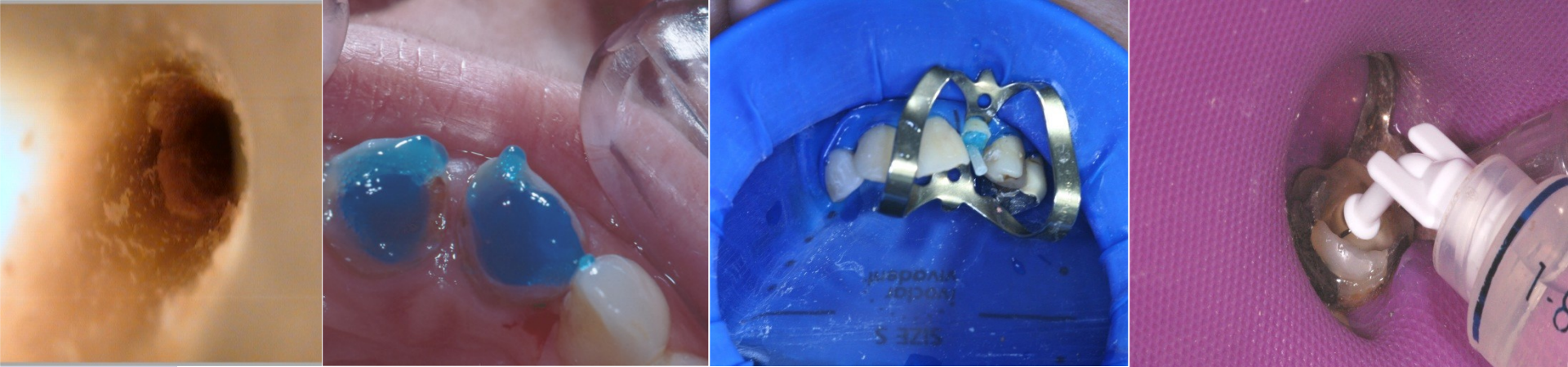Maximálně šetříme zubní tkáň

Exaktní

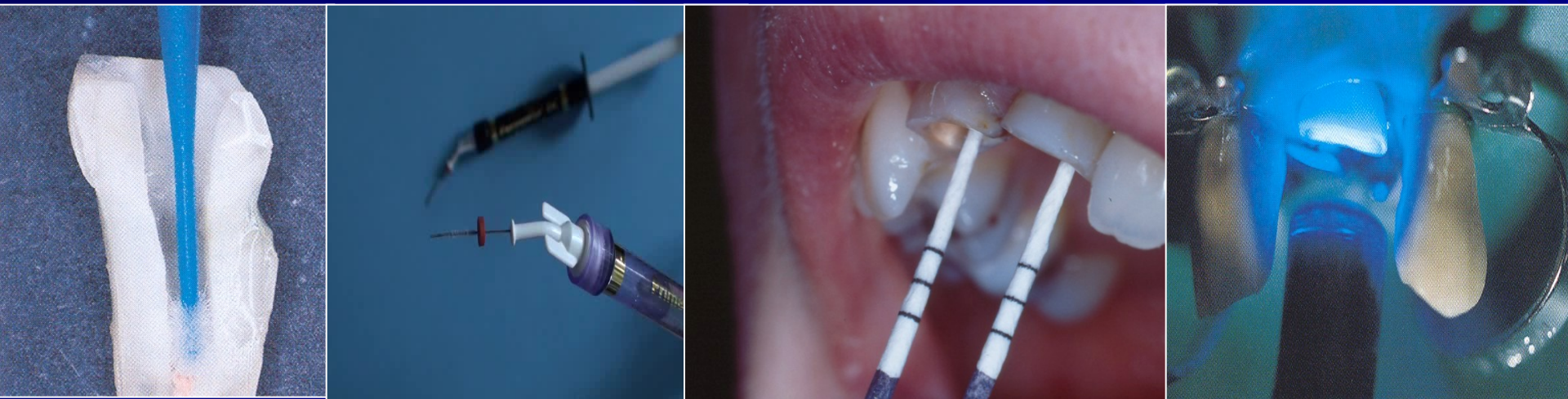



Vyzkoušení a zkrácení čepu mimo kanálek

Zachovat
4 mm kořenové výplně apikálně


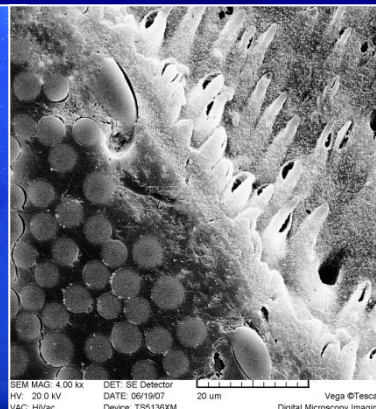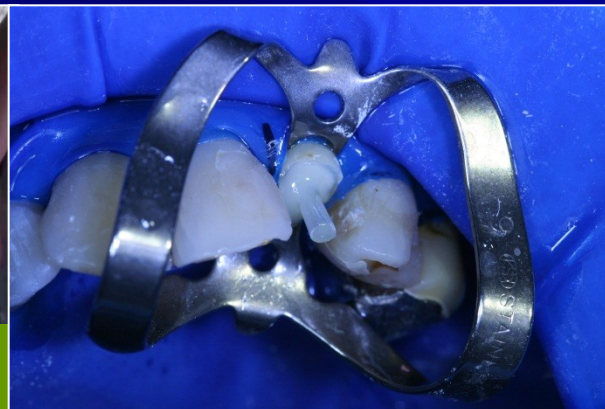


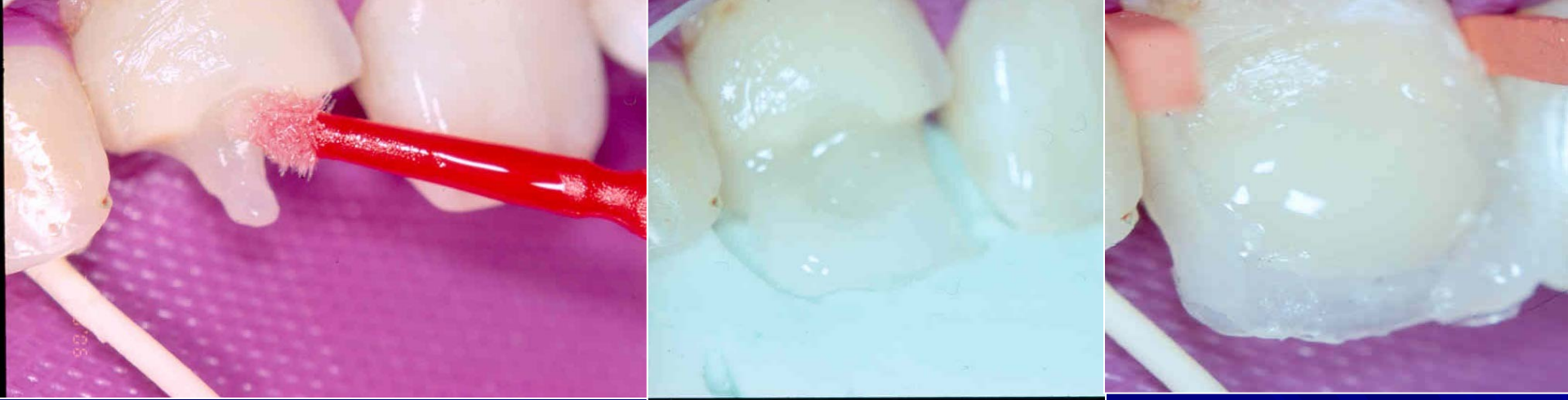Adhezivní příprava kořenového kanálku



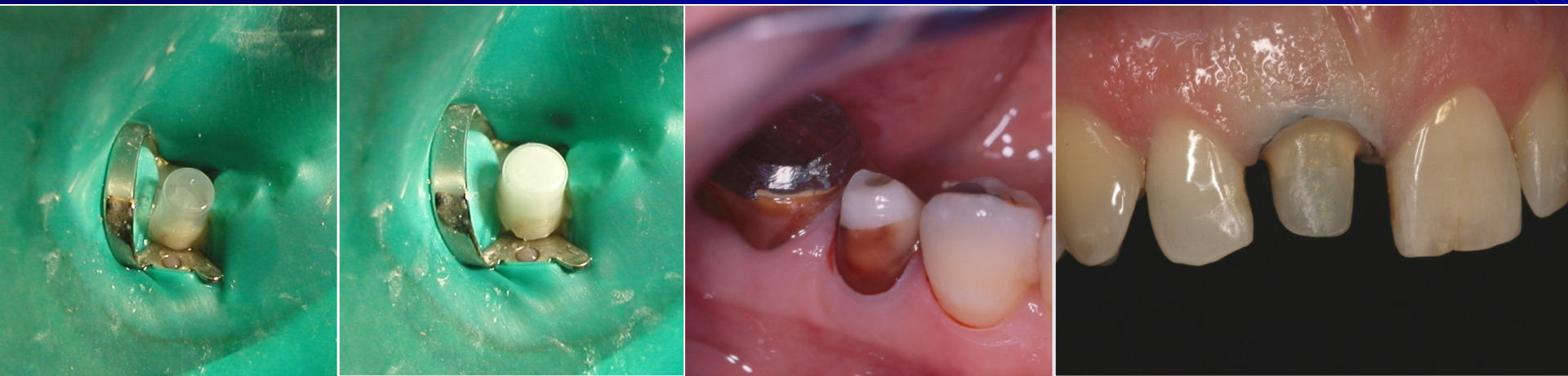


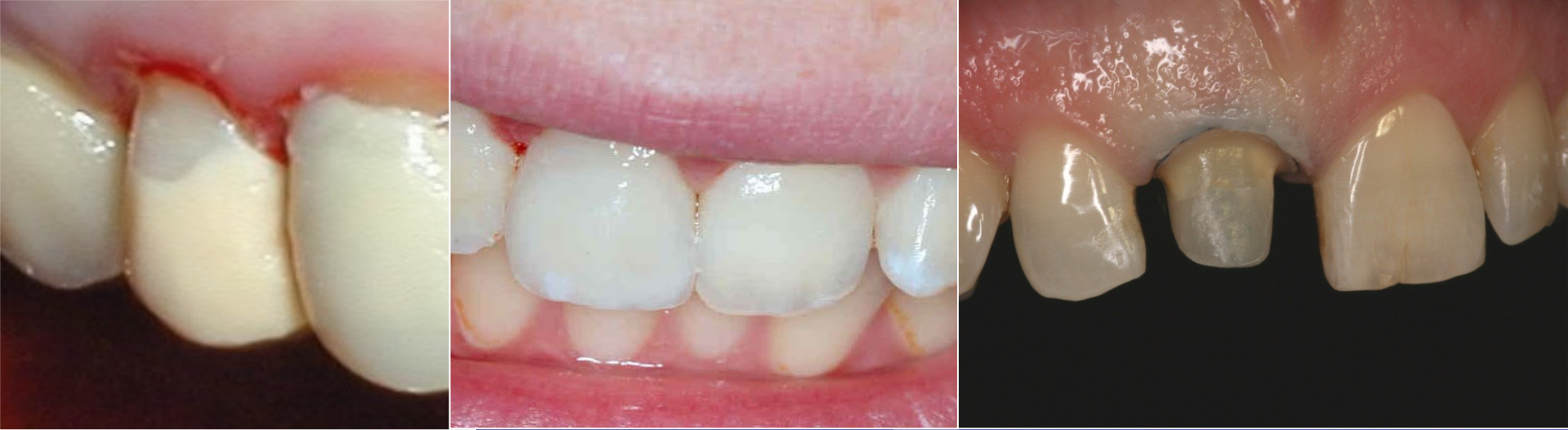Příprava čepu a cementování



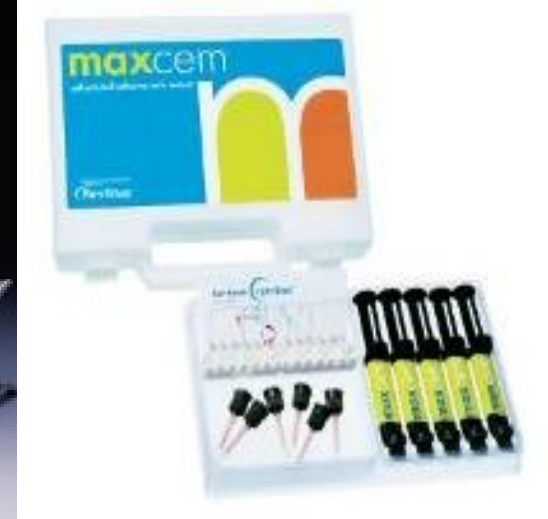
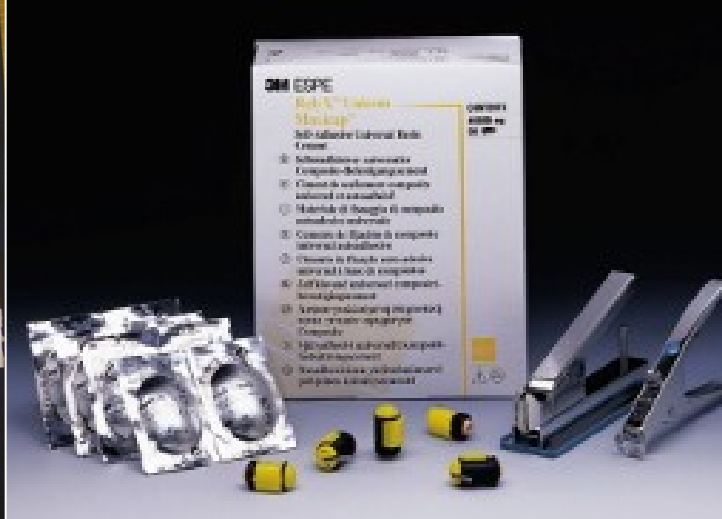
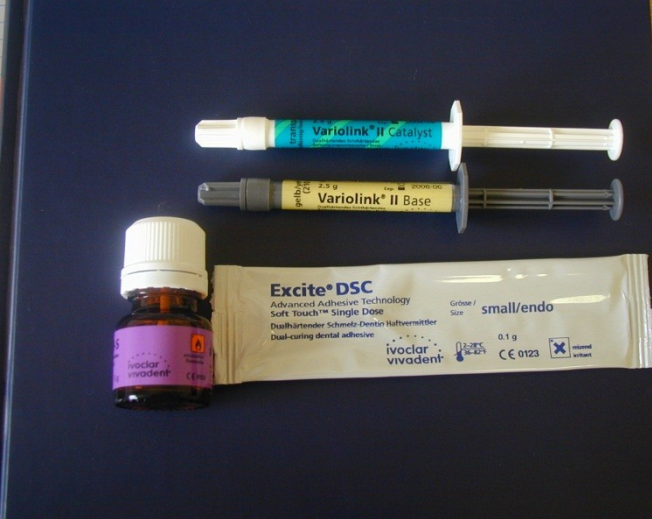Zhotovení korunkové části

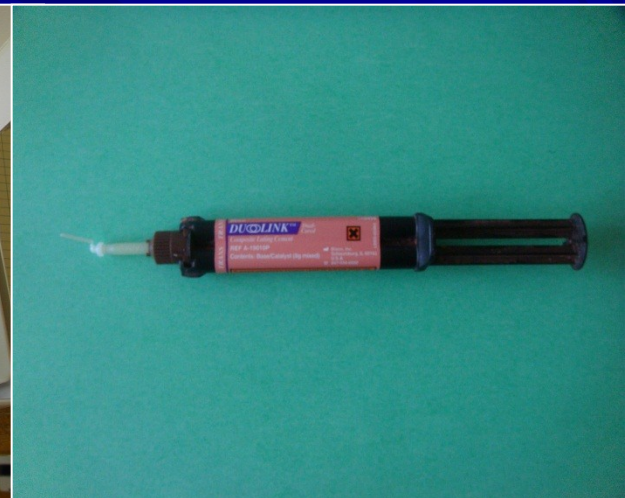
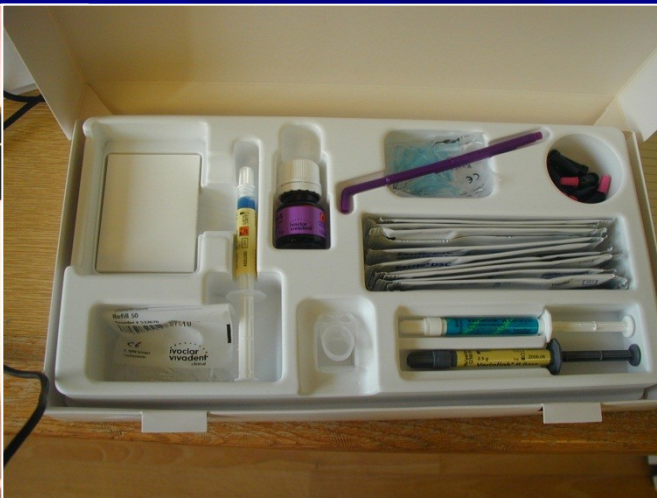
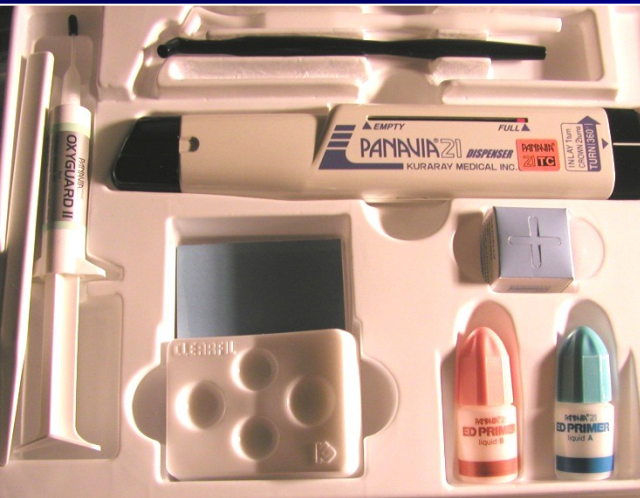

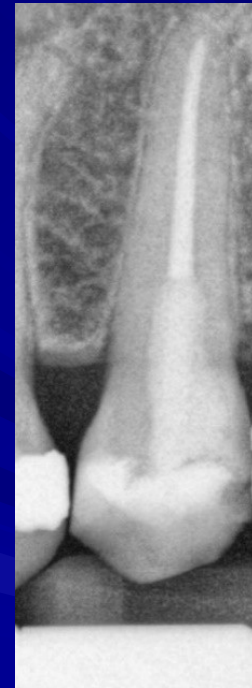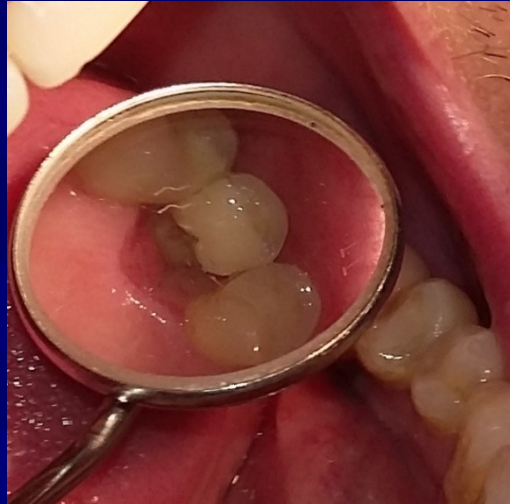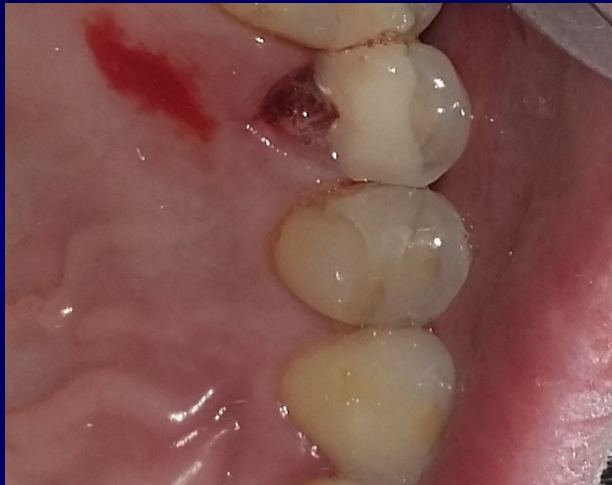Dostavbové materiály
Kompozity
výplňové, speciální
Cement plus dostavbový materiál
v jednom



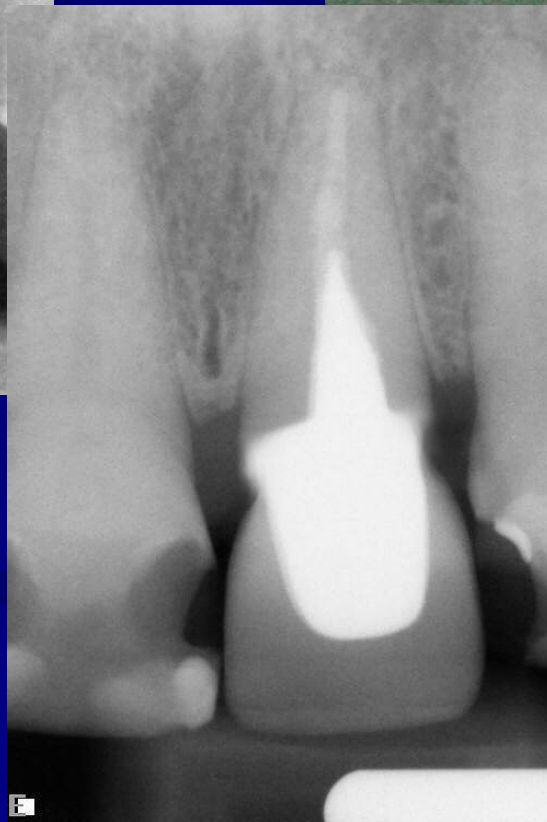
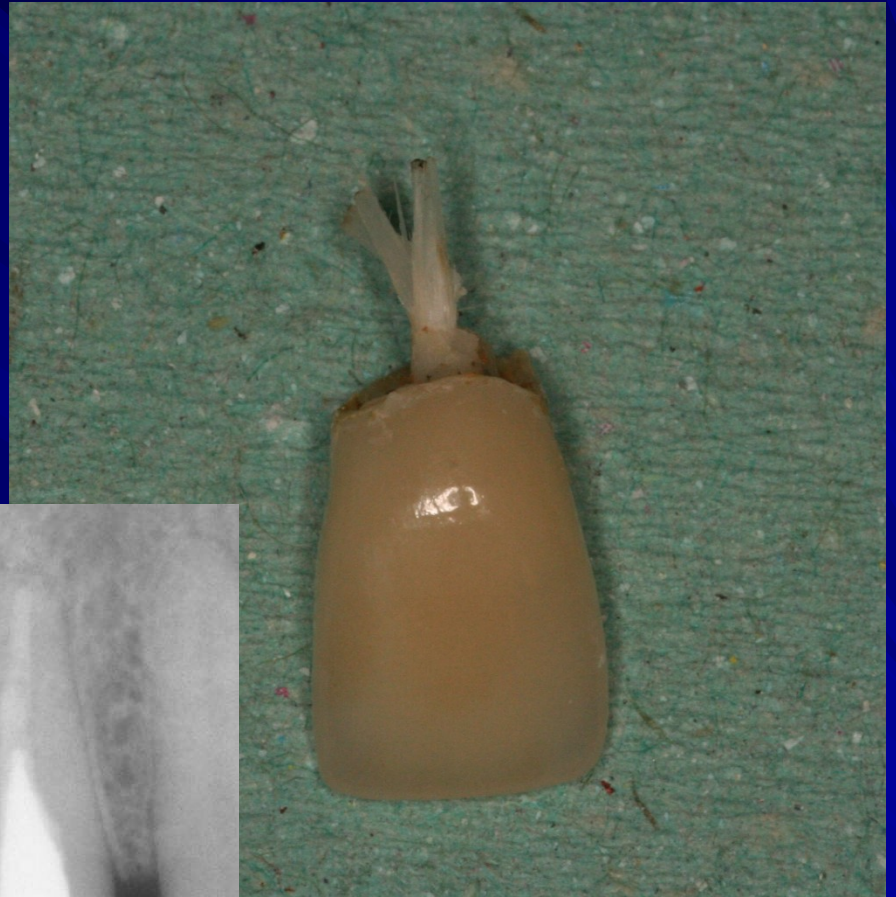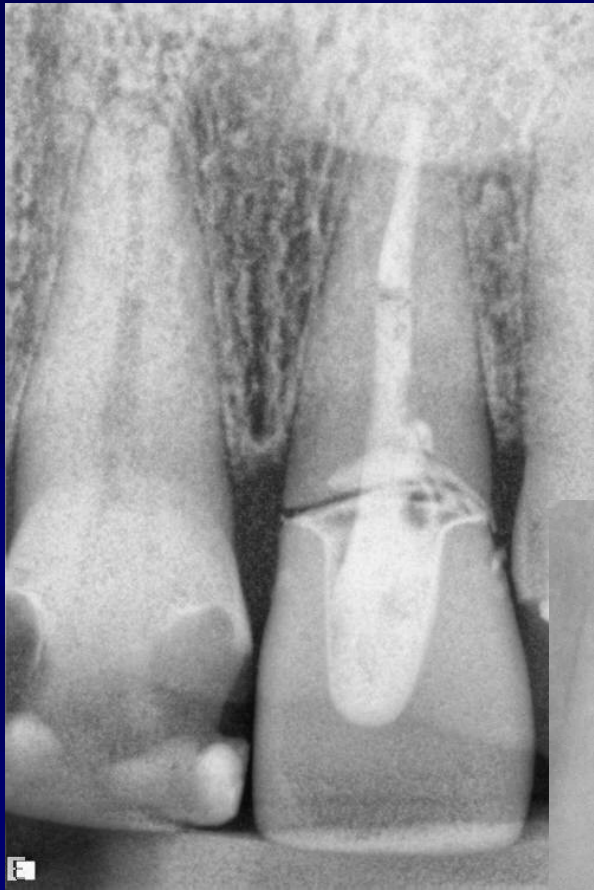Kompozitní cementy

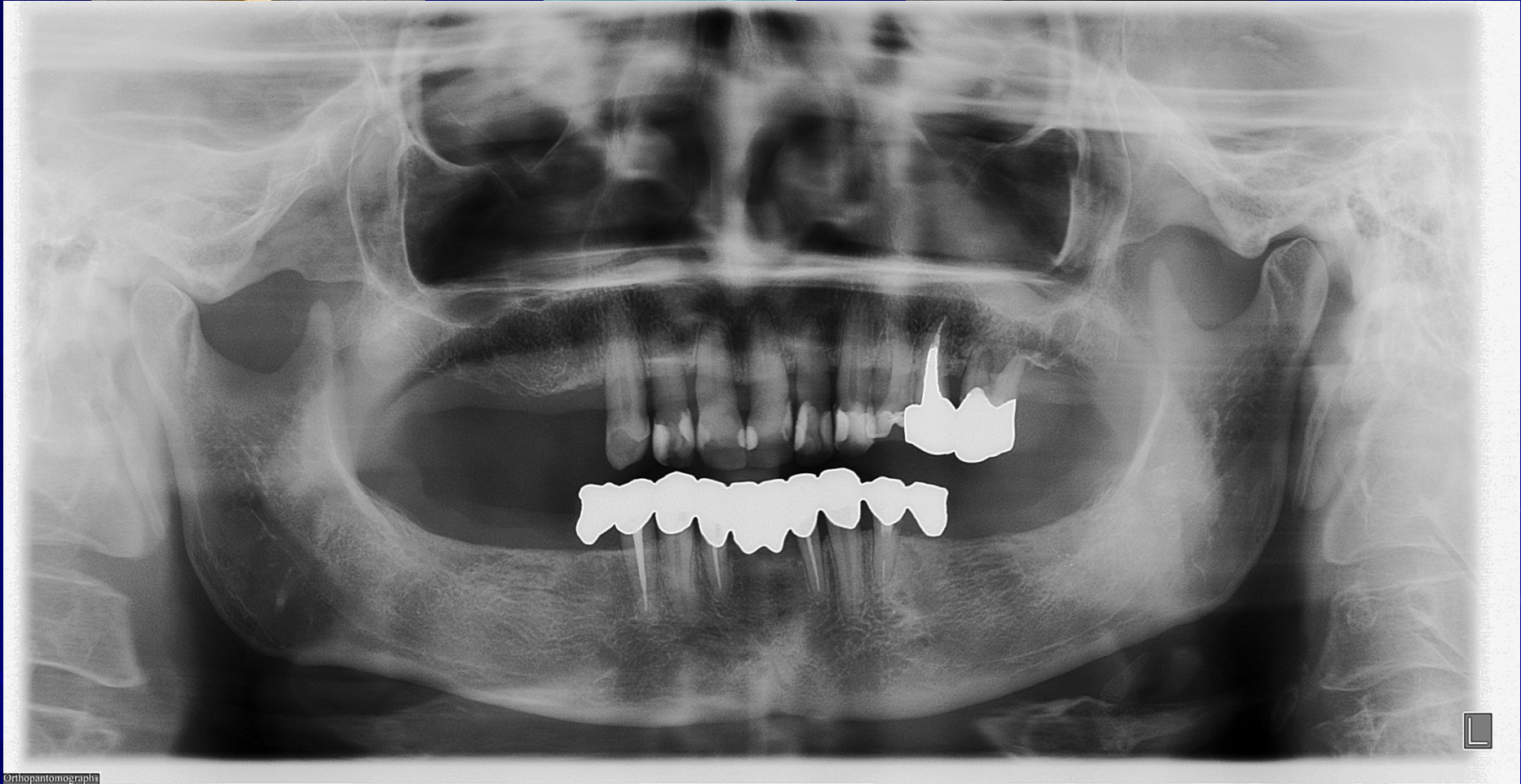
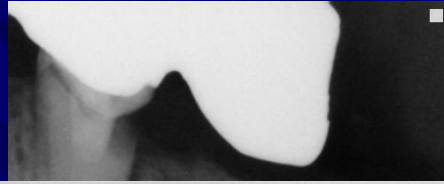
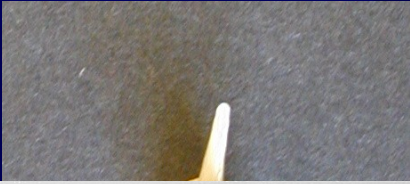



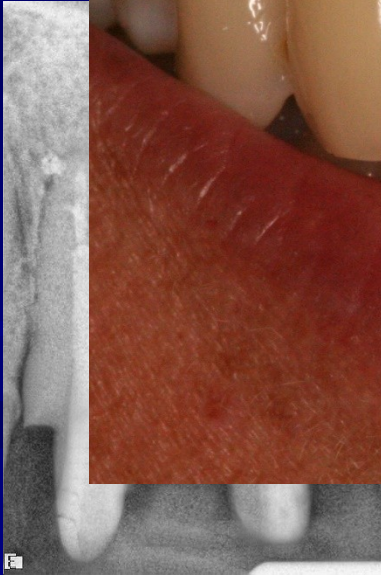
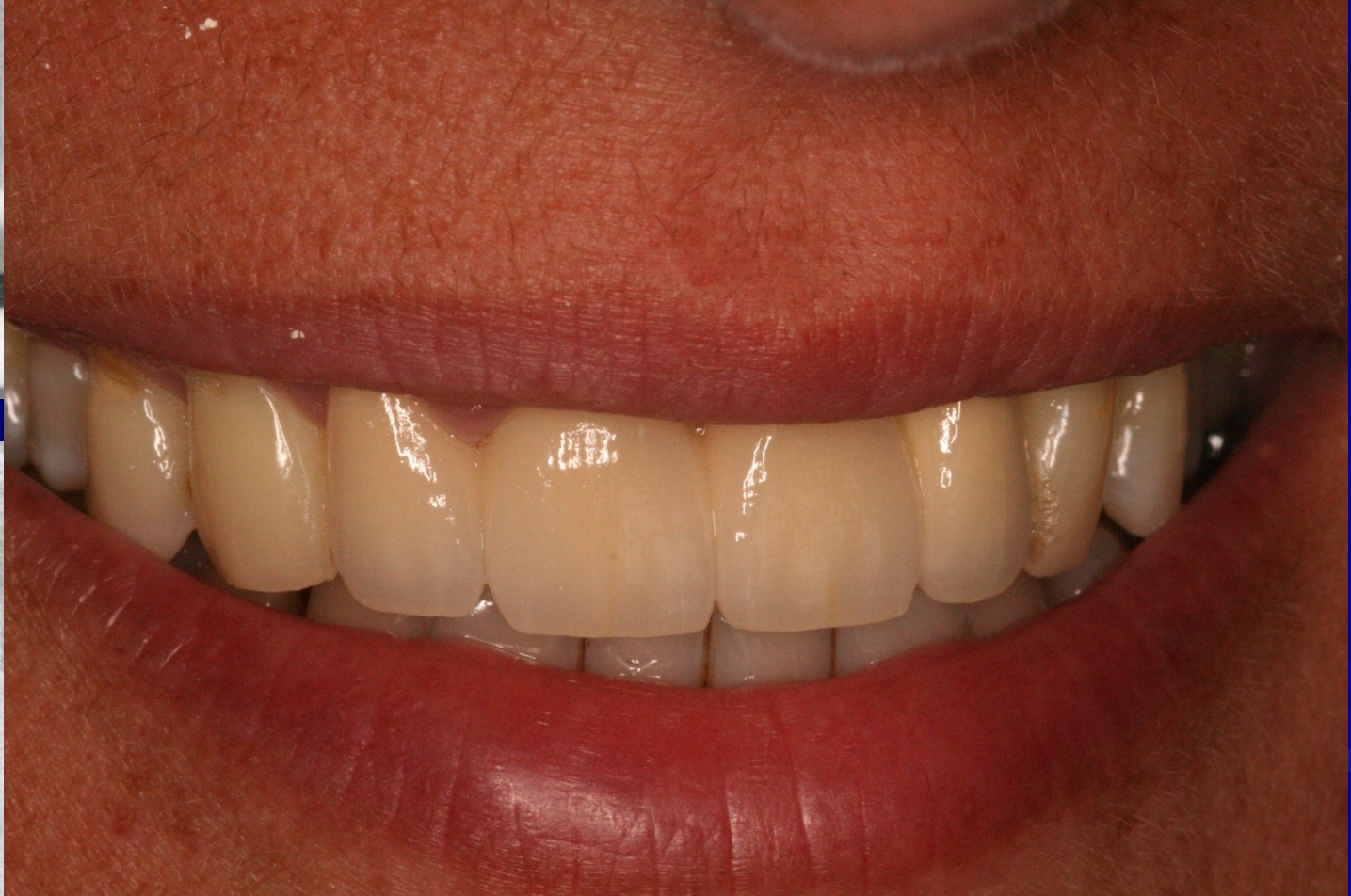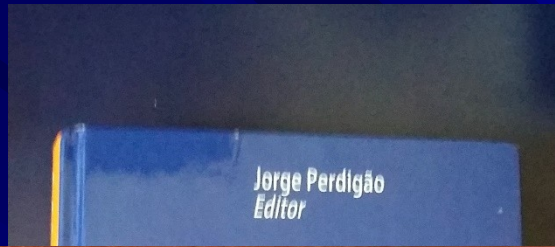
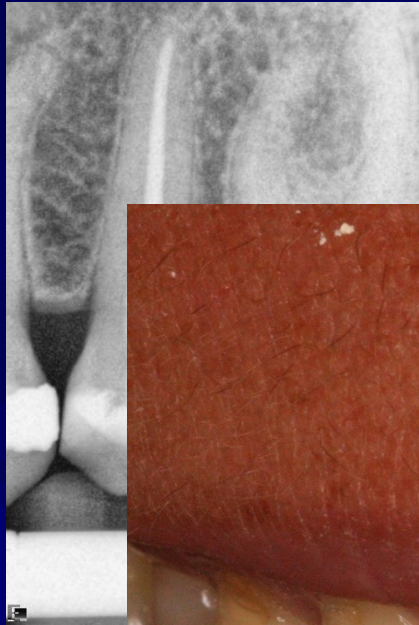
ÚSKALÍ

- Uvolnění čepu
- Fraktura čepu
- Fraktura kořene
- Netěsnost a infekce periodoncia

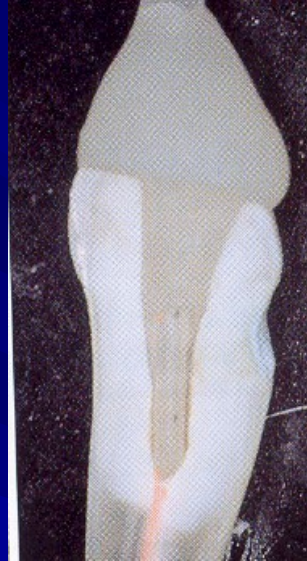
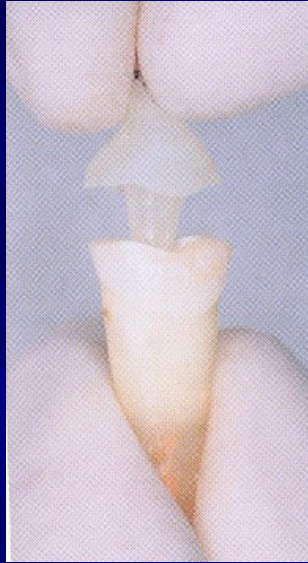


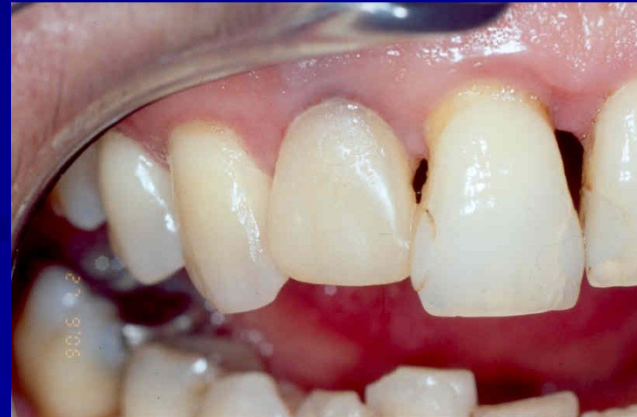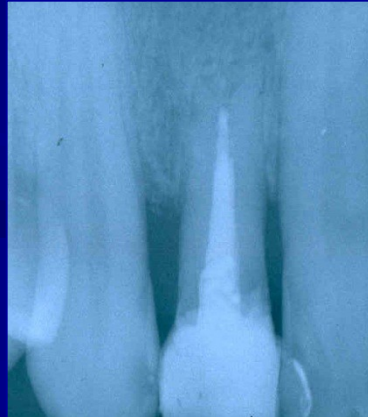Orthopantomograph



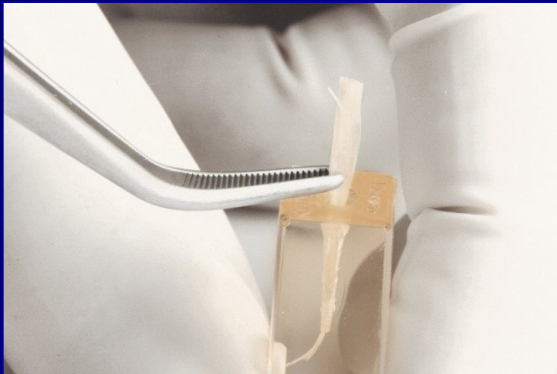


Anatomický čep

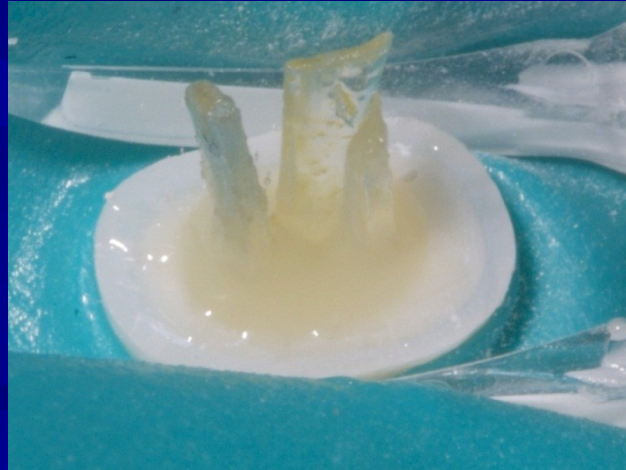
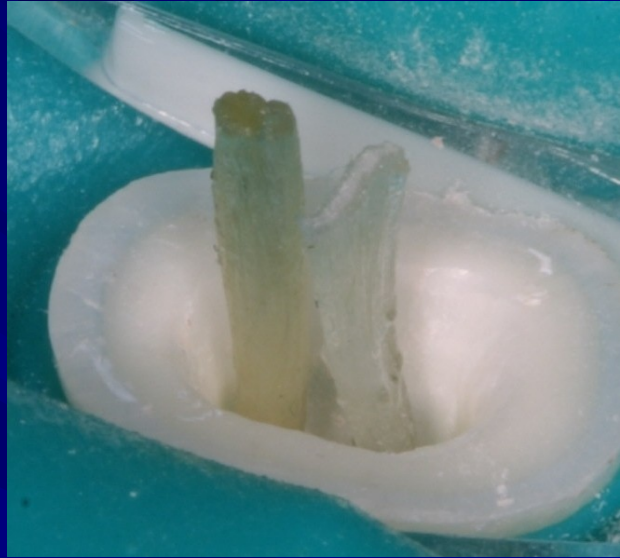



*Ferrari, Scotti:
Fiber posts
Milano, Masson, 2002*



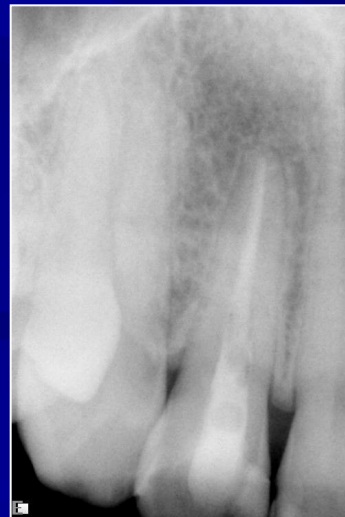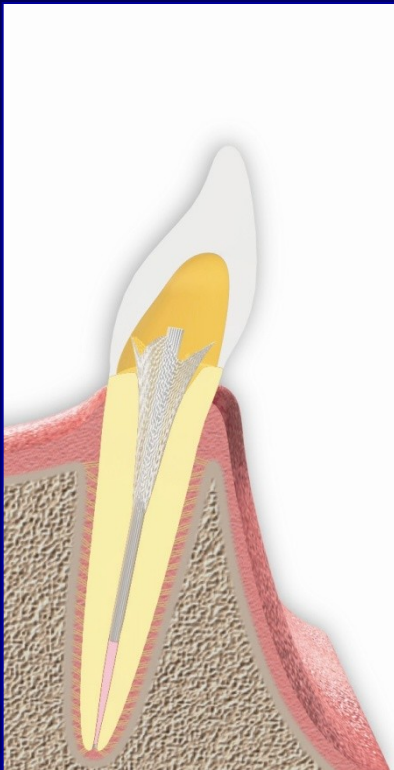
Individuální FRC čep

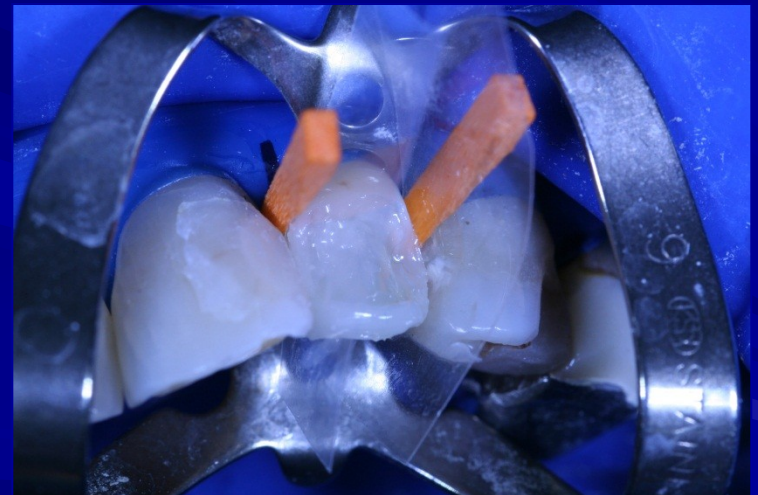
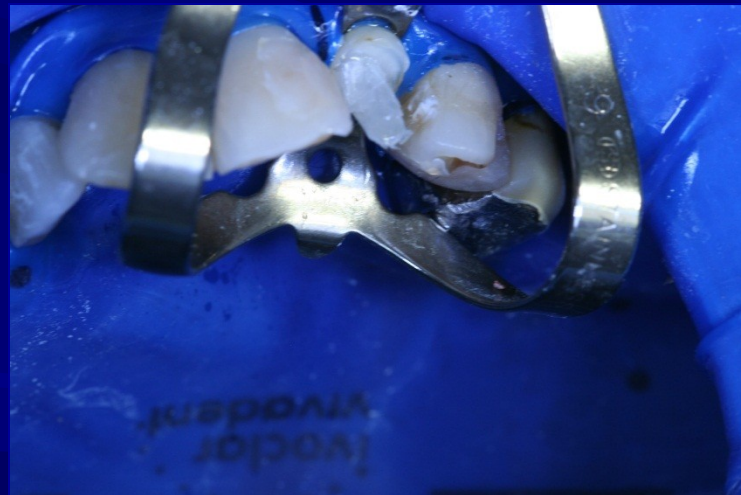
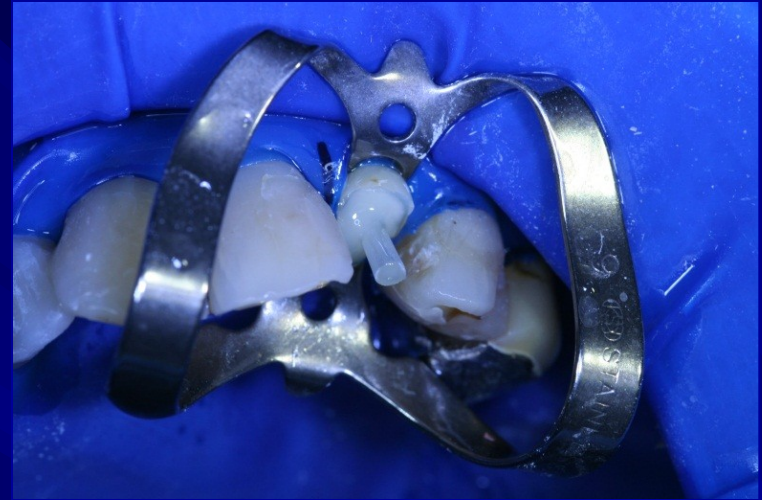
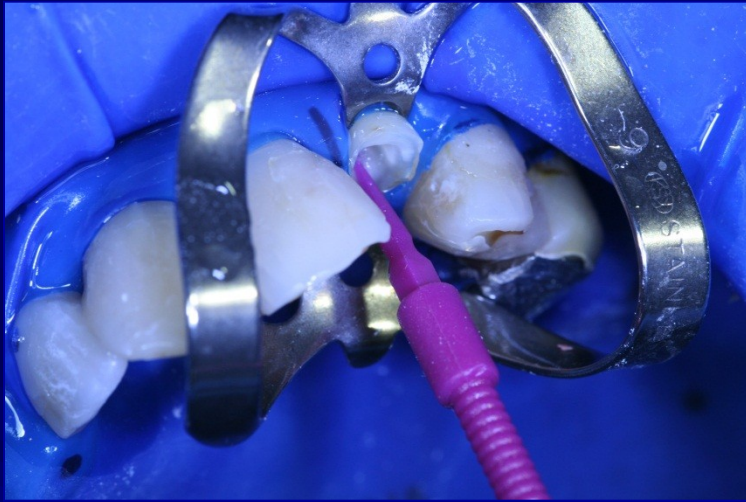
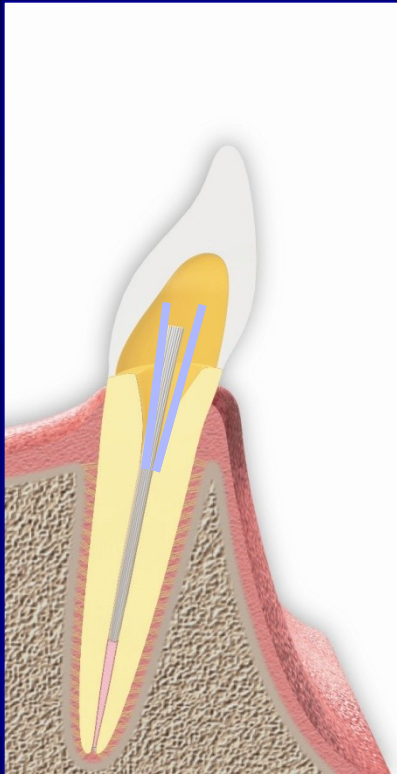
Individulizovaný FRC čep

Prostor mezi FRC čepem a stěnou kořenového kanálku je vyplněn FRC s vícesměrnou orientací vláken - rukáv



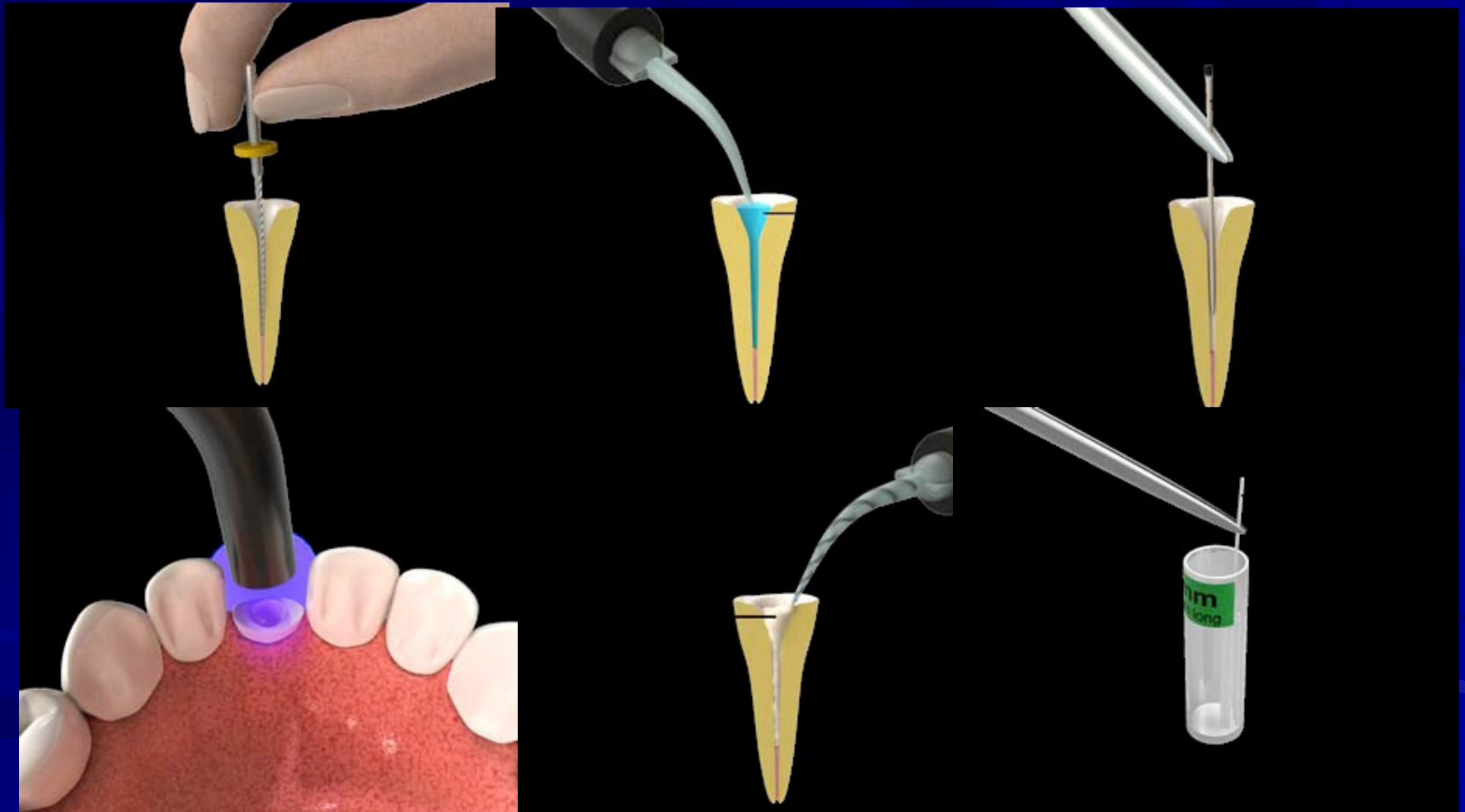


Více FRC čepů

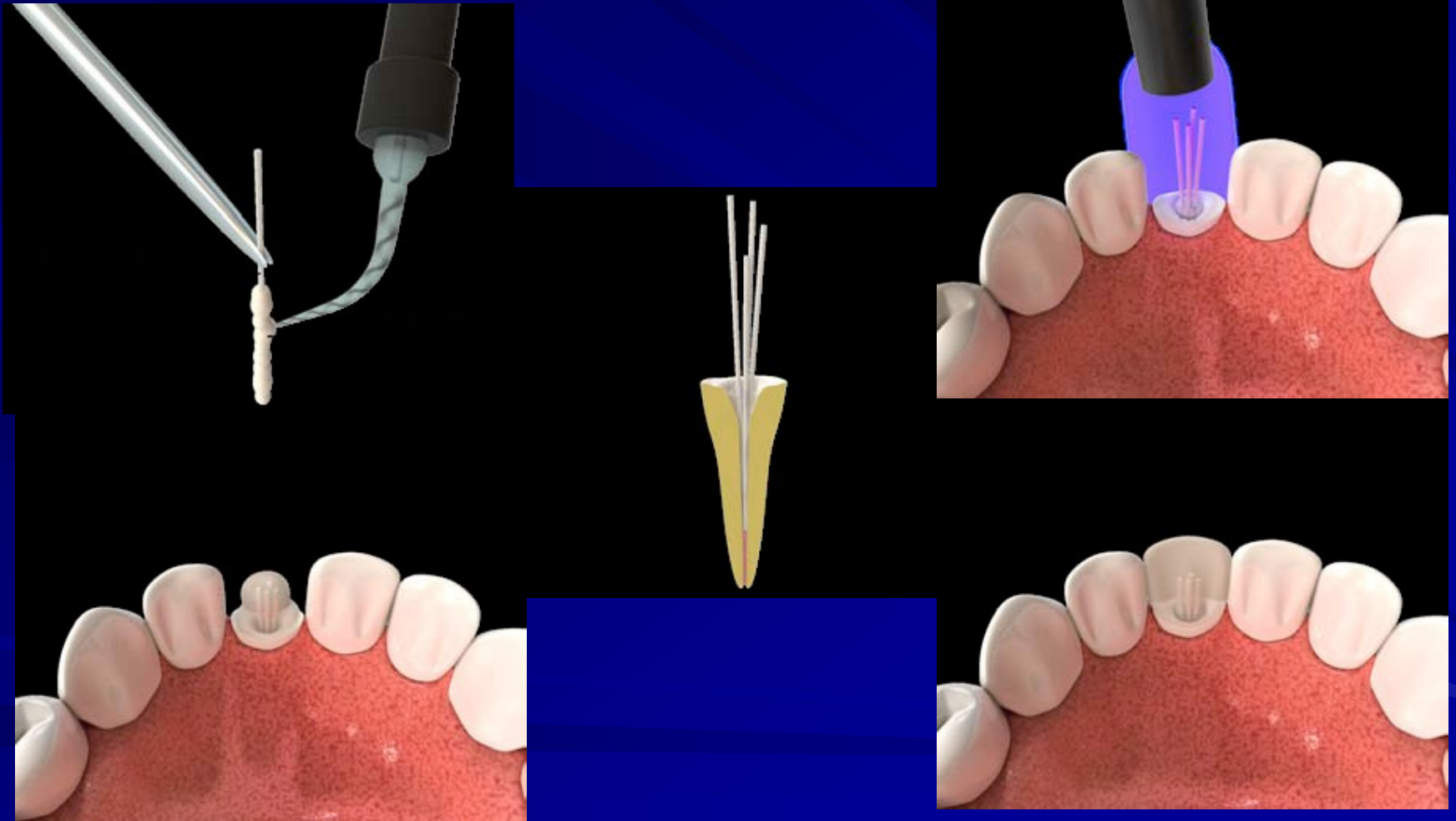


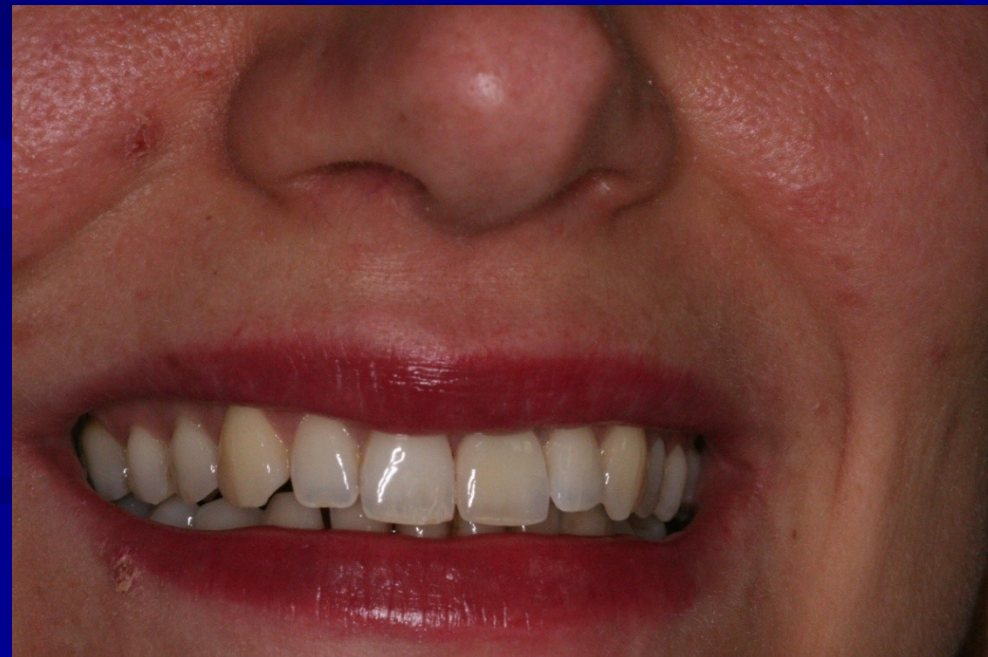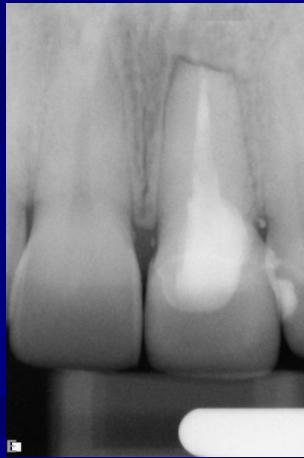
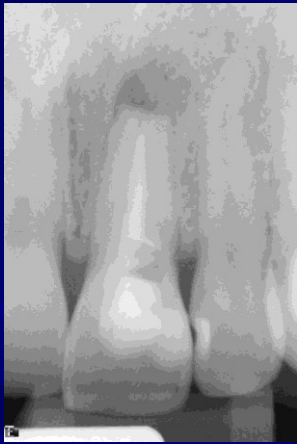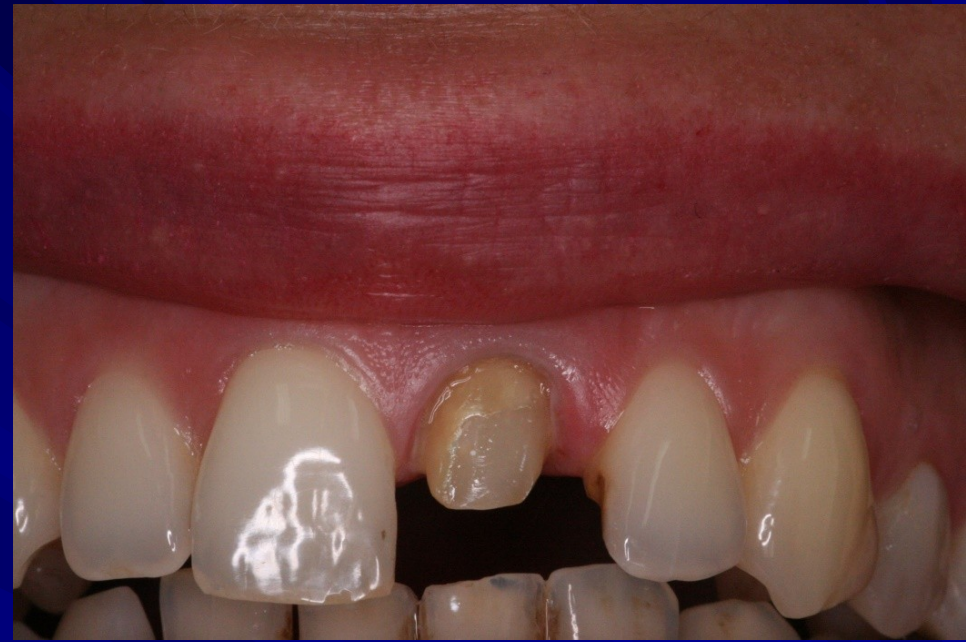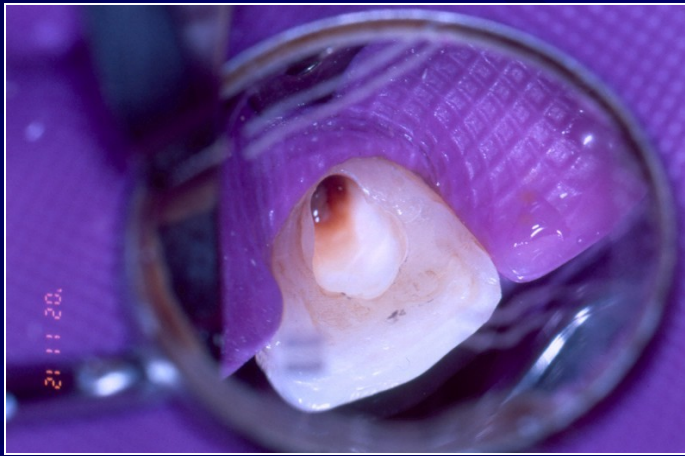
Prostor mezi FRC čepem a stěnou
Kořenového kanálku je vyplněn přídavnými
FRC čepy

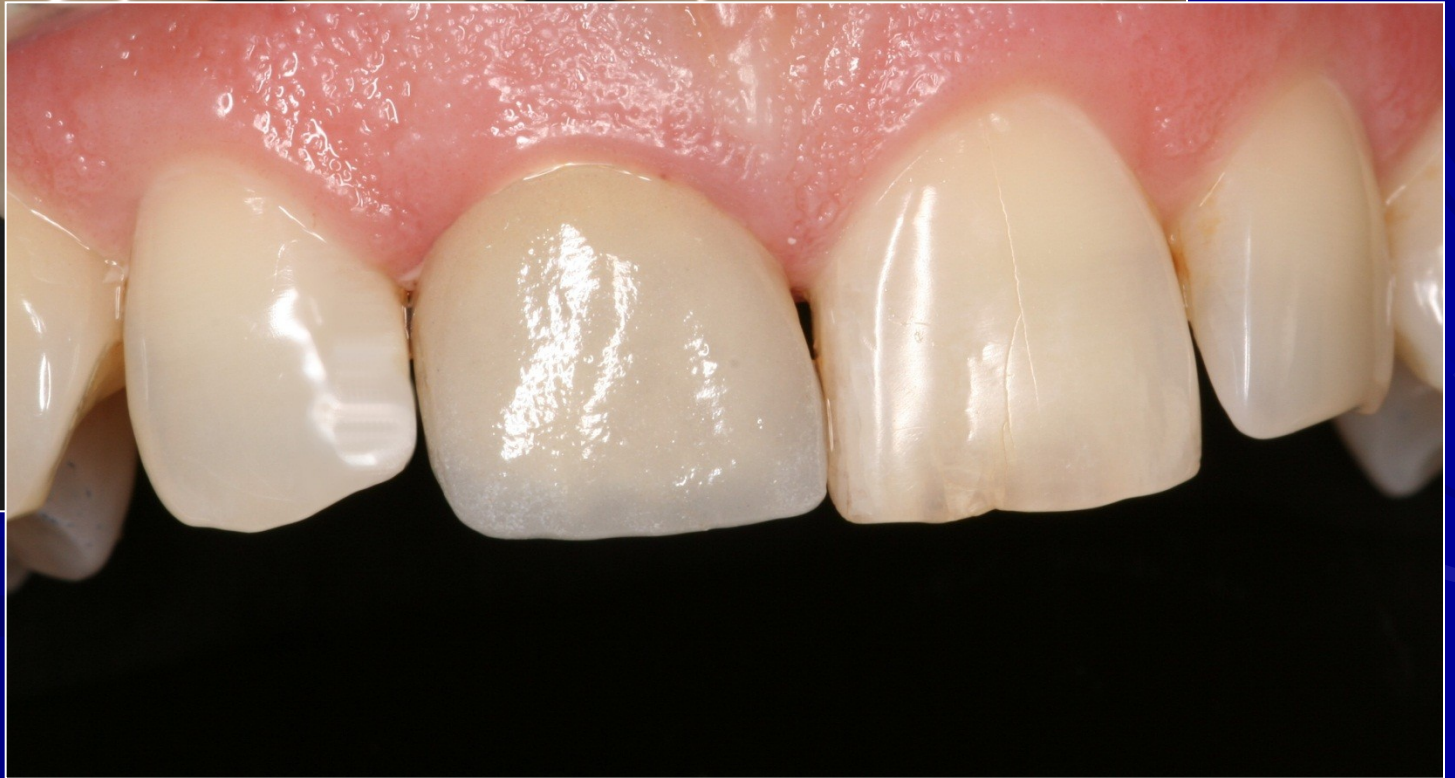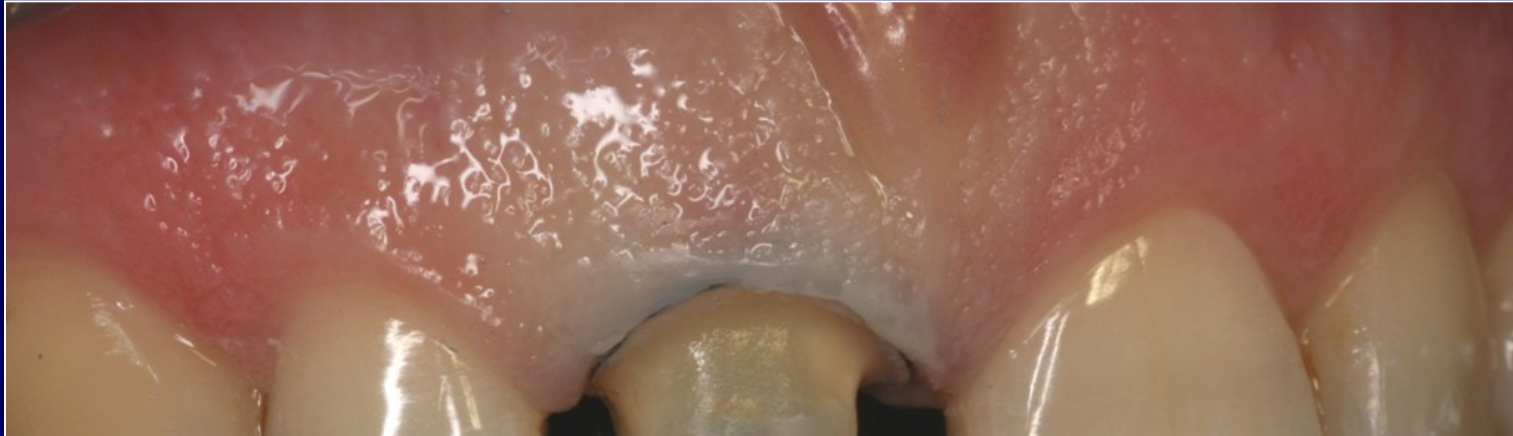
FRC čep „ikebana“

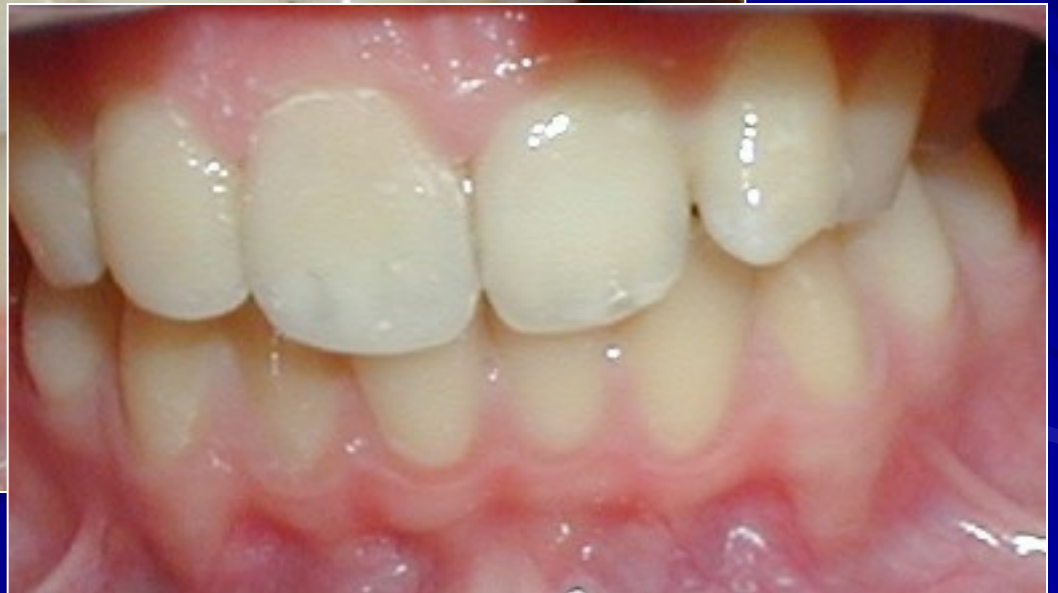
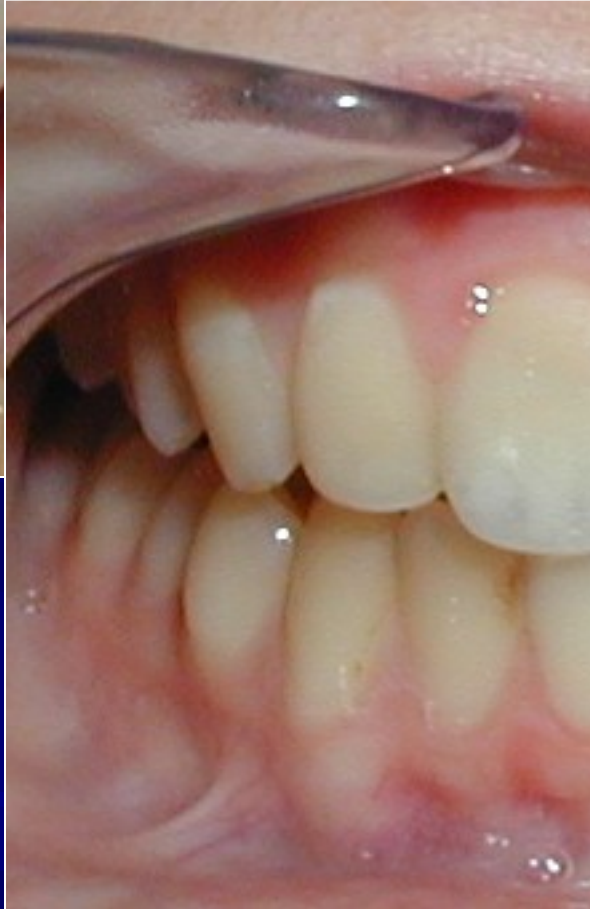
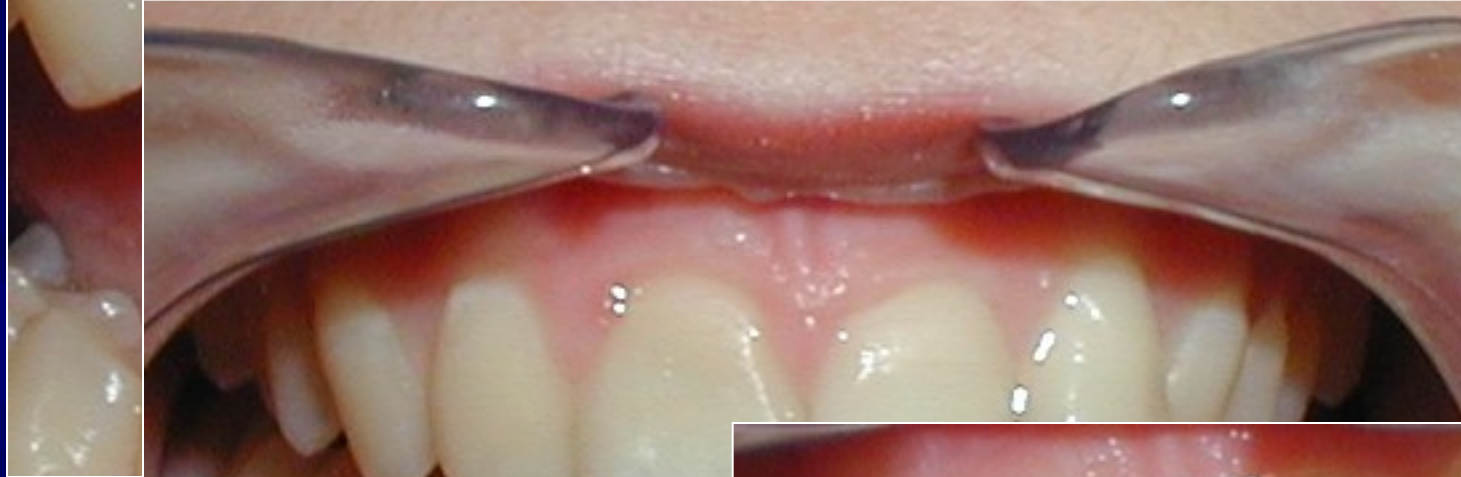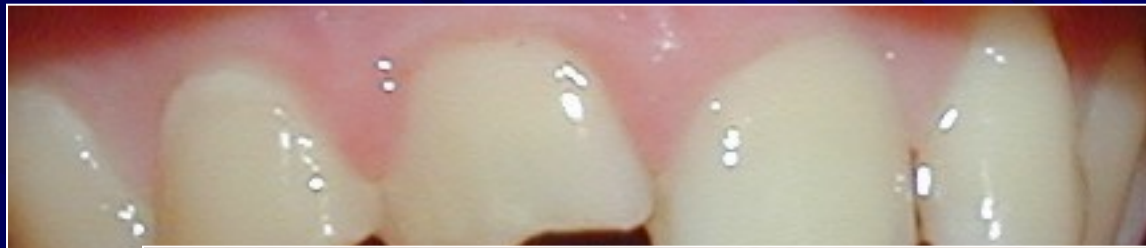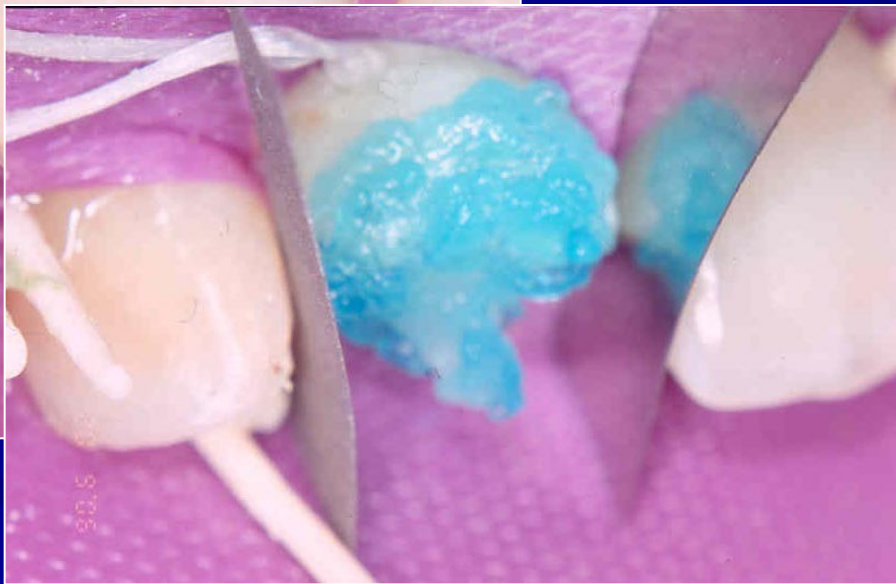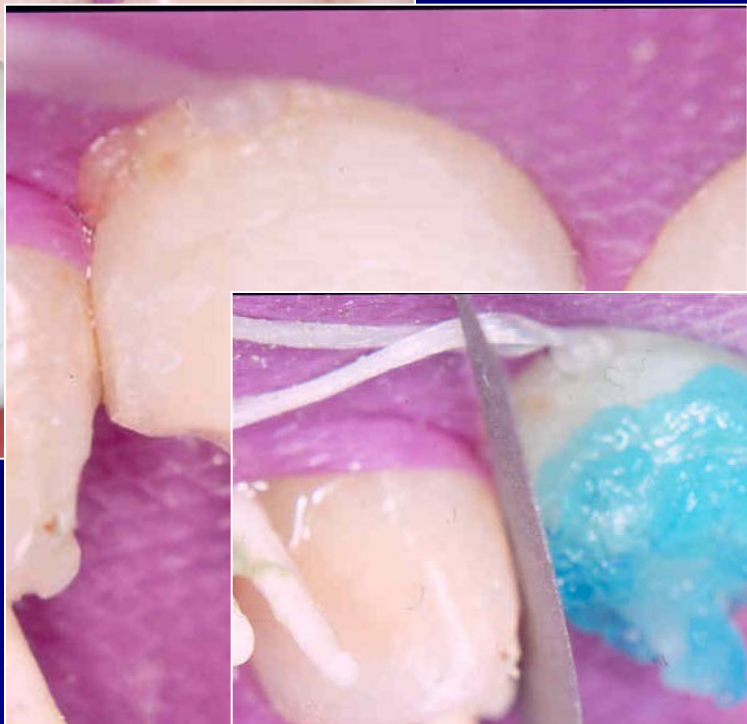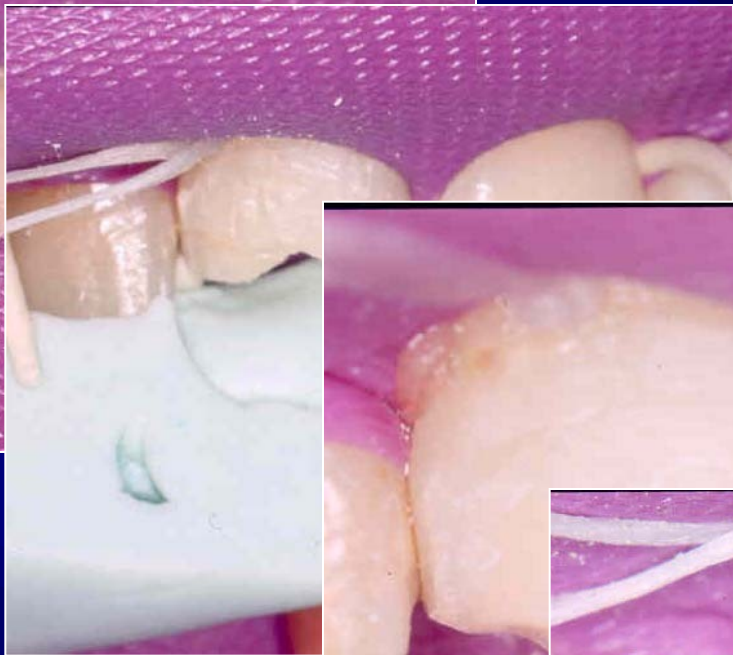
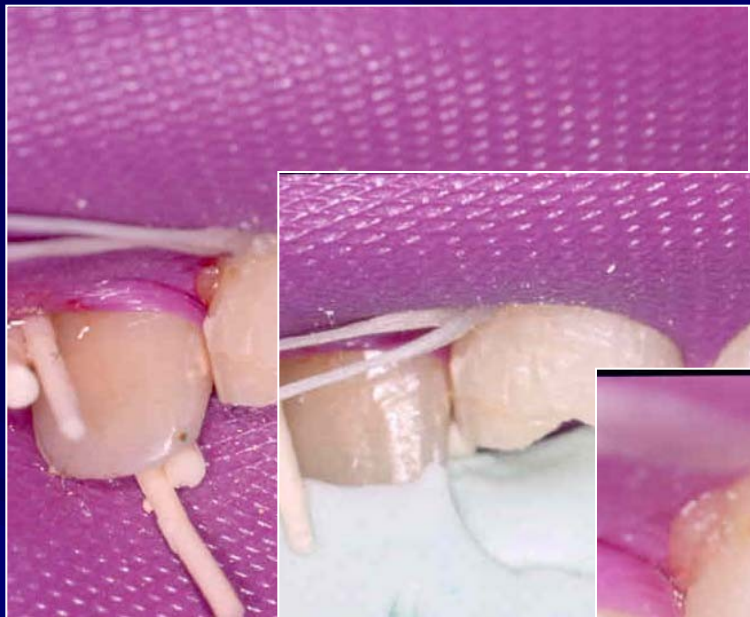
FRC čep „ikebana“

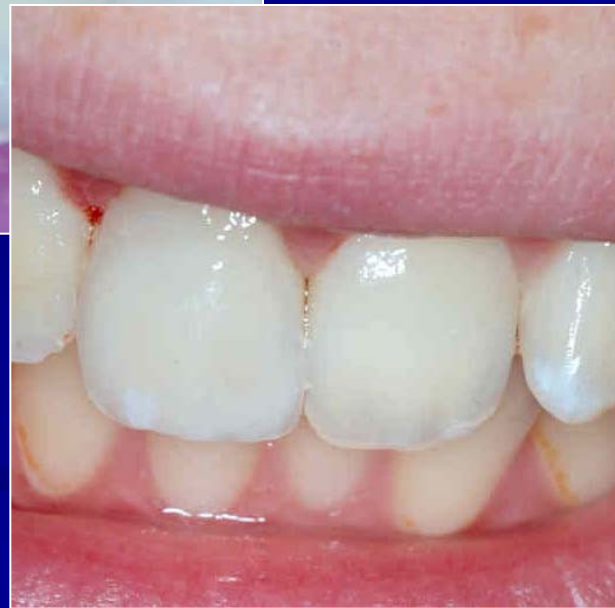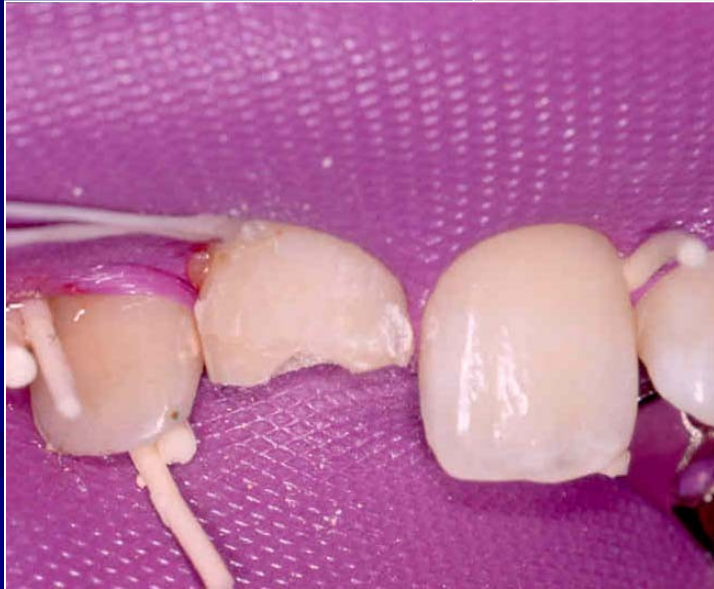

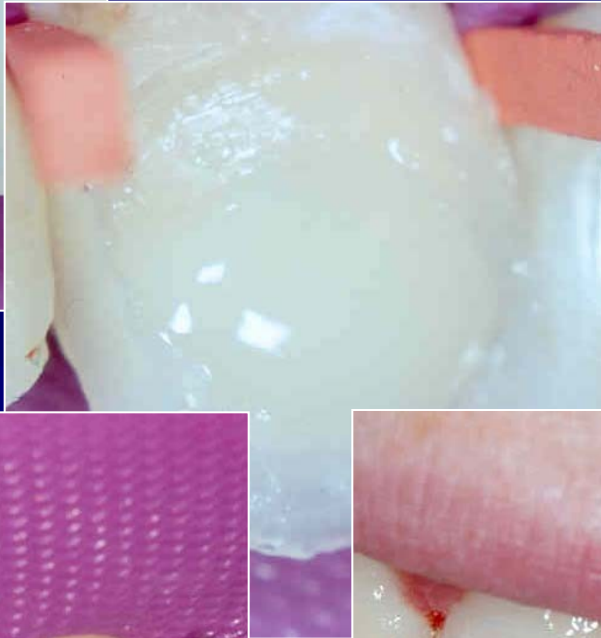
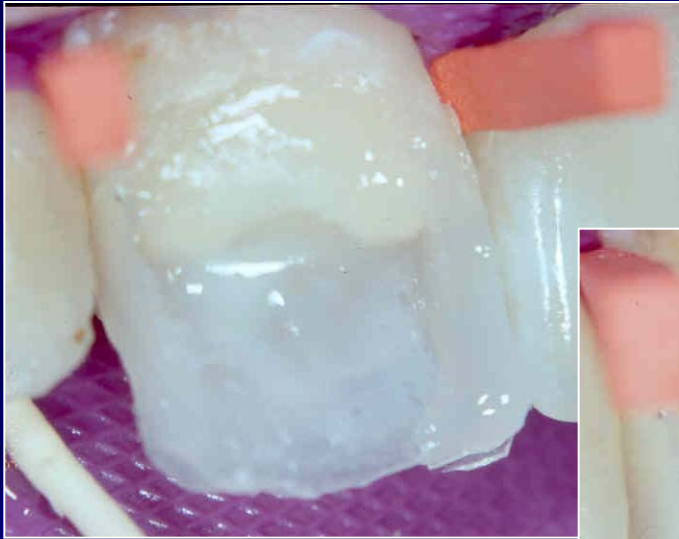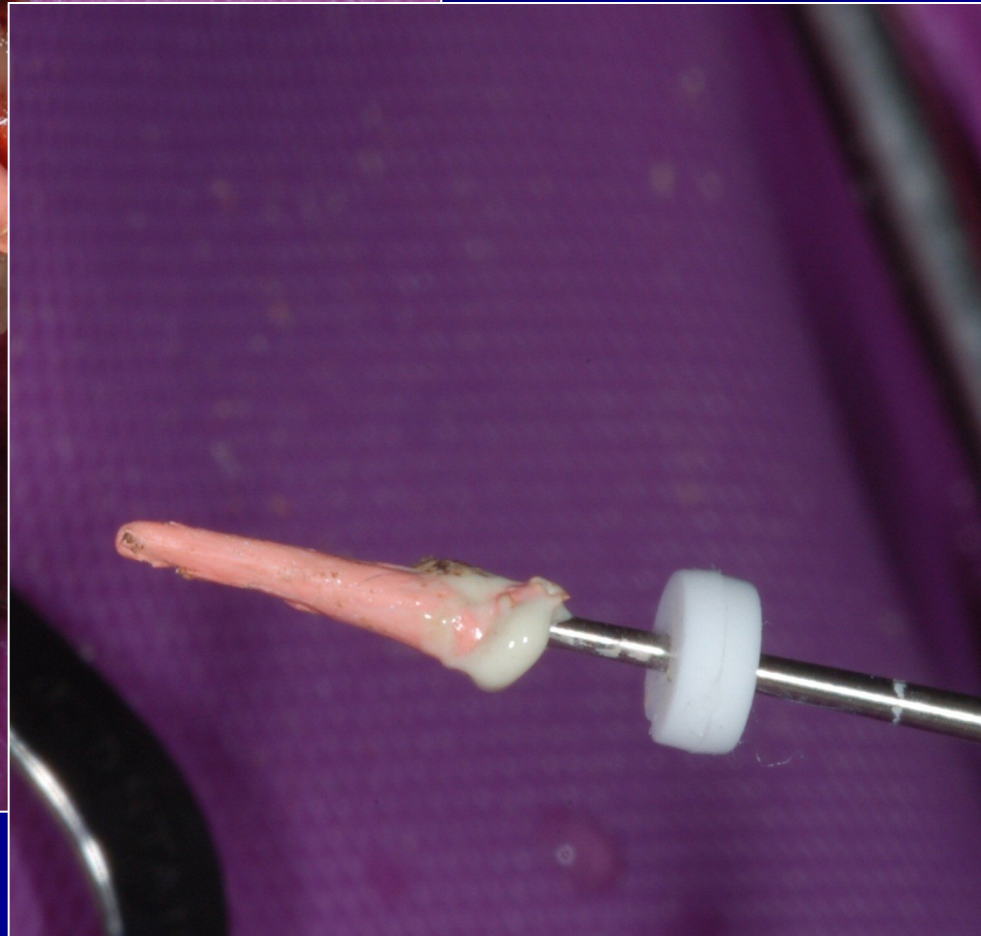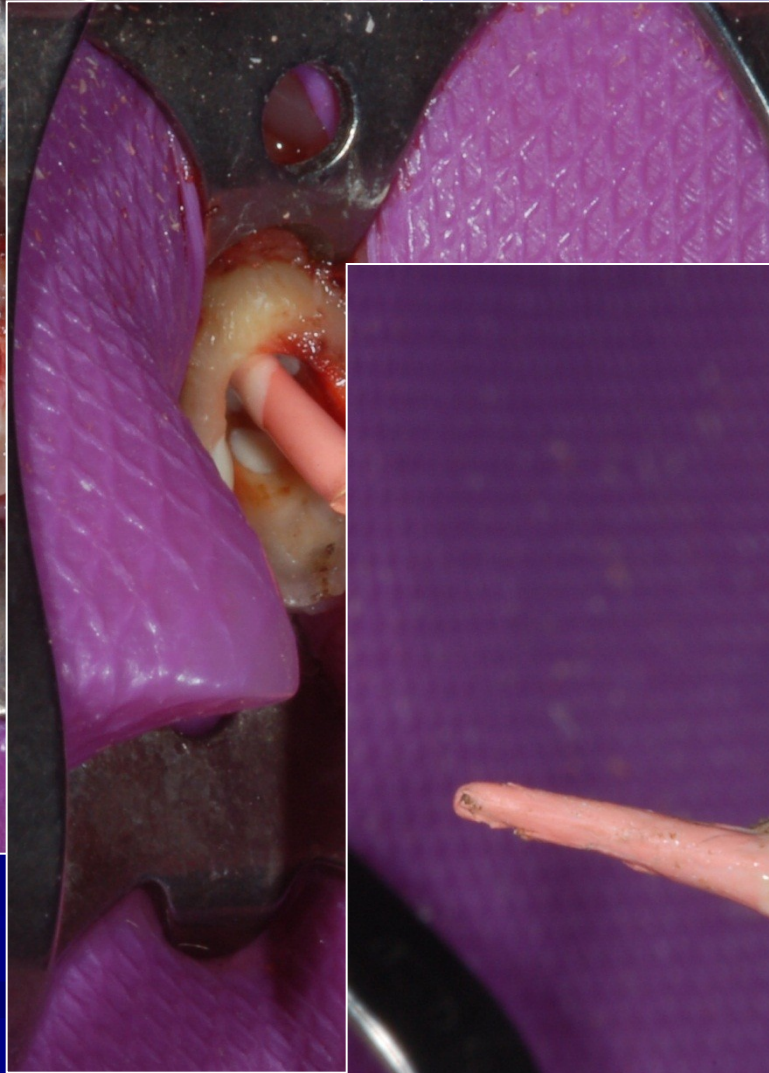
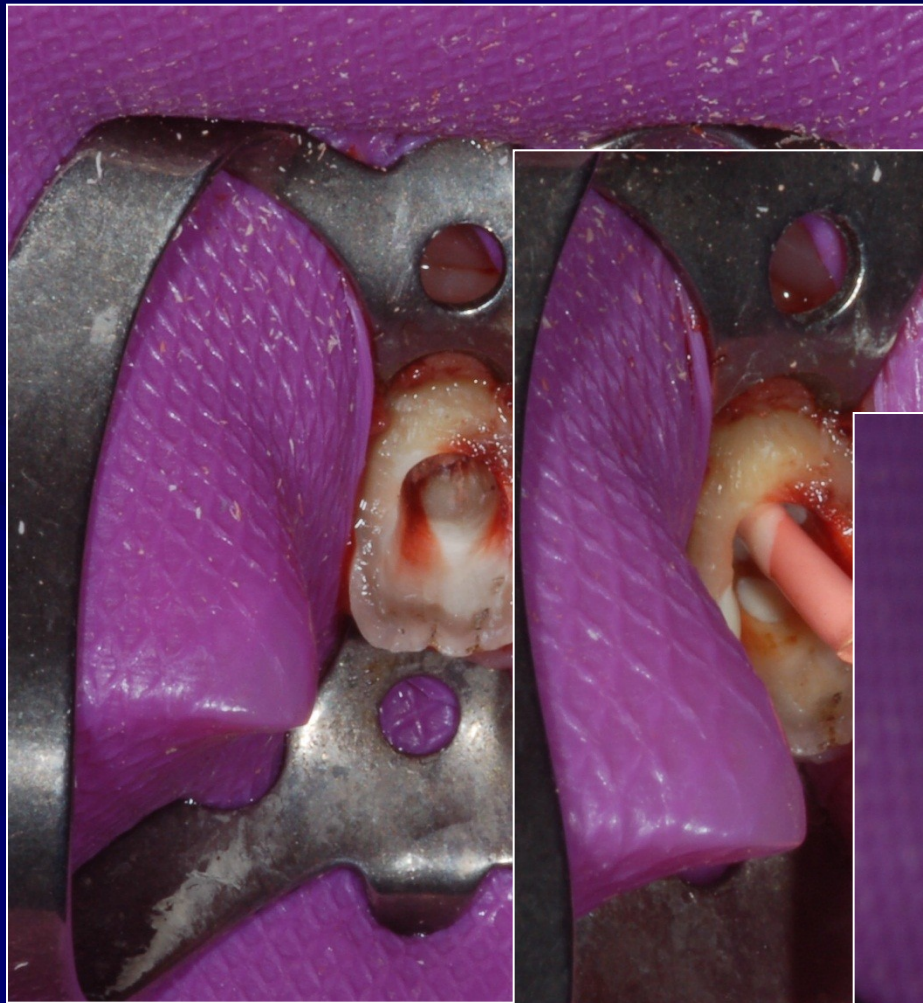


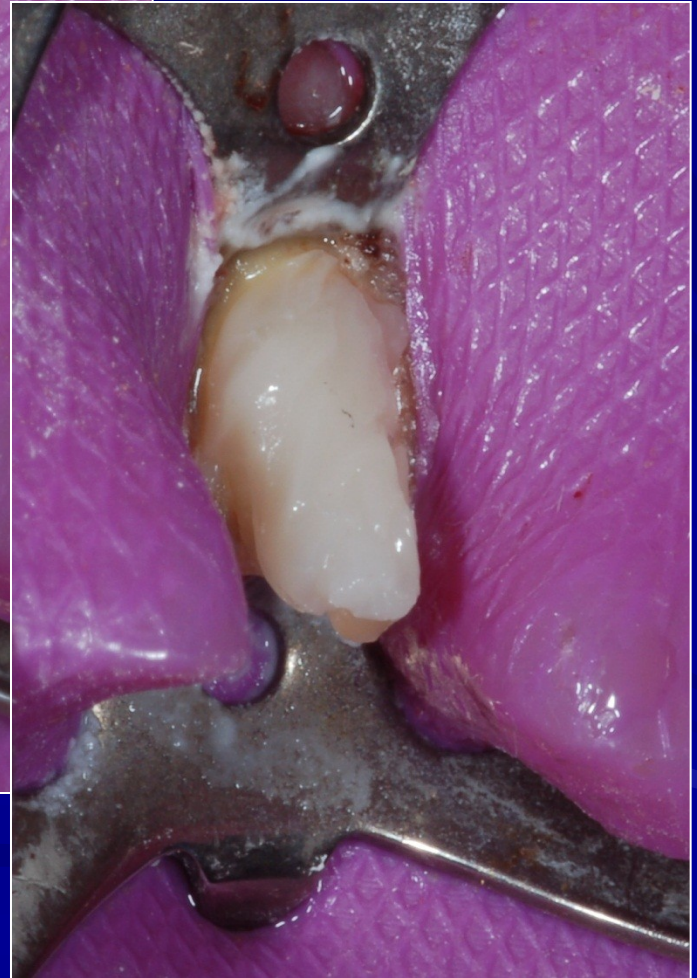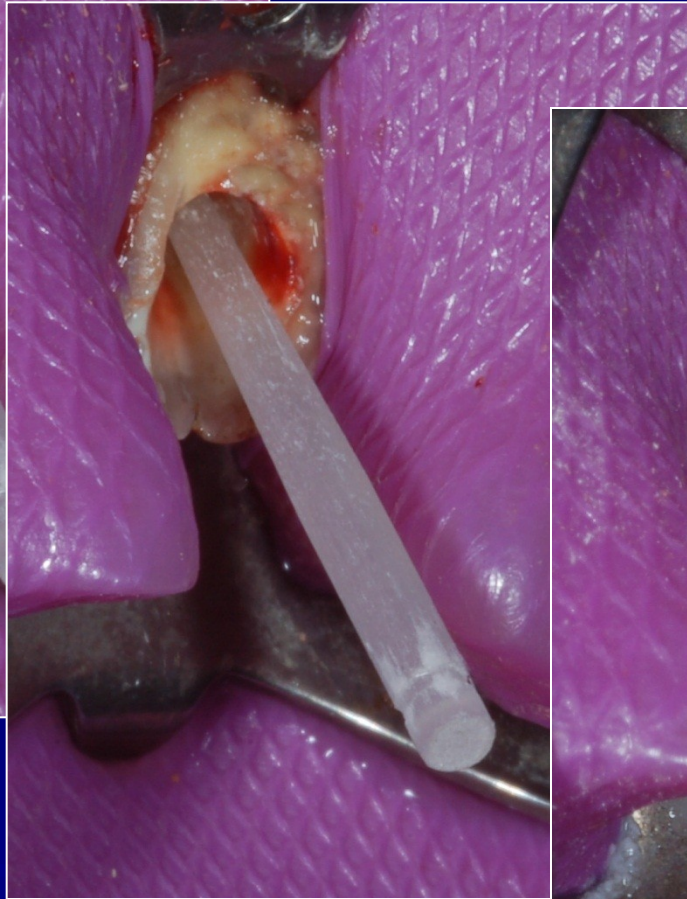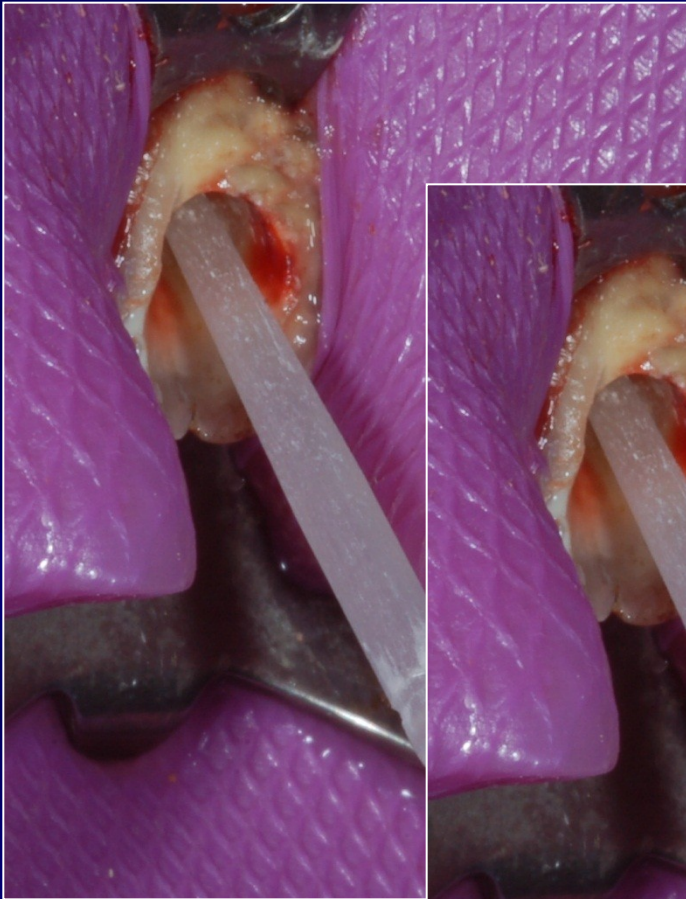


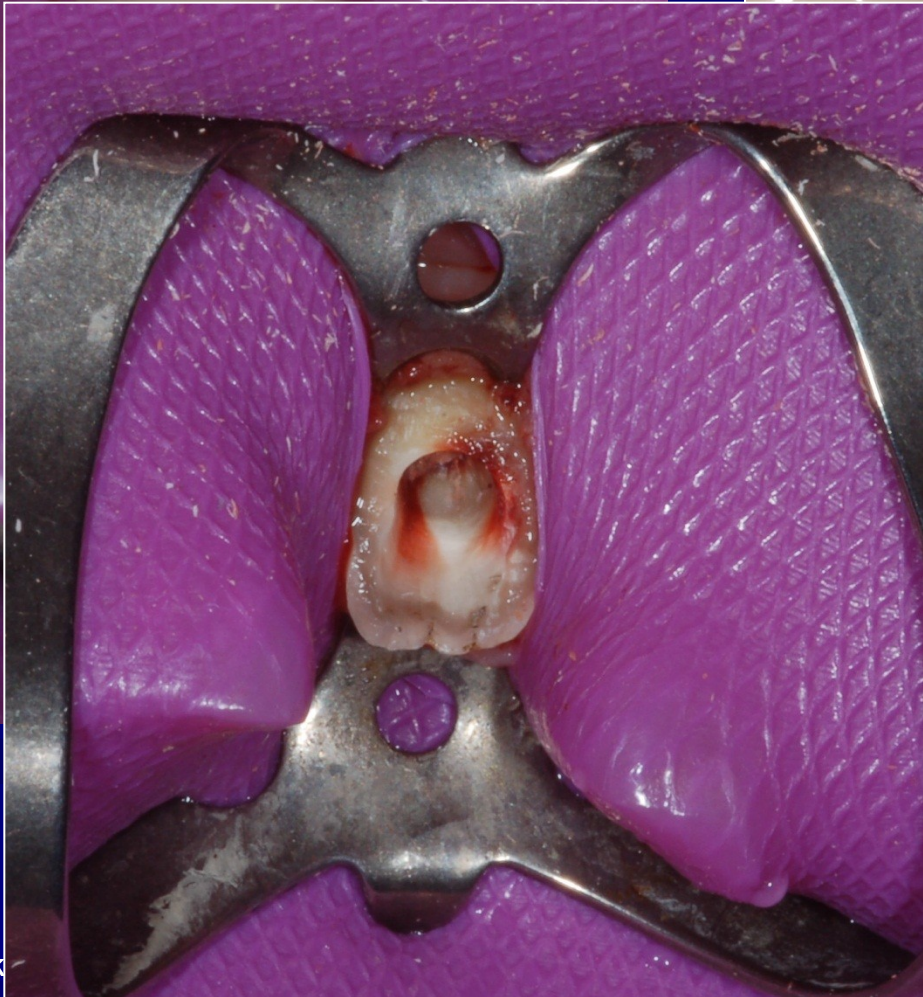
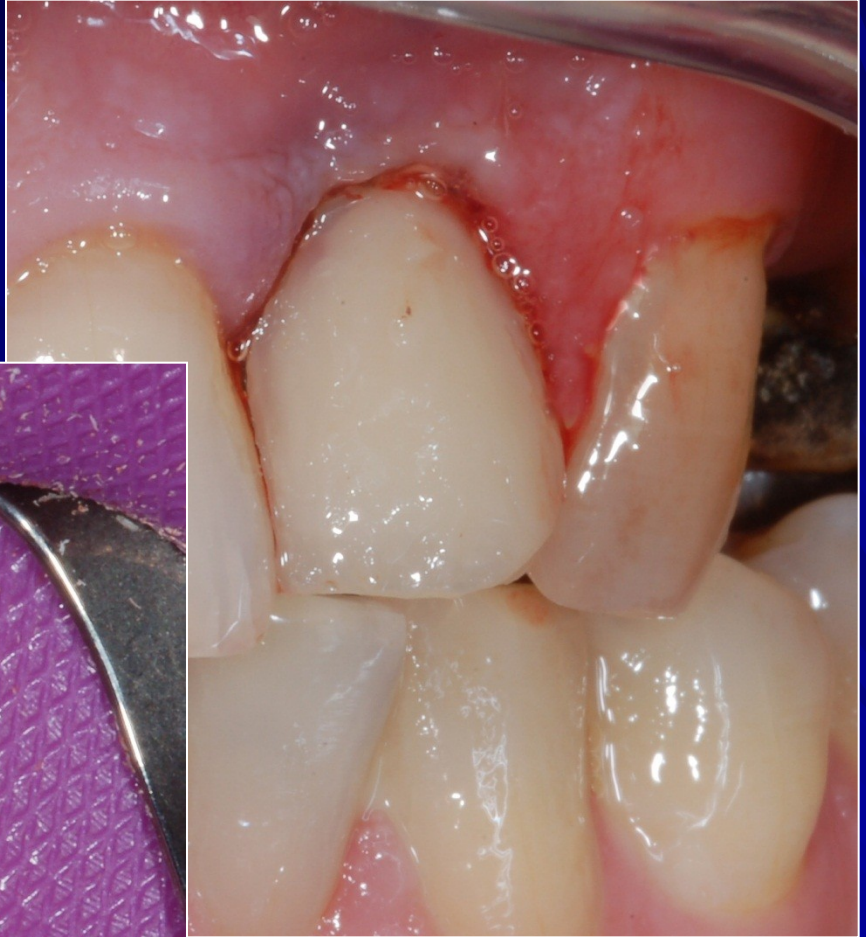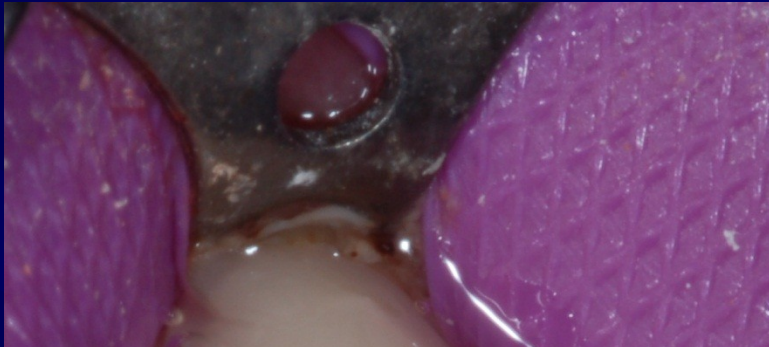









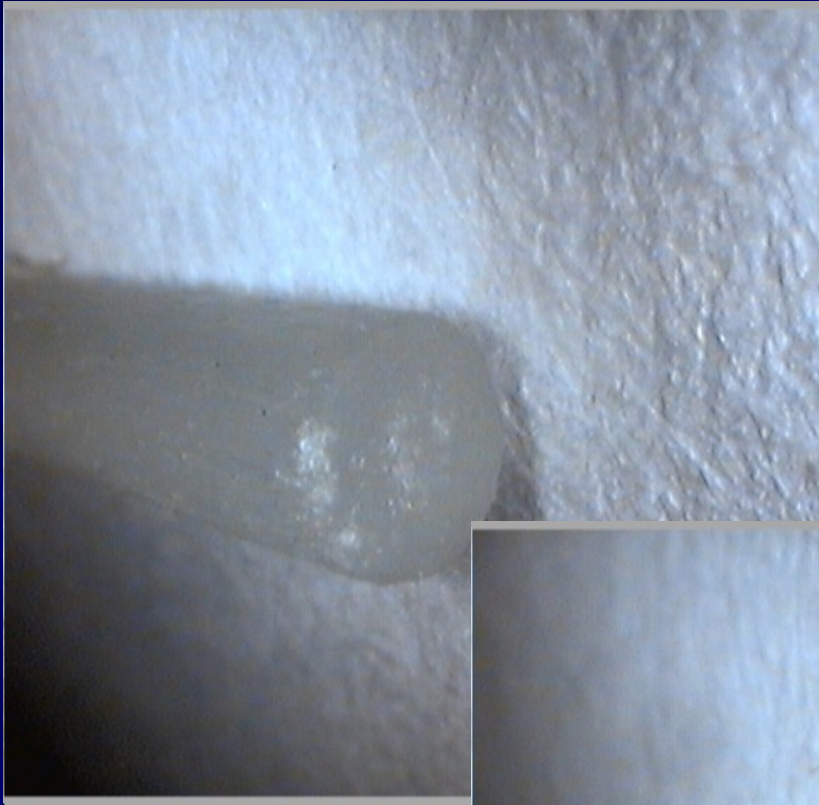


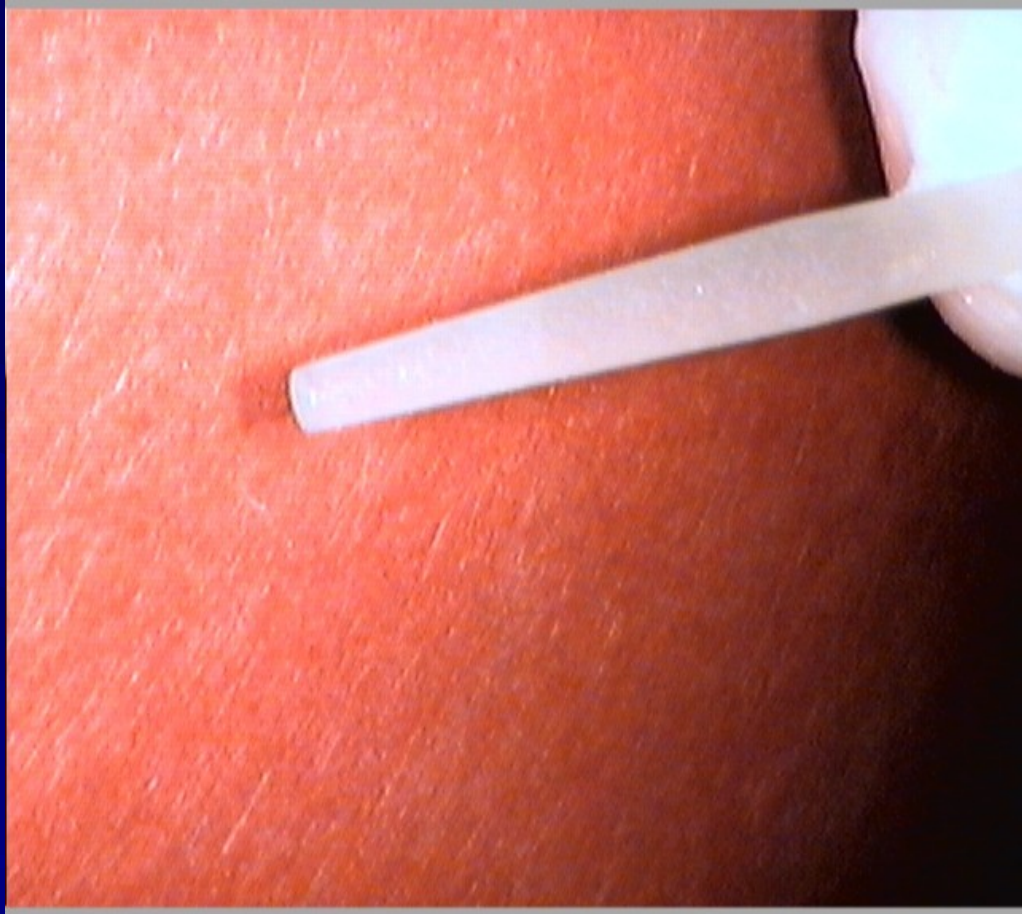











Význam délky čepu



Adheze není všude!!!!

**Čím delší čep,
tím lepší retence!!!**

Děkuji za
pozornost



Konzervační ZL III.

Postendodontické ošetření