

Praktická cvičení  
z obecné patologie  
– Obecná  
onkologie I.

**Nádory epitelové**

**Mezenchymové**

**Neuroektodermové**

**Germinální**

**Smíšené**

# Epitelové nádory

- vycházejí z povrchových (krycích) nebo žlázových epitelů
- nádorové buňky si zachovávají vlastnosti epitelů:
  - jsou kohezivní (lnou k sobě)
  - pokrývají volné povrchy (tzv. tigmotaxe)
  - imunohistochemicky pozitivita epiteliálních markerů



# Epitelové nádory

	<b>BENIGNÍ</b>	<b>MALIGNÍ</b>
Nádory z <b>POVRCHOVÉHO</b> epitelu	<b>PAPILOMY</b>	<b>PAPILOKARCINOMY</b>
Nádory ze <b>ŽLÁZOVÉHO</b> epitelu	<b>ADENOMY</b>	<b>ADENOKARCINOMY</b>

# **Benigní nádory z povrchové epitelu**

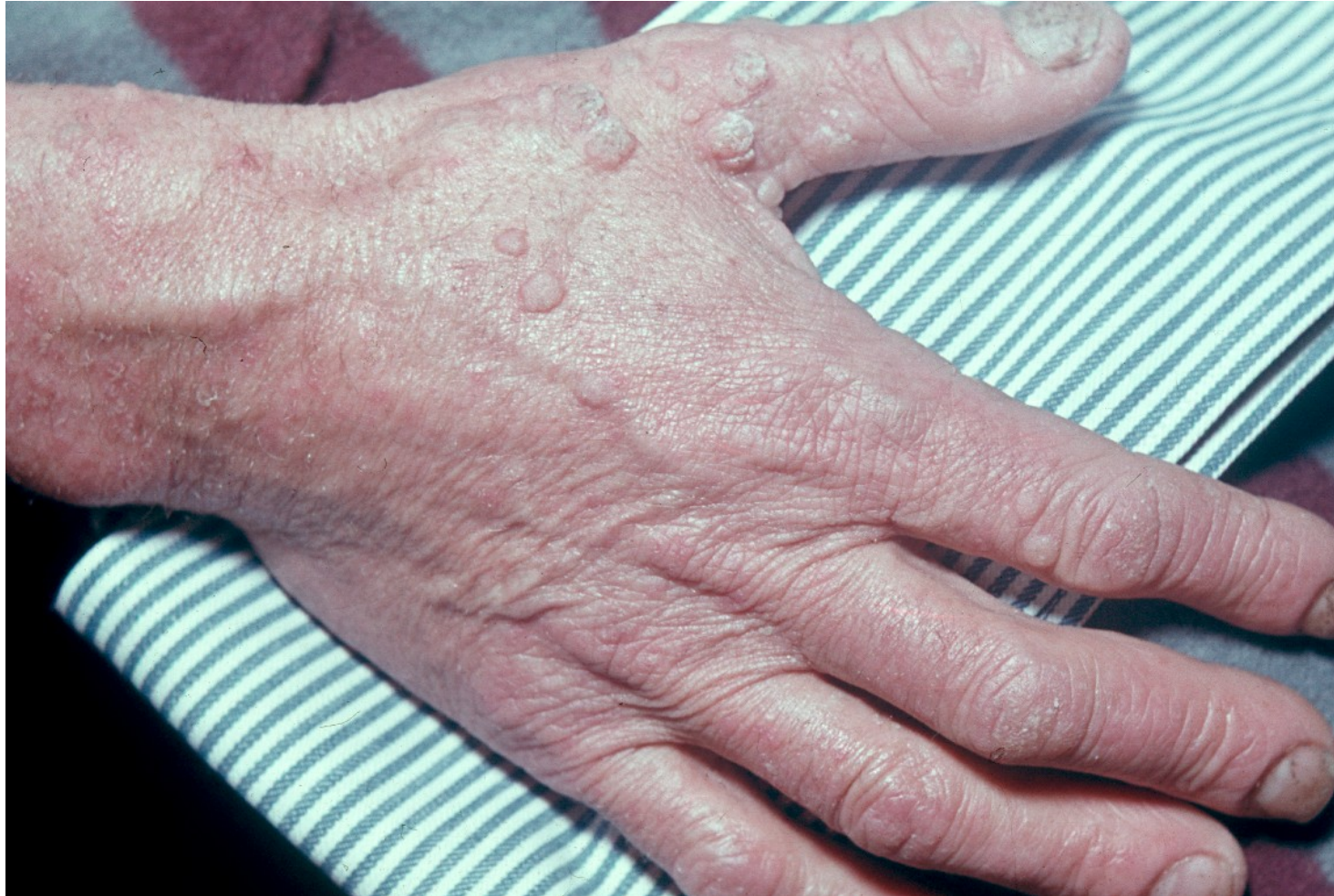# Benigní nádory z povrchové epitelu

- vycházejí z dlaždicového epitelu nebo urotelu
- **rostou převážně exofyticky**
- mají třásnitý (papilární) nebo bradavičnatý vzhled
- zvláštní formu představuje invertovaný papilom
- podle množství vazivového stromatu 2 základní typy:
  - **měkký papilom** (stroma vazivově chudé)
    - např. dlaždicobuněčný papilom dutiny ústní
    - urotelový papilom močového měchýře (vzácný)
  - **fibroepitelový papilom** (objemnější vazivové stroma)
    - např. verruca vulgaris (kožní bradavice)

# Verruca vulgaris (bradavice)

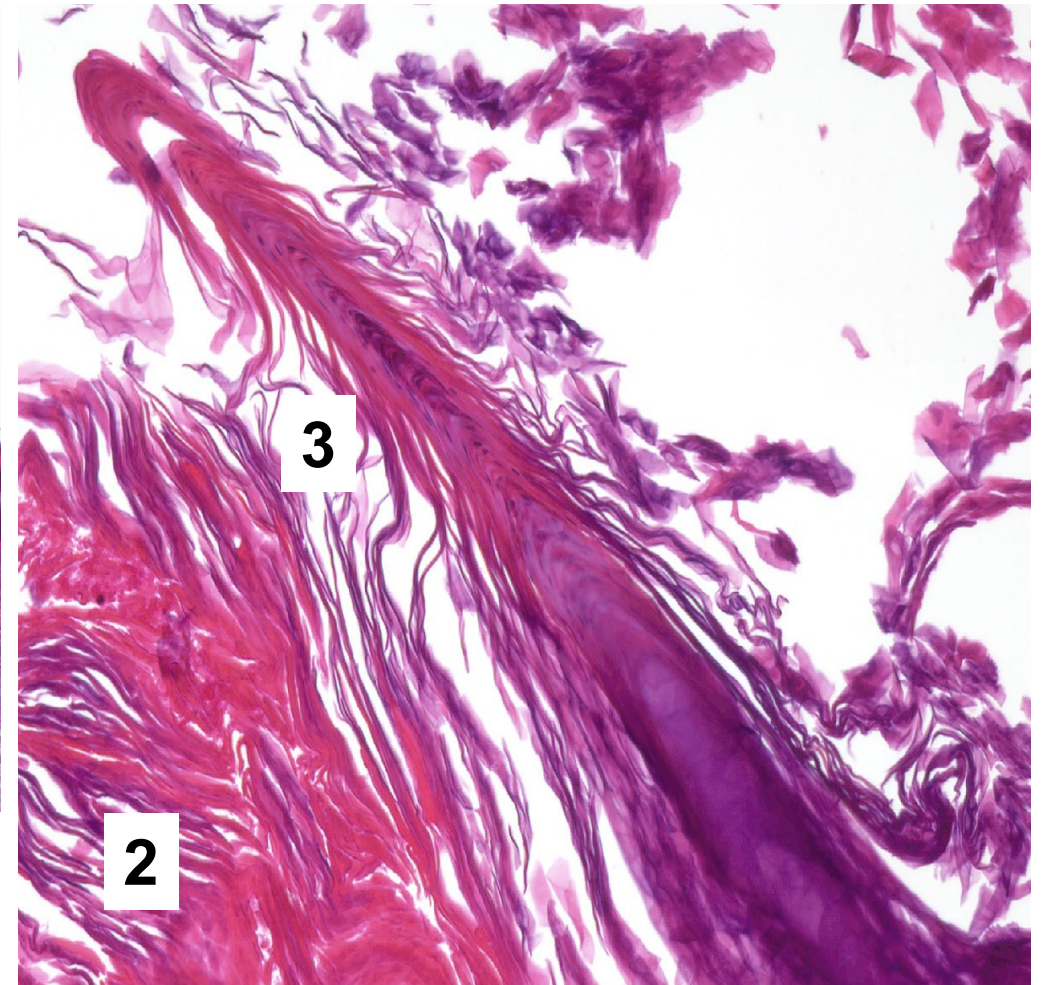
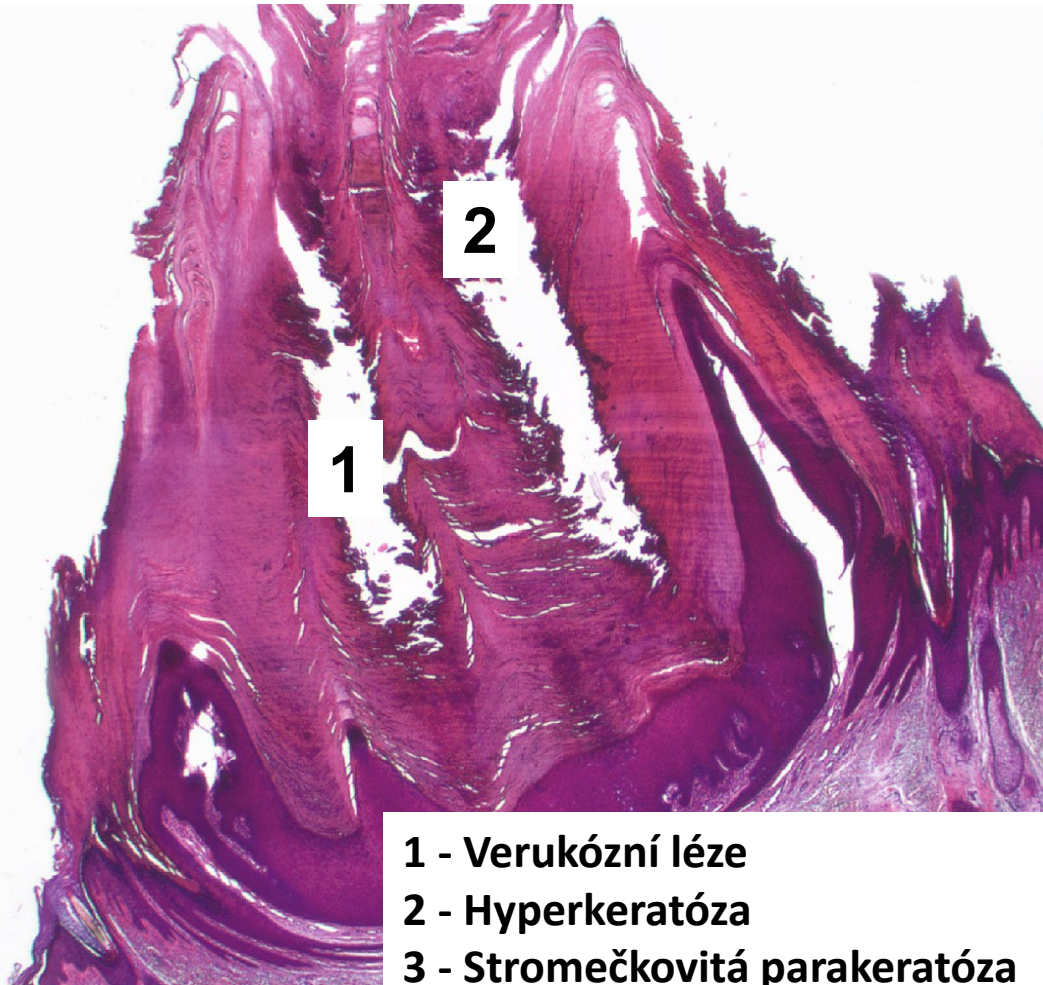
- etiologicky infekce HPV (hl. HPV 2, 4)
- **makro:**
  - papula s drsným povrchem
- **mikro:**
  - akantotická epidermální hyperplázie
  - superficiální hyperparakeratóza
  - papilomatóza
  - koilocytóza
    - virová alterace keratinocytů projevující se jako zvětšená buňka s nepravidelným hyperchromním jádrem s perinukleárním projasněním (tzv. haló)

# Verruca vulgaris (bradavice)





# Verruca vulgaris (bradavice)

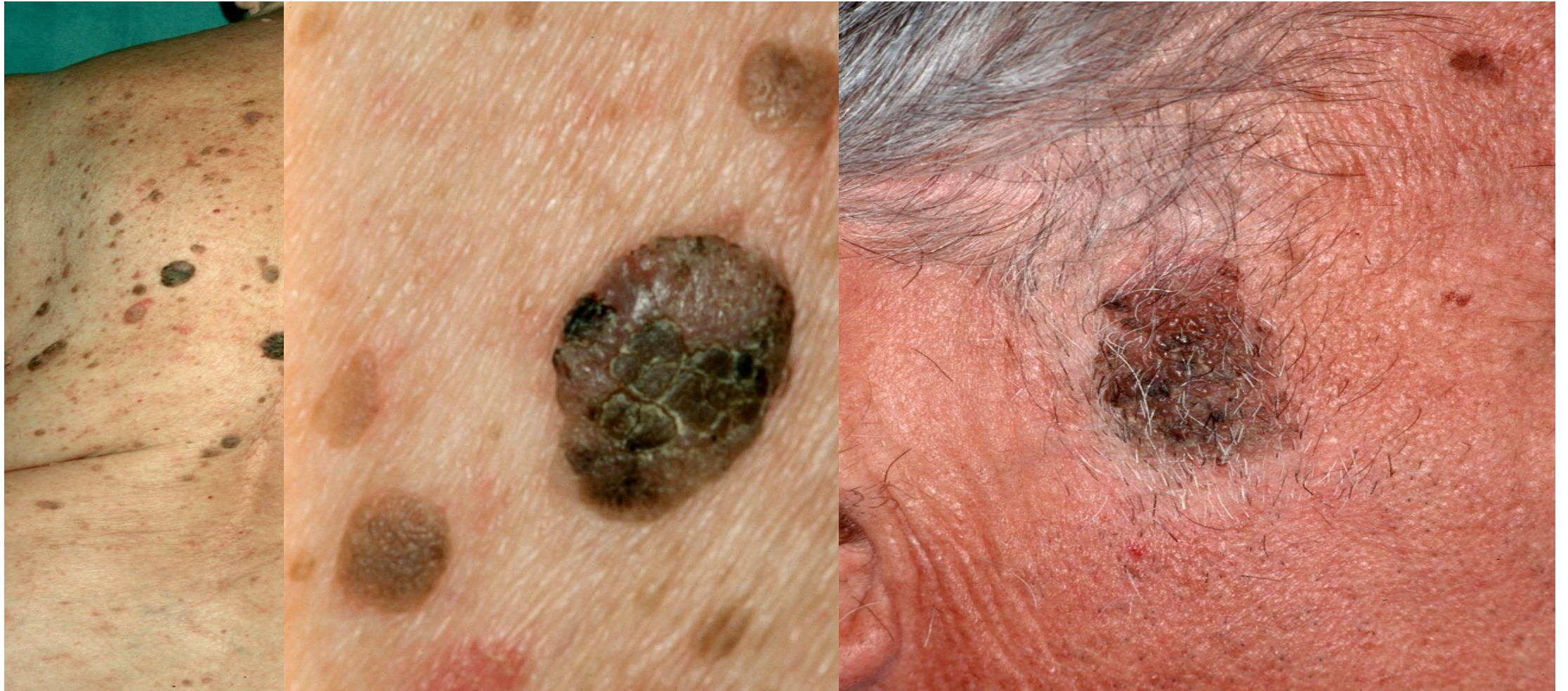

# Seboroická keratóza /veruka

- běžný kožní epiteliální tumor (benigní)
- **makro:**
  - ploché nebo vyvýšené bradavičnaté výrůstky
  - někdy hnědě pigmentované
- **mikro:**
  - proliferace bazaloidních (malých, okrouhlých) buněk
  - tvorba keratinových perel (rohových pseudocyst)

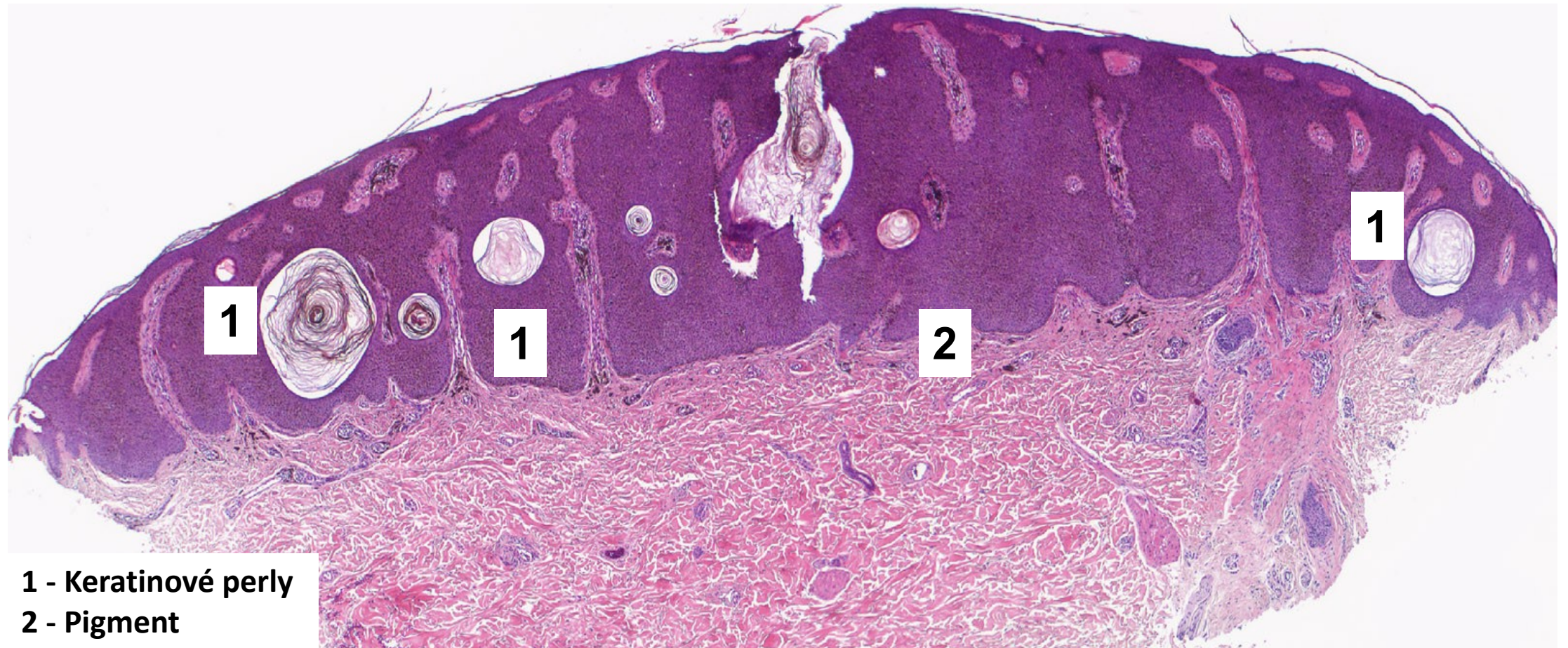

# Seboroická keratóza /veruka





# Seboroická keratóza /veruka



1 - Keratinové perly  
2 - Pigment

# Prekancerózy / dysplazie povrchové epitelu

- **Makroskopicky různý vzhled:**

- **leukoplakie** = bělavé skvrny (např. dutina ústní)

- klinický termín zahrnující širokou škálu změn od reaktivních přes dysplastické až po karcinom

- **erytroplakie** = červená ložiska – obecně vyšší riziko malignity

- **aktinická keratóza až formace cornu cutaneum**

- oblasti ozářené sluncem

- **Bowenova choroba**

- mj. anogenitální oblast, CIS s chronickým zánětem v dermis)

# Prekancerózy / dysplazie povrchové epitelu

## Dysplazie děložního čípku:

- prekanceróza pro dlaždicový karcinom asociovaná s infekcí HR (high risk) HPV:
  - HR HPV:
    - zejména **16, 18**, 31, 33, 35
- LR (low risk) HPV (6,11) →→ *koilocytární atypie* buněk dlaždicového epitelu
  - projev cytopatického působení viru

# Dysplazie děložního čípku

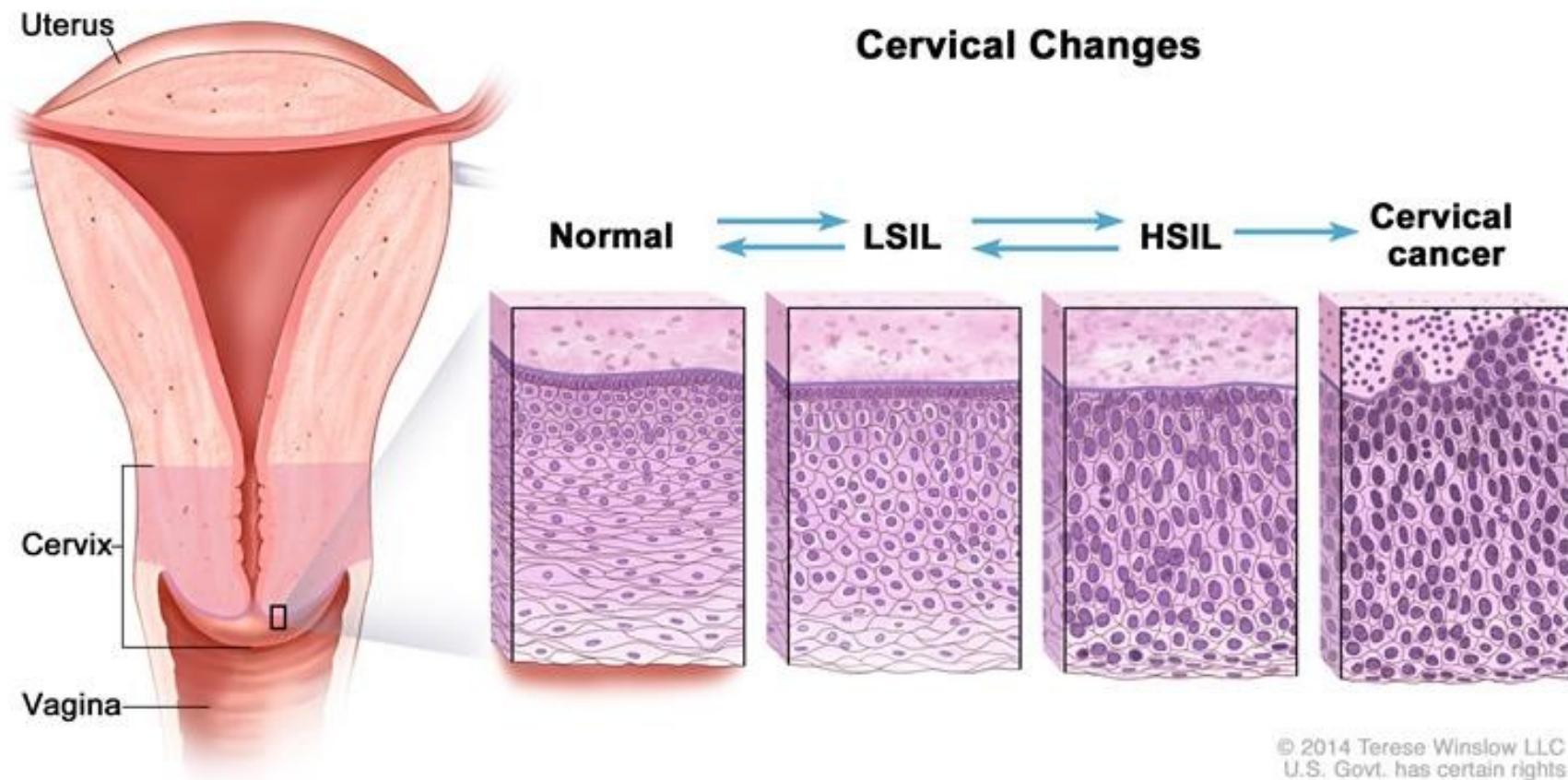
- nově 2 kategorie:
  - **LG SIL** (low grade skvamózní intraepiteliální léze)
  - **HG SIL** (high grade skvamózní intraepiteliální léze)

# Dysplazie děložního čípku

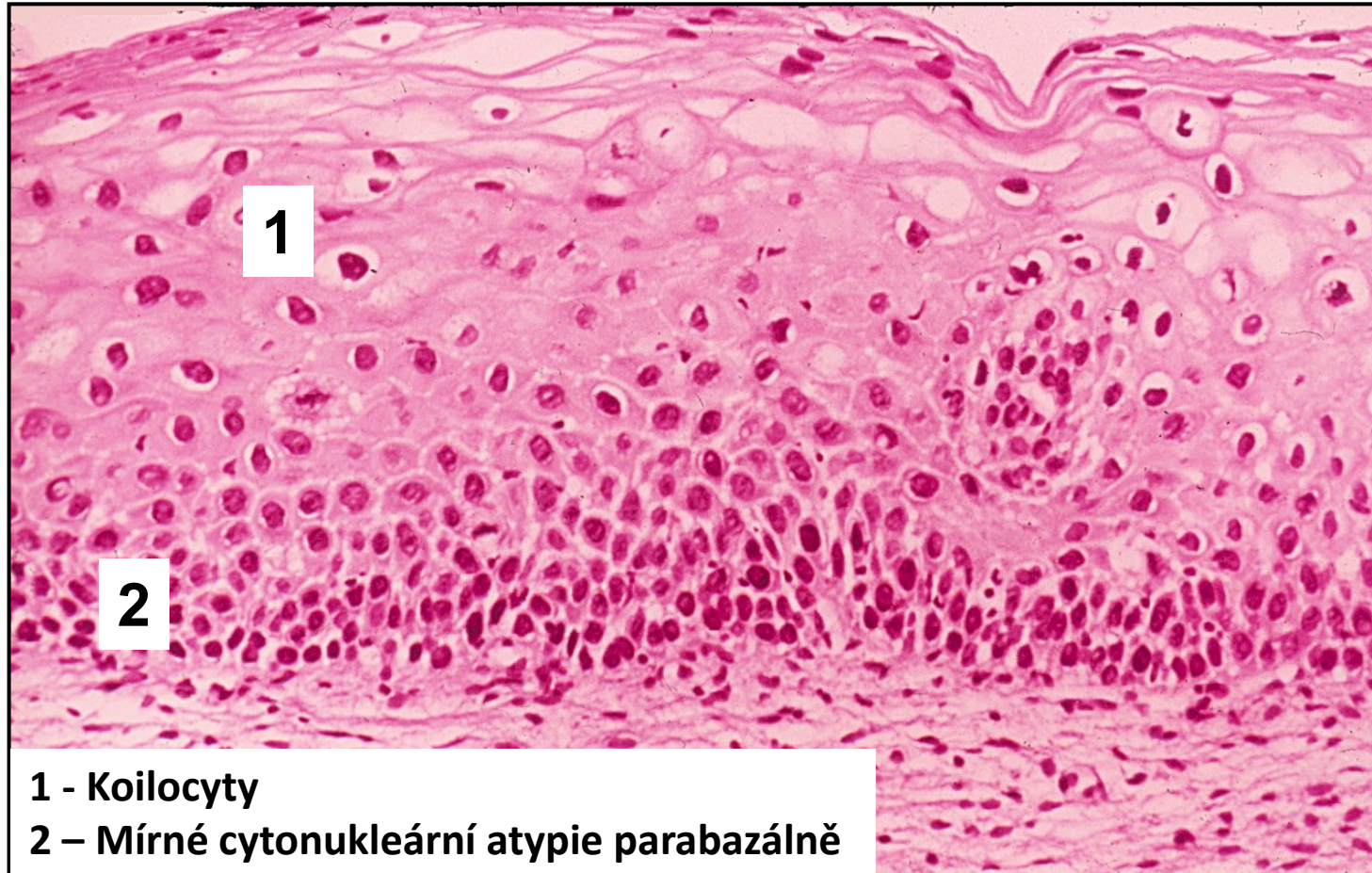- dysplastické změny (zvláště LG SIL) nemusí progredovat
  - tzv. clearance viru
- HG SIL (tj. CIN II a CIN III) má vysokou pravděpodobnost progresu do **dlaždicobuněčného karcinomu**



# Dysplázie děložního čípku

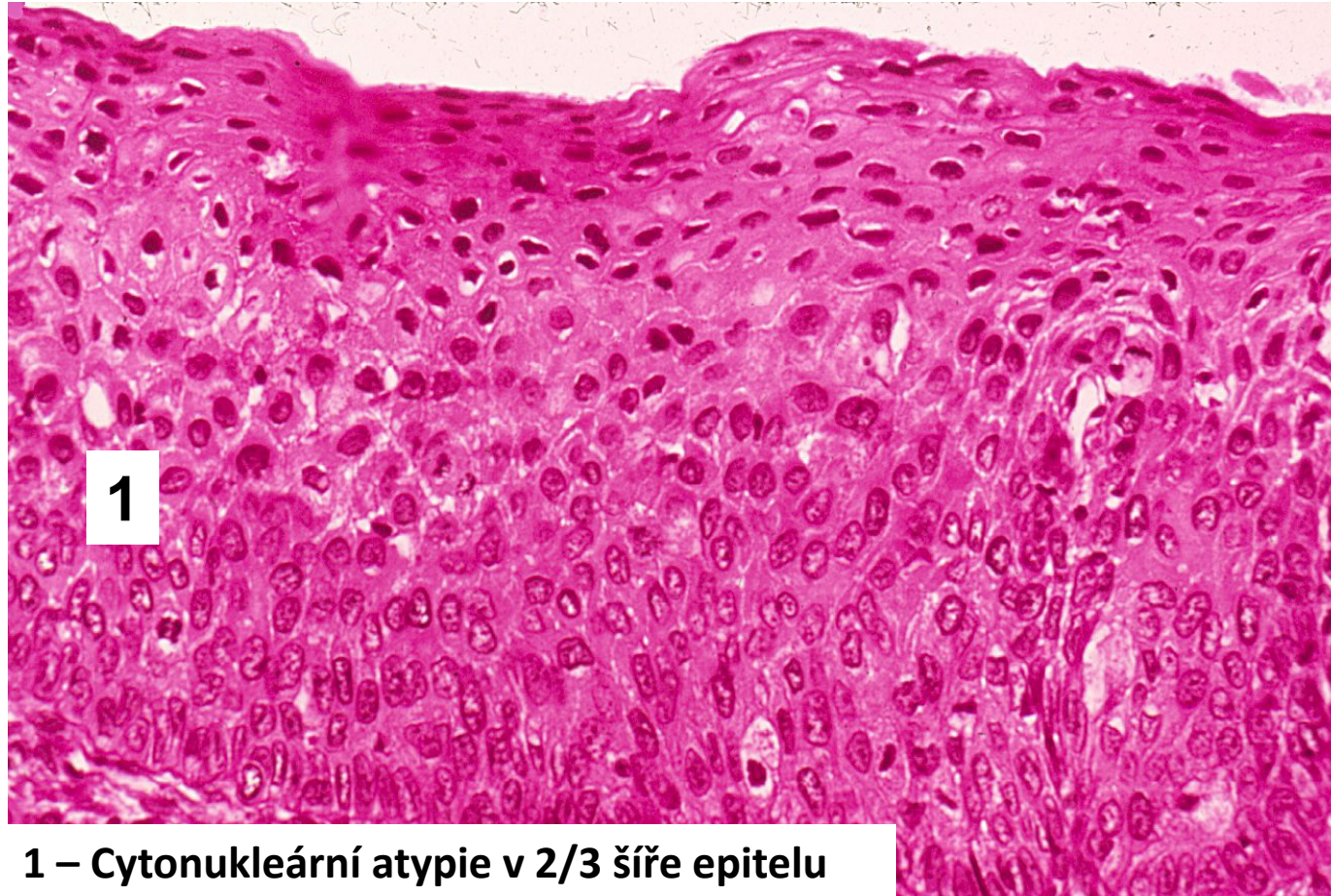

# Dysplázie děložního čípku – mírná epiteliální dysplázie CIN I





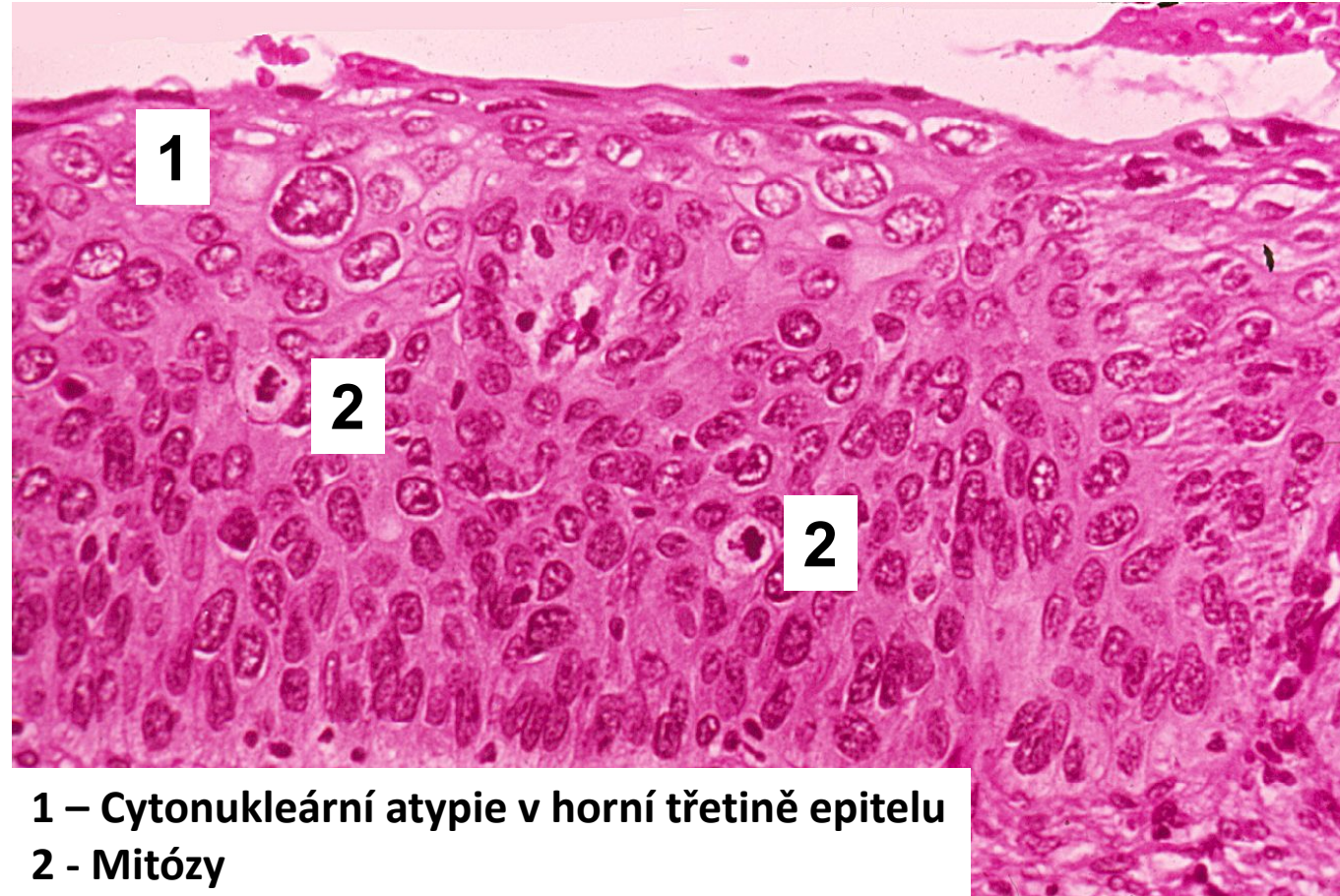
# Dysplázie děložního čípku – střední epiteliální dysplázie CIN II



1 – Cytonukleární atypie v 2/3 šíře epitelu



# Dysplázie děložního čípku – těžká epiteliální dysplázie CIN III



# **Maligní nádory z povrchové epitelu**

# Dlaždicobuněčný karcinom

- **maligní tumor z dlaždicového epitelu**
- **synonymicky:**
  - spinocelulární, skvamocelulární či epidermoidní karcinom, spinaliom
- **roste:**
  - exofyticky (povrchově)
  - endofyticky (do hloubky)
- často se vředovitě rozpadá, na řezu hrubě zrnitý, suchý

# Dlaždicobuněčný karcinom

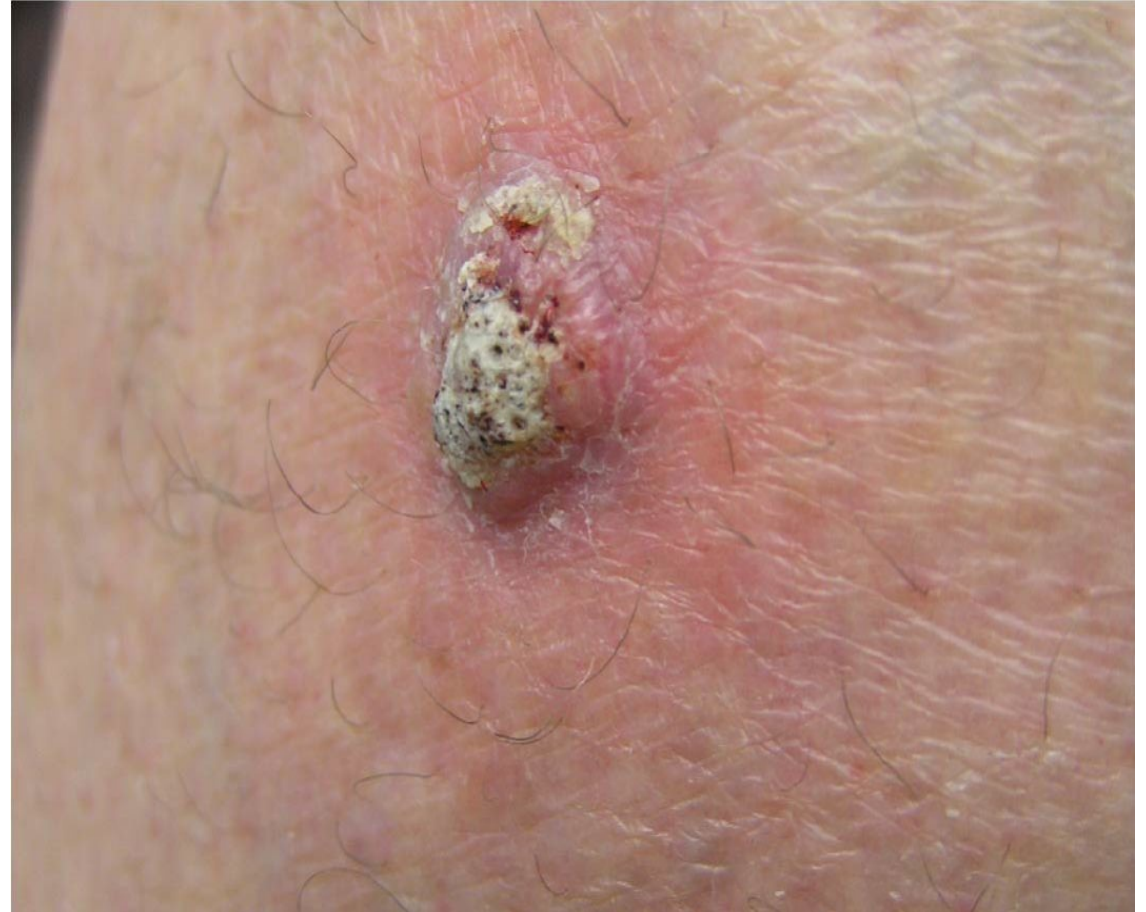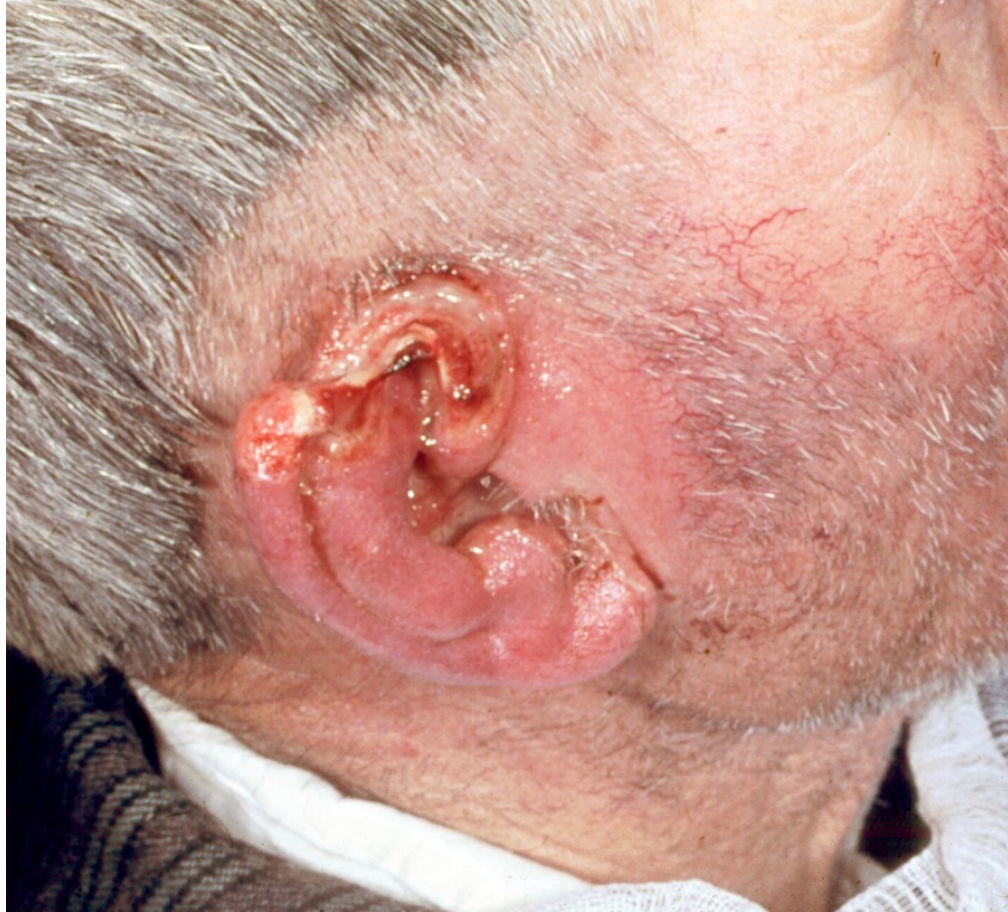- Mikro:
  - čepy a hnízda nádorových buněk
  - keratinizace:
    - extracelulární keratinizace
      - kankroidové perly
    - monocelulární keratinizace
  - intercelulární můstky

# Dlaždicobuněčný karcinom

- prognóza závisí na lokalitě nádoru:
  - na kůži prognóza vynikající (chirurgická excize kurativní)
  - ve vnitřních orgánech prognóza velmi špatná (záleží i na stádiu onemocnění)

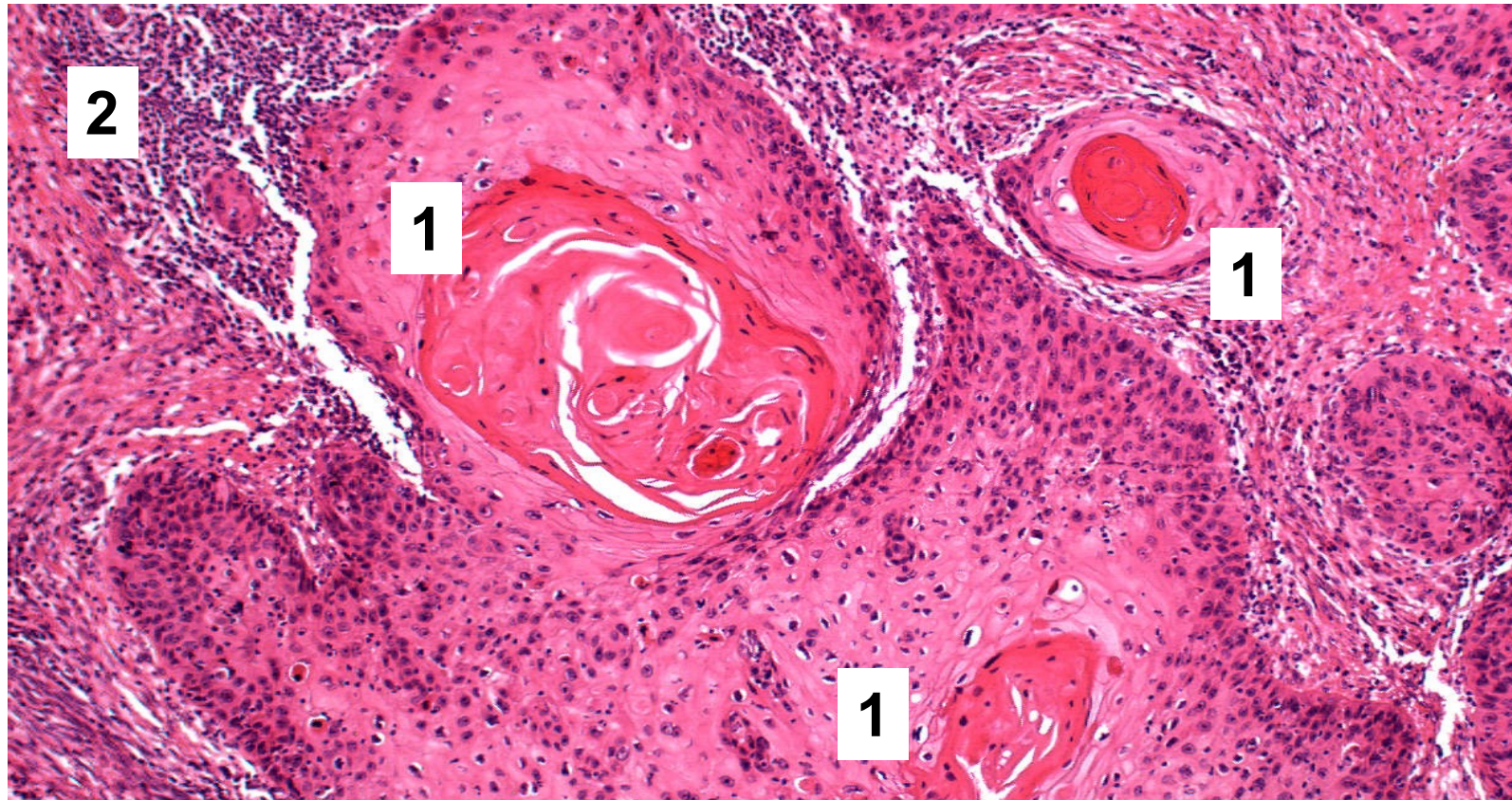


# Dlaždicobuněčný karcinom





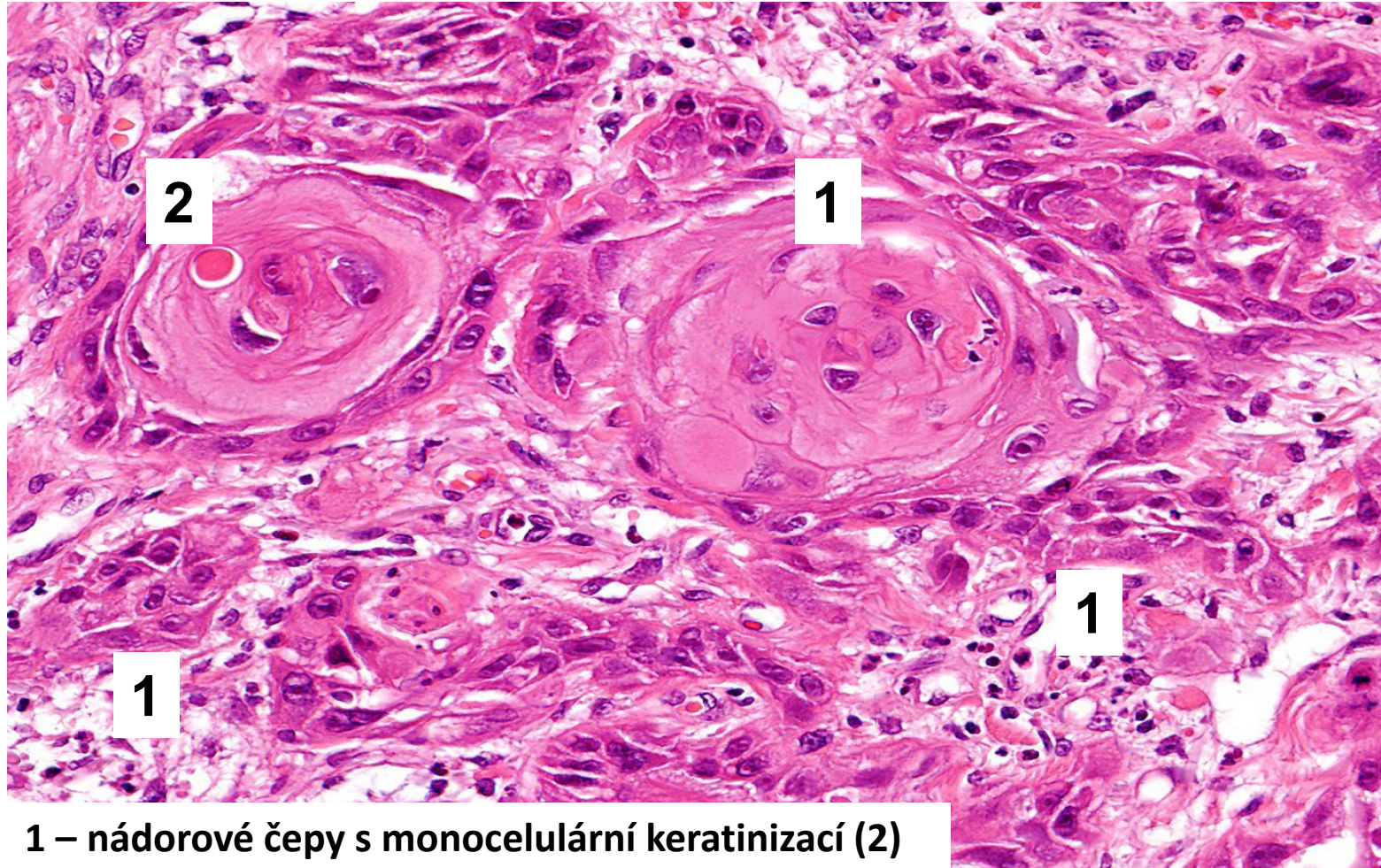
# Dlaždicobuněčný karcinom, G1, keratinizující



- 1 - Nádorové čepy s extracelulární keratinizací a tvorbou kankroidových perel  
2 - Reaktivní lymfocytární celulizace



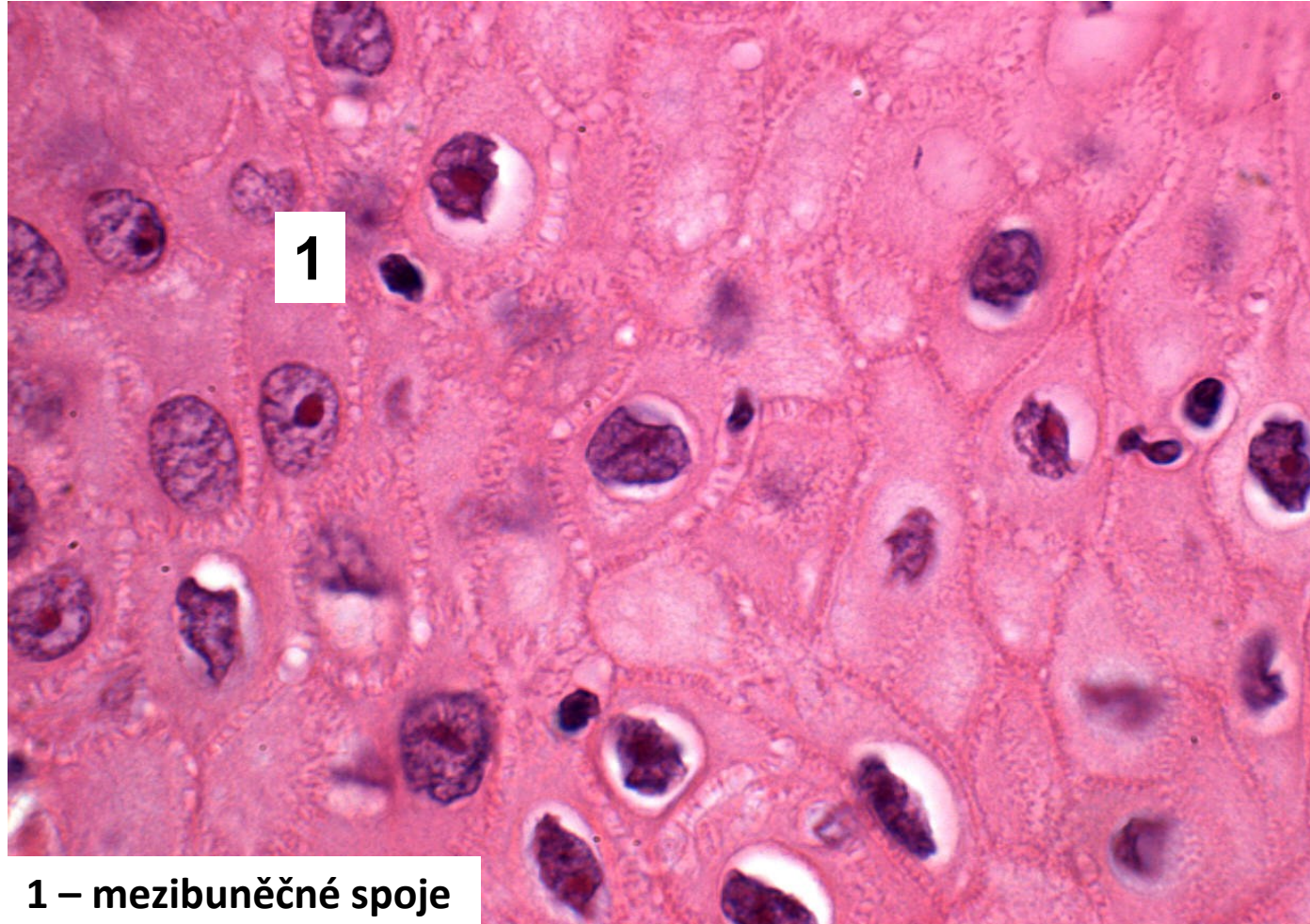
# Dlaždicobuněčný karcinom, G1, keratinizující



1 – nádorové čepy s monocelulární keratinizací (2)



# Dlaždicobuněčný karcinom, G1, keratinizující



1 – mezibuněčné spoje

# Bazocelulární karcinom kůže

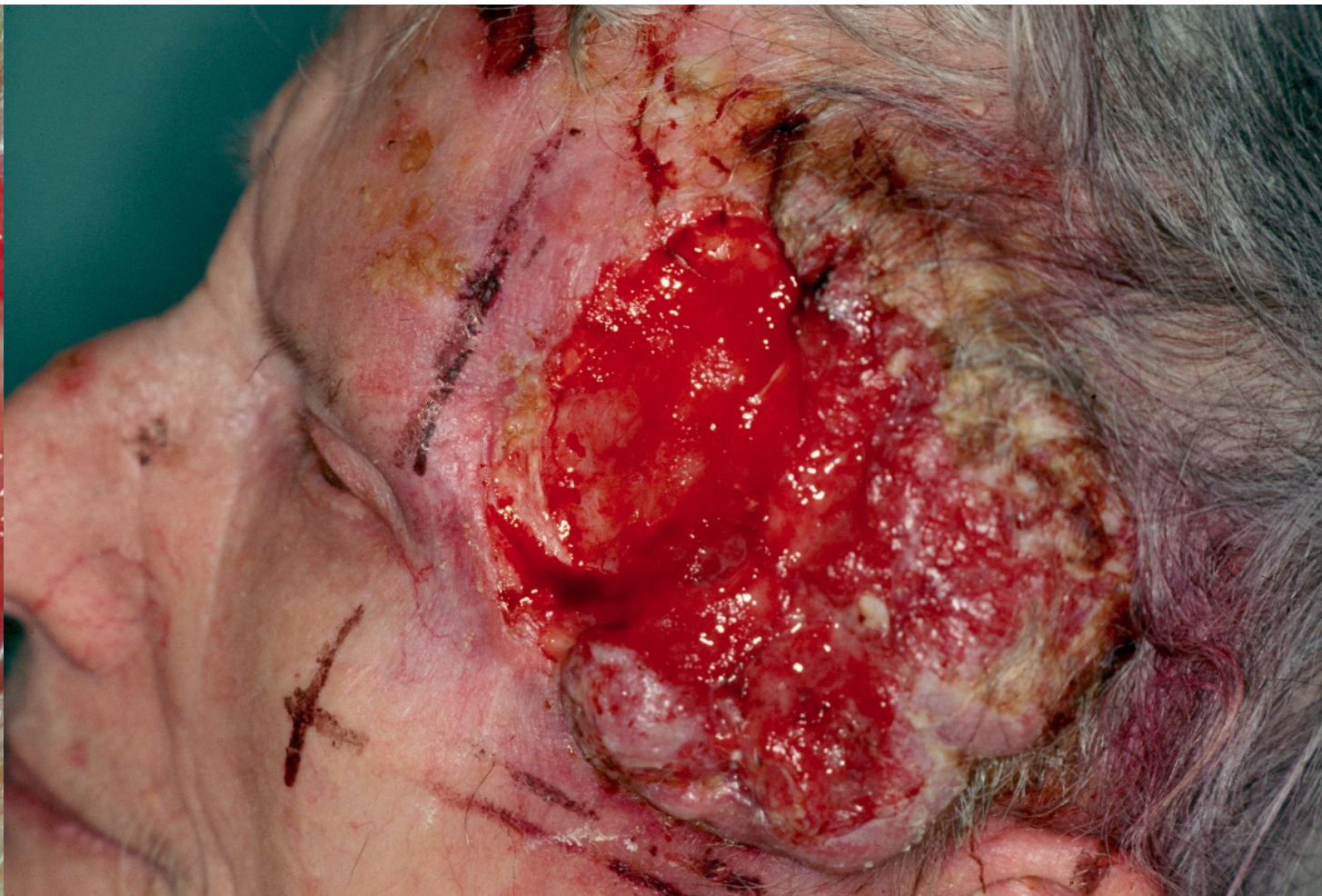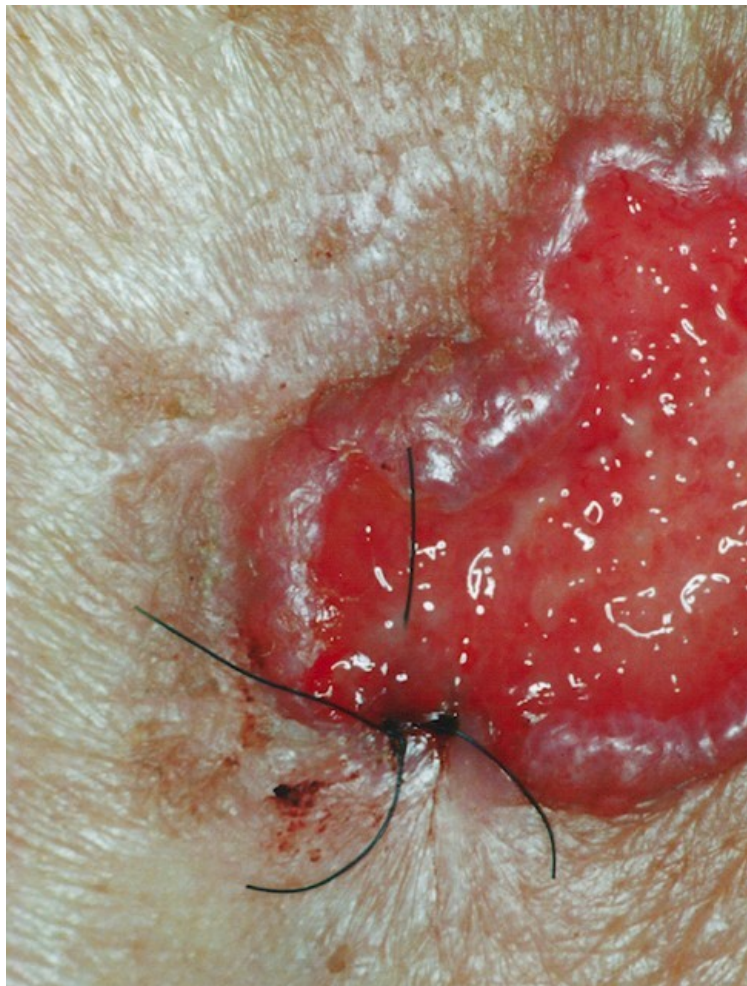- velmi častý kožní nádor ve vyšším věku
- typicky v oblastech exponovaných slunci
- metastazuje velmi vzácně!

# Bazocelulární karcinom kůže

- Makro:
  - perlovité papulky
  - později ulcerují
  - nehojí se
- Mikro:
  - bazaloidní buňky v uzlech nebo malých čepích
  - palisádování
  - vysoká mitotická aktivita

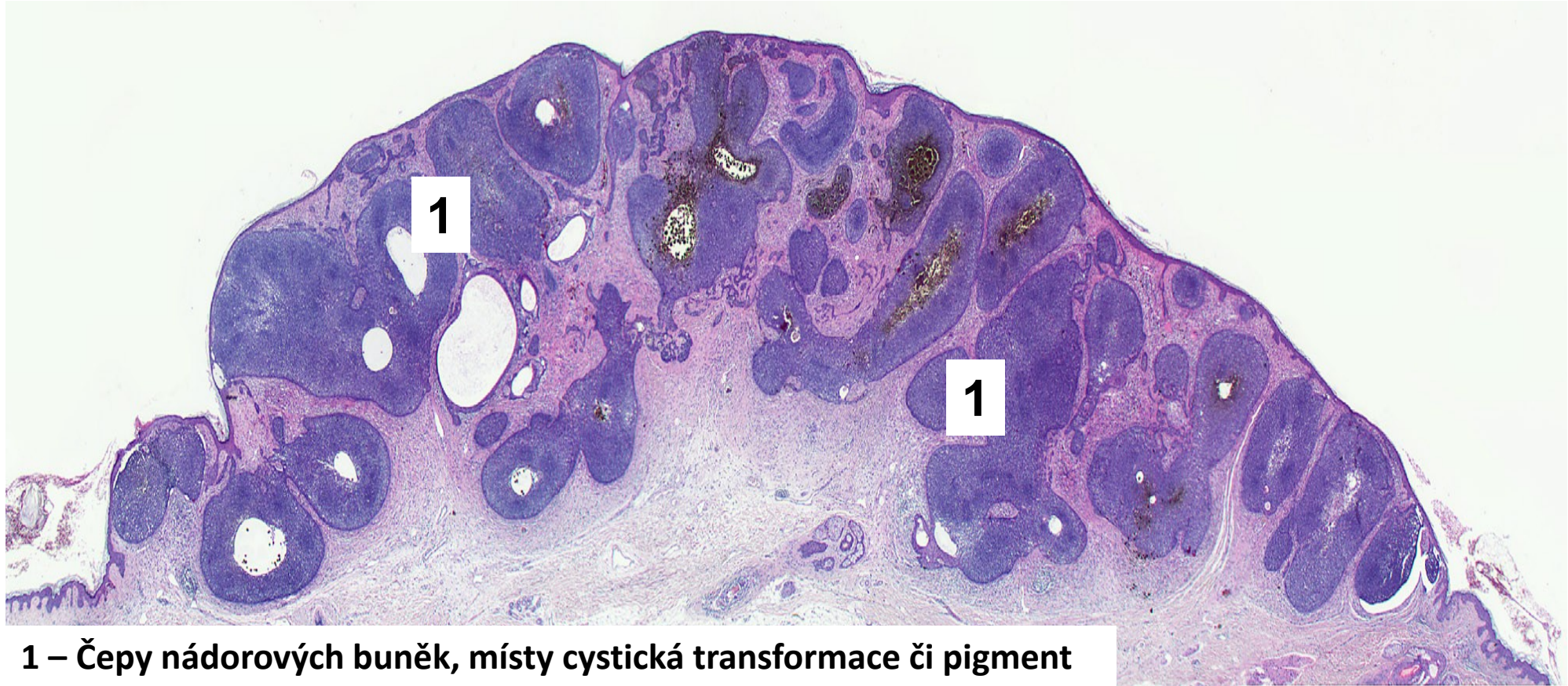


# Bazocelulární karcinom kůže





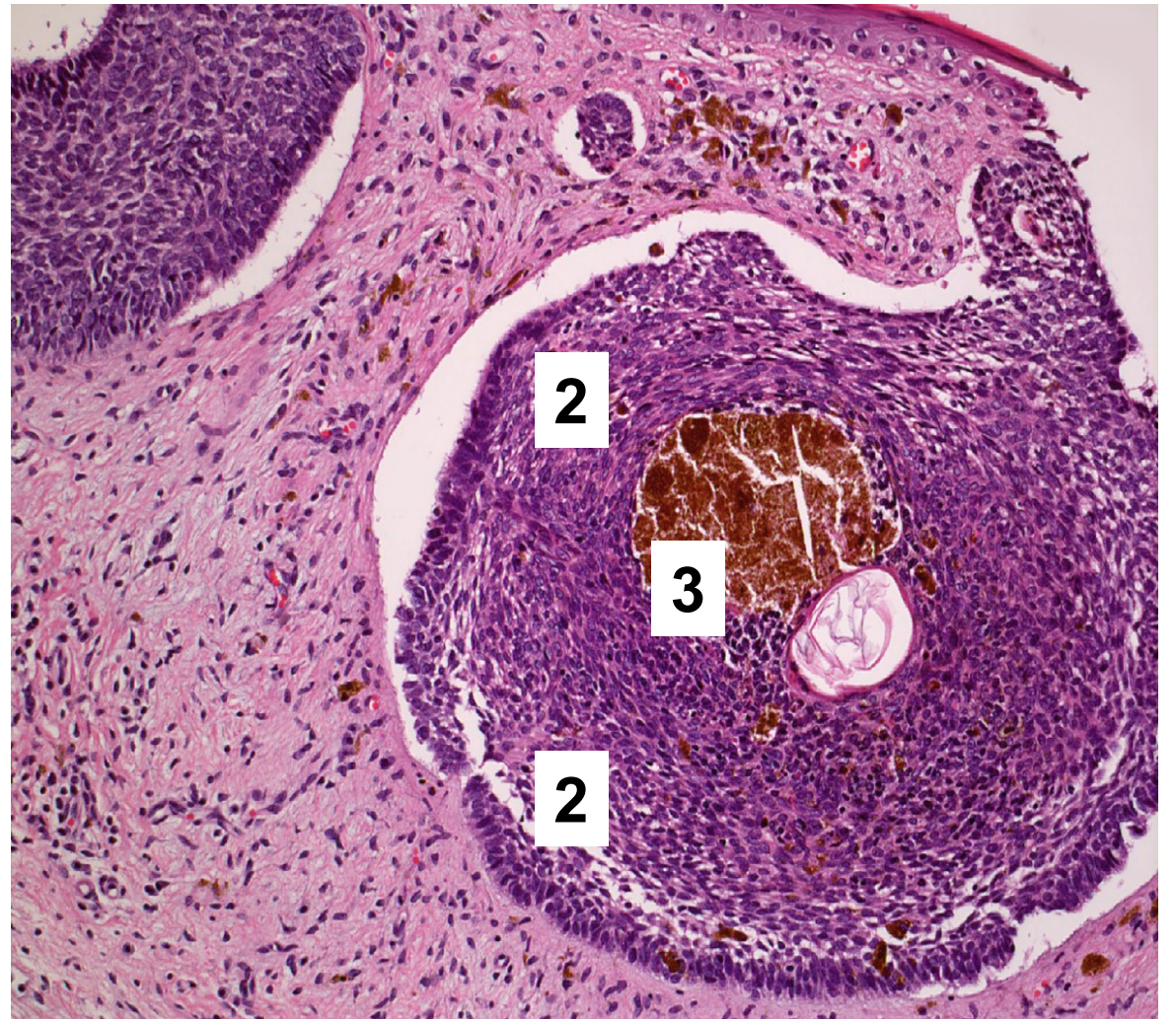
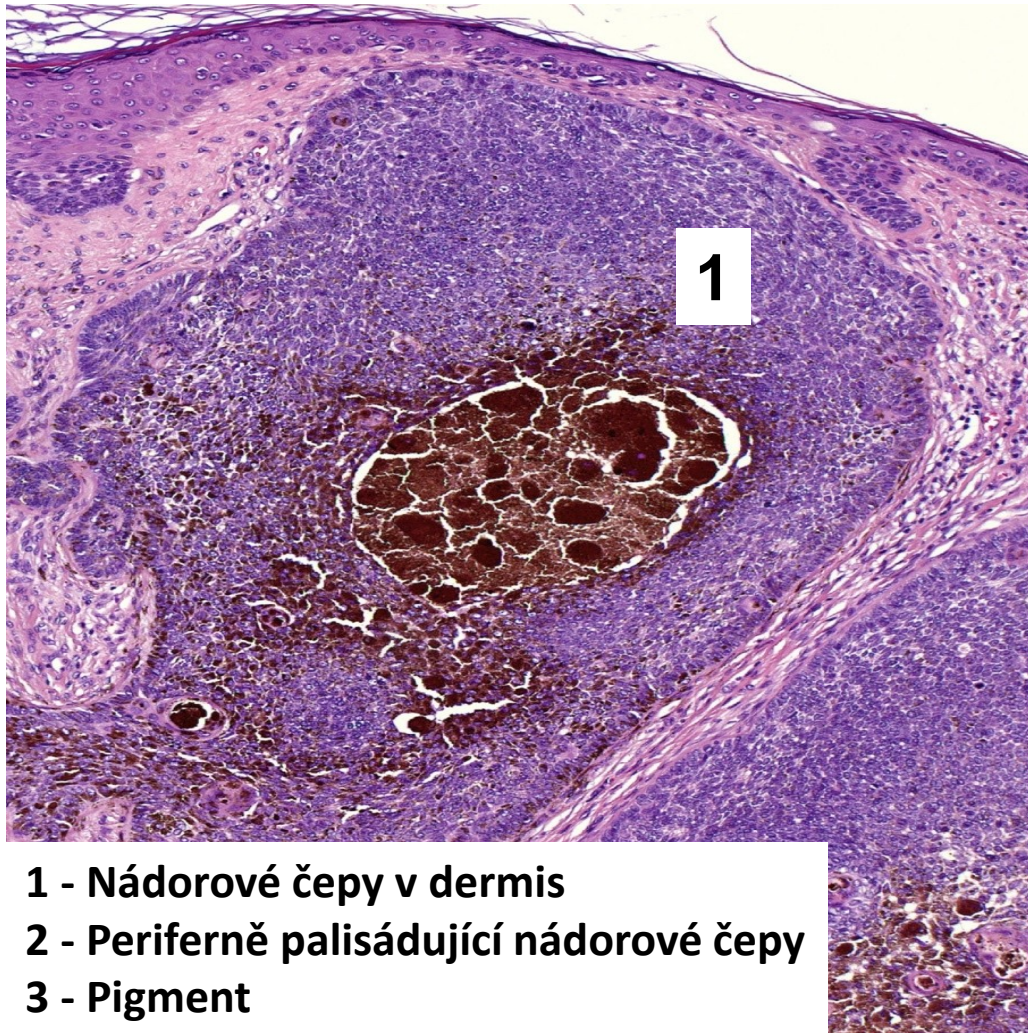
# Bazocelulární karcinom kůže



1 – Čepy nádorových buněk, místy cystická transformace či pigment



# Bazocelulární karcinom kůže





# Epitelové nádory močového měchýře

- WHO klasifikace:
  - papilom
  - papilární uroteliální neoplázie s nízkým maligním potenciálem (PUNLMP)
  - papilární uroteliální karcinom
    - low grade
    - high grade
    - invazivní
    - neinvazivní

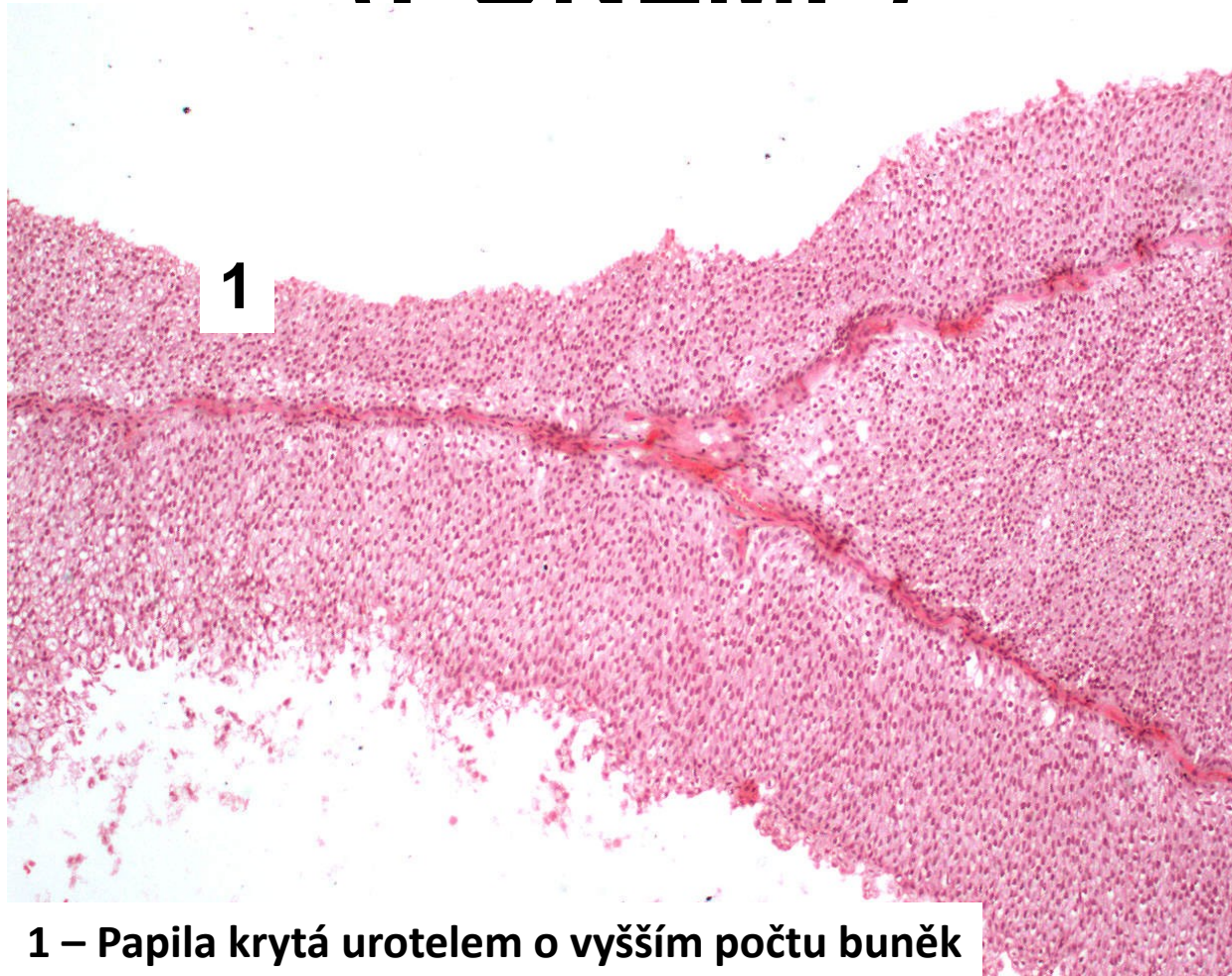
# Papilární uroteliální neoplázie s nízkým maligním potenciálem (PUNLMP)

- **Mikro:**

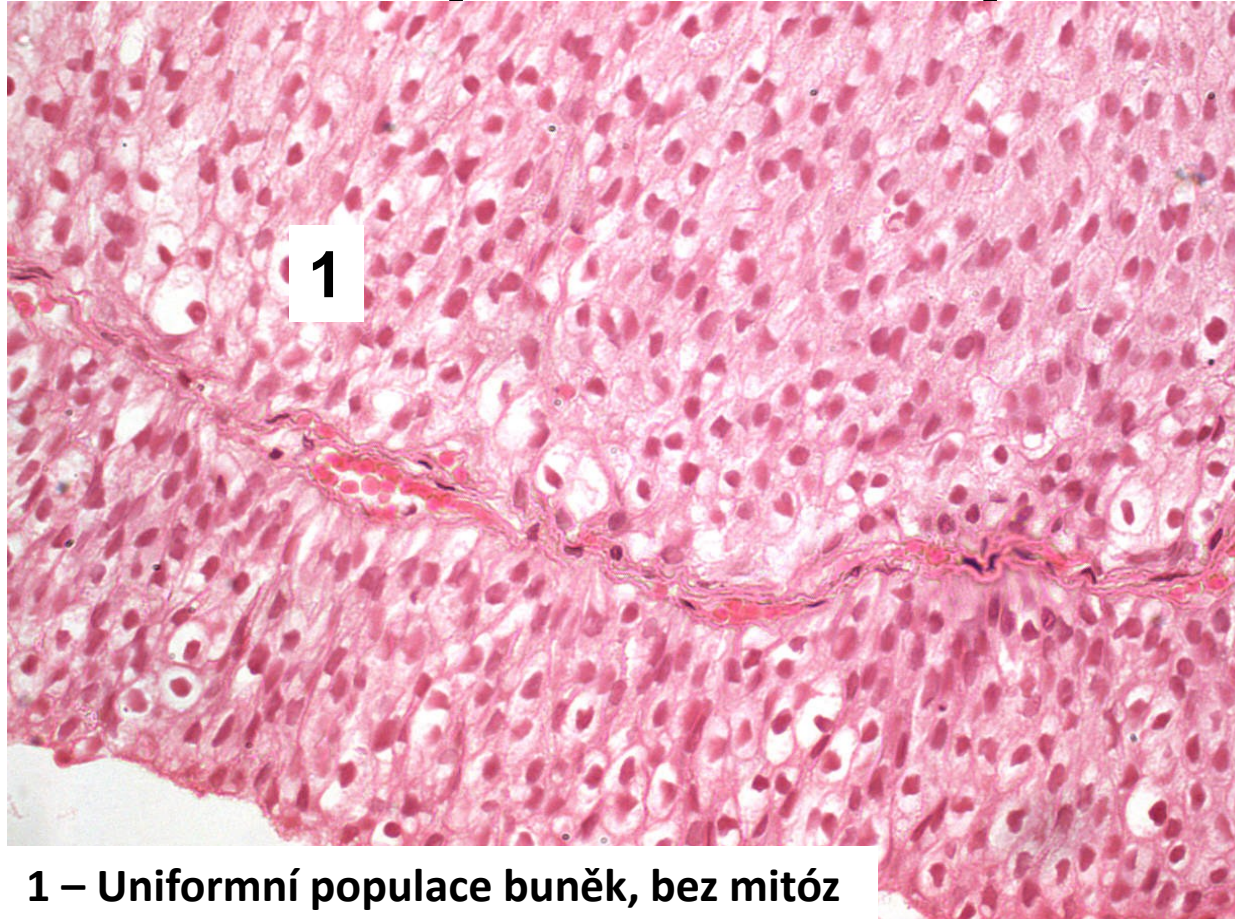
- šířka urotelu normální, nebo více vrstev
- jádra lehce zvětšena
- velmi málo mitóz
- typicky jemné papilární formace s hyperplastickým utorelem, stratifikace je zachována



# Papilární uroteliální neoplázie s nízkým maligním potenciálem (PUNLMP)



# Papilární uroteliální neoplázie s nízkým maligním potenciálem (PUNLMP)



1 – Uniformní populace buněk, bez mitóz

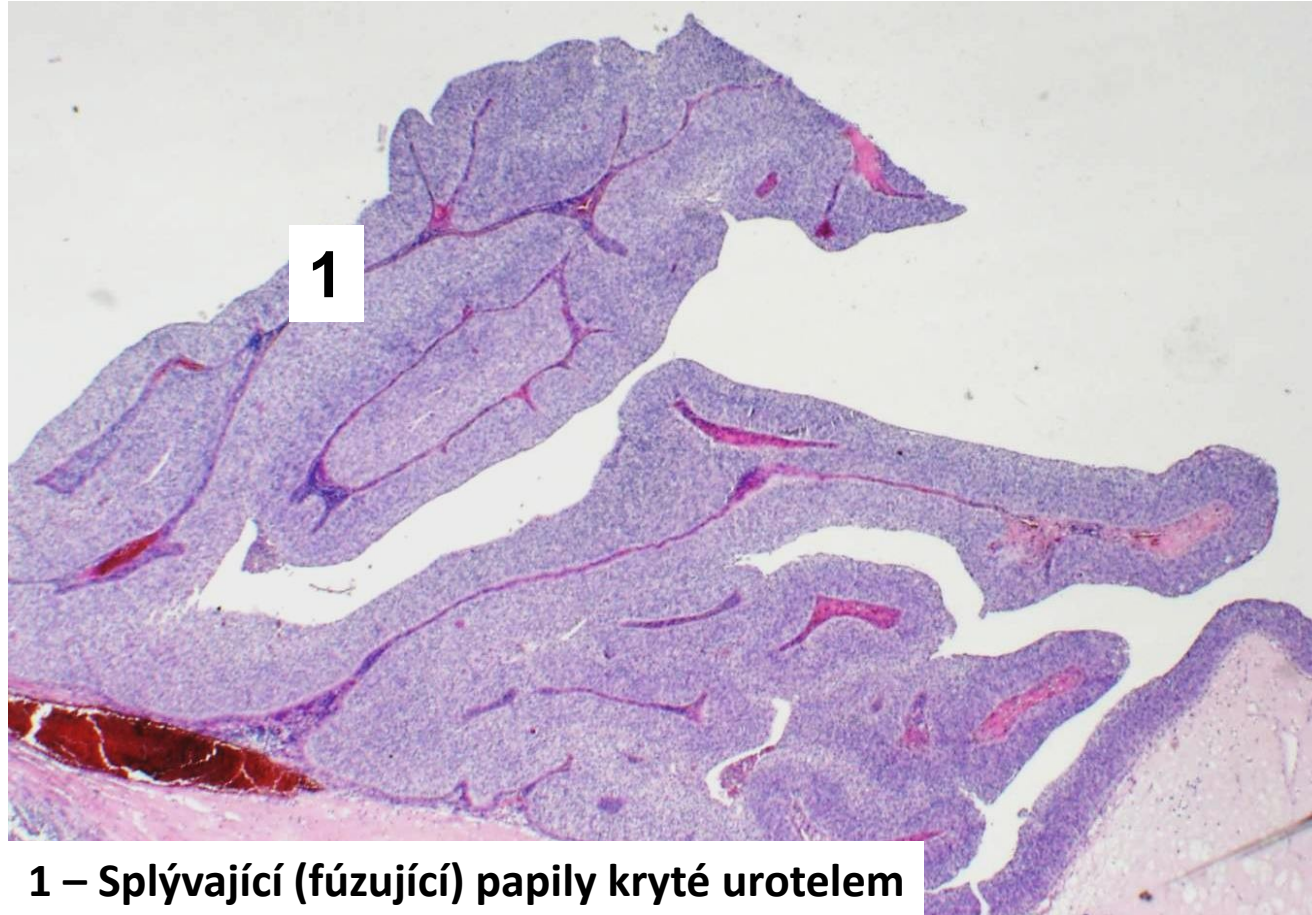
# Papilární uroteliální karcinom, low grade

- **Mikro:**

- architektura:
  - narušení pravidelnosti papilární architektury se splýváním papil
- zvýšený počet vrstev urotelu
- cytologické znaky:
  - anizokaryóza mírného stupně
    - zvětšení jader
    - ojediněle patrná jadérka
- nízká mitotická aktivita
- časté intramukózní šíření nádoru

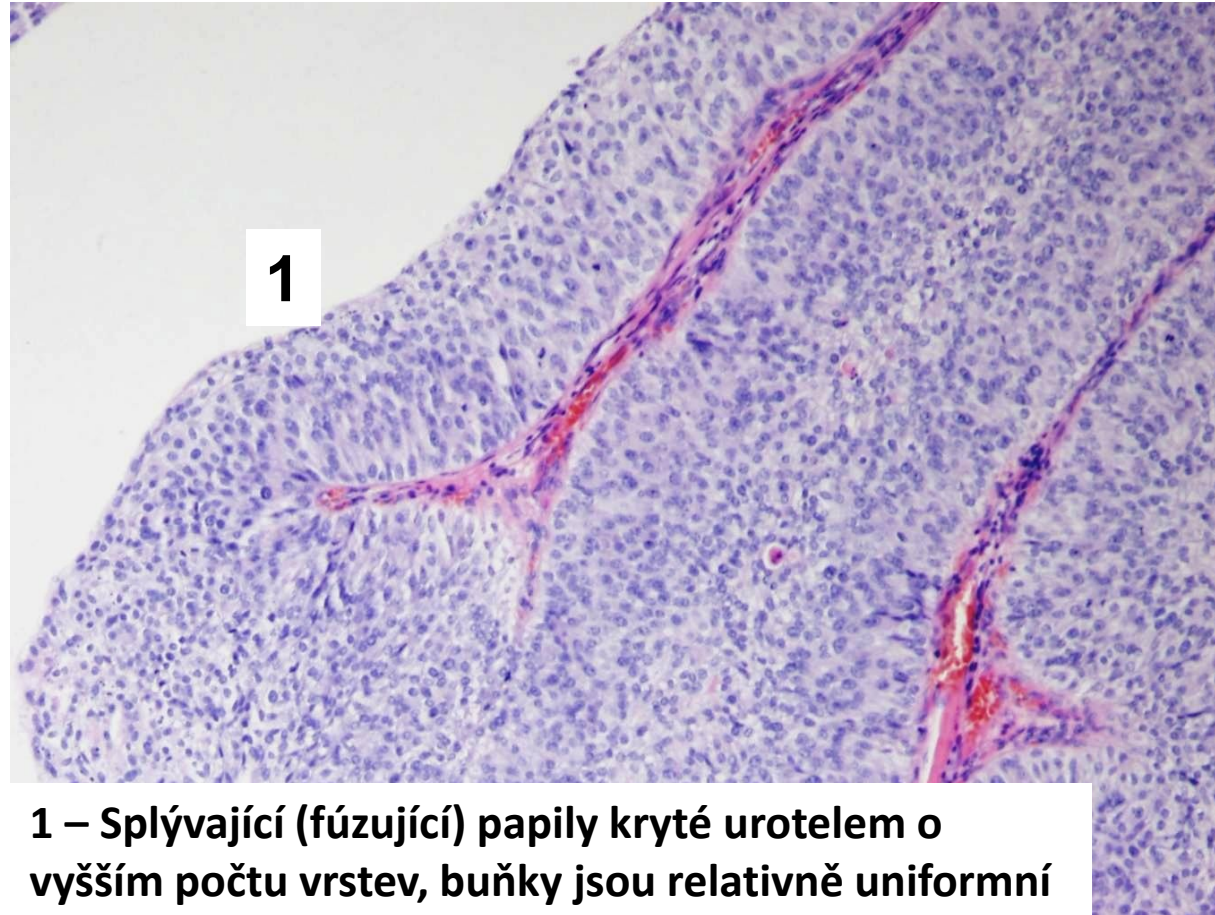


# Papilární uroteliální karcinom, low grade



1 – Splývající (fúzující) papily kryté urotelem

# Papilární uroteliální karcinom, low grade

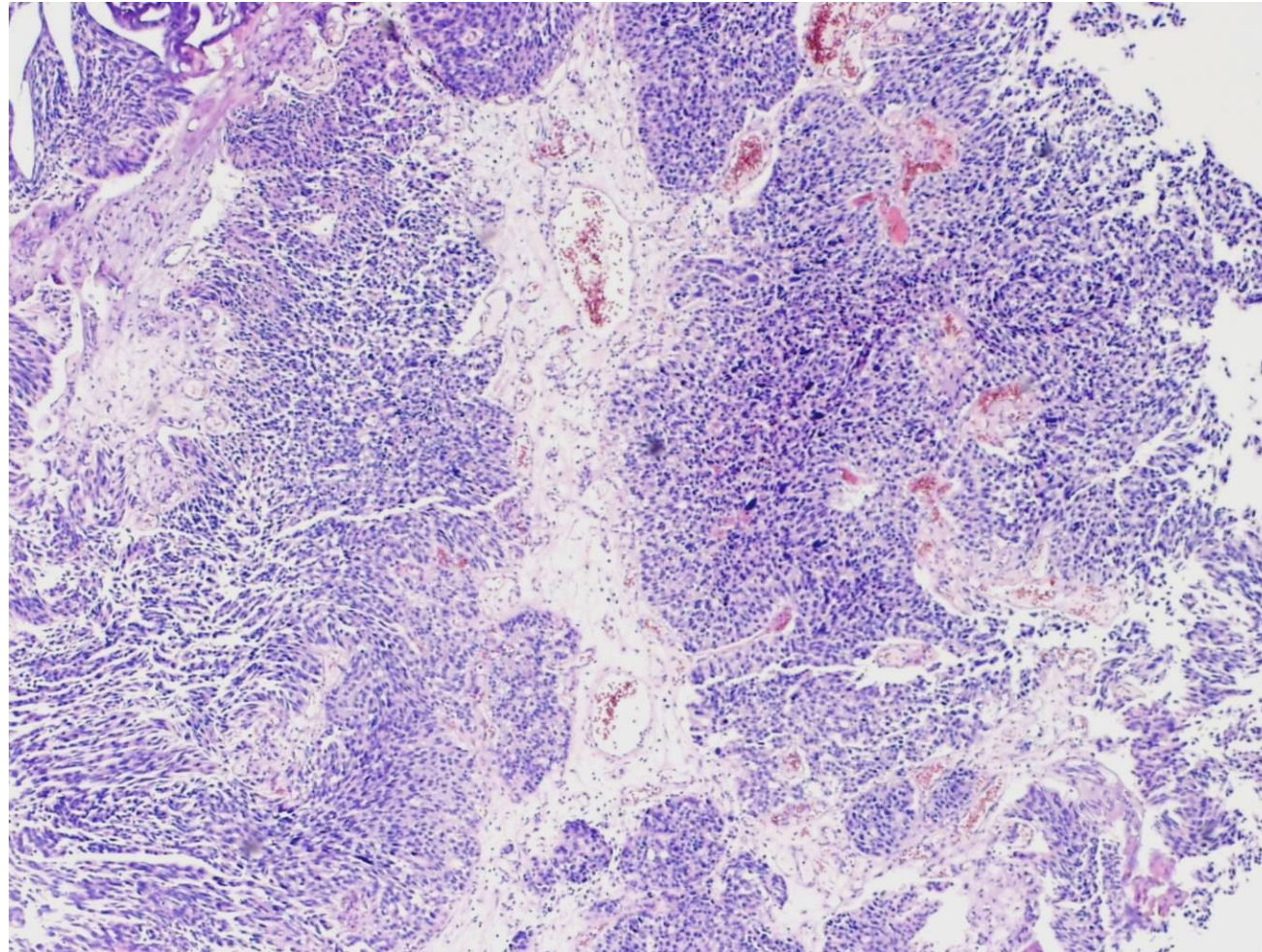


# Papilární uroteliální karcinom, high grade

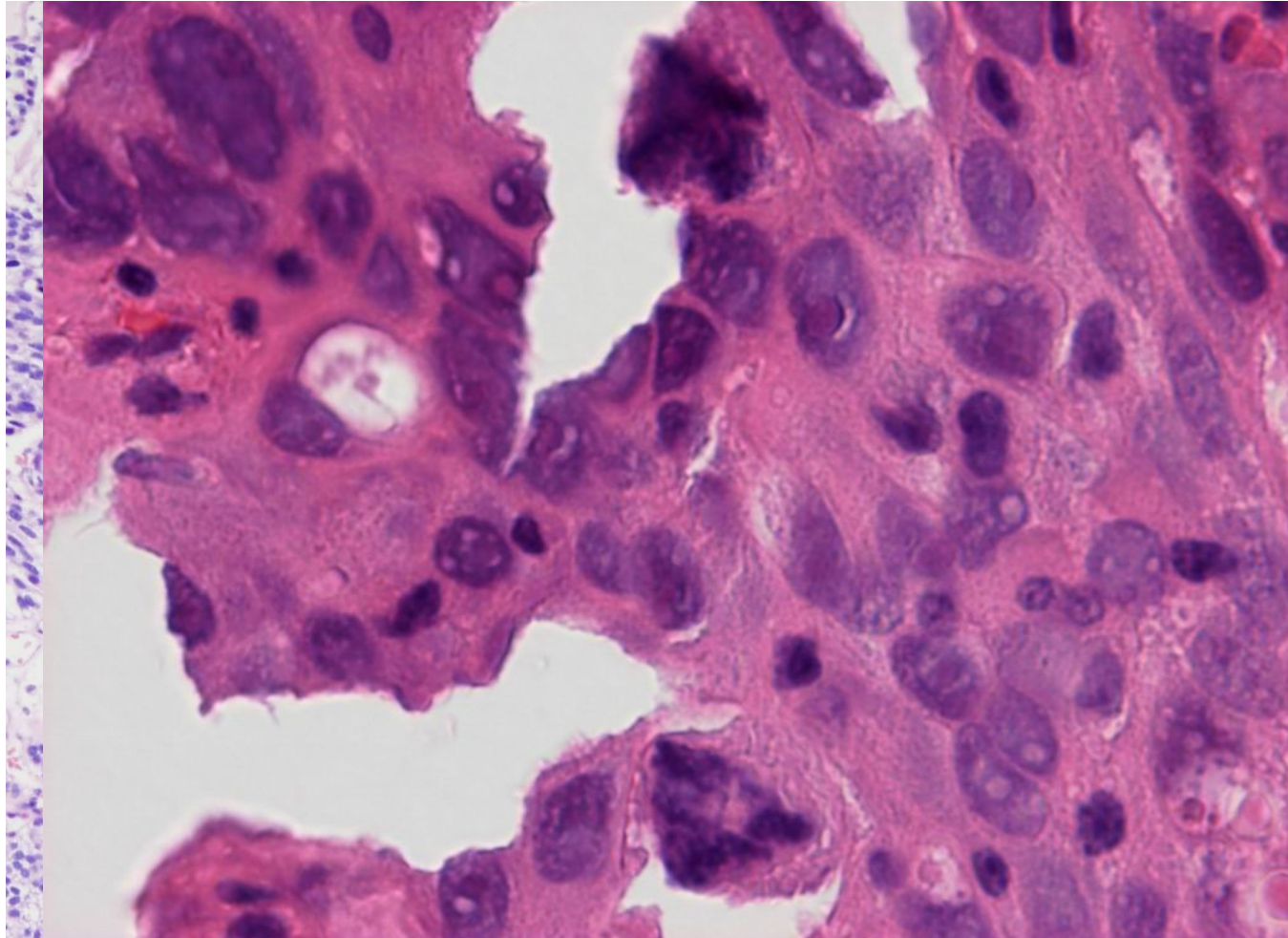
- **Mikro:**
  - architektura:
    - zbytky papilární architektoniky
    - hojná účast solidních okrsků
  - zánik stratifikace urotelu
  - cytologické znaky:
    - vysoký stupeň anizocytózy a anizokaryózy
    - četné mitózy, včetně atypických



# Papilární uroteliální karcinom, high grade



# Papilární uroteliální karcinom, high grade



# **Nádory ze žlázového epitelu**



# Nádory ze žláзовého epitelu

- napodobují různé žlásové struktury
- u některých typů průkazná produkce hlenu
  - průkaz histochemickými metodami pomocí:
    - PAS (průkaz neutrálních mukopolysacharidů)
    - ALCIÁN (průkaz kyselých mukopolysacharidů)
- **klasifikace:**
  - **adenomy**
    - benigní nádory
      - tubulární nebo vilózní adenom, cystický adenom (cystadenom), folikulární adenom, solidní adenom
  - **adenokarcinomy**
    - maligní nádory
      - tubulární, acinární, trabekulární, mucinózní, cystický adenokarcinom (cystadenokarcinom), nediferencovaný karcinom

# Benigní nádory ze žlázo­vého epitelu

## = Adenomy

- **Slizniční** (např. kolorektální) rostou exofyticky – polypózní stopkaté/přisedlé
- **V hloubce orgánů** (adenom štítné žlázy) – kulovité, opouzdřené
- **Cystické adenomy** (ovária) – dle obsahu serózní, mucinózní, ...
- **Mikroskopicky** – tubulární, vilózní, tubulovilózní, folikulární, cystické, solidní, solidně-alveolární, trabekulární

# Prekanceróze ze žláзовého epitelu

- Diagnostikovány hojně díky **endoskopickým odběrům**
- Definovány jako atypie zvětšených jader s hyperchromázií, zvýšeným N/C poměrem, porušenou stratifikací, prominujícím nukleolem, mitózami suprabazálně
- **Ploché léze či vznikají v rámci adenomů (polypů)**
- Při postupné malignizaci přechod přes dysplazii přes karcinomu in situ (CIS) do invazivní malignity.



# Polypy GIT

- viz PSP3
- makroskopický popisný pojem
- stopkatý nebo přisedlý (sesilní polyp)
- klasifikace:
  - nenádorové
  - nádorové
- mohou být:
  - solitární
  - vícečetné
  - obrovská množství (> 100 = polypóza)

# Nenádorové polypy GIT

- nemívají maligní potenciál
- 3 základní typy:
  - **hyperplastický polyp**
    - minimální maligní potenciál, bez dysplázie, ale řazen mezi serrated léze
  - **juvenilní polyp**
    - většinou u dětí
    - může být i syndrom juvenilní polypózy
  - **Peutz-Jeghersův polyp**
    - sporadický
    - nebo Peutz-Jeghersův syndrom (AD)
      - mnohočetné polypy v GIT
- **dále např. polyp lymfoidní (=hyperplastický foliكل); polyp zánětlivý (při IBD)**

# Nádorové polypy – adenomy GIT

## 1. Konvenční adenomy

- **tubulární adenom** (menší, kulovitý, stopkatý)
- **vilózní adenom** (plochý sesilní, často HG dysplázie a vysoké riziko Ca)
- **tubulovilózní adenom**

## 2. Serrated léze

- **hyperplastické polypy**
- **sesilní serrated léze (dříve adenomy/polypy)**
- **tradiční serrated adenomy**

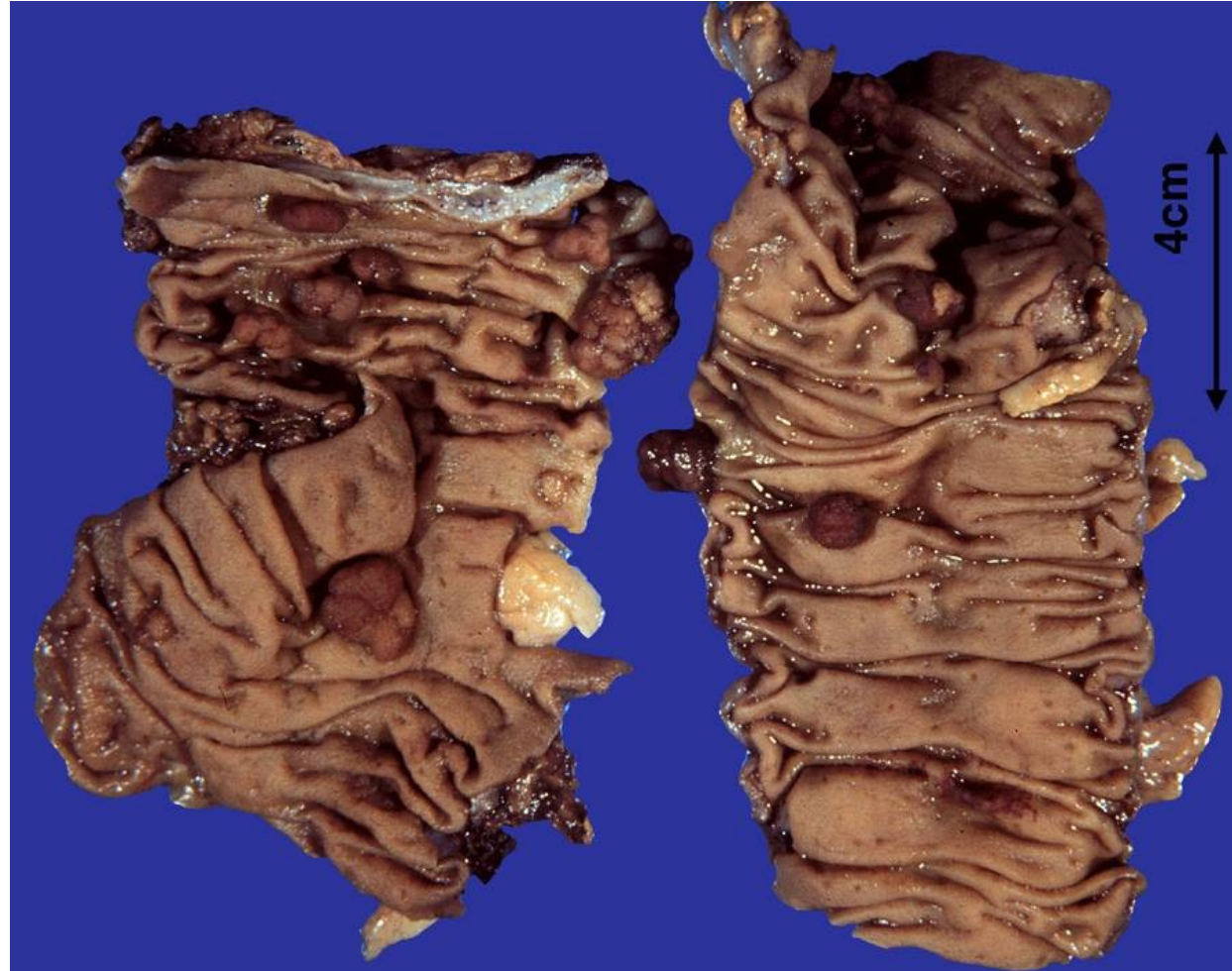


# Nádorové polypy – adenomy

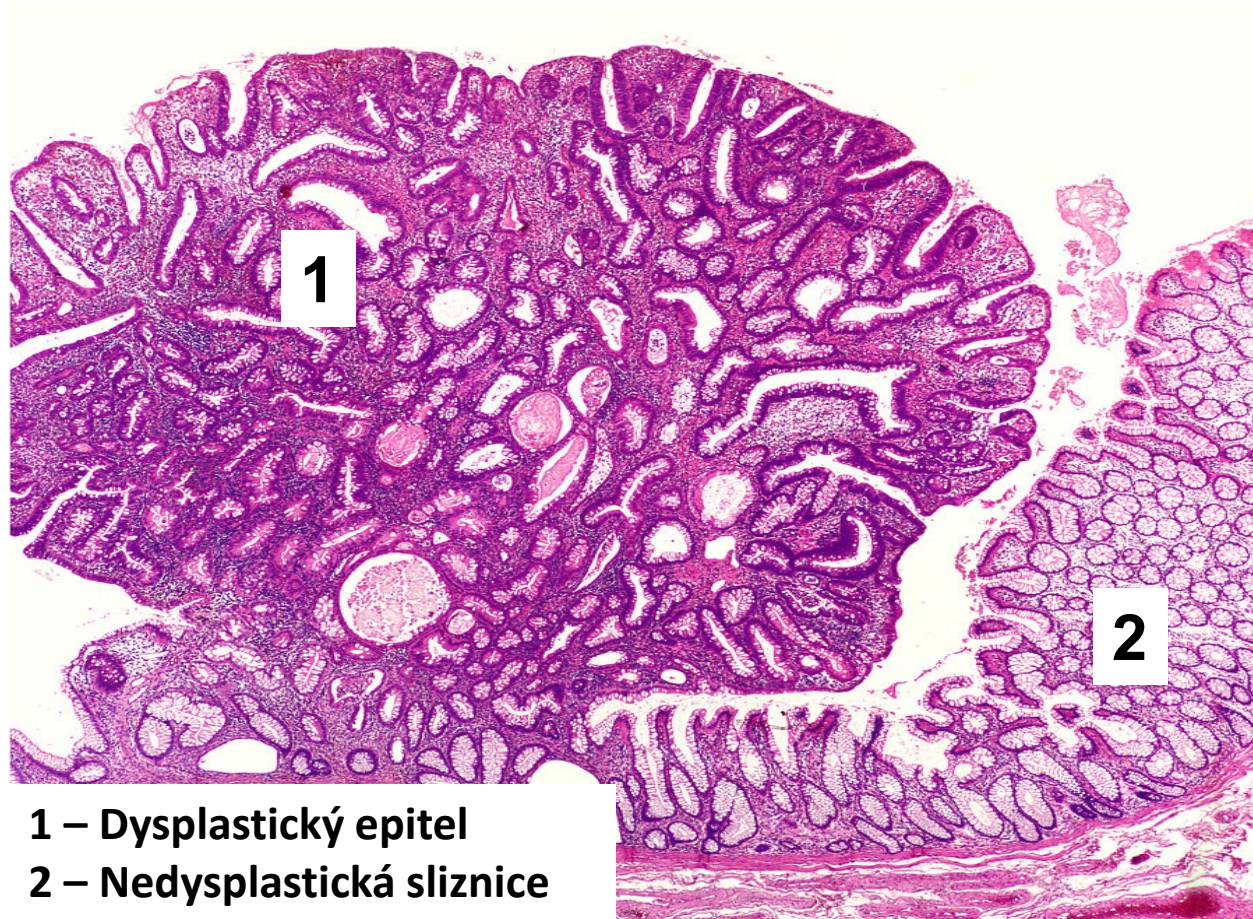
- **Mikro:**

- dysplastický epitel
- vysoké buňky s tmavší plazmou (úbytek hlenu)
- tmavší protáhlá jádra, hyperchromázie, patrná jadérka
- mitózy

# Nádorové polypy – adenomy



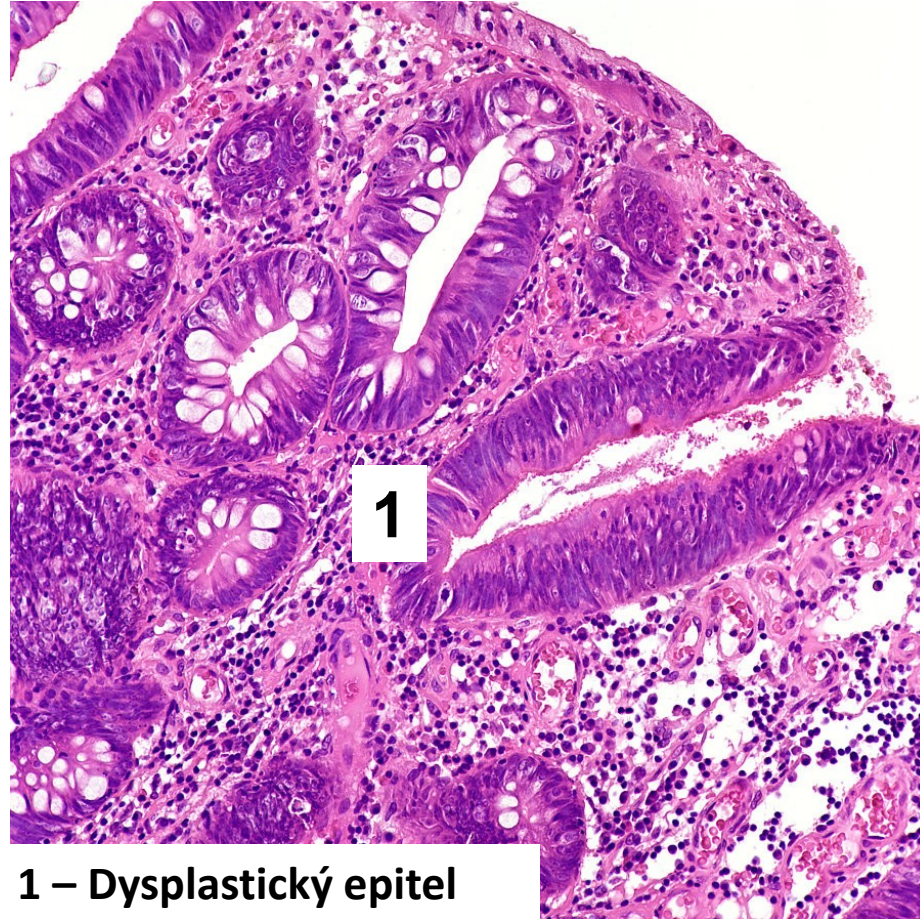
# Tubulární adenom sliznice tlustého střeva



- 1 – Dysplastický epitel
- 2 – Nedysplastická sliznice



# Tubulární adenom sliznice tlustého střeva

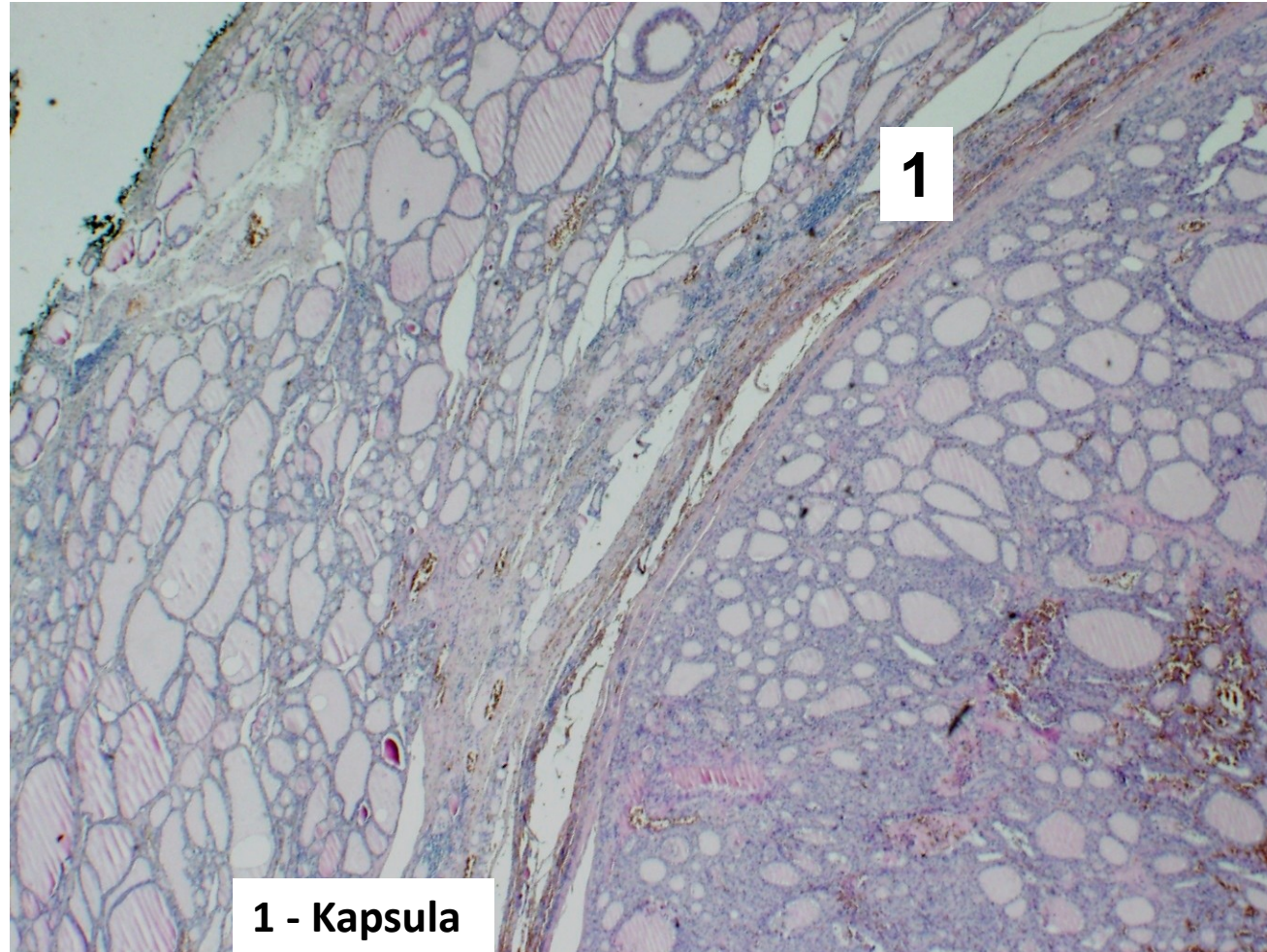


1 – Dysplastický epitel

# Folikulární adenom štítné žlázy

- převážně solitární
- opouzdřený
- tlaková atrofie okolního parenchymu
- dif. dg. x **folikulární karcinom**
  - histologická struktura obdobná, nutný průkaz transkapsulární invaze do okolní tkáně štítnice a/nebo angioinvaze do cév pouzdra
- diagnóza pouze z kompletní biopsie

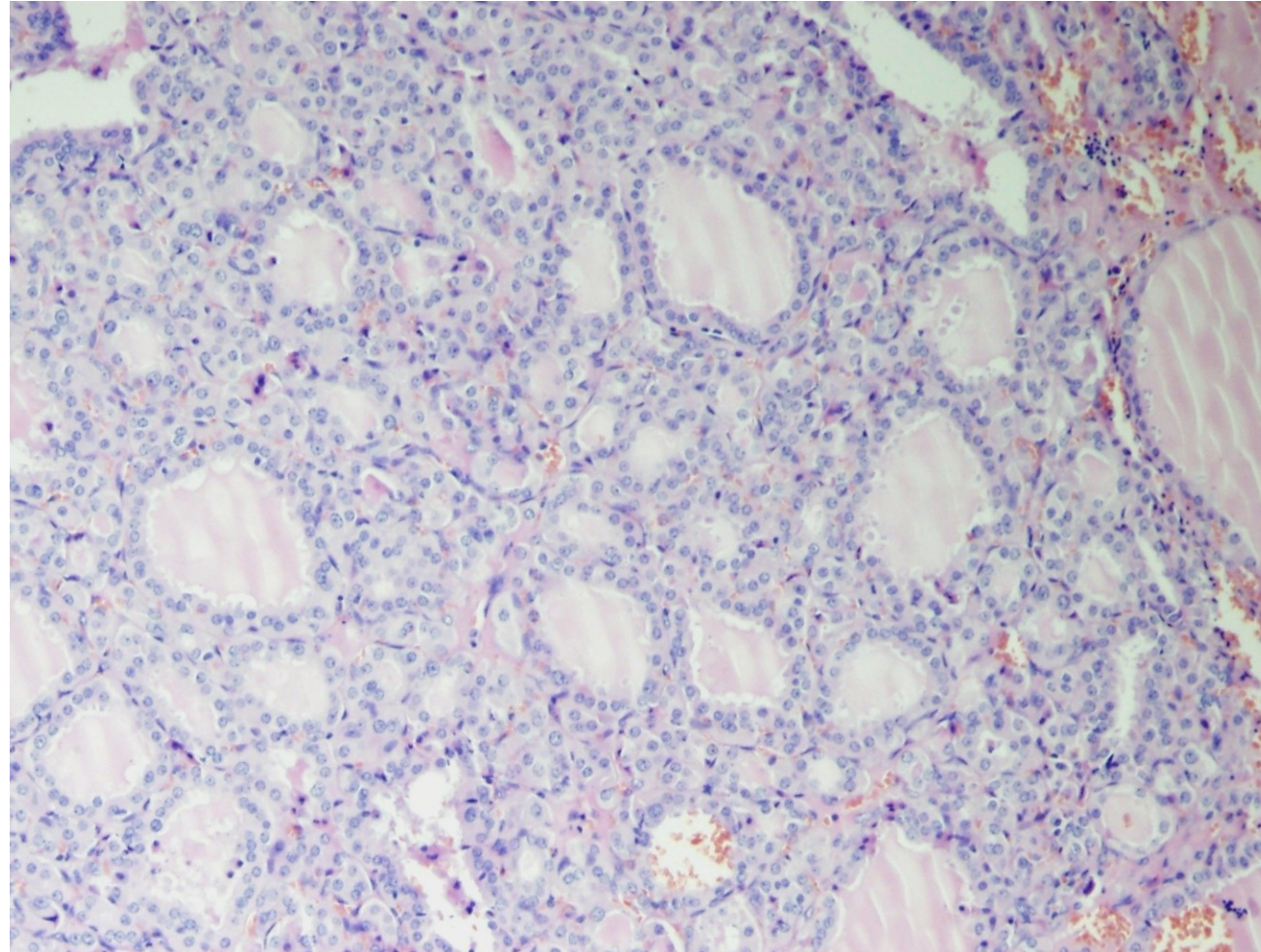
# Folikulární adenom štítné žlázy



1 - Kapsula



# Folikulární adenom štítné žlázy



# **Maligní nádory ze žlázoového epitelu**

# Adenokarcinomy

- **Adenokarcinomy:**
  - **medulární**
    - převaha nádorových buněk nad stromatem
  - **skirhotický**
    - převaha desmoplastického stromatu
  - **prostý**
    - vyrovnaný poměr stromatu a nádorového parenchymu



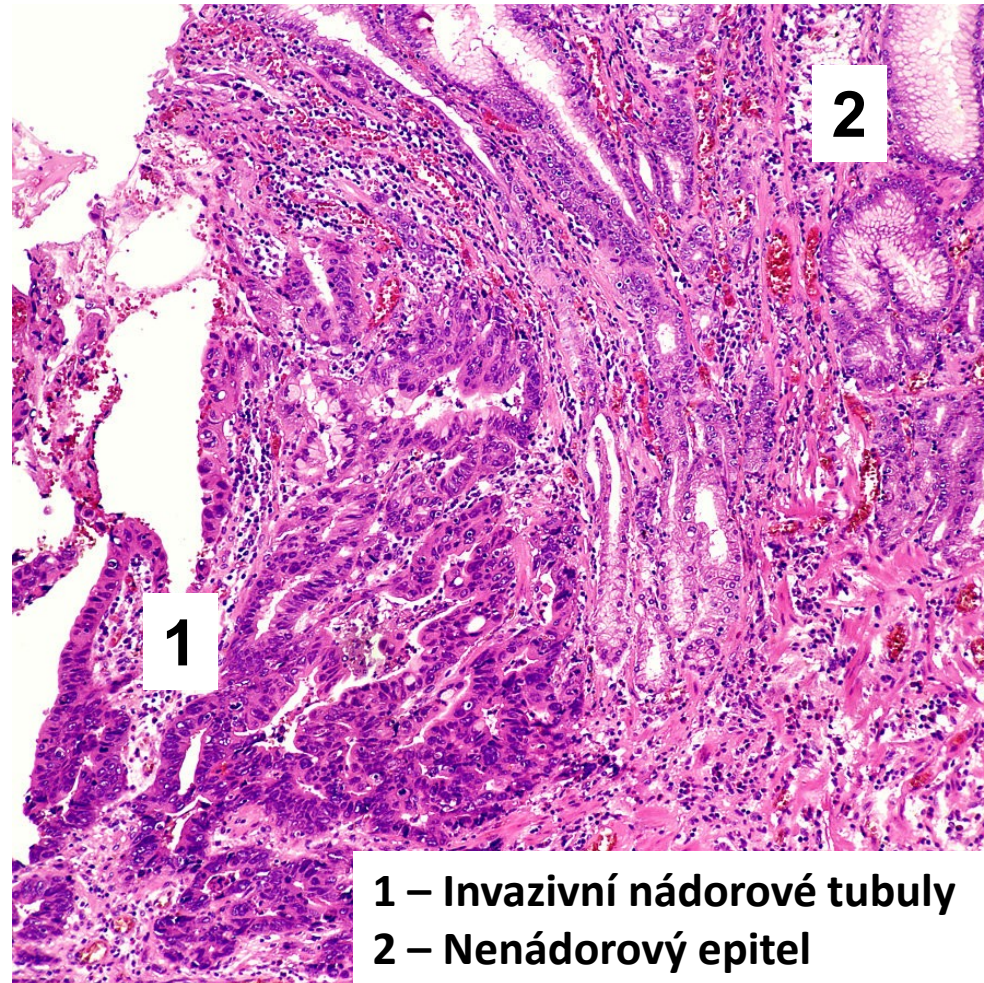
# Adenokarcinomy

- **Adenokarcinomy GIT:**
  - tubulární
  - difúzní (skirhotický)
  - gelatinózní (mucinózní)
  - a jiné (z prstenčitých buněk, medulární, ...)

# Adenokarcinom intestinálního typu/NOS

- tubulární / kribriformní
- roste invazivně do stěny
- růstově aktivní s četnými mitózami
- nádorové žlázy mají nepravidelný tvar i velikost
- různá schopnost hlenotvorby
  - extracelulární
  - intracelulární

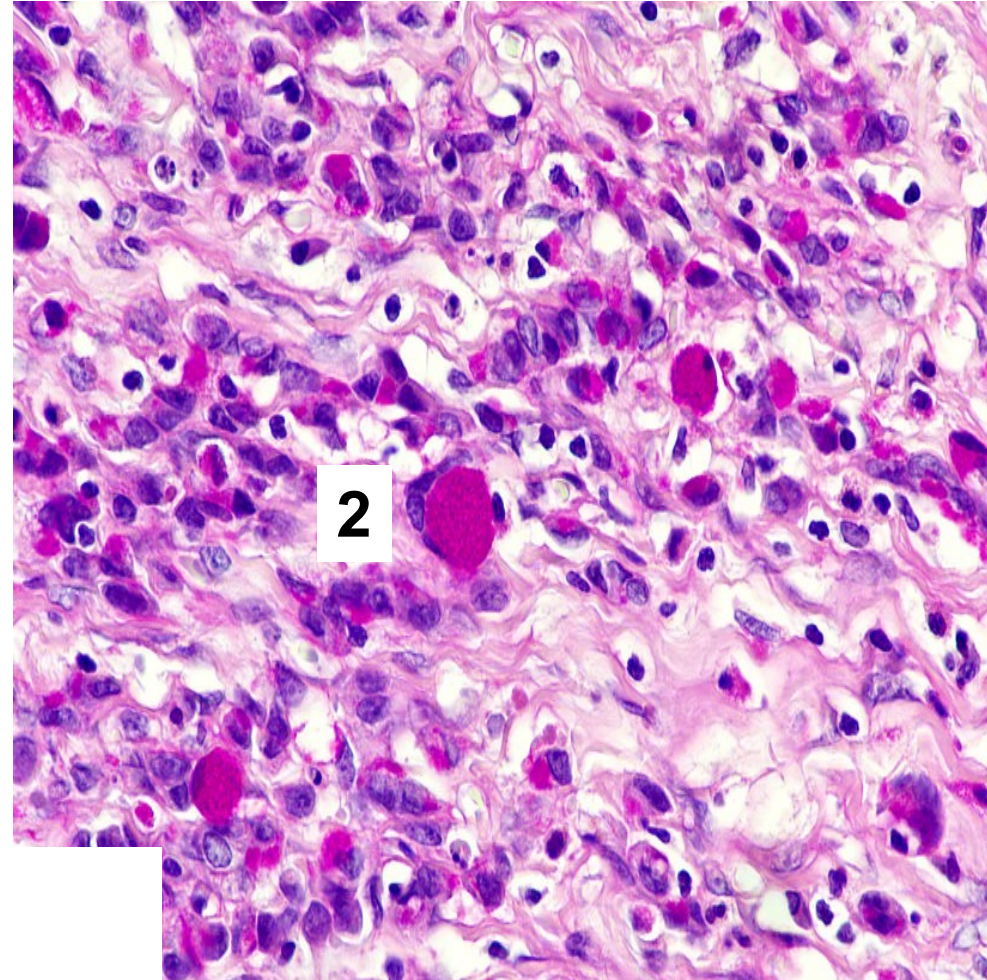
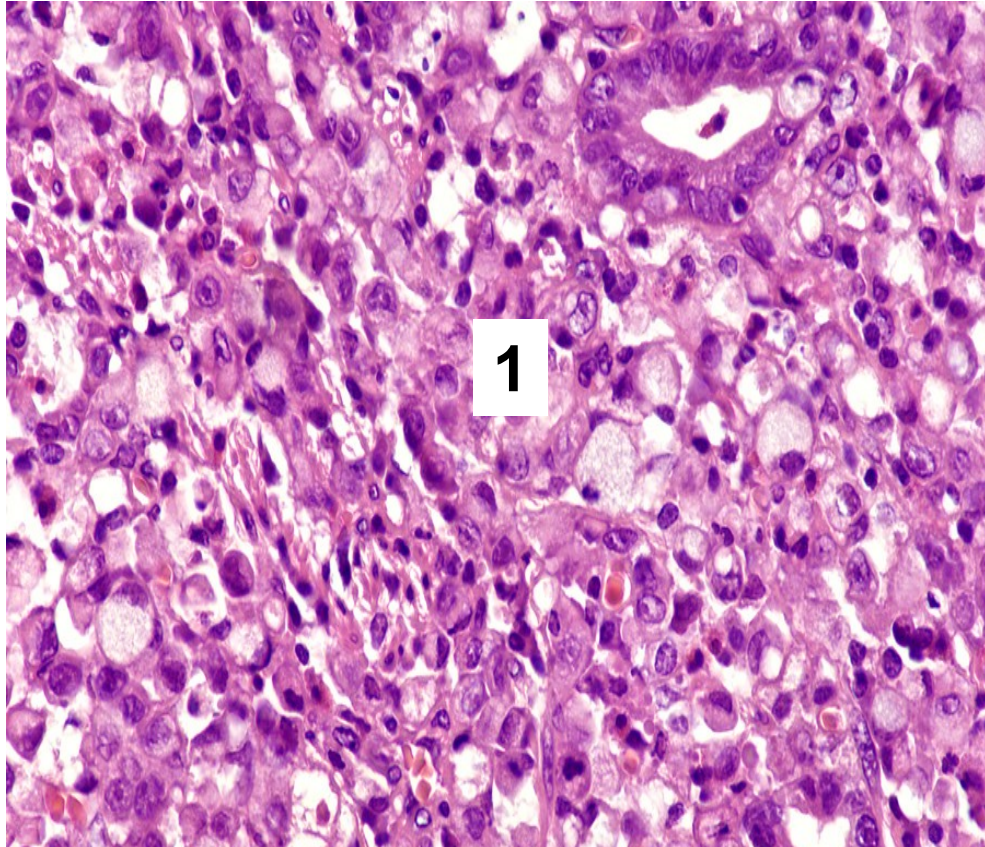
# Adenokarcinom, G2, tubulární



1 – Invazivní nádorové tubuly  
2 – Nenádorový epitel



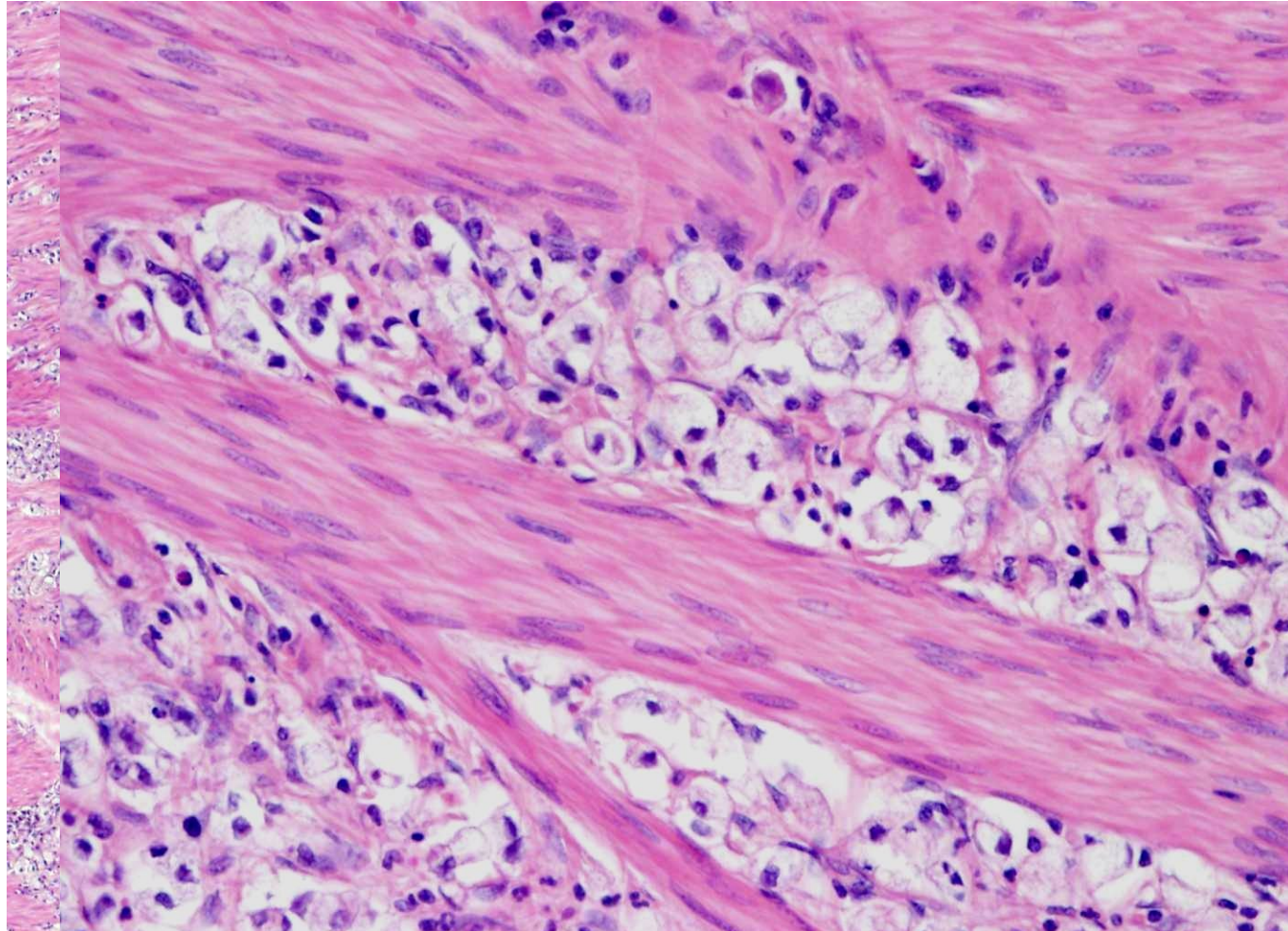
# Difúzní adenokarcinom



- 1 - Buňky tvaru pečetního prstenu  
2 – Hlenová vakuola v cytoplasmě (barvení PAS)



# Infiltrace prstenčitými buňkami



# Gelatinózní (mucinózní) adenokarcinom

- rosolovitá konzistence
- typicky značná extracelulární produkce epiteliálního hlenu s tvorbou hlenových jezírek
- při výrazné intracelulární hlenotvorbě vznikají **prstenčité buňky**:
  - objemná cytoplazmatická vakuola hlenu odtlačující jádro na periferii buňky
- nádorové epitely mohou být sporadické



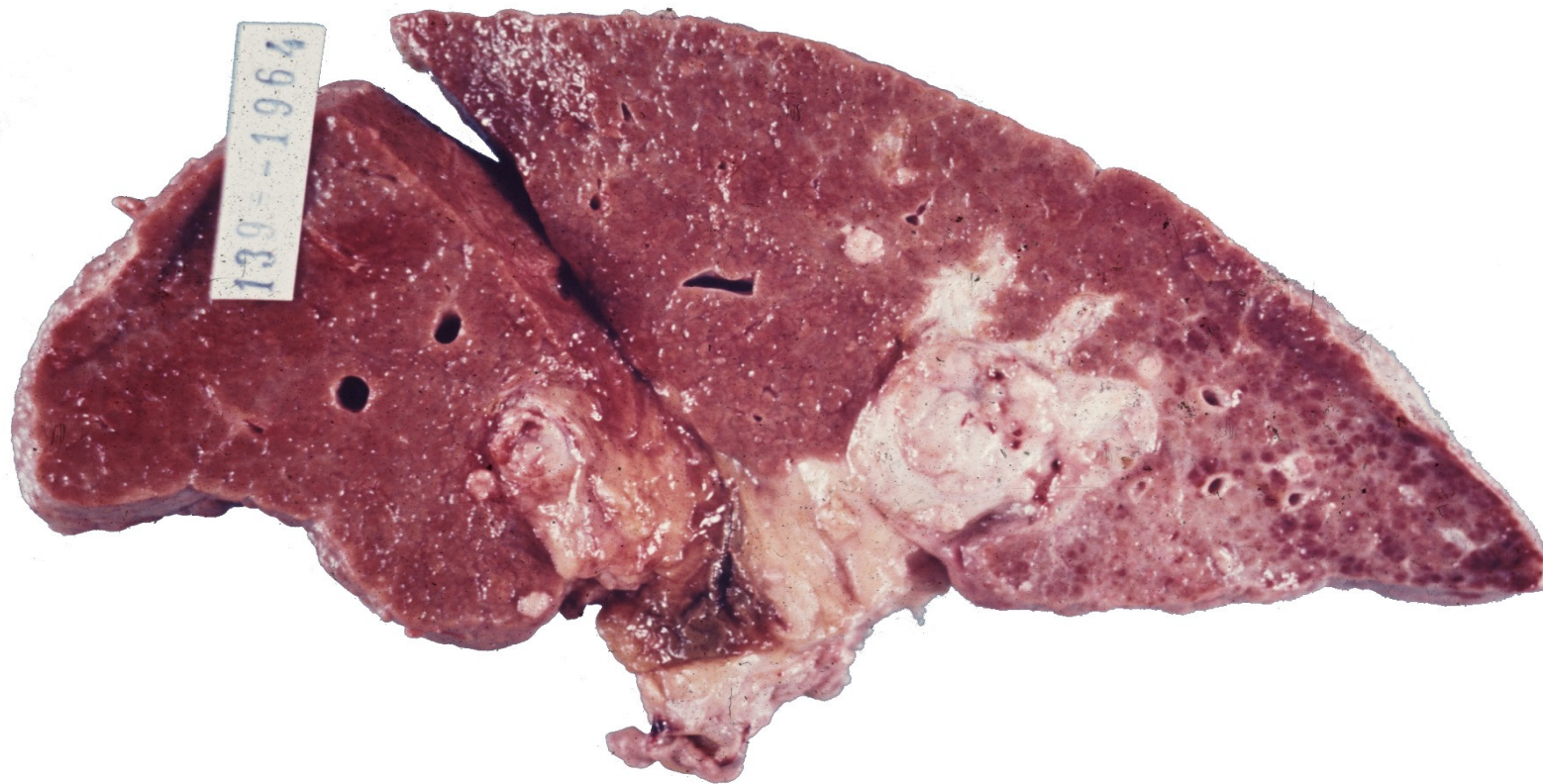
# Hepatocelulární karcinom

- celosvětově 5. nejčastější maligní nádor u mužů, 8. u žen
- Makro:
  - objemný uzel, často se satelitními ložisky v okolí
  - postižení může být i difúzní, případně mu předchází výše uvedená forma
  - multifokální výskyt tumorů
  - skoro vždy jsou ložiska měkká, světlejší než okolní tkáň, někdy s nekrózami či zakrvácením, častá je invaze do žil

# Hepatocelulární karcinom

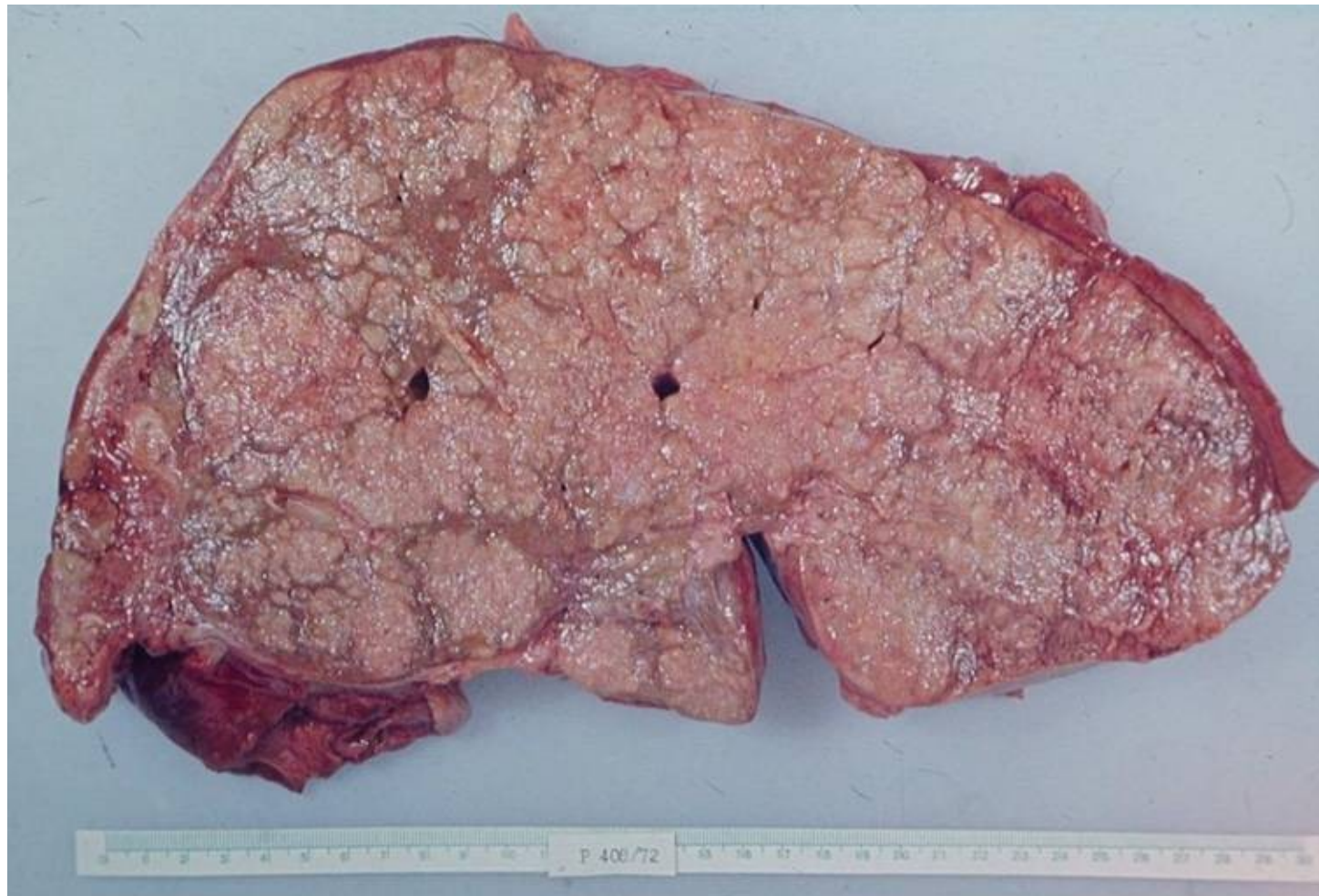- **Mikro:**
  - **typ uspořádání (architektura):**
    - trabekulární
    - acinární +/- pseudoglandulární
    - solidní
  - **cytologie nádorových buněk:**
    - větší jádra i nukleoly
    - ↑ mitotická aktivita, atypie
    - cytoplasma eosinofilní – světlá
- možná steatóza, tvorba žluči

# Hepatocelulární karcinom – masivní postižení

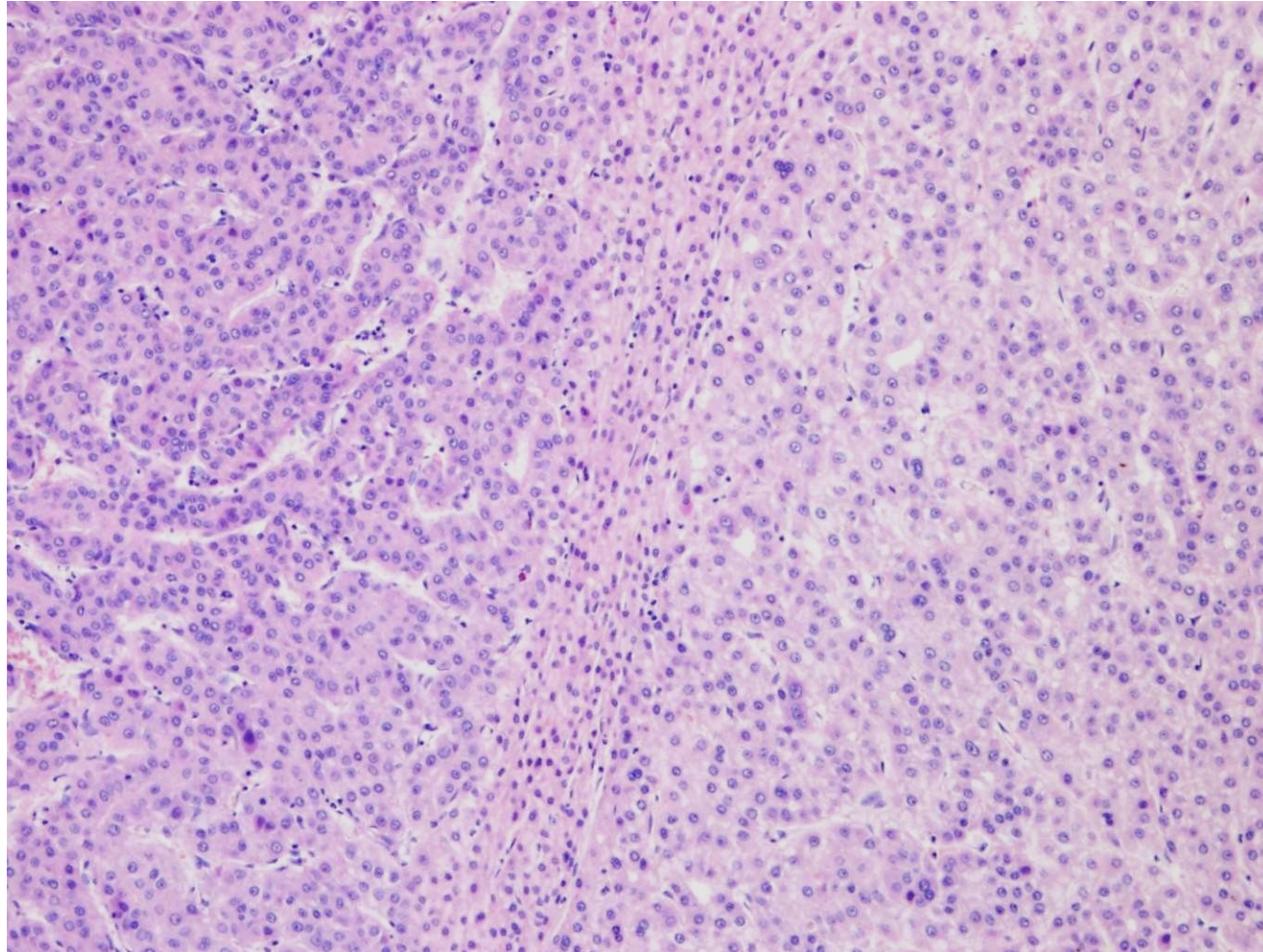




# Hepatocelulární karcinom – difuzní postižení

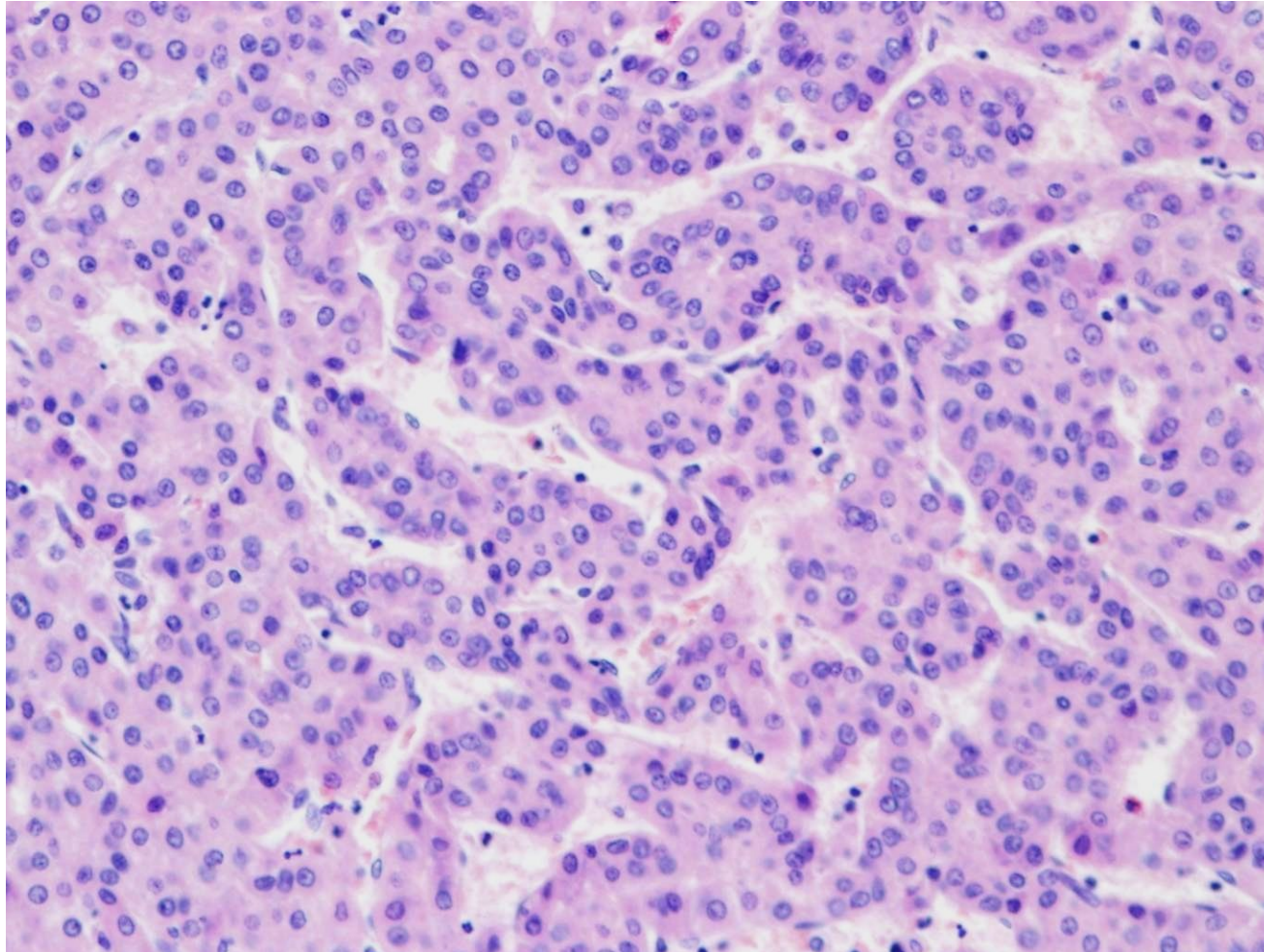


# Hepatocelulární karcinom – trabekulární uspořádání





# Hepatocelulární karcinom – trabekulární uspořádání





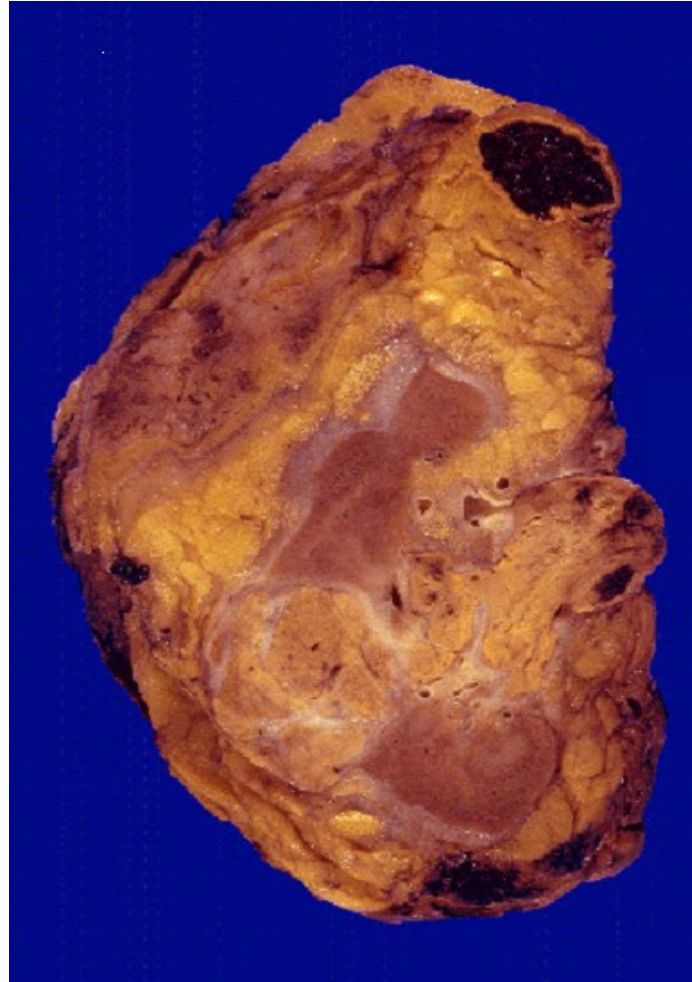
# Světlobuněčný karcinom

- **typicky se vyskytuje v ledvině**
  - vychází z epitelí proximálních tubulů
- archaicky se označuje jako Grawitzův nádor
- **Makro:**
  - často dobře ohraničený a kulovitý
  - **na řezu pestrobarevný:**
    - žlutá barva (lipidy)
    - červená (hemoragie)
    - šedá (vazivo)

# Světlobuněčný karcinom

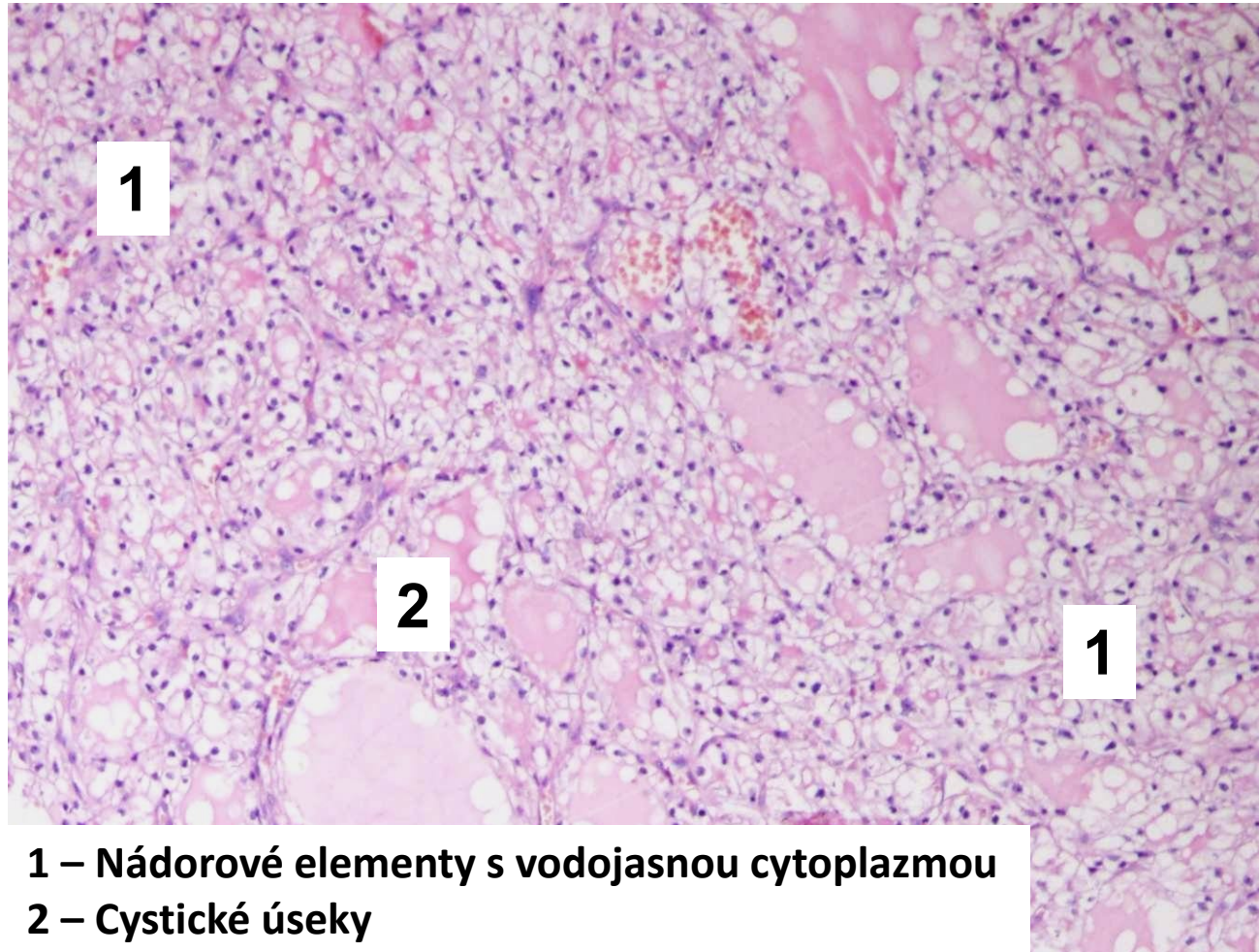
- Mikro:
  - typ uspořádání (architektura):
    - solidně alveolární, trabekulární, tubulární, cystopapilární
  - polygonální buňky s velmi světlou (vodojasnou) cytoplazmou
    - depozita glykogenu a lipidů, jenž se při zpracování rozpustí
  - kulatá jádra
    - nukleární grading dle ISUP/WHO (grade I-IV)
  - dobře patrná buněčná membrána
  - nehojné fibrovaskulární stroma

# Světlobuněčný karcinom



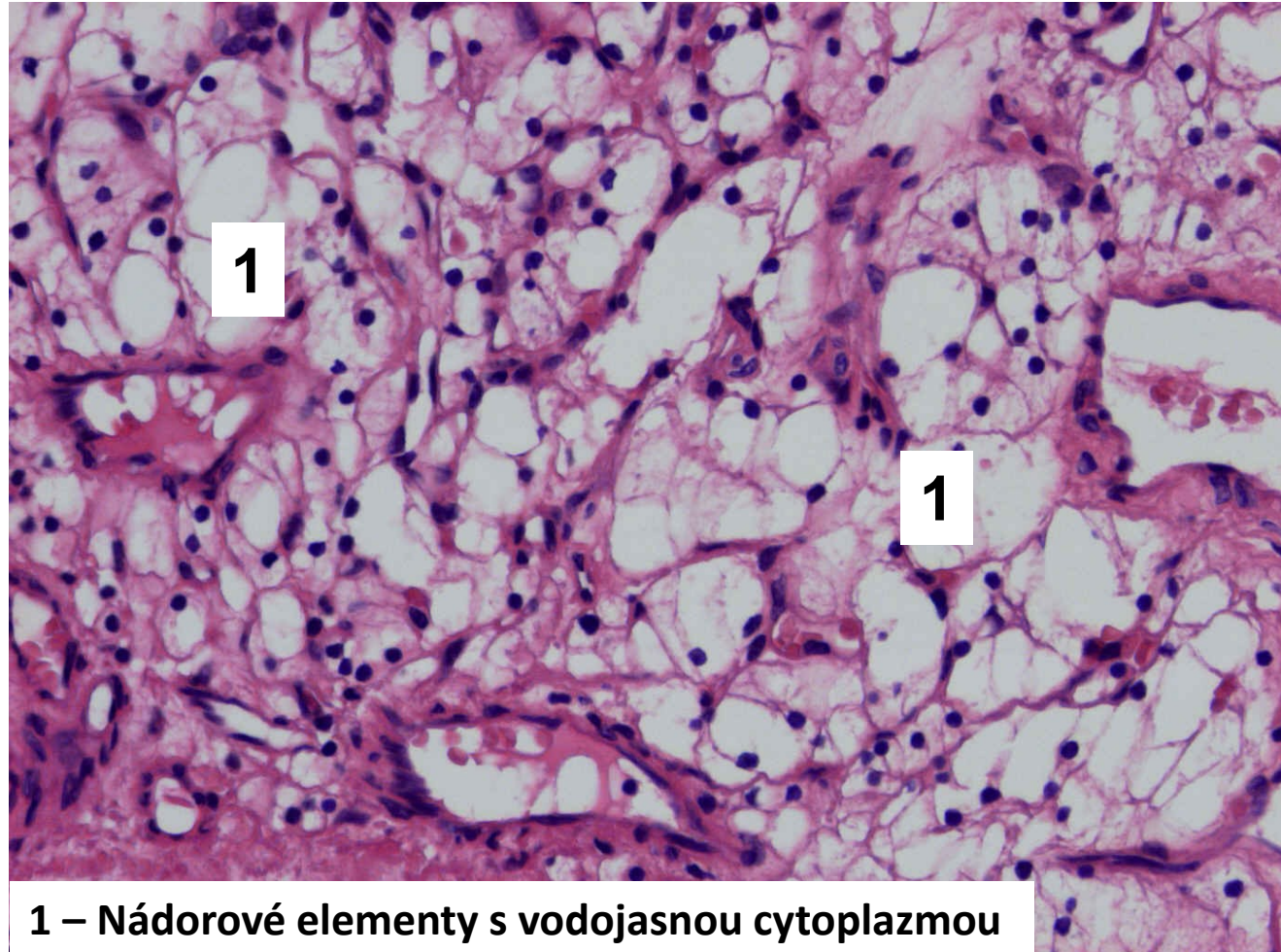


# Světlobuněčný karcinom



- 1 – Nádorové elementy s vodojasnou cytoplazmou  
2 – Cystické úseky

# Světlobuněčný karcinom



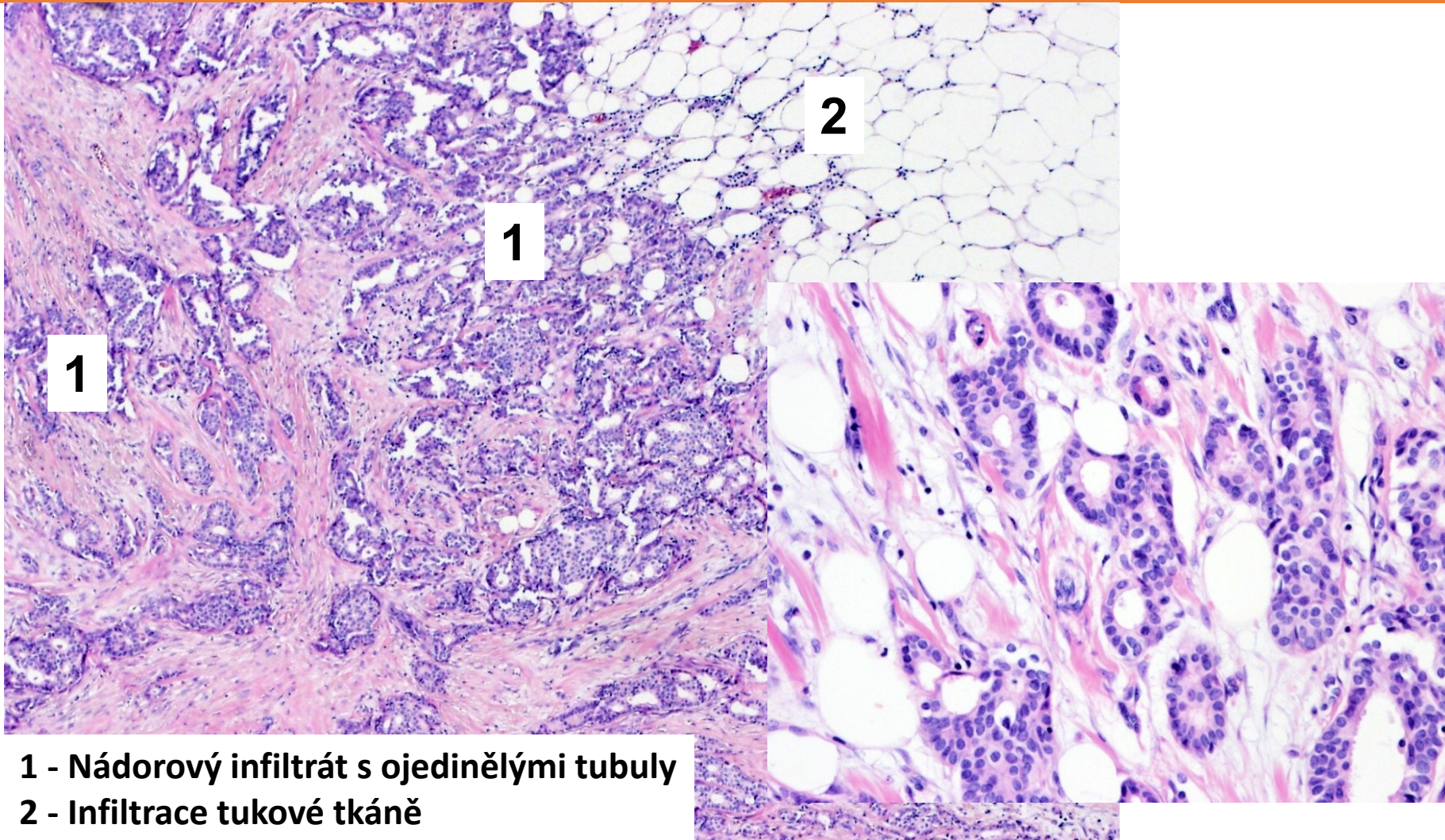
1 – Nádorové elementy s vodojasnou cytoplazmou

# Invazivní karcinom mammy, NST

- nejčastější
- dřívější název – **invazivní duktální karcinom**
- **Makro:**
  - tuhé, neostře ohraničené ložisko
- **Mikro:**
  - **nádorové buňky jsou kohezivní (E-cadherin+)**
    - tvoří tubuly, neluminizované shluky, pruhy
    - jádra s různým stupněm pleiomorfie, mitózy
  - chybí myoepiteliální vrstva (lze verifikovat imunohistochemicky – např. CK5, SMA, S-100,...)
  - stroma denzní, vazivové
  - infiltrativní růst, většinou v blízkosti DCIS



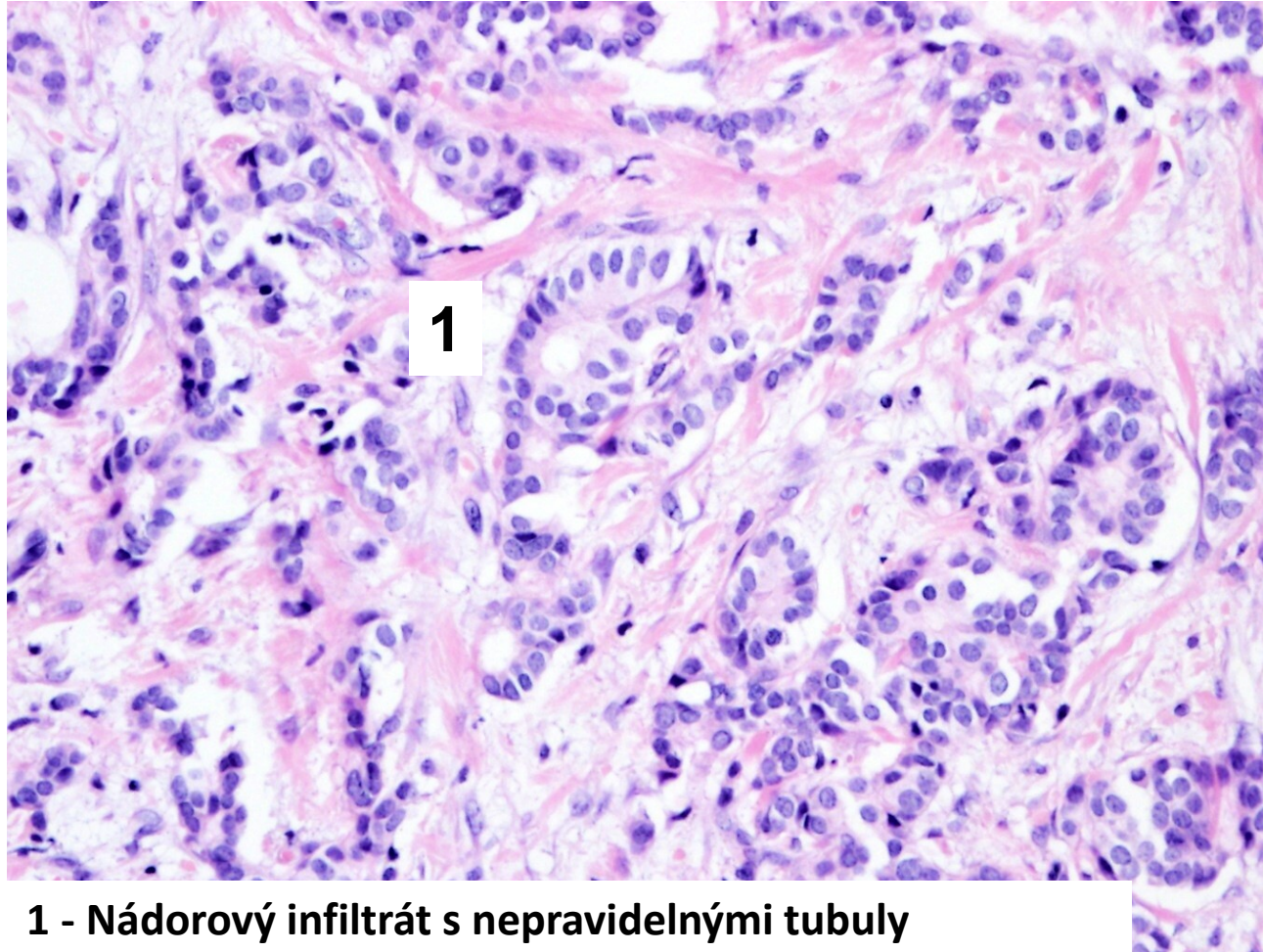
# Invazivní karcinom mammy, NST



1 - Nádorový infiltrát s ojedinělými tubuly  
2 - Infiltrace tukové tkáně



# Invazivní karcinom mammy, NST



1 - Nádorový infiltrát s nepravidelnými tubuly

# Neuroendokrinní neoplázie

- **epitelové nádory s neuroendokrinní diferenciací**
- představují heterogenní skupinu nádorů
- **jsou charakterizovány tvorbou bioaminů nebo hormonů a působků s hormonální účinností**
  - např. serotoninu, neuropeptidů,...
- **přibližně čtvrtina je endokrinně funkčních**
  - **karcinoidový syndrom** (např. u malobuněčného karcinomu plic)
- **v cytoplasmě buněk jsou přítomna neurosekreční granula**, která lze prokázat:
  - především imunohistochemickými metodami !
    - serotonin, chromogranin, S100, NSE, CD56
  - stříbřící metodou podle Grimelia



# Neuroendokrinní neoplázie

- WHO 5th Edition (2018)
- dělení dle mitotické a proliferační aktivity na:
  - **neuroendokrinní tumory G1 (karcinoid)**
    - proliferační index Ki67 do 2 %
    - mitotický index méně než 2 mitózy na 10 zorných polí velkého zvětšení
  - **neuroendokrinní tumory G2 (atypický karcinoid)**
    - proliferační index Ki67 do 3 - 20 %
    - mitotický index 2 – 20 mitóz na 10 zorných polí velkého zvětšení
  - **neuroendokrinní tumory G3**
    - proliferační index Ki67 nad 20 %
    - mitotický index nad 20 mitóz na 10 zorných polí velkého zvětšení
  - **neuroendokrinní karcinomy G3 (malobuněčný nebo velkobuněčný typ)**
    - proliferační index Ki67 více než 20 %
    - mitotický index více než 20 mitóz na 10 zorných polí velkého zvětšení

# Smíšené neuroendokrinní – nonneuroendokrinní nádory (MiNEN)

= **mixed neuroendocrine-nonneuroendocrine** neoplasms

- V rámci jednoho nádorů mají morfolicky odlišitelné úseky odpovídající epitelovému nádoru (většinou karcinomu, případně adenomu) a neuroendokrinnímu nádoru (NET či NEC)
- Každý z komponent tumoru musí zaujímat minimálně 30% objemu nádoru

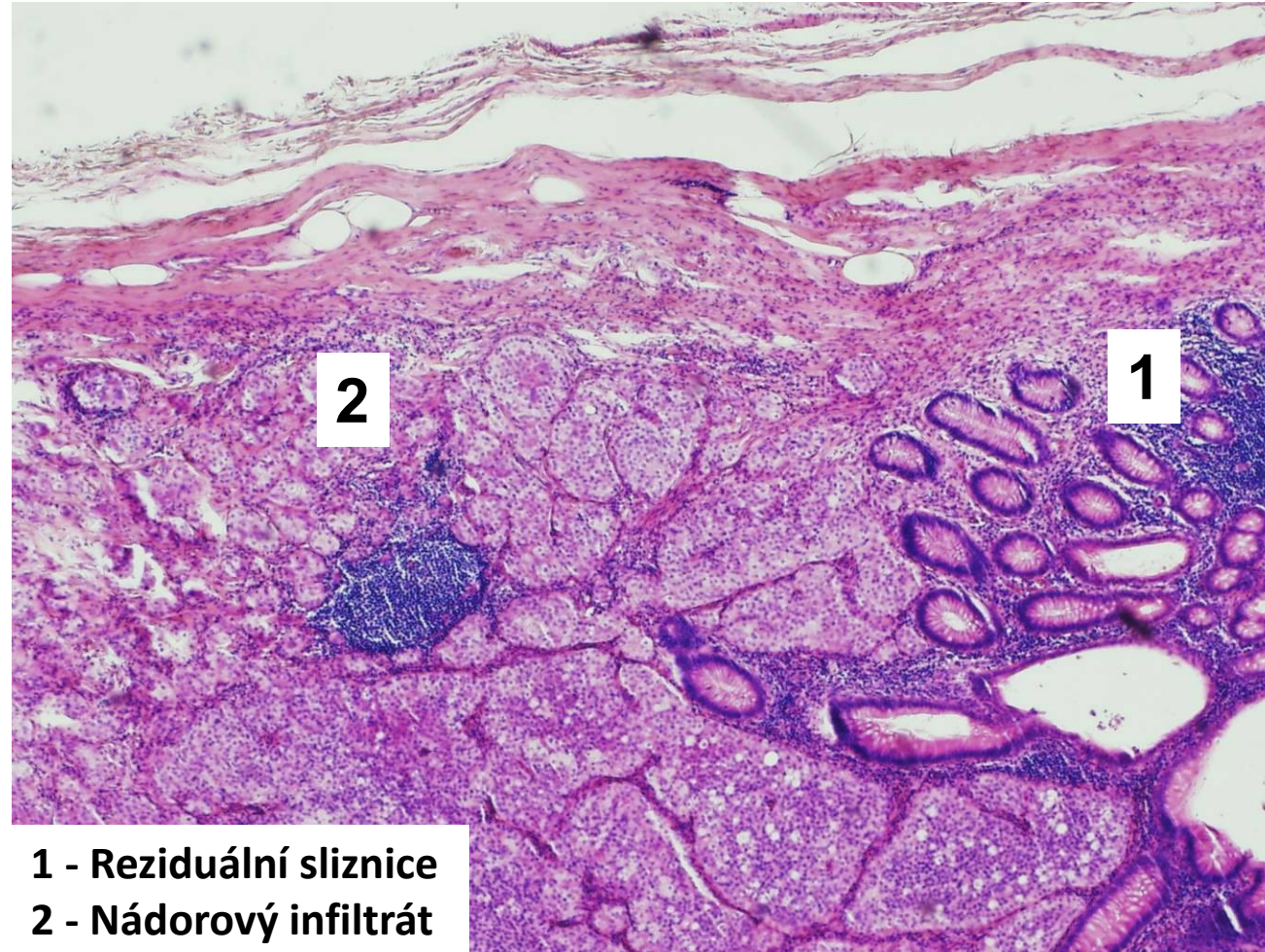
	Non-neuroendokrinní komponenta	Neuroendokrinní komponenta
MINEN nízkého st. malignity	adenom	NET
MINEN středního st. malignity	karcinom	NET
MINEN vysokého st. malignity	adenom či karcinom	NEC

# Karcinoid apendixu

- **dle WHO klasifikace (5th Edition, 2018):**
  - neuroendokrinní tumor G1 (NET G1)
- **Makro:**
  - malé okrouhlé či ploché uzly žlutavé barvy, zasahující nestejně hluboko do stěny
  - na povrchu intaktní nebo ulcerovaná sliznice
  - někdy prominují do lumen
- **Mikro:**
  - trabekulární, glandulární struktura- tubuly, palisády či smíšená struktura
  - pravidelné bb. se světlou cytoplazmou a kulatým či oválným jádrem; mírná polymorfie jader
  - nevelká mitotická aktivita
  - v cytoplazmě chromogranin A

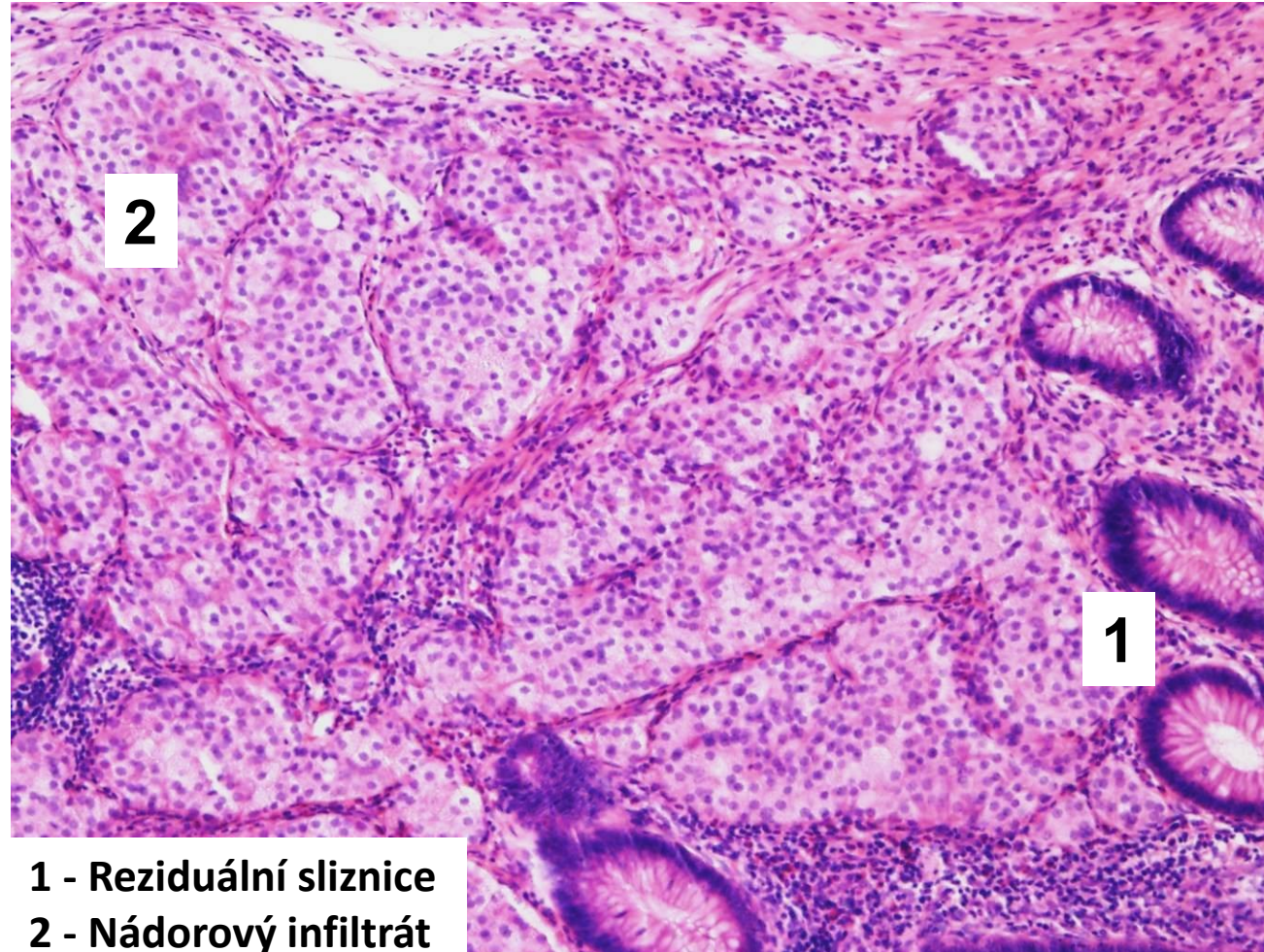


# Karcinoid apendixu





# Karcinoid apendixu



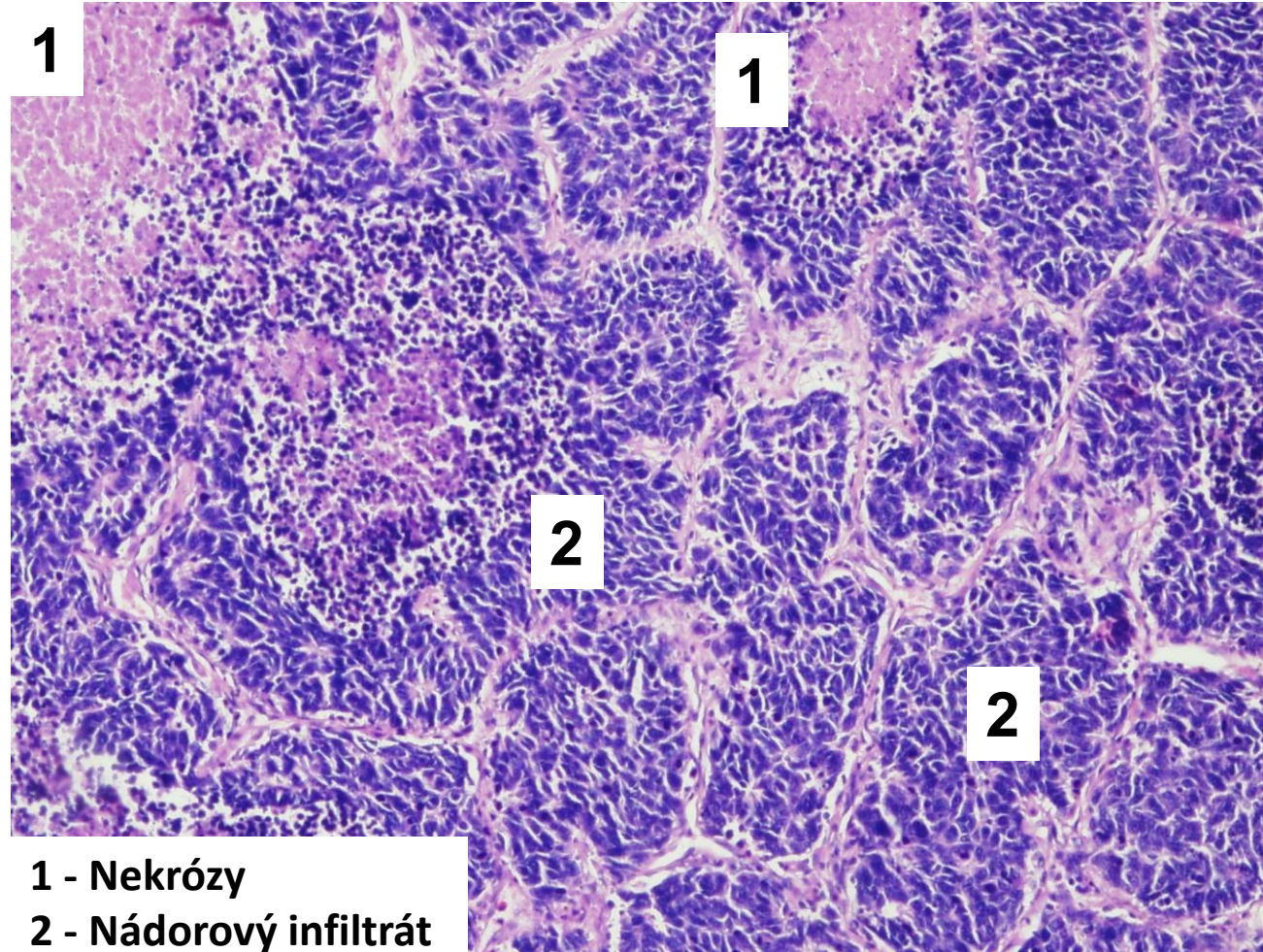
1 - Reziduální sliznice  
2 - Nádorový infiltrát

# Malobuněčný karcinom plic

- **nejmalignější varianta bronchogenního karcinomu**
- **Mikro:**
  - malé modré buňky s nezřetelnou cytoplazmou
  - drobná protáhlá hyperchromní jádra bez patrných jadérek (ovískový karcinom)
  - solidní uspořádání
  - přítomnost neuroendokrinních sekrečních granul v cytoplazmě
  - chromogranin, synaptophysin

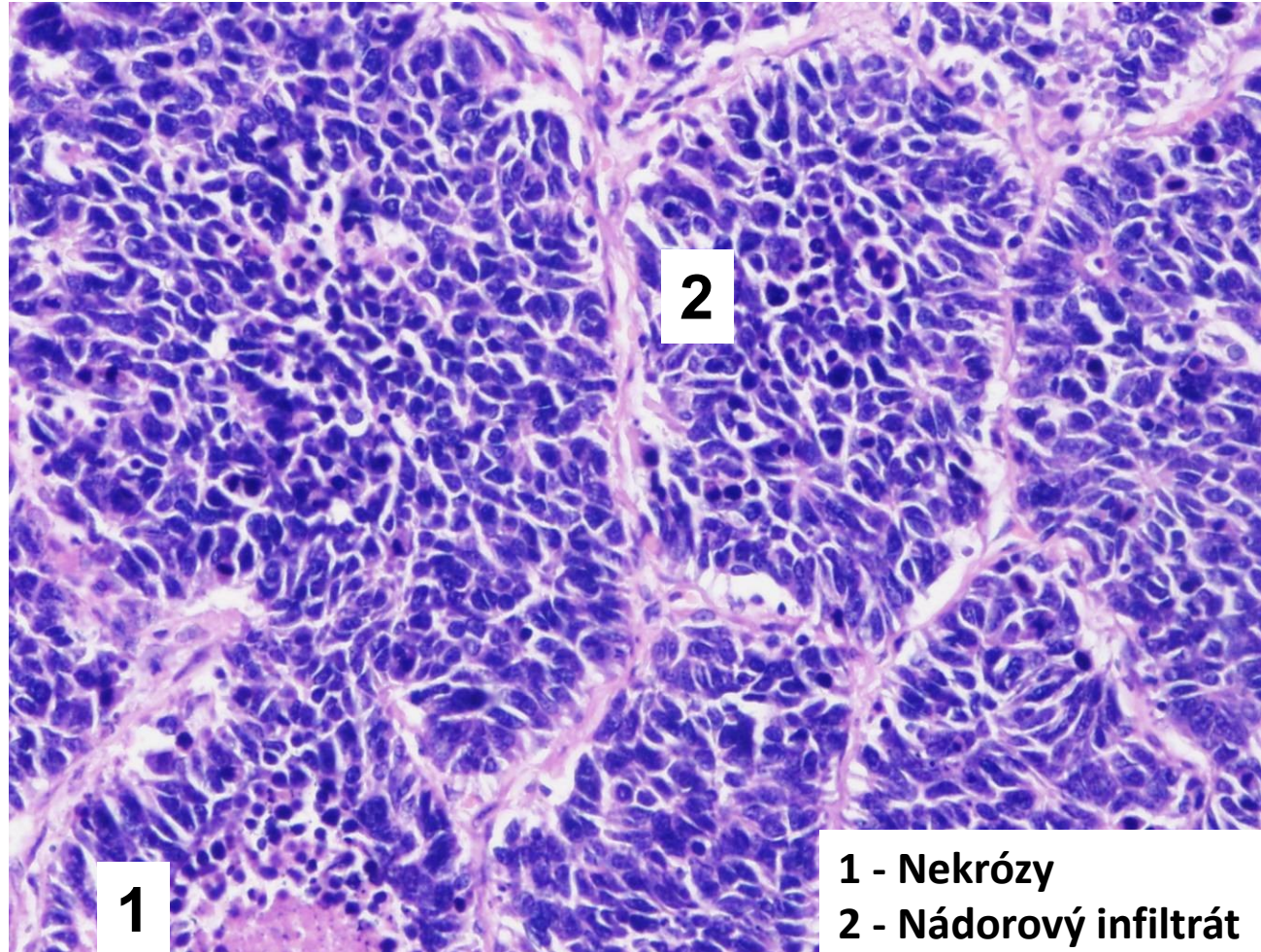


# Malobuněčný karcinom plic





# Malobuněčný karcinom plic



1 - Nekrózy  
2 - Nádorový infiltrát

# Mezenchymové nádory

- vyskytují se ubikvitně
- značně heterogenní skupina nádorů
- většina nádorů vzniká *de novo*
- *u části z nich však prokázána souvislost např. s:*
  - chemickými kancerogeny (např. herbicidy obsahující dioxiny)
  - jizvami
  - implantáty obsahující PVC
  - radiací
  - viry (HHV8 a Kaposiho sarkom)
  - dědičnost (hereditární mnohotné lipomy)



# Mezenchymové nádory

- dělení z hlediska **biologického chování** na:
  - **benigní**
    - např. fibrom, lipom, hibernom, myxom, hemangiom, lymfangiom, leiomyom, rabdomyom, chondrom, osteom,...
  - **nádory intermediální povahy (semimaligní)**
    - mohou lokálně recidivovat nebo vzácně metastazovat
    - fibromatózy
  - **maligní (sarkomy)**
    - vyšší metastatický potenciál
- benigní nádory se vyskytují přibližně 100x častěji

# Mezenchymové nádory

- třídí se podle výchozí mateřské tkáně
- základním histologickým rysem je chybění formací typických pro epitelu a absence vzájemné kohezivity
- mezibuněčná hmota většinou obklopuje jednotlivé nádorové buňky

# Mezenchymové nádory

- **Nádory měkkých tkání**
  - *Nádory s fibroblastickou a myofibroblastickou diferenciací*
  - *Nádory s adipocytární diferenciací*
  - *Nádory s hladkosvalovou diferenciací*
  - *Nádory s rhabdomyocelulární diferenciací*
  - *Vaskulární nádory*
- **Nádory kostní a chrupavky**
- **Nádory nejisté histogeneze**
- **Nediferencované sarkomy**
- **Nádory krevních buněk (klinicky se řadí zvlášť)**



# Mezenchymové nádory

- při imunohistochemickém vyšetření typická pozitivita vimentinu se současnou expresí dalších markerů typických pro danou tkáň:
  - S-100 (tuková tkáň)
  - alfa aktin a desmin (svalová tkáň)
  - faktor VIII a CD31 (cévní endotel)

# Fibrom

- výskyt prakticky kdekoli
  - kůže
  - sliznice
  - ovárium
- zcela benigní
- ??nenádorový proces??

# Fibrom

- Makro:

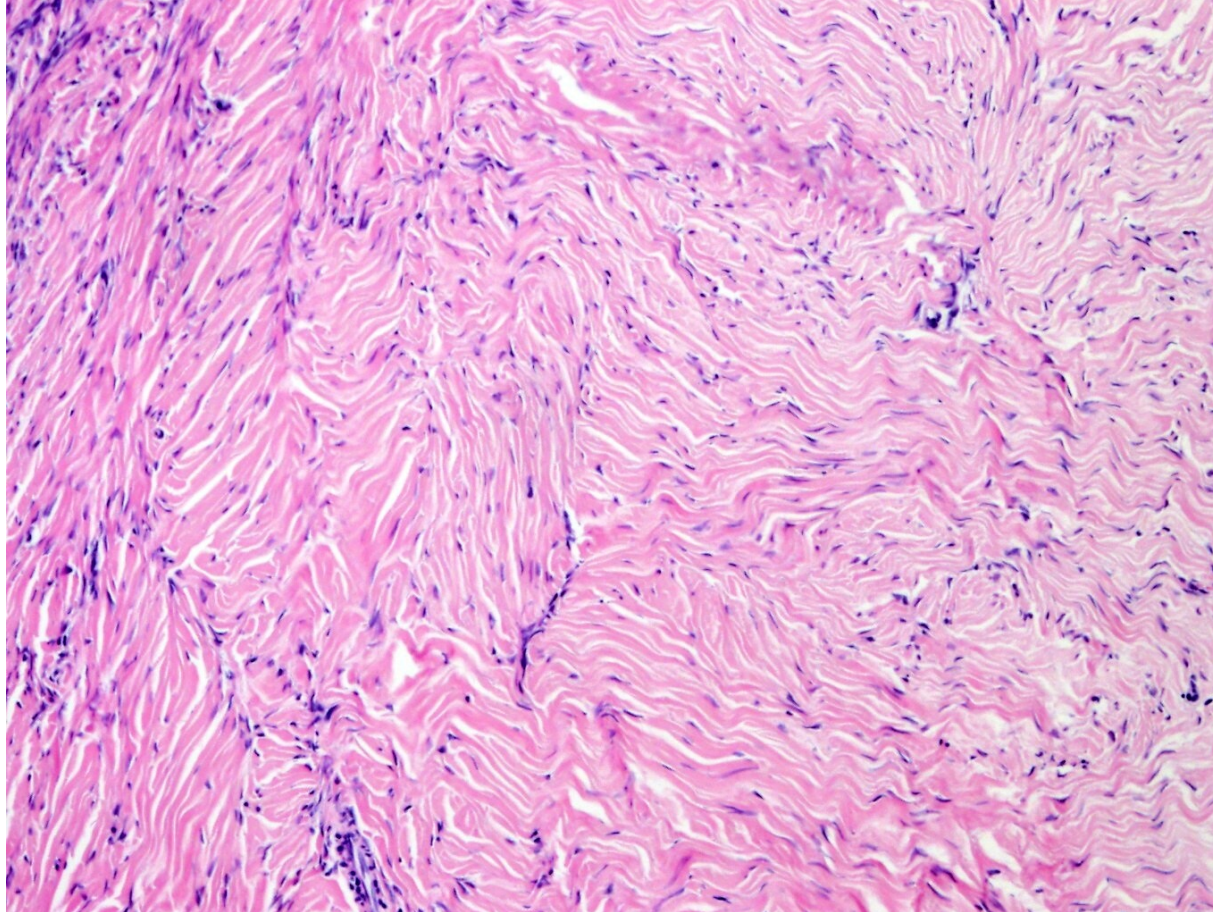
- dobře ohraničený, kulovitý
- na řezu šedorůžový
- snopcovité struktury
- tuhé konzistence

- Mikro:

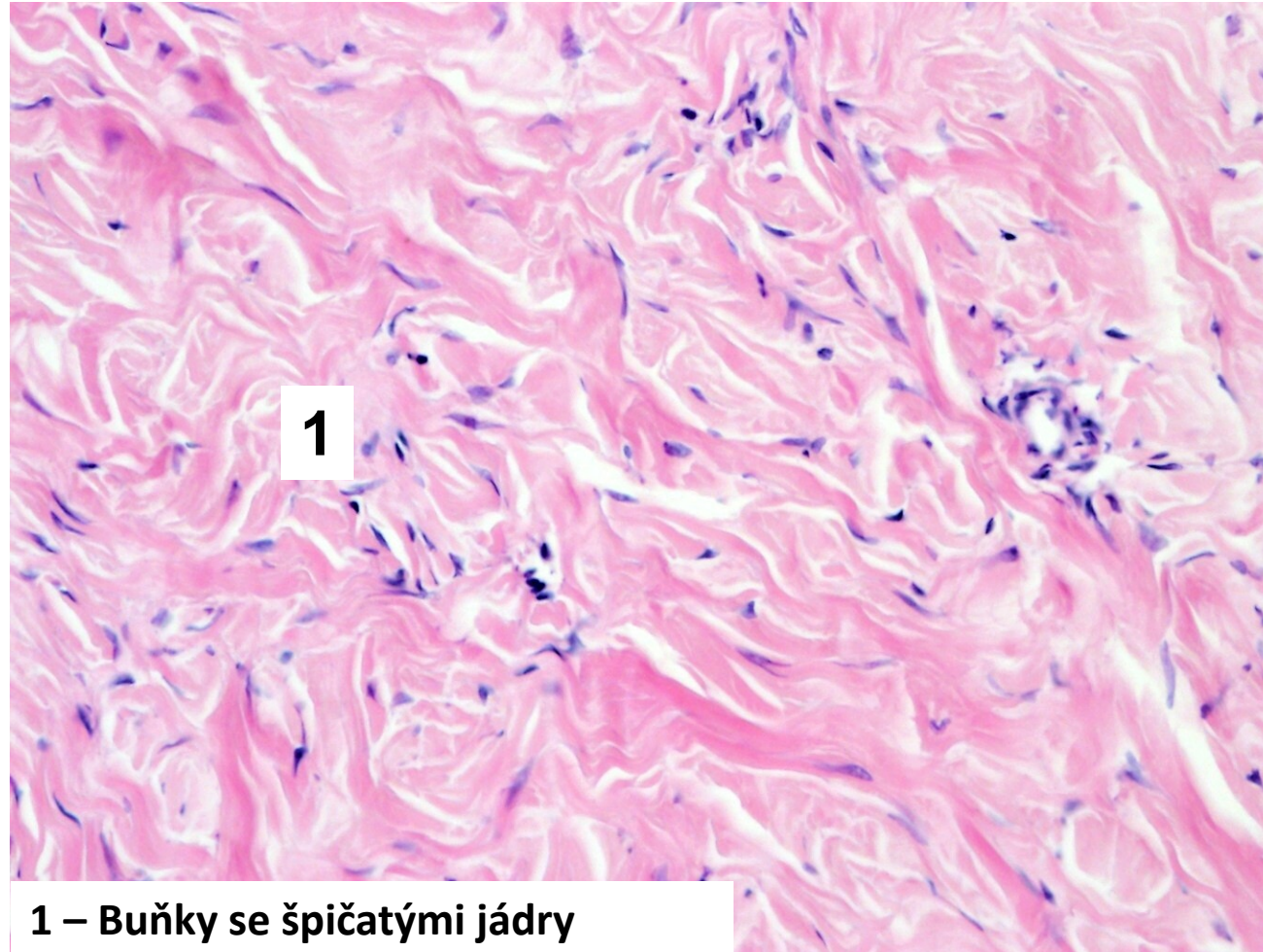
- nahromadění fibrózního vaziva
- tvořen nádorovými fibroblasty
  - zašpičaté jádro, nezřetelná cytoplazma
- produkce kolagenizované mezibuněčné matrix
- málo celulární



# Fibrom



# Fibrom



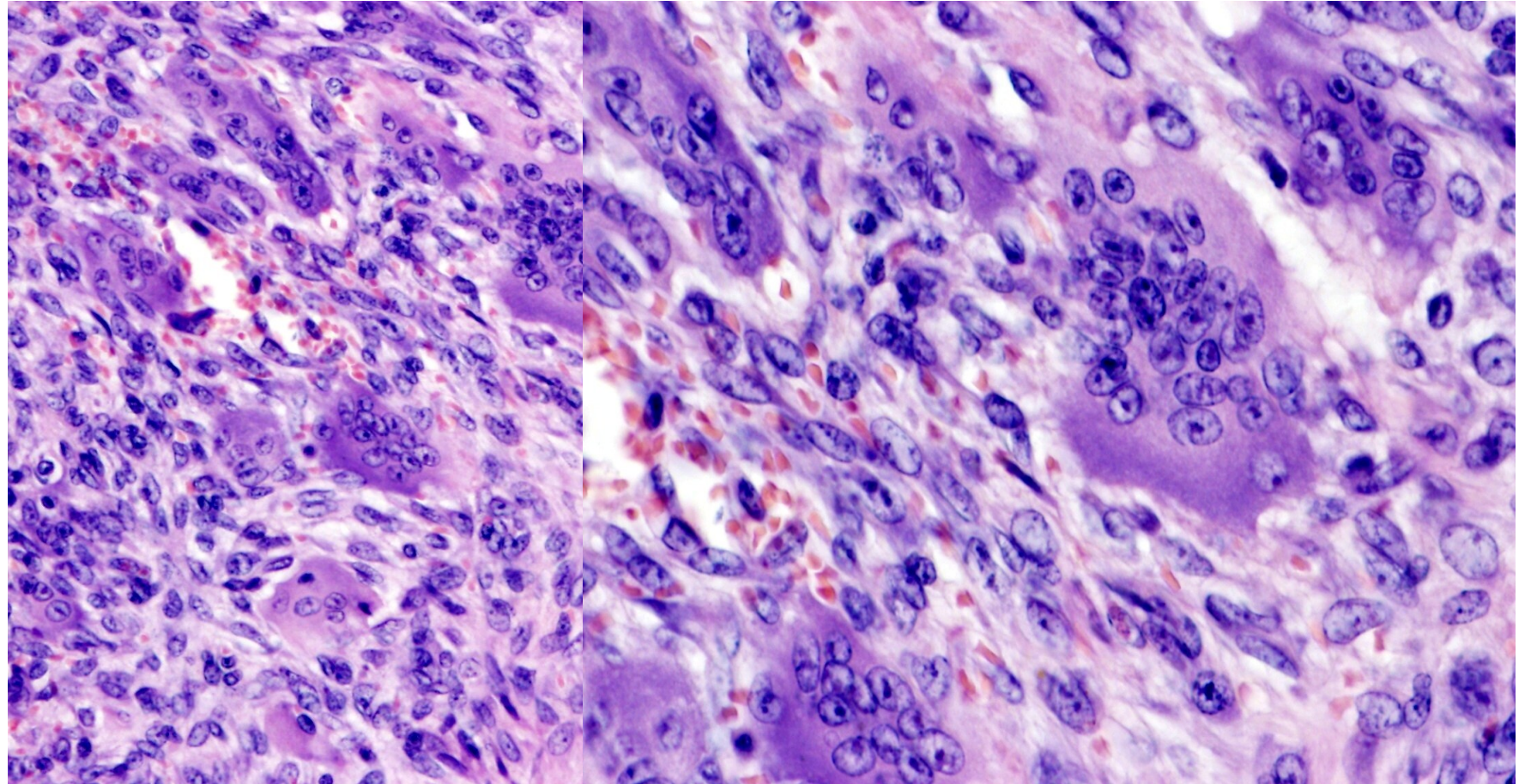
1 – Buňky se špičatými jádry

# Obrovskobuněčný kostní nádor

- histogeneze není známa (buňka původu?)
- dříve osteoklastom (osteoklastoidní obrovské mnohojaderné elementy)
- Makro:
  - hnědavý tumor v epifýze kosti, destruktivní
- Mikro: 2 buněčné populace:
  - menší oválné buňky
  - velké obrovské mnohojaderné buňky (až 100 jader)



# Obrovskobuněčný kostní nádor

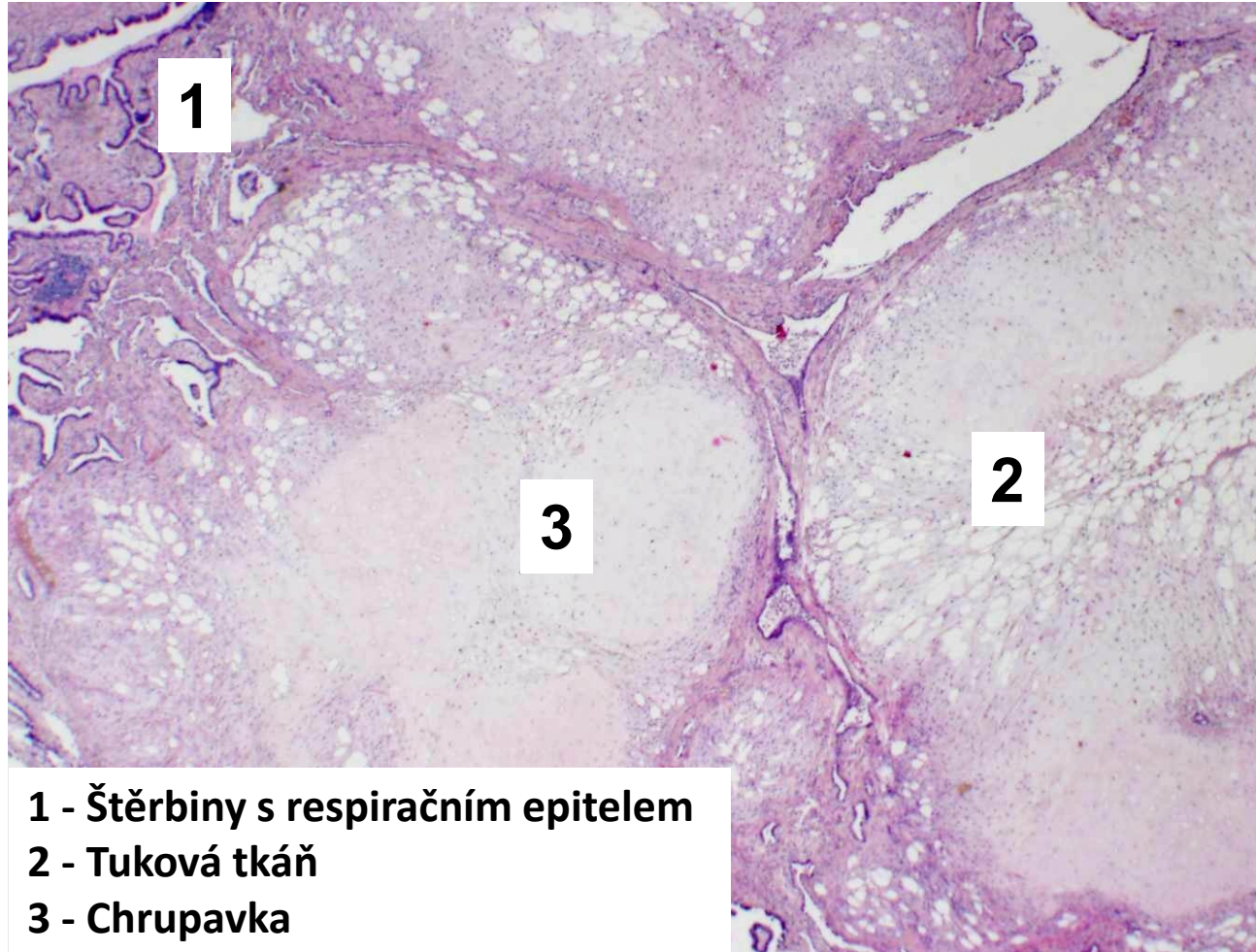




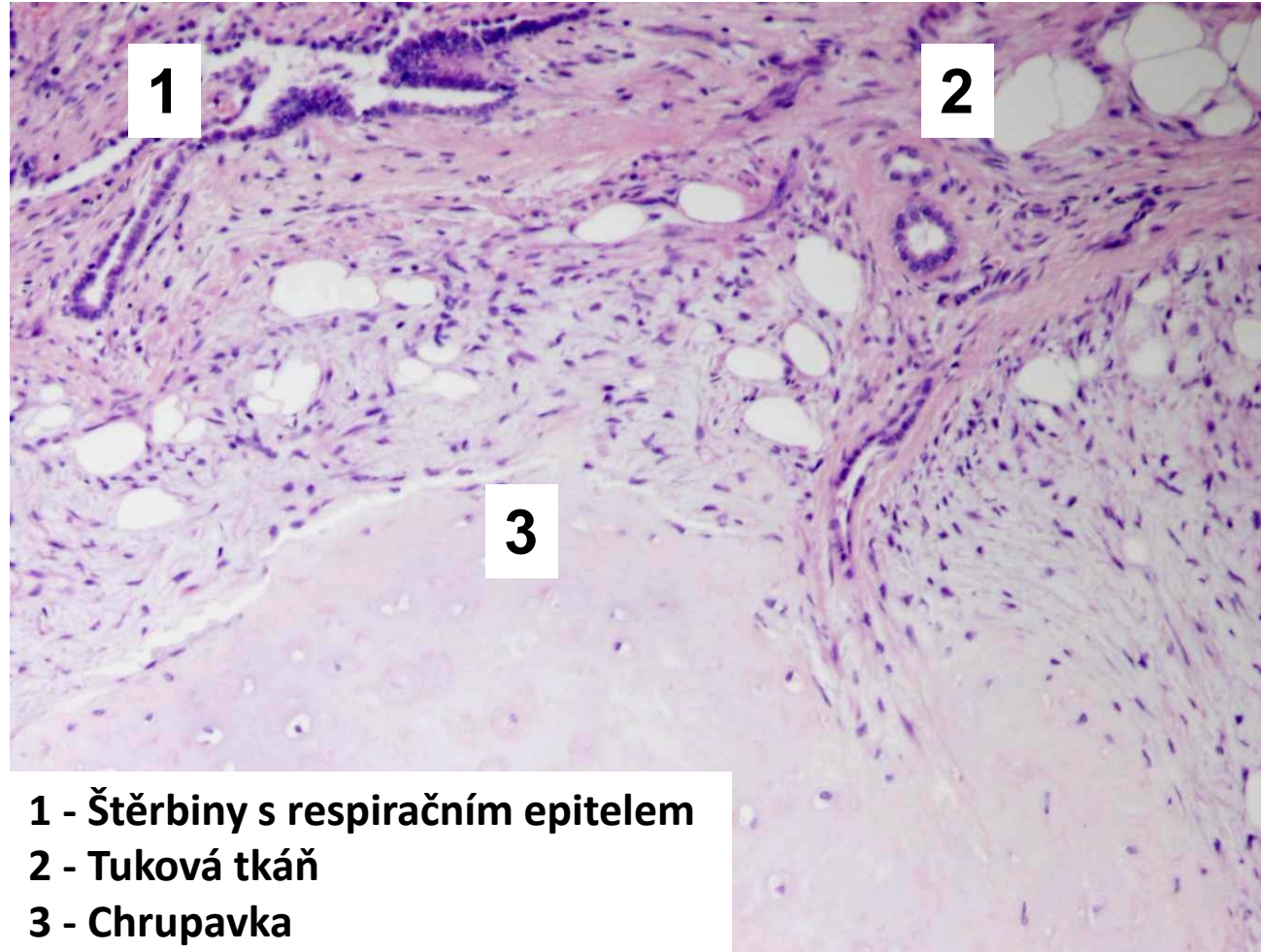
# Chondrohamartom plic

- pseudonádorová léze HAMARTOM:
  - tkáně, které se v daném orgánu vyskytují, ale nejsou organizované, jsou afunkční
- tvořený chrupavkou, tukem, vazivem, hladkou, svalovinou, respiračním epitelem
- obvykle převládá chrupavka

# Chondrohamartom plic



# Chondrohamartom plic



- 1 - Štěrbiny s respiračním epitelem
- 2 - Tuková tkáň
- 3 - Chrupavka

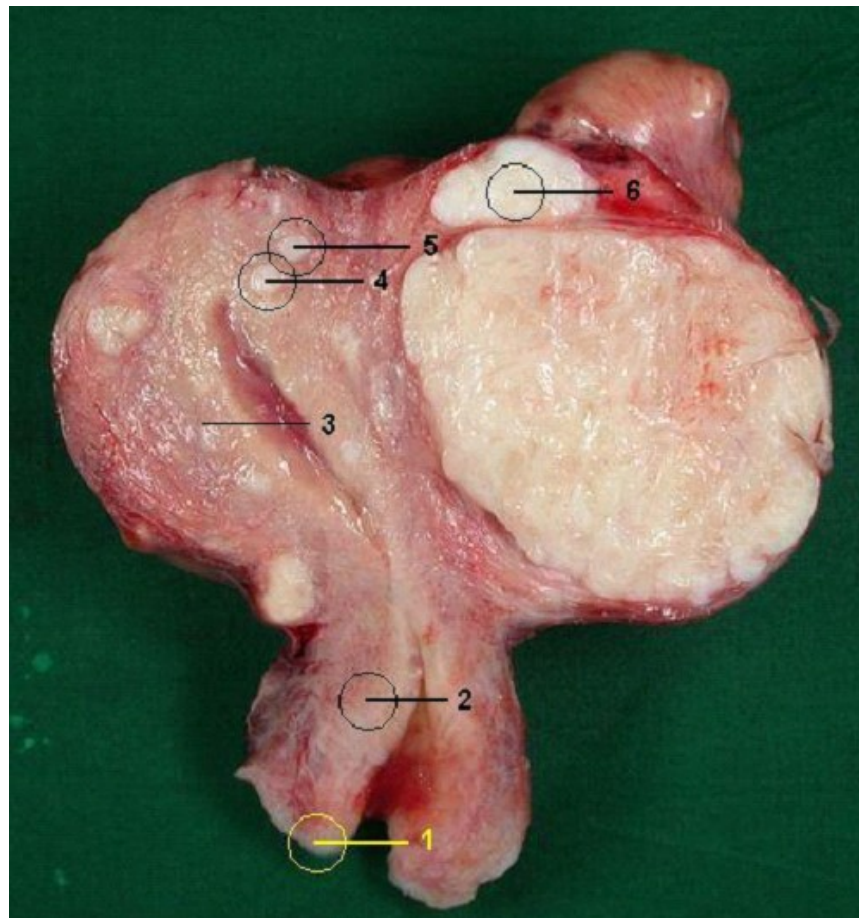


# Leiomyom

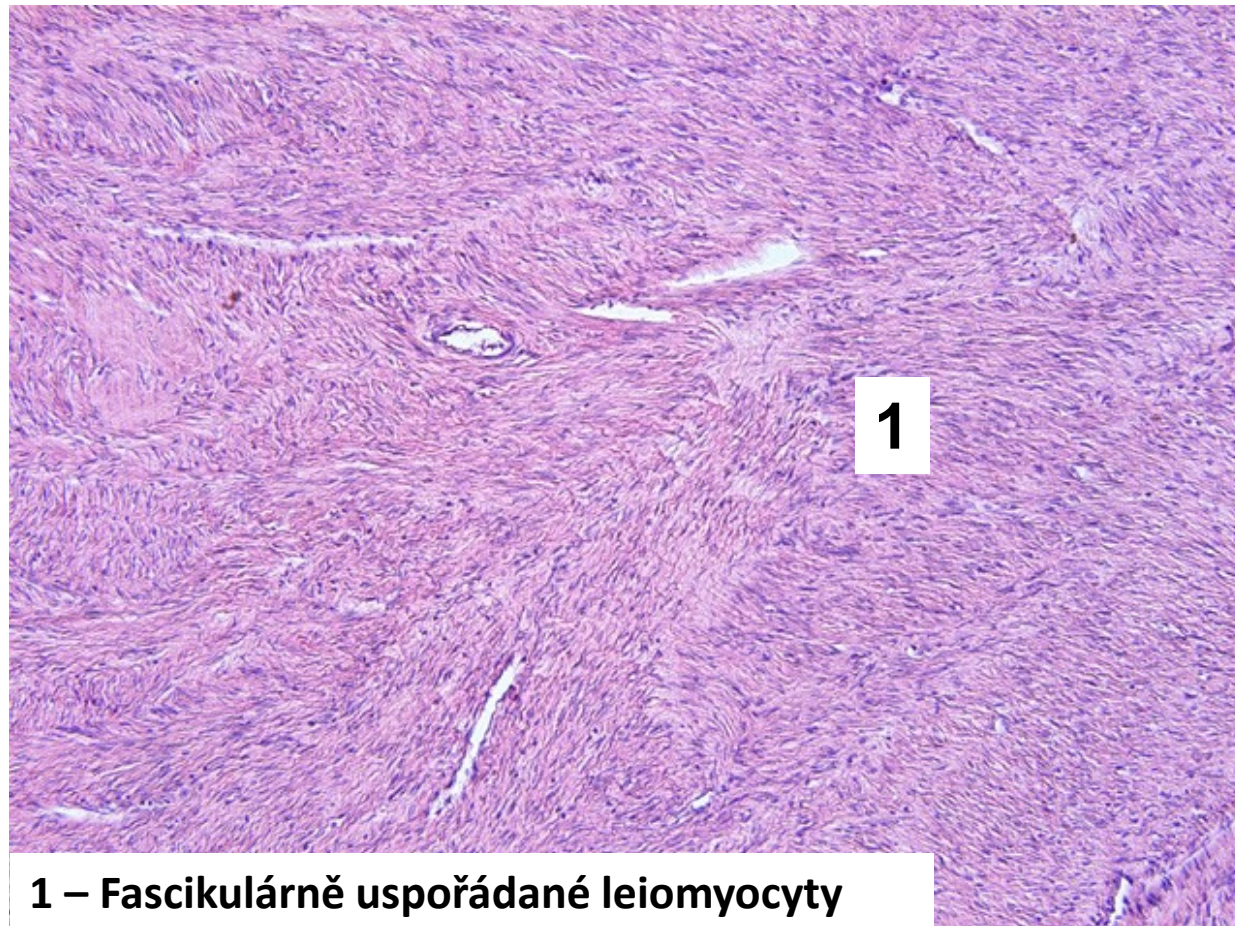
- nádor hladké svaloviny, nejčastější mezenchymový nádor
- Makro:
  - ostře ohraničený kulovitý uzel
  - často s regresivními změnami, fibrózou, kalcifikacemi
- Mikro:
  - svazky vřetenitých buněk s nezřetelnou eozinofilní cytoplazmou
  - fascikulární uspořádání
  - doutníková jádra
  - absence cytonukleárních atypií či koagulačních nekrot

# Leiomyom

- 1 - Vaginální porce čípku
- 2 - Endocervikální porce čípku
- 3 - Myometrium
- 4 - Submukózní leiomyom
- 5 - Intramurální leiomyom
- 6 - Subserózní leiomyom



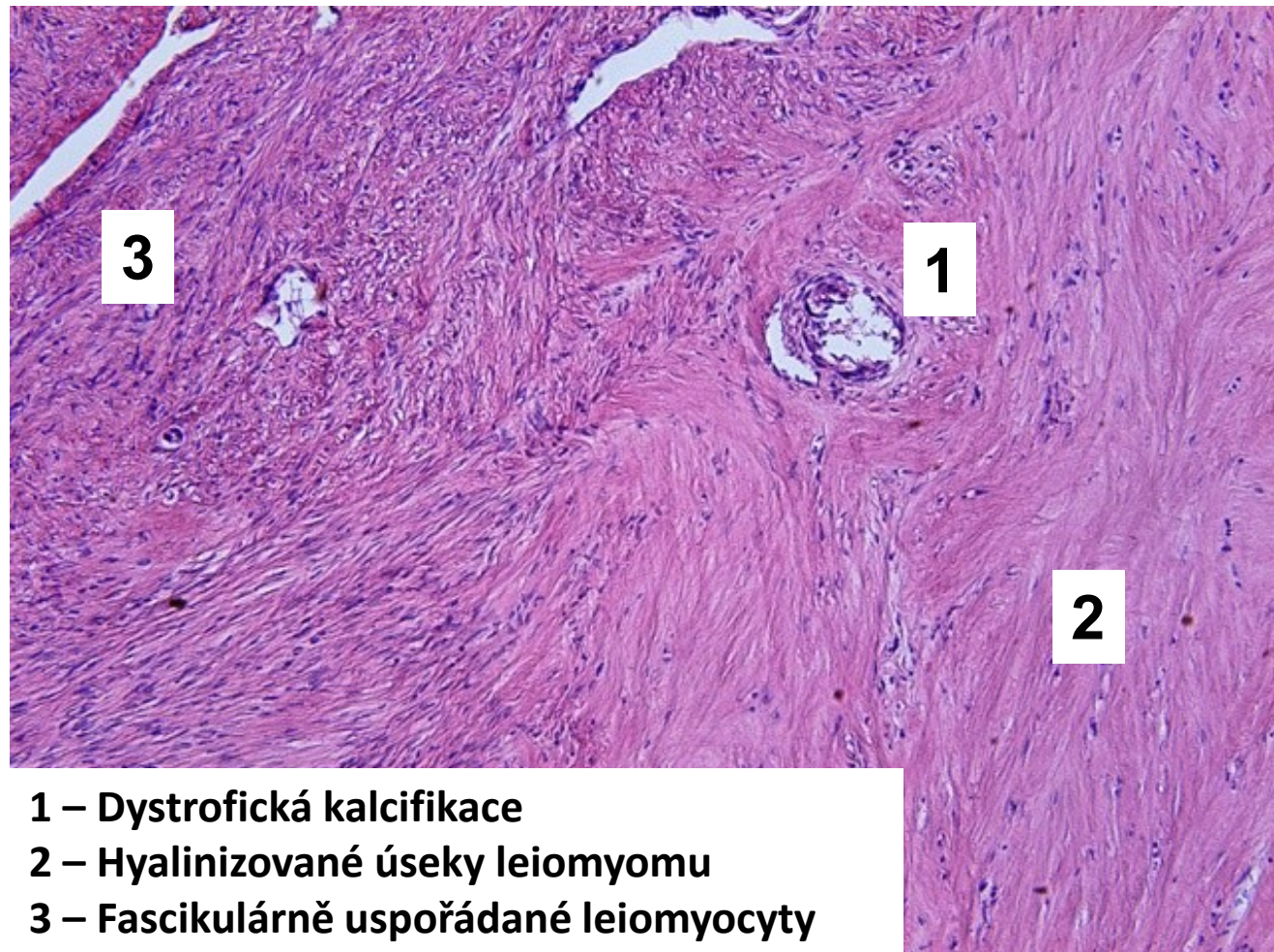
# Leiomyom



1 – Fascikulárně uspořádané leiomyocyty



# Leiomyom



- 1 – Dystrofická kalcifikace
- 2 – Hyalinizované úseky leiomyomu
- 3 – Fascikulárně uspořádané leiomyocyty

# Gastrointestinální stromální tumory

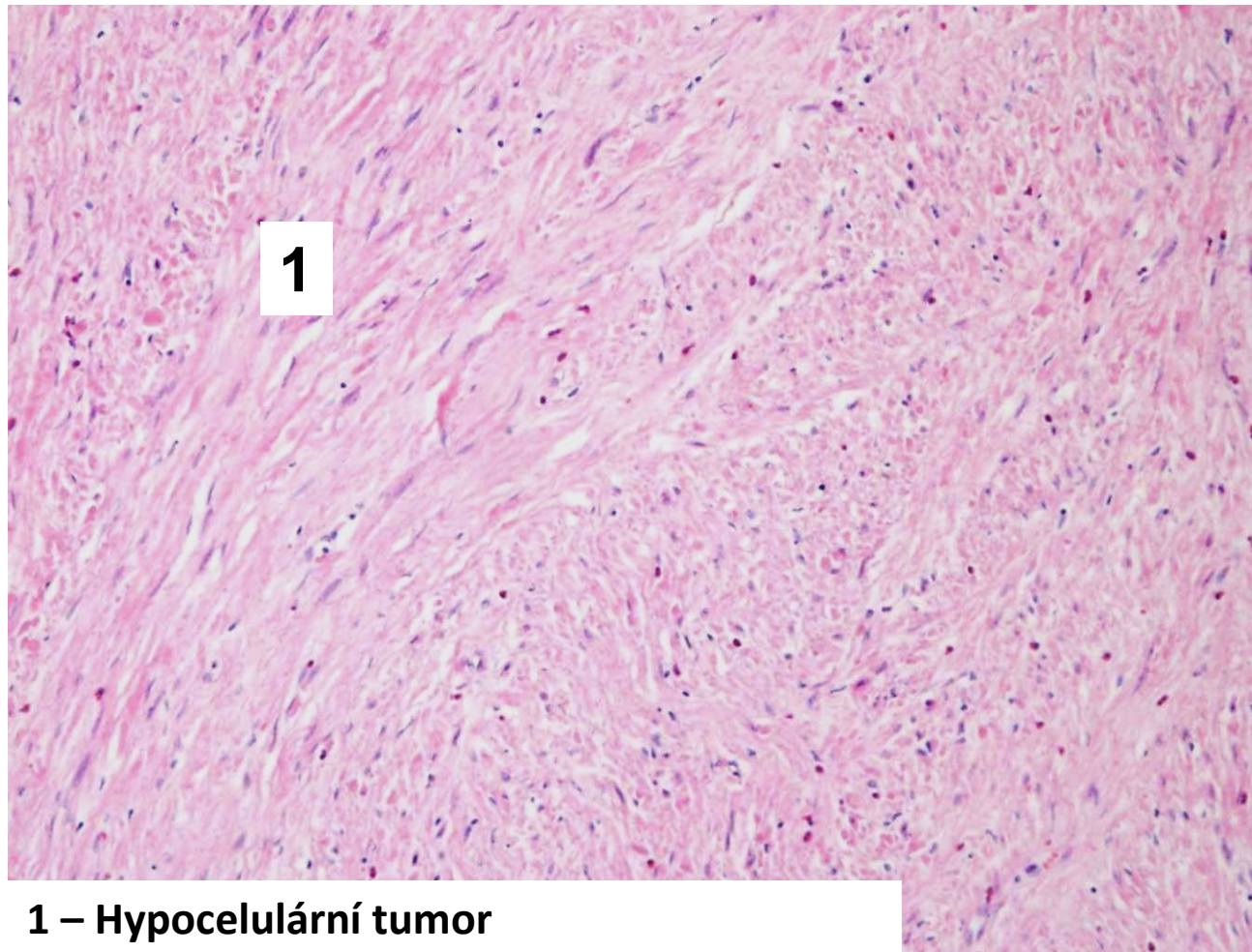
- výchozí buňky:
  - pacemakery GIT (Cajalovy bb.) ovlivňují peristaltiku
- lokalizace všude v GIT- hl. žaludek a tenké střevo (nejčastější mezenchymální TU)
- subklasifikace dle IHC exprese sukcinát-dehydrogenázy (SDHB)
  - SDHB-pozitivní (GIST 1.typu, klasický GIST adultního typu) – mutace KIT a PDGFRa
  - SDHB-negativní (GIST 2.typu, GIST pediatrického typu)
- imunohistochemie:
  - pozitivita DOG—1, CD 117 (c-kit), CD34
- existují i extragastrointestinální stromální tumory (EGIST)
  - např. v pankreatu, retroperitoneu, mesenteriu tenkého střeva, slezině, nebo pánvi
  - vyskytují se extrémně vzácně

# Gastrointestinální stromální tumory

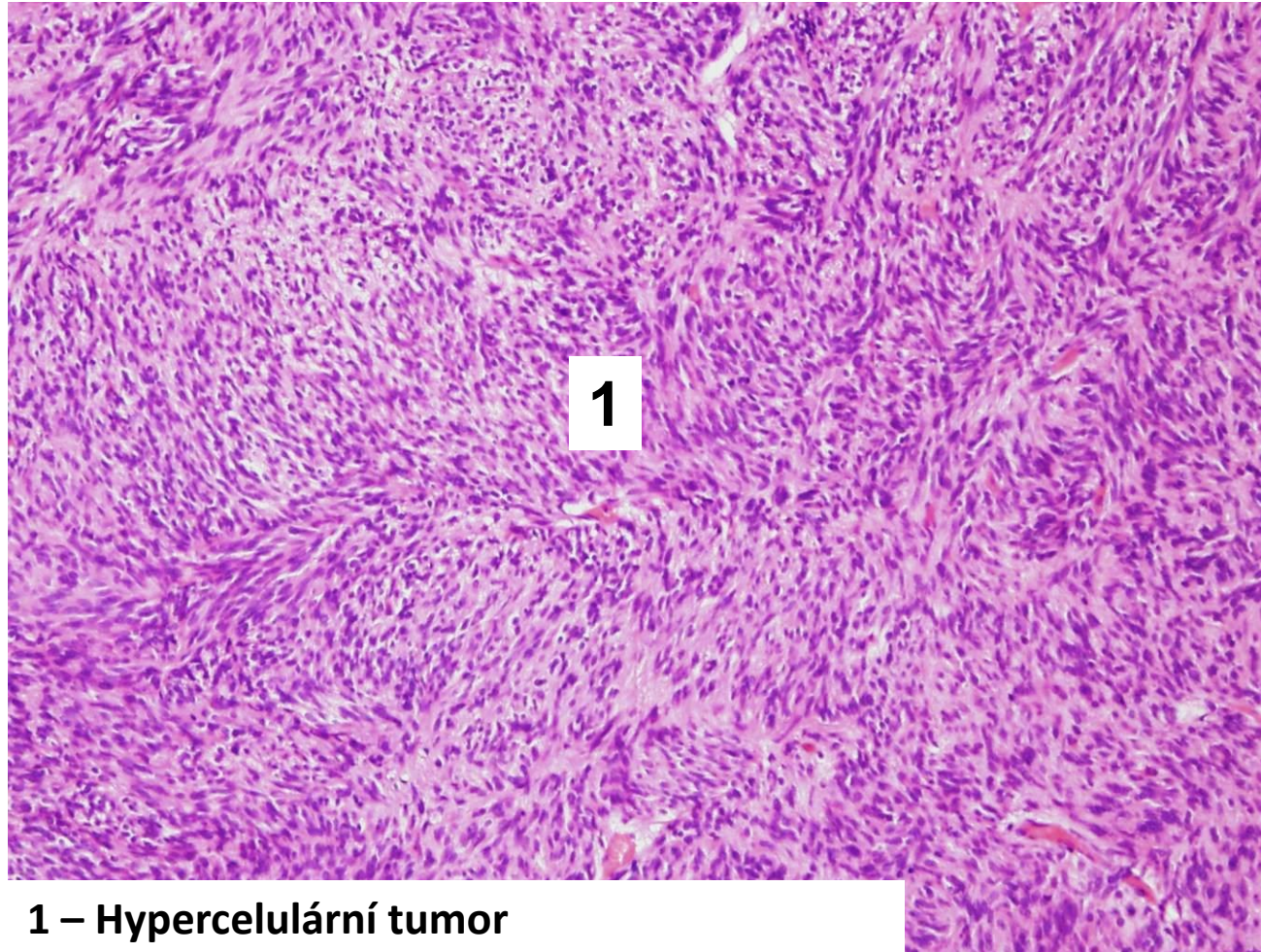
- **Makro:**
  - uzel ve stěně vyklenující se do lumen
  - sliznice nad nádorem intaktní nebo ulcerovaná
- **Mikro:**
  - varianta z bb. protáhlých a epiteloidních
- **predikce biologického chování:**
  - mitózy
  - velikost
  - lokalizace



# Gastrointestinální stromální tumor – nízce maligní

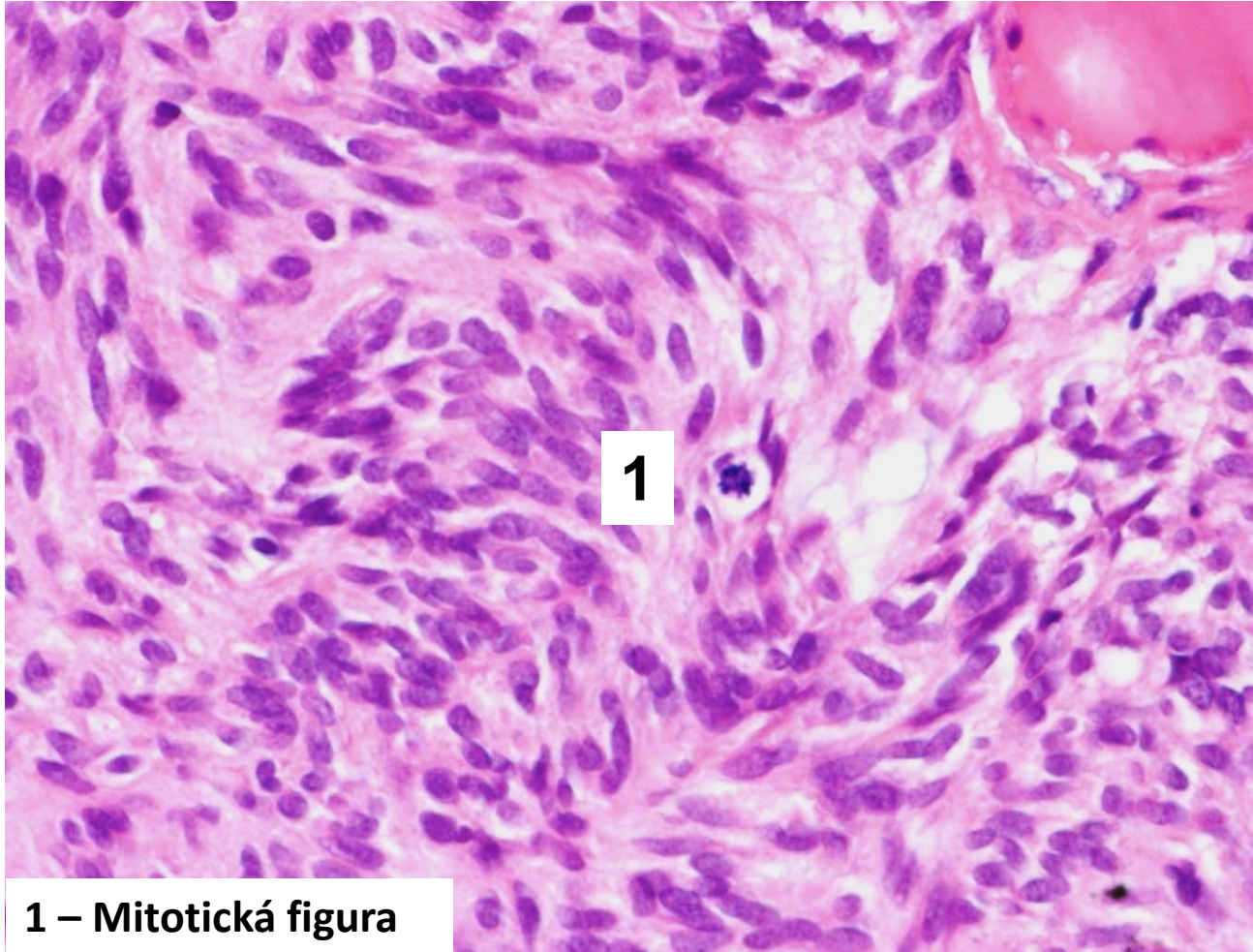


# Gastrointestinální stromální tumor – vysoce maligní





# Gastrointestinální stromální tumor – vysoce maligní



1 – Mitotická figura



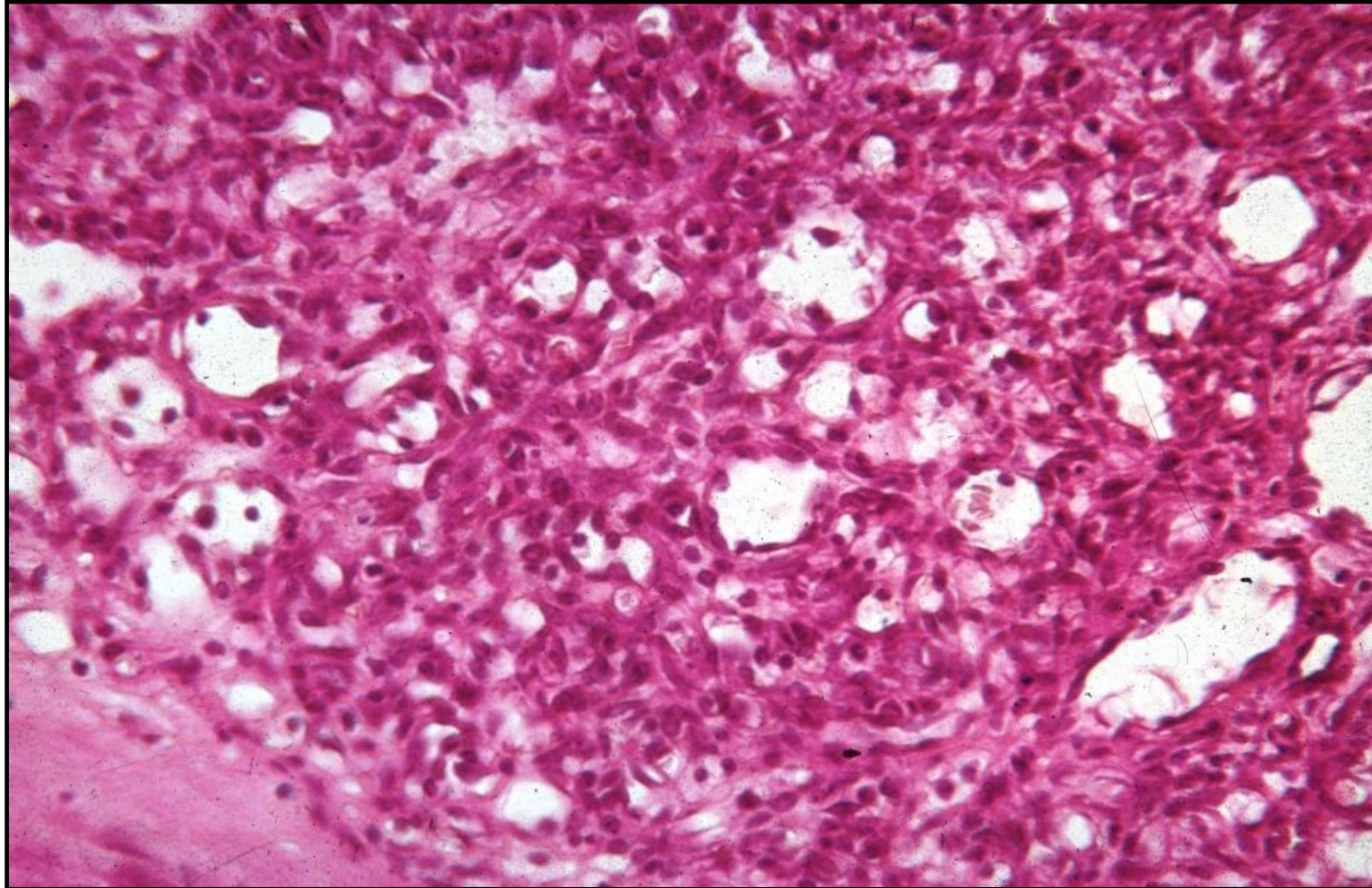
# Hemangiom

- **benigní nádor z krevních cév**
- podle kalibru cévních průsvitů a podle architektiky se rozlišuje velké množství variant
- **3 základní varianty:**
  - kapilární hemangiom
  - kavernózní hemangiom
  - arteriovenózní hemangiom

# Kapilární hemangiom

- častý v kůži a sliznicích
- **Makro:**
  - skvrny až výrůstky červené až modré barvy
- **Mikro:**
  - drobná cévní lumina
  - nemusí být přítomny erytrocyty (vytlačení při zákroku)
  - některé průsvity utlačené
  - většinou zásobován 1 arterií » regresivní změny:
    - edém
    - hemoragie
    - fibróza
    - depozita hemosiderinu po krváceních

# Kapilární hemangiom

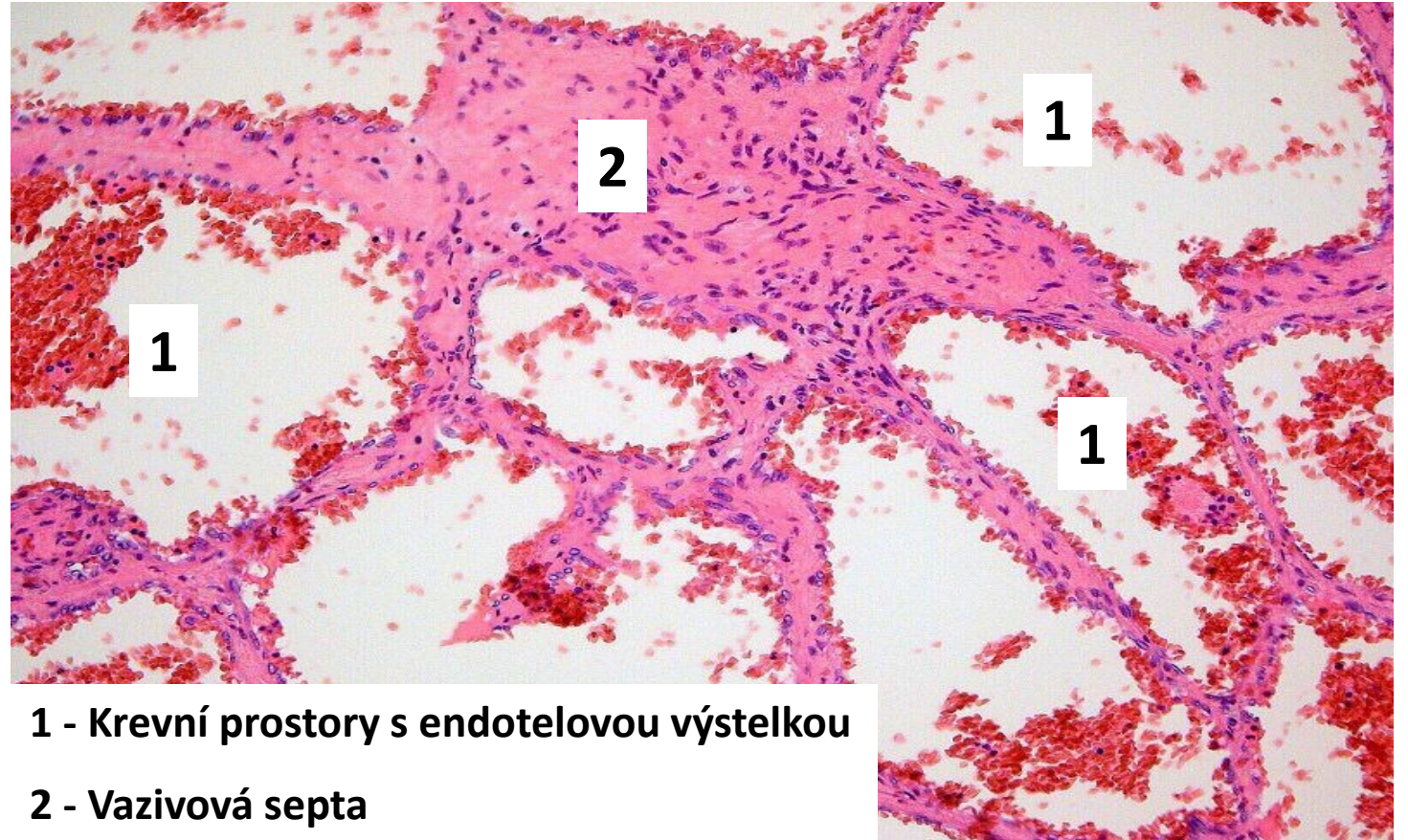
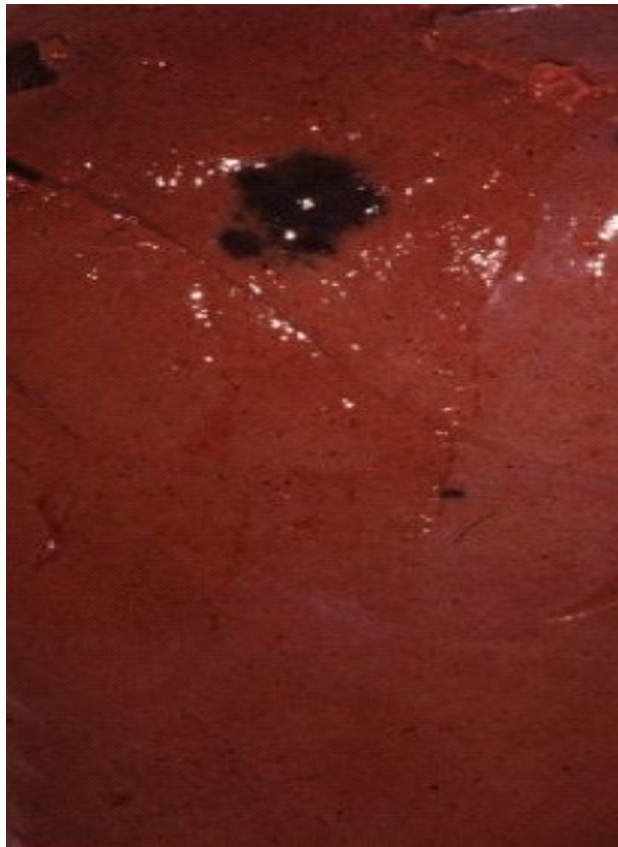




# Kavernózní hemangiom

- **Makro:**
  - uzel červené až modré barvy
  - může dosáhnout značných rozměrů
  - výskyt v játrech, méně slezina, kůže
- **Mikro:**
  - široké prostory oddělené fibrózními septy, obsahují erytrocyty (podobné kavernám topořivých těles)
- nebezpečí krvácení do dutiny břišní

# Kavernózní hemangiom



1 - Krevní prostory s endotelovou výstelkou

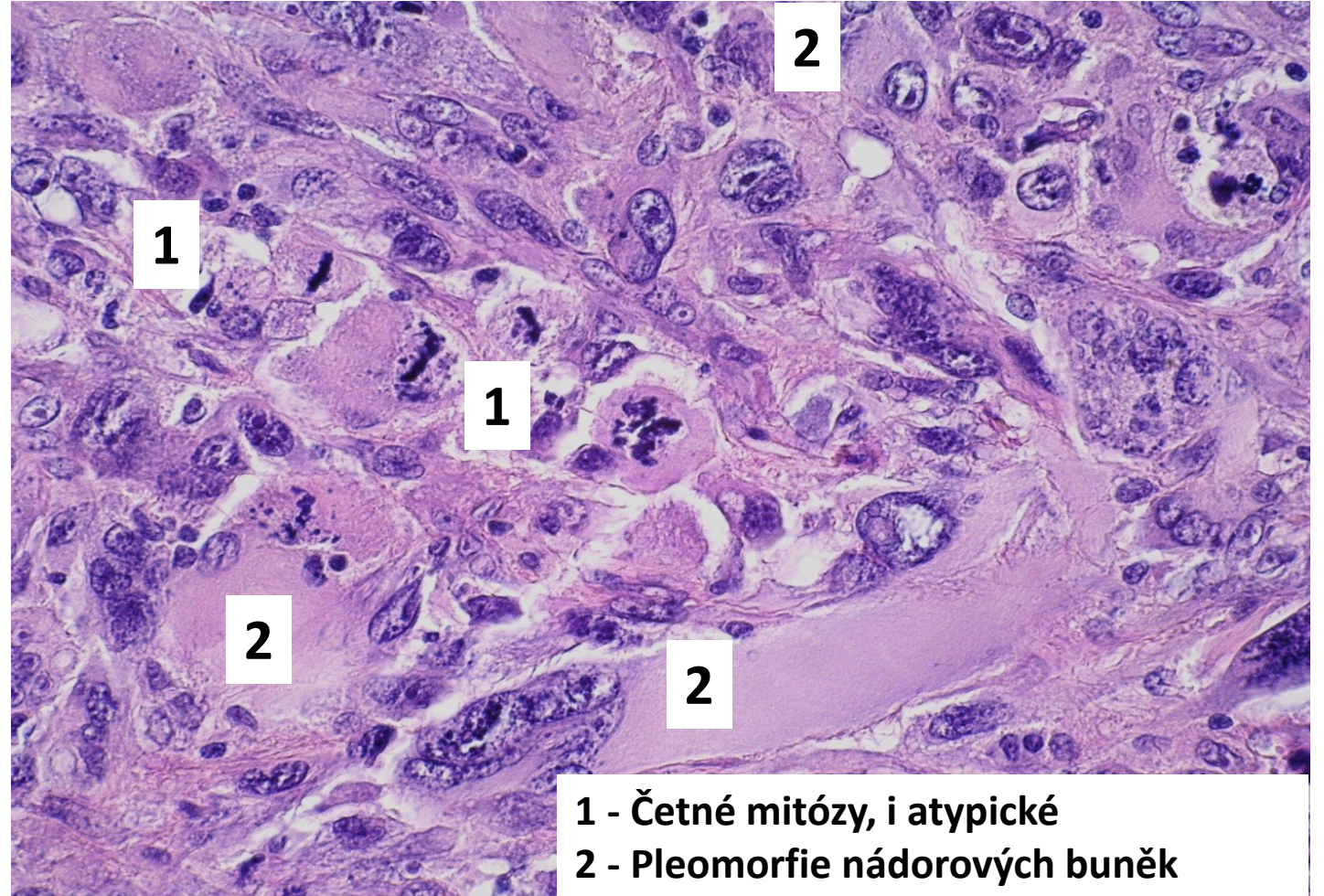
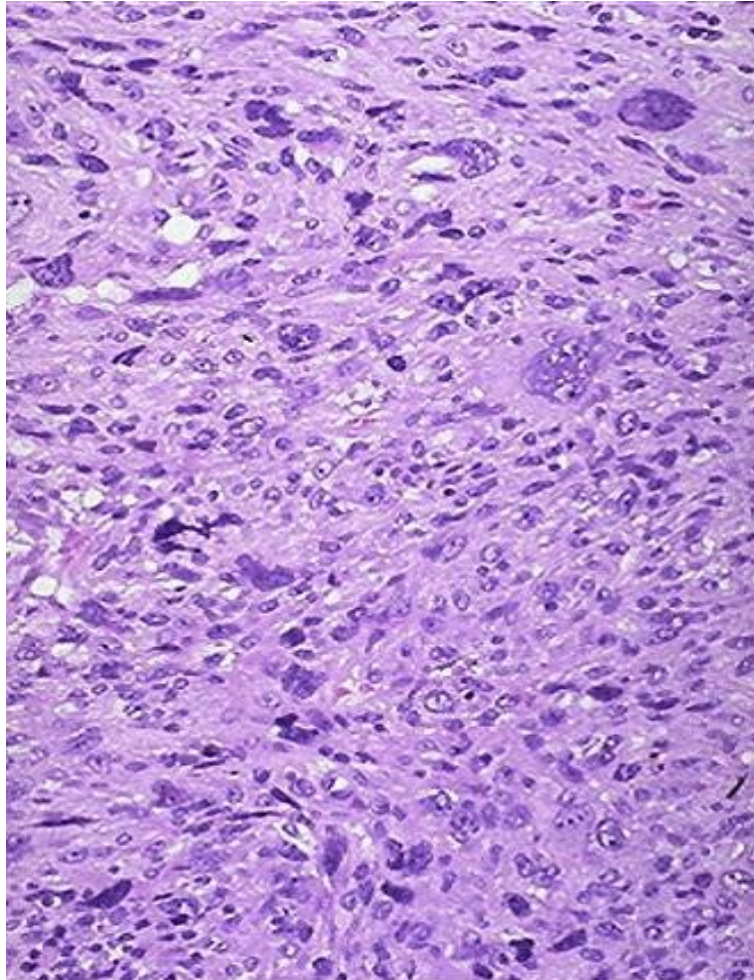
2 - Vazivová septa

# Nediferencovaný sarkom

- dřívější název **maligní fibrózní histiocytm**
- vysoce maligní (high-grade) sarkom
- dříve 30% všech sarkomů měkkých tkání
- postihuje často oblast stehna
- častěji u mužů vyššího věku
- diagnóza je stanovena většinou *per exclusionem* po vyloučení jiného málo diferencovaného mesenchymového nebo neuroektodermového nádoru



# Nediferencovaný sarkom



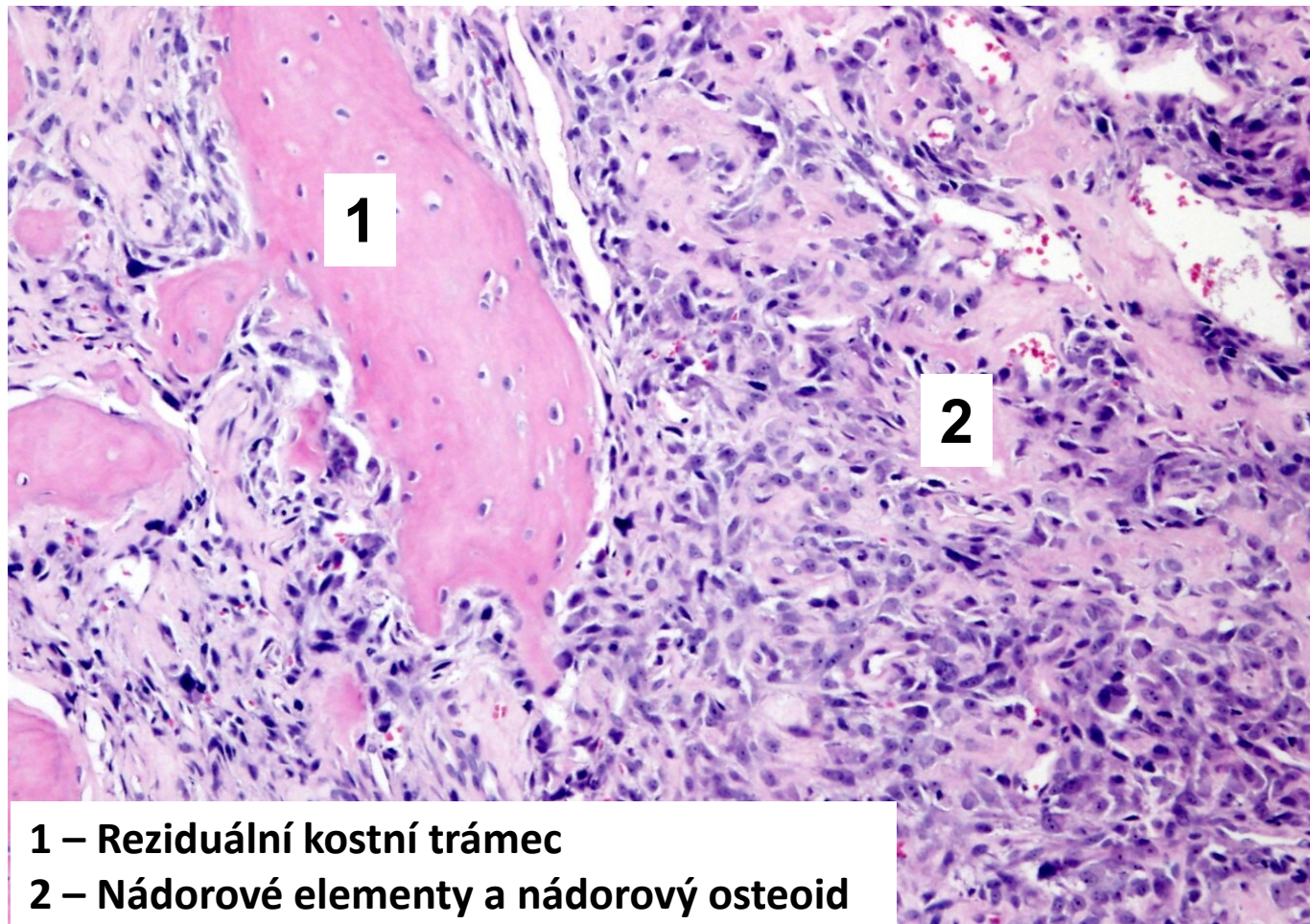
1 - Četné mitózy, i atypické  
2 - Pleomorfie nádorových buněk

# Osteosarkom

- postihuje mladé jedince do 25 let
- nejčastěji metafýzy dlouhých kostí **1**
- 70% v distálním femuru a proximální tibii »  
OBLAST KOLENE
- **Mikro:**
  - tvoří nádorovou kostní tkáň (osteoid)
  - vřetenité buňky pleomorfní, atypické, s vysokou mitotickou aktivitou
  - tvorba osteoidu
  - varianty:
    - fibroblastický, osteoblastický, chondroblastický



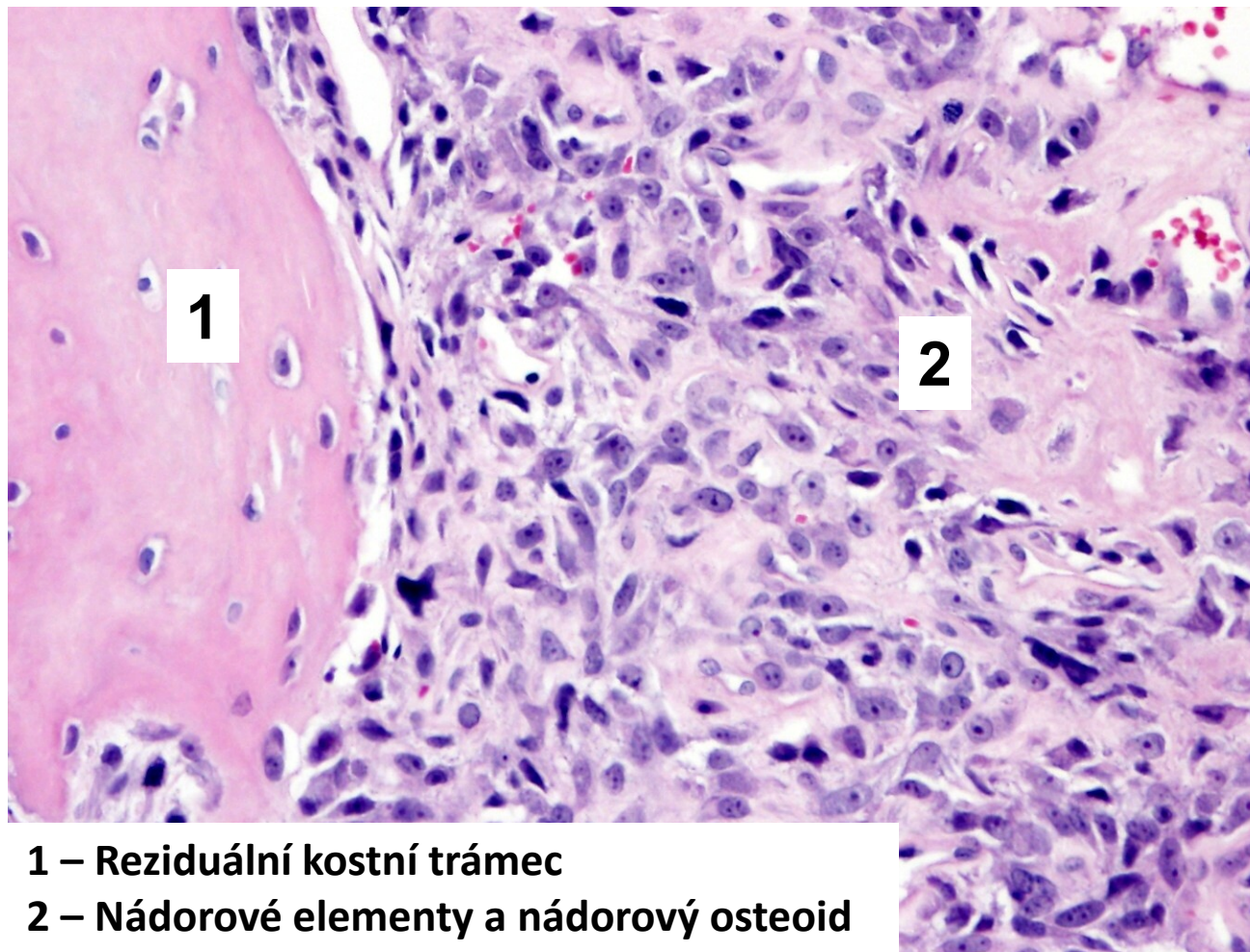
# Osteosarkom



- 1 – Reziduální kostní trámec  
2 – Nádorové elementy a nádorový osteoid



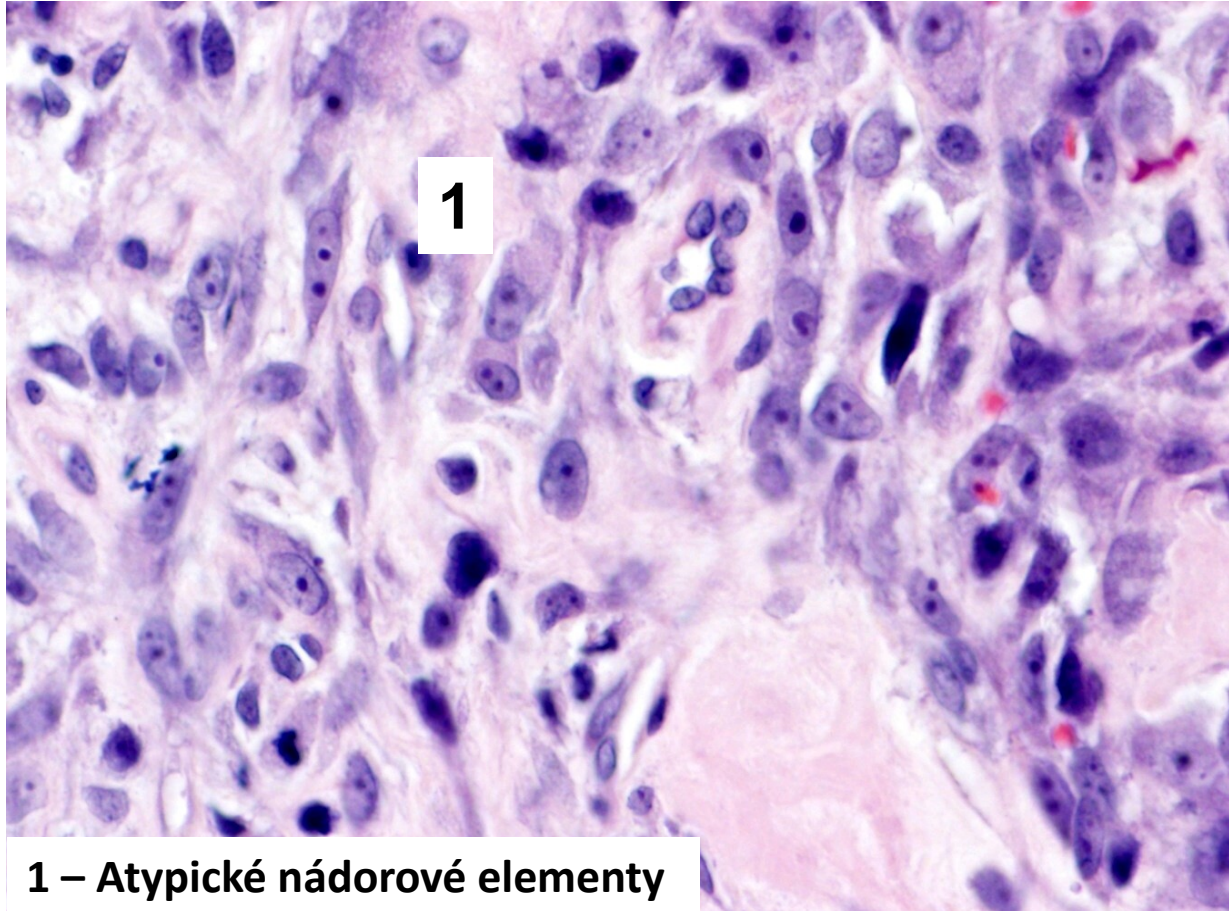
# Osteosarkom



1 – Reziduální kostní trámec

2 – Nádorové elementy a nádorový osteoid

# Osteosarkom



1 – Atypické nádorové elementy

# Nádory neuroektodermové

- nádory centrálního nervového systému
- periferní neuroektodermální nádory
- nádory autonomního nervového systému
- melanocytické nádory



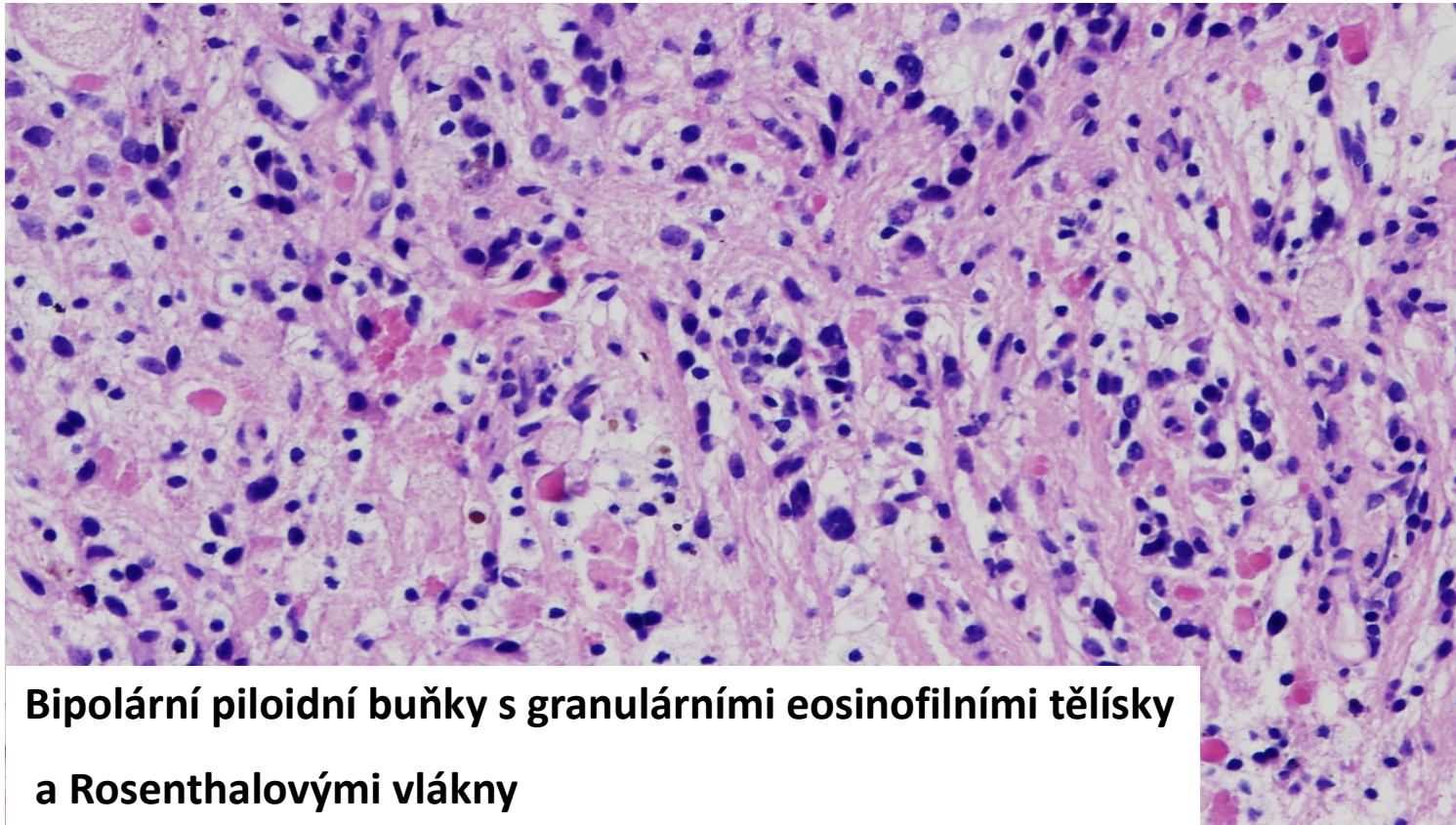
# Vybrané nádory CNS

- **Astrocytické nádory:**

- např. **pilocytární astrocytom (Grade I dle WHO):**

- bifazická stavba:
      - kompaktní oblasti s bipolárními nádorovými astrocyty s eosinofilními Rosenthalovými vlákny
      - mikrocystické řídké celulární oblasti s multipolárními nádorovými buňkami s granulárními eosinofilními tělísky a eosinofilními globulemi
    - degenerativní atypie a kalcifikace
    - nepočetné mitózy, jaderné pleiomorfie a hyperchromazie
    - glomeruloidní vaskulární proliferáty
    - možné drobné nepalisádující nekrózy

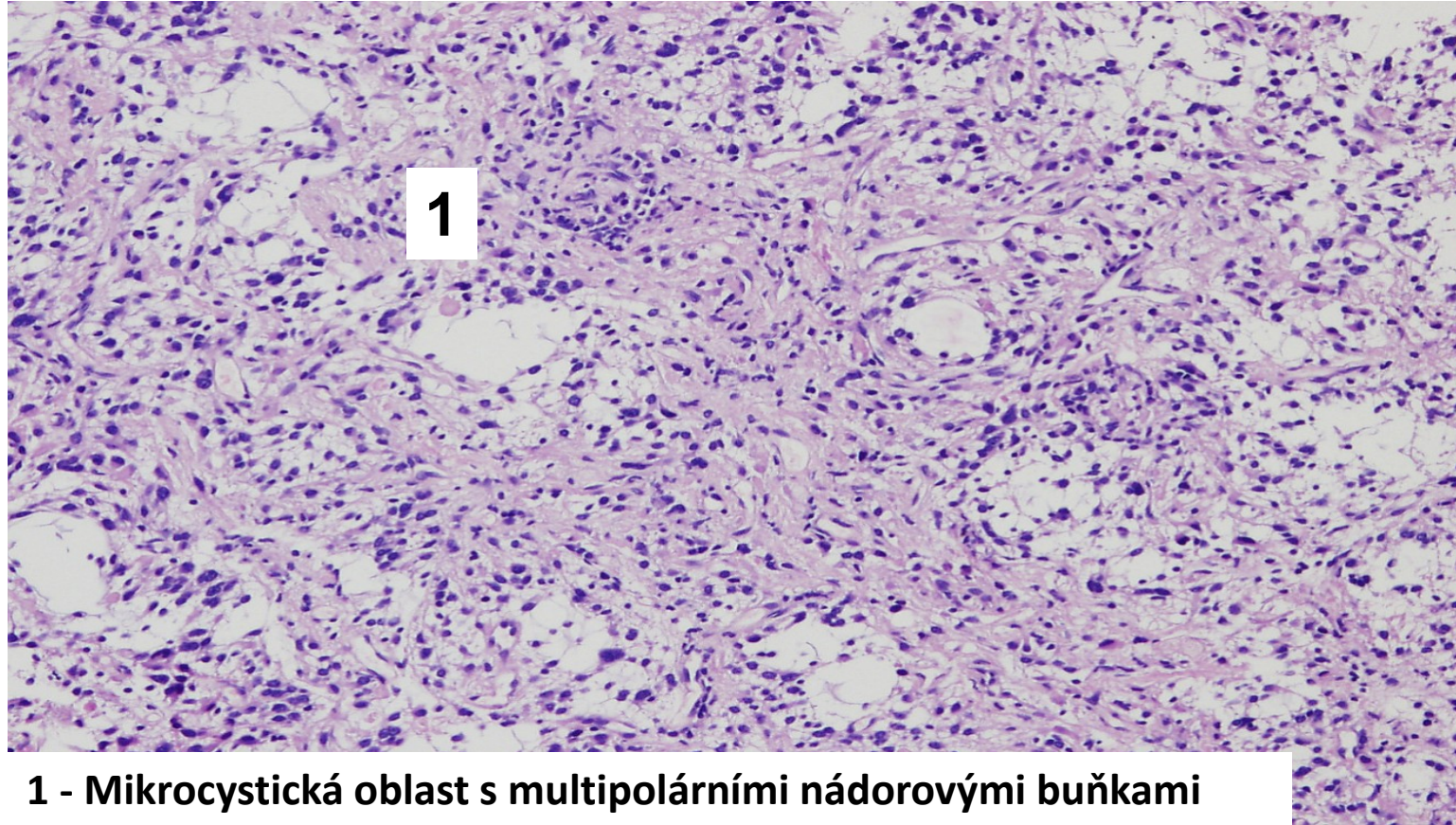
# Pilocytární astrocytom



**Bipolární piloidní buňky s granulárními eosinofilními tělísky  
a Rosenthalovými vlákny**



# Pilocytární astrocytom



**1 - Mikrocystická oblast s multipolárními nádorovými buňkami**



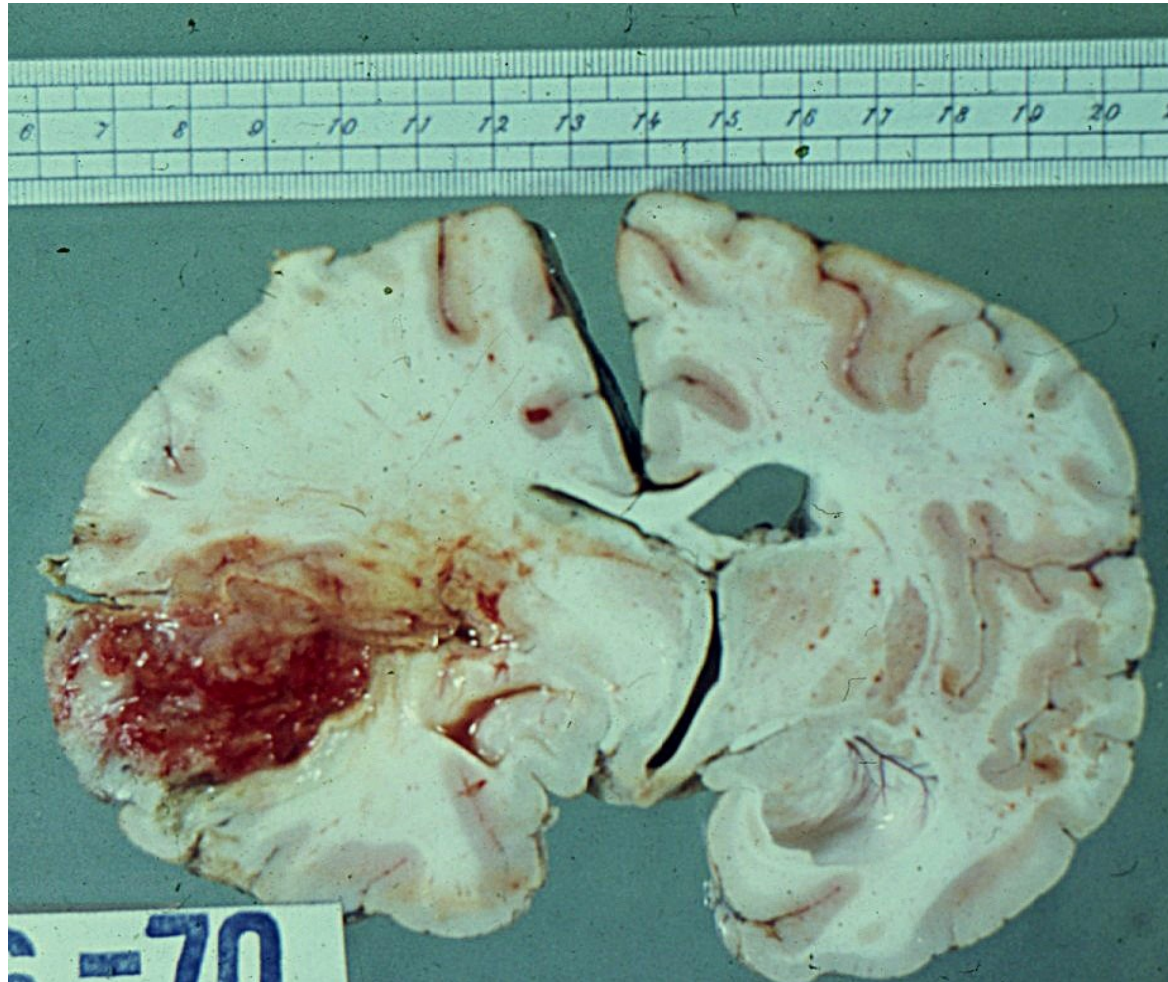
# Vybrané nádory CNS

- **Astrocytické nádory:**

- např. **glioblastoma multiforme (Grade IV dle WHO):**

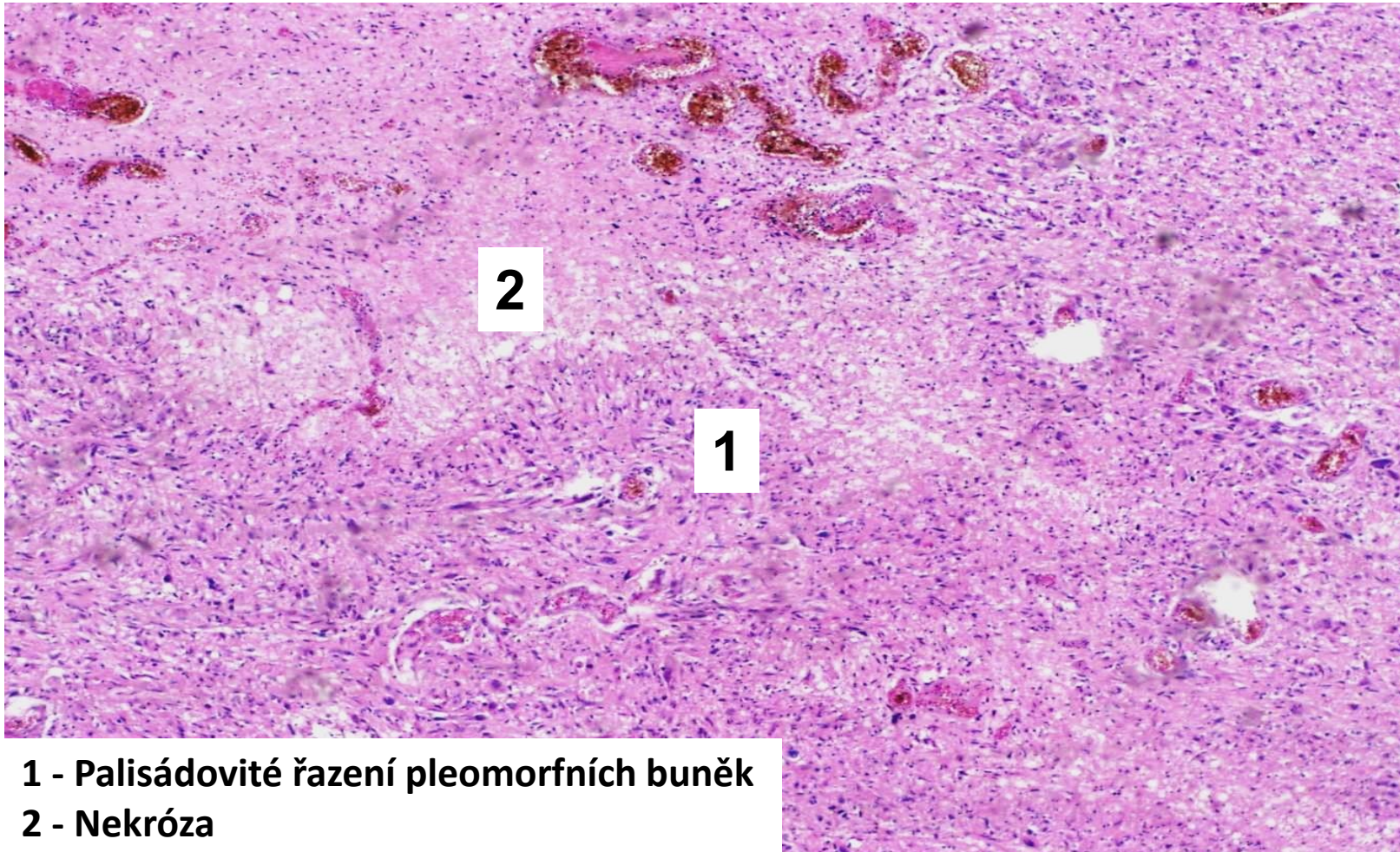
- anaplastický buněčný gliom
- tvořen pleiomorfními buňkami s výraznými buněčnými i jadernými atypii, vysokou mitotickou aktivitou
- prominentní mikrovaskulární proliferace a/nebo nekrózy
- palisádovité řazení nádorových buněk v okolí nekroz
- regionální heterogenita nádoru:
  - atypické pleiomorfní úseky se mohou střídat s úseky s pravidelnějším uspořádáním

# Multiformní glioblastom





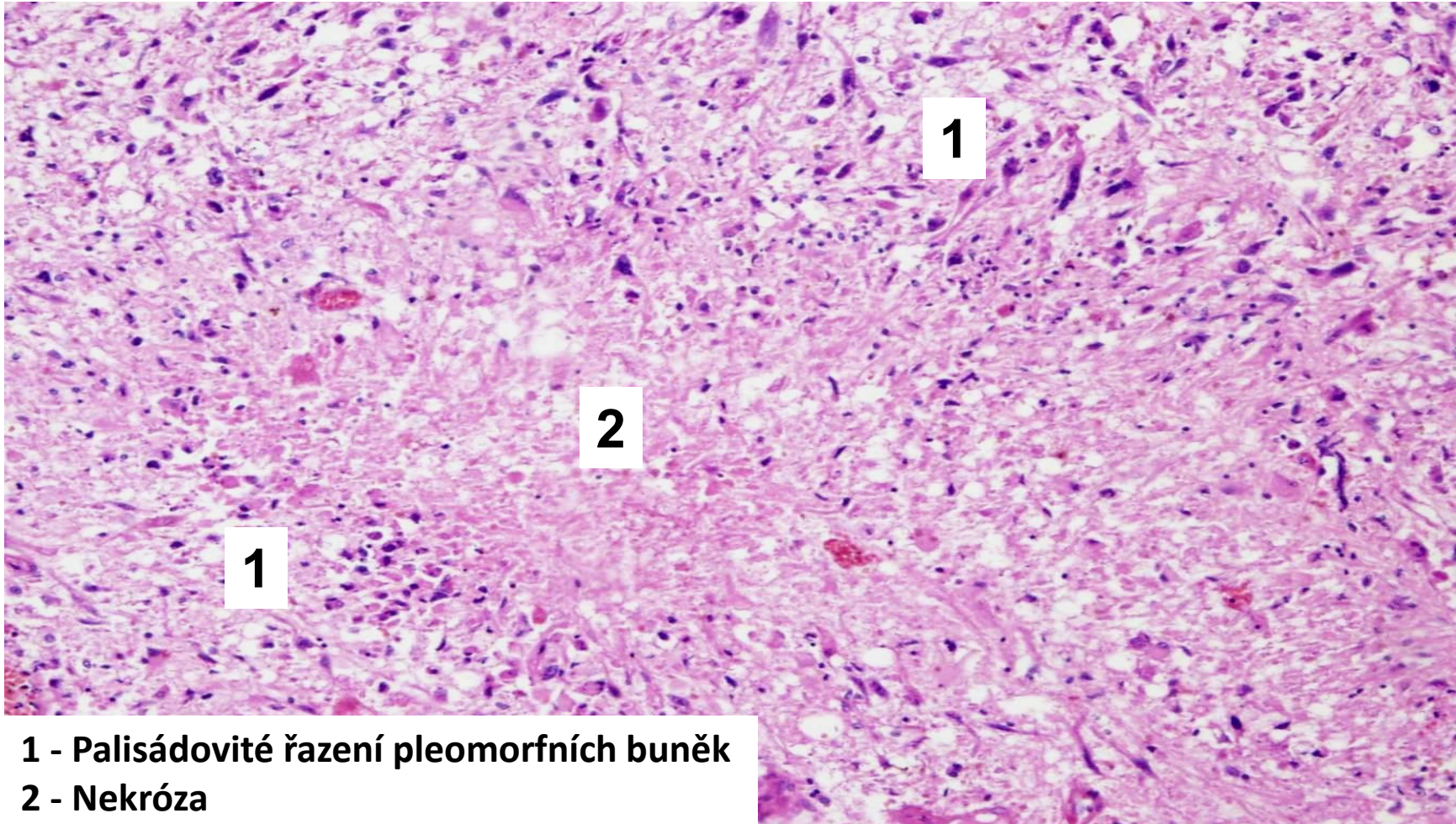
# Multiformní glioblastom



- 1 - Palisádovité řazení pleomorfních buněk
- 2 - Nekróza



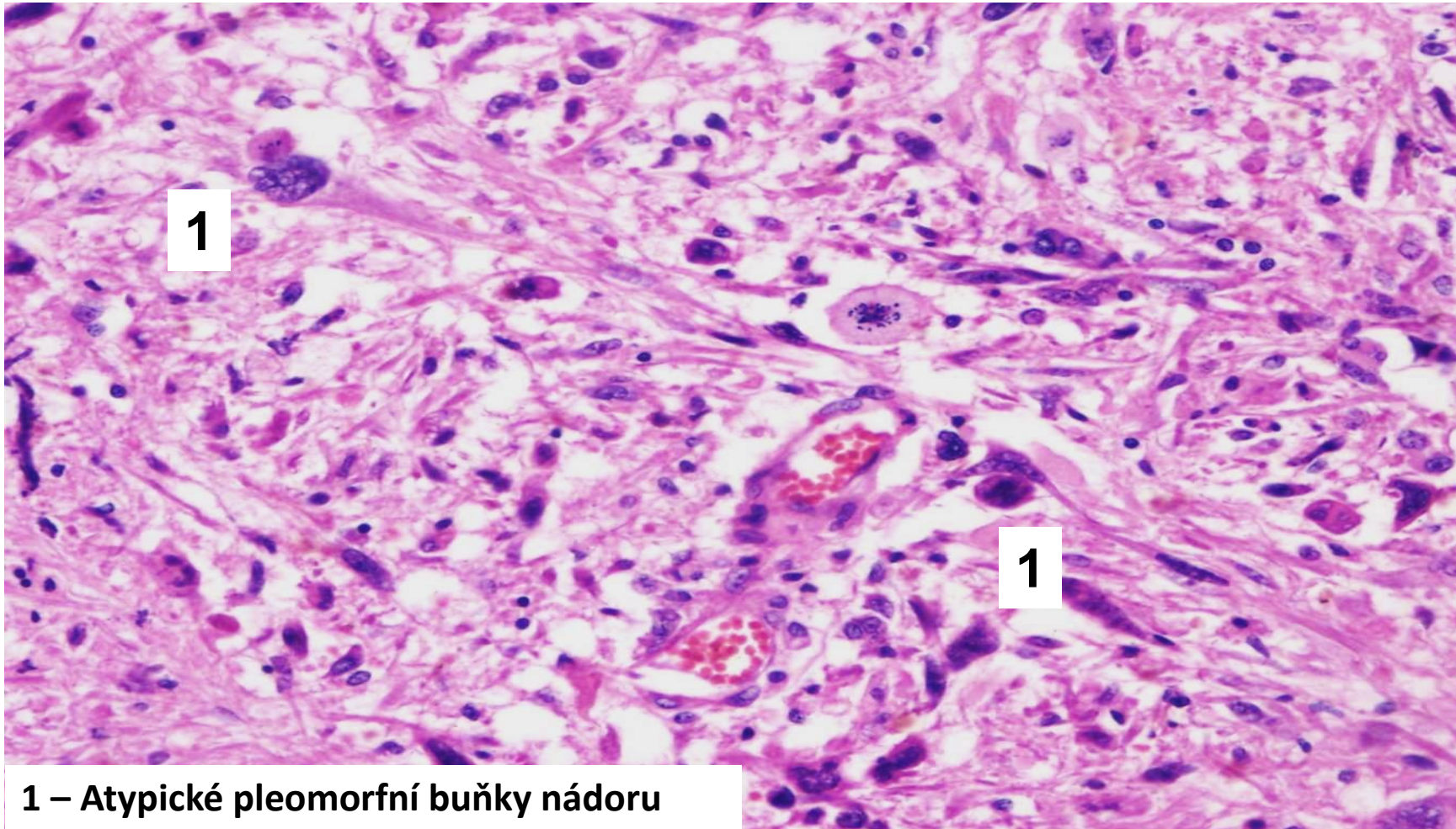
# Multiformní glioblastom



- 1 - Palisádovité řazení pleomorfních buněk
- 2 - Nekróza



# Multiformní glioblastom



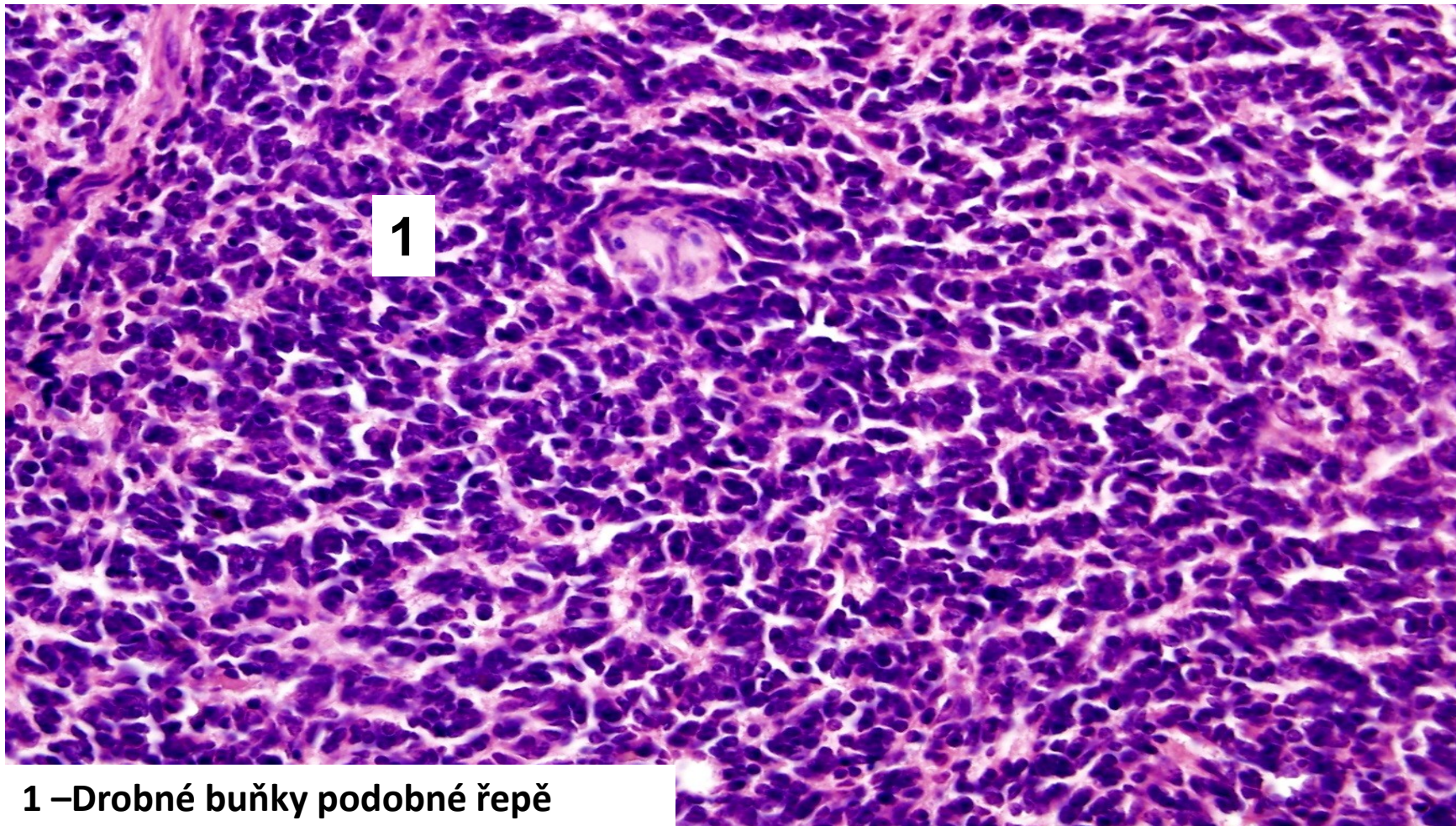
1 – Atypické pleomorfní buňky nádoru

# Vybrané nádory CNS

- **Embryonální tumory:**
  - např. **medulloblastom:**
    - extrémně buněčný
    - buňky drobné kulaté nebo protáhlé (podobné řepě)
    - hyperchromní jádra s hojnými mitózami
  - charakteristické **neuroblastické rozety** (Homer-Wrightovy):
    - tvořené kruhovým seskupením buněk okolo spletených plazmatických výběžků



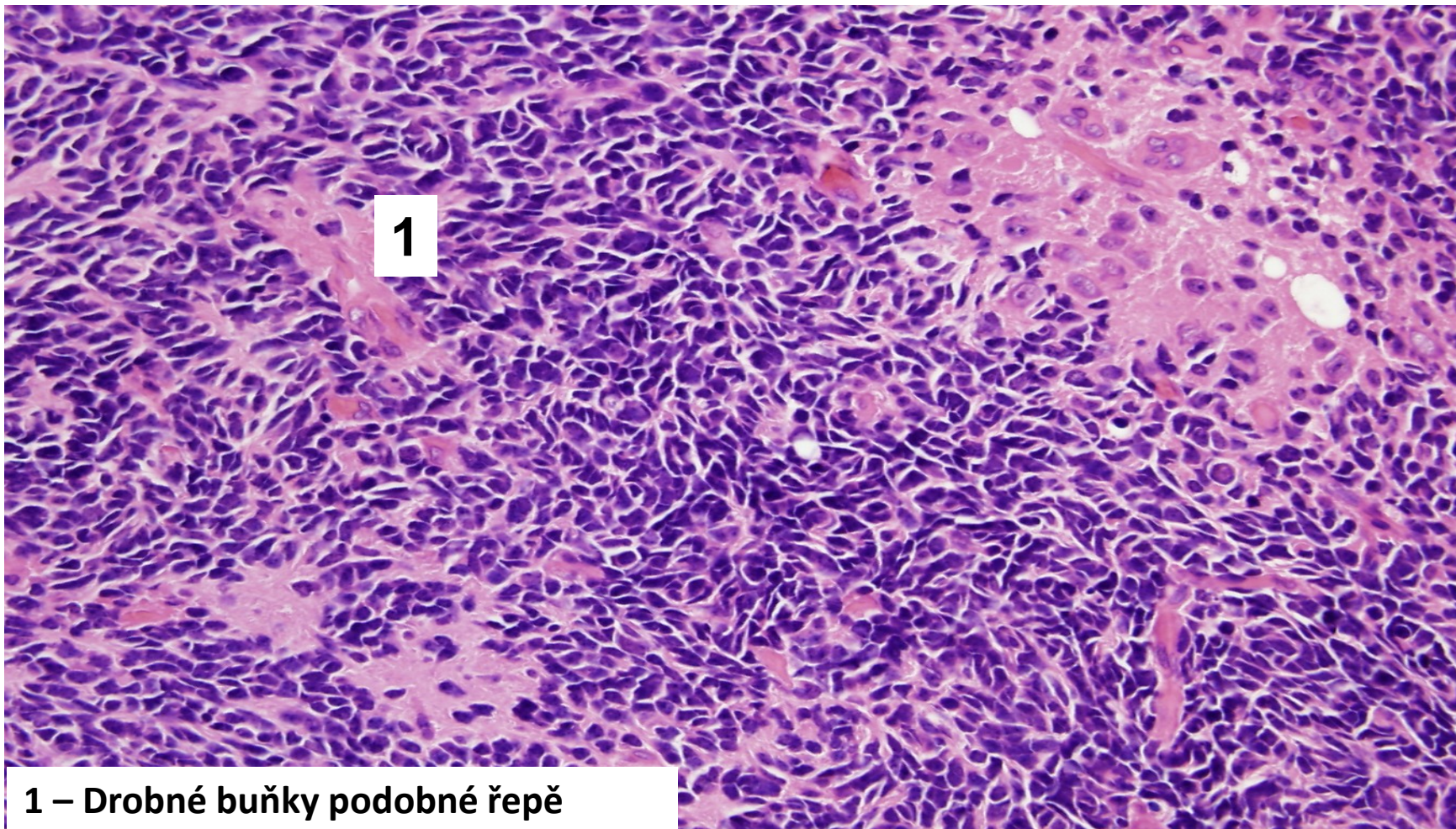
# Meduloblastom



1 – Drobné buňky podobné řepě



# Meduloblastom

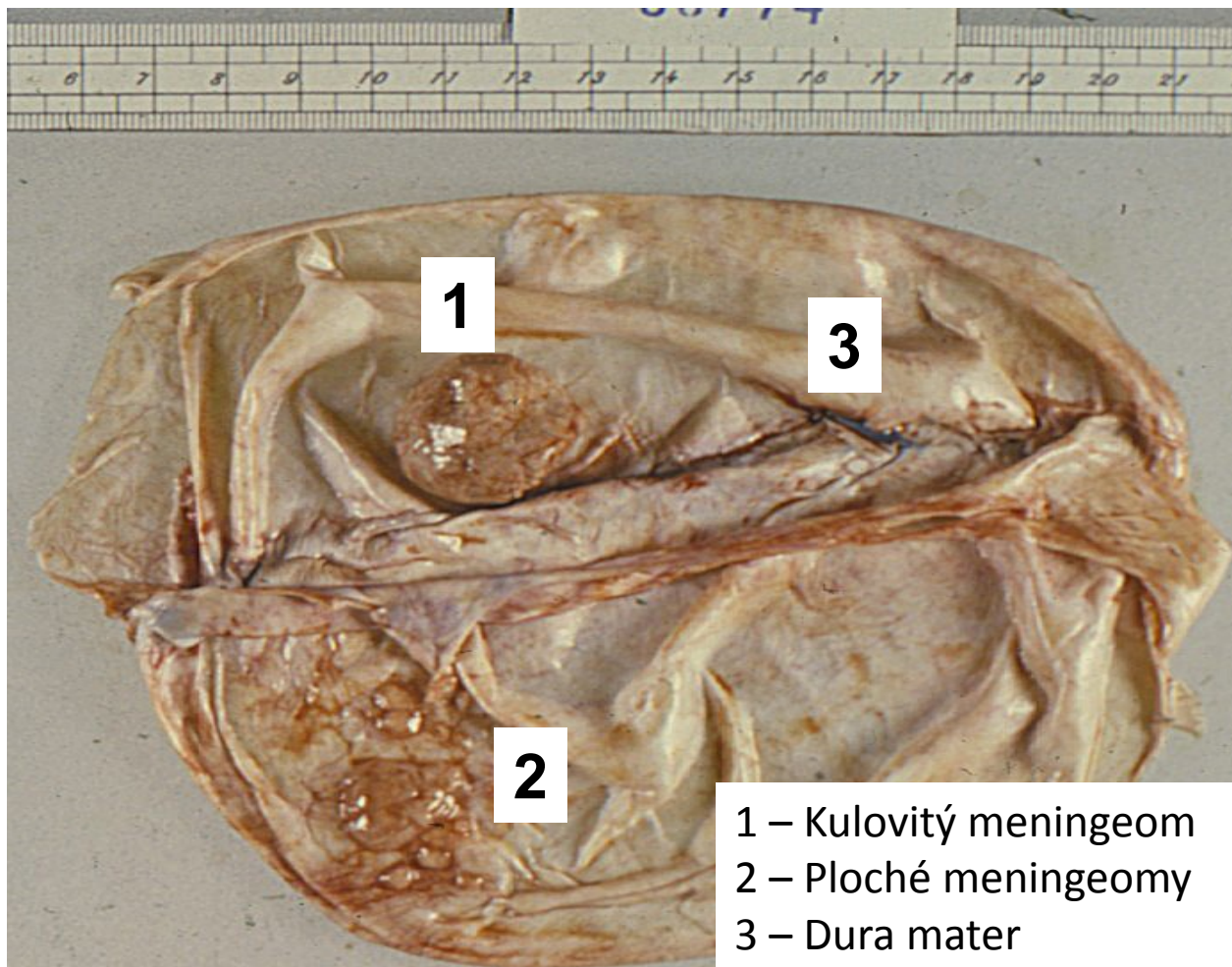


# Nádory mening

- **Meningeom (Grade I dle WHO):**
  - **Makro:**
    - různě velký, dobře ohraničený, často kulovitý
    - Ine k tvrdé pleně
  - **Mikro:**
    - vřetenité buňky
    - uspořádání ve vírech, pruzích, nodulech
    - častá psammomatózní tělíska:
      - bazofilní, koncentrická lamelární stavba

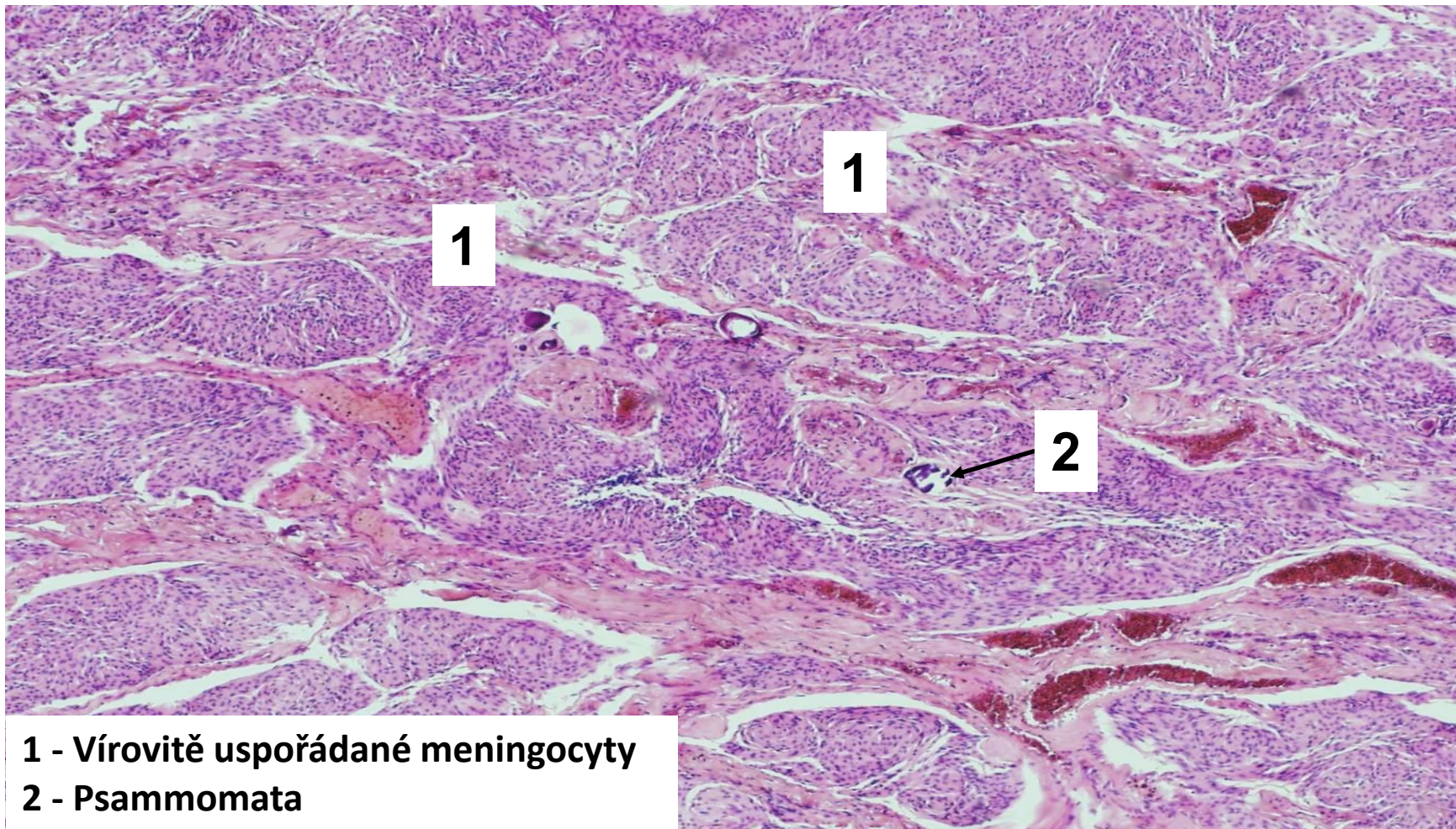


# Meningeom



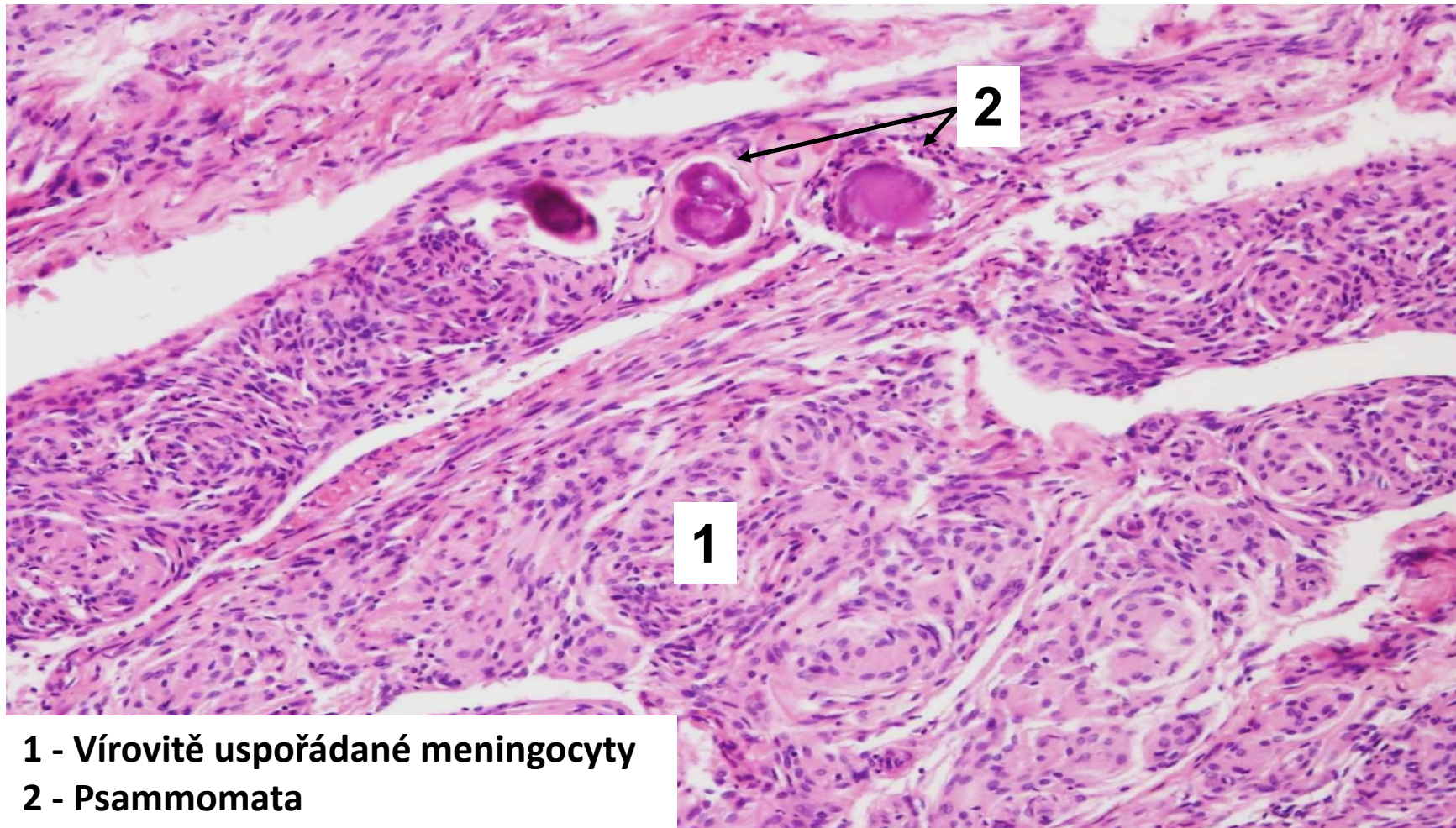


# Meningeom





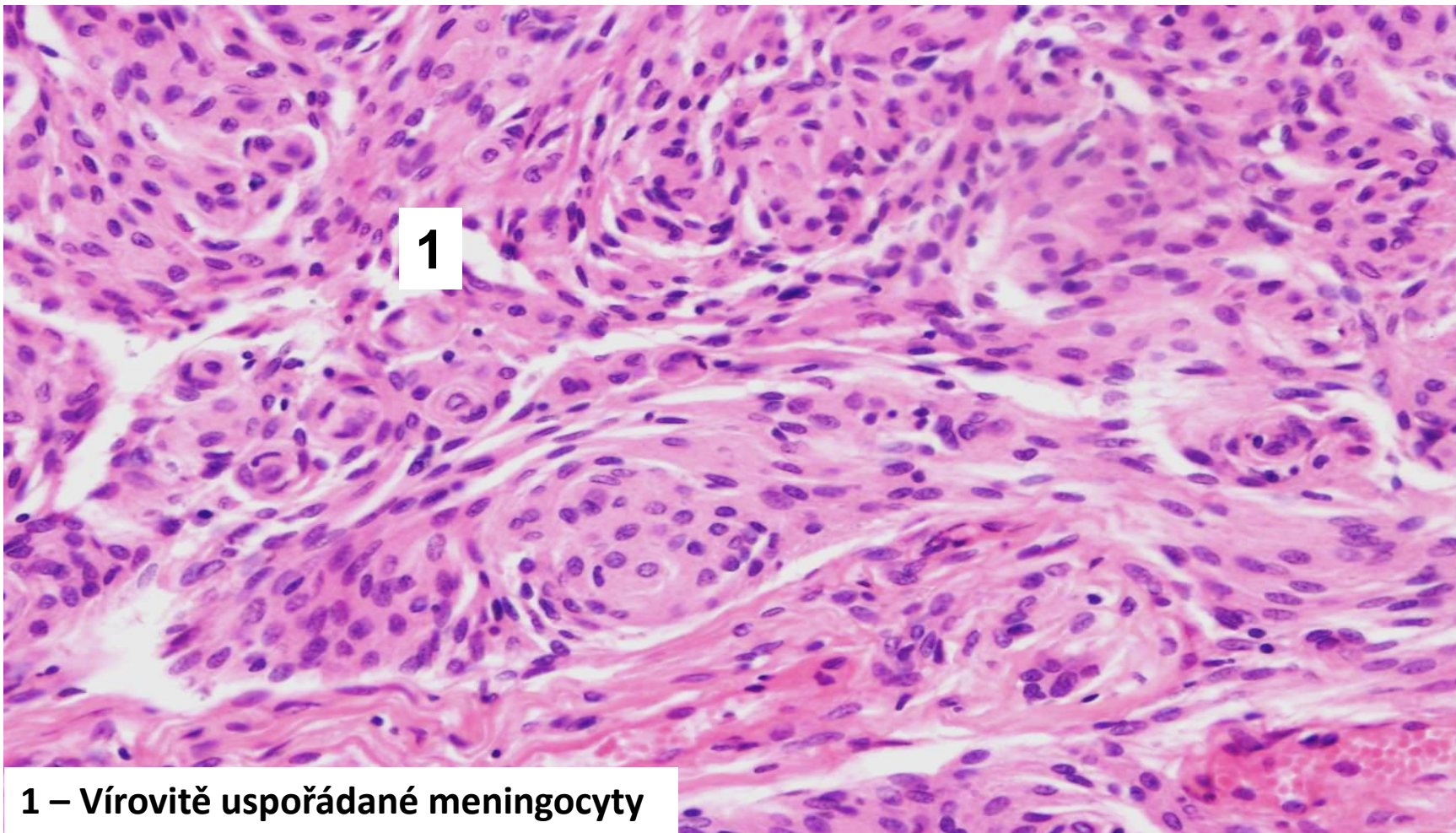
# Meningeom



- 1 - Vírovitě uspořádané meningocyty
- 2 - Psammomata



# Meningeom

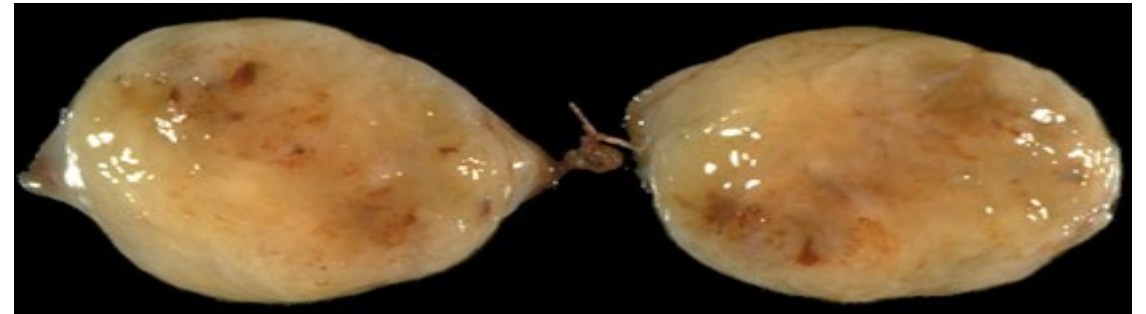
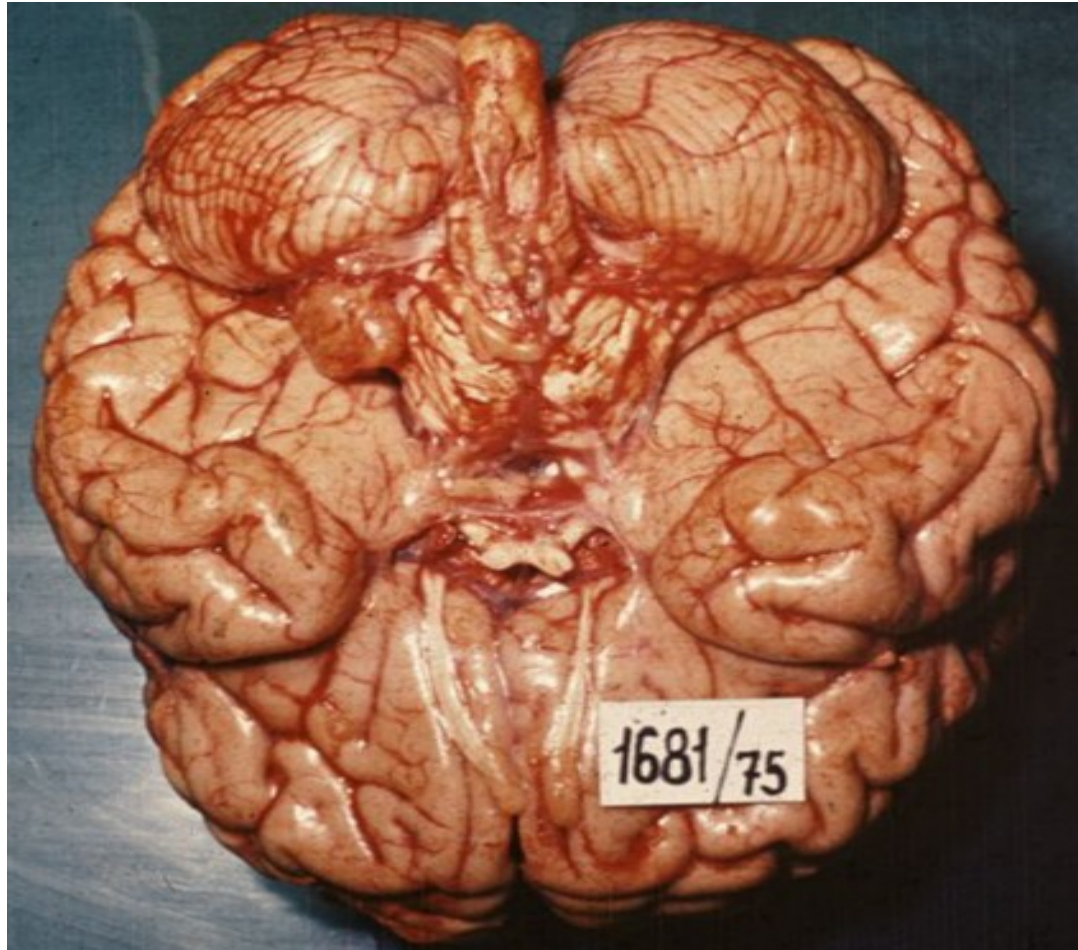
1 – Vírovitě uspořádané meningocyty

# Vybrané periferní neuroektodermální nádory

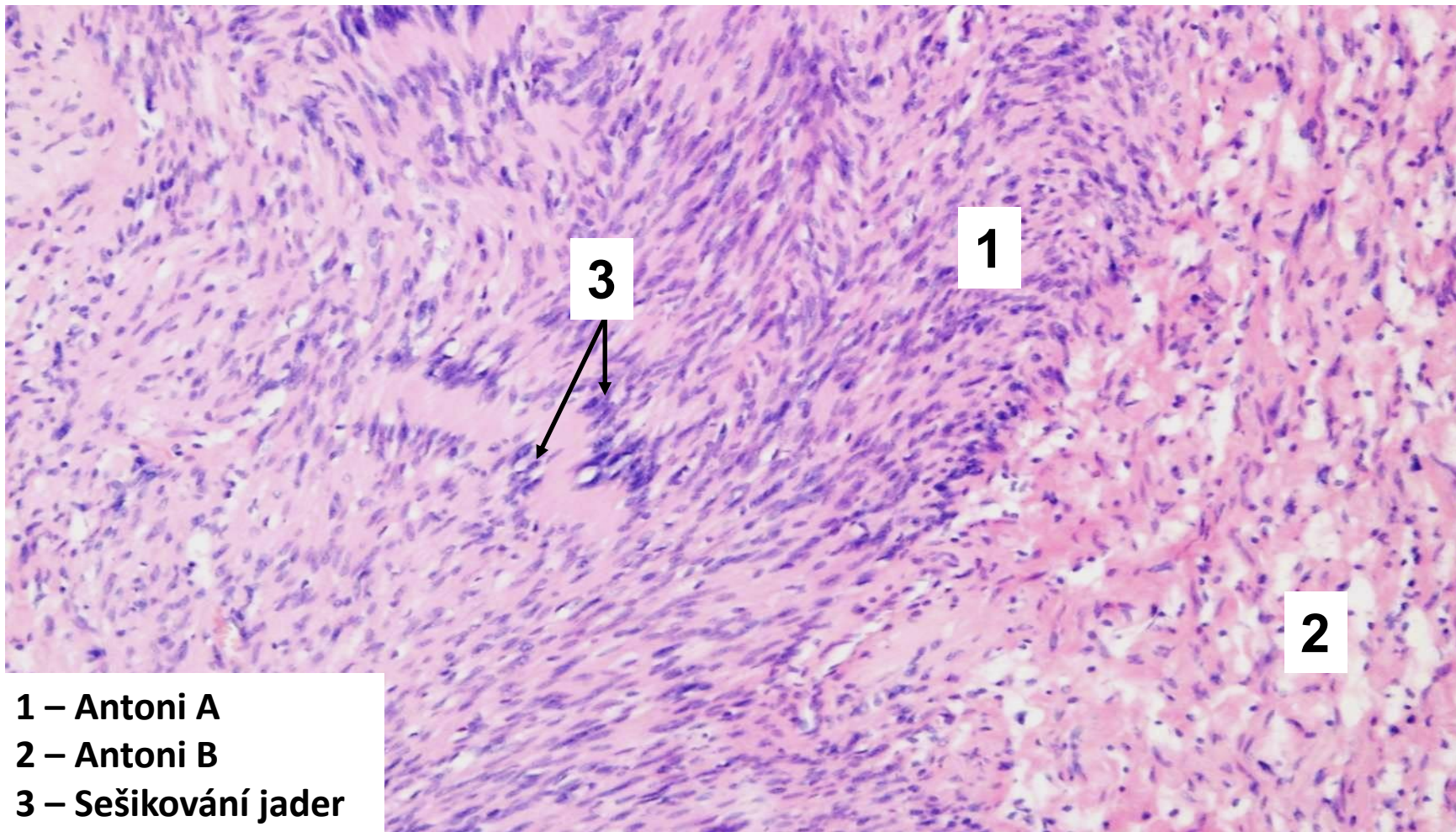
- např. **neurinom (schwannom, neurilemmom)**
  - roste v souvislosti s periferními nervy i intrakraniálně
- **Mikro:**
  - buněčné úseky se šikováním jader (**struktura Antoni A**)
  - méně buněčné úseky, často edematózní s volným uspořádáním (**struktura Antoni B**)

# Neurinom



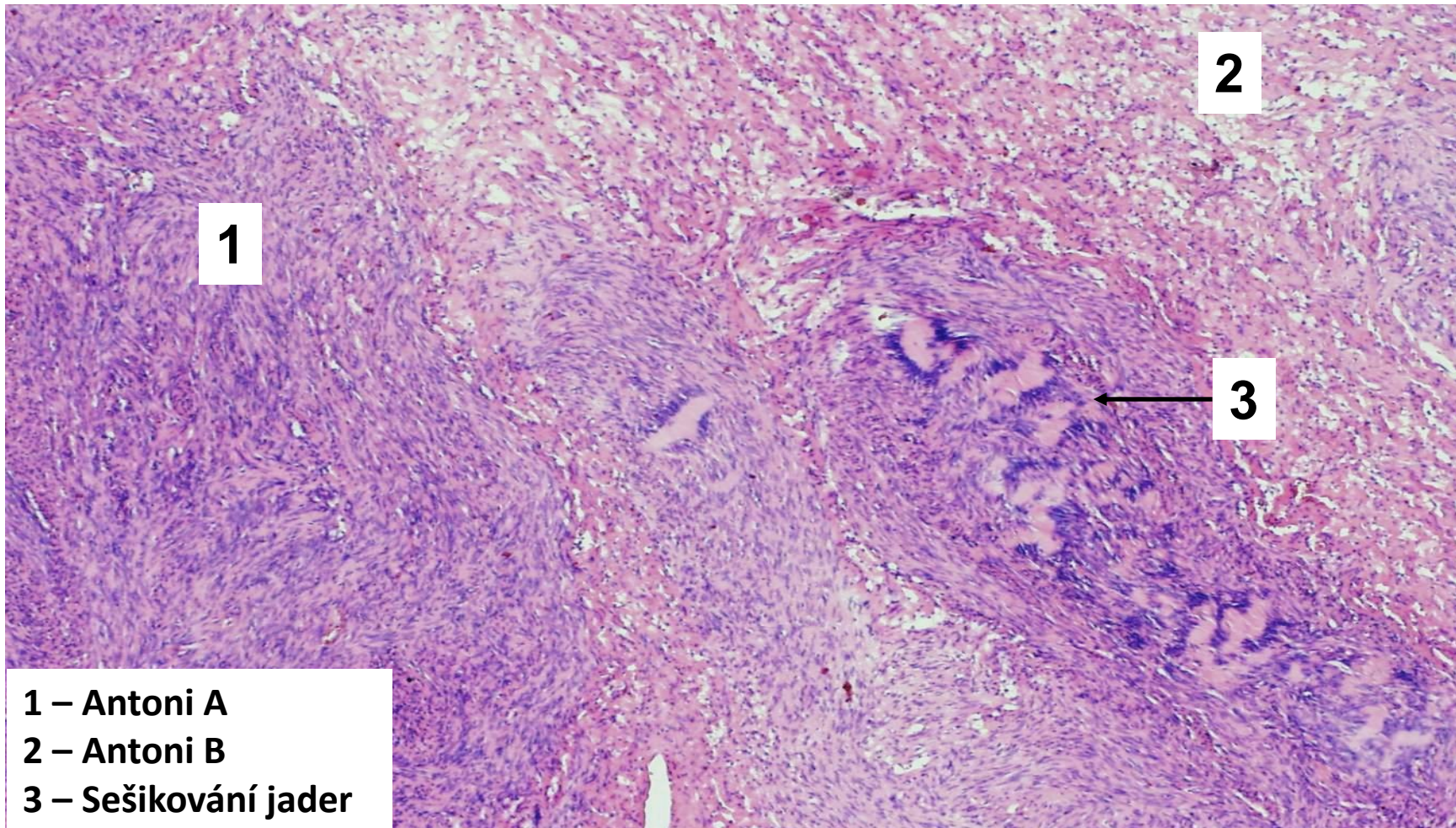


# Neurinom



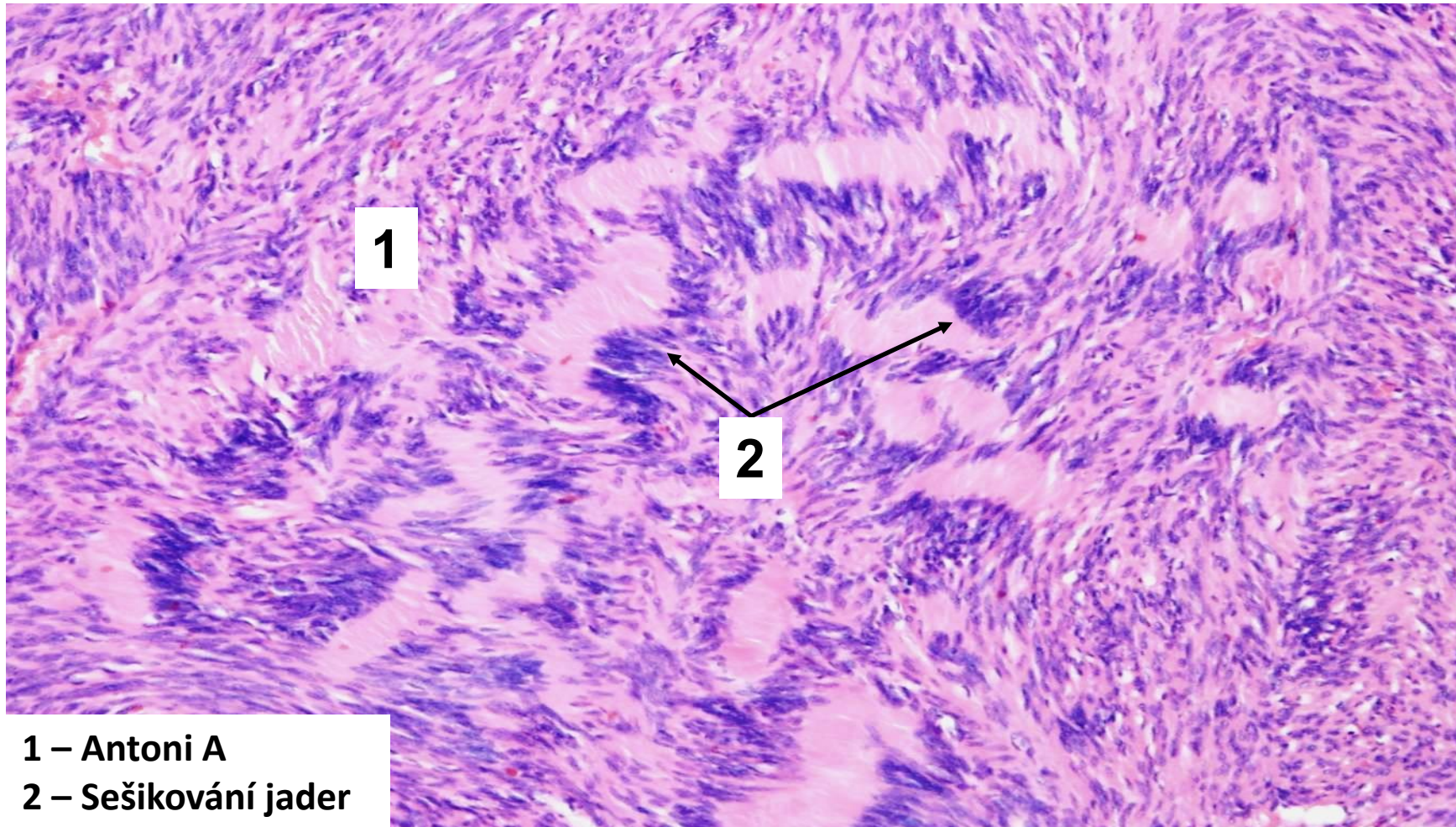


# Neurinom





# Neurinom

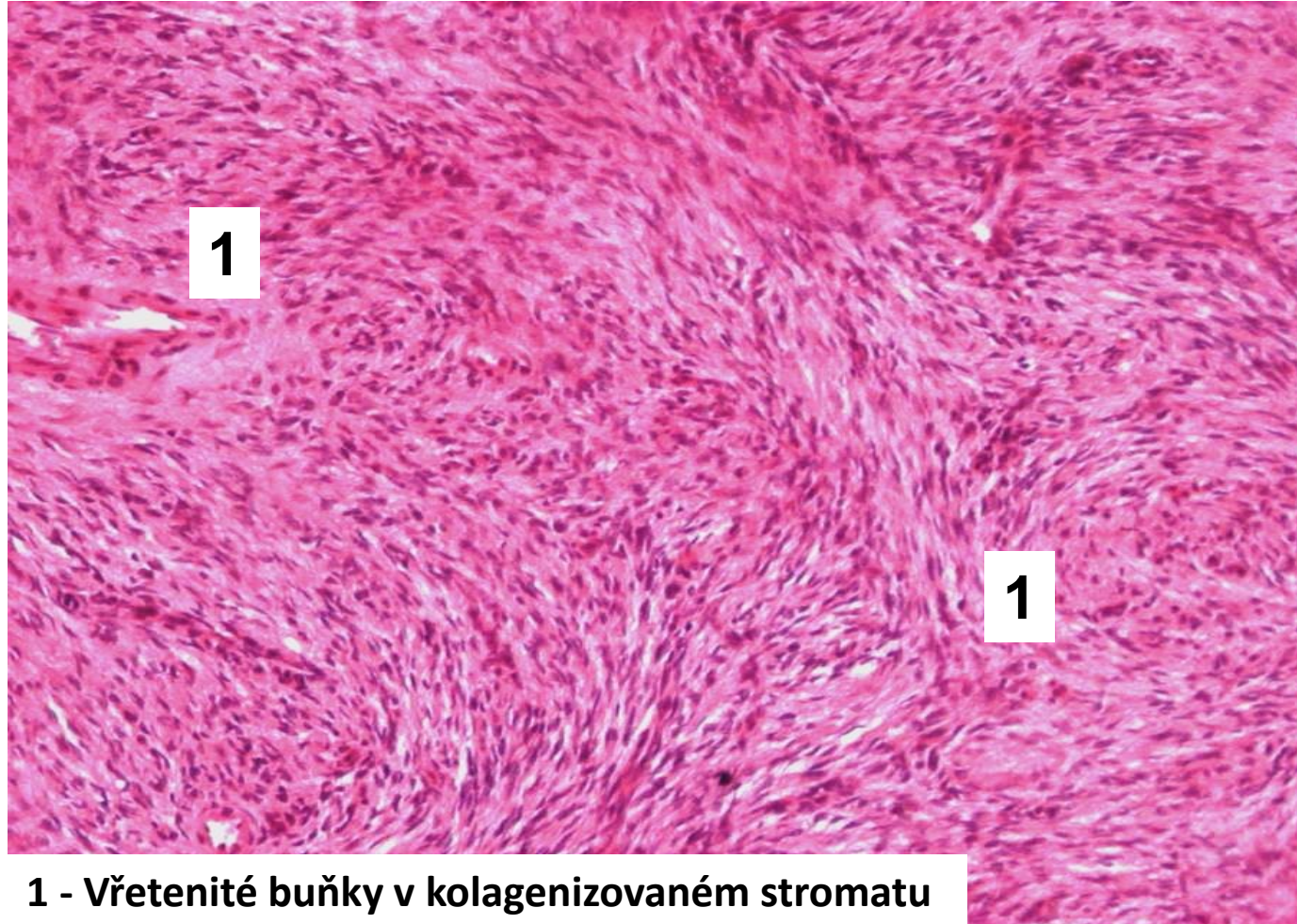




# Vybrané periferní neuroektodermální nádory

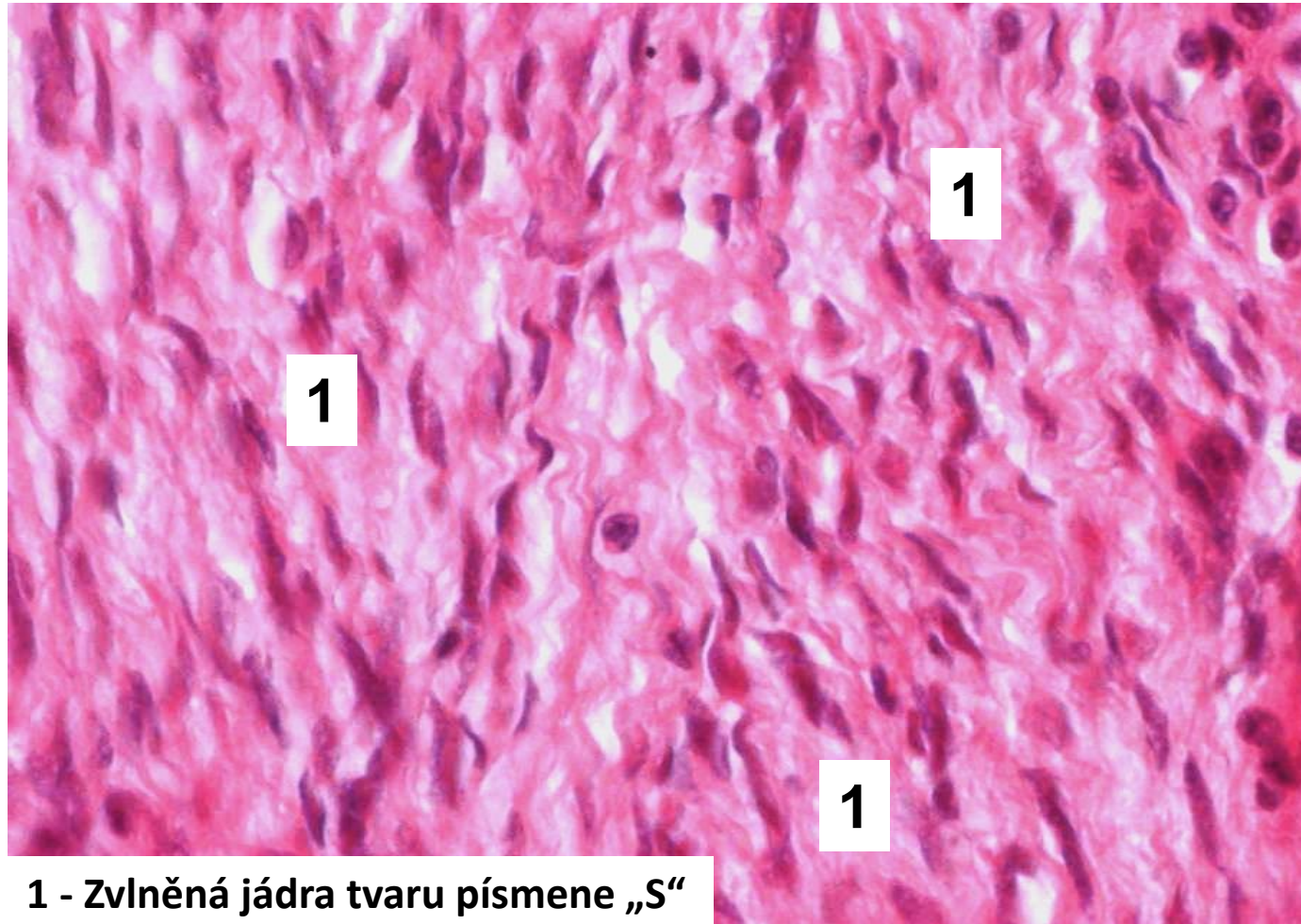
- např. **neurofibrom:**
  - vychází z nervových obalů
  - neurofibromy mohou mít tendenci k malignizaci
  - **Mikro:**
    - větvenité buňky s jádry tvaru písmene S
    - okolní stroma kolagenizované, variabilně myxoidní
    - nečetné drobné cévní průsvity

# Neurofibrom



1 - Vřetenité buňky v kolagenizovaném stromatu

# Neurofibrom



1 - Zvlňená jdra tvaru psmene „S“



# Melanocytické léze

- **Benigní:**
    - piha (ephelides)
    - benigní lentigo
    - pigmentové névy
    - Spitzové névus, Reed, a jiné
    - dysplastický névus
  - **Maligní melanom:**
    - Nodulární
    - Povrchově se šířící - SSM (nově Low-CSD\* melanom)
    - Lentigo maligna / lentigo maligna melanom (High-CSD\* melanom in situ / melanom)
    - Akrolentiginózní melanom
- \* *CSD = cumulative sun-induced damage*

# Melanocytární névus

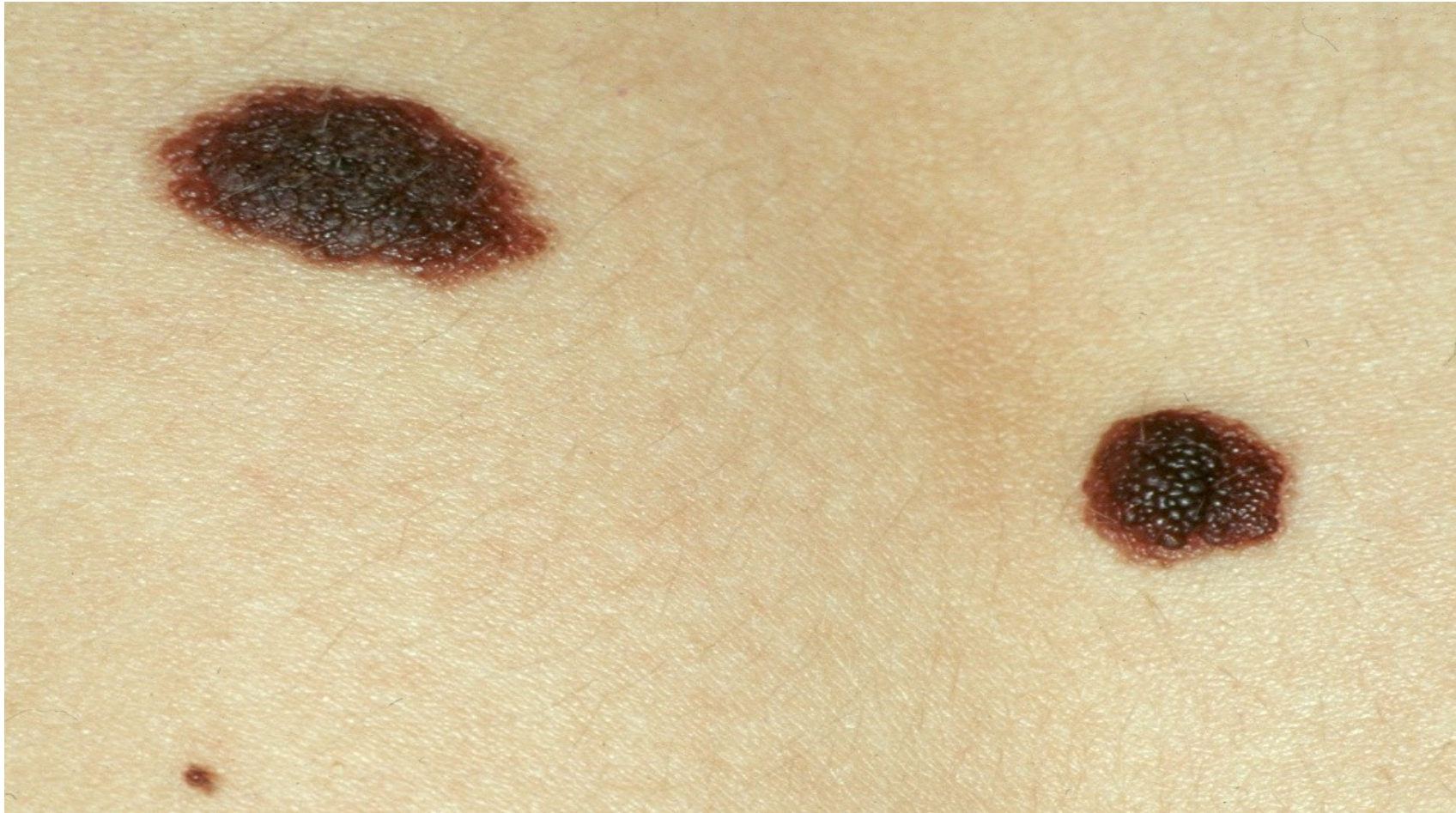- benigní tumor, malignizuje vzácně
- **Makro:**
  - většinou drobná ložiska tmavší než okolní kůže
  - plochá nebo vyvýšená s ostře ohraničeným okrajem
  - vrozené névy bývají větší

# Melanocytární névus

- **Mikro:**
  - **junkční névus**
    - skupiny pigmentových buněk(= hnízda) proliferují v dolních vrstvách epidermis (junkční zóna)
  - **smíšený névus**
    - hnízda buněk jsou jak v junkční zóně, tak v dermis, kde jsou i ve formě pruhů a jsou složeny z menších bb.
  - **intradermální névus**
    - výše popsané změny jsou pouze v dermis

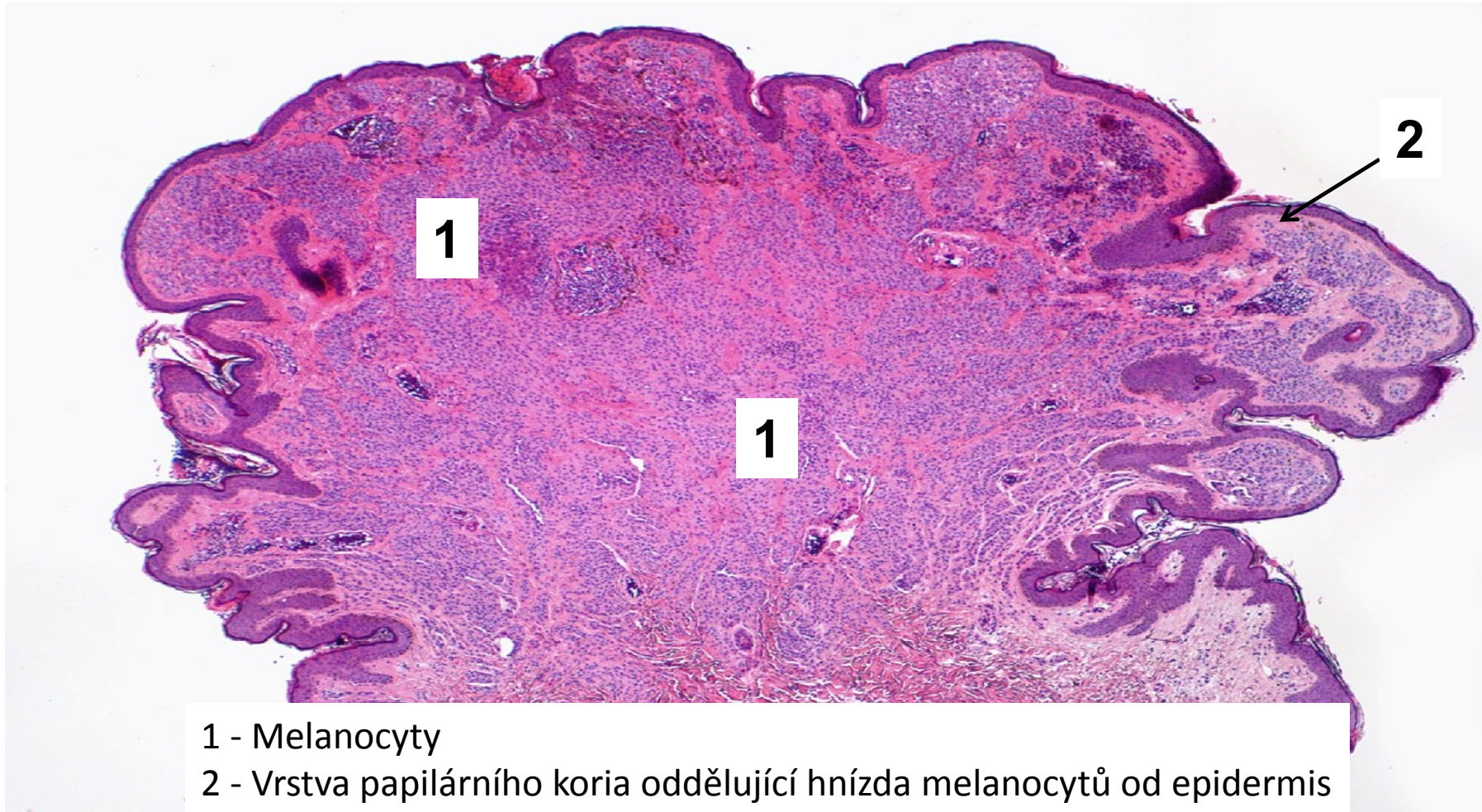


# Melanocytární névus



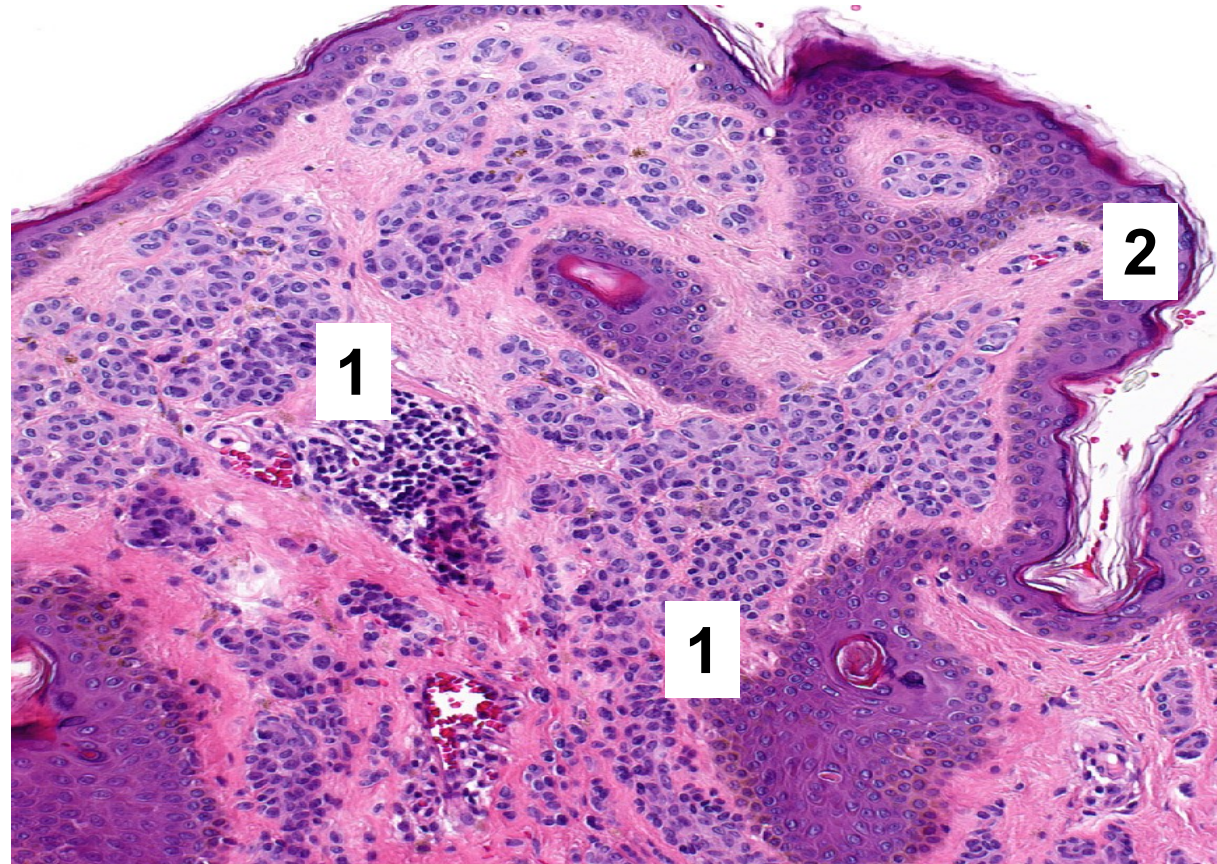


# Intradermální melanocytární névus





# Intradermální melanocytární névus

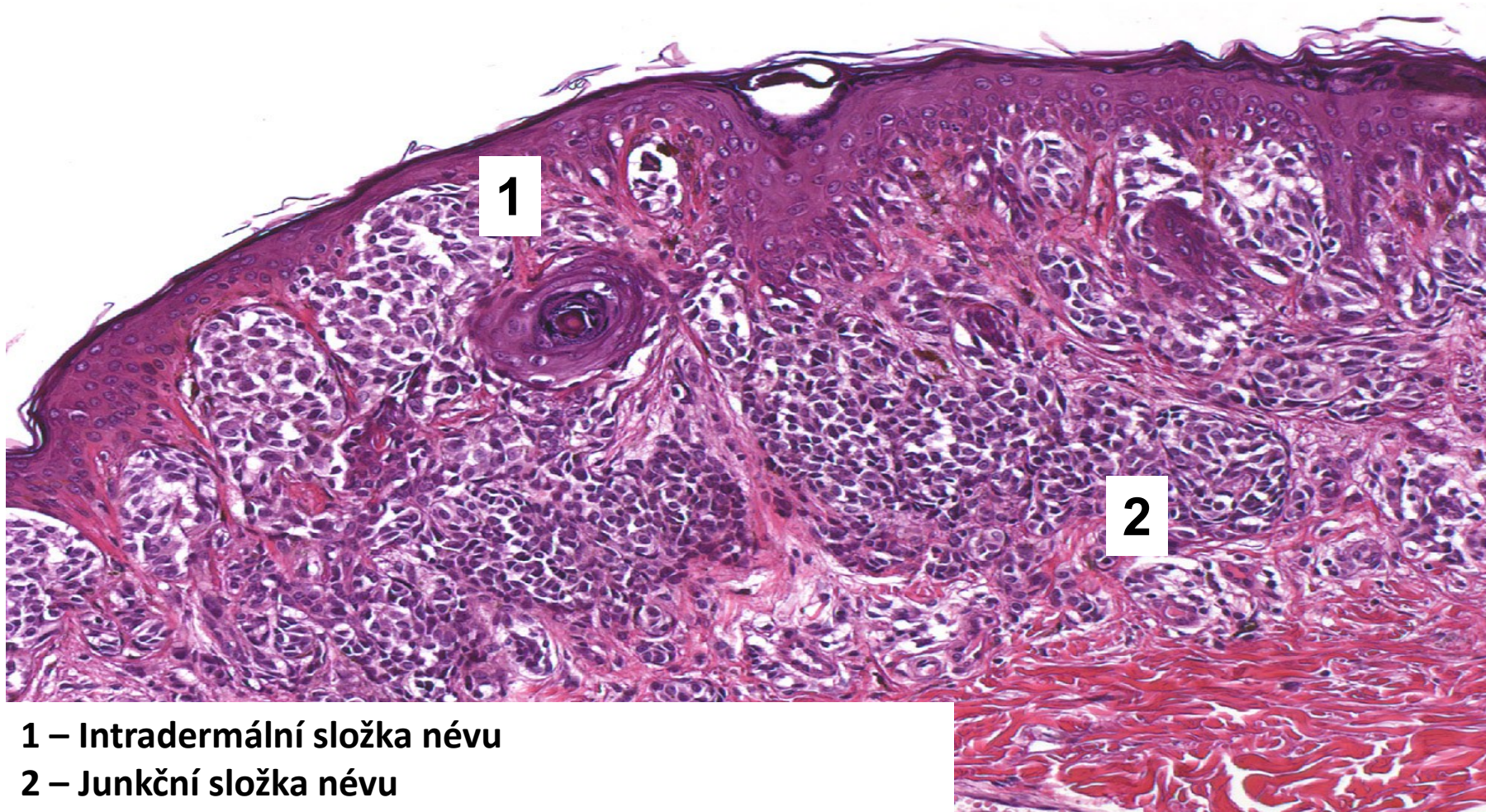


1 - Melanocyty

2 - Vrstva papilárního koria oddělující hnízda melanocytů od epidermis



# Smíšený melanocytární névus



1 – Intradermální složka névu

2 – Junkční složka névu

# Maligní melanom

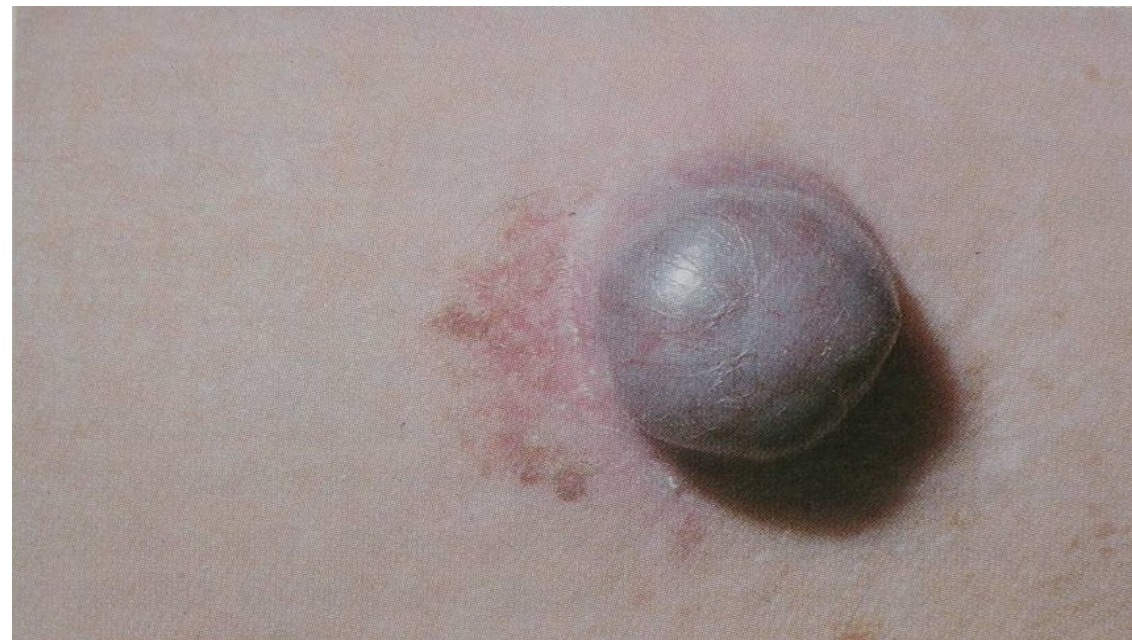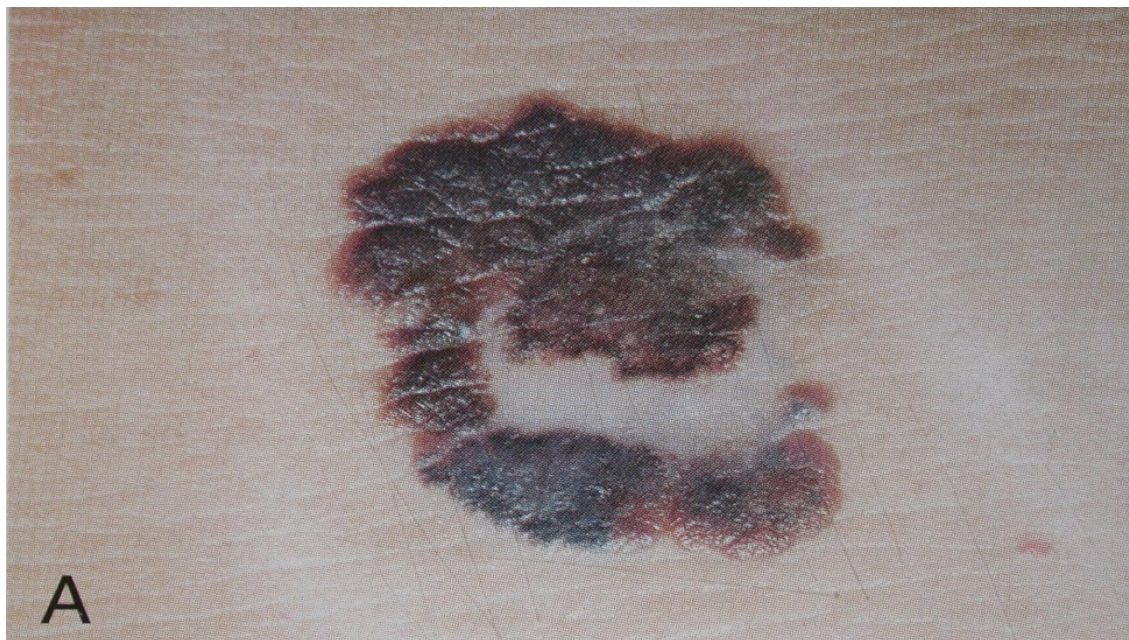- vzniká:
  - malignizací névů
  - de novo
- výskyt:
  - kůže
  - sliznice
  - meningy
  - oko

# Maligní melanom

- Makro:
  - v časných stádiích podobnost s mateřským znaménkem
  - nepravidelné okraje
  - nepravidelná pigmentace
  - v pozdějších stádiích léze ulceruje, tmavne
- Mikro:
  - asymetrie léze
  - atypické pleomorfní epiteloidní resp. vřetenité buňky
  - velká hyperchromní jádra s výraznými jadérky
  - mitózy
  - asymetrické rozložení pigmentu
    - i kompletně apigmentované formy
  - imunoprofil:
    - Melan A, S-100, HMB-45

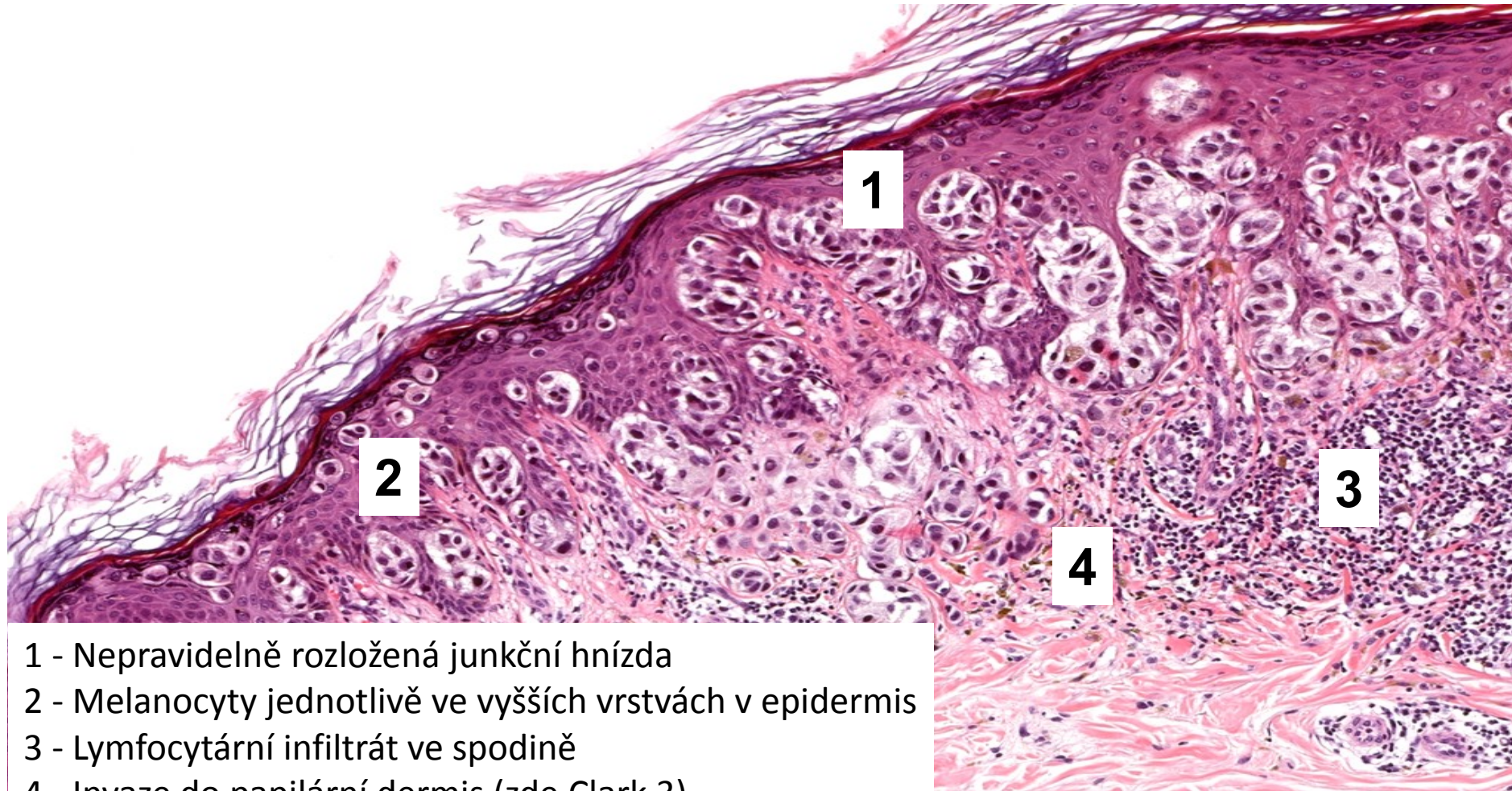


# Malignní melanom – radiální růstová fáze





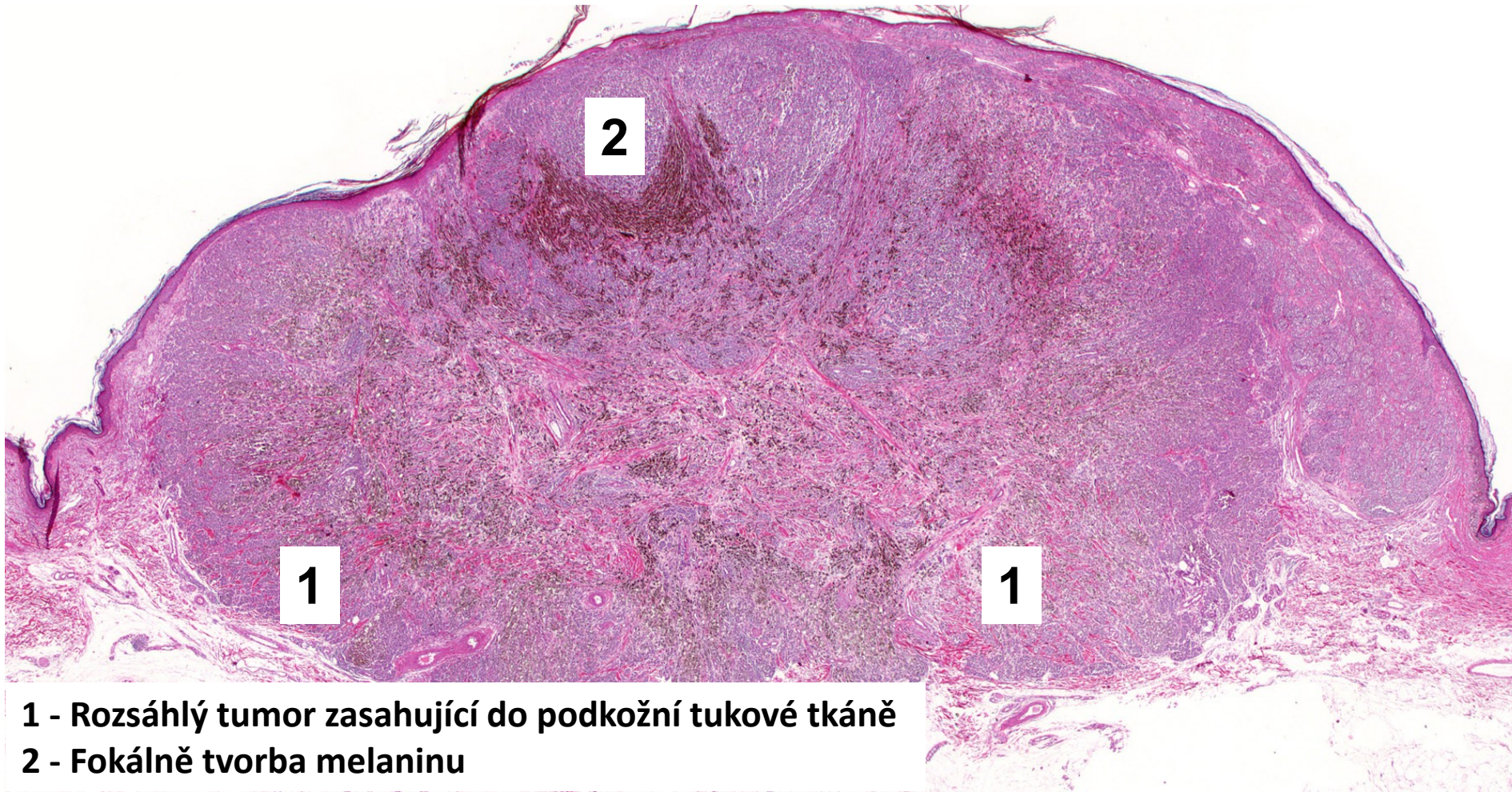
# Maligní melanom – radiální růstová fáze



- 1 - Nepravidelně rozložená junkční hnízda
- 2 - Melanocyty jednotlivě ve vyšších vrstvách v epidermis
- 3 - Lymfocytární infiltrát ve spodině
- 4 - Invaze do papilární dermis (zde Clark 3)



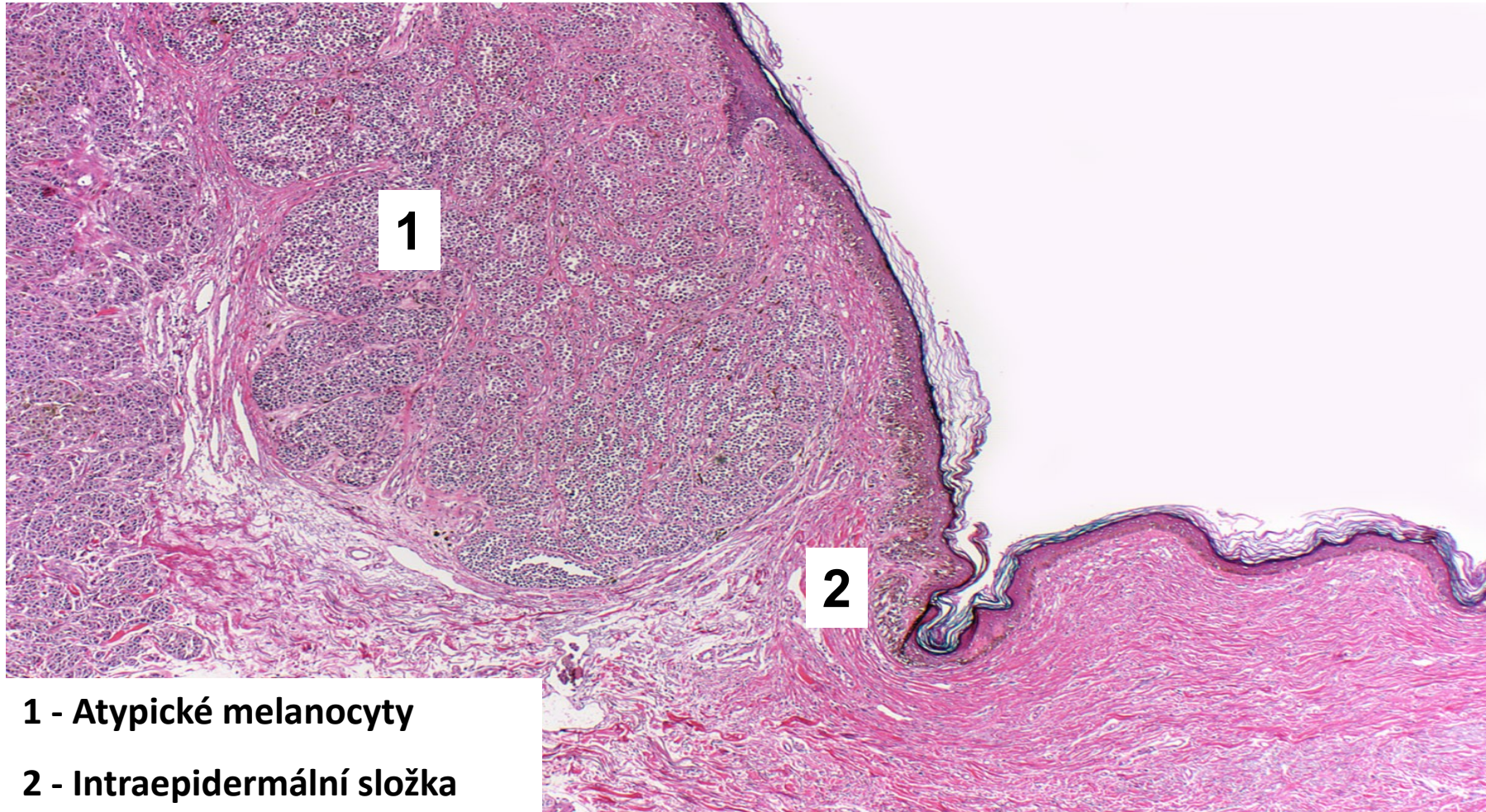
# Nodulární melanom



- 1 - Rozsáhlý tumor zasahující do podkožní tukové tkáně**  
**2 - Fokálně tvorba melaninu**



# Nodulární melanom

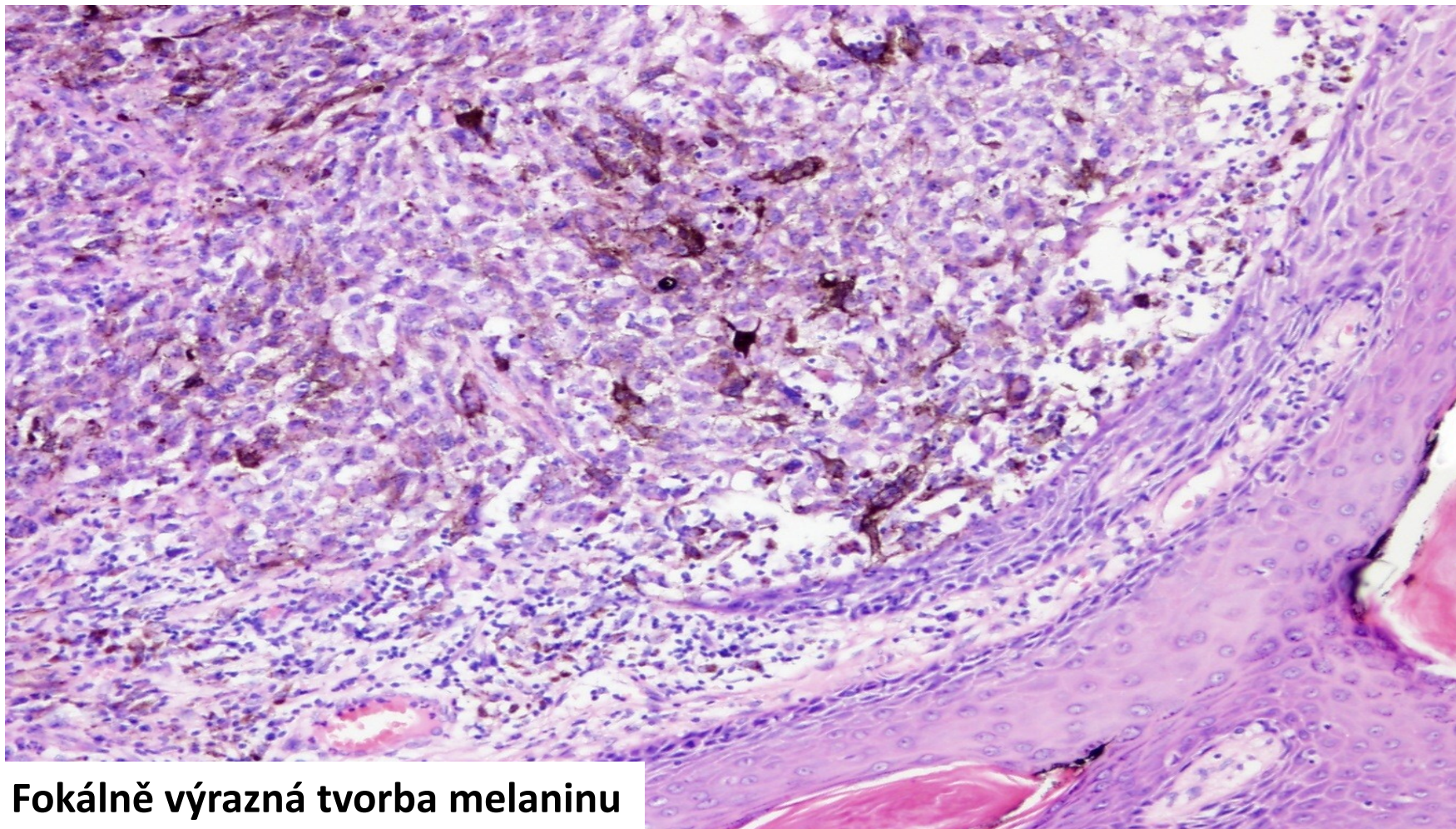


1 - Atypické melanocyty

2 - Intraepidermální složka

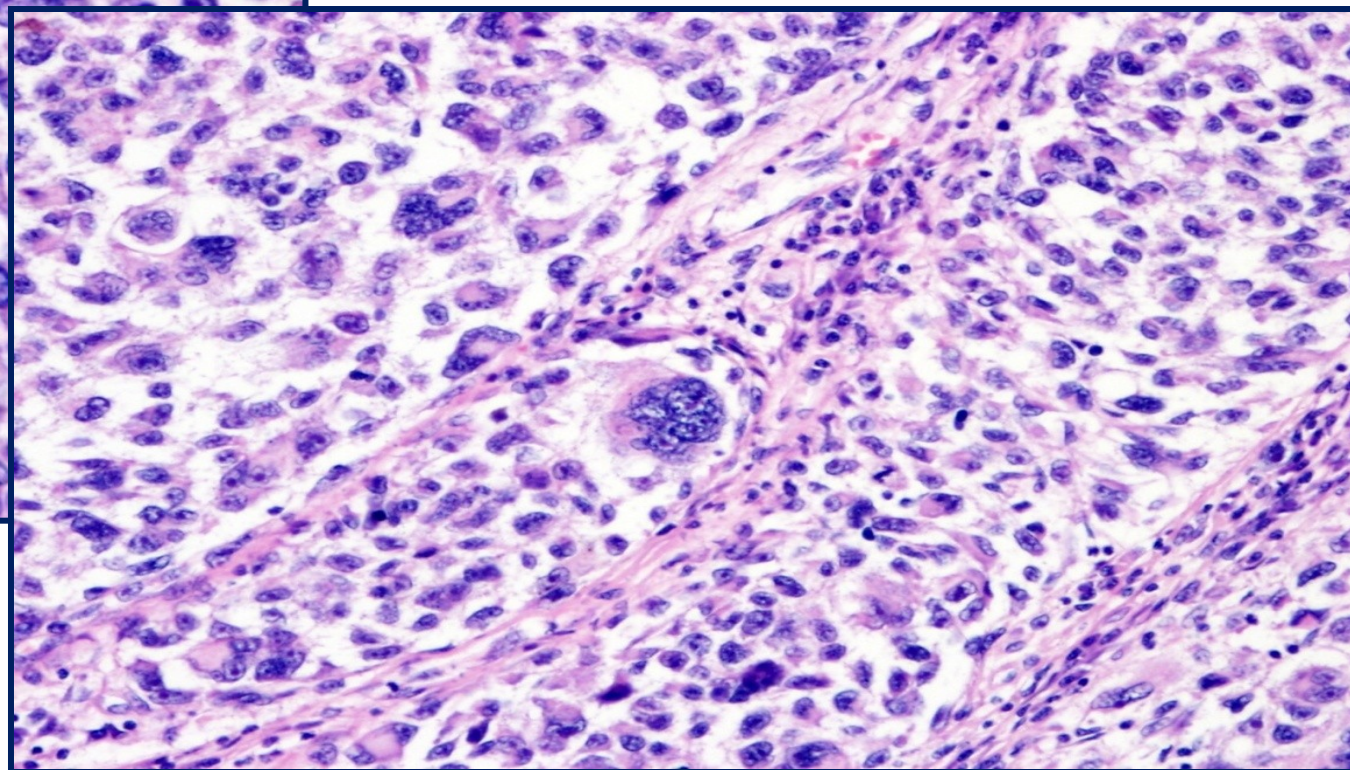
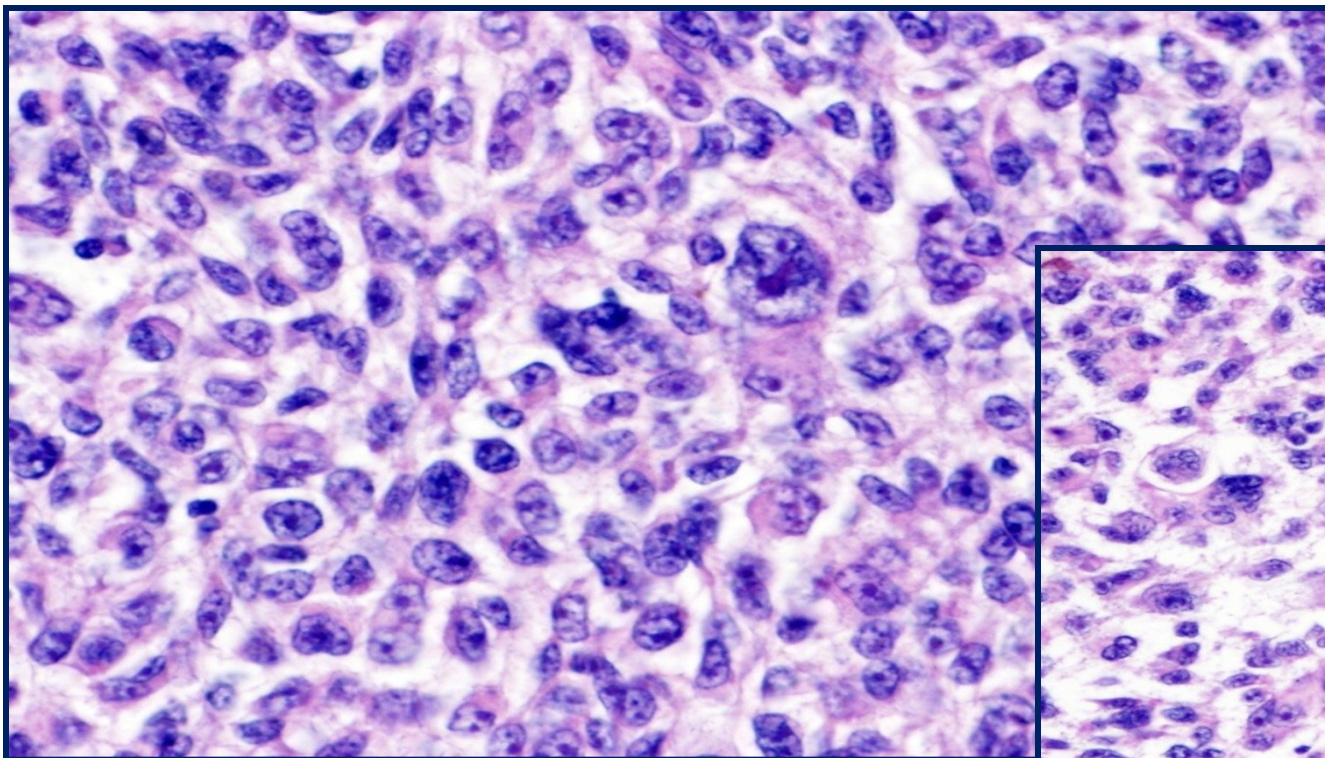


## Nodulární maligní melanom





## Nodulární maligní melanom



**Atypické melanoblasty, nápadná jadérka**



# Germinální nádory

- nejčastěji se vyskytují v gonádách
- někdy i v extragonadální lokalizaci:
  - přední mediastinum, retroperitoneum, epifýza
- mohou se vyskytovat i kongenitálně
  - např. teratom v sakrální lokalizaci

# Germinální nádory

- cca 90 % primárních nádorů varlat
- hlavně mezi pubertou a 40. rokem
- RF: +RA, +OA, kryptorchismus, snížená plodnost, neplodnost,...
- metastázy lymfogenní (paraaortální LU) i hematogenní (plíce)
  
- produkují onkomarkery
  - $\alpha$ FP, hCG, PLAP, CEA, LDH (nespecifické)
  - detekce v séru i tkáních
  - význam v diagnostice i v monitorování pacienta při/po léčbě

# Germinální nádory

- klasifikace (WHO 2016):
  - a) GT vznikající na podkladě germinální neoplázie in situ
  - b) GT vznikající mimo germinální neoplázii in situ
- GCNIS představuje prekursorovou lézi germinálních nádorů



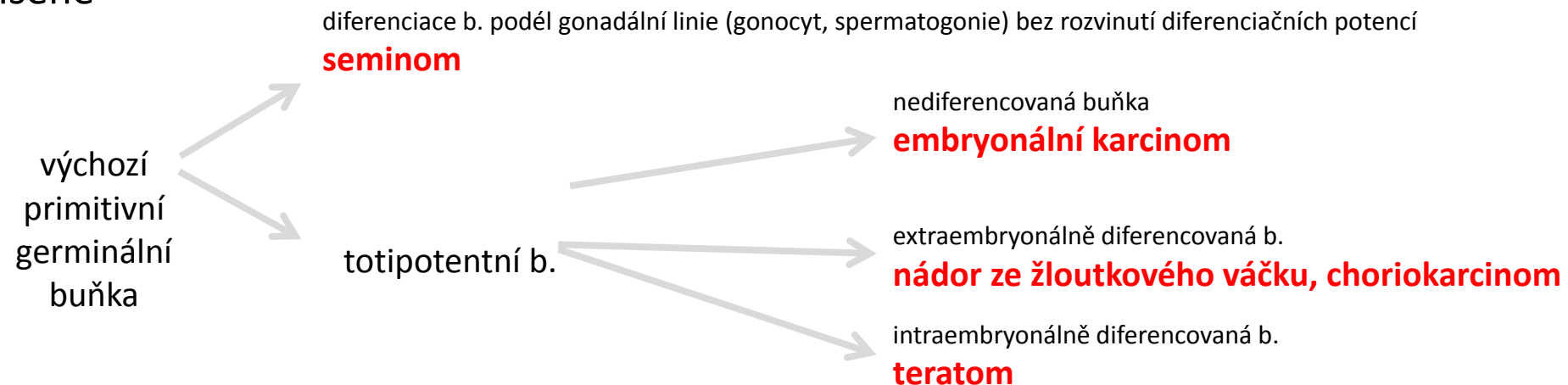
# A) germinální tu vznikající na podkladě GCNIS

- agresivnější
- mnohdy vyžadují systémovou onkologickou terapii

- tumory jednoho histologického typu (60%)

- seminom (50%)
- neseminomové

- smíšené



## A) germinální tu vznikající na podkladě GCNIS

	<b>věk</b>	<b>onkomarker</b>
seminom	30-50	hCG (10%)
emryonální karcinom	20-30	hCG (90%) a/nebo aFP
nádor ze žloutkového váčku	3	aFP (90%)
choriokarcinom	20-30	hCG (100%)
teratom		hCG (50%) a/nebo aFP
smíšené nádory	15-30	hCG (90%) a/nebo aFP

# A) germinální tu vznikající na podkladě GCNIS

- klasifikace:
  - tumory jednoho histologického typu
    - seminom
    - neseminové nádory
      - choriokarcinom
      - embryonální karcinom
      - nádor ze žloutkového vaku (yolk sac tumor)
      - teratomy
        - zralé
        - nezralé
        - s maligní transformací somatických elementů
  - smíšené germinální nádory (tumory více než jednoho histologického typu)



# Seminom

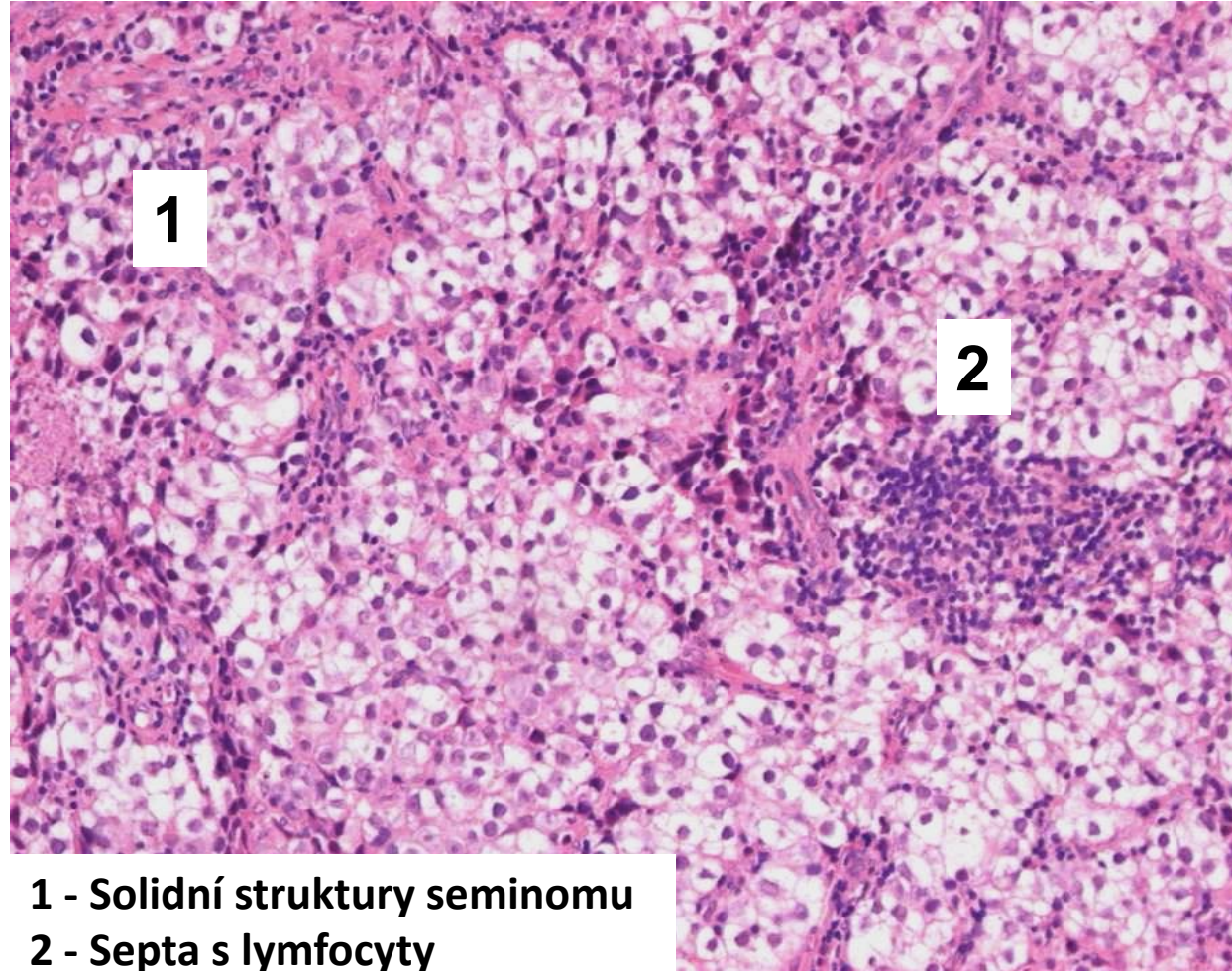
- tvoří cca 50% všech germinálních nádorů
- nejčastější tumor varlete
- hlavně mezi 30.- 40. rokem života (postpubertálně)
- RF: kryptorchismus
- varle zvětšené, bolestivé
- dobrá prognóza (časná dg., radio i chemo senzitivní)
  
- **Makro:**
  - solidní, homogenní, šedorůžový s nekrózami
  - často postižena velká část varlete, roste destruktivně
  - i při značné velikosti často lokalizován intratestikulárně
  - v pokročilých případech se šíří do rete testis, nadvarlete, semenného provazce, skrotálního vaku

# Seminom

- **Mikro:**

- roste převážně solidně
  - ojediněle i mikrocysticky, solidně alveolárně, kribriformně či tubulárně
- uniformní polygonální buňky se zřetelnou membránou
- světlá cytoplazma buněk (depozita glykogenu)
- velká jádra s jedním až dvěma výraznými jadérky
- stroma charakteru tenkých fibrovaskulárních sept s lymfocytární infiltrací s příměsí plazmatických buněk

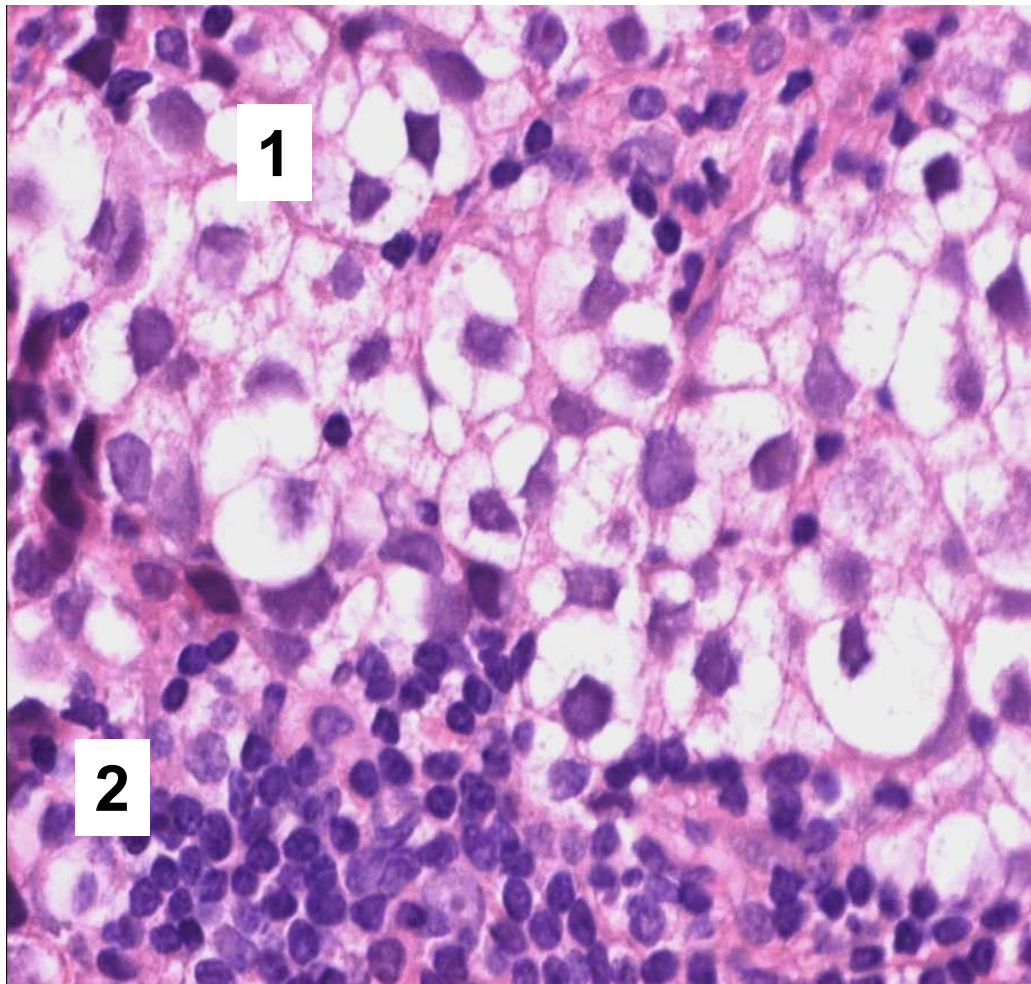
# Seminom klasický





# Seminom

- 1 - Nádorové buňky s opticky prázdňou cytoplazmou
- 2 - Septa s lymfocyty



# Neseminomové nádory

- diferenciací germinálních buněk v populaci totipotentních buněk vznikají:
  - choriokarcinom
  - embryonální karcinom
  - nádor ze žloutkového váčku (yolk sac tumor)
- diferenciací germinálních buněk směrem k somatickým buňkám vznikají:
  - teratomy

# Teratomy

- smíšené nádory složené z jednoho, dvou či tří zárodečných listů
- gonodální i extragonadální, oproti ovariu velmi vzácný
- i jako součást smíšených germinálních nádorů
  
- makro:
  - cystické (většinou benigní)
  - solidní



# Teratomy - dělení

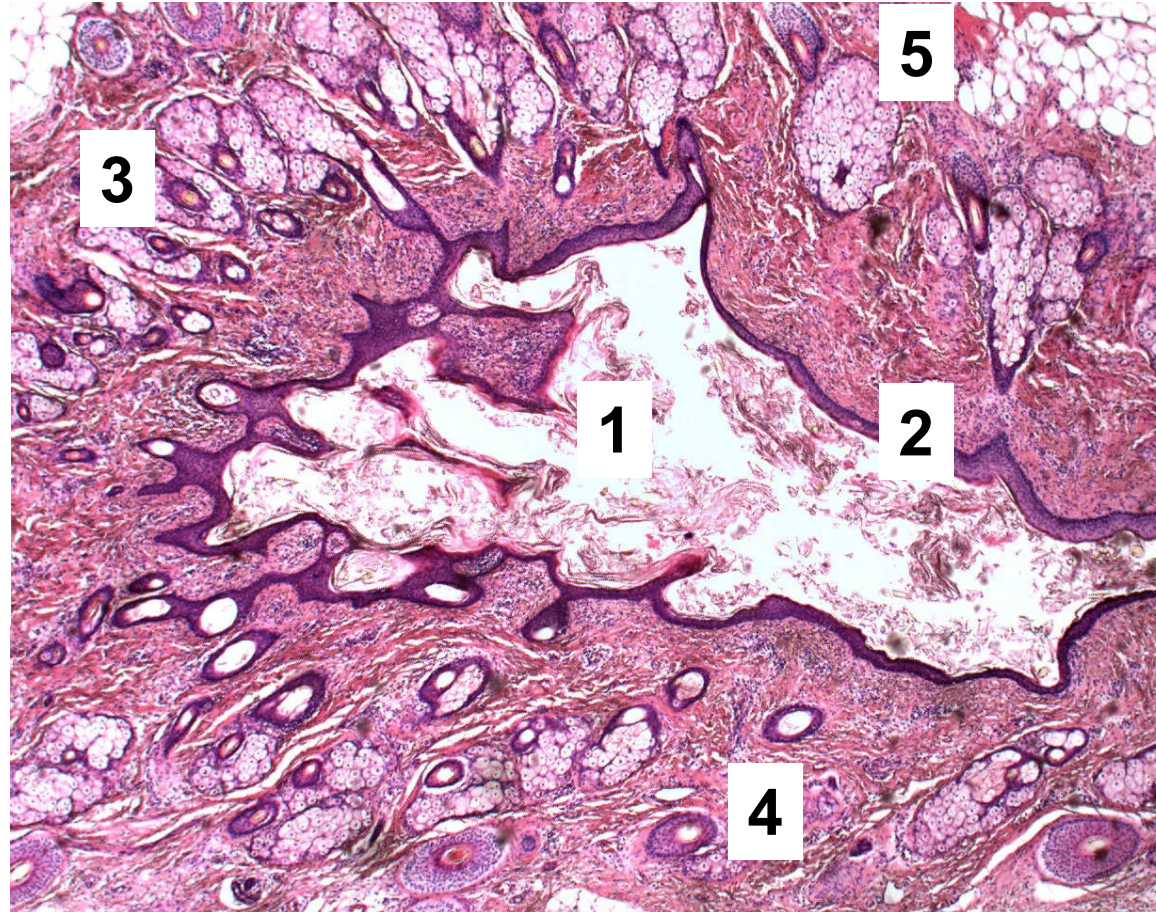
- dělení dle vyžralosti jednotlivých struktur na:
  - zralé
  - nezralé
  - *teratom se somatickým typem malignity – u některé ze zastoupených komponent se vyskytne „nongerminální“ nádor (dlaždicobuněčný karcinom, papilární karcinom štítné žlázy. atd)*
- z hlediska výskytu:
  - prepubertální
  - postpubertální
- z hlediska zastoupení tkáňových komponent:
  - monodermální (z 1 zárodečného listu)
  - bidermální
  - tridermální
- z hlediska lokalizace:
  - gonadální
  - extragonadální

# Teratomy

- **Mikro:**
  - obsahují různé typy tkání:
    - mozek, zuby, epitelové struktury, endokrinní orgány, svaly, chrupavku, kost,..
    - často struktury epidermoidní či dermoidní cysty s chlupy
    - nezralá či malignizovaná tkáň (nezralý t., teratom se somatickým typem malignity)

# Dermoidní cysta (zralý diferencovaný teratom)

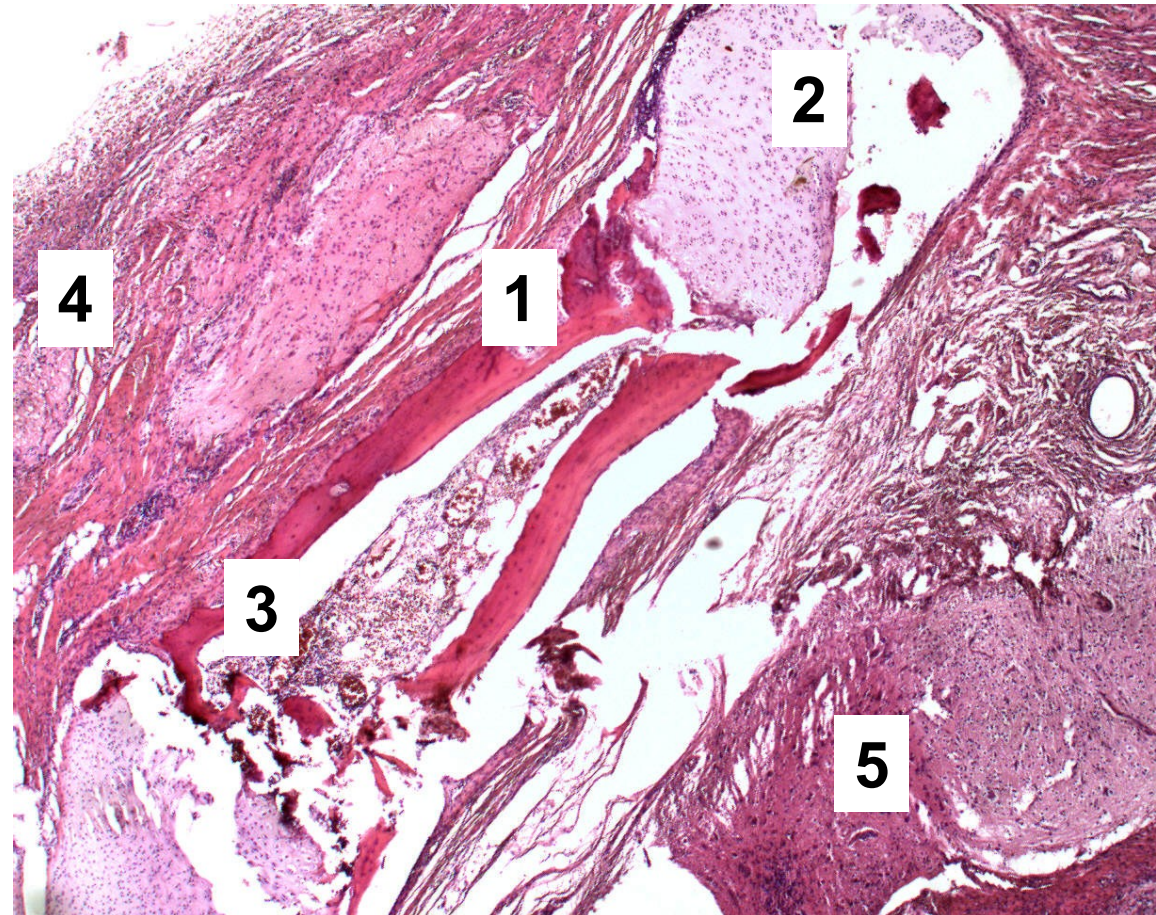
- 1 - Lumen s odloupanými zrohovatělými buňkami
- 2 - Epidermis
- 3 - Mazové žlázy
- 4 - Vlasové folikly
- 5 - Tuková tkáň





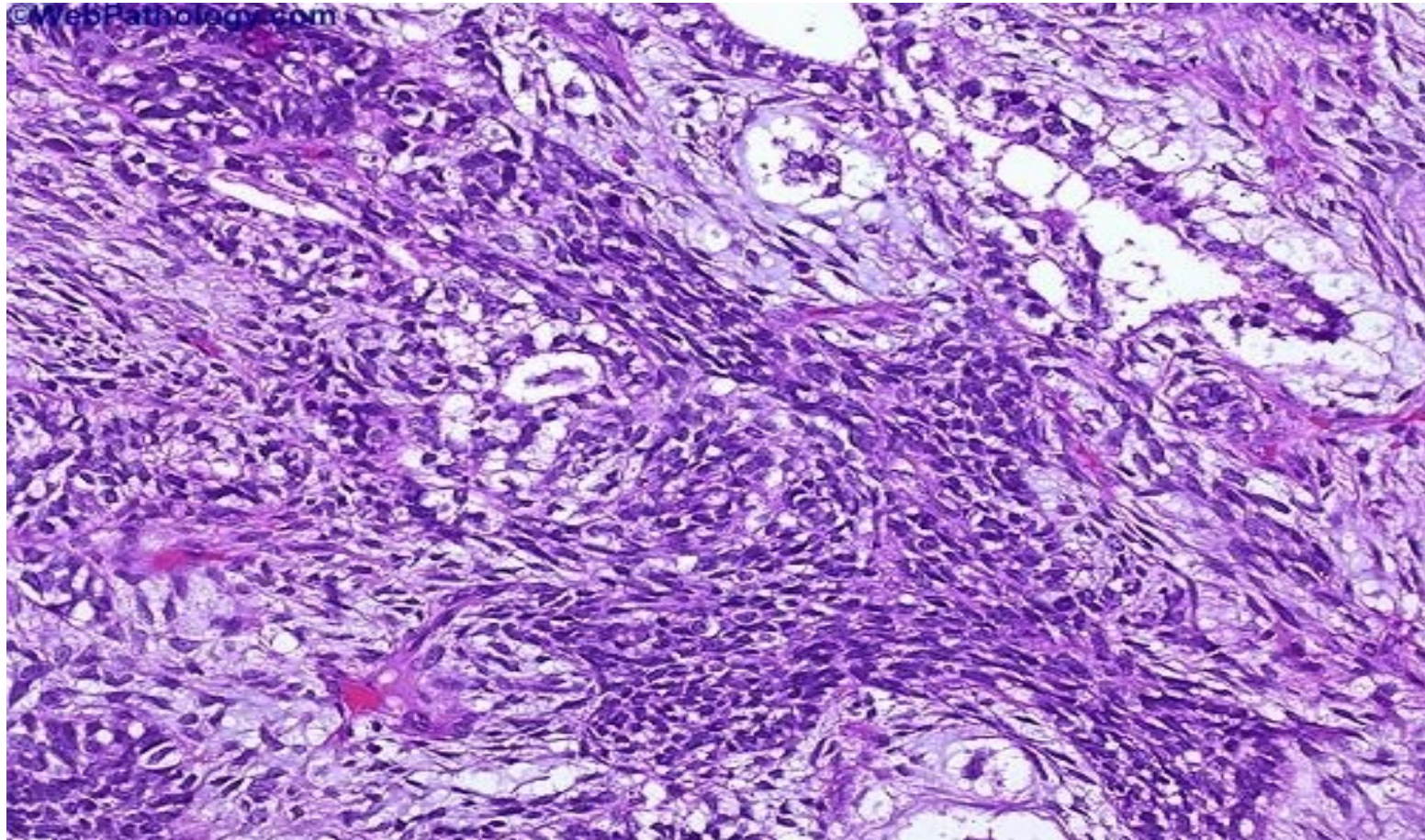
# Dermoidní cysta (zralý diferencovaný teratom)

- 1 - Lamelární kost
- 2 - Chrupavka
- 3 - Hematopoetická tkáň
- 4 - Příčně pruhovaná svalovina
- 5 - Nervová tkáň





# teratom diferencovaný nezralý



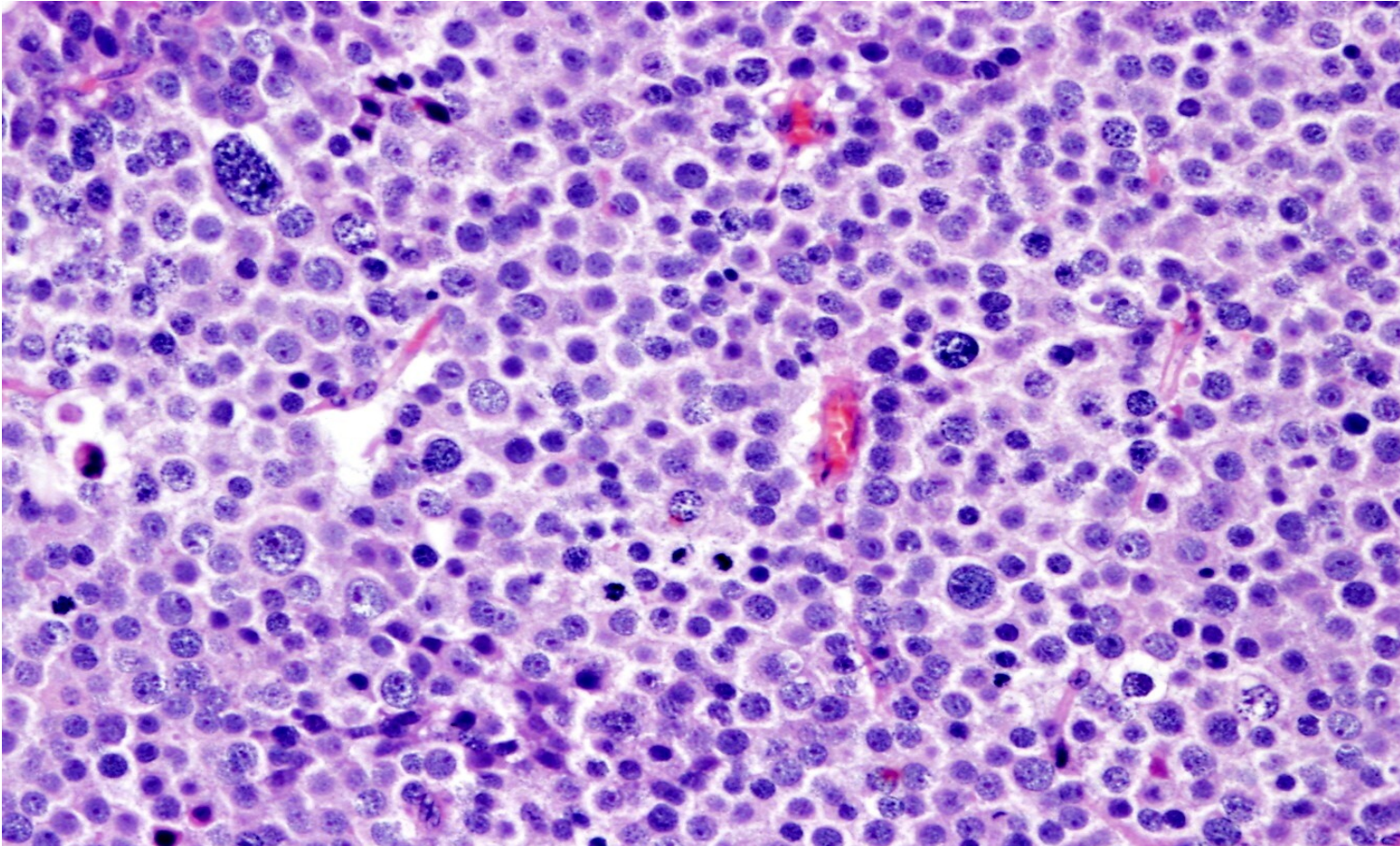
primitivní fetální tkáň (neuroektodermové)

## **b) germinální tu vznikající bez asociace s GCNIS**

- příznivá prognóza
- prepubertální nádor ze žloutkového váčku
  - malí chlapci
- prepubertální teratom (dermoidní cysta, epidermoidní cysta)
  - benigní, biologicky příznivé
- spermatocytický tumor (dříve spermatocytický seminom)
  - vyšší věk (+- 55 let)
  - lokálně agresivní, nemetastazuje
  - nádorové bb. bez glykogenu, septa bez zánětlivé infiltrace, IHC PLAP-
  - pouze ve varleti, nikdy extragonadálně



# spermatocytární seminom



Směs polymorfních nádorových buněk (velké bb. s „filigránovitým“ chromatinem, střední bb. s okrouhlými jádry a malé bb. připomínající lymfocyty), vazivová septa jsou bez lymfoplazmocytárního infiltrátu.

# Extragonadální germinální tumory (EGT)

- nádory z germinálních bb. vznikající primárně v mimogonadální lokalizaci
- častěji u mužů
- původ nejasný:
  - z primordiální germinálních buněk?
  - chybná migrace?
  - chybné uložení totipotentních buněk?
  - germinální buňky v ektopických lokalizacích u zdravých jedinců?
- retroperitoneum, mediastinum, mozek
- seminomové i neseminomové
- čisté i smíšené
- prognosticky obecně horší, výjimkou jsou seminomové EGT (CNS, epifýza)

# Smíšené nádory

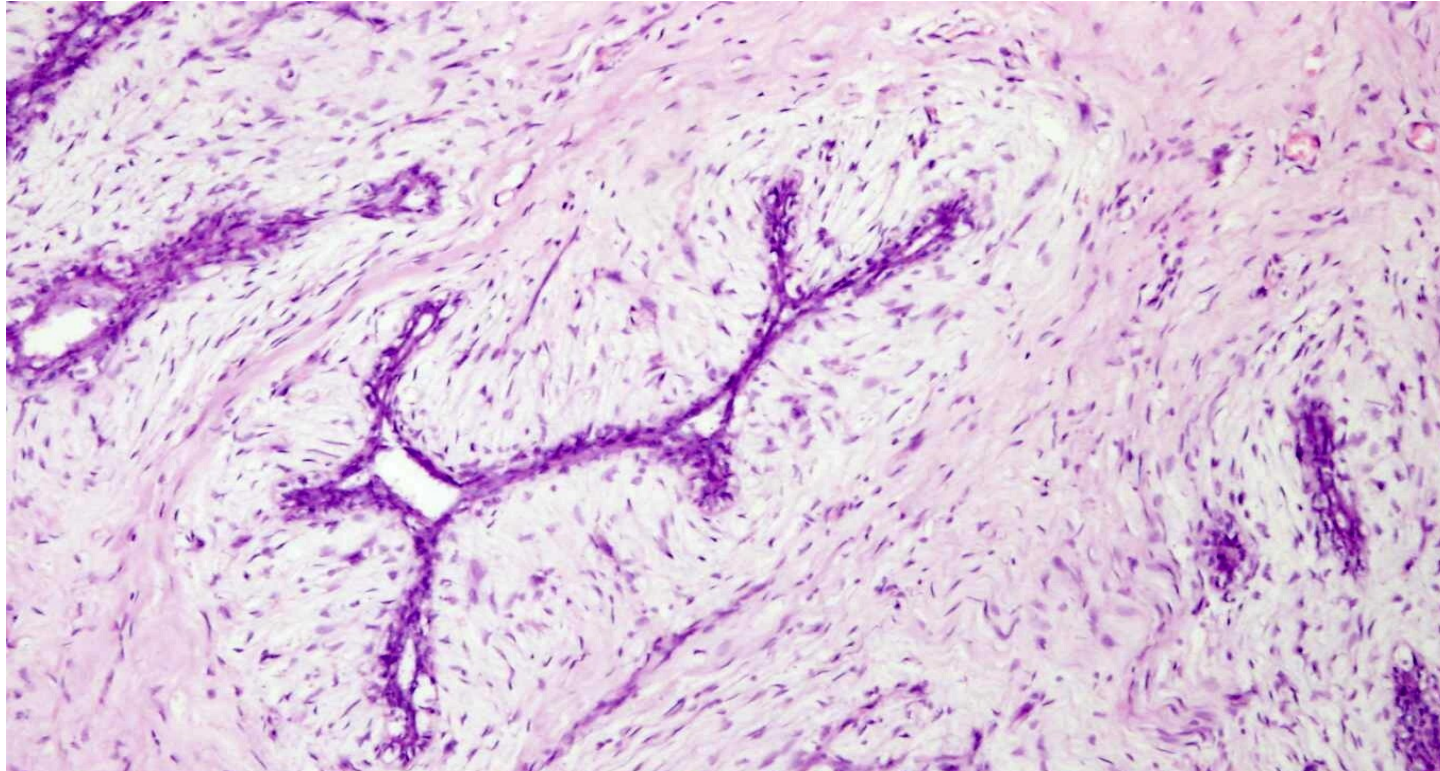
- **jsou tvořeny dvěma nebo více tkáňovými komponentami identické nebo odlišné histogeneze a identické nebo rozdílné biologické povahy:**
  - **smíšené mezenchymové nádory**
    - např. angiofibrom, angioleiomyolipom
  - **smíšené mezenchymové/epitelové nádory**
    - např. fibroadenom, adenosarkom, karcinosarkom
  - **smíšené maligní epitelové nádory**
    - např. adenoskvamózní karcinom
  - **smíšené germinální nádory**
    - např. kombinace seminomu a teratomu v jednom nádoru



# Fibroadenom mammy

- nejčastější tumor mammy mladých žen
- benigní
- **Makro:**
  - ohraničený, pohyblivý
- **Mikro:**
  - proliferující vývody
  - zmnožené stroma (edematózní nebo hyalinizované)
  - dva typy:
    - **perikanalikulární a intrakanalikulární typ (nemá praktický význam)**

# Fibroadenom mammy



**Intrakanalikulární typ:**

Zmnožené edematózně prosáklé stroma štěrbinovitě utlačuje novotvořené vývody