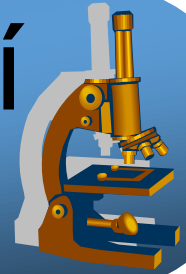
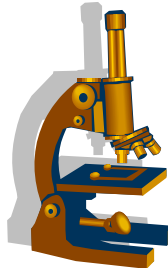


Praktikum ze speciální patologie

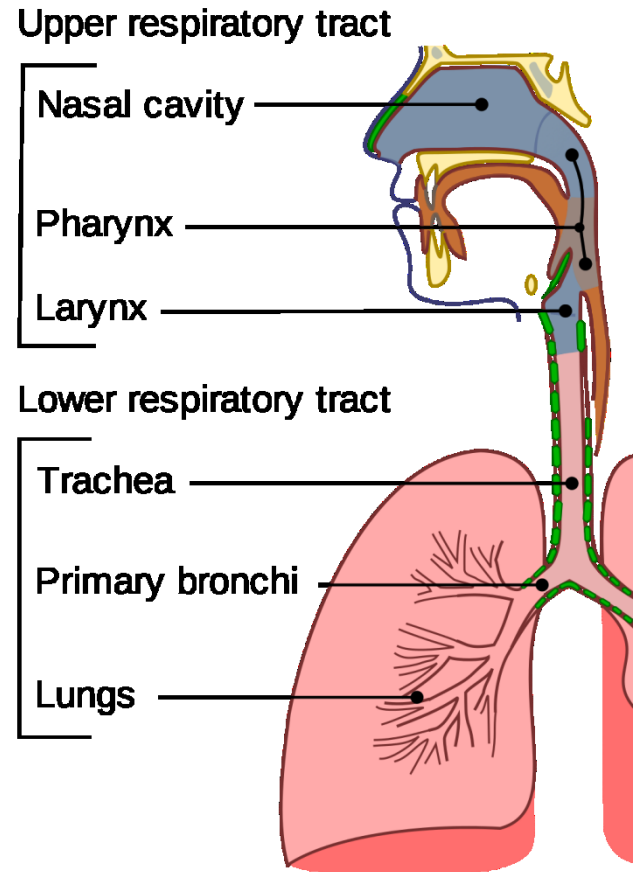


Respirační systém

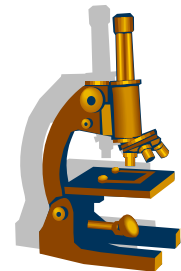


Respirační trakt - schéma

- Horní cesty dýchací
 - Dutina nosní
 - Paranasální dutiny
 - Hltan
 - Hrtan
- Dolní cesty dýchací
 - Trachea
 - Bronchy
 - Plíce



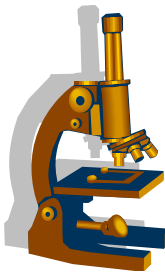
Nádory HCD



- **Benigní**

- Sinonazální papilom (Schneideriánský)
- Angiofibrom nosohltanu - juvenilní
- Hemangiom

Nádory HCD



- **Maligní**

- **Nazofaryngeální karcinom**

- Keratinizující X **nekeratinizující** - diferencovaný a nediferencovaný (= lymfoepiteliální Ca)
- Infekce **EBV**, kouření

- **Sinonasální karcinom**

- možná asociace s HPV

- **Karcinom orofaryngu**

- Tonzila a kořen jazyka
- HPV+ incidence stoupá, mladší, nekuřák, bez abuzu, vyšší socioekonom. status
- HPV- opačné atributy
- Časné meta do uzlin - termín „ METASTÁZY KARCINOMU Z NEZNÁMÉHO PRIM. ZDROJE“

- **Karcinom hrtanu**

- Nejčastěji dlaždicobuněčný karcinom (95%)

Karcinom hrtanu

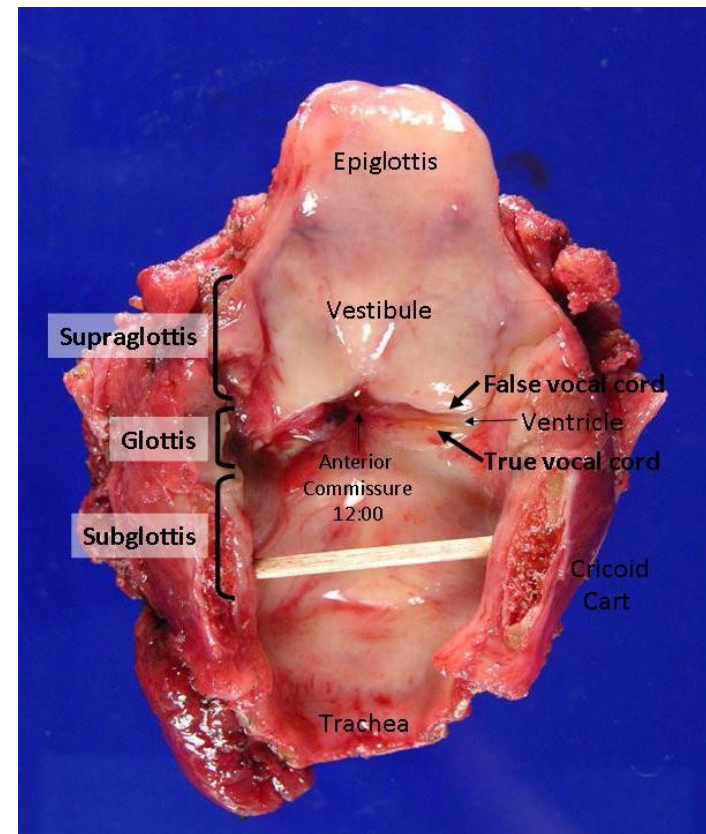
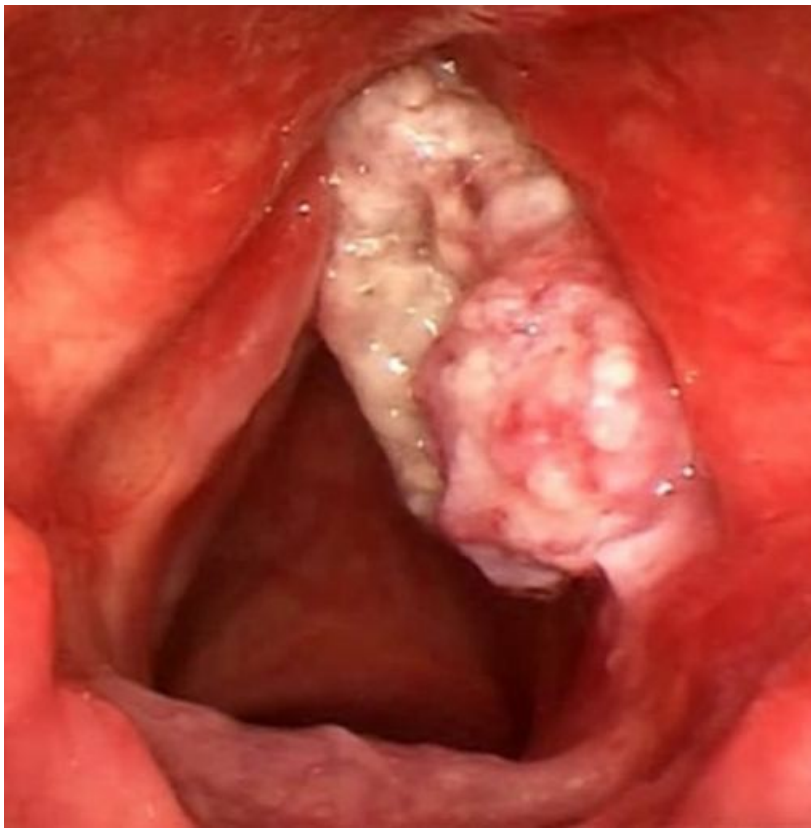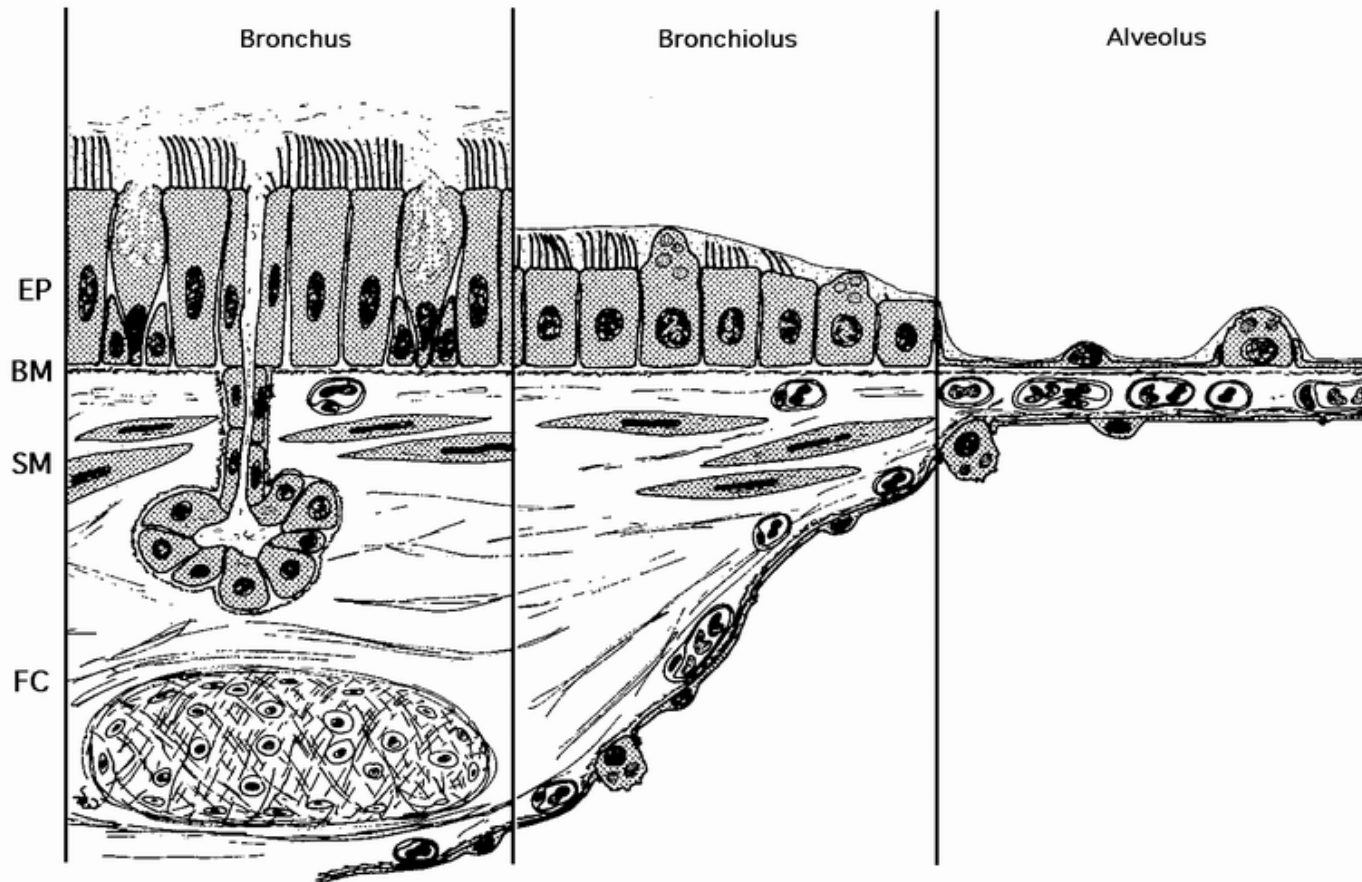
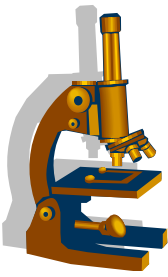
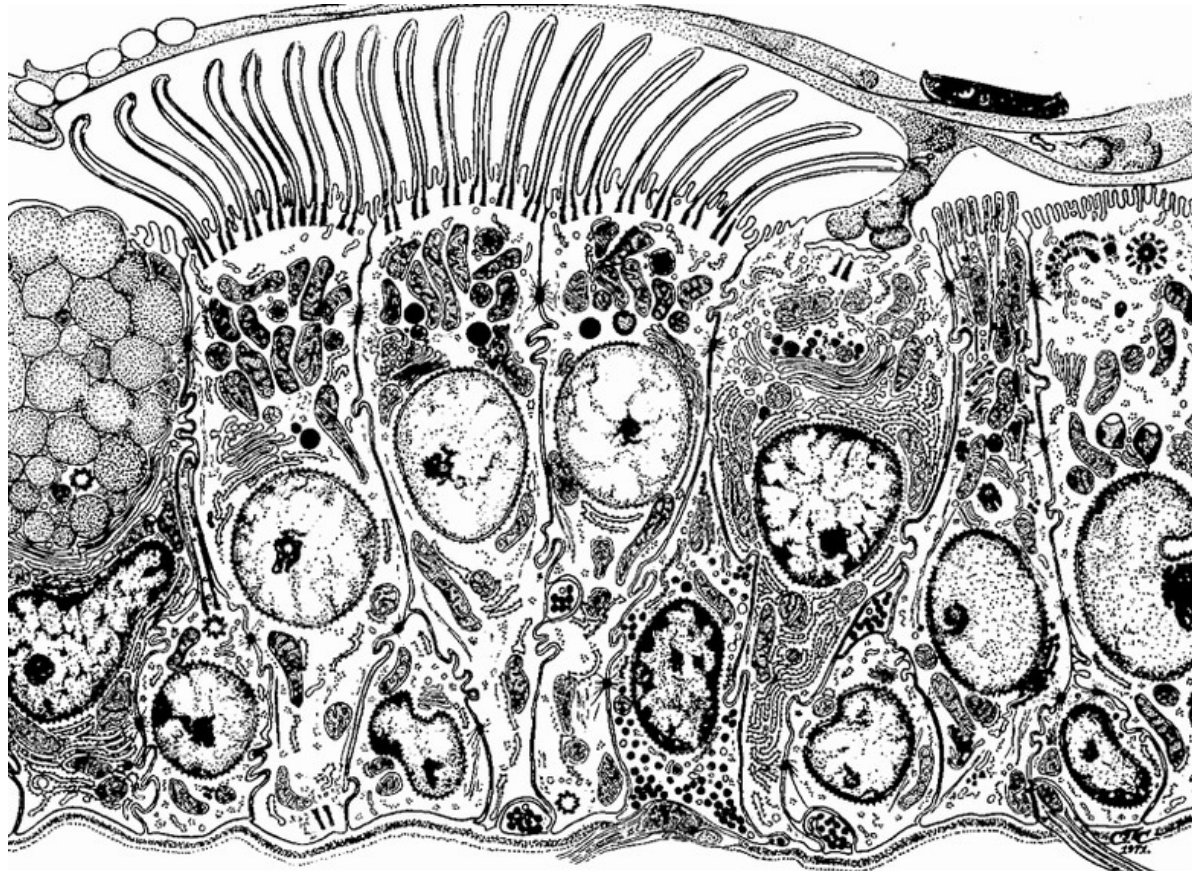
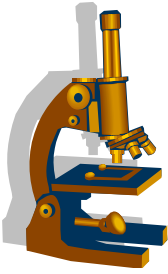


Schéma mikroskopické stavby dýchacích cest



Buněčné komponenty bronchiální sliznice



Mucous

Ciliated

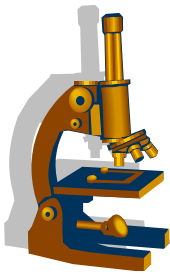
Short

Small granule₁

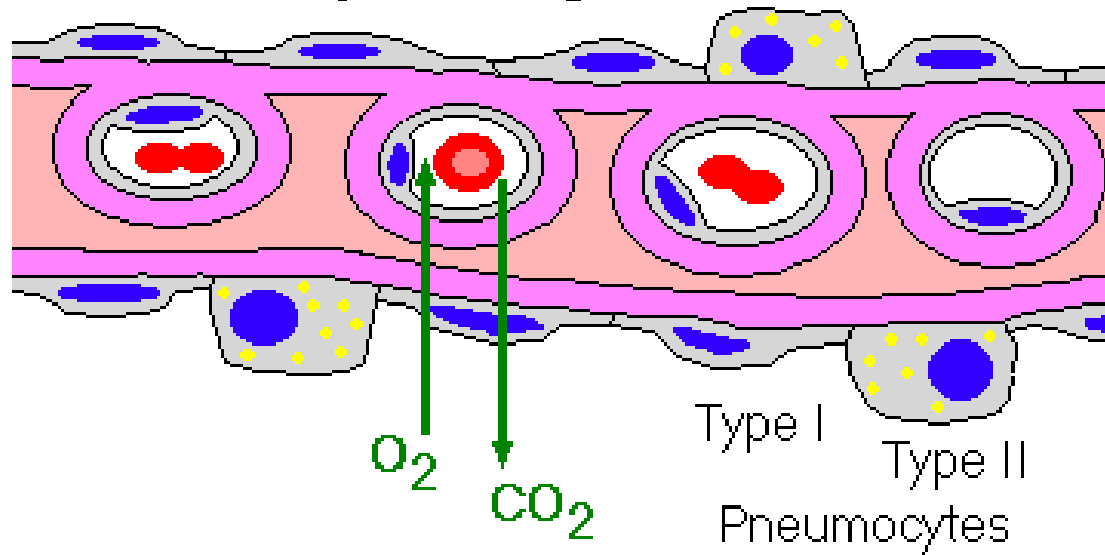
Brush

Immature

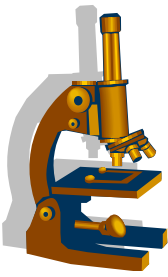
Respirační membrána - schéma



The Respiratory Membrane

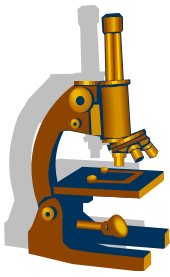


Chronická obstrukční bronchopulmonální nemoc (CHOPN)



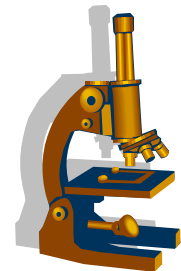
- klinický termín
- patogeneticky je charakterizována:
 - **chronickou bronchitidou**
 - **emfyzémem**
 - současný výskyt cca u 70% pacientů
- cca 95% kuřáci
- častěji muži, průmyslové oblasti, vysoký výskyt v Číně
- u nás nejčastější onemocnění dolních cest dýchacích

Emfyzém plic



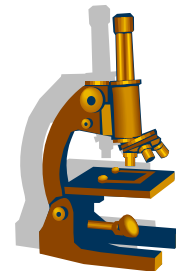
- regresivní změna (atrofie)
- zvýšená vzdušnost plicní tkáně
- etiologie (kombinace několika faktorů):
 - kouření
 - deficit α 1-antitrypsinu (izolovaně u mladších osob)
- základní dělení:
 - alveolární:
 - akutní
 - chronický
 - intersticiální

Alveolární emfyzém



- **akutní:**
 - nedochází k destrukci alveolárních sept
 - spíše hyperinflace či distenze plic
- **chronický:**
 - trvalé rozšíření dýchacích cest distálně od terminálních bronchiolů
 - destrukce alveolárních sept
 - součást CHOPN (chronické obstrukční bronchopulmonální choroby)
 - kombinace chronické bronchitidy a chronického emfyzému

Alveolární emfyzém



- dělení na:

- centroacinární:**

- nejčastější, horní laloky - apexy
 - industriální (uhlokopský), neindustriální- kuřáci, starší

- panacinární:**

- více dolní laloky; výrazné mikro změny; deficit alfa 1 AT, mladší

- paraseptální:**

- subpleurálně, horní laloky, mladší štíhlí jedinci, emfyzematózní buly (riziko PNO)

- irregulární (pericikatrikózní):**

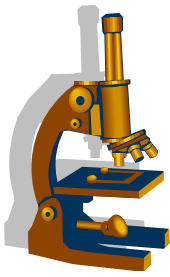
- v souvislosti s jizvením

Alveolární emfyzém



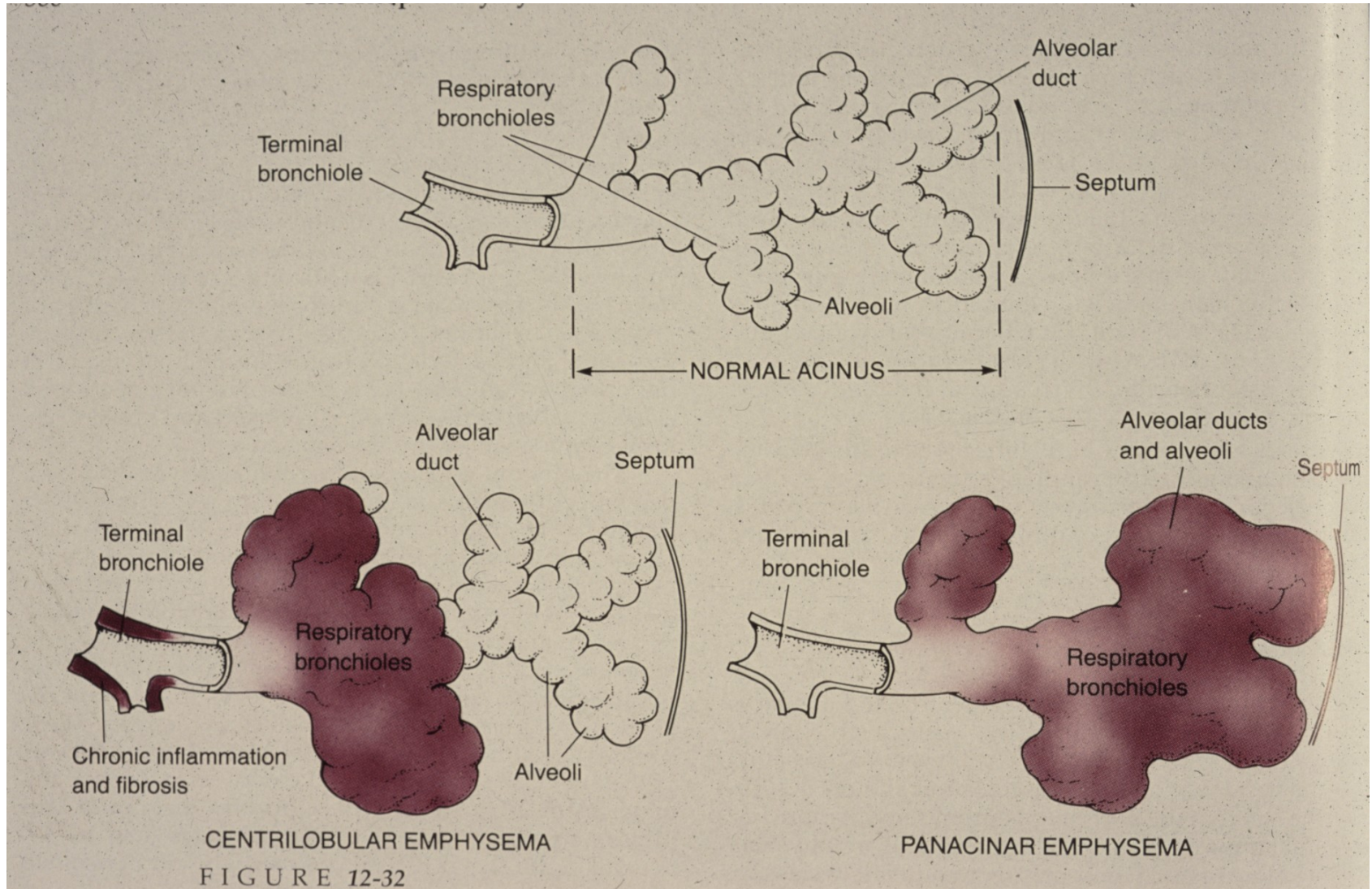
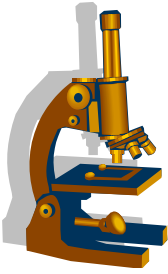
- Makro:
 - plíce zvýšeně rozepjaté, lehké, světlejší, suché, „polštářovité“, emfyzematózní buly
- Mikro:
 - ztenčení a destrukce alveolárních sept
 - deformace stěny bronchiolů
 - chronické zánětlivé změny

Emfyzém



- patofyziologie a komplikace:
 - ztenčení alveolárních sept i kapilár →
 - snížené krevní zásobení →
 - úplná destrukce interalveolárních sept →
 - ztížení expiria + snížení difuzní kapacity plic →
 - hypoxemie →
 - vasokonstrikce →
 - zvýšený tlak v plicním řečišti → →
 - rozvoj **cor pulmonale**

Emfyzém

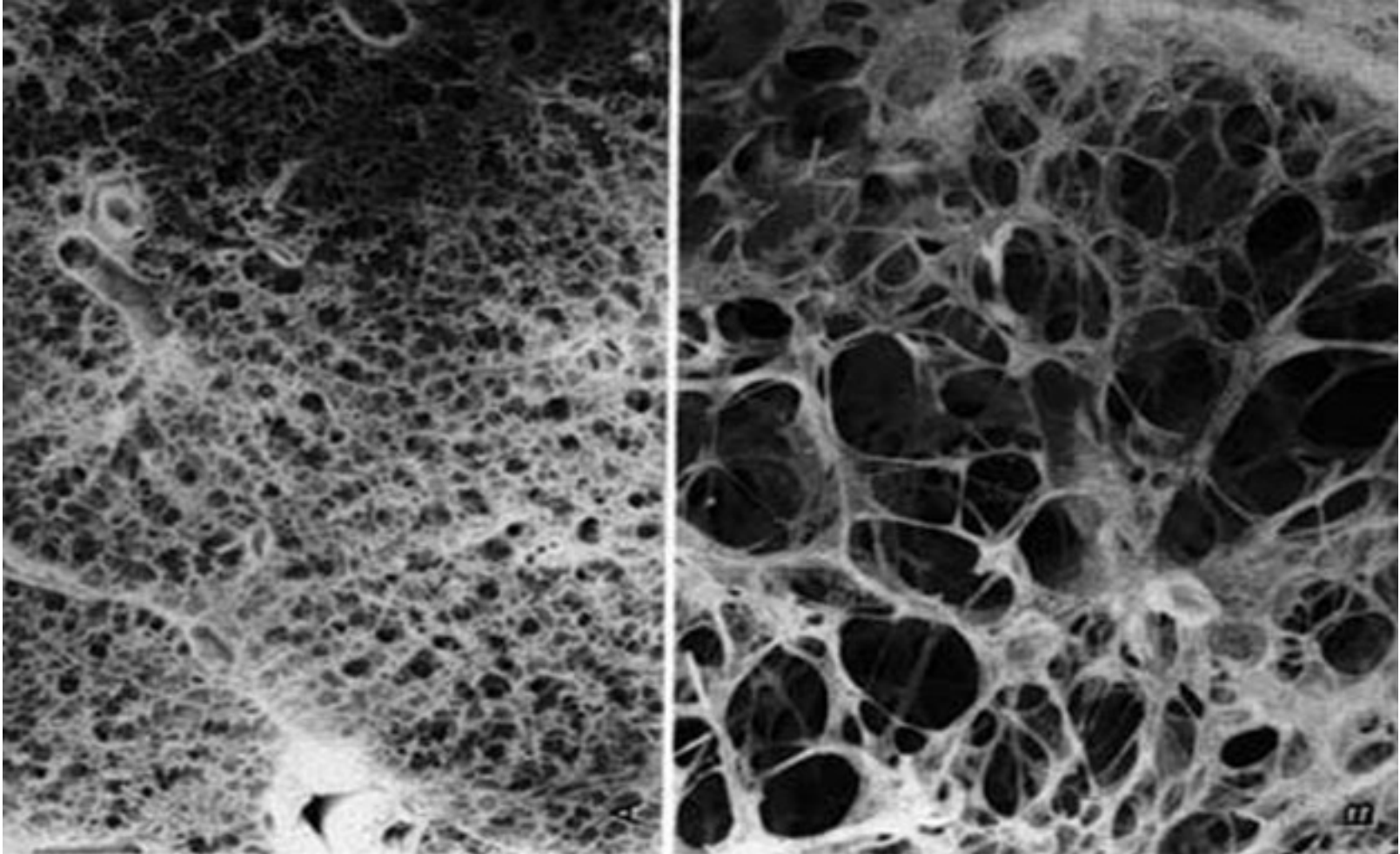
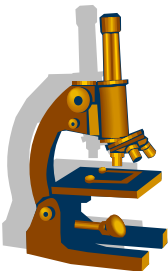


CENTRILOBULAR EMPHYSEMA

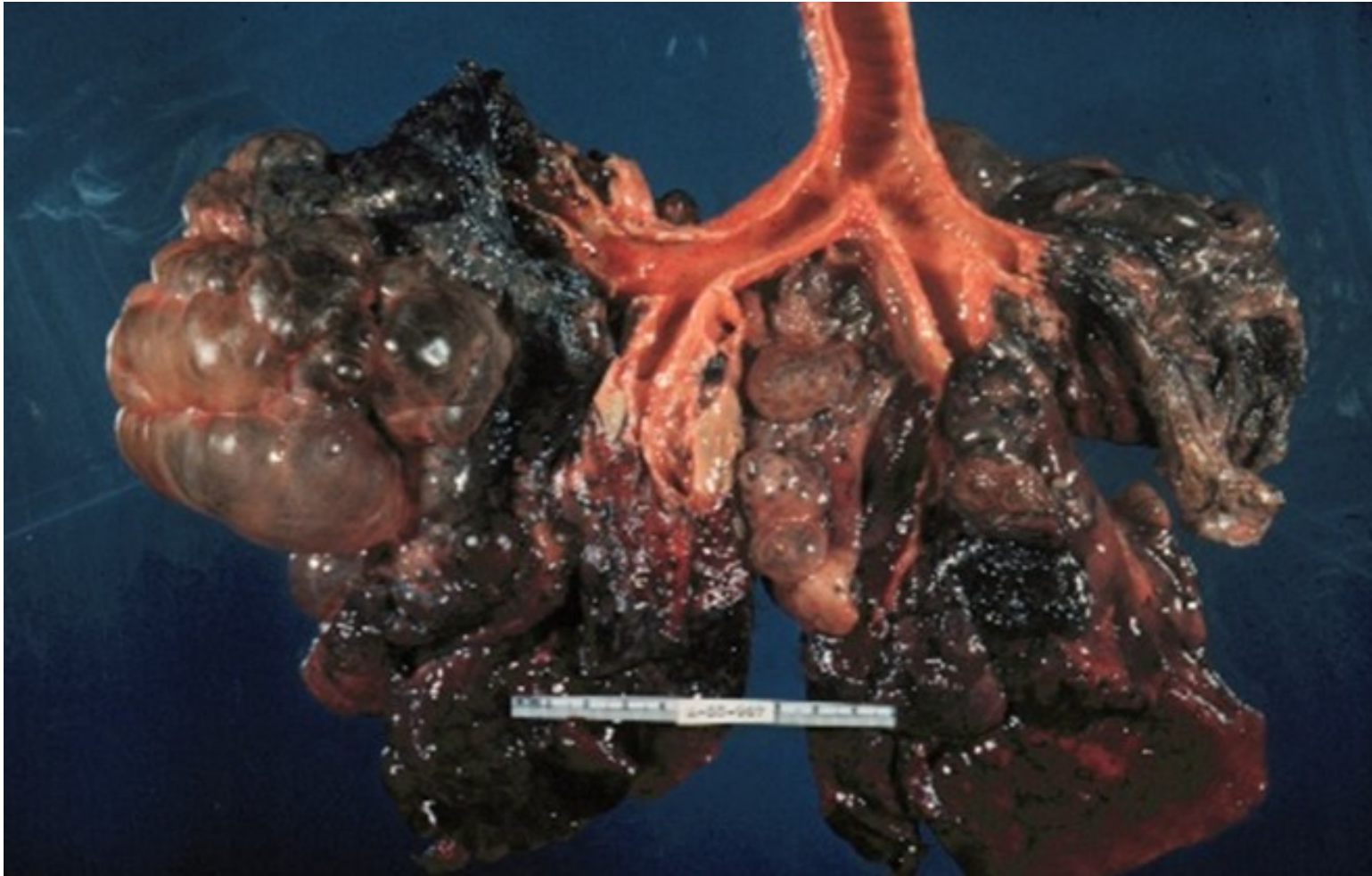
PANACINAR EMPHYSEMA

FIGURE 12-32

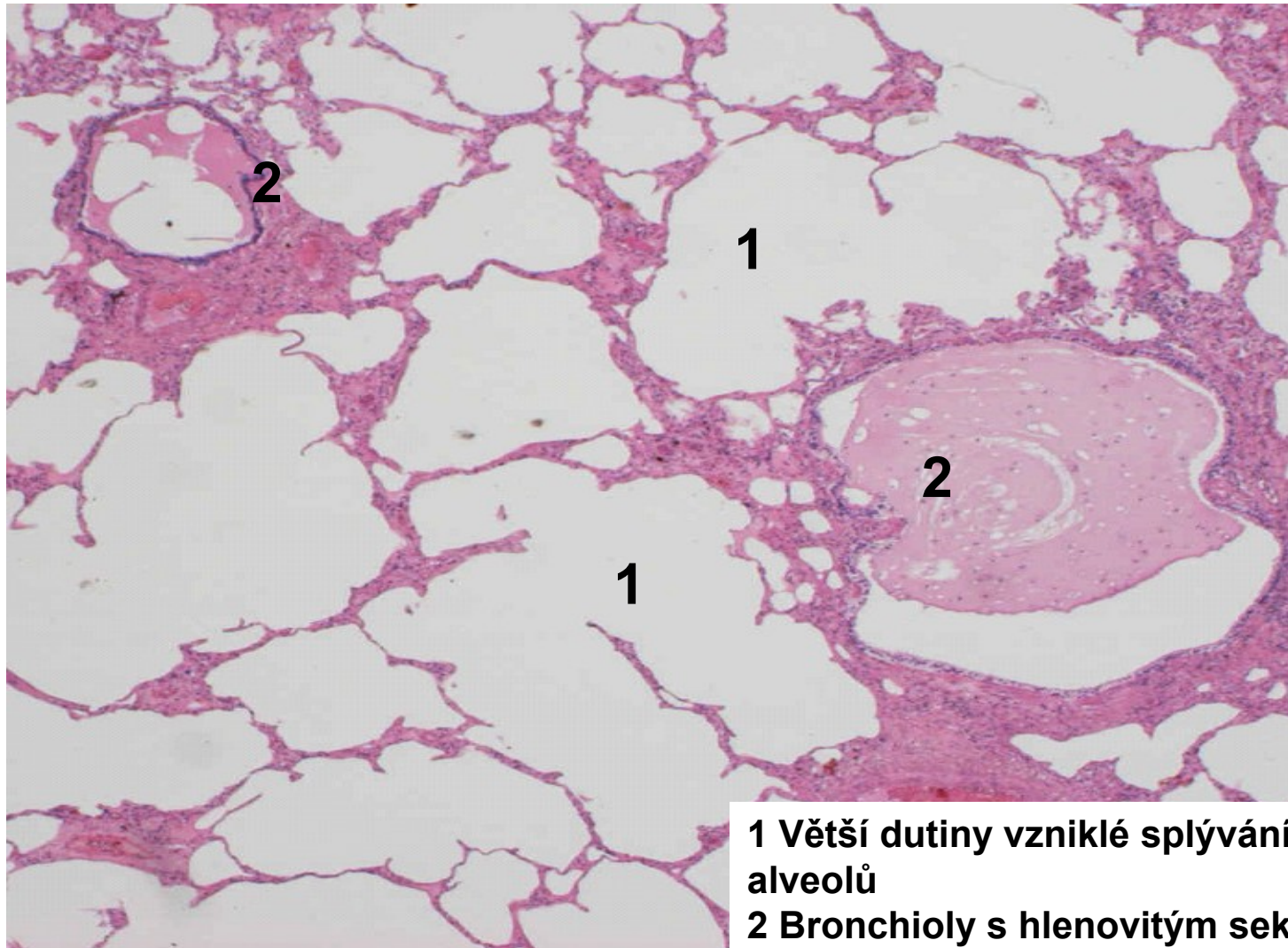
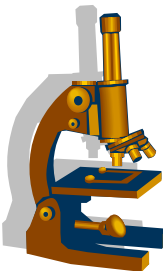
Plíce normální a s emfyzémem



Bulózní emfyzém

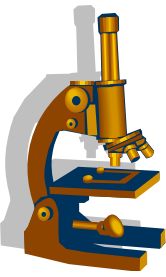


Emfyzém, panacinární forma



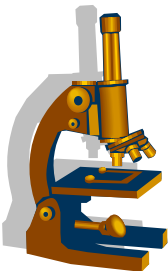
1 Větší dutiny vzniklé splýváním alveolů

2 Bronchioly s hlenovitým sekretem



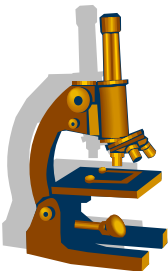
Projevy srdečního selhání na plicích

Alveolární edém



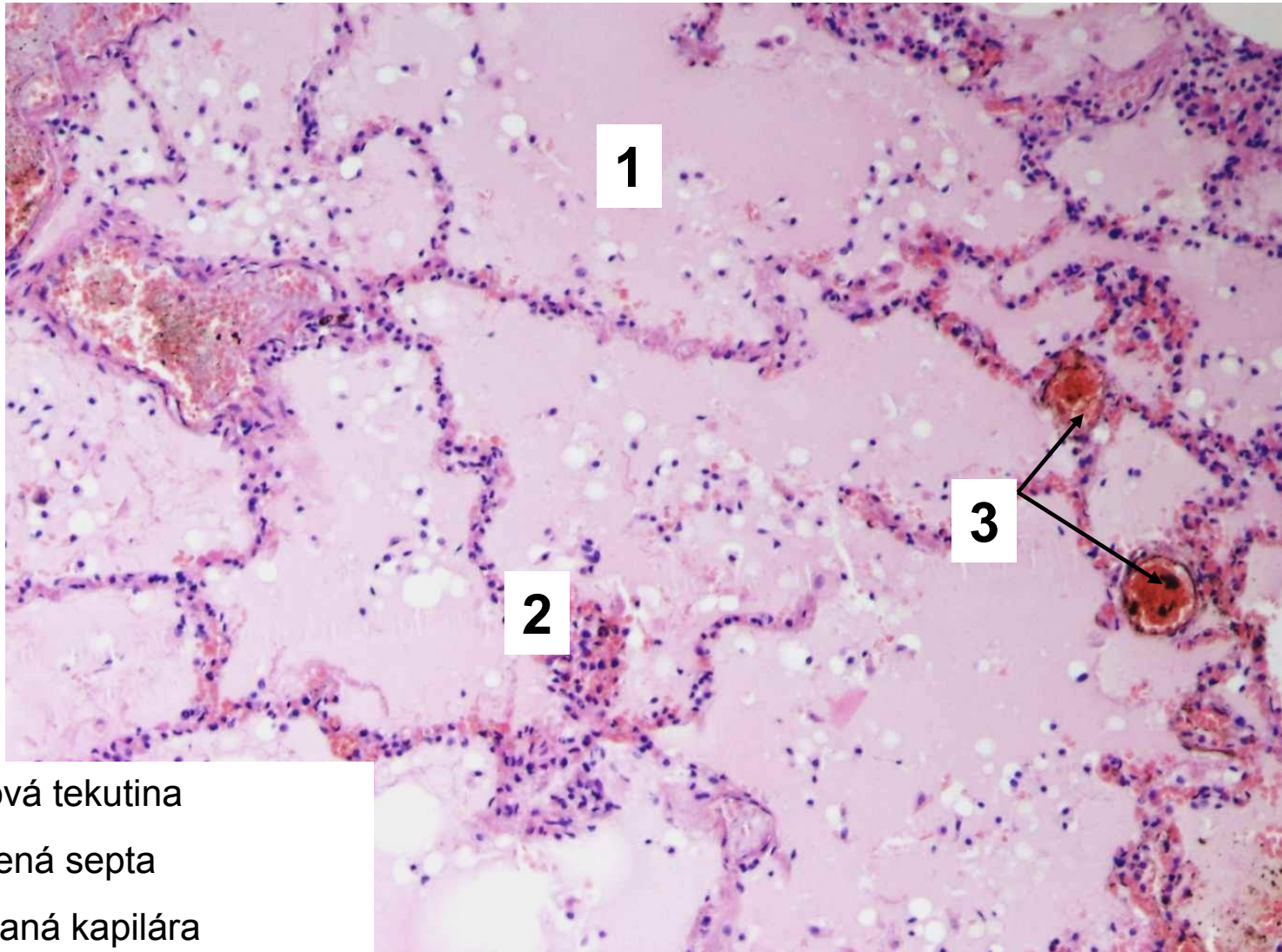
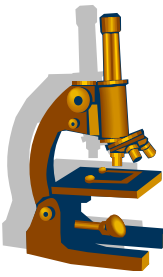
- nahromadění tekutiny v alveolech
- klinika:
 - vykašlávání řídkého narůžovělého sputa
- patofyziologie:
 - ↑ vaskulární permeabilita
 - ↑ hydrostatického tlaku v cévách
 - ↓ intravaskulárního osmotického tlaku
 - blokáda odtoku lymfy

Alveolární edém



- Makro:
 - plíce zvětšené, těžké, nevzdušné, překrvené
 - na řezu vytéká zpěňená tekutina
- Mikro:
 - alveoly vyplněny růžovou, homogenní tekutinou
 - kapiláry v interalveolárních septech ektatické a překrvené

Alveolární edém



1

2

3

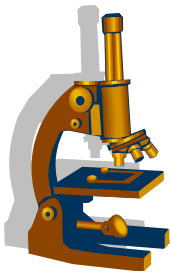
1. Edémová tekutina
2. Rozšířená septa
3. Dilatovaná kapilára

Chronická venostáza plic



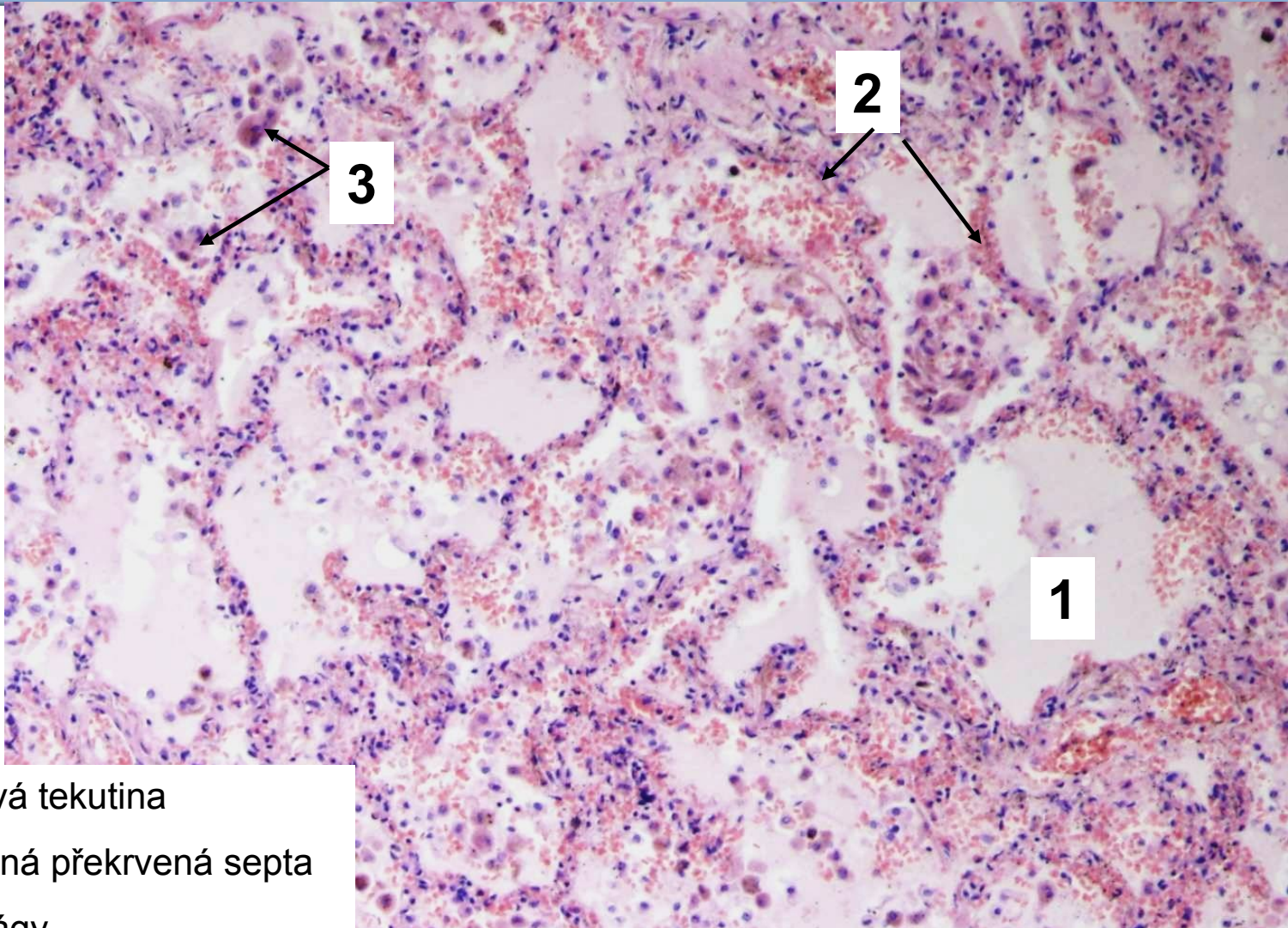
- vzniká při chronické levostranné srdeční insuficienci
 - etiologie:
 - nejčastěji ischemická choroba srdeční, hypertenze, chlopňové vady
- klinika (asthma cardiale):
 - kašel
 - rezavé sputum
 - dušnost
 - ortopnoe
 - paroxysmální noční dyspnoe
 - úleva vleže se zvednutou hlavou („polštáře pod hlavou“)

Chronická venostáza plic



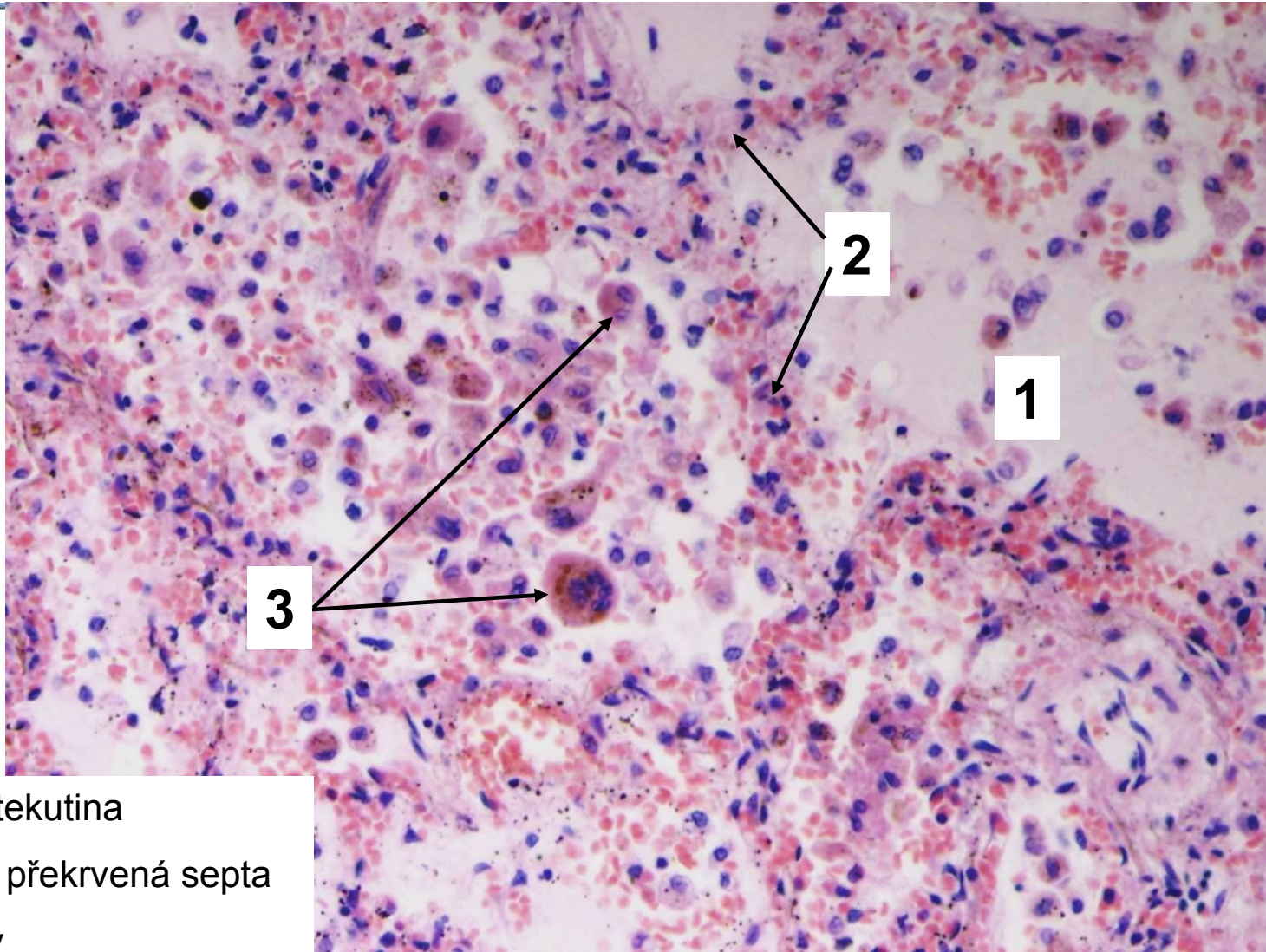
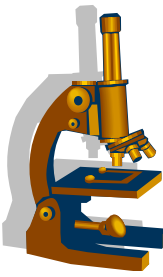
- Makro:
 - plíce mírně zvětšené
 - tužší
 - rezavě-hnědé barvy
 - rezavá/cyanotická indurace plic
- Mikro:
 - překrvení a fibrózní zesílení alveolárních sept
 - hemoragie v alveolech s účastí siderofágů:
 - histiocyty s cytoplazmatickými granuly hemosiderinu

Chronická venostáza plic



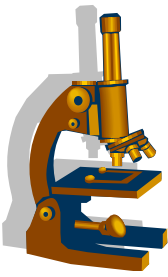
1. Edémová tekutina
2. Rozšířená překrvená septa
3. Siderofágy

Chronická venostáza plic

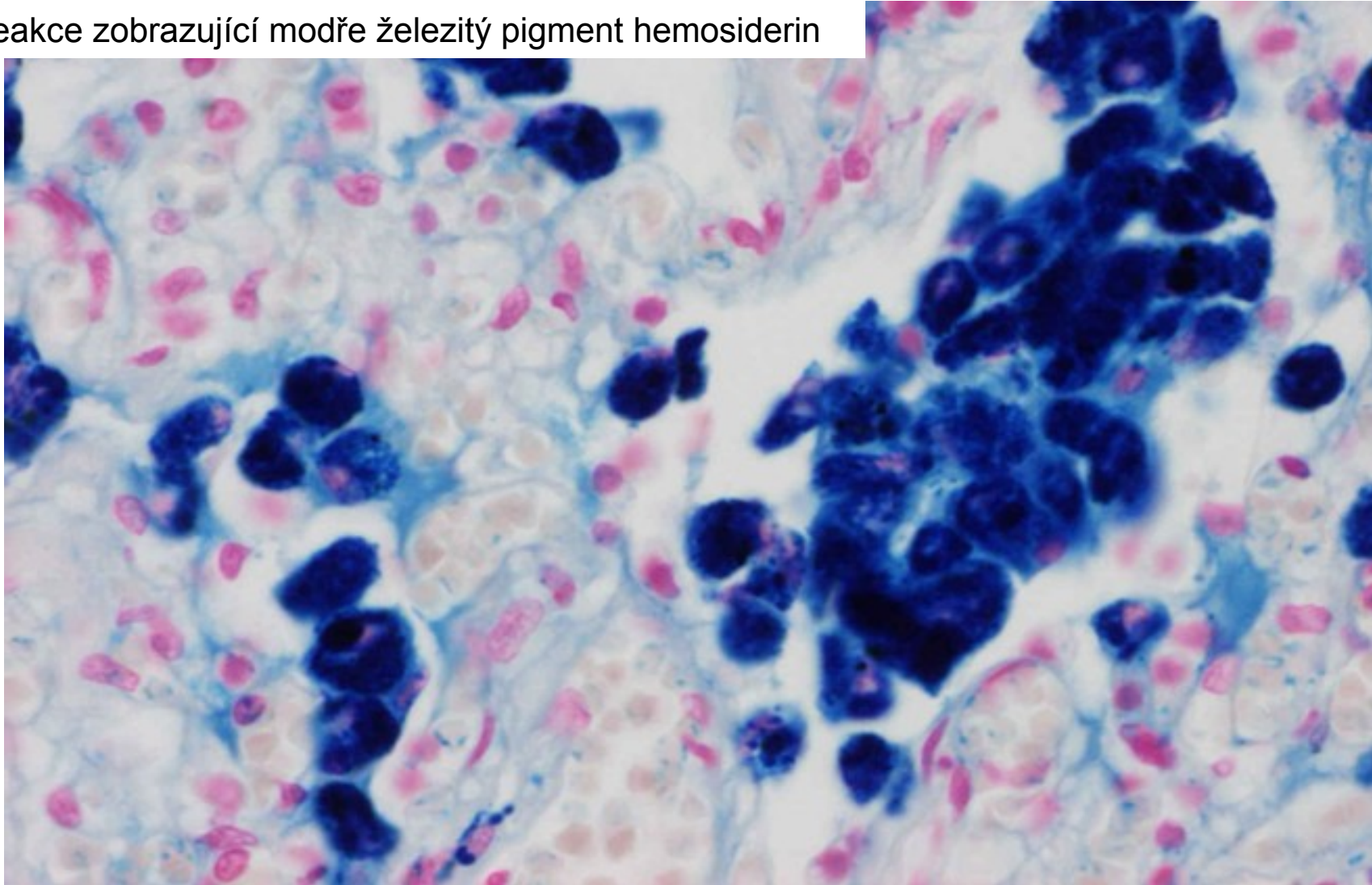


1. Edémová tekutina
2. Rozšířená překrvená septa
3. Siderofágy

Chronická venostáza plic



Perlsova reakce zobrazující modře železitý pigment hemosiderin



Hemoragický plicní infarkt



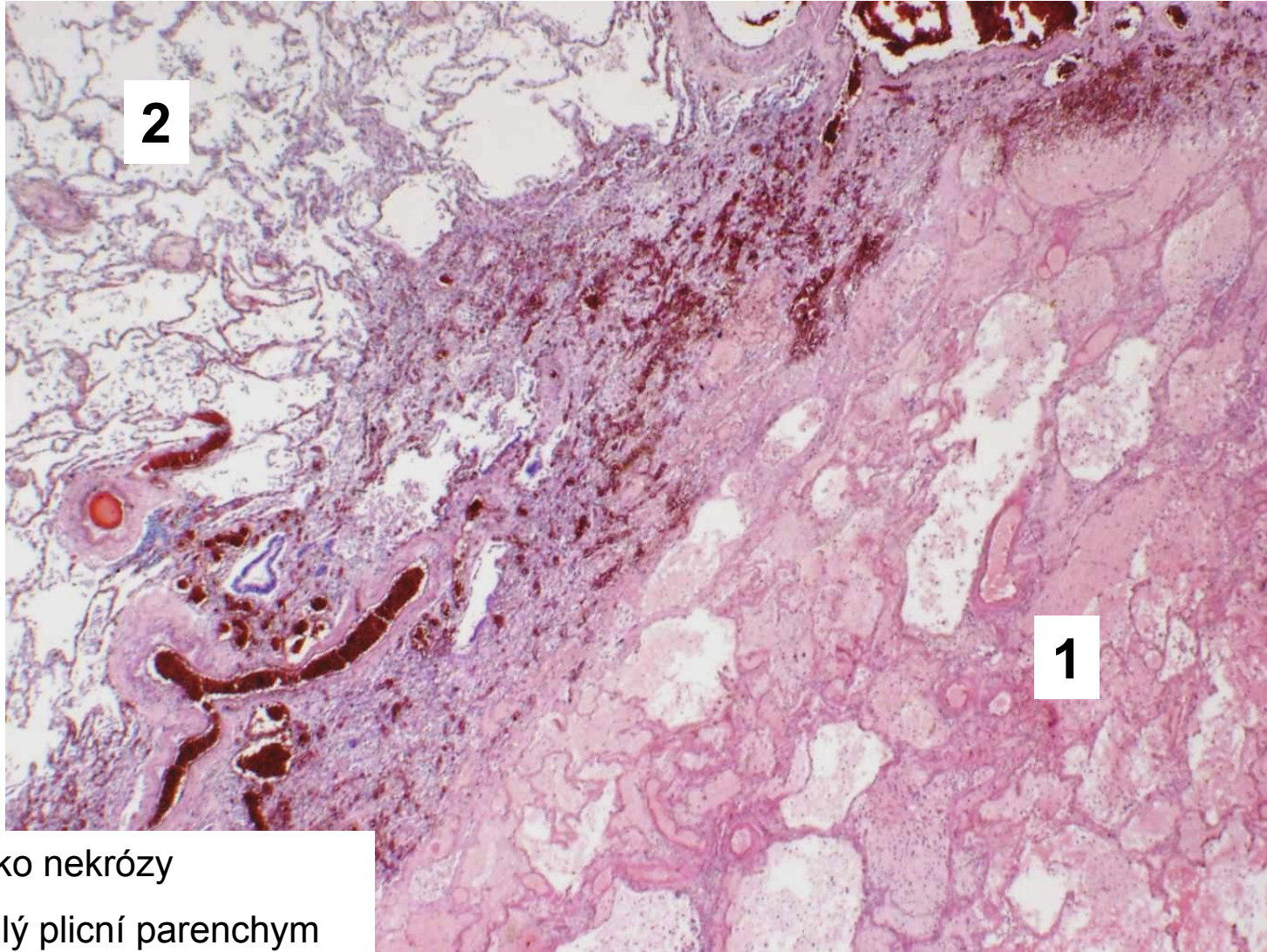
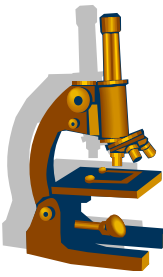
- etiologie:
 - trombembolizace středních větví a.pulmonalis v terénu pasivního městnání krve při chronickém srdečním selhávání (postižení obojího cévního zásobení plic současně)
- vznik většinou v dolních lalocích subpleurálně
- často vícečetný, různého stáří (sukcesivní embolizace)
- hojení:
 - granulační tkání, později tvorba vazivové jizvy
 - riziko transformace v absces, gangréna

Hemoragický plicní infarkt



- Makro:
 - ostře ohraničené ložisko klínovitého tvaru
 - tmavě-fialové barvy (čerstvý), žlutavě šedý (starší)
 - variabilní velikost
 - tužší konzistence
- Mikro:
 - nekrotický plicní parenchym
 - objemné erytrocytární extravazáty
 - při sekundární infekci vznik abscesu
 - často reaktivní fibrinózní pleuritida

Hemoragický plicní infarkt



2

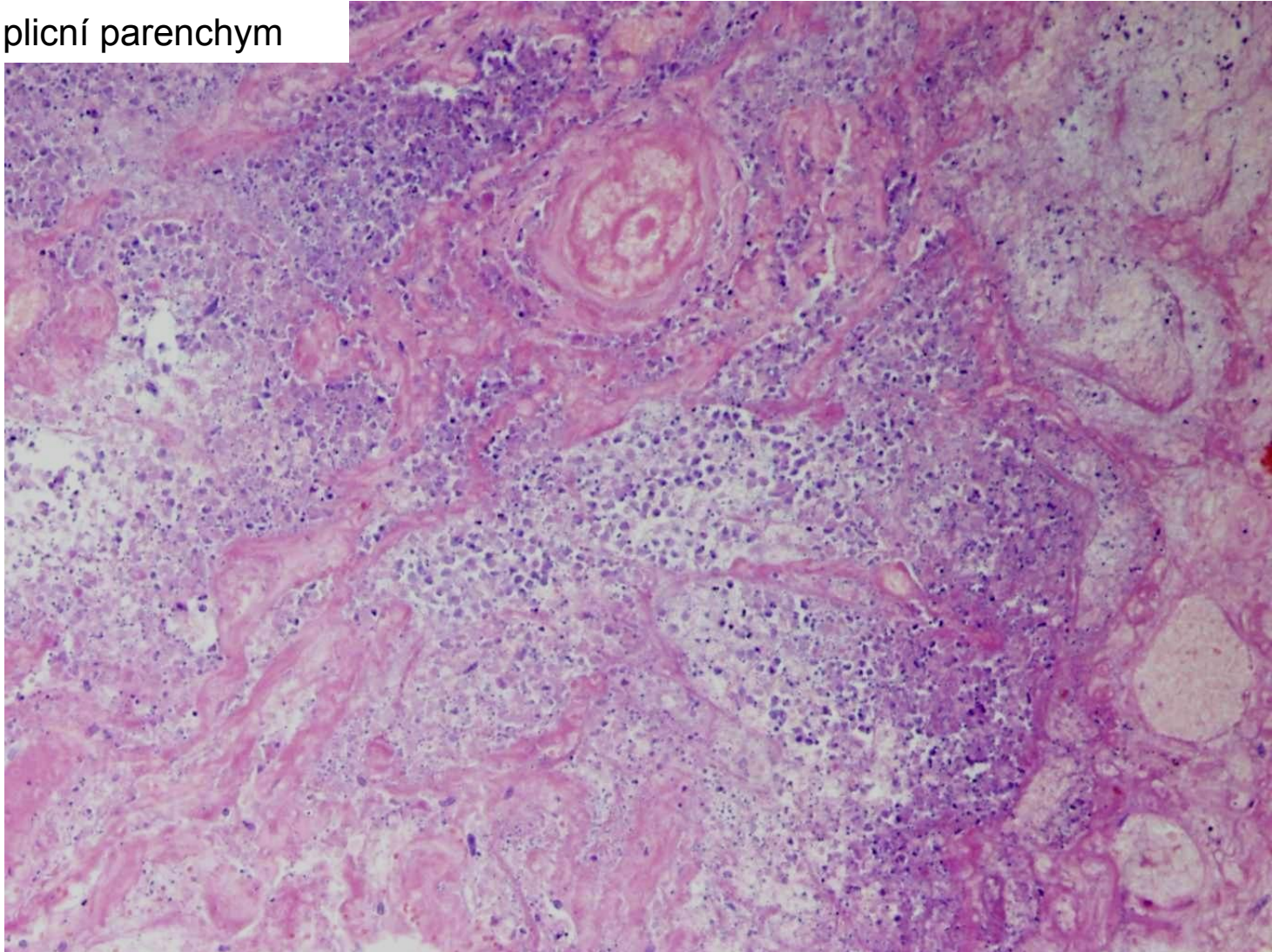
1

1. Ložisko nekrózy
2. Přilehlý plicní parenchym

Hemoragický plicní infarkt



Nekrotický plicní parenchym

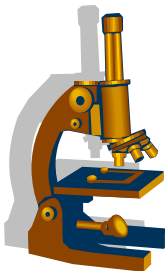


Difuzní alveolární poškození DAD– šoková plíce



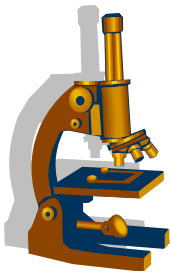
- jednotka ze skupiny akutního poškození plic, velmi závažný stav
- společný klinický obraz
 - akutně vzniklý stav charakterizovaný vznikem dyspnoe, tachypnoe, hypoxemie, hyperkapnie, bilaterální infiltráty v plicích na RTG
- **ARDS** (acute respiratory distress syndrome, adult respiratory distress syndrome):
 - syndrom akutní respirační tísně **dospělých**
 - patomorfologický podklad představuje šoková plíce – DAD (diffuse alveolar damage)
- **IRDS** (infant respiratory distress syndrome):
 - pozdní asfyktický syndrom
 - synonyma:
 - syndrom respirační tísně, syndrom hyalinních membrán
 - postihuje především **nedonošené a nezralé novorozence**
 - z donošených novorozenců ohroženy zejména děti diabetických matek a děti po císařském porodu
 - je způsoben nedostatkem surfaktantu
- společným histologickým rysem je tvorba **hyalinních blanek** (membrán), které lemují vnitřní plochu alveolů
 - ty jsou tvořeny bílkovinným materiálem a zbytky nekrotických pneumocytů

Difuzní alveolární poškození – šoková plíce



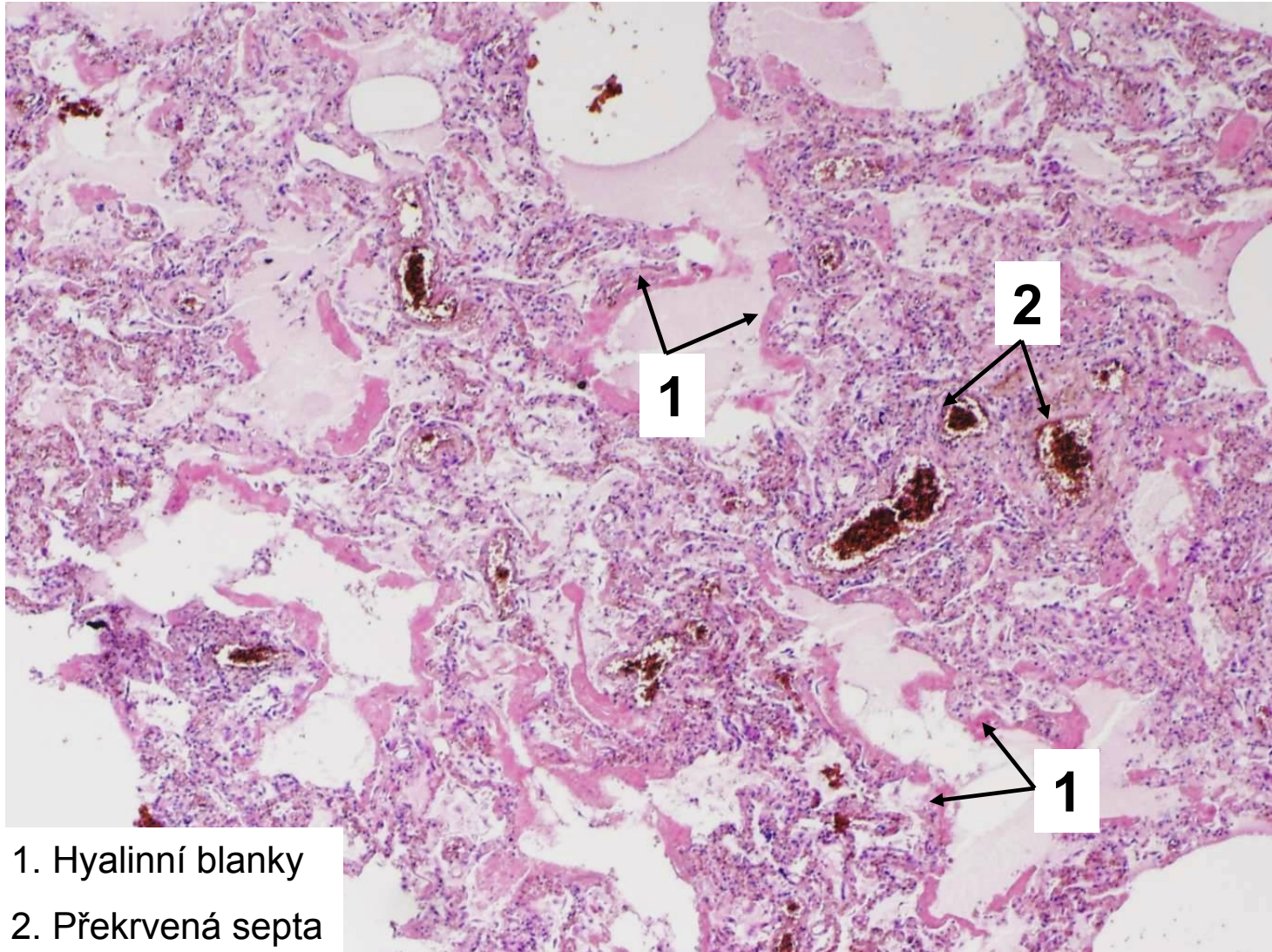
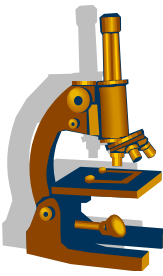
- klinika:
 - Progredující respirační nedostatečnost s náhlým vznikem dyspnoe, rezistence k O₂, vysoká úmrtnost
- etiologie:
 - Primární ARDS při:
 - zánětech plic, aspiraci žaludečního obsahu, kontuzi hrudníku, tukové embolii, inhalaci dráždivých chemických látek
 - Sekundární ARDS při:
 - při traumatickém či septickém šoku
 - akutní pankreatitidě
 - renální insuficienci (urémie)

Difuzní alveolární poškození – šoková plíce

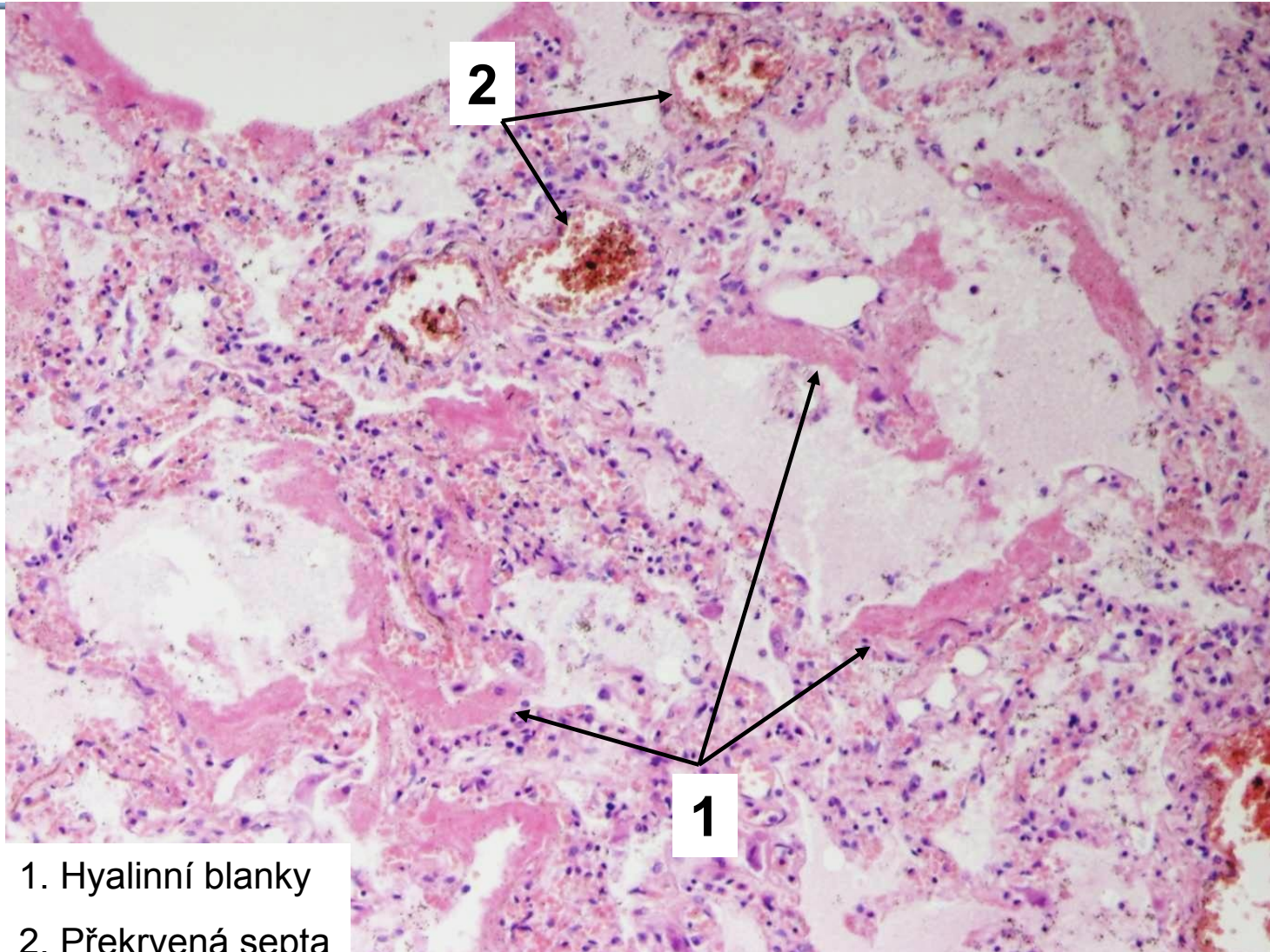
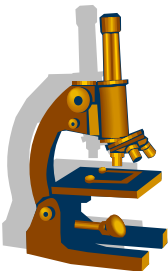


- Makro:
 - plíce těžká
 - tmavě červená
 - vlhká
- Mikro
 - fáze exsudativní:
 - kongesce kapilár, edém, hyalinní blanky do 48 hodin
 - fáze proliferativní:
 - regenerace výstelky (především pneumocyty II. typu)
 - likvidace zbytků hyalinních membrán makrofágy
 - proliferace fibroblastů v septech -> plicní fibróza

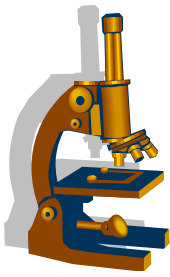
Difuzní alveolární poškození (exudativní fáze)



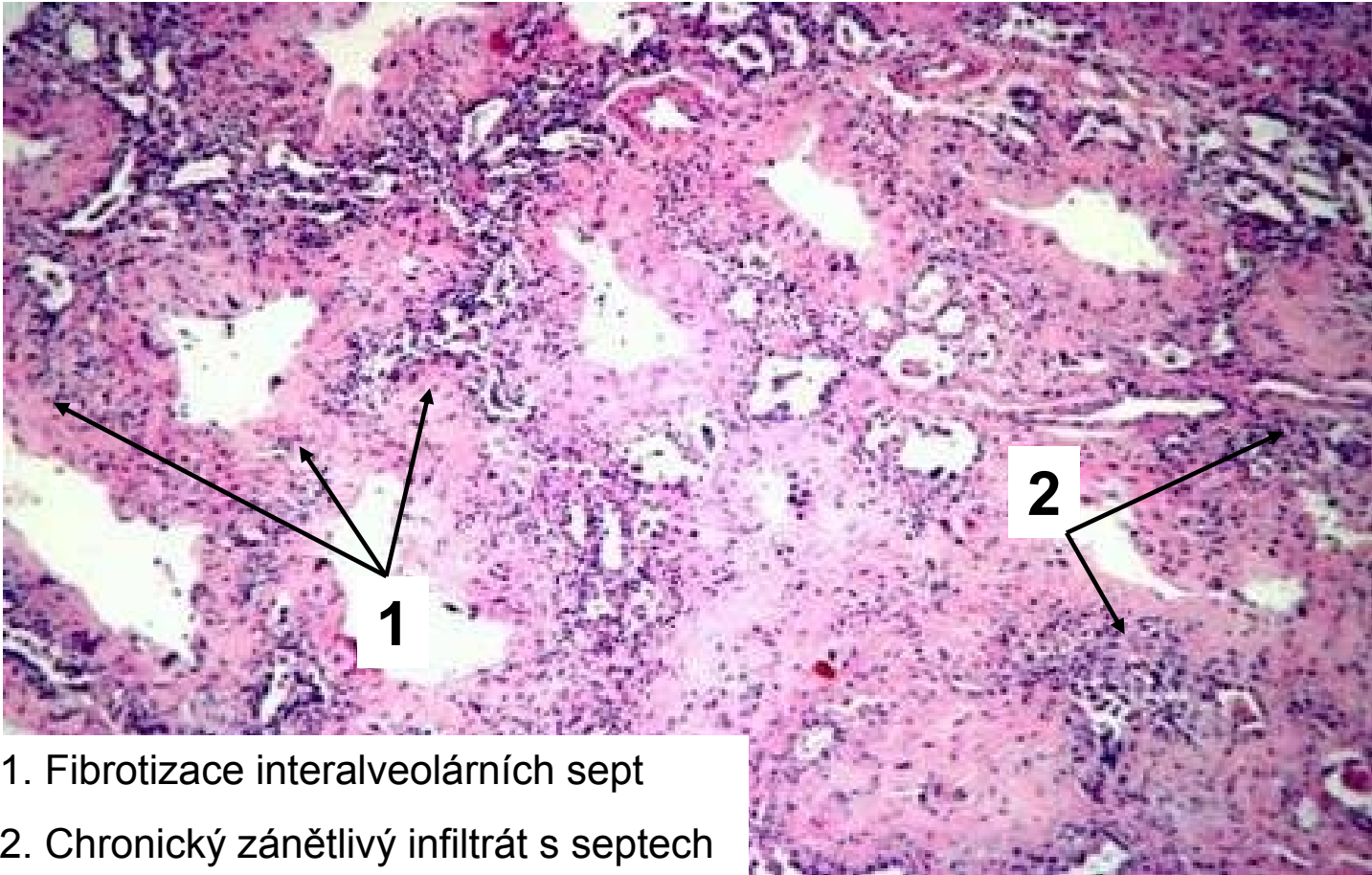
Difuzní alveolární poškození – šoková plíce



1. Hyalinní blanky
2. Překrvená septa



Difuzní alveolární poškození (proliferativní fáze)



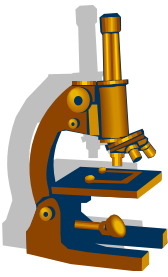
1. Fibrotizace interalveolárních sept
2. Chronický zánětlivý infiltrát s septech

Aspirace amniové tekutiny

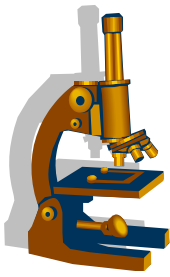


- určité množství aspirováno během porodu
 - klinicky nevýznamné
- masivní aspirace spojená s asfyxií
 - poruchy pupečníku či placenty
- klinika:
 - změny ozev plodu – co nejrychleji řešit!

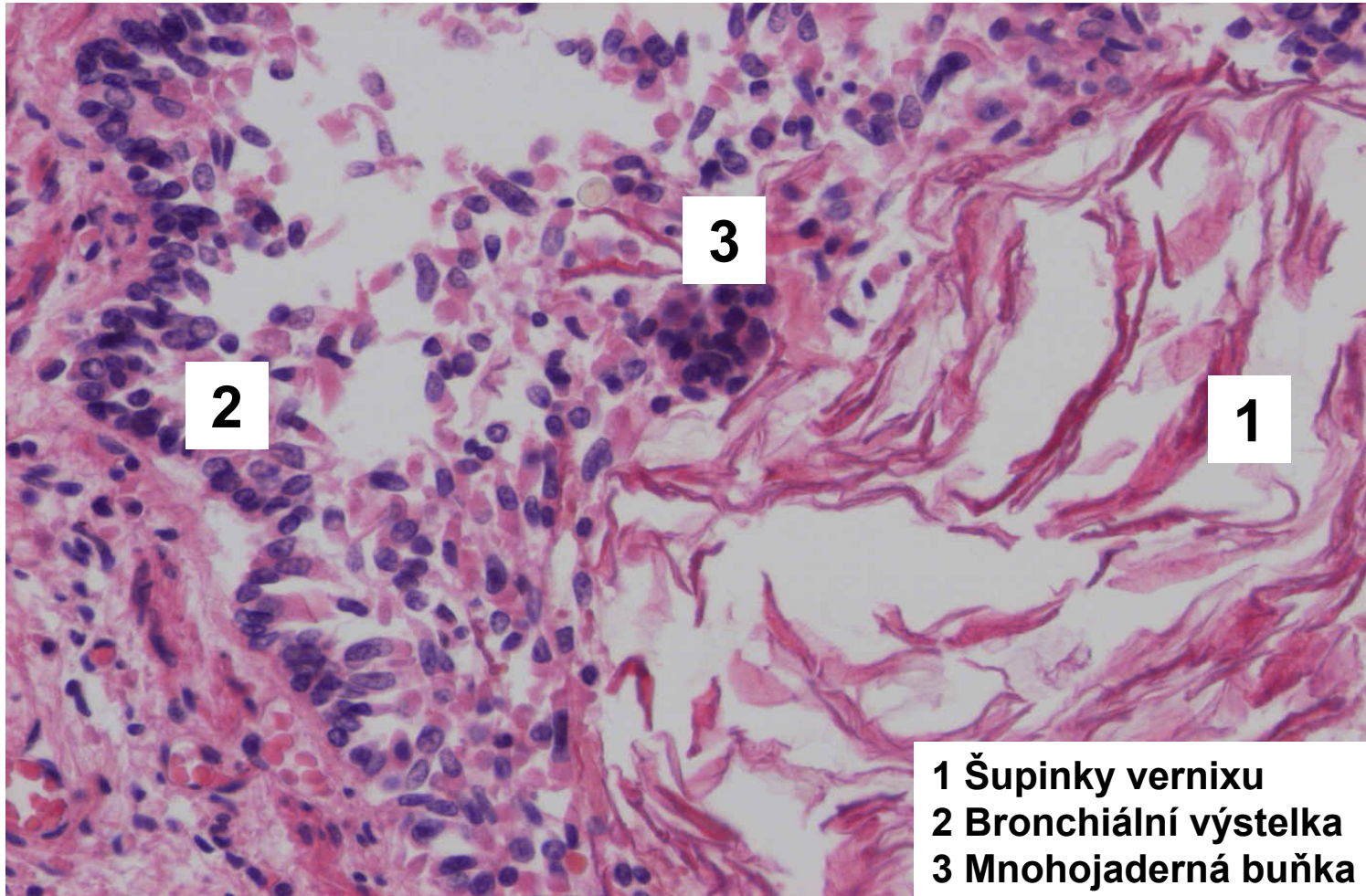
Aspirace amniové tekutiny



- Mikro:
 - v bronších a alveolech četné keratinové šupiny
 - amniové buňky
 - lanugo
 - mekoniová tělíška
 - infikovaná plodová voda → rozvoj **adnátní pneumonie**

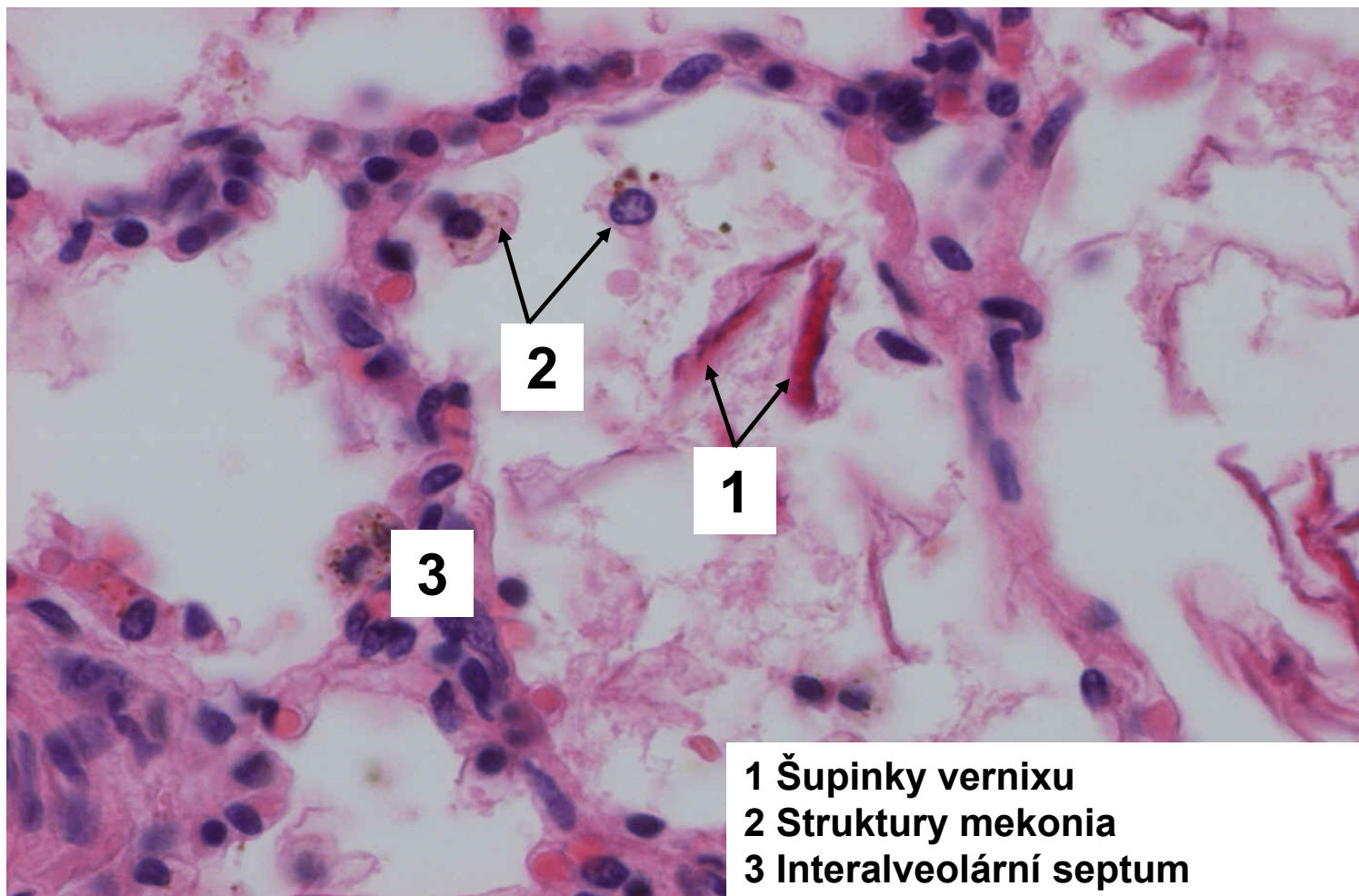
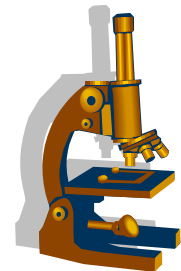


Amniální aspirace, šupinky vernixu v bronchiolu

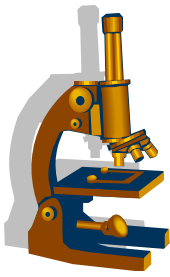


- 1 Šupinky vernixu
- 2 Bronchiální výstelka
- 3 Mnohojaderná buňka

Amniální aspirace, šupinky vernixu intraalveolárně



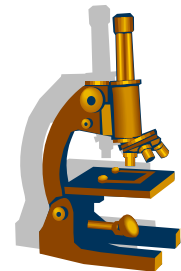
- 1 Šupinky vernixu
- 2 Struktury mekonia
- 3 Interalveolární septum



Difuzní alveolární hemoragie

- těžký akutní stav spojený s dysfunkcí plic při krvácení do intersticia a alveolů
- klinika: dušnost, těžká respirační insuficience, kašel, hemoptýza, někdy i smrt
- postiženy obě plíce, změny stejného stáří
- příčiny
 - **autoimunitní vaskulitidy**- granulomatóza s polyangiitidou, mikroskopická polyangiitis
 - **systémové autoimunitní choroby**- Goodpastureův syndrom, SLE
 - **idiopatická**

Infekční plicní záněty - klasifikace



DĚLENÍ NA ZÁKLADĚ ANATOMICKÉ DISTRIBUCE ZMĚN:

• **povrchové bakteriální:**

- lobární pneumonie
- bronchopneumonie

• **intersticiální**

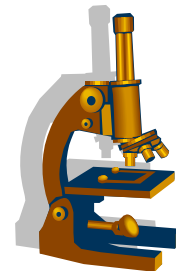
- rozpadové (absces, gangréna)
- nehnisavé (viry, chlamydie, makoplazmata...)

DĚLENÍ NA ZÁKLADĚ ETIOLOGIE:

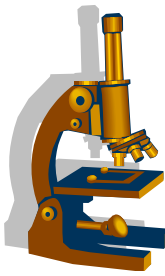
• v současnosti v klinické praxi nejběžnější

- bakteriální
- virové
- mykotické
- TBC
- atypická mykobakteriíza

Bakteriální záněty



- brány infekce:
 - vlastní flóra HCD
 - inhalace z okolí
 - hematogenně
 - per continuitatem
- Základní formy
 - **komunitní** - u nehospitalizovaných pacientů- odpovídá přibližně lobární pneumonii
 - **nozokomiální** - u hospitalizovaných, často nepohyblivých, s UPV, komorbiditami (často pneumonie **hypostatická**, či **aspirační**)
 - **oportunní** - pacienti s těžkou poruchou imunity, častý atypický průběh
- Makroskopie: tužší parenchym - drobná ložiska postupně splývající (vzhled bronchopneumonie se plynule mění ve vzhled lobární pneumonie)



Lobární pneumonie (krupózní)

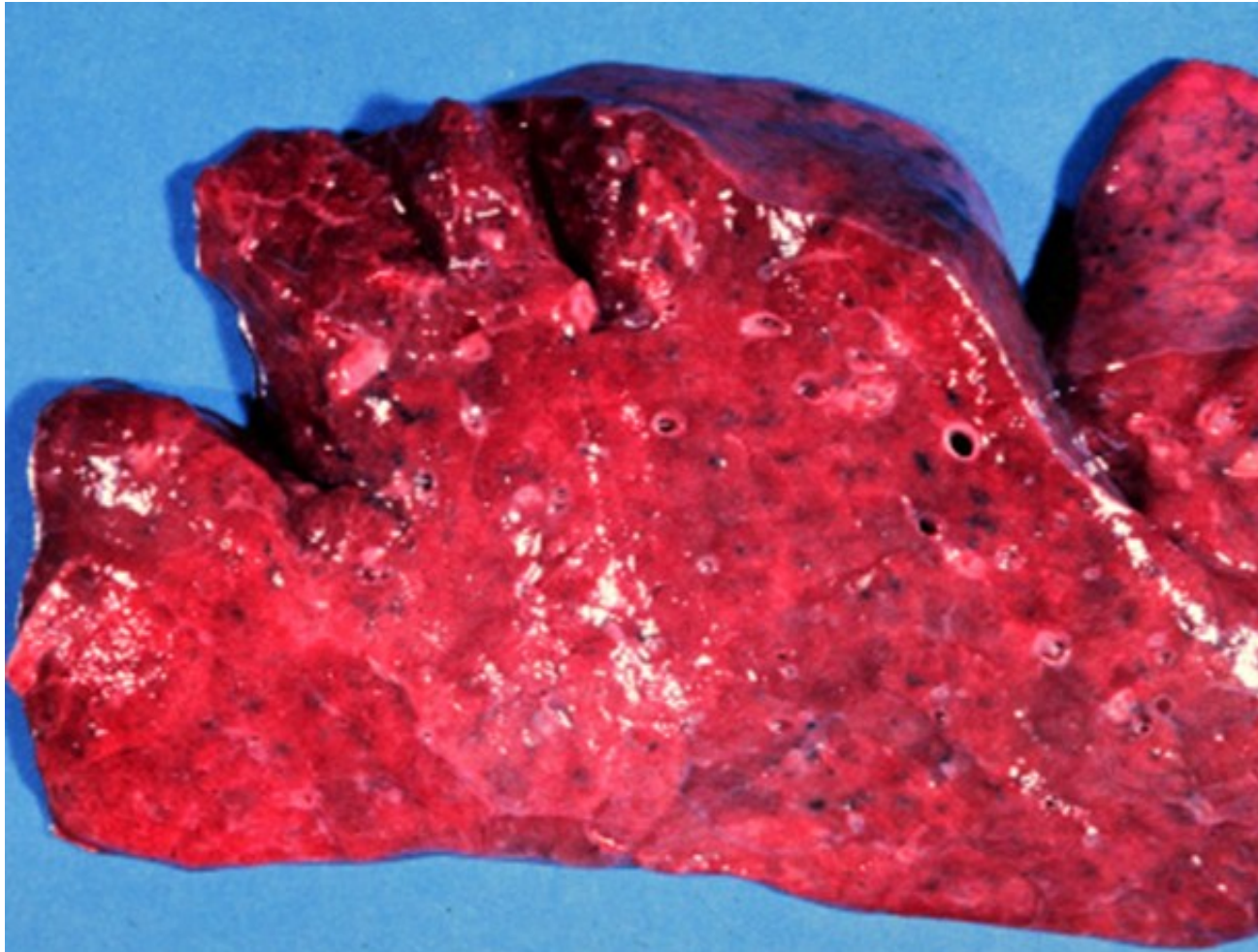
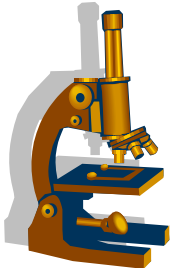
- povrchový **fibrinózní** zánět
- postižena většina/celý lalok
 - všude stejný histologický obraz
 - starší/imunokompromitovaní pacienti → bez ATB fatální
- etiologie:
 - *S. pneumoniae* pneumokok 90%; méně Klebsiela, Stafylokok
- málo obvyklý v dětství a stáří, častěji muži
- neléčená – 4 stádia:
 - st. zánětlivého edému
 - st. červené hepatizace
 - st. šedé hepatizace
 - st. rezoluce

Lobární pneumonie (krupózní)

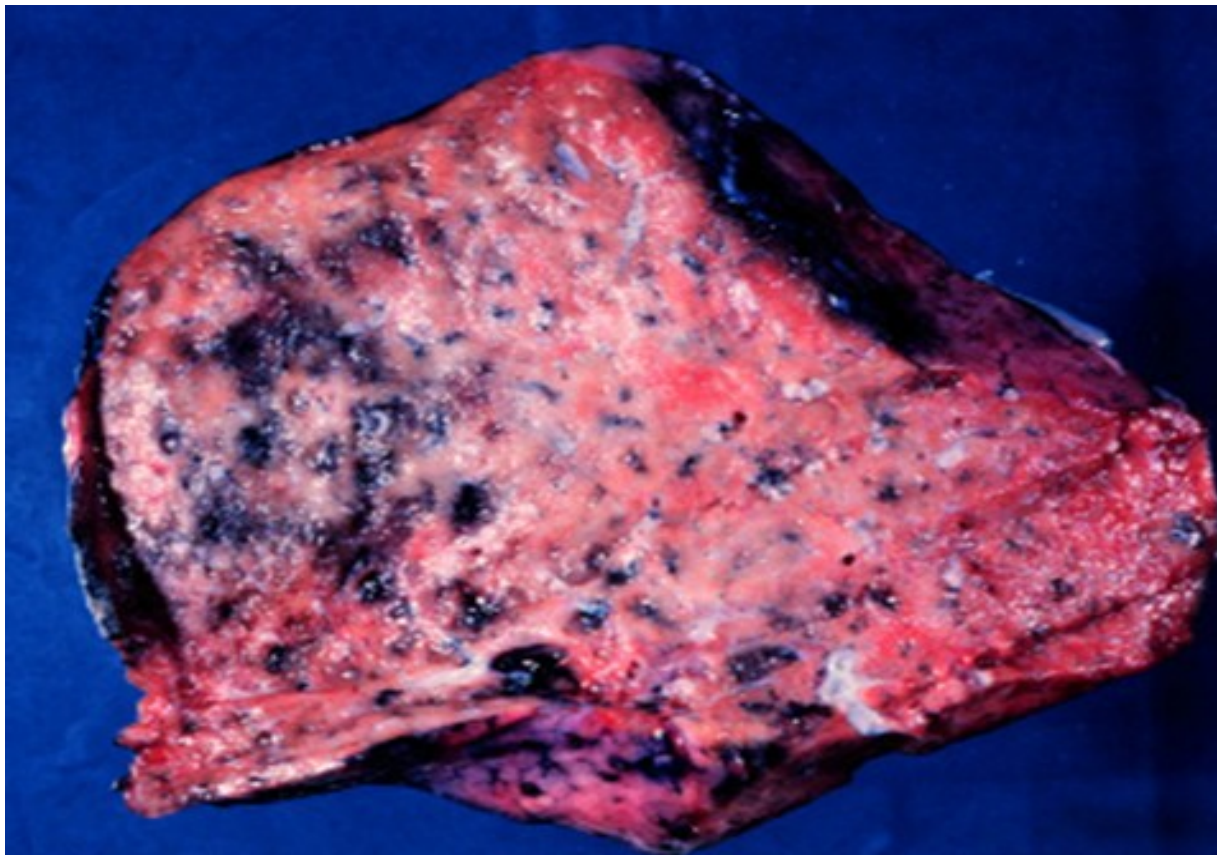
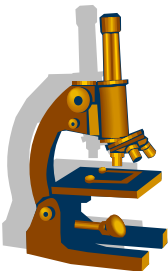


- hojení
 - ad integrum
 - komplikace:
 - empyém
 - absces
 - karnifikace >plícní hypertenze >cor pulmonale chronicum
 - sepse
 - metastatické hnisání
 - např. leptomeningitis, pericarditis, endocarditis...

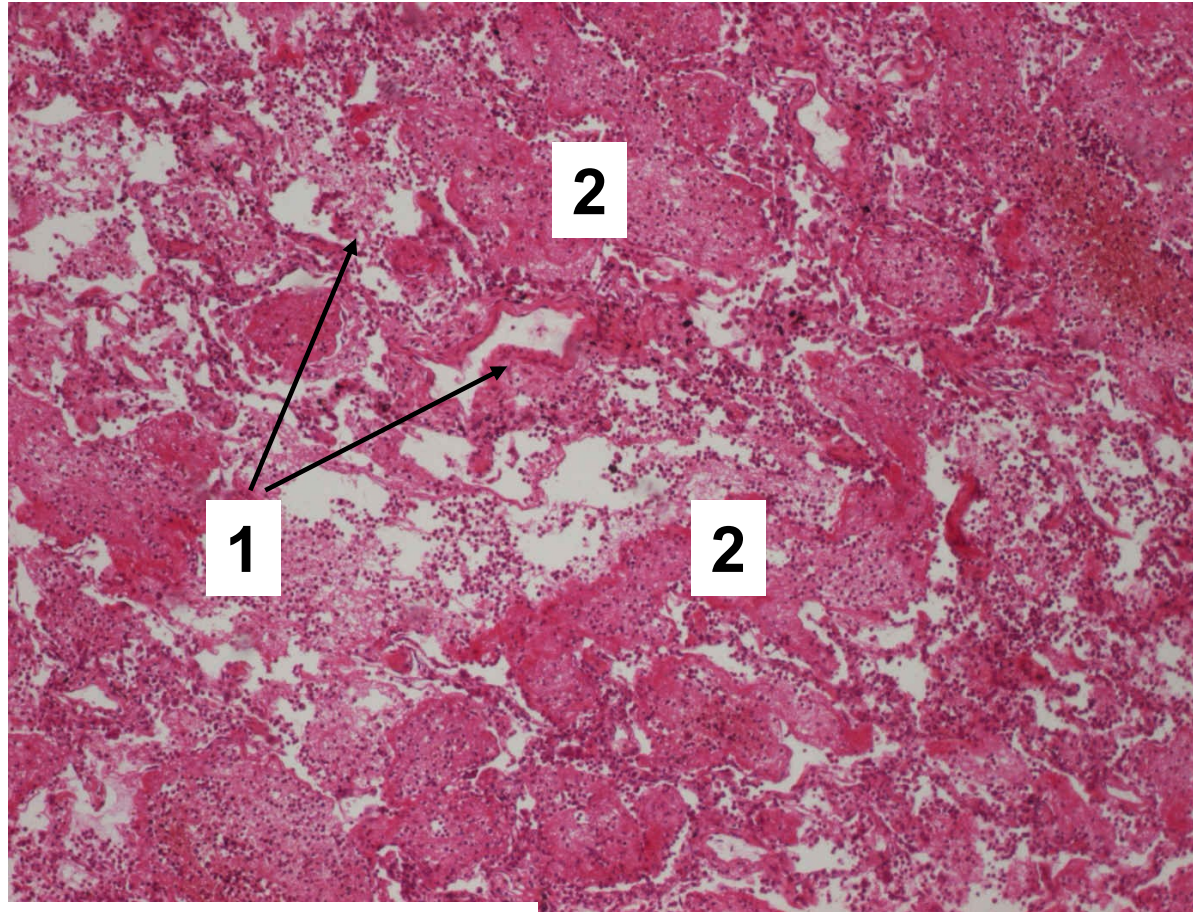
Lobární pneumonie, červená hepatizace



Lobární pneumonie, šedá hepatizace



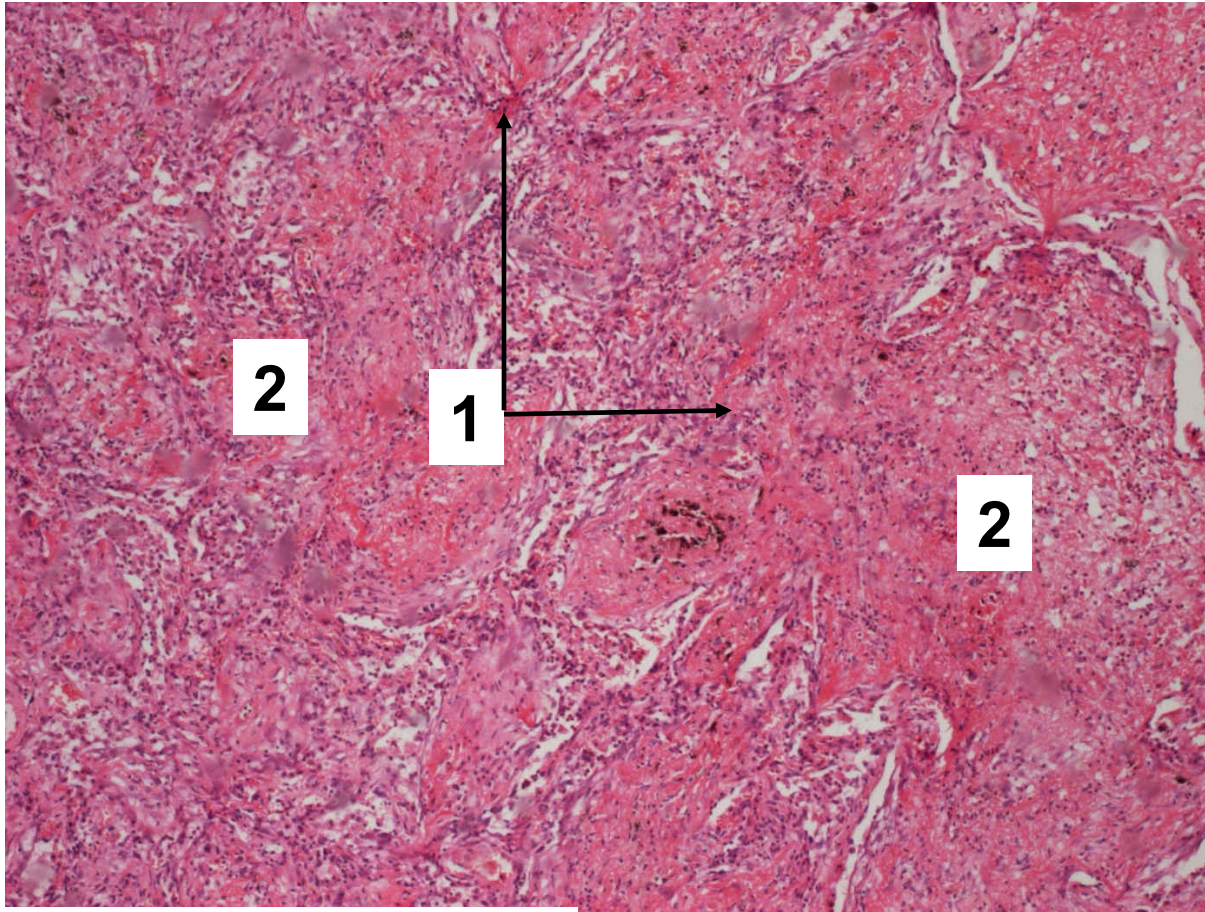
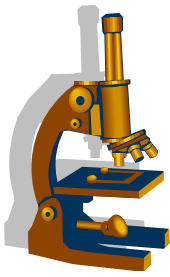
Lobární pneumonie



1. Interalveolární septa

2. Alveoly s převážně fibrinózním exsudátem

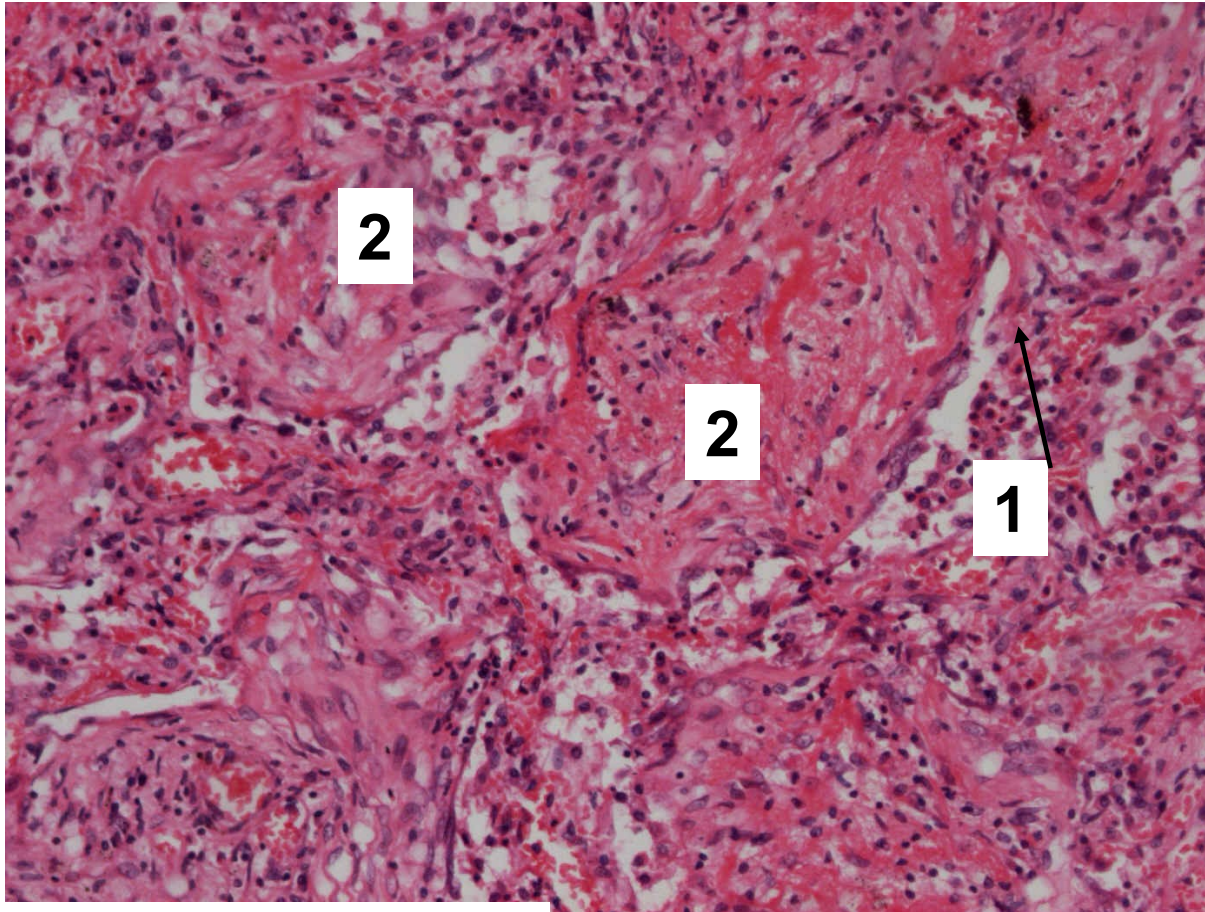
Lobární pneumonie



1. Interalveolární septa

2. Alveoly s převážně fibrinózním exsudátem

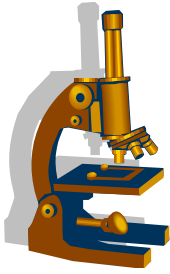
Lobární pneumonie



1. Interalveolární septa

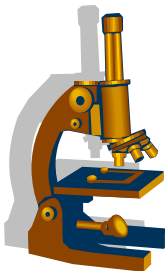
2. Fibrinózní exsudát prostoupený fibroblasty

Bakteriální pneumonie - bronchopneumonie



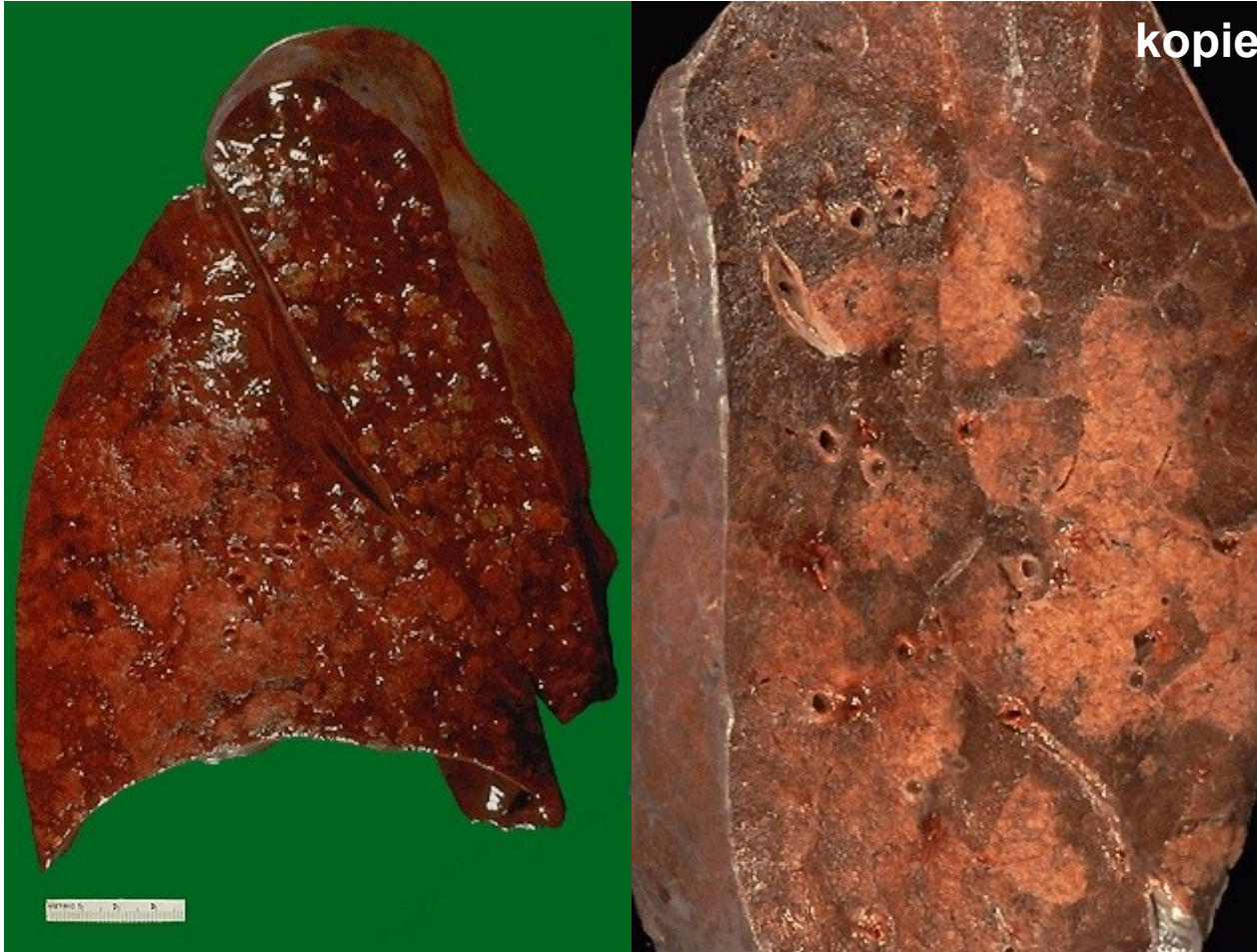- povrchový lalůčkový zánět ložiskového charakteru - ložiska konsolidace parenchymu
- šíření zánětu descendentní cestou z bronchu a bronchiolů
- obvykle v dětství a stáří
- obvykle nasedající na preexistující onemocnění
- etiologie:
 - Streptokok, Stafylokok, Haemophilus, Klebsiela
 - Legionella– mikro:
 - splývající fibrinózně-hnisavá bronchopneumonie s fibrinózní pleuritidou
- komplikace zánětu:
 - vznik pleuritidy
 - tvorba abscesu
 - rozvoj septického stavu

Bakteriální pneumonie - bronchopneumonie

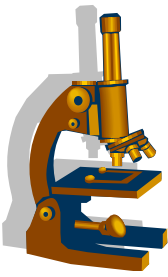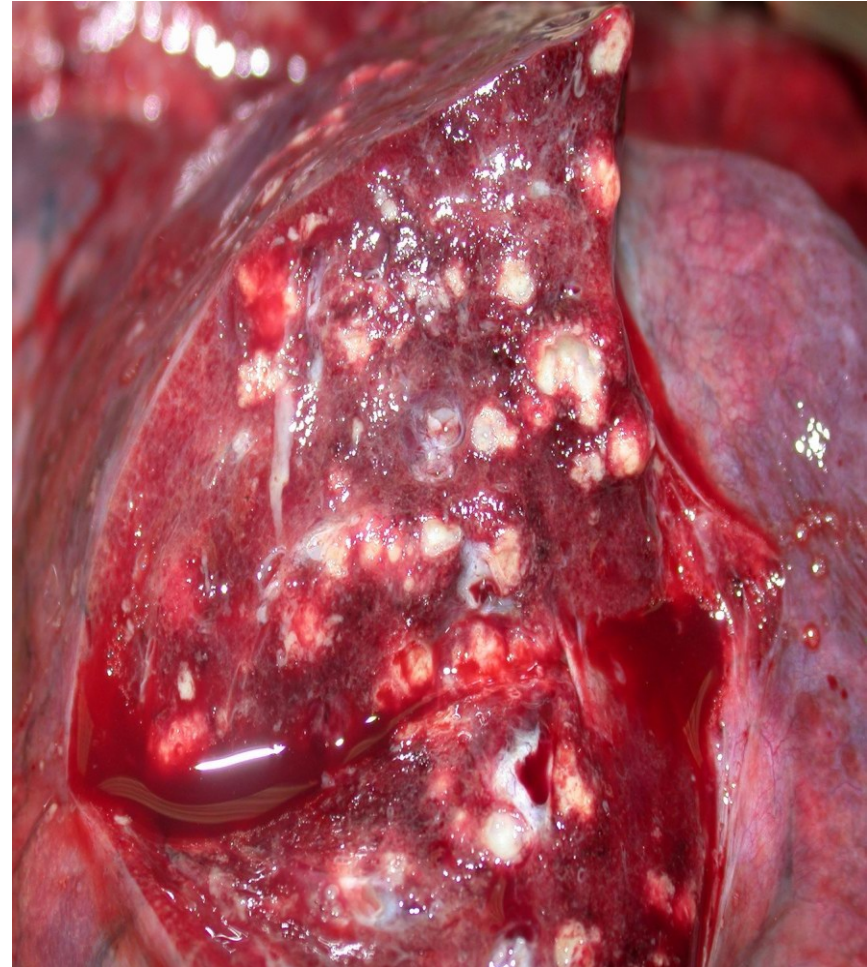
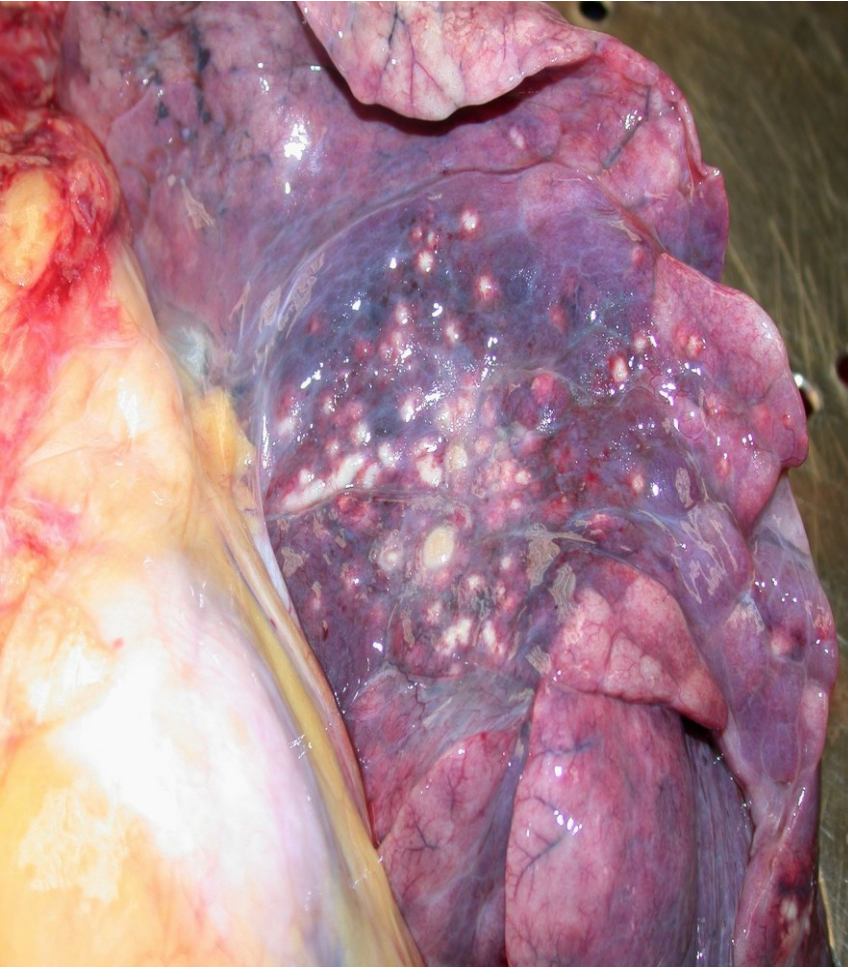

- Makro
 - plíce prosáklá, překrvená s drobnými šedožlutými nevzdušnými ložisky
- Mikro
 - různé typy exsudátu:
 - katarálně hnisavý
 - hnisavý
 - fibrinózní
 - při hnisavé kolikvaci interaveolárních sept vzniká **abscedující** forma

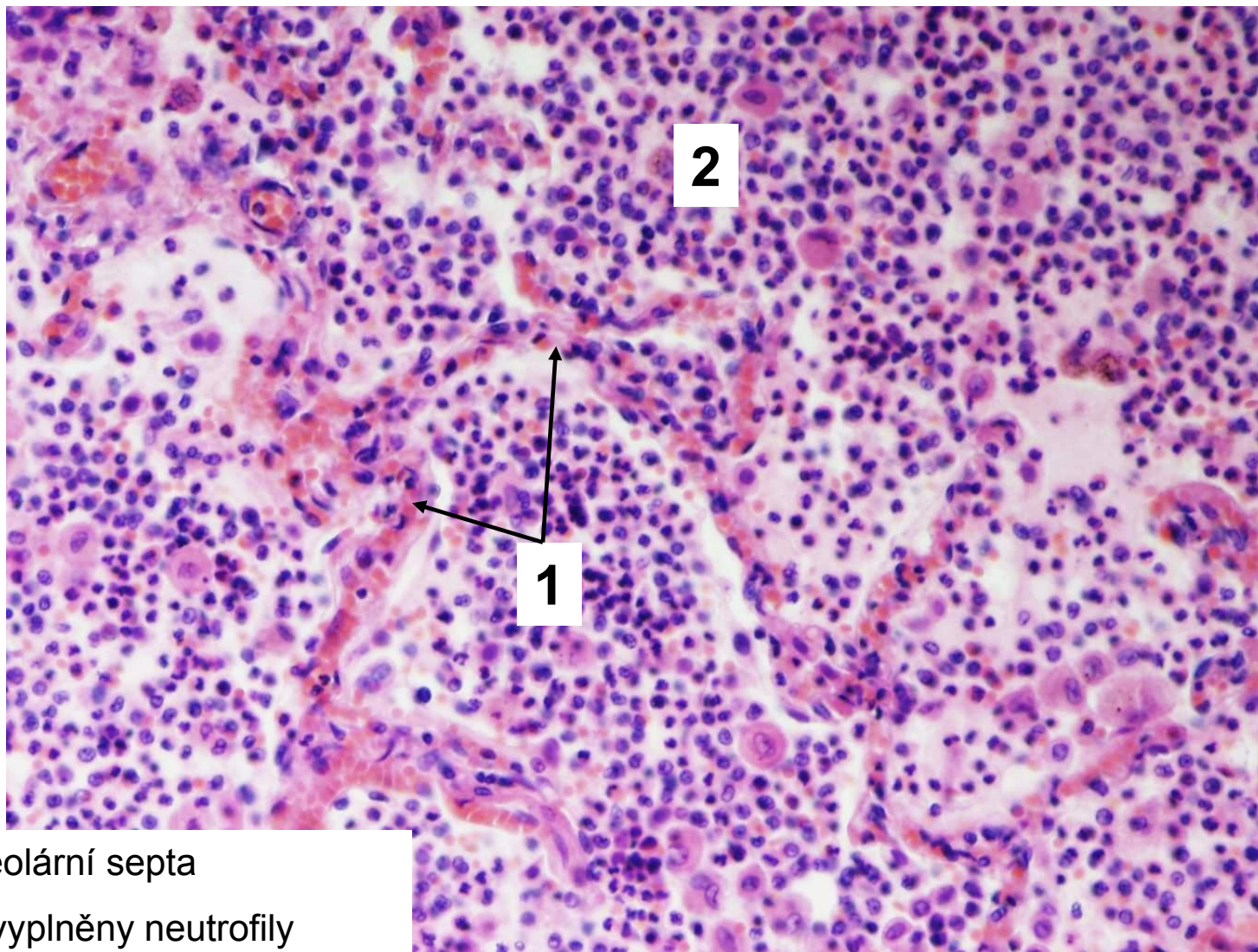
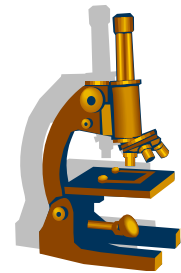
Bakteriální pneumonie - bronchopneumonie



Ascedující bronchopneumonie

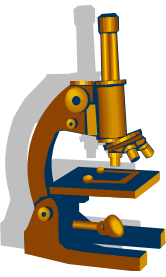


Hnisavá bronchopneumonie

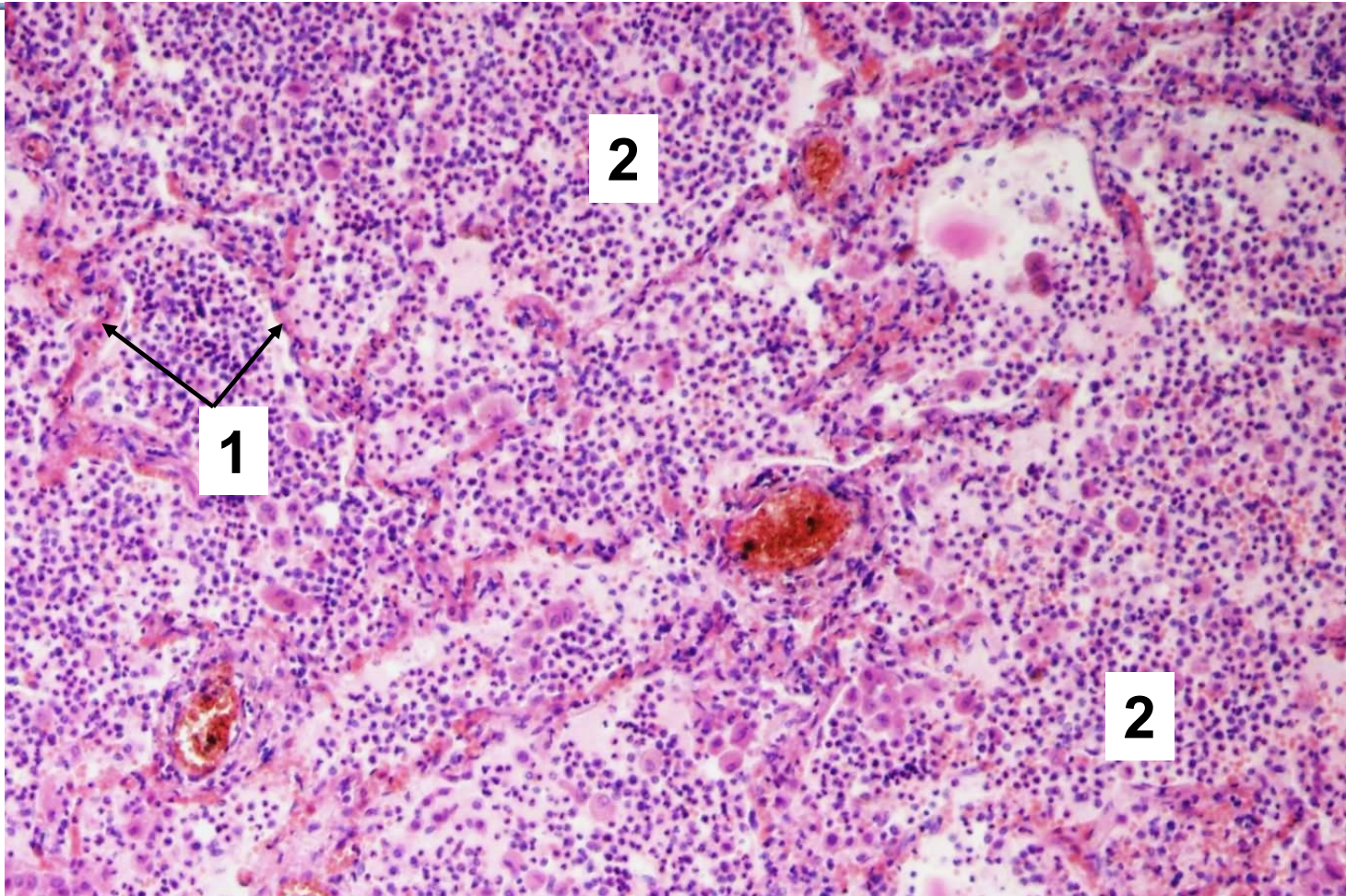


1. Interalveolární septa

2. Alveoly vyplněny neutrofily



Mikroabscedující bronchopneumonie



1. Interalveolární septa

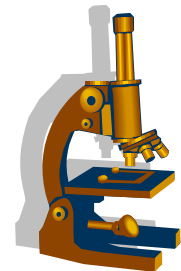
2. Struktury mikroabscesů vzniklé hnisavou kolikvací sept

Infekční intersticiální pneumonie

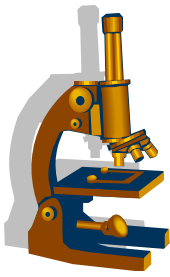


- etiologie:
 - viry
 - mykoplazmata, chlamydie
 - pneumocysty
 - bakterie
- klinika:
 - příznaky jsou většinou malé a nekorelují se skutečným rozsahem patomorfologických změn
- hojení:
 - ad integrum
 - u těžkého zánětu rozvoj **intersticiální plicní fibrózy**

Infekční intersticiální pneumonie



- Mikro:
 - 1) společné znaky:
 - edém a rozšíření interalveolárních sept
 - lymfoplazmocelulární infiltrace sept
 - tvorba hyalinních blanek
 - vnikají z poškozených pneumocytů a fibrinové exsudace
 - eosinofilní materiál tapetující vnitřní plochu alveolů



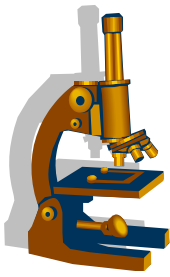
Infekční intersticiální pneumonie

- 2) inkluzní virové pneumonie:
 - odlišují se charakteristickými inkluzemi a cytopatologickými změnami pneumocytů
 - **CMV:**
 - velké pneumocyty s bazofilními intranukleárními inkluzemi
 - **Varicella, adenovirus:**
 - intranukleární inkluze
 - **Morbilli:**
 - obrovskobuněčná pneumonie *Honl-Hecht*
 - v alveolech i bronchiolech mnohojaderné Warthin-Finkeldeyovy buňky

Pneumocystová pneumonie

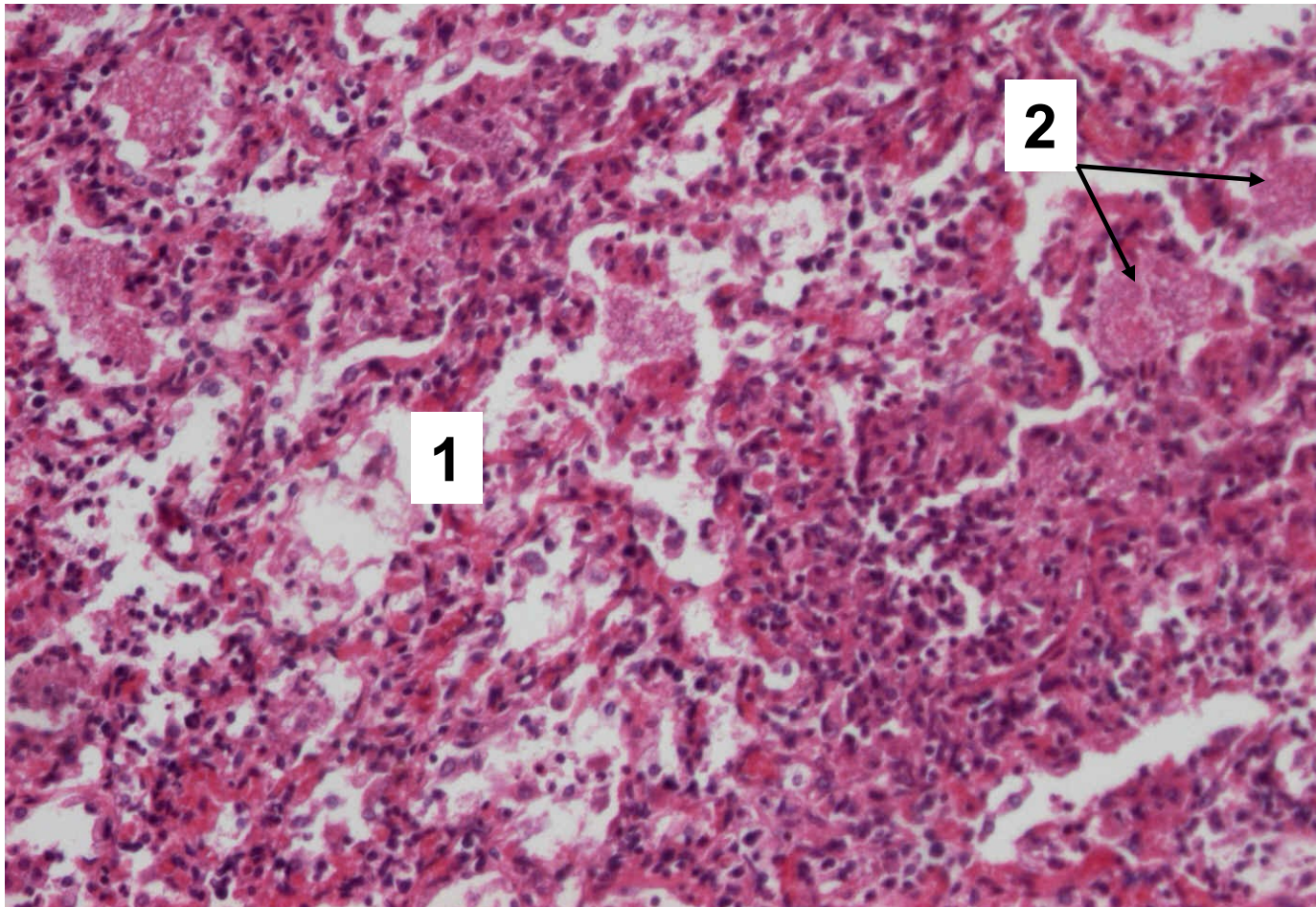


- etiologie
 - Pneumocystis carinii (oportunní mykotická infekce, imunodeficientní pacienti)
- Mikro:
 - intraalveolárně přítomné **pěnovité hmoty s rohlíčkovými organismy:**
 - pneumocystová pouzdra s četnými pneumocystami
 - barvení mikroorganismů:
 - Grocott (černá)
 - Giemsa (modrá)
 - PAS



Pneumocystová pneumonie

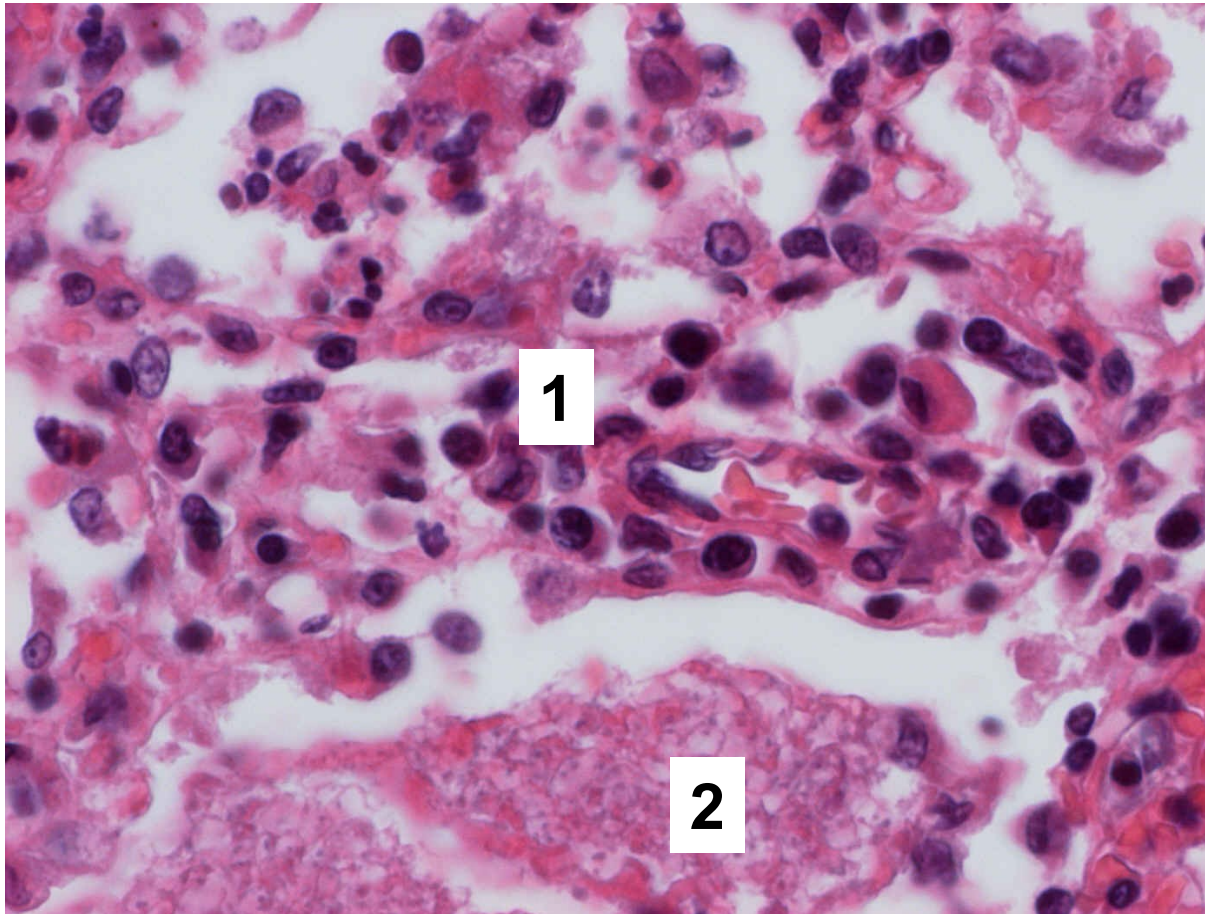
1. Interalveolární septa prostoupená lymfoplazmocelulárním infiltrátem
2. Pěnité hmoty intraalveolárně



Pneumocystová pneumonie



1. Interálveolární septa prostoupená lymfoplazmocelulárním infiltrátem
2. Pěnité hmoty intraalveolárně

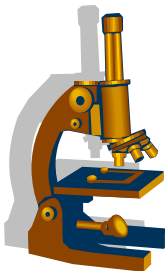


Infekce Covid -19 v plicích

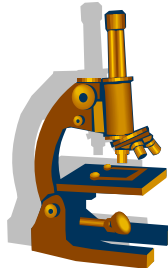


- Covidová pneumonie morfologicky odpovídá virovým pneumoniím obecně
- Patogeneze
 - Cytopatický efekt viru na sliznice dýchacích cest s poškozením cilií
 - S protein (spike) na povrchu viru se váže na receptor ACE2 cílové buňky (= transmembránový protein s enzymatickou aktivitou na endoteliích cév a na různých epitelech)
- Charakteristickým znakem infekce je vaskulopatie na alveolokapilární membráně
- Komplikace : ARDS a septický šok, sekundární bakteriální superinfekce

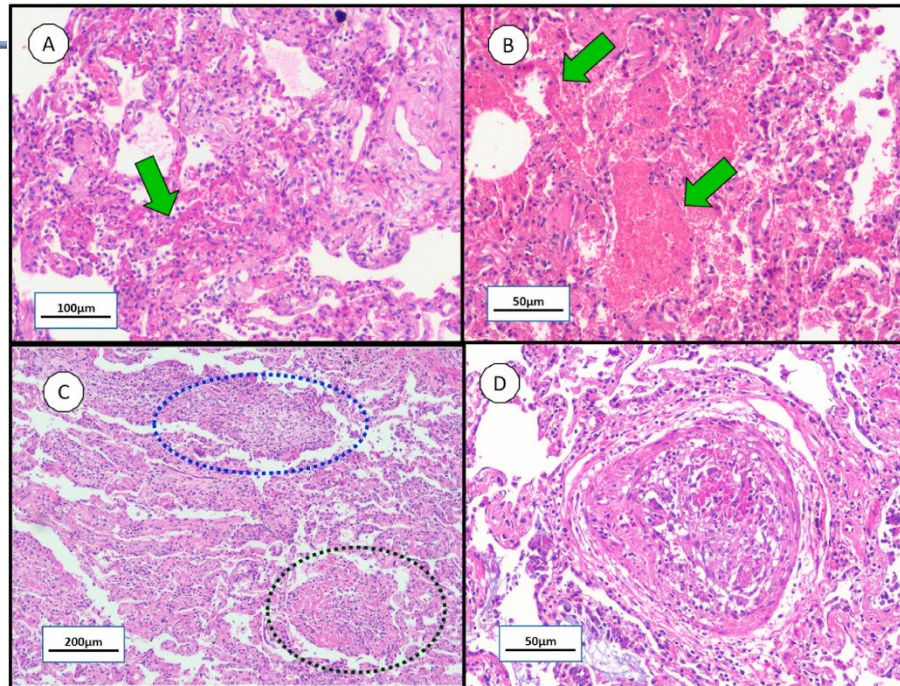
Infekce Covid -19 v plicích



- Těžký průběh zejména u polymorbidních osob: kardiovaskulární choroby, obezita, chronická onemocnění plic, onkologická onemocnění; dále senioři
- Morfologické nálezy na plicích:
 - Intersticiální mononukleární zánět, zánětlivá exsudace od alveolů s fibrinem, hyalinní membrány, regresivní změny a proliferace epitelu (pnc II. typu)
 - Vaskulární kongesce, **mikrotromby v alveolárních kapilárách**, extravazace do alveolů
 - Plícní fibróza v případech s těžkým průběhem
 - Zánětlivé změny pleury se srůsty



Infekce Covid -19 v plících



kopie

- **Histopathological findings in COVID-19 lungs** Note the virus-induced lung injury are temporal heterogeneity: **A** - alveolar hyaline membrane (green arrow); **B** - alveolar-capillary barrier injury with hemorrhage (green arrows); **C** - acute fibrinous organizing pneumonia (dark blue circle) and organizing pneumonia (dark green circle); and **D** - pulmonary intravascular thrombotic events.

Tuberkulóza



- **etiologie**
 - typicky **Mycobacterium tuberculosis**, ale i M. bovis
 - v histologických řezech lze prokázat barvením dle Ziehl-Neelsena na acidorezistentní bakterie či IF
 - senzitivnější metodou je však PCR
- **opožděný typ přecitlivělosti** (hypersenzitivní reakce IV. typu)
 - buněčný typ přecitlivělosti na antigeny tbc agens - perzistující reakce zprostředkovaná T buňkami (imunitní granulomy)

Tuberkulóza – morfologické projevy



- **tbc uzlík** – *forma proliferativní*
 - projev rezistence
 - specifická granulační tkáň: epiteloidní makrofágy + Langhansovy bb.

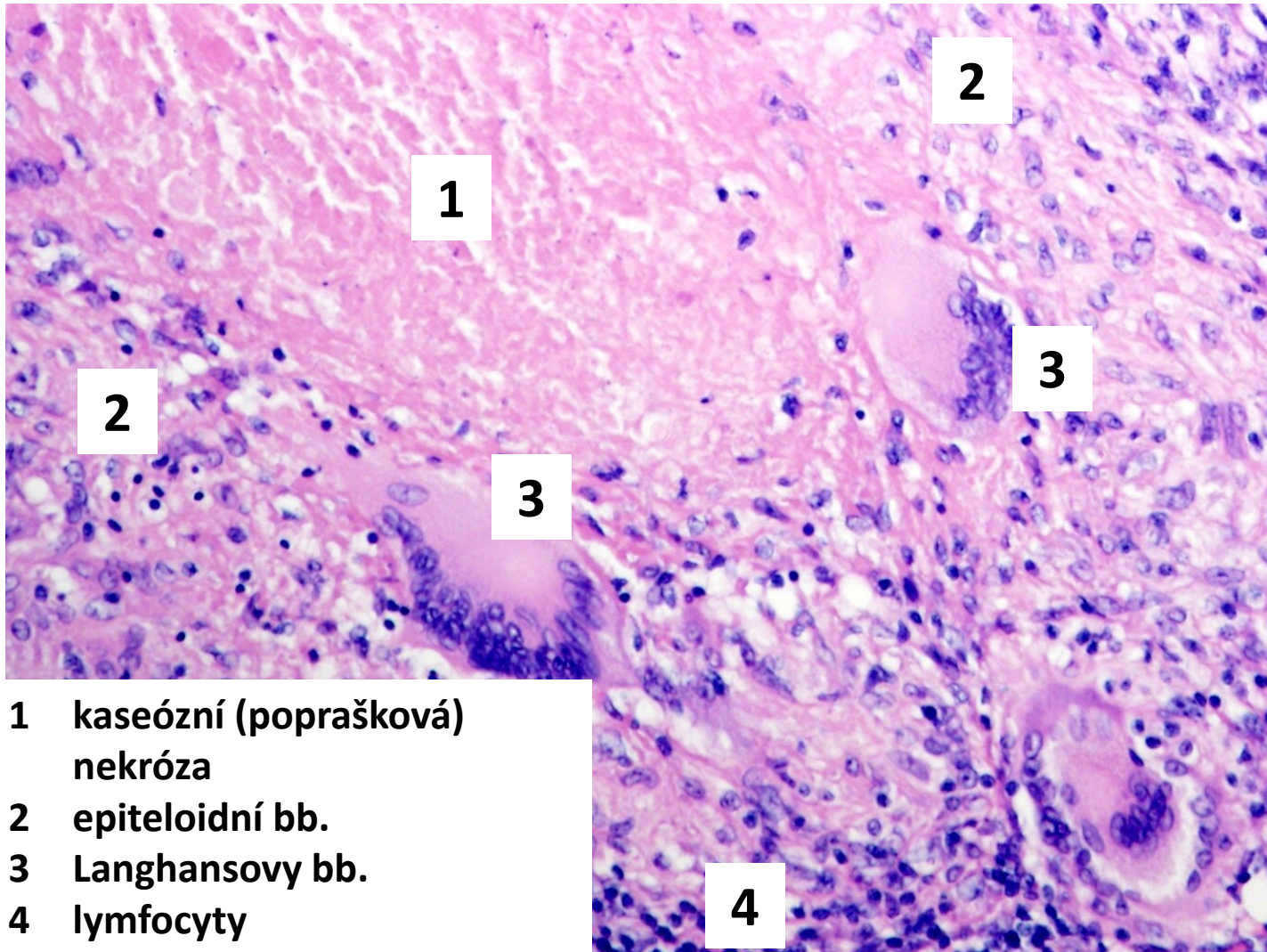
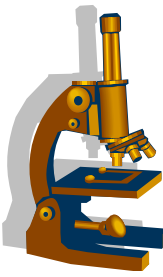
- **tbc exsudát** – *forma exsudativní*
 - projev alergie
 - serofibrinózní exsudát + Orthovy bb. (makrofágy)

- + **zesýrovatění**
 - kaseifikace, kaseózní poprašková nekróza – důsledek senzibilizace?

- + **kolikvace**
 - po uvolnění proteolytických enzymů polynukleáry

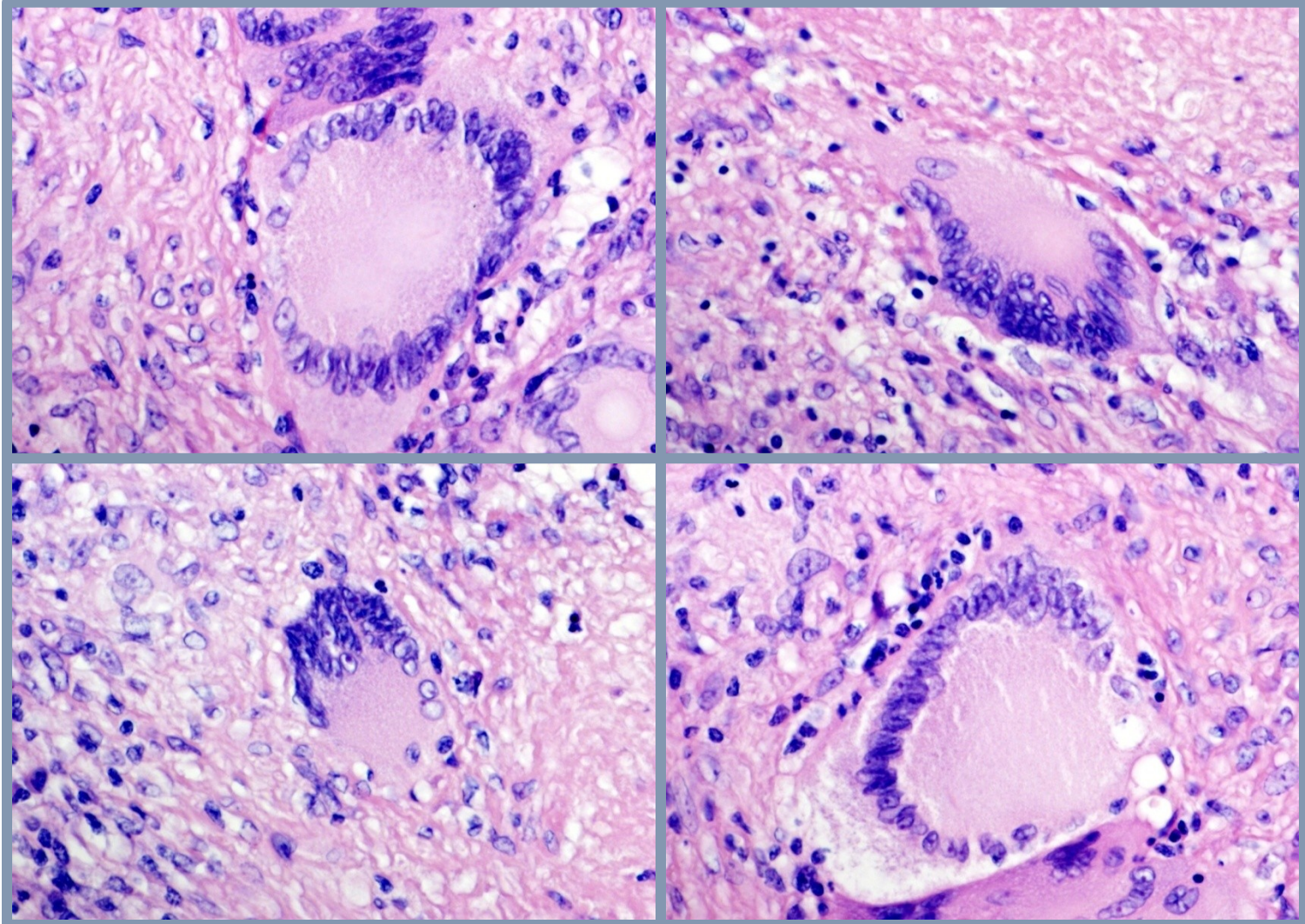
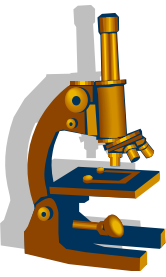
- + **kalcifikace**

Tbc uzlík

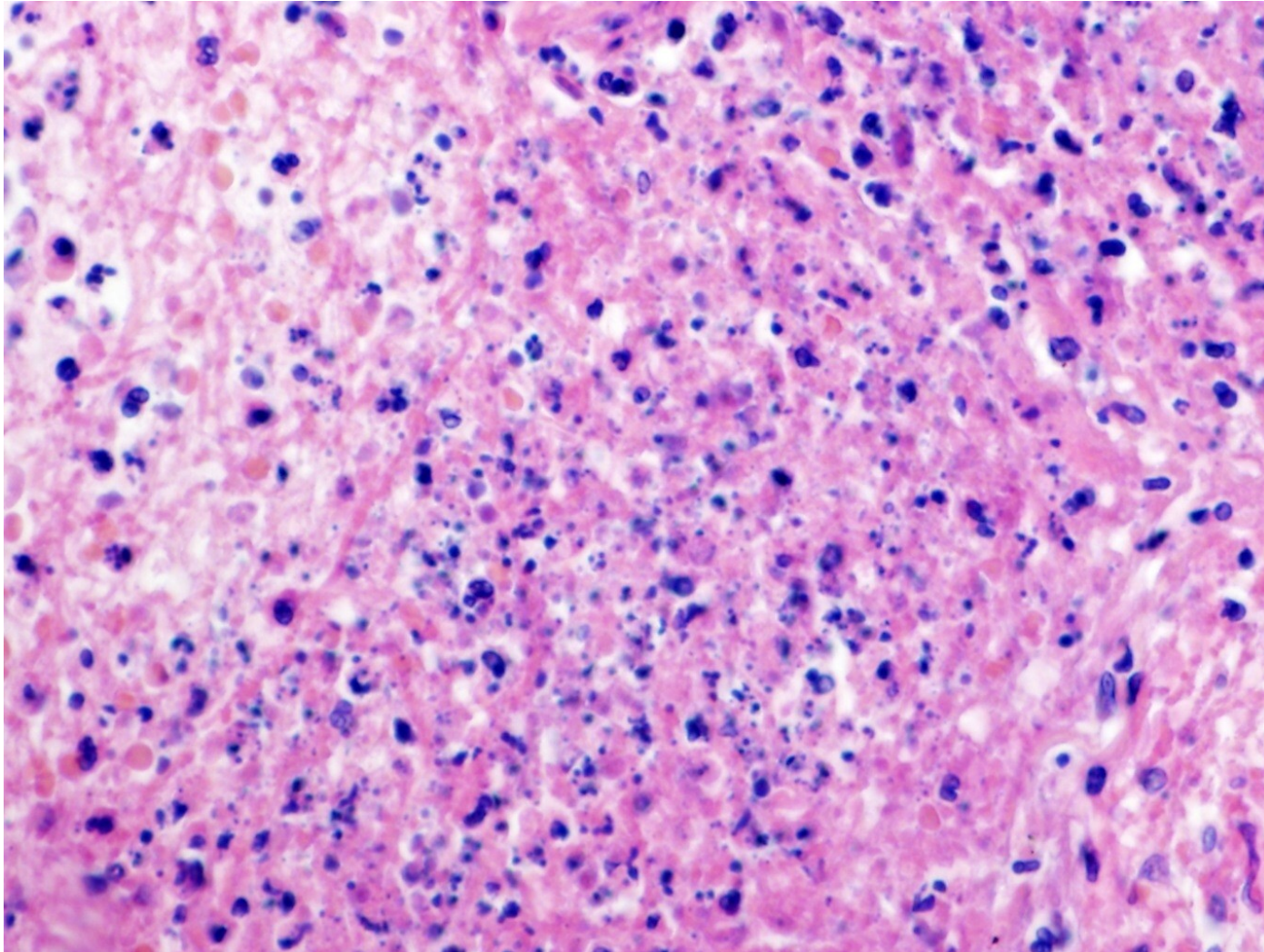


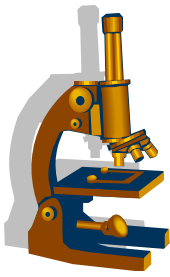
- 1 kaseózní (poprašková) nekróza
- 2 epiteloidní bb.
- 3 Langhansovy bb.
- 4 lymfocyty

Langerhansovy bb.



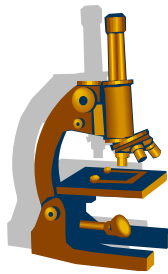
Kaseosní nekróza (poprašková)





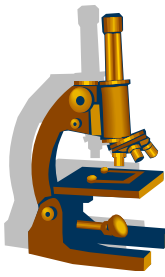
Chronické intersticiální (restriktivní) plicní choroby - klasifikace

- 1. intersticiální plicní fibrózy**
bližší klasifikace viz dále
- 2. granulomatózní plicní záněty**
- 3. pneumokoniózy**



1) Intersticiální plicní fibrózy

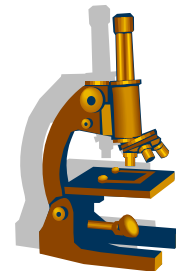
- **společná charakteristika: restriktivní plicní nemoci, s progresivní dušností a respirační insuficiencí vedoucí ke vzniku chronického cor pulmonale**
- **část onemocnění začíná zánětem (chronické intersticiální pneumonie) a k fibróze dochází později**
 - idiopatická plicní fibróza
 - nespecifická intersticiální pneumonie
 - chronická hypersenzitivní pneumonie
- **část onemocnění zpočátku jako akutní pneumonie, k fibróze nemusí dojít**
 - hypersenzitivní pneumonie
 - organizující se pneumonie
 - lymfocytární pneumonie
- **vzácné intersticiální choroby**
 - plicní histiocytóza z Langerhansových buněk
 - lymfangioleiomyomatóza
 - deskvamativní pneumonie
 - bronchiolitida respiračních bronchiolů



1) Intersticiální plicní fibrózy

- **Idiopatická plicní fibróza = běžná intersticiální pneumonie (IPF=UIP):**
 - tvoří až 70% všech intersticiálních plicních fibróz
 - etiologie:
 - nejasná, multifaktoriální, imunologické, infekční a genetické faktory, kouření
 - velmi špatná prognóza
 - spíše měsíce; nezbytná transplantace
 - mikro:
 - subpleurální a paraseptální ložiska fibrózy a kulatobuněčného zánětu v sousedství s nepoškozenou plicní tkání
 - nepravidelná distribuce změn, remodelace parenchymu až obraz voštinové plíce

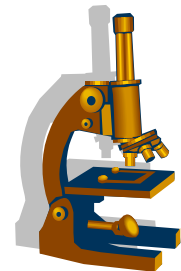
Idiopatické intersticiální pneumonie



- **Nespecifická intersticiální pneumonie (NSIP):**

- ženy, bez souvislosti s kouřením, někdy asociace s AI chorobami
- dobrá prognóza
 - terapeuticky reaguje na kortikoidy, 80% přežívá 5 let
- Mikro:
 - histologický obraz podobný UIP
 - změny jsou rozloženy pravidelně, difuzně, stejného stáří; výrazná lypla celulizace, architektika zachována

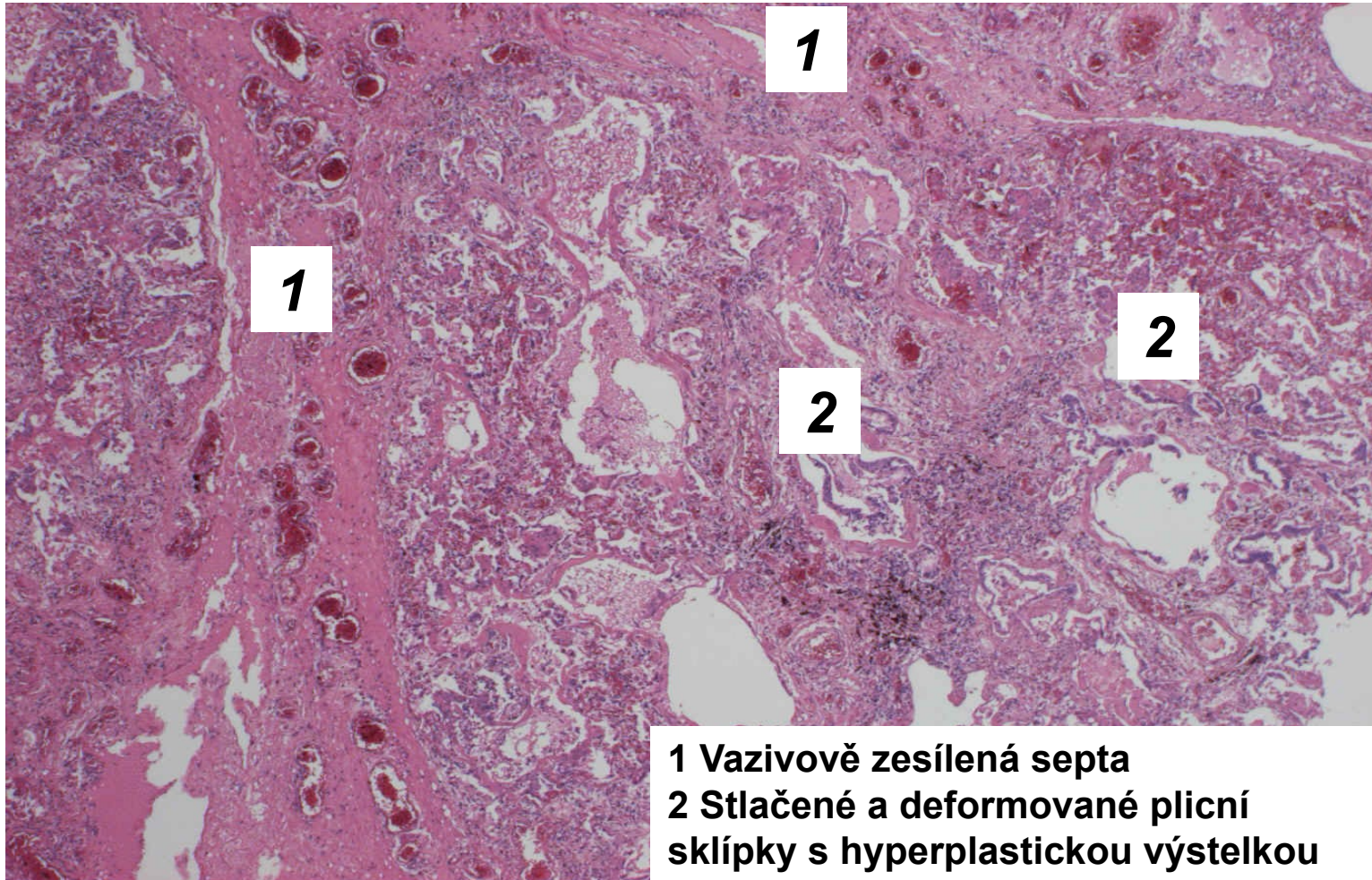
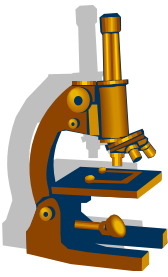
Idiopatické intersticiální pneumonie



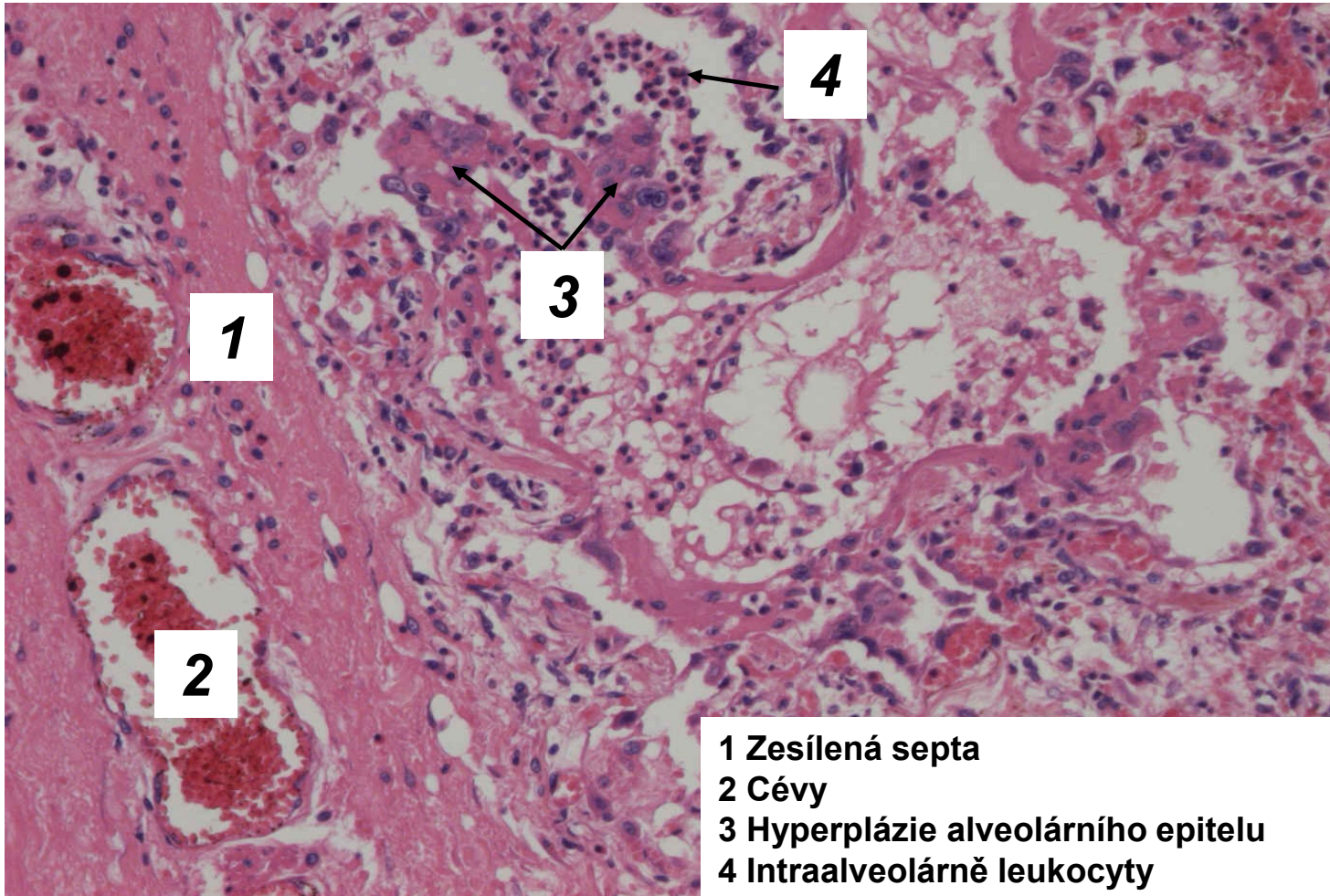
- **Hypersenzitivní pneumonie**

- zánět vyvolaný inhalovaným alergenem
- patogeneticky kombinace reakce III. a IV. typu
- alergeny např.:
 - plísně → farmářská plíce, plíce sladovníků, plíce z kompostérů
 - proteiny ptáků → papouščí plíce
 - aktinomycety → plíce pěstitelů žampionů
- průběh:
 - akutní stádium léčitelné kortikoidy
 - zhoršování stavu opakovanými expozicemi alergenu, přechod do chronicity.

Běžná intersticiální pneumonie

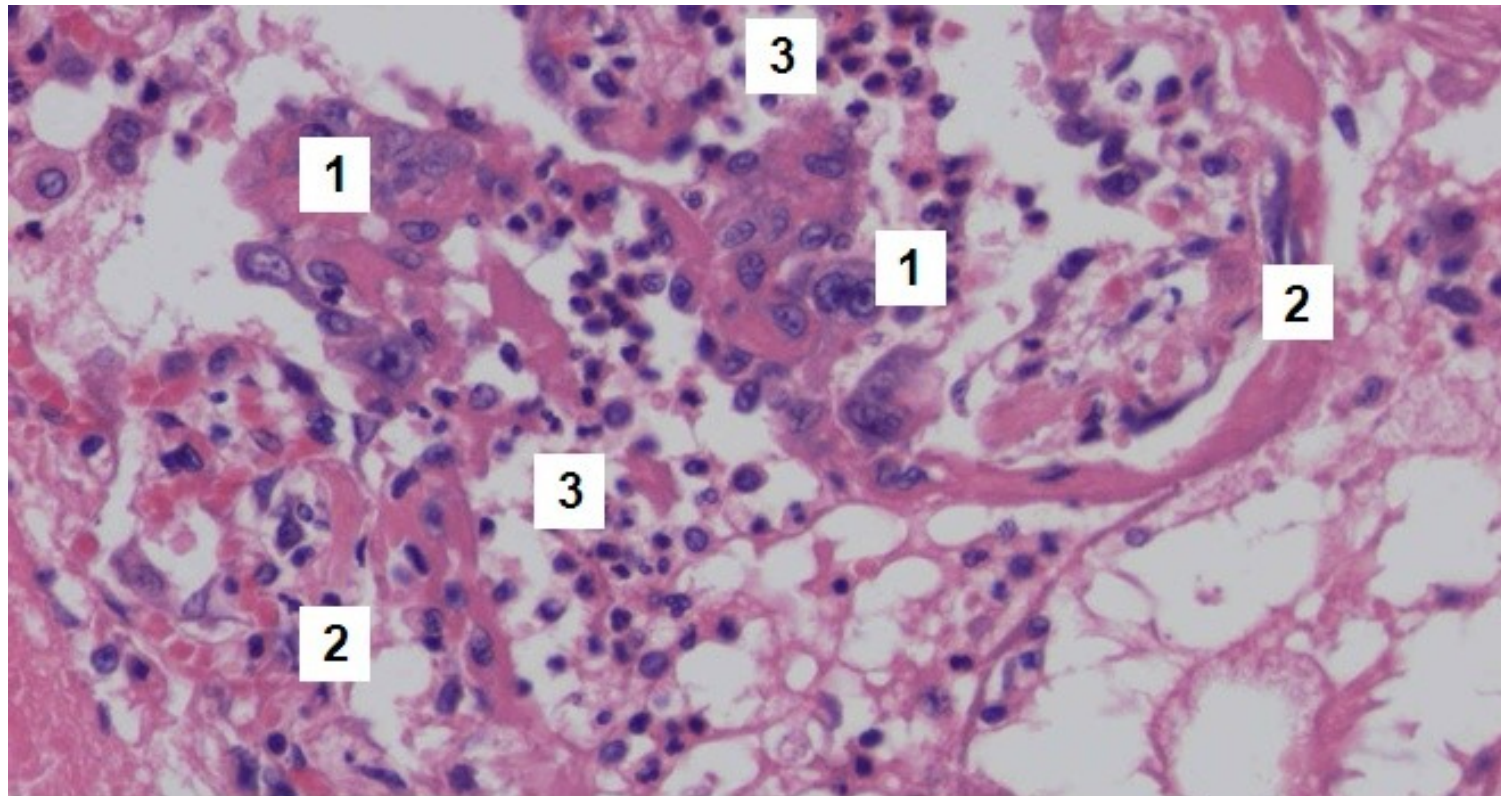
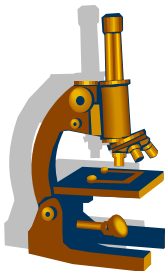


Běžná intersticiální pneumonie



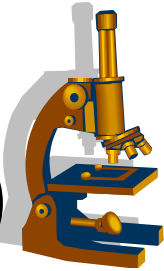
- 1 Zesílená septa
- 2 Cévy
- 3 Hyperplázie alveolárního epitelu
- 4 Intraalveolárně leukocyty

Běžná intersticiální pneumonie



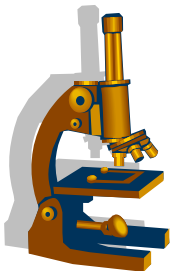
- 1 Hyperplazie alveolárního epitelu
- 2 Mírně vazivově zesílená, kulatobuněčně a leukocytárně infiltrovaná interalveolární septa
- 3 Intraalveolárně leukocyty

2) Granulomatózní plicní záněty (neinfekční)



- záněty plic s tvorbou granulomů
- většina v souvislosti s autoimunitními chorobami

- **sarkoidóza**
- **granulomatózy asociované s vaskulitidami (ANCA vaskulitidy)**
 - granulomatóza s polyangiitidou
 - eosinofilní granulomatóza s polyangiitidou (Churg- Straussové syndrom)
 - mikroskopická polyangiitida
 - nekrotizující sarkoidní granulomatóza



Sarkoidóza

- chronické granulomatózní zánětlivé onemocnění **neznámé etiologie**
- souvislost s přehnanou T reakcí na zevní i vnitřní antigeny
- obě pohlaví, mladší dospělí

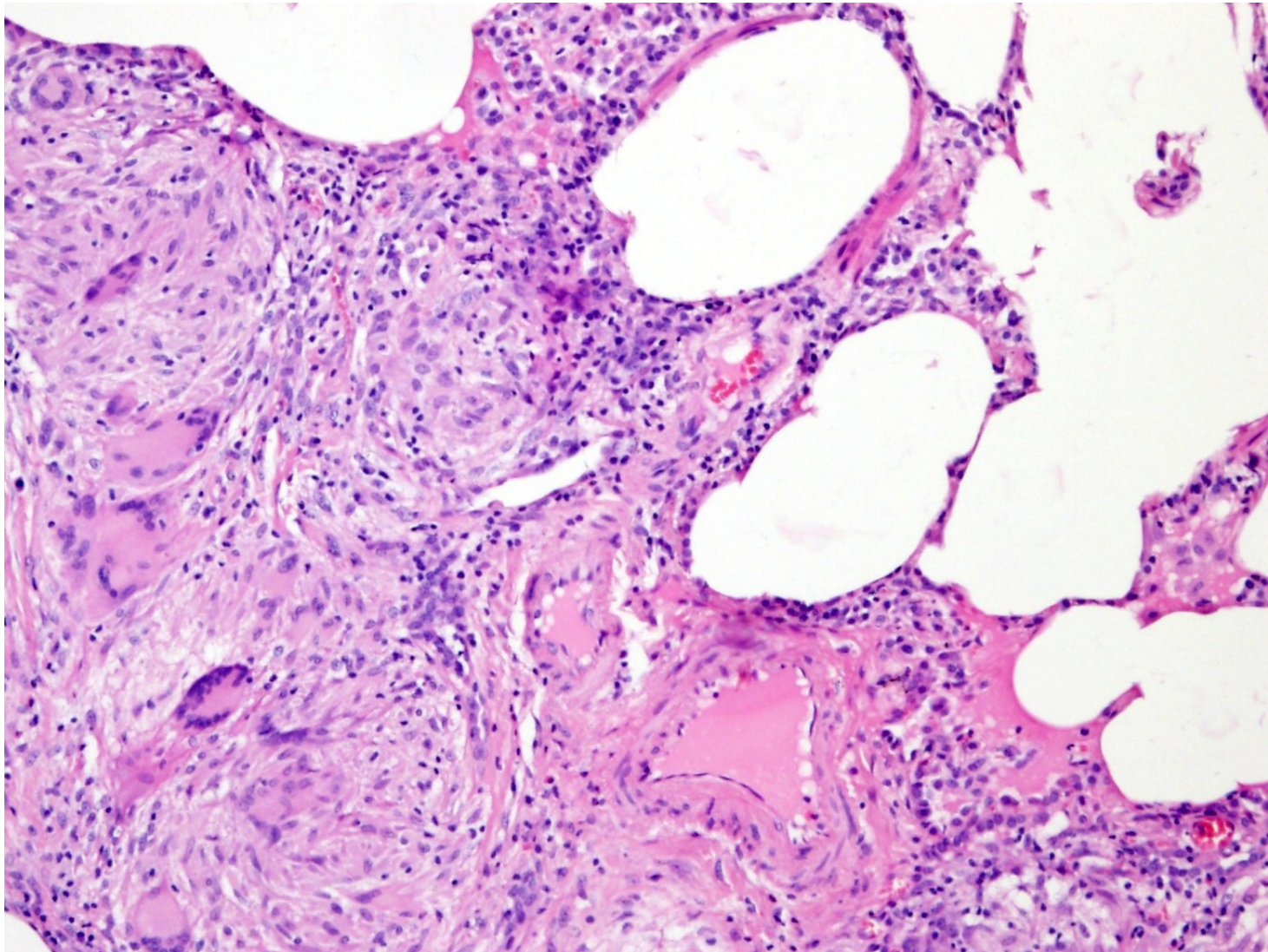
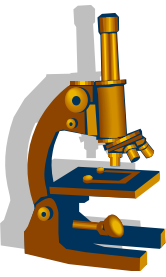
- postihuje zejména:
 - mediastinální LU, plíce, kůži, oko
 - granulomy sarkoidózy se mohou objevit kdekoli

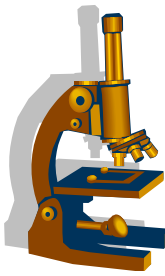
- granulomy velmi podobné stavby jako tbc uzlíky, ale bez **kaseifikační nekrózy**

- v cytoplazmě Langhansových bb.:
 - asteroidní inkluze
 - Schaumannova tělíka

- dg. **per exclusionem** – až po vyloučení tbc

Sarkoidóza

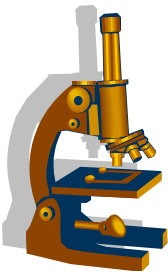




3) Pneumokoniózy

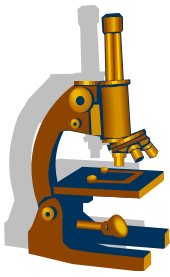
- choroby vzniklé v souvislosti s inhalací fibrogenních anorganických prachů - nemoci z povolání
- vysoká fibrogenicita u krystalického křemene a azbestu
- v našich zeměpisných šířkách 3 základní typy:
 - **uhlokopská nemoc** (antrakosilikóza)
 - vdechování uhlénoho prachu, variabilní příměs Si krystalů - fibrogenita
 - **silikóza**
 - **azbestóza**
 - vdechování vláken azbestu
 - bilaterální plicní infiltráty v isc, feruginózní tělíska, difuzní isc fibróza plic

Silikóza



- nemoc z povolání
 - horníci, kameníci, těžaři písku
- etiologie:
 - oxid křemičitý, částice 0,2-2 μ m
- patogeneze:
 - krystalky fagocytovány makrofágy \rightarrow jejich rozpad \rightarrow uvolnění fibrogenních faktorů \rightarrow fibróza

Silikóza



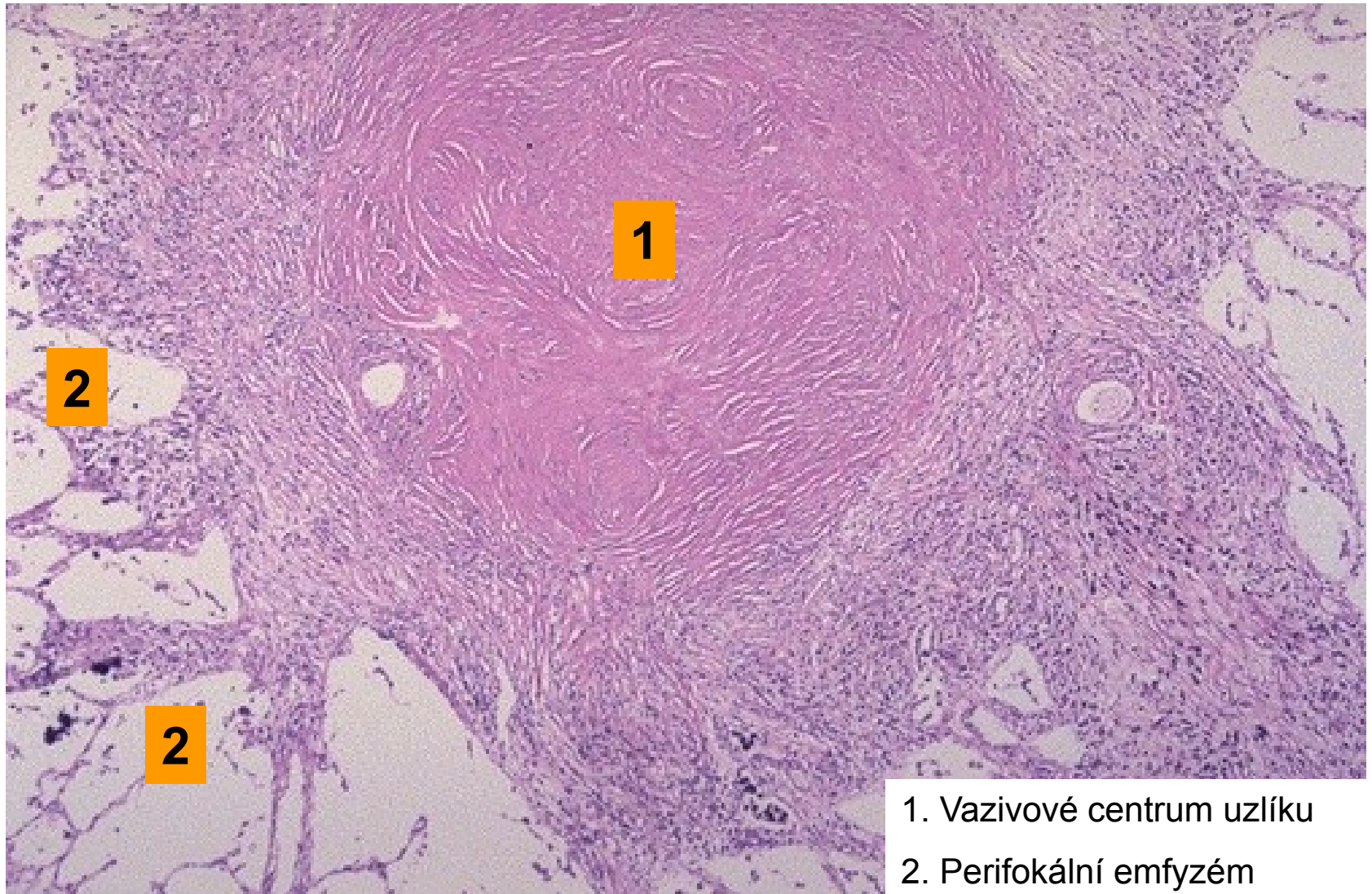
- **Makro (stádia):**

- retikulární fibróza
- silikotické uzlíky
- progresivní masivní fibróza

- **Mikro:**

- koncentrické lamelární uzly z vrstev hyalinizovaného vaziva a nekrózy
- po obvodu antrakofágy
- v sousední plicní tkáni je kompenzatorní emfyzém (kopretinový)
- krystalky křemíku patrné v polarizovaném světle

Silikotický uzlík-plíce

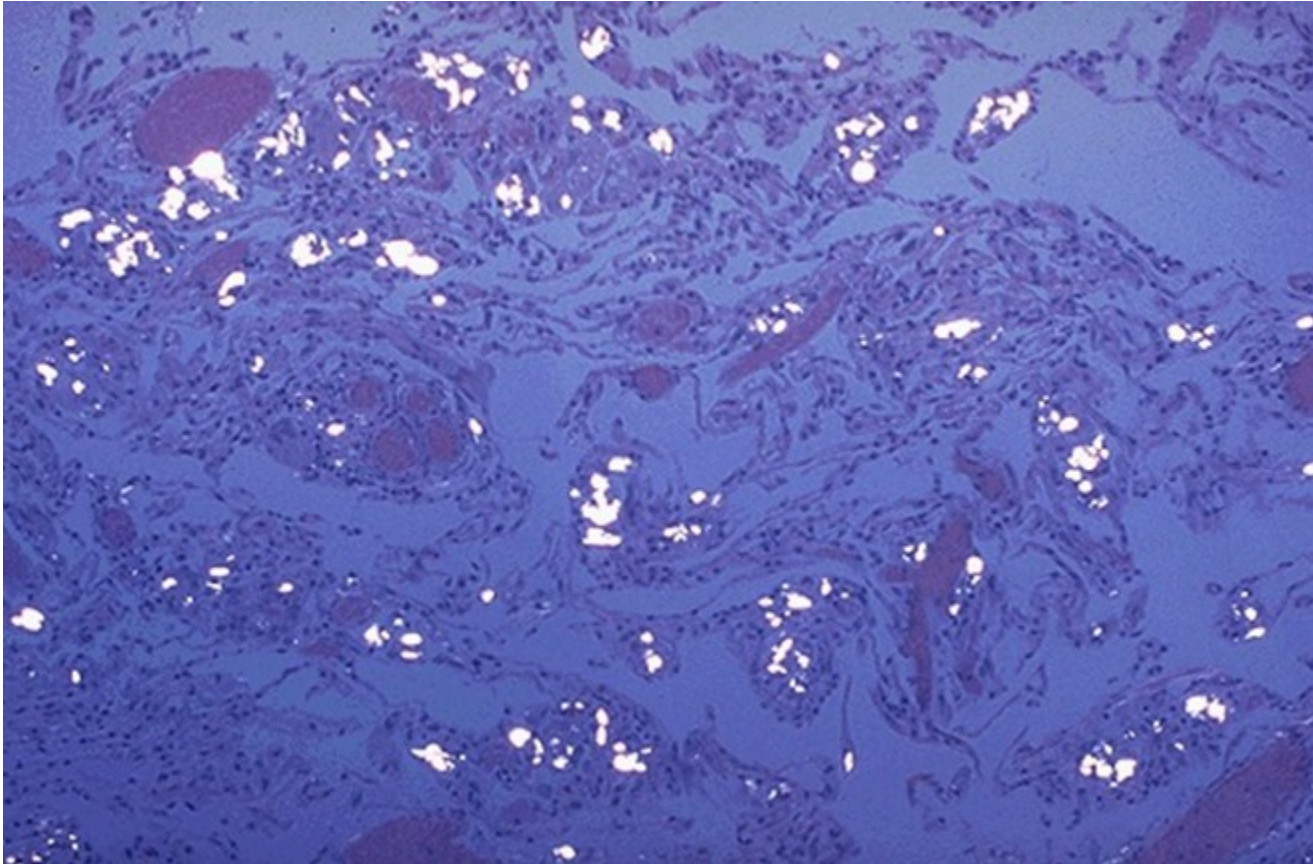


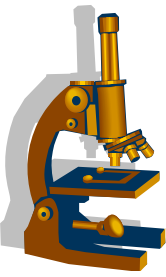
1. Vazivové centrum uzlíku
2. Perifokální emfyzém

Silikóza plic



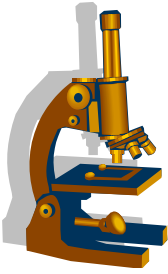
Krystaly křemene svítí v polarizovaném světle





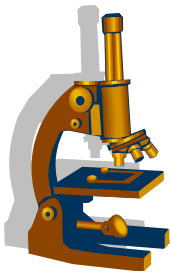
Pseudotumory a tumory plic a pleury

CHONDROHAMARTOM PLIC



- benigní tumor
 - v.s. vznikající poruchou embryonálního vývoje; tkáň nezapojená do struktury celého orgánu
- Relativně častý
- Většinou náhodný RTG nález

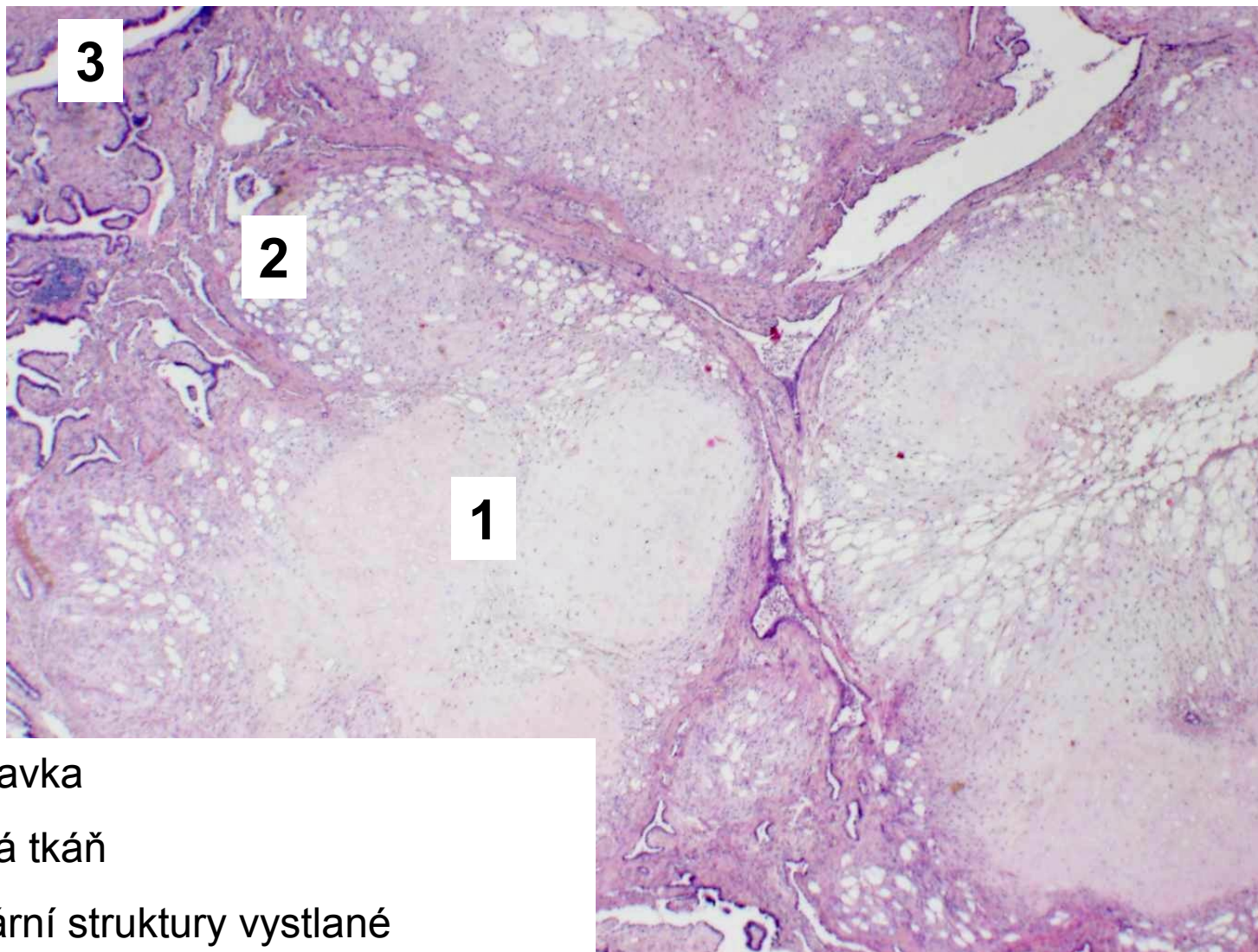
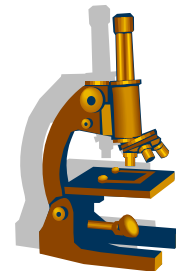
Chondrohamartom plic



- Makro:
 - bělavě žlutý
 - dobře ohraničený
 - lobulární stavby

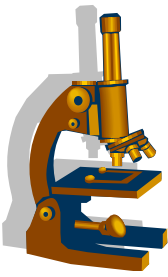
- může být tvořen:
 - chrupavkou
 - vazivem
 - tukem
 - štěrbinovitými prostory s cylindrickým epitelem

Chondrohamartom plic

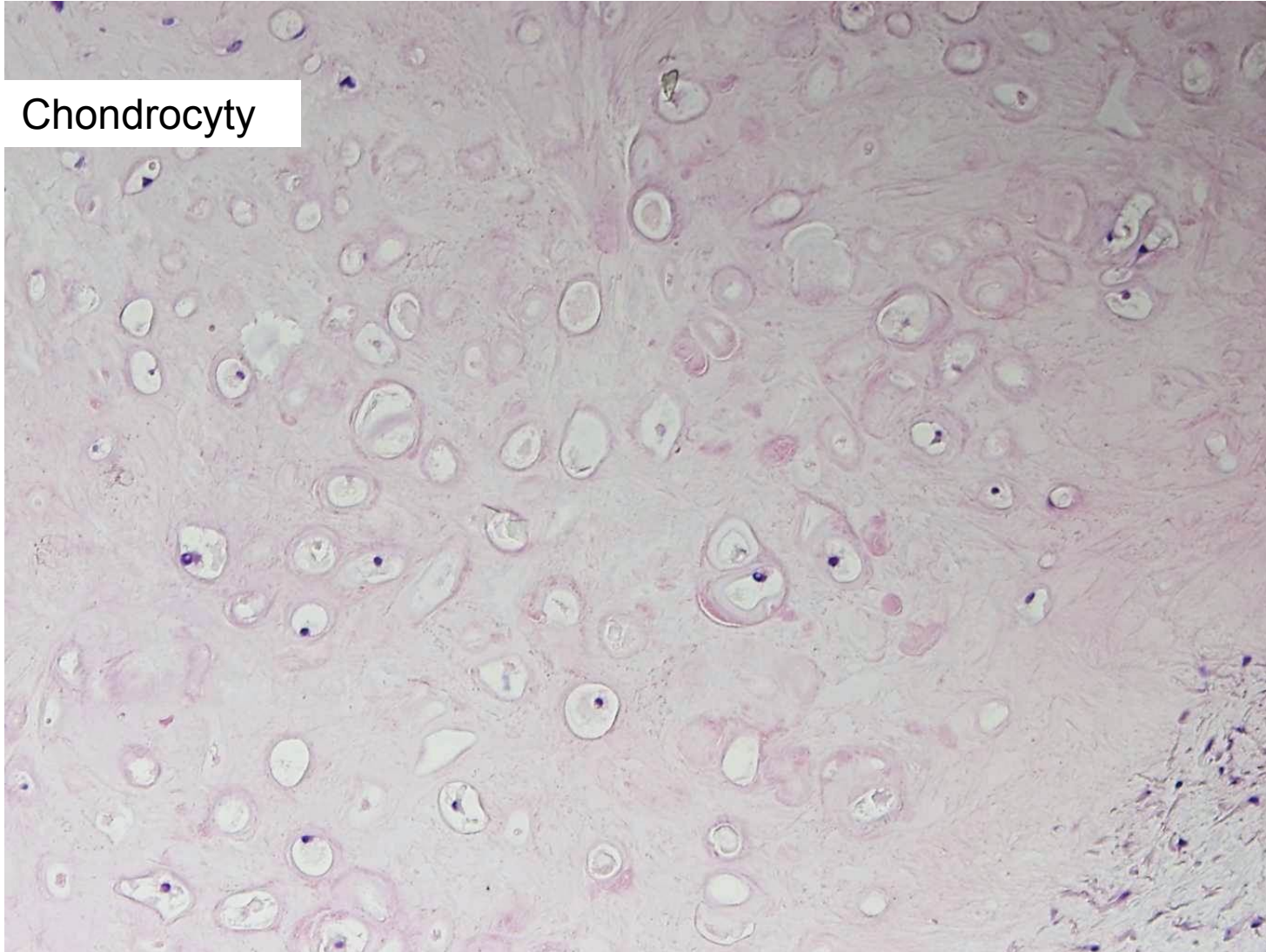


1. Chrupavka
2. Tuková tkáň
3. Tubulární struktury vystlané
respiračním epitelem

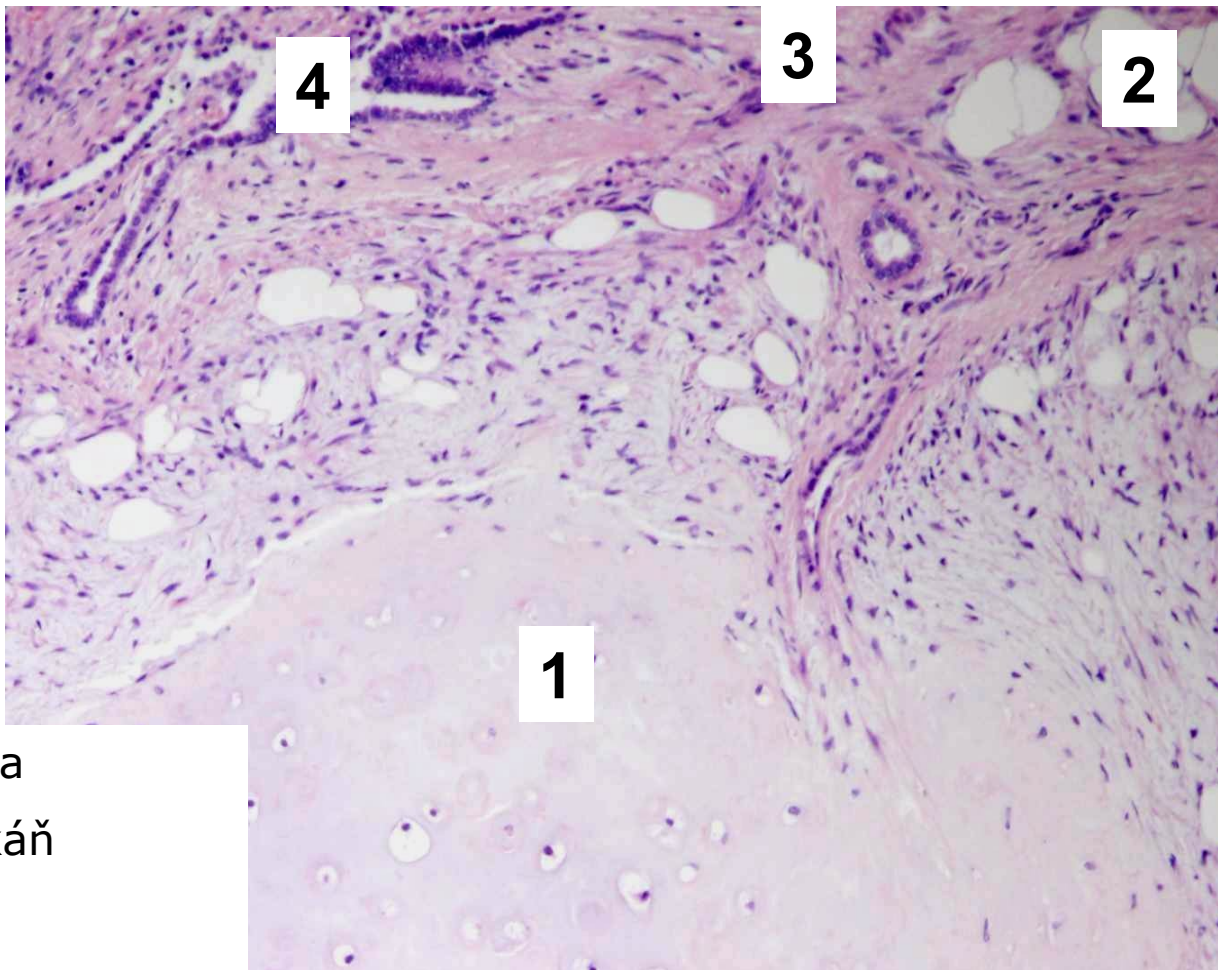
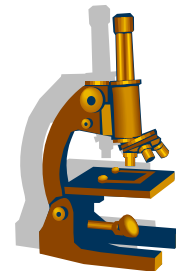
Chondrohamartom plic



Chondrocyty

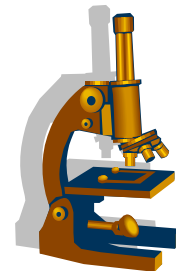


Chondrohamartom plic



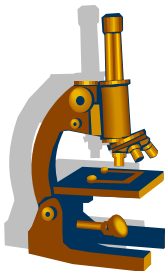
1. Chrupavka
2. Tuková tkáň
3. Vazivo
4. Tubulární struktury

Bronchogenní karcinom

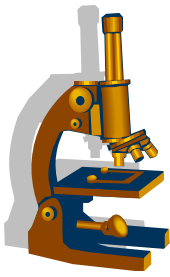


- incidence:
 - jeden z nejčastějších maligních nádorů (v ČR 3. nejčastější malignita).
- etiologie:
 - kouření
 - obecně 60x vyšší riziko vzniku u kuřáků
 - 20cigaret/den = 20 let, 40cigaret/den = 10 let...
 - magická hranice 200 000 cigaret
 - azbest, Hg, Ni, As
 - ionizace
 - radioaktivní radon
 - prachové mikročástice
 - familiární predispozice

Bronchogenní karcinom



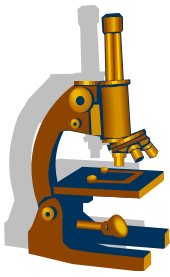
- symptomy:
 - vyplývají z lokalizace tumoru a komplikací:
 - kolaps plice, bronchiektázie, bronchopneumonie, gangréna
 - Joresova kaverna
 - aroze cévní stěny nekrotickými hmotami nádoru
 - fatální krvácení
 - paraneoplastický syndrom
 - metastázy
 - lymfatické uzliny -plicní hilus, mediastinum
 - druhostranná plíce
 - pleura, játra, mozek, nadledviny, kosti
- základní dělení bronchogenního karcinomu:
 - malobuněčný (SCLC)**
 - nemalobuněčný (NSCLC)**



Paraneoplastický syndrom

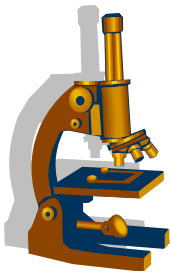
- Definice:
 - = Produkce hormonů nebo hormonům podobných látek nádorem
- Nádor ovlivňuje homeostázu organismu systémově, mimo svoji lokalizaci
- Může předcházet vlastní dg.
- Např: produkce ACTH, ADH, kalcitonin, serotonin...
- Projevy: Cushingův syndrom, diabetes insipidus, neurologické a neuromuskulární poruchy, hypertenze, astma, průjmy, flush...

BRONCHOGENNÍ KARCINOM - TYPY



- **SCLC = malobuněčný karcinom**
- **NSCLC (skupina nemalobuněčných karcinomů)**
 - Dlaždicobuněčný karcinom
 - Adenokarcinom
 - Velkobuněčný karcinom
 - Velkobuněčný neuroendokrinní karcinom
- **Smíšené nádory**
 - Adenoskvamózní karcinom
- **Další neuroendokrinní nádory**
 - Karcinoid
 - Atypický karcinoid

Malobuněčný bronchogenní karcinom



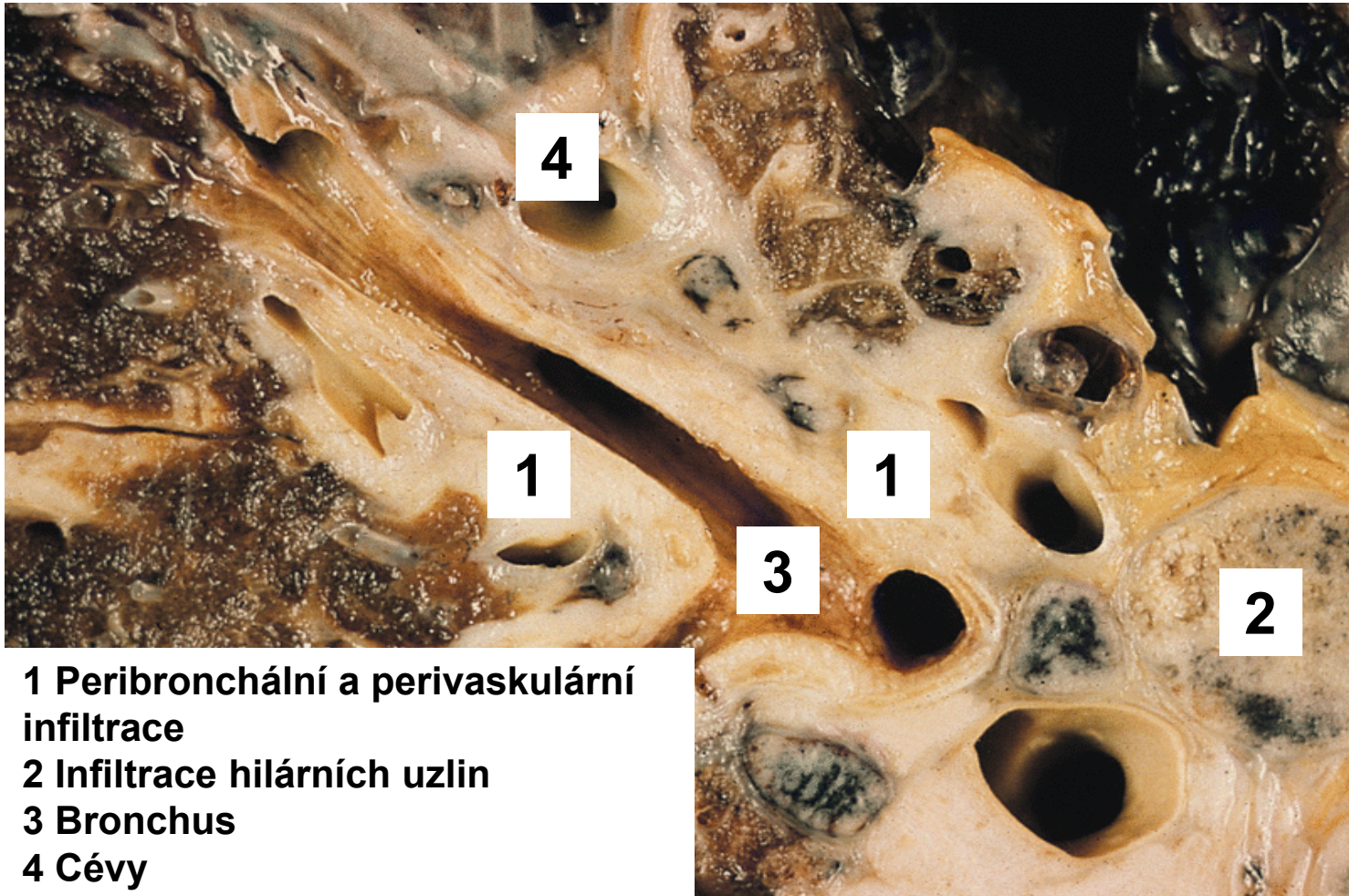
- řazen mezi nízce diferencované neuroendokrinní tumory
- 20 -25 % všech bronchogenních Ca
- silná asociován s **kouřením**
- typicky roste **v blízkosti hilu**
- velmi časně metastazuje
 - lymfogeně i hematogeně
- **Paraneoplastický syndrom**
- **Terapie - CHT+RT**

Malobuněčný bronchogenní karcinom



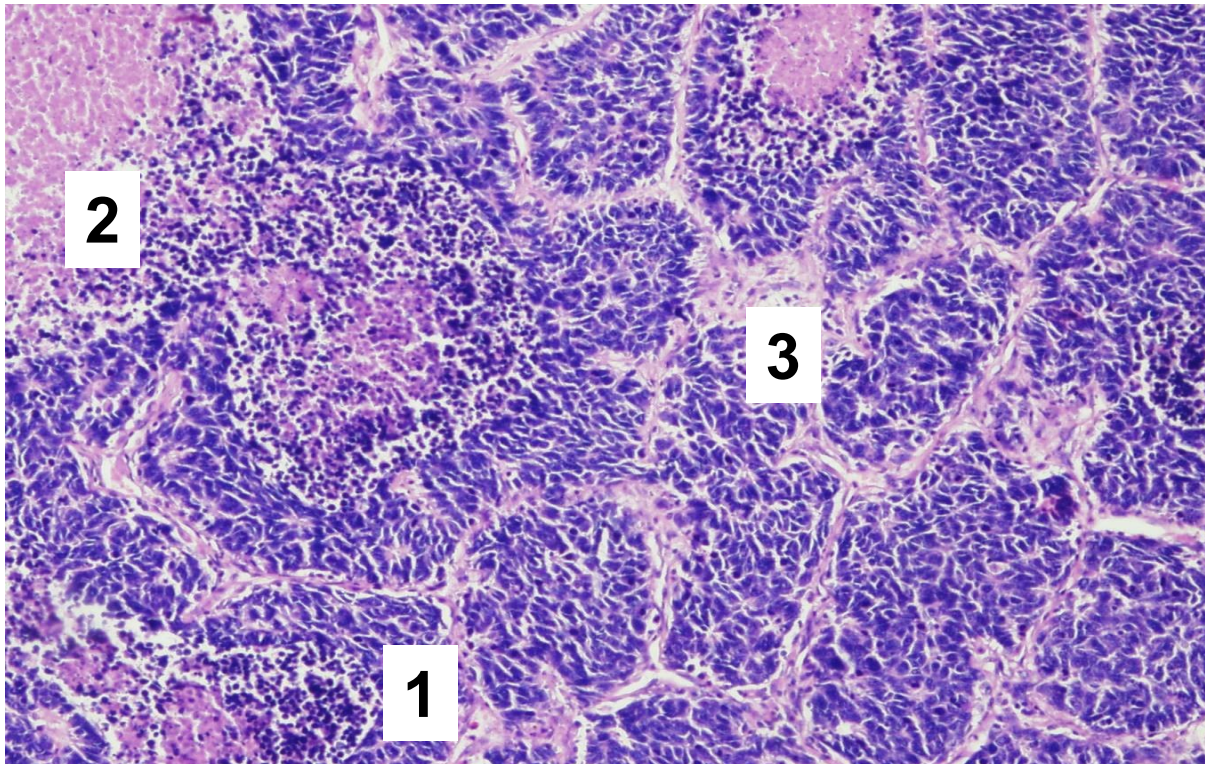
- histologické typy:
 - z malých buněk („ovískový“)
 - intermediální
 - kombinovaný
- mikro:
 - malé buňky s nezřetelnou cytoplazmou
 - drobná protáhlá černá jádra bez patrných jadérek (ovískový karcinom)
 - solidní uspořádání
 - přítomnost neuroendokrinních sekrečních granul v cytoplazmě
 - chromogranin, synaptophysin

Malobuněčný bronchogenní karcinom



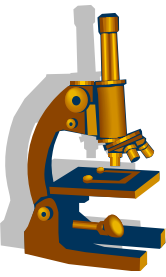
- 1 Peribronchální a perivaskulární infiltrace
- 2 Infiltrace hilárních uzlin
- 3 Bronchus
- 4 Cévy

Malobuněčný bronchogenní karcinom



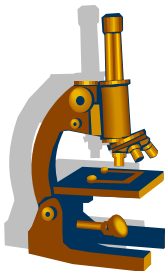
1. Solidní infiltrace drobnými buňkami
2. Nekróza
3. Vazivové stroma

NSCLC – skupina nemalobuněčných plicních karcinomů



- Cca 80 % plicních karcinomů
- méně agresivní než SCLC, prognóza lepší
- možné radikální chirurgické odstranění
- typy:
 - Dlaždicobuněčný karcinom
 - Adenokarcinom
 - Velkobuněčný karcinom

Nemalobuněčný bronchogenní karcinom



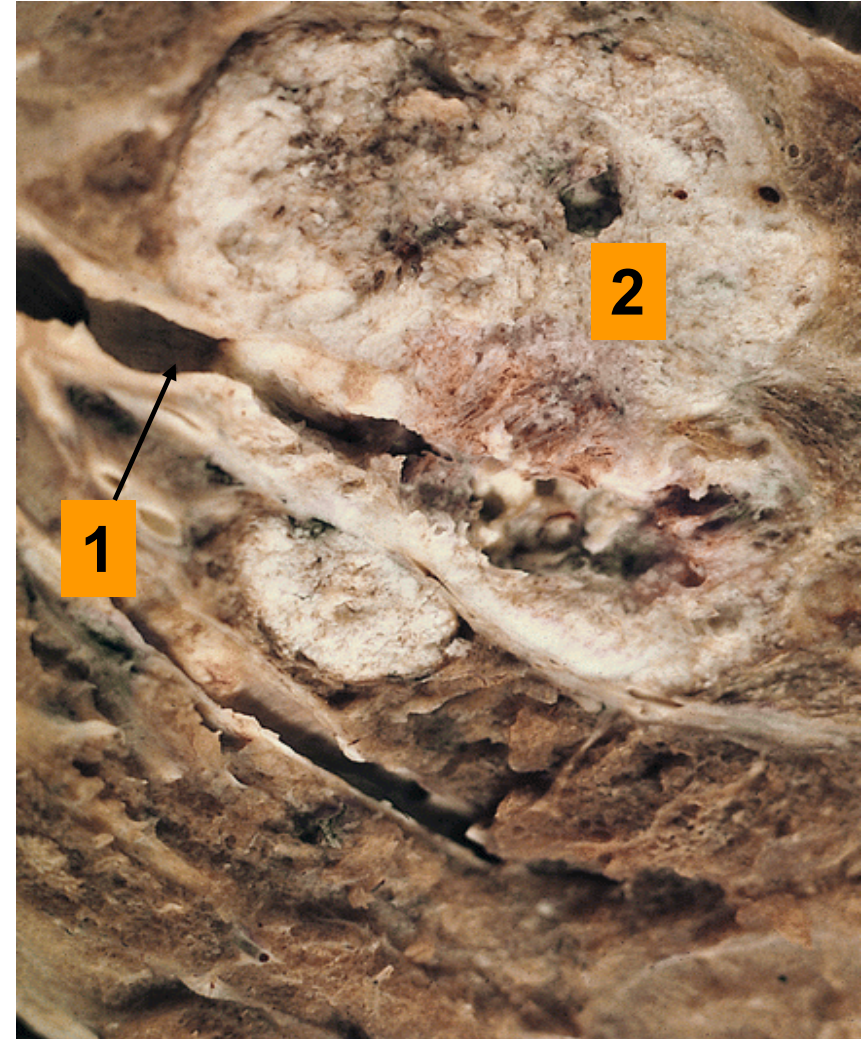
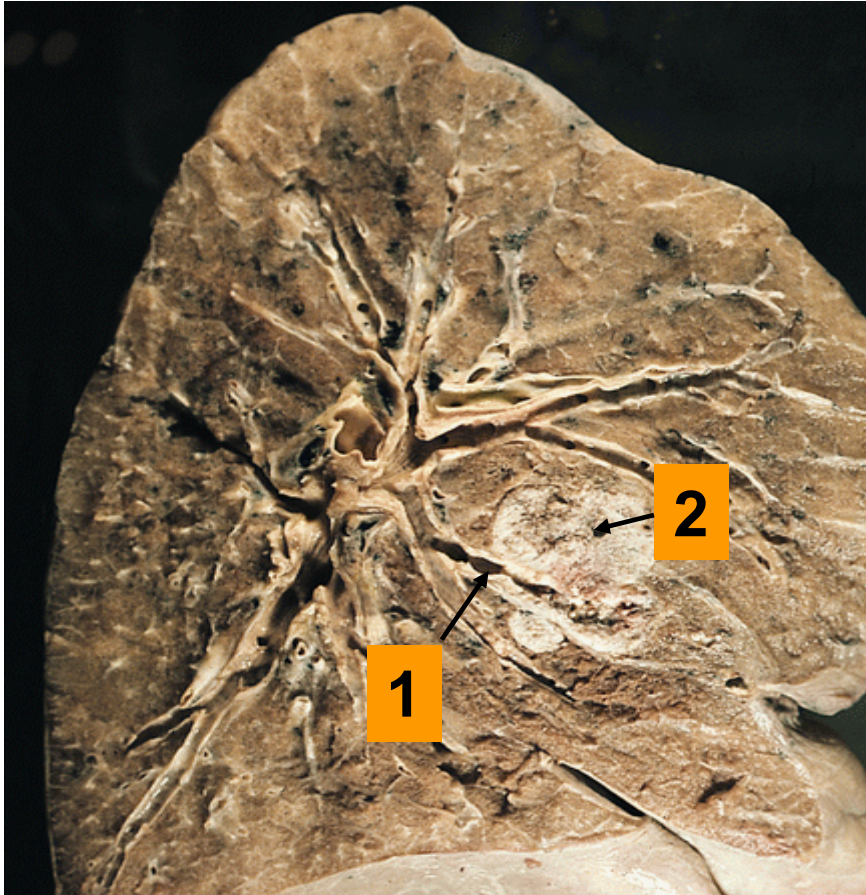
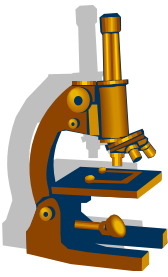
- dlaždicobuněčný (spinocelulární)
- adenokarcinom
 - adenokarcinom in situ
 - minimálně invazivní:
 - nemucinózní
 - mucinózní
 - smíšený
 - invazivní:
 - lepidický
 - acinární
 - papilární
 - mikropapilární
 - solidní
- velkobuněčný
- smíšený

Dlaždicobuněčný karcinom



- 25-30% plicních karcinomů
- silná asociace s kouřením
- typicky roste v blízkosti hilu
 - komplikace obstrukce bronchů, opakované záněty, dušnost
- klinicky:
 - dlouho stagnuje
 - metastázy poměrně pozdně
- Mikro:
 - dlaždicobuněčný karcinom obecného typu
 - polygonální buňky rostou v čepech, kankroidové perly, intercelulární můstky
 - různý stupeň diference

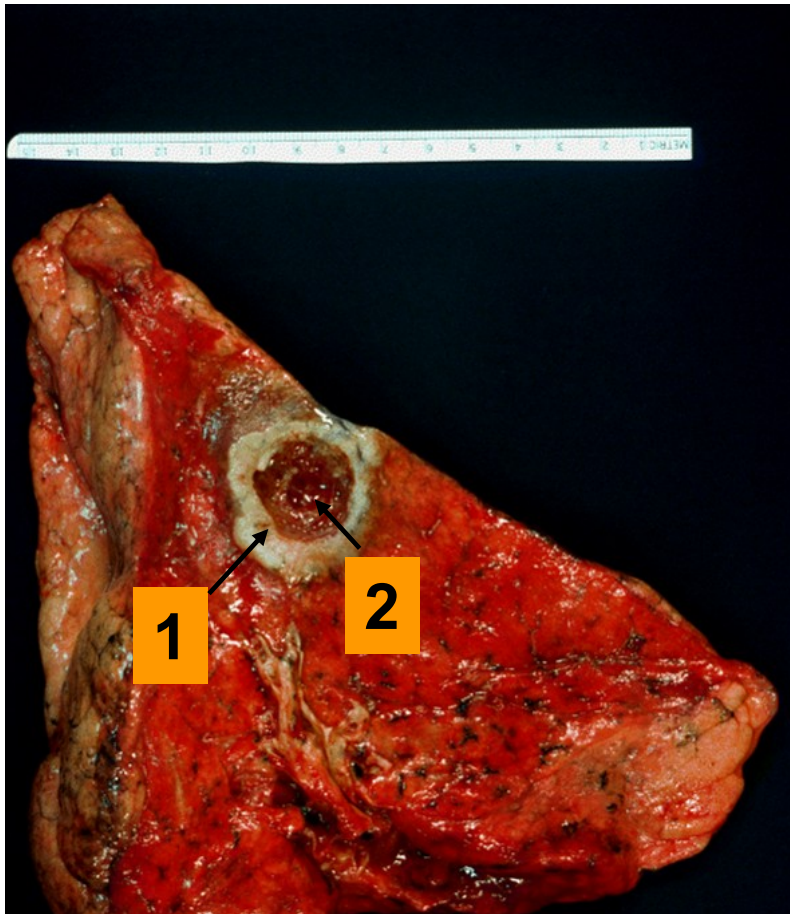
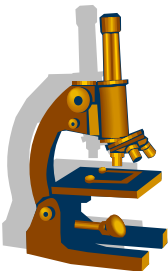
Dlaždicobuněčný karcinom



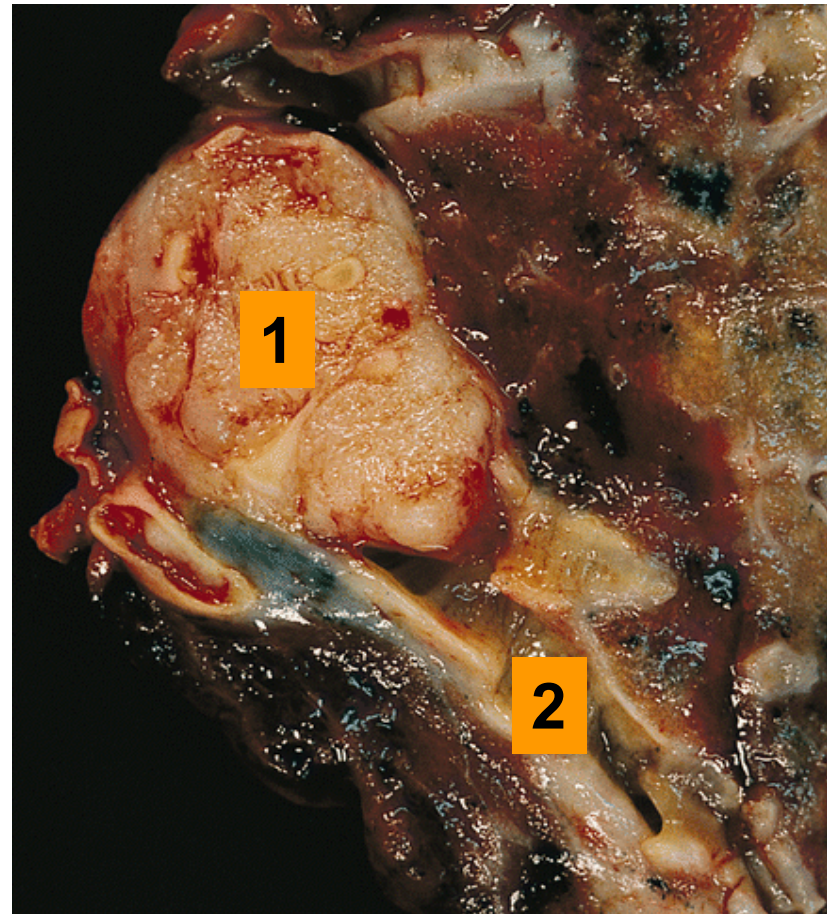1. Segmentální bronchus

2. Tumor – granulární vzhled řezné plochy

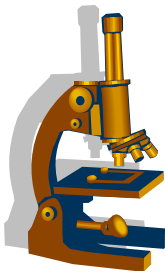
Dlaždicobuněčný karcinom



1. Periferně uložený tumor
2. Centrální kolikvace

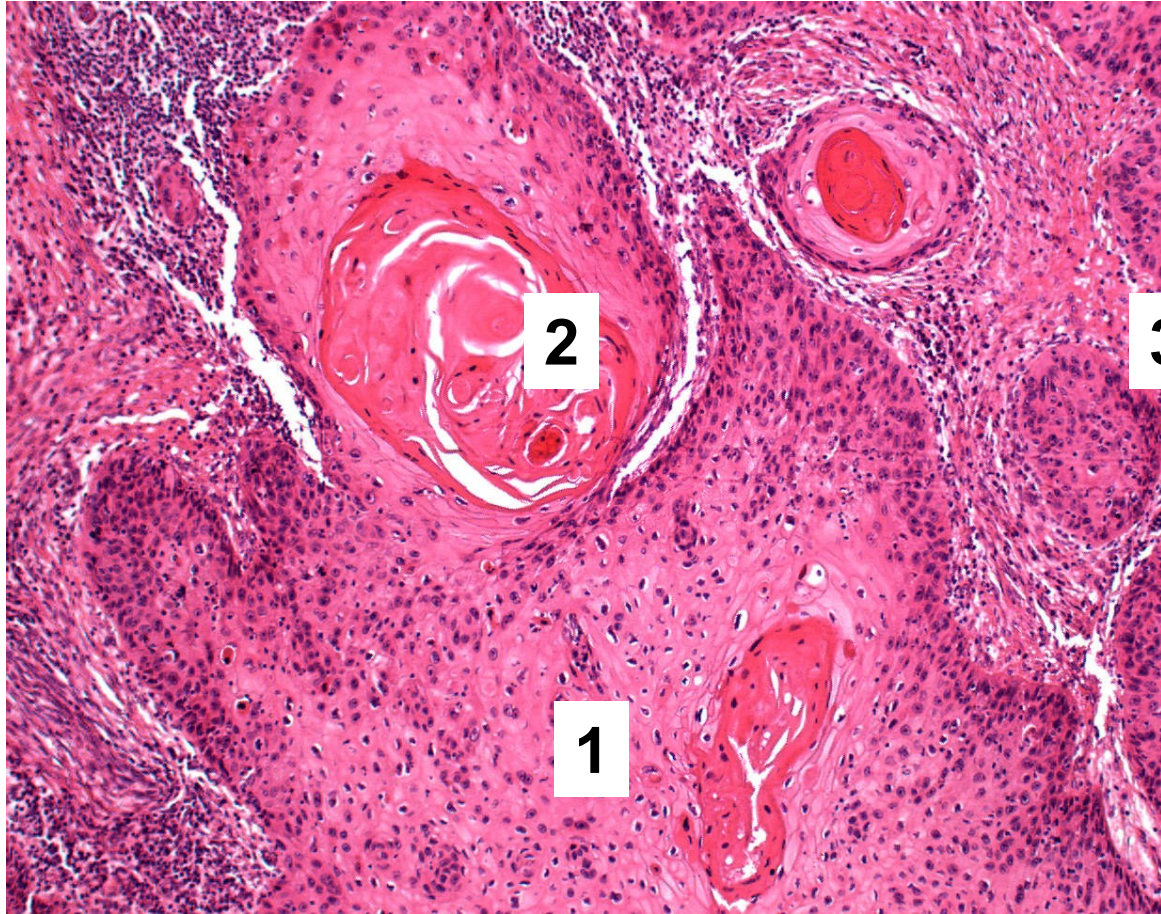


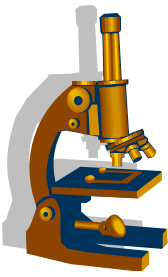
1. Endobronchiálně rostoucí tumor
2. Segmentální bronchus



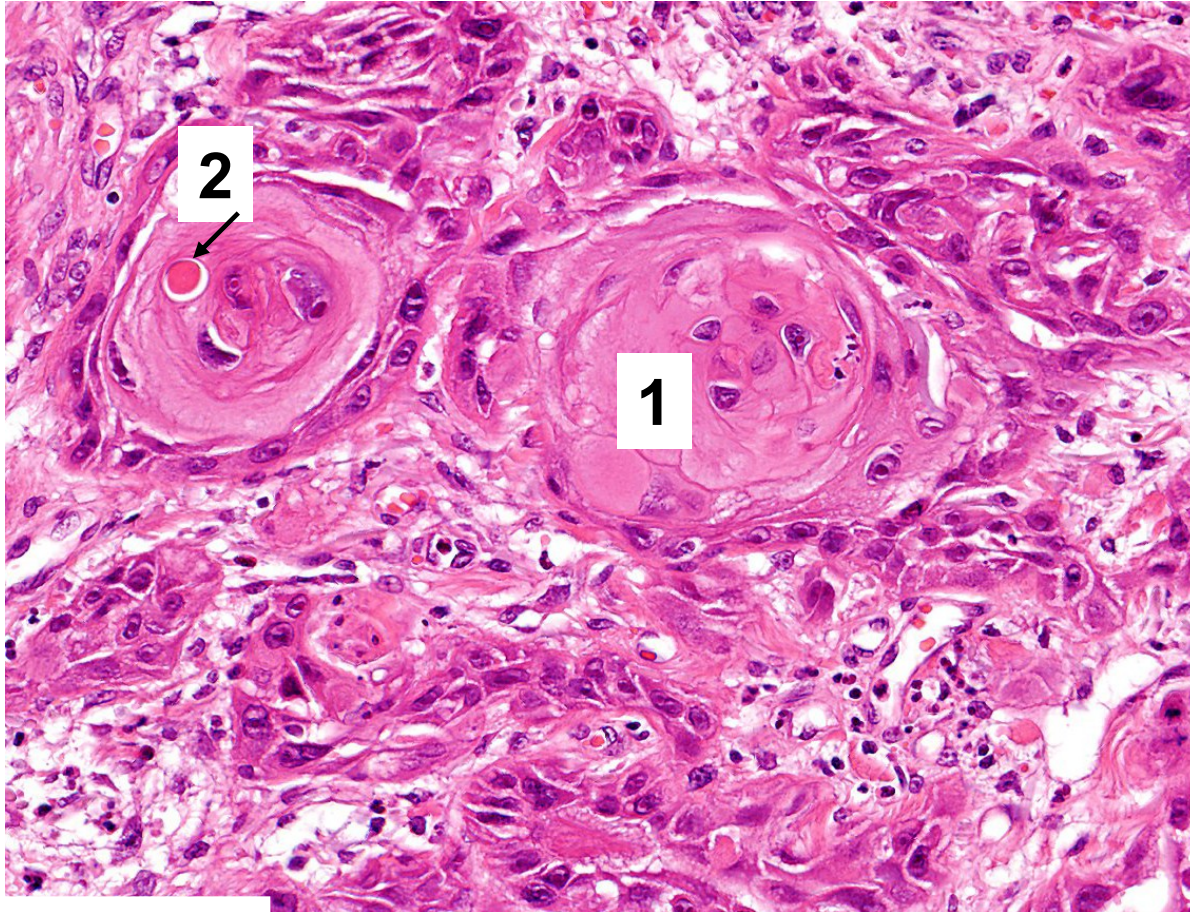
Dlaždicobuněčný karcinom

1. Solidní čepy nádorových keratinocytů
2. Kankroidové perly
3. Stroma nádoru

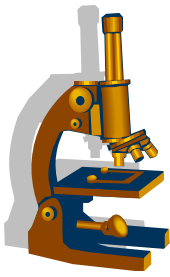




Dlaždicobuněčný karcinom

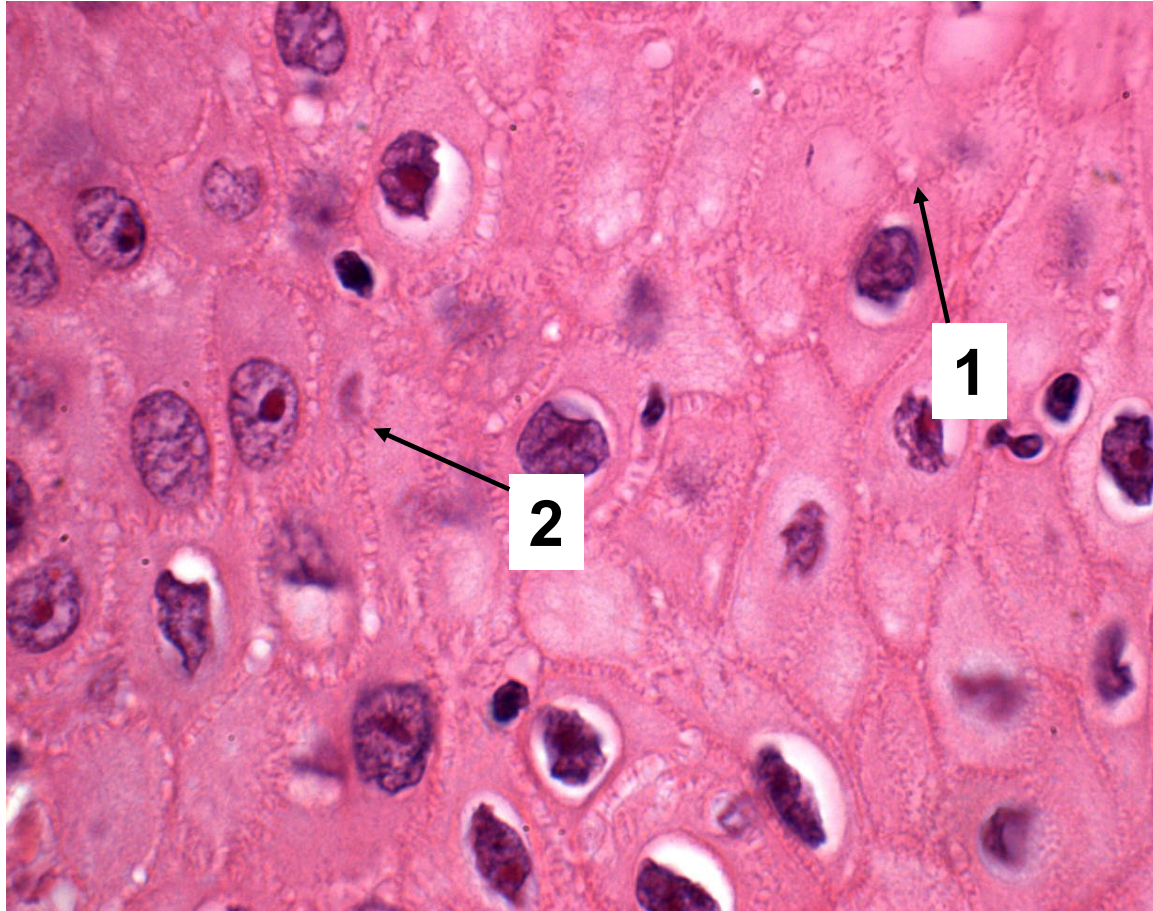


1. Nádorové čepy
2. Monocelulární keratinizace



Dlaždicobuněčný karcinom

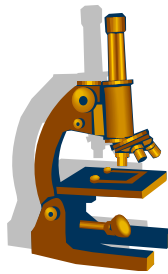
1. Intercelulární můstky – tonofilamenta
2. Buněčné jádro s prominujícím jádérkem (tzv. nukleolární distinkce)



Adenokarcinom



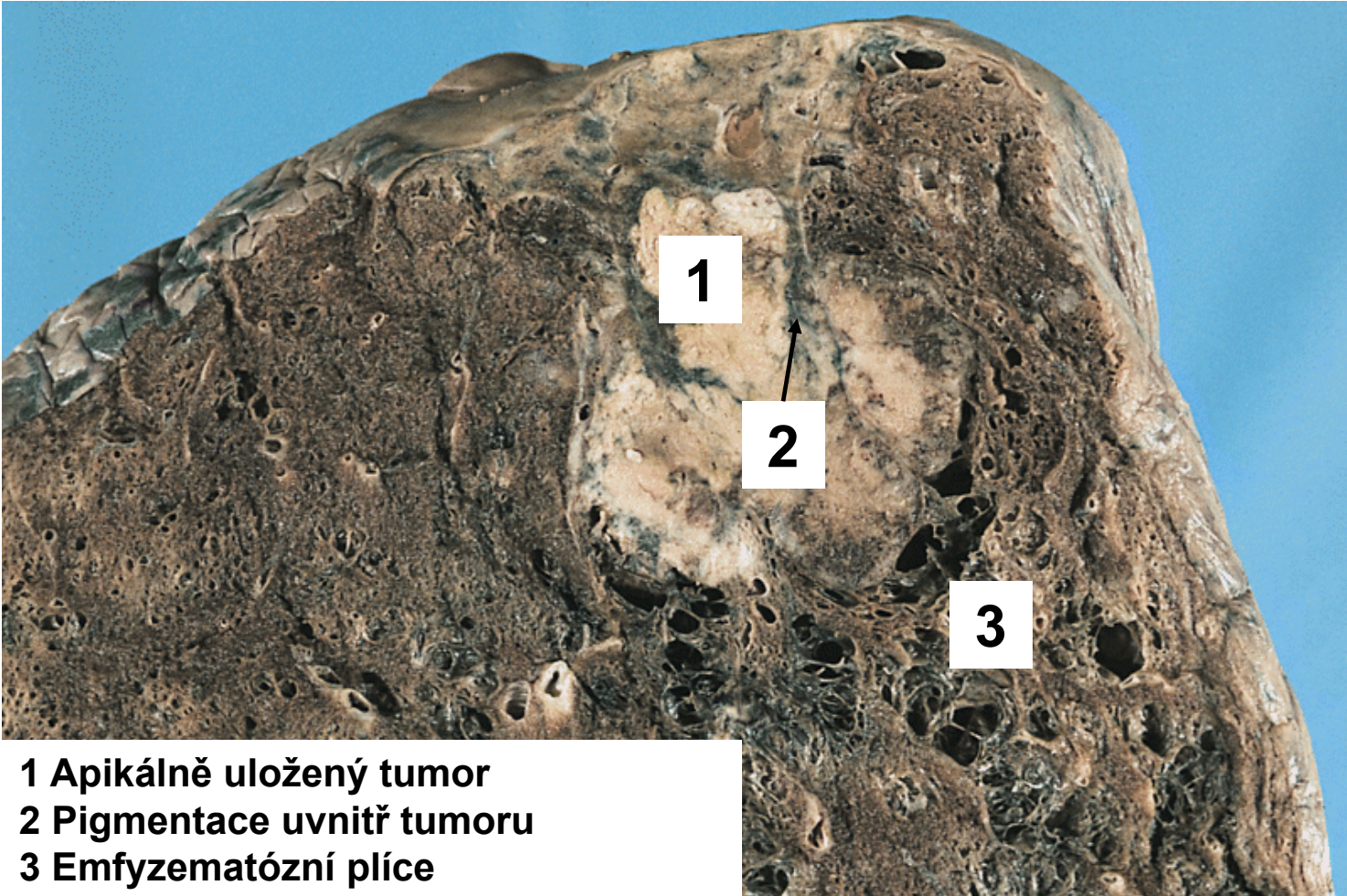
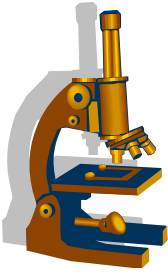
- 25-30% plicních karcinomů
- většina adenoca u kuřáků, ale je to nejčastější typ plicního ca u nekuřáků
- typicky roste na periferii, subpleurálně
 - symptomy pozdně !!!
- Biologické chování:
 - Poměrně pomalý růst
 - Může poměrně časně metastázovat



Adenokarcinom

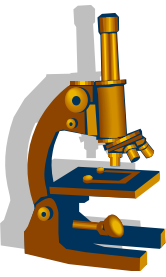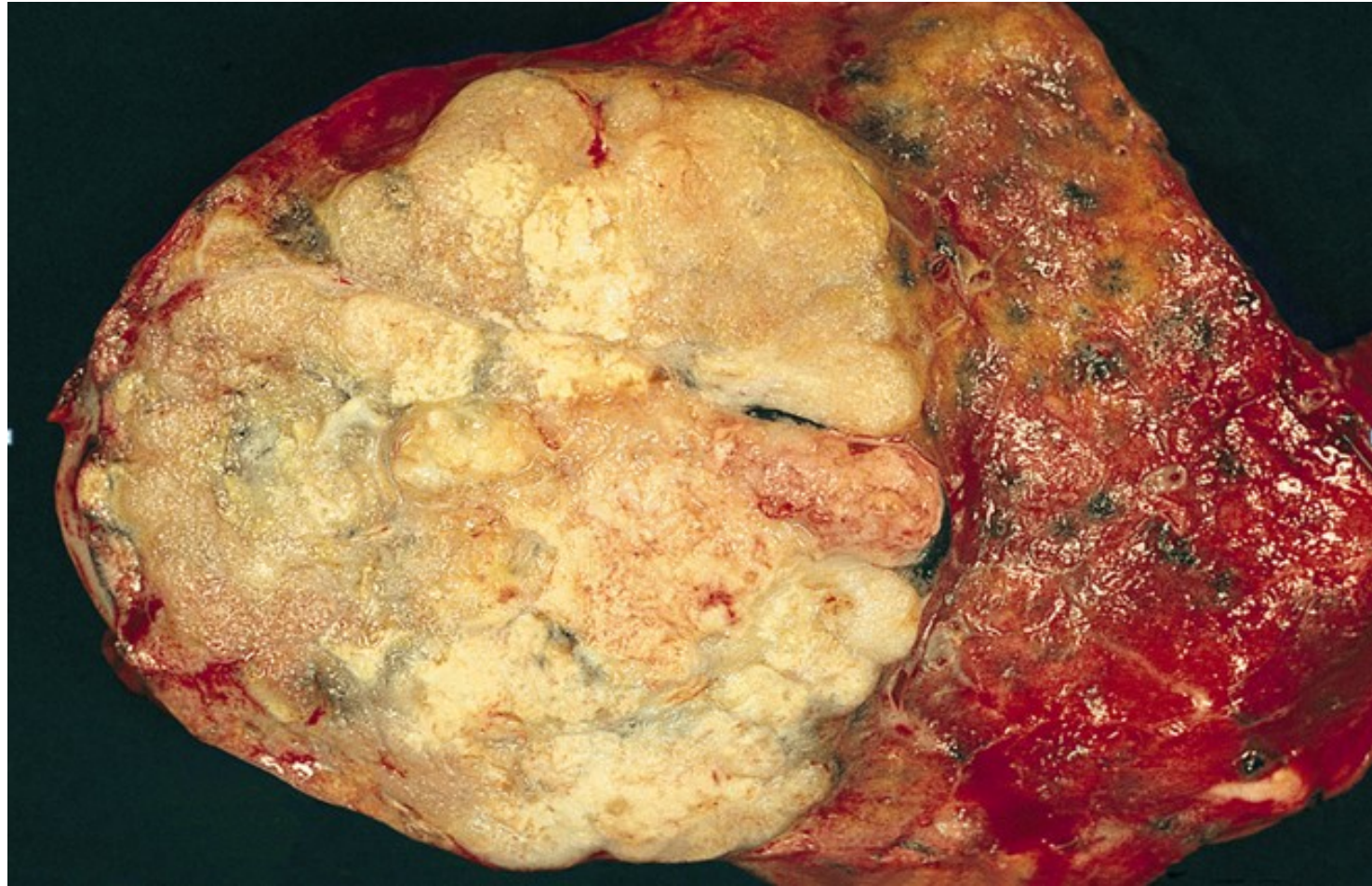
- Prekurzorová léze:
 - Atypická adenomatózní hyperplázie (AAH)
 - ložiska parenchymu s atypiemi alveolární výstelky (Clarovy bb. a pneumocyty 2. typu)
 - do 5 mm
- klasifikace:
 - AIS (≤ 3 cm), bez známek invaze:
 - nemucinózní (dříve BAC),
 - mucinózní
 - smíšený
 - žádná stromální/vaskulární/pleurální invaze
 - Minimálně invazivní ACA (≤ 3 cm a ≤ 5 mm invaze)
 - kromě lepidického růstu i jiný typ šíření (papilární, solidní...) či invaze do stromatu
 - žádná vaskulární/pleurální invaze
 - Invazivní ACA Velikost > 3 cm, nebo invaze > 5 mm
 - Lepidický
 - Acinární
 - Papilární
 - Mikropapilární
 - Solidní

Adenokarcinom

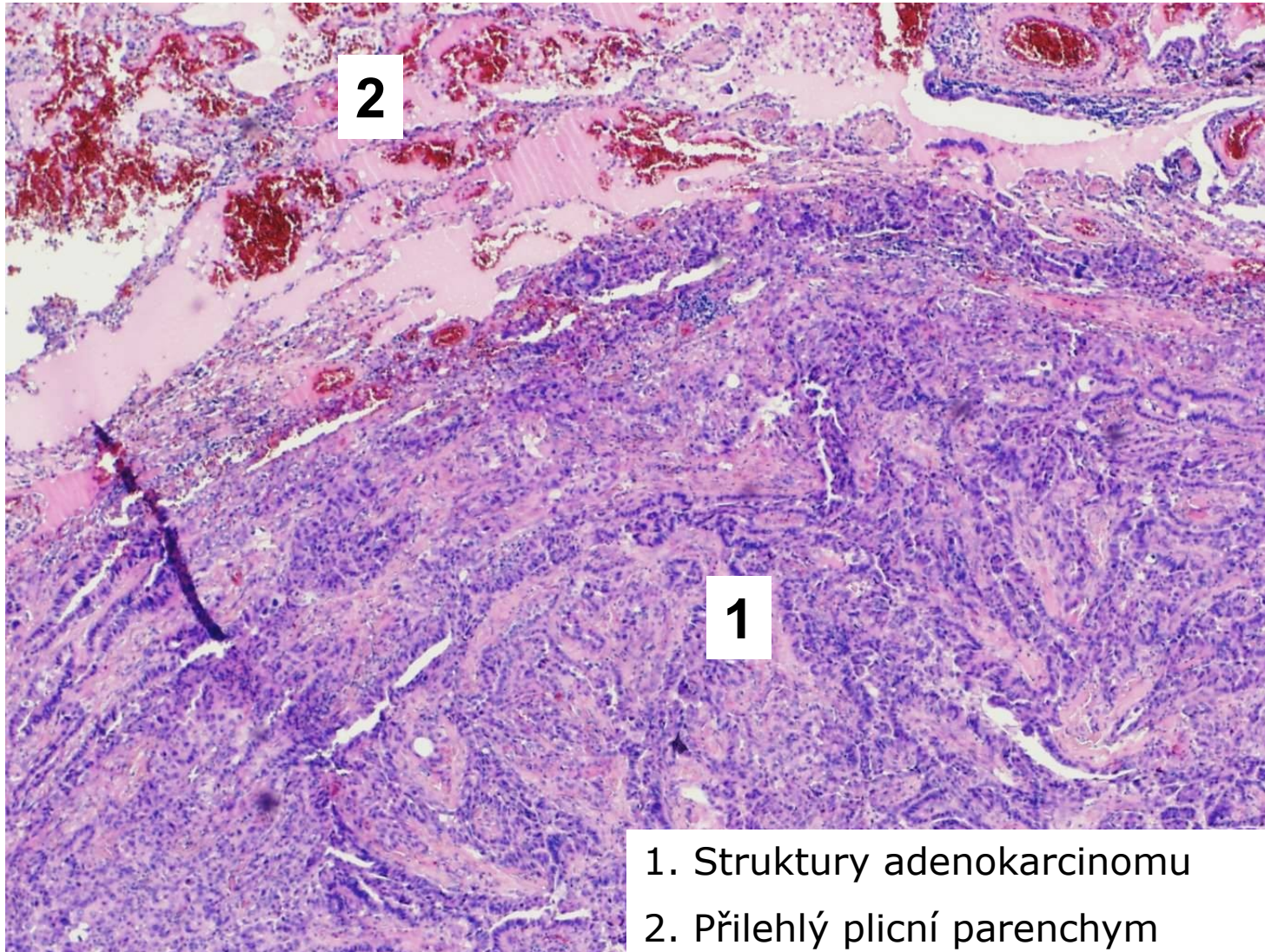


- 1 Apikálně uložený tumor
- 2 Pigmentace uvnitř tumoru
- 3 Emfyzematózní plíce

Adenokarcinom

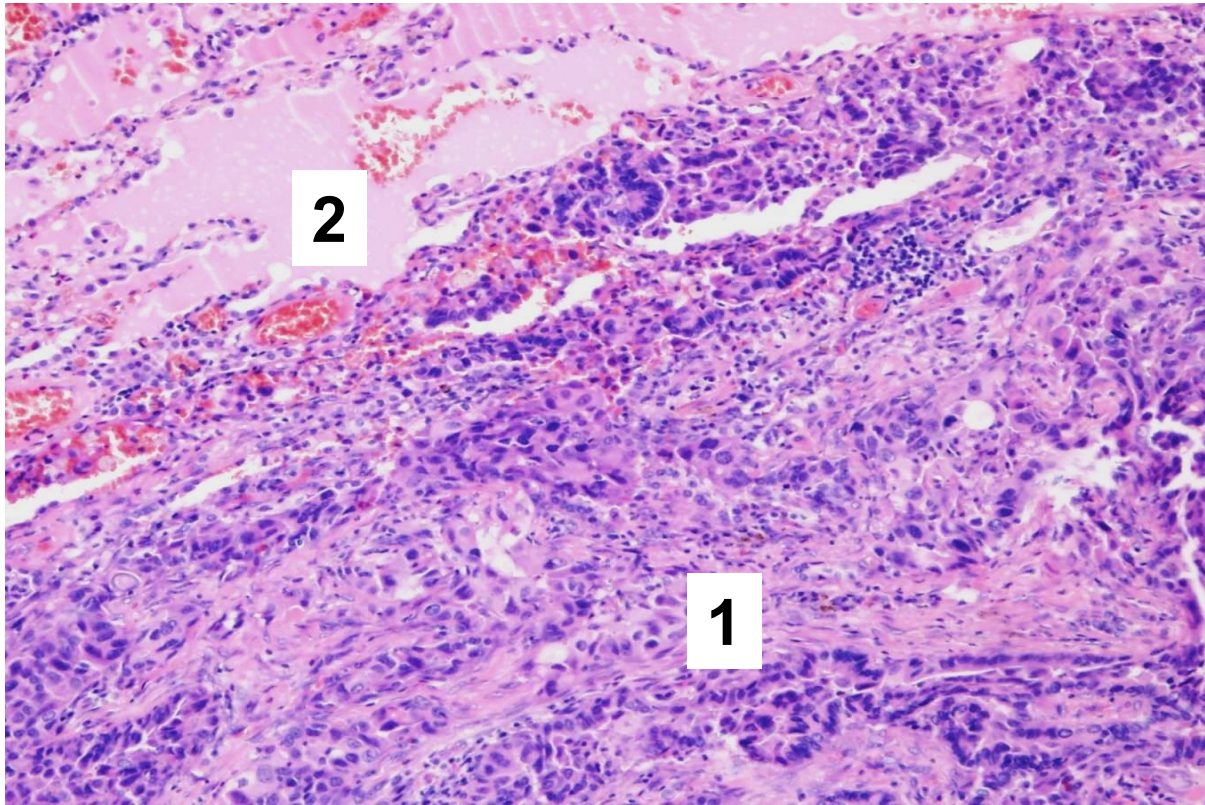


Adenokarcinom

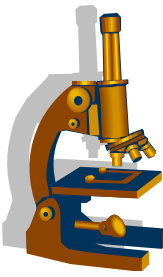


1. Struktury adenokarcinomu
2. Přilehlý plicní parenchym

Adenokarcinom

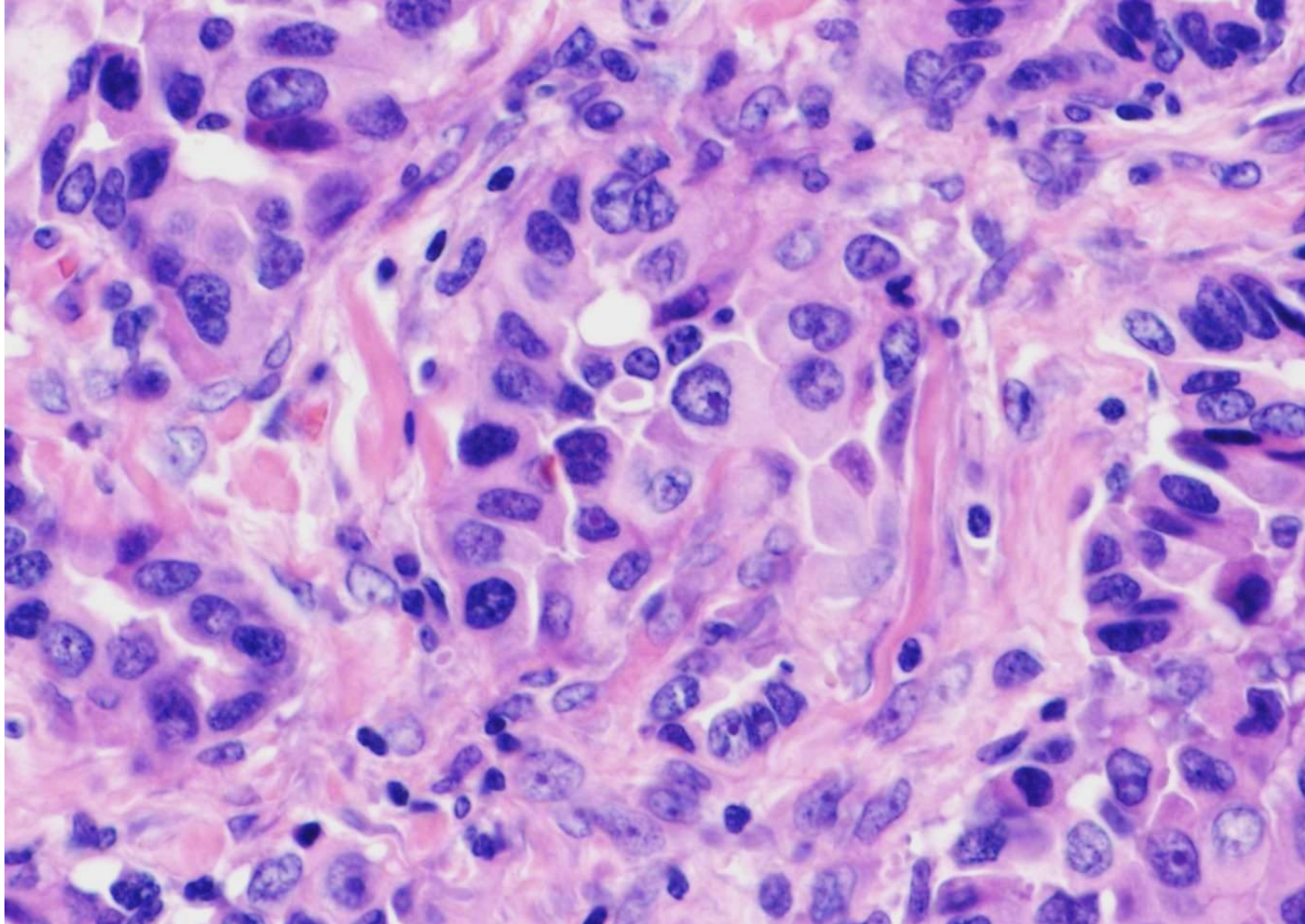


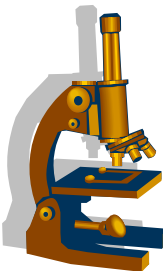
1. Struktury adenokarcinomu
2. Přilehlý plicní parenchym



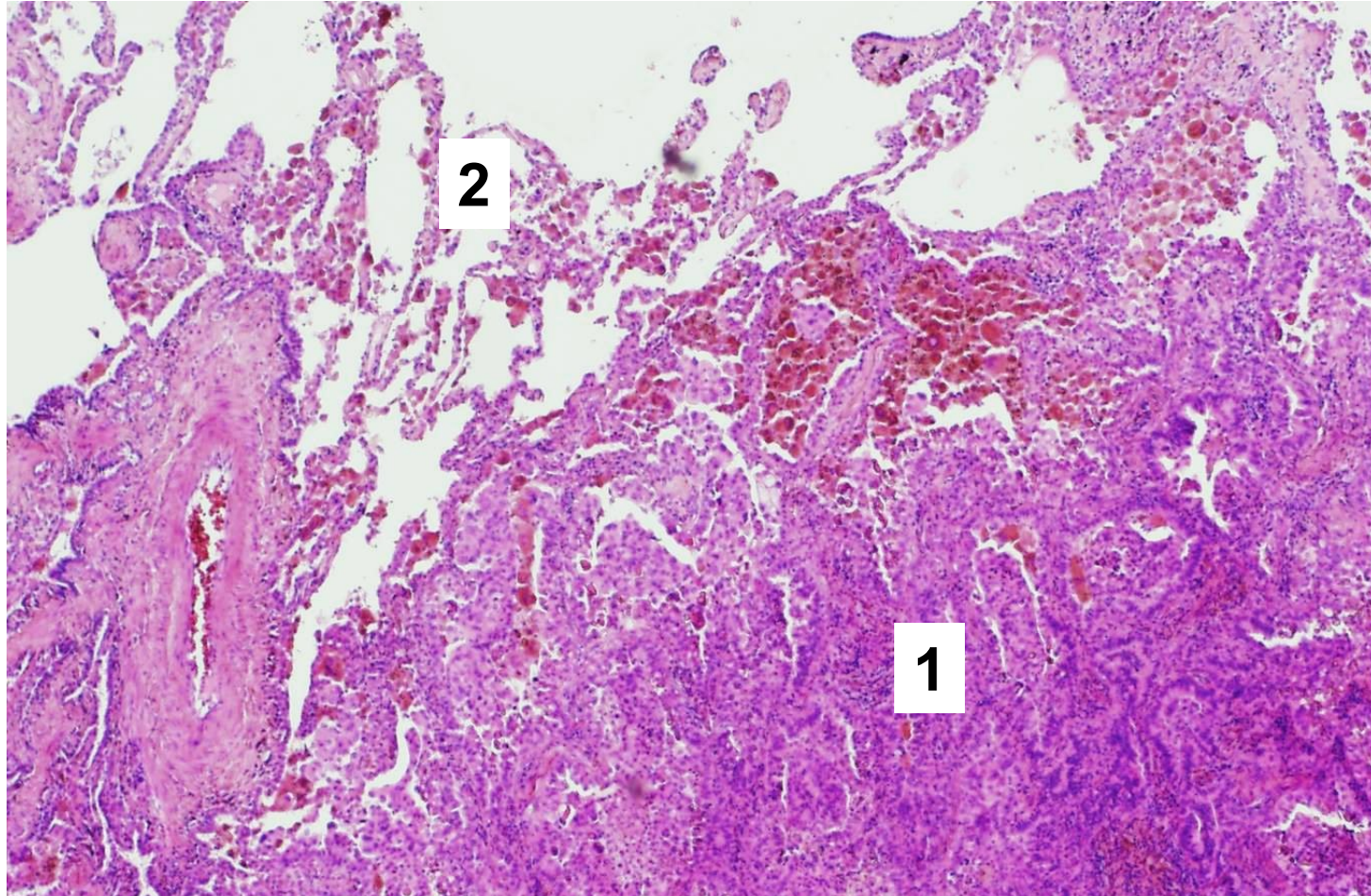
Adenokarcinom

Cytologie nádorových buněk - střední stupeň anizocytózy a anizokaryózy





Adenokarcinom

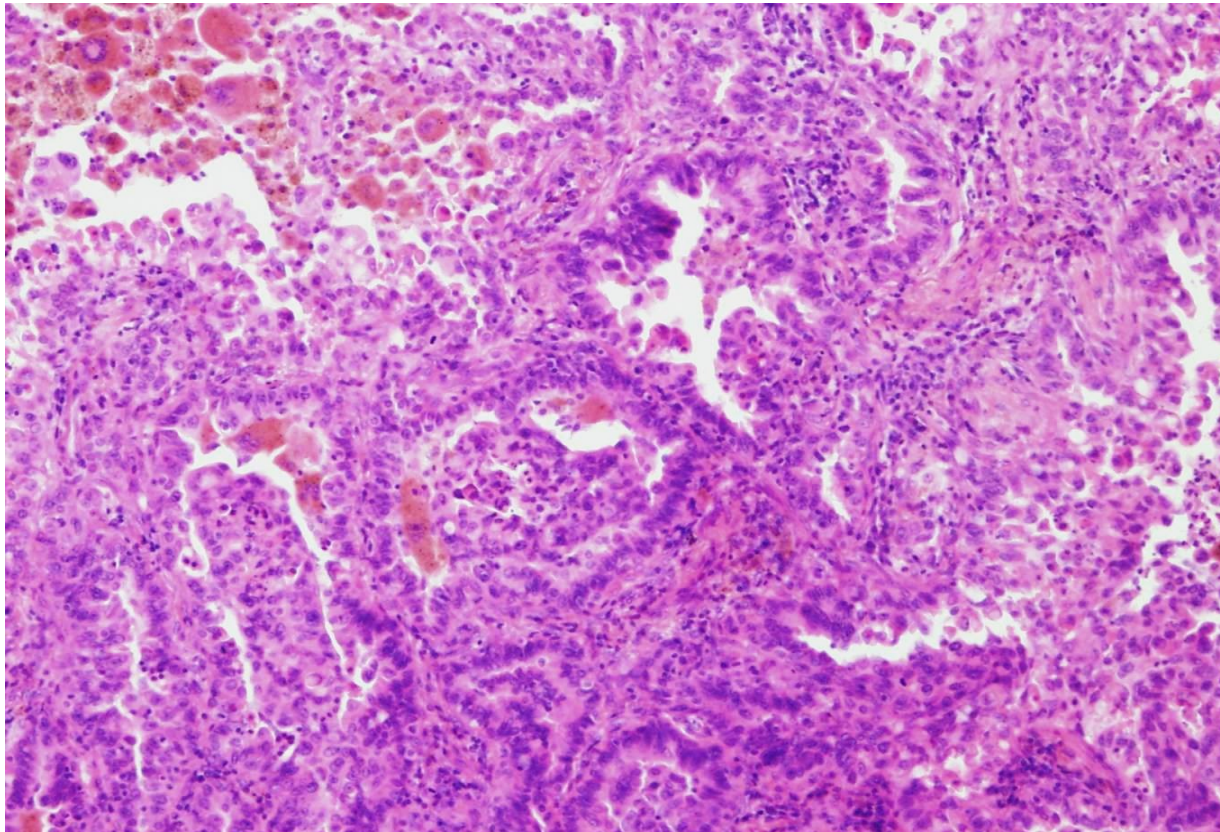


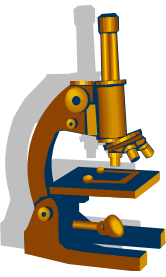
1. Struktury adenokarcinomu
2. Přilehlý plicní parenchym

Adenokarcinom



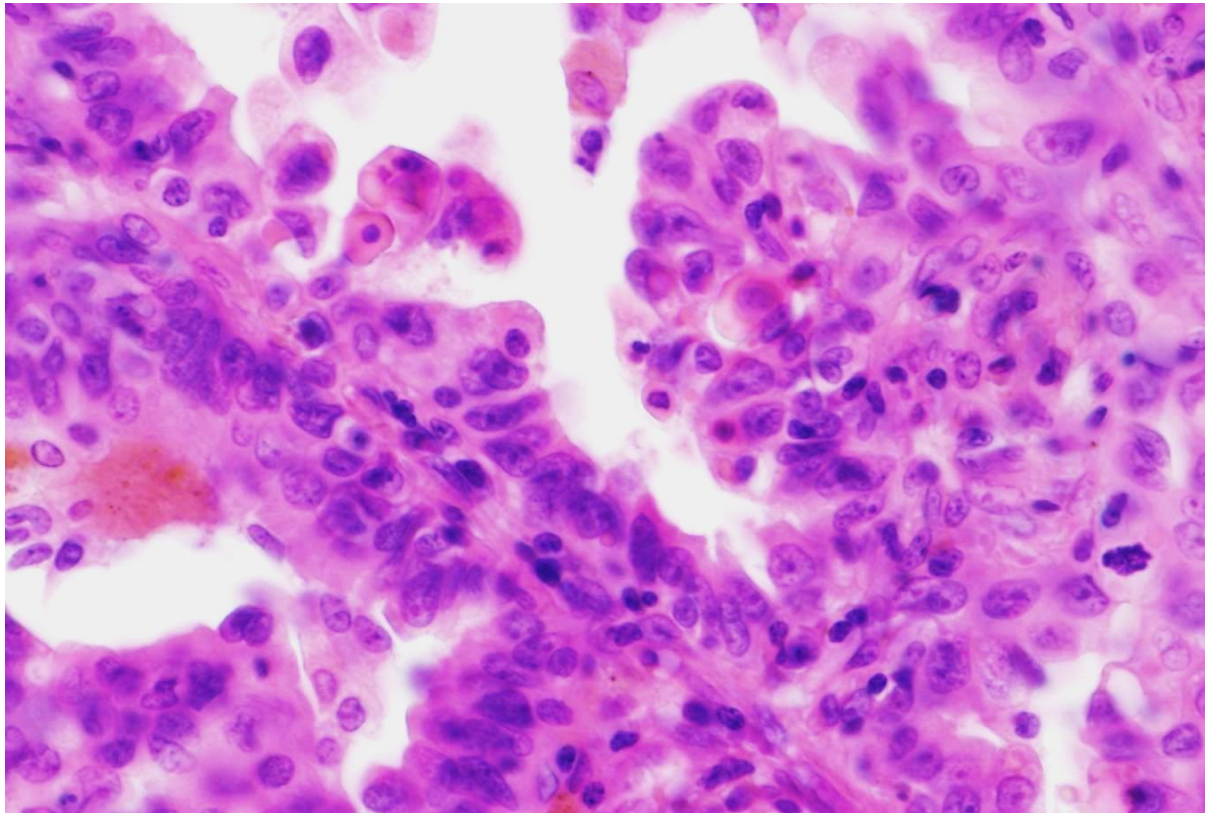
Struktury acinárně a papilárně formovaného adenokarcinomu



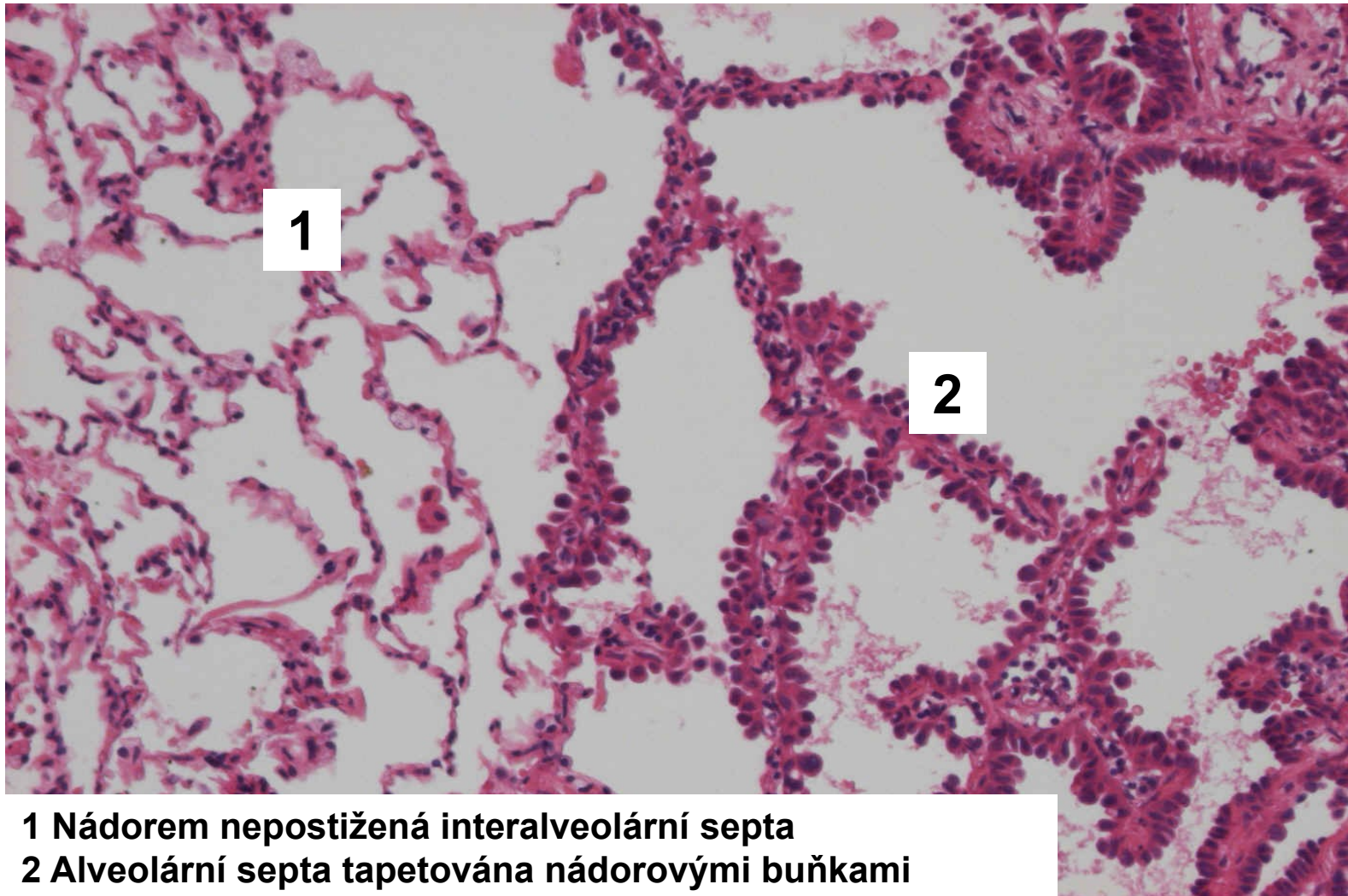
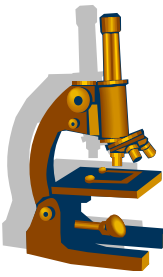


Adenokarcinom

Cytologie nádorových buněk - střední stupeň anizocytózy a anizokaryózy

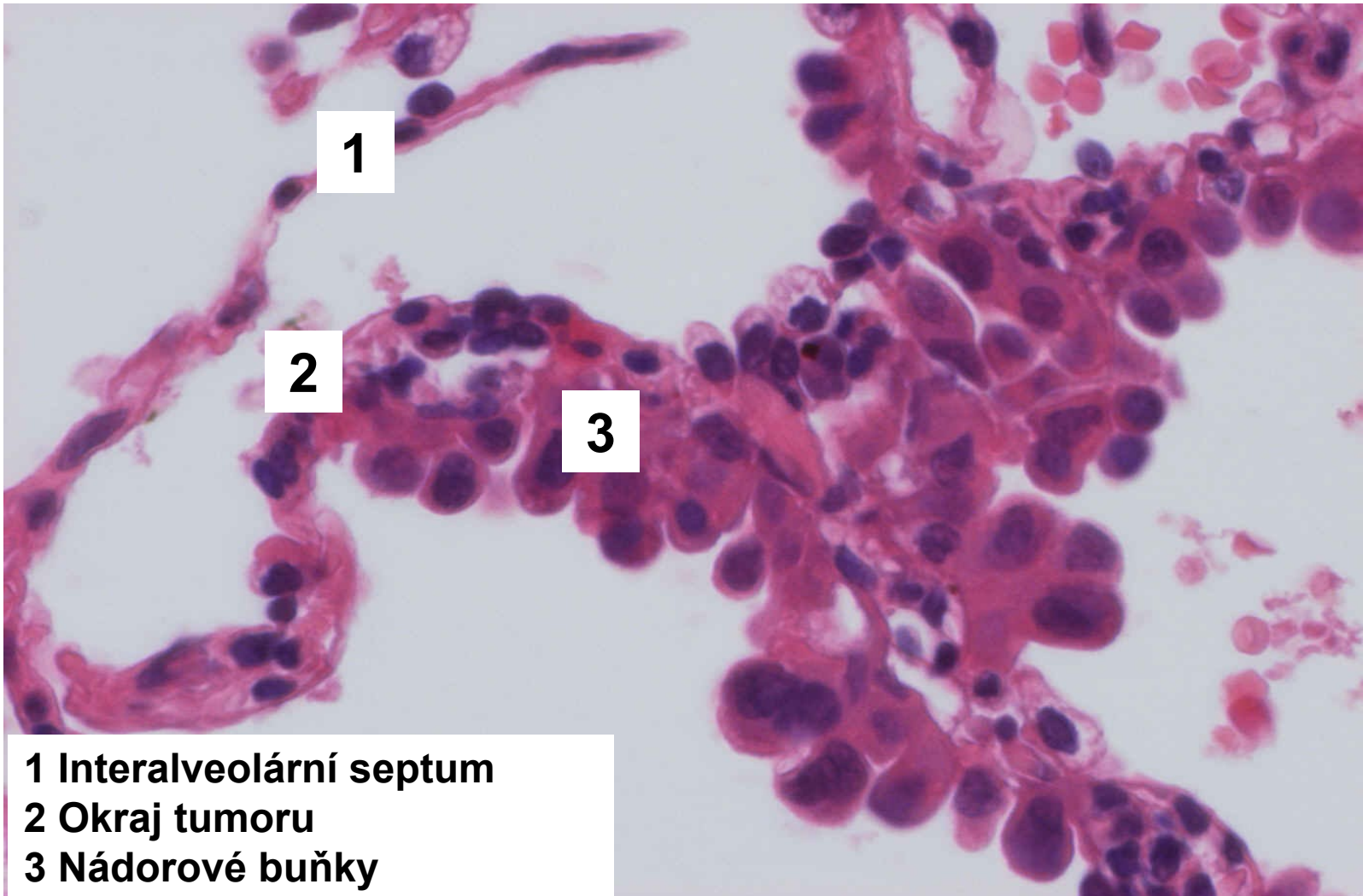
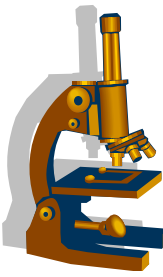


AIS nemucinózní



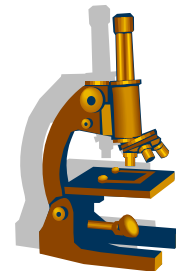
1 Nádorem nepostižená interalveolární septa
2 Alveolární septa tapetována nádorovými buňkami

AIS nemucinózní



- 1 Interalveolární septum
- 2 Okraj tumoru
- 3 Nádorové buňky

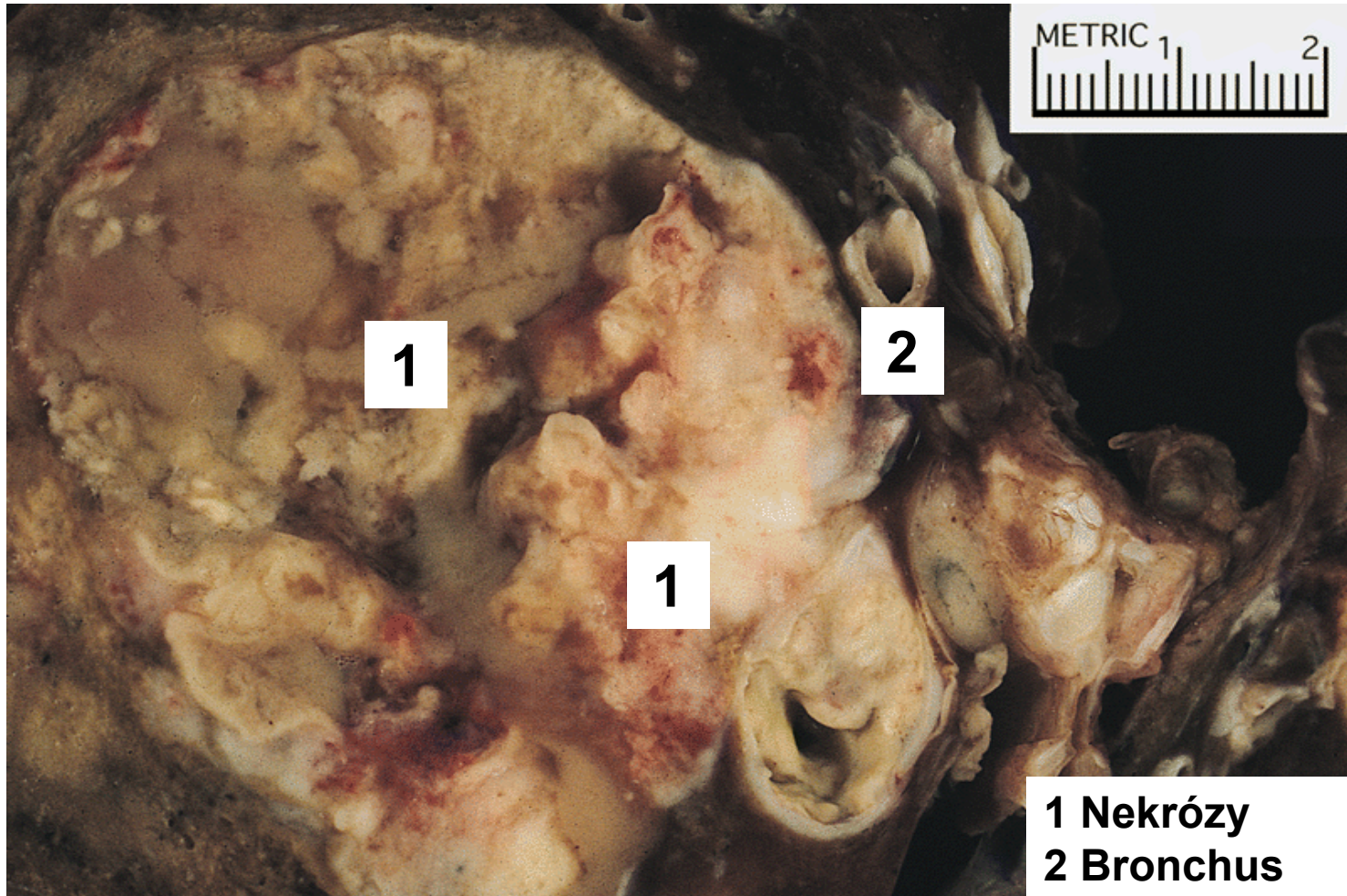
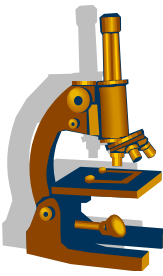
Velkobuněčný karcinom



- 10-15% plicních karcinomů
- nediferencovaný karcinom
- lokalizace:
 - Spíše centrálněji
- biologické chování:
 - Agresivní, rychle se šíří, časně metastázy → špatná prognóza

- Mikro:
 - atypické pleomorfní buňky
 - chybí známky diferenciaci ke karcinomu malobuněčnému, žlazovému či dlaždicobuněčnému

Velkobuněčný karcinom



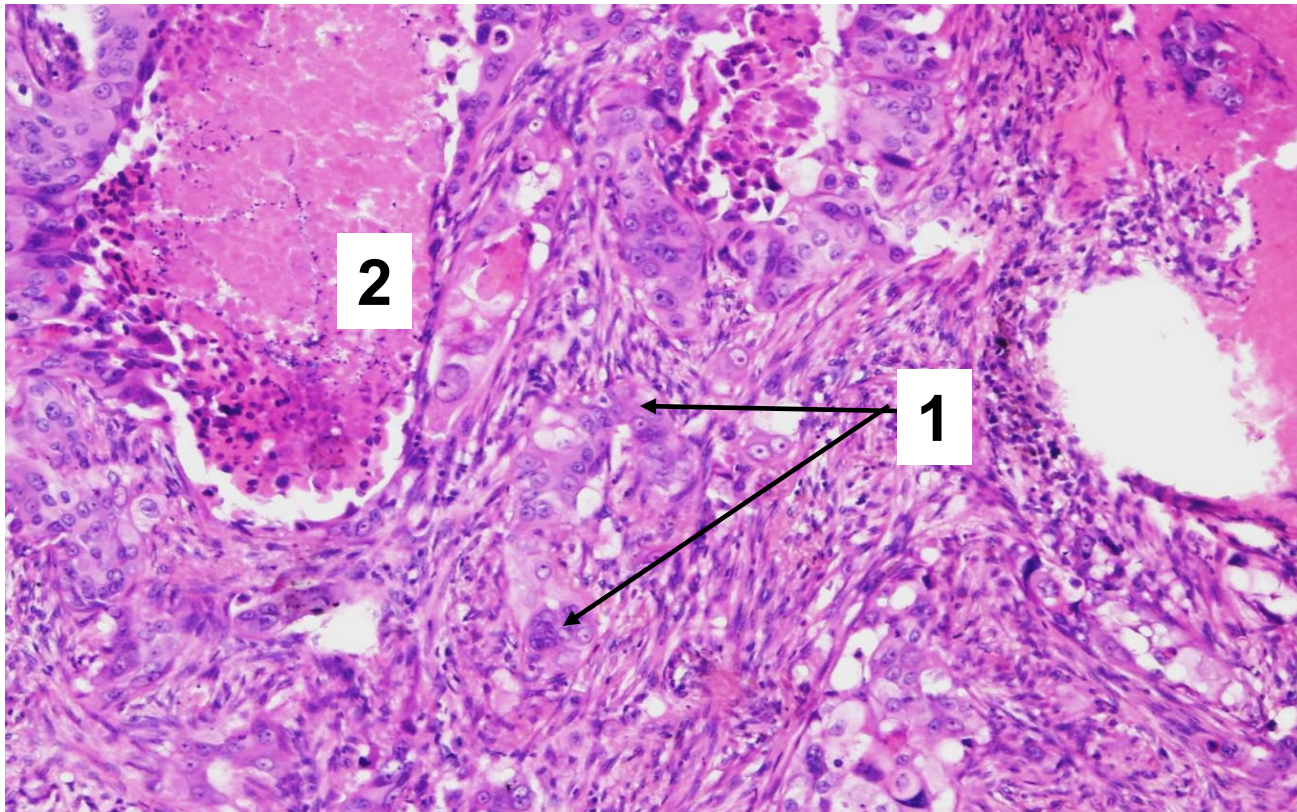
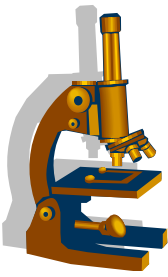
1

2

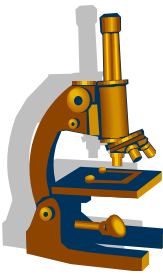
1

1 Nekrózy
2 Bronchus

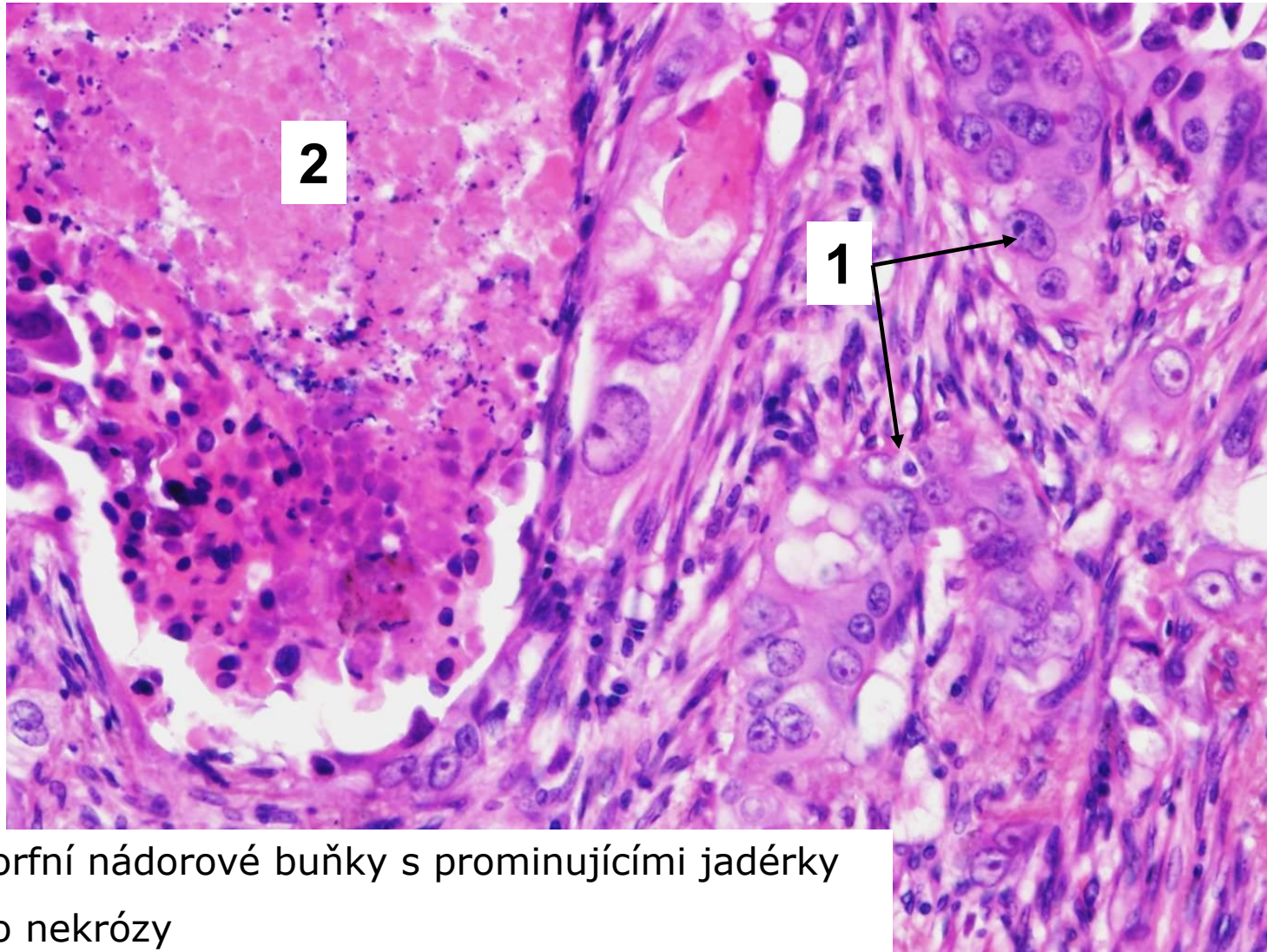
Velkobuněčný karcinom



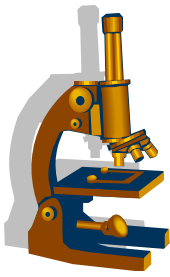
1. Pleomorfní nádorové buňky
2. Ložisko nekrózy



Velkobuněčný karcinom



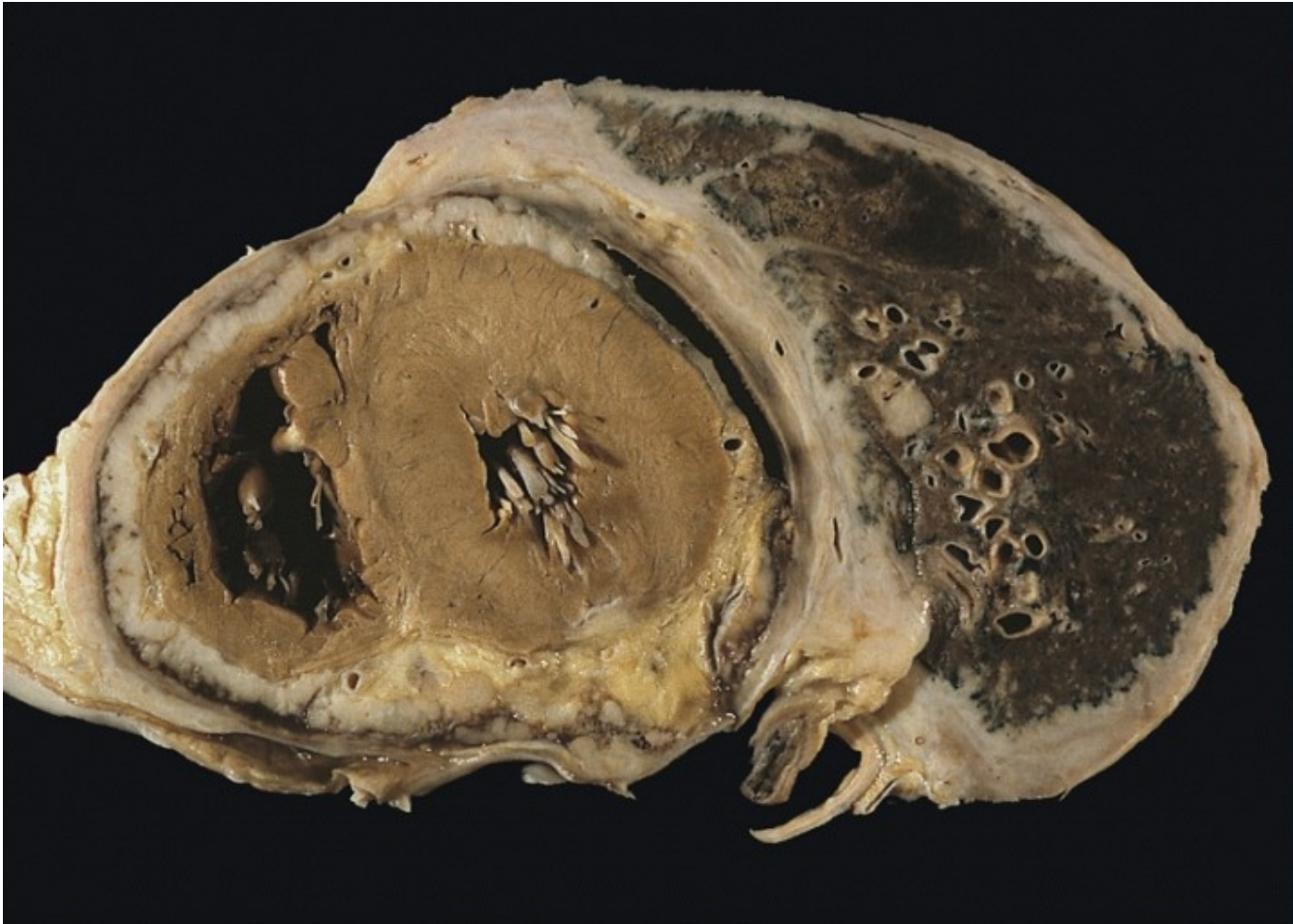
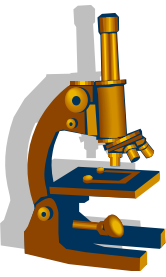
1. Pleomorfní nádorové buňky s prominujícími jádérky
2. Ložisko nekrózy



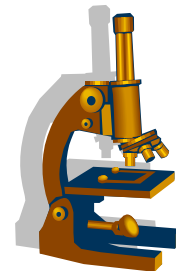
Mezoteliom

- primární nádor pleury
- mezoteliomy jsou mnohem vzácnější než pleurální metastázy maligních nádorů jiného origa
- maligní tumor, lokálně agresivní!!!- velmi špatná prognóza
- rizikový faktor představuje **azbest** (chronická expozice)
- makro 2 formy
 - lokalizovaná
 - difuzní
- mikro 4 varianty:
 - epiteloidní, sarkomatoidní , bifazická, desmoplastická

Mezoteliom

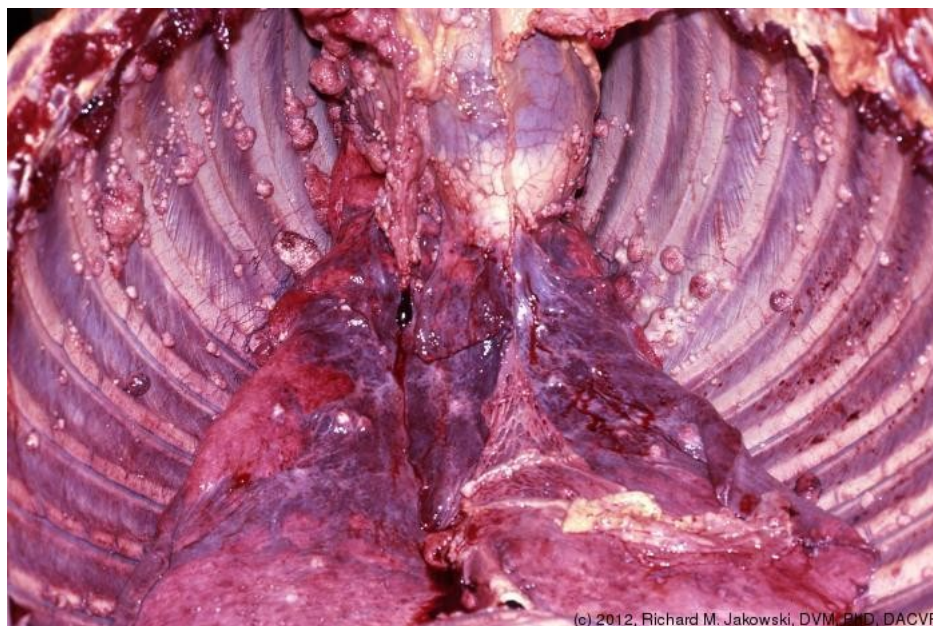


Sekundární nádory pleury



- Sekundární (častější)
 - Metastázy
 - Přímé prorůstání z okolí
 - Rozsev vícečetných uzlíků po pleuře = karcinomatóza pleury

Karcinomatóza pleury



(c) 2012, Richard M. Jakowski, DVM, PhD, DACVP