

# KOSTNÍ NÁDORY JAKO OPOMÍJENÁ PŘÍČINA OBTÍŽÍ V OBLASTI KOLENNÍHO KLOUBU

---

Pazourek L., Ondrůšek Š., Rozkydal Z.  
I. Ortopedická klinika FN u sv. Anny v Brně

# KOSTNÍ NÁDORY JAKO PŘÍČINA OBTÍŽÍ V OBLASTI POHYBOVÉHO APARÁTU

---

- × Vzácná diagnóza
- × Opomíjená diagnóza
- × Včasná diagnostika je základním předpokladem úspěšné léčby
- × Zásadní je onkologický reflex
  - myslet na možnost onkologické diagnózy

# OBECNÝ POSTUP DIAGNOSTIKY KOSTNÍCH NÁDORŮ

---

- × Anamnéza a klinické vyšetření
- × RTG
- × CT / MRI
- × Další vyšetření (scintigrafie, RTG / CT plic, sono břicha, ..)
- × Biopsie

# NEJČASTĚJŠÍ CHYBY

---

- × Automatické stanovení dg. typické pro danou lokalitu bez adekvátní anamnézy a vyšetření
- × Neefektivní dlouhodobá konzervativní terapie bez dalšího vyšetření příčiny obtíží
- × Neprovedení základních zobrazovacích vyšetření (RTG na skelet a USG na měkké tkáně)
- × Operační léčba bez předchozího adekvátního zobrazovacího vyšetření na danou lokalitu

# Koleno

---

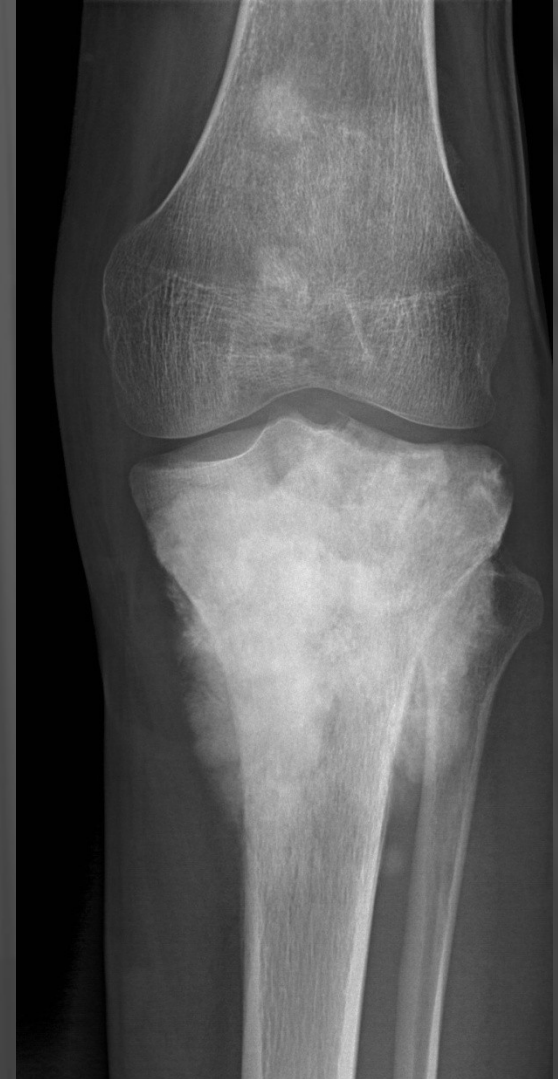- × Častá lokalita kostních nádorů
- × Nejčastější lokalita osteogenního sarkomu
  - + metafýza dist. femuru a proxim. tibie
  - + typický věk - 2.dekáda života
- × Nejčastější lokalita OBN
  - + epimetafýza dist. femuru a proxim. tibie
  - + typický věk – mezi 15 a 50 rokem s max. ve 3. dekádě

KASUISTIKY  
CHYBNĚ DIAGNOSTIKOVANÝCH  
PACIENTŮ  
S KOSTNÍM NÁDOREM V OBLASTI  
KOLENA

---

# KASUISTIKA 1

- × Muž, 23 let
- × Fotbalista
- × Bolesti L kolena
- × Spojovány s kopnutím při hře
- × Léčen déle než ½ roku  
u praktického lékaře lokálními  
NSA
- × Bez RTG či ortopedického  
vyšetření

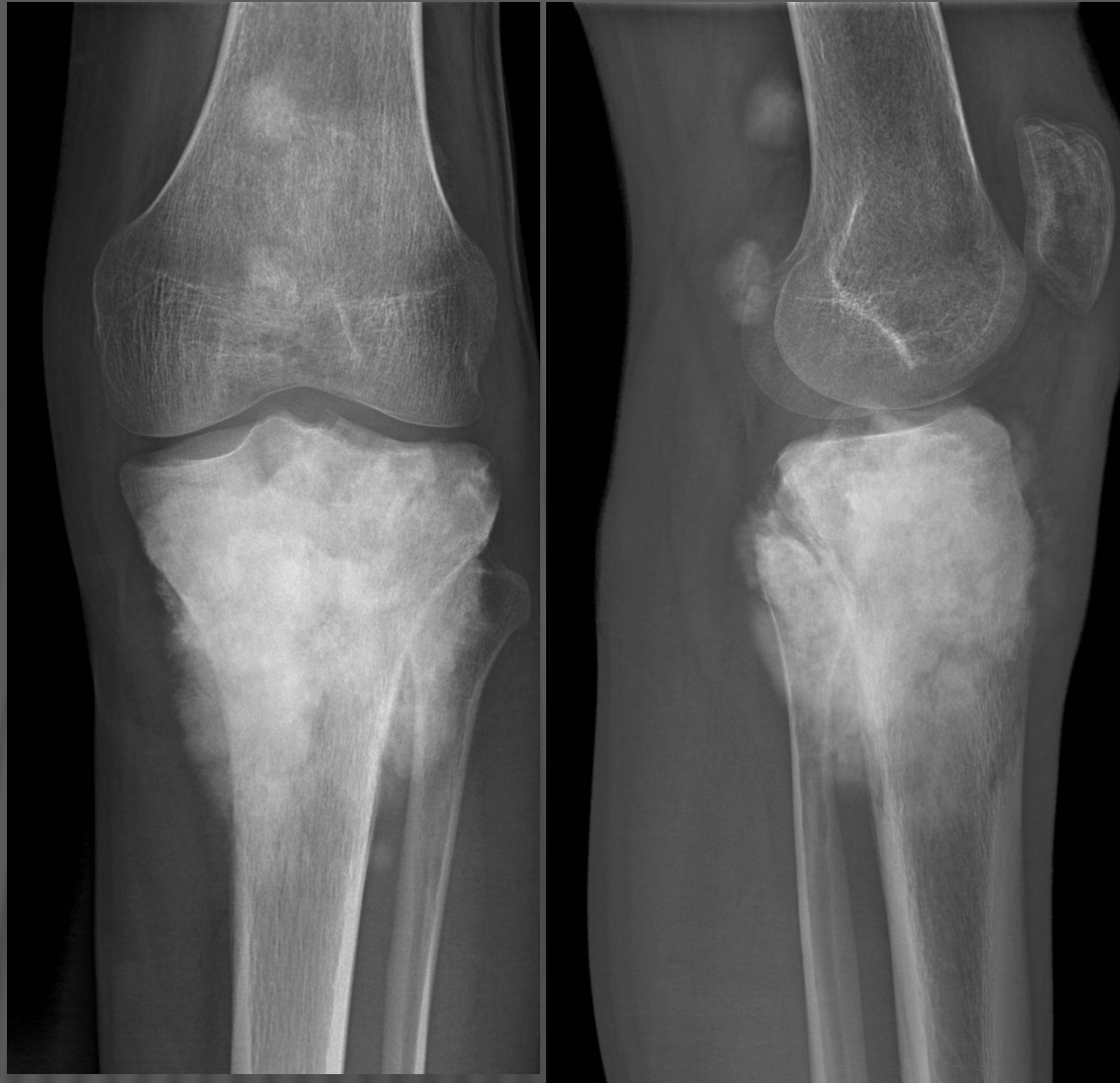


- skip meta při dist. femuru

- plicní meta

- kostní meta (Th pateř, žebra)

- postižení tříselných uzlin



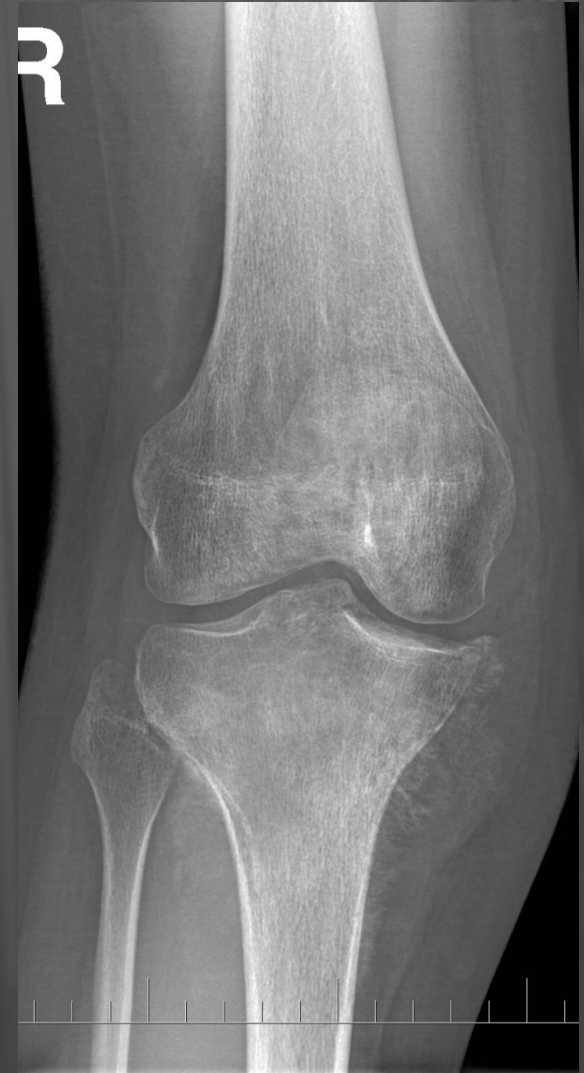---

## KONVENČNÍ HIGH GRADE **OSTEOSARKOM**

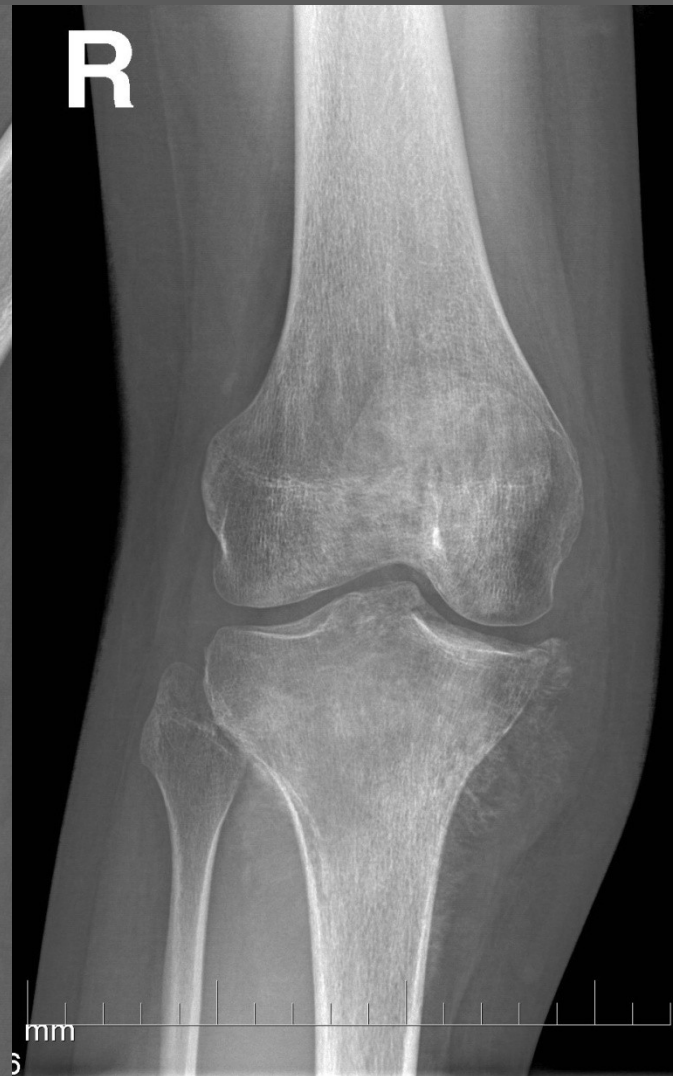
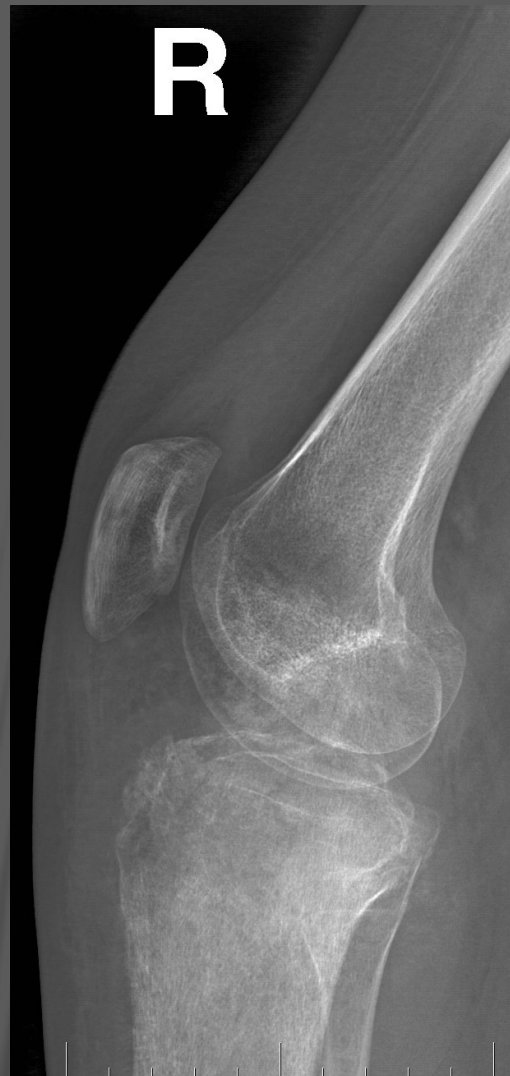
# KASUISTIKA 2

- × Žena, 23 let
- × Bolesti L kolena
- × Po 2 měsících otok kolena
- × Sektor. ortopéd
  - susp. léze med. menisku
- × 5 měs. od začátku obtíží provedena  
ASK op. bez RTG vyšetření
- × Teprve po dalších 2 měsících proveden RTG snímek
- × Doba ke stanovení diagnózy  
7 měsíců



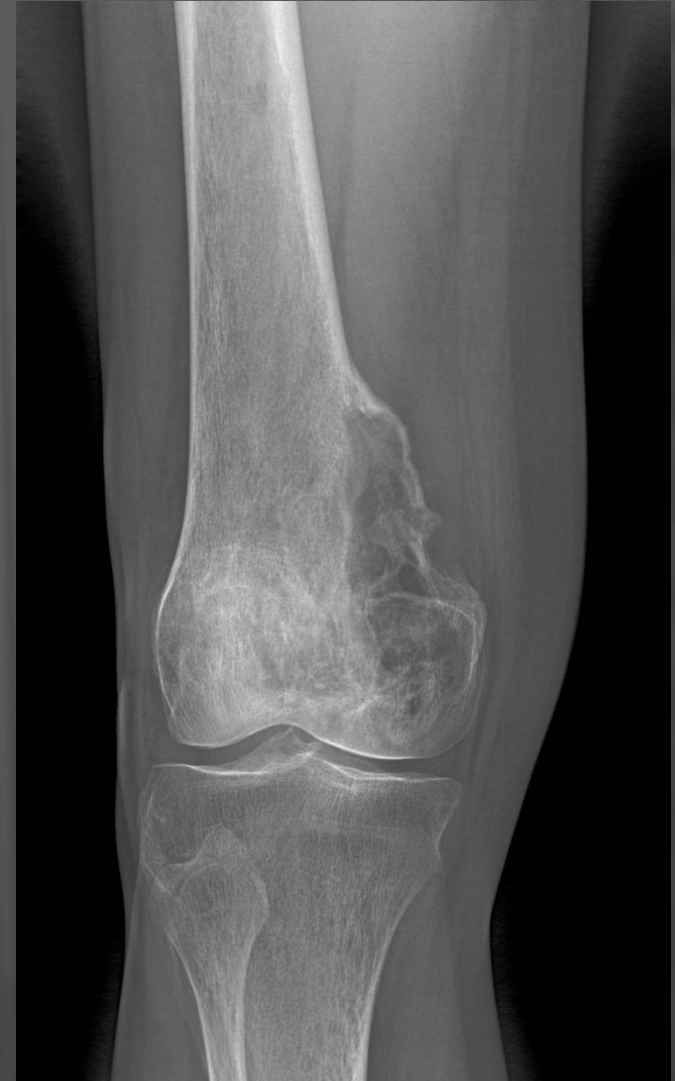- plicní meta



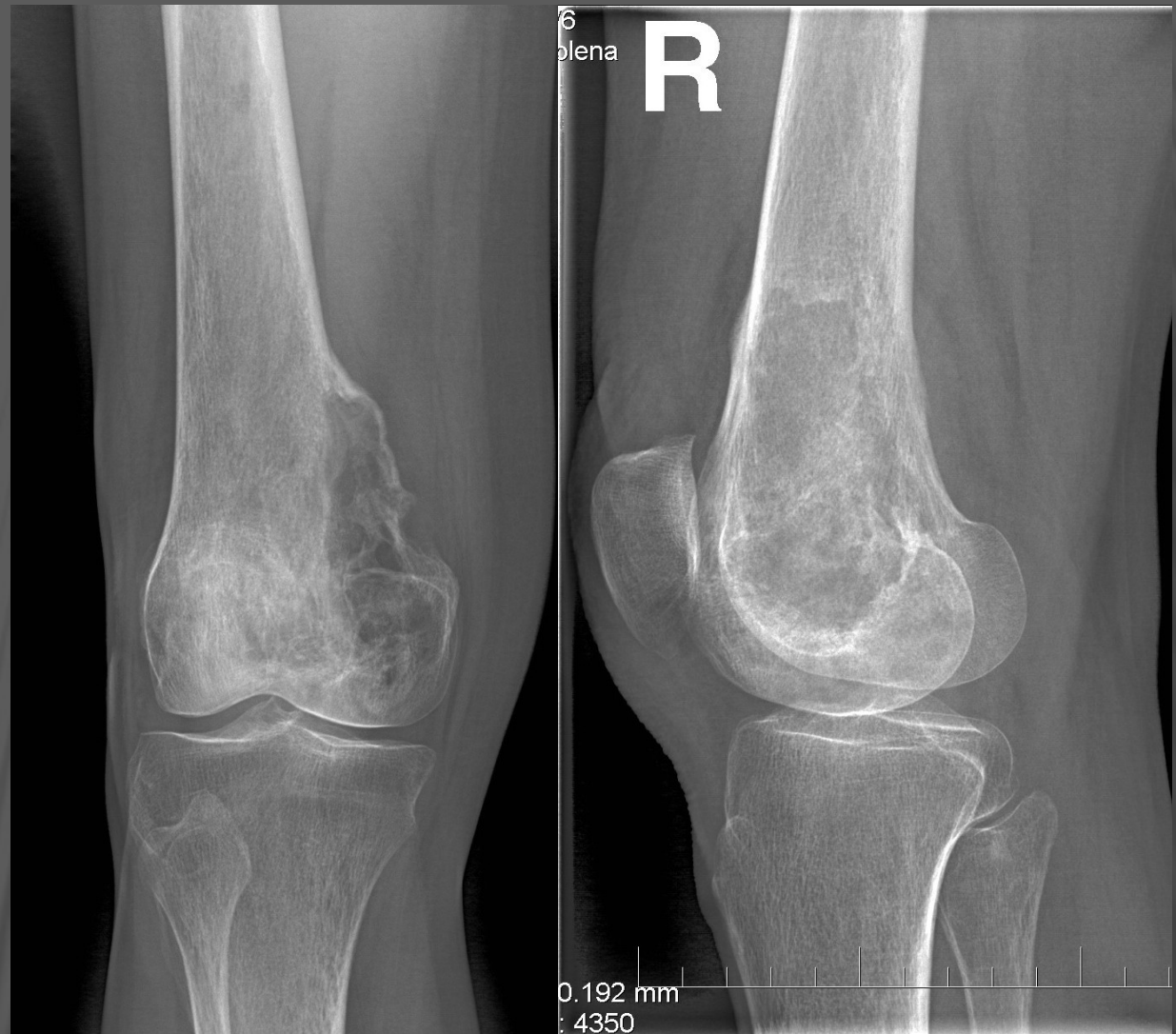## KONVENČNÍ HIGH GRADE OSTEOSARKOM

# KASUISTIKA 3

- × Žena, 60 let
- × Bolesti P kolena
- × Vyšetřena ortopédem včetně rtg ale popsán jako negativní
- × Odeslána na neurologii pro vertebrogenní příčinu obtíží
- × Následně ve střídavé péči neurologa a ortopeda pro bolesti v P. koleni - včetně MRI páteře
- × Po roce se obrátila na jiného ortopeda, který vyslovil podezření na tumor



- plicní meta
- kostní meta
- meta do jater

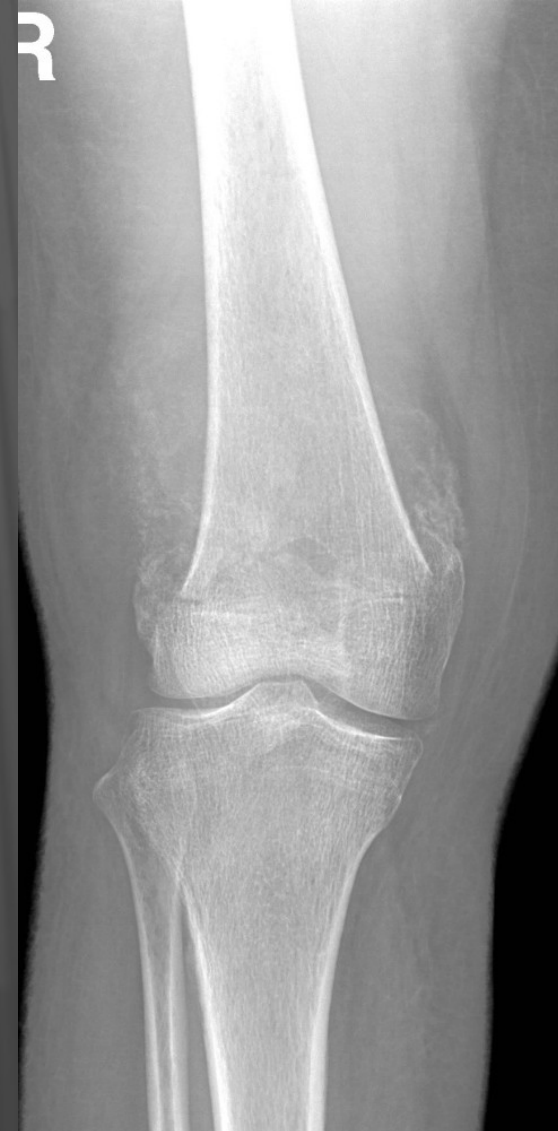

---

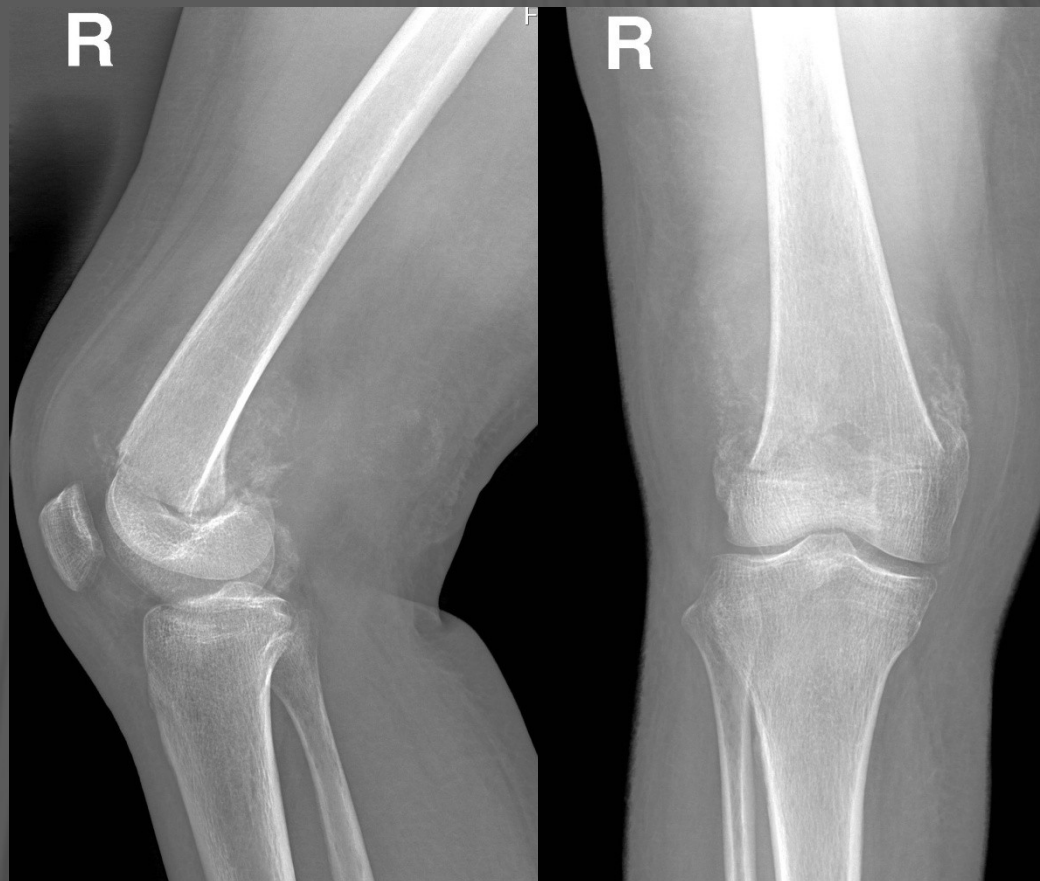# KONVENČNÍ HIGH GRADE OSTEOSARKOM

# KASUISTIKA 4

- × Žena, 49 let
- × 1 měsíc bolesti kolena bez úrazu
- × Na sektorové ortopedii indikována ASK bez předchozího RTG
- × Při ASK ošetřen degenerativní nálezn na MM
- × Dále bolesti, otoky a výpotky
- × Proto došetřována (RTG, CT, scinti)
  - patol. fr. dist. konce femuru
  - se susp. abscesovou kolekcí
- × 4 měs. po ASK provedena op. revize s nejasným nálezem – ad histol., kde překvapivě zjištěn tumor



- patologická fr.
- plicní meta



---

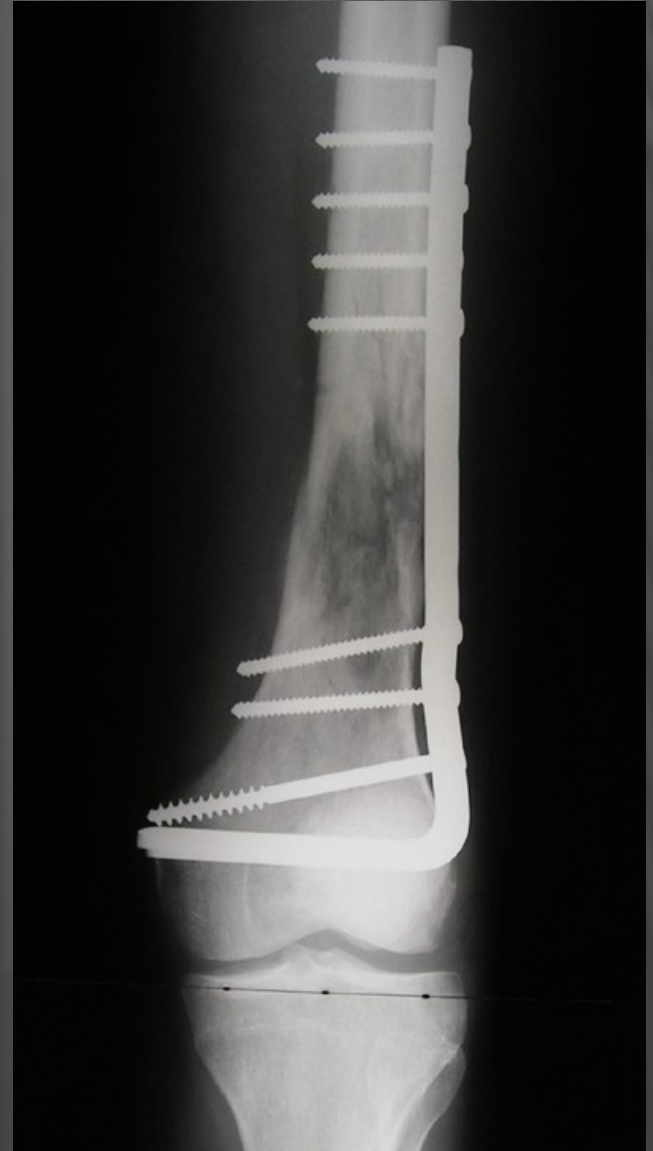# CHONDROSARCOMA G2

# KASUISTIKA 5

- × Muž, 26 let
  - × Patol. zl. při lehkém uklouznutí
  - × Osteosyntéza kondylární dlahou + biopsie
- Dg.- OSA G I.

Resekce a náhrada homoštěpem

Resekce + TU TEP



---

M, 26 let.

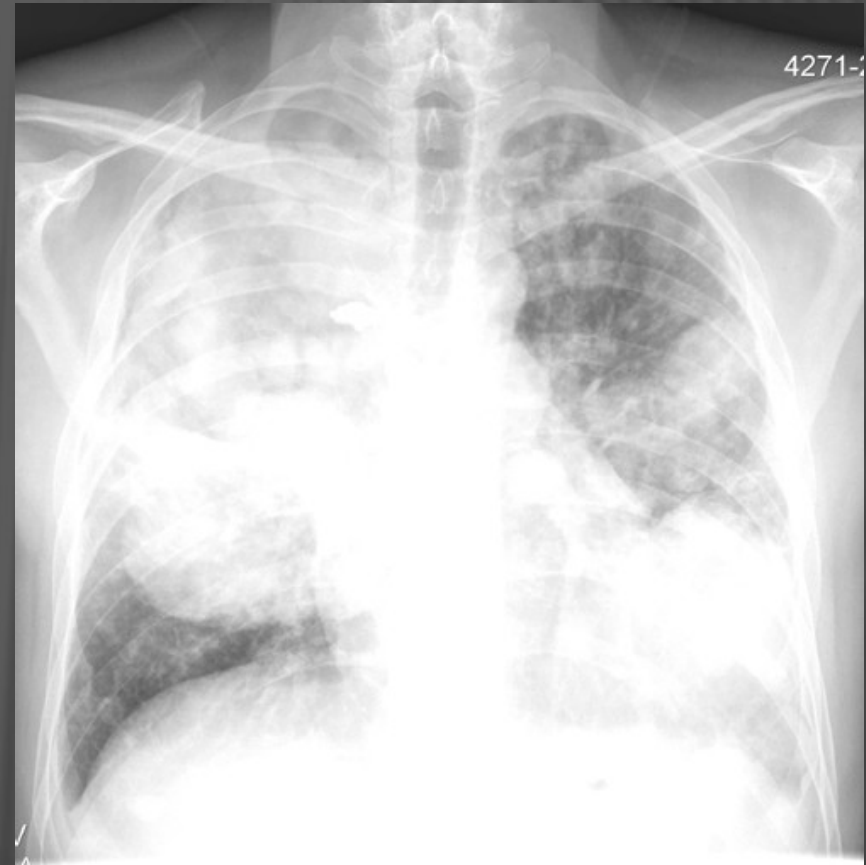
Za 2 roky vertebroplastika  
pro MTS ad T5

Za 3 roky amputace ve femuru  
pro lokální recidivu

Histol. Vyš. OSA Grade III.

Meta ad lymf. inguinální uzliny

Meta ad pulmonum





**VŠECH 5 PREZENTOVANÝCH PACIENTŮ  
ZEMŘELO**

---

- **chemoterapie** - podstatné zlepšení přežití
  - **operační techniky** - ve velké většině případů  
limb – salvage procedure
- 

• **Již 20 let bez dalšího výraznějšího zlepšení přežití**

# Onkologický reflex v diagnostice chorob pohybového aparátu

---

# A DOPORUČUJEME:

---

- × Provést vždy RTG snímek před ortopedickým op. výkonem (zejména před ASK kolena)
- × Doplnit nové RTG v případě přetrvávajících obtíží přes standardní konzervativní terapii po 6 - 8 týdnech
- × Provedení dalších vyšetření ( SONO, CT, MRI, scinti) etc. zejména při nejasném nálezu na primárním RTG

---

**DĚKUJI VÁM ZA POZORNOST**