

Onemocnění kyčelního kloubu u dospělých

Rozkydal, Z.

I. ortopedická klinika

MU v Brně

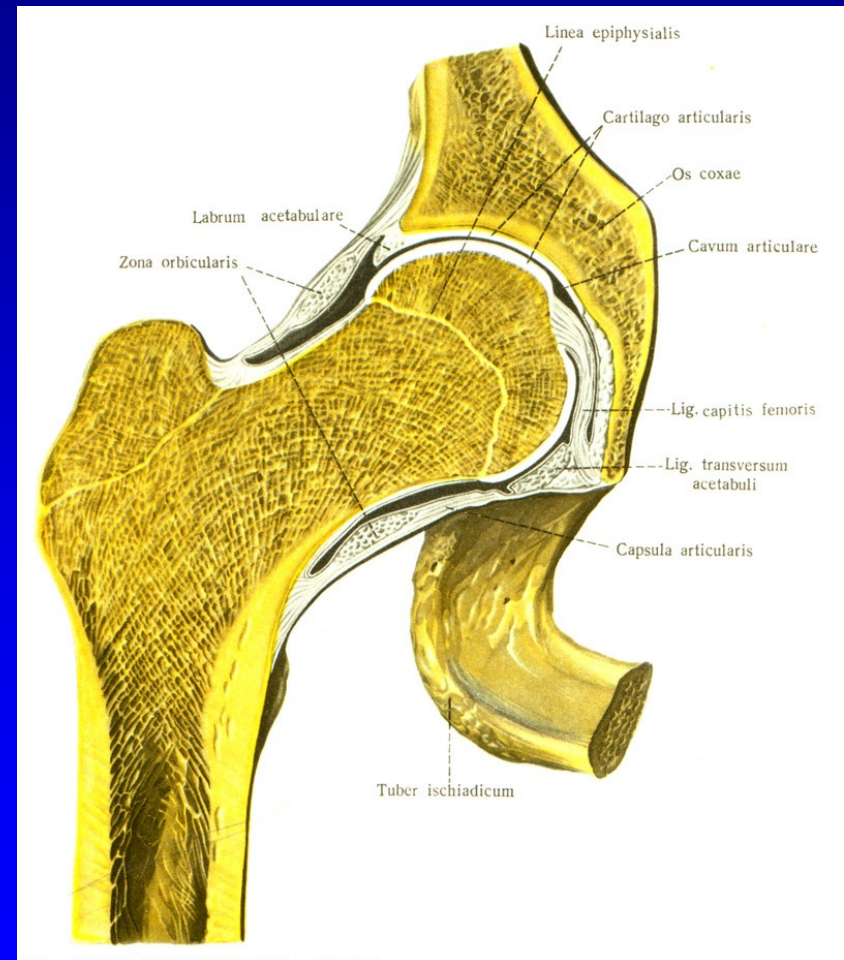
Articulatio coxae

Enarthrosis -jednoduchý
kulový kloub omezený

Kloubní jamka-
tvar duté polokoule

Hlavice femuru -
2/3 povrchu koule

Poloměr hlavice cca 2,5 cm



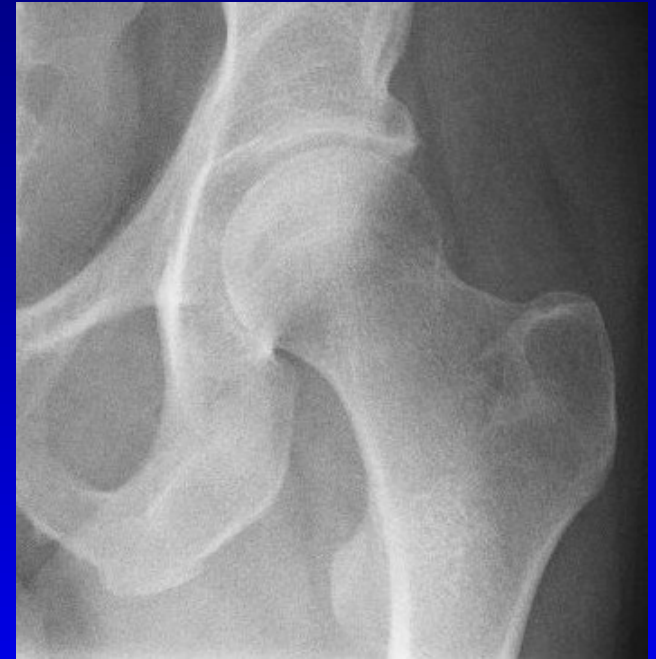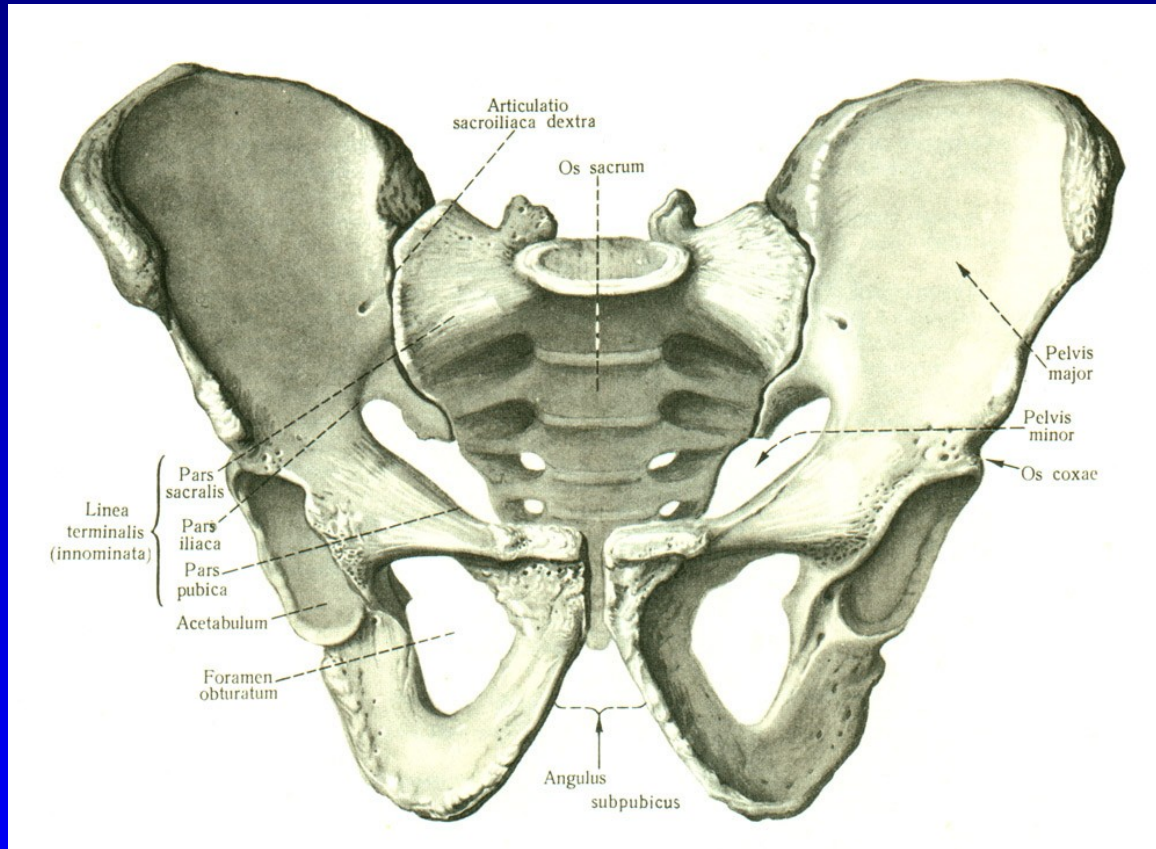
Poloměr hlavice femuru – ženy 2,39 cm

Poloměr hlavice femuru – muži 2,66 cm

Maximální kontaktní tlak u žen - 1,99 mPa

Maximální kontaktní tlak u mužů - 1,63 mPa

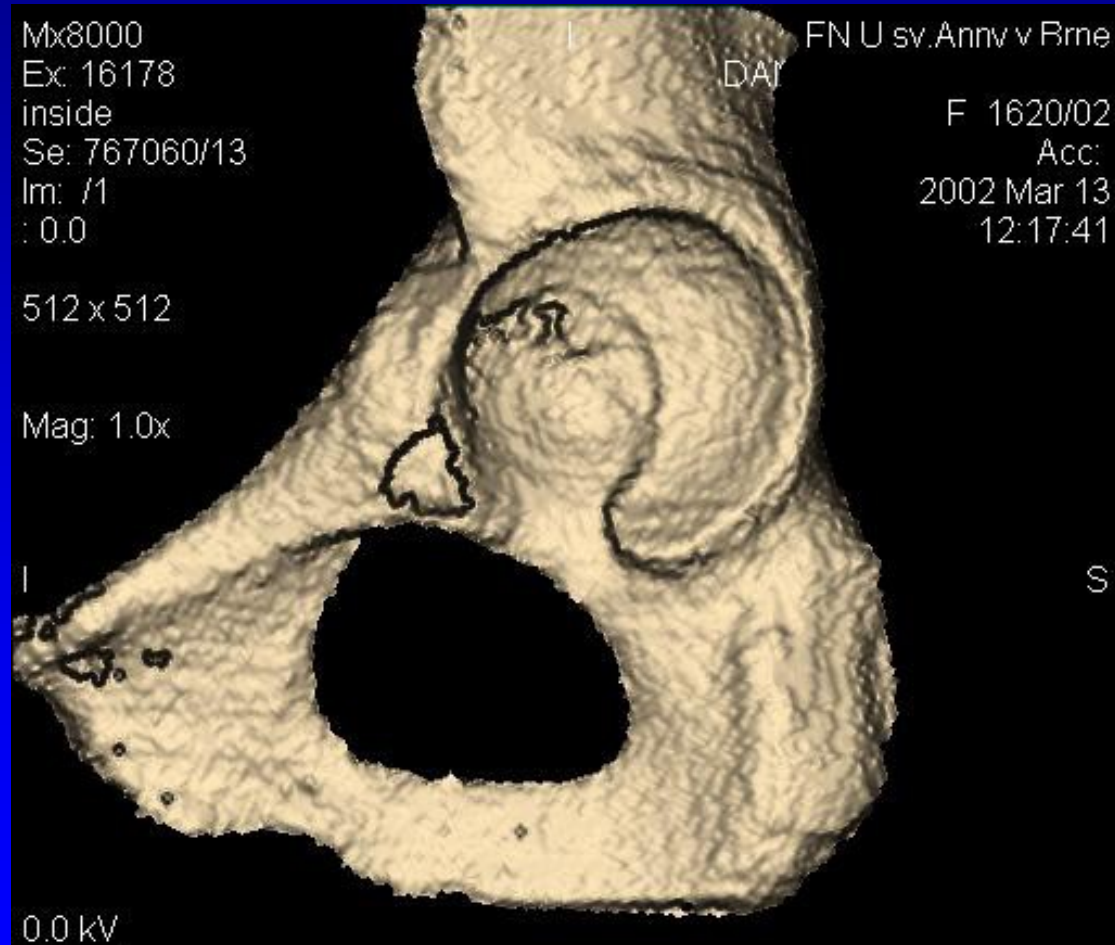
Pánev



3 D rekonstrukce CT

Os pubis-
ramus superior
ramus inferior

Os ischii
Corpus ossis ischii
Ramus ossis ischii-
pars pubica
pars acetabularis
tuber ossis ischii



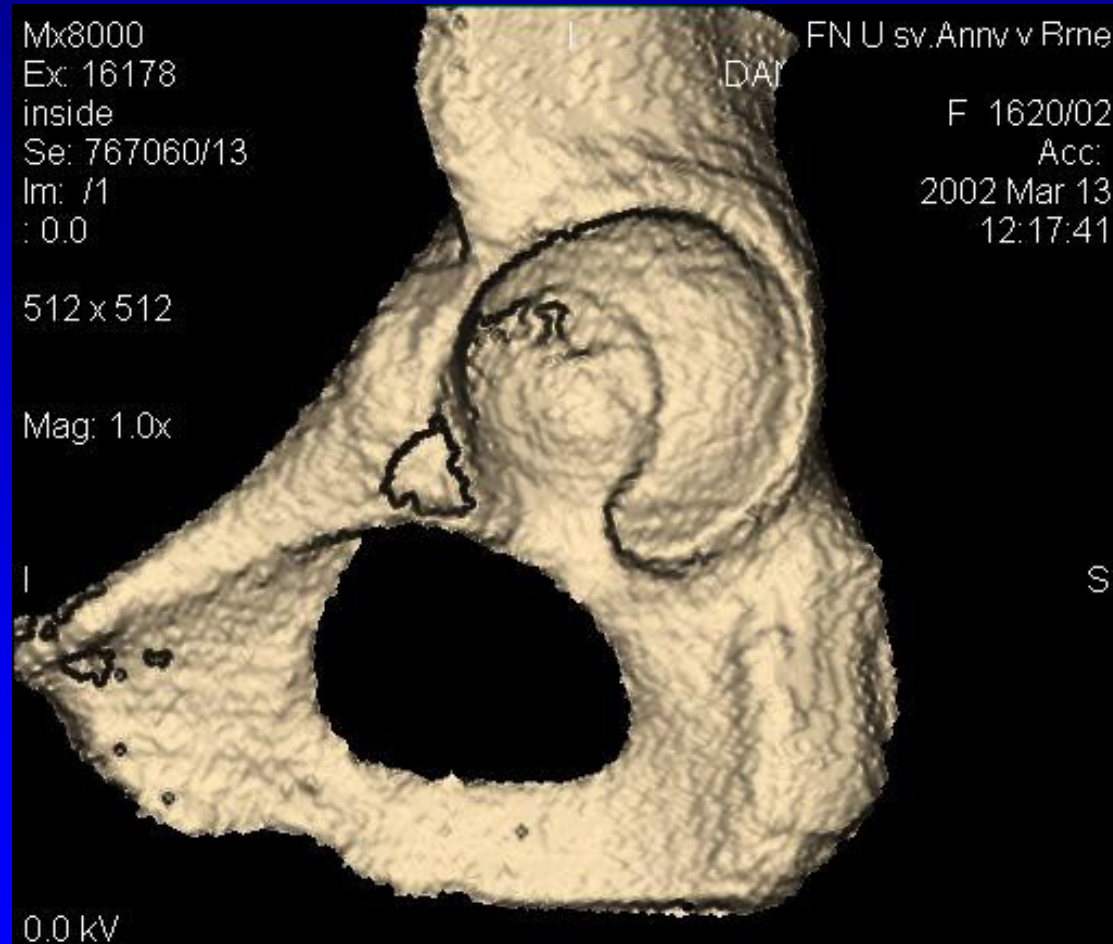
3D rekonstrukce acetabula

Acetabulum

facies lunata

fossa acetabuli

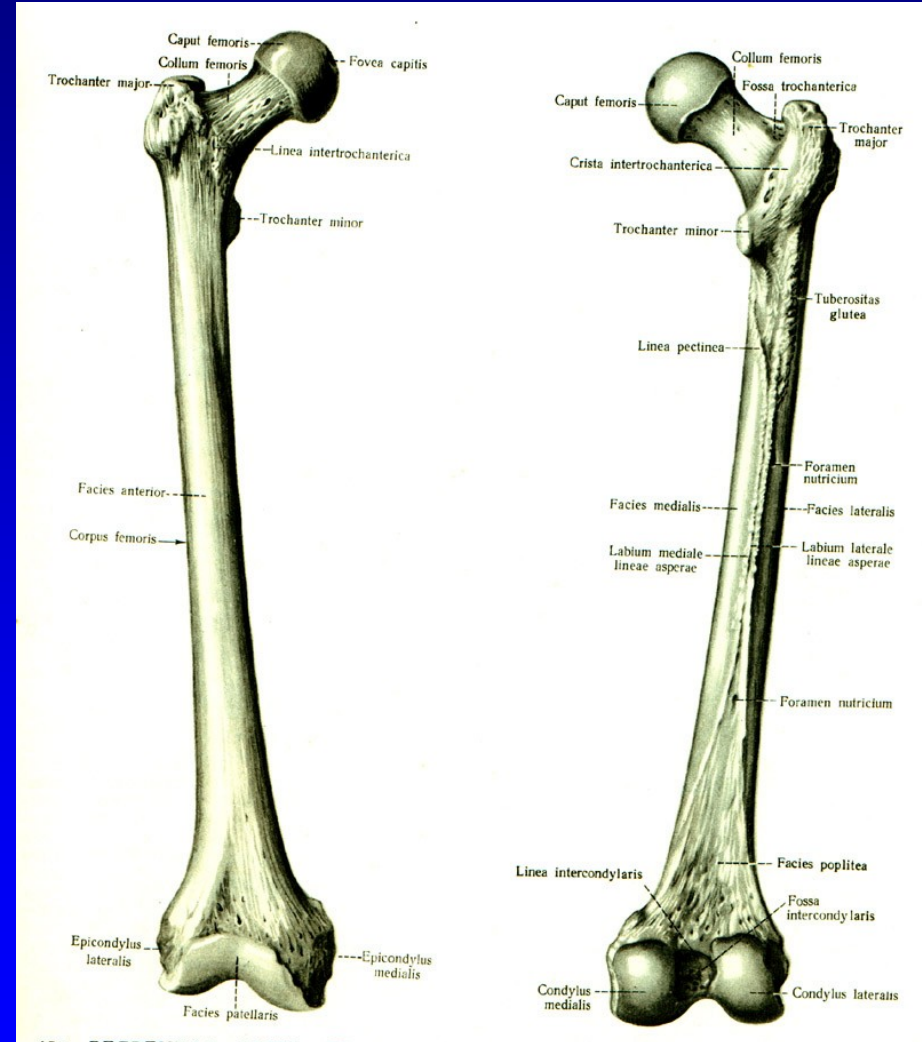
incisura acetabuli



Femur

Ventrálně:
Linea intertrochanterica
- místo úponu kl. pouzdra

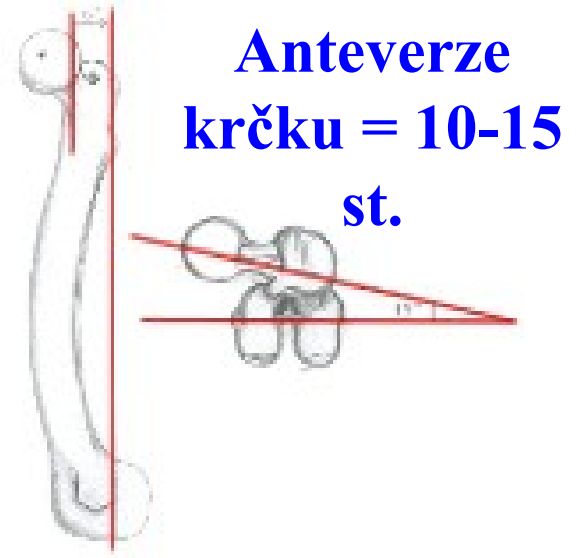
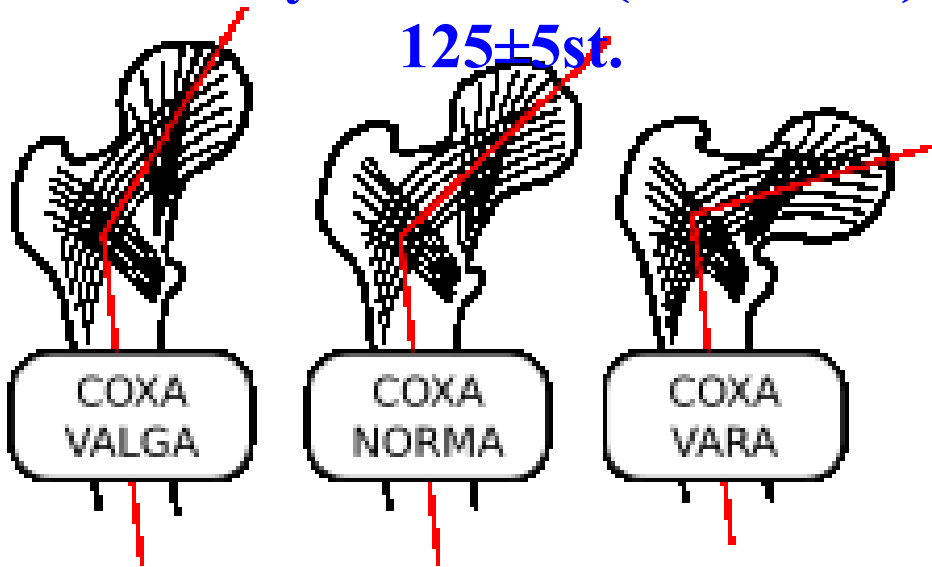
Dorzálně:
Crista intertrochanterica
- místo úponu m. quadratus femoris



Anatomie – skelet 2

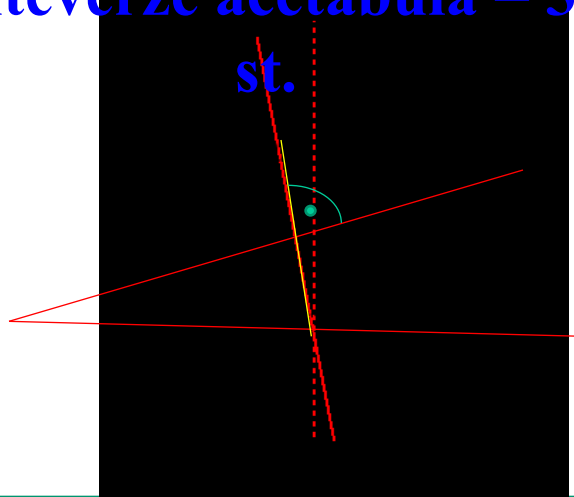
Kolodiazární úhel (CCD úhel) =

125 ± 5 st.



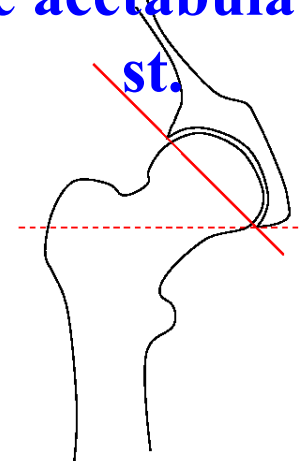
Anteverze acetabula = 35

st.

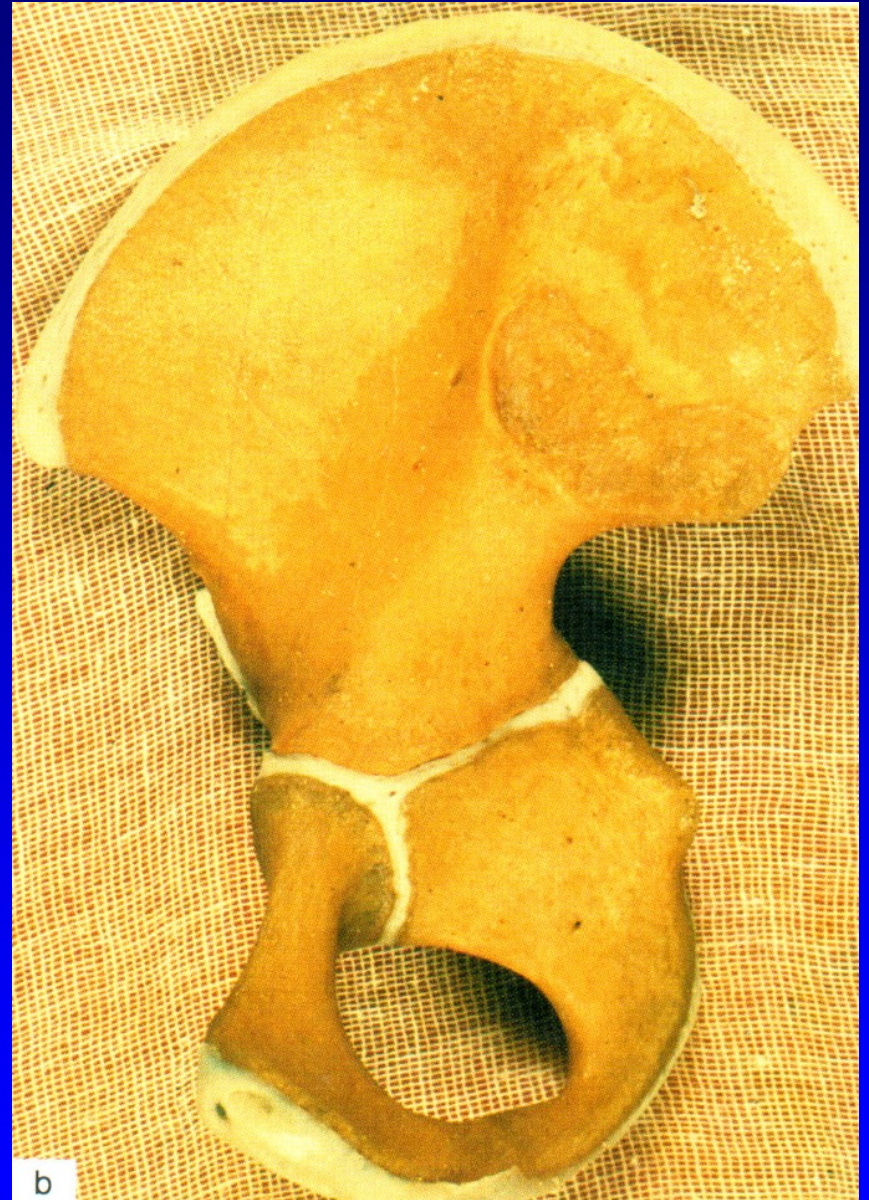

Inklinace acetabula = 40 - 45

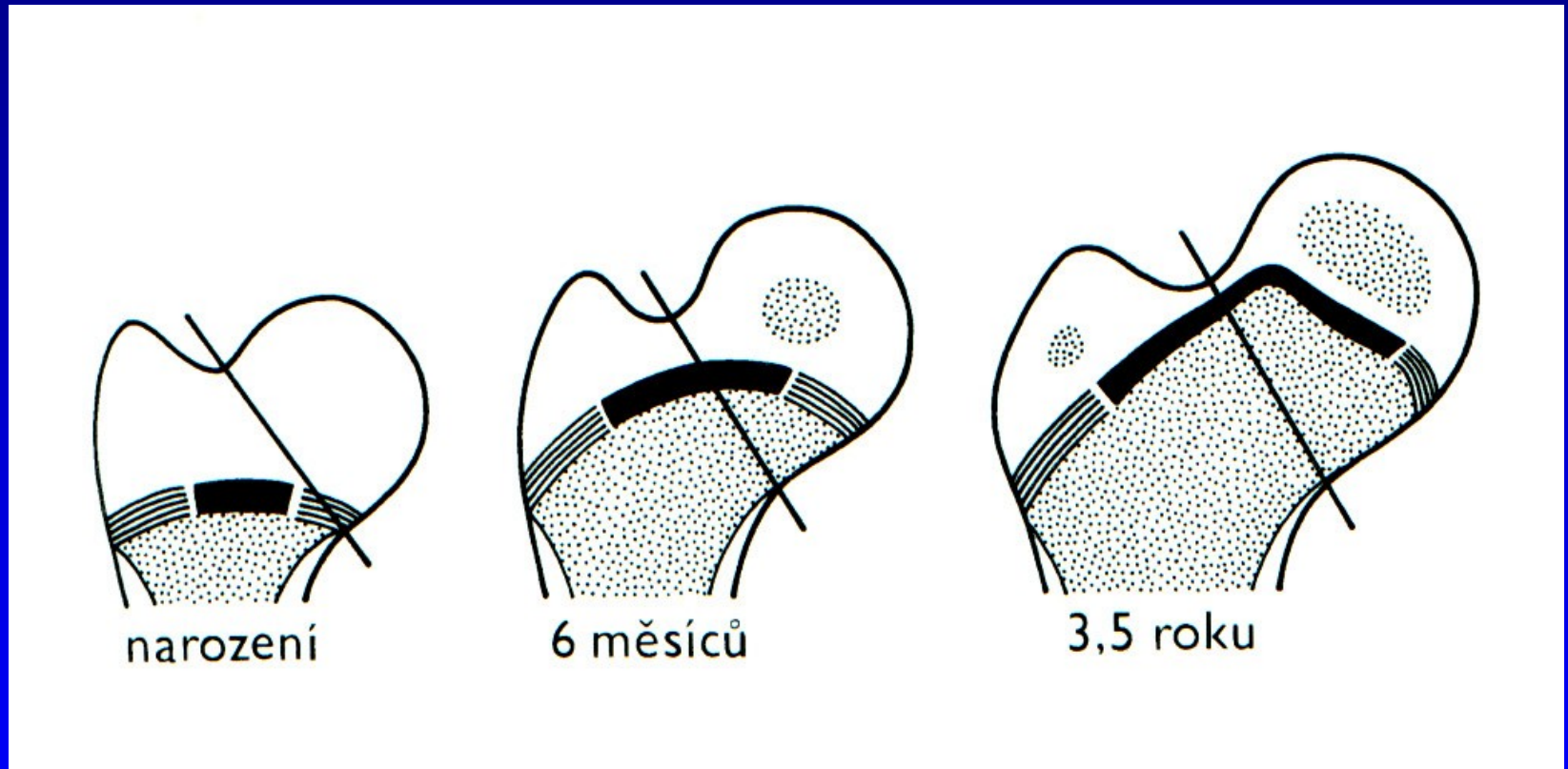
st.



Chlapec, 6 roků
Y chrupavka
Chrupavčité
okraje symfýzy
(Chrupavčitá)
crista iliaca
Ischiopubická
synchondroza
v 6 letech zaniká



Společná epifýza proximálního femuru - chondroepifýza



Společná růstová ploténka

Osifikace proximálního femuru

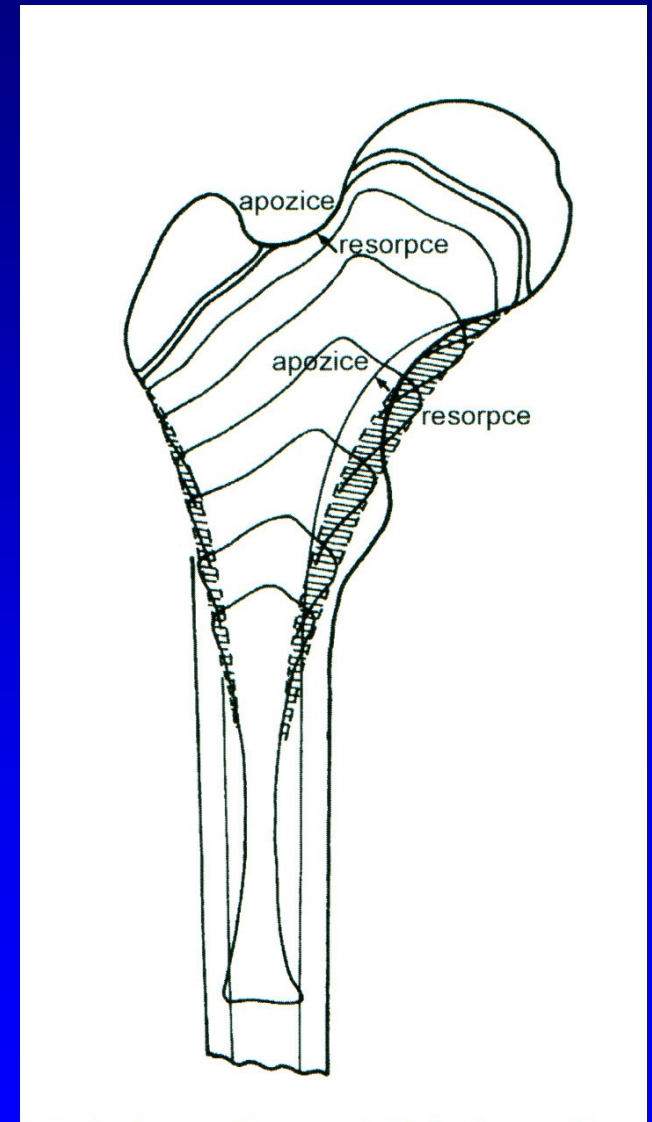
Fýza hlavice
Fýza velkého trochanteru
Intraepifyzární zóna

Chlapec 6 roků

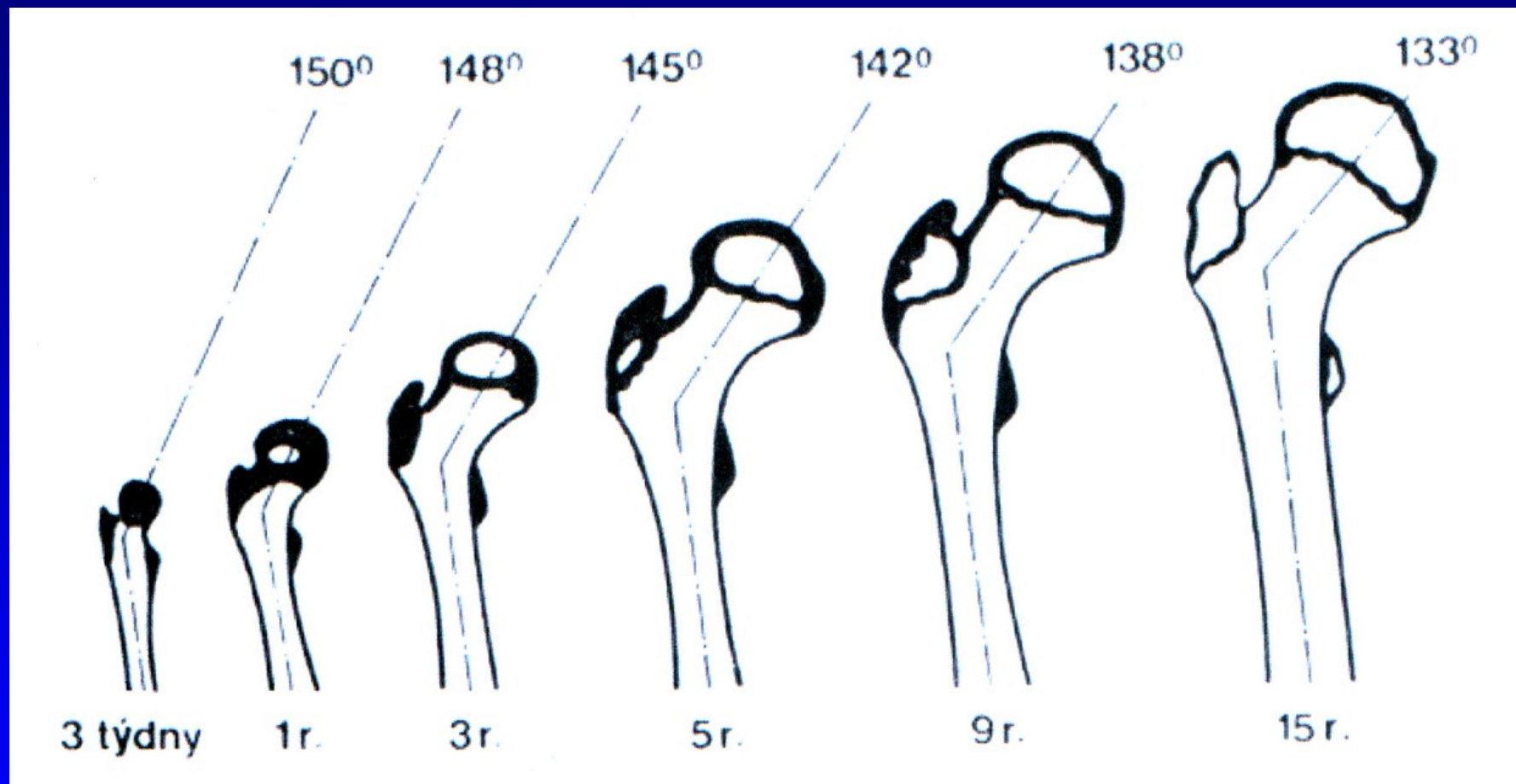


Růst proximálního femuru

Z proximální fýzy femuru
naroste 30 % celkové délky
stehenní kosti



Změna kolodiafyzárního úhlu femuru



Změna úhlu antevertze: při narození 40st
na konci puberty 10-15st

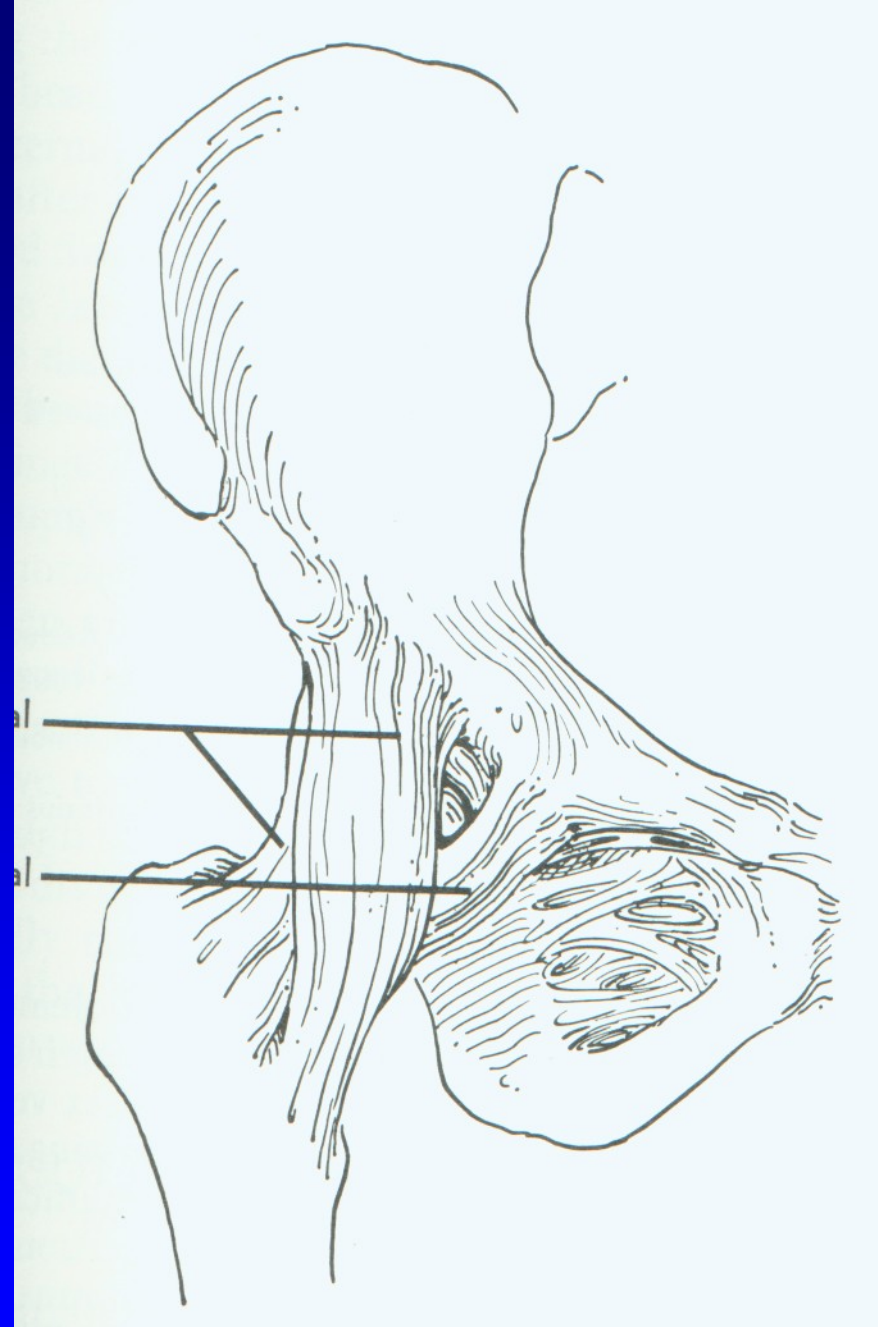
Kloubní pouzdro

Lig. iliofemorale

Lig. pubofemorale

Lig. Ischiofemorale

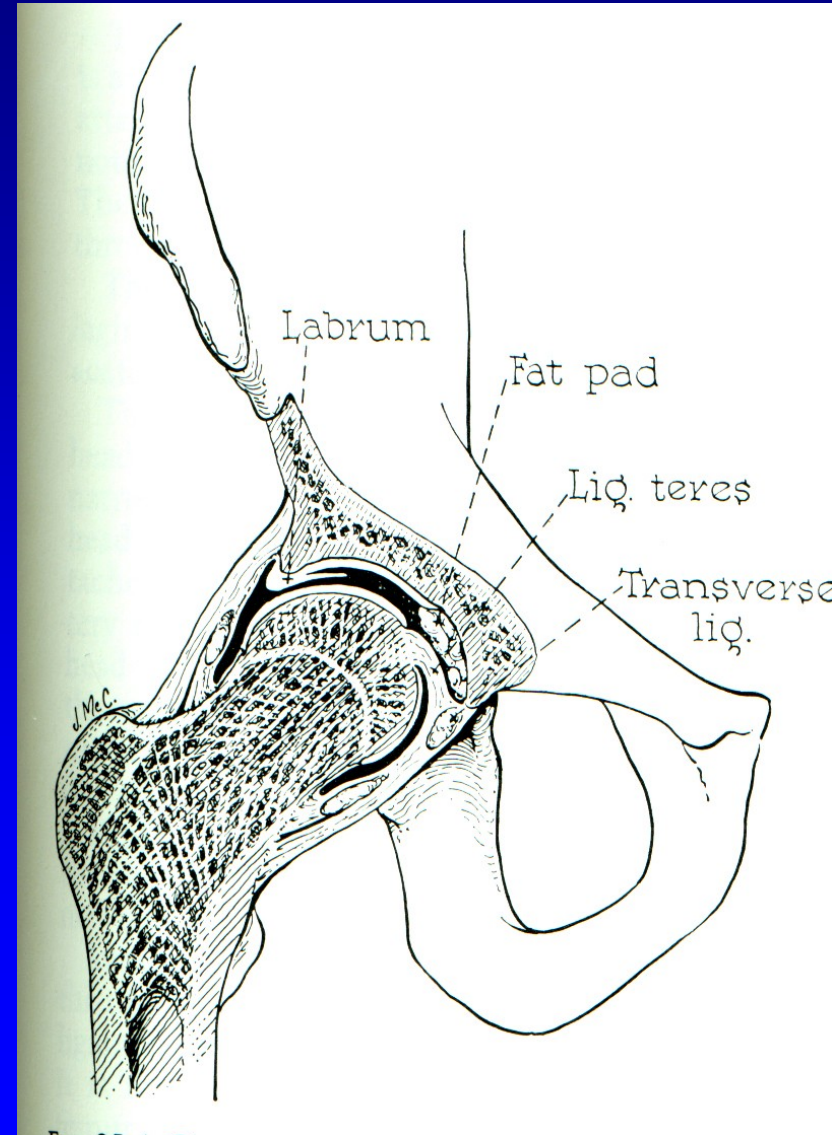
Vpředu-celý krček kryt pouzdem
Vzadu – úpon pouzdra jen na střed
krčku- laterální část je
extrakapsulárně



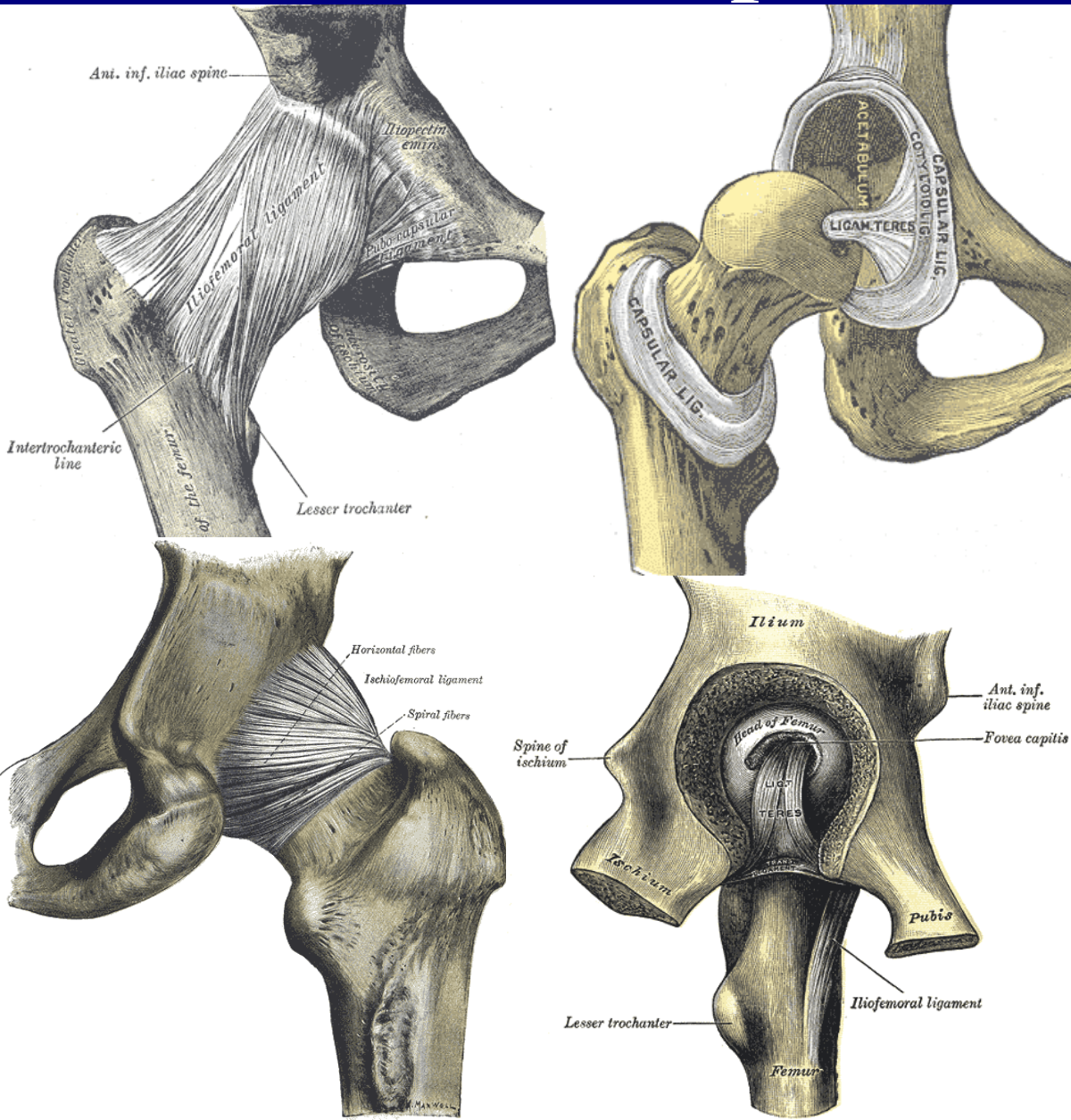
Příčný řez kyčelním kloubem

Labrum acetabulare
(u novorozenců - limbus)
obkružuje okraj jamky
zvětšuje kapacitu acetabula
charakter vazivové chrupavky

Synoviální recesus
Lig. transversum acetabuli
Lig. capitis femoris
Kloubní pouzdro
Membrana synovialis



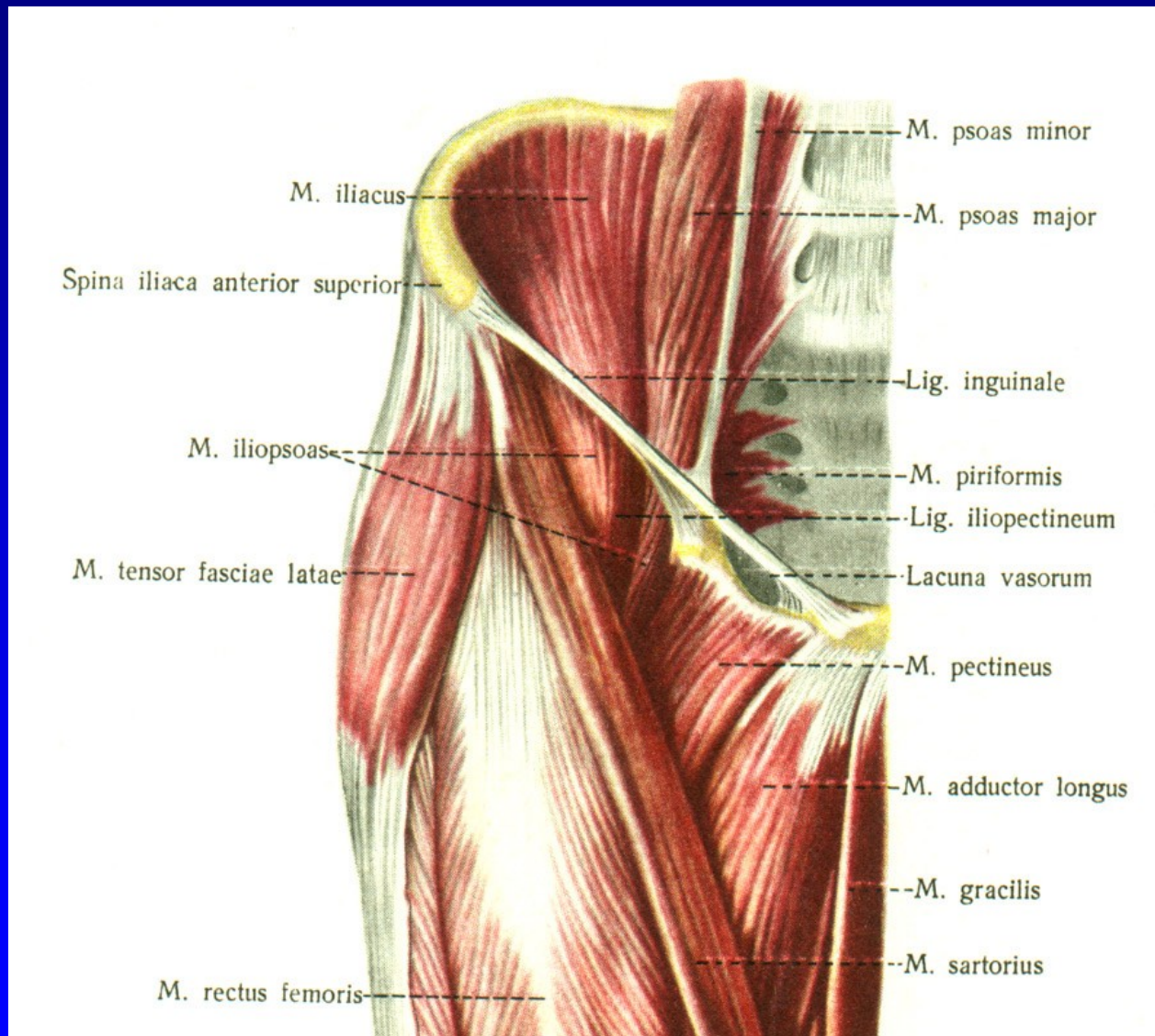
Kloubní pouzdro a vazy



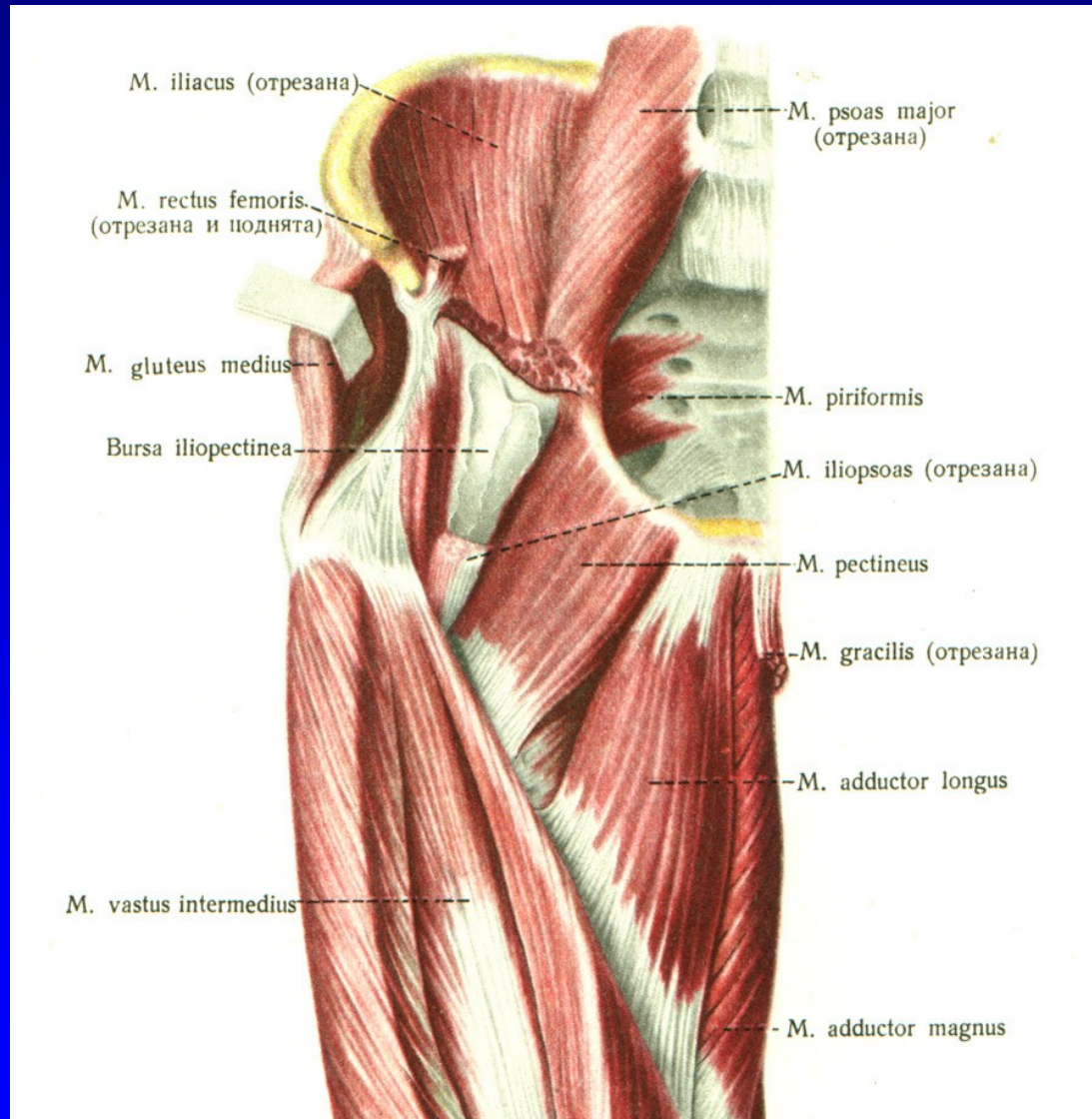
Úpon kloubního pouzdra:

- na pánvi navazuje na labrum acetabulare
- na femuru ventrálně na linea intertrochanterica
- na femuru dorzálně nedosahuje ke crista intertrochanterica (upíná se ve 2/3 krčku)

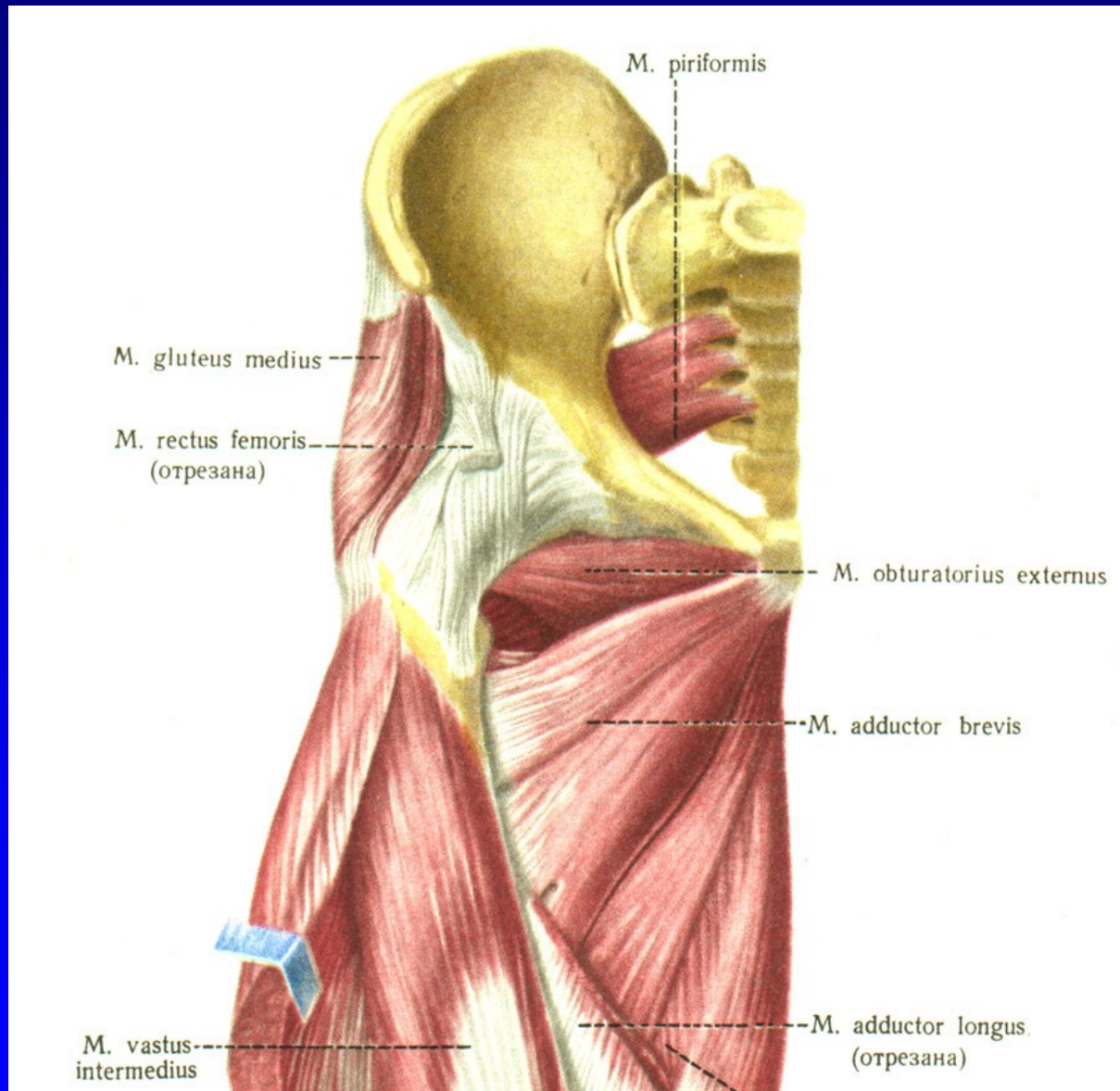
Svaly - ventrální skupina



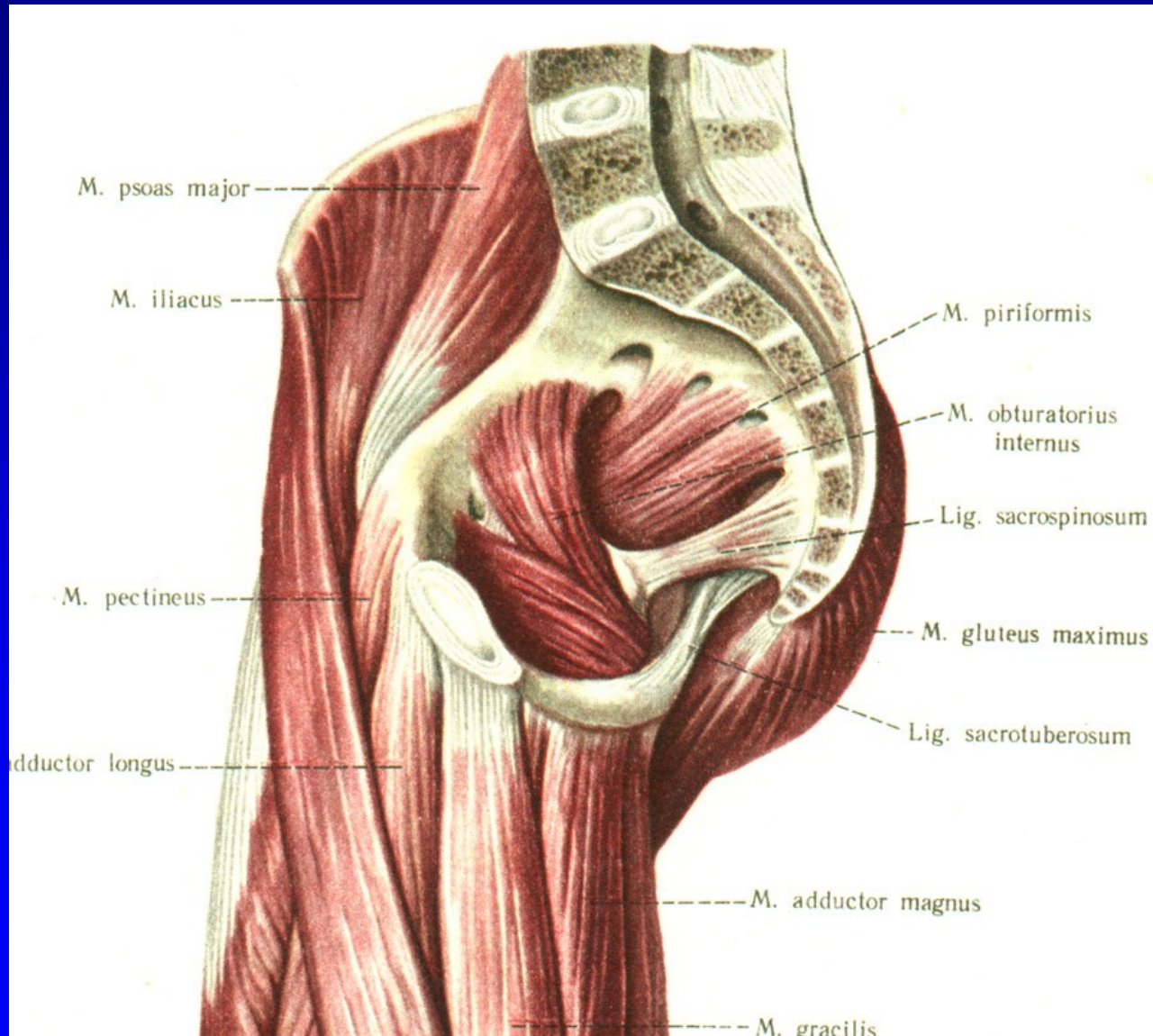
Svaly - ventrální skupina



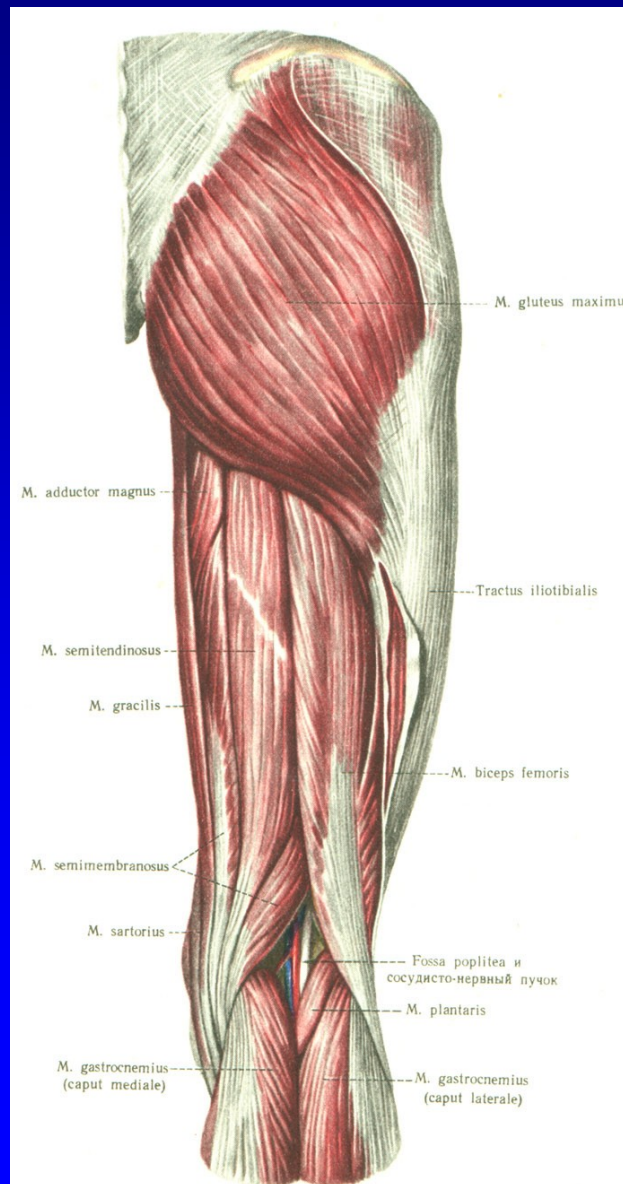
Svaly - ventrální skupina



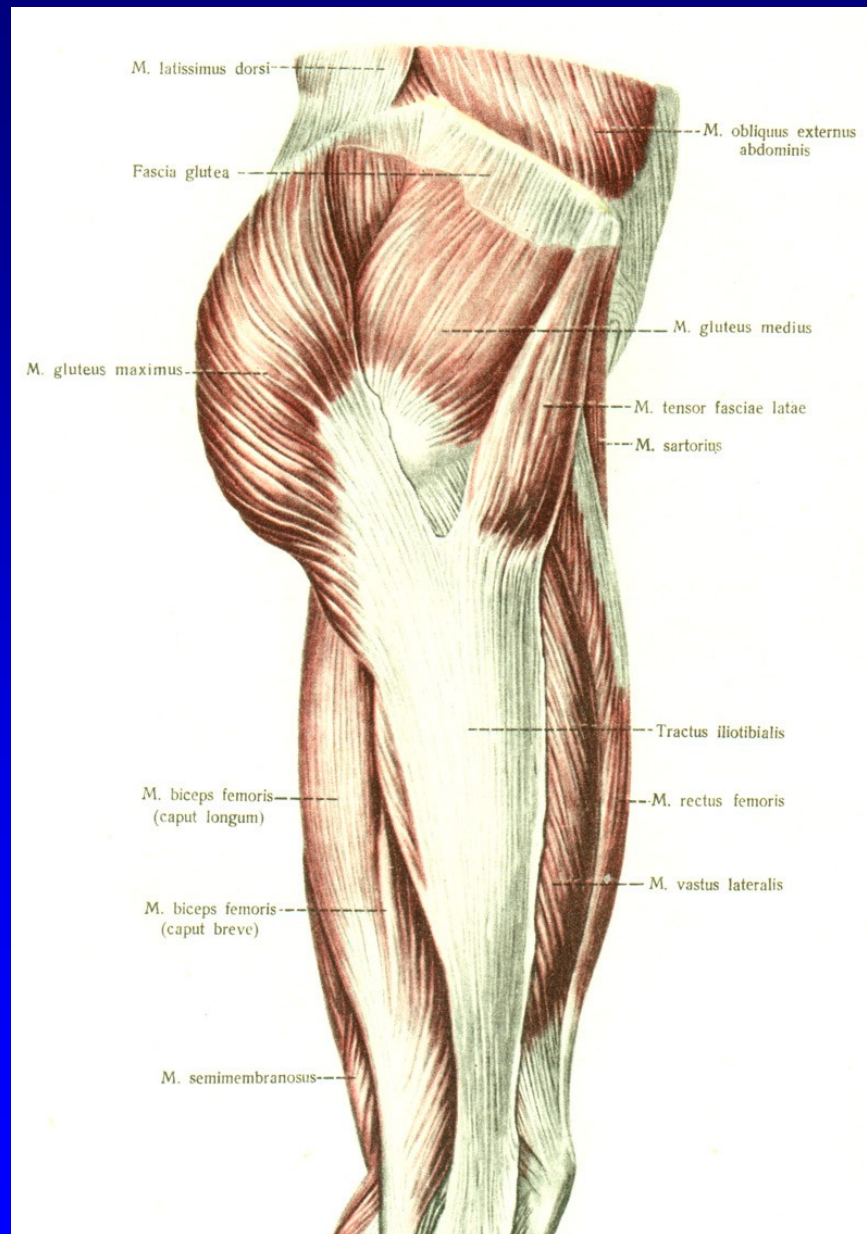
Svaly - ventrální skupina



Svaly - dorzální skupina



Svaly - dorzální skupina



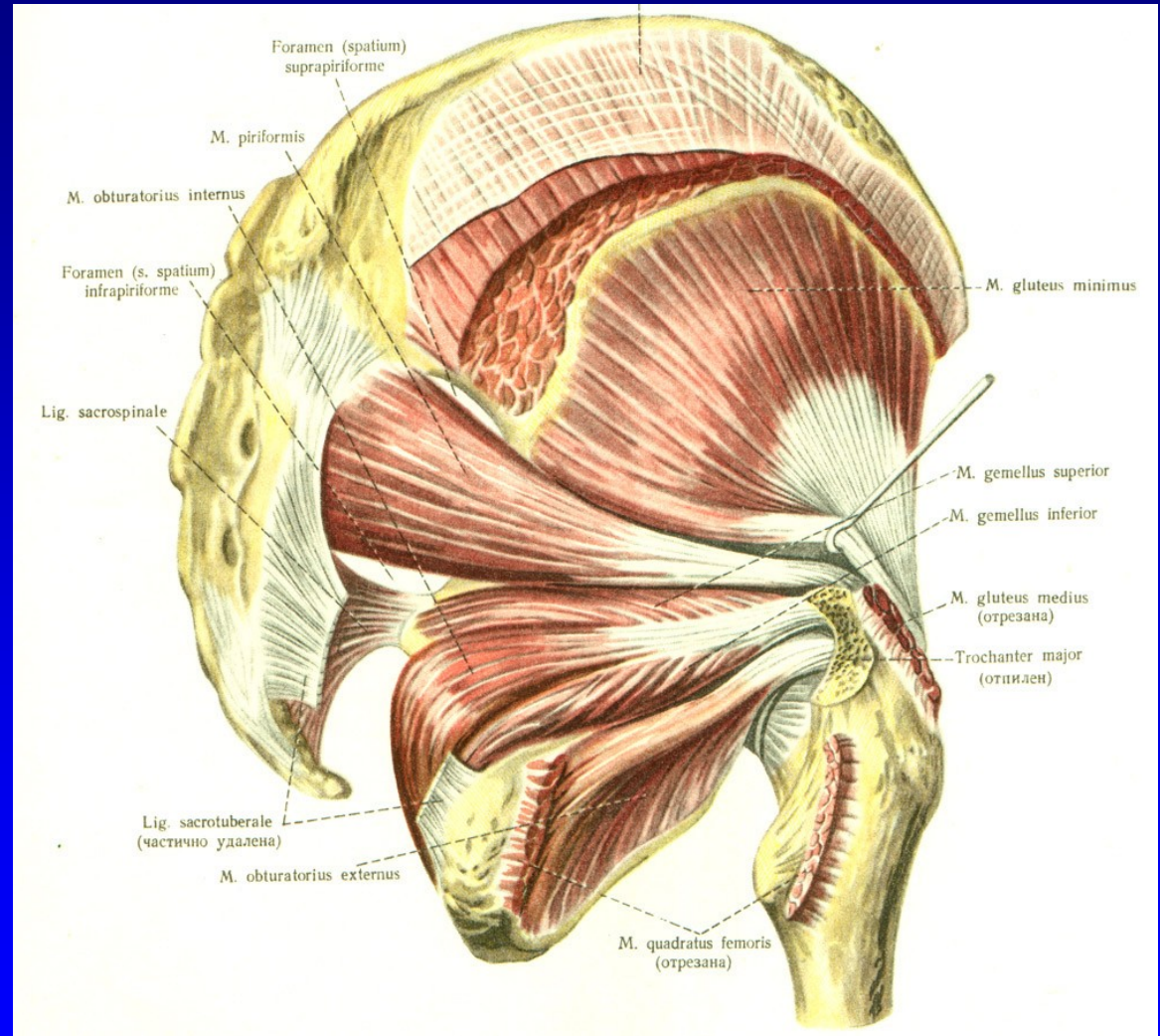
Zevní rotátory

M. triceps coxae:

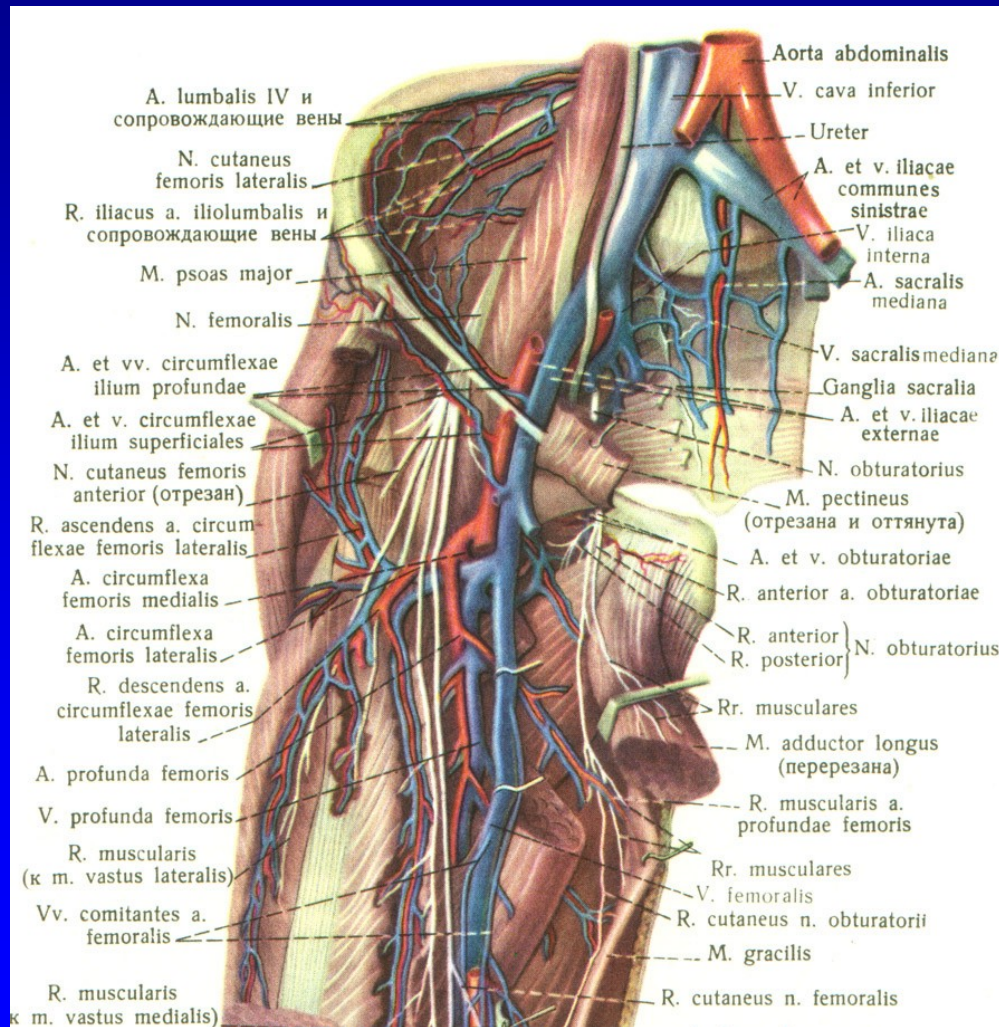
m. obturatorius int.

m. gemellus sup.

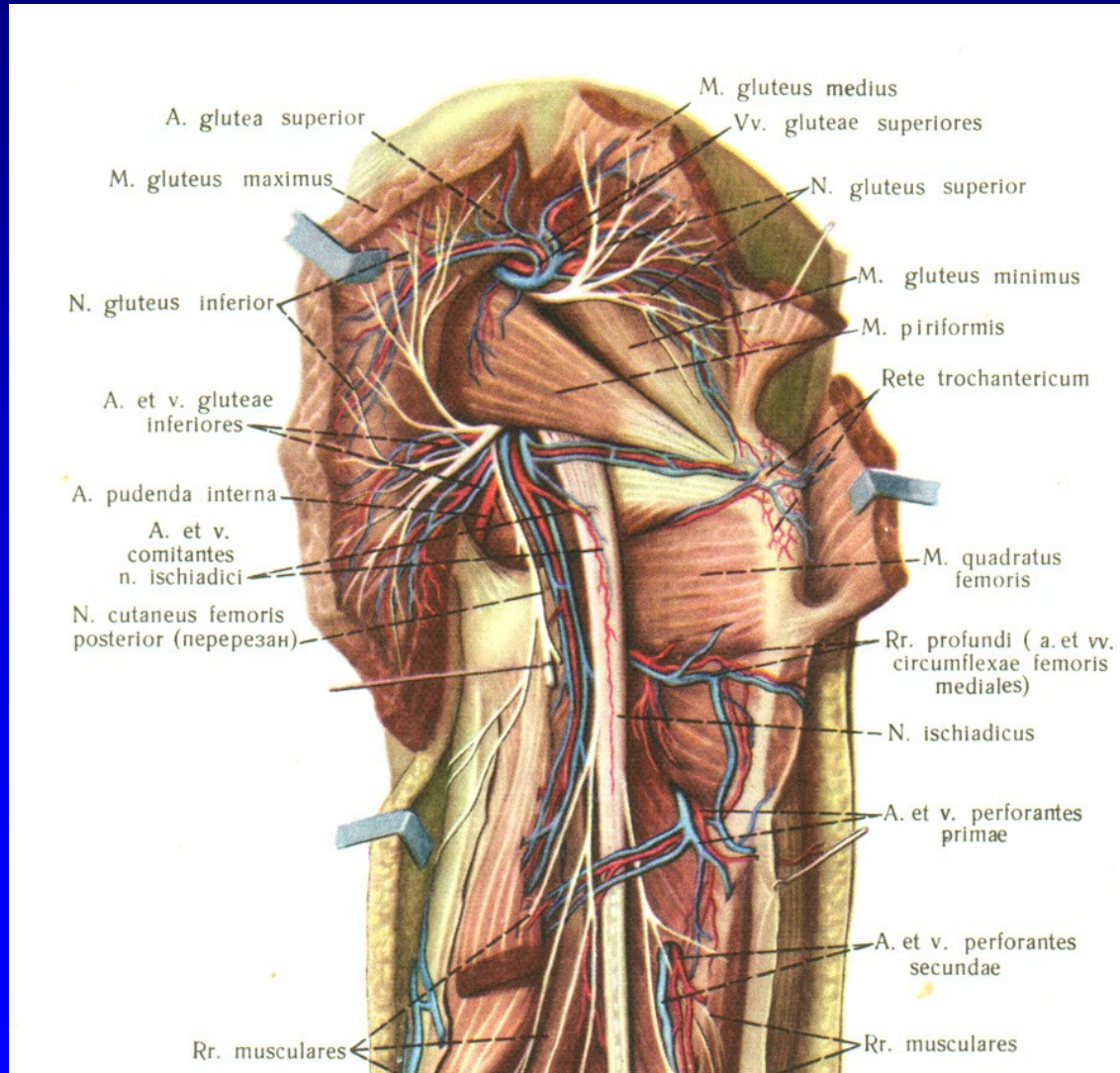
m. gemellus inf.



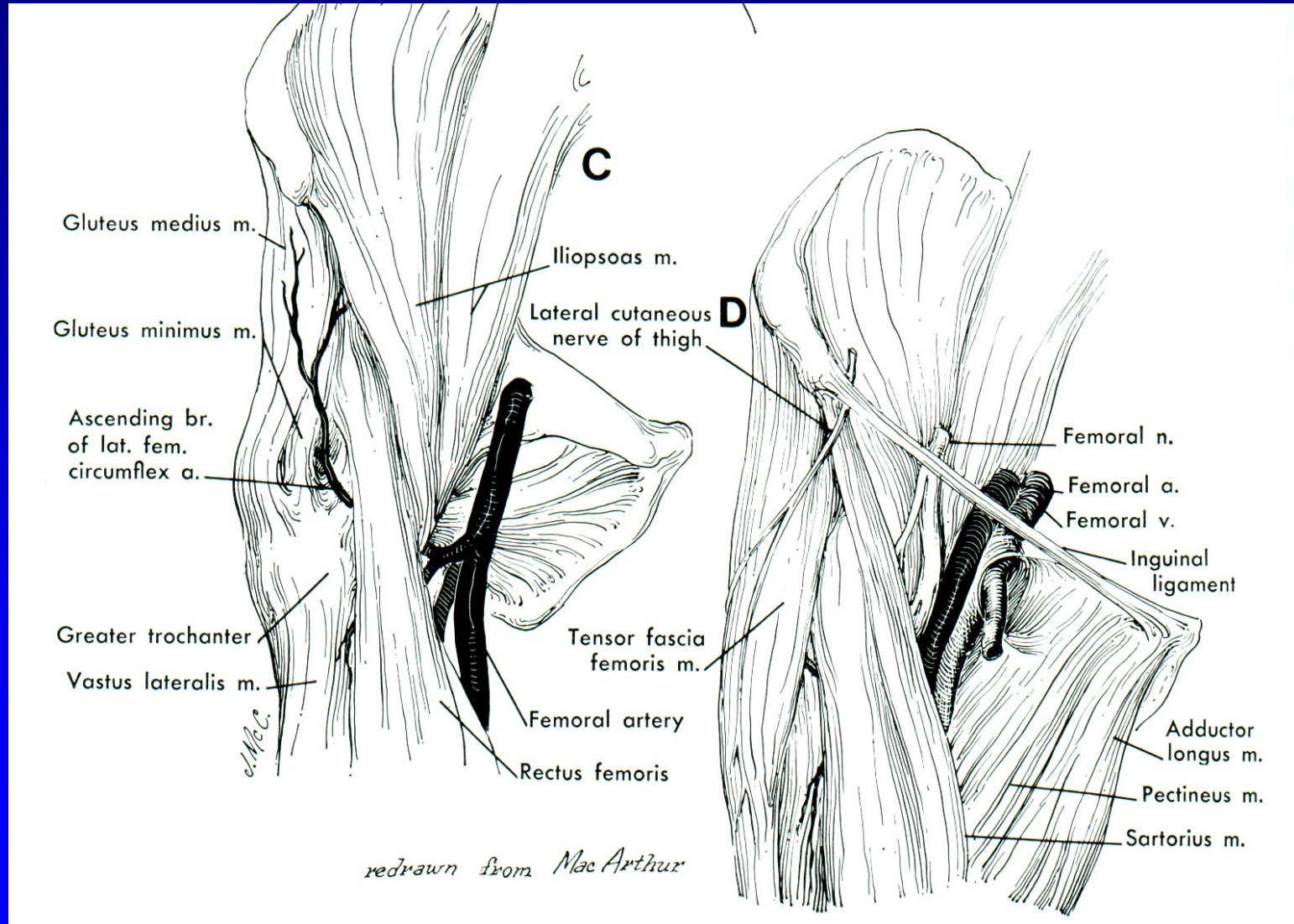
N. femoralis, a. v. femoralis n. obturatorius



N. ischiadicus



Svaly a periferní nervy



Nervové zásobení svalů

N. femoralis – m. iliopsoas

m. quadriceps femoris

m. sartorius

N. obturatorius- m. pectineus, m. gracilis

m. obturat. ext.,

m. adductor long., m. adductor magnus

N. gluteus sup. – m. gluteus med. et m. gluteus min.

m. tensor fasciae latae

N. gluteus inf. – m. gluteus maximus

m. semitendinosus. M. semimembranosus

část m. adductor magnus, m. biceps femoris

m. triceps coxae, m. piriformis, m. quadr.fem

Cévní zásobení kyčle

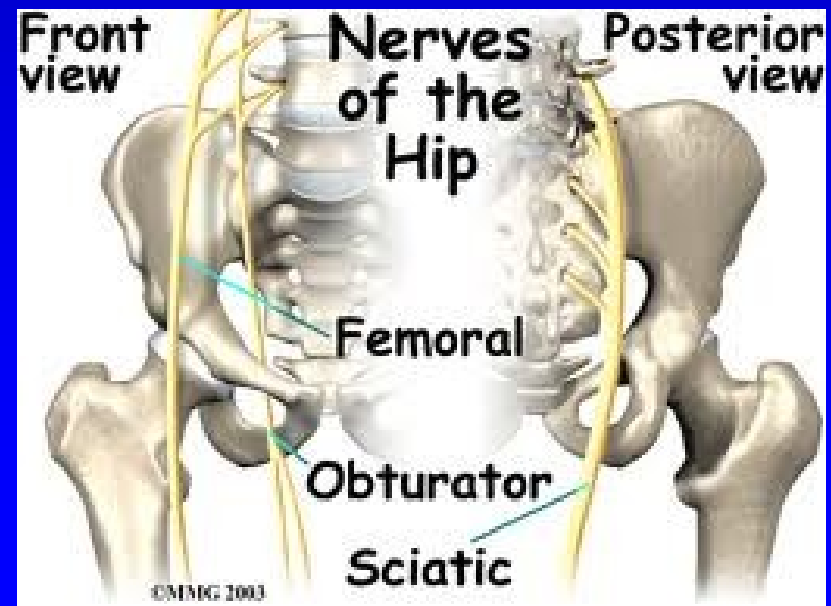
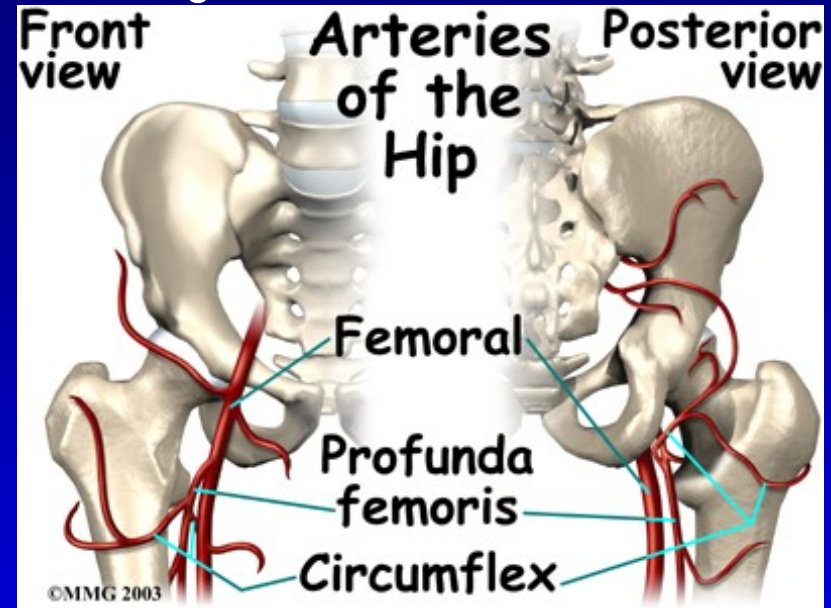
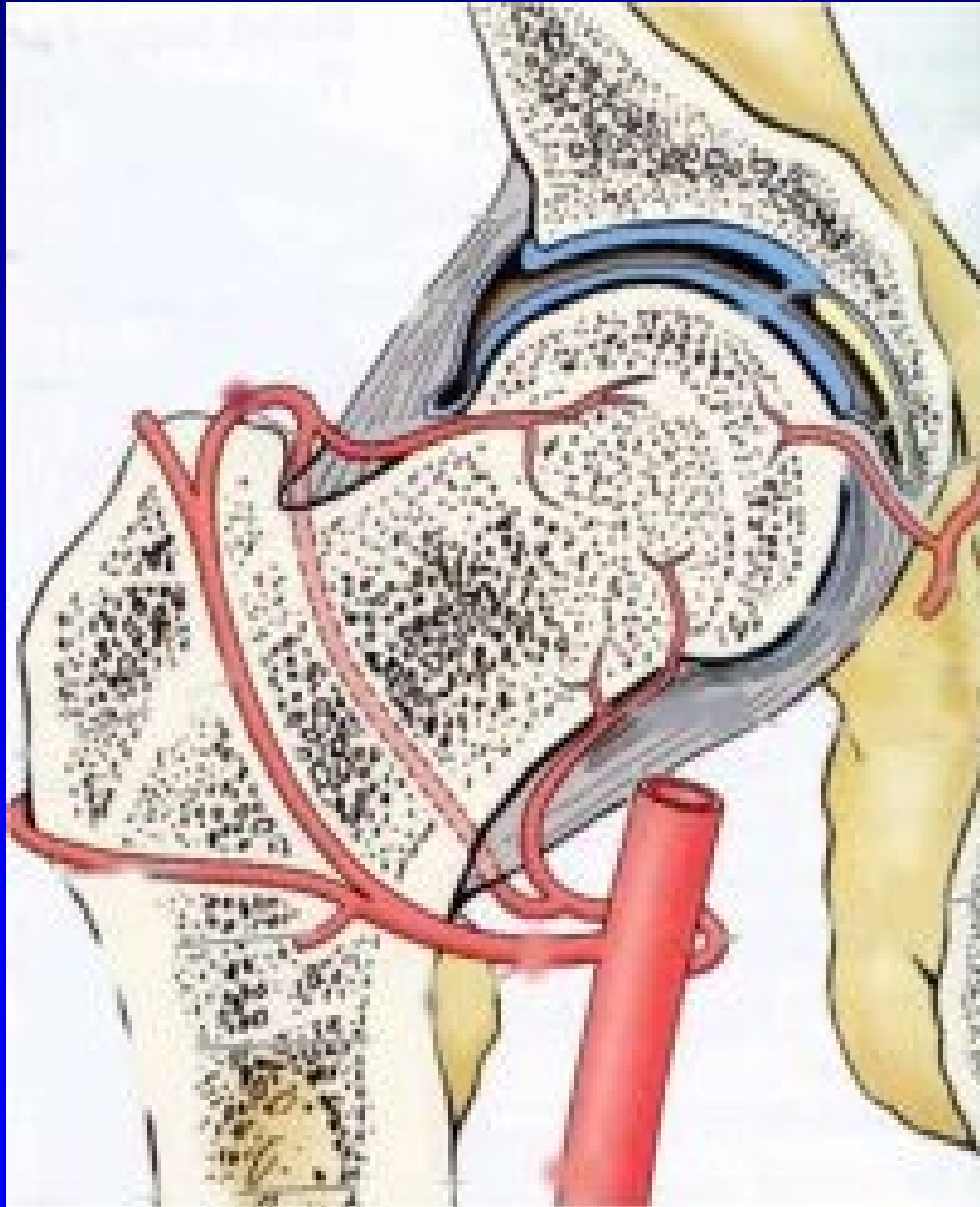
a. iliaca interna

a. iliolumbalis

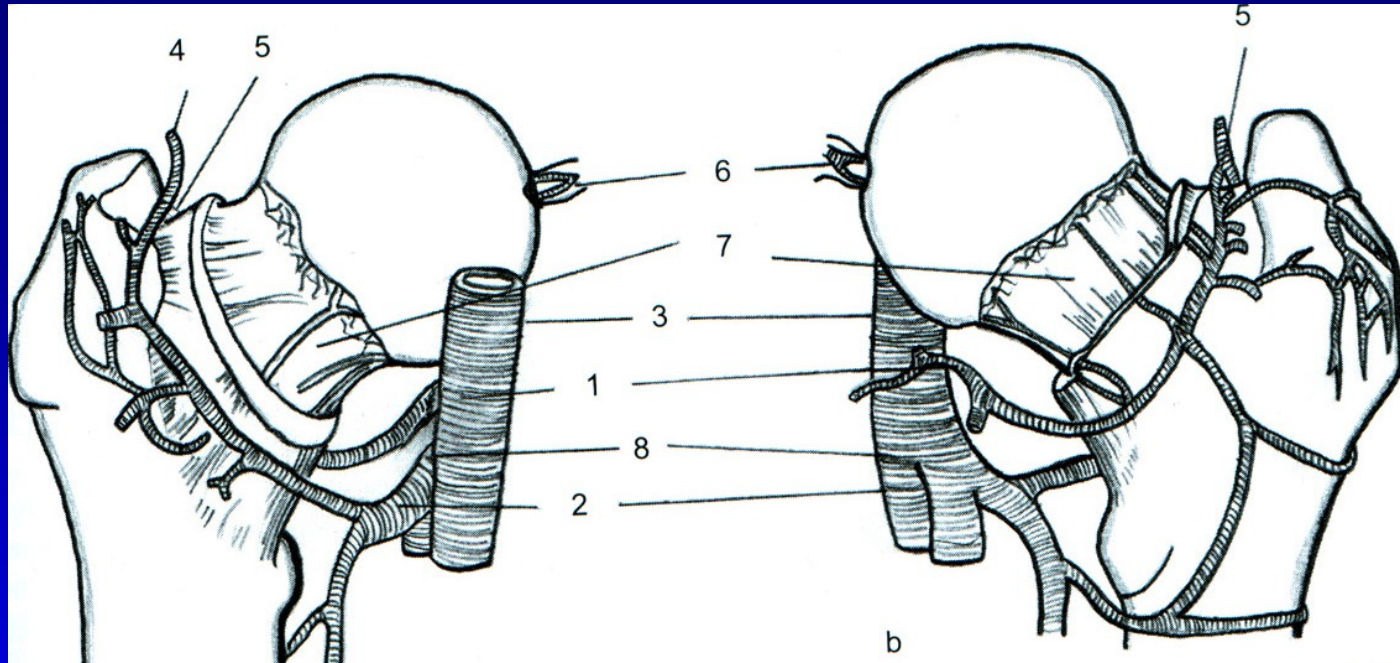
aa. sacrales laterales , a. glutea sup.

a. glutea inf., a. obturatoria

Cévy a nervy



Cévní zásobení kyčle

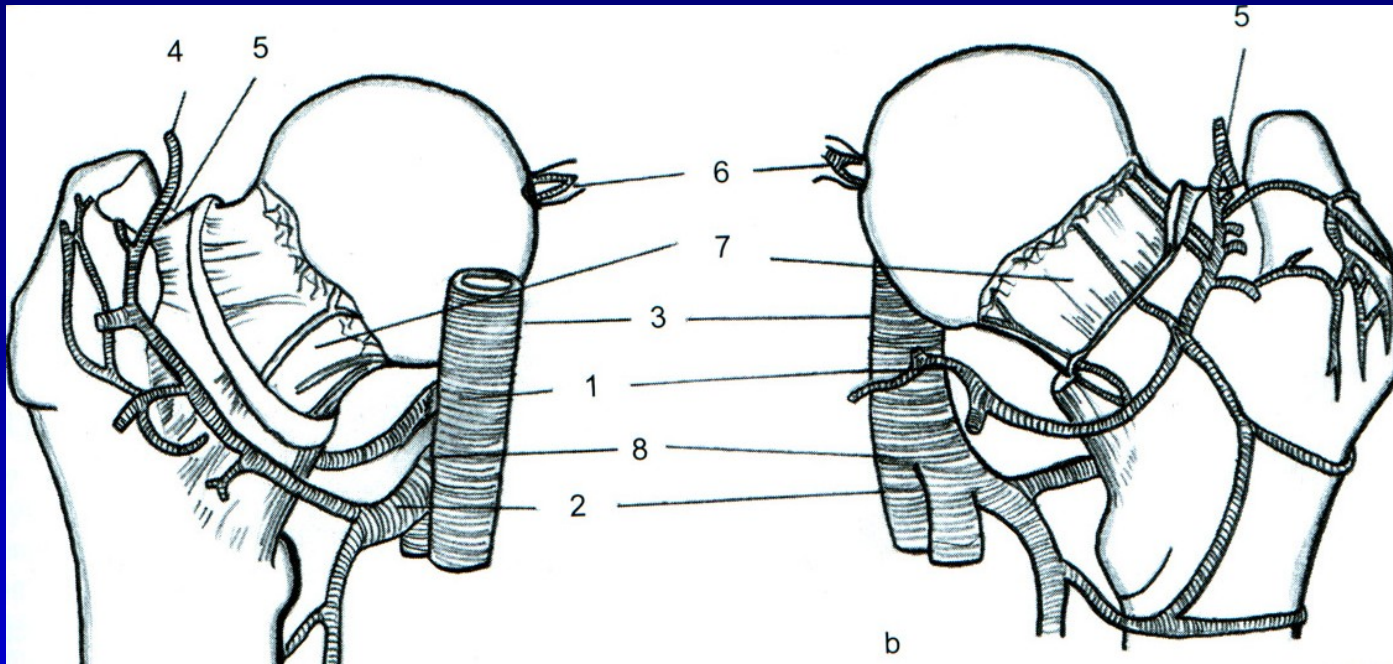


Femur: a. femoralis, a. profunda femoris

a. circumflexa femoris medialis – r. profundus – zadní
plocha krčku

• circumflexa femoris lateralis – r. transversus – přední
plocha krčku

a. glutea superior et inferior, a. obturatoria (r. acetabularis),



a. capitis femoris, r. ascendens a. nutriciae femoris.

Acetabulum: periacetabulární cévní okruh

z a. glutea superior et inferior a a. obturatoria

Cévní zásobení proximálního femuru

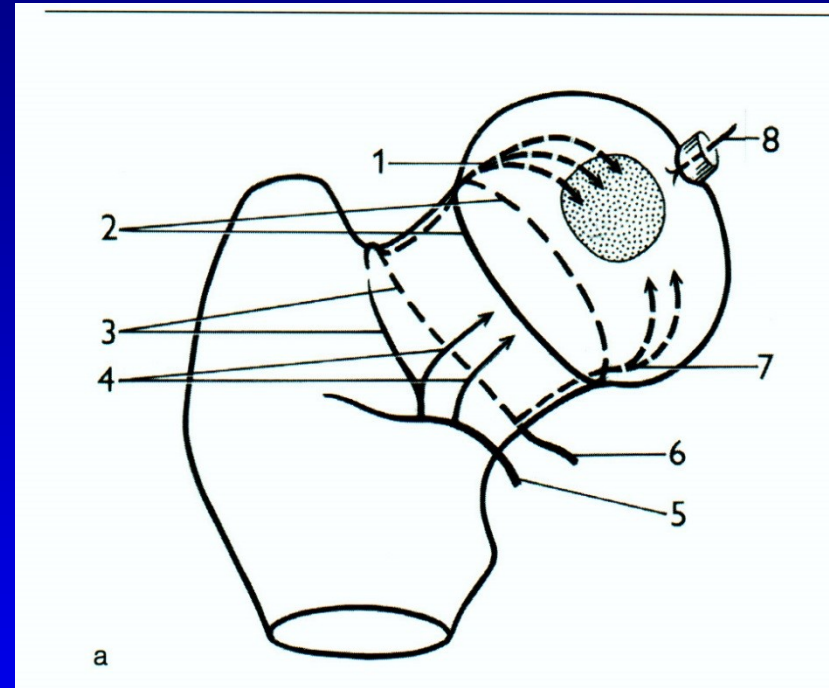
1. Bazální perikapsulární okruh

3/4 a. CFM

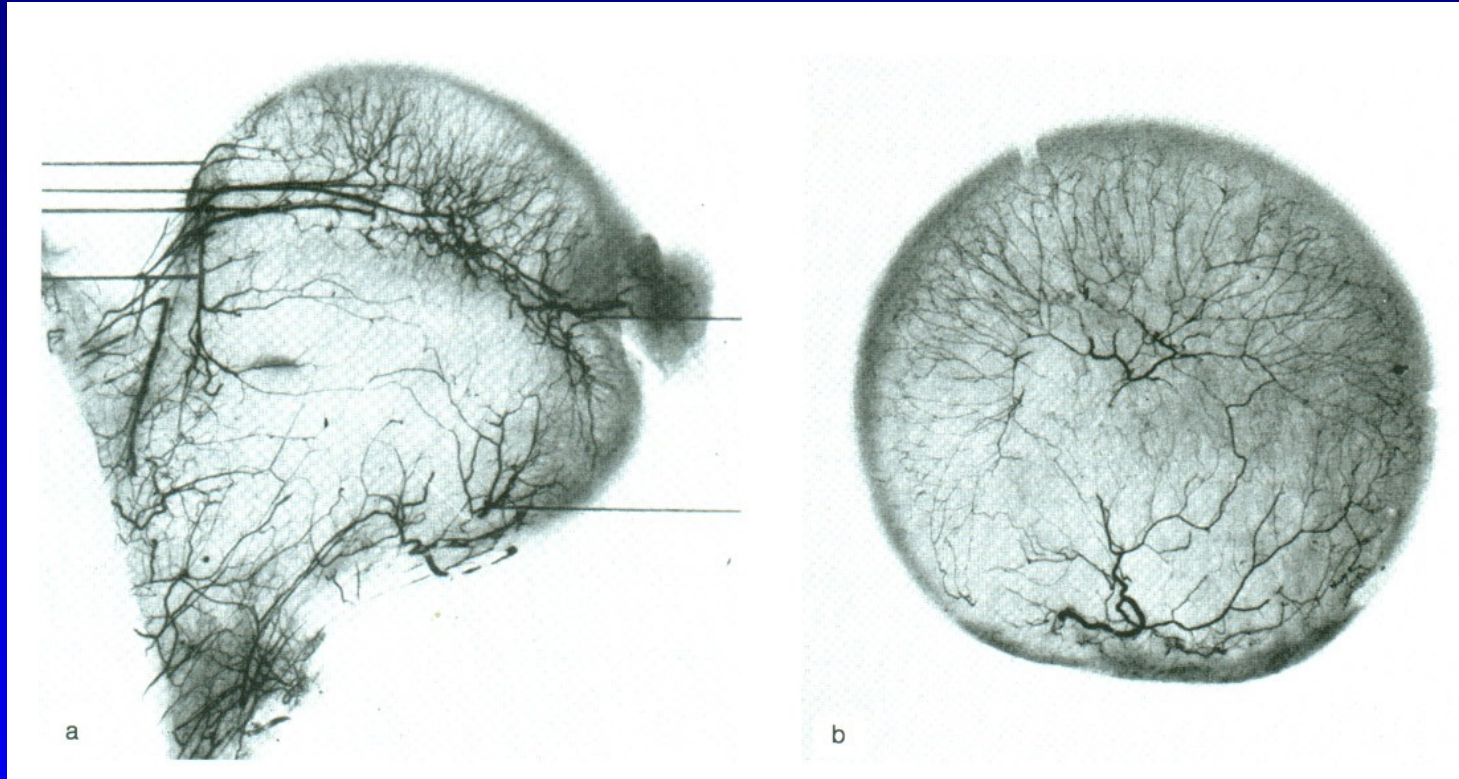
1/4 a. CFL

2. Krčkové retinakulární arterie probíhají ve Weitbrechtových retinakulech:

- posterosuperiorní
- posteroinferiorní
- anteriorní



3. Hunterův subsynoviální okruh při okraji kloubní chrupavky Epifyzární arterie směřují do centra hlavice

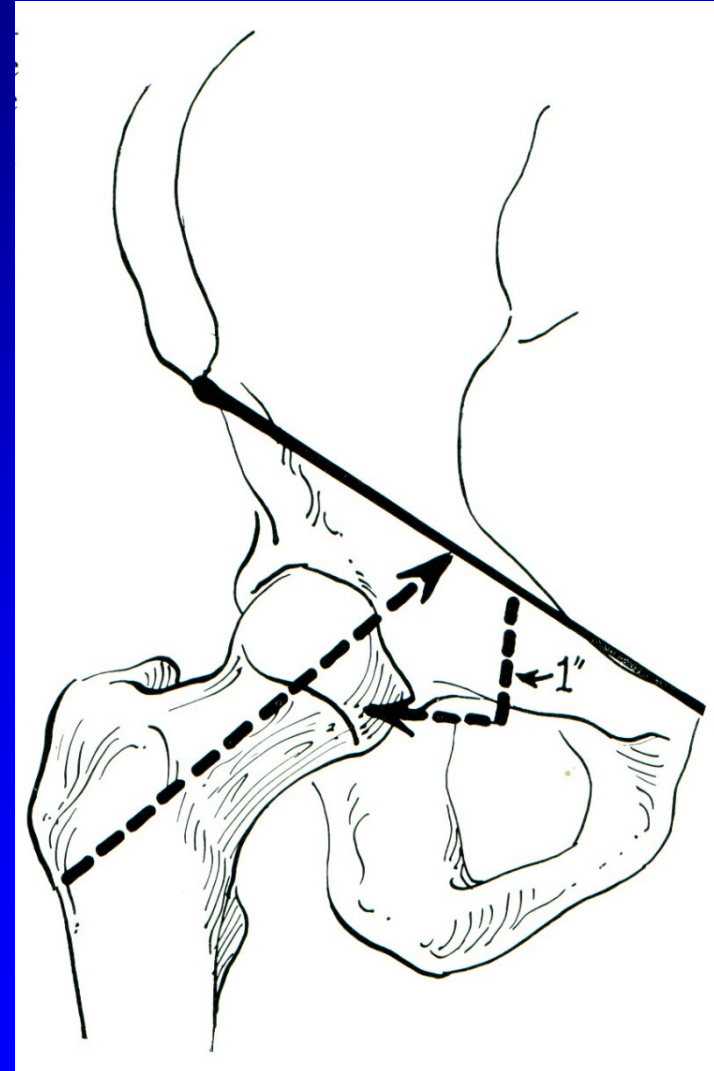


Terminální větvičky směřují kolmo k povrchu hlavice

Punkce kyčelního kloubu

Vpravo - v. iliaca com. – laterálně
od tepny

Vlevo - v. iliaca com. - mediálně
od tepny

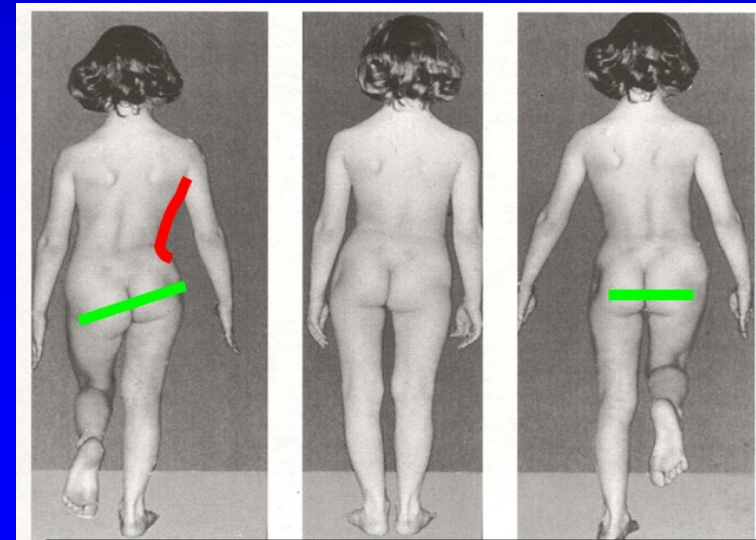
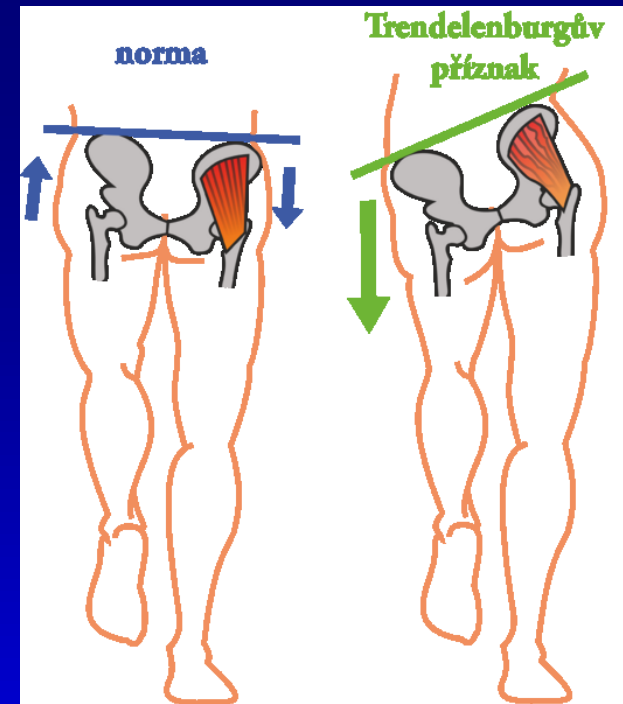


Klinické vyšetření - ve stoje

- Všímáme si chůze, kulhání, šetření končetiny, sedání
- Zhodnocení kinetického řetězce L pateř – kyčel – koleno – nohy
- Orientační zhodnocení změn v oblasti L pateře:
 - Hyperlordóza (při kontraktuře kyčle)
 - Oploštění lordózy (při lumbagu či chron. lumbalgích)
 - Skolióza
 - Šikmé postavení pánve

Trendelenburgův test

- test stability kyčle a funkce abduktorů (m.gluteus medius a minimus)
- stoj na postižené končetině
- norm. - negativní - udržení horizontálního postavení pánve
- patol. - pozitivní - Trendelenburgovo znamení – pokles pánve na postižené straně
- Příčina:
 - insuficience abduktorů
 - vysoká pozice velkého trochanteru



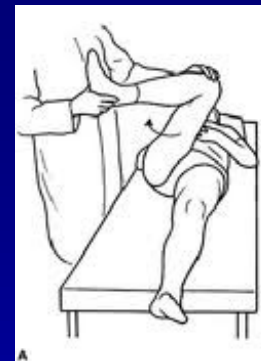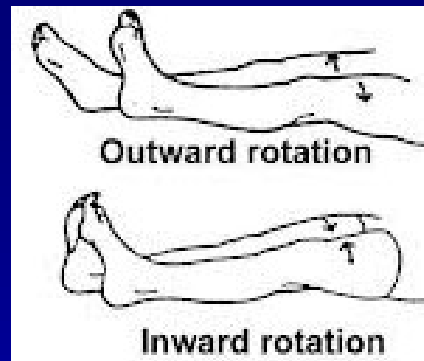
Vleže

- **Aspexe**
 - držení končetiny, kontraktura či ankylóza
 - změny na kůži, zduření, stav svalstva a výživy, jizvy
- **Palpace**
 - spina iliaca ant. sup. a inf.
 - ventrální pouzdro, tříslu (pulzace a.fem., uzliny)
 - velký trochanter
 - sedací hrbol, stydká a gluteální oblast
- **Délka končetiny**
 - relativní zkrat (addukční a flekční postavení či kontraktura, šikmé postavení pánve při skolióze)
 - relativní prodloužení (abdukční postavení, šikmé postavení pánve při skolióze)
 - pravý zkratek

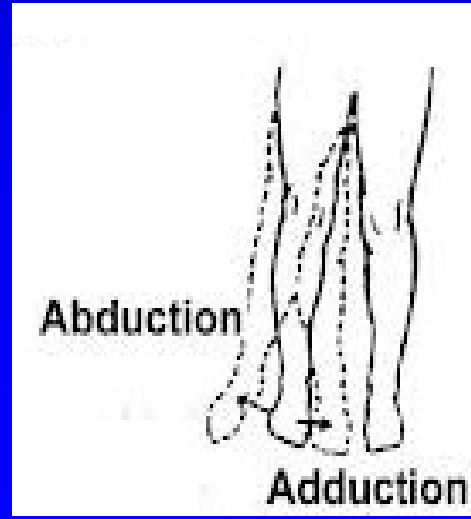
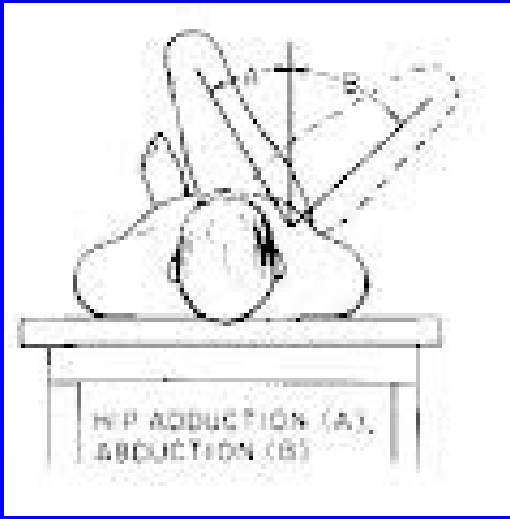
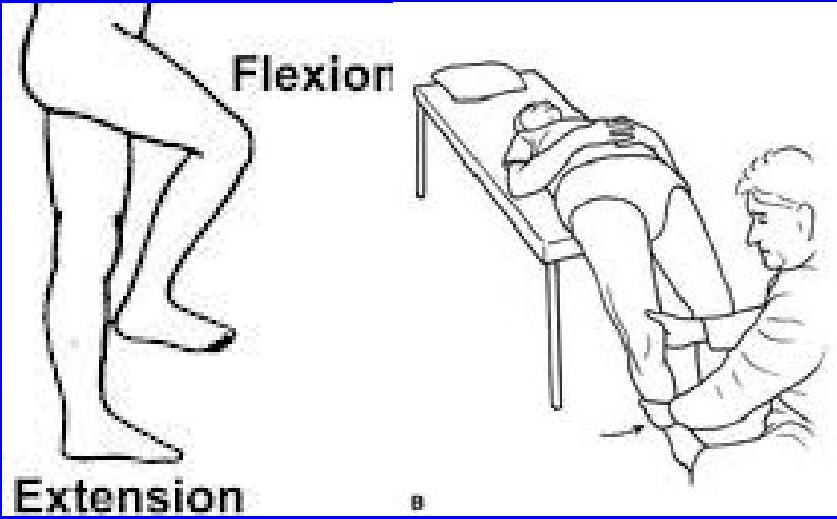
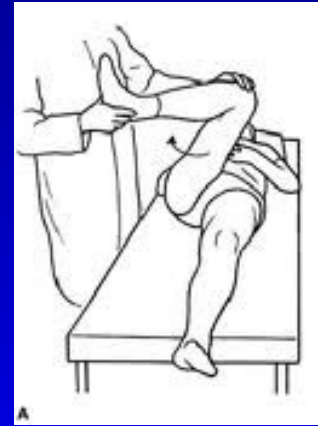• Vyšetření hybnosti kyčelního kloubu

- aktivně i pasivně
- při vyšetření hybnosti

- fixace pánve
- event. flexe v druhé kyčli a vyrovnání bederní hyperlordózy



S:	extenze - 0 - flexe
	15 - 0 - 140
F:	abdukce - 0 - addukce
	60 - 0 - 40
T:	abdukce - 0 - addukce
	80 - 0 - 30
R:	ZR - 0 - VR
	50 - 0 - 40

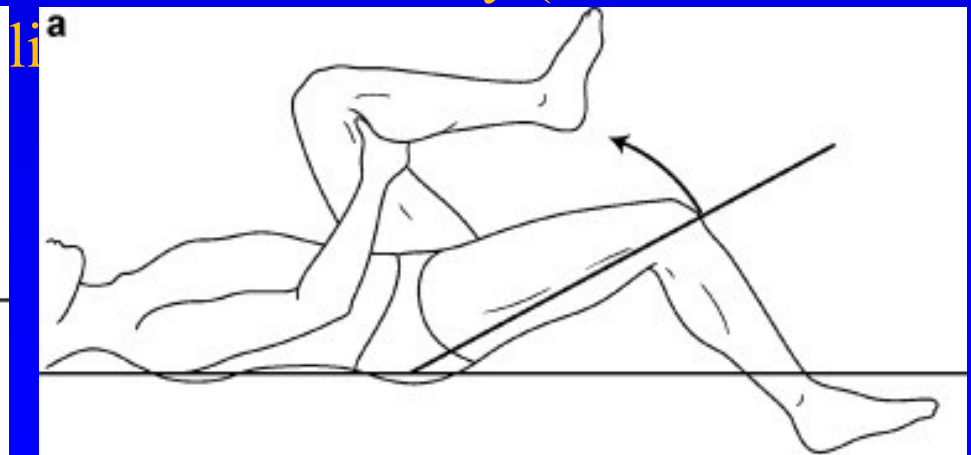
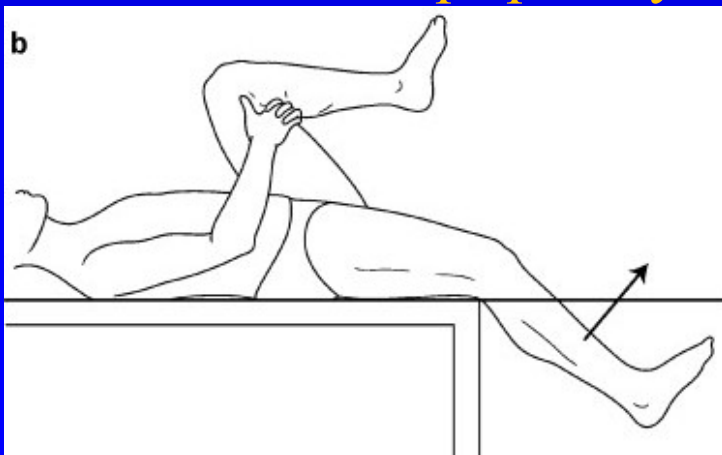


• Posouzení kontraktury kyčelního kloubu

- antalgické postavení (semiflexe)
- typická kontraktura u DMO (addukce, flexe, vnitřní rotace) – m. iliopsoas, adduktory, m. rectus fem.

– Thomasův test

- Maximální flexe druhostranné kyčle – vyrovnání kompenzační hyperlordózy
- odhalení příp. skryté flekční kontraktury (stehno se



– Duncan-Ely test:

- **Odhalení skryté kontraktury m.rectus femoris**
- **V leže na břiše – flexe v koleni**
- **Pozitivita pokud při dotažení zvedání pánve**

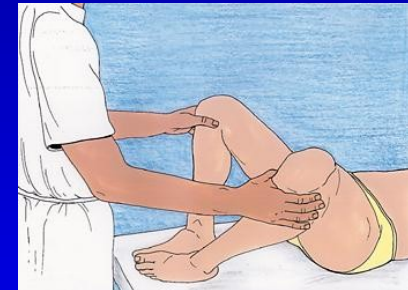
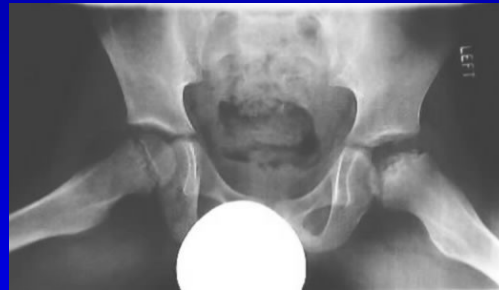
Zobrazovací metody

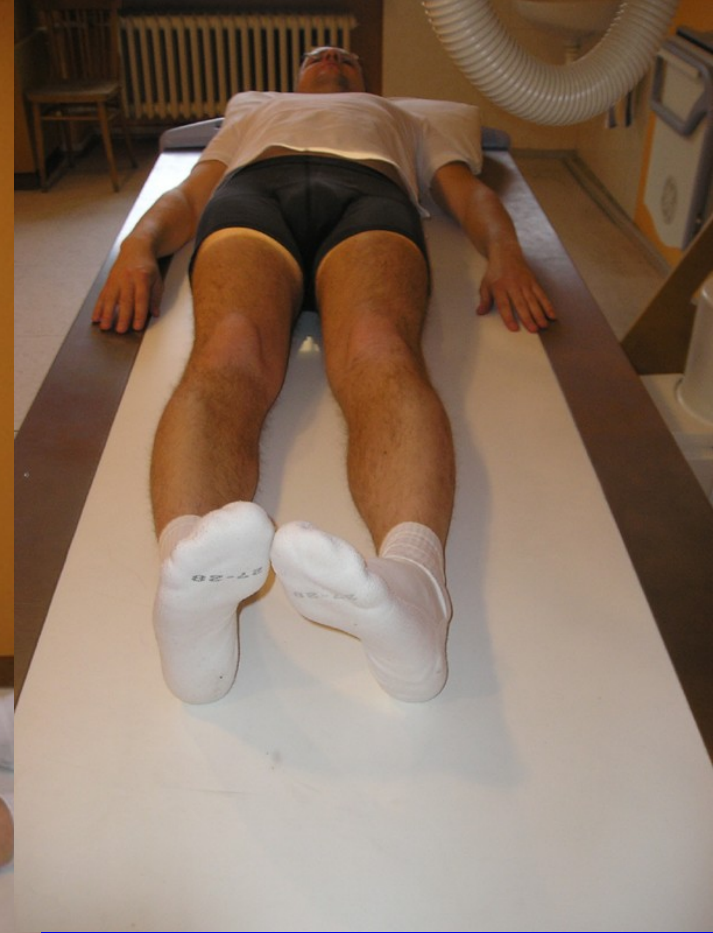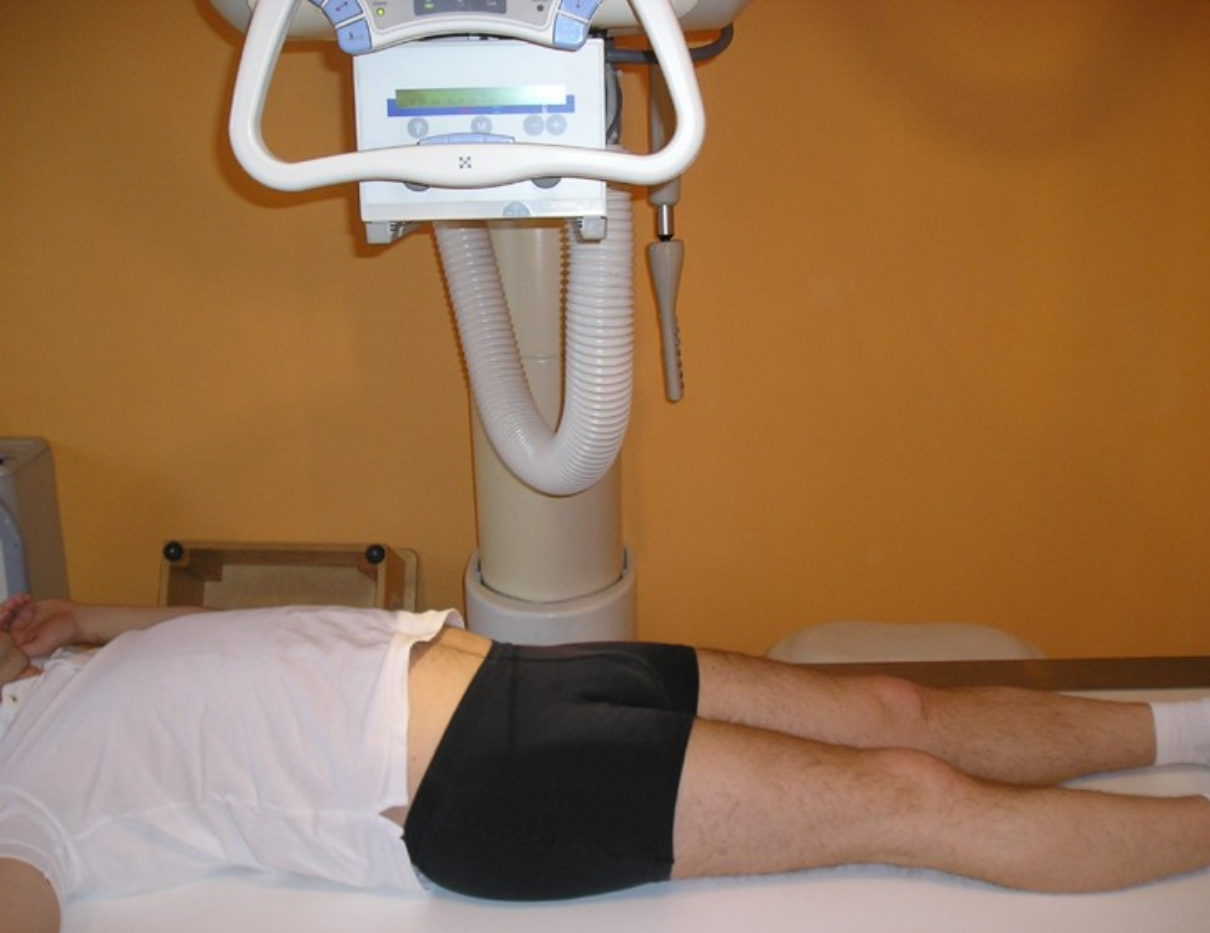- **RTG**

- AP

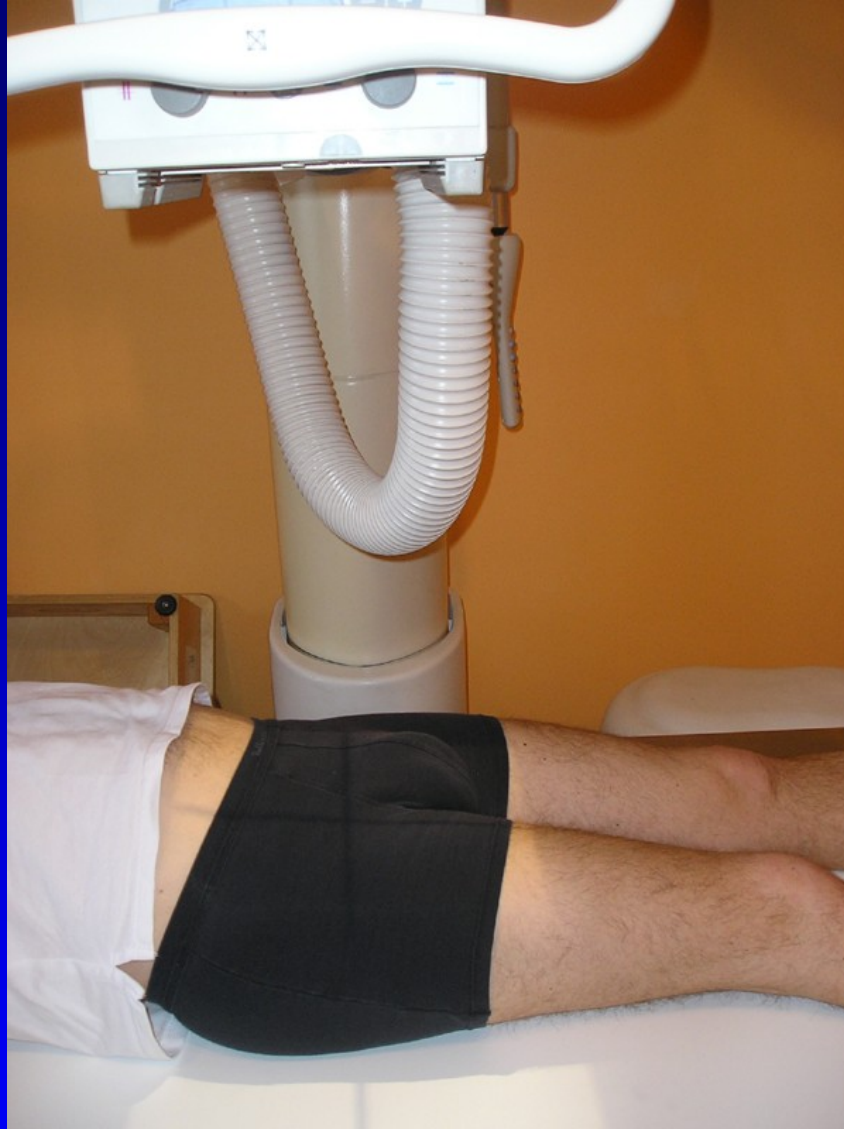- event. axiální projekce, Lauensteinova projekce či RTG v žabí pozici



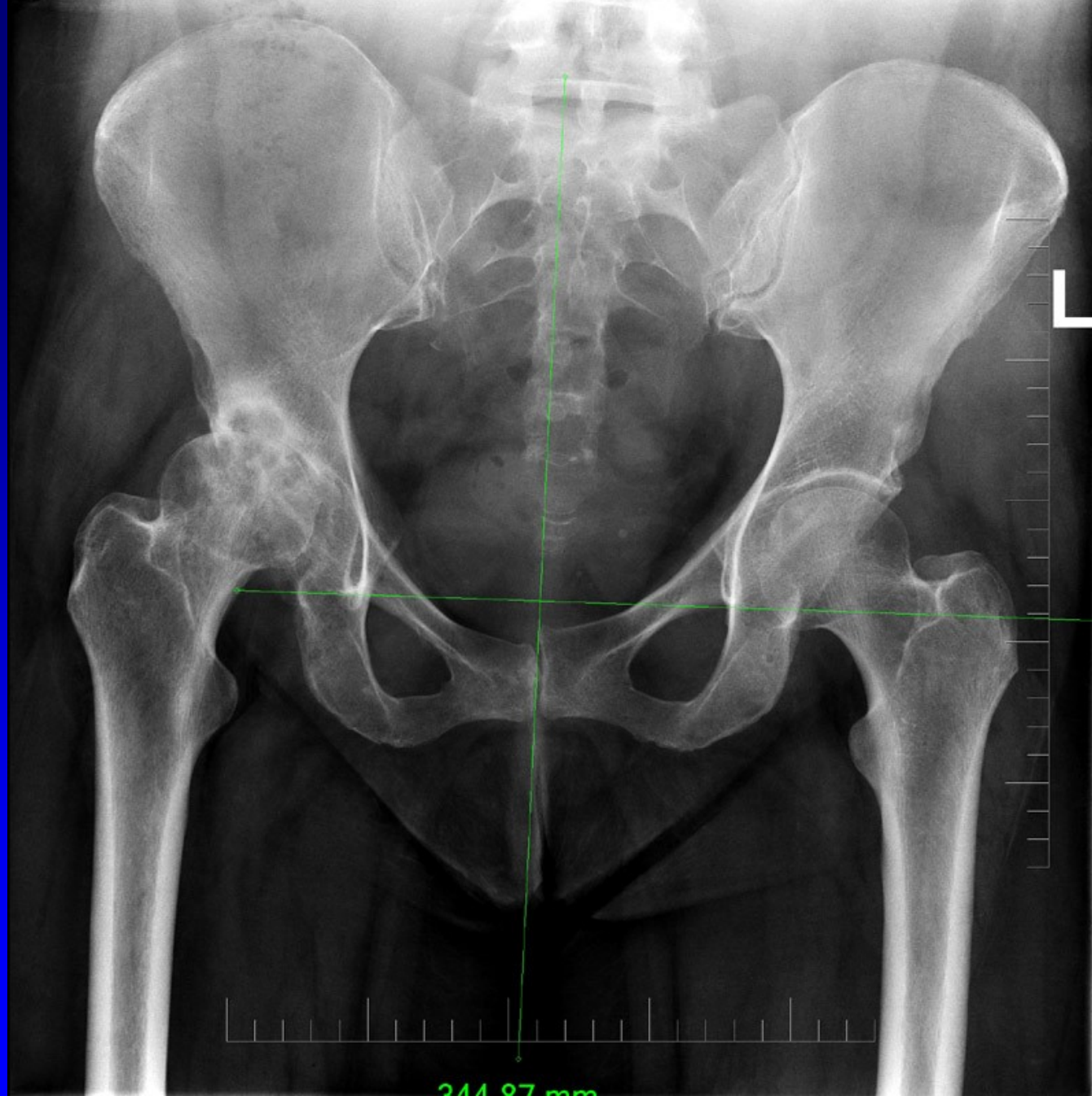
- **Sono** (dětské kyčle, výpotek, troch.bursitis)
- **Artrografie** (dětské kyčle)
- **CT a MRI**
- **Scintigrafie**



AP projekce pánve: centrace v polovině mezi pupkem a symfýzou
ve vnitřní rotaci DK



AP projekce kyčle: centrace nad kloubem v úrovni symfýzy
v neutrální rotaci



241.97 mm

Nejčastější patologie - 1

- **Onemocnění dětského kyčelního kloubu a stavy po těchto chorobách:**
 - VDKK (vývojová dysplazie kyčelního kloubu)
 - CLP (Calve-Legg-Perthesova choroba, M.Perthes)
 - CVA (coxa vara adolescentium)
 - Novorozenecká koxitida (viz. infekce)
 - Spastická kyčel u DMO
- **Onemocnění dospělé kyčle:**
 - Koxartróza (viz. artróza)
 - idiopatická nekróza hlavice kosti stehenní
 - femoroacetabulární impingement
 - Purulentní koxitida (viz. infekce)
- **Traumata a potraumatické stavy (např. pakloub. krčku) – (viz.traumatologie)**
- **Tumory skeletu pánve a proxim.fem.**

Nejčastější patologie - 2

- **Entezopatie a burzitidy** (viz.tendopatie a burzitidy)
 - adduktory (tříslo)
 - abduktory + troch. bursitida (VT)
 - m.rectus fem. a bursitis iliopektinea (spina iliaca ant.inf., ventrální část kl.)
 - flexory kolena a bursitis ischiadika (tuber ischiadicum)
- **Coxa saltans**
- **Tumory měkkých tkání**
- **Propagace obtíží z L pateře**
- **Meralgia parestetika** - postižení n.cutaneus femoris lateralis

Osteoartróza

- Primární
- Sekundární:
 - - vývojová dysplázie
 - - inkongruence (m. Perthes, CVA, posttraum.)
 - - záněty
 - - endokrinní poruchy
 - - avaskulární nekróza hlavice femuru

Osteoartróza

- Bolest
- Palpační citlivost
- Omezení pohybu
- Svalový spasmus
- Kontraktury
- Kulhání
- Chůze: délka, opora.

RTG klasifikace podle Kellgren- Lawrence

0 - žádné známky artrózy

1 - malé okrajové osteofyty, zúžení kloubní štěrbiny je minimální.

2 - mírné zúžení kloubní štěrbiny, lehké nerovnosti, osteofyty.

3 - výrazné difusní snížení kloubní štěrbiny, velké osteofyty, cysty, subchondrální sklerosa, výrazné nerovnosti.

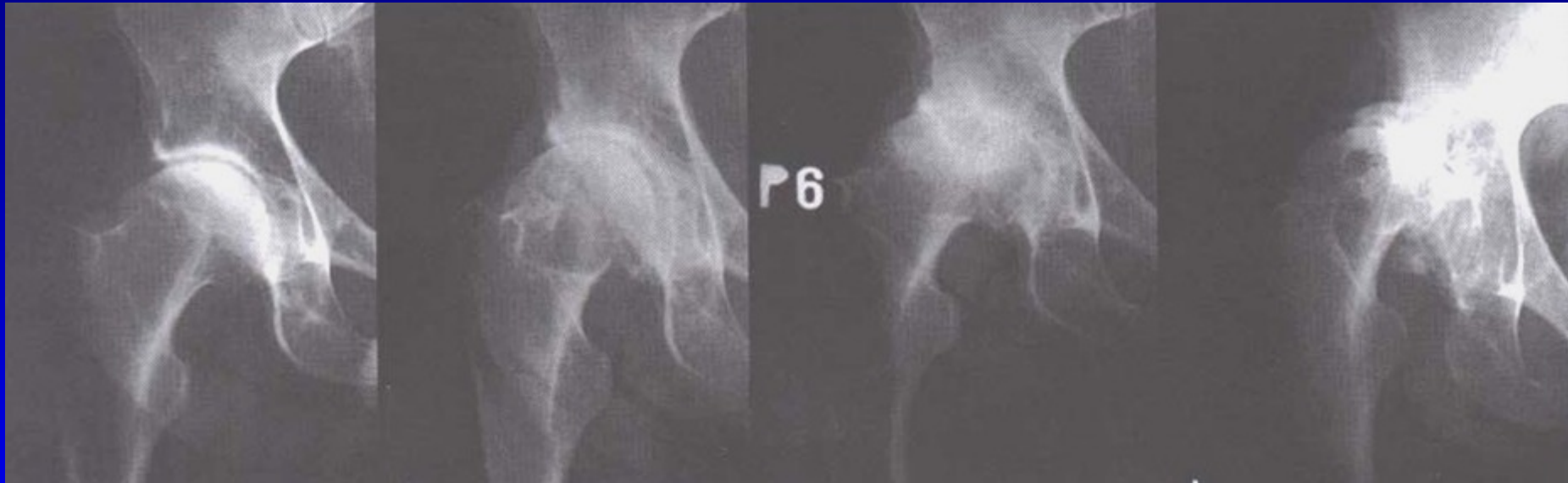
4 - významná inkongruence, zánik kloubní štěrbiny, osteofyty, cysty, subchondrální skleróza, ložiska nekróz, změna tvaru kloubních konců, desaxace.

I.

II.

III.

IV.



Obr. 26 Kellgren- Lawrence klasifikace I- IV.

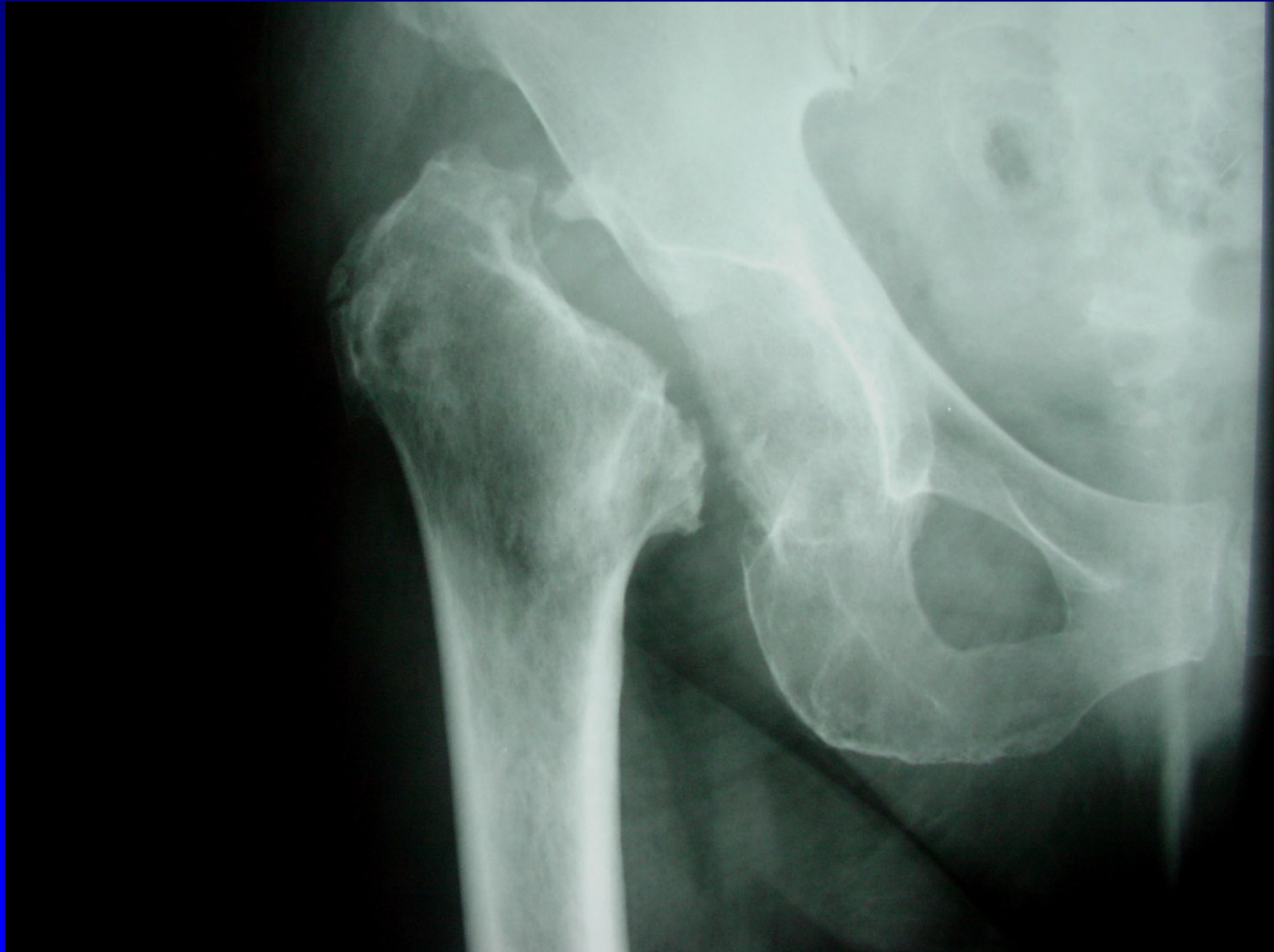Osteoartróza

- Léčba operační:
- - artroskopie
- - osteotomie pánevní, femuru
- - artrodéza
- - resekční artroplastika
- - povrchová náhrada
- - totální náhrada

Artroskopie

- Labrální léze (ruptury, hypertrofie, avulze, degenerativní změny, invertované labrum,
- Volná tělíska
- Osteochondrální léze
- Synovektomie
- Transchondrální fraktury
- Poranění lig. capitis femoris

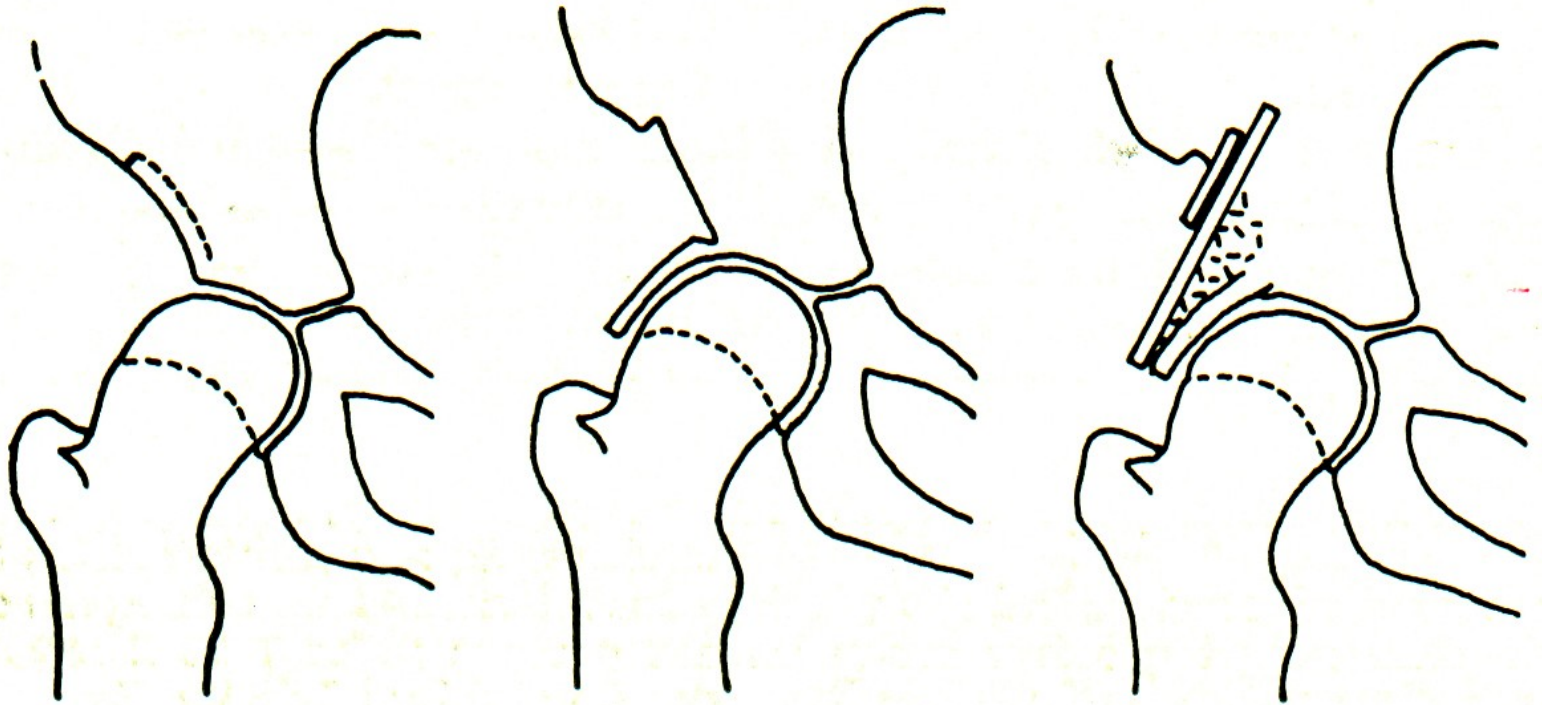
Op. sec. Girdlestone



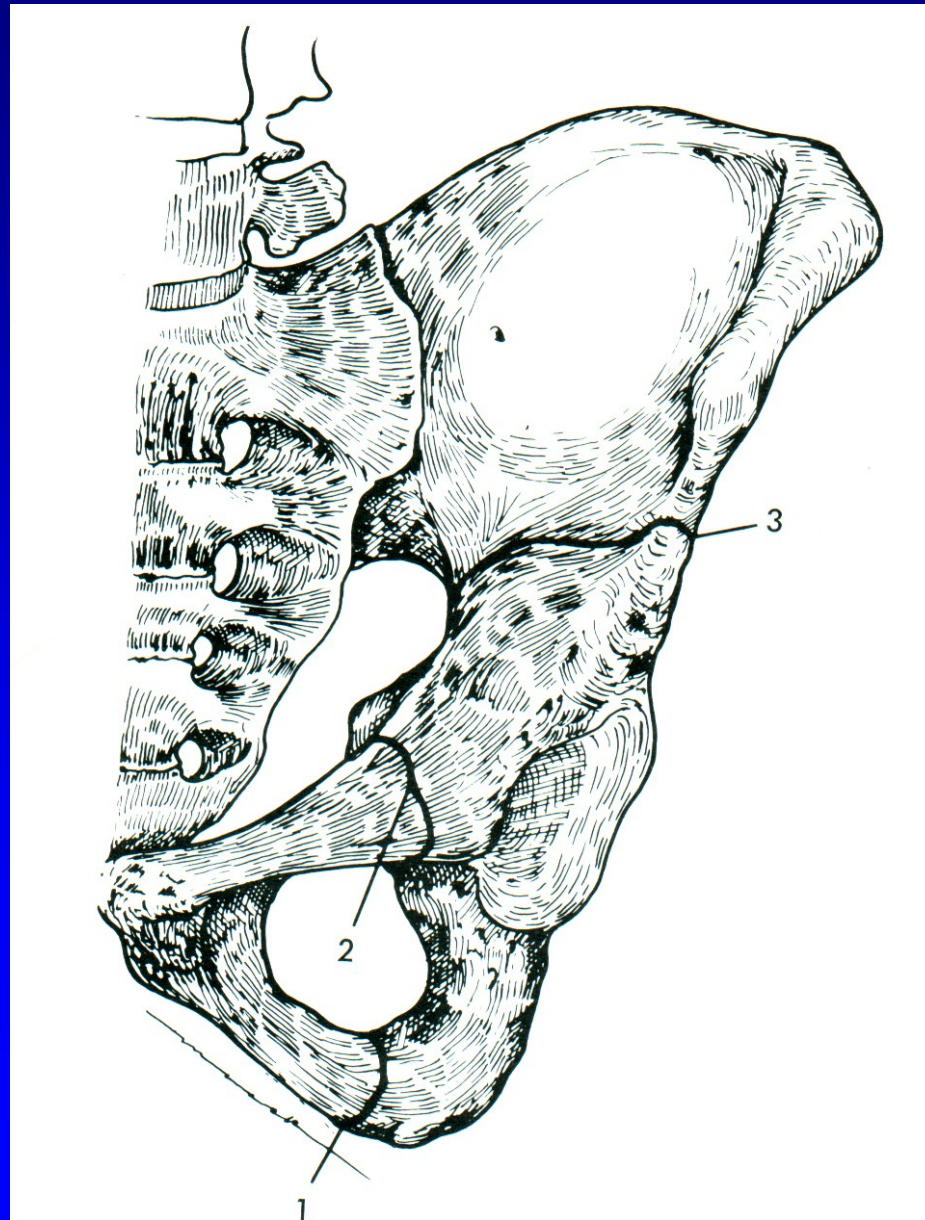
Osteotomie pánve

- Kapsulární arthroplastika -Collona
- Plastika stříšky- tectum
- Osteotomie pánve Chiari
- Trojitá osteotomie Steel
- Dvojitá osteotomie - Sutherland
- Rotační osteotomie -Eppright

Operace stříšky - tectum acetabuli

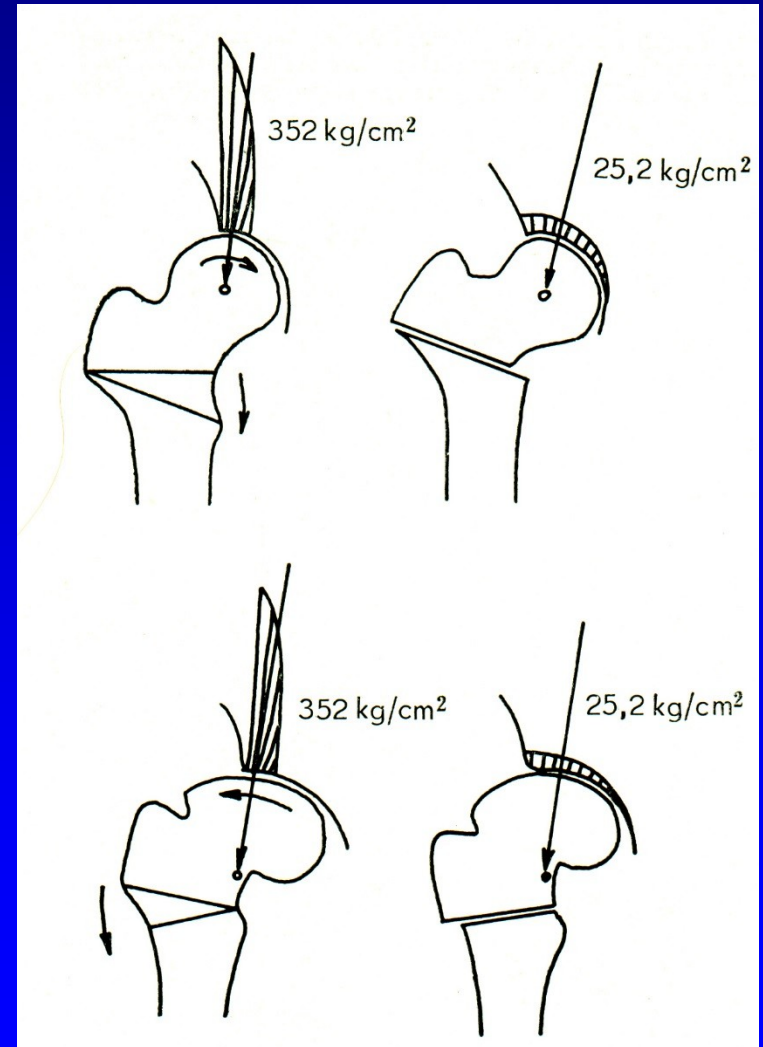


Trojité osteotomie pánve dle Steela




Osteotomie femorální

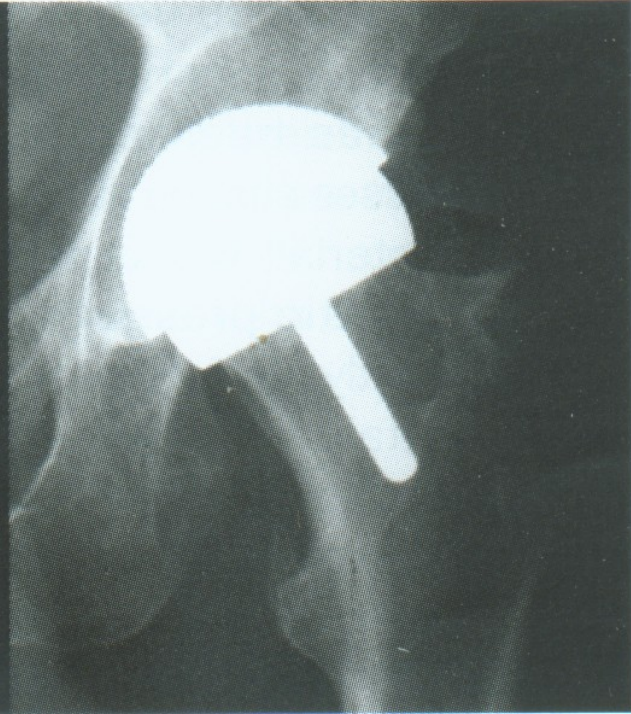
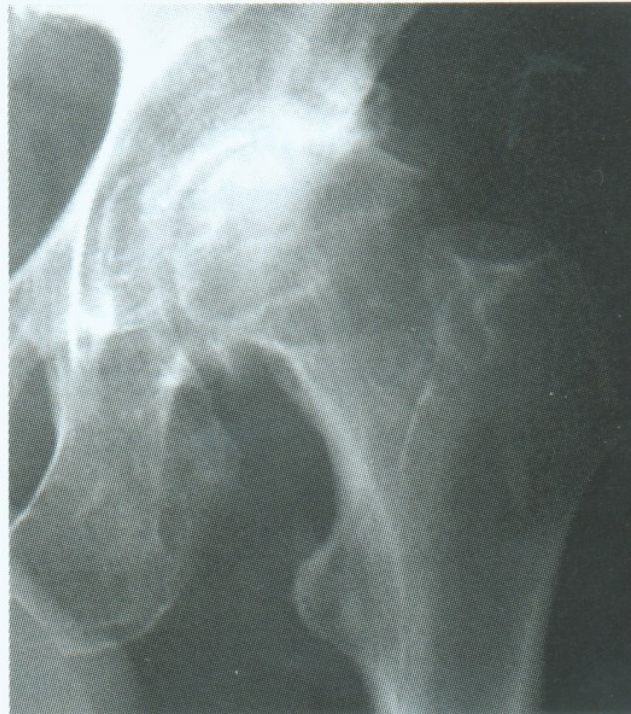
- Varizační osteotomie
- Valgizační osteotomie
- Derotační osteotomie
- Podstavné osteotomie
- Angulační osteotomie



Povrchová náhrada kyčle



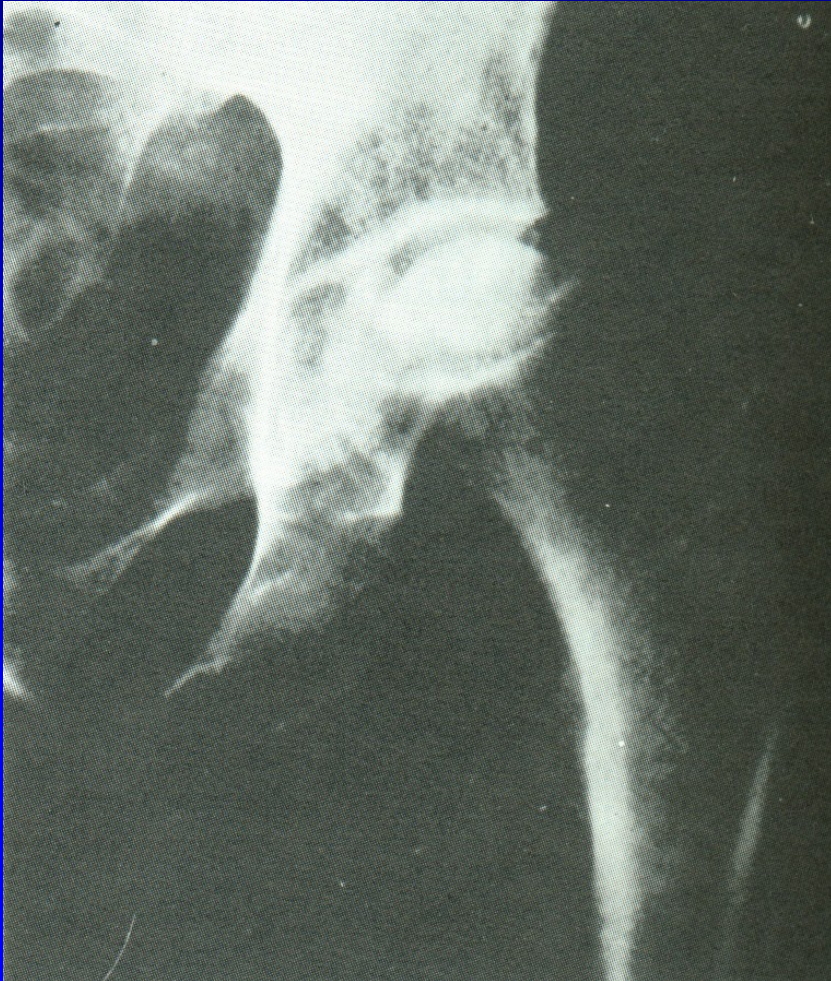Povrchová náhrada kyčle



Idiopatická avaskulární nekróza hlavice femuru

- Muži 20-40 roků
- Progredující bolest
- Vyšetření - rtg, CT, MRI, scintigrafie Tc, subtrakční angiografie.
- **etiologie** – koagulopatie, ozáření, alkoholici, kortikoidy, často však neznámá
- **dg.** – klin., RTG, MRI

Idiopatická avaskulární nekróza hlavice femuru



Etiologie je neznámá

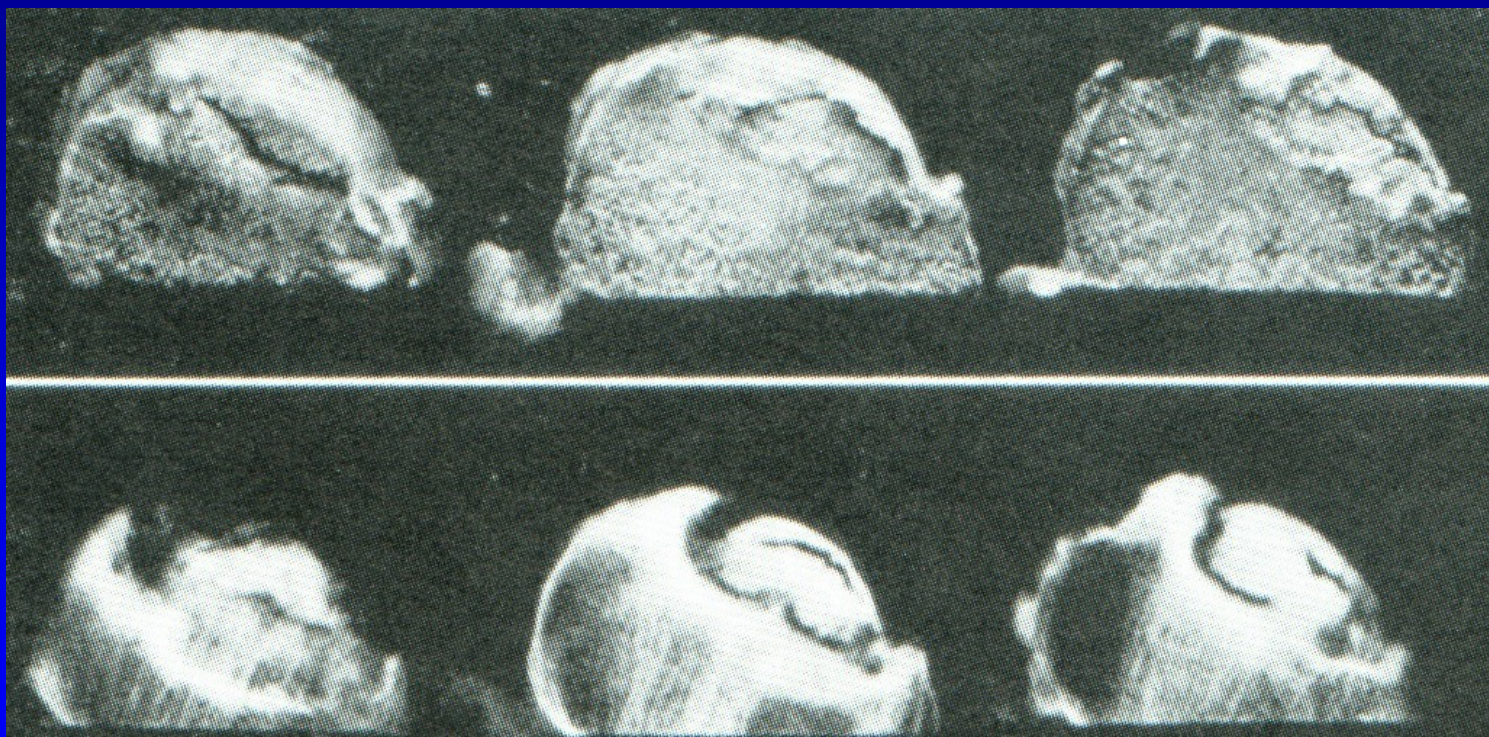
Bolesti

Nemožnost pohybu

Omezení pohybu

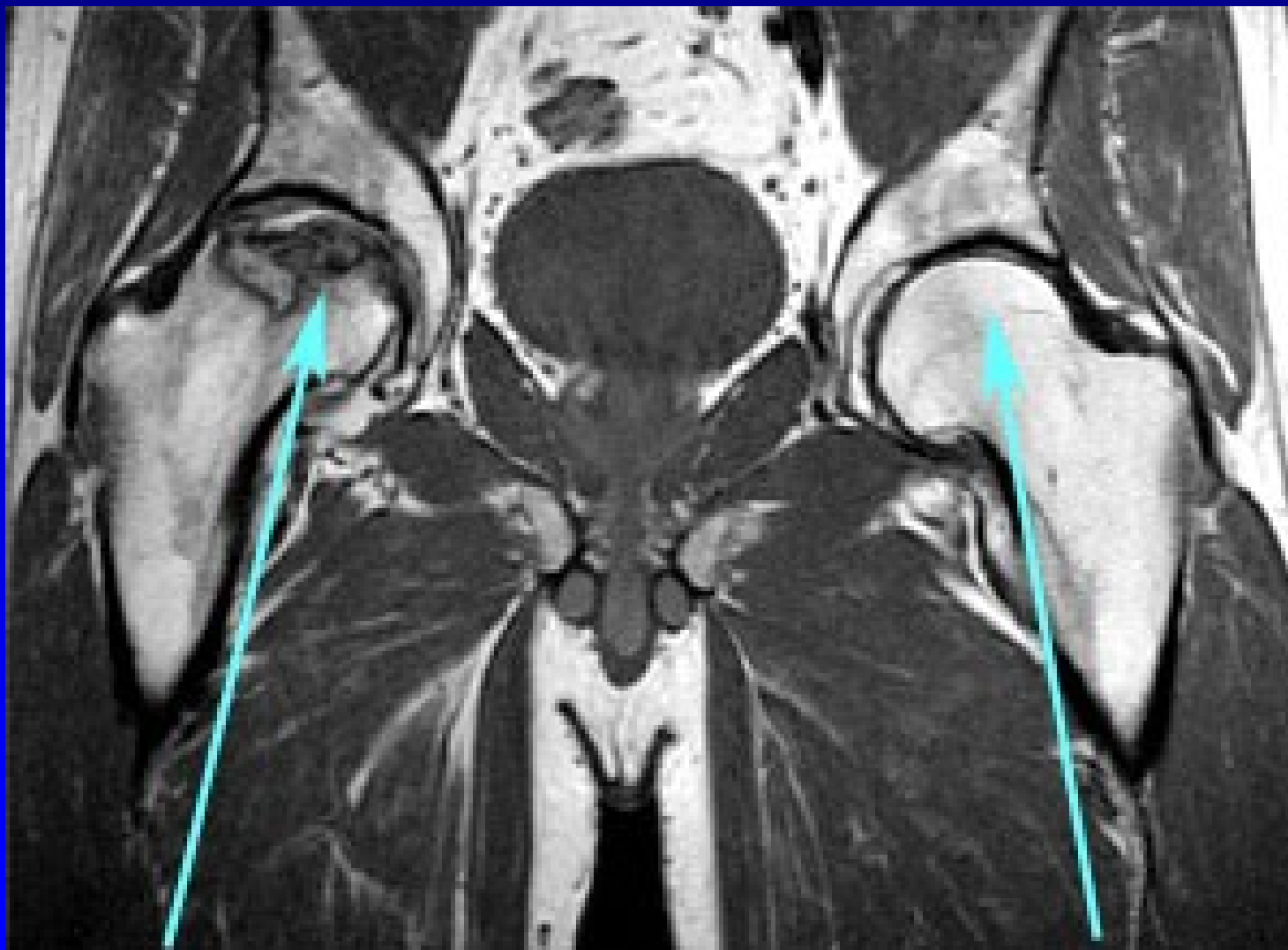
Obr. 39

Idiopatická avaskulární nekróza hlavice femuru



Obr. 40

Idiopatická avaskulární nekróza hlavice femuru



Idiopatická avaskulární nekróza hlavice femuru - léčba

Odlehčování, berle

Forrage

excochleace a spongioplastika

solidní podpůrný štěp fibulární

otočný kostní štěp z velkého trochanteru

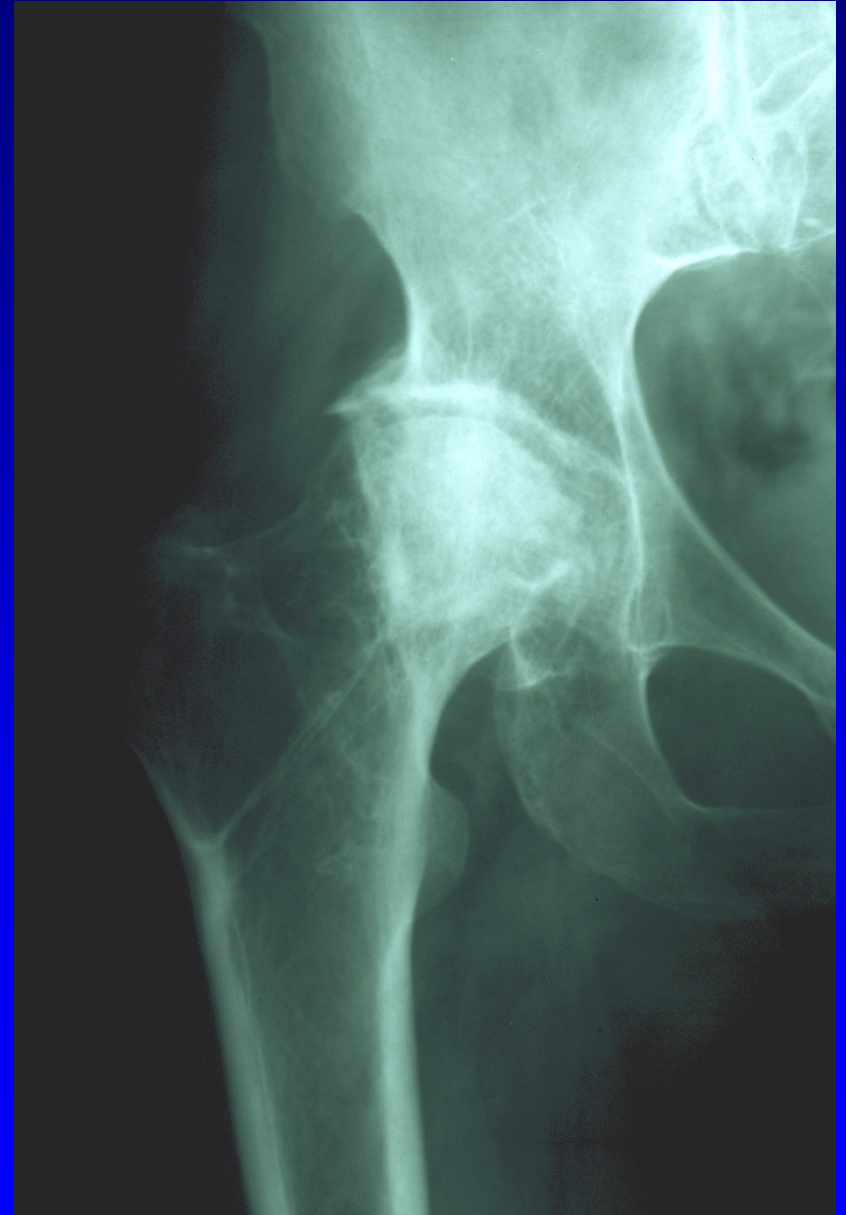tantal hřeby

hyperbarická komora

totální náhrada

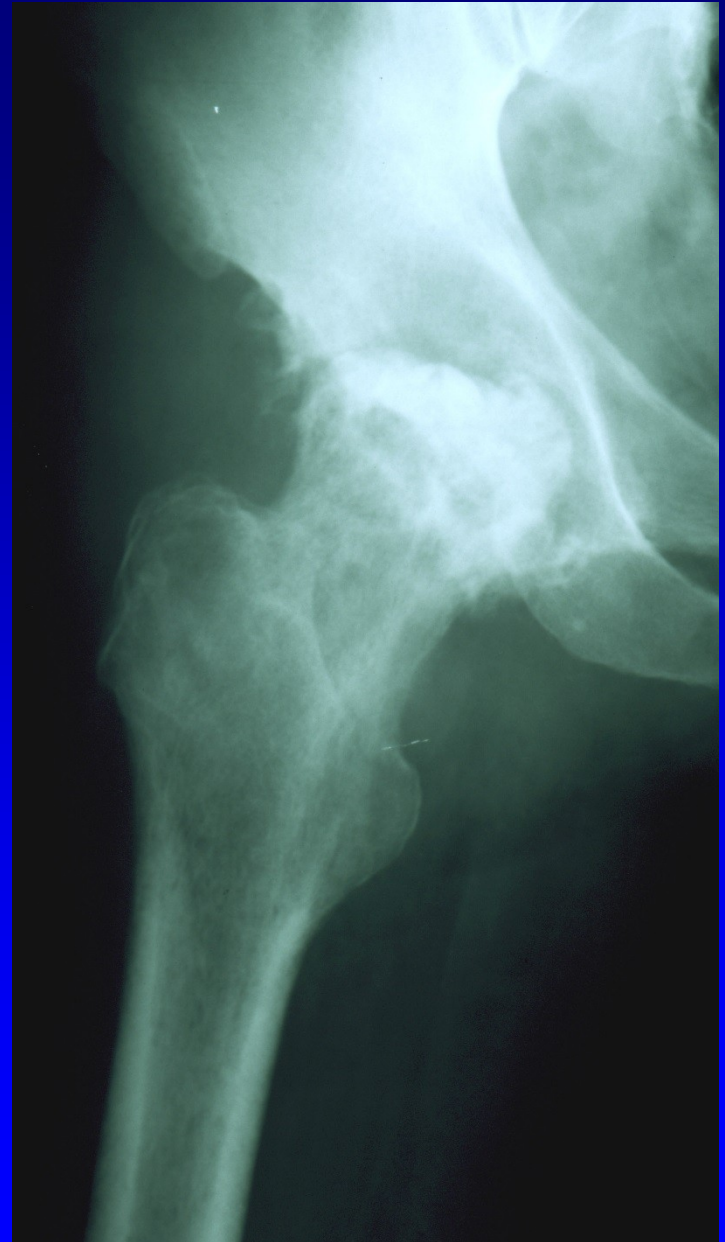Jiné typy nekróz hlavice femuru

Nekróza hlavice
femuru po fraktuře
krčku



Jiné typy nekróz hlavice femuru

Nekróza hlavice
femuru po coxitidě



Synovialitis

- Z přetížení
- Při dekompenzované koxartróze
- Při revmatoidní artritidě
- Parainfekční synovialitis

Parainfekční synovialitis kyčle

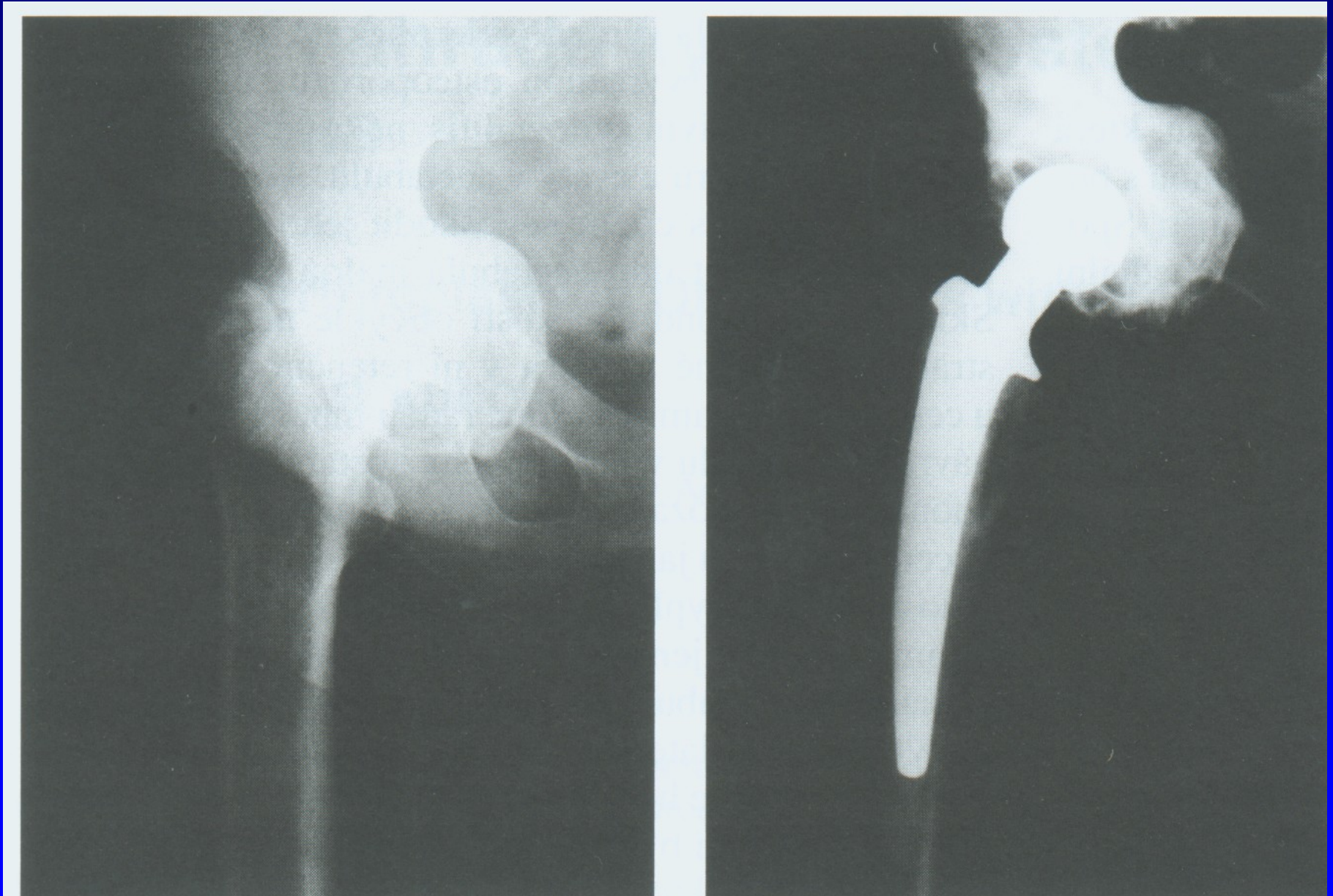
- V anamnéze infekční onemocnění
- Obvykle nástup symptomů do 14 dnů
- FW, CRP, leu - v normě
- Th.- klid, berle, antiflogistika

Idiopatická protruze acetabula

Ottova pánev

- RTG změny již v době dospívání
- Postupné omezení pohybu, zvl. rotace a abdukce.
- Opakované synovialitidy
- Při progresi - sek. osteoartróza
- Th.- antiflogistika, úprava životního režimu, fyzioterapie, při O.A. totální náhrada.

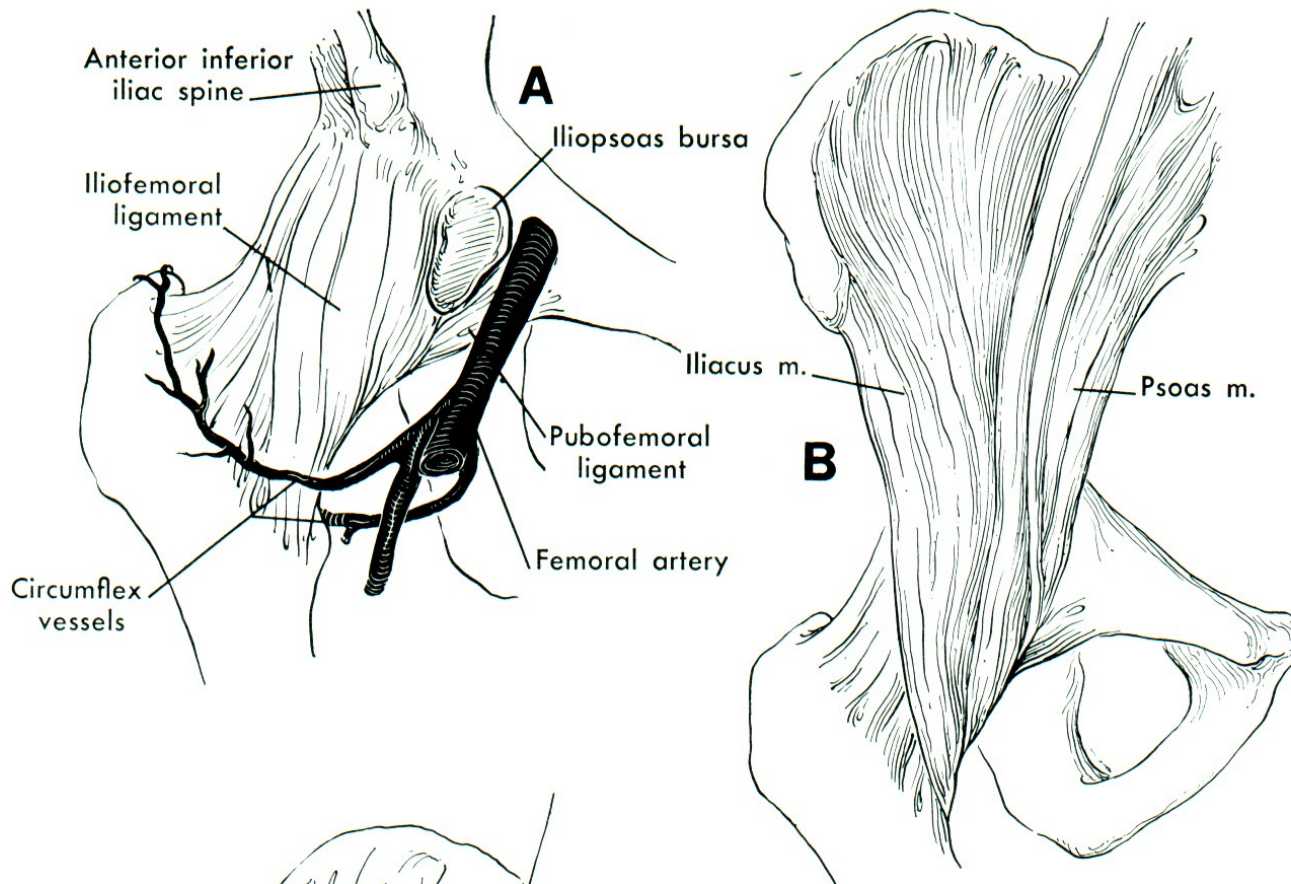
Protruze acetabula s osteoartrózou



Bursitis

- Bursa trochanteris maioris
- Bursa ileopectinea
- Bursa ischioglutealis (tuber ossis ischii)
- Symptomy, rtg, sono, MRI
- Th.- NSA, lok. kortikoidy, klid, exstirpace

Bursa ileopectinea



Entezopatie

- Adduktory - kost stydká
- Abduktory - velký trochanter
- M. rectus femoris - spina iliaca ant. inf.
- Hamstringy - tuber ossis ischii
- M. ileopsoas - malý trochanter

M.Perthes

Calve – Legg – Perthesova

choroba

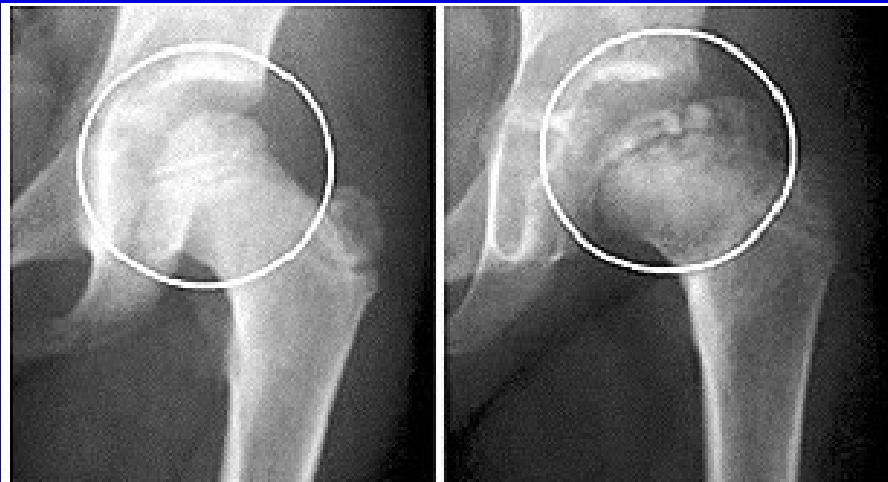
- Def.:

Idiopatické onemocnění dětského věku
způsobené poruchou prokrvení proximální
epifýzy hlavice femoru vedoucí k nekróze
různého rozsahu, následnou rezorbcí a
přestavbou, může vzniknout anatomicky i
funkčně normální kyčelní kloub nebo kloub
různě deformovaný s časným rozvojem
sekundární koxartrózy

- **Epidemiologie:**
 - věk 2-15 let, nejčastěji 3-9 let
 - nad 9 let postižení velmi závažné
 - 4 x častěji postižení chlapci (typicky menší, hyperaktivní s opožděným skeletálním věkem oproti skutečnému)
 - 10% oboustranně
 - trvání cca 3 roky (čím závažnější postižení, tím delší trvání)
- **Klinický obraz:**
 - kulhání a bolest v kyčli event. i koleni – postupně progrese
 - omezení abdukce a rotací, citlivá palpace kyčle, bolestivé dotažení do krajních poloh
 - klinický průběh jednotlivých případů se může výrazně lišit intenzitou obtíží

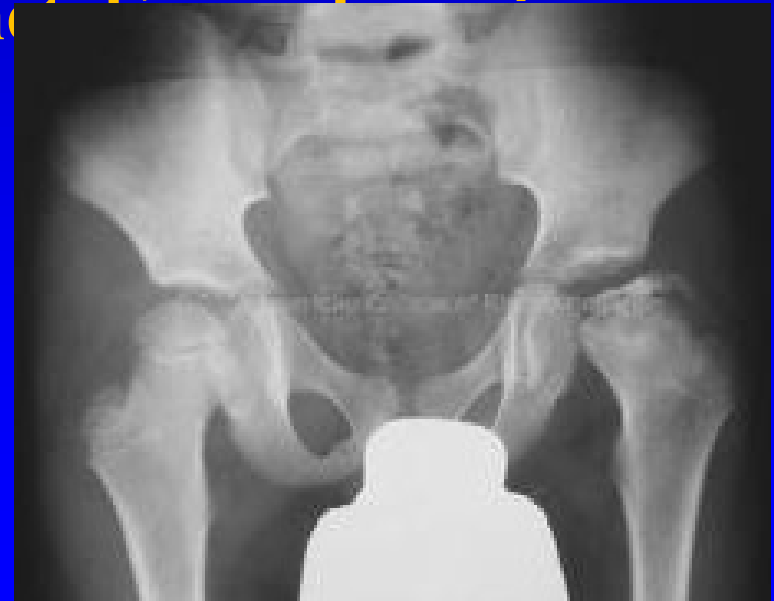- **RTG změny**

- **rozšíření kl. štěrbiny**
- **změny struktury hlavice** – projasnění, subchondrální fraktura, kondenzace, fragmentace, reossifikace
- **změny tvaru hlavice** – kolaps, oploštění, dvouhrbá hlavice
- **extruze hlavice, cysty v metáfyzách**



Normal hip

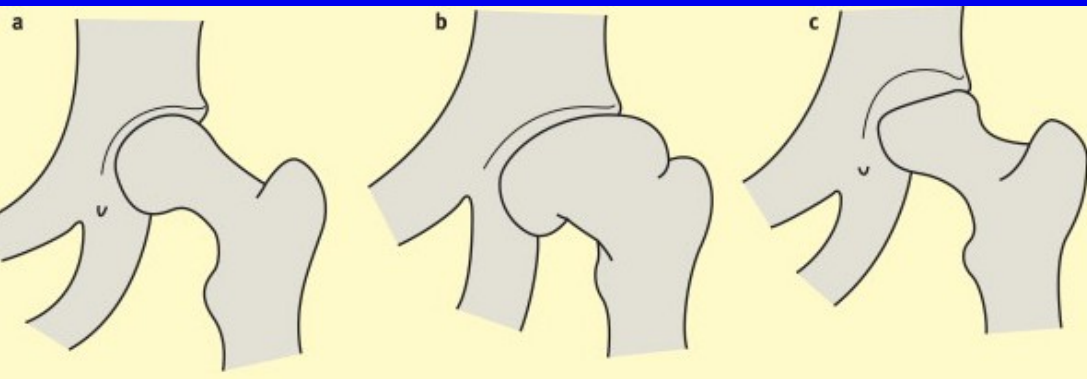
Hip with perthes



- **Stádia onemocnění (dle Waldenströma):**
 - iniciální stádium
 - preradiologické
 - Nekrotické
 - stádium fragmentace
 - stádium reossifikace (hojivé)
 - reziduální stádium
- **Klasifikace:**
 - **Cateralova**
 - dle rozsahu nekrózy
 - bez prognostického významu

– **Stulbergova klasifikace výsledných stavů po M.Perthes**

- I. Sférická kongruence – norm. kyčel – dobrá prog.**
- II. Sférická kongruence – porucha sféricity hlavice do 2mm – dobrá prog.**
- III. Asférická kongruence – eliptická hlavice (nad 2 mm) – již významnější preartróza**
- IV. Asférická kongruence – hlavice plochá, nepravidelné kontury, acetabulum se přizpůsobilo – již významnější preartróza**



lavice kolabovaná,
ilo

– časný rozvoj těžké

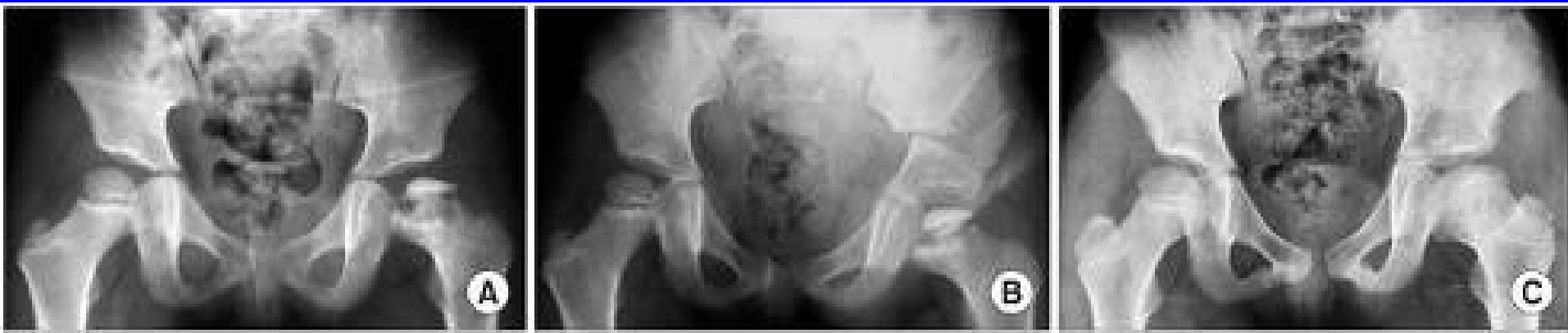• **Terapie:**

– **Konzervativní:**

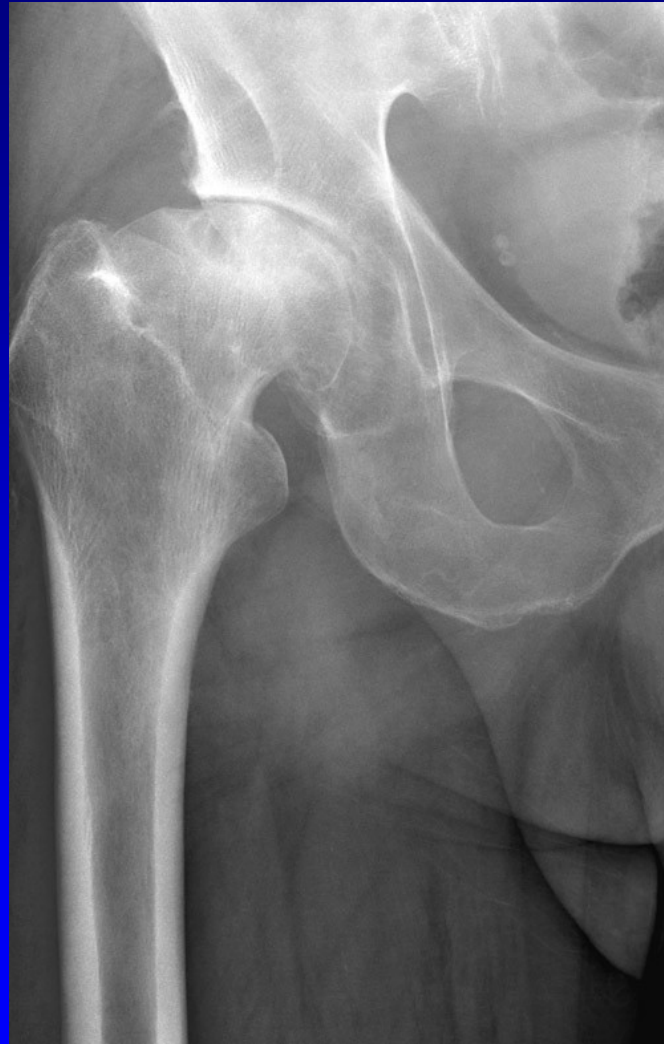- Dlouhodobě klid na lůžku a následně odlehčení, hl. dříve i různé pomůcky
- Nyní jen u lehčích postižení u mladších, nerizikových dětí

– **Operační:**

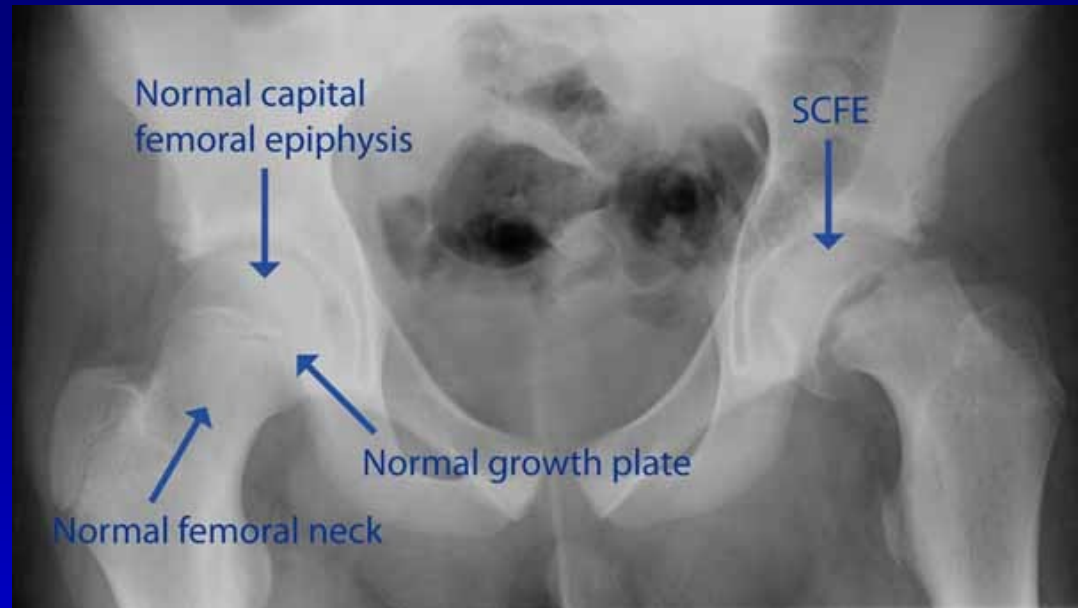
- principem je tzv. containment therapy – t.j. zastřešení hlavice acetabulem tak, aby se opět přestavěla do sféricity
 - **Salterová OT pánve (event. později i Steelova trojí OT)**
 - **Derotačně varizační OT proxim. fem.**
 - **Kombinace**



Stav po m. Perthes



**Coxa vara
adolescentium
(CVA)
Slipped capital
femoral
epiphysis (SCFE)
Juvenilní
epifyzeolýza
hlavice femuru**



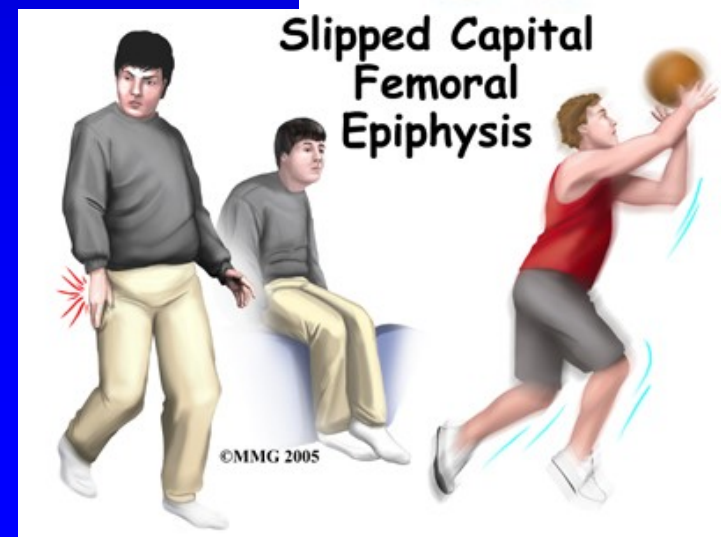
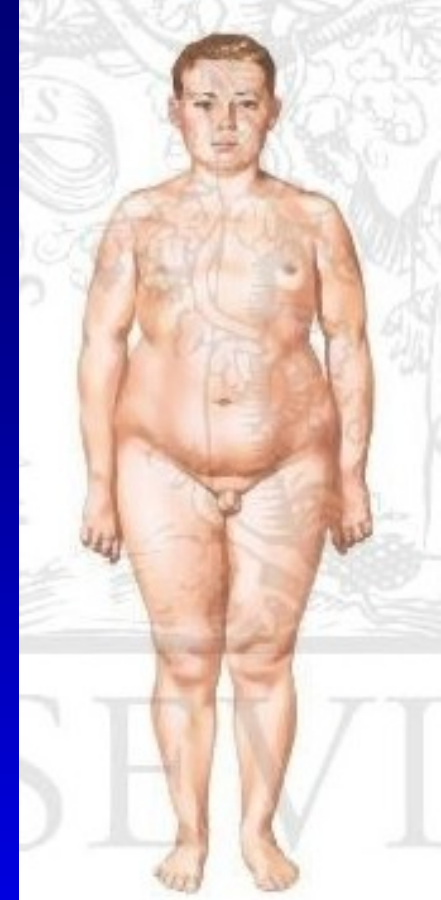
Def.: Závažné onemocnění kyčelního kloubu u dospívajících dětí spočívající v epifyzeolýze hlavice s jejím skluzem mediálně, dorzálně a kaudálně

- **Etiologie:**

- **Obezita**
- **Hormonální faktory**
- **Typický habitus** (adiposogenitální, eunuchoidní, rychlý rozvoj adolescence s prvky gigantismu)

- **Epidemiologie:**

- častěji chlapci (10-17 let), u dívek o něco dříve
- sportovní aktivita – větší zatížení
- častěji u afroameričanů a hispánců
- riziko druhostranného postižení 25 – 40%



- **Klinický obraz:**

- **typický habitus – pac. s nadváhou, sportovně aktivní**

- **akutní skluz – „fracture-like pain“**

- **chronický skluz - méně dramatický obraz:**

- **bolest** – horší po zátěži, často lokalizace do kolena (15%)
- **omezení hybnosti** - končetina v zevní rotaci (převedení do vnitřní rotace není možné aktivně ani pasivně)
 - omezení abdukce
- **kulhání** – někdy není pac. schopen končetinu zatížit
- **zkratek**

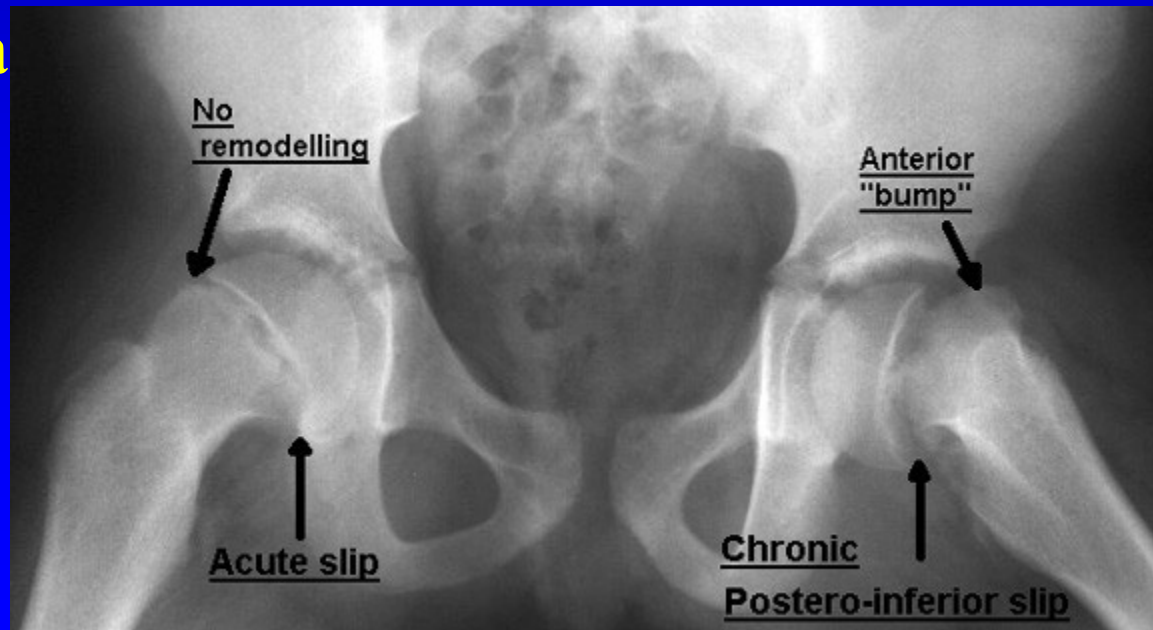
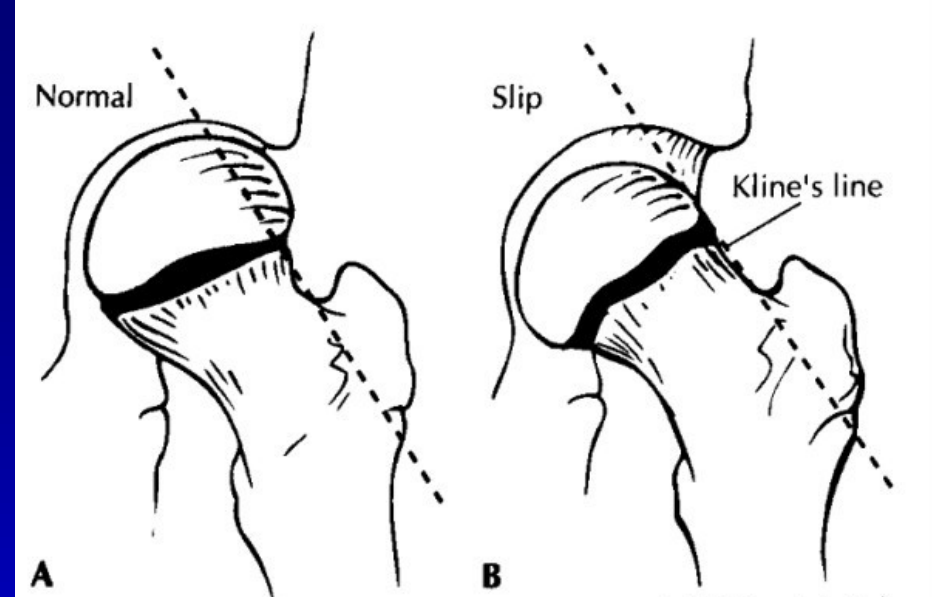
- **RTG obraz:**

- **časný příznak:**

- **epifýza pod Kleinovou linií**

- **známky chronicity:**

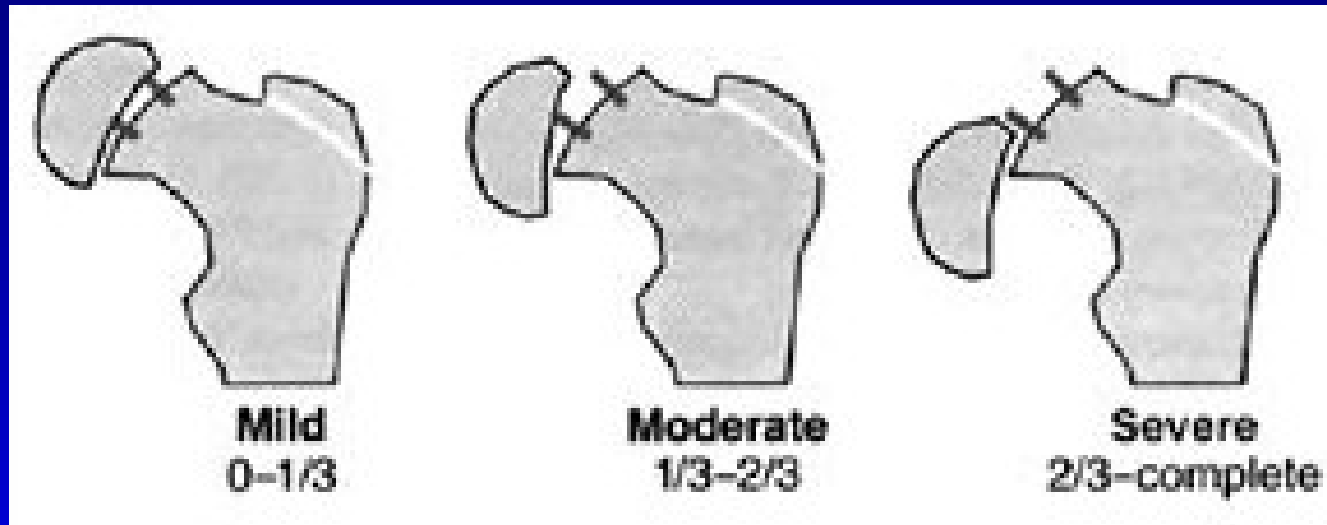
- **Ossifikace na přechodu krček / sklouzlá epifýza**



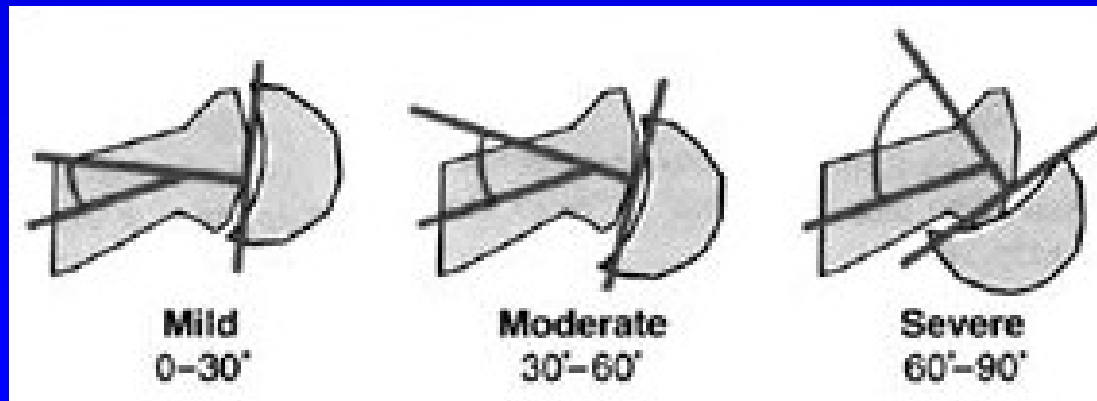
- **Klasifikace:**
 - **Podle časového průběhu:**
 - **Akutní skluz**
 - 5%
 - prodromální příznaky do 3 týdnů.
 - náhle bez úrazu či po triviálním úrazu fracture-like pain
 - **Chronický skluz**
 - 85%
 - příznaky se rozvíjí řadu měsíců.
 - na RTG přestavbové změny
 - **Akutní skluz na chronickém podkladě**
 - 10%
 - prodromální příznaky déle než 3 týdnů.
 - na RTG přestavbové změny
 - **Podle váhonosné funkce kloubu:**
 - **Stabilní forma** – pac. schopen alespoň částečné zátěže
 - **Nestabilní forma** – pac. není schopen končetinu zatížit

– Podle velikosti skluzu

- vyjádření poměrem skluzu k šíři krčku – v ap



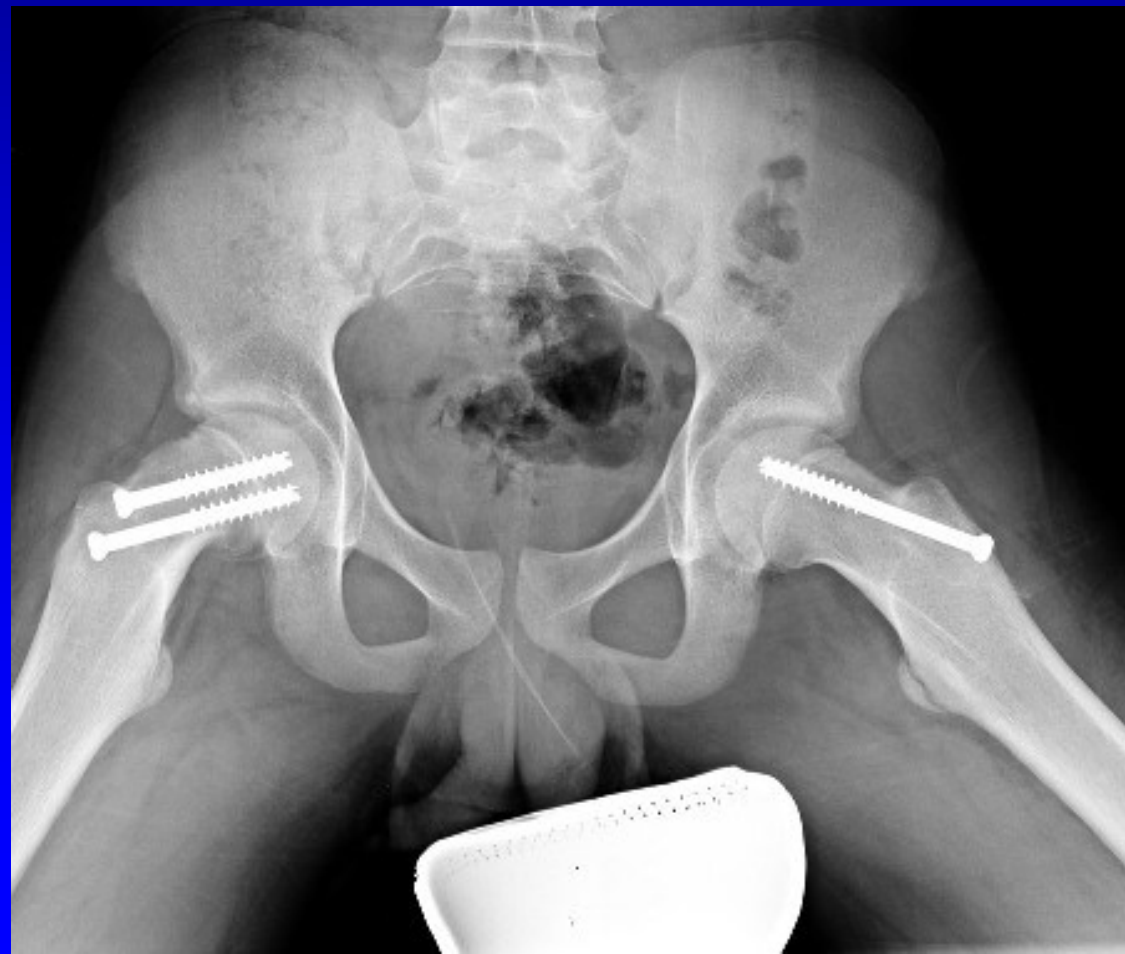
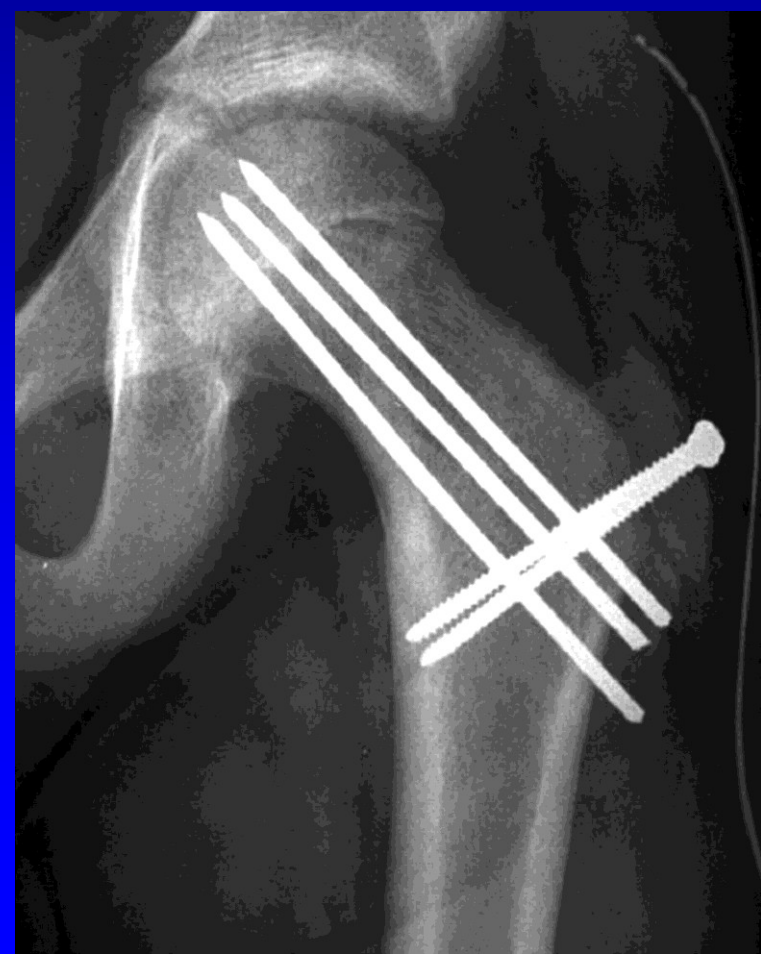- vyjádření úhlem skluzu (Southwickův úhel) – v Lauensteinově projekci



- **Terapie:**

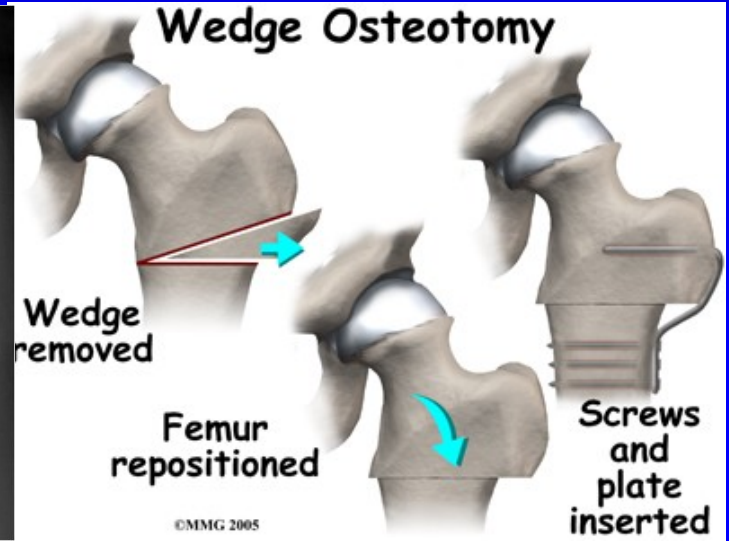
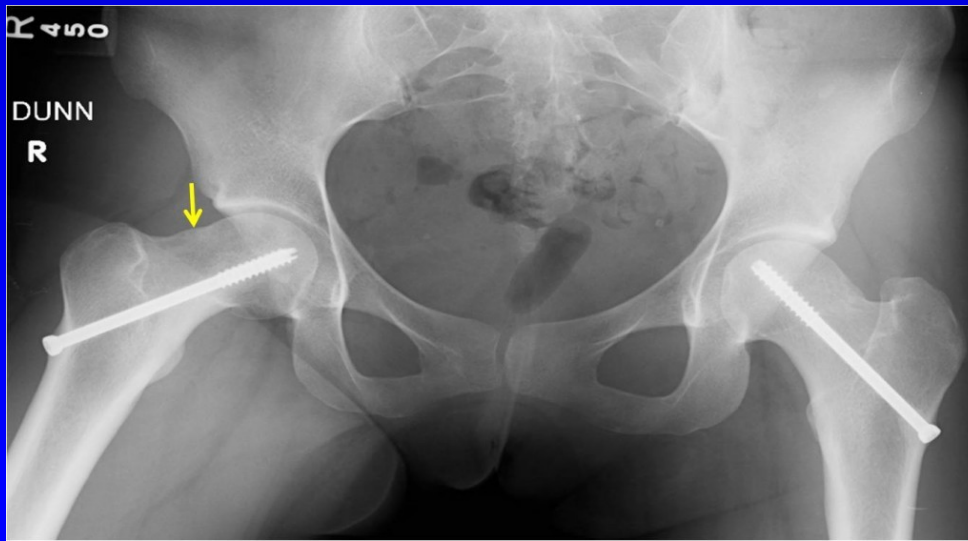- **Akutní skluz**

- **do 30st. – in situ pinning / epiphyzeodéza**
 - **nad 30st. – repozice + in situ pinning / epiphyzeodéza**



– Chronický skluz

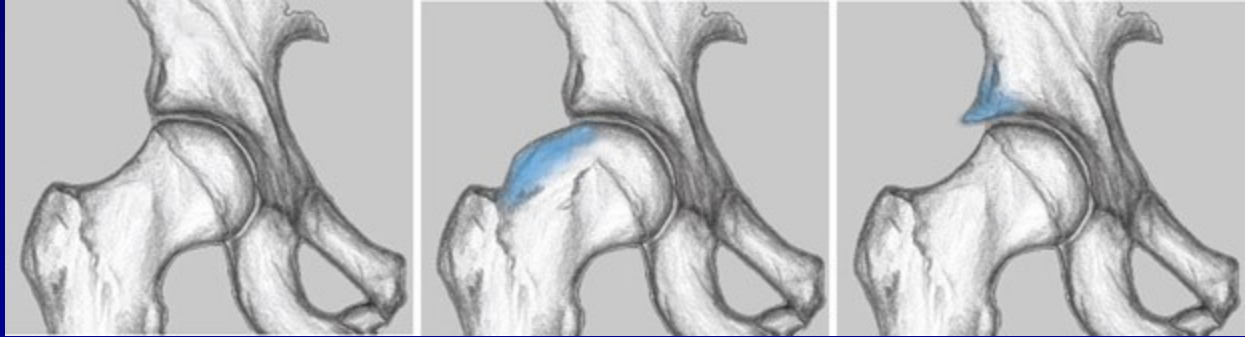
- **cave repozice !!! – AVN**
- **do 30st. – epiphyzeodéza**
- **nad 30st. – korekční osteotomie – v různé úrovni (čím větší skluz tím OT nutná blíže epifýze – tím větší rizika)**
 - Subkapitálně (Dunn)
 - Bazicervikálně (Krämer)
 - Intertrochantericky (Immhäuser – Weber)
 - Subtrochantericky (Southwick)



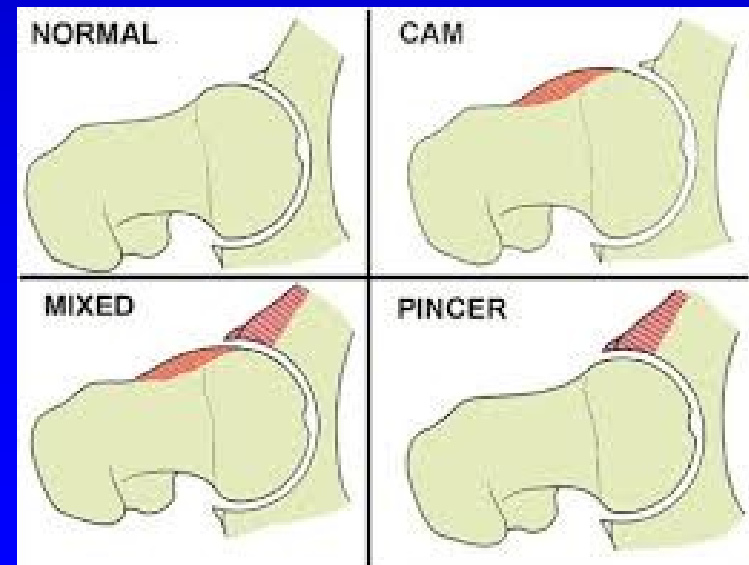
- **Průběh:**
 - **Akutní skluz**
 - sám se nezastaví, hlavice sjíždí až mimo kontakt s krčkem
 - velké riziko AVN
 - **Chronický skluz**
 - zastaví se předčasným uzávěrem růstové ploténky (8-9měs.)
 - vždy následně částečná remodelace a uvolnění pohybu
- **Komplikace:**
 - **AVN**
 - **chondrolýza**
- **Následky:**
 - **Sekundární koxartróza**

Femoroacetabulární impingement (FAI)

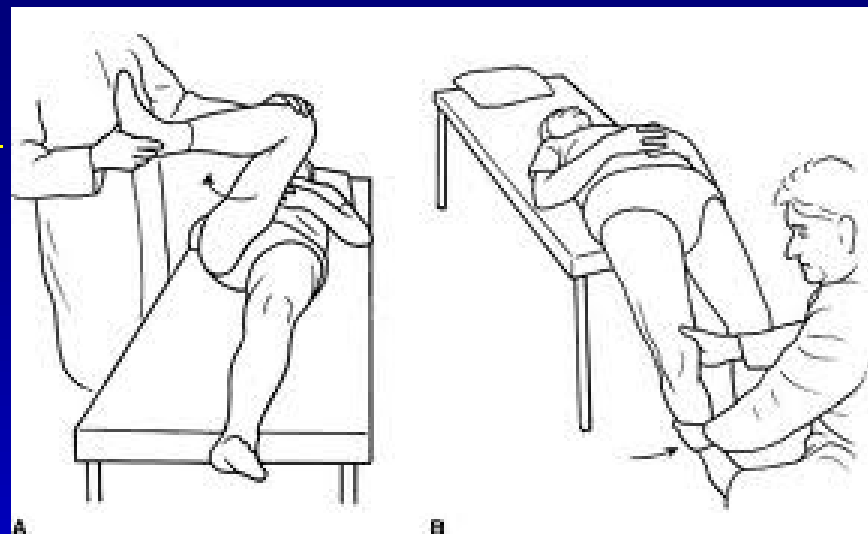
- **Def.:** předčasný kontakt mezi hlavicí a jamkou kyčelního kloubu způsobený nevhodným tvarem a orientací jamky, nesprávným tvarem hlavice a krčku nebo jejich kombinací, vedoucí k poškození labra a chrupavek v kyčelním kloubu a tím k rozvoji degenerativních změn, bolesti a postupným omezením pohybu v kyčelním kloubu.



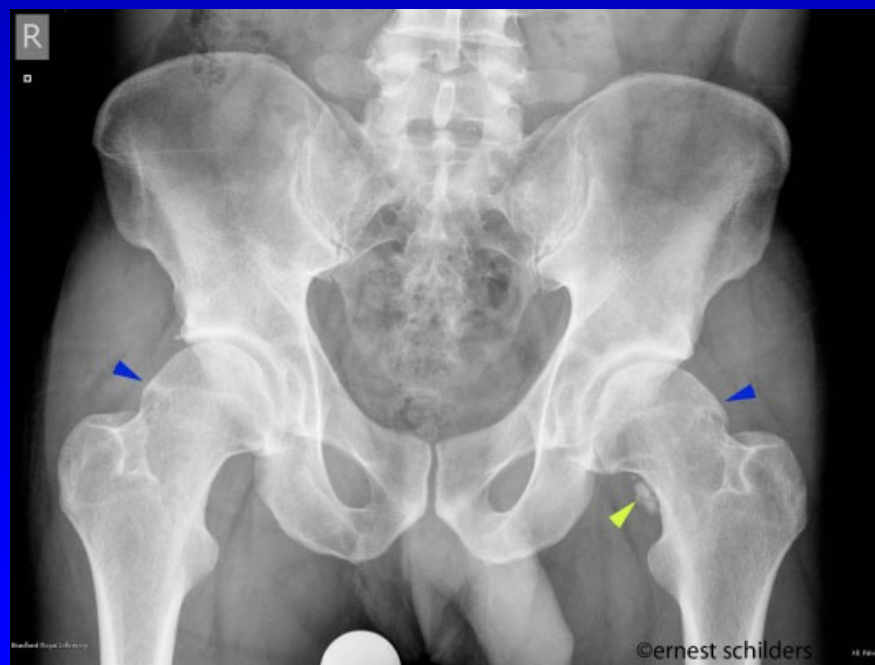- **Klasifikace:**
- **CAM typ** – změny na hlavici a krčku femuru (st.p.M.Perthes, zlomeninách či coxa vara adolescentium)
- **PINCER typ** – nesprávná orientace acetabula, protruze acetabula, zvýšená ligamentozní laxita a tím většímu rozsahu pohybů.



- **Klinická diagnostika:**
 - **přední impingement test** – násilná vnitřní rotace při současné flexi a addukci v kyčli vyvolá bolest
 - **zadní impingement test** – bolestivá zevní rotace a extenze v kyčelním kloubu



- **Zobrazovací metody:**
 - **RTG, CT, MRI**

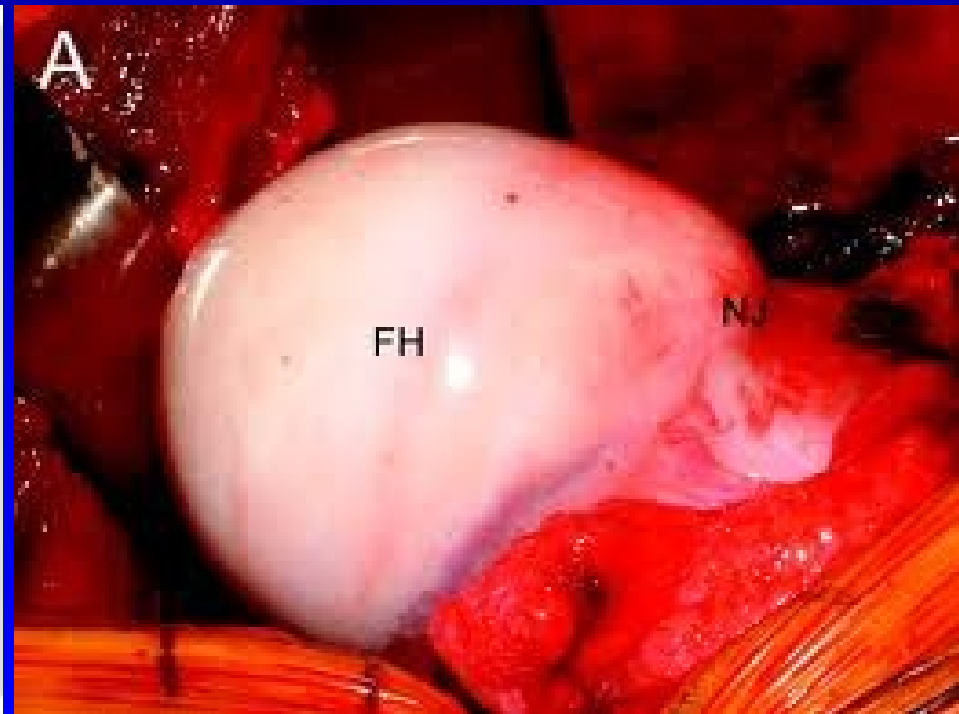
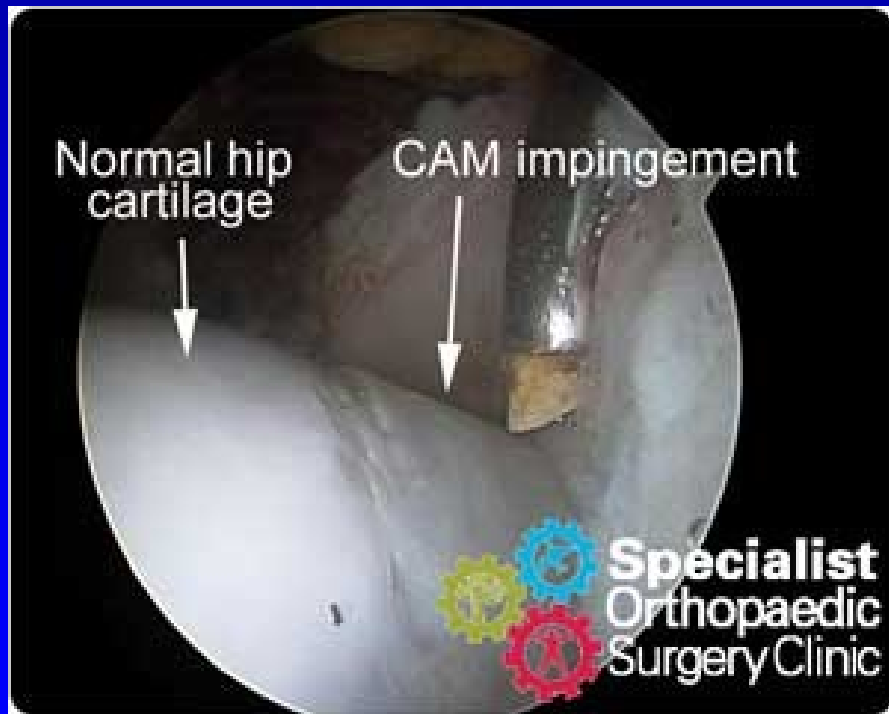


- **Terapie:**

- **ošetření labra, chrupavky a remodelace hlavice**

- 1. Otevřeně po řízené luxaci hlavice**

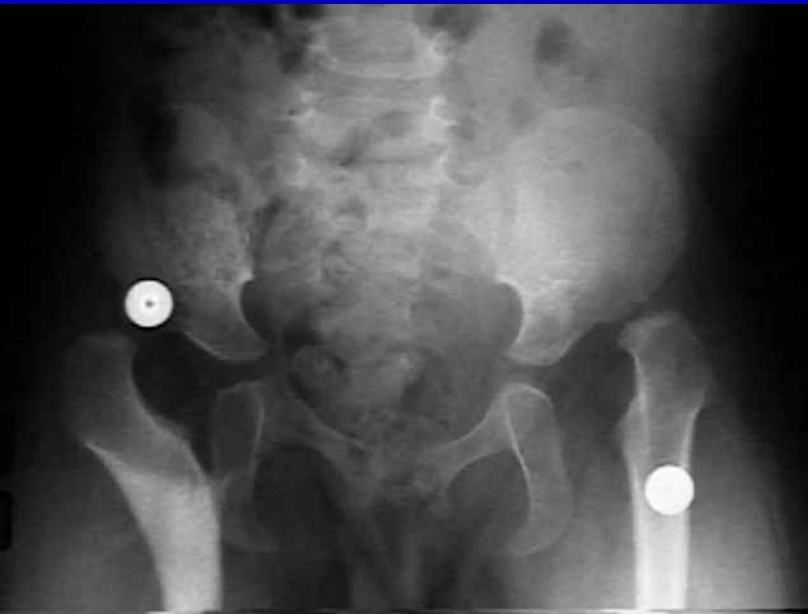- 2. Artroskopicky**



Postižení kyčelního kloubu

u spastiků (DMO)

- Primární je addukčně-flekčně-vnitřněrotační svalová kontraktura
- Sekundárně vznikají změny na skeletu:



- subluxace
 - ve věku 2-4let
 - u 25-50% pac.
- dysplastické změny acetabula
- změny proxim.fem.
 - coxa valga anteverta
 - protažení MT tahem iliopsoatu
 - deformace hlavice
- luxace
 - při neléčené subluxaci kolem 7 let

- **Terapie:**


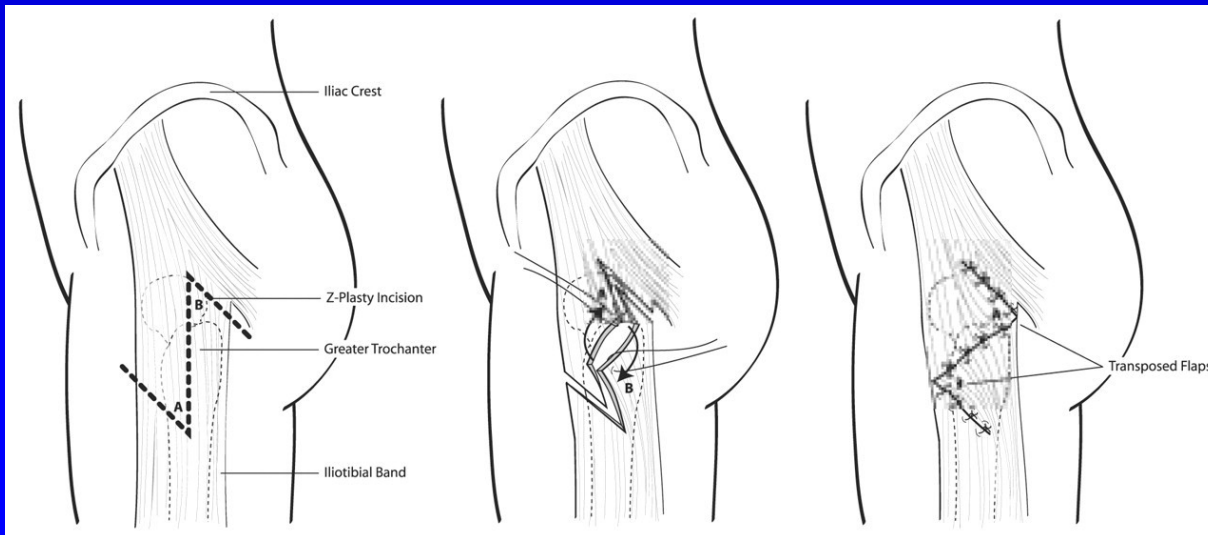
- **Izolovaný výkon na měkkých tkáních – uvolnění flexorů a adduktorů (u dětí do 5 let)**
- **Kombinovaný výkon (svalové uvolnění + výkony na skeletu): - kombinace uvolnění s :**
 - **krvavou repozicí**
 - **výkony na pánvi**
 - **Salter OT či acetabuloplastiky (do 11 let)**
 - **Steelova trojí OT, periacetabulární OT či Chiari OT**
 - **výkony na proxim.fem.**
 - **derotačně varizační OT**
- **Výkony u ireponibilních luxací**
 - **Podstavné OT proxim.fem. (Schanzova)**

Coxa saltans

- Distanční slyšitelné přeskočení v kyčli
- Přeskakující fasciální pruh přes vrchol velkého trochanteru- zvl při addukci, flexi a vnitřní rotaci.
- Zesílený okraj m. tensor fasciae latae
- Th.- plastika fascia lata: protnutí pruhu, Z-plastika.
- Diff dg.- osteochondrom, dysplázie, labrum.

Coxa saltans

- přeskočení ztlustělého pruhu fascia lata úřes trochanter major při flexi v kyčli – až zvukový fenomen
- mechanickou iritací vzniklá trochanterická burzitida – bolestivost
- terapie většinou konzervativní, existuje ale i možnost op. řešení

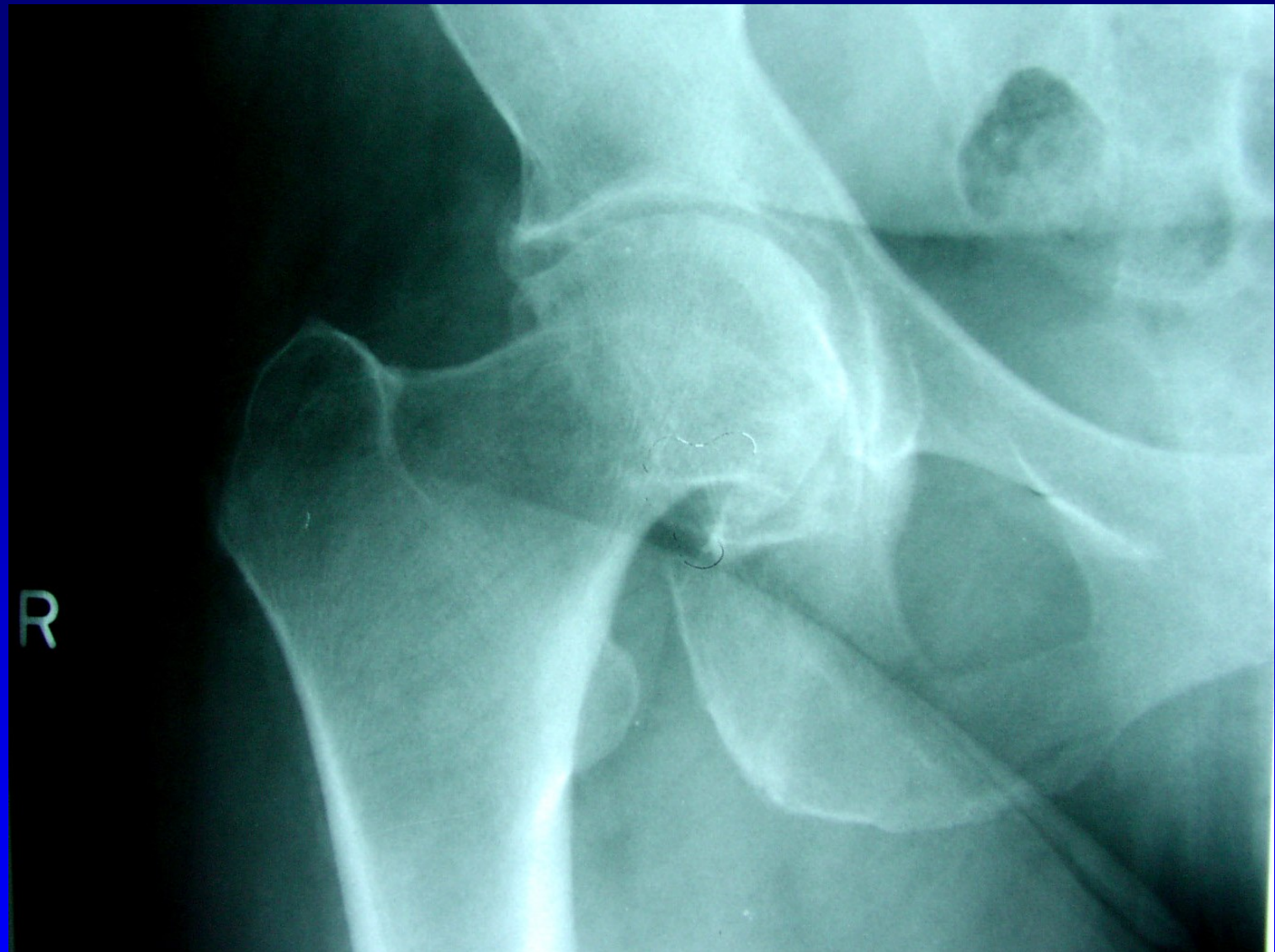


Coxitis purulenta

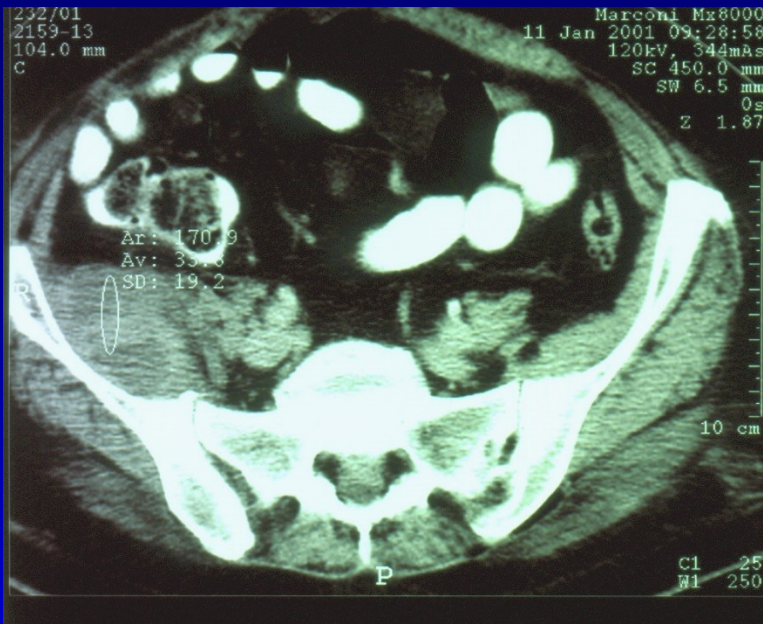- Progredující bolest, omezení pohybu, kulhání - nemožnost chůze.
- Febrilie, celková únava, schvácenost, zimnice, třesavka. Zánět v anamnéze
- FW, CRP, leu, posun doleva, ELFO, Punktát: hladina cukru o 3,5 mg/l méně než v séru, bakteriologické vyšetření, cytologie, PCR.

Coxitis purulenta

- Antibiotika i.v., analgetika, klid, extenze.
- Úprava vnitřního prostředí
- Operace- resekce hlavice sec. Girdlestone, synovektomie, lavage.
- Antibiotika 3 měsíce.
- Po 6-12 měsících TEP ?

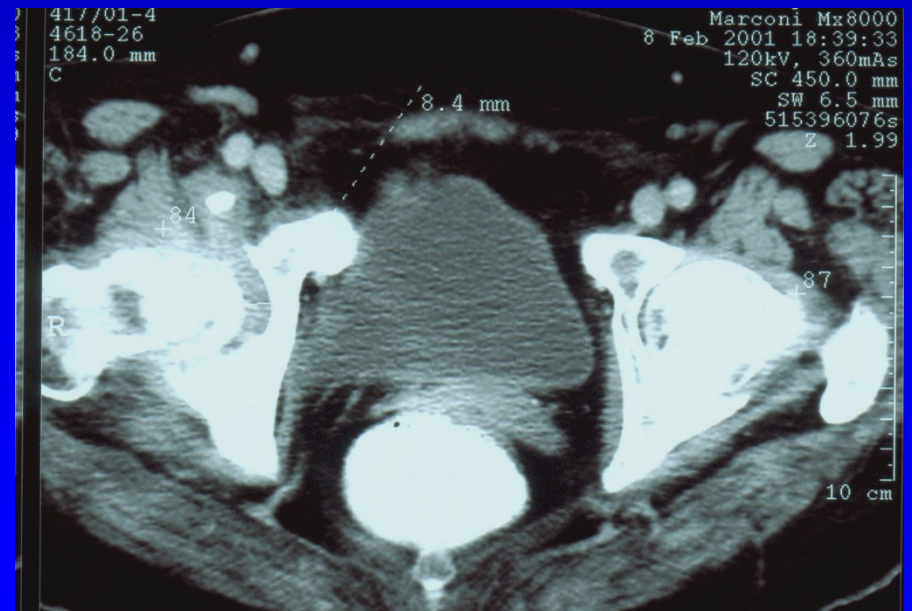


F, 50 y., O.A. of the right hip,
Infection of the big toe

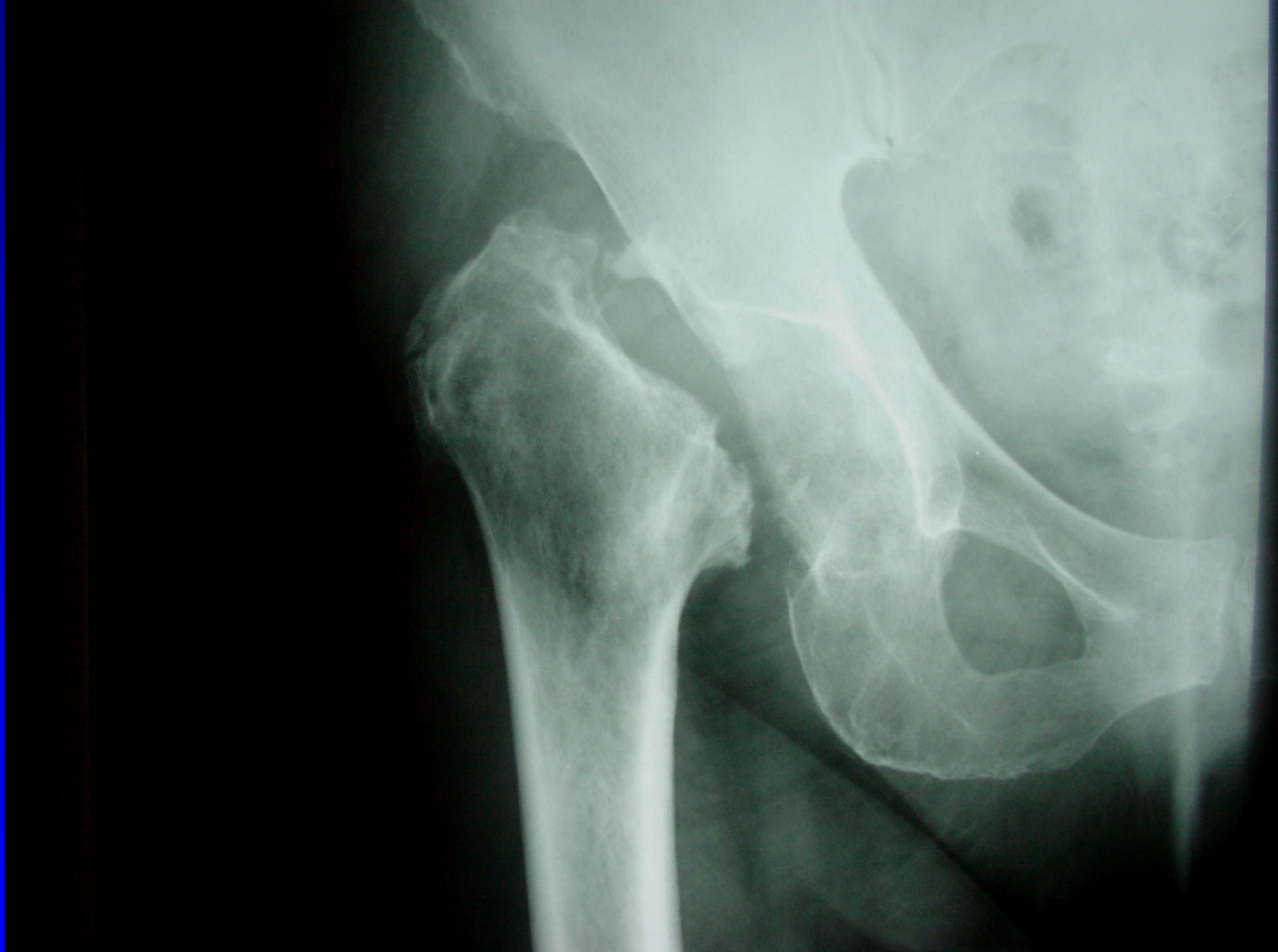

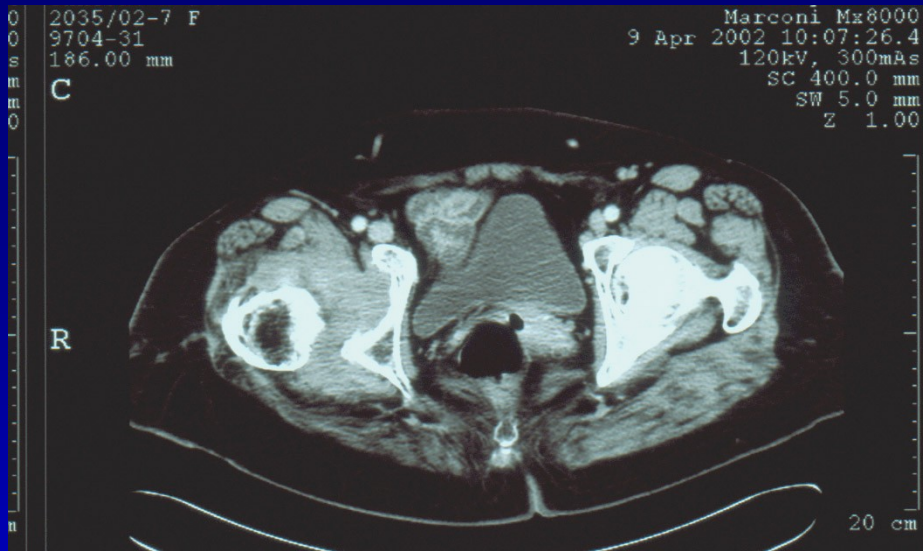
F, 50 y.
Intrapelvic absces
Pyogenic coxitis,
Staphylococcus aureus

F, 50 y.
chronic synovitis,
erosion of the head
and the edges

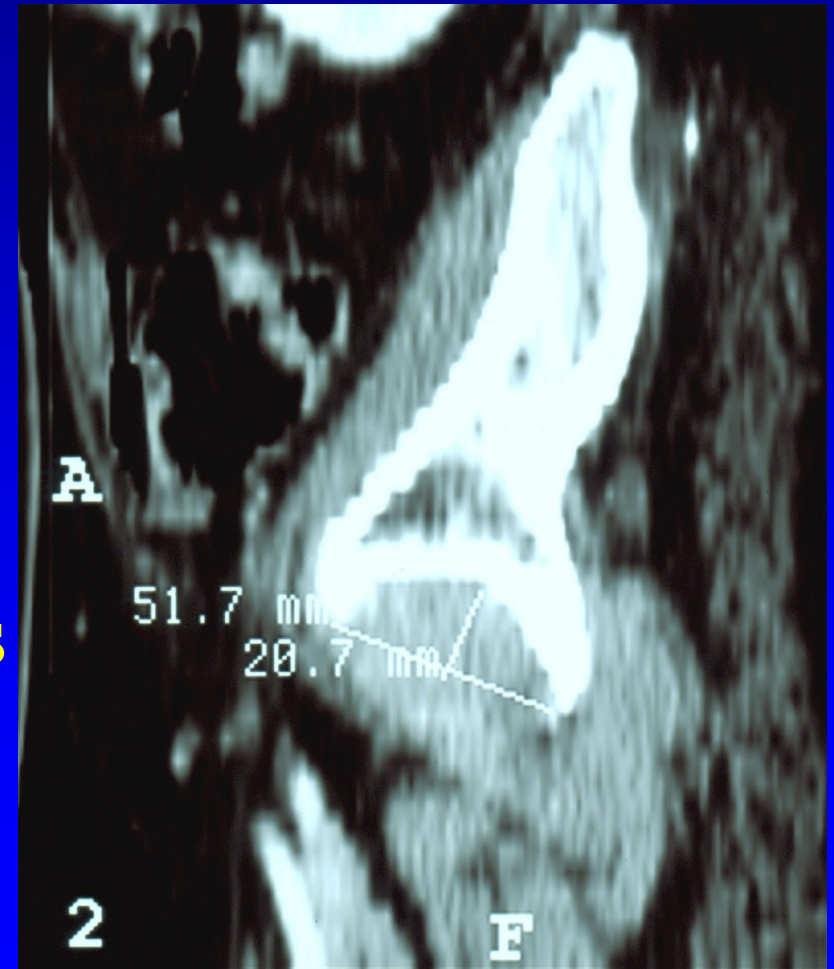


Op. sec. Girdlestone

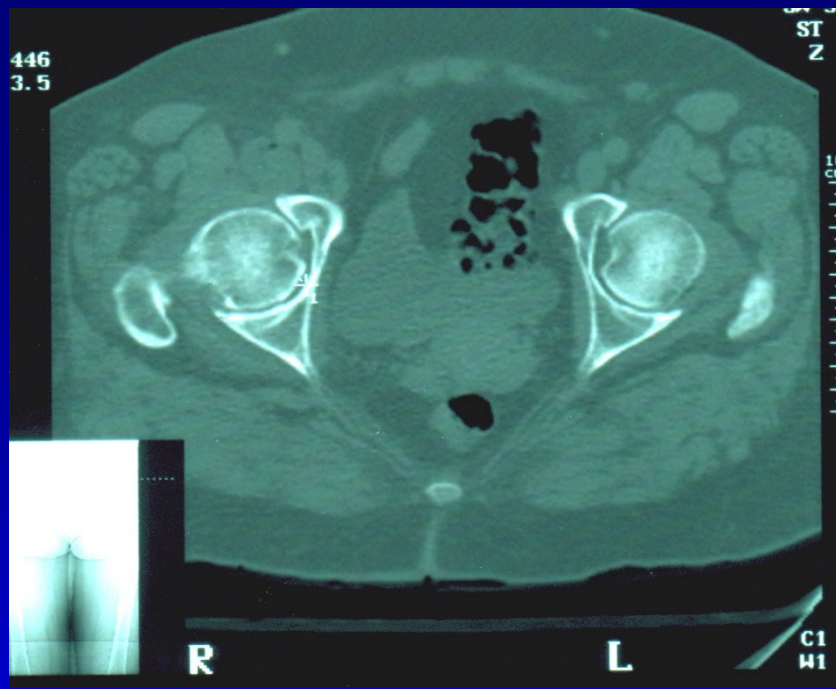




CT reconstruction,
width 51,7 mm

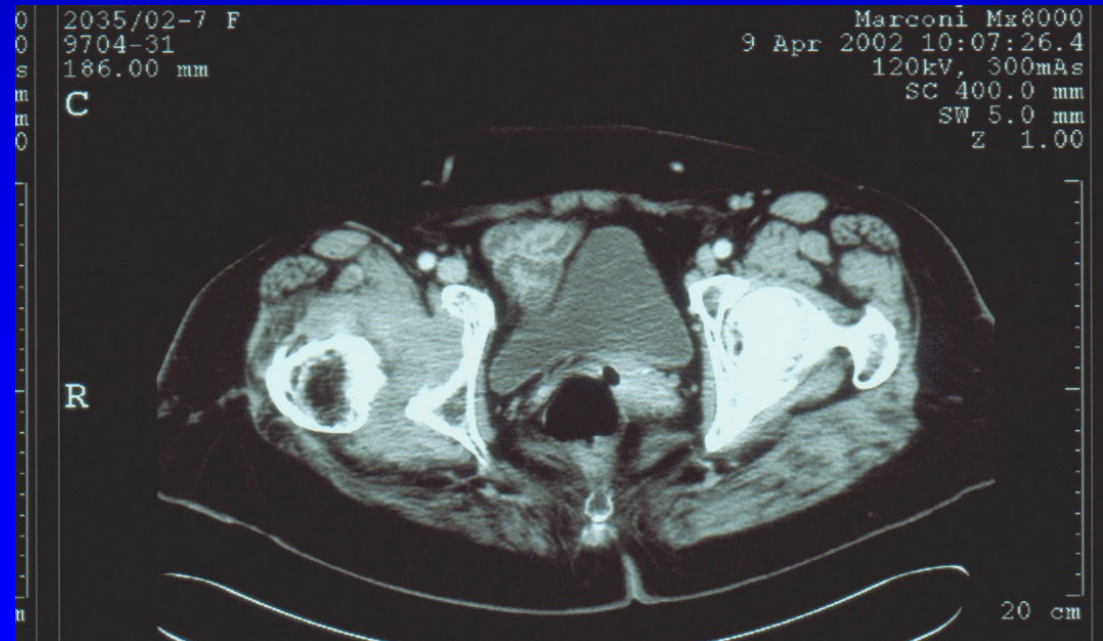


F, 50 y., after one year,
Girdlestone situation,
deep scar tissue,
osteopenia, resorbed edges
of the acetabulum,
thin medial wall.

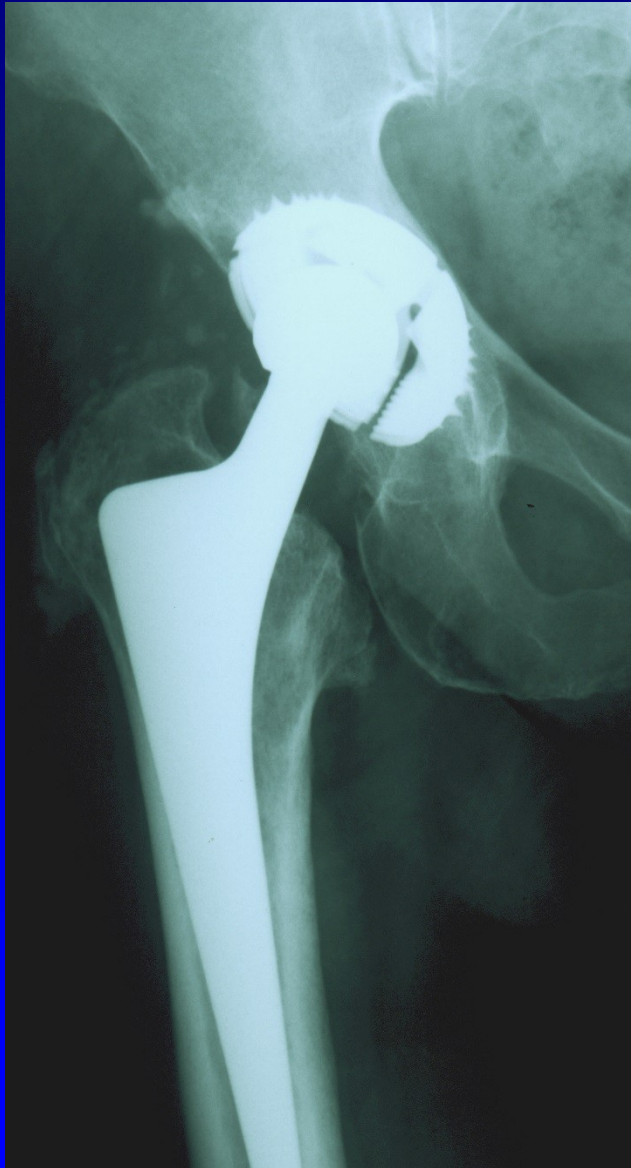

CT scan
at the onset of symptoms,
normal shape of the
edges

After one year,
resorbed edges of the
acetabulum



HHS 95 points, 2 y. after surgery



Další diagnózy

- Osteopatie
- Plíživá zlomenina krčku femuru
- Stavby po úrazech - paklouby krčku, nekrózy hlavice femuru, zkratky končetiny
- Tumory
- Osteomyelitis
- TBC
- Neurologické choroby

Přenesená bolest

- Bolest z LS páteře (páteř, neurostruktury)
- Bolest z pánve (GIT, urogenitální trakt, cévní etiologie -ischemické změny tepen)
- Syndrom bolestivého třísla
- Bolest ze stehna a kolena