

Vrozené vady

Z. Rozkydal

P. Janíček

Vrozené vady

Jsou vady s nimiž se dítě narodí.

1. Typické - dědičné, většinou genová abnormalita, mají familiární výskyt
2. Atypické - vznikají během vývoje plodu, nejsou dědičné

Vrozené vady

1. Porucha formace části končetiny
2. Chybná diferenciacie a separace
3. Zdvojení
4. Gigantismus
5. Hypoplázie
6. Vrozená konstriktce
7. Generalizované vady

1. Poruchy formace

A. Defekty končetin transverzální

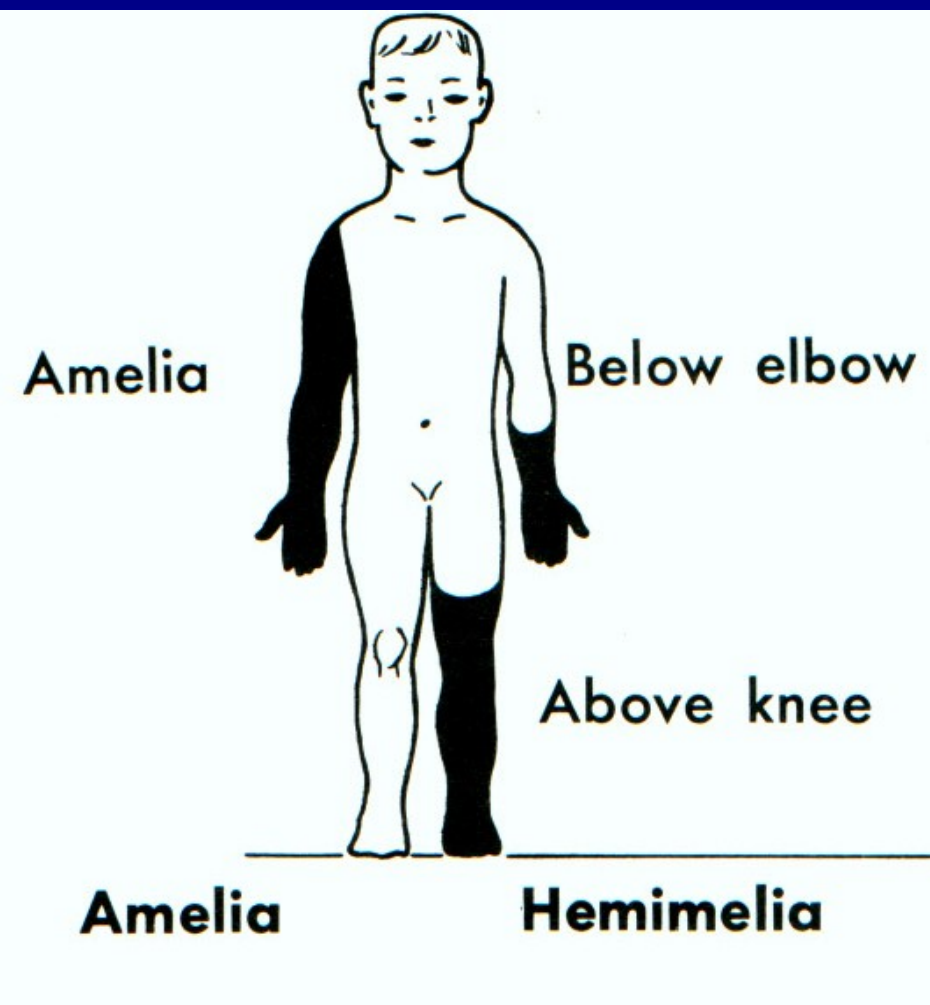
- terminální (chybí distální část)
- vmezežené (chybí prostřední část)

B. Defekty končetin longitudinální

- terminální (chybí distální část)
- vmezežené (chybí prostřední část)

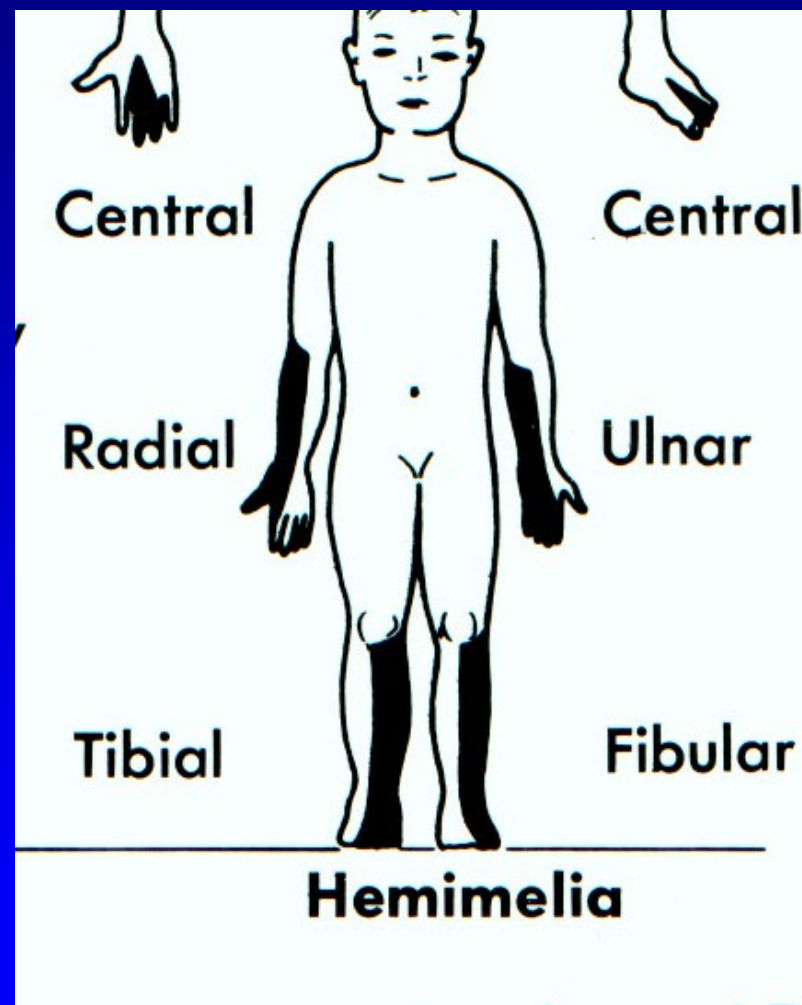
Terminální defekty

Transverzální



Obr. 1

Longitudinální

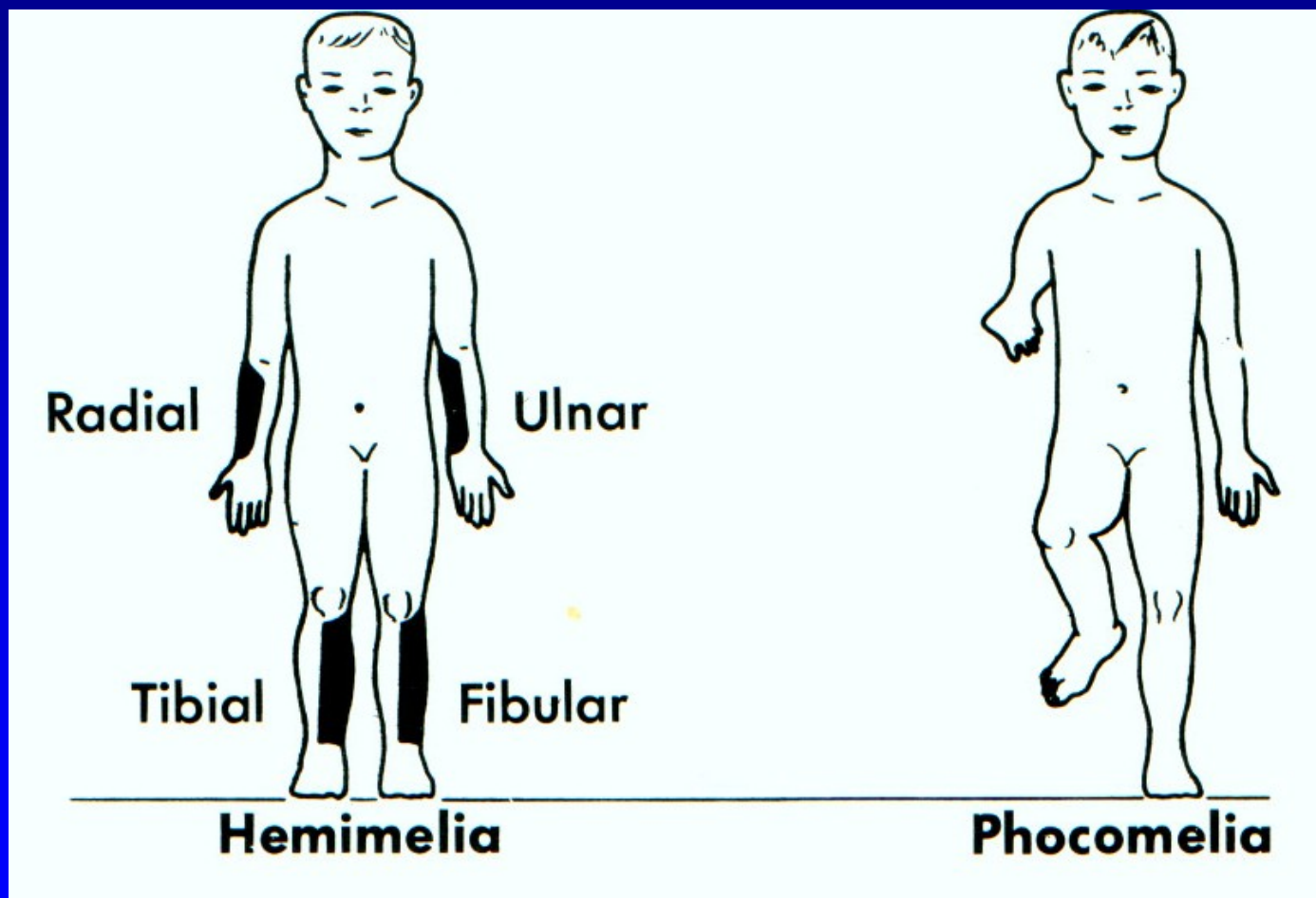


Obr. 2

Vmezežené defekty

Longitudinální

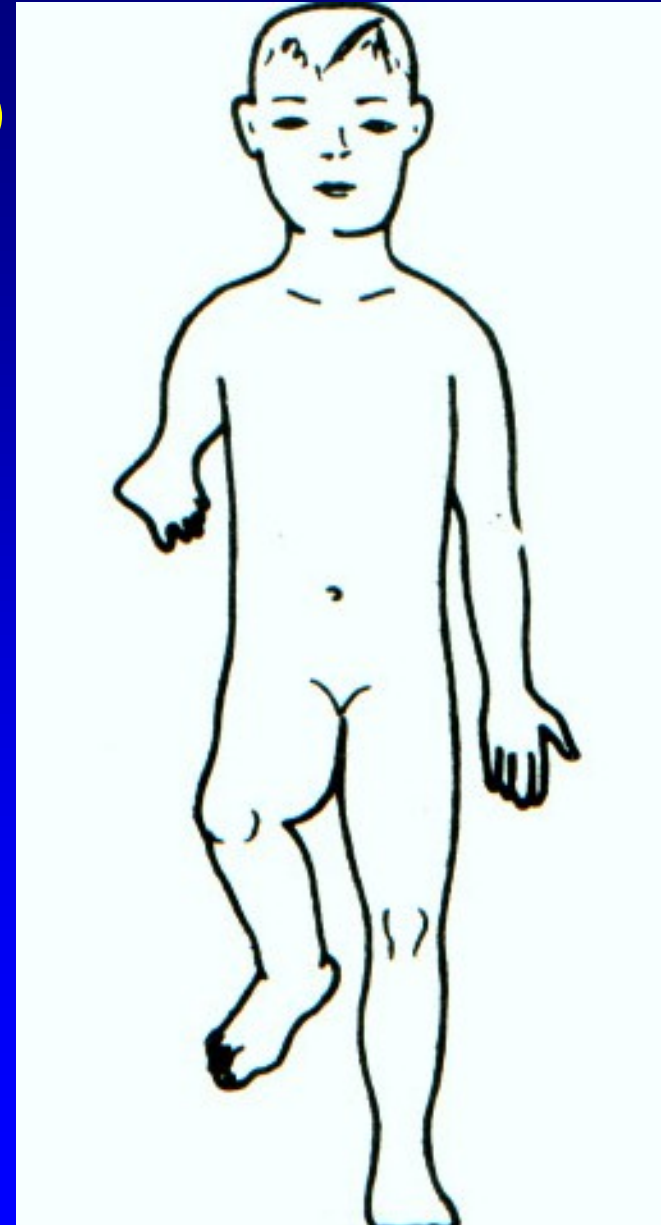
Transverzální



Obr. 3

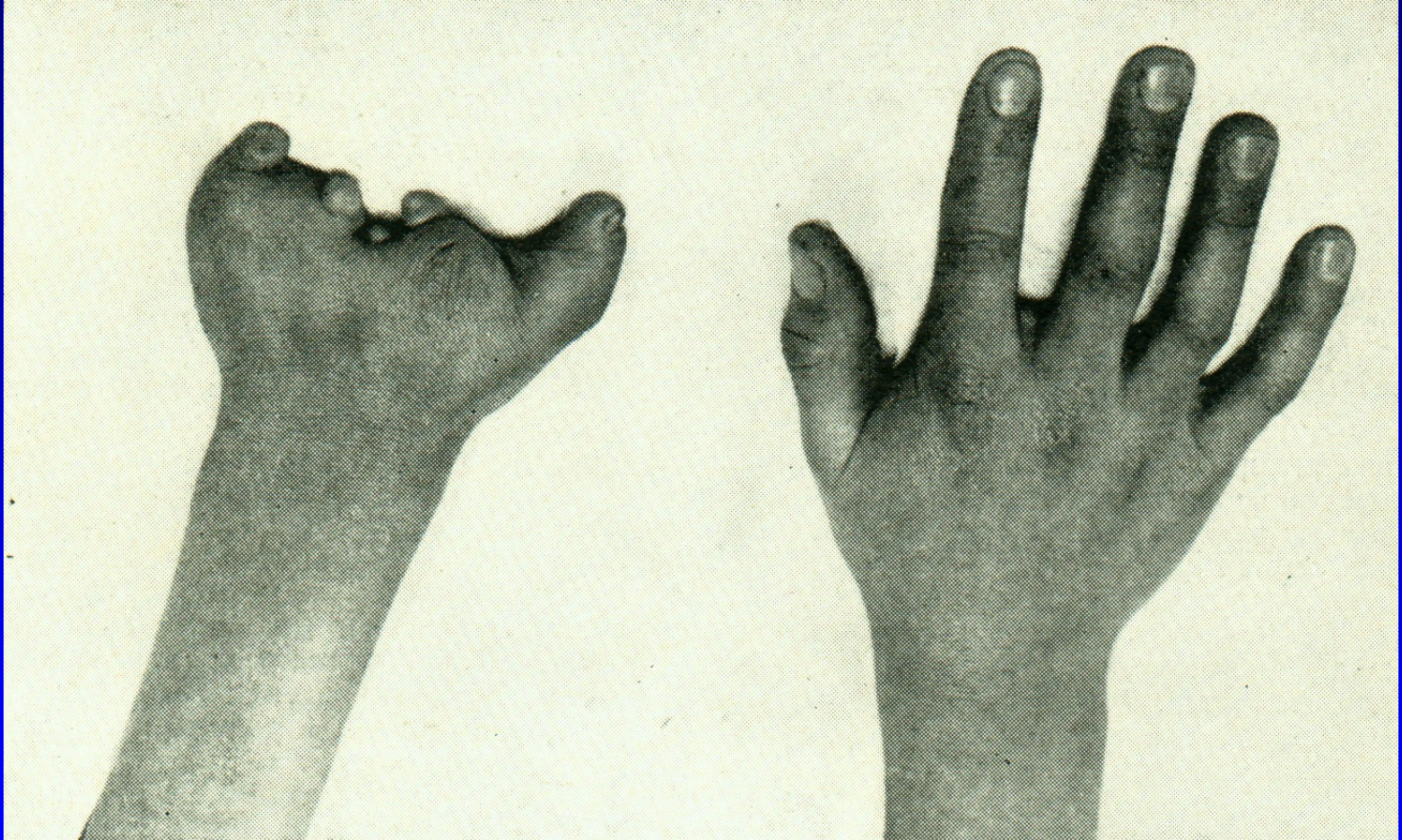Aplázie

Např: fokomélie (ruka nasedá na rameno)
většinou není dědičná
hlavní roli hrají exogenní příčiny



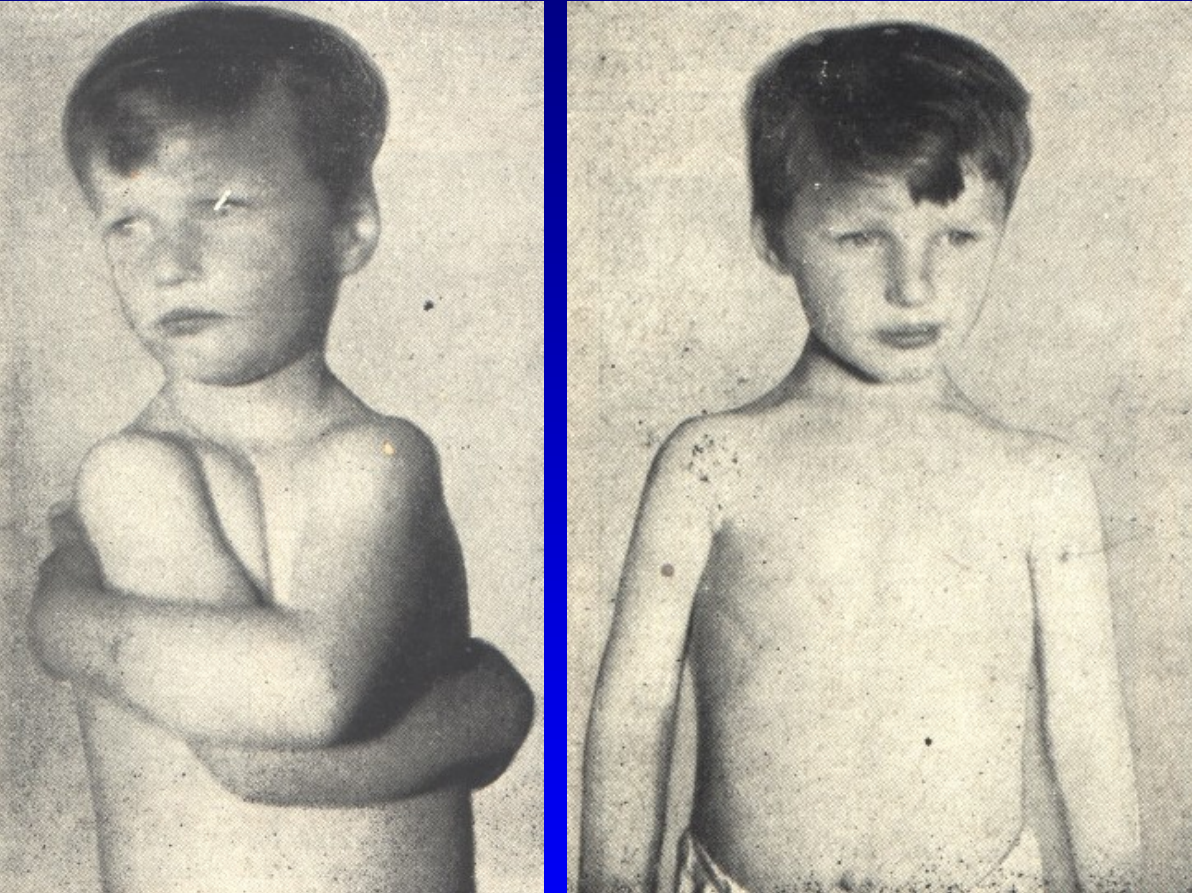
Obr. 4

Vrozená aplázie prstů a metakarpů



Obr. 5

Dysostosis cleidocranialis

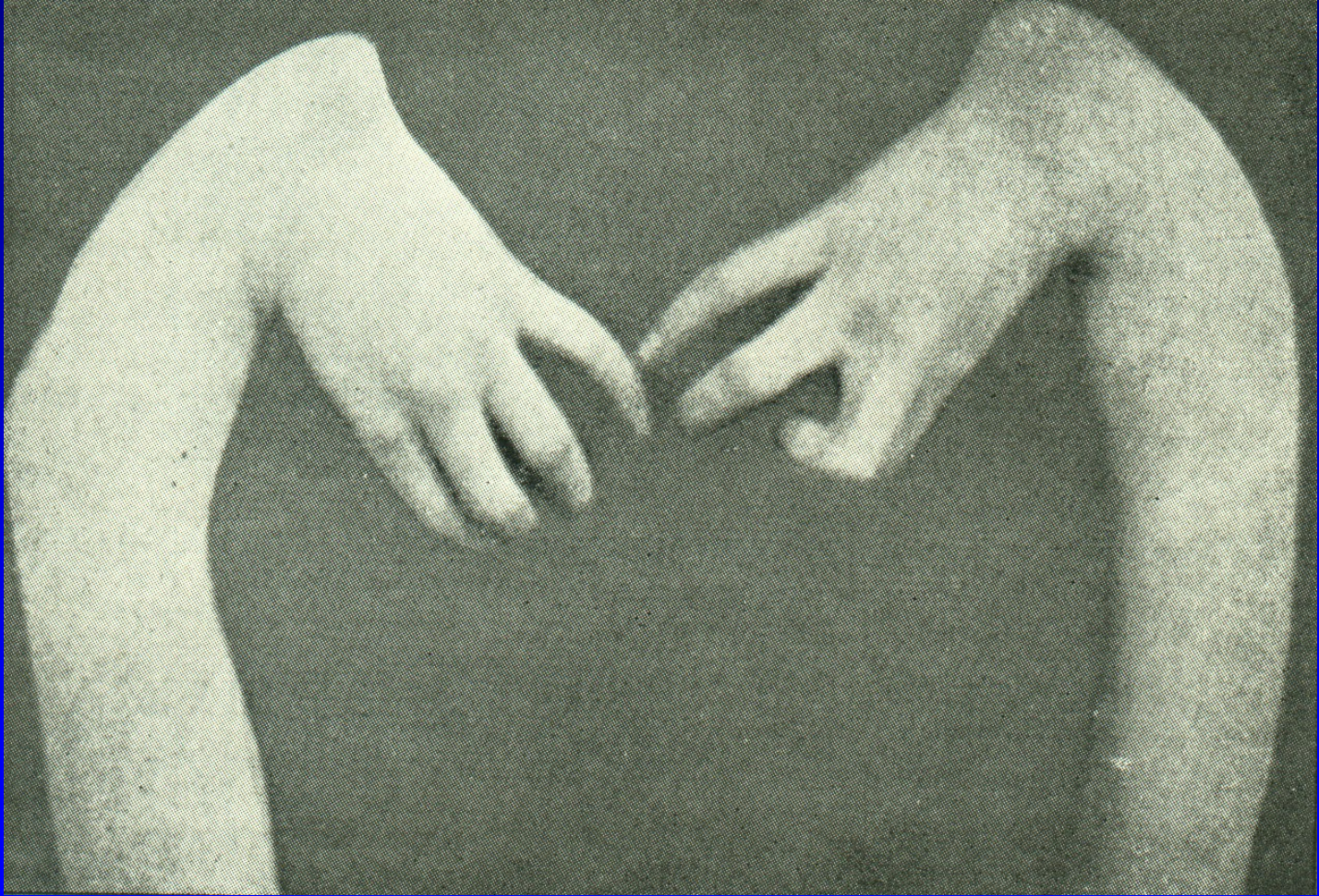


Chybění klavikuly

Defekty kalvy

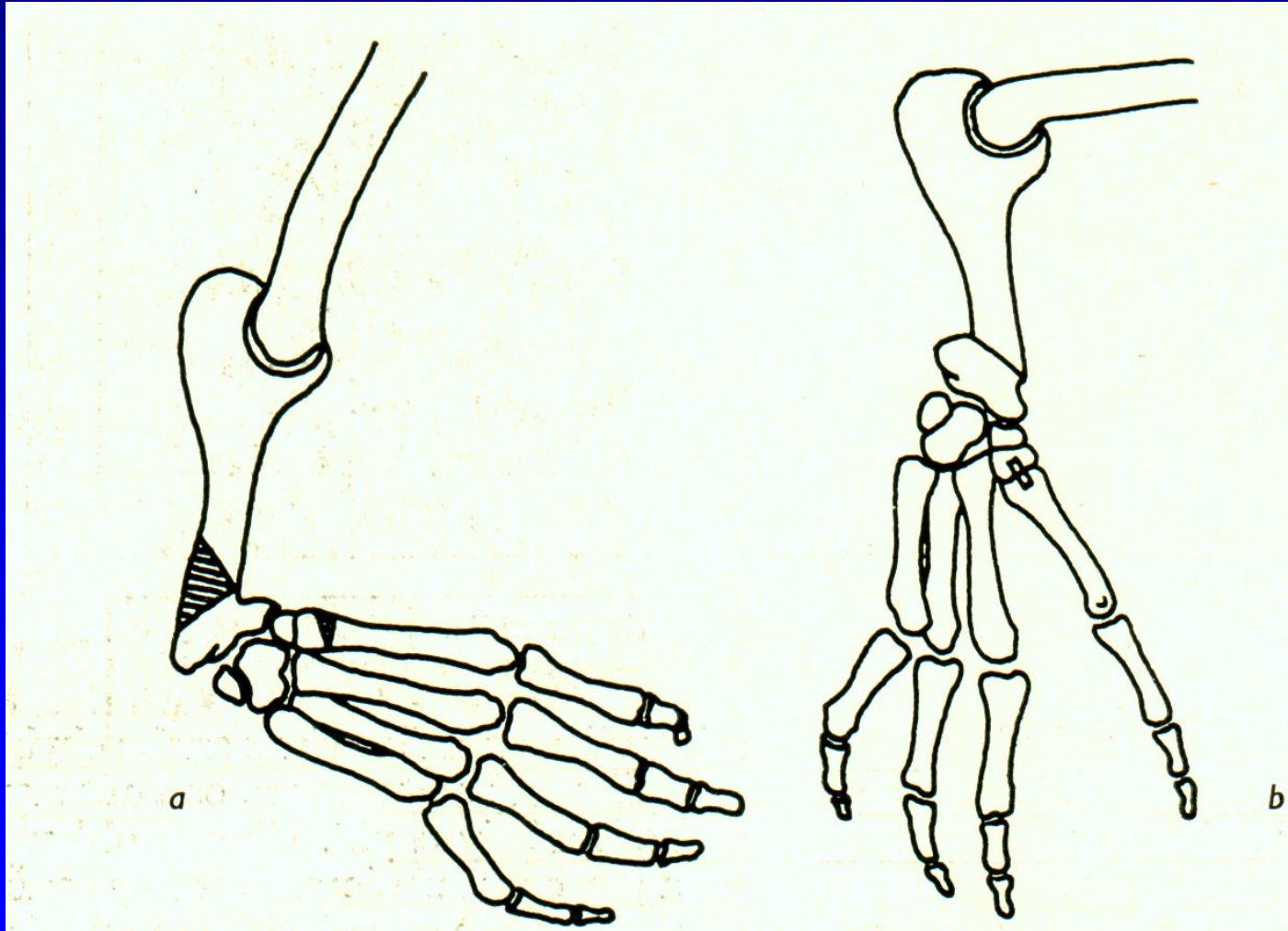
Obr. 6

Kongenitální aplázie radia - manus vara



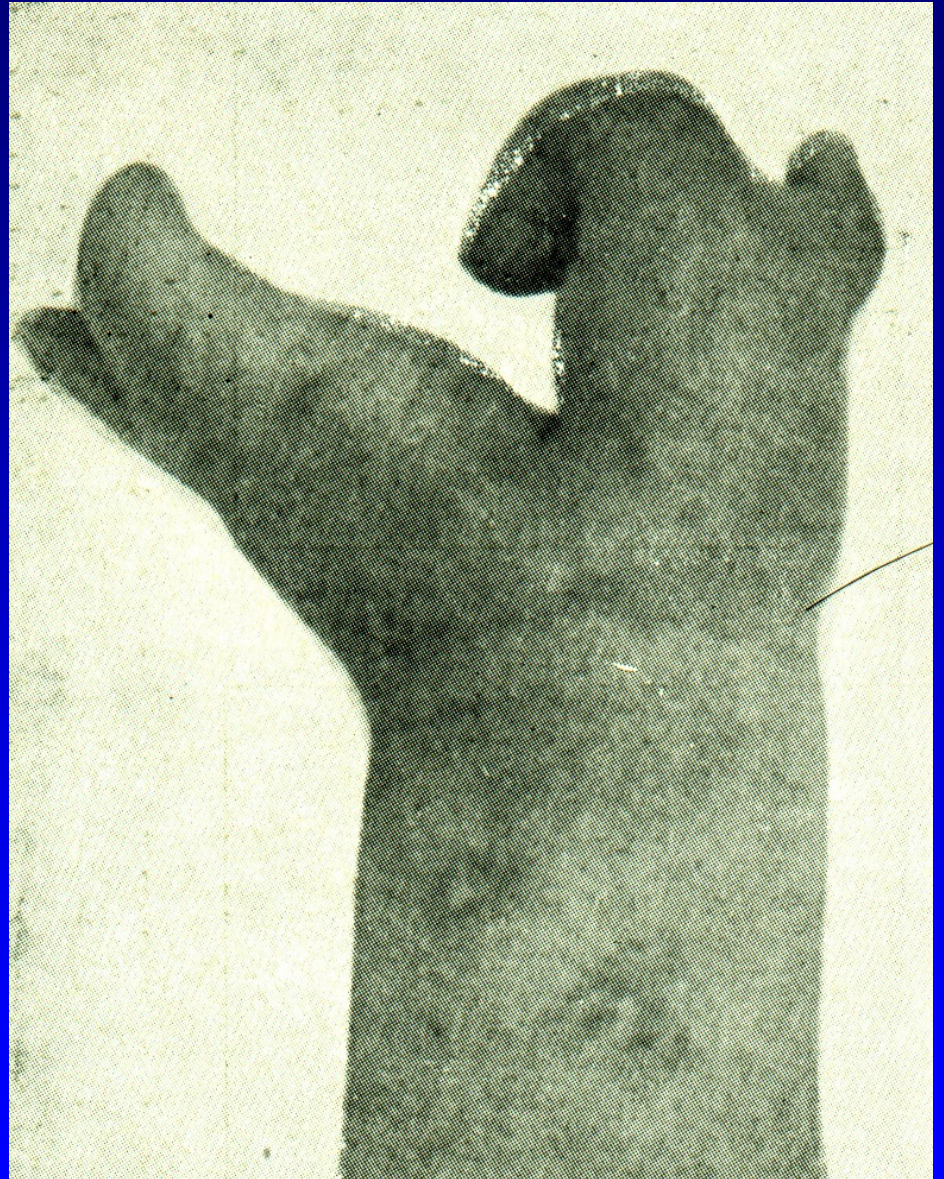Obr. 7

Kongenitální aplázie radia - manus vara




Obr. 8

Klepetovitá ruka

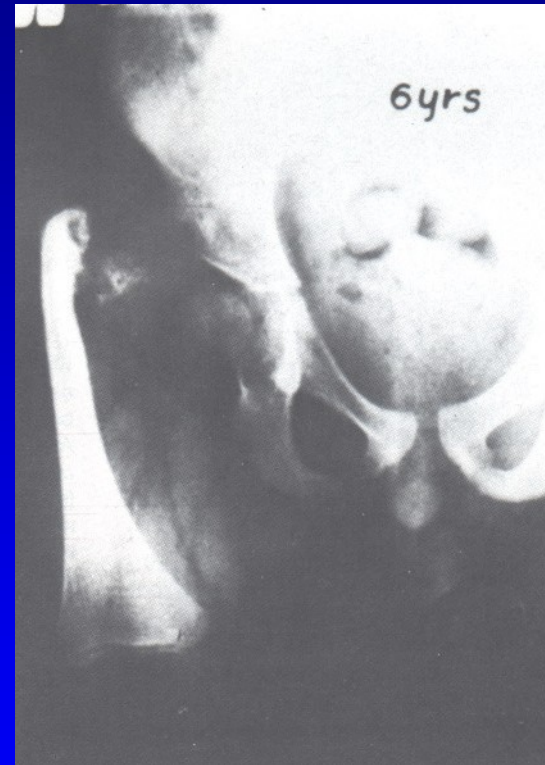

Obr. 9

Aplázie femuru

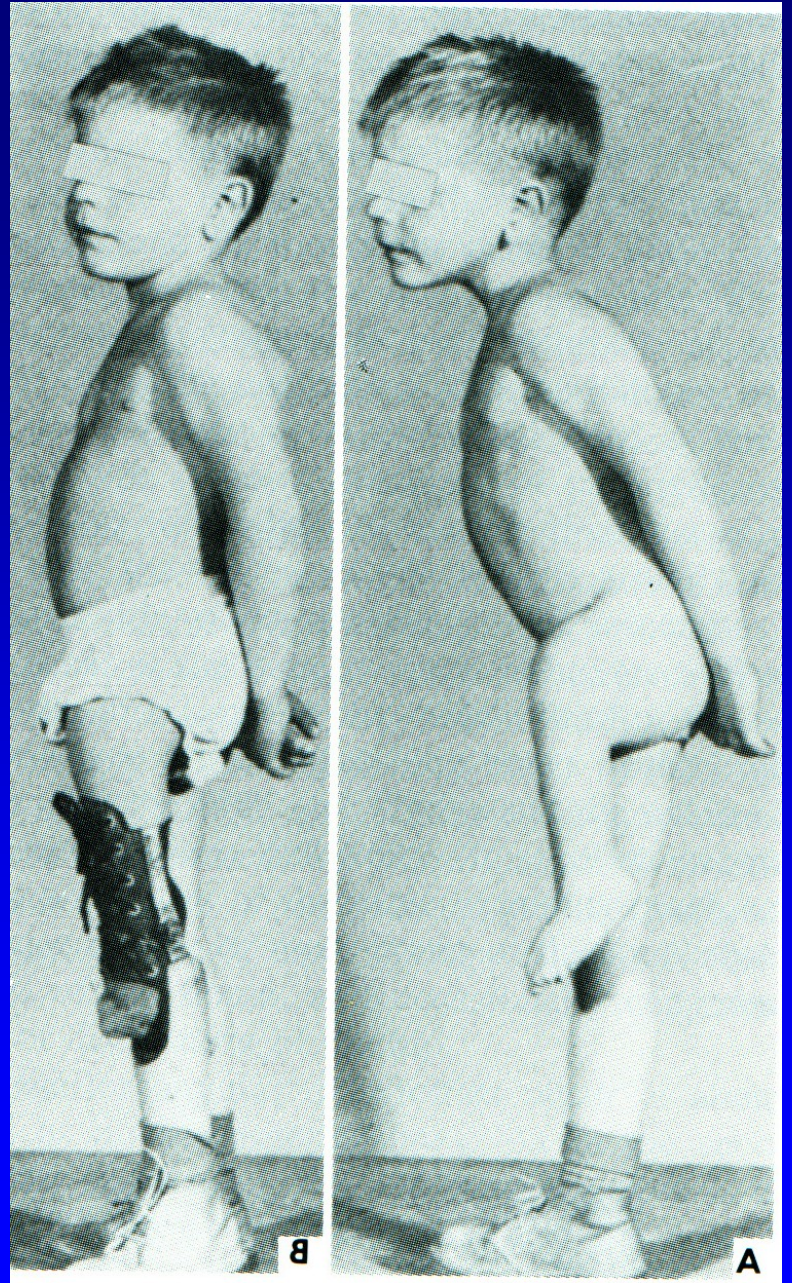


Obr. 10



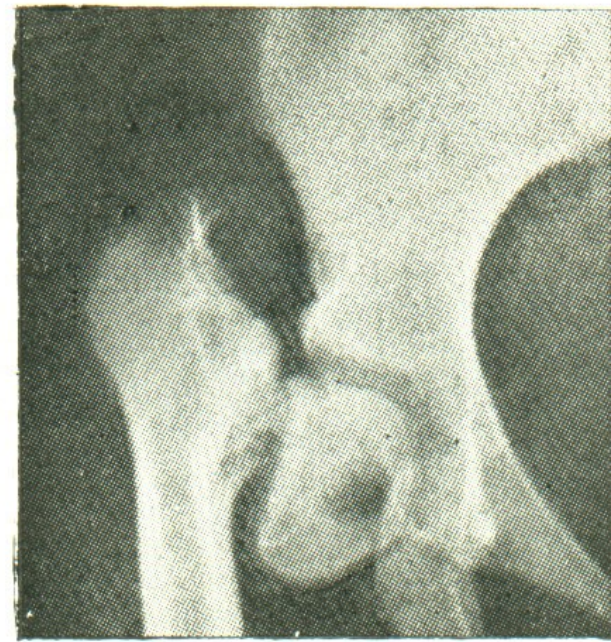
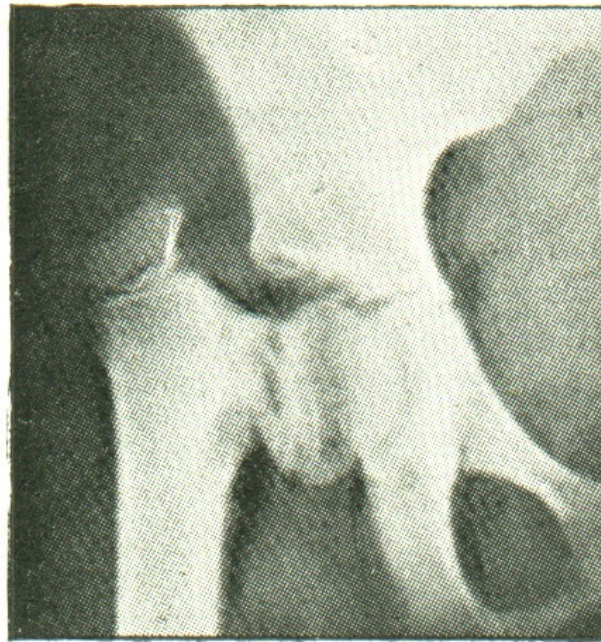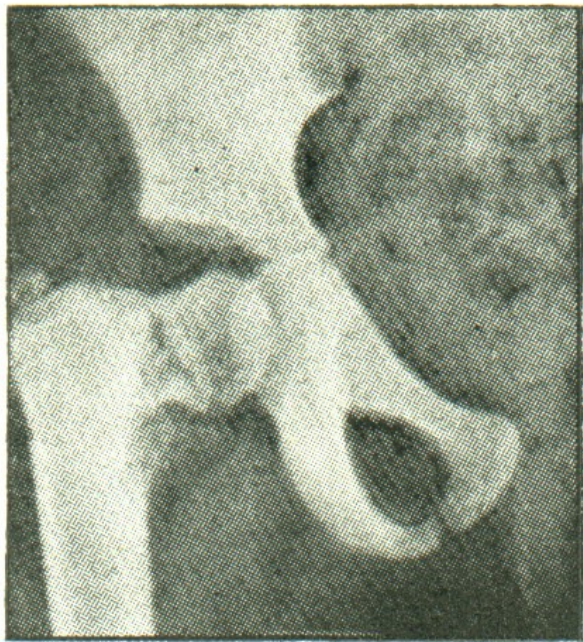
Obr. 11

Kongenitální aplázie femuru



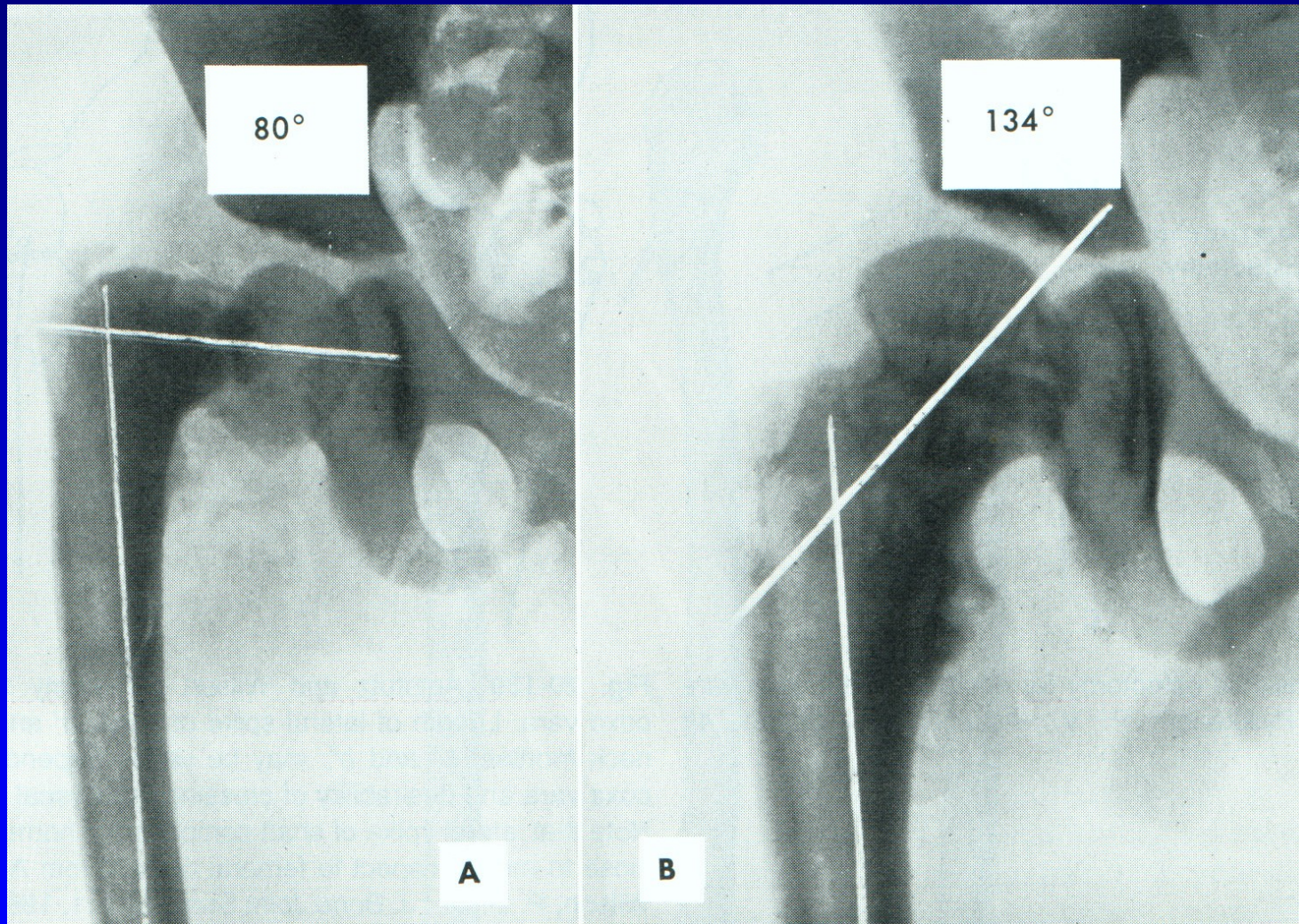
Obr. 12

Coxa vara congenita



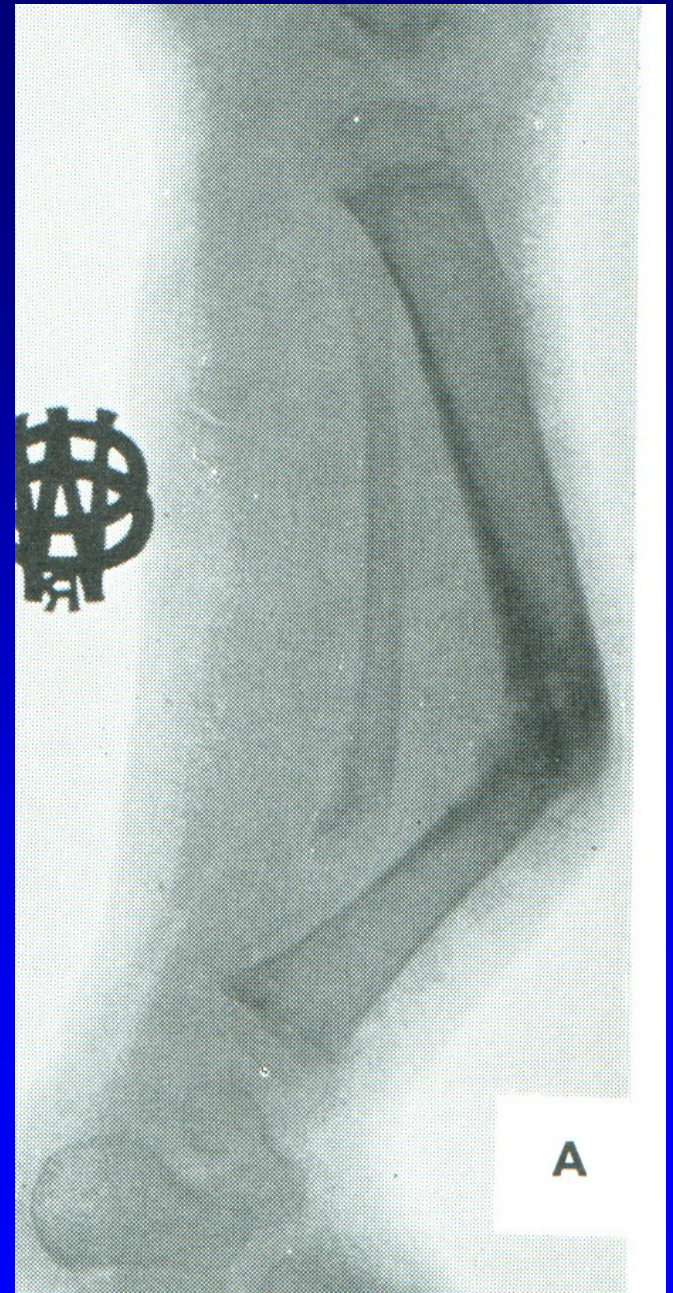Obr. 13

Coxa vara congenita



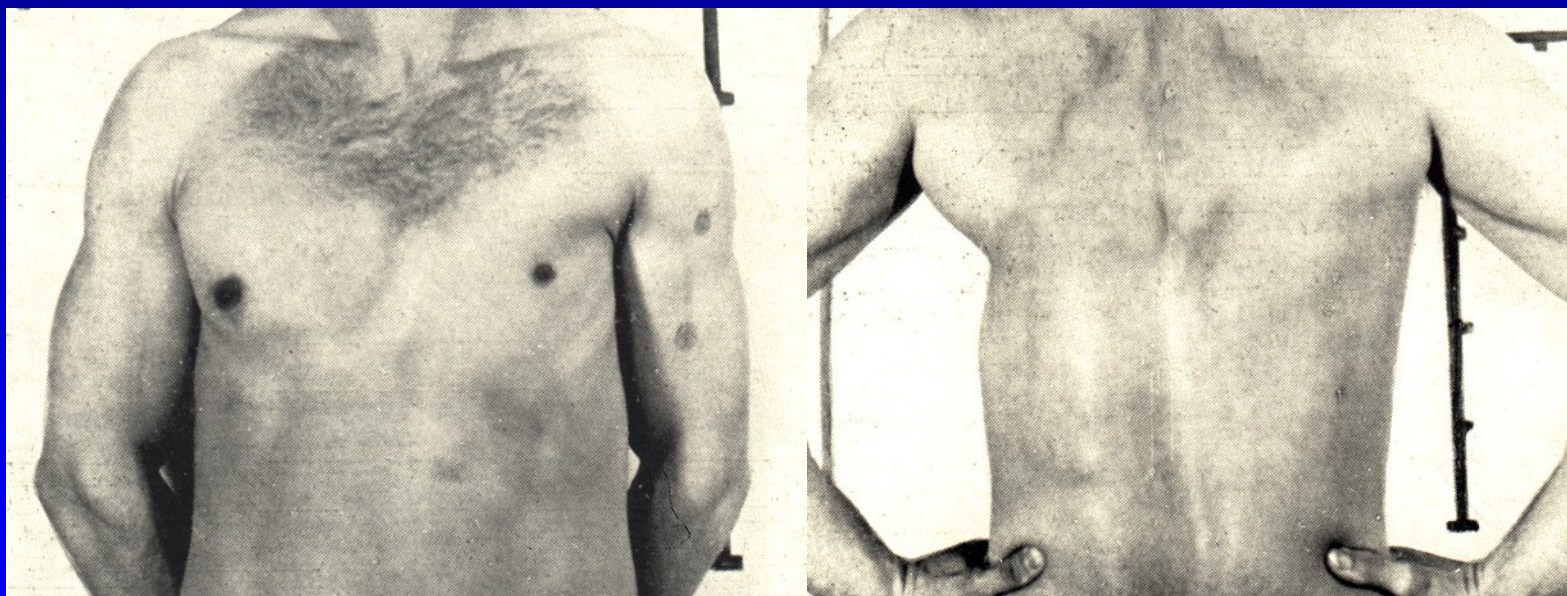
Obr. 14

Kongenitální pakloub tibie



Obr. 15

Aplázie pectorálních svalů



Obr. 16

2. Chybná diferenciacie

Syndactylia - srůst kůží až srůst kostní

Kong. radioulnární synostóza

Kong. synostózy karpálních kostí

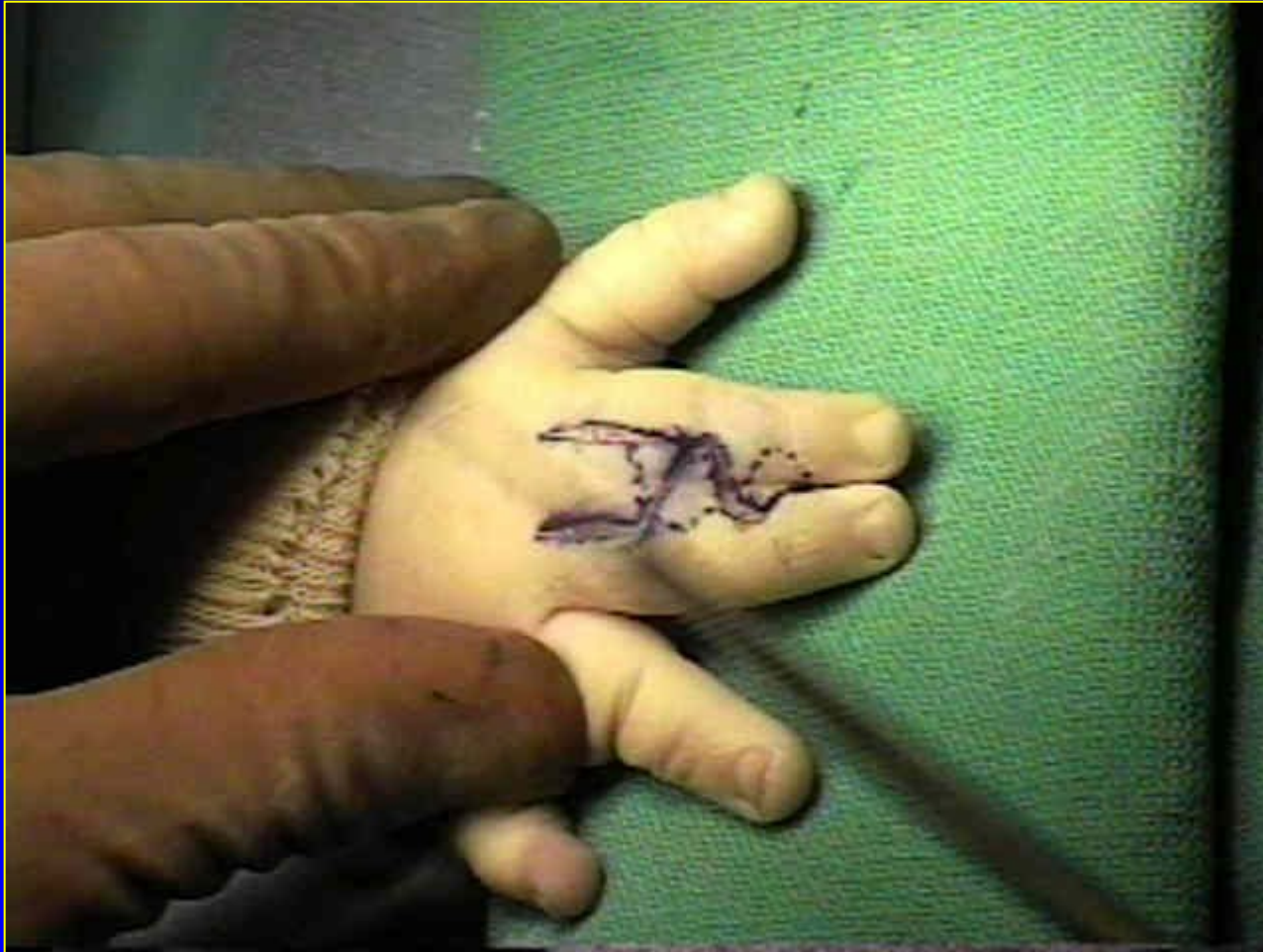Synostózy obratlových těl

Kong. synostóza tibiofibulární

Tarzální koalice - vazivové, chrupavčité,
kostní spojení tarzálních kostí

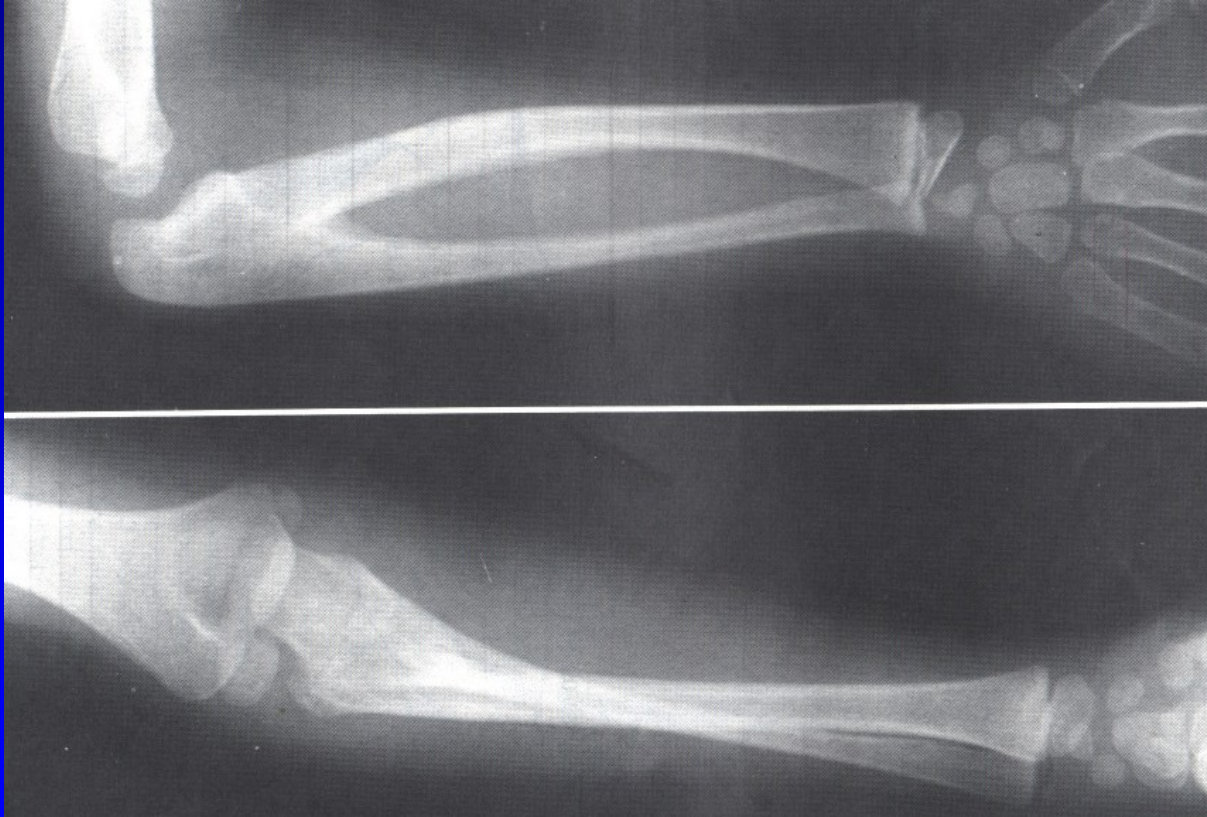
.

Syndaktylie



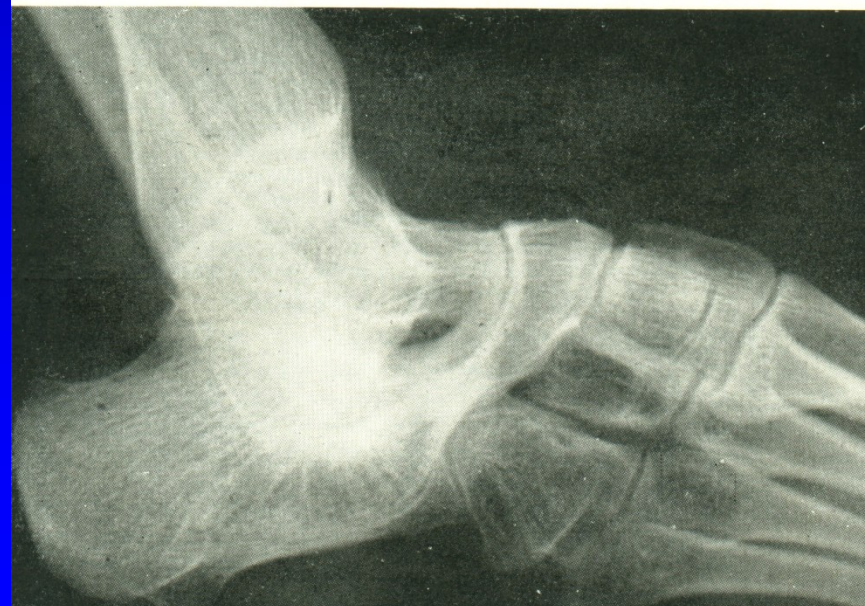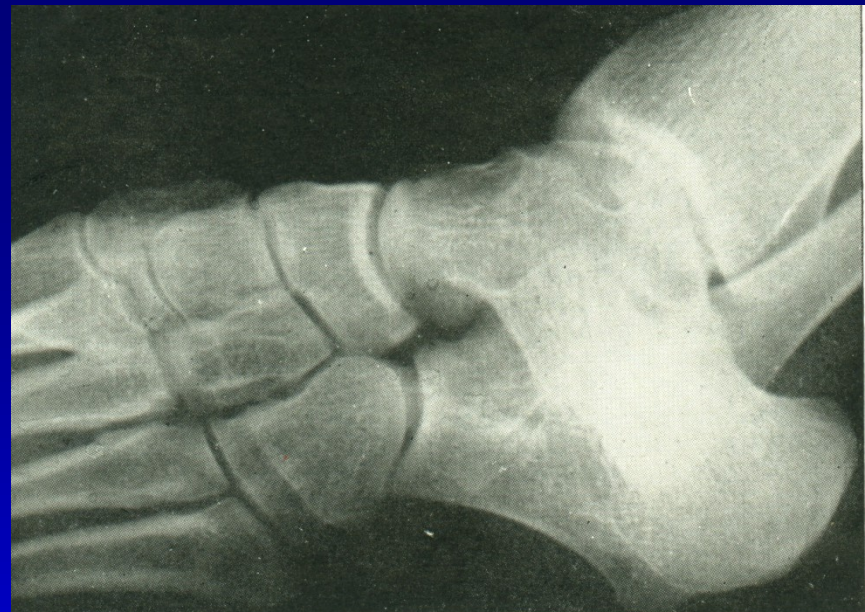Obr. 17

Kongenitální radioulnární synostóza



Obr. 18


Tarzální koalice nohy



Obr. 19

Sprengelova deformita

- vysoký stav lopatky



malá lopatka
vazivové, chrupavčité,
kostní spojení s páteří
- os omovertebrale

fixovaná rotace lopatky
omezení pohybu

Obr. 20

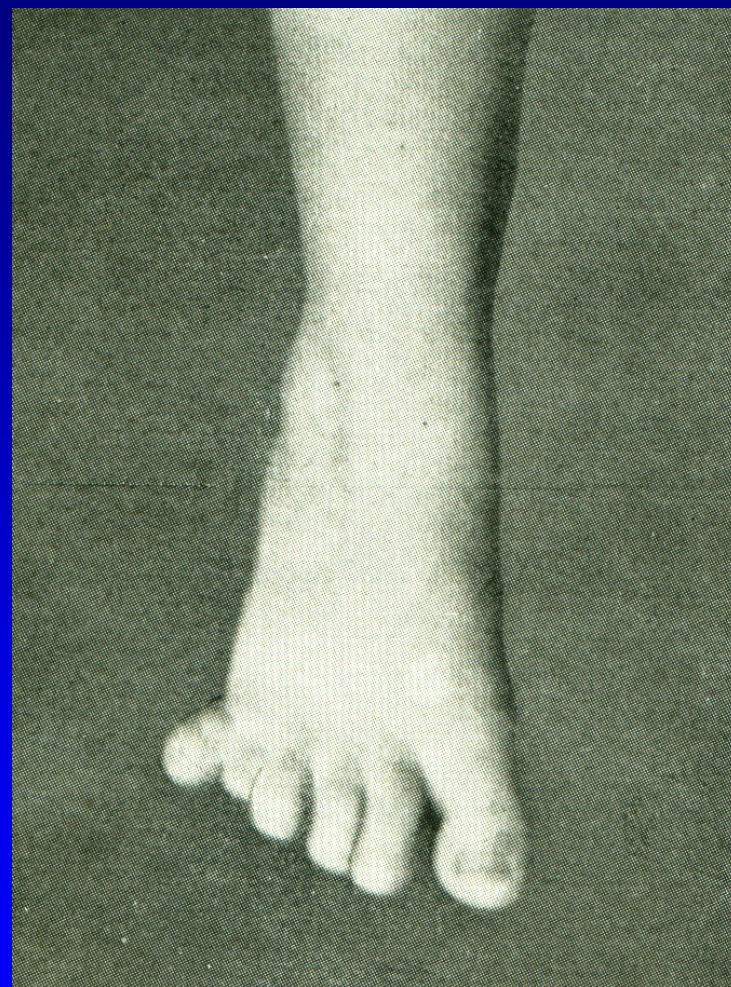3. Zdvojení (duplikace)

Přespočetný prst (palec, malík apod.)

Polydactyilia

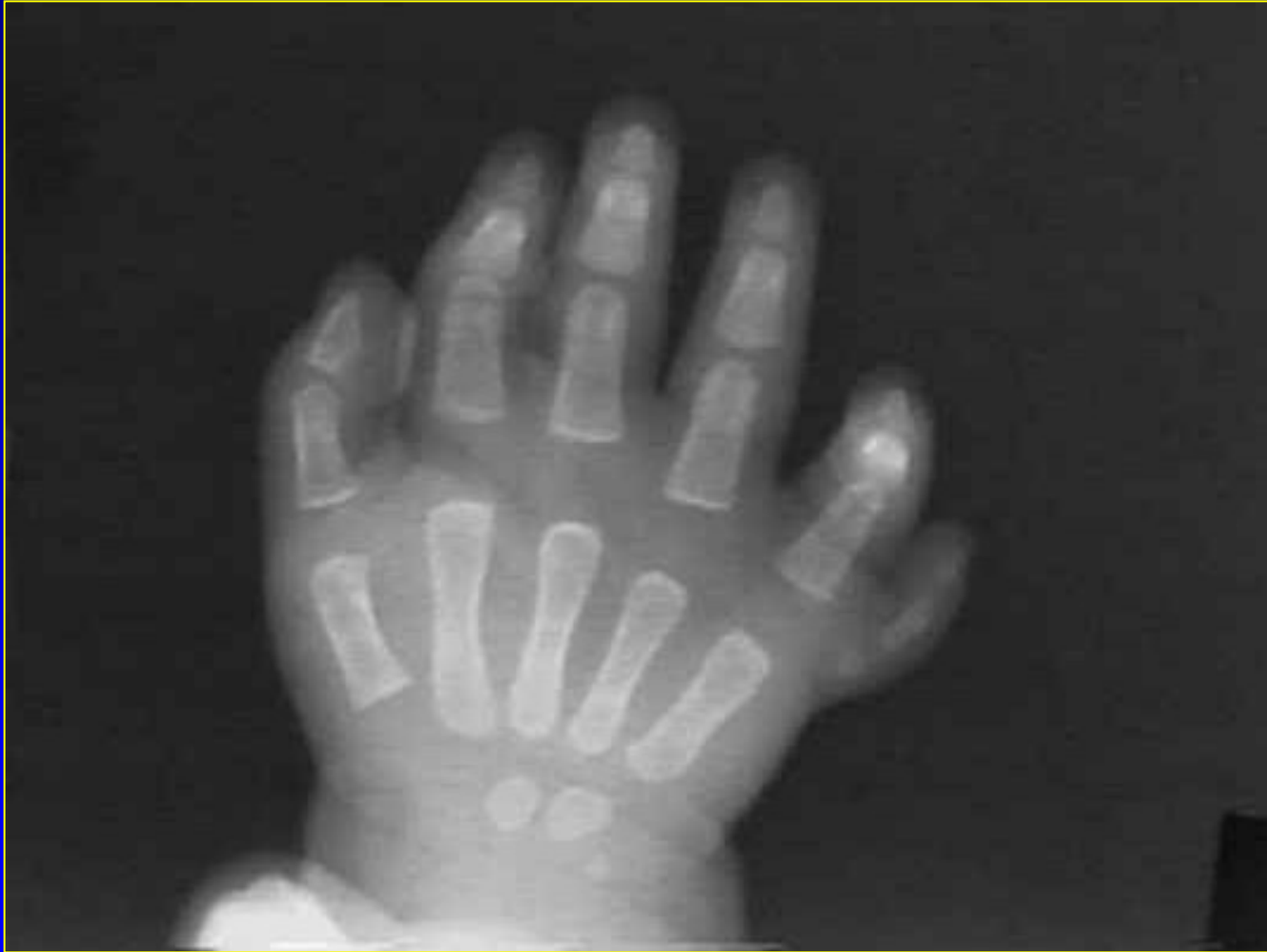- rudimentární prst
- gigantický prst

Nadpočetný prst nohy



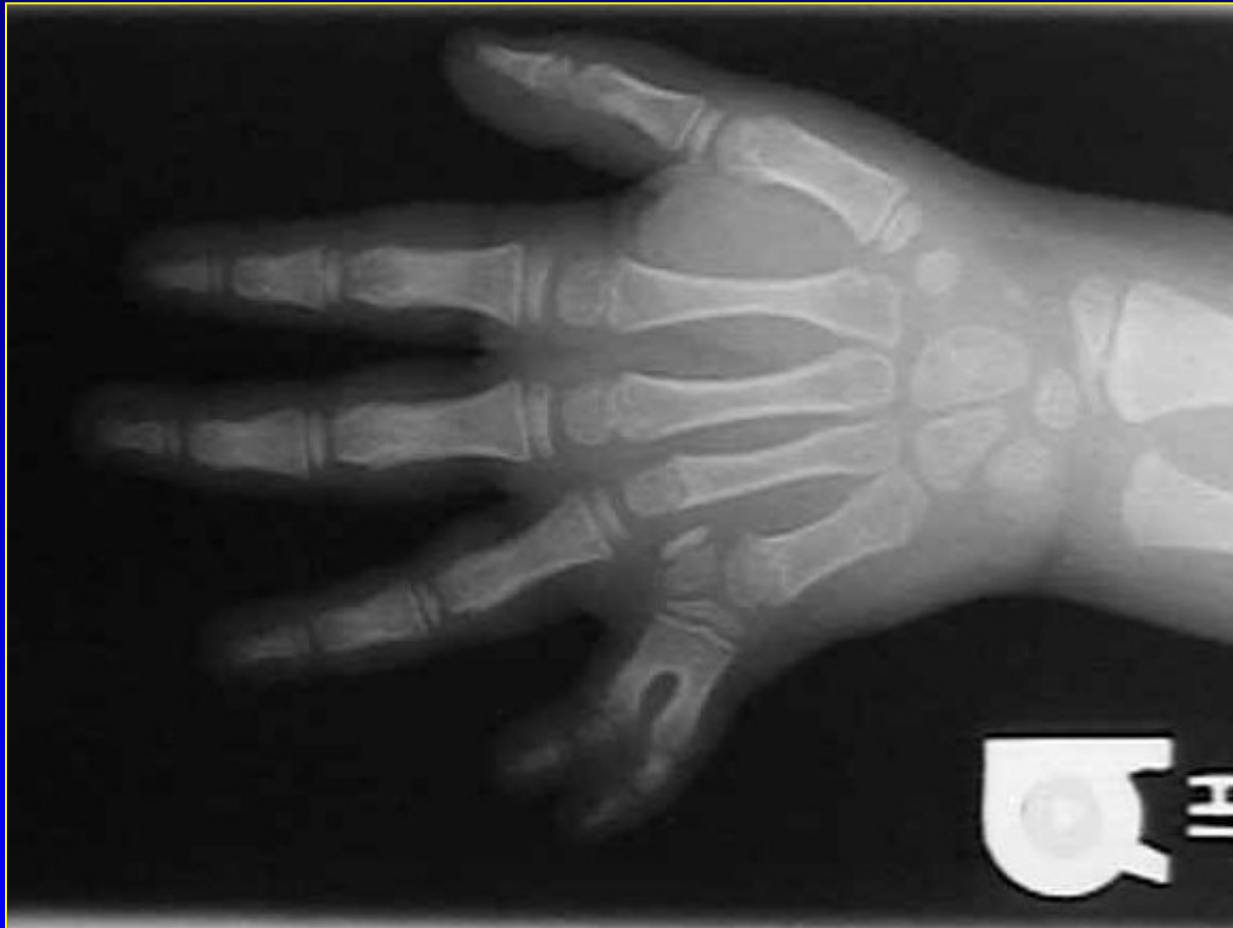Obr. 21

Polydaktylie



Obr. 22

Polydaktylie



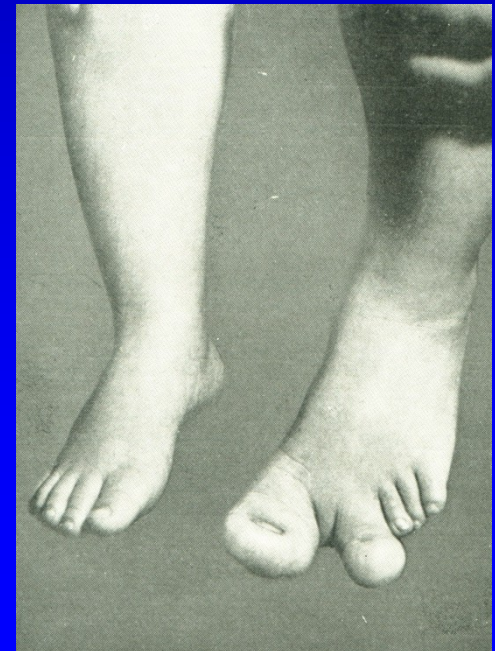
Obr. 23

4. Gigantismus

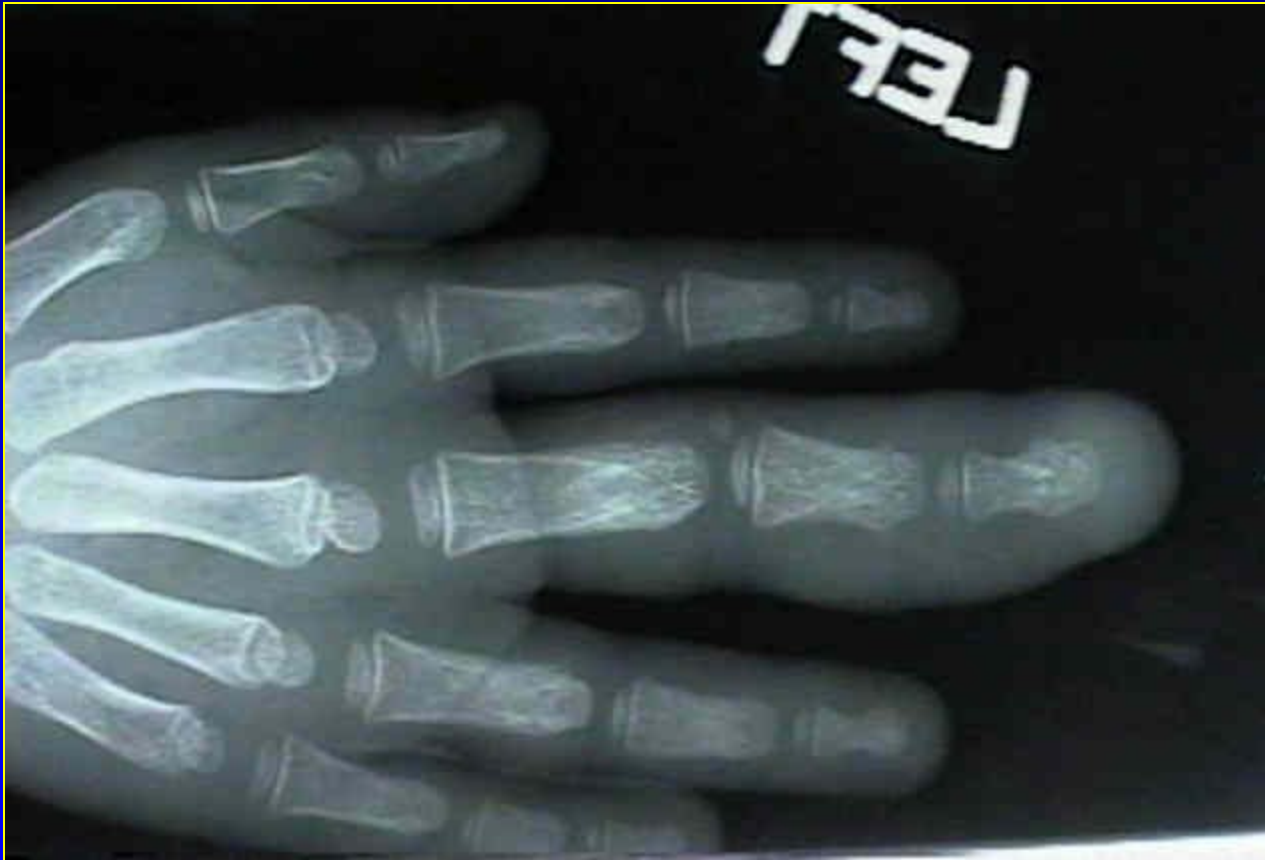Zvýšená produkce růstového hormonu

A- vysoká mohutná postava (nad 2 m)
proporcionální gigantismus
dysproporcionální gigantismus

B- mohutná část těla



Makrodaktylie



Obr. 25

5. Hypoplázie

Nedostatečný nebo chybný růst kostí

Brachydaktylia

Brachyphalangia

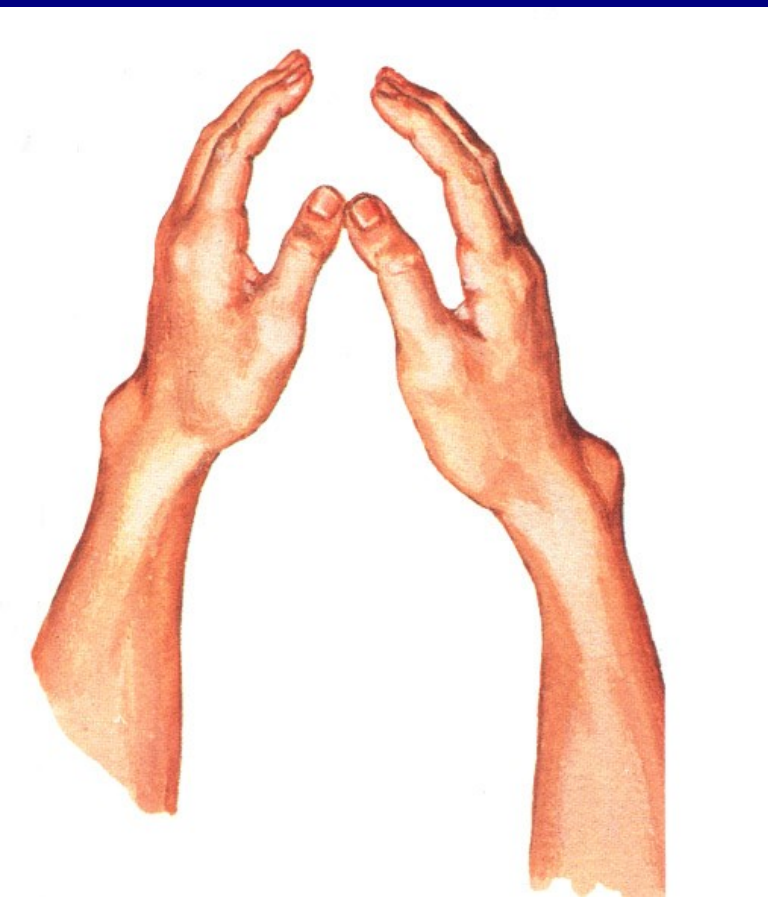
Zkrácení metakarpů a metatarzů

Hypoplázie palce

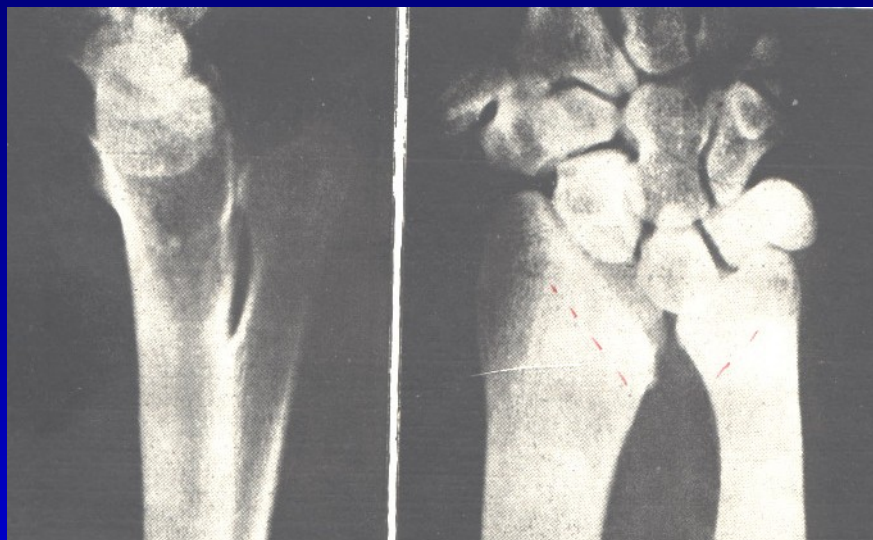Madelungova deformita

Pes equinovarus congenitus

Madelungova deformita



Obr. 26



Obr. 27

Bajonetovitý tvar karpu
Dist. část radia roste pomalu
Sklon epifýzy radia volárně a
ulárně
Přerůst ulny
Omezení pohybu zápěstí

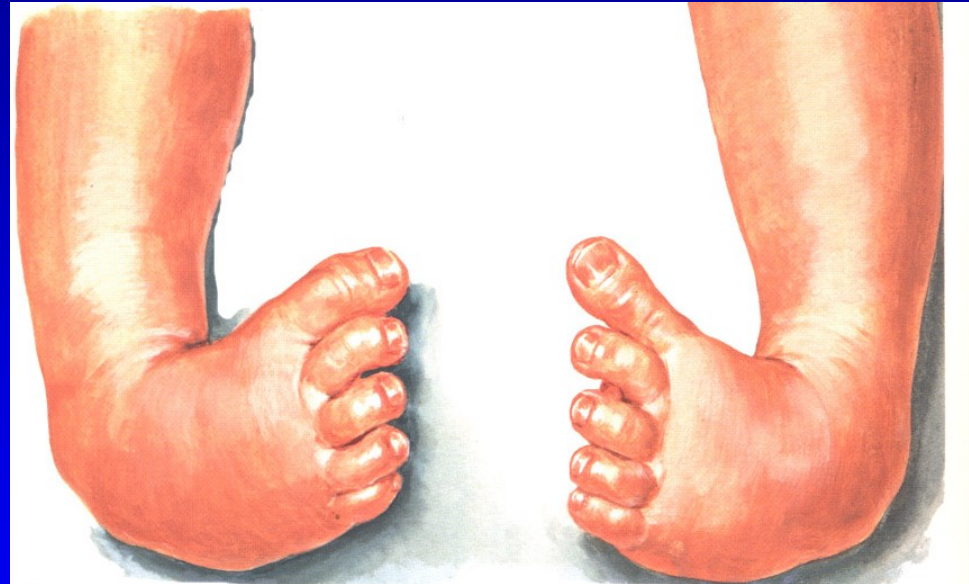Pes equinovarus congenitus

Druhá nejčastější vada

Výskyt 1/1000

2x častěji u chlapců

1. Equinozita
2. Varozita paty
3. Addukce přednoží
4. Supinace nohy
5. Exkavace střední části nohy



Obr. 28

Pes equinovarus congenitus

Polohový PEC

Pravý, rigidní PEC

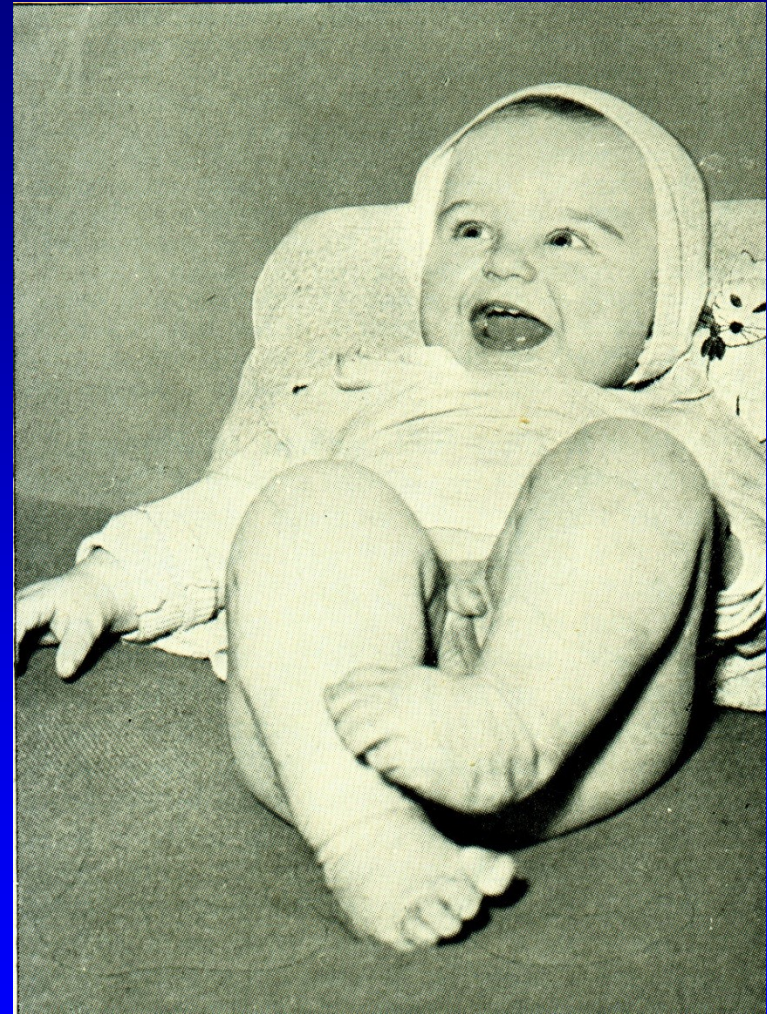
Rigidní sdružený
s dalšími vadami

Vrozeně vadný tvar talu

Přední část talu prominuje laterálně

Stočení nohy do kornoutu

Chodidlo našlapuje na zevní
okraj nohy



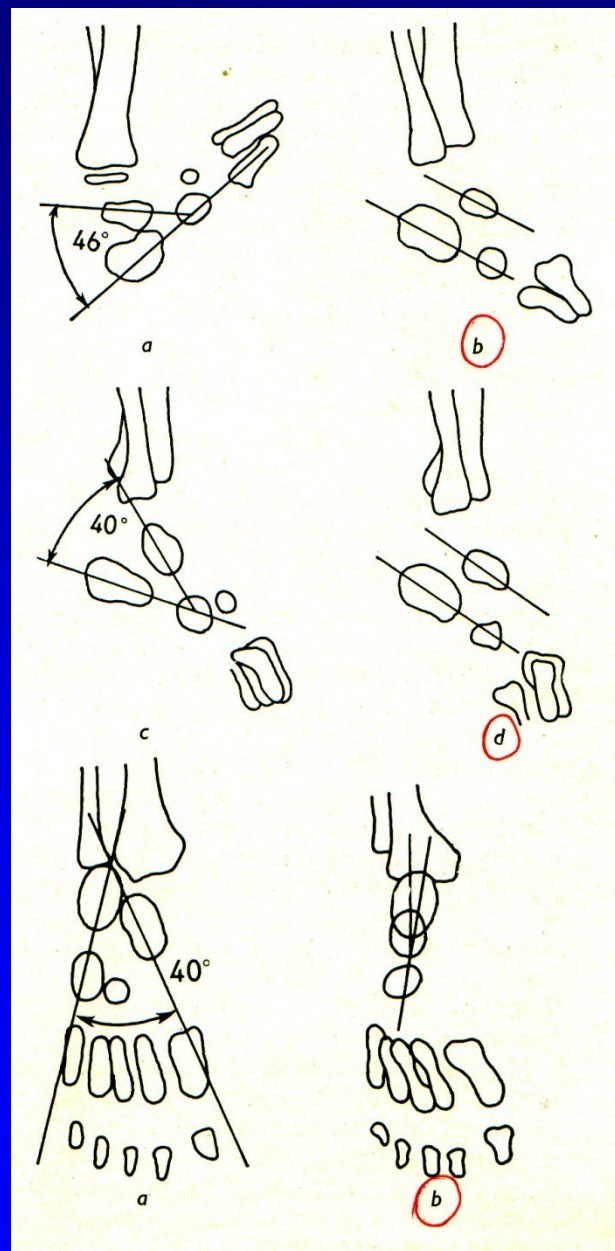
Obr. 28

Pes equinovarus congenitus

RTG vyšetření

Norma

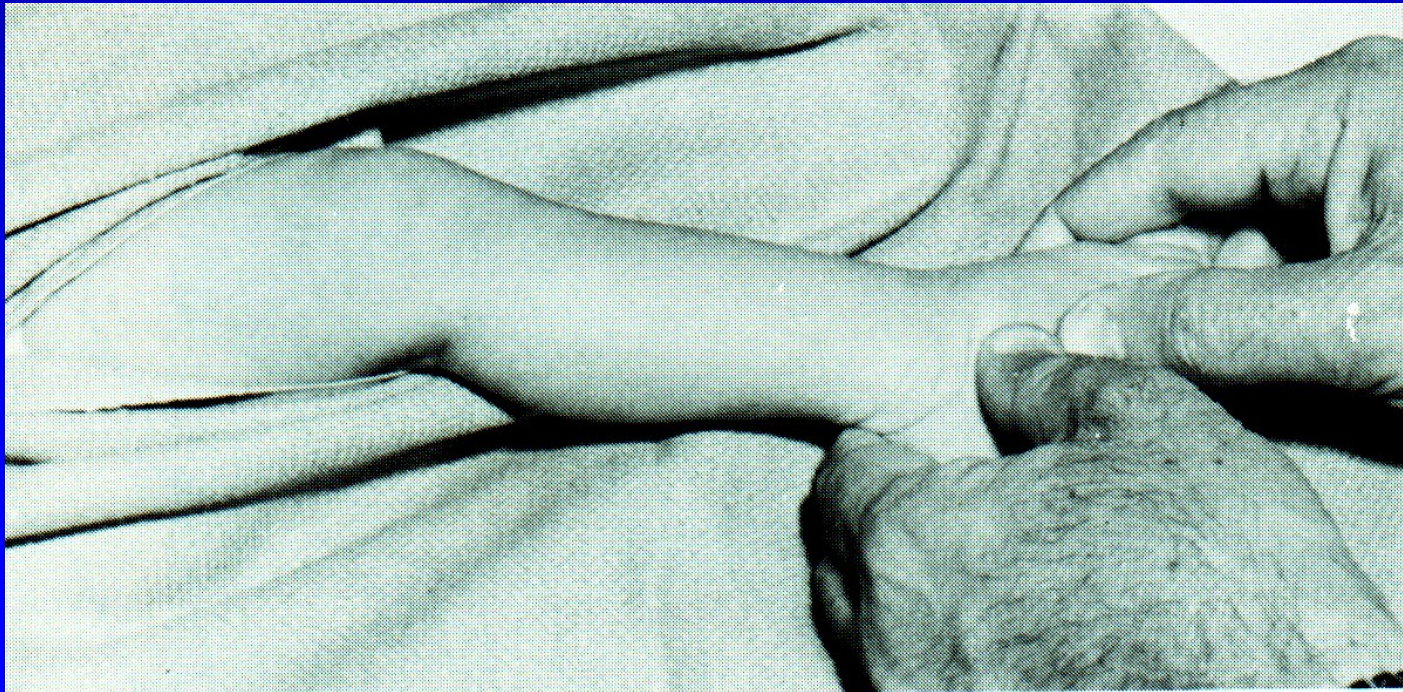
PEC



Obr. 30

Léčba

Cvičení: malý význam



Obr. 31

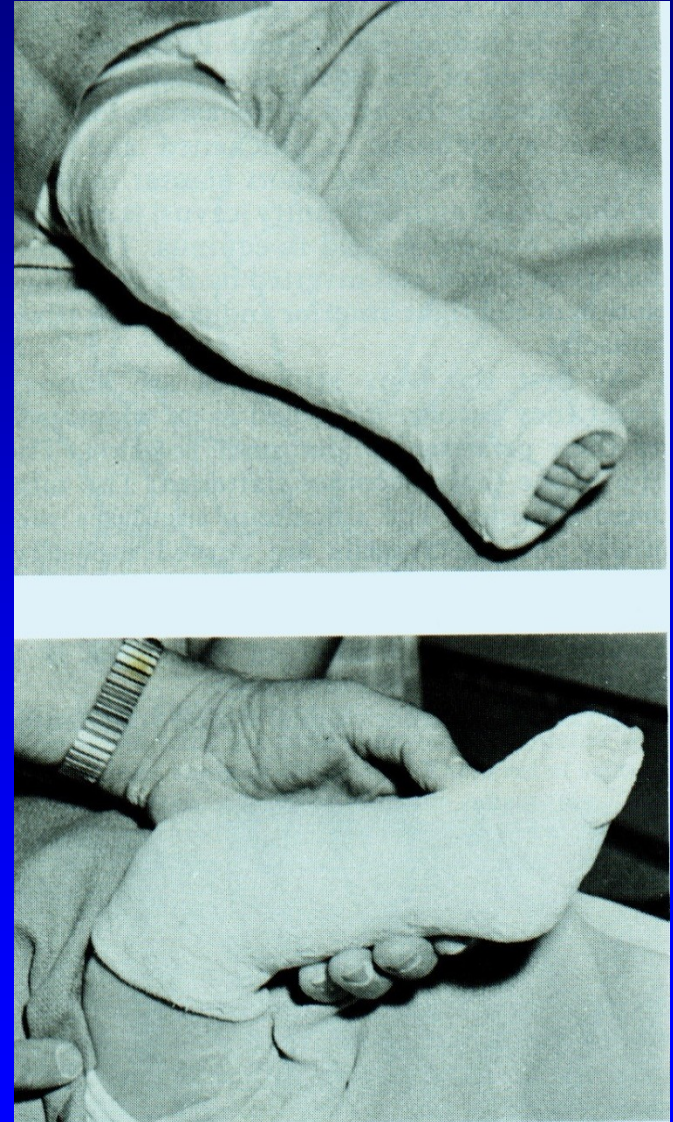Léčba: redresní sádrová léčba

První dny po porodu:
Sádrový obvaz ob den měnit,
později 2 x týdně,
Po propuštění 1 x týdně
celkem 10-16 týdnů (3-4 m.)

Korigovat všechny složky
současně.

Subtalární derotace

Obr. 32



Léčba: redresní sádrová léčba

Ponseti metoda:

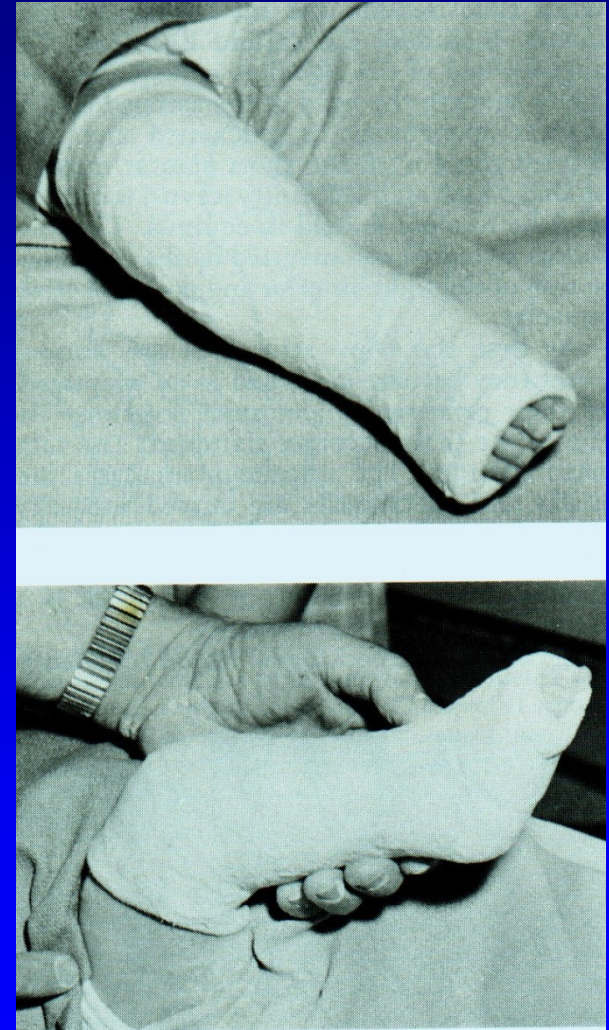Korigovat sádrou všechny složky deformity současně.

Po 4 týdnech Achilotomie a naložení sádrového obvazu na 6 týdnů

Pak doléčení Denis-Brownovou dlahou.

60 % úspěch

40 % nutná operační léčba



Obr. 32

Operace

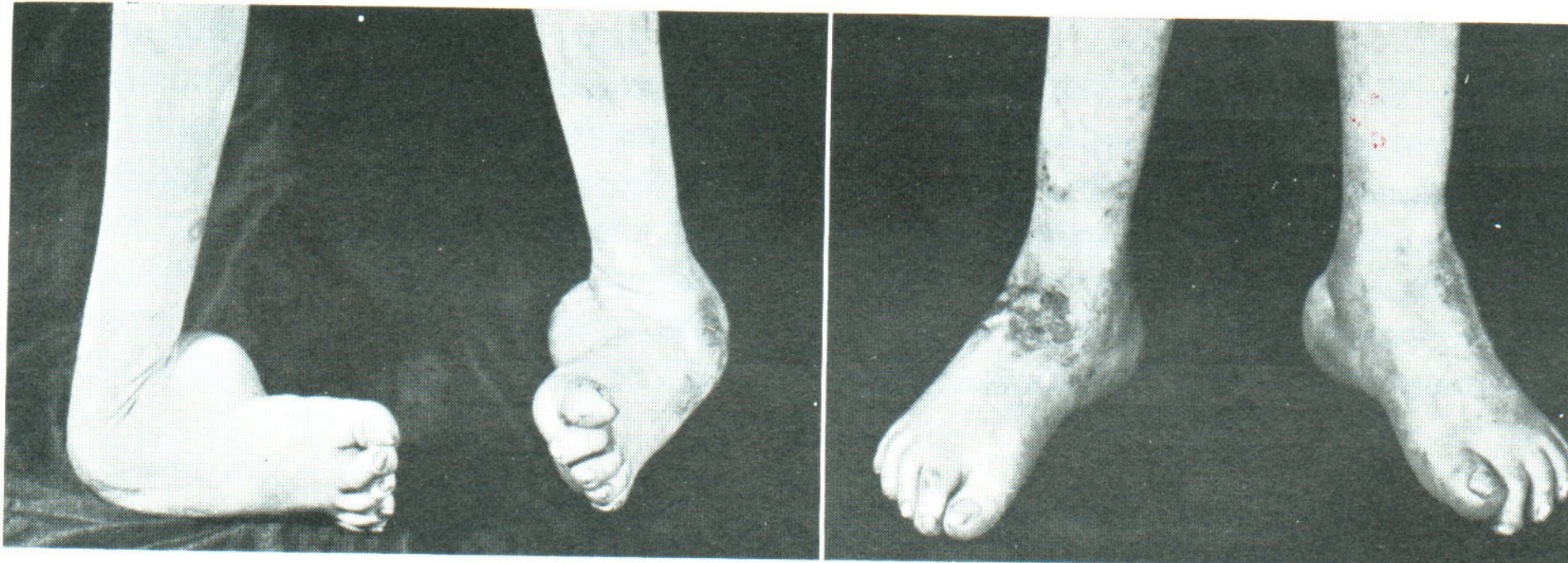prodloužení šlachy Achilovy

zadní kapsulotomie

op. sec Turco, Mc Kay, Dwyer,
Heymann, Bermann + Gartland.

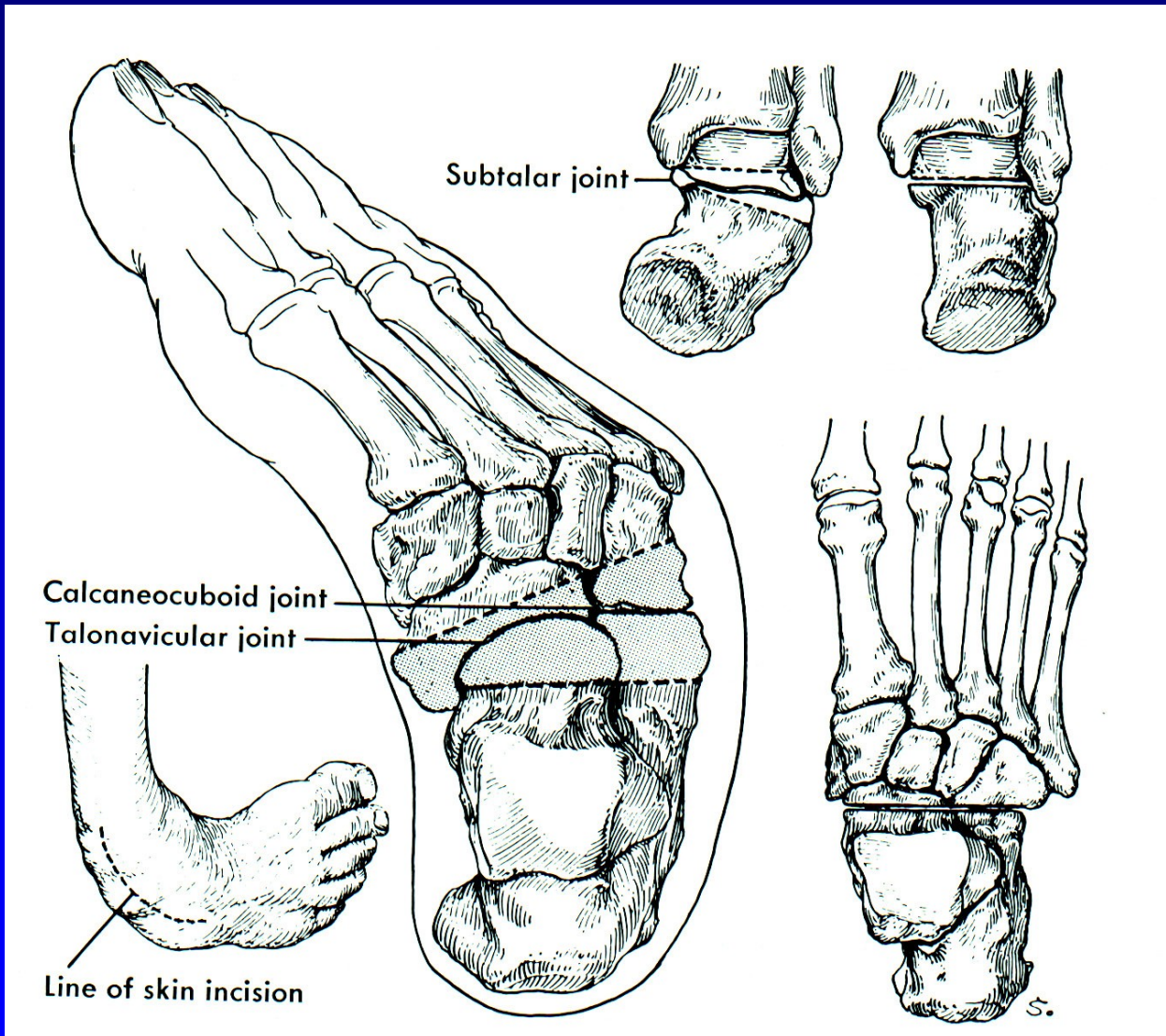
Doléčení- sádry, korekční sandály

Pes equinovarus congenitus - inveter.



Obr. 33

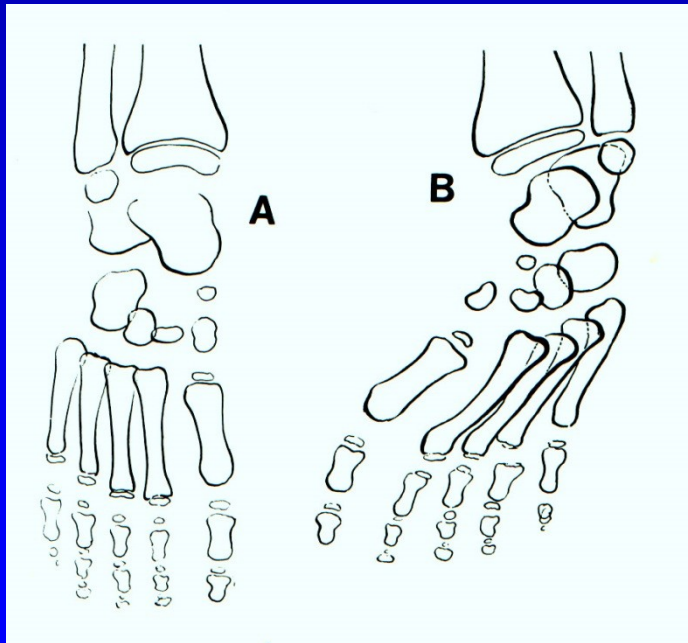
Resekce sub talo



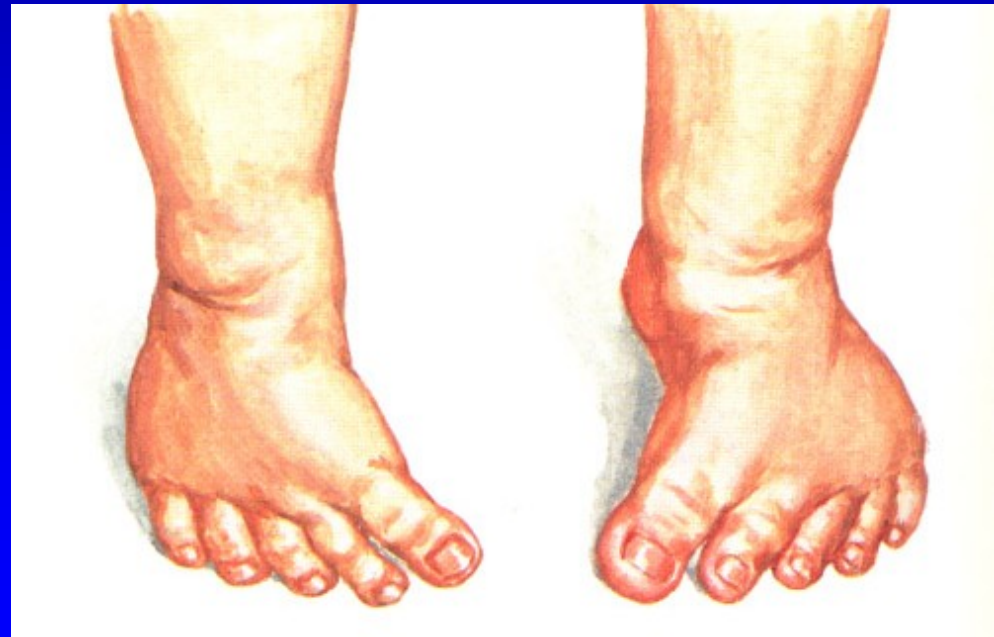Metatarsus varus congenitus

Frustní forma PEC - addukce a supinace přednoží.

Léčba konzervativní i operativní

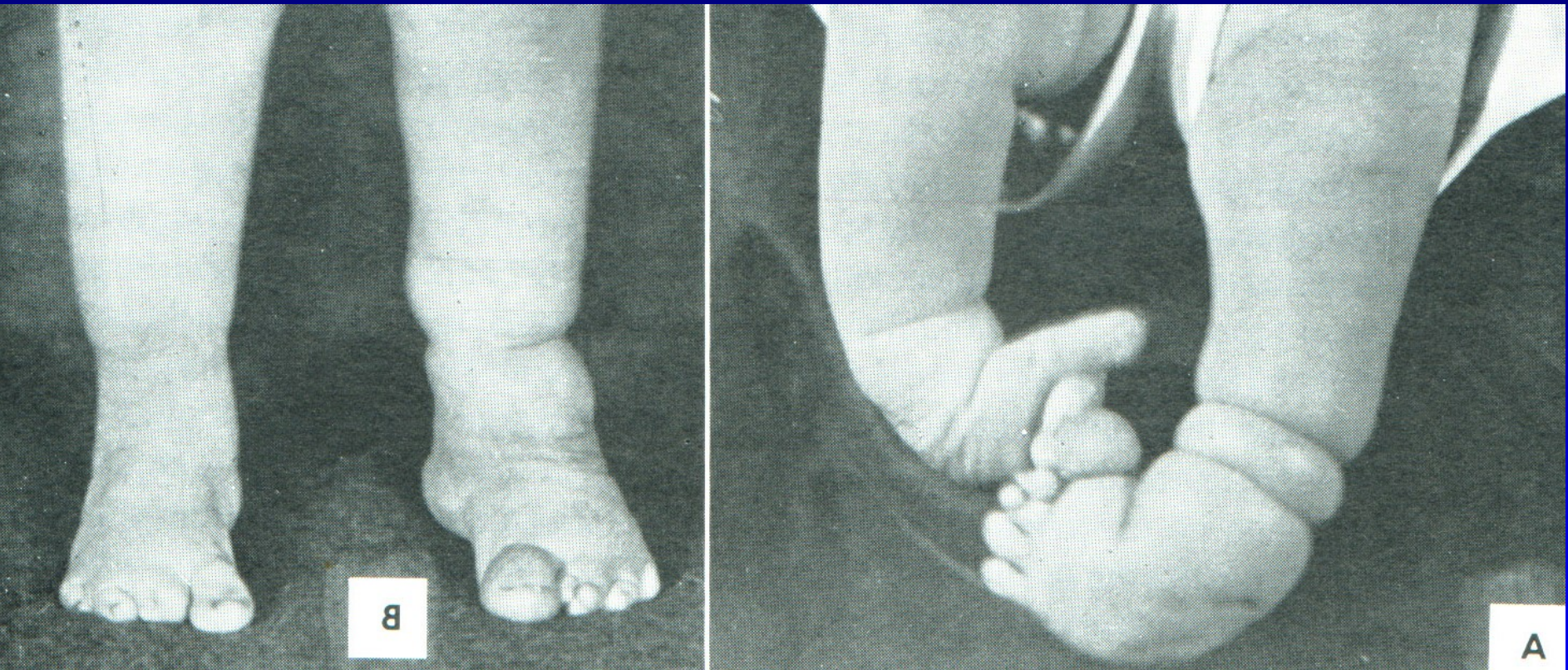


Obr. 35



Obr. 36

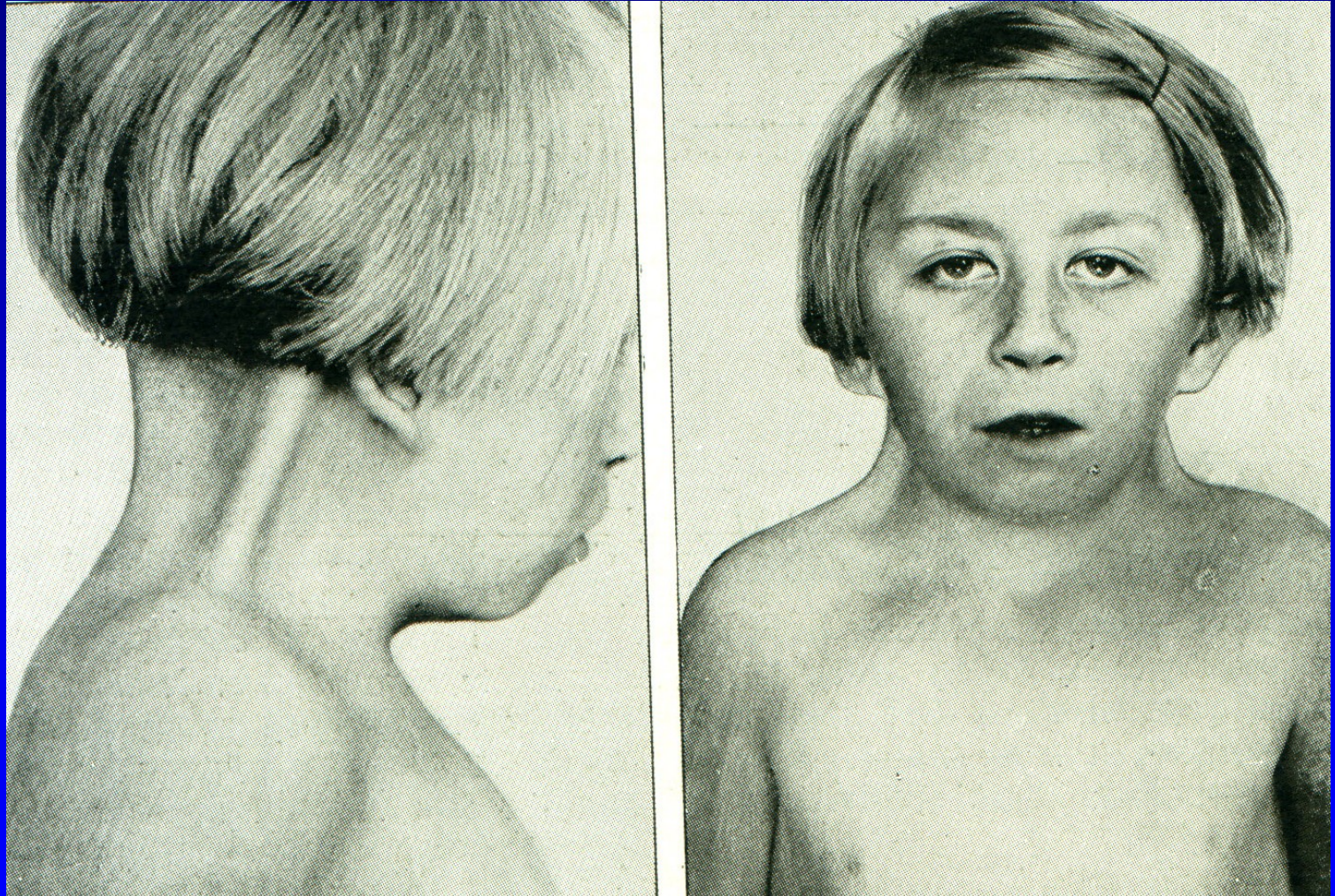
6. Vrozené konstrikce



Obr. 37

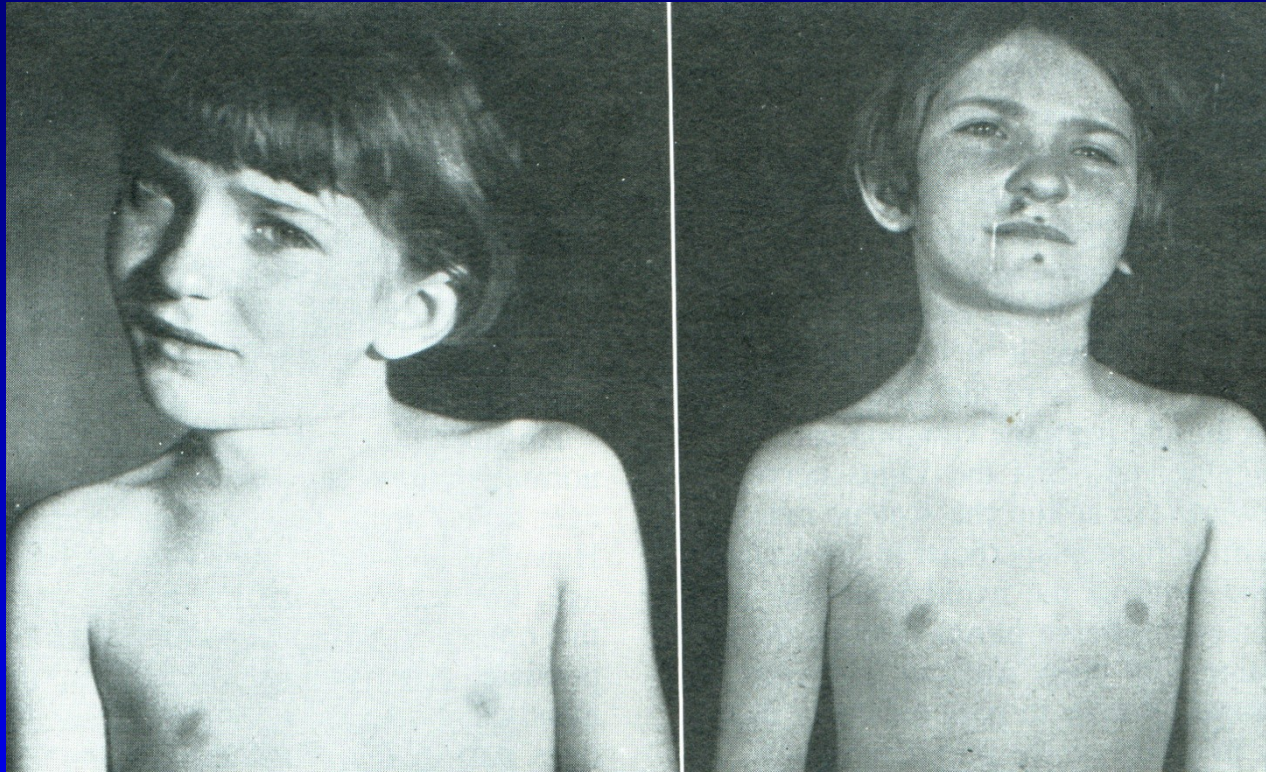
Jsou získány během intrauterinního vývoje
Cirkulární zářezy končetin

Pterygium colli



Obr. 38

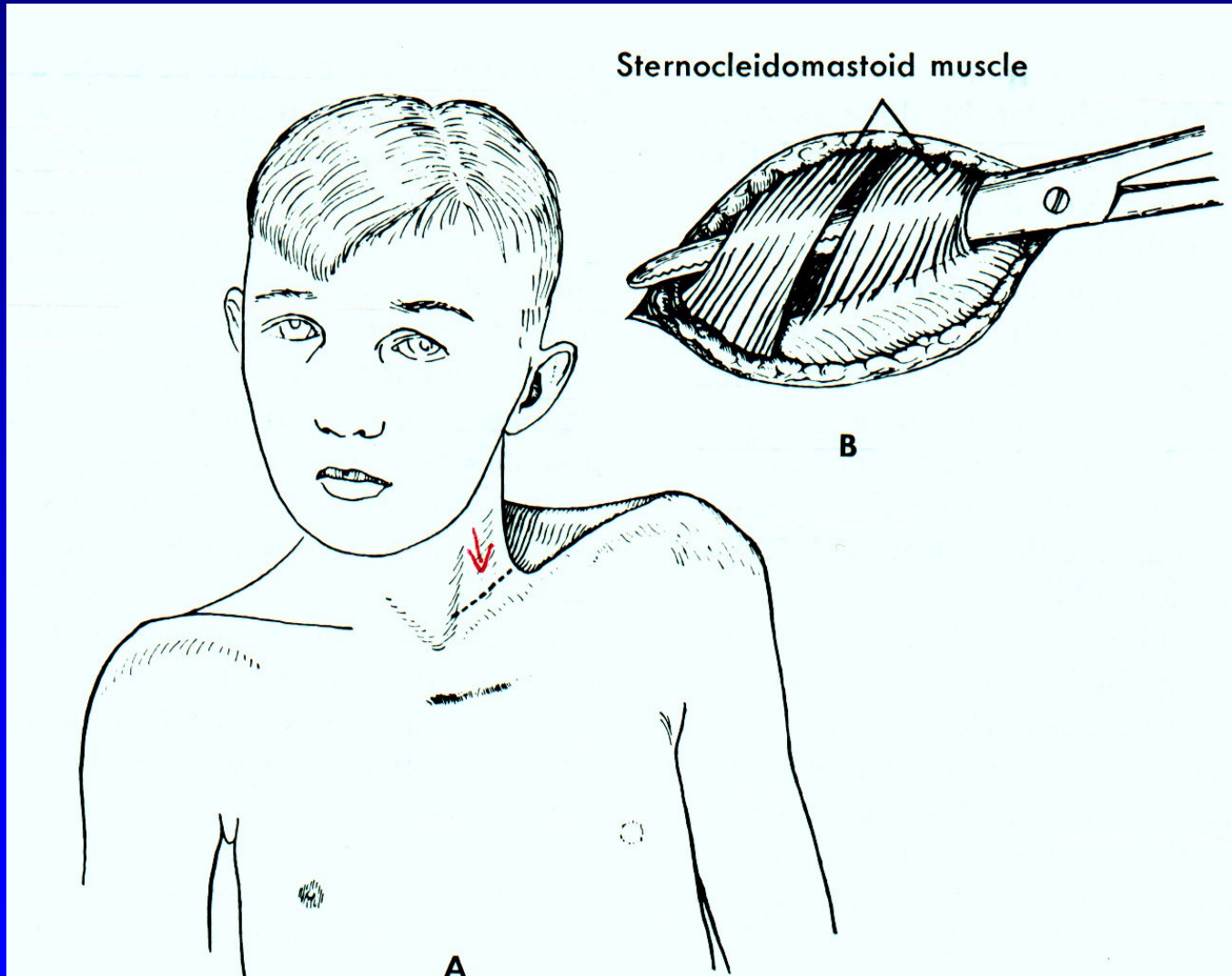
Torticollis muscularis congenita



Obr. 39

Porodní trauma m. sternocleidomastoideus
Hematom, napnutí a jizevnaté zkrácení svalu
Hlava je otočena ke zdravé straně
Hlavu nelze sklonit na zdravou stranu
Asymetrie obličeje, skrčení krční páteře

Torticollis muscularis congenita



Generelizované skeletální vady

A. Kostní vady

B. Chrupavčité vady

C. Mesenchymální vady

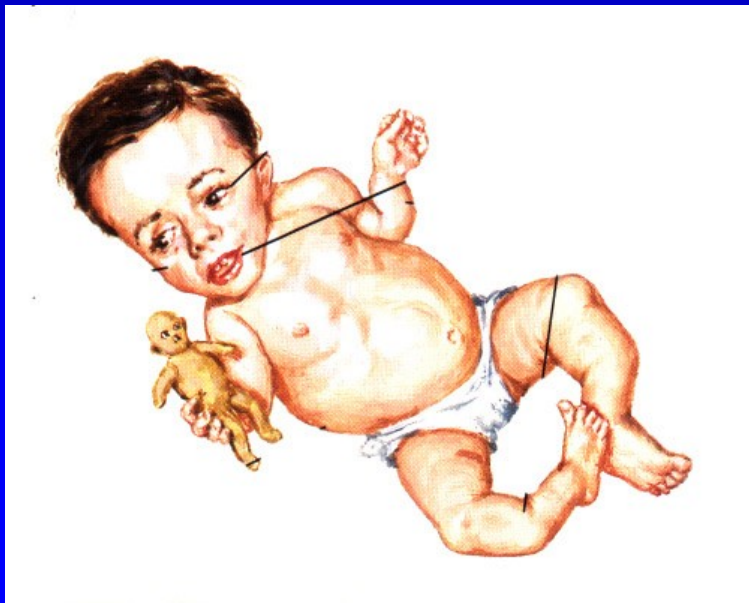A. Kostní vady

Osteogenesis imperfecta

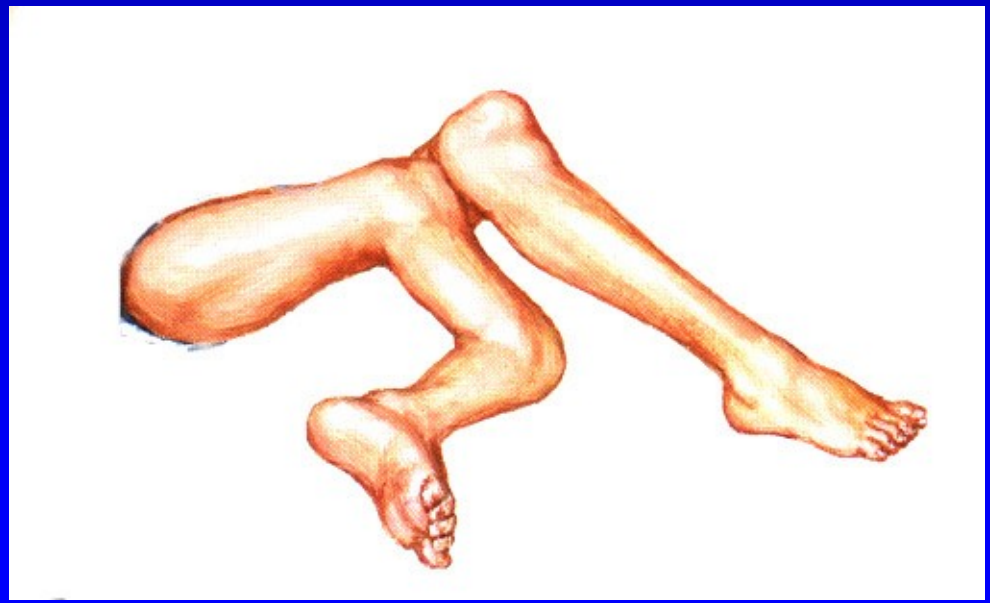
Osteopetrosis

Osteogenesis imperfecta

- letalis (mnohočetné fraktury intrauterinně)
- tarda (zvýšená lomivost kostí, zlomeniny, deformity, kyfóza, kyfoskolióza, modré skléry, nedoslýchavost (otoskleróza))



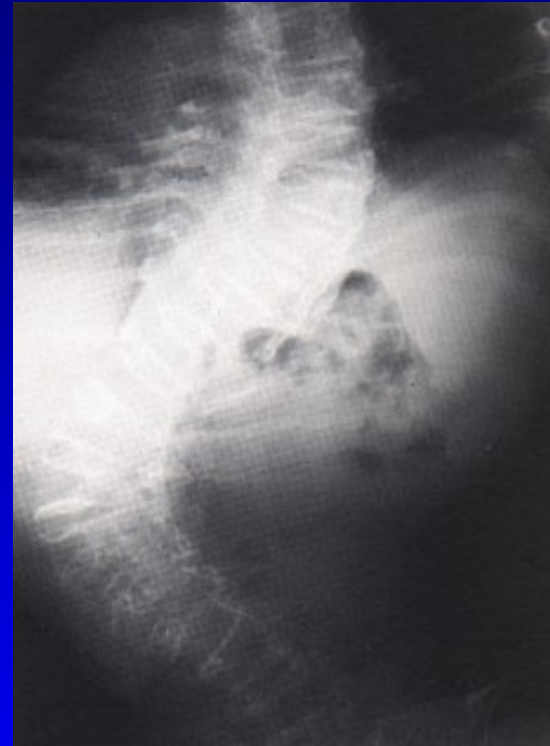
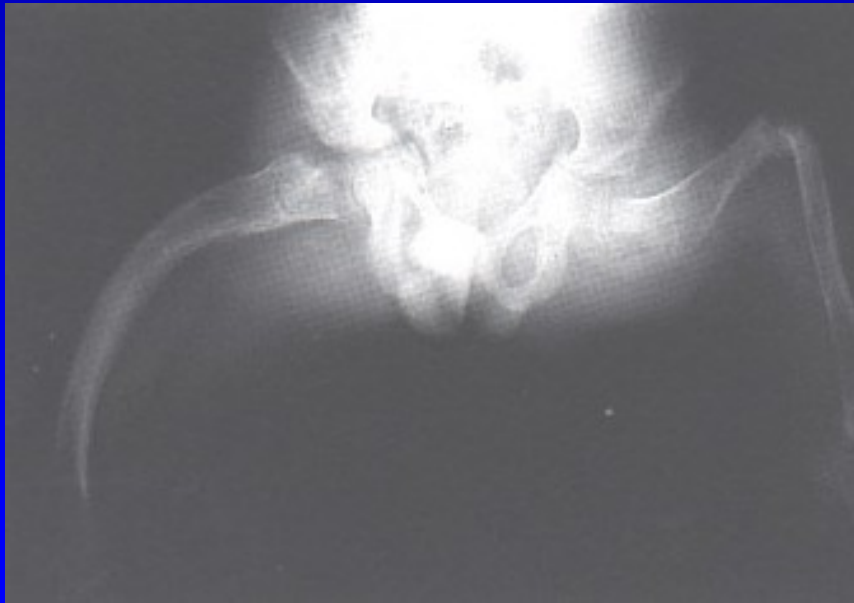Obr. 41



Obr. 42

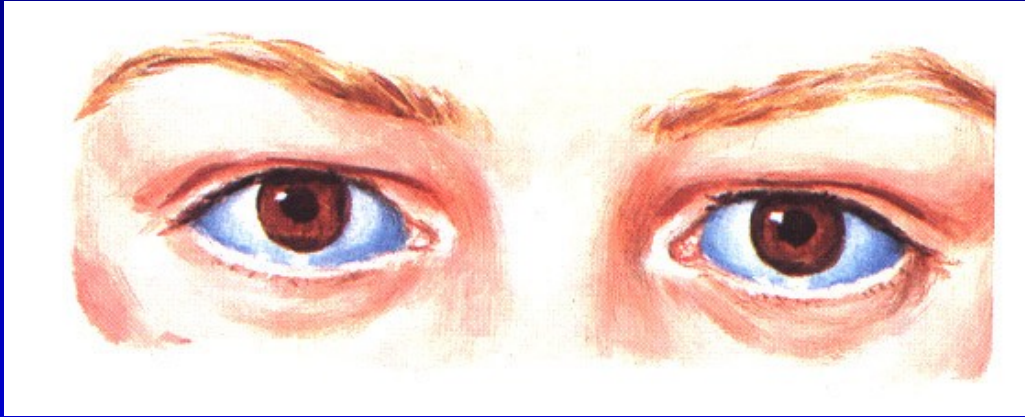
Osteogenesis imperfecta

Křehkost kostí
Autosomálně dominantní
Defektní kolagen typ I.

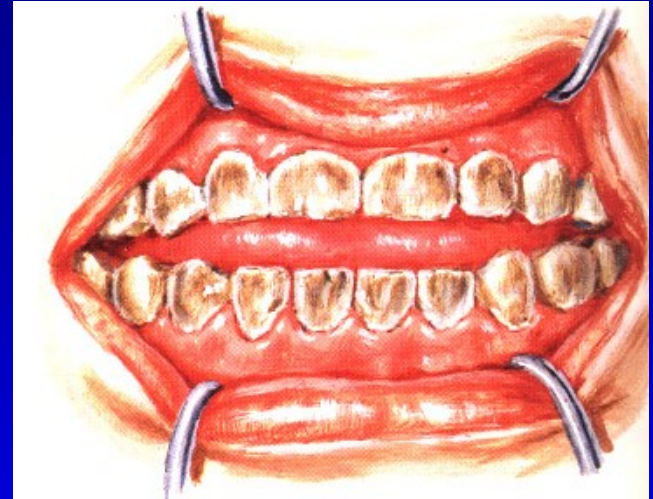


Mnohočetné zlomeniny
Deformity končetin
Kyfoslóza

Osteogenesis imperfecta



Obr. 45



Obr. 46

Modré skléry
Poruchy dentice

Osteogenesis imperfecta I. typ

modré skléry

produkce kolagenu na 50 %

hyperelastická kloubů

kyfoskolióza

plochonoží

porucha sluchu- projeví se později

Osteogenesis imperfecta II. typ

intrauterinní letalita - intrakraniální
krvácení

po porodu respirační insuficience

defektní hrudní koš

sériové zlomeniny žeber

deformace končetin

modré skléry

Osteogenesis imperfecta III. typ

neletální typ

vážná lomivost kostí

progresivní deformity skeletu

těžké deformity páteře a končetin

autosomálně recesivní dědičnost

Osteogenesis imperfecta IV. typ

osteoporóza

zvýšená lomivost kostí

normální barva bělma

dentinogenesis imperfecta

Osteogenesis imperfecta V. typ

podobný typu IV.

nepodařilo se prokázat defekt kolagenu

zlomeniny v dětství i v dospělosti

provázeny deformitami

kostní svalok hypertrofický

bělma normální

Léčba

Konzervativní léčba zlomenin

Dlahování, ortézy

Rehabilitace

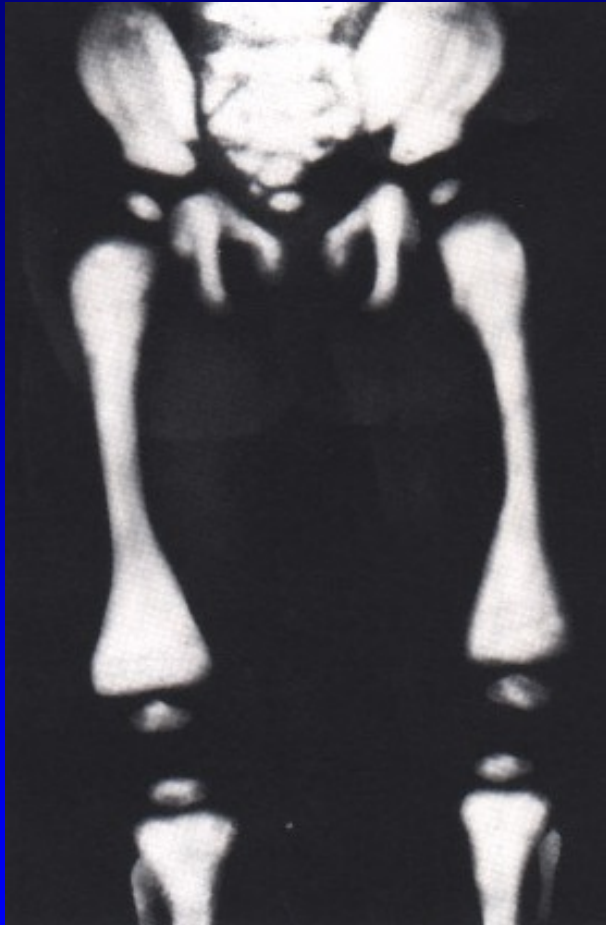Léčba skoliózy- konzervativně, operace

Protetika

Sociální pomoc

Léčba osteoporózy u V. typu

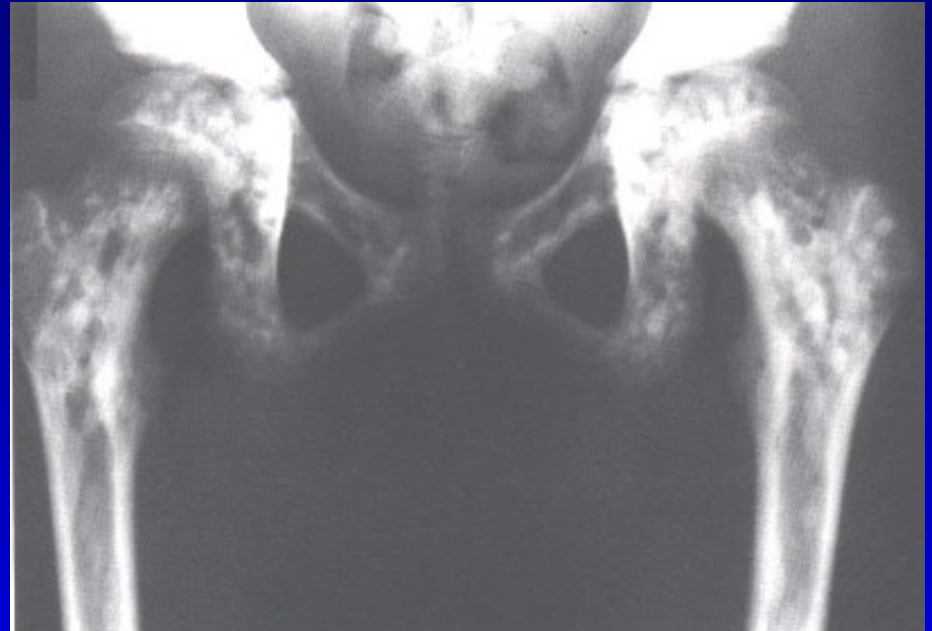
Osteopetrosis



Obr. 47

Osteopetrosis

Kost je sklerotická a křehká



Obr. 48

Osteopoikilosis

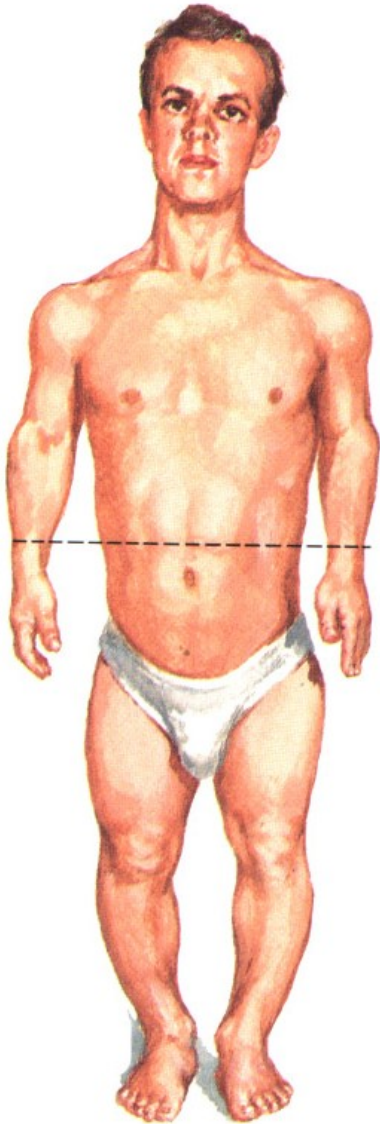
B. Chrupavčité vady

Achondroplázie

Mnohočetná chondromatóza

Mnohočetná epifyzární dysplázie

Achondroplázie

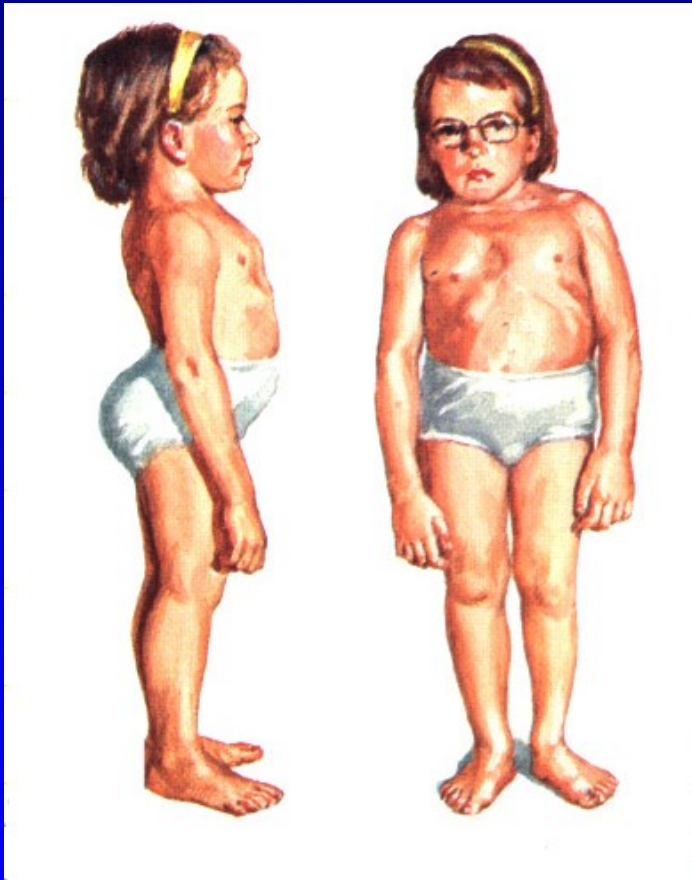

Nedostatečná činnost růstových plotének
Předčasný uzávěr epifýz dlouhých kostí
Dysproporcionální trpaslík –
dlouhý trup, krátké končetiny
Duševní vývoj je normální
Svalstvo nadměrně vyvinuté

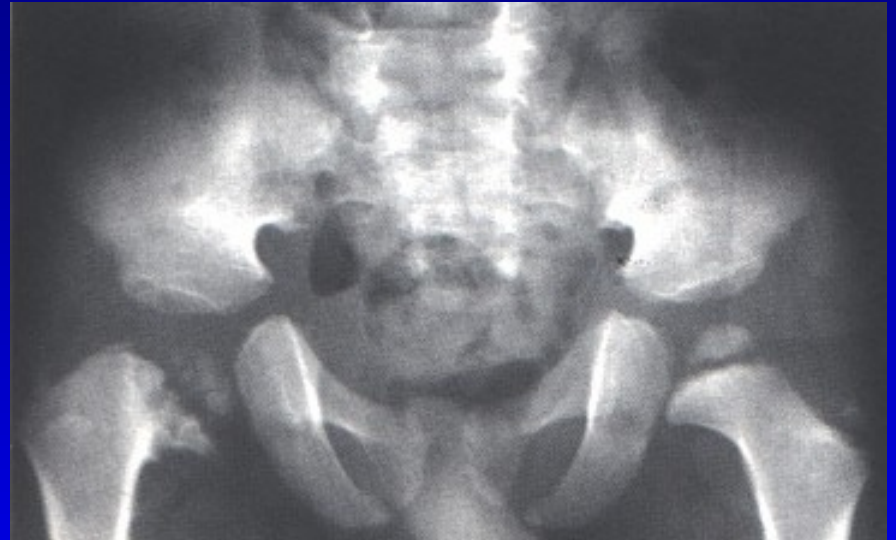Léčba- prolongace dolních končetin

Obr. 49

Spondyloepifyzární dysplázie



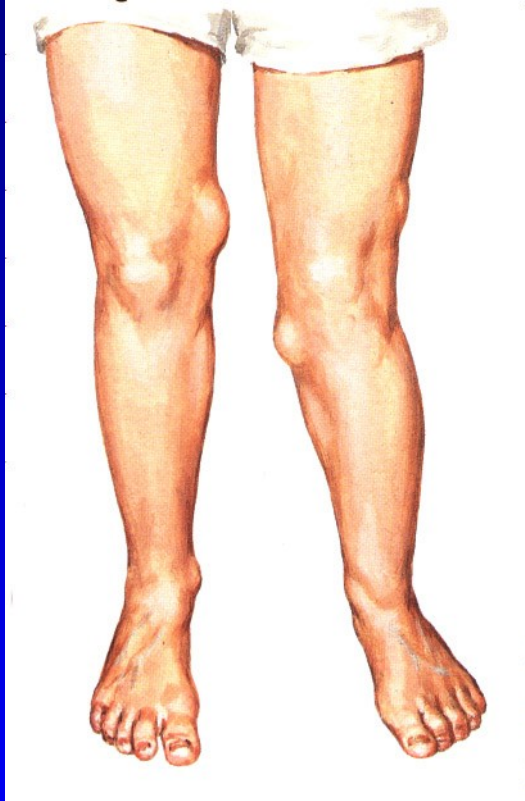Obr. 50



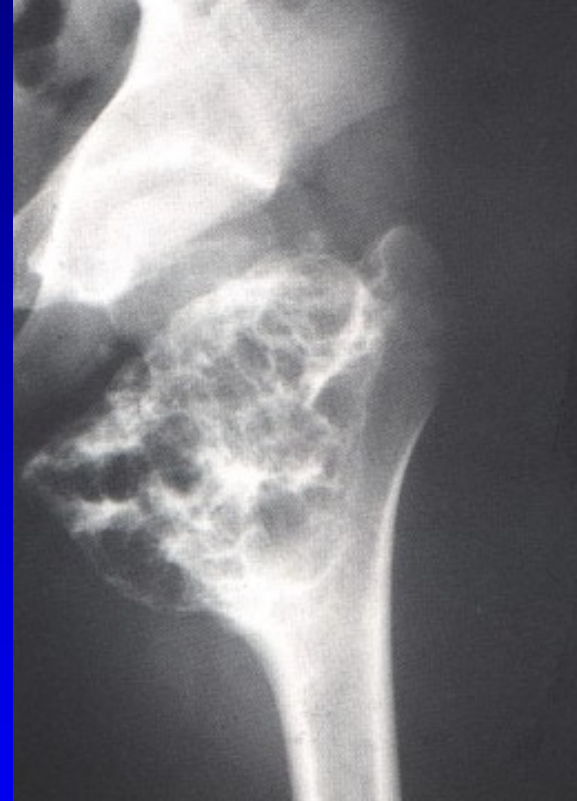Obr. 51

Porucha enchondr. osifikace epifýz
Deformace epifýz, postižení kloubů
platyspondylie

Mnohočetná osteochondromatóza



Obr. 52



Obr. 53

Tvorba mnohočetných osteochondromů

Th: ablace rostoucích exostóz, sledování- malignizace!!

C. Mesenchymální vady

Arthrogryposis congenita

Neurofibromatosis

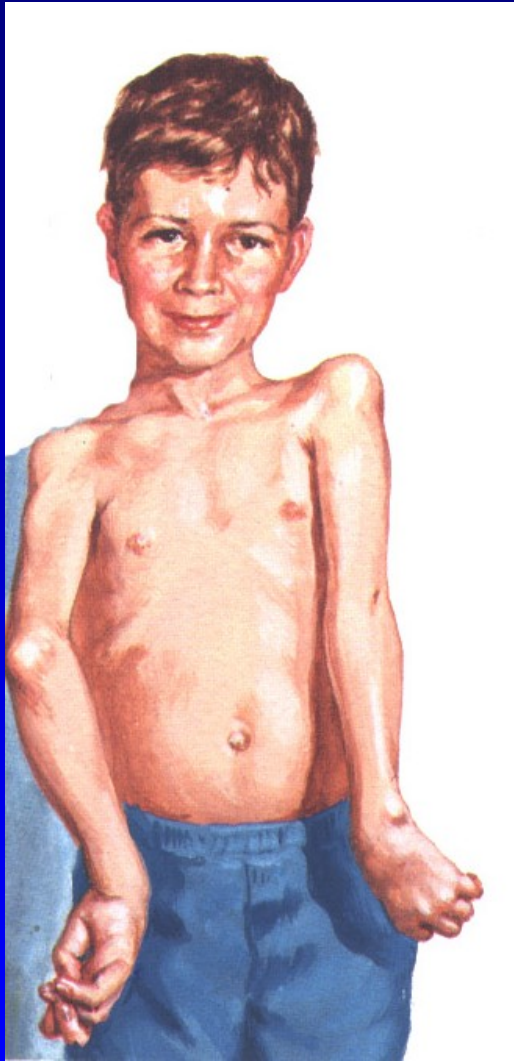Fibrózní dysplázie

M. Ehlers-Danlos

Marfanův syndrom

Mukopolysacharidózy

Arthrogryphosis congenita



Obr. 54

Přeměna svalů ve vazivově-
tukovou tkáň

Ztuhnutí kloubů v různém stupni

Flekční typ

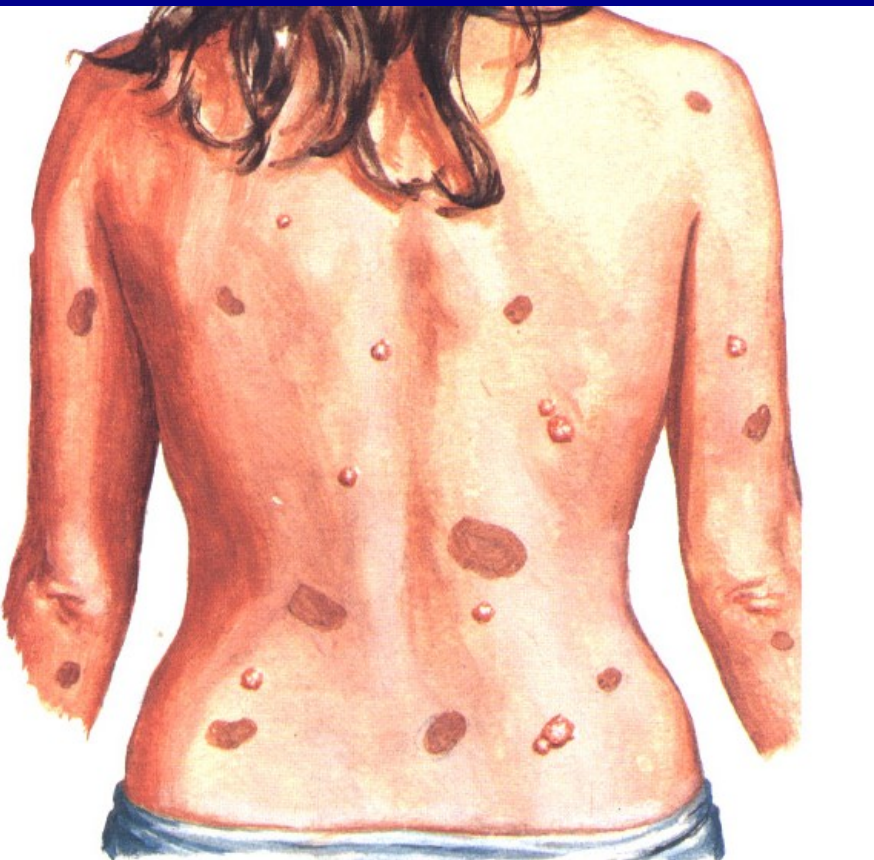Extenční typ

Intelekt je normální

Th: rehabilitace, korekční op.

ortézy, op. pro pes equinovarus

Neurofibromatosis



Obr. 55

Mnohočetné neurofibromy

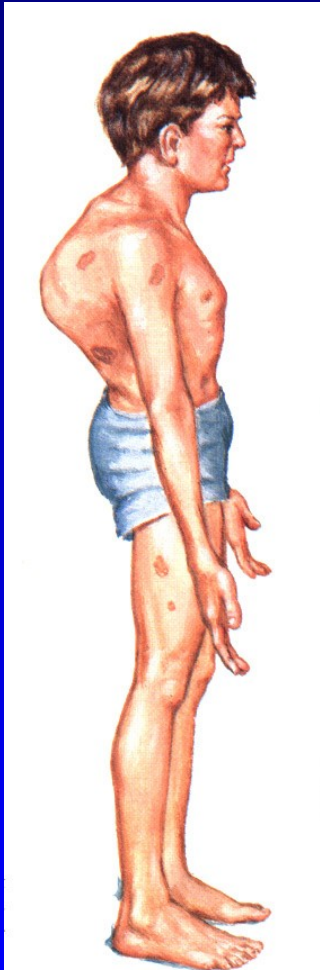Skvrny bílé kávy

Velké plošné névy

Hyperplázie

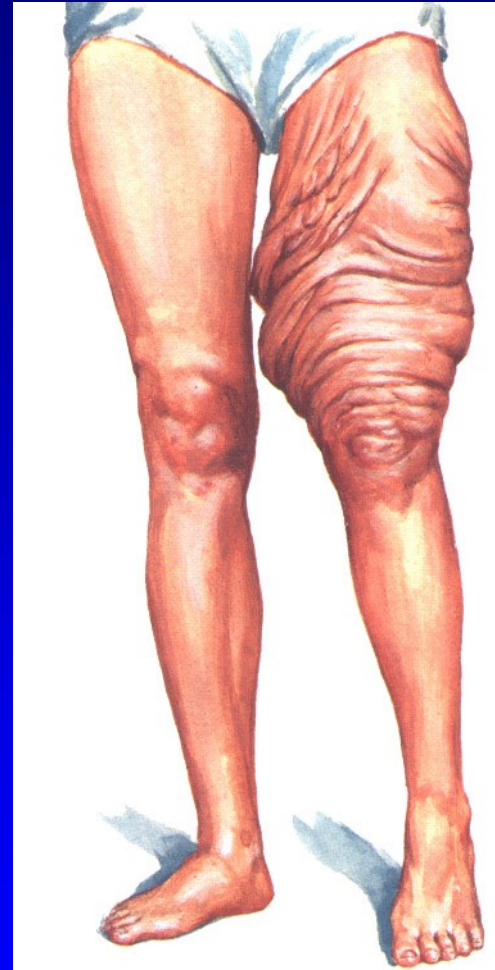Hypoplázie

Neurofibromatosis



Obr. 56

Kyfoskolióza



Obr. 57

Elefantiasis

Neurofibromatosis

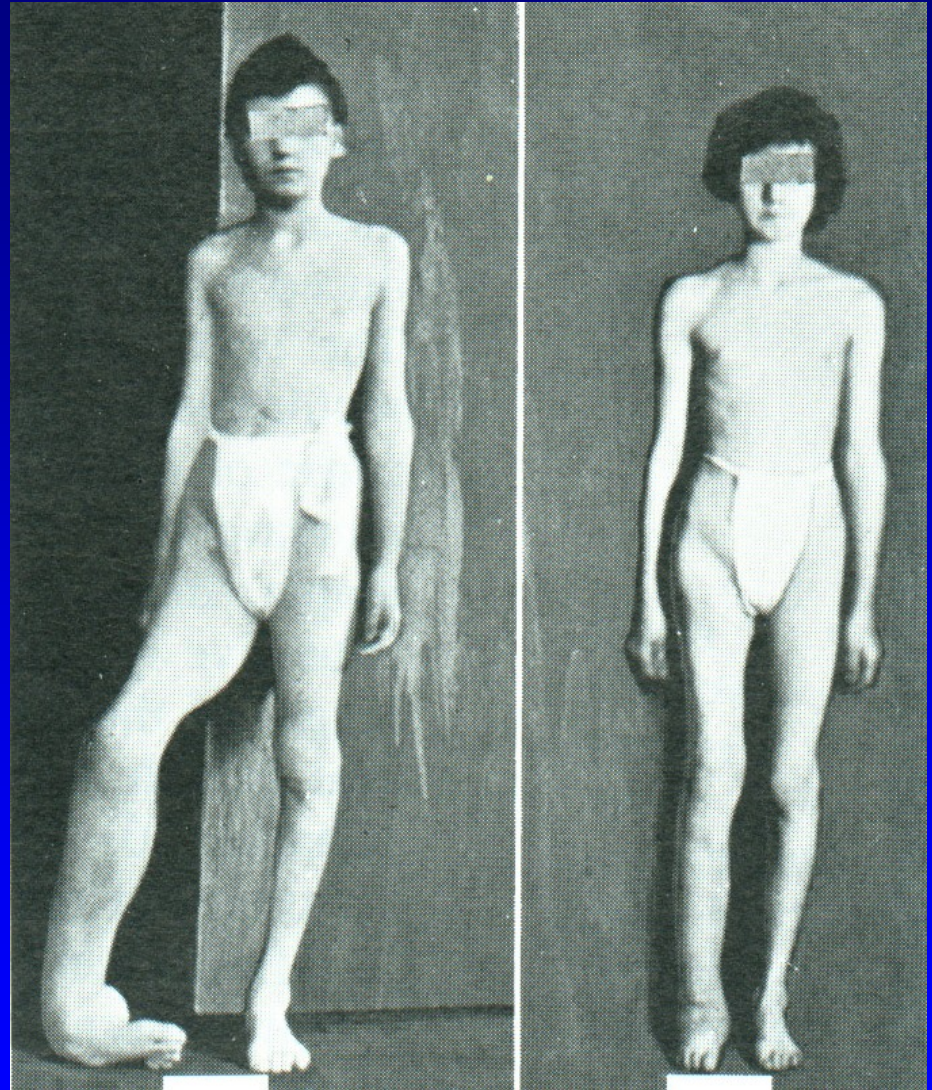
Edémy

Elefantiasis

Haemangiomy

Hyperplázie

Hypoplázie



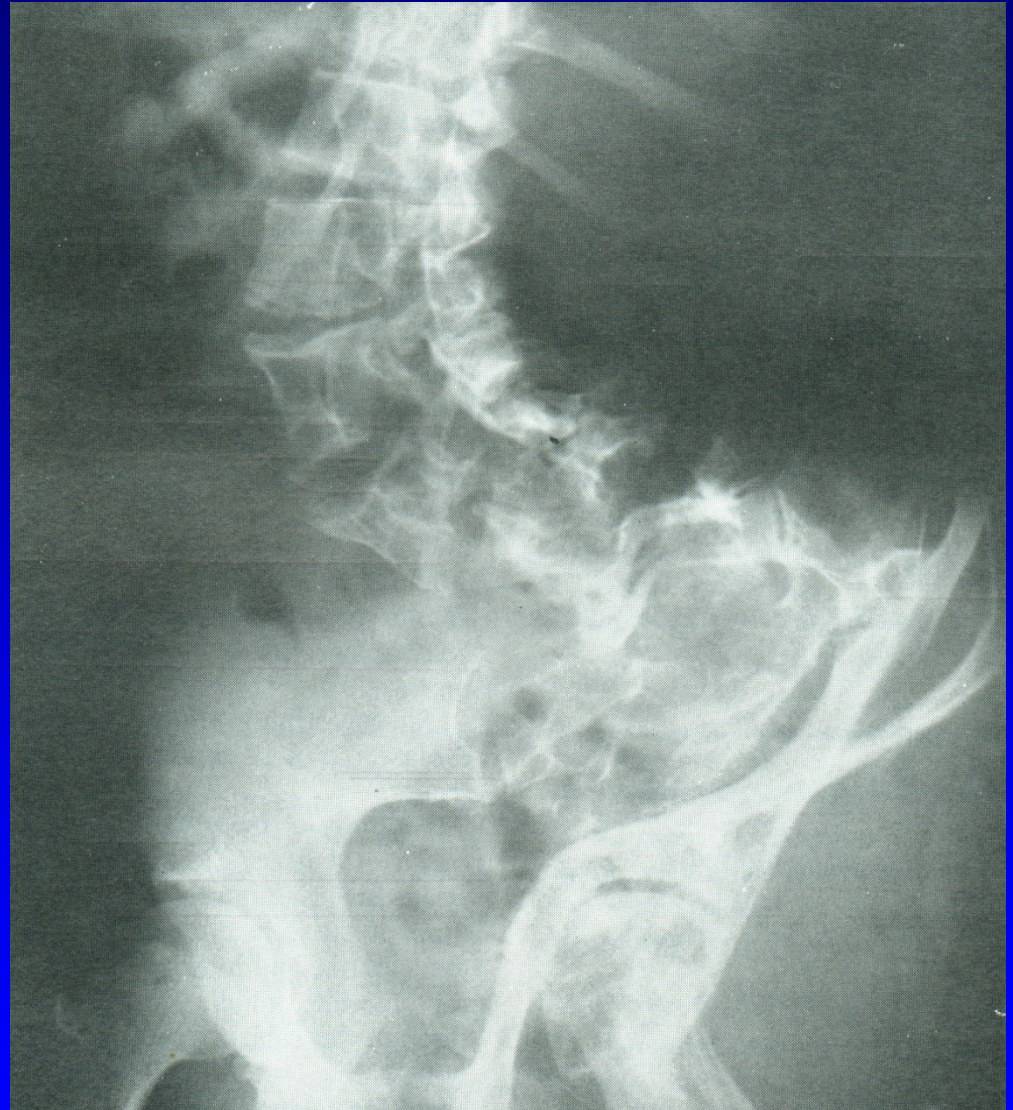
Obr. 58

Neurofibromatosis

Durální cysty v
intervertebrálních
foraminech

Skolióza
deformita pánve
a krčku femuru

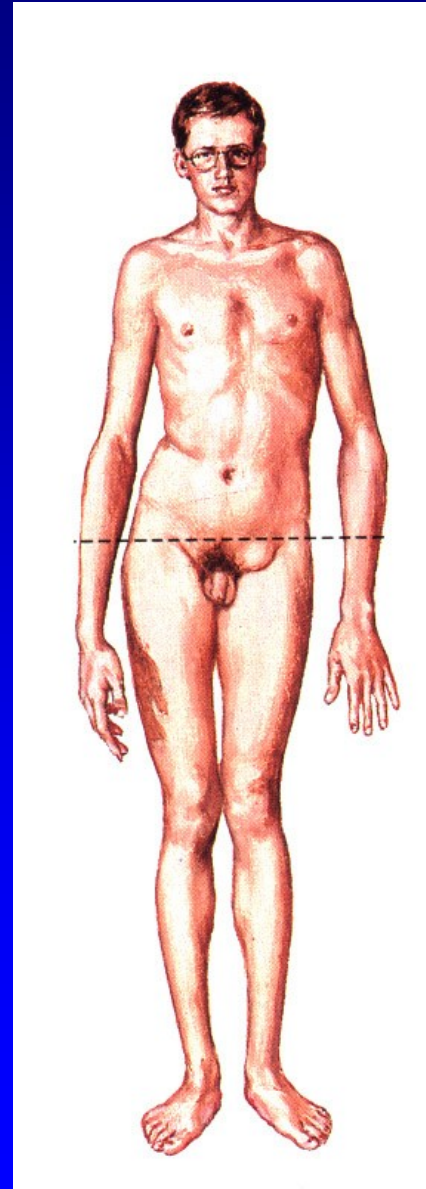
Th: korekční op.
léčba skolióz
protetika



Obr. 59

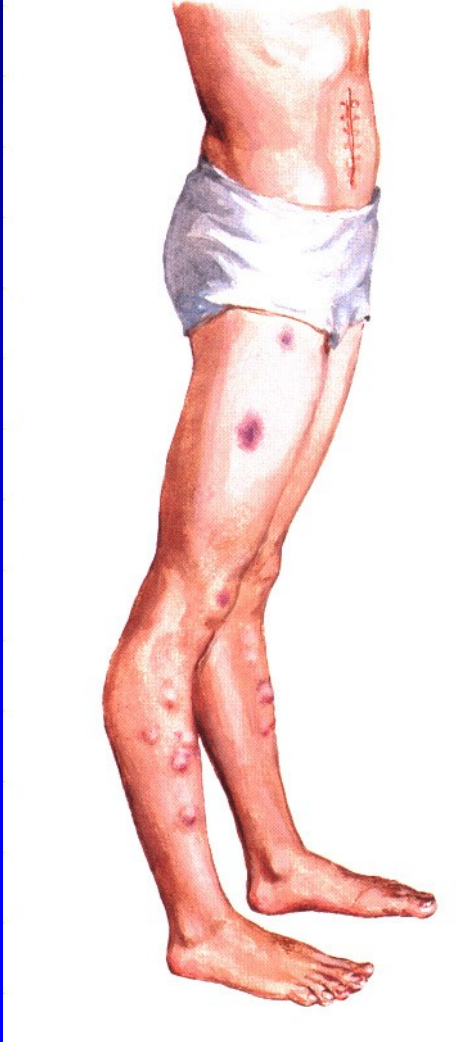Marfanův syndrom

- Vysoký vzrůst
 - Dlouhé končetiny
 - Dlouhé a tenké prsty
 - Skolióza
 - Nálevkovitý hrudník
 - Aneuryzma aorty
 - Vrozená srdeční vada
 - Dystopie oční čočky
 - Gotické patro
 - Nepravidelný chrup
- Th: op. skoliózy

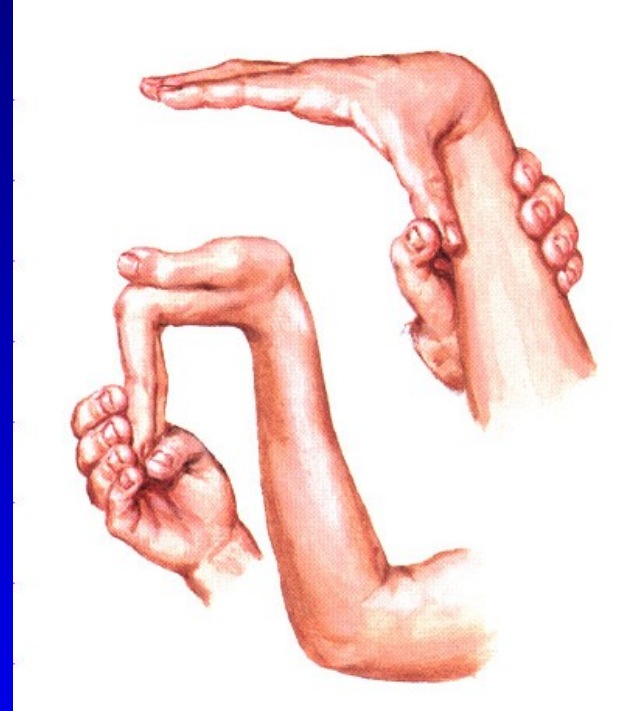


Obr. 60

Marfanův syndrom



Obr. 61



Obr. 62

Zvýšená laxita mesenchymu
Genu recurvatum

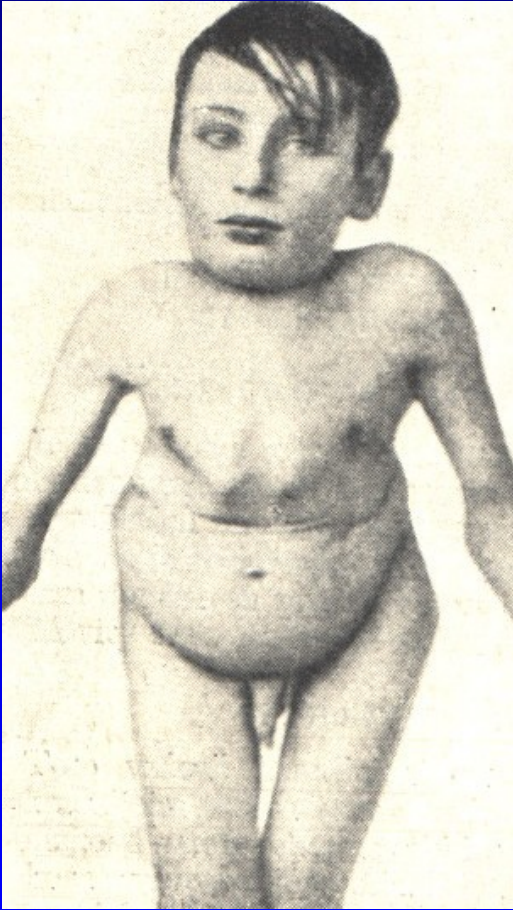Mukopolysacharidózy

Morquio- Brailsford syndrom

Hurlerův syndrom

Hunterův syndrom

Morquio- Brailsford syndrom



Snížení obratlů hrudní páteře
Kyfóza hrudní páteře
Krátká postava
Krátký krk
Pectus carinatum
Porucha kyčelních kloubů
Děti slabé

Obr. 63

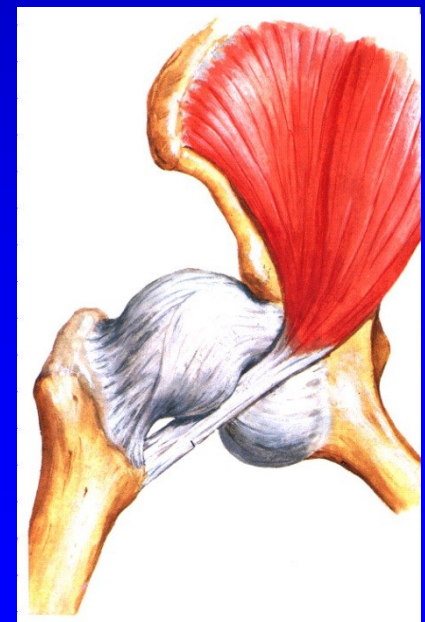
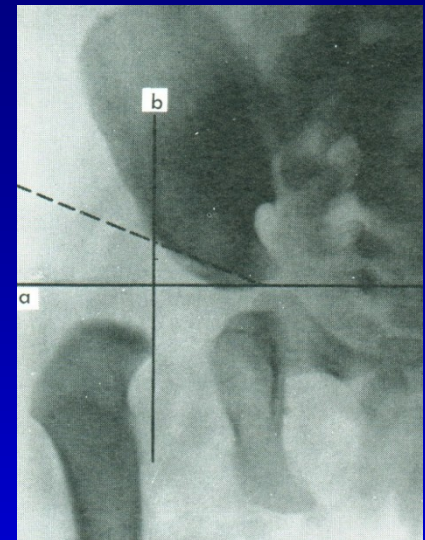
Vývojová dysplázie kyčelního kloubu VDK, DDH

Výskyt: 5 % všech dětí

ČR: 80-120 dětí s luxací /rok

3-5 x častěji děvčata

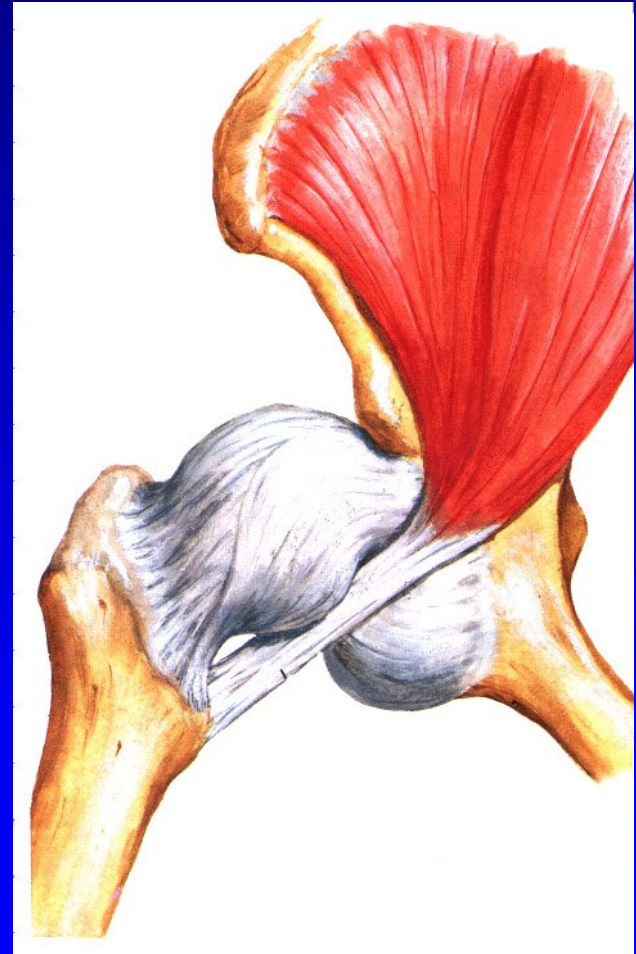
20 % postdysplastická koxartróza



Obr. 64

DDH- developmental dysplasia of the hip joint

Perinatalní a postnatální faktory
Geny pro acetabulární dysplázii
Geny pro kloubní laxitu
Zvýšená laxita- relaxin
Zevní síly
Porod koncem pánevním

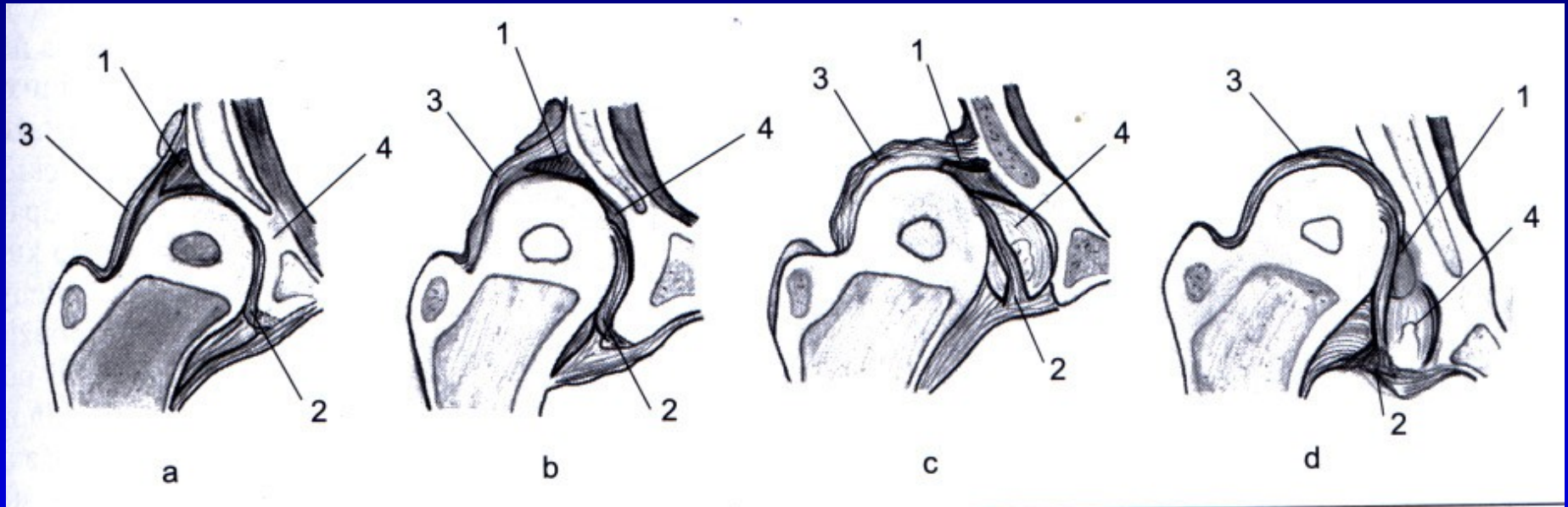


Obr. 64

DDH

1. Dysplasie
 - a- stabilní kyčel
 - b- nestabilní kyčel
 - strmá stříška
 - pozdní osifikace hlavice femuru
 - není decentrace
2. Subluxace
 - hlavice femuru je subluxována
3. Luxace
 - hlavice femuru je mimo acetabulum

DDH



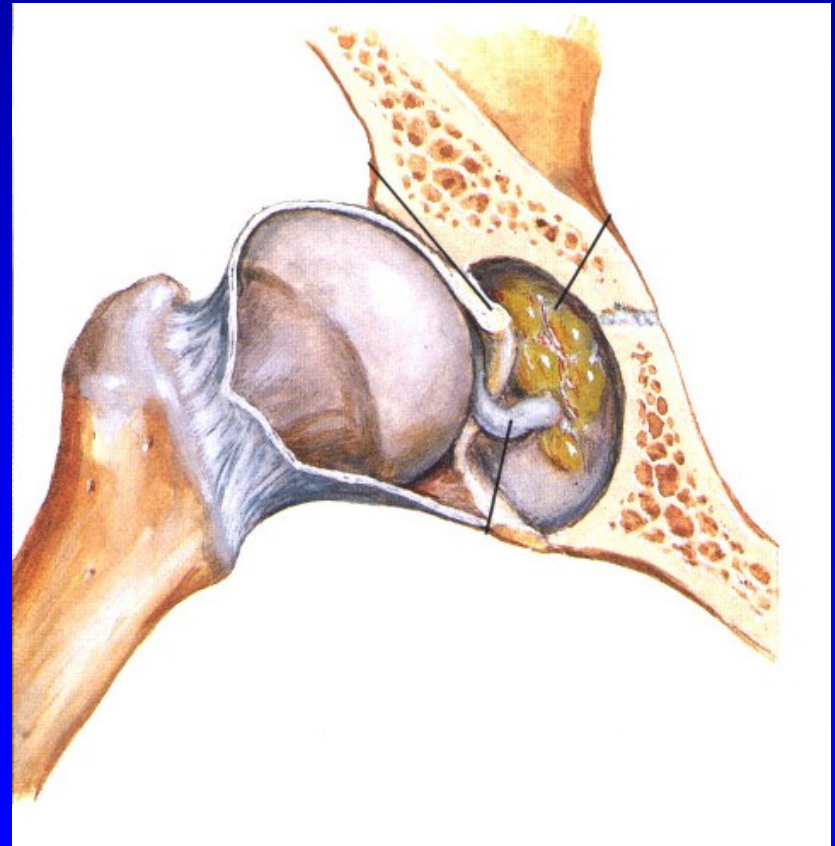
- a dysplasia, stable hip
- b dysplasia, unstable hip
- c subluxation
- d dislocation

Luxace - hlavička femuru je zcela mimo jamku

Luxatio marginalis

Luxatio supracotyloidea

Luxatio iliaca



Obr. 66

Příznaky u novorozence a kojence - jisté

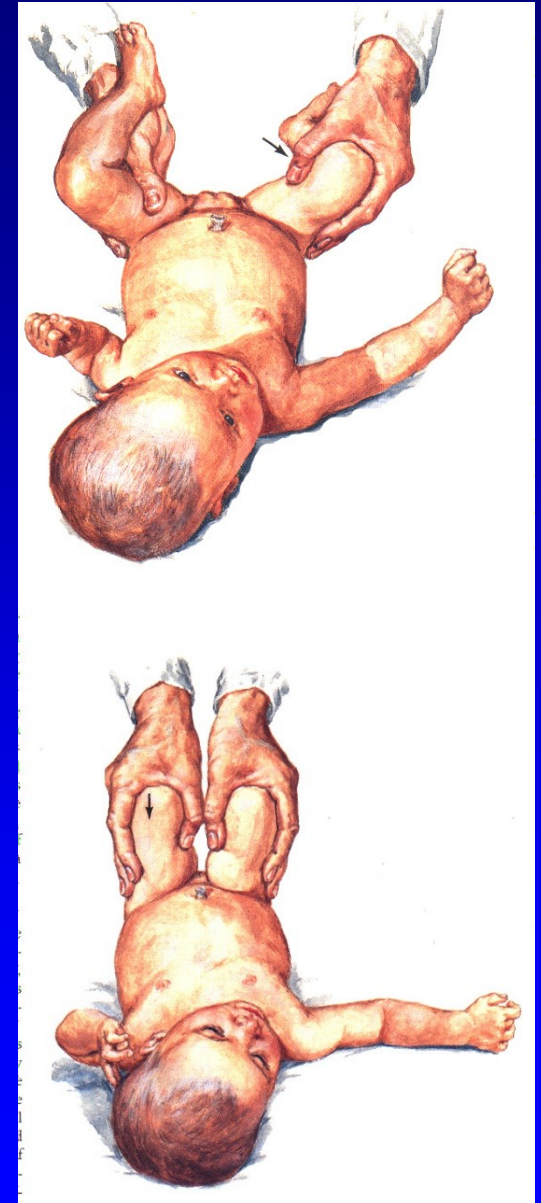
Ortolaniho abdukční test (repoziční)

Dislokační testy:

- Palménův test
- le Damanyho test
- Barlowův test

Vysoké postavení velkého trochanteru

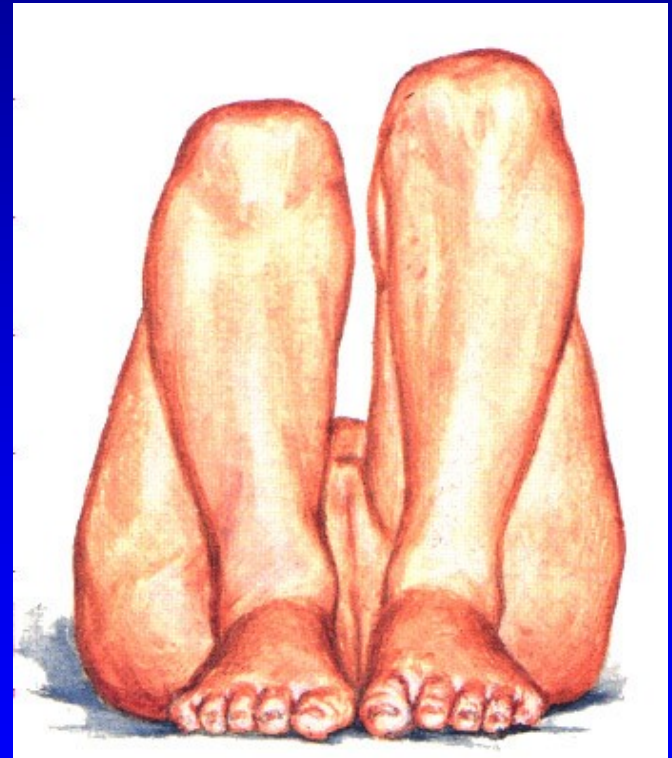Hlavička femuru hmatná pod abduktory nebo v inquině



Obr. 67

Příznaky u novorozence a kojence - vzbuzující podezření

Relativní zkrácení končetiny
Omezení abdukce
Příznak úhelnice:
při vnitřní rotaci lze flektované
koleno položit na podložku



Obr. 68

Příznaky u novorozence a kojence - upozorňující

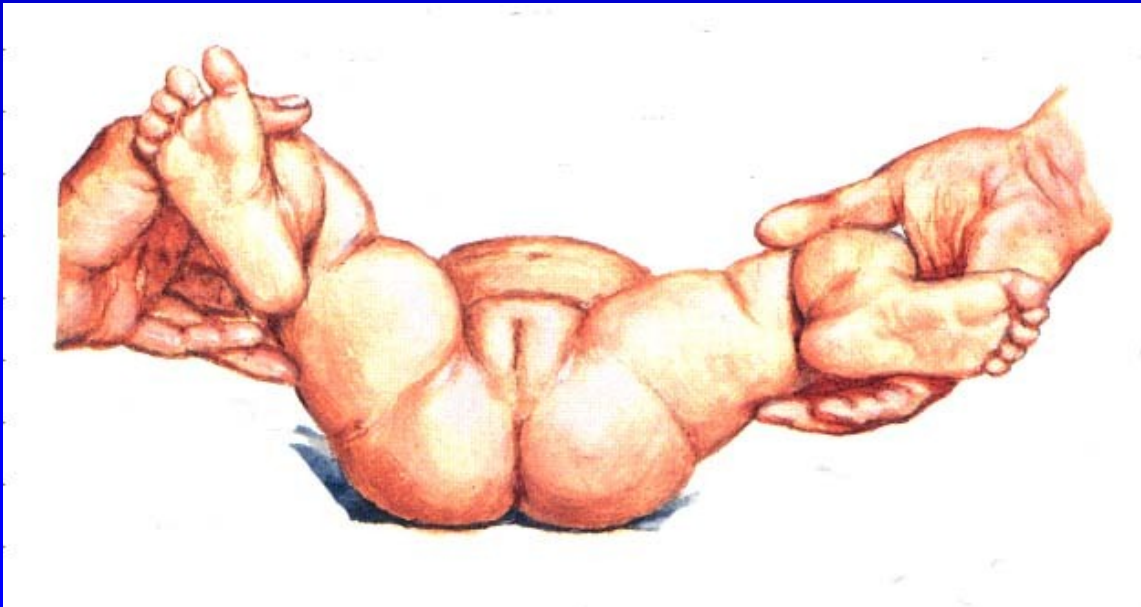Asymetrie kožních rýh a zářezů

Asymetrie inquinačních rýh

Asymetrie gluteofemorálních rýh

Omezení abdukce

Zvýšené napětí adduktorů



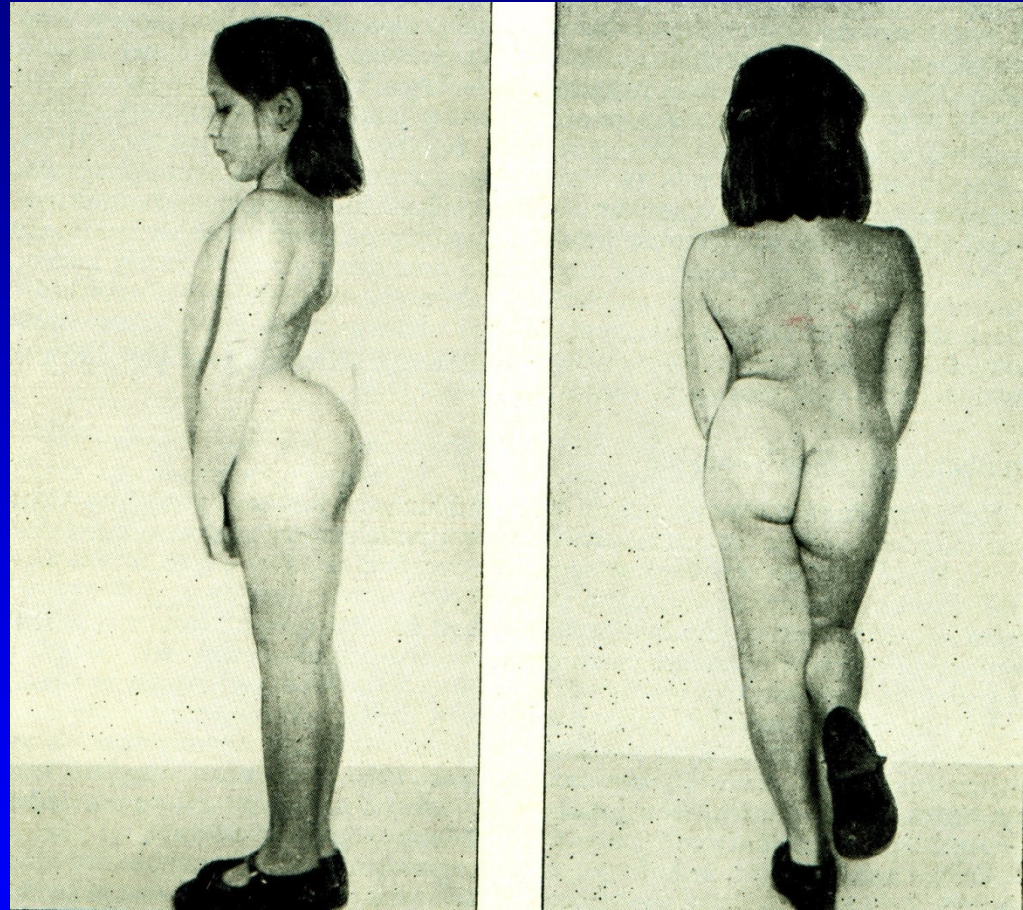
Obr. 69

Omezení abdukce

Příznaky u dětí, které chodí

Napadání a kulhání
Zkrácení končetiny
Trendelenburgův příznak
Vysunutí gluteální krajiny
zevně
Bederní hyperlordóza

Kolébavá kachní chůze
u oboustranné luxace



Obr. 70 Trendelenburgův příznak

Ultrasonografické vyšetření

Klasifikace dle Grafa

I a

I b

II a

II b

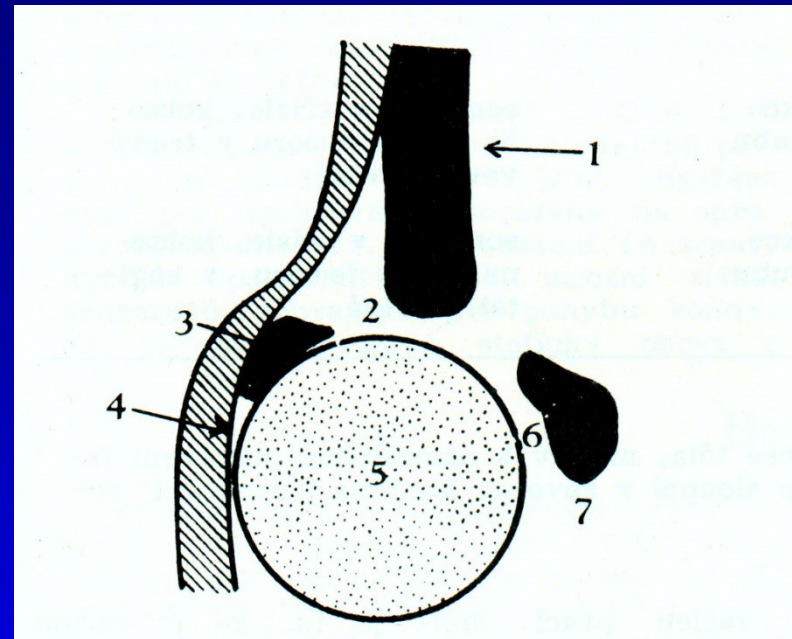
II c

II d

III a

III b

IV



Obr. 71

1- lopata kosti kyčelní

2- chrupavka zevního okraje acetabula

3- labrum acetabulare

4- kloubní pouzdro

5- hlavice femuru

6- kostěná strážka

7- dolní okraj kyčelní kosti

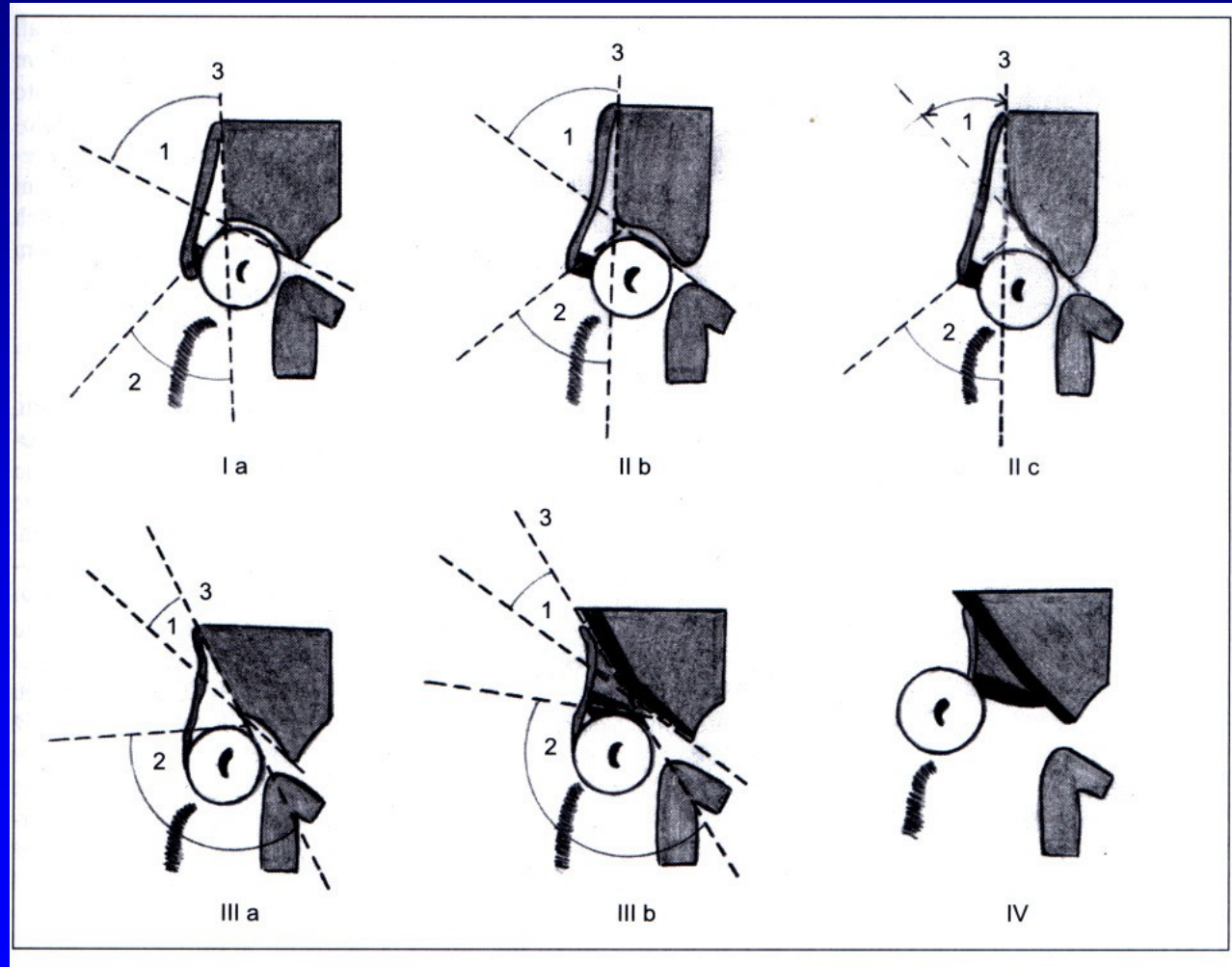
Grafova klasifikace- ultrasonografie

Ia, Ib normal

IIa,b,c,d dysplasia

IIIa,b subluxation

IV dislocation



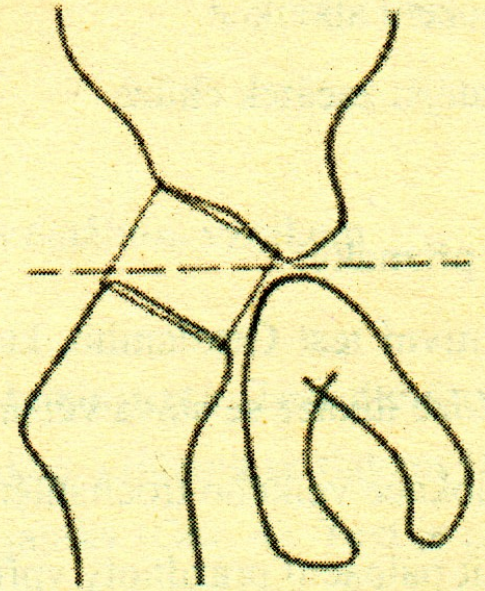
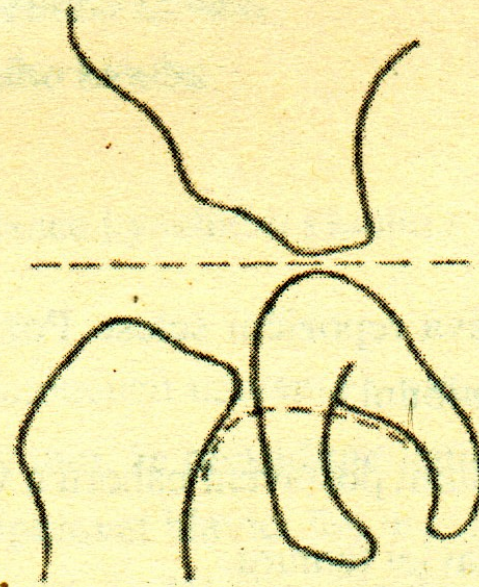
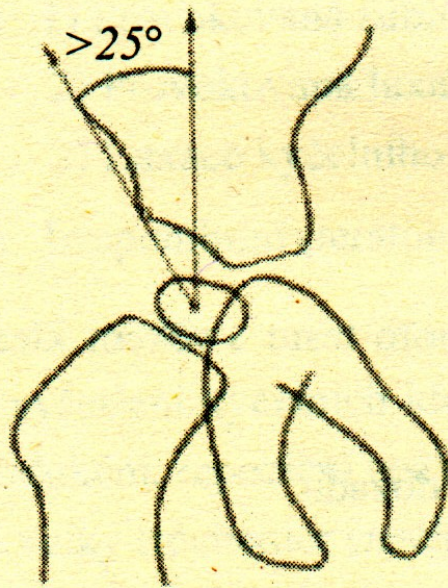
Vyšetření dětských kyčlí v ČR- trojí síto

1. týden po porodu- sono + klinické vyšetření
včasný záchyt a léčba

Po 6 týdnech sono a klinické vyšetření

Po 3 měsících sono a klinické vyšetření
RTG vyšetření při patologickém nálezu

RTG vyšetření- po 3 měsících věku



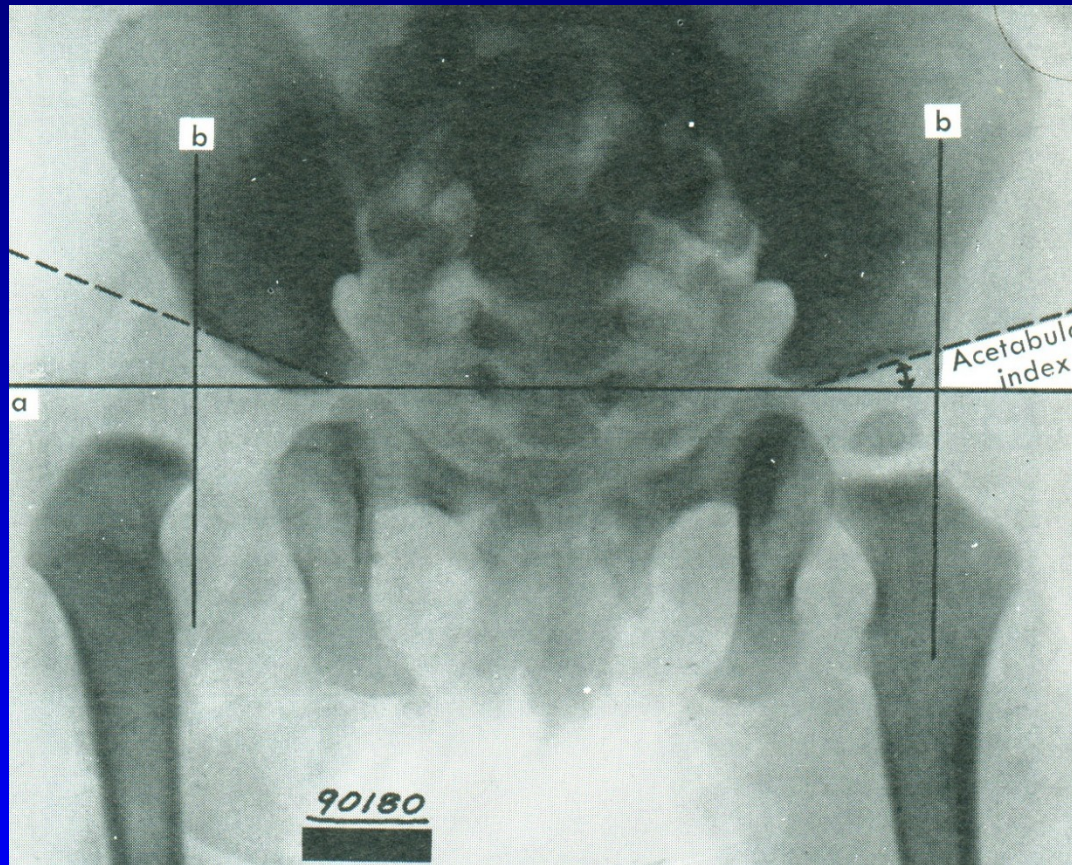
Obr. 72

Wibergův úhel

Shentonova linie

Kopitzův paralelogram

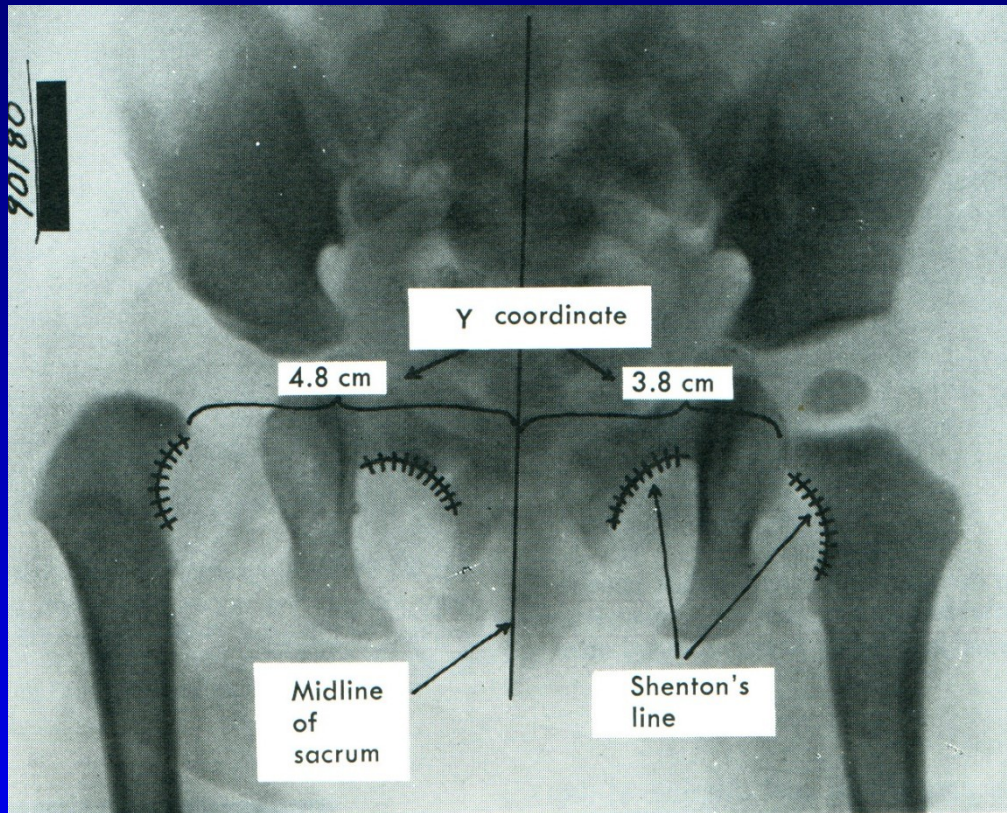
RTG vyšetření



Obr. 73

Luxace kyčelního kloubu vpravo
Chybí osifikace proximální epifýzy femuru

RTG vyšetření



Obr. 74

Luxace pravého kyčelního kloubu:
Femur je posunut proximálně a laterálně
Je porušena Shentovova linie
Chybí osifikace proximální epifýzy femuru

Konzervativní léčba

- zavřená repozice

Při diagnostice do 1 měsíce: repozice jemným manévrem do abdukce při Ortolaniho testu.

Dále udržovat Pavlíkovými třmeny.

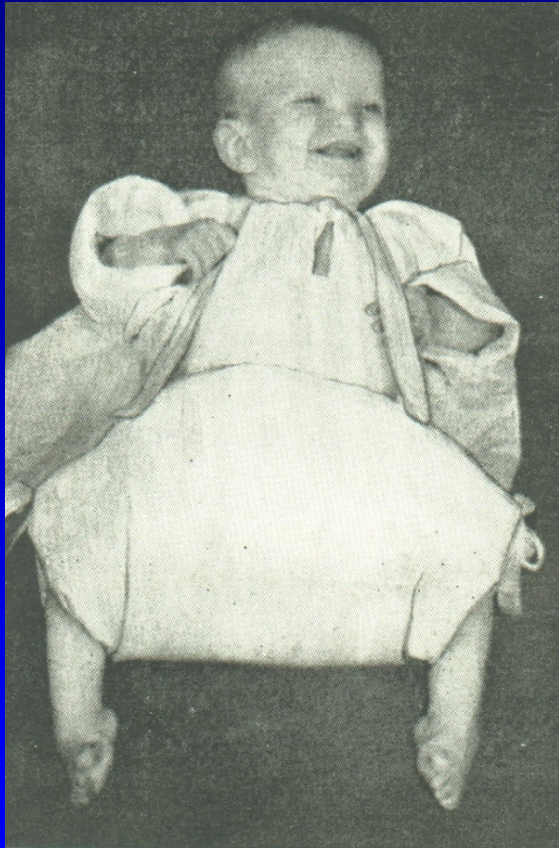Zajistit stabilní polohu v tzv. bezpečné zóně:

90-120 st flexe a 50-70 st abdukce.

Spontánní repozice: do 2- 3 měsíců od narození

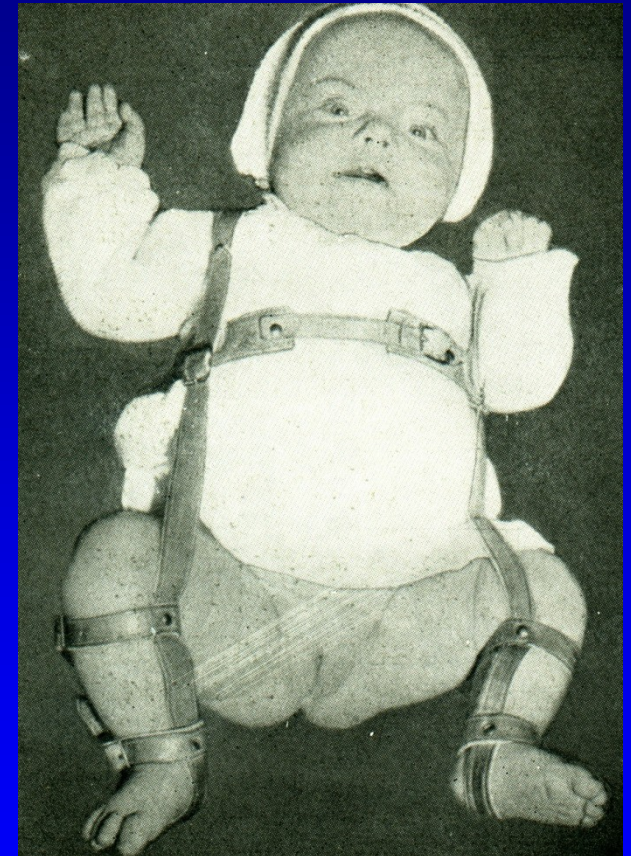- abdukční balení
- Frejkova peřinka
- Pavlíkovy třmeny

Konzervativní léčba - princip funkční léčby



Obr. 75

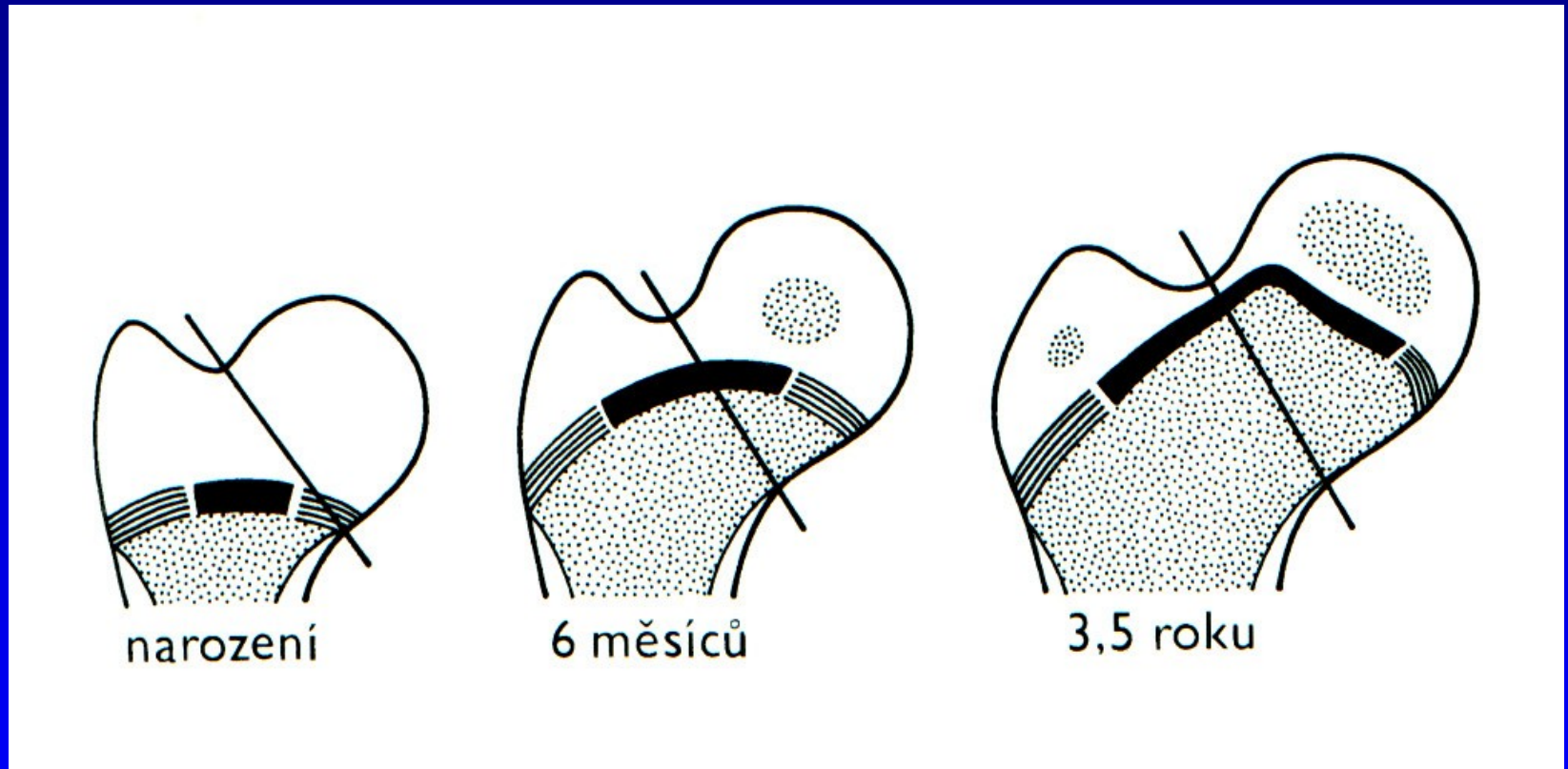
Frejkova peřinka
Frejka pillow



Obr. 76

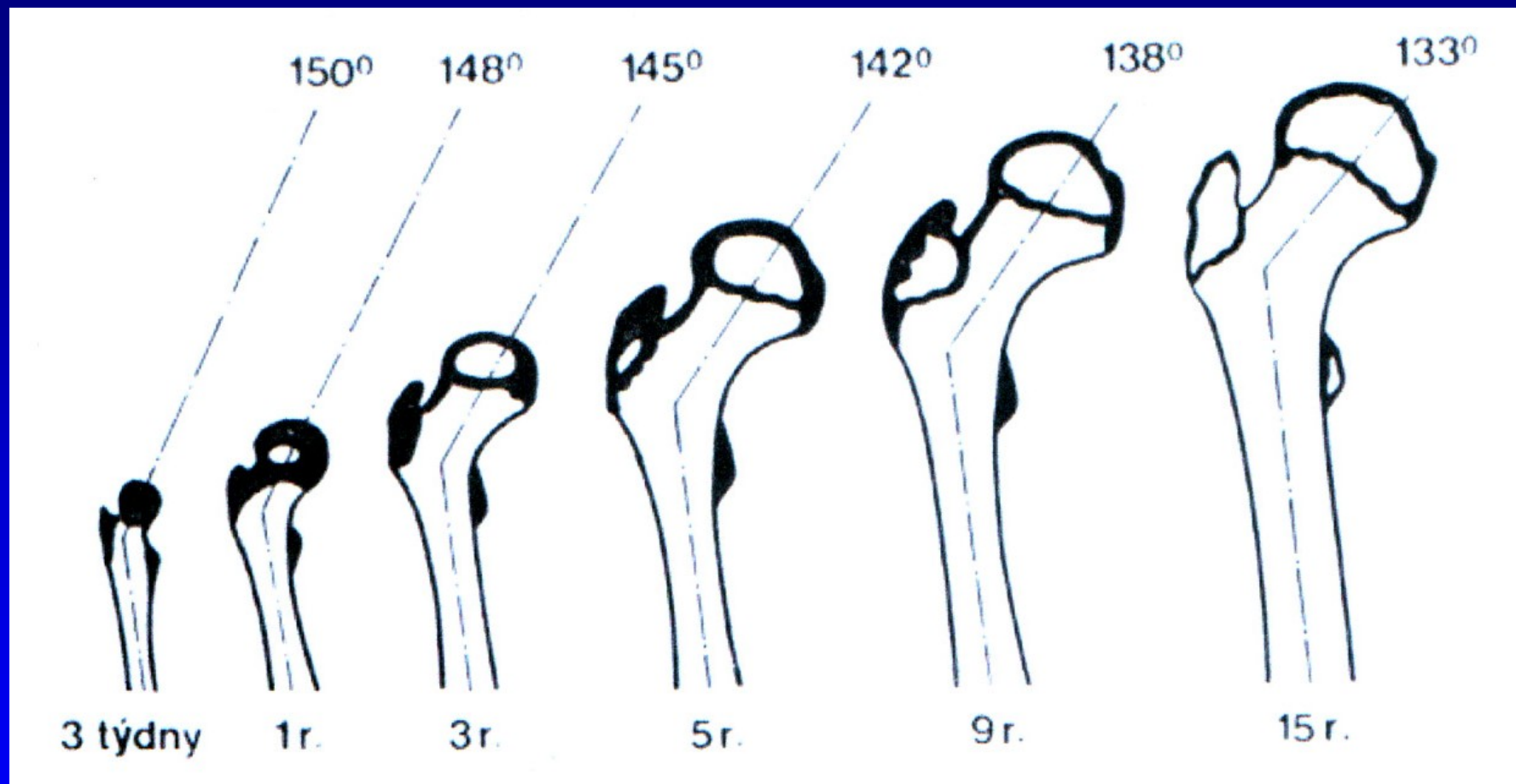
Pavlíkovy třmeny
Pavlik harness

Společná epifýza proximálního femuru - chondroepifýza



Společná růstová ploténka

Změna kolodiafyzárního úhlu femuru



Změna úhlu antevertze: při narození 40st
na konci puberty 10-15st

Osifikace proximálního femuru

Fýza hlavice
Fýza velkého trochanteru
Intraepifyzární zóna

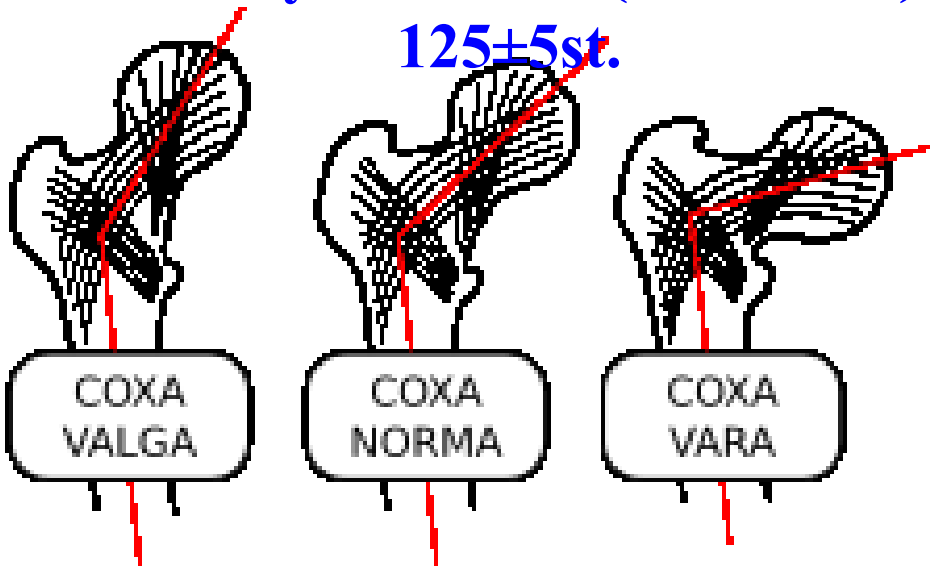
Chlapec 6 roků



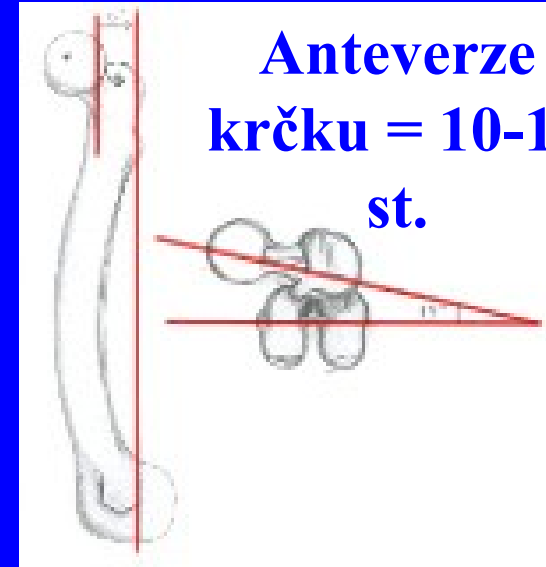Anatomie – skelet 2

Kolodiazární úhel (CCD úhel) =

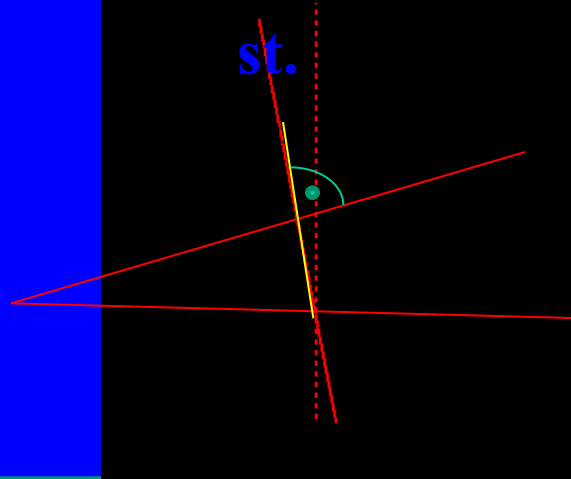
125±5st.



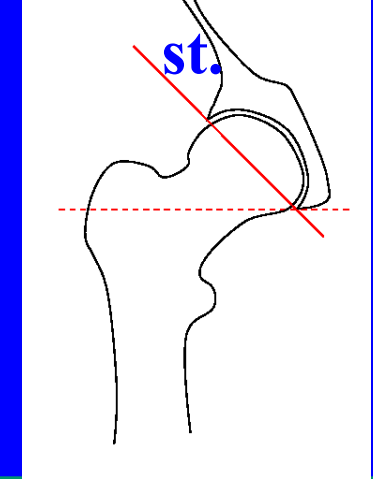
Anteverze krčku = 10-15 st.



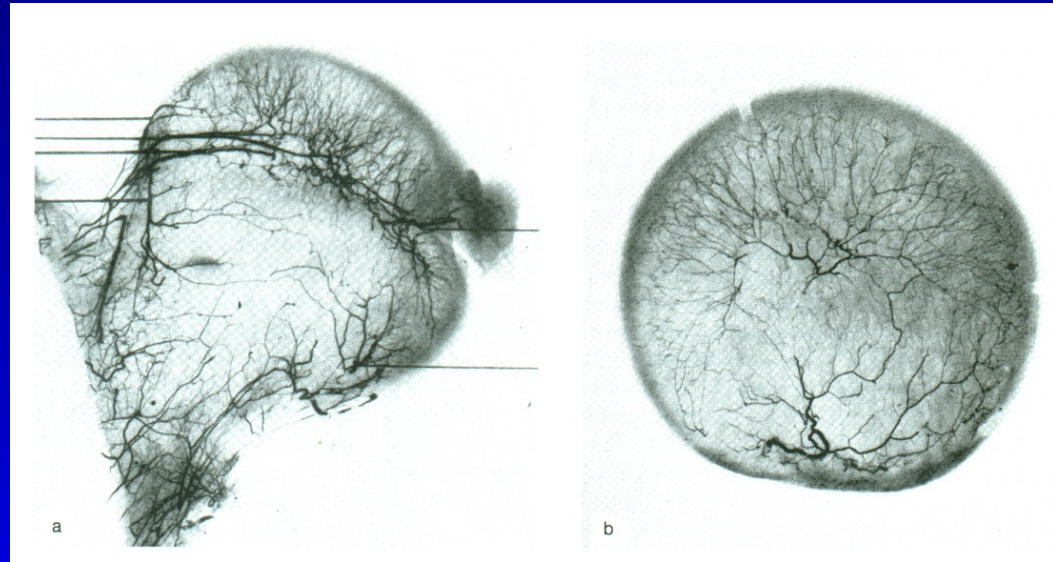
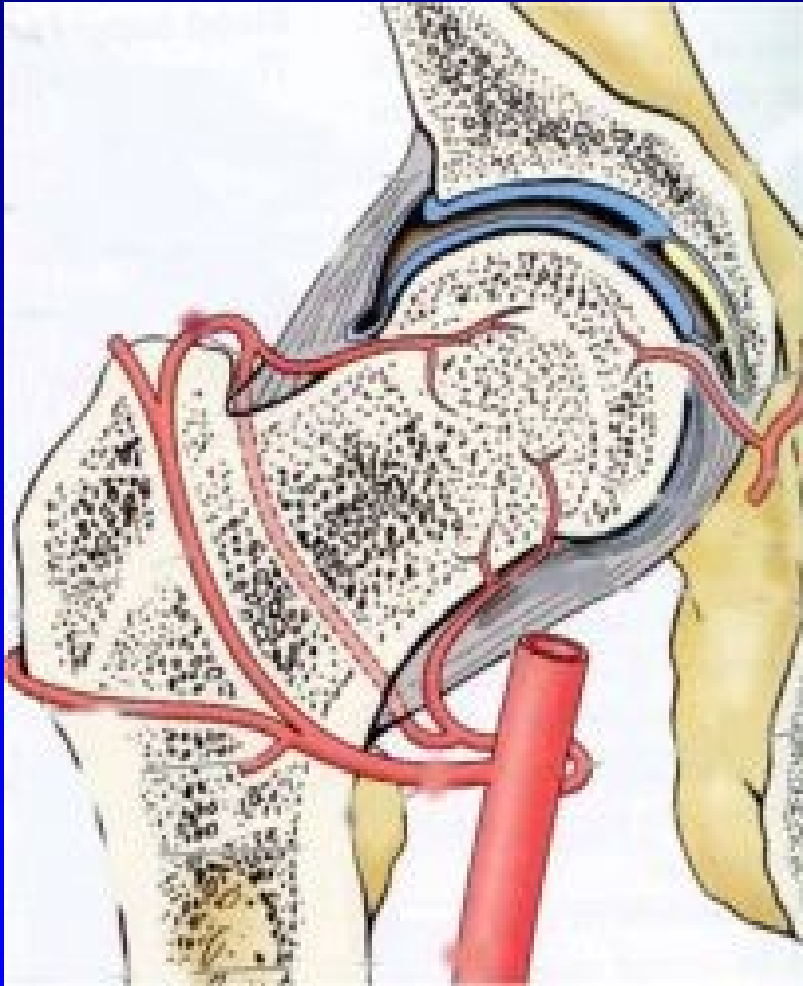
Anteverze acetabula = 5-10 st.



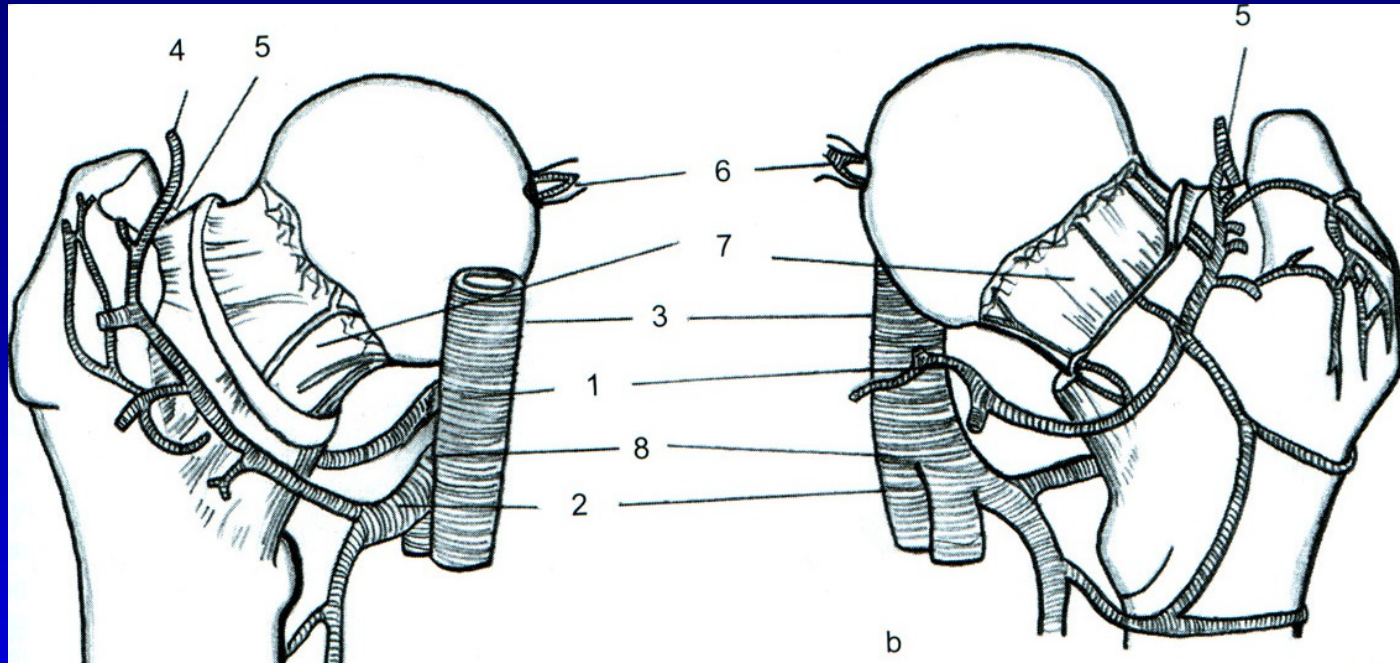
Anteverze acetabula = 5-10 st.



Cévy



Cévní zásobení kyčle



Femur: a. femoralis, a. profunda femoris

a. circumflexa femoris medialis – r. profundus – zadní plocha krčku

a. circumflexa femoris lateralis – r. transversus – přední plocha krčku

a. glutea superior et inferior, a. obturatoria (r. acetabularis),

a. capitis femoris, r. ascendens a. nutriciae femoris.

Cévní zásobení proximálního femuru

1. Bazální perikapsulární okruh

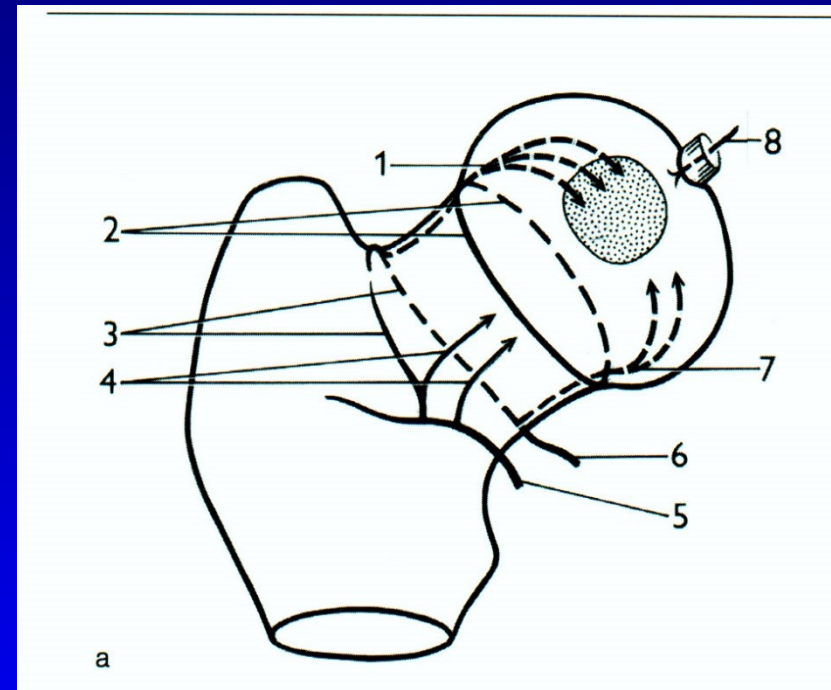
3/4 a. CFM

1/4 a. CFL

2. Krčkové retinakulární arterie

probíhají ve Weitbrechtových retinakulech:

- posterosuperiorní
- posteroinferiorní
- anteriorní

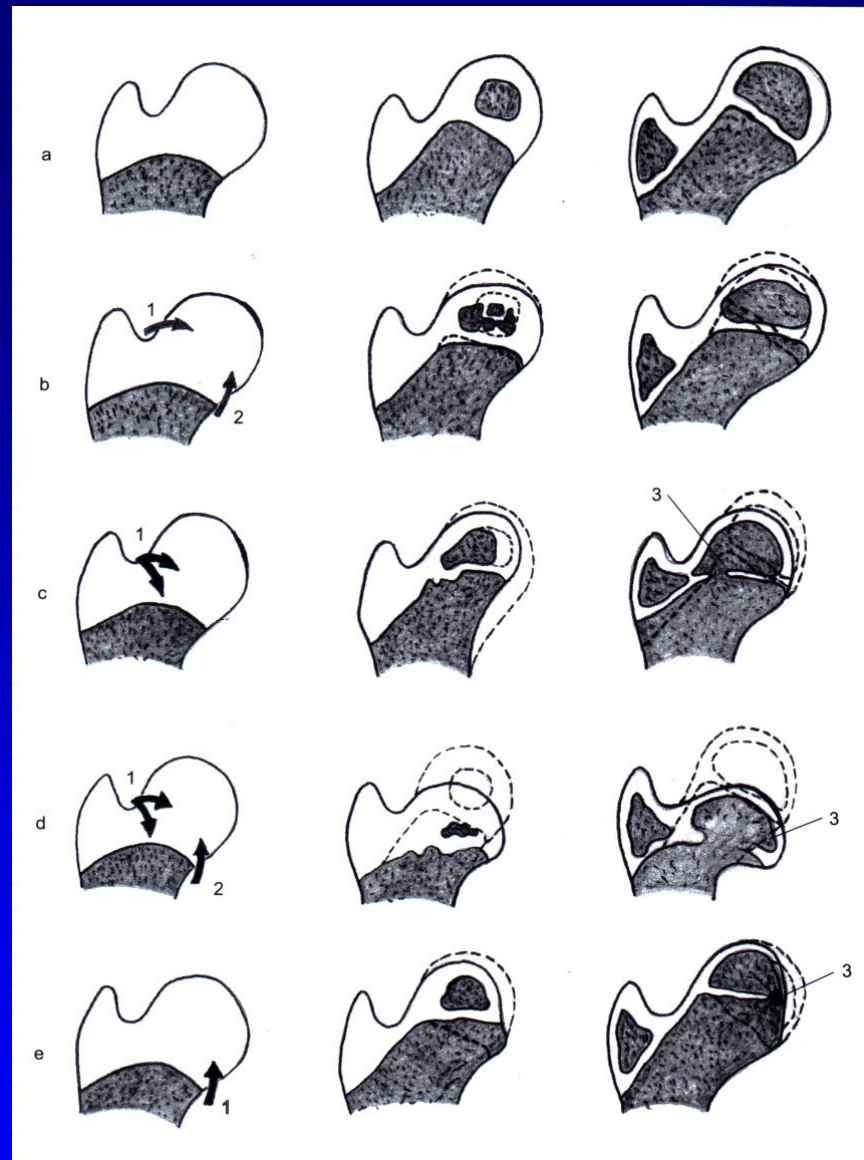


3. Hunterův subsynoviální okruh - při okraji kloubní chrupavky

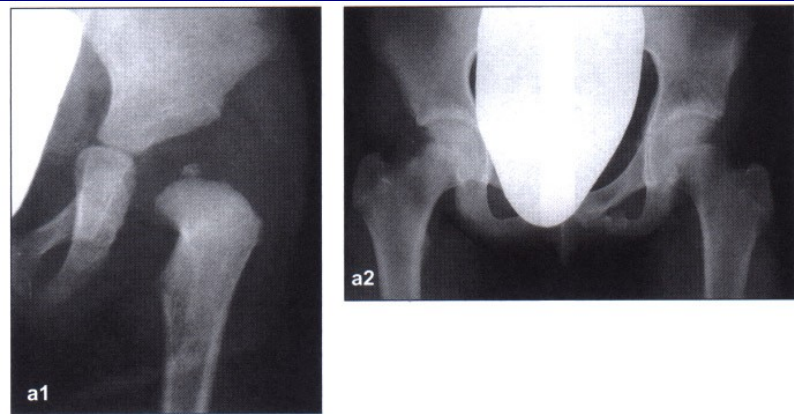
Epifyzární arterie směřují
do centra hlavice

Ischemická nekroza hlavice femuru u DDH

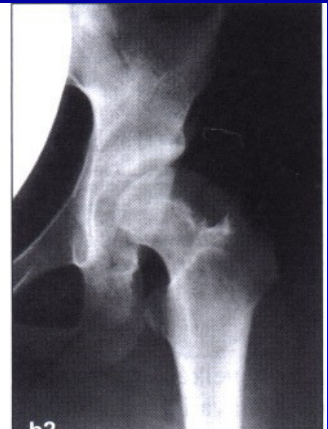
- a normal
- b type I slight flattening
- c type II valgus deformity
- d type III severe flattening,
varus neck
- e type IV medial part of
epiphysis



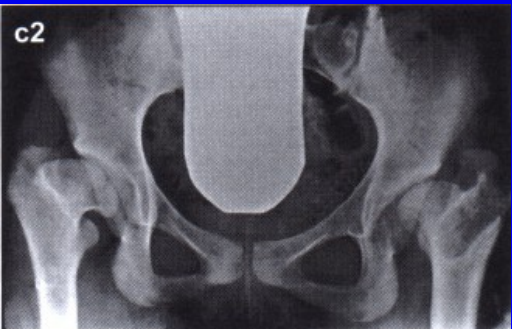Type I



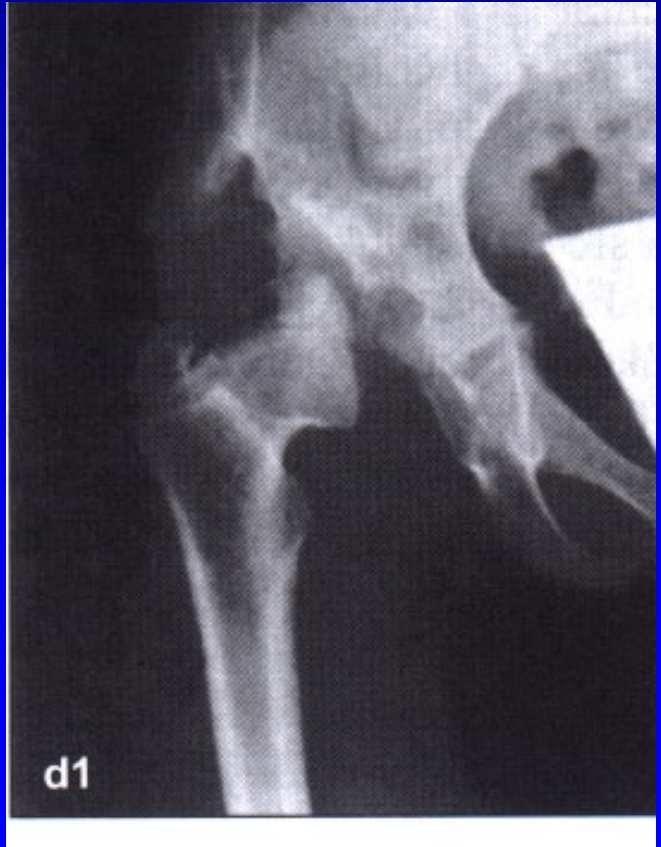Type II



Type III

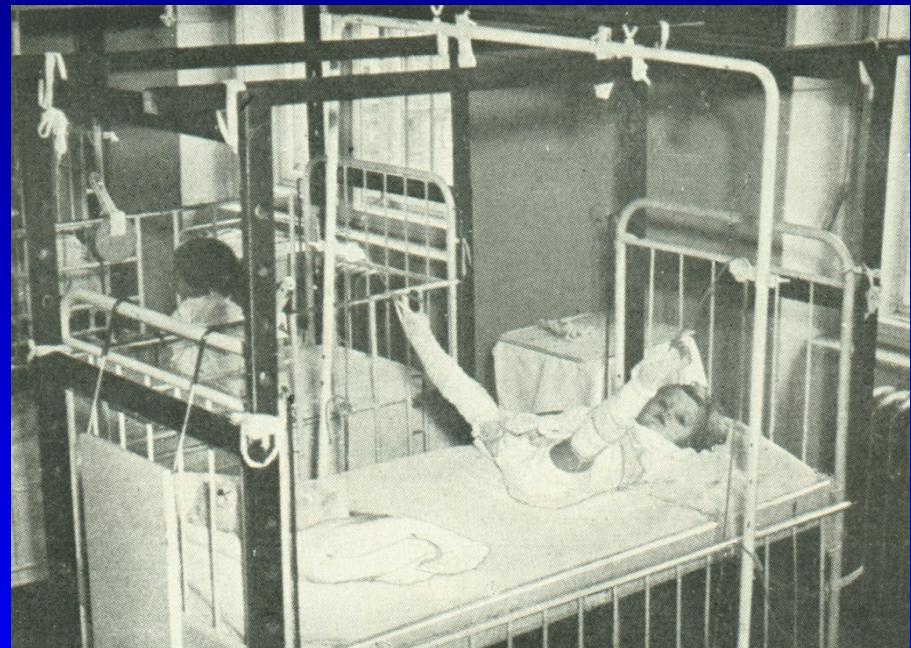


Type IV.



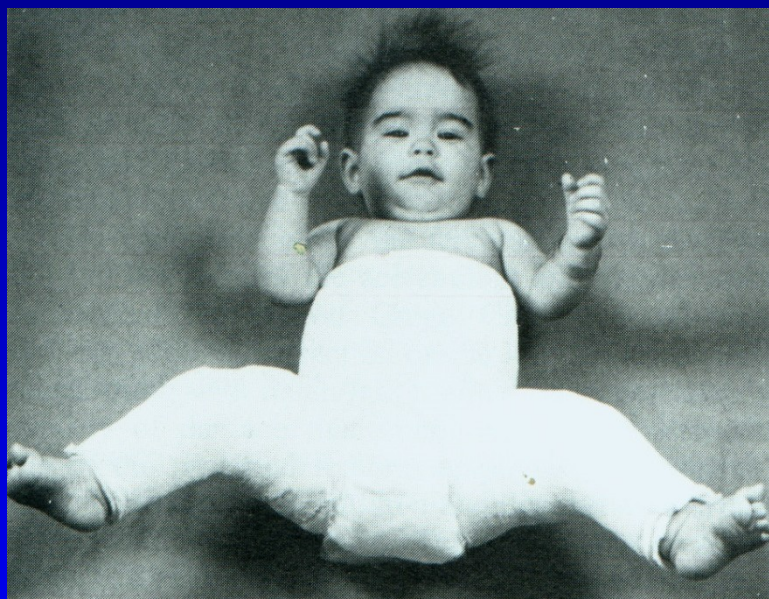
Konzervativní léčba - Over head traction

1. 2 týdny horizontální trakce
10-15 % hmotností za každou DK.
2. 4 týdny flexe 110 st s postupným
zvětšováním abdukce do 70 st.
Udržovat hýždě nad podložku.
3. Oboustranná spika, flexe 100st,
abdukce 50 st. na 6 týdnů.
4. Doléčení Pavlíkovými třmeny.




Obr. 77

Kyčelní spika



Obr. 78

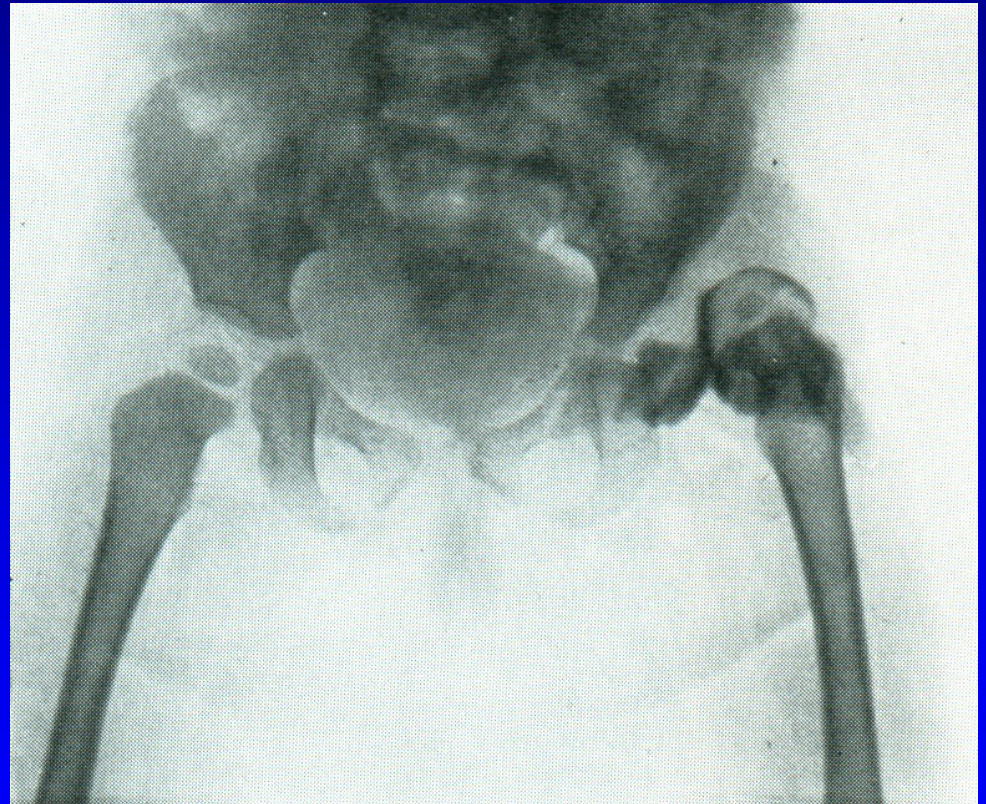Abdukční aparát



Obr. 79

Pokud nedojde k repozici- artrografie nebo MRI vyšetření

Levá kyčel:
Invertovaný limbus
Konstrikce pouzdra
tvaru přesýpacích
hodin

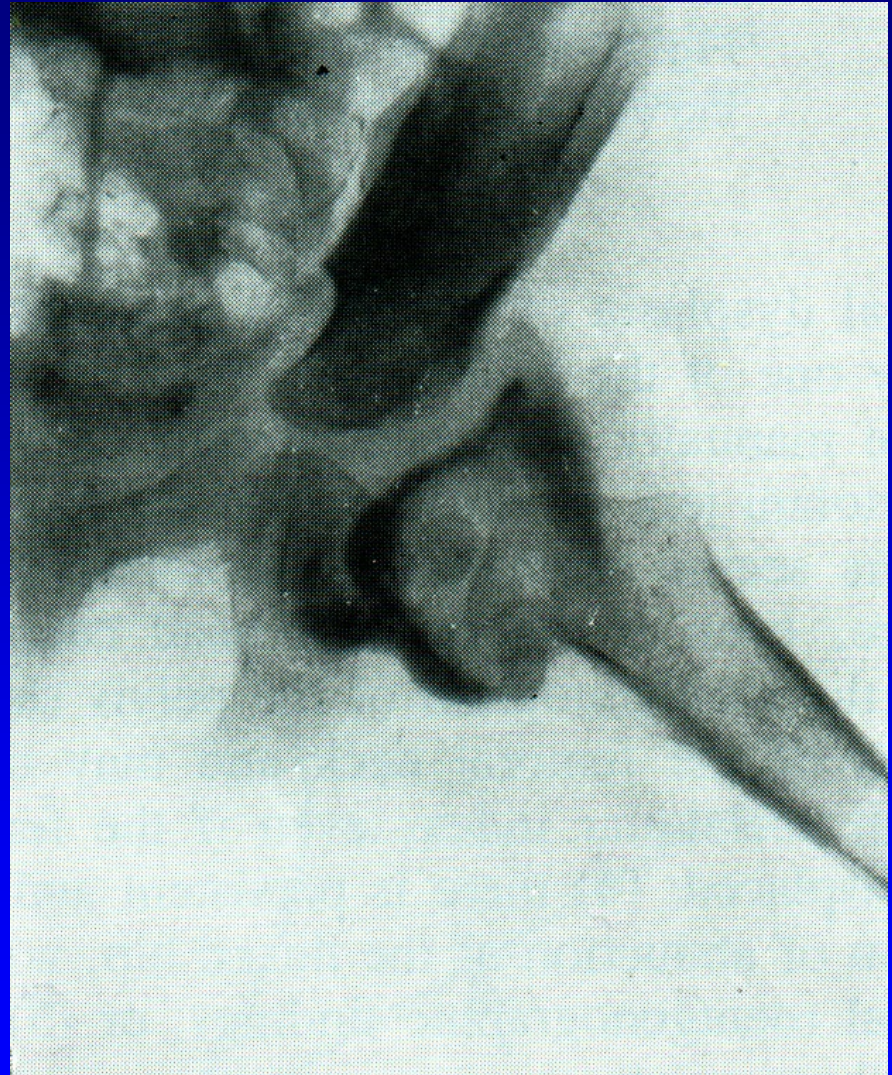


Obr. 80

Artrografie

Velký invertovaný
limbus

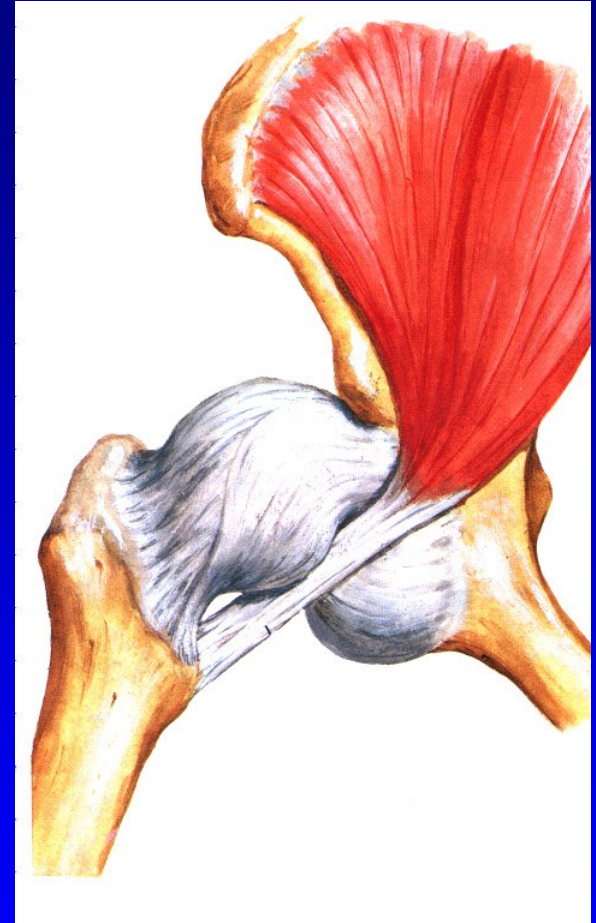
dichotomická
hlavice femuru



Obr. 81

Repoziční překážka

1. Invertovaný limbus
2. Kl. pouzdro tvaru přesýpacích hodin
3. Hypertrofické lig. capitis femoris
4. Šlacha m. iliopsoas
5. Velká antevertze krčku femuru



Obr. 82 Šlacha m. iliopsoas bránící repozici

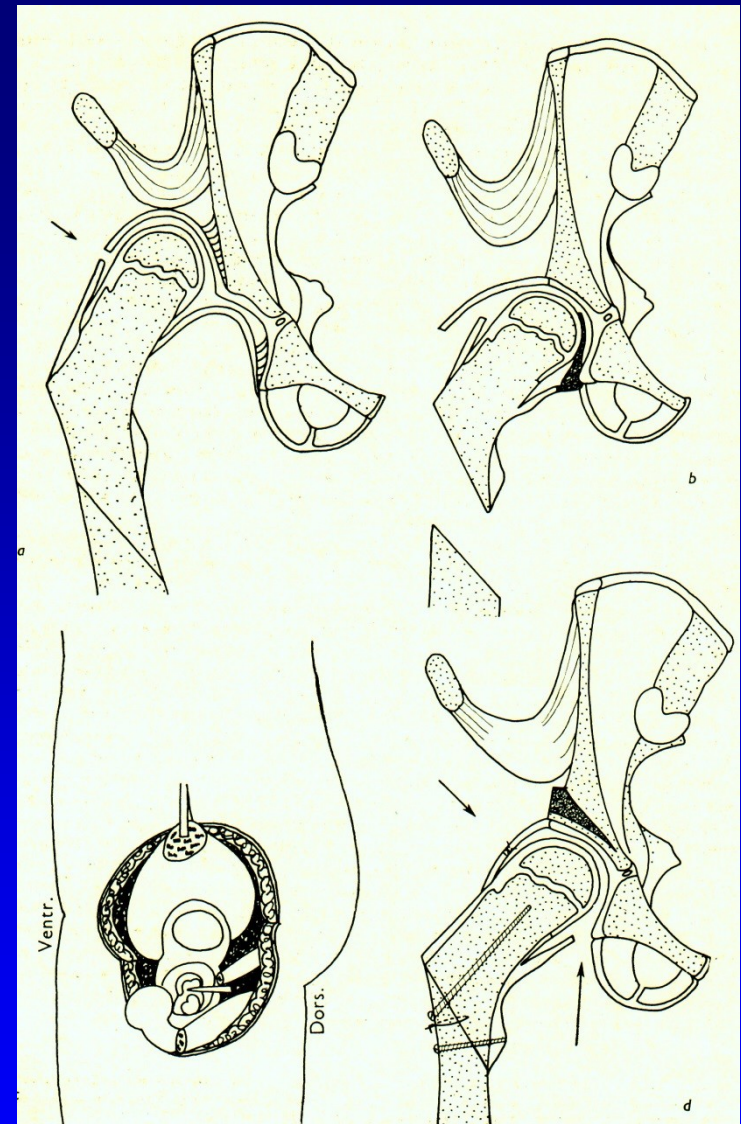
Otevřená repozice

Odstranění repoziční překážky

Repozice hlavice do acetabula

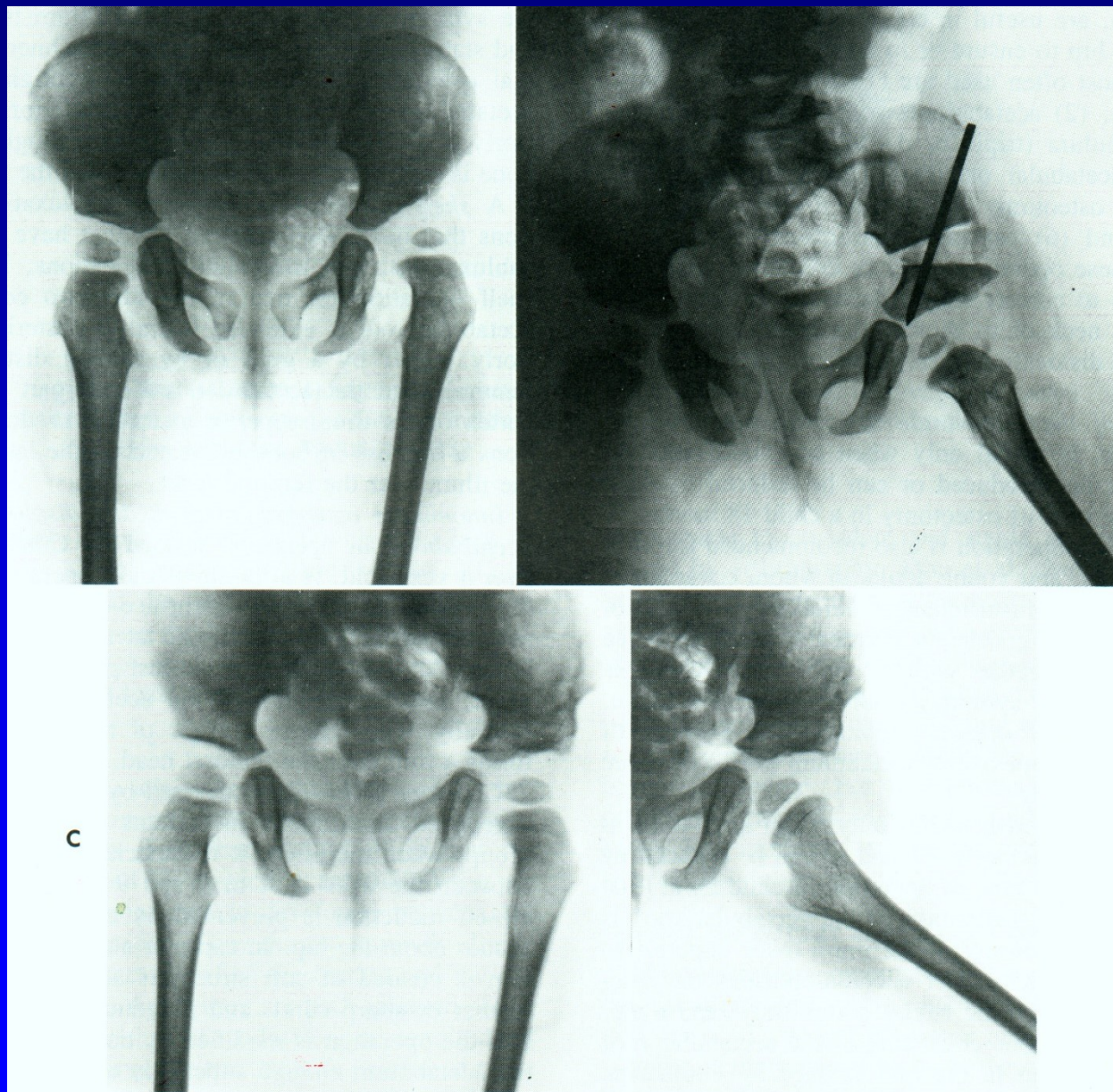Osteotomie pánve-
Salter, Dega, Pemberton

Úprava kolodiafyzární úhlu
a antevertze (osteotomie)



Obr. 83 Otevřená repozice podle
Zahradníčka

Osteotomie pánve sec. Salter



Operační léčba

Plastika stříšky- acetabuloplastika

Osteotomie pánve:

Steel, Sutherland, Eppright, Chiari

Osteotomie femuru :

- varizační
- valgizační
- zkracovací
- derotační

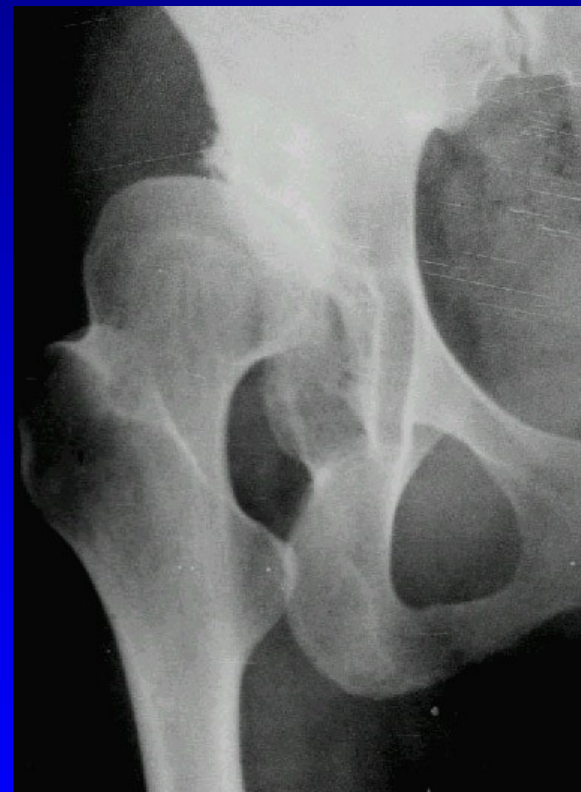Komplikace léčby

Ischemická nekróza hlavice femuru:

- Cévní okluze extrakapsulárně
- Cévní okluze intrakapsulárně

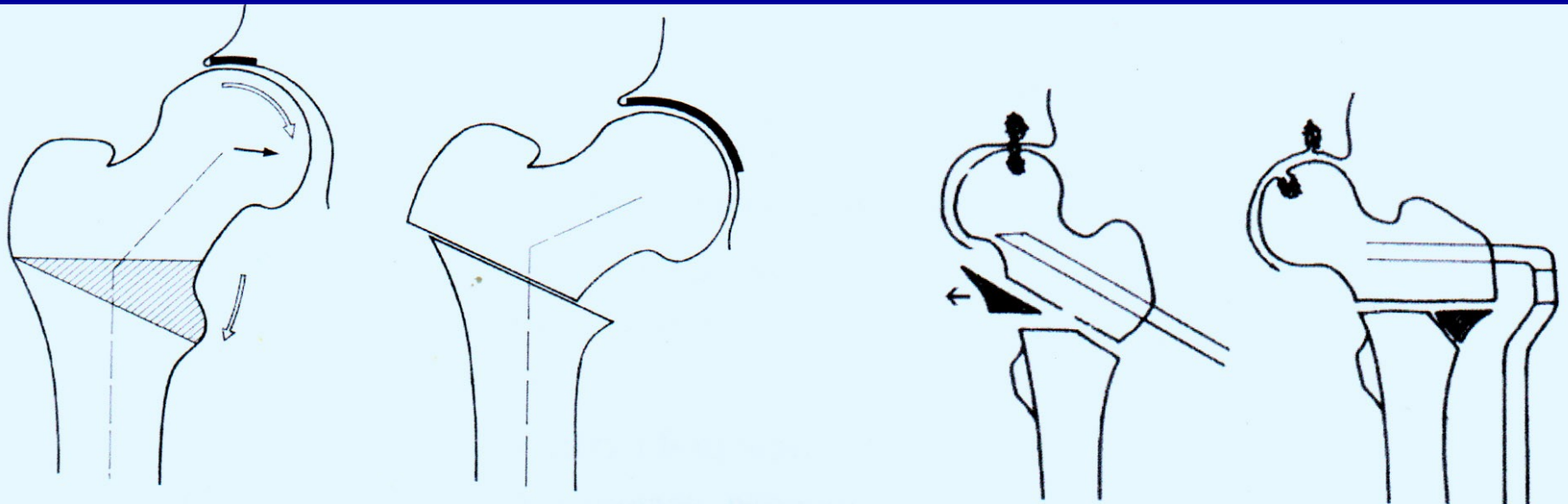
Reziduální dysplázie

Poškození labra



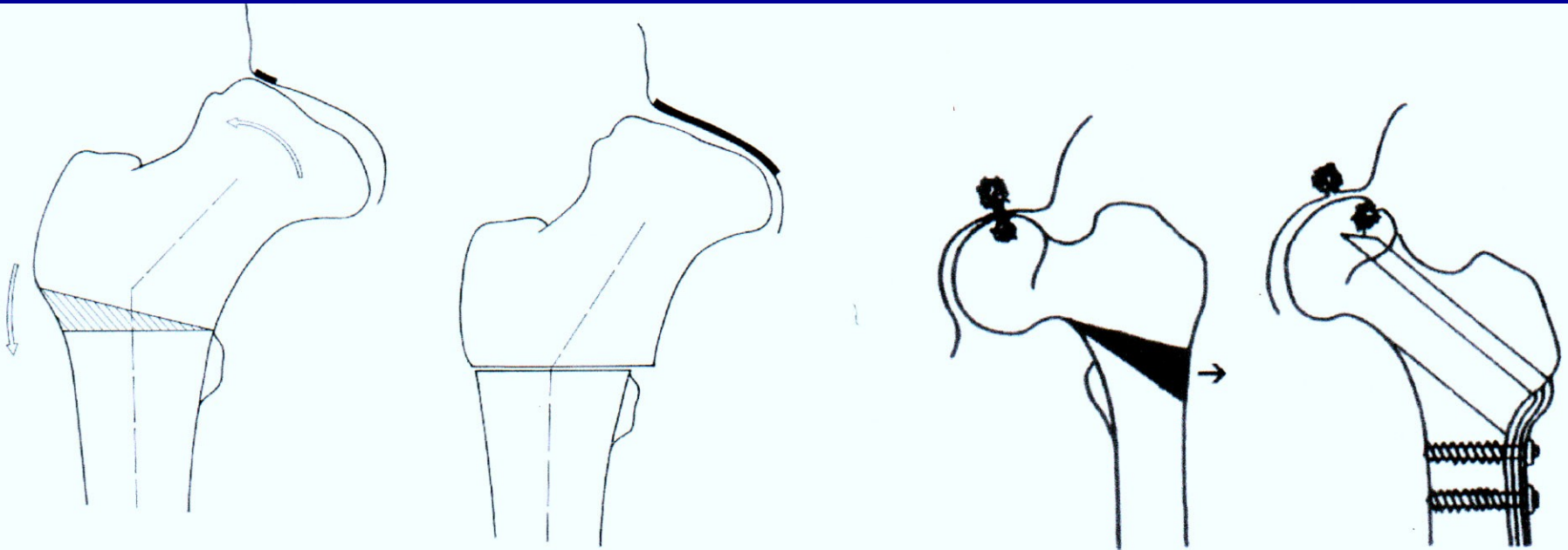
Obr. 90

Varizační osteotomie



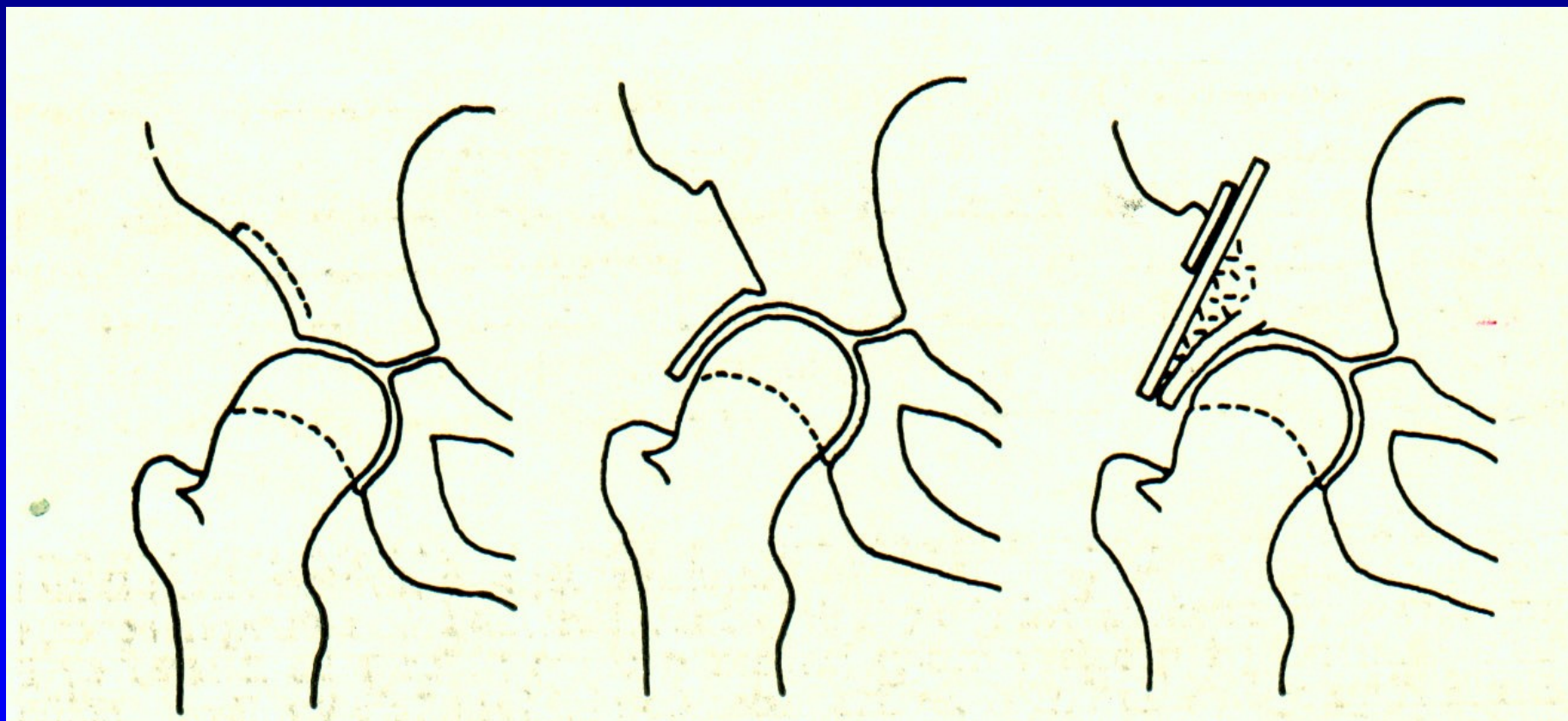
Obr. 85

Valgizační osteotomie



Obr. 86

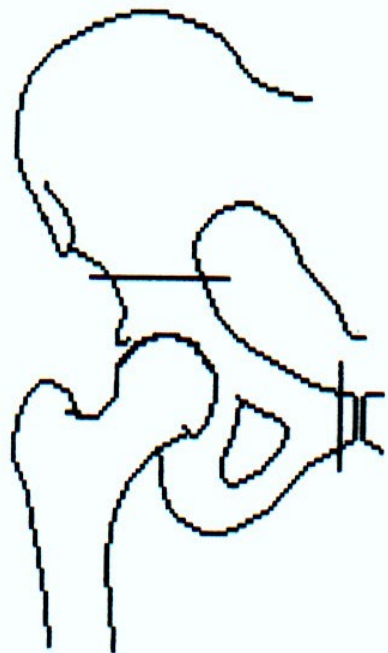
Plastika stříšky




Obr. 87

Osteotomie pánve


Sutherland



Steel

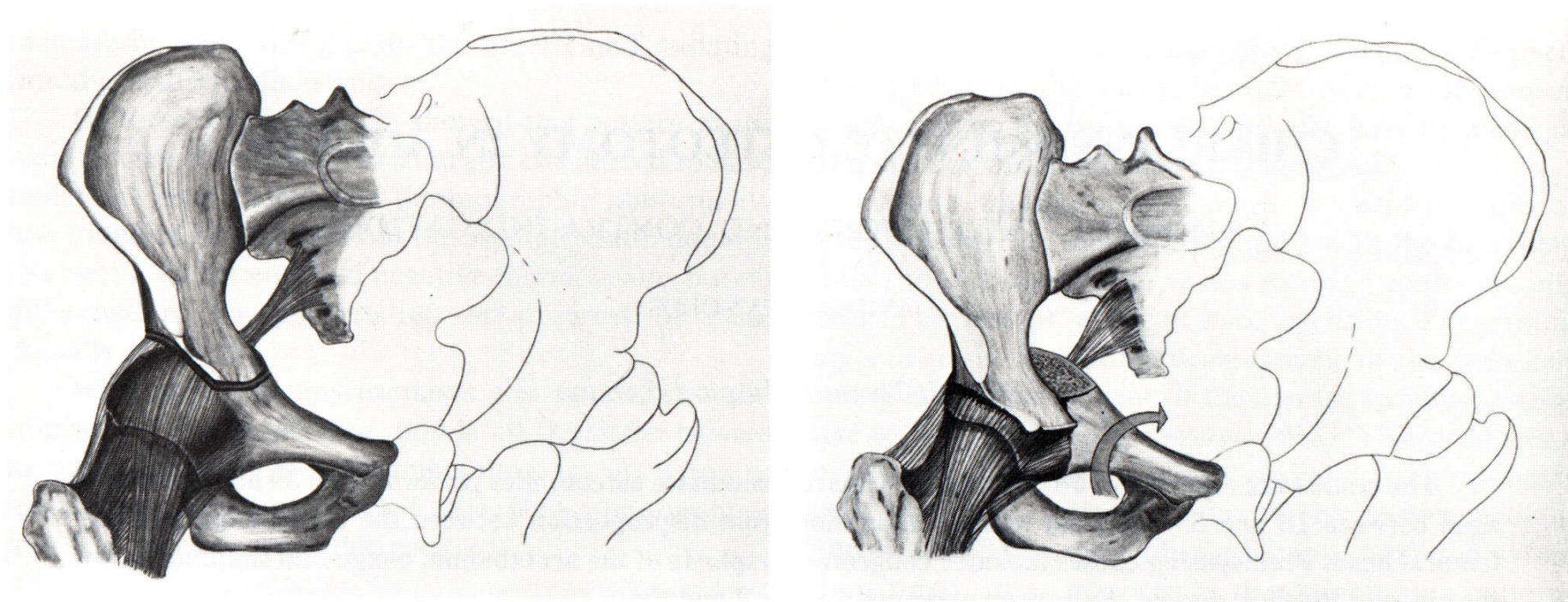


Eppright



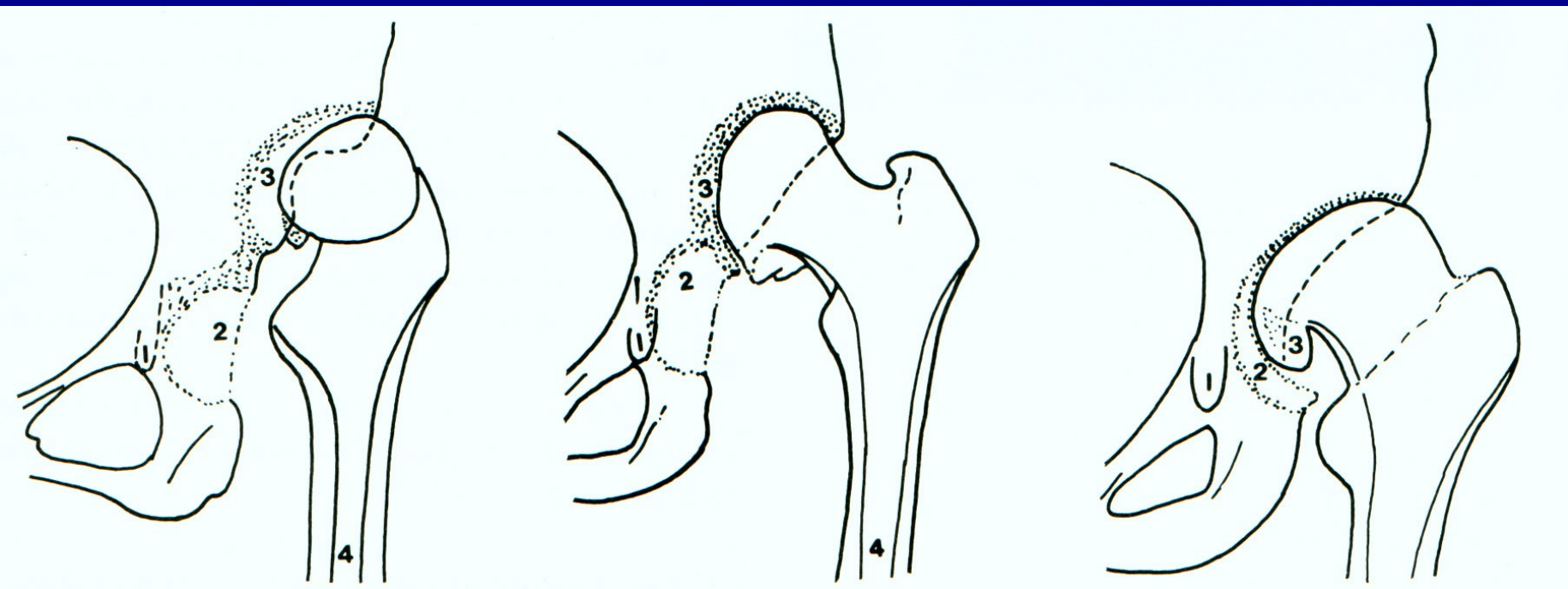
Obr. 88

Osteotomie pánve sec. Chiari



Obr. 89

Vývojová dysplázie kyčle- dospělí



Obr. 65

Luxace

Subluxace

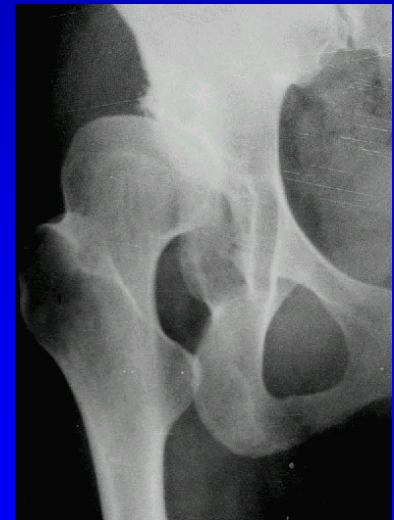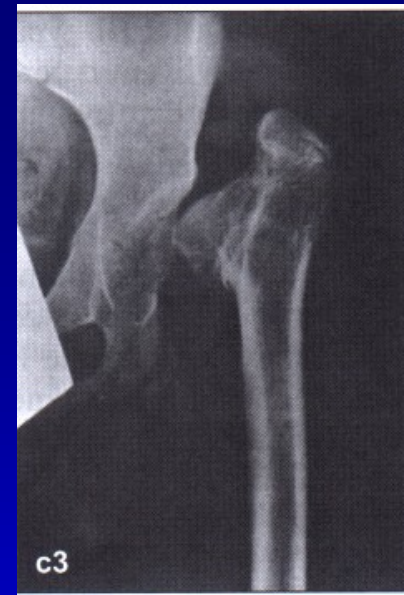Dysplázie

Následky DDH

Ischemic necrosis of femoral head

Residual deformity

Damage of the labrum



Následky VDK v dospělosti

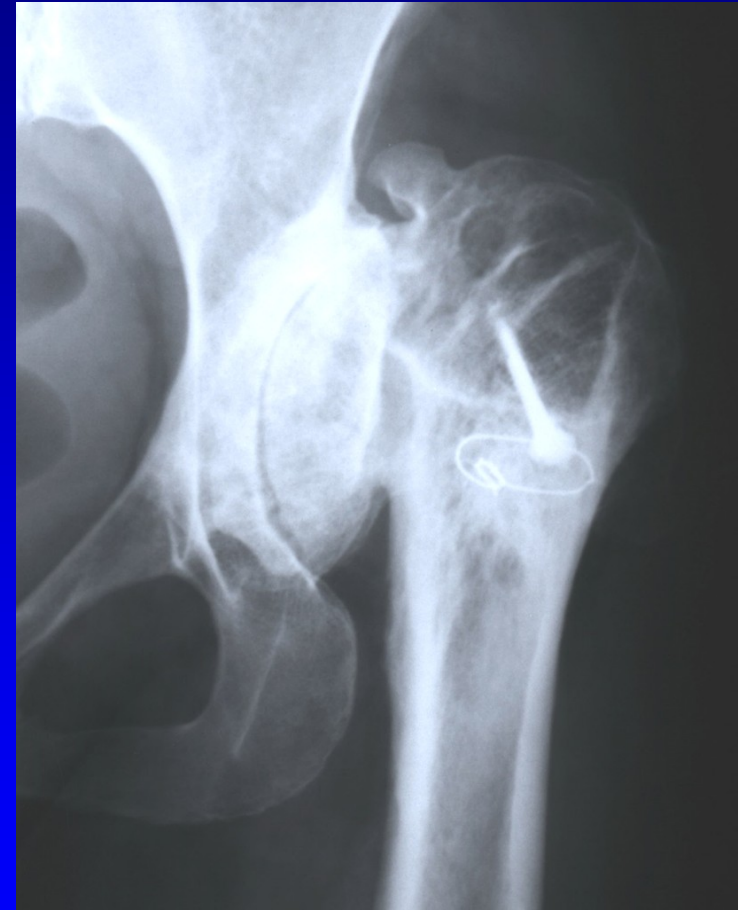Předčasný rozvoj artrózy kyčle

Bolesti, omezení pohybu

Kulhání

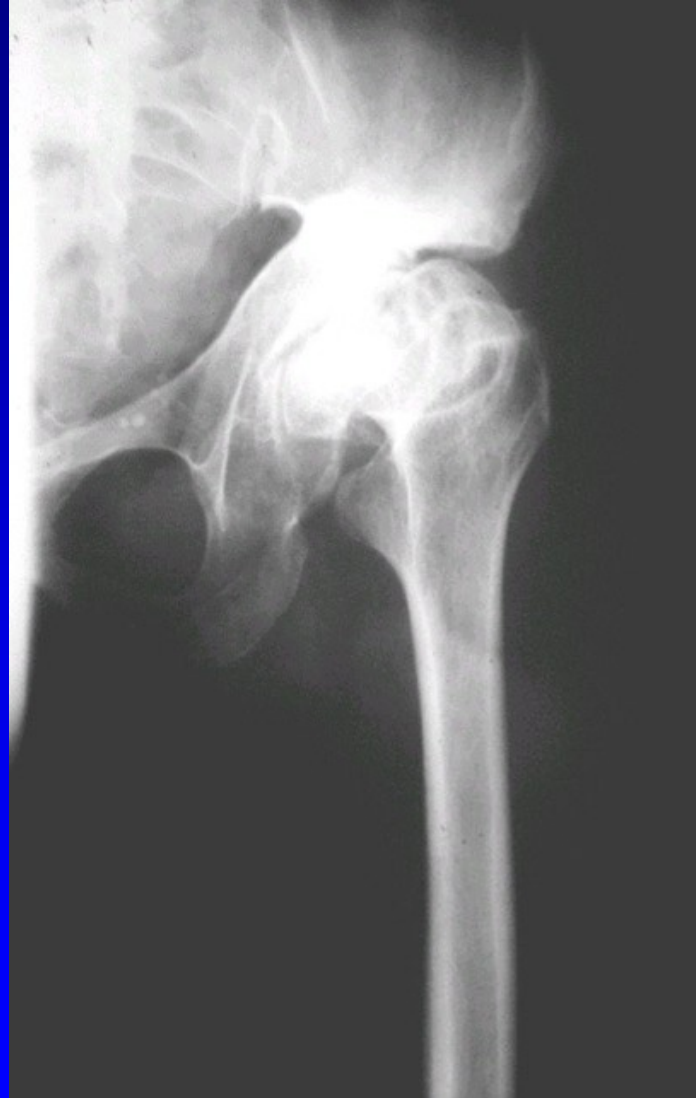Snížení životního komfortu

Pomůcky pro chůzi



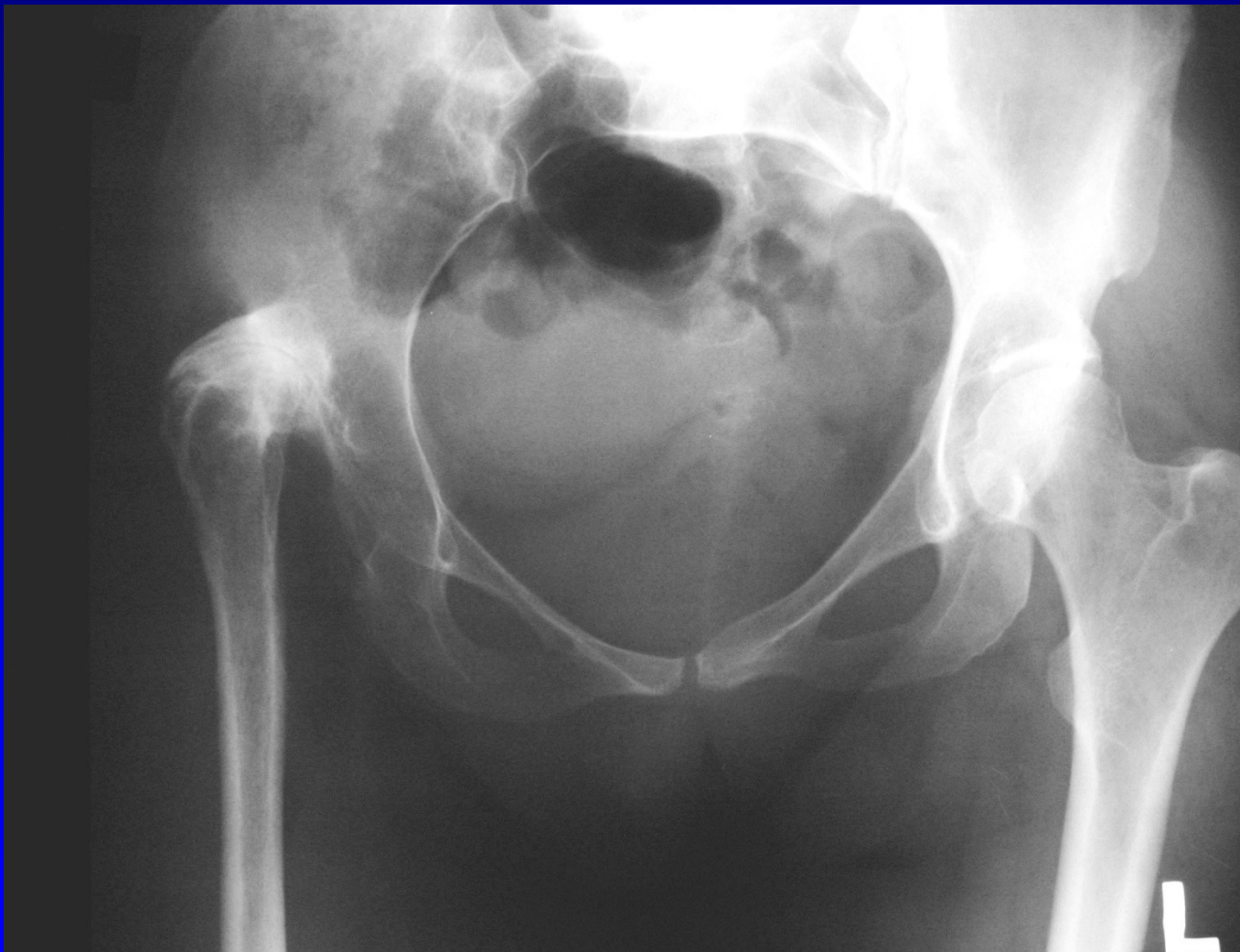
Obr. 91

Coxarthrosis l. sin. gr. IV., stp. op. sec. Chiari



Obr. 92

Inveterovaná luxace pravé kyčle



Obr. 93

Použitá literatura

Janíček, P.: Ortopedie. Lékařská fakulta MU v Brně,
2001.

Spoluautoři: Dufek, P., Chaloupka, R., Krbec, M.,
Poul, J., Procházka, P., Rozkydal, Z.