

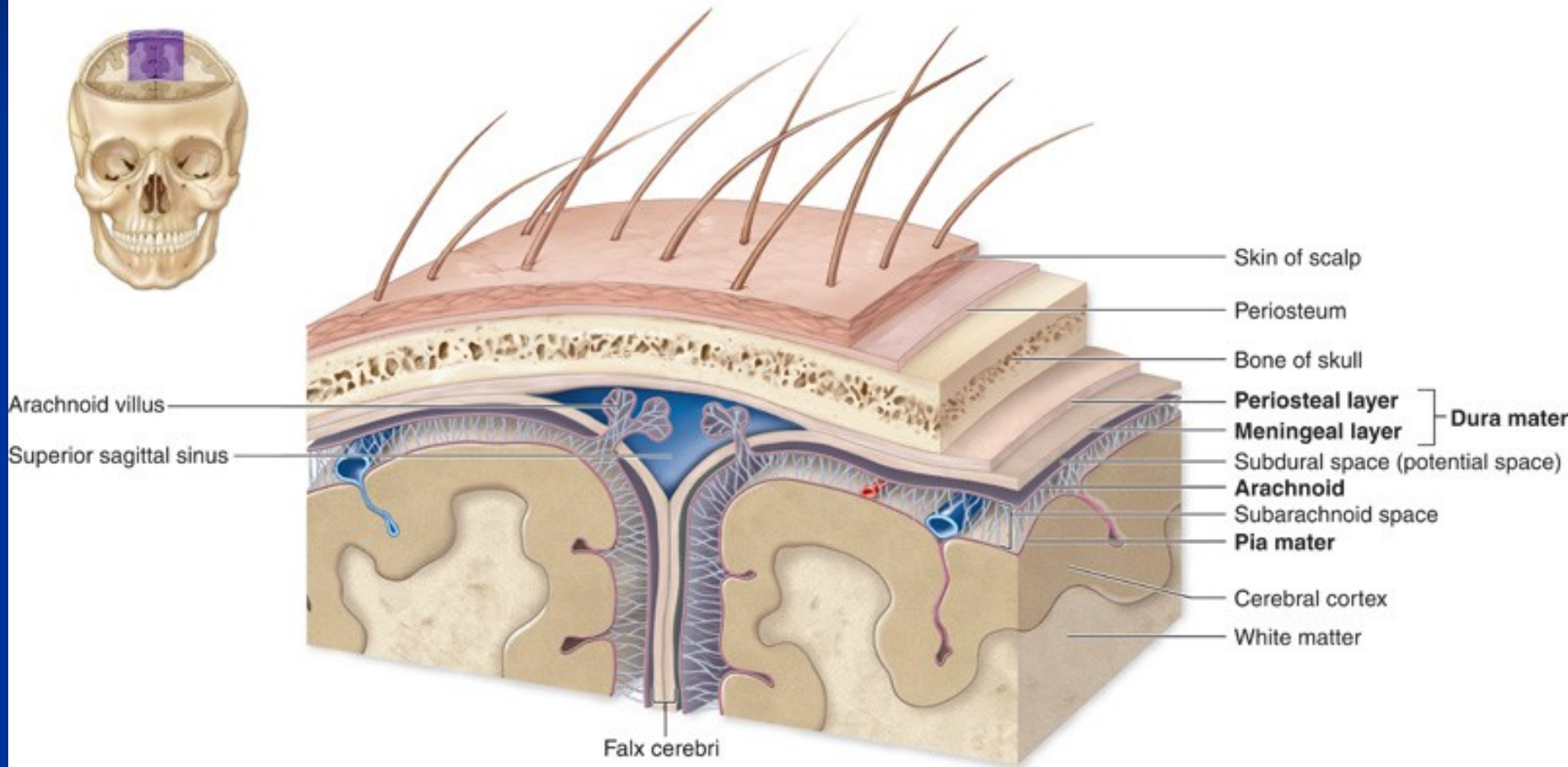
# Patologie nervového systému

Zdeněk Bednařík

I.ÚP

# Meningeální obaly

Copyright © The McGraw-Hill Companies, Inc. Permission required for reproduction or display.



# CNS trauma

## ■ Primární poškození (bezprostřední)

### - Komoce

- Dočasná traumatická porucha vědomí provázená ante- a retrográdní amnézií, neurologickými dysfunkcemi, přechodnými poruchami dýchání

### - Fraktury lebky

- Lineární, vpáčené, terasové, diastatické, nepřímé fraktury báze lebni

### - Parenchymální poškození

- **Kontuze** (povrchová traumatická encefalomalacie v místě nárazu a kontralaterálně, herniační kontuzní ložiska)
- **Lacerace** (roztržení mozkové tkáně – nejčastěji corpus callosum a mozkový kmen)

### - Vaskulární poškození

- Epidurální/subdurální/subarachnoidální/intraparenchymatózní krvácení, rozvoj aneuryzmat a patologických komunikací po traumatickém poškození cévní stěny

### - Difúzní axonální poškození

- V důsledku axonálního otoku a drobných hemorágií

# CNS trauma

## ■ Sekundární poškození (projeví se později)

- Intrakraniální hematomy
- Herniace
- Infarzace
- Infekce
- Mozkové píštěle

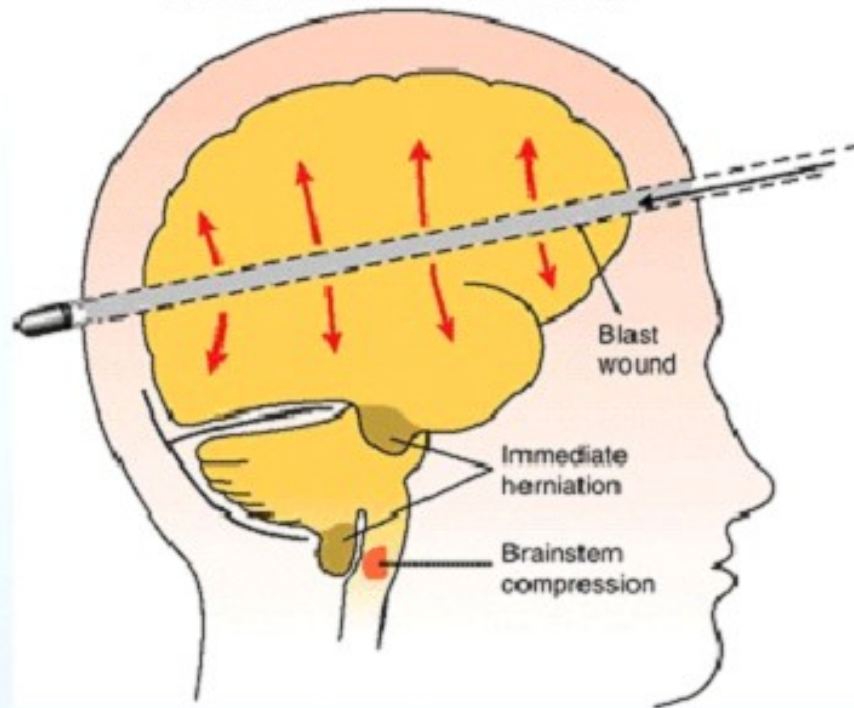
## ■ Komplikace

- Epilepsie
- Perzistující vegetativní stav
- Posttraumatická demence

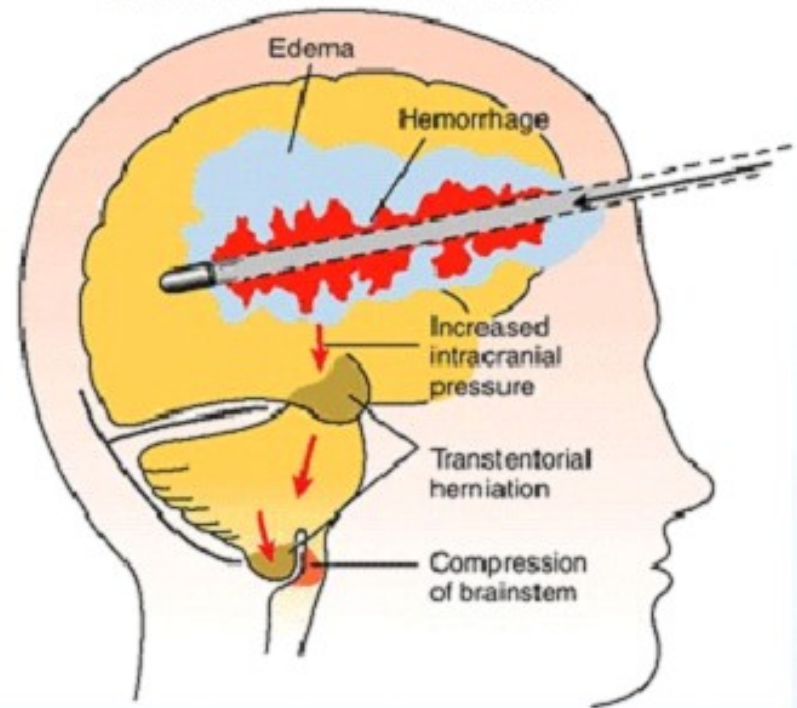


# Střelná poranění (zhmoždění, penetrující a perforující poranění)

A. HIGH VELOCITY BULLET WOUND



B. LOW VELOCITY BULLET WOUND

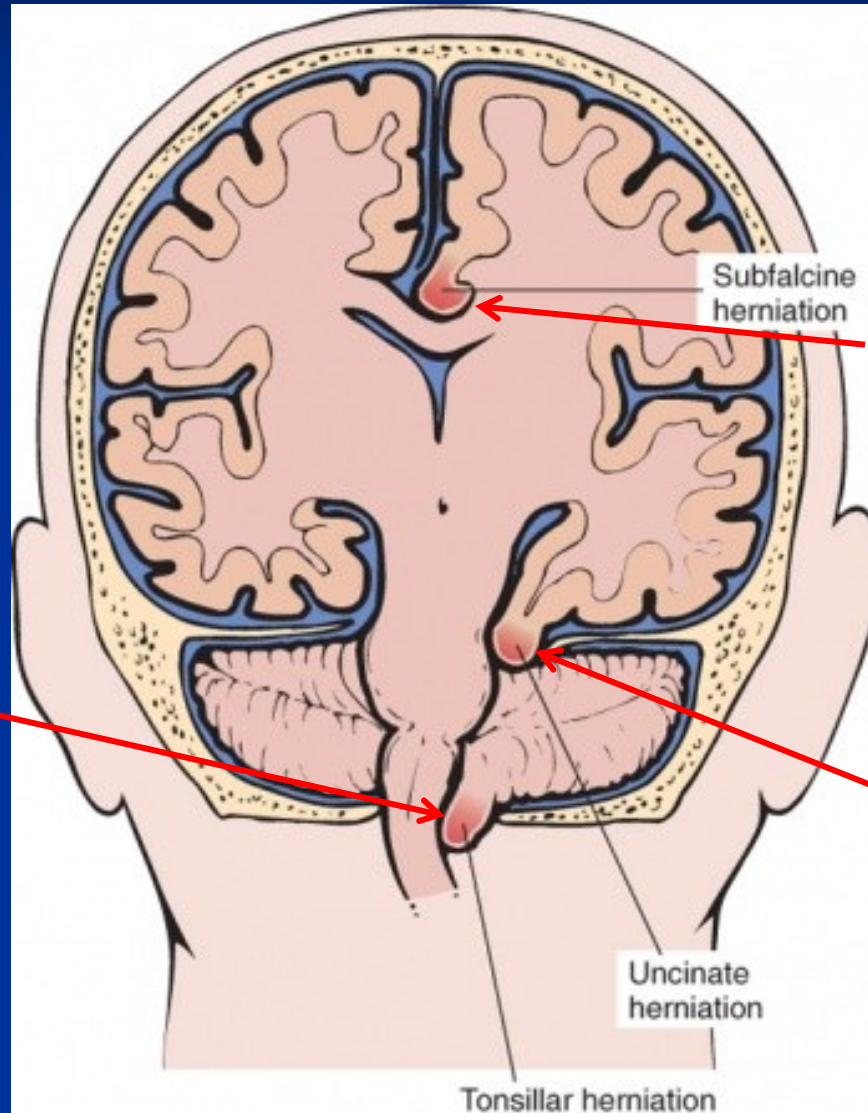


The “blast effect” of a high-velocity projectile causes an immediate increase in supratentorial pressure and results in death because of impaction of the cerebellum and medulla into the foramen magnum. A low-velocity projectile increases the pressure at a more gradual rate through hemorrhage and edema.

# Edém mozku

- **Difúzní:** příčiny vazogenní a cytotoxické
- **Fokální:** v okolí mozkového abscesů, hematomů, nádorů a jiných lézí
- **Intersticiální:** při pronikání likvoru do bílé hmoty, např. u hydrocefalu
- **Důsledky mozkového edému:**
  - Zvýšení intrakraniálního tlaku
  - Herniace a konusy
  - Snížení perfúze, ischemie, hypoxie
  - Epilepsie
  - Systémové působení
- **Klinické projevy zvýšeního intrakraniálního tlaku:**
  - Edém optických papil
  - Nauzea a zvracení
  - Bolest hlavy, která se horší vleže
  - Poruchy vědomí

# Intrakraniální herniace



Interhemisferální herniace

Okcipitální konus/do  
foramen magnum:  
tonsily mozečku, útlak  
mozkového kmene

Transtentoriální herniace

Tonsillar herniation

Uncinate  
herniation

Subfalcine  
herniation

# Poranění míchy

- **Otevřená** – přímé poranění míchy

- **Uzavřená**

- Primární poškození: kontuze, přerušení nervu, hemoragická nekróza
- Sekundární poškození: extradurální hematom, infarkt, infekce, edém

- **Komplikace:**

- Degenerace poškozených nervů (ascendentně i descendentně)
- Posttraumatická syringomyelie (= přítomnost dutiny v míše vyplněnou tekutinou)
- Systémové následky paraplegie při transverzální míšní lézi (infekce močových cest a respiračního traktu, dekubity, svalová atrofie)

- **Míšní komprese a komprese míšních kořenů:**

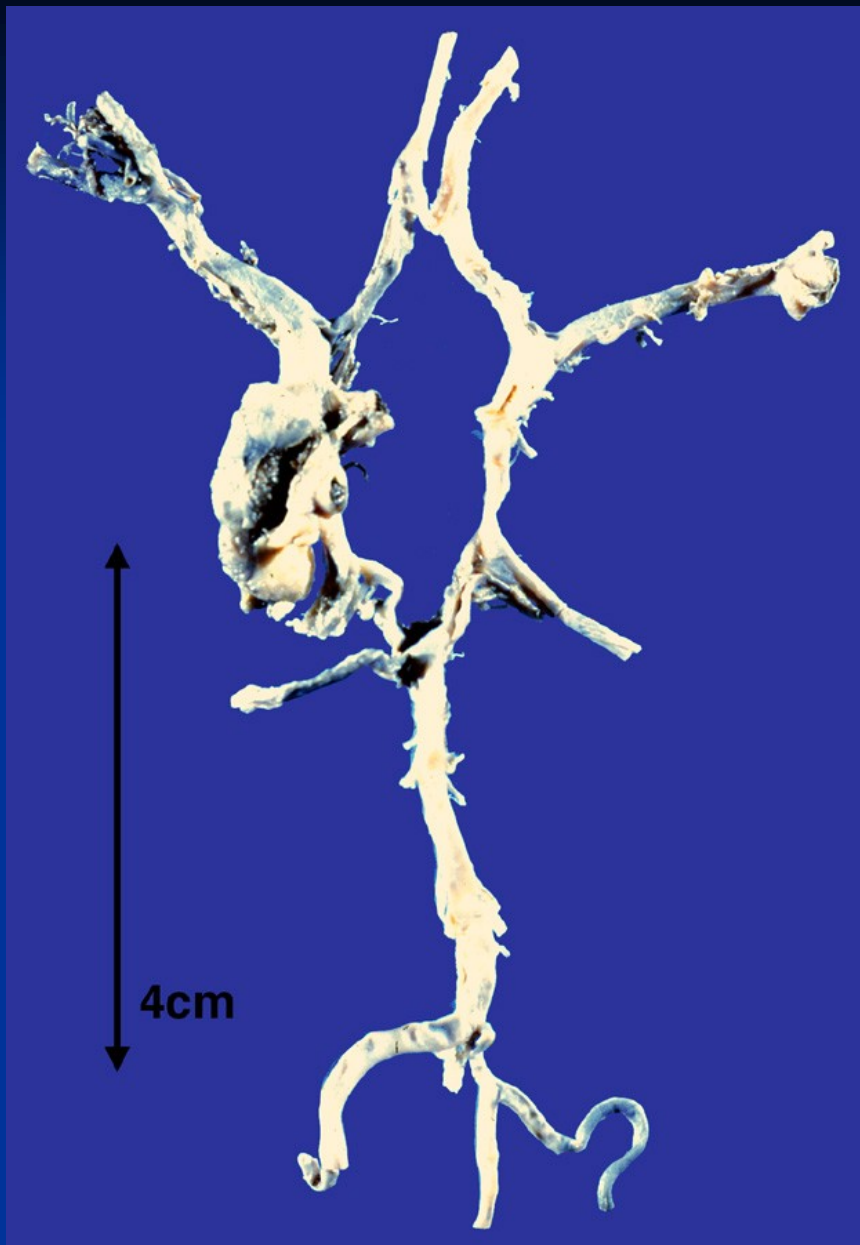
- Prolaps (=výhřez) intervertebrální ploténky
- Nádor
- Abnormality skeletu
- Infekce (tbc s destrukcí obratle, absces)
- Vaskulární malformace (arteriovenózní malformace, kavernomy → krvácení)
- Trauma



# Intrakraniální krvácení

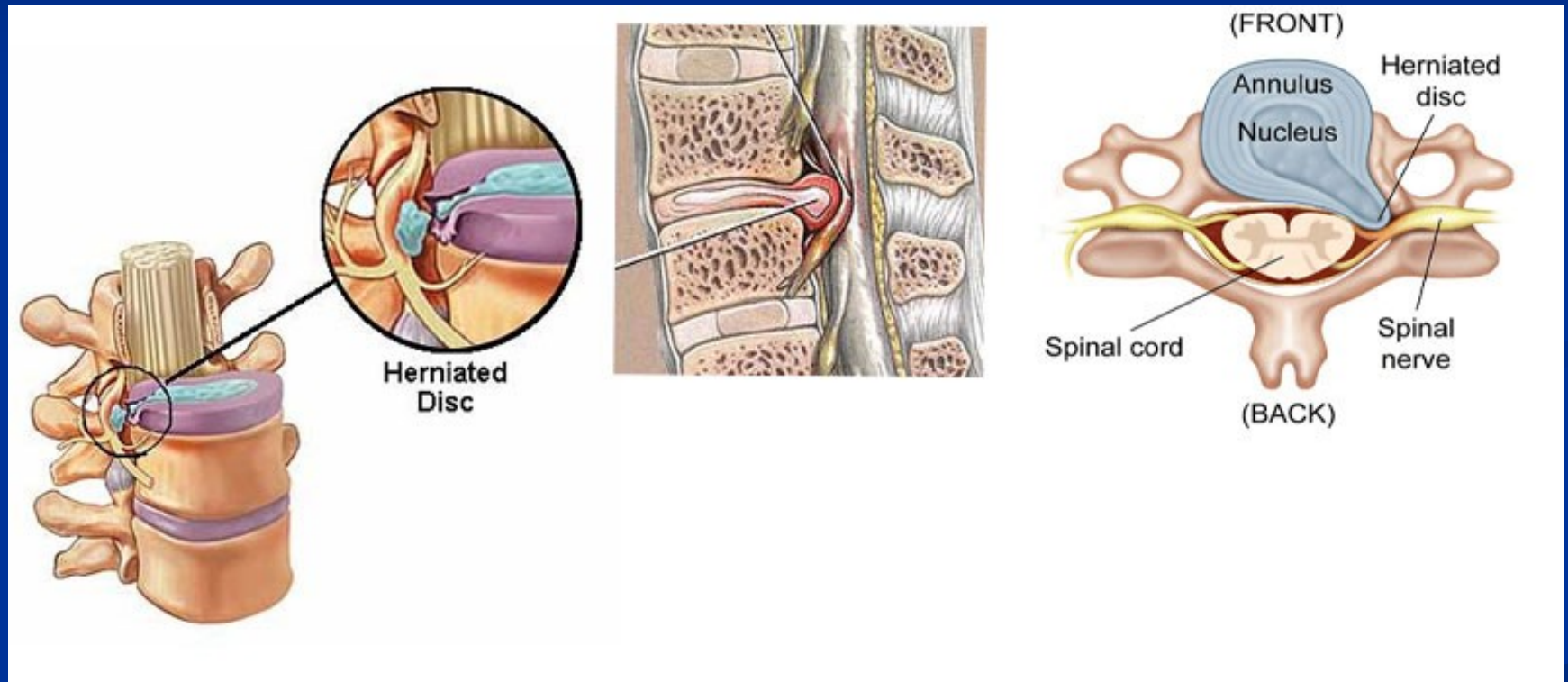
Lokalizace	Mechanismus	Klinické projevy
Epidurálně	Ruptura artérií při traumatické ruptuře lebky	Krátký bezpříznakový interval s následným rychlým nárůstem intrakraniálního tlaku
Subdurálně	Ruptura venózních splavů nebo menších přemostujících vén, traumaticky, při působení torzních sil	Akutní subdurální hematom: akutní symptomatologie s rychlým nárůstem intrakraniálního tlaku. Chronický subdurální hematom: poruchy paměti, vědomí, změny osobnosti, často u starších (↑SH při tlakovém gradientu směrem do hematomu (viz organizace hematomu))
Subarachnoideálně	Ruptura arteriální stěny při vakovitém aneurysmatu Willisova okruhu (kongenitálním); traumaticky.	Meningeální dráždění s rychlým nárůstem intrakraniálního tlaku
Intrahemisfericky/ intracerebrálně	Kontuze mozku Ruptura drobné arterie intracerebrálně (u hypertoniků) Prokrvácení mozkového infarktu/encefalomalacie Prokrvácení nádoru mozku Krvácení při amyloidové angiopatii	Často fatální. Zvýšení intrakraniálního tlaku, fokální deficity, křeče.

+ purpura cerebri (tečkovité krvácení při poškození kapilár např. při vaskulitidách, DIK)

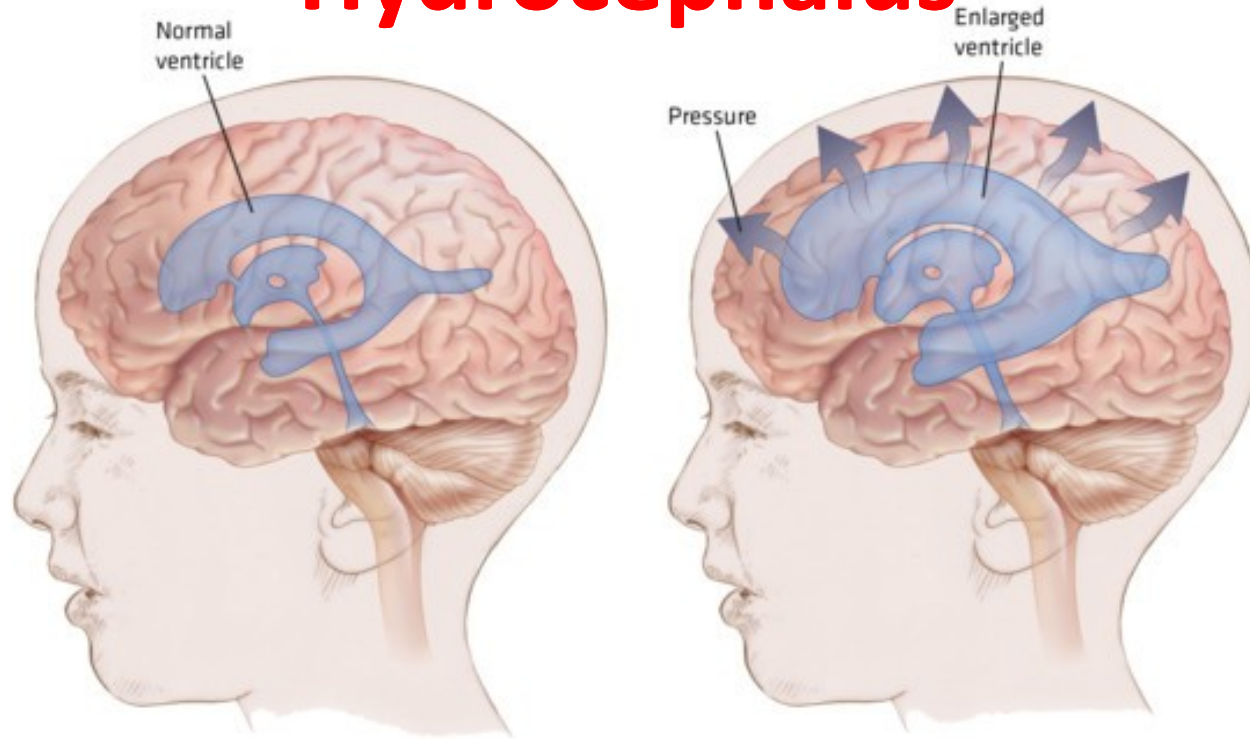


Vakovité aneuryzma Willisova okruhu

# Prolaps intervertebrálního disku



# Hydrocephalus



- Hromadění mozkomíšního moku/likvoru v komorovém systému (celém či jeho části)
- Hydrocefalus nekomunikující (při obstrukci likvorových cév, vrozený či získaný (např. po zánětu, intraventrikulárním hematomu - hemocefalu))
- Hydrocefalus komunikující (při zvýšené tvorbě či snížení absorpci likvoru)
- U dospělých vede k ireverzibilnímu poškození mozku a jeho atrofii
- U dětí s nesrostlými lebečními kostmi se zvětšuje celá hlava
- Hydrocefalus e vacuo: rozšíření komorového systému u atrofie mozku (stáří, neurodegenerativní nemoci,...)

## Hlavní příčiny cévních mozkových příhod

Příčina	%	Klinické projevy	Patogeneze	Predisponující faktory
<b>Mozkový infarkt /encefalomalacie</b> (ischemická nekróza)	82	Obvykle pomalý rozvoj klinické symptomatologie	Hypoperfúze (u AS) Embolizace (tromby, ateromové hmoty, tuková a vzduchová embolie) Trombóza	Ateroskleróza Hypertenze Diabetes mellitus Nemoci srdce (endokarditida, trombóza v síních,...)
<b>Intracerebrální krvácení</b>	15	Náhle vzniklá symptomatologie, zvýšení intrakraniálního tlaku	Ruptura arterioly či mikroaneuryzmatu	Hypertenze Vaskulární malformace (AVM, kavernomy)
<b>Subarachnoideální krvácení</b>	3	Náhle vzniklá bolest hlavy Meningeální příznaky	Ruptura vakovitého aneuryzmatu Willisova okruhu, Trauma	Hypertenze Koarktace aorty

## Hypoxické poškození CNS: ischemie – hypoxie

Globální ischemie – mozková smrt (nejtěžší následek)

Lokální ischemie – mozkový infarkt/encefalomalacie

# Mozkový infarkt – encefalomalacie

**Míšní infarkty:** vzácně, střední torakální oblast (při AS, kompresi míchy, cévních poruchách, disekci, embolizaci)

## ■ Infarkt = ischemická nekróza

- při uzávěru přívodné artérie
- hemoragická infarzace mozkové tkáně následkem venózní okluze (př. trombóza splavů)
- při zánětlivých trombózách drobných cév mnohočetné ischemické infarkty

## ■ Kolikvační nekróza/encefalomalacie

- bílá encefalomalacie
- červená encefalomalacie (hemoragického charakteru)

## ■ Reparací encefalomalatického ložiska vzniká **postmalatická pseudocysta**

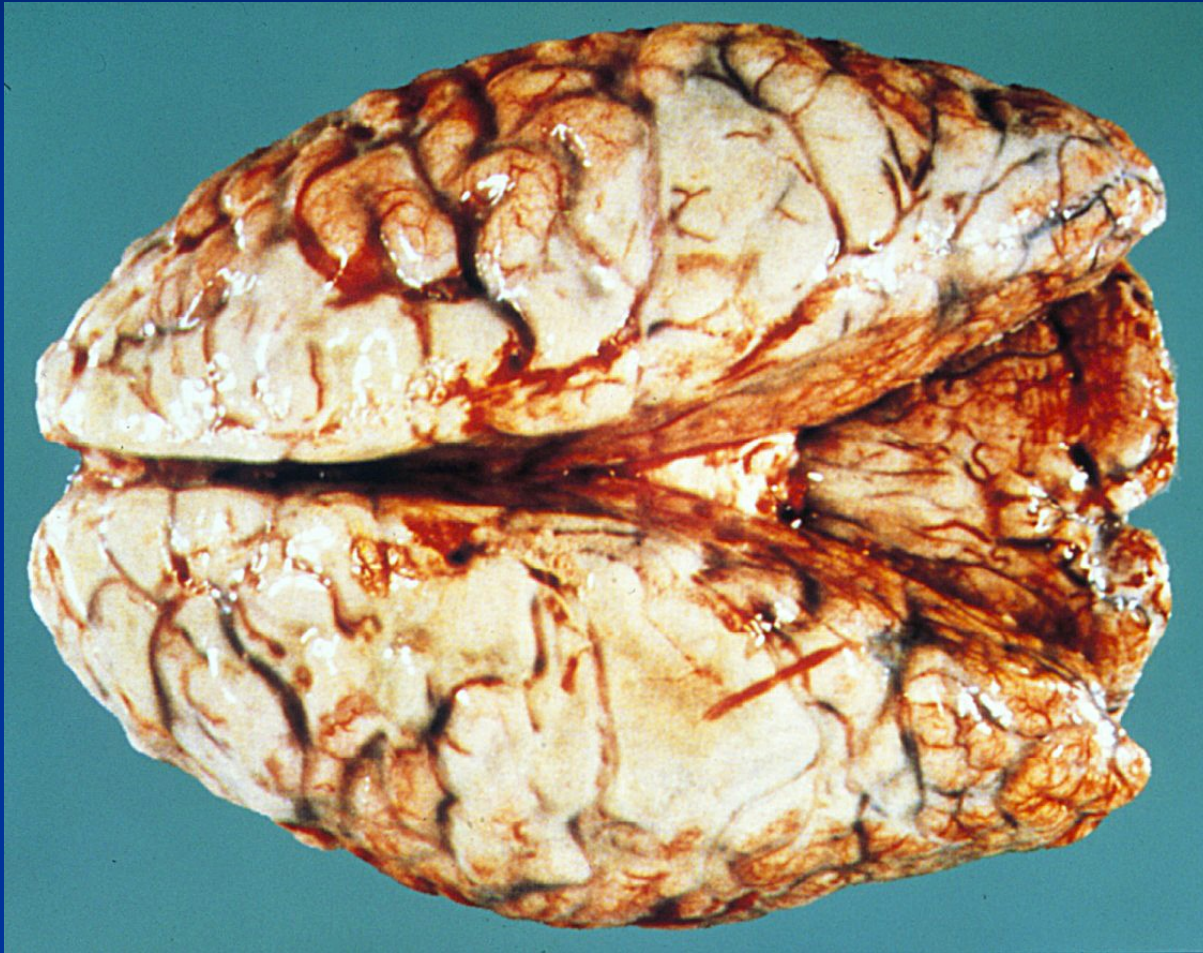**Chronické ischemické změny** (při AS změnách drobných cév, při mnohočetné trombembolizaci)

- Hydrocephalus e vacuo
- Status lacunaris bazálních ganglií (drobné postamaltické pseudocysty)
- Status cribrosus bazálních ganglií (rozšířené perivaskulární prostory)..provázeno i proliferací glie

# CNS infekce: bakteriální infekce

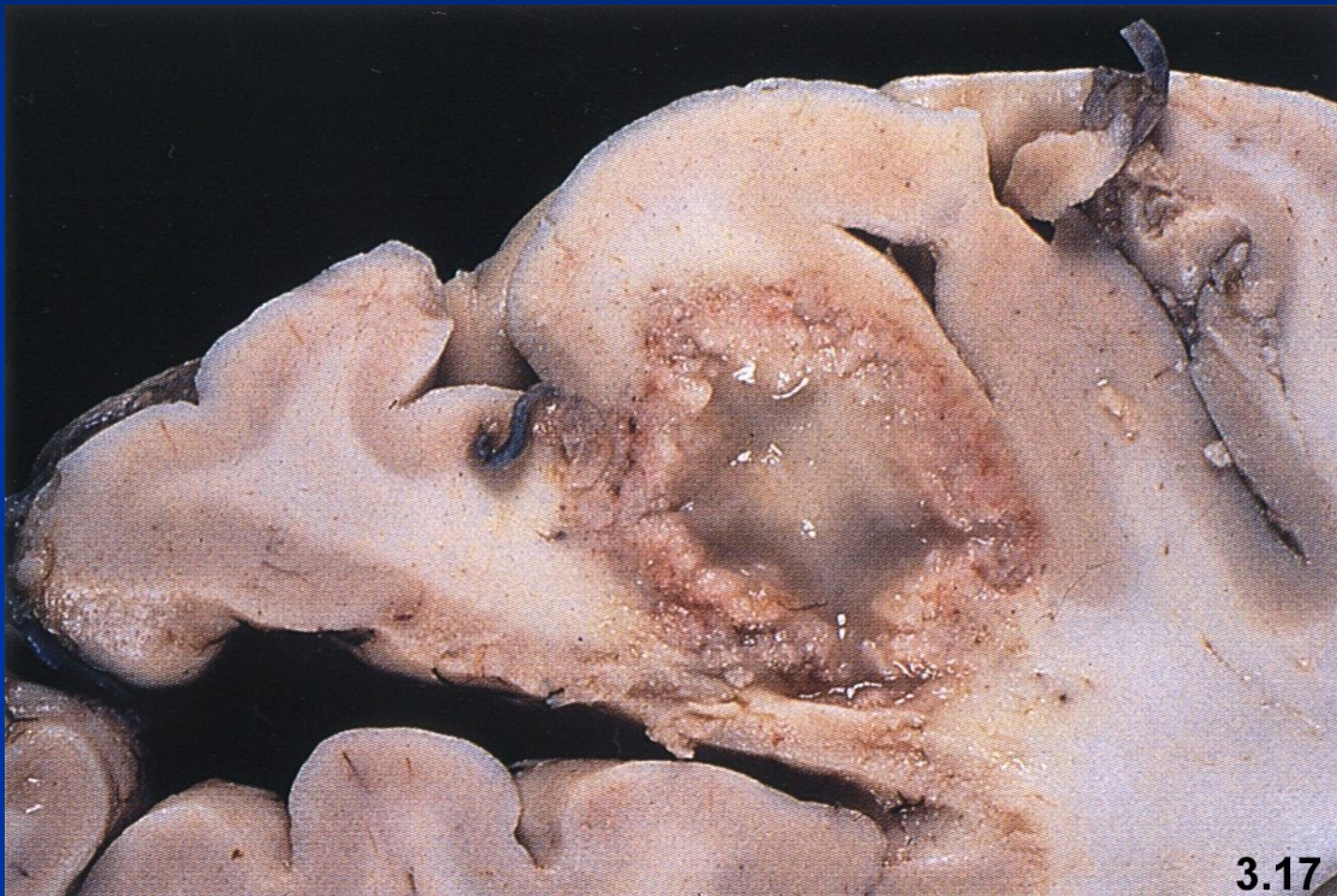- Přímým šířením infekce z okolí, hematogenně nebo přímo při otevřeném traumatu.
- **Meningitidy** – záněty mozkových plen
  - **Pachymeningitidy** (tvrdé pleny; ve formě epidurálního či subdurálního abscesu)
  - **Leptomeningitidy** (měkké pleny; nejčastější, hlavně u dětí a starých, akutní (pyogenní bakterie – hnisavé meningitidy) a chronické (tbc))
- **Komplikace:** hydrocefalus, cerebrální thromboflebitida, mozkový infarkt, absces, sepse
- **Etiologická agens:**
  - *E. coli*, *Streptococcus agalactiae*, *Listeria monocytogenes* (u novorozenců)
  - *Haemophilus influenzae* (kojenci)
  - *Neisseria meningitis* (2-18 let), *Streptococcus pneumoniae* (nad 30 let)
  - *Borrelia burgdorferi* (neuroborelióza)
  - BK (tbc meningitida, bazilární), *Treponema pallidum* (u syfilis; CNS – paralysis progressiva (atrofie kortexu, arteritida, ependymitida) a tabes dorsalis)
  - Riskettsie: skvrnitý tyfus, encefalitis Skalistých hor

# Purulentní meningitida





# Mozkový absces



# CNS infekce: virové infekce

- Šíření infekce do CNS hematogenně a retrográdním axonálním transportem.
- Často u imunosuprimovaných pacientů!
- **Virové meningitidy/akutní aseptické meningitidy** relativně běžné, méně závažné než bakteriální meningitidy, „self-limited“ onemocnění (odezní spontánně/bez léčby)
- **Virové encefalitidy** mohou mít fatální průběh, závažné následky (přenášejí klíšťata a komáři)
- **Reaktivace latentní virové infekce** (př. *Herpes zoster*) s následným možným poškozením CNS
  
- *Poškození CNS u HIV infekce:*
  - Mozková HIV infekce (způsobuje progresivní demenci)
  - Mnohočetné oportunní infekce (př. *Toxoplasma gondii*, mykózy)
  - Ostatní virové infekce (př. CMV, HSV-1, HSV-2)
  - Primární lymfom mozku

# CNS infekce: virové encefalitidy

## ■ Klíšťová encefalitida

- Přenašeč klíště, rezervoár drobní hlodavci
- Formy: meningeální, meningoencefalická, encefalomyelitická
- Mikro: lymfoplazmocytní perivaskulární infiltráty, panencefalitida
- + další typy encefalitid přenášených různými členovci po celém světě
- Flaviviry/arboviry

## ■ Poliomyelitis acuta anterior

- Infekce alimentárně, u většiny zastavena v enterální fázi
- Afinita k motoneuronům, jejich regresivní změny a zánik s následným neurologickým postižením

## ■ Rabies (vzteklina, lyssavirus)

- Přenašeči masožravé šelmy, býložravci výjimečně, netopýři; infaustní prognóza při propuknutí onemocnění
- Virus retrográdním axonálním prouděním postupuje do míchy a spinálních ganglií
- V cytoplasmě oxyfilní inkluze (= Negriho tělíska)

## ■ Herpetická encefalitida

- HSV-1 (dospělí, často s následným poškozením)
- HSV-2 (novorozenci, často fatální)
- Nekrotizující encefalitida + teratogenní působení

# CNS infekce: přenos transplacentárně

- Infekce embryonálně a časně fetálně teratogenní

**T** toxoplazmóza

**O** others (*Listeria monocytogenes*, Coxsackie, plísně, bakterie,...)

**R** rubeola (zárděnky)

**C** CMV

**H** Herpes simplex (v 1. trimestru teratogenní; infekce v průběhu porodu – nekrotizující encefalitida)

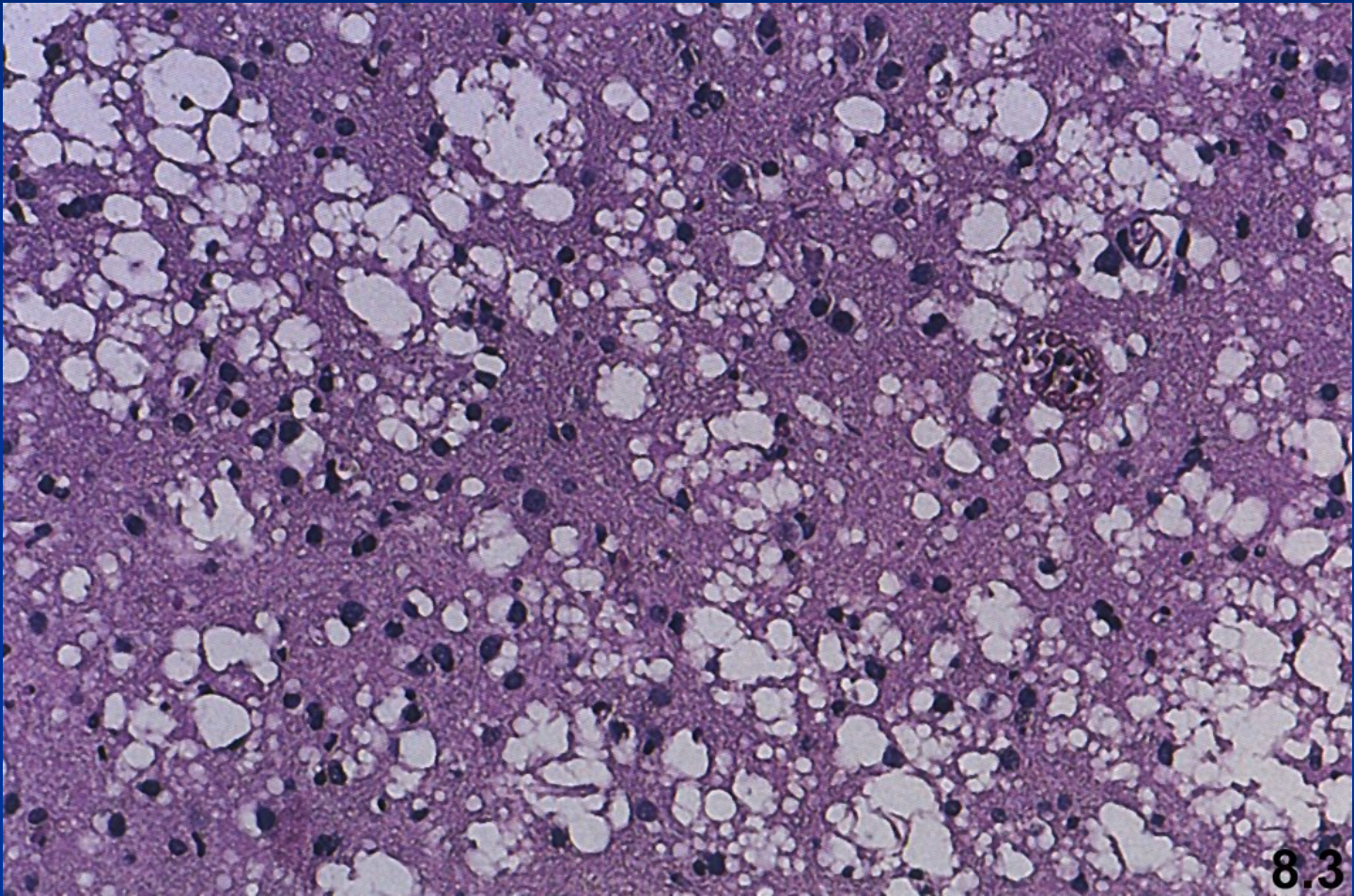
**S** syfilis

# CNS infekce: ostatní

- **Mykotické infekce:** *Cryptococcus neoformans*, *Aspergillus fumigatus*, *Candida albicans*,...
- **Parazitární infekce:** *Toxoplasma gondii*, *Plasmodium falciparum*, Trypanosomy,...
- **Prionózy**
  - Rychle progredující neurodegenerativní onemocnění – subakutní spongiformní encefalopatie
  - Původcem **priony** = **patogenní proteiny** – abnormálně konformované formy proteinů (PrPc → PrPsc)
  - Formy: sporadické, familiární (mutace v PrPc) či přenosné (infekční)
  - Př. Creutzfeldt-Jakobova nemoc, varianta CJD (bovinní spongiformní encefalopatie – nemoc šílených krav), kuru, progresivní cerebelární ataxie, fatální familiární insomnie
- **Subakutní sklerotizující panencefalitida:** fatální onemocnění, v důsledku reaktivace viru spalniček/zarděnek
- **Progresivní multifokální leukencefalopatie:** JC polyomavirus, oportunní infekce, demyelinizace

**CNS infekce jsou běžné u imunosuprimovaných pacientů!**

**Subakutní spongiformní encefalopatie;  
Creutzfeldt - Jacob, vakuolární transformace neuronů**



# Demyelinizační choroby

- Vliv imunity/chemického působení/virové infekce
- Poškození myelinu → poruchy vedení vzruchu → neurologická symptomatologie
- Destrukce myelinu nejčastěji zánětlivým procesem primární, poškození axonů sekundární
- **Sclerosis multiplex/roztroušená skleróza:**
  - Nejčastější demyelinizační onemocnění, autoimunitní, ataky
  - Vysoká incidence v severních zemích (nejasná příčina – nedostatek vitamínu D?)
  - Klinicky: slabost končetin, parestázie, poruchy zraku, diplopie, vertigo, inkontinence,...
- Neuromyelitis optica – bilaterální neuritida optického nervu + demyelinizace míchy
- Demyelinizace u **postvakcinační a postinfekční encefalomyelitidy, akutní hemoragická encefalopatie** (po chřipce, neštovicích,...), **progresivní multifokální leukencefalopatie** (oportunní infekce JC polyomavirem u IMS)
- **Leukodystrofie** – vzácné vrozené poruchy syntézy myelinu

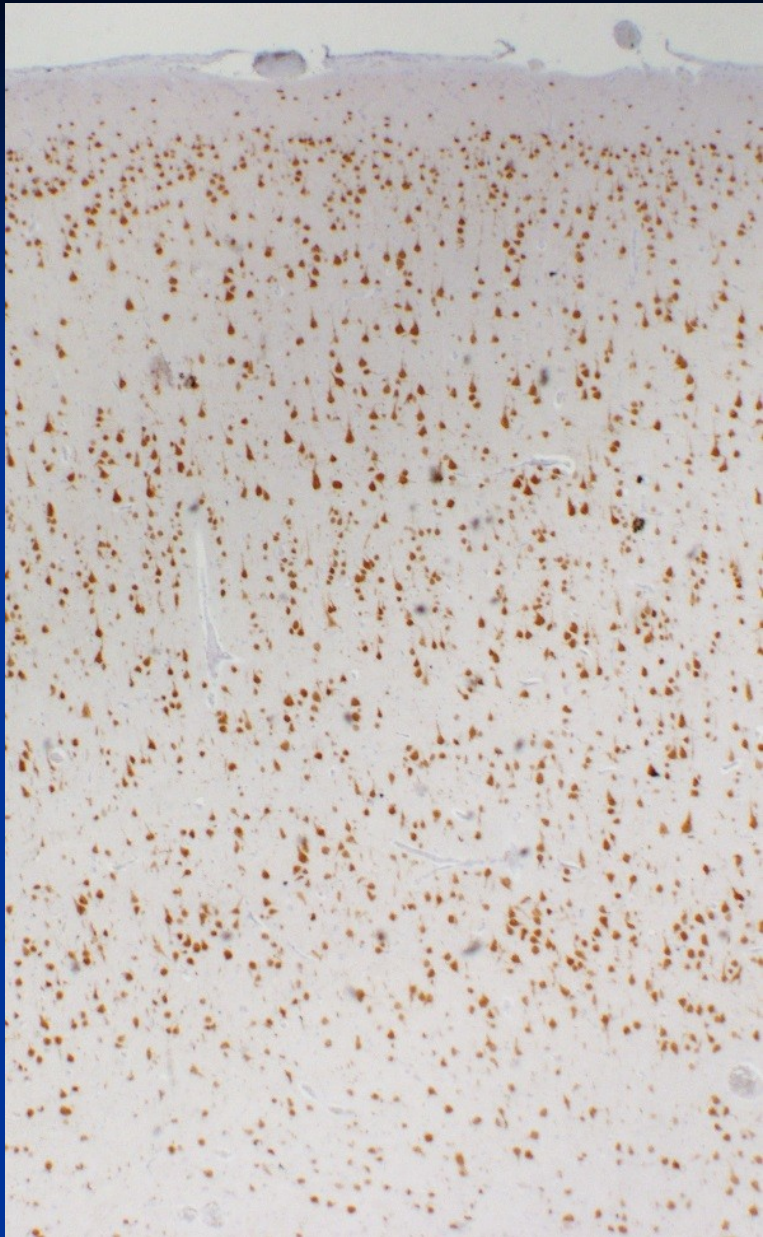
# Metabolická onemocnění

- **Hypoglykémie** (u DM) může způsobit ireverzibilní poškození neuronů a jejich zánik
- **CNS toxiny:**
  - methanol, ethanol, těžké kovy a některé průmyslové chemikálie
  - Léky – postižení neuronálního vývojem (některá antiepileptika - fenytoin), postižení zralých struktur CNS (cytostatikum vincristin)
- **Nutriční deficit:** malnutrice, deficit vitamínů (B1 - u alkoholiků, petechie v mozkovém kmeni; B12 – perniciózní anémie, demyelinizace zadních provazců)
- **Vrozená metabolická onemocnění:** lysosomální onemocnění (tezaurizmózy – střádání v neuronech) v důsledku deficitů lysosomálních enzymů (sfingolipidózy, mukopolysacharidózy, ceroidolipofuscinózy)

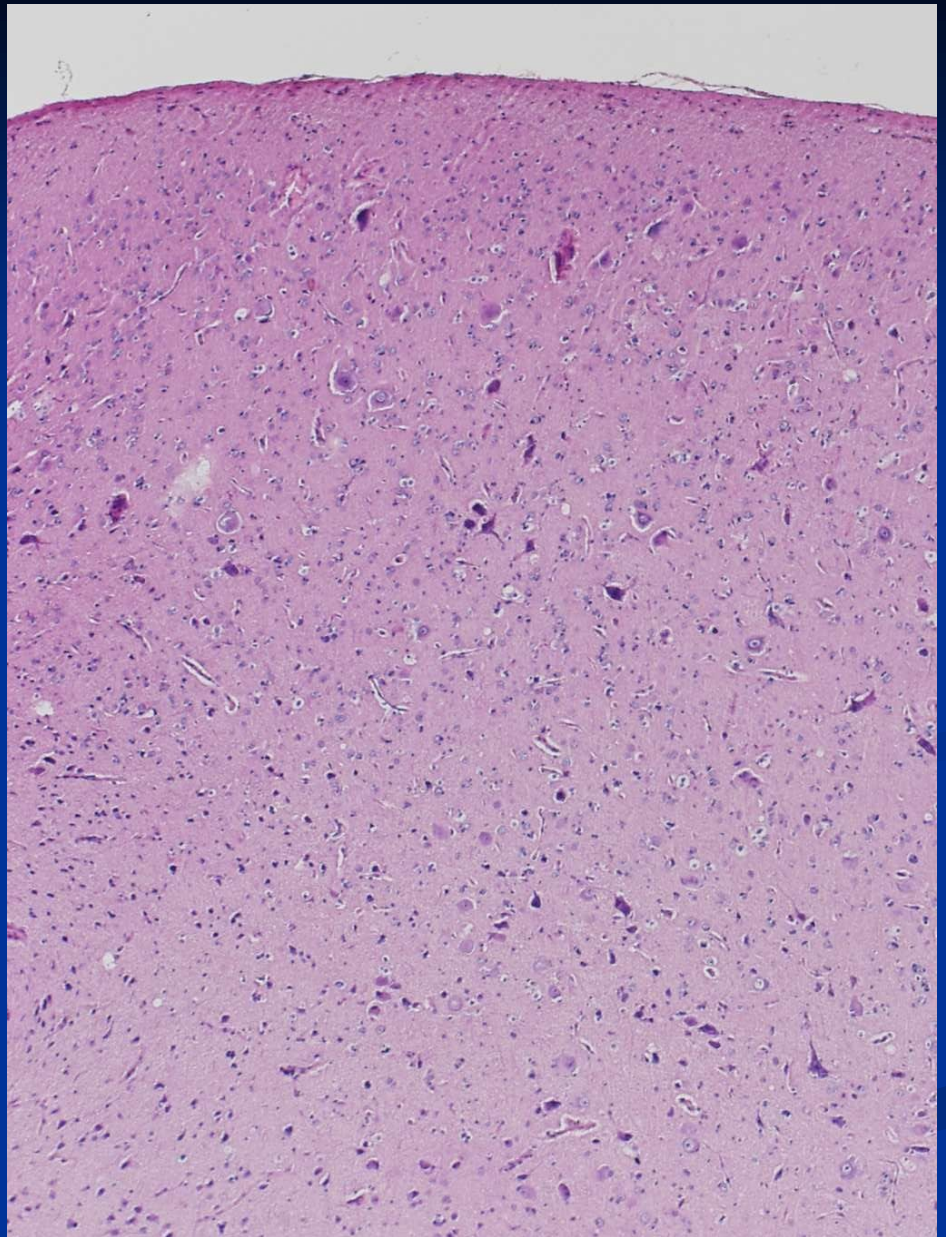


# Epilepsie

- Epileptické záchvaty (křeče, poruchy vědomí, psychické, somatosenzorické a vegetativní poruchy) – paroxysmální neurologické dysfunkce zapříčiněné abnormálními výboji neuronů
- **Generalizovaná epilepsie:**
  - Synchronní abnormální výboje kvůli hyperexcitabilitě membrán
  - Často idiopatická, bez asociace se strukturálními abnormalitami mozku
- **Fokální epilepsie:**
  - Asociovaná se strukturálními abnormalitami mozku (= epileptogenní léze)
  - Malformace kortikálního vývoje, nádory (tzv. LEATS), gliální jízvy, vaskulární abnormality, hipokampální skleróza,...
  - Chirurgická léčba některých případů (resekce epileptogenního ložiska)
- **Provokované záchvaty:**
  - Výboje při akutních poškození mozku (úraz hlavy, alkohol, hypoglykémie,...)



Normální kortex



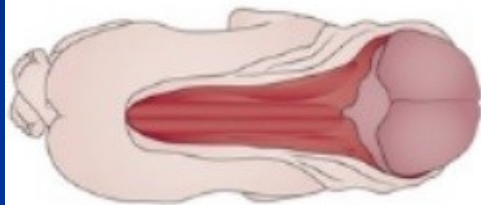
Fokální kortikální dyplazie

# Vrozené vývojové vady

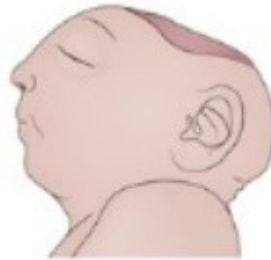## ■ Příčiny:

- Genetické faktory (tuberózní skleróza (AD), stenóza akveduktu (X-vázaná), Downův syndrom (trisomie 21))
- Maternální infekce (př. zarděnky, CMV)
- Iradiace in utero
- Toxické, př. fetální alkoholový syndrom
- Dietní faktory (př. nedostatek kyseliny listové – defekty neurální trubice)
- Metabolické (př. fenylketonurie)

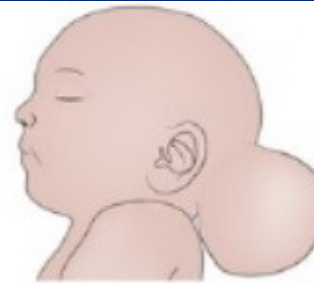# Defekty neurální trubice



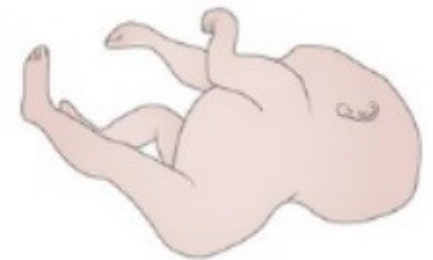**Craniorachischisis**  
Completely open brain  
and spinal cord



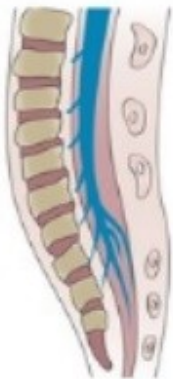**Anencephaly**  
Open brain and lack  
of skull vault



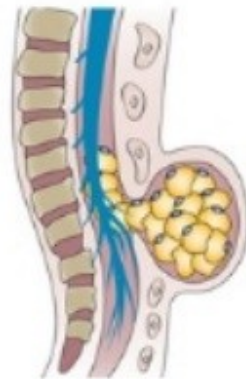
**Encephalocele**  
Herniation of the meninges  
(and brain)



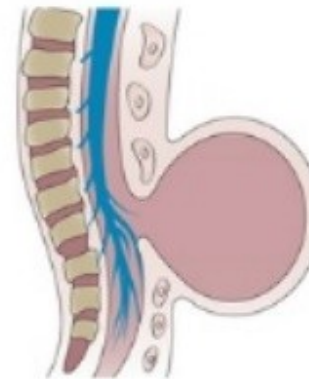
**Iniencephaly**  
Occipital skull and spine defects with  
extreme retroflexion of the head



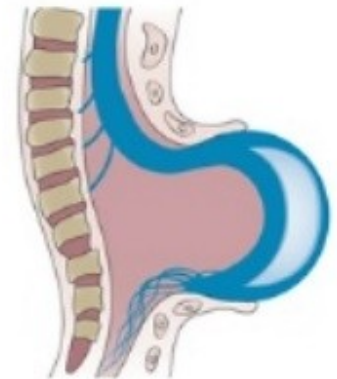
**Spina bifida occulta**  
Closed asymptomatic NTD in which some  
of the vertebrae are not completely closed



**Closed spinal dysraphism**  
Deficiency of at least two vertebral  
arches, here covered with a lipoma



**Meningocele**  
Protrusion of the meninges (filled with CSF)  
through a defect in the skull or spine

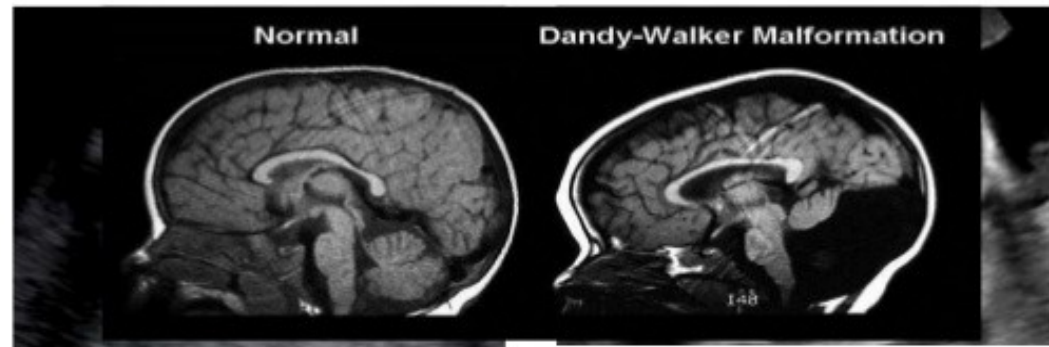


**Myelomeningocele**  
Open spinal cord  
(with a meningeal cyst)

# Malformace zadní jámy

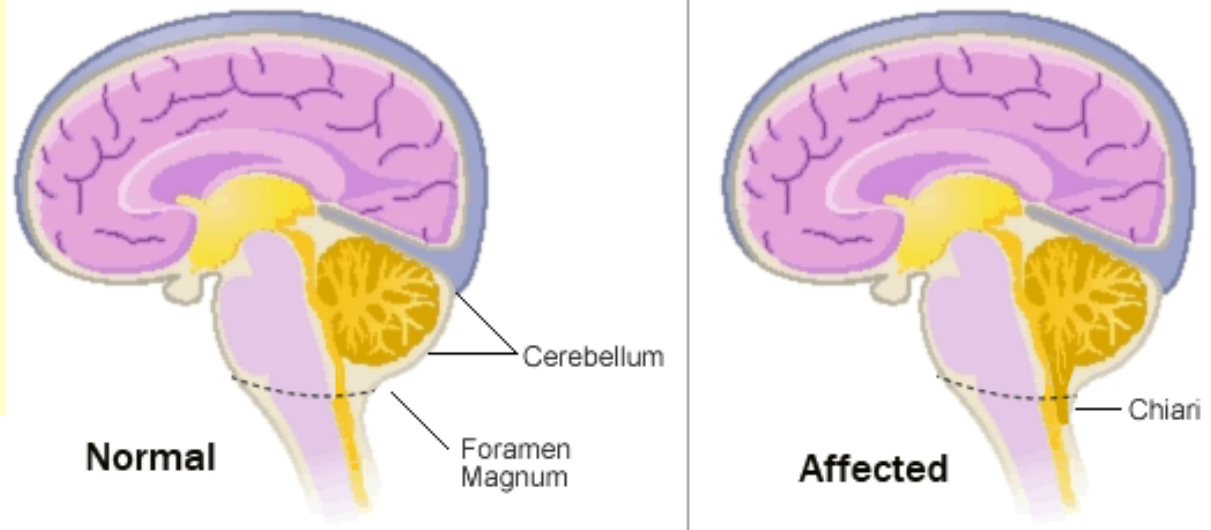
## Dandy-Walkerova malformace

1. Cystická dilatace 4. komory
2. Hypogeneze nebo ageneze vermis cerebelli
3. Hydrocefalus
4. Anomálie corpus callosum, heterotopie šedé hmoty,...



## Arnold-Chiariho malformace

1. Postihuje mozeček, mozkový kmen a prodlouženou míchu
2. Tonzily mozečku jsou vysunuty níže
3. Komunikující hydrocefalus
4. Často s myelomeningokélou



# Neurodegenerativní onemocnění

- Charakterizované progresivní ztrátou neuronů, obvykle ve funkčně příbuzných oblastech CNS
- Etiologicky často neobjasněné, některé hereditární
- Často spojené s akumulací abnormální bílkovinných agregátů ve formě inkluzí
  
- Klinické projevy:
  - Demence
  - Hypokinetické poruchy (Parkinsonova nemoc)
  - Hyperkinetické poruchy (Huntingtonova choroba)
  - Spinocerebelární ataxie
  - Onemocnění motorických neuronů

# Neurodegenerativní onemocnění

## ■ Onemocnění motorických neuronů

### ■ Amyotrofická laterální skleróza

- Sporadické (80%) i familární formy (20%), zánik horních i dolních motoneuronů, denervace svalů, asymetrická slabost horních končetin, bulbární symptomatologie, spasticita, infaustní prognóza

### ■ Spinální muskulární atrofie

- AR, 2. nejčastější dědičné onemocnění po cystické fibróze
- Postižení dolních motoneuronů, slabost a atrofie distálních svalů, fascikulace a areflexie

### ■ Progresivní bulbární paralýza

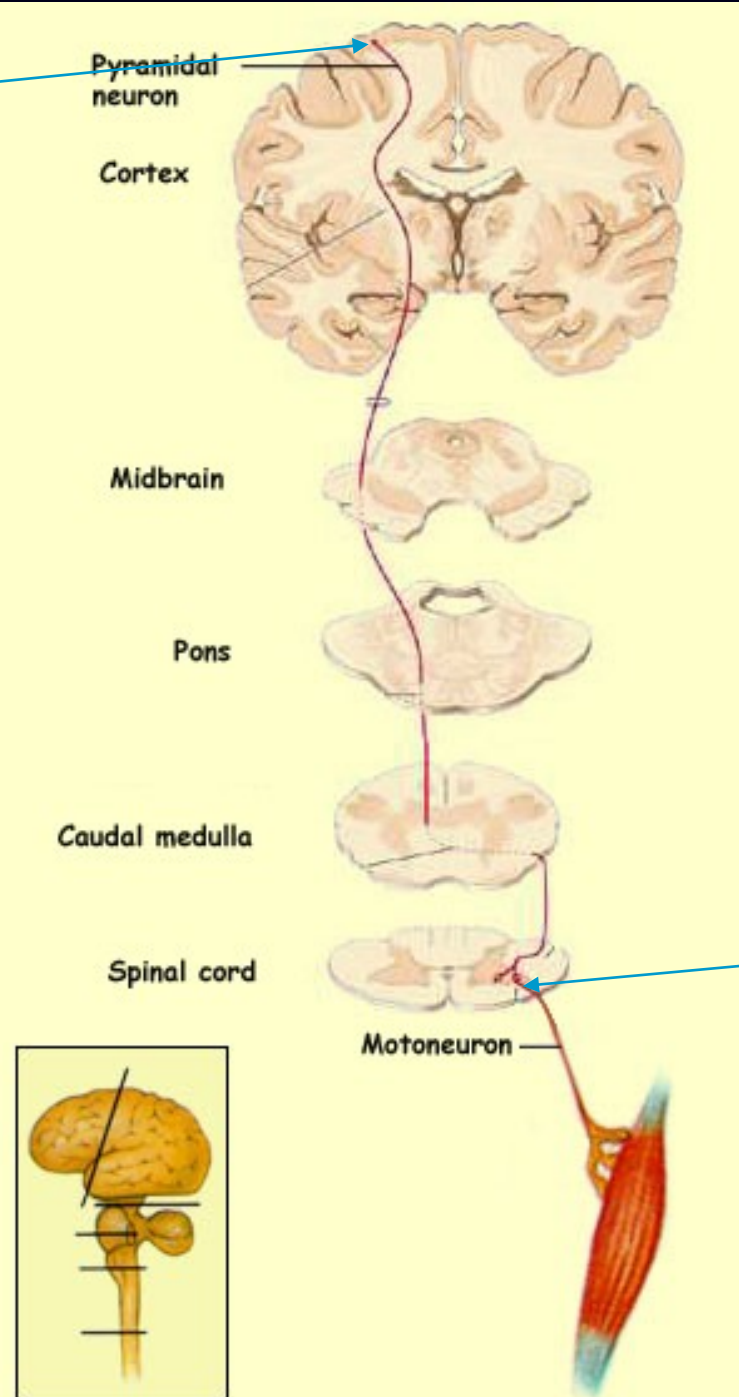
- Postižení hlavových nervů, slabost svalstva jazyka, patra a hltanu

## ■ Parkinsonova nemoc

- Zánik neuronů pigmentovaných jader mozkového kmene → relativní deficit dopaminu
- Tremor, bradykineze, rigidita; manifestace mezi 45-60 lety

Horní motoneuron

# Motorická dráha



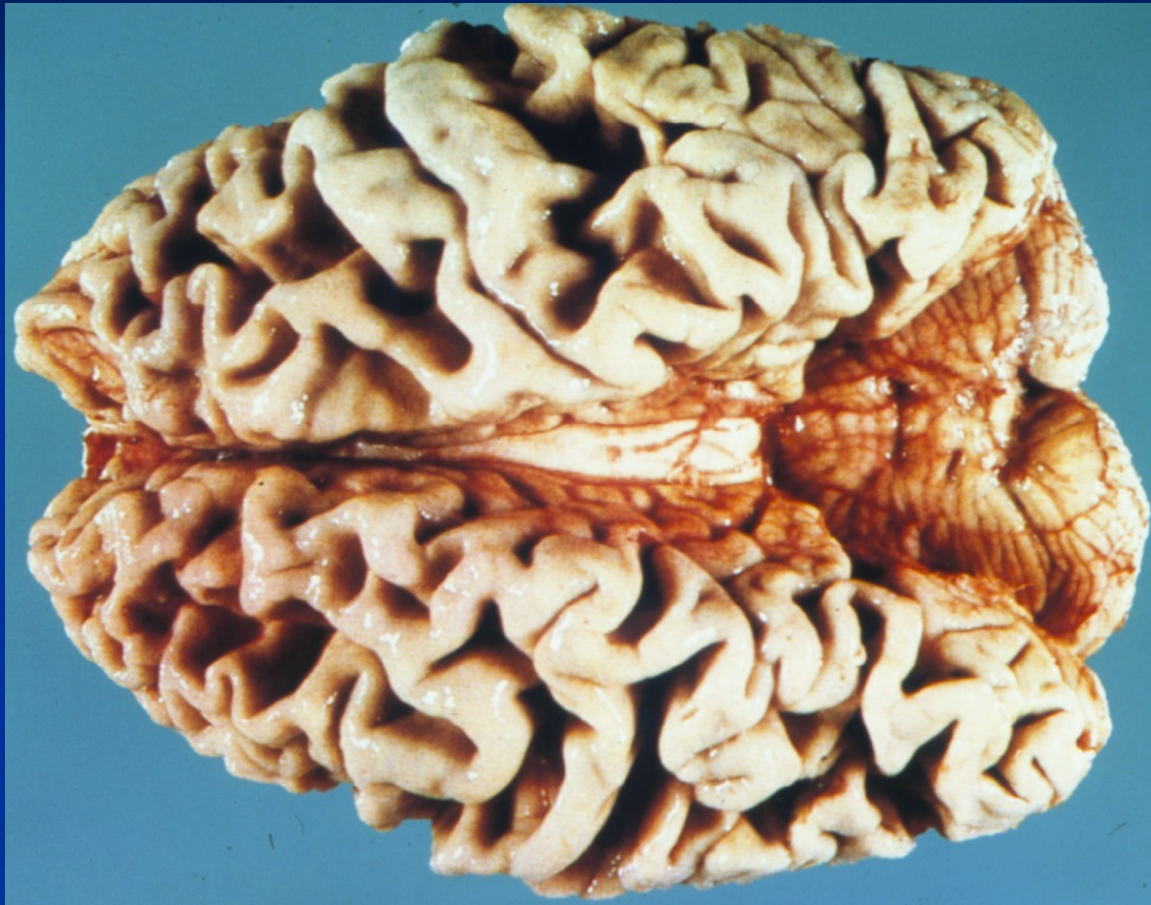Dolní motoneuron



# Demence

- **Získané poškození intelektu, osobnosti a rozumu, bez poruchy vědomí**
- **Onemocnění vyúsťující v demenci:**
- Primární neurodegenerativní onemocnění
  - **Alzheimerova nemoc** (presenilní demence)
  - **Pickova nemoc** (frontotemporální demence)
  - **Huntingtonova nemoc** (AD, úbytek neuronů n. caudatus a putamen, chorea, demence)
- Cerebrovaskulární onemocnění (např. vaskulární demence po vícečetných encefalomalaciích)
- Infekce (např. CJD, syfilis, HIV)
- Ložiskové léze (např. tumor, hematomy)
- Hydrocefalus
- Léky, drogy a toxiny
- Endokrinopatie a metabolická onemocnění (např. hypothyreoidismus, hypoparathyreoidismus, jaterní selhání,...)
- Deficity vitamínů (např. B1, B12)
- Paraneoplastické syndromy (např. limbická encefalitida)

# Alzheimerova nemoc



- Sporadické a familiární případy, nejčastější příčina demence
- Kortikální atrofie
- Amyloidová angiopatie, neurochemické abnormality (změny neurotransmiterů), ztráta neuronů, amyloidové plaky

# Nádory CNS

## ■ Klinicko-patologické příznaky:

### ■ Nádory CNS nemetastazují mimo CNS

- Pouze infiltrace přilehlých tkání a šíření skrz likvorové cesty

### ■ Projevy:

- Symptomatologie závislá na lokalizaci nádoru, např. epilepsie u nádorů temporálního laloku, paraplegie u spinálních nádorů,...
- Vazogenní edém v okolí tumoru CNS, krvácení do nádoru
- Zvýšení intrakraniálního tlaku
- Herniace, konusy
- Hydrocefalus u nádorů zadní jámy (např. meduloblastom mozečku)

Tkáň původu	Nádor
Gliální buňky	Astrocytom (low grade a high grade) Oligodendrogliom (low grade a high grade) Glioblastom (high grade) (Ependymom)
Primitivní buňky neuroektodermálního původu	Medulloblastom (centrální nervový systém, mozeček) Neuroblastom (periferní nervový systém, nadledviny, sympatikus) Retinoblastom <i>vše embryonální nádory dětského věku, agresivní</i>
Mozkové a míšní obaly	Meningiom (většina grade I (benigní), vzácněji maligní)
Chorioidální plexus	Papiloma karcinom
Autonomní nervový systém (sympatikus+parasympatikus)	Paragangliom, feochromocytom, chemodektom
Obaly periferních nervů	Schwannom (neurinom), neurofibrom Maligní schwannom, neurofibrosarkom

+ smíšené glioneuronální nádory (často asociované s epilepsií)

+ pineální nádory

+ **sekundární, metastatické nádory** (ca plic, prsu, melanom, renální karcinom,...)

# Onemocnění periferních nervů

## ■ Mononeuropatie

- Postižení jednoho nervu
- Např. syndrom karpálního tunelu

## ■ Mononeuritis multiplex

- Postižení několika jednotlivých nervů
- Např. polyarteritis nodosa, sarkoidóza

## ■ Polyneuropatie: postižení vícečetných nervů

- **Primárně motorické:** např. Guillain-Barré syndrom (autoimunitní demyelinizační polyradikuloneuritida)
- **Primárně senzorycké:** karcinomatózní neuropatie
- **Senzoryckomotorické:** např. alkoholismus
- **Autonomní:** např. diabetes mellitus

# Onemocnění periferních nervů

## ■ **Inflamatorní neuropatie**

- Guillain-Barré, postinfekční, postvakcinační

## ■ **Infekční polyneuropatie**

- Herpes zoster – pásový opar, lepra – postižení schwannových buněk, diftérie – exotoxin vedoucí k demyelinizaci

## ■ **Metabolické a toxické neuropatie**

- Diabetes mellitus


## ■ **Traumatické neuropatie**

## ■ **Hereditární neuropatie**

- Hereditární senzomotorické neuropatie (HSMN I-III,...demyelinizační i axonální formy)
- Hereditární sensorické a autonomní neuropatie (HSANs)
- Familiární amyloidové polyneuropatie
- Periferní neuropatie u vrozených metabolických poruch

# Otázky do testu

- 1. Jak se projevuje komoce (= otřes) mozku?
- 2. Co je to hydrocephalus?
- 3. Mezi příčiny cévní mozkové příhody patří...?
- 4. U embryonálních a časně fetálních infekcí s teratogením účinkem se původci skrývají pod zkratkou TORCHS – o jaké se jedná?
- 5. Co je to prion?
- 6. Která onemocnění patří mezi defekty neurální trubice?
- 7. Co je to roztroušená skleróza?
- 8. Co je to demence?
- 9. Čím jsou specifické nádory mozku?
- 10. Syndrom karpálního tunelu patří mezi...?



**Děkuji Vám za pozornost...**