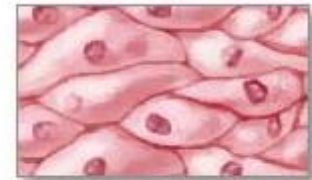

Tkáně

- epitelová
- pojivová
 - vazivo
 - chrupavka
 - kost
- svalová
- nervová



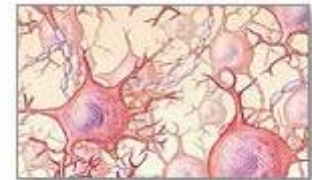Connective tissue



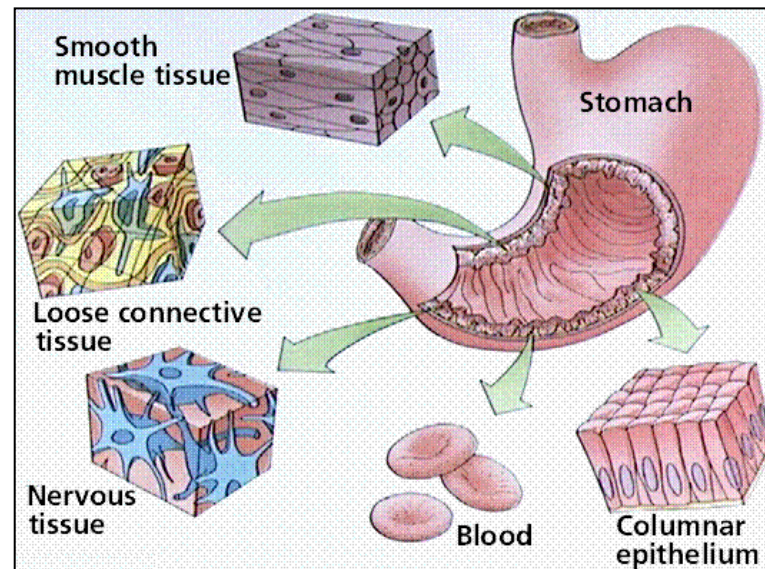

Epithelial tissue



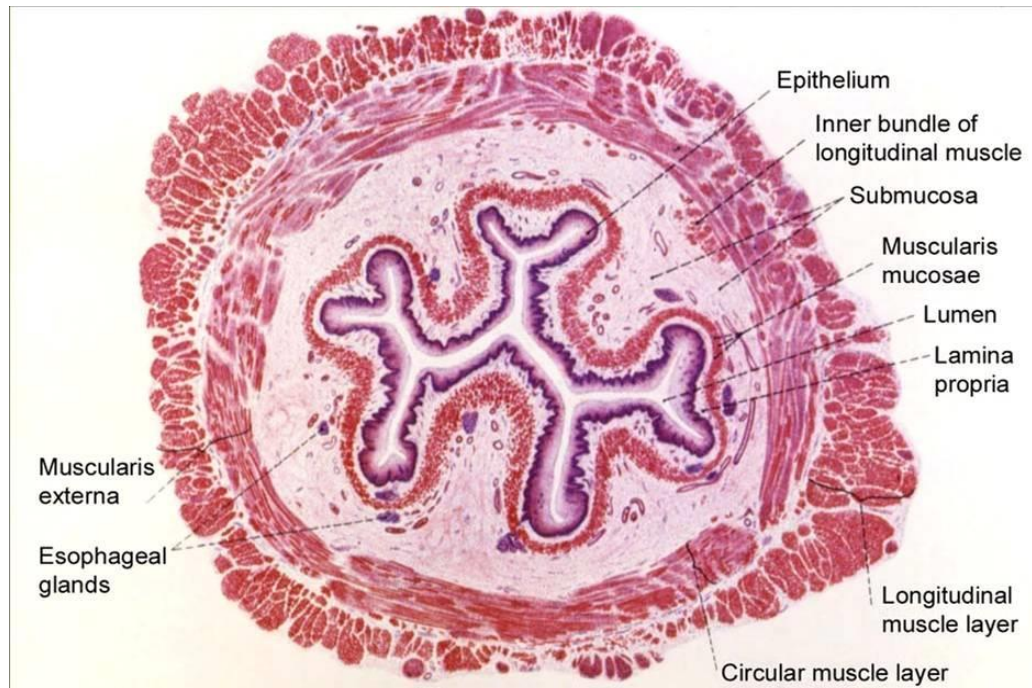
Muscle tissue



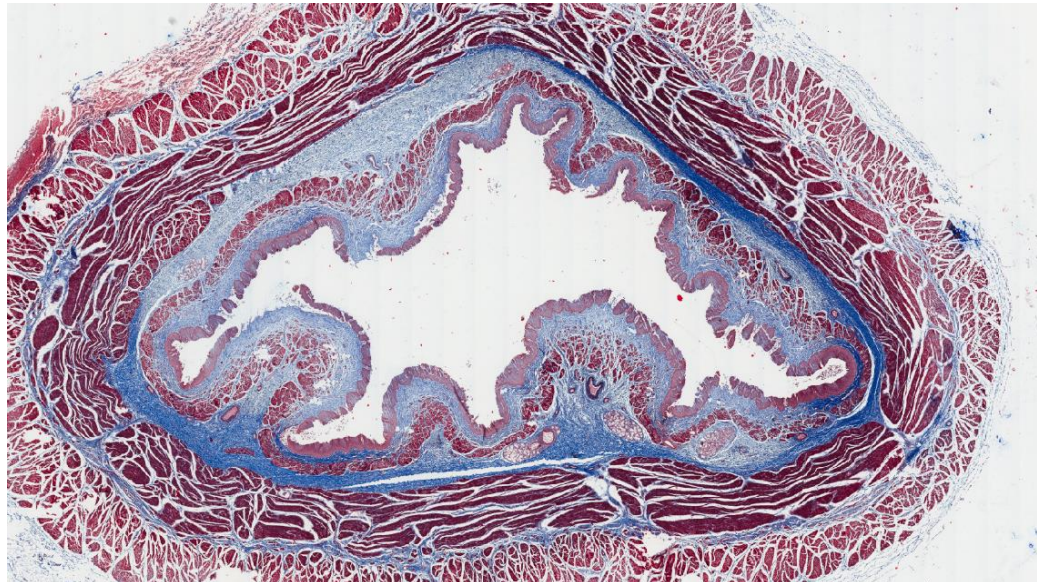
Nervous tissue



HE




AZAN

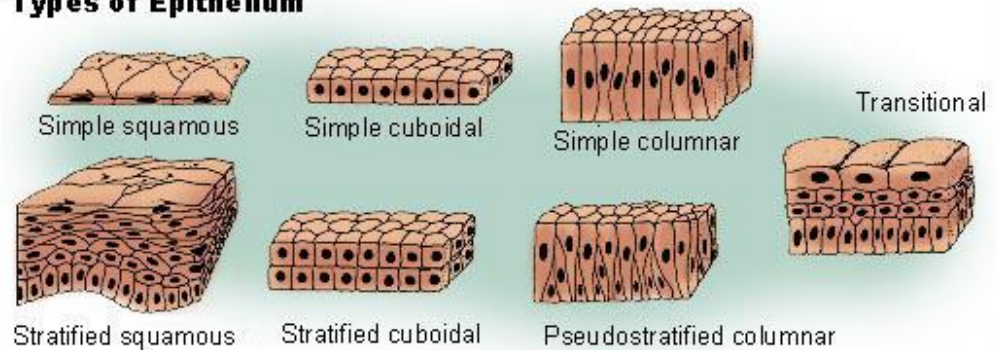


Epitelová tkáň

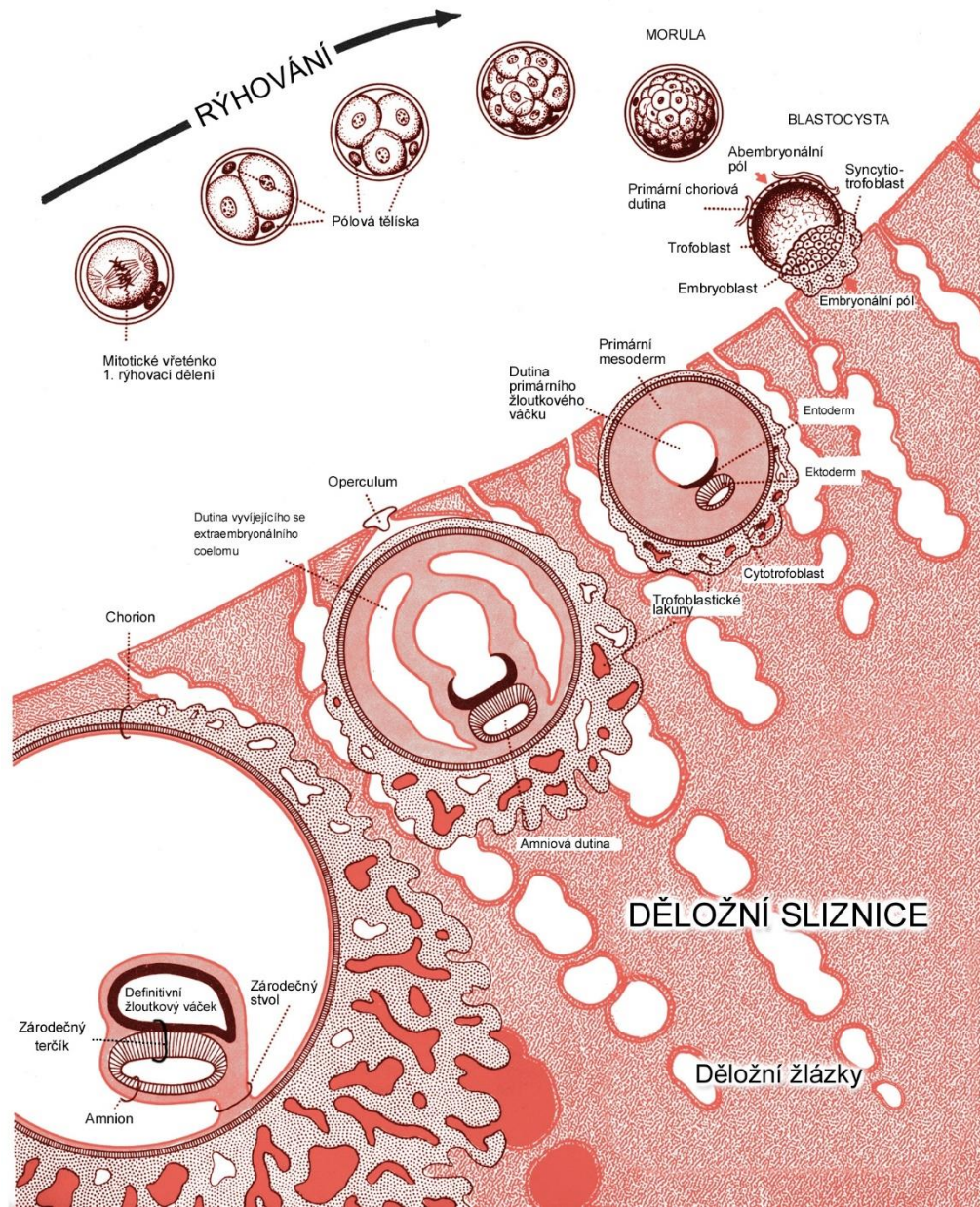
- jedna ze čtyř základních tkání
- je derivátem všech tří zárodečných listů
- je složena z **velmi těsně na sebe naléhajících buněk**
- epitelové buňky jsou **polarizované**
 - ✓ apex – mikrovláčka, řasinky..
 - ✓ laterální části – zonula occludens, zonula adherens, nexusy, desmosomy..
 - ✓ baze – bazální membrána
- je **bezcévná**, výživu získává difúzí z krevních cév uložených v pojivové tkáni
- funkce:
 - **mechanická**
 - **sekreční**
 - absorpční, vylučovací, sensorická



Types of Epithelium



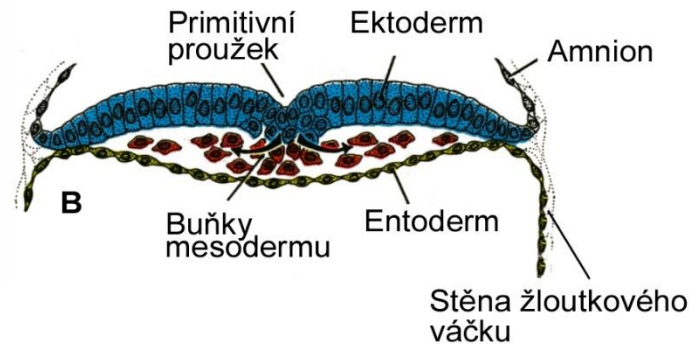
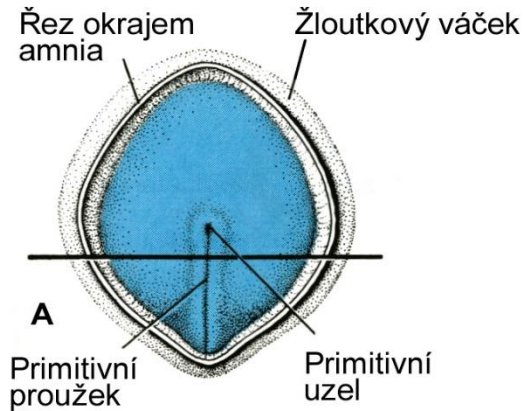
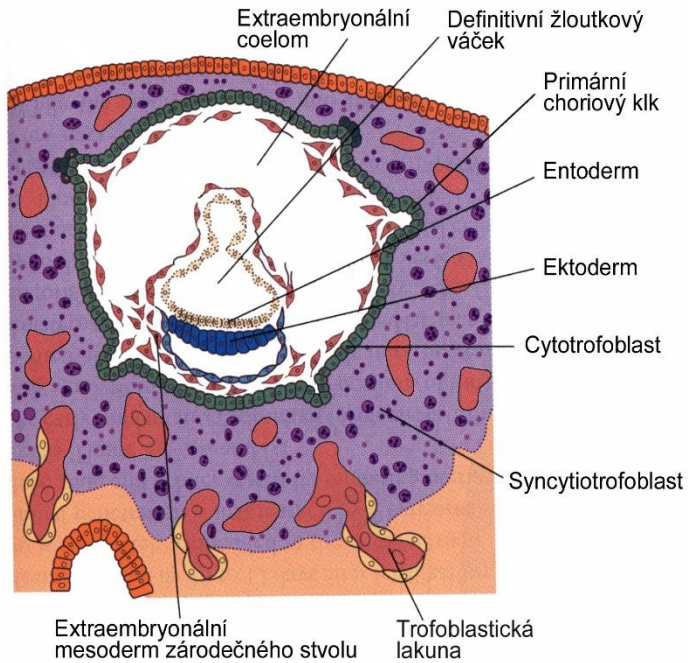
Vývoj zárodečných listů




Vývoj zárodečných listů

ZÁRODEČNÝ TERČÍK 16. den vývoje

IMPLANTACE - 13. den



A - pohled na dorzální stranu
B - příčný řez terčíkem

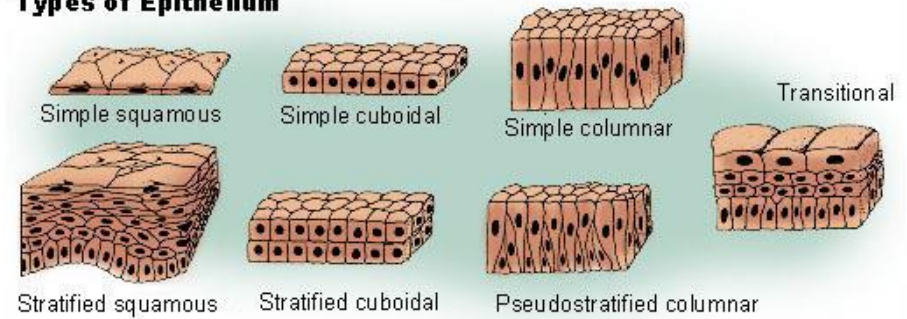


Klasifikace epitelů

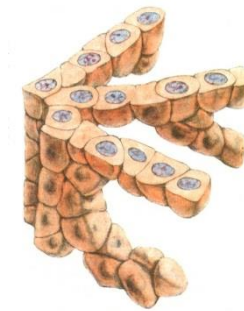podle uspořádání buněk

plošné epitel

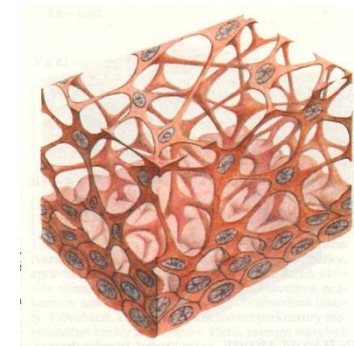
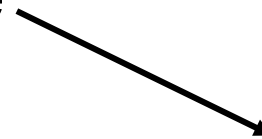
Types of Epithelium



trámčítý – typický pro uspořádání buněk jater a endokrinní žlázy



retikulární – tvoří *cytoreticulum* (hvězdicovité buňky tvoří síť – thymus)



Klasifikace plošných epitelů

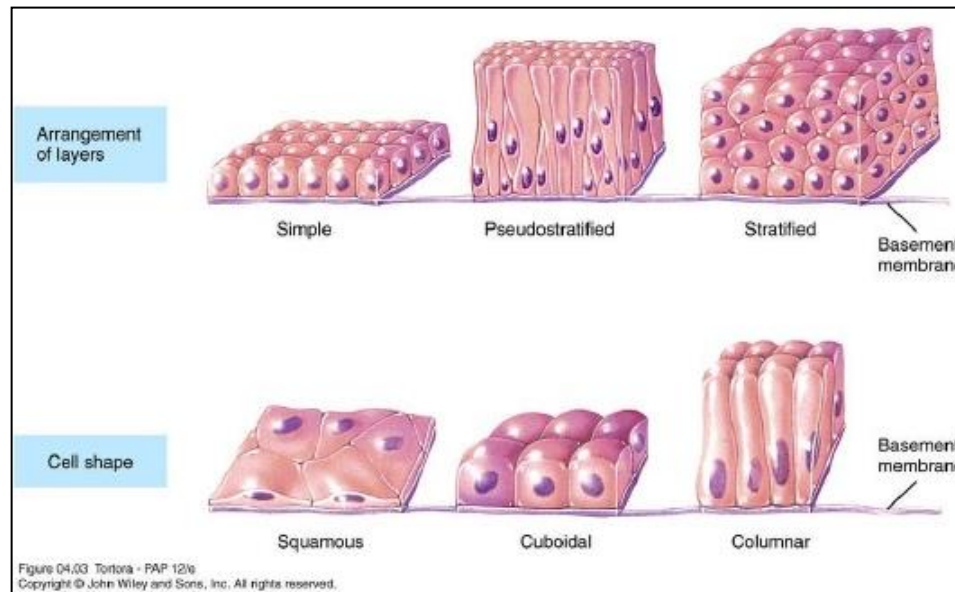
- podle počtu vrstev buněk, podle tvaru buněk, které se nacházejí v nejsvrchnější vrstvě

Jednovrstevné

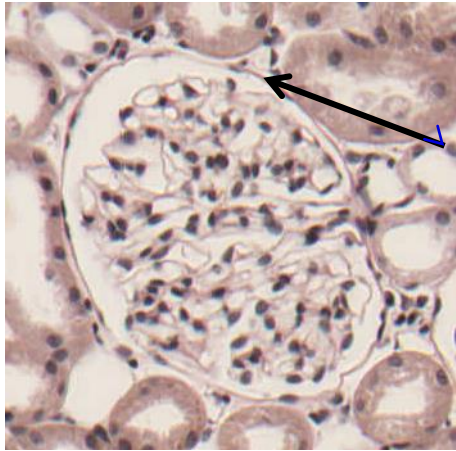- Jednovrstevný plochý /dlaždicový/
- Jednovrstevný kubický
- Jednovrstevný cylindrický
- Vicerady cylindrický

Vrstevnaté

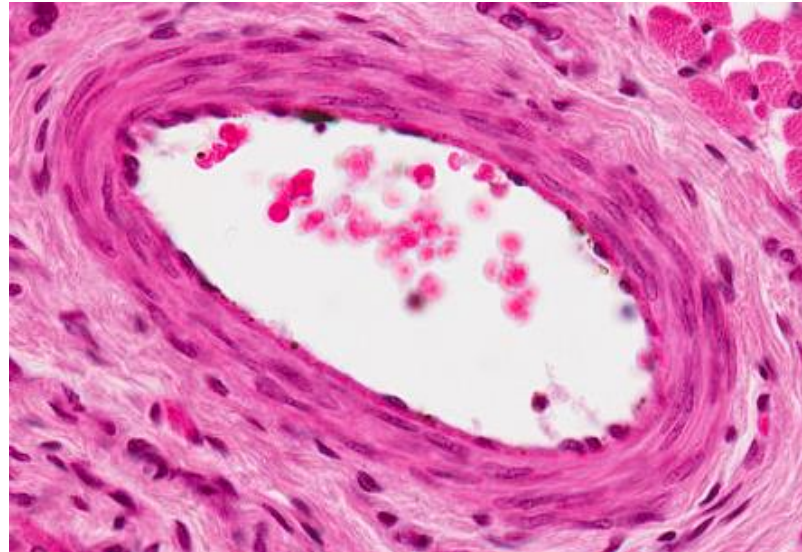
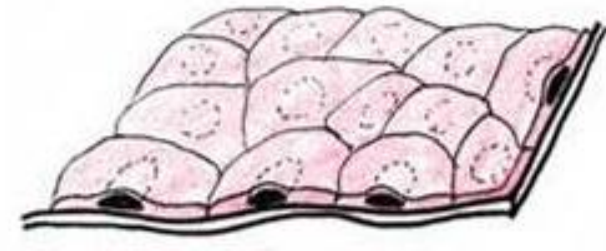- Vrstevnatý dlaždicový nerohovějící
- Vrstevnatý dlaždicový rohovějící
- Vrstevnatý cylindrický
- Přechodný



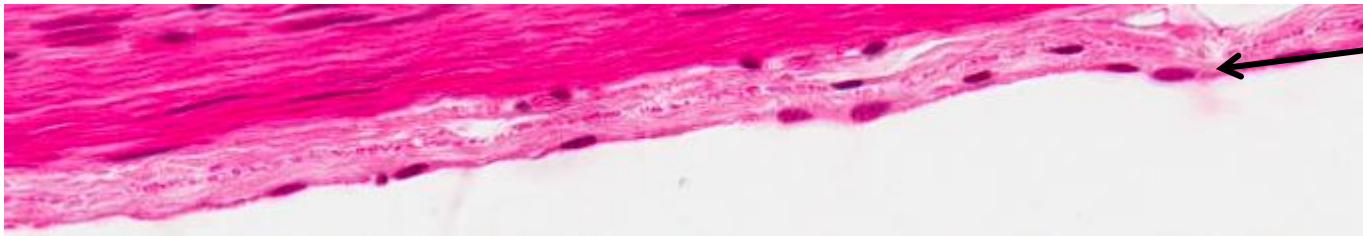
Jednovrstevný plochý epitel



parietální list Bowmanova
pouzdra - ledviny

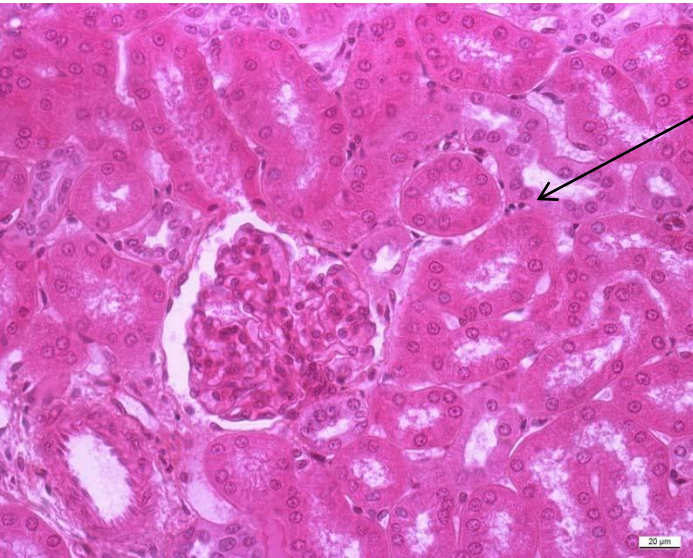


endotel –
všechny cévy

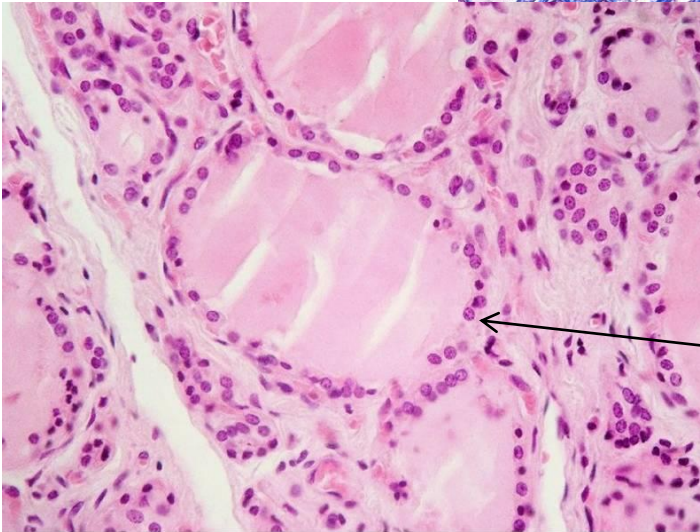
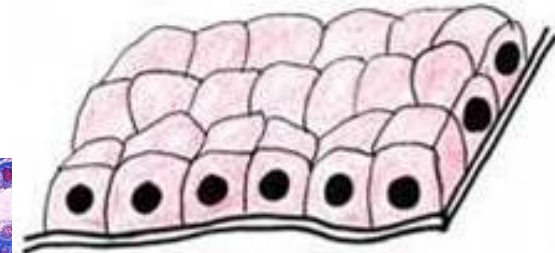
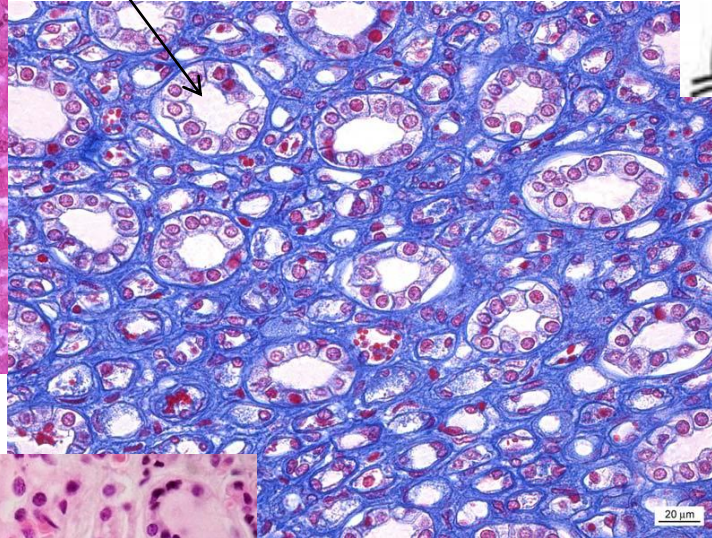


mezotel – povrch
orgánů uložených
v dutinách,
vystýlá i dutiny

Jednovrstevný kubický epitel



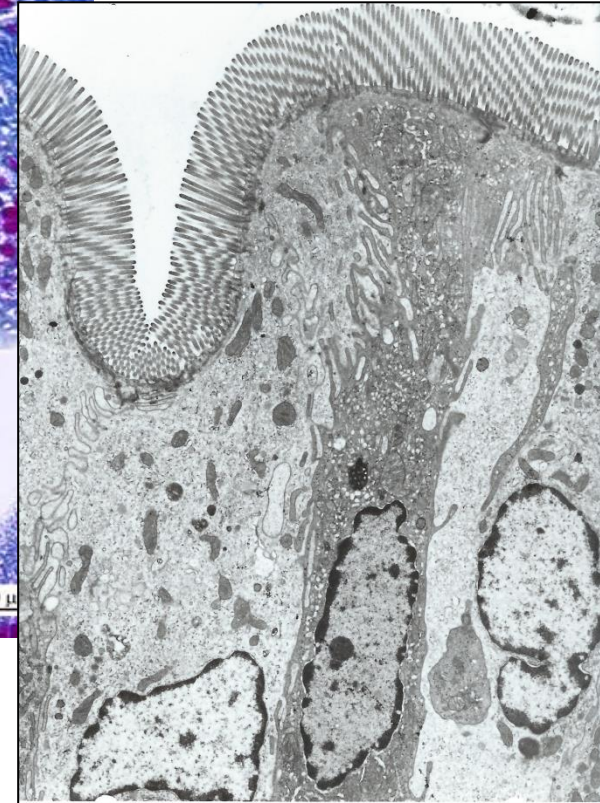
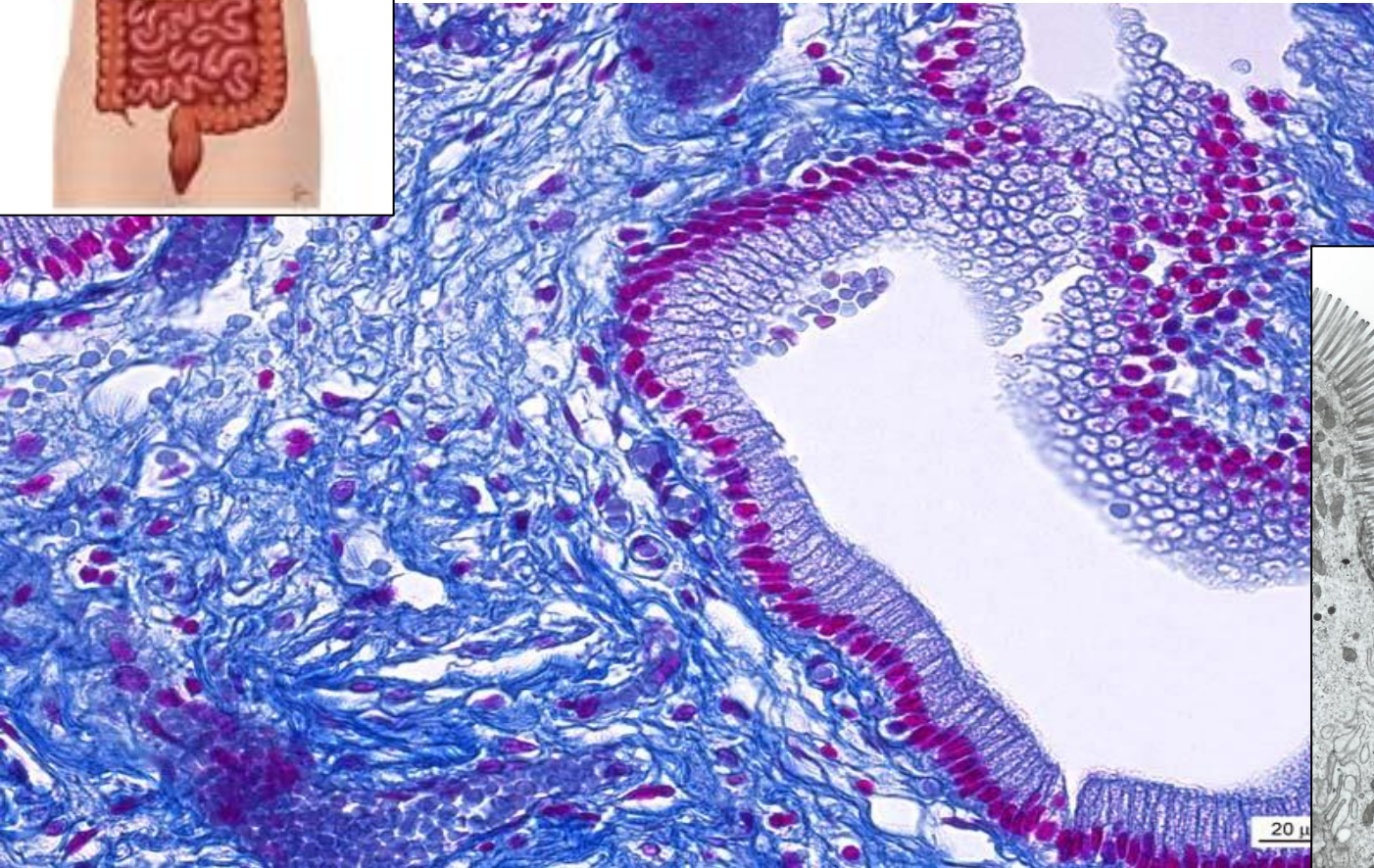
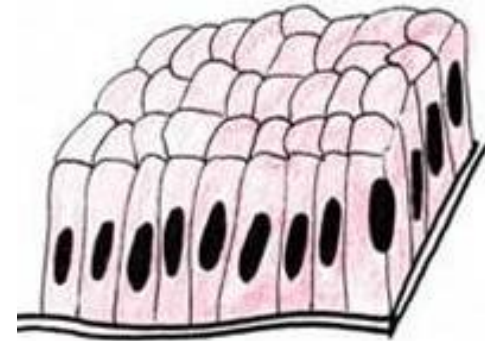
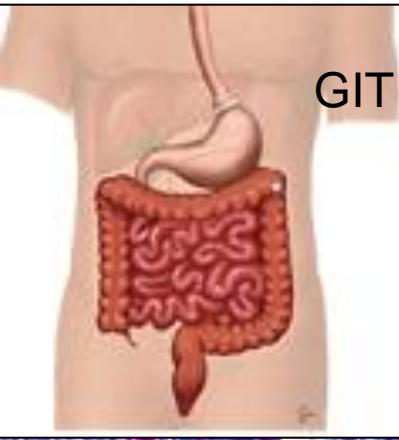ledviny



štítná žláza

výška i šířka těchto buněk jsou stejné, jádra jsou kulovitá, obvykle v centru buňky

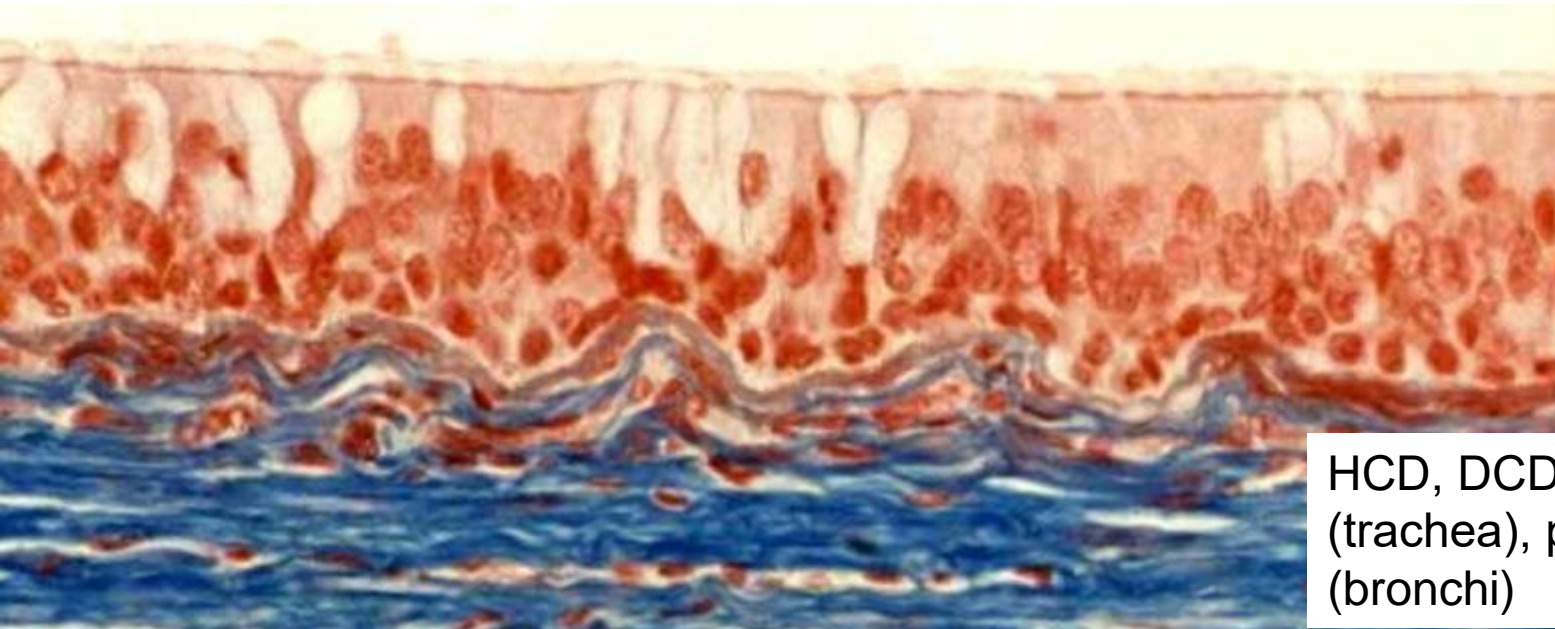
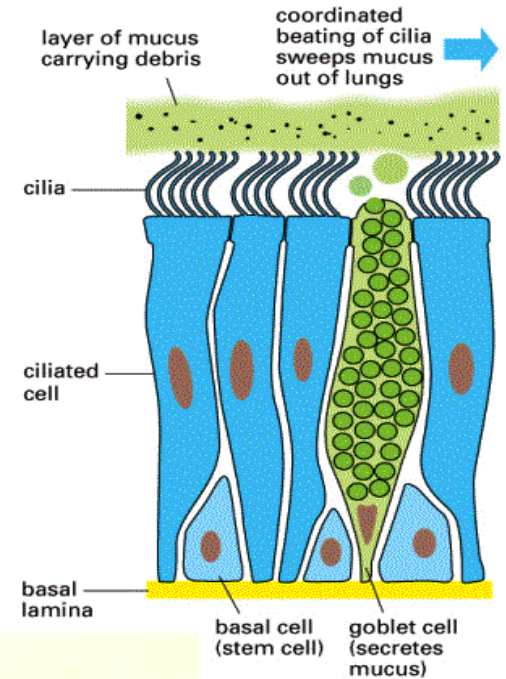
Jednovrstevný cylindrický epitel



výška buněk větší než šířka, jádro oválné, uložené při bazi

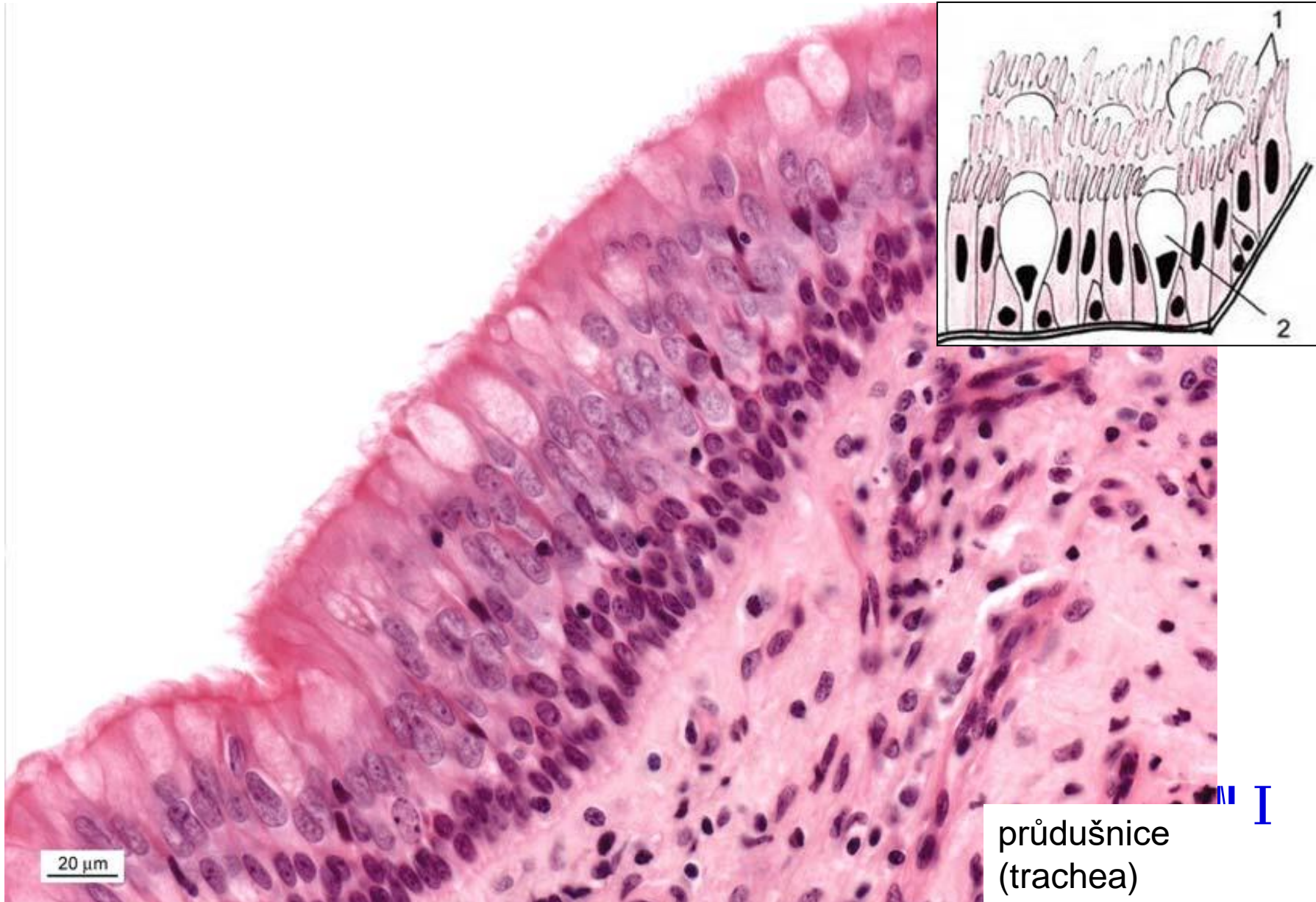
Víceřadý cylindrický epitel

- všechny buňky leží na b.m., ale jádra jsou uložena ve více vrstvách
- minimálně 3 typy buněk – nízké **bazální buňky** /kulatá tmavá jádra/, vřetenovité, endokrinní a vysoké **cylindrické buňky** s řasinkami /jádra oválná, světlá/, které dosahují povrchu epitelu
- epitel obsahuje četné **pohárkové buňky**



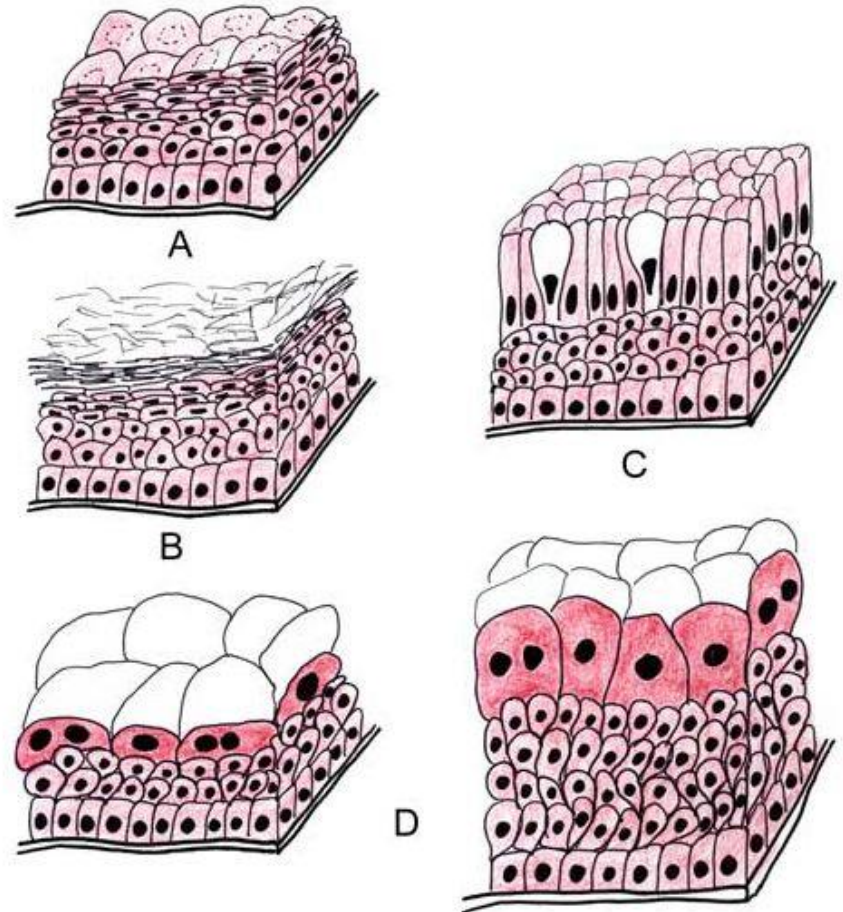
HCD, DCD, průdušnice (trachea), průdušky (bronchi)

Víceřadý cylindrický epitel



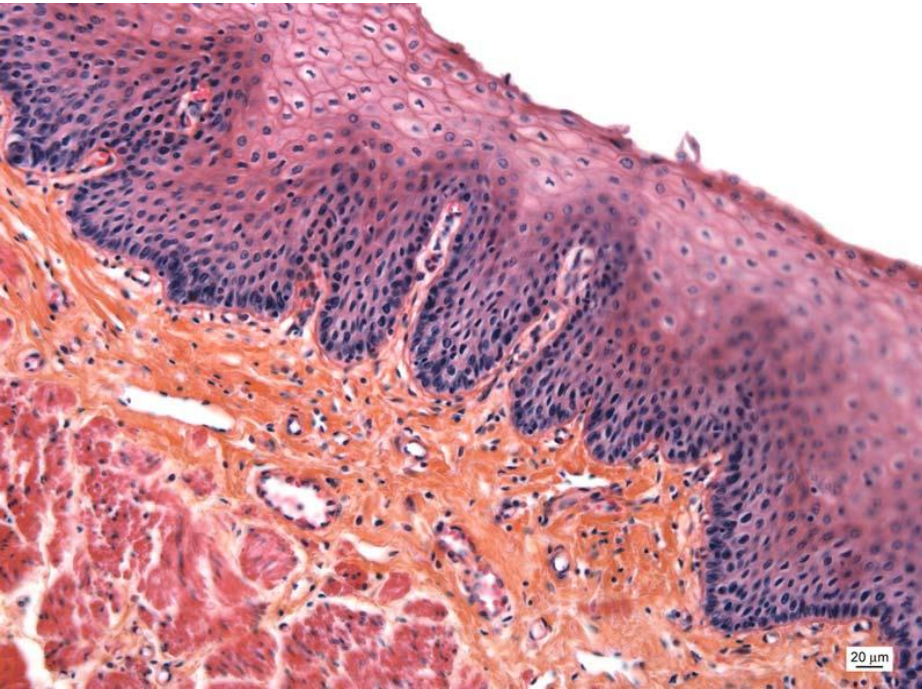
Vrstevnaté epitely

- několik vrstev buněk
- **všechny buňky nedosahují b.m.**
- buňky povrchových vrstev
- oploštělé
- kubické
- cylindrické
- vrstva na bazální membráně – **bazální vrstva**, dává vznik buňkám v ostatních vrstvách
- počet vrstev – velmi různý



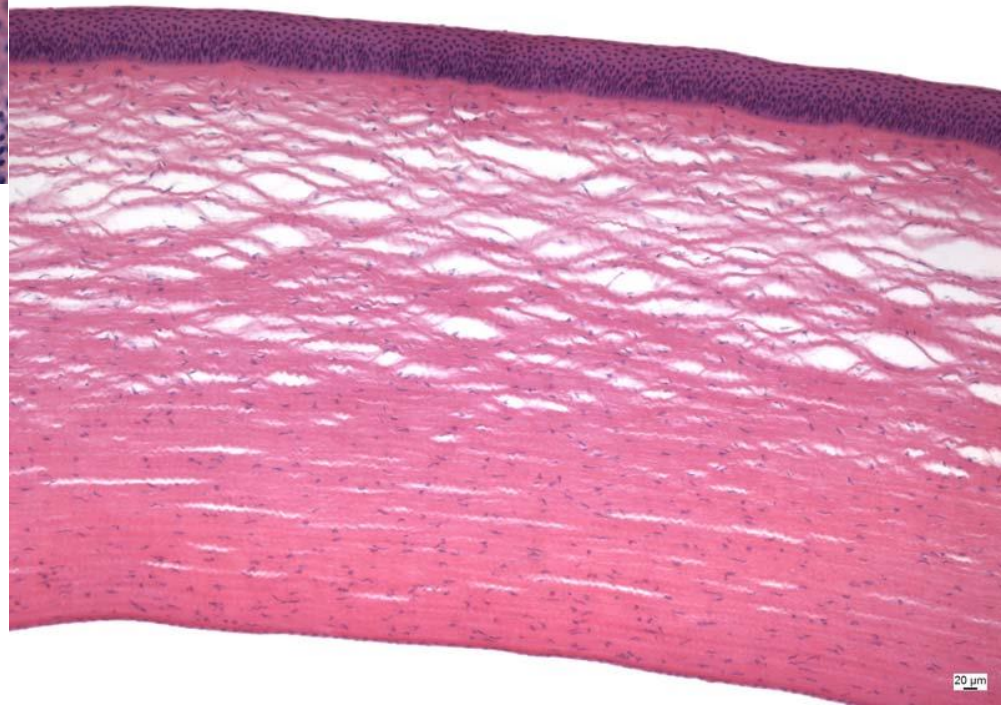
Obr. 14 – vrstevnaté epitely A – dlaždicový nerohovatějící, B – dlaždicový rohovatějící, C – cylindrický, D – přechodný

Vrstevnatý dlaždicový epitel - nerohovějící

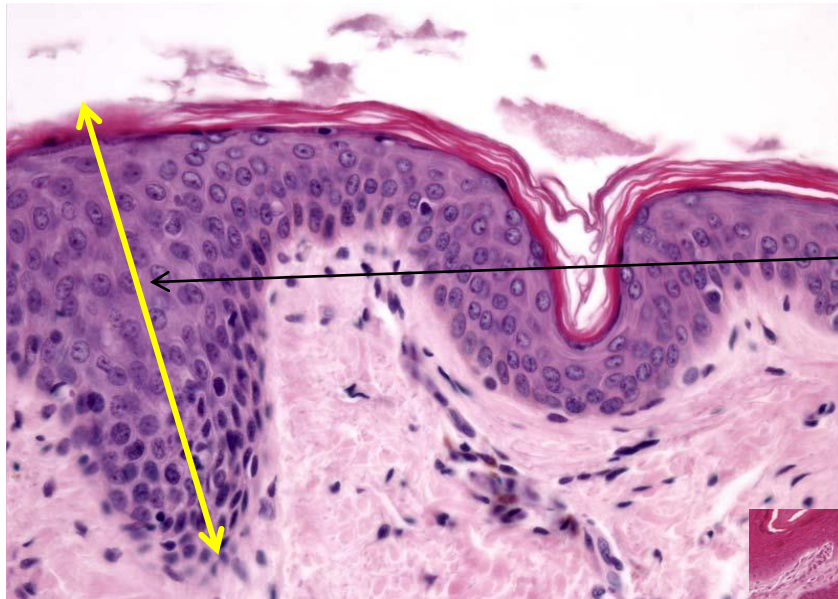


hltan (pharynx)

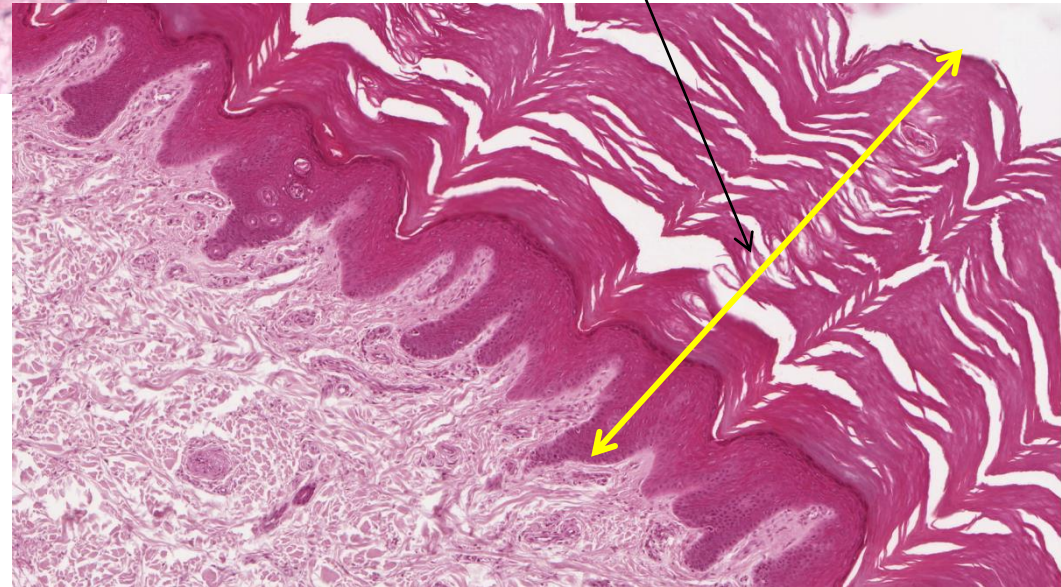rohovka (cornea)



Vrstevnatý dlaždicový epitel – rohovějící

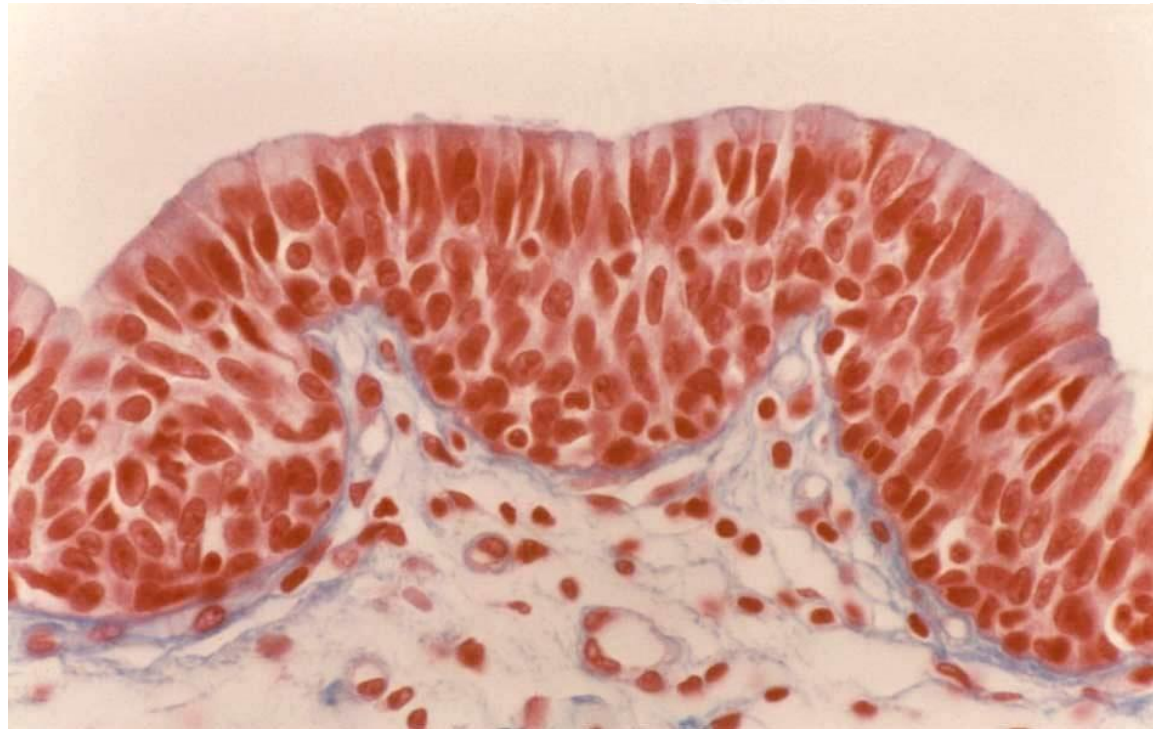
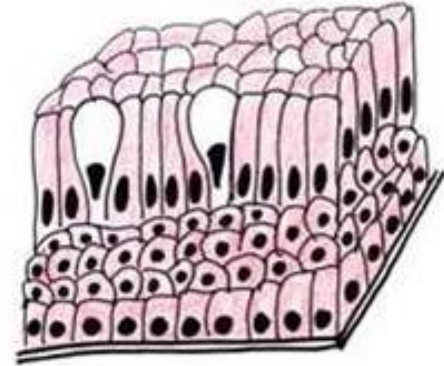


epidermis



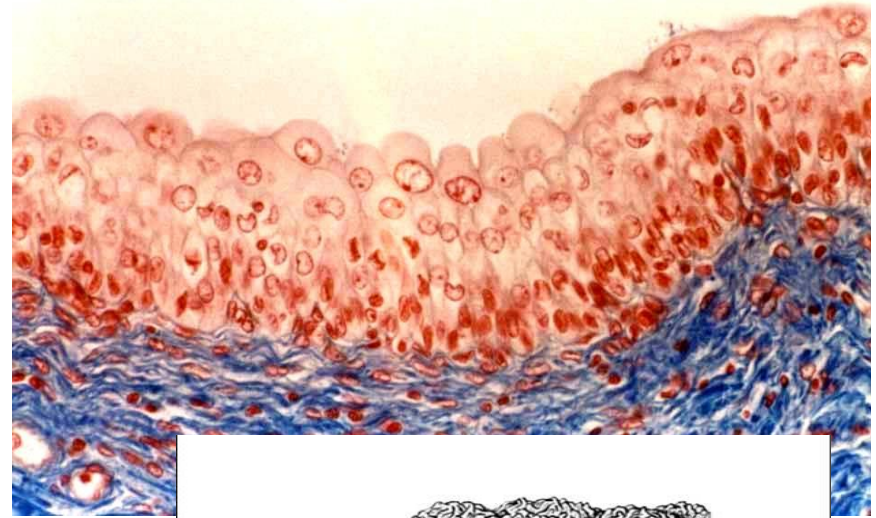
Vrstevnatý cylindrický epitel

- vzácný
- bazální a povrchová vrstva
– cylindrické buňky
- incidence:
 - pars spongiosa urethrae masculinae
 - fornix conjunctivae
- epitel **přechodných zón**
– v místech, kde
vrstevnatý dlaždicový se
mění na víceřadý
cylindrický - epiglottis,
palatum molle




Přechodný epitel

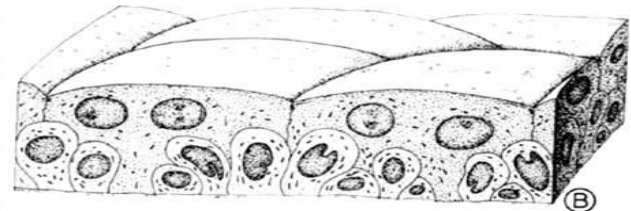
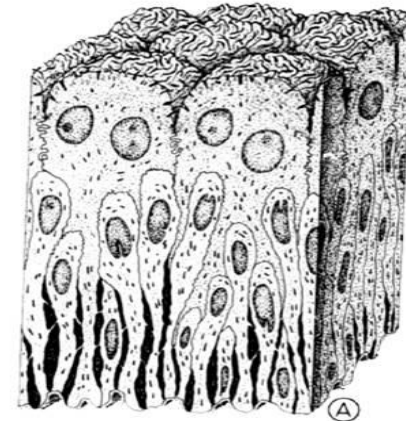
- mění se počet vrstev
- různá velikost i tvar buněk
 - na bazální membráně polyedrické
 - střední vrstva hruškovité
 - povrchová vrstva má různý tvar v závislosti na stavu orgánu



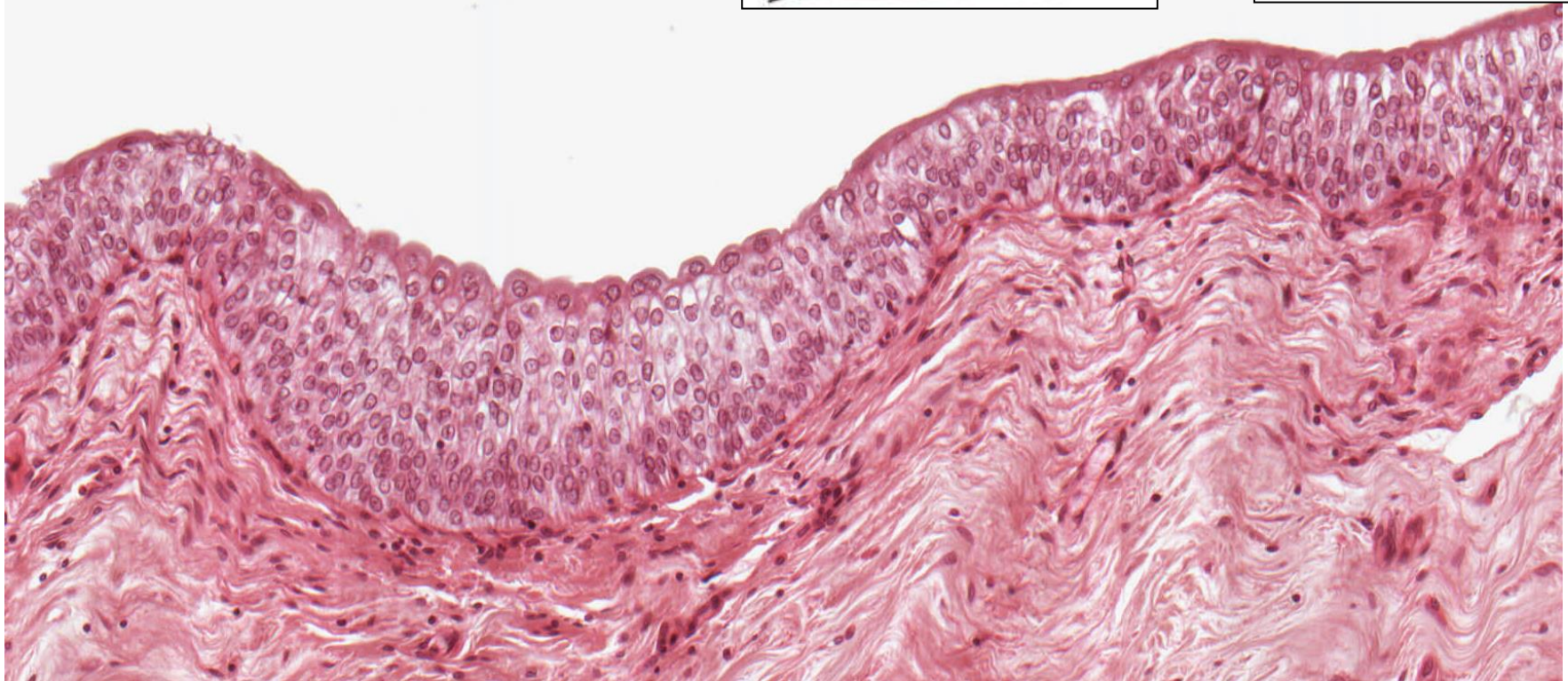
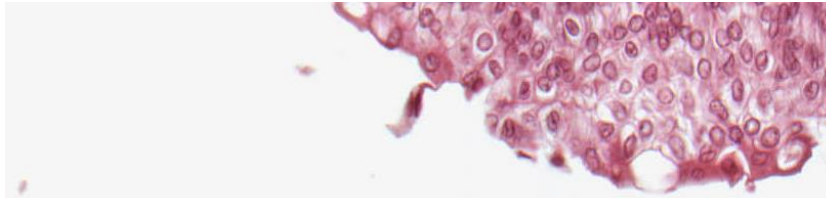
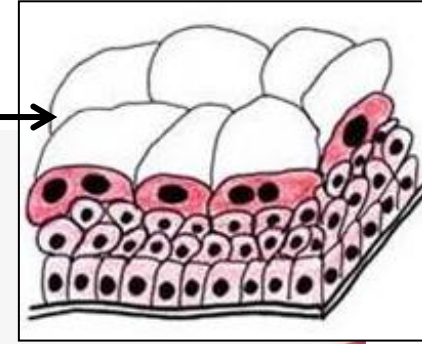
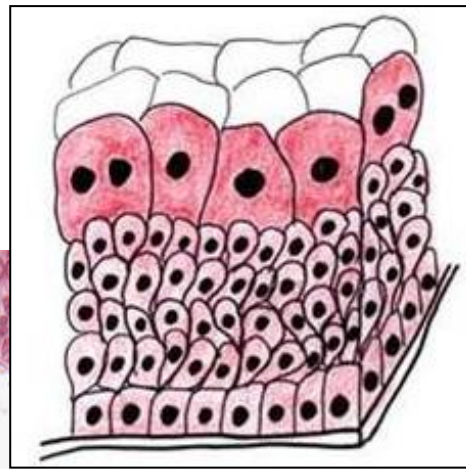
- v **kontrahovaném** stavu – povrchové buňky (deštníkovité) jsou velké, kulaté, 2x větší než ostatní, některé i dvoujaderné, překrývají více buněk pod sebou, výrazná eosinofilní cytoplazma, osmotická bariéra



- v **relaxovaném** stavu se buňky oplošťují - dlaždicové

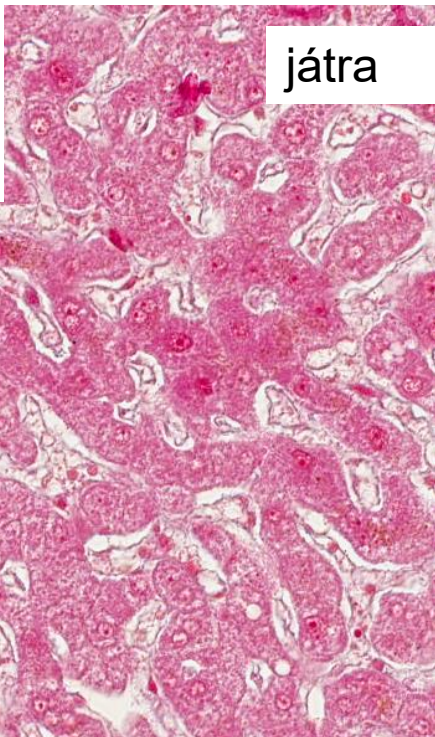
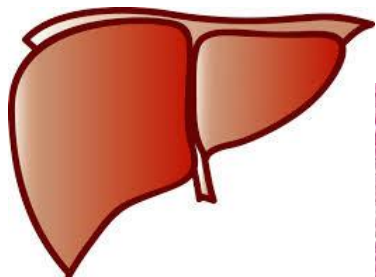


Přechodný epitel

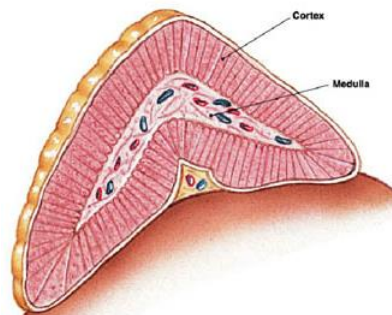
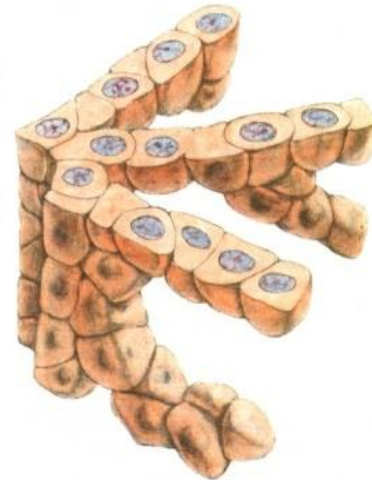

močové cesty

Trámčítý epitel

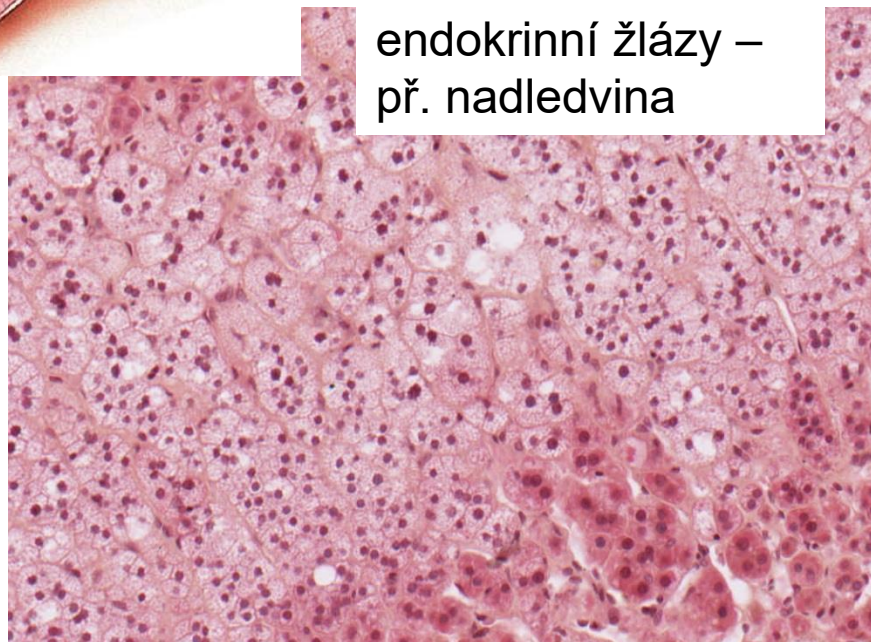

játra

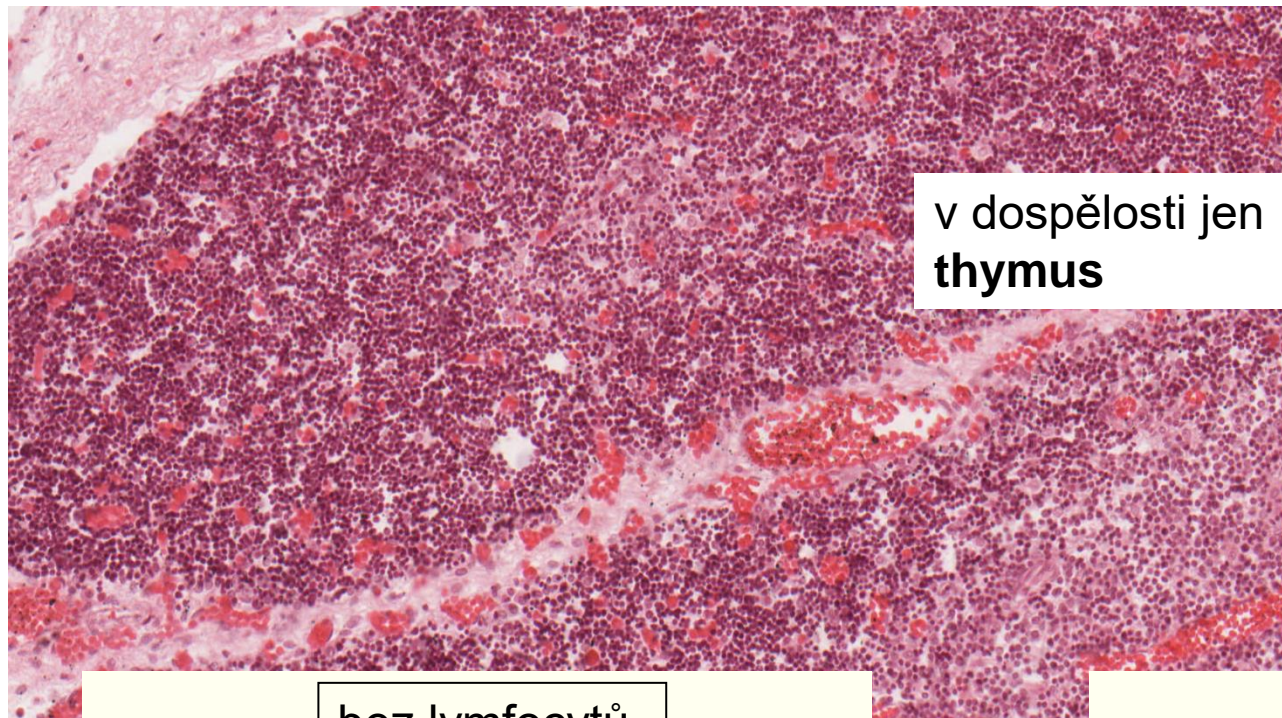


endokrinní žlázy –
př. nadledvina

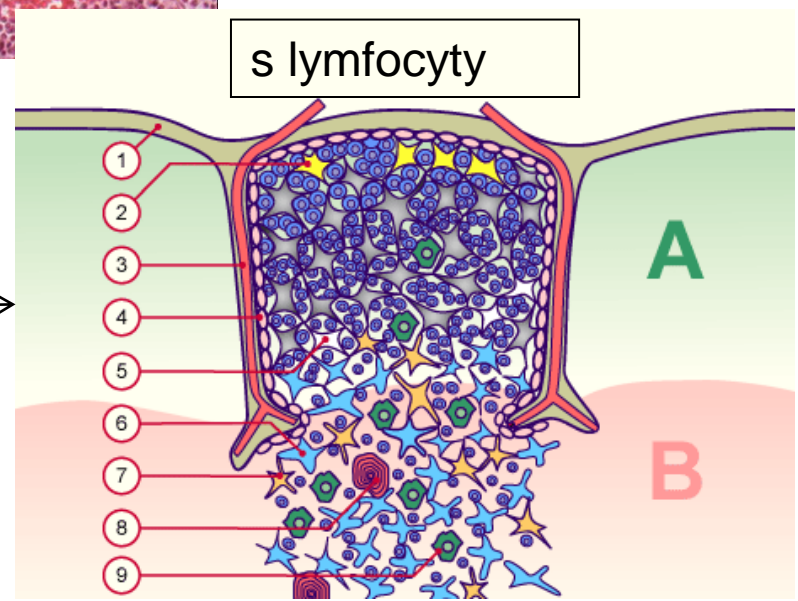
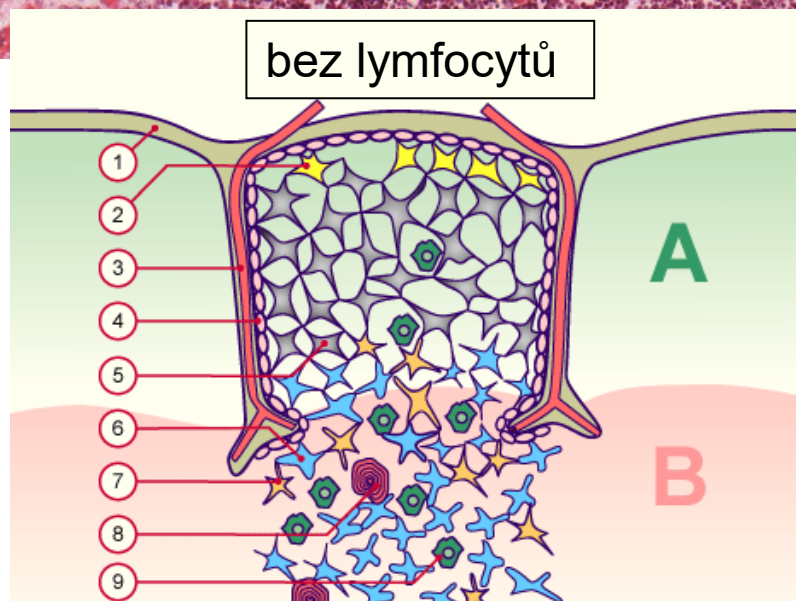
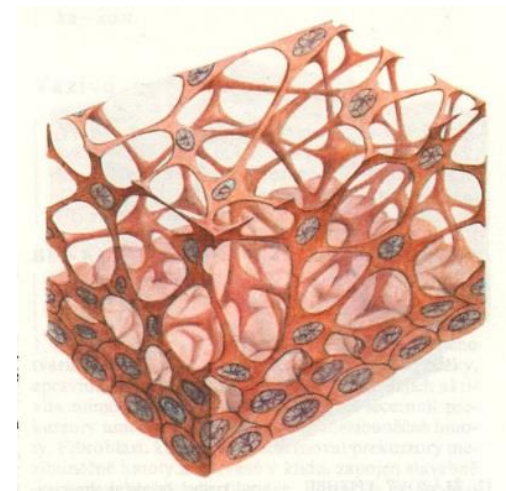
trámce buněk a krevní kapiláry
(zvané sinusoidy) v těsném
kontaktu



Retikulární epitel



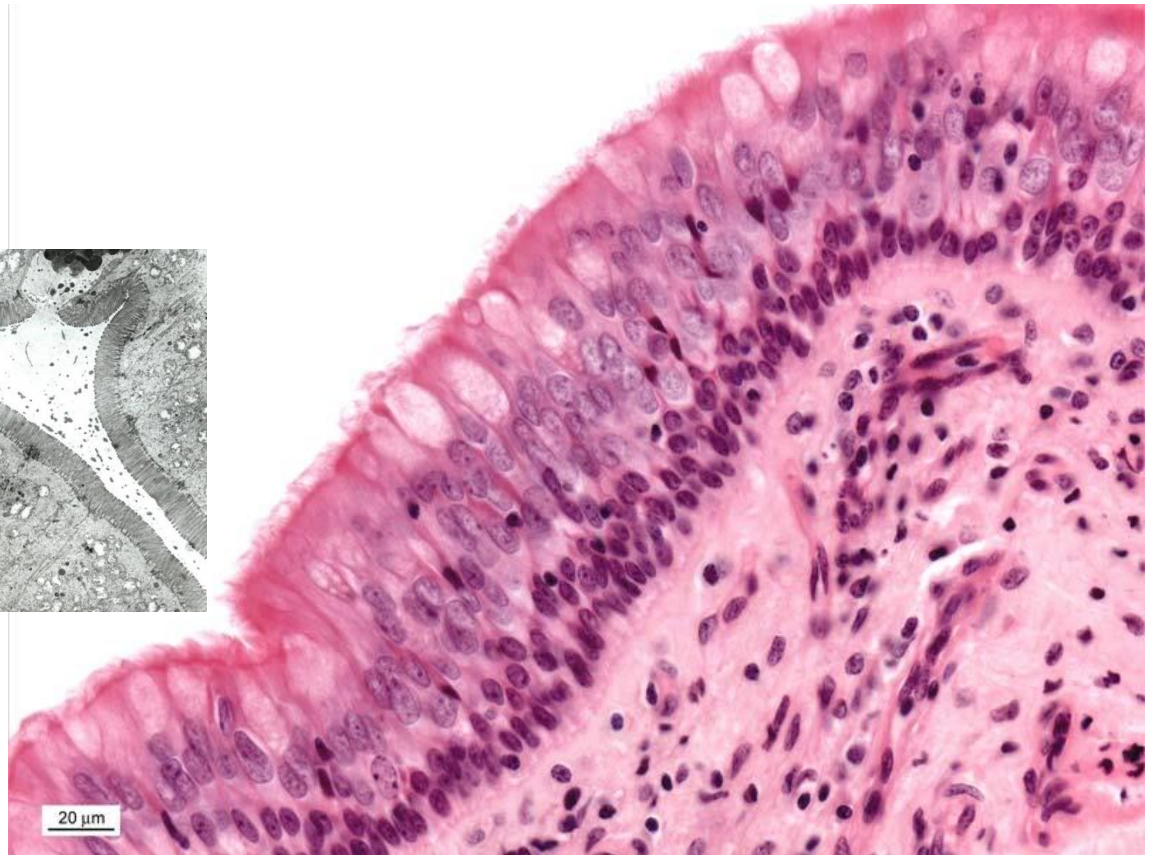
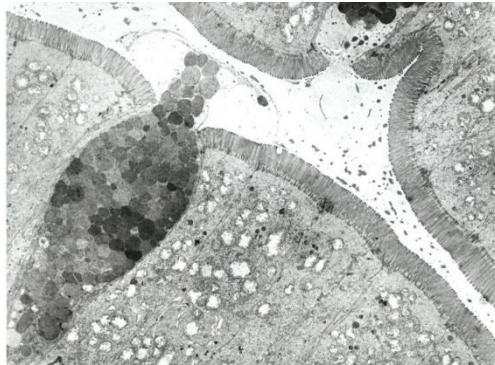
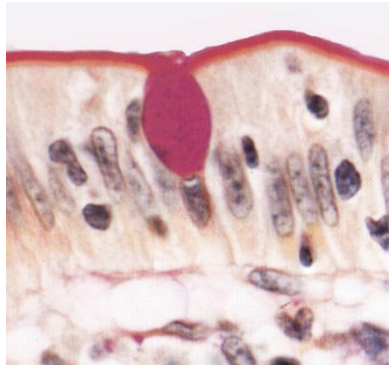
v dospělosti jen
thymus



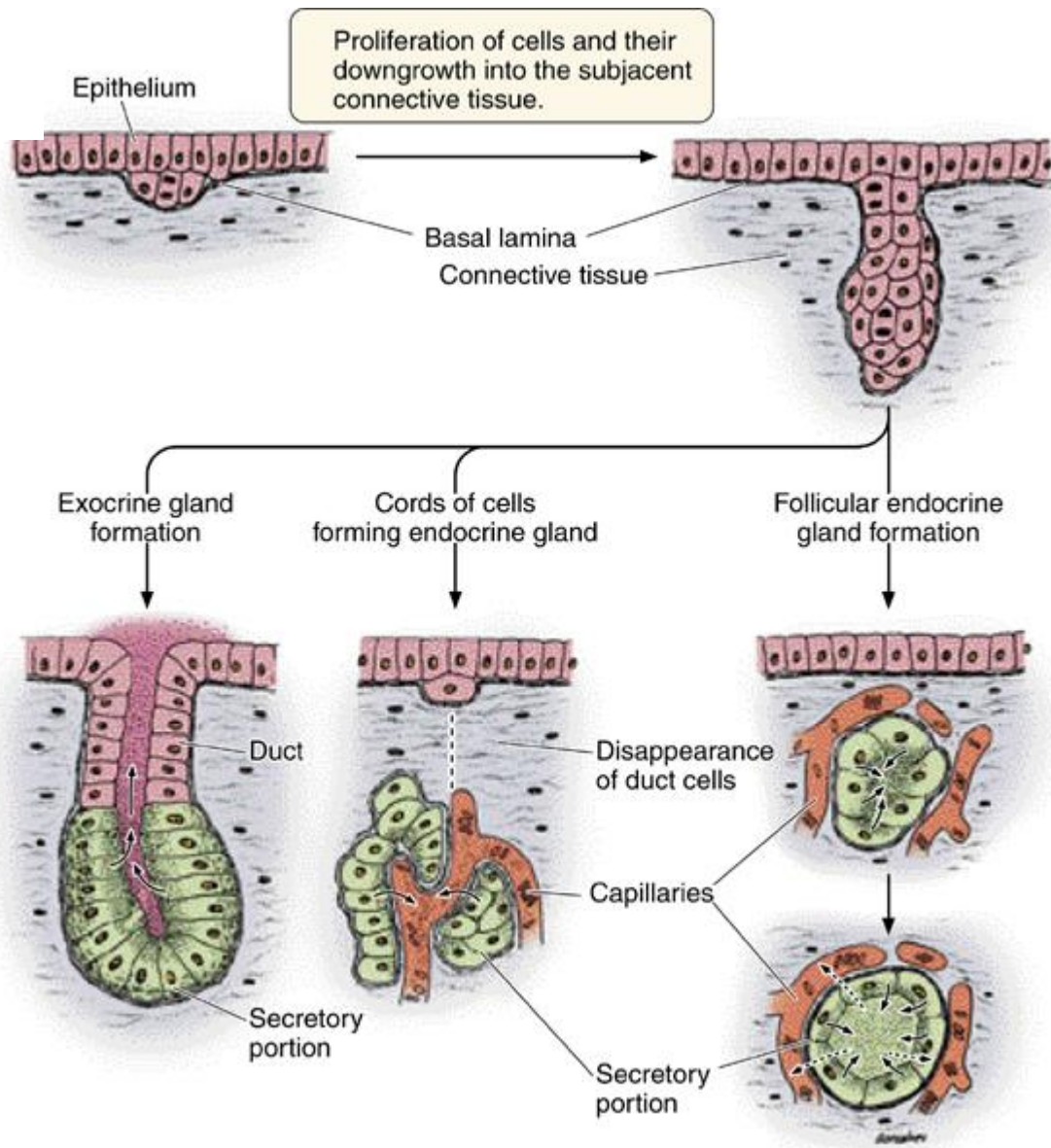
Klasifikace žláz (jednobuněčné x mnohobuněčné)

jednobuněčné žlázy

- **pohárkové buňky** – v epitelu na mnoha sliznicích, produkují glykoprotein mucin + voda → hlen
- jednobuněčné endokrinní buňky – GEP systém
- Panethovy buňky (střevo)



Potřebujeme
více sekretu?

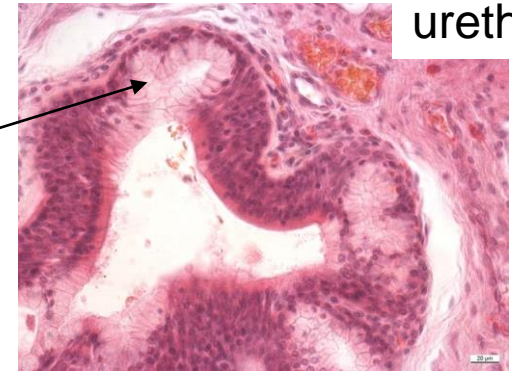

....tak vytvoříme
mnohobuněčné
žlázy v pojivové
tkáni pod epitelem...

Mnohobuněčné žlázy

endoepitelové

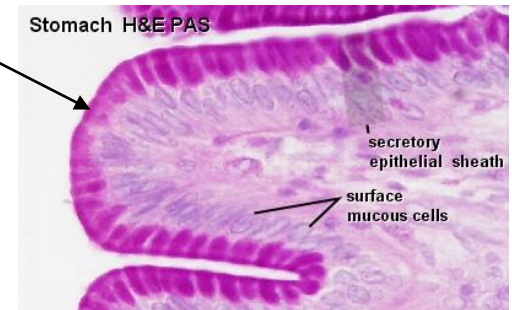
- vzácné, př. Morgagniho žlázy v močové trubici
- žláзовý epitel rozprostřený do plochy – jednovrstevný cylindrický epitel žaludku



urethra

exoepitelové

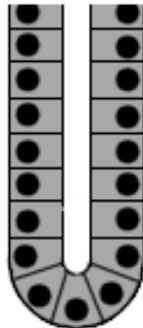
- další mnohobuněčné žlázy mají svou **sekreční část uloženou v pojivové tkáni pod epitelem**



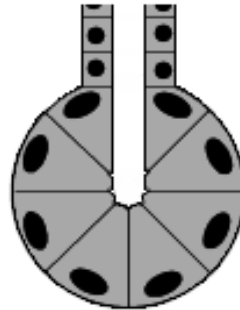
Stomach H&E PAS

secretory epithelial sheath
surface mucous cells

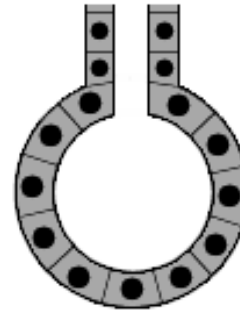
tubular



acinar



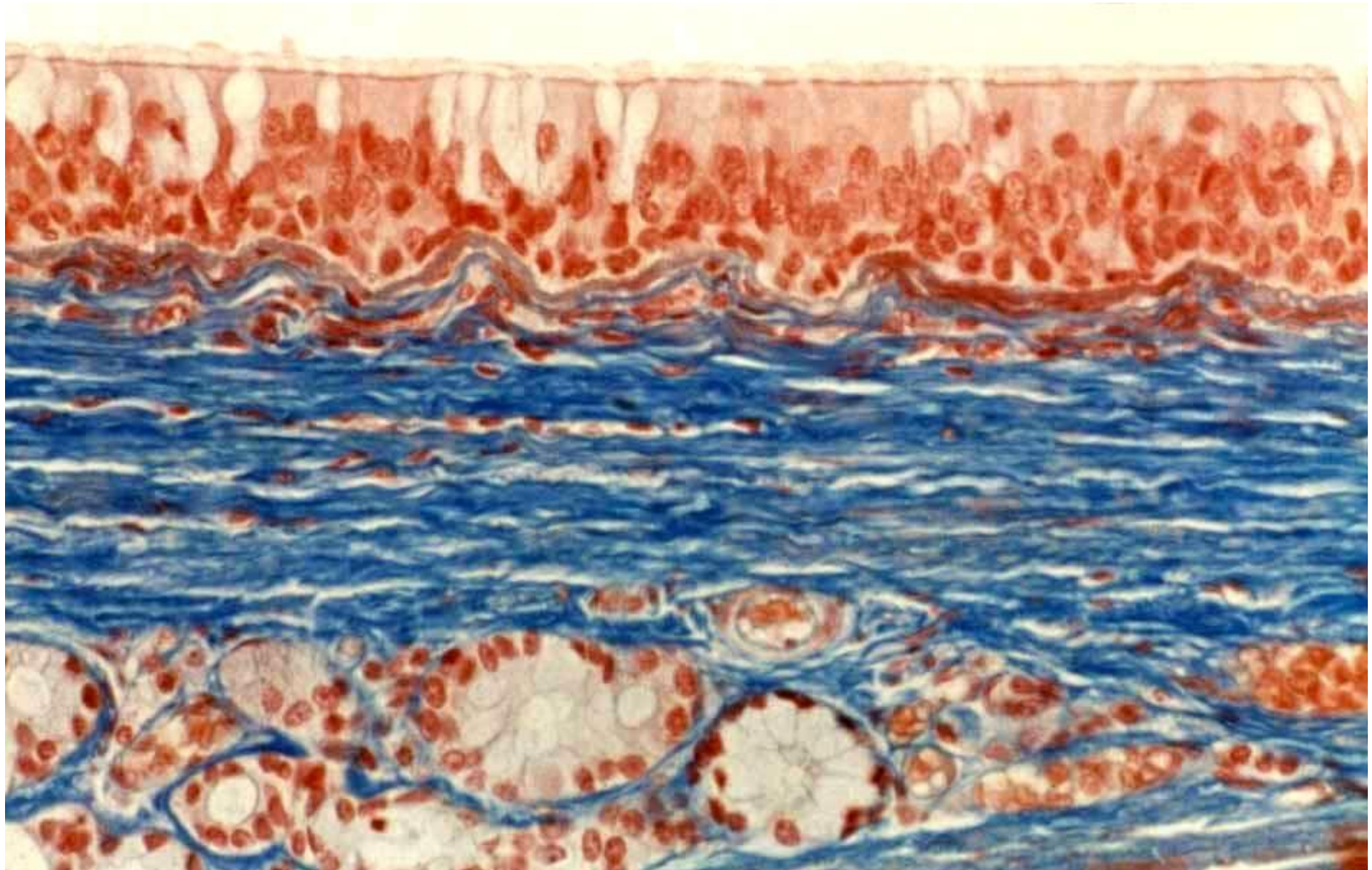
alveolar



glands

Jednobuněčné žlázy vs mnohobuněčné žlázy

trachea - sliznice



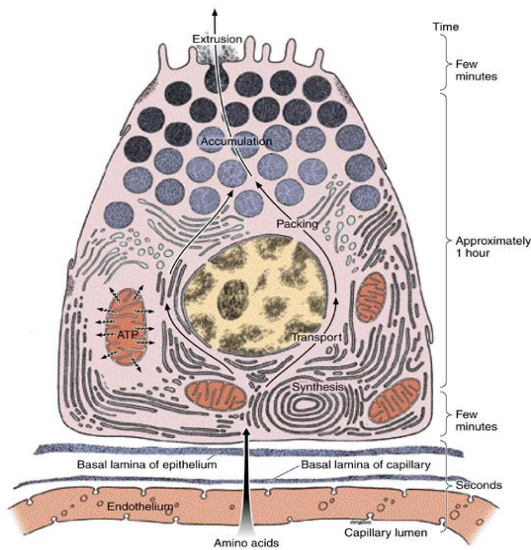
AZAN

MUNI
MED

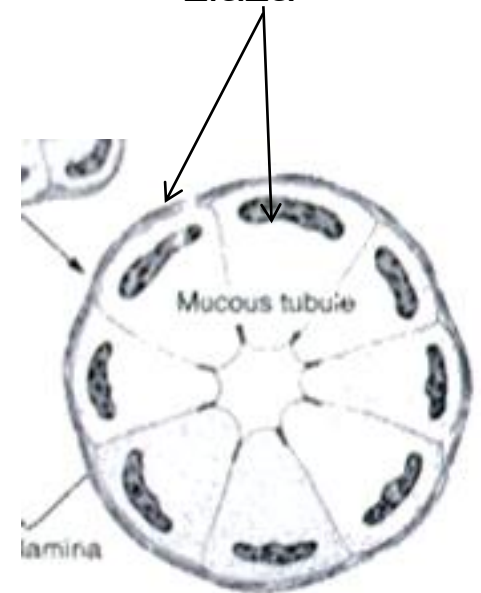
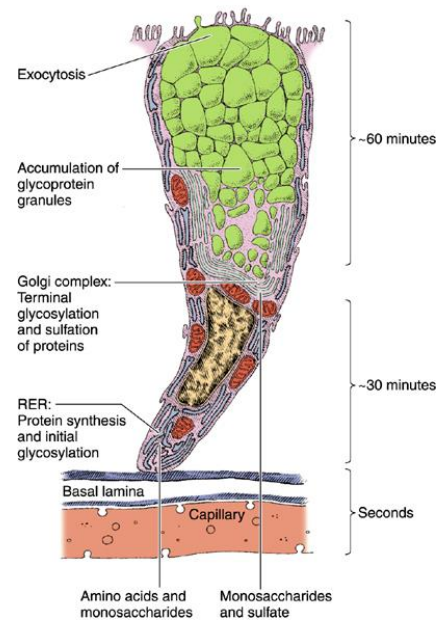
Klasifikace žláz (podle typu sekretu)

jednobuněčná
žláza

mnohobuněčná
žláza



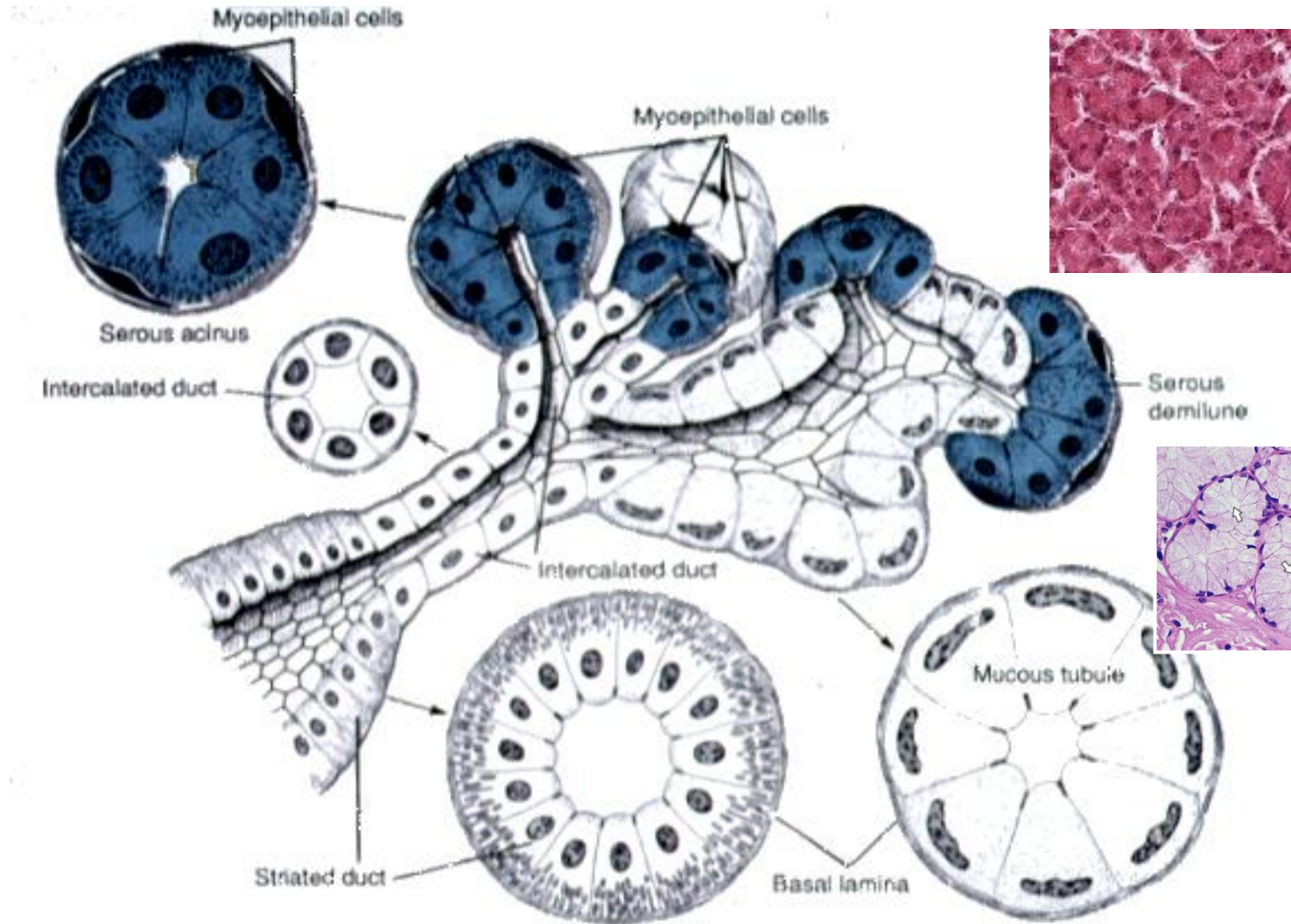
Serózní buňka



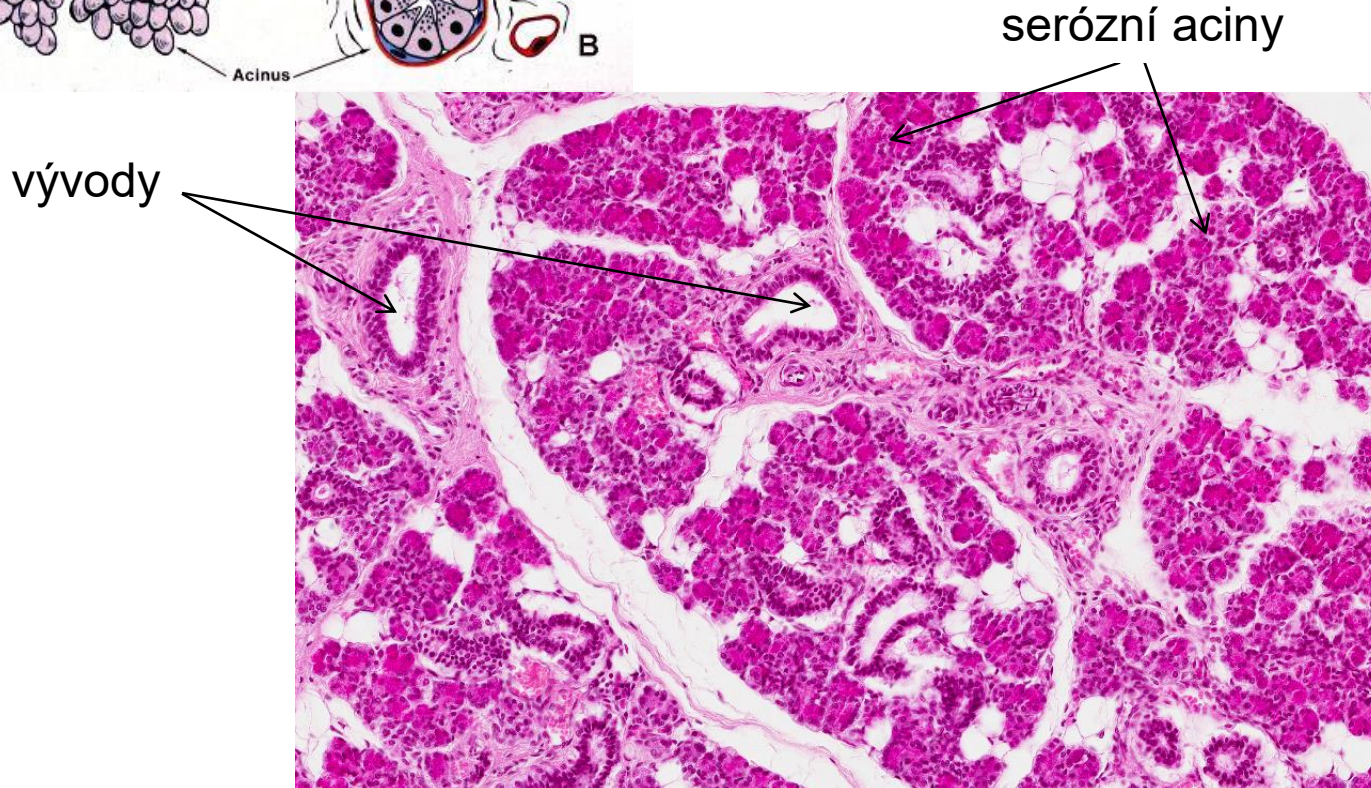
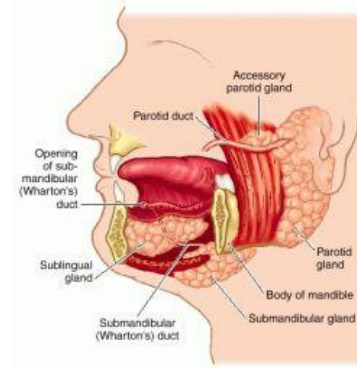
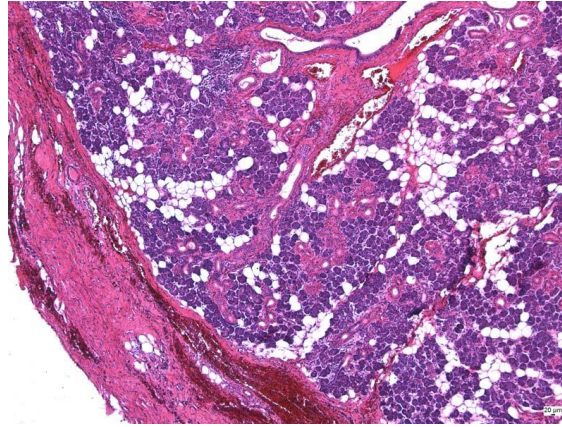
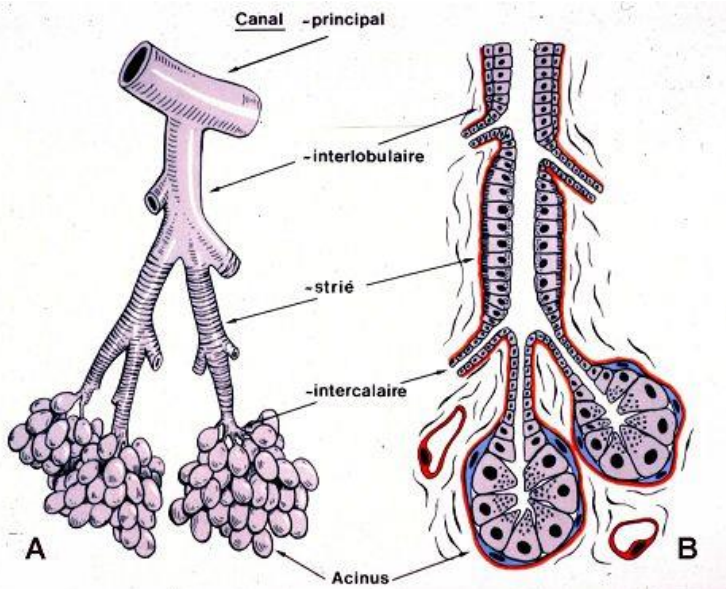
Mucinózní buňka

Mnohobuněčné žlázy

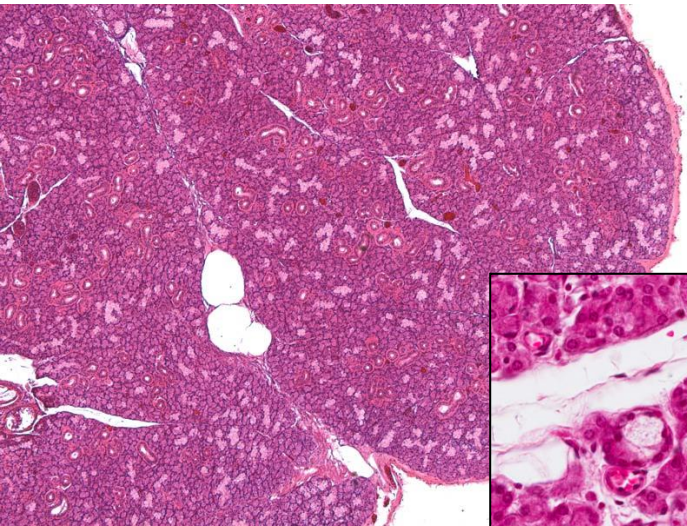
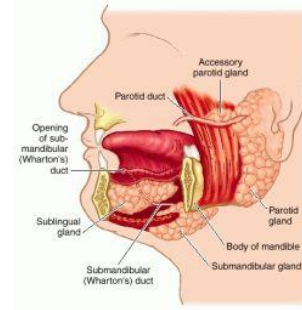
Obecné schéma:



Glandula parotis – serózní



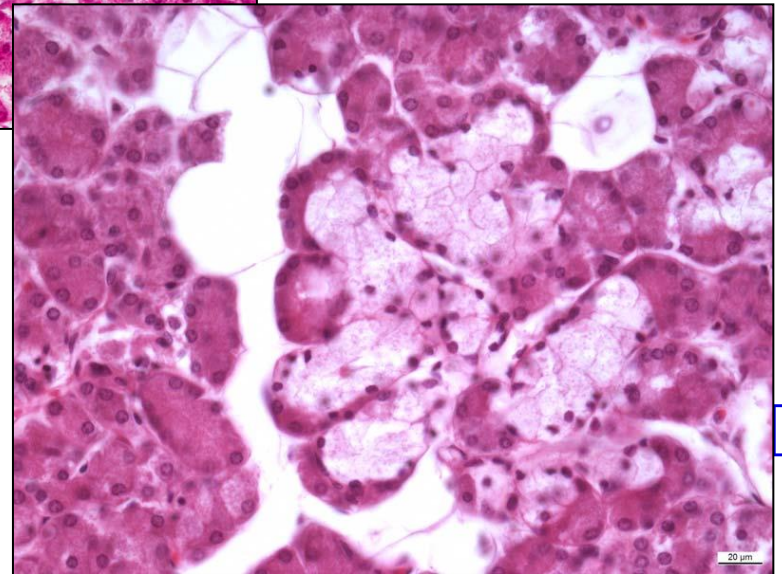
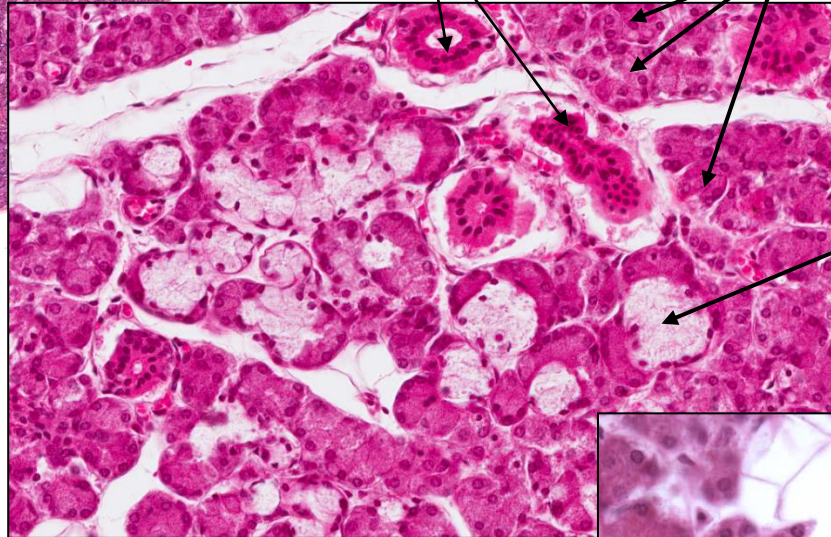
Glandula submandibularis - smíšená



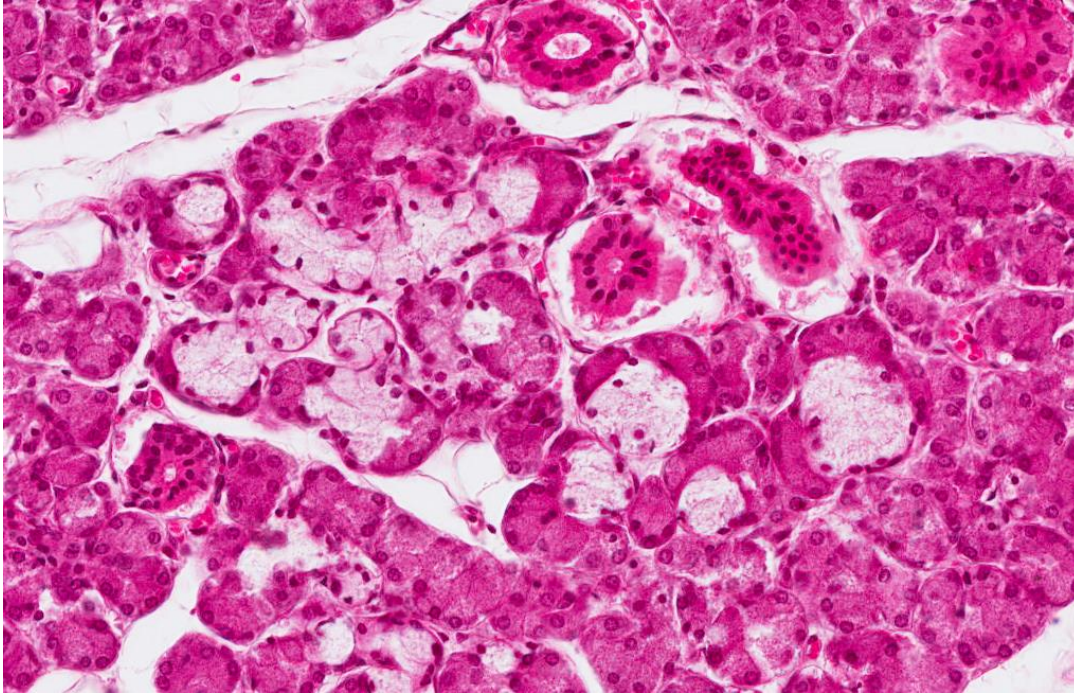
vývody

serózní aciny

mucinózní tubuly




Klasifikace žláz /podle mechanismu sekrece/

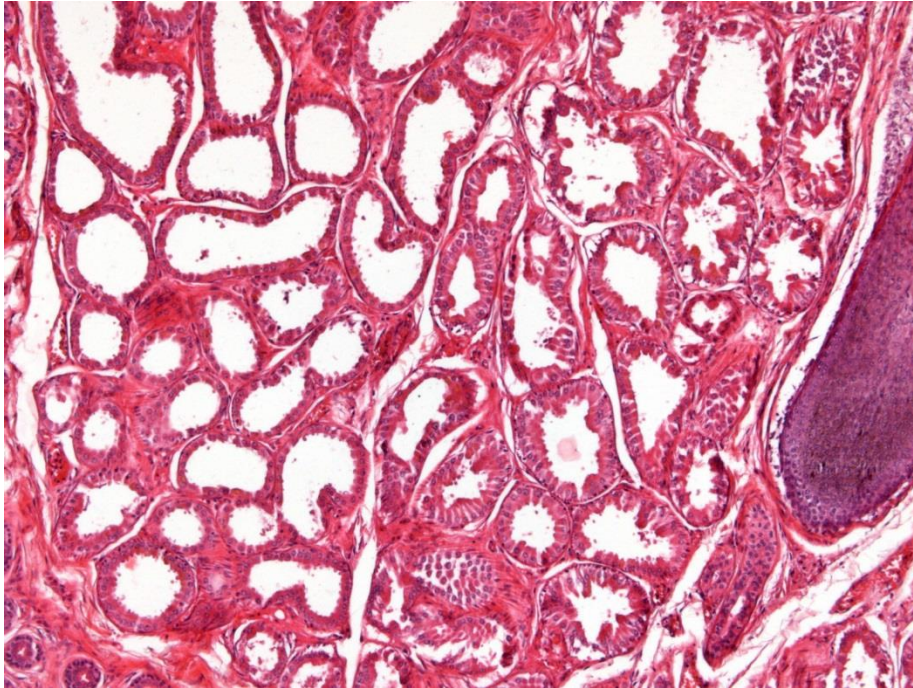


př. slinné žlázy


merocrine



Klasifikace žláz /podle mechanismu sekrece/


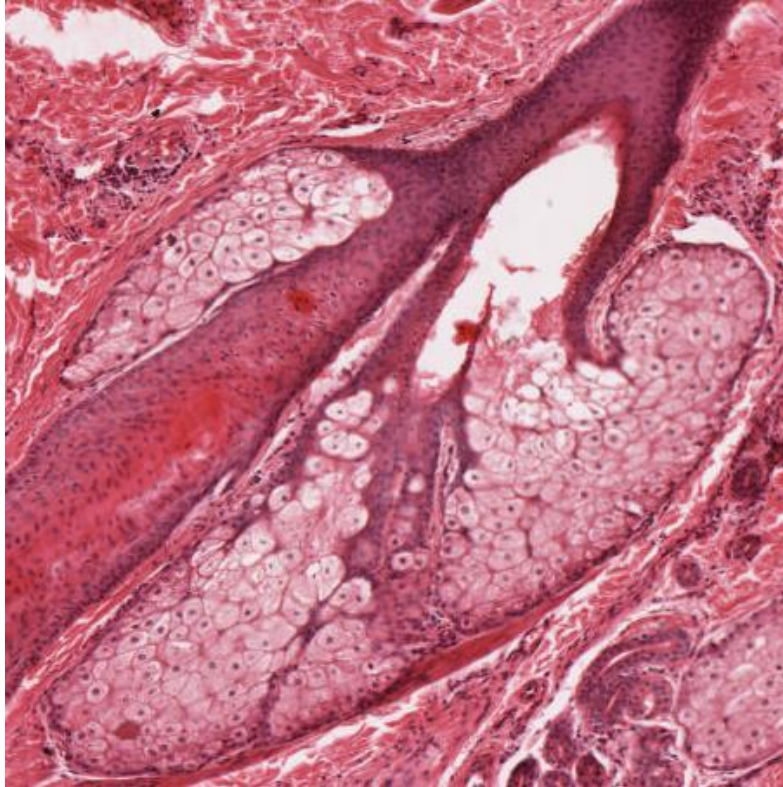


apocrine



apokrinní potní žlázy kůže, mléčná žláza

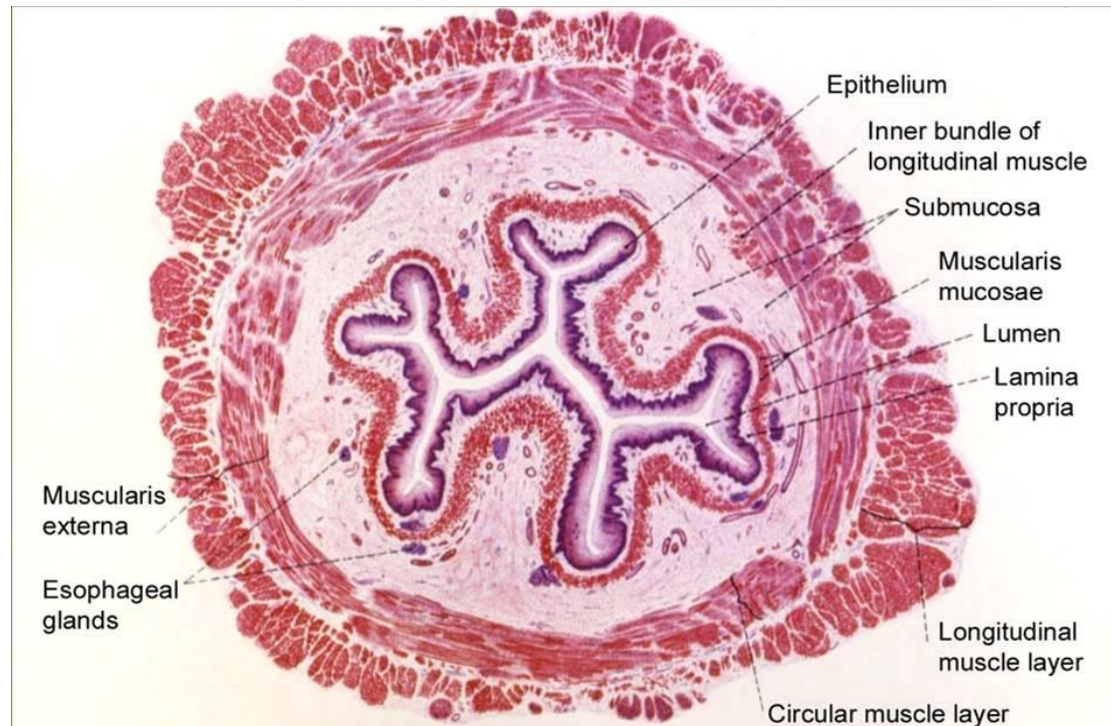
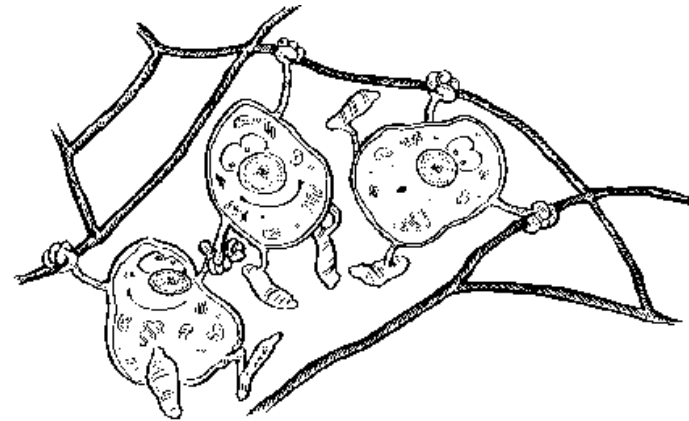
Klasifikace žláz /podle mechanismu sekrece/



- jenom mazové žlázy kůže – *glandulae sebaceae*

Pojivové tkáně - vazivo

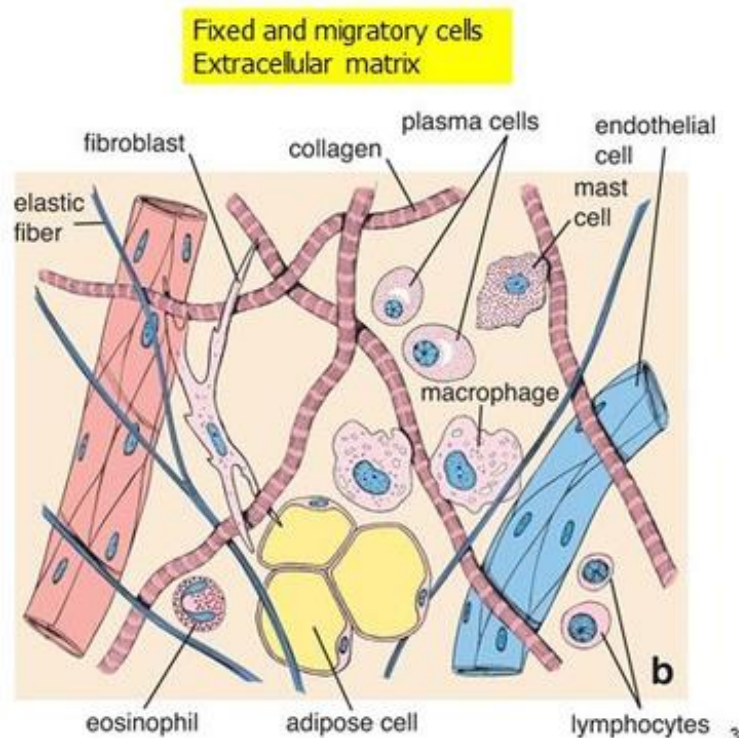
- Původ
 - mezenchym
- Funkce
 - mechanická /vlákna/
 - vitální /buňky vaziva/
- Stavba:
 - buňky
 - mezibuněčná hmota
 - fibrilární složka
 - interfibrilární /amorfní/



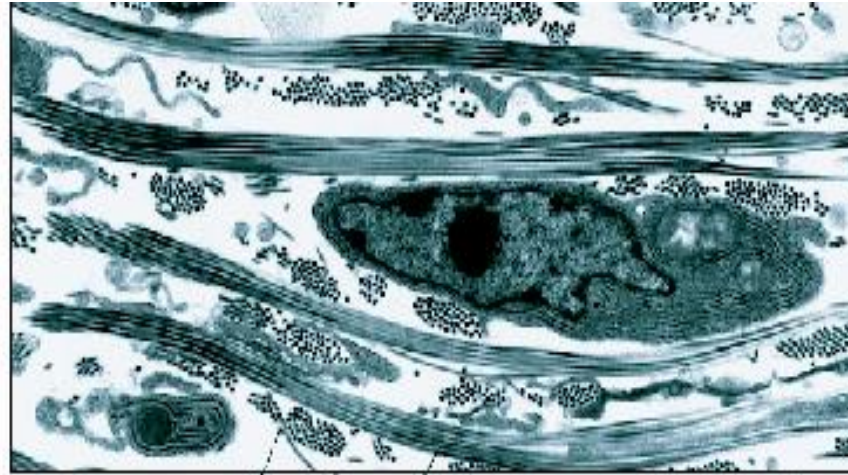
Buňky vaziva

- Fibroblasty a fibrocyty
- Retikulární buňky
- Pigmentové buňky
- Nediferencované buňky vaziva
- Tukové buňky
 - Univakuolární adipocyt
 - Multivakuolární adipocyt
- Histiocyty /makrofágy/
 - Eosinofily
 - Neutrofil
- Heparinocyty /žírné buňky/
 - Plazmatické buňky
- Leukocyty
 - Lymfocyty
 - Eosinofily
 - Neutrofil

Elements of
connective
tissue

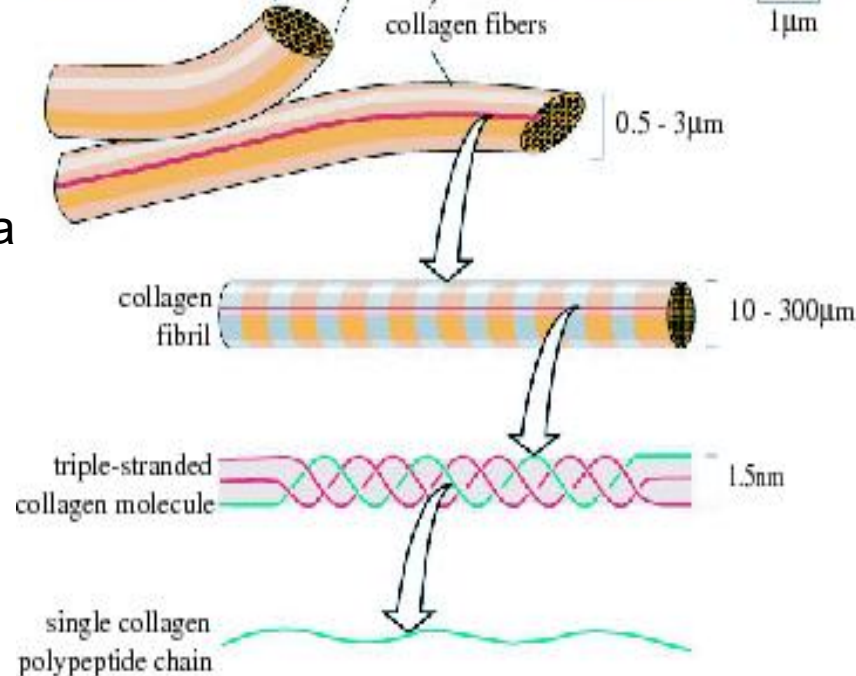


Mezibuněčná hmota



Fibrilární složka

- Kolagenní vlákna
- Elastická
- Retikulární



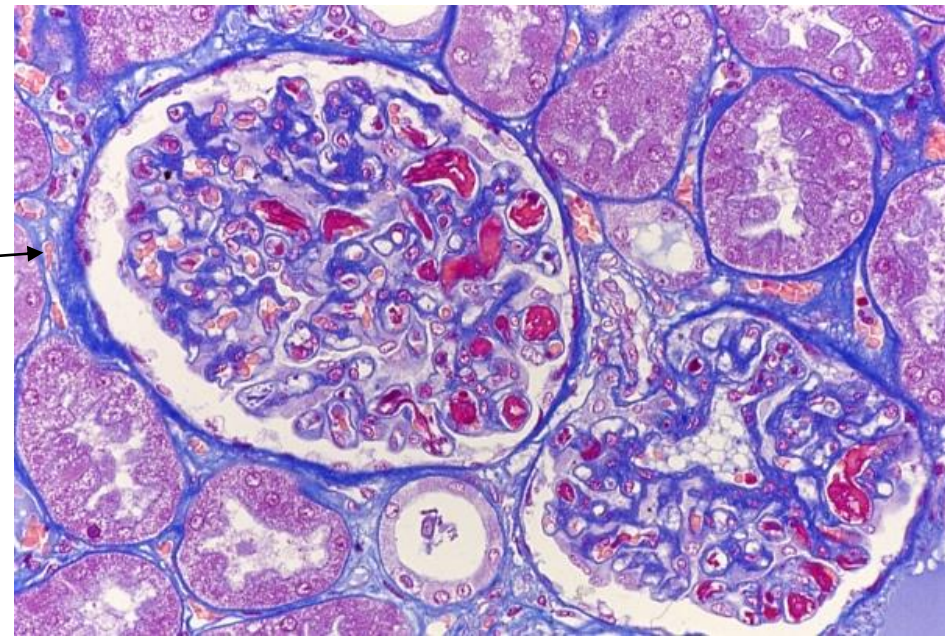
Interfibrilární složka – základní hmota amorfní

Glykosaminoglykany
Proteoglykany
Glykoproteiny

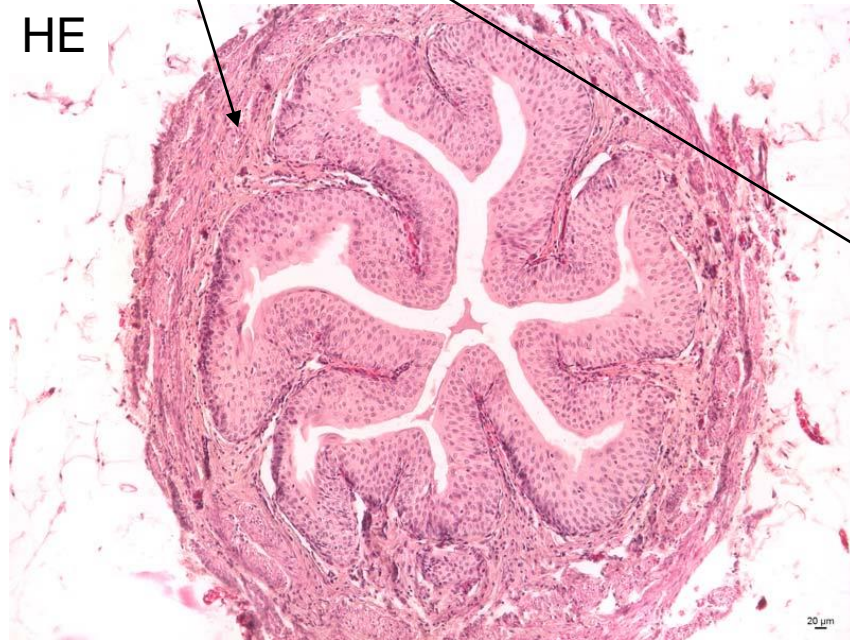
kolagenní vlákna

ve světelném
mikroskopu

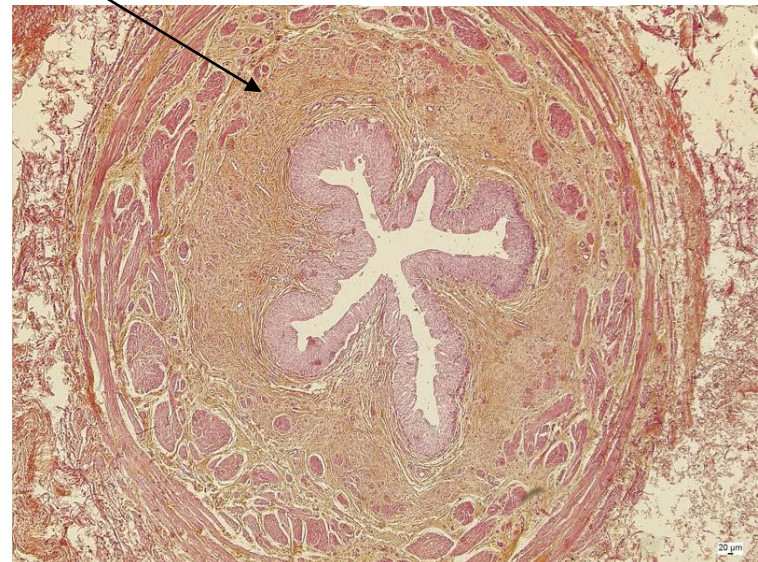AZAN



HE



HES

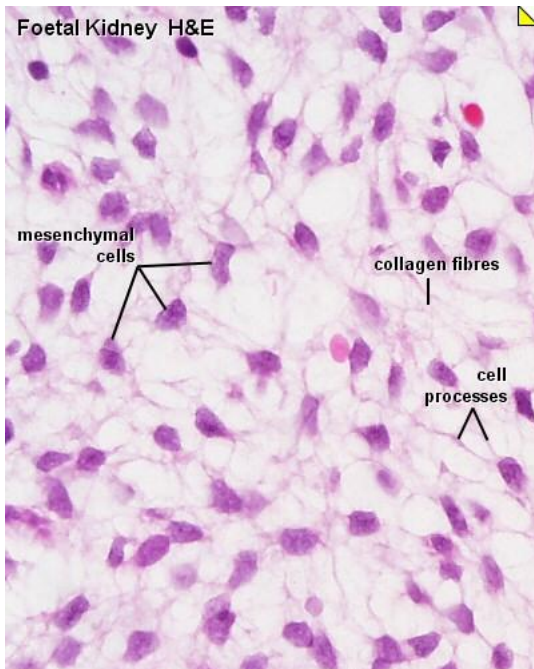
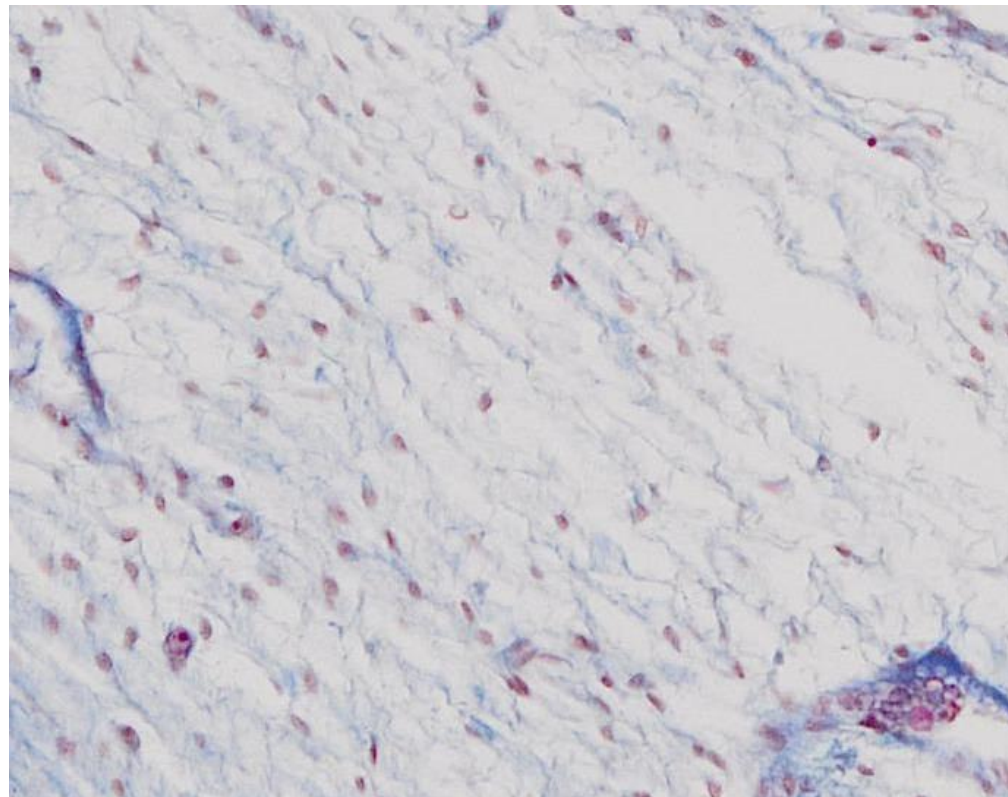
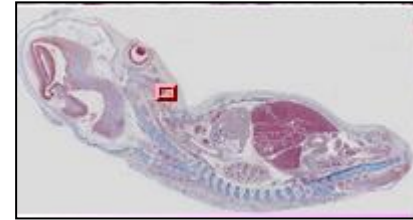

Typy vaziva

- Mezenchym
- Rosolovité
- Kolagenní vazivo – řídké
- Kolagenní vazivo – husté
 - neuspořádané
 - uspořádané
- Elastické
- Retikulární
- Tuková tkáň

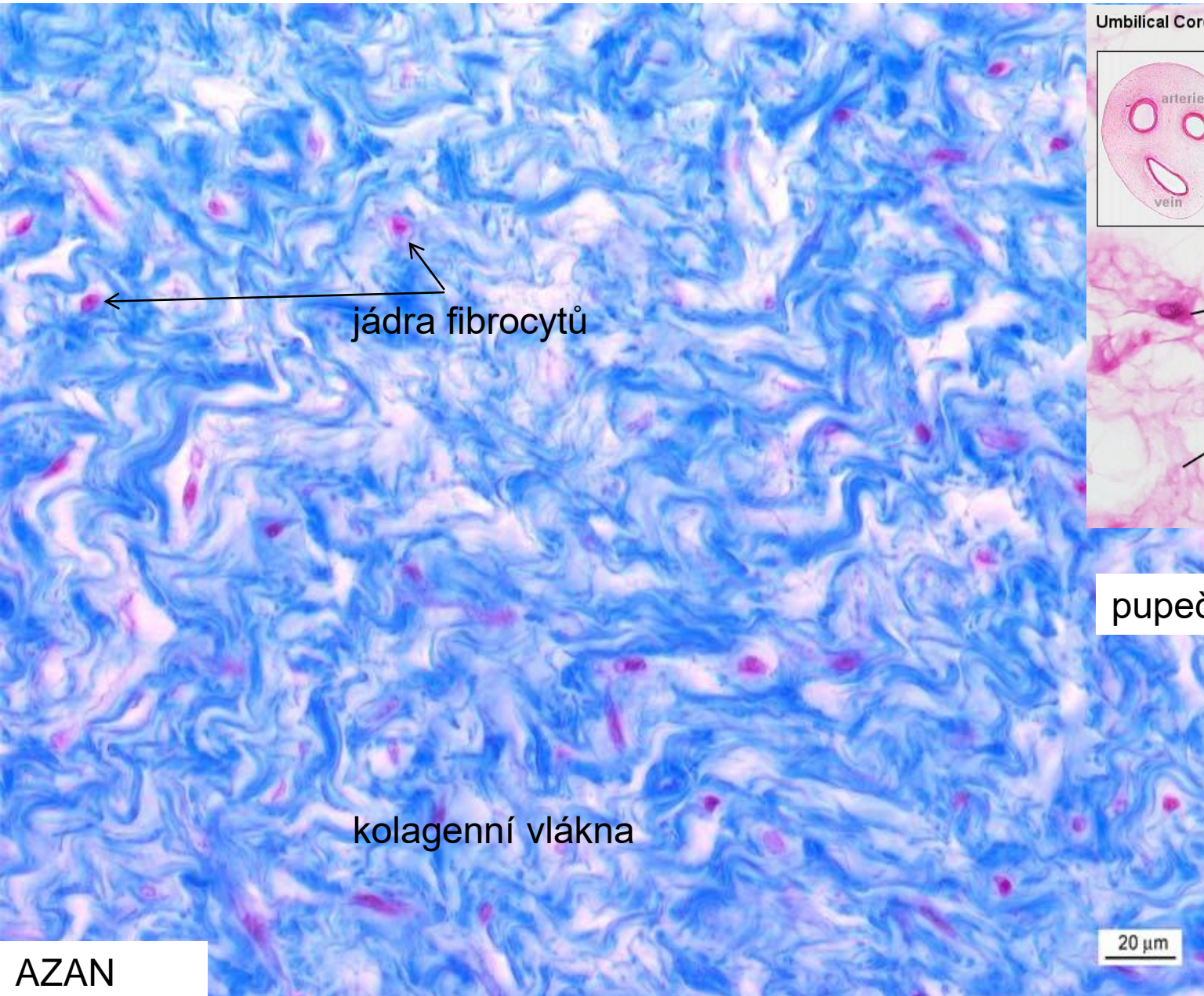
Mezenchym

embryonální pojivová tkáň



<http://is.muni.cz/do/rect/el/estud/lf/ps15/atlas/web/atlas.html>

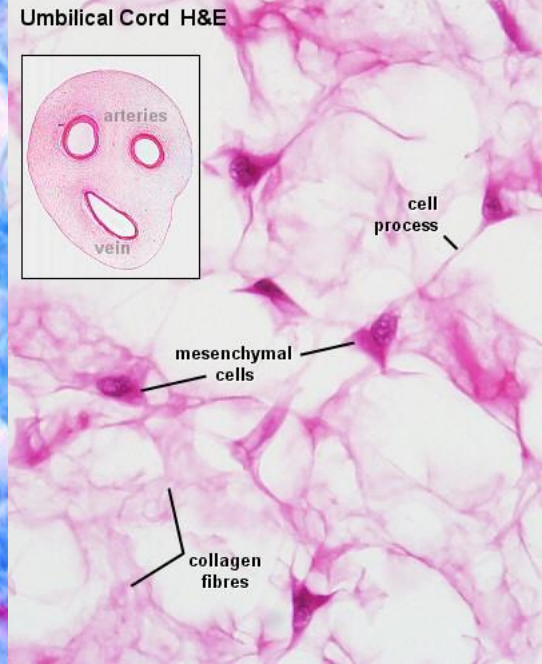
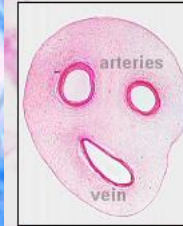Rosolovité vazivo



jádra fibrocytů

kolagenní vlákna

Umbilical Cord H&E



cell process

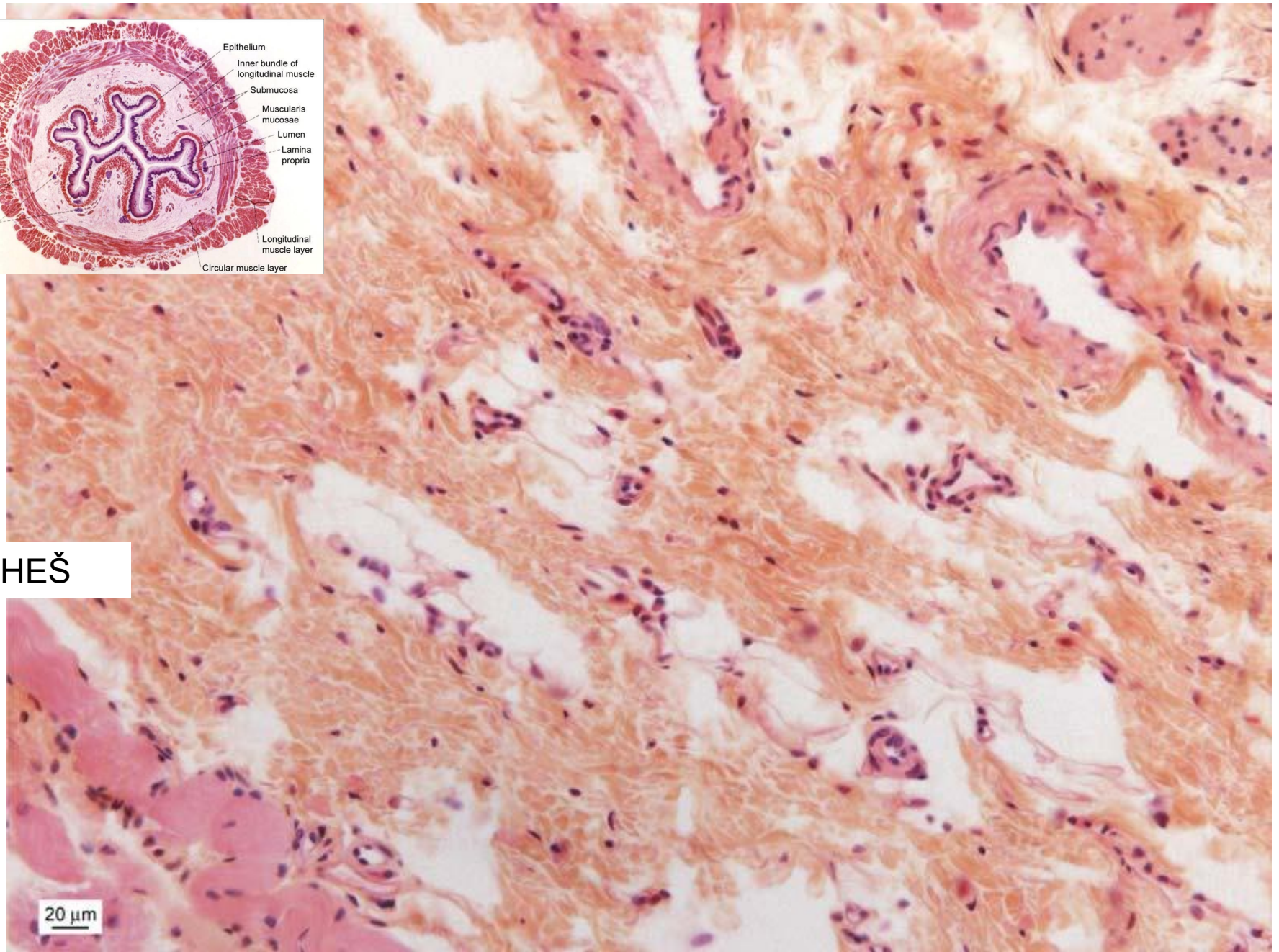
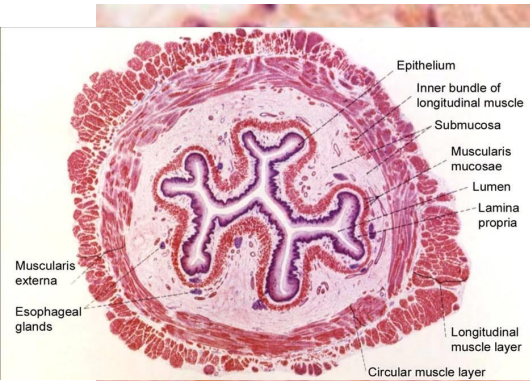
mesenchymal cells

collagen fibres

pupečník

20 μm

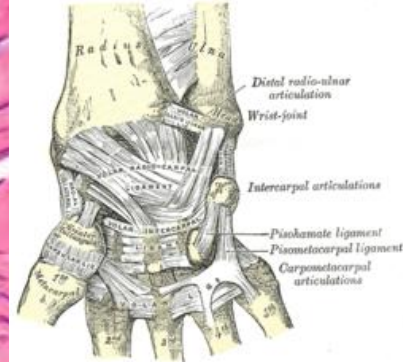
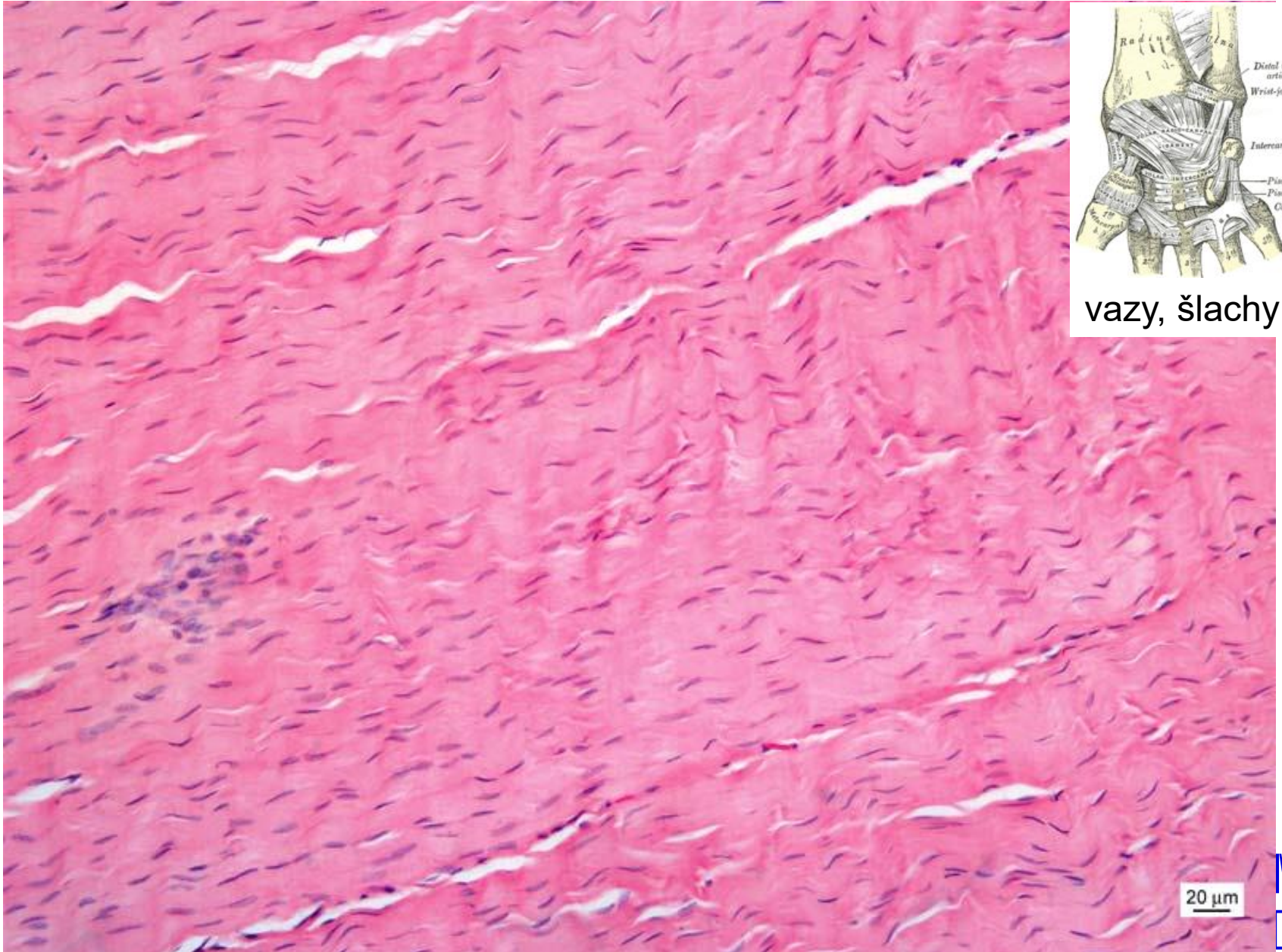
Kolagenní vazivo - řídké



HEŠ

20 μ m

Husté kolagenní vazivo - uspořádané

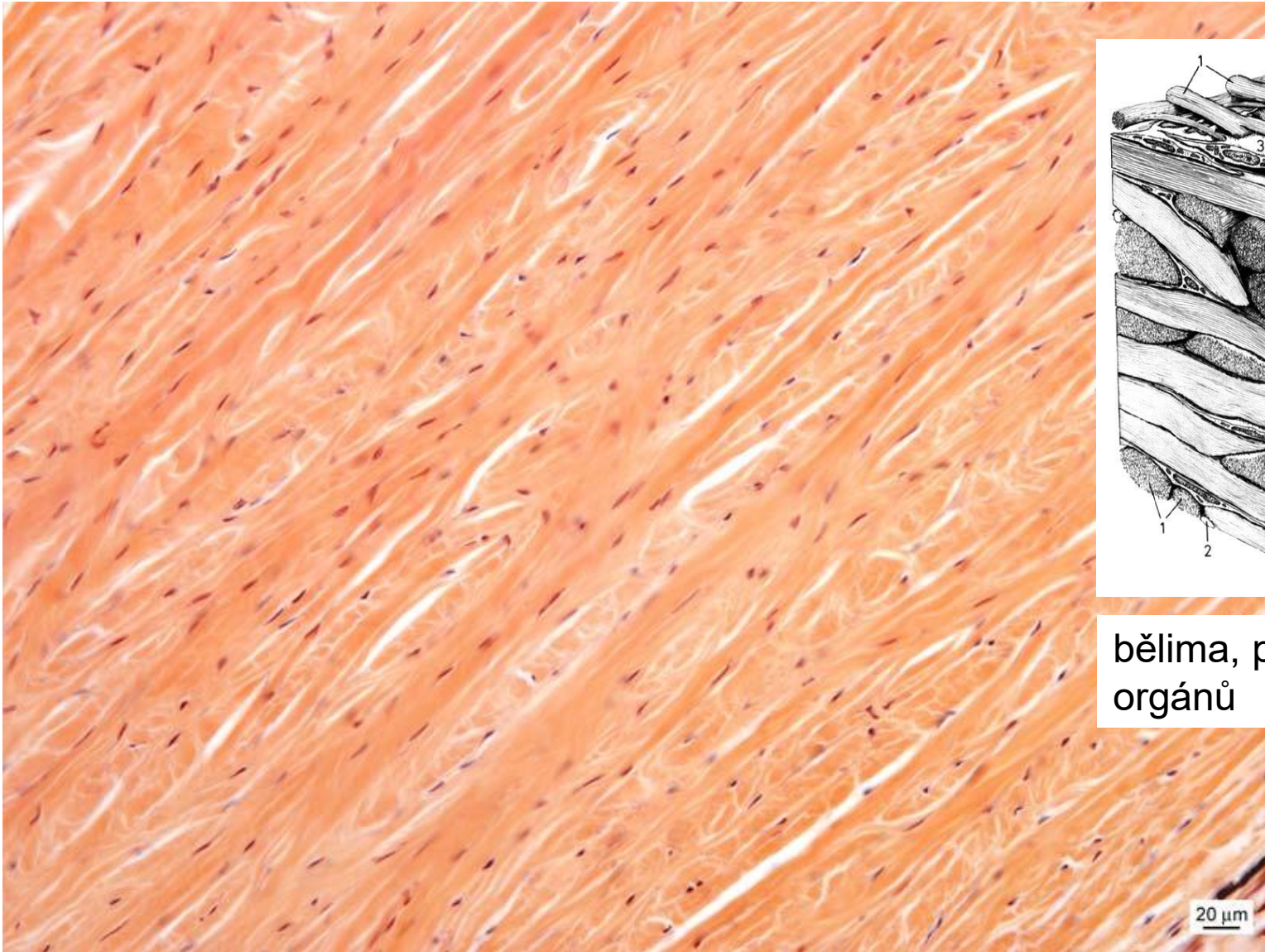


vazy, šlachy

20 μ m

MI
D

Husté kolagenní vazivo - neuspořádané



bělina, pouzdra
orgánů

HEŠ

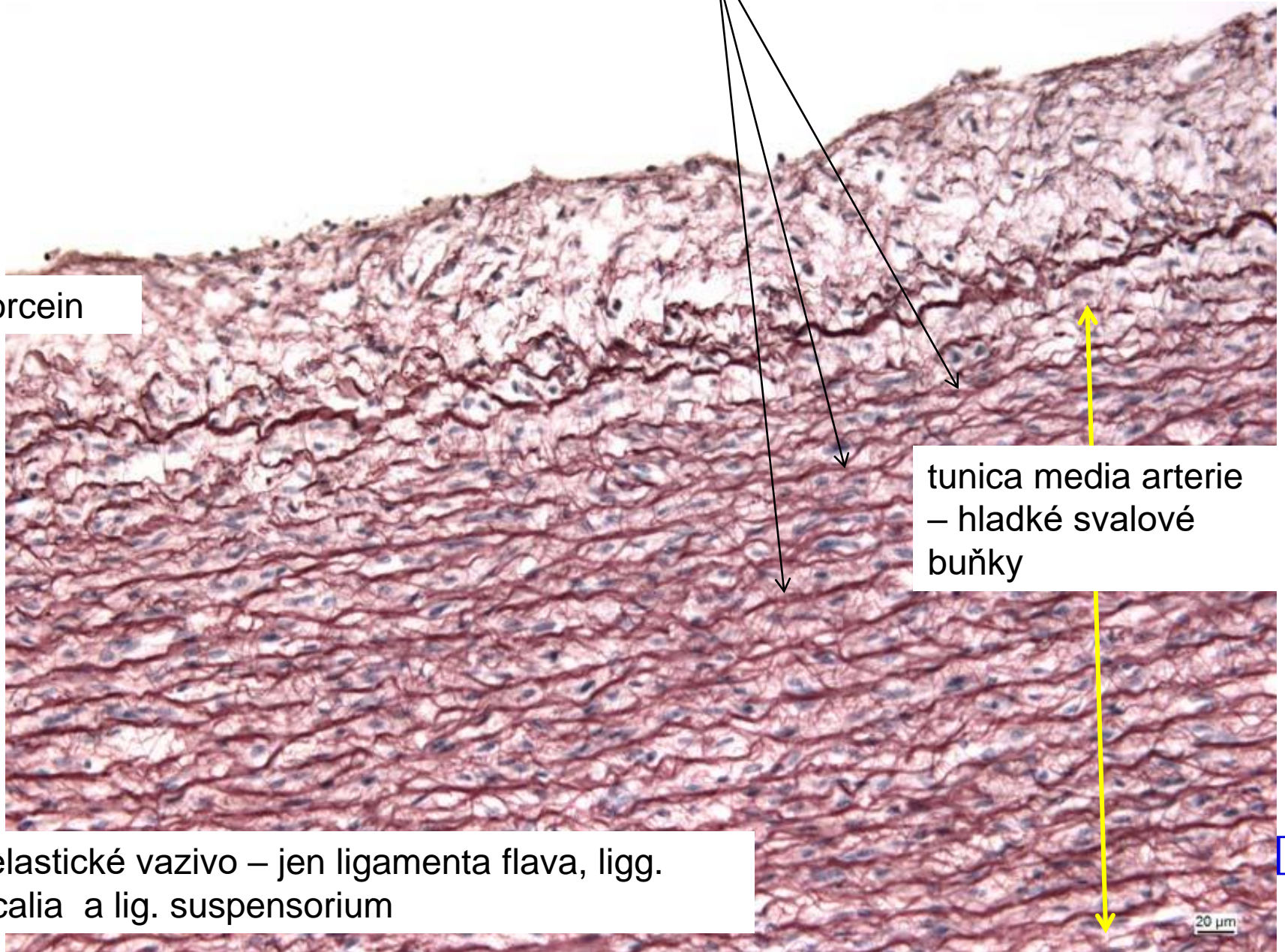
Elastické membrány

orcein

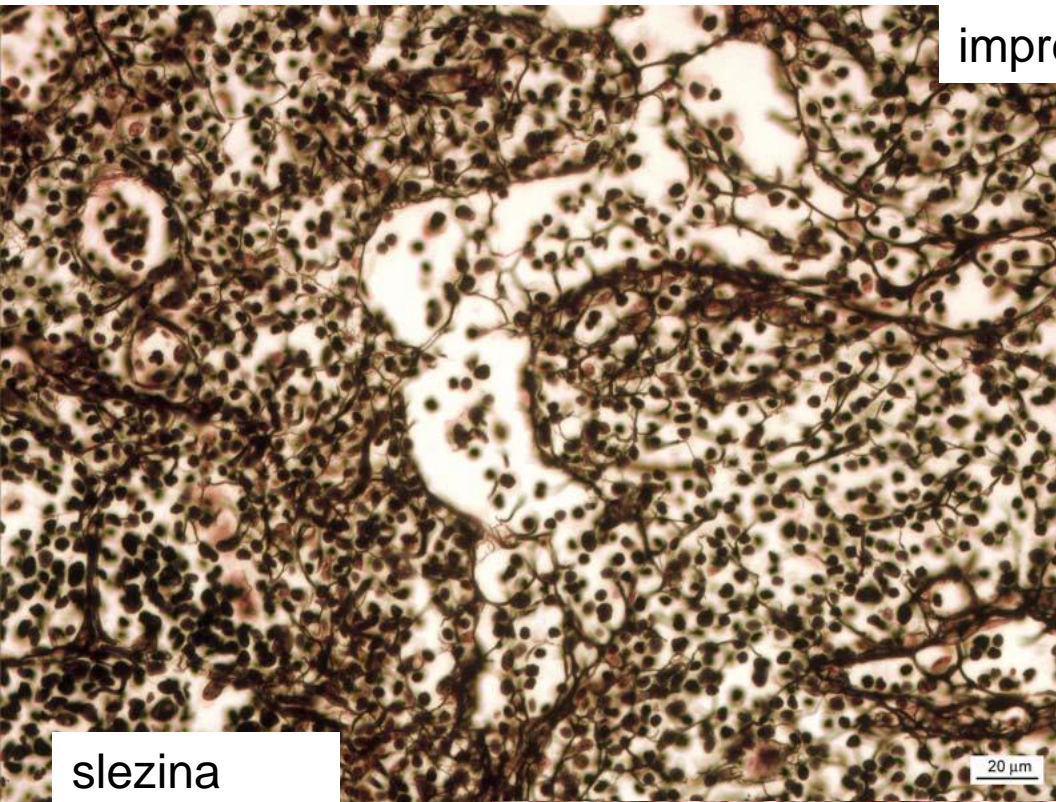
tunica media arterie
– hladké svalové
buňky

X elastické vazivo – jen ligamenta flava, ligg.
vocalia a lig. suspensorium

20 μm

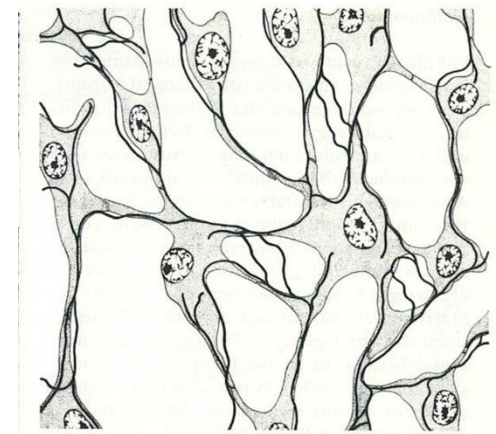


Retikulární vazivo



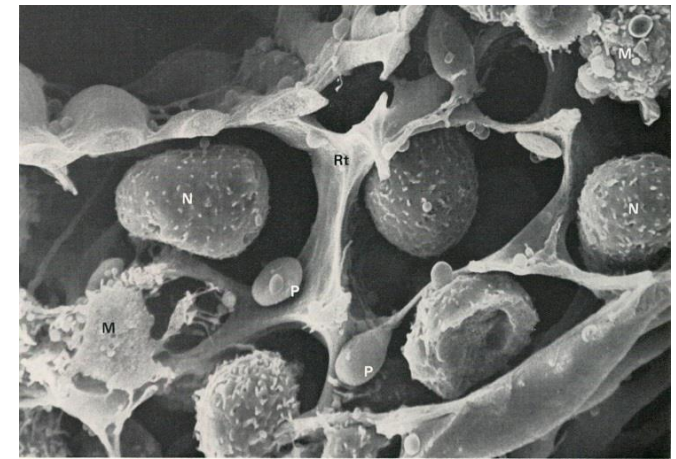
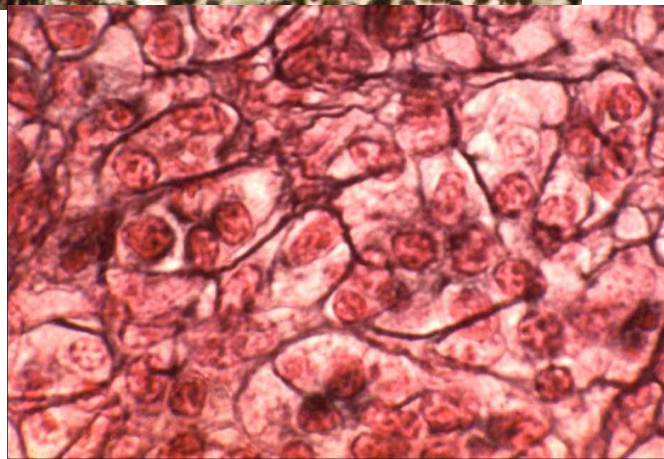
slezina
uzlina

impregnace

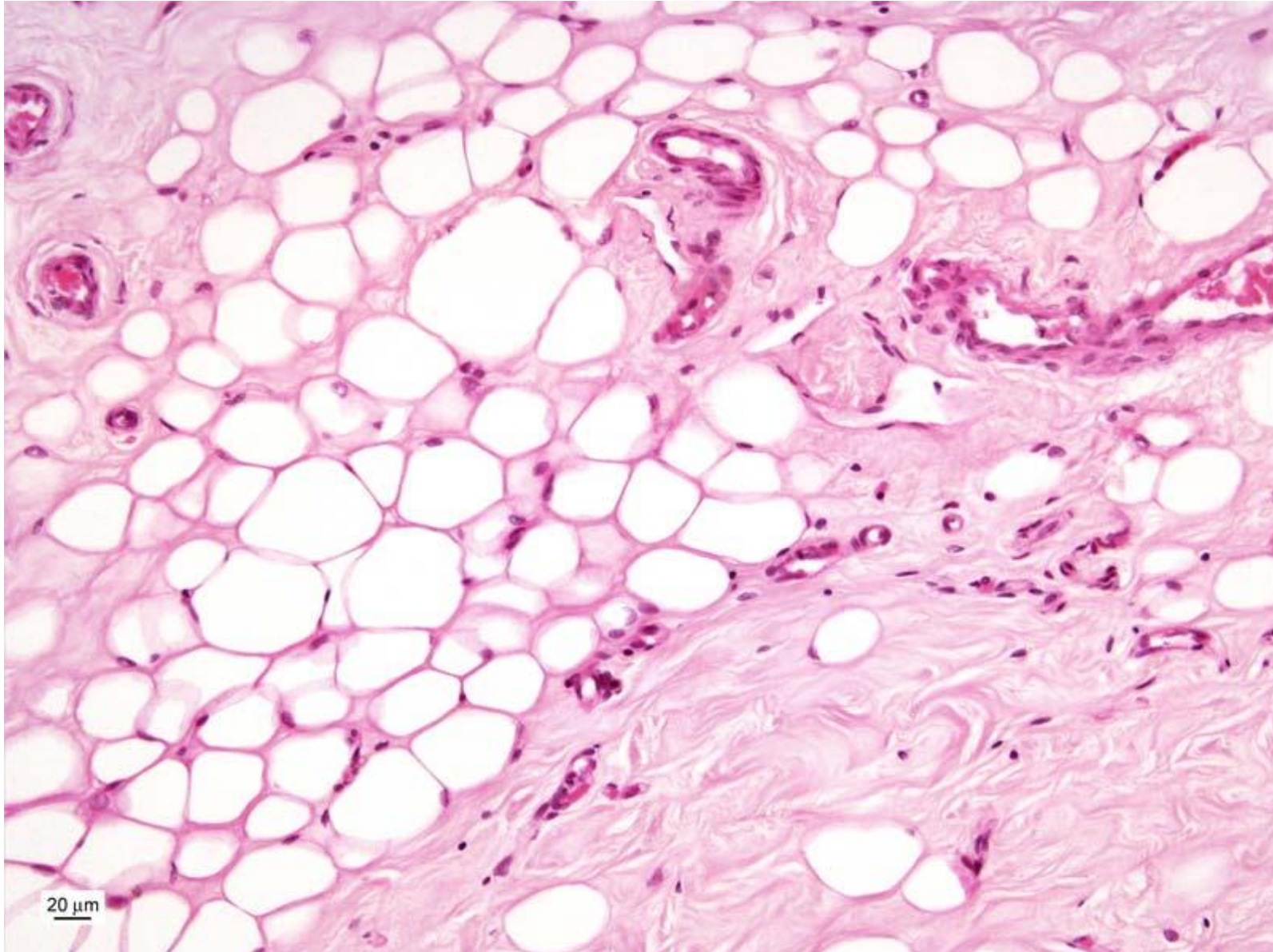


retikulární buňky + retikulární
vlákna (kolagen III)

rete = síť pro volné buňky,
především lymfocyty

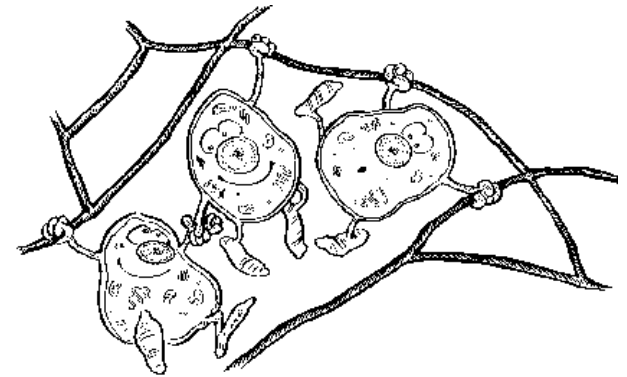


Tukové vazivo



Pojivové tkáně - chrupavka a kost

- mechanická a podpůrná funkce
- vznikají z embryonálního mezenchymu
- typické 2 složky:
 - buňky (chondrocyty, osteocyty, osteoblasty, osteoklasty atd.)
 - mezibuněčná matrix
 - homogenní, amorfní
 - fibrilární (kolagenní, elastická vlákna)



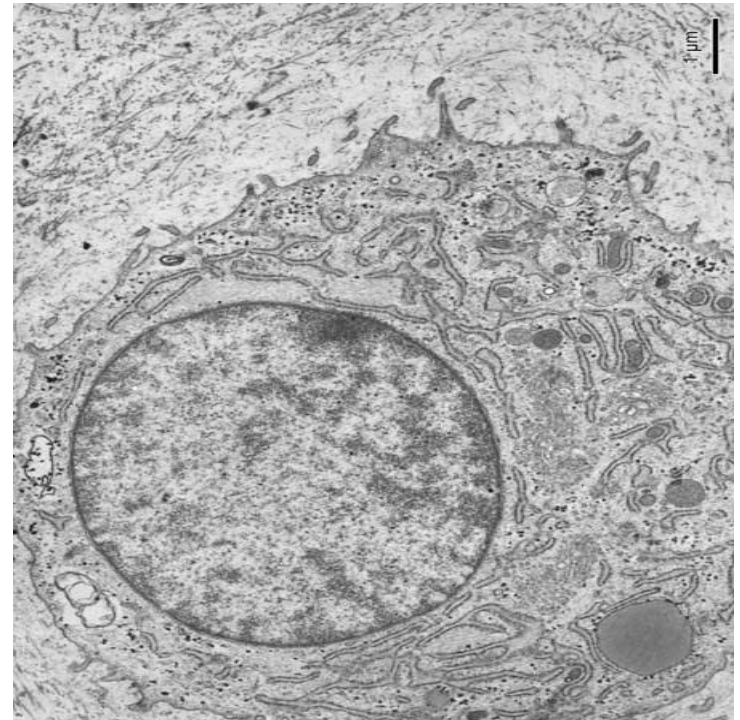
Chrupavka

- chrupavka je avaskulární tkáň, bez nervů, buňky jsou přizpůsobeny existenci nízkého tlaku O_2
- chrupavka má omezenou schopnost reparace, regenerace vychází z perichondria
- perichondrium je hustá kolagenní tkáň pevně připojená ke chrupavce
 - vnitřní chondrogenní vrstva
 - vnější vazivová vrstva

- chondroblasty
 - nezralé formy chondrocytů
- **chondrocyty**
 - jediné buňky uložené v chrupavce, basofilní buňky → proteosynéza, obsahují mitochondrie, GER, Golgiho aparát, cytoskelet, produkují amorfní matrix a vlákna
- **vlákna**

kolagen typu **II** je základní typ ve většině typů chrupavky /vazivová – dominantní je typ I/
elastická vlákna – tvoří hustou síť jemně větvených vláken
- **amorfní složka**

glykosaminoglykany – kyselina hyaluronová, chondroitin-sulfát... jsou basofilní → modrofialová v HE
proteoglykany
glykoproteiny


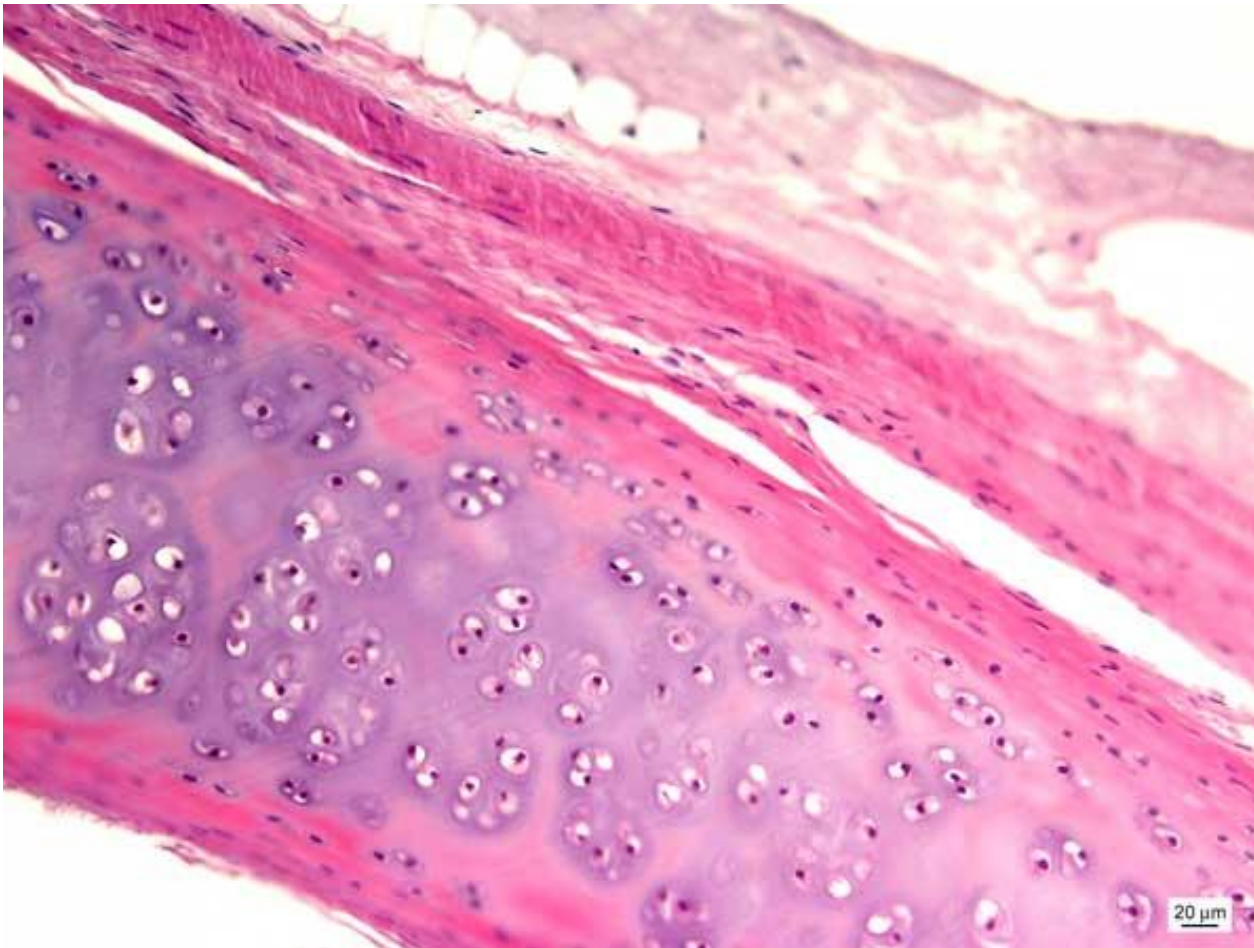


Typy chrupavky

- **hyalinní** (*hyalos=sklo*) - nejčastější typ, prekursor kosti ve většině embryonálního skeletu, kryje kloubní plochy, tvoří části žeber, nos, tracheu, larynx
- **elastická** - auricula, tuba auditiva, larynx, epiglottis
- **vazivová** - intervertebrální disky, symphysis pubis, kloubní disky a menisky

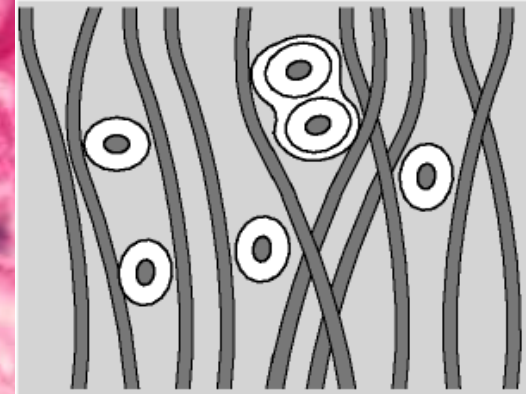
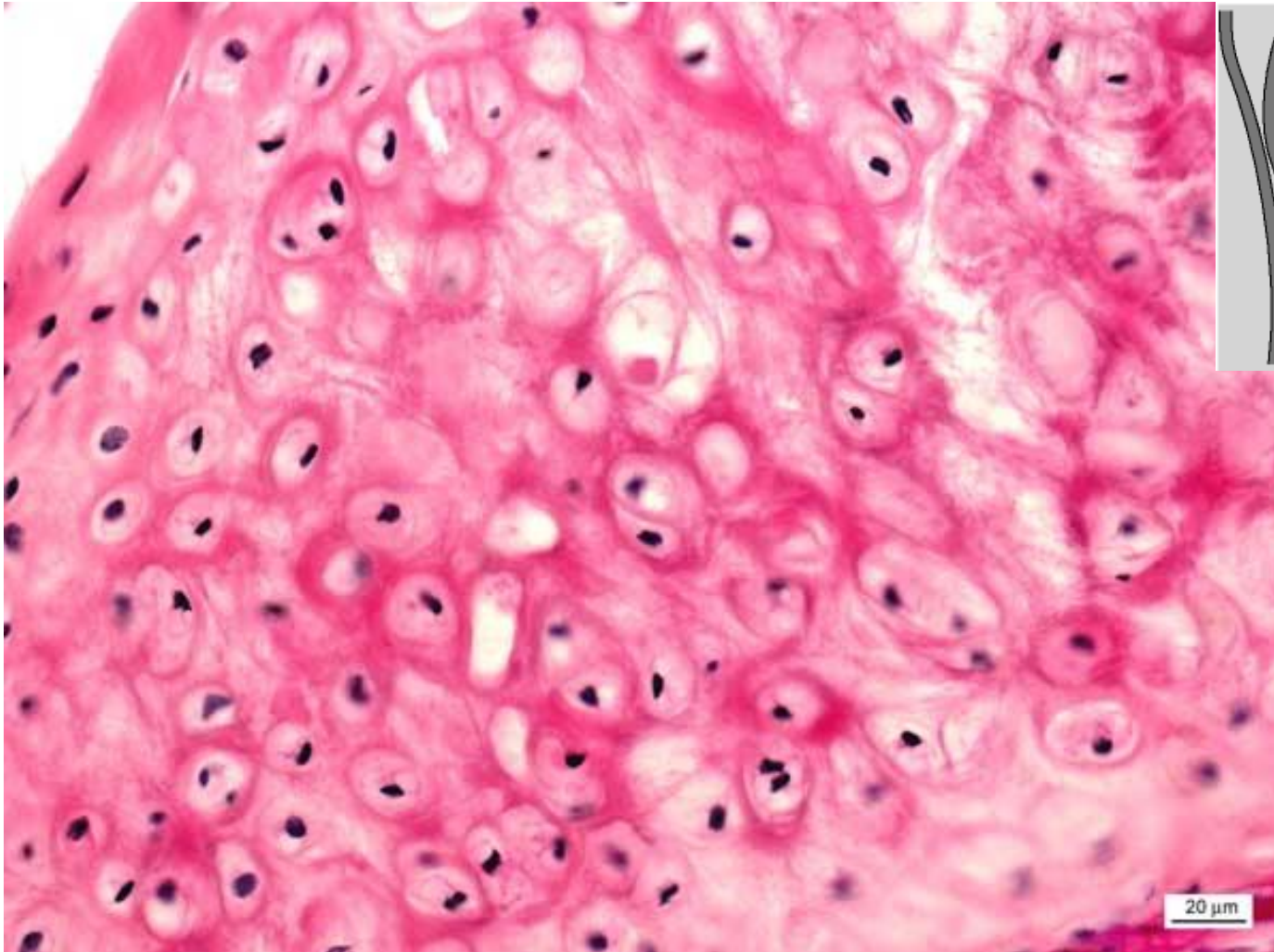
Hyalinní chrupavka, trachea, HE

- chondrocyty tvoří **izogenetické skupiny**, jsou uloženy v **lakunách**
- jsou obklopeny společným **pouzdrem** – basofilní teritoriální matrix
- isogenetické skupiny + dvorec mezibuněčné hmoty = **teritoria, chondrony**




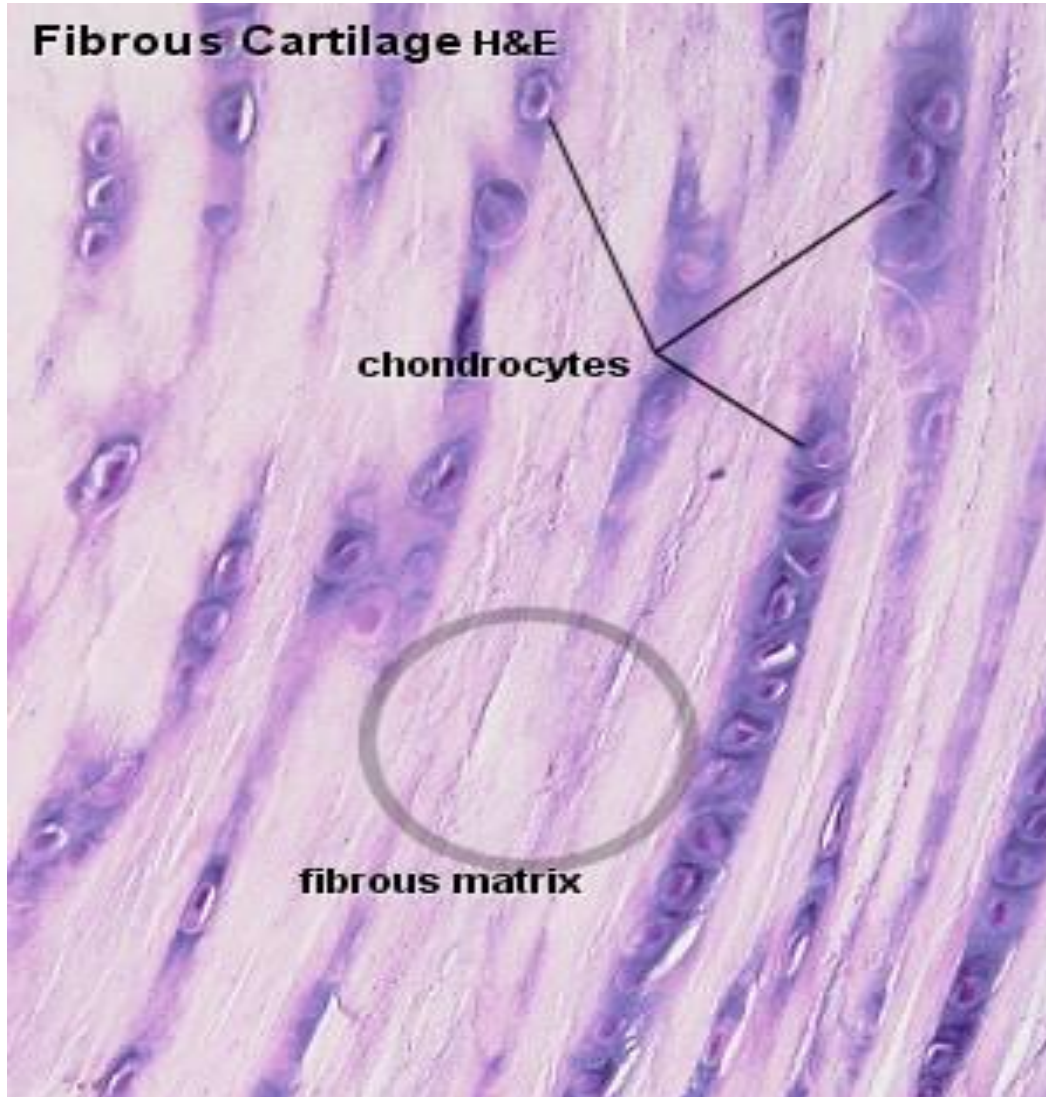
Elastická chrupavka

- obsahuje *elastická vlákna v amorfní hmotě* – speciální barvení na *elastická vlákna*: **resorcin, fuchsin a orcein**, kříží matrix ve všech směrech
- chondrocyty tvoří velmi malé (2-3 buňky) *izogenetické skupiny* nebo jsou jednotlivě



Vazivová chrupavka

- **chondrocyty** izolované nebo v malých skupinách mezi svazky kolagenních vláken
- **matrix** – převažuje vláknitá složka, tvořená silnými kolagenními vlákny
- bez perichondria



Kost

Kost je specializovaná forma pojivové tkáně.

Kostní tkáň

Kostní buňky

Mezibuněčná matrix

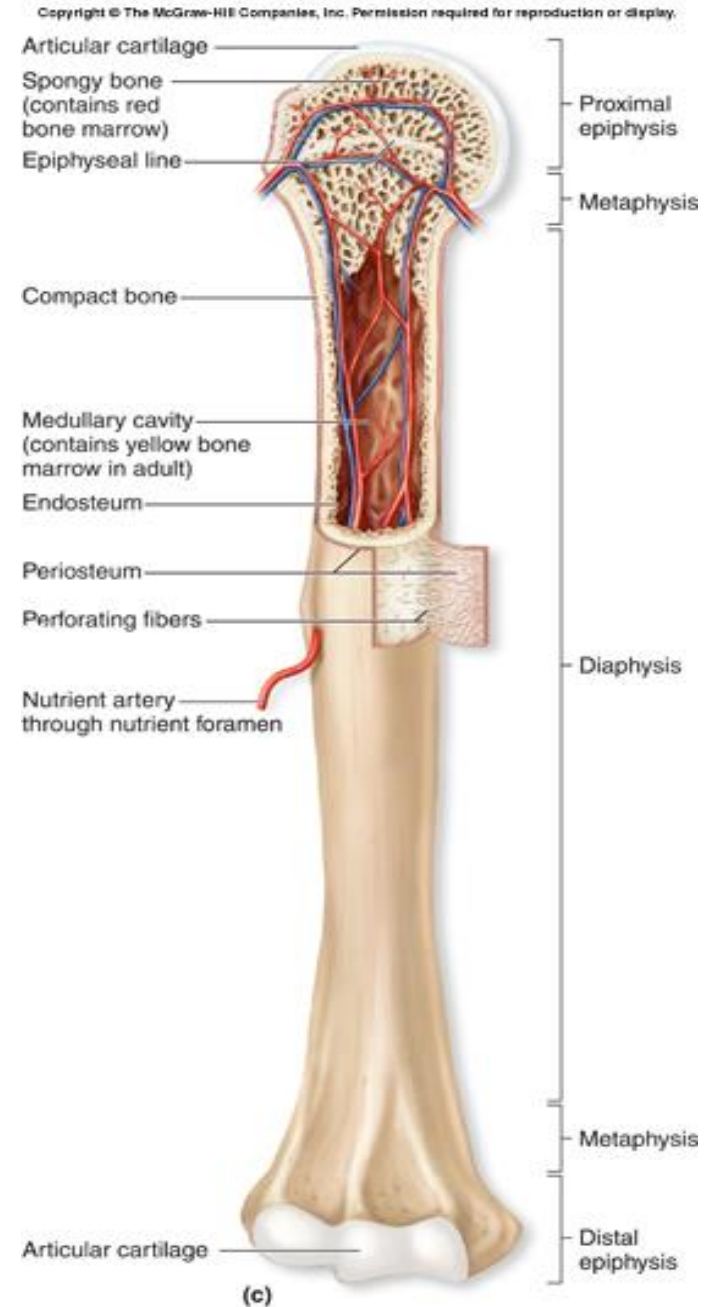
Kolagenní vlákna – organická složka

Amorfní matrix – organická složka

Minerální soli – anorganická složka

Periost

Endost



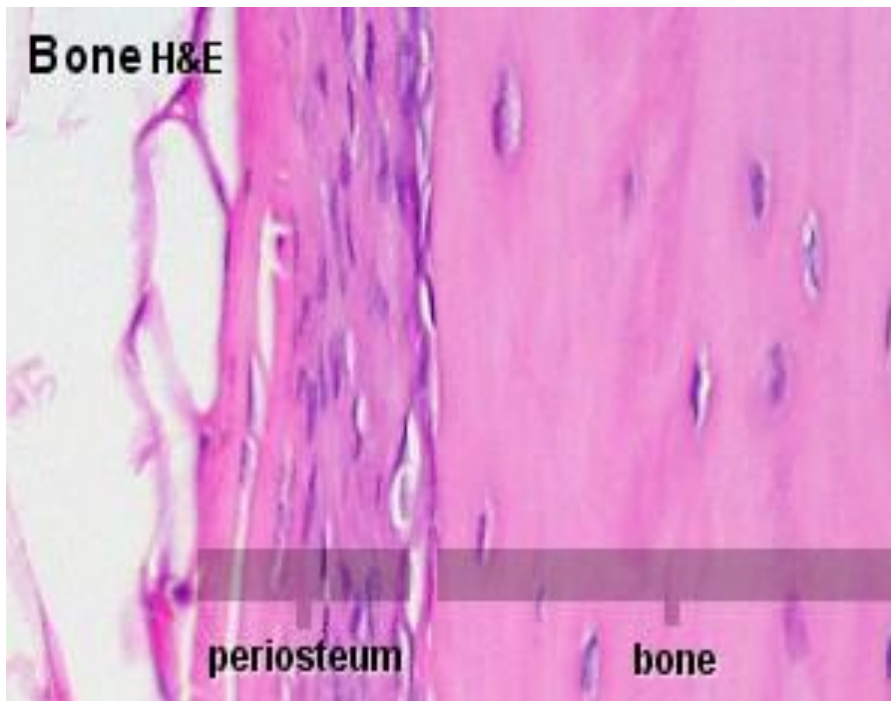Klasifikace kostní tkáně

2 typy kostní tkáně (podle uspořádání kolagenních vláken)

Fibrilární kost - primární kost

Lamelózní kost - sekundární kost

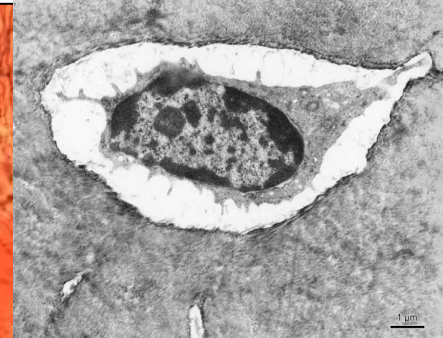
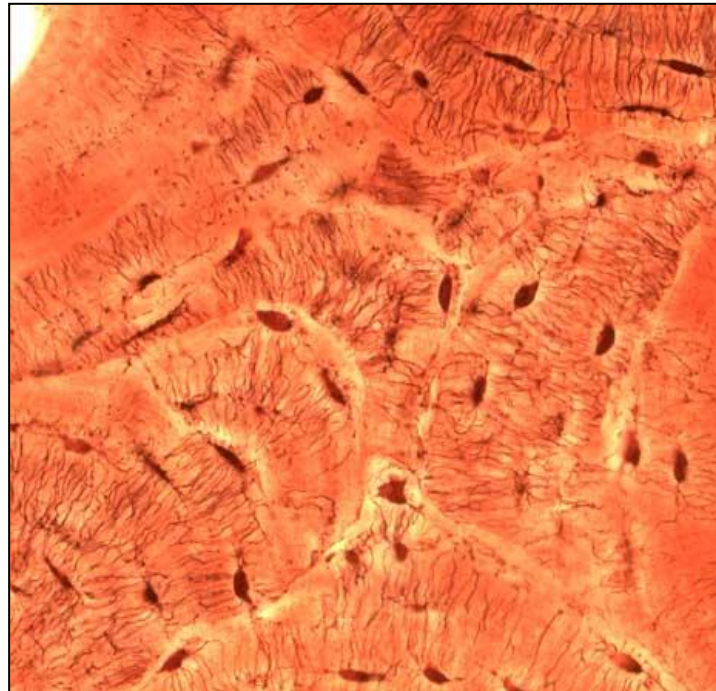
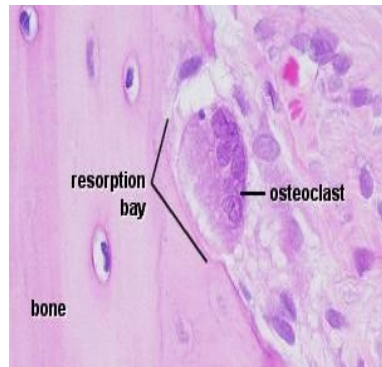
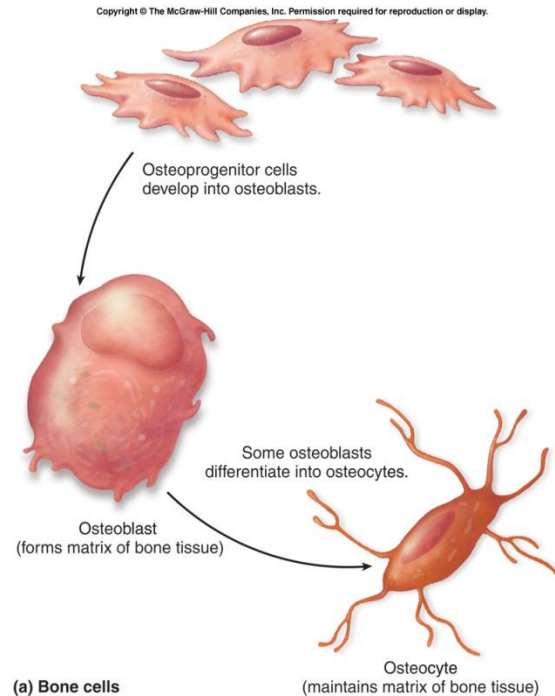
- Kompaktní – stěna diafýzy dlouhých kostí, také pokrývá epifýzy dlouhých kostí
- Spongiózní /trabekulární/ - epifýzy



- **periost** – kryje povrch kostní tkáně
 - vnitřní vrstva (osteoblasty, fibroblasty)
 - zevní fibrózní vrstva (fibroblasty)
 - periost je pevně připojen pomocí Sharpeyových vláken
- **endost** – membrána tvořená jednou vrstvou buněk - obsahuje osteoblasty, osteoklasty

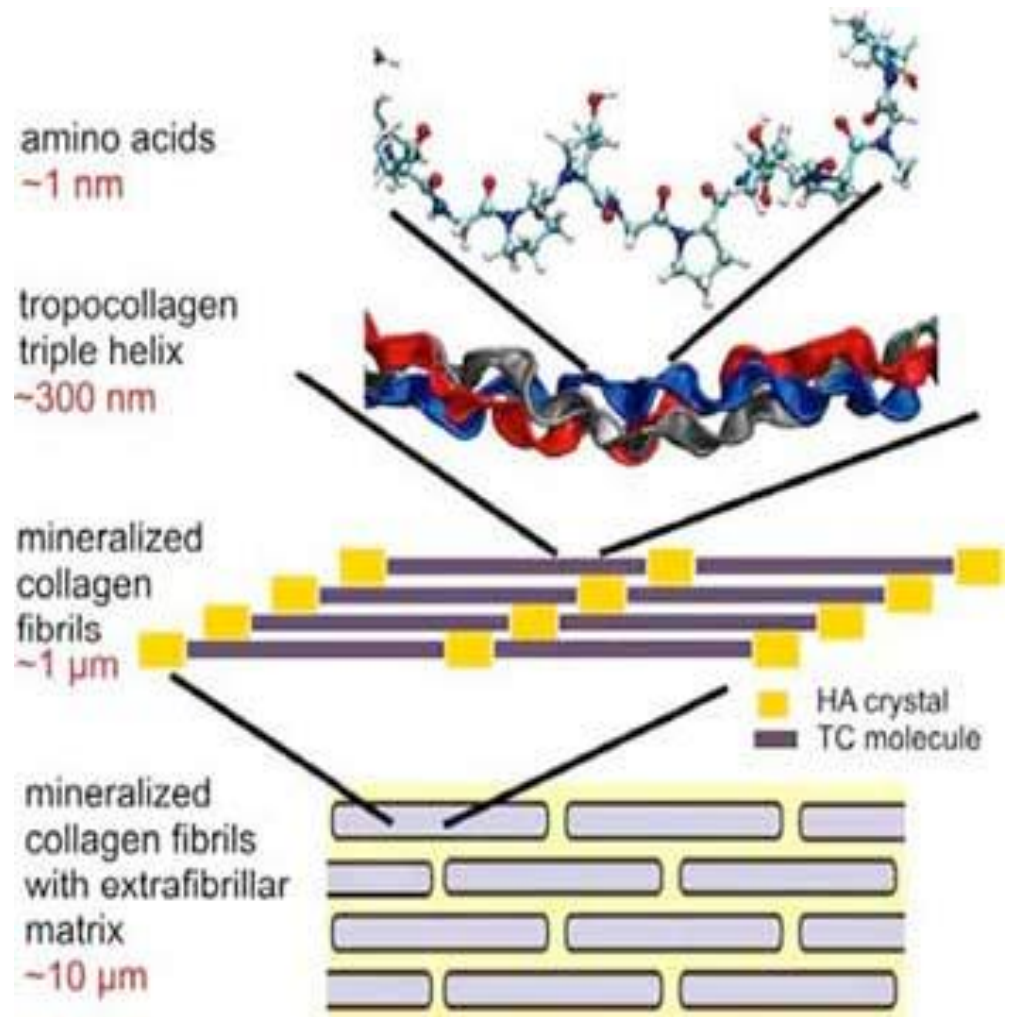
Kostní buňky

- **osteoprogenitorové buňky** kmenové buňky kosti, umístěné v periostu a endostu
- **osteoblasty** produkují kostní matrix, jsou bohaté na GER, GA, basofilní
- **osteocyty** jsou zralé, udržování kostní matrix, umístěné v **lakunách**, s dalšími osteocyty komunikují svými výběžky v **canaliculi ossium**
- **osteoklasty** jsou velmi velké (do 100 μm), mnohoaderné buňky, vznikají fúzí monocytů, výsledek jejich aktivity - *Howshipova lakuna*, enzymy uvolněné z lysosomů ničí kolagenní vlákna



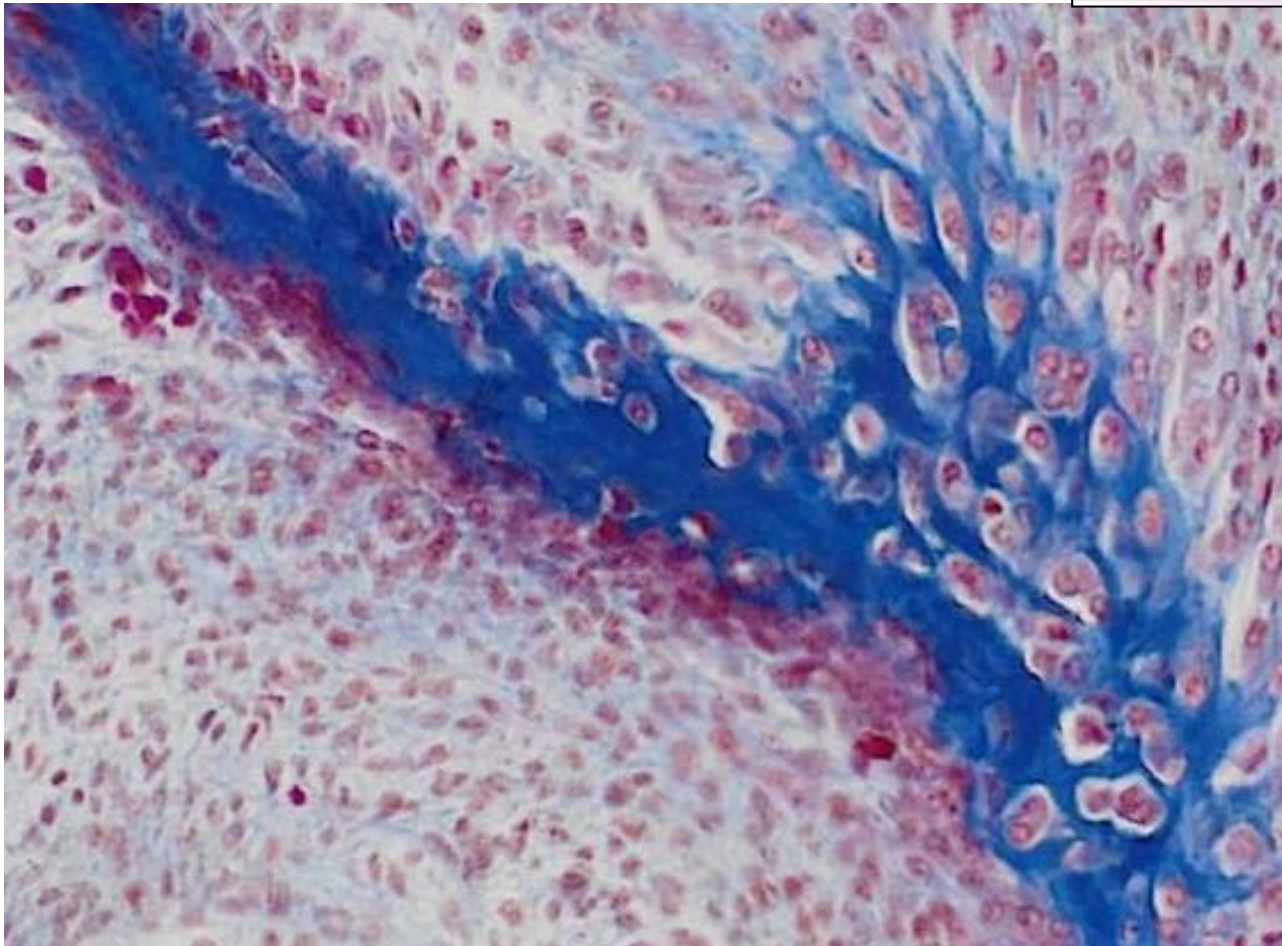
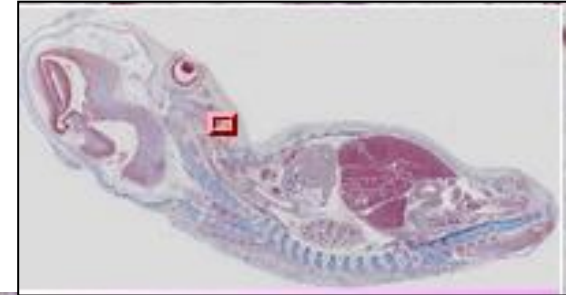Kostní matrix

- Kostní matrix obsahuje **kolagenní vlákna – kolagen typu I** (asi 90% organické substance) a **amorfní matrix** – osteoid.
- Pevnost matrix je způsobena obsahem *anorganických solí* (hydroxyapatit), které jsou deponovány do kolagenních vláken.



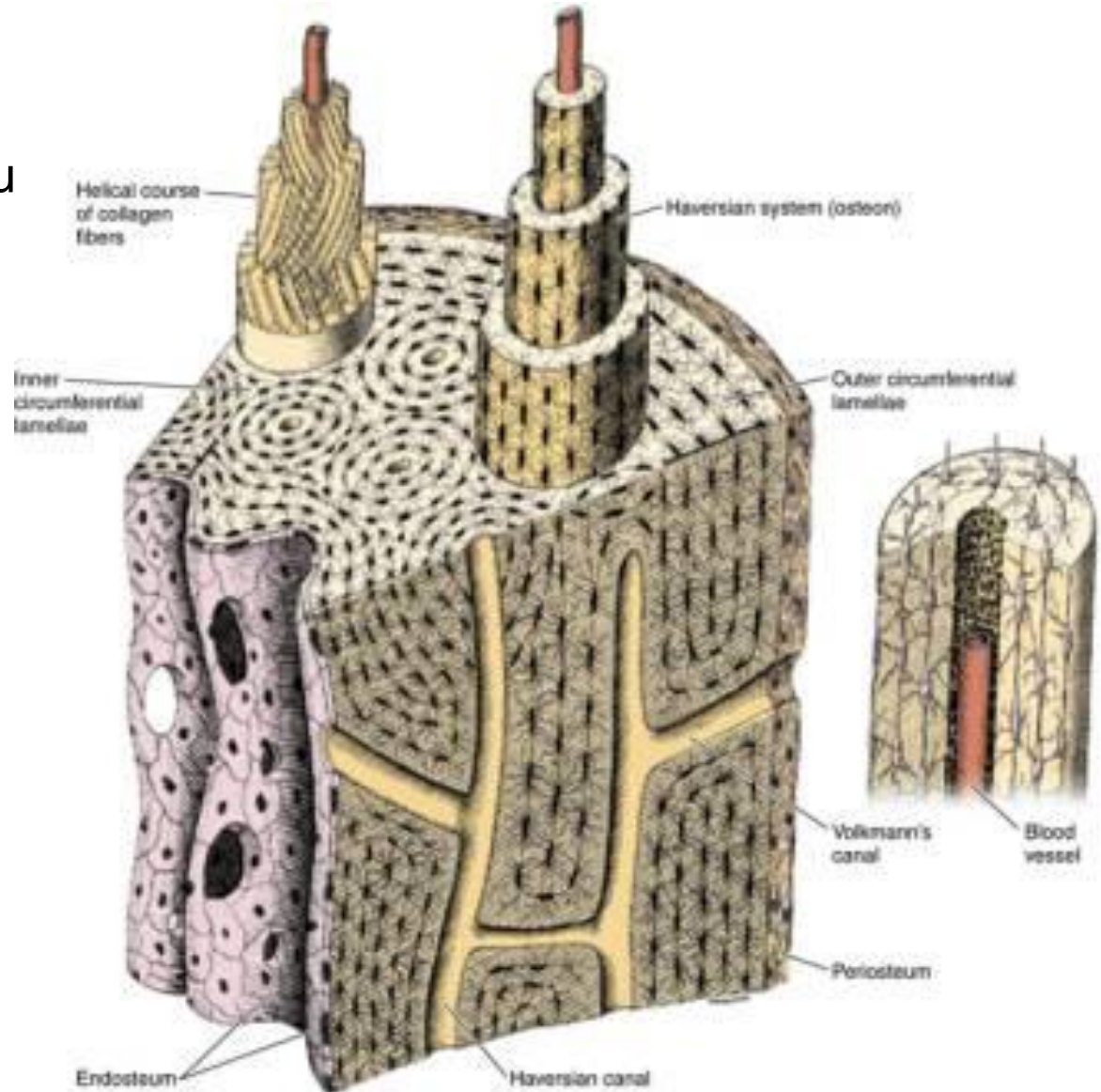
Kostní tkáň - fibrilární

- primární – vzniká jako první během prenatálního období
- náhodně orientovaná kolagenní vlákna
- místa úponu vazů a šlach, v průběhu hojení zlomenin

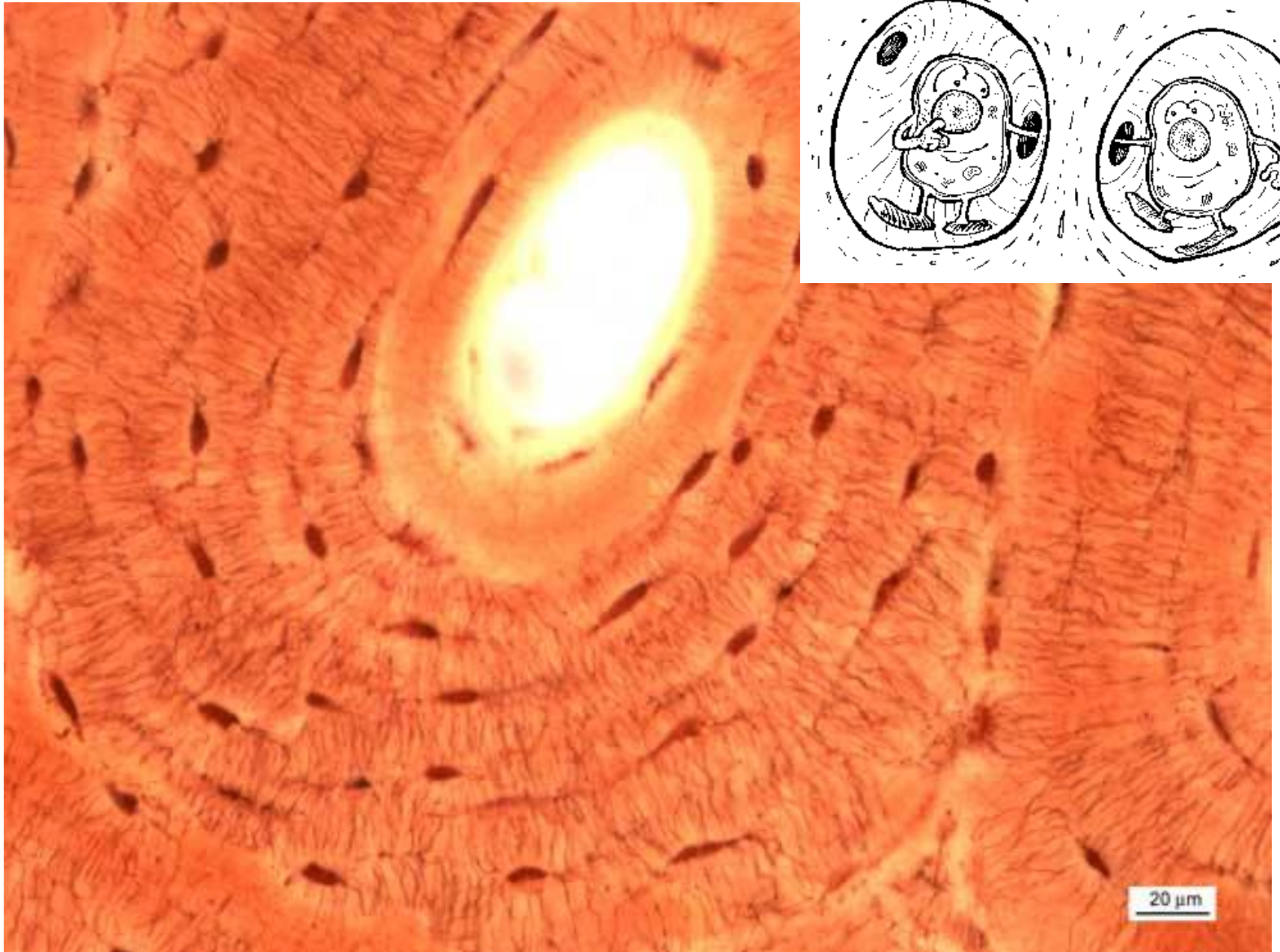


Kostní tkáň - lamelózní

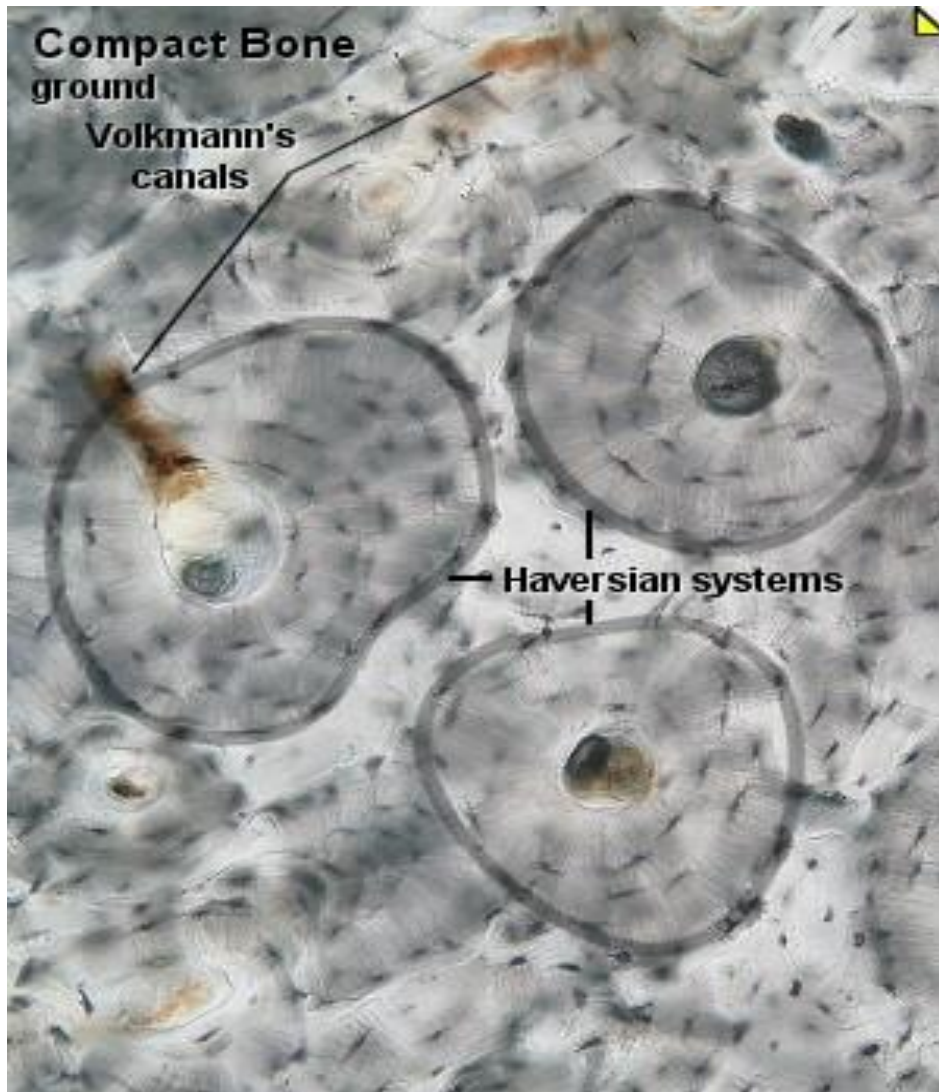
- **lamely** – tenké ploténky (3-7 μm), ve kterých jsou **kolagenní vlákna** pravidelně uspořádána, stmelena jsou amorfni hmotou
- **Haversovy systémy - osteony**
- **plášťové lamely**
 - zevní
 - vnitřní
- **intersticiální lamely**



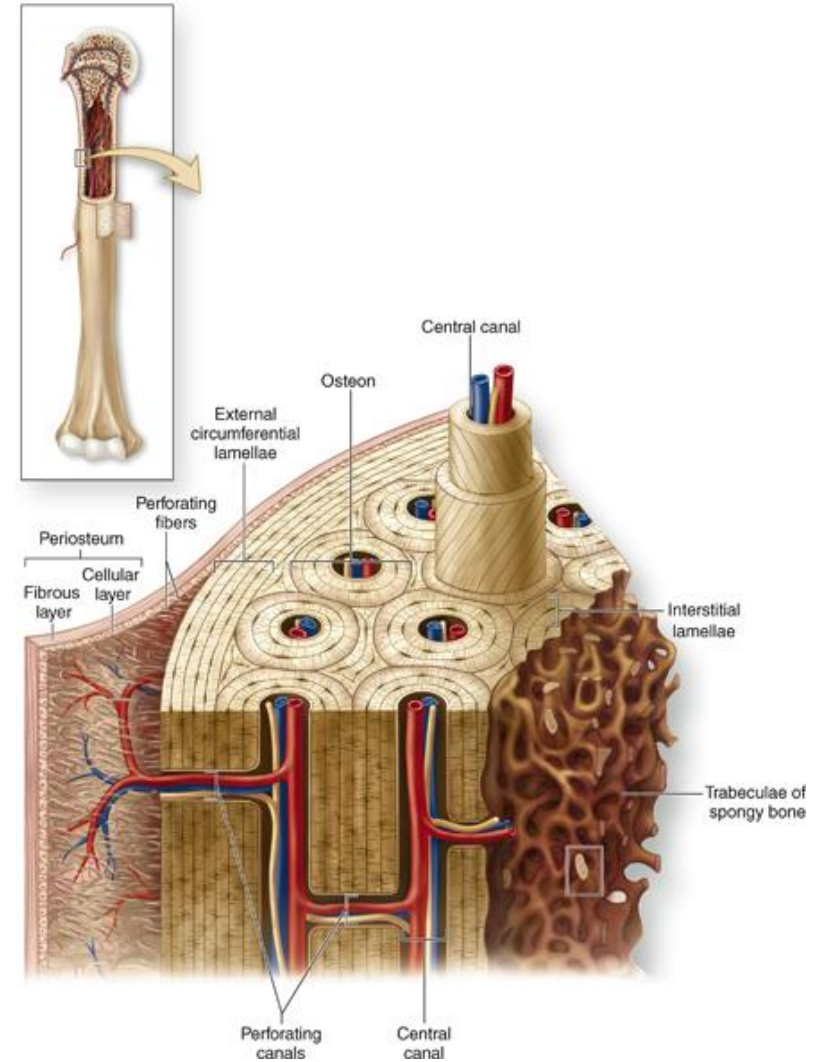
Haversův systém - osteon



Lamelózní kost

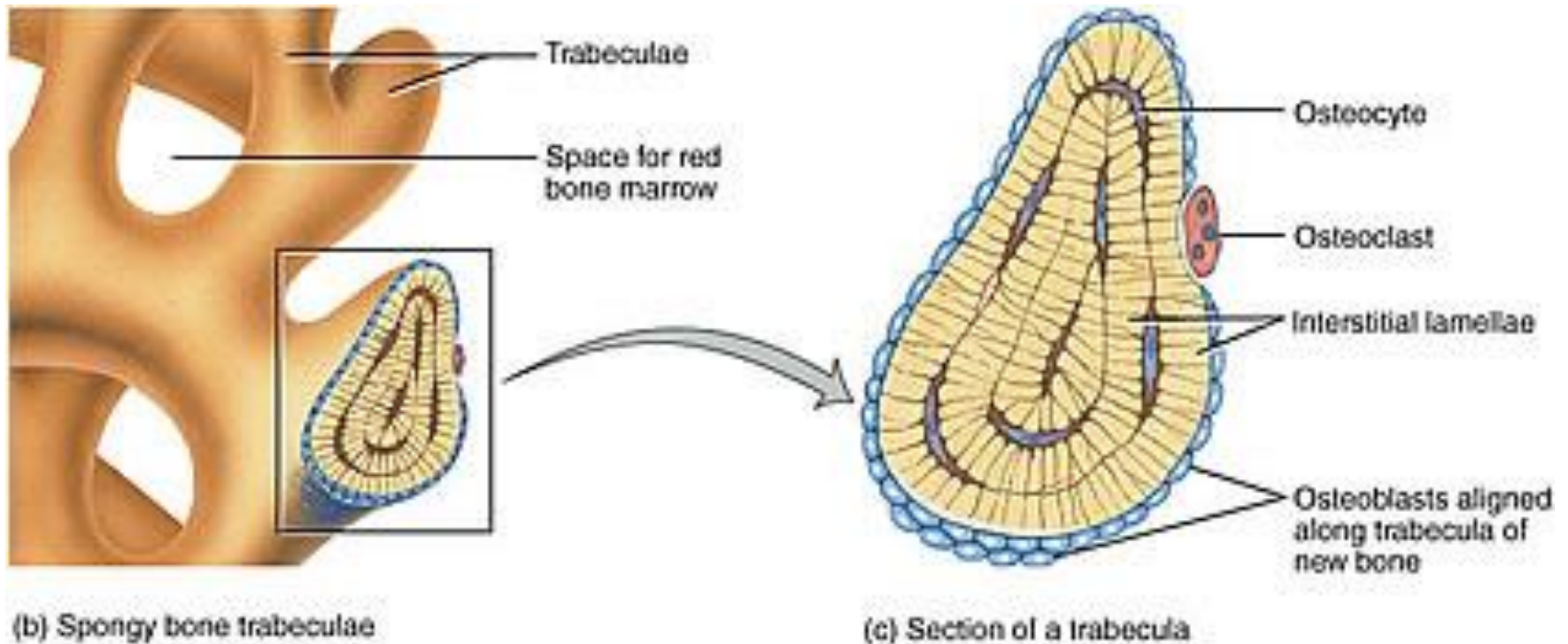


Copyright © The McGraw-Hill Companies, Inc. Permission required for reproduction or display.



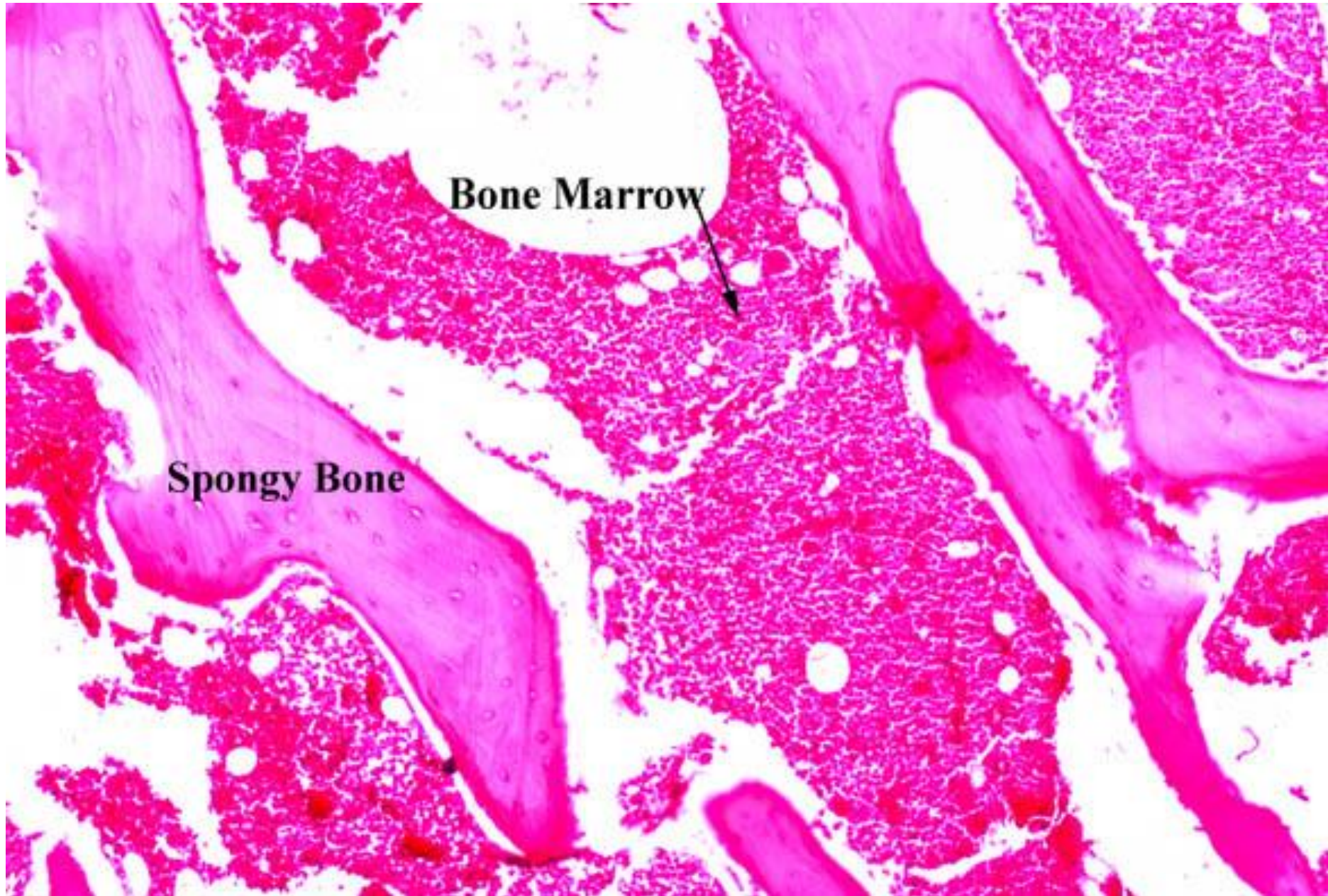
Haversovy a Volkmannovy kanálky

Lamelózní kost - spongiózní, HE



matrix je také deponována ve formě **lamel**, ale u spongiózy se **netvoří** Haversovy systémy
ALE:...mohly by?

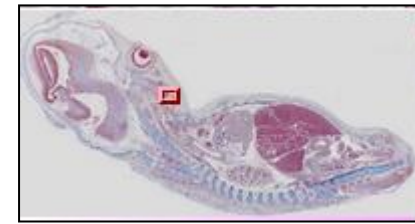
Lamelózní kost - spongiózní



Histogeneze kostní tkáně

- **Endochondrální osifikace** – chrupavka slouží jako model pro tvorbu kostní tkáně
- **Perichondrální osifikace**
všechny dlouhé kosti, kosti nepravidelného tvaru /většina kostí/
- **Intramembranózní osifikace** – kost je tvořena přeměnou skupin mezenchymových buněk v osteoblasty
kosti lebky, části dolní čelisti /mandibuly/ a klíční kosti /clavicula/

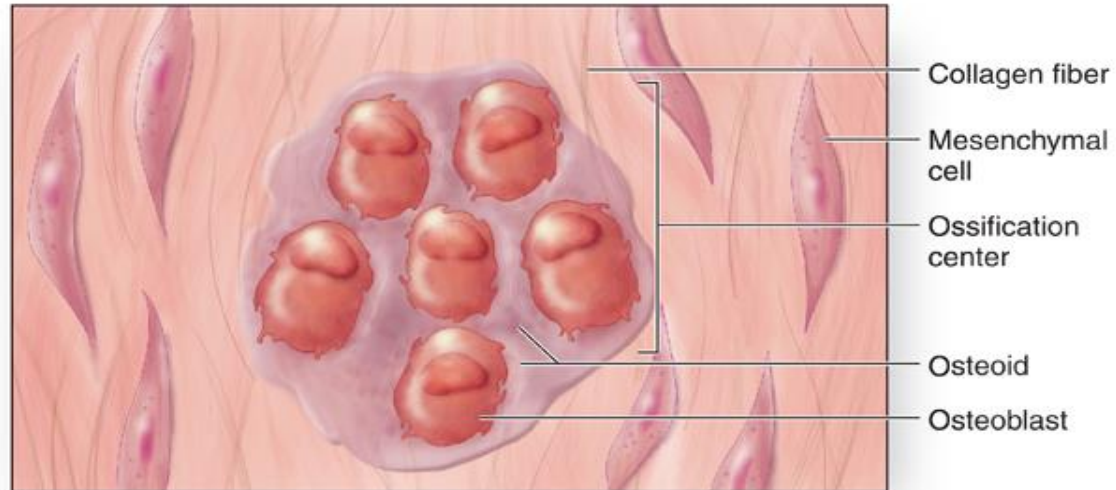
Intramembranózní osifikace



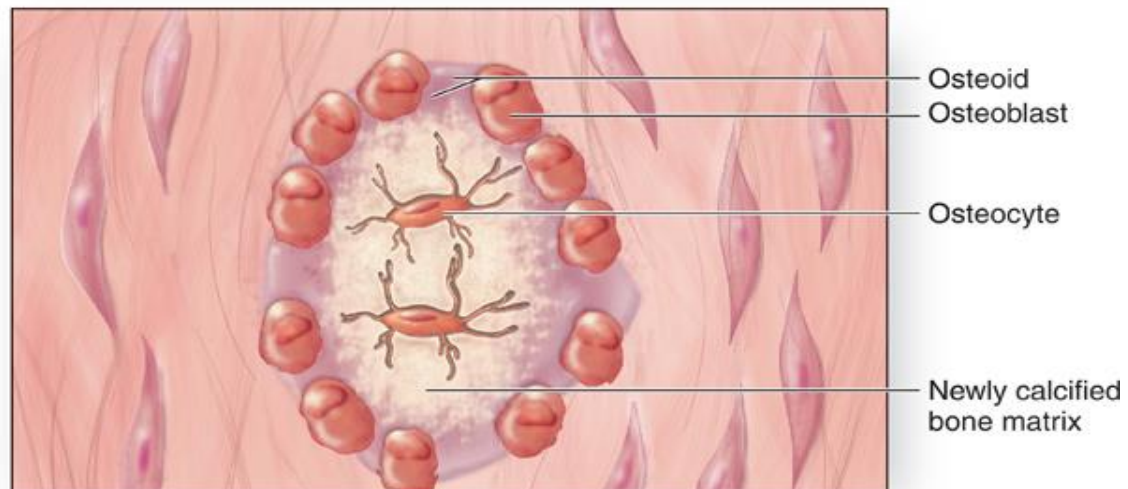
Copyright © The McGraw-Hill Companies, Inc. Permission required for reproduction or display.

Intramembranous Ossification

- ① Ossification centers form within thickened regions of mesenchyme

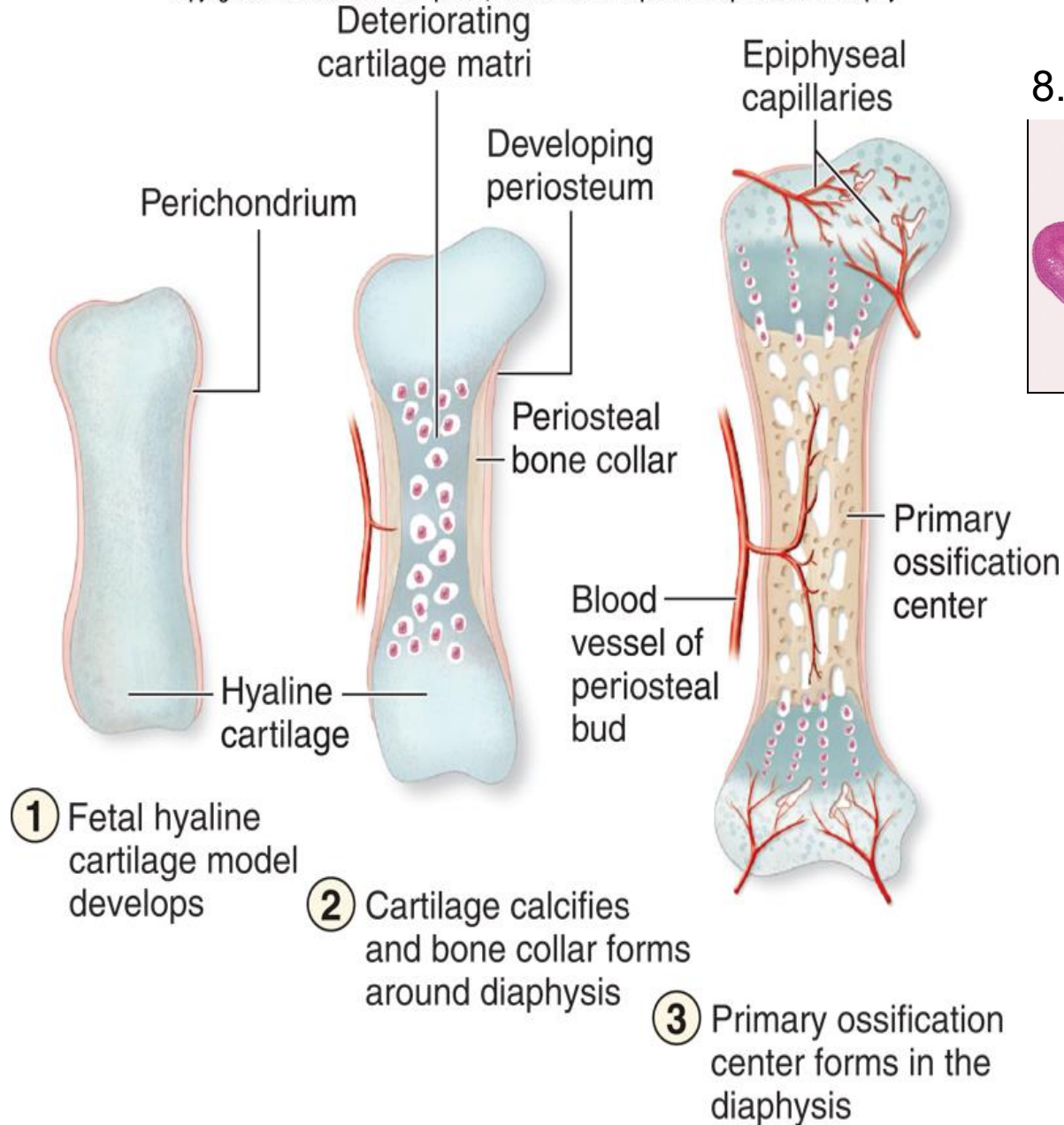


- ② Bone matrix (osteoid) undergoes calcification.

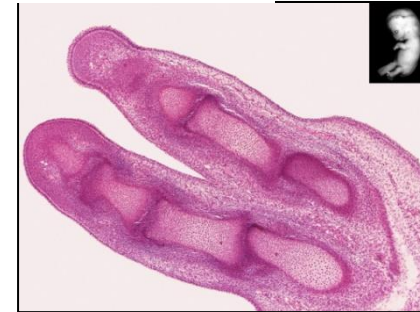

Endochondrální osifikace

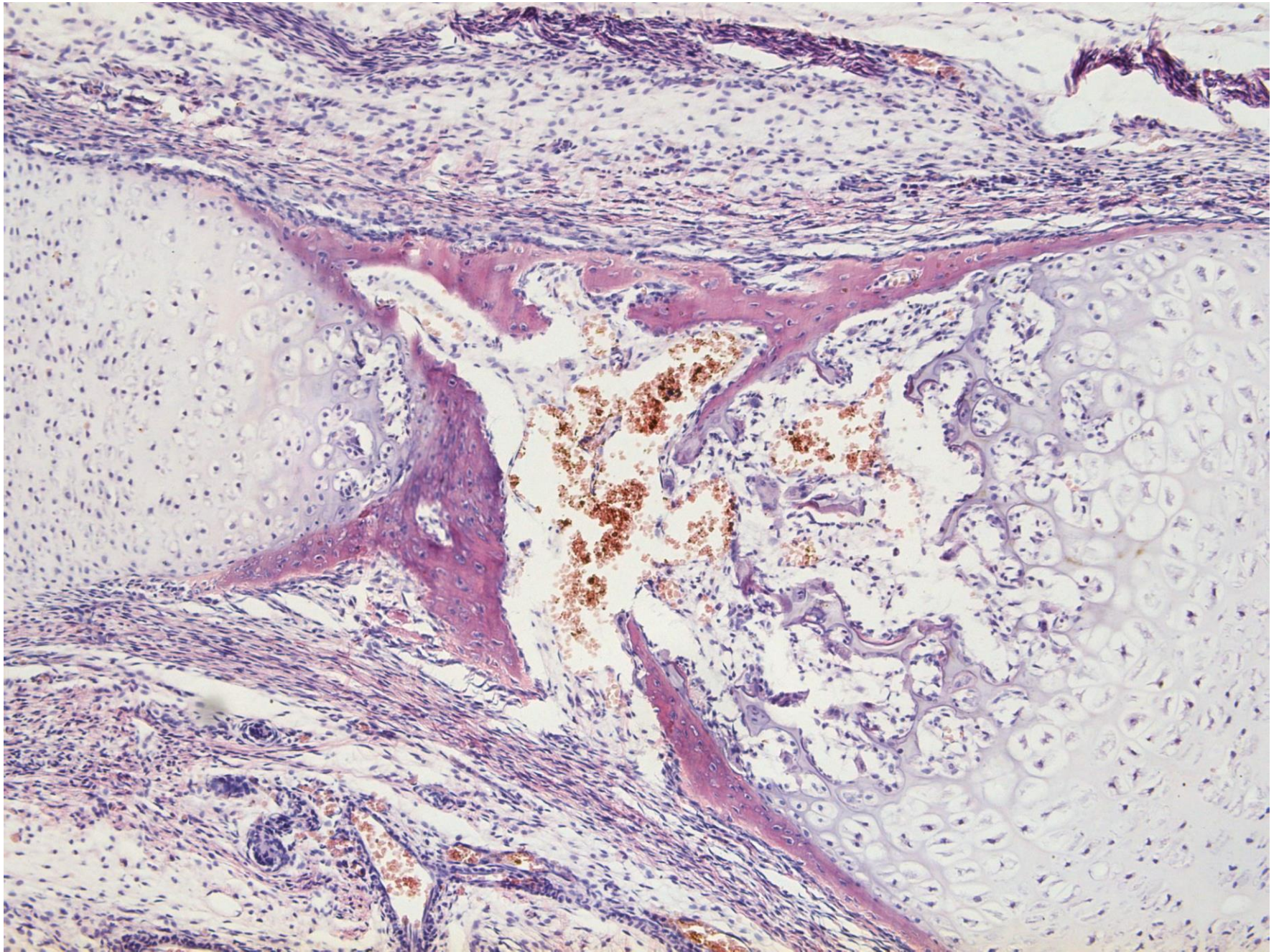
Copyright © The McGraw-Hill Companies, Inc. Permission required for reproduction or display.



8. týden

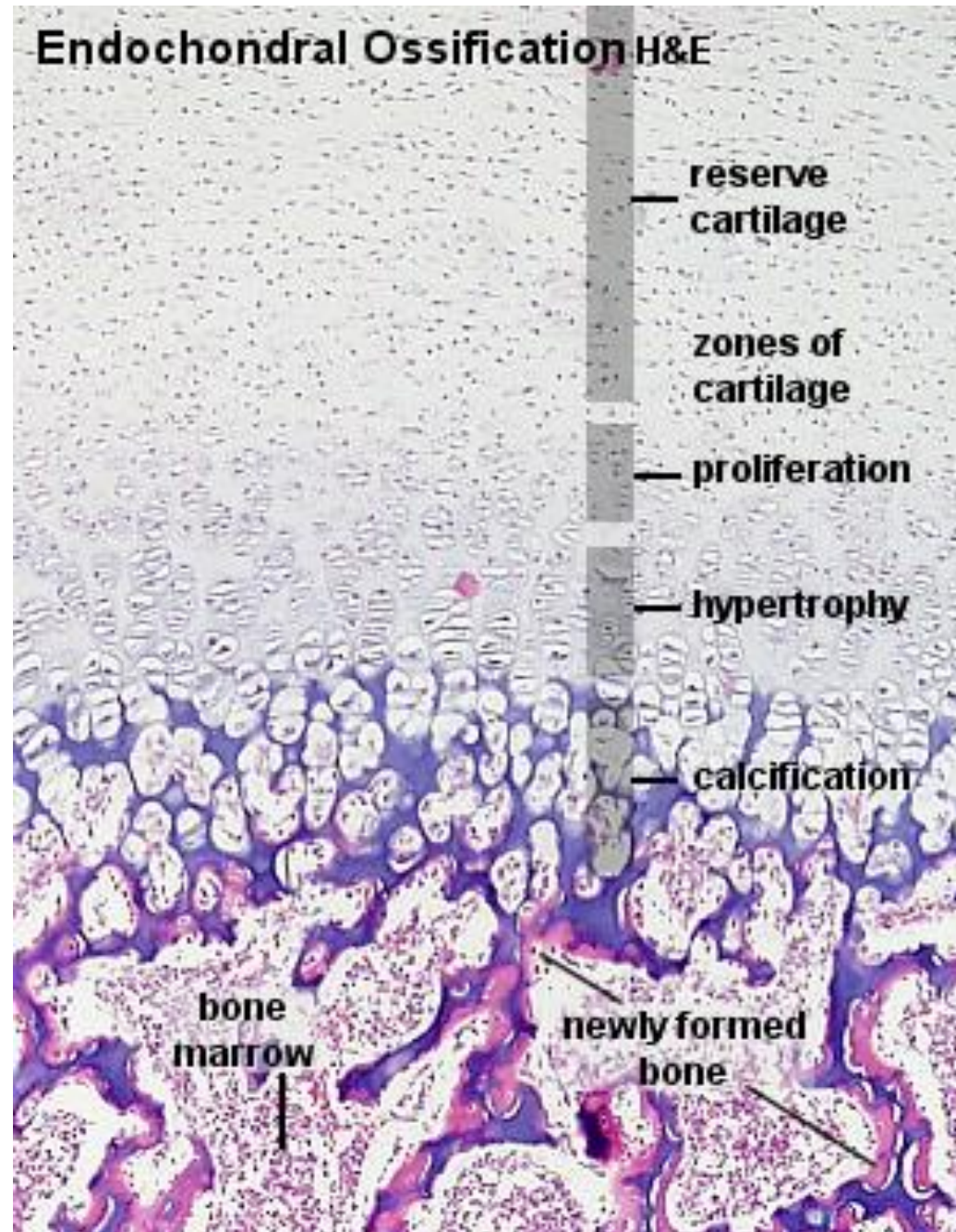


Endochondrální osifikace



Endochondrální osifikace

- Zóna normální chrupavky
- Zóna rostoucí chrupavky
- Zóna hypertrofické chrupavky
- Zóna kalcifikace
- Linie eroze
- Zóna osifikace
- Zóna reabsorpce



Regenerace kostní tkáně - zlomeniny

