

**M U N I**  
**M E D**

**F**AKULTNÍ  
NEMOCNICE  
BRNO

# **Vyšetření pohybového ústrojí**

**Vyšetření končetin**

**Vyšetření kloubů**

**Vyšetření páteře**

**Vyšetření svalstva a vaziva**

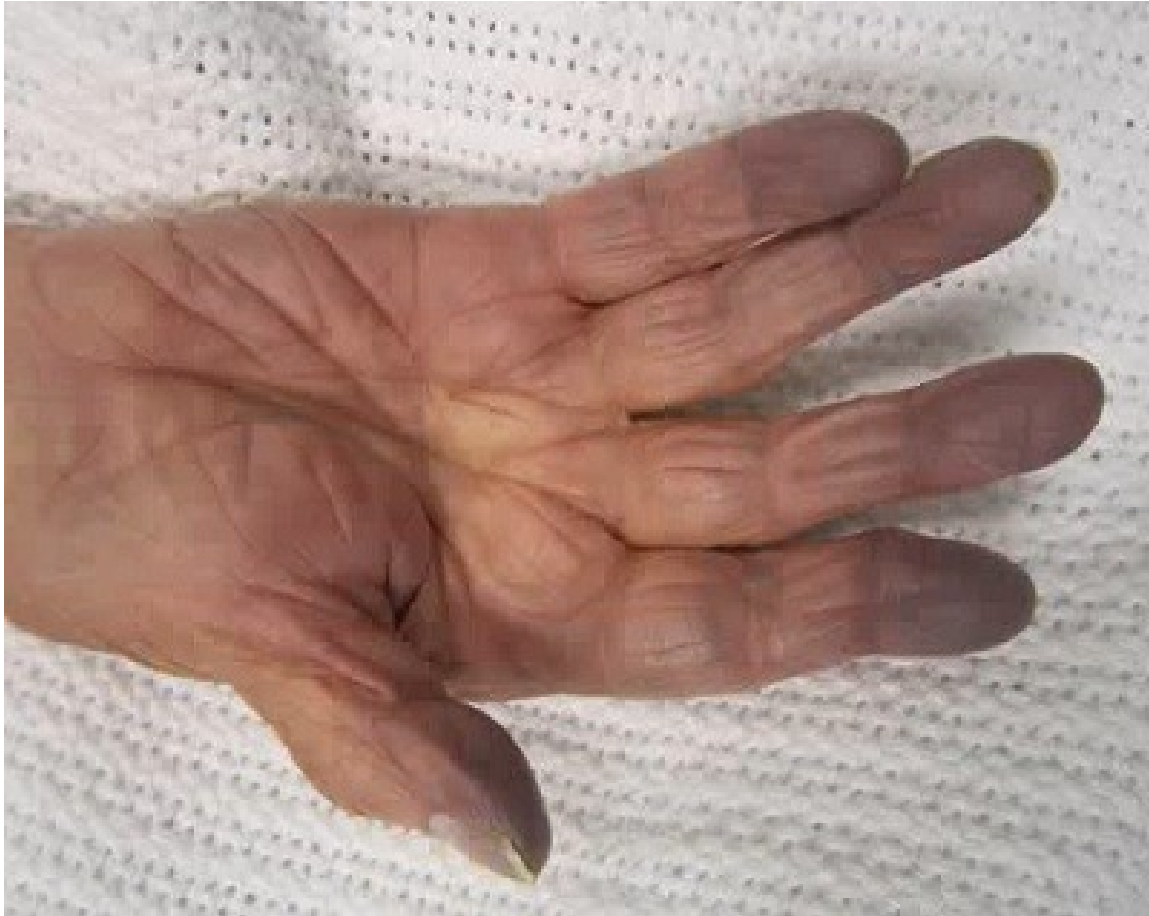**Základy neurologického vyšetřování**

**Základy vyšetřování v endokrinologii**

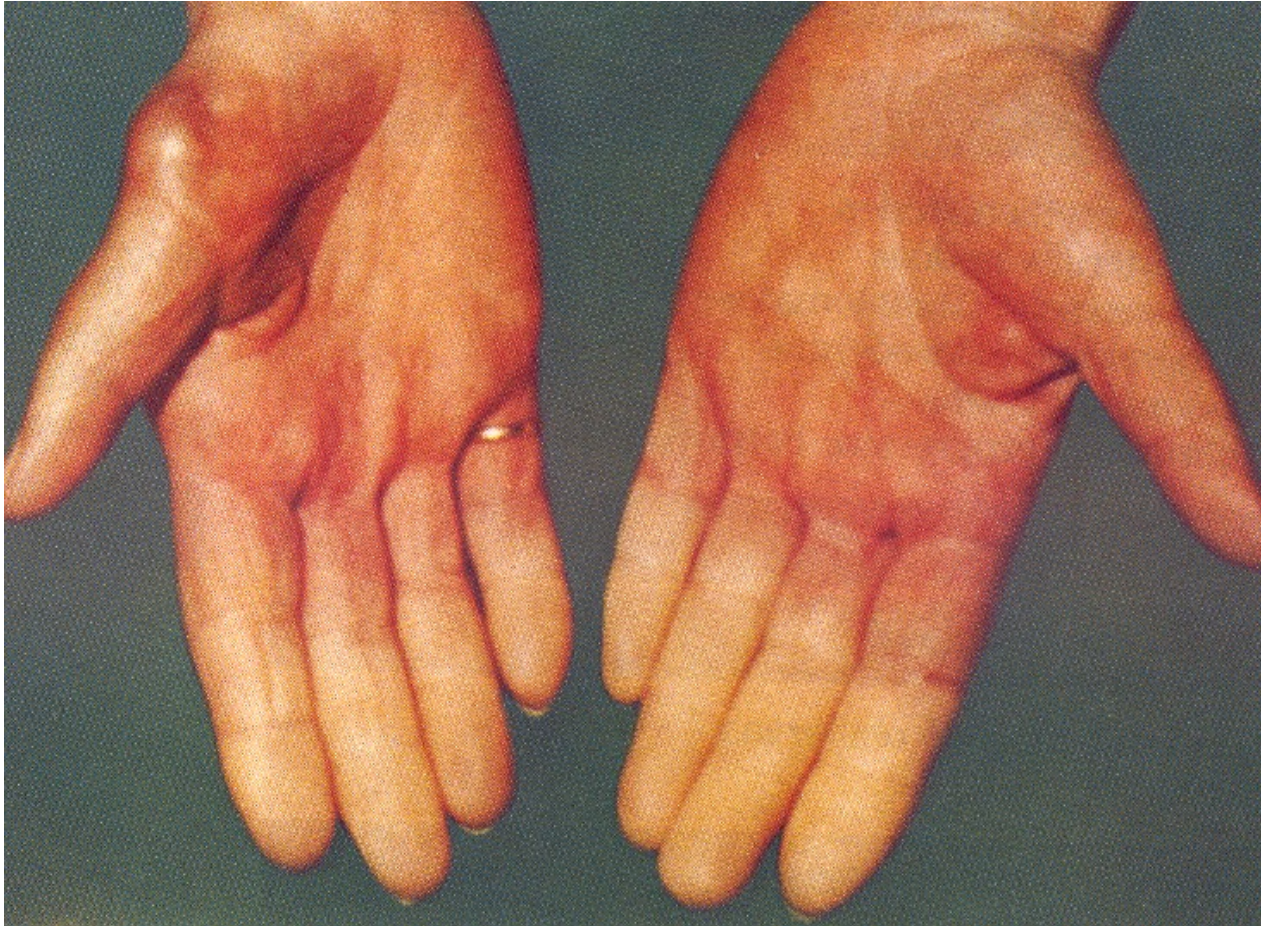# Vyšetření končetin I

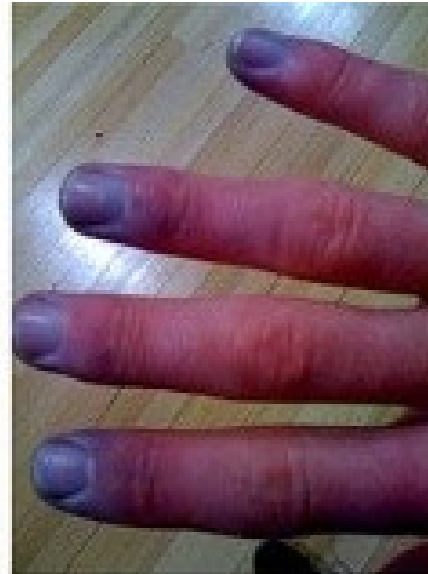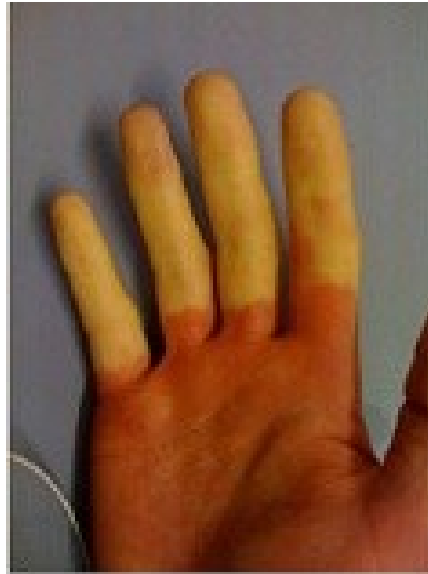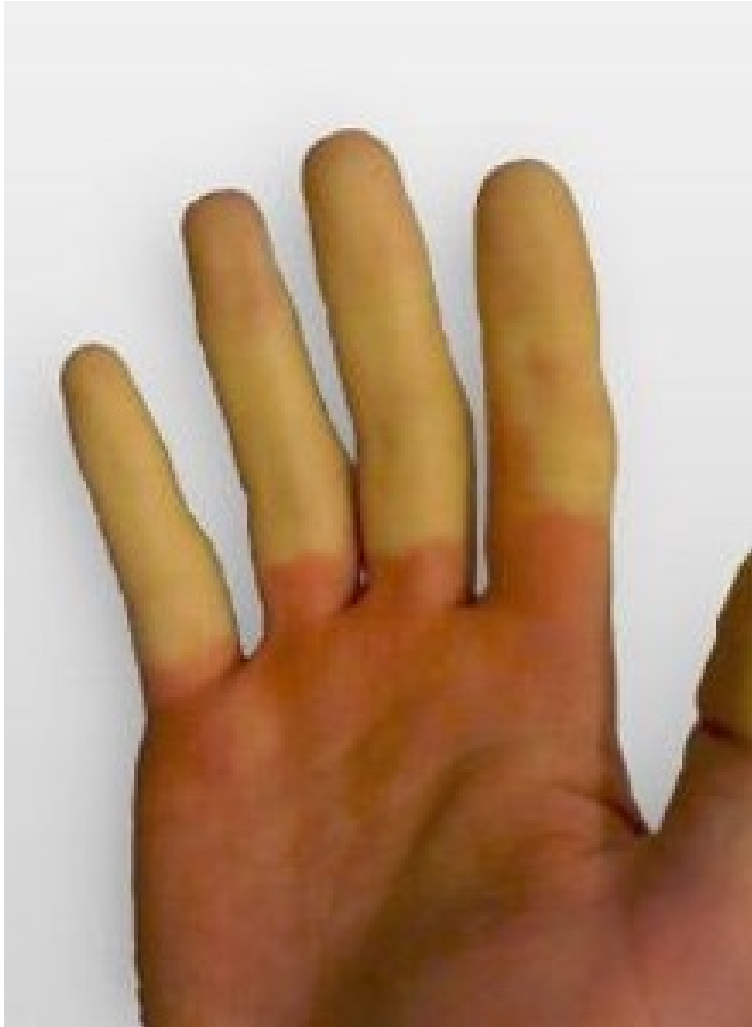- **pohled**
- **symetrie**
- **odchyly barvy kůže, bledost, cyanóza, lividní zbarvení, překrvení**
- **trofické změny**
- **varixy, flebitidy**

# Cyanóza

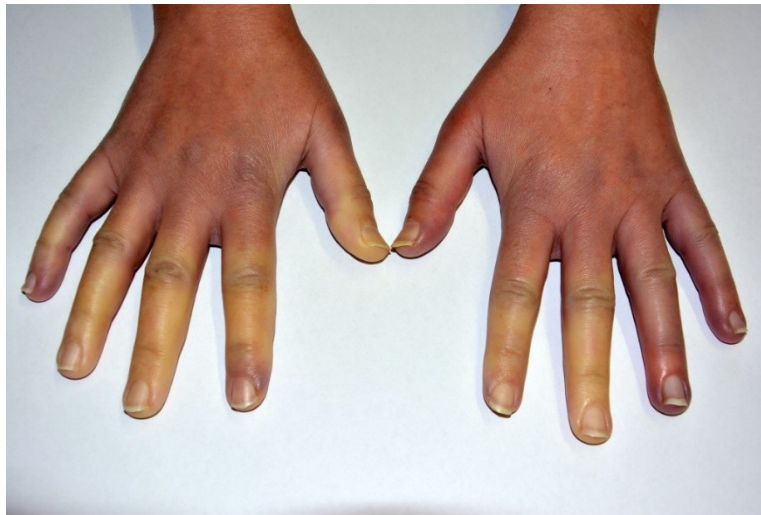

# Poruchy prokrvení



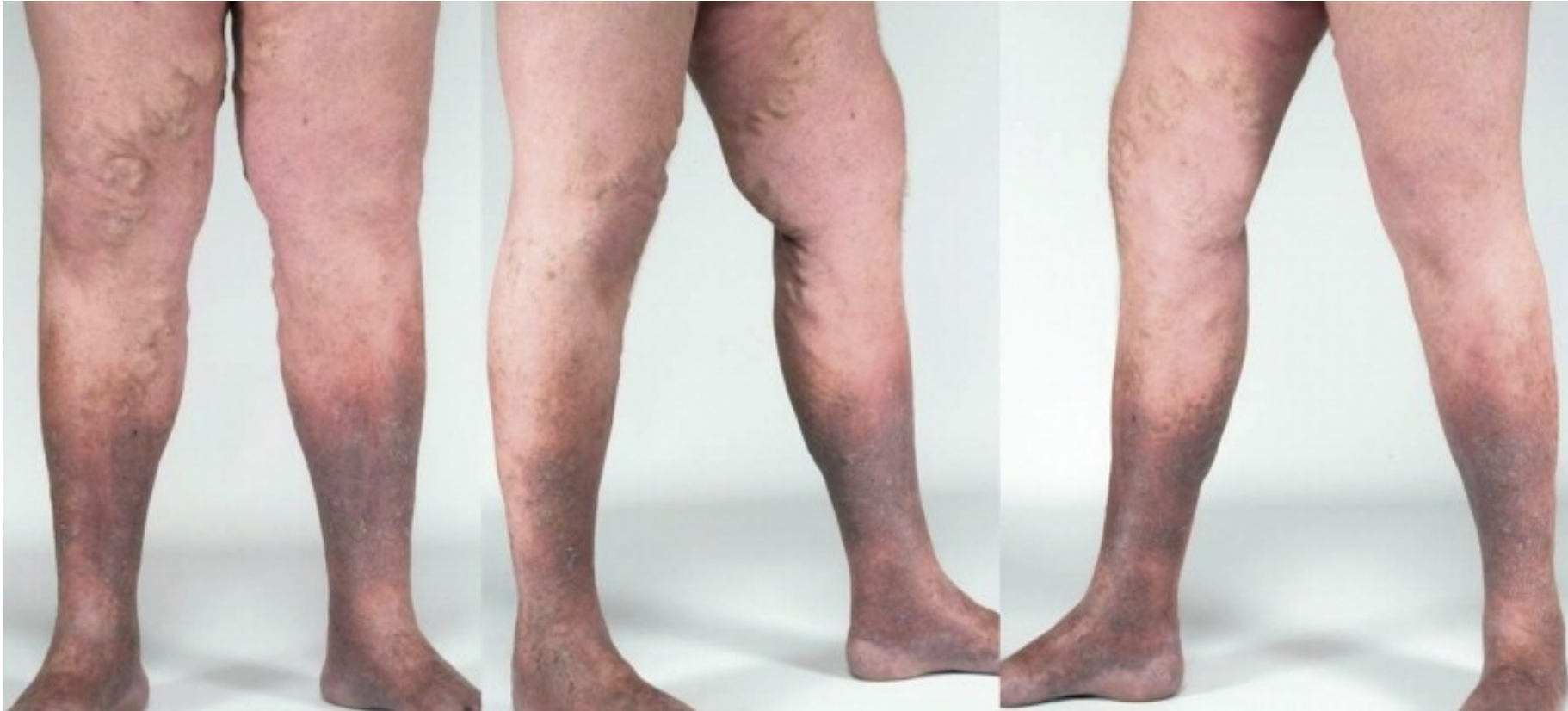

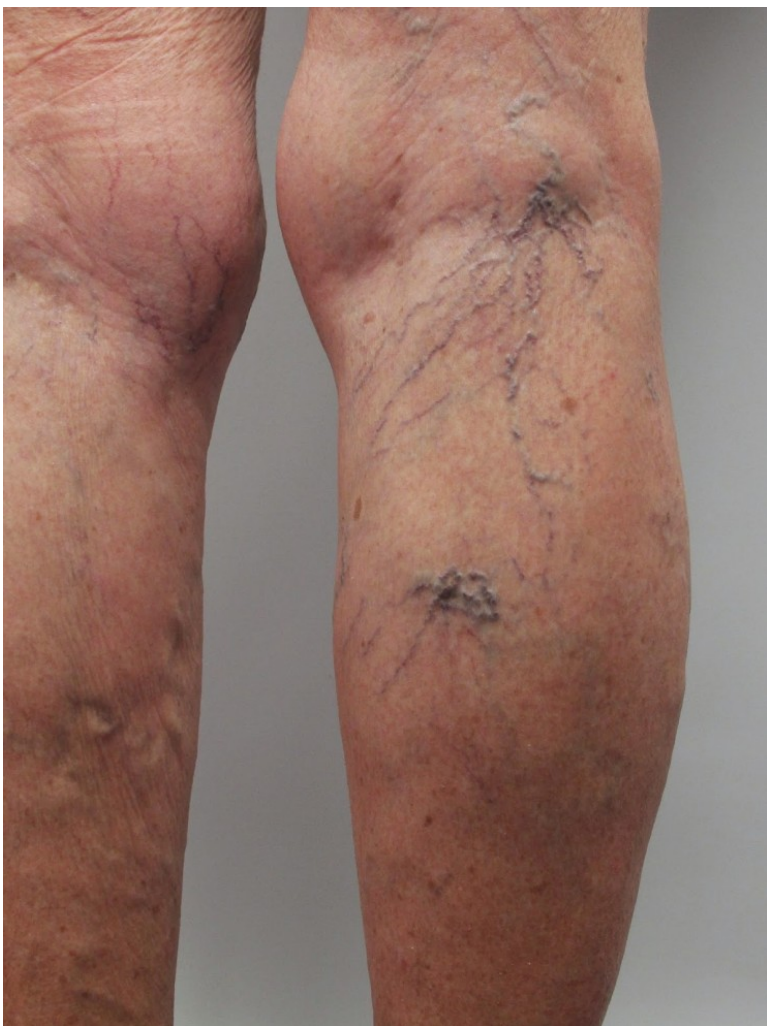**Raynaudův fenomén (vazokonstrikce, vazodilatace, hyperémie)**

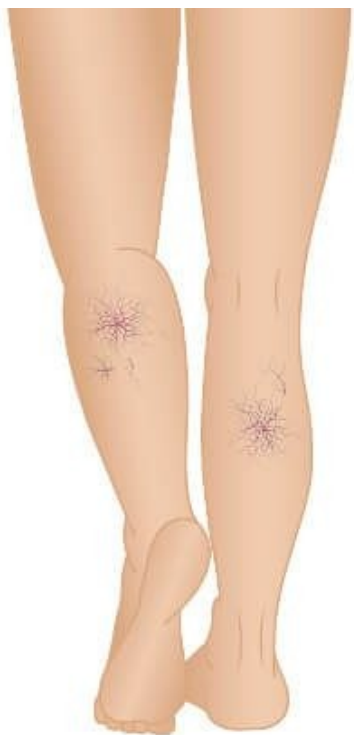



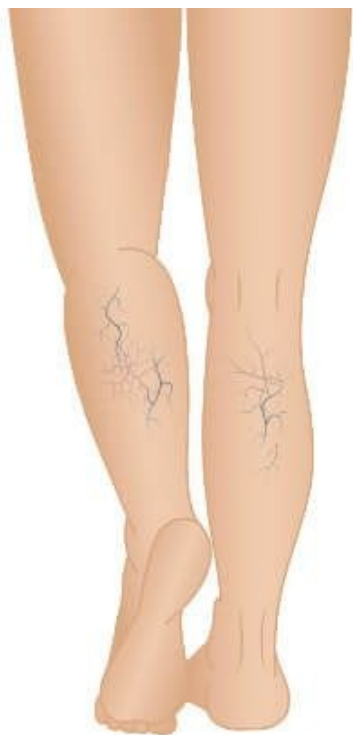# Chronická žilní insuficience



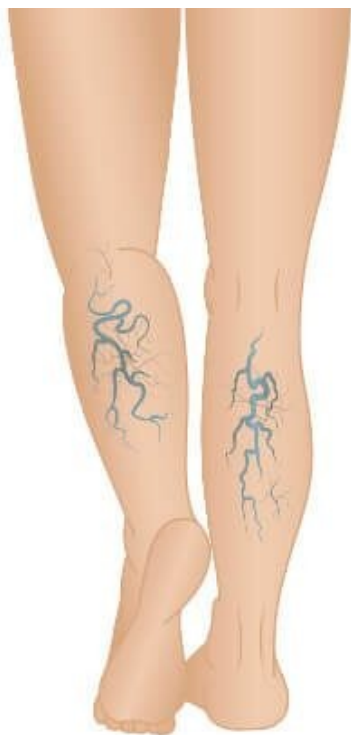



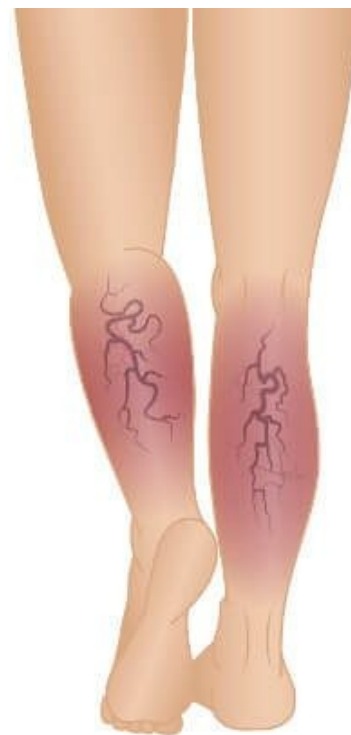SPIDER VEINS



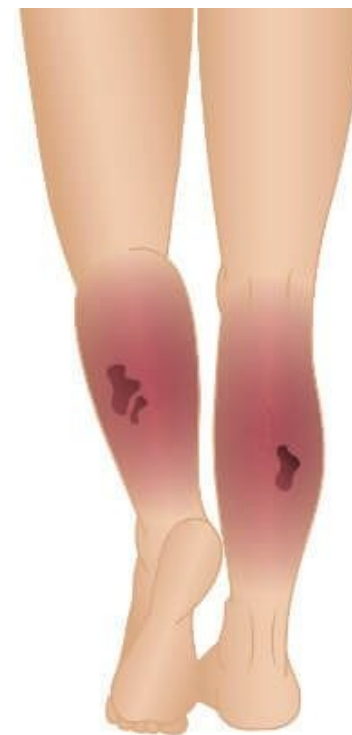RETICULAR  
VARICOSE VEINS



VARICOSE  
VEINS TRUNK



CHRONIC VENOUS  
INSUFFICIENCY



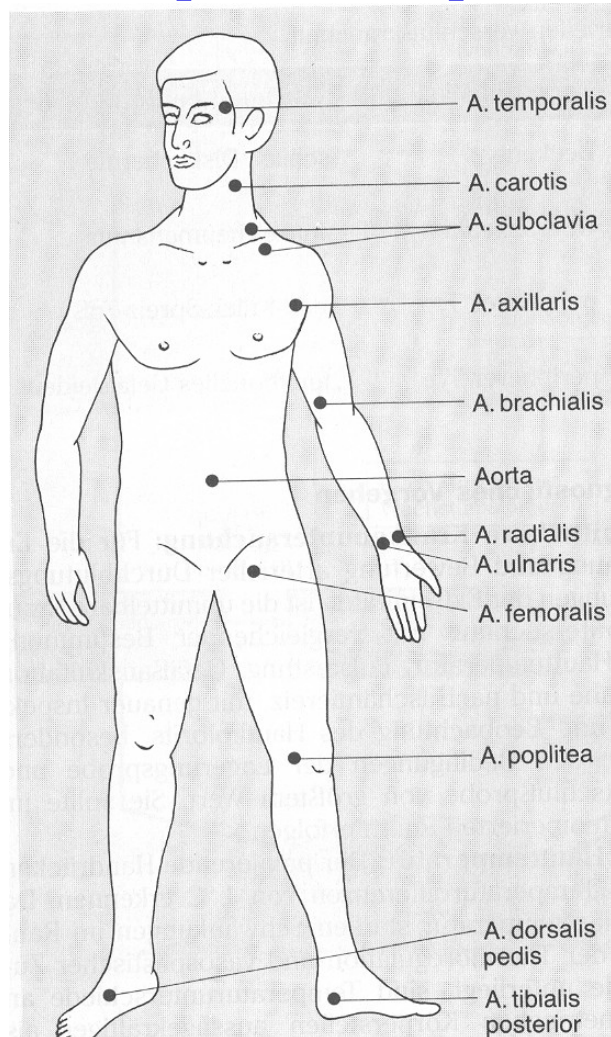
TROPHIC  
ULCERS



# Vyšetření končetin II

- **pohmat**
- **teplotní změny, bolestivost (záněty)**
- **otoky – důlkové x indurované**
- **pulzace periferních tepen**

# Palpace periferních tepen



# Vyšetření kloubů I

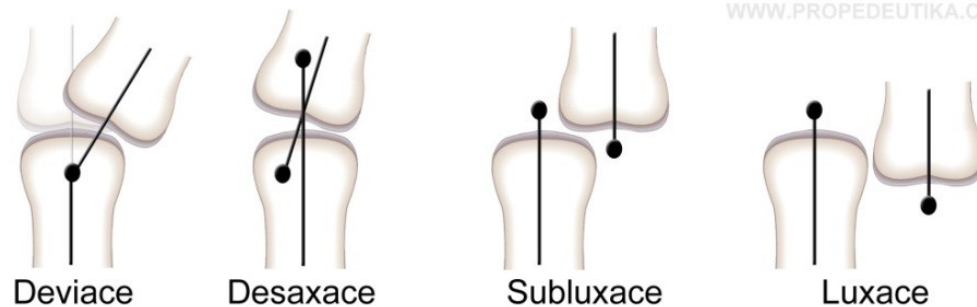
## ➤ pohled

➤ **fyziologicky** – ušlechtilý tvar kloubu

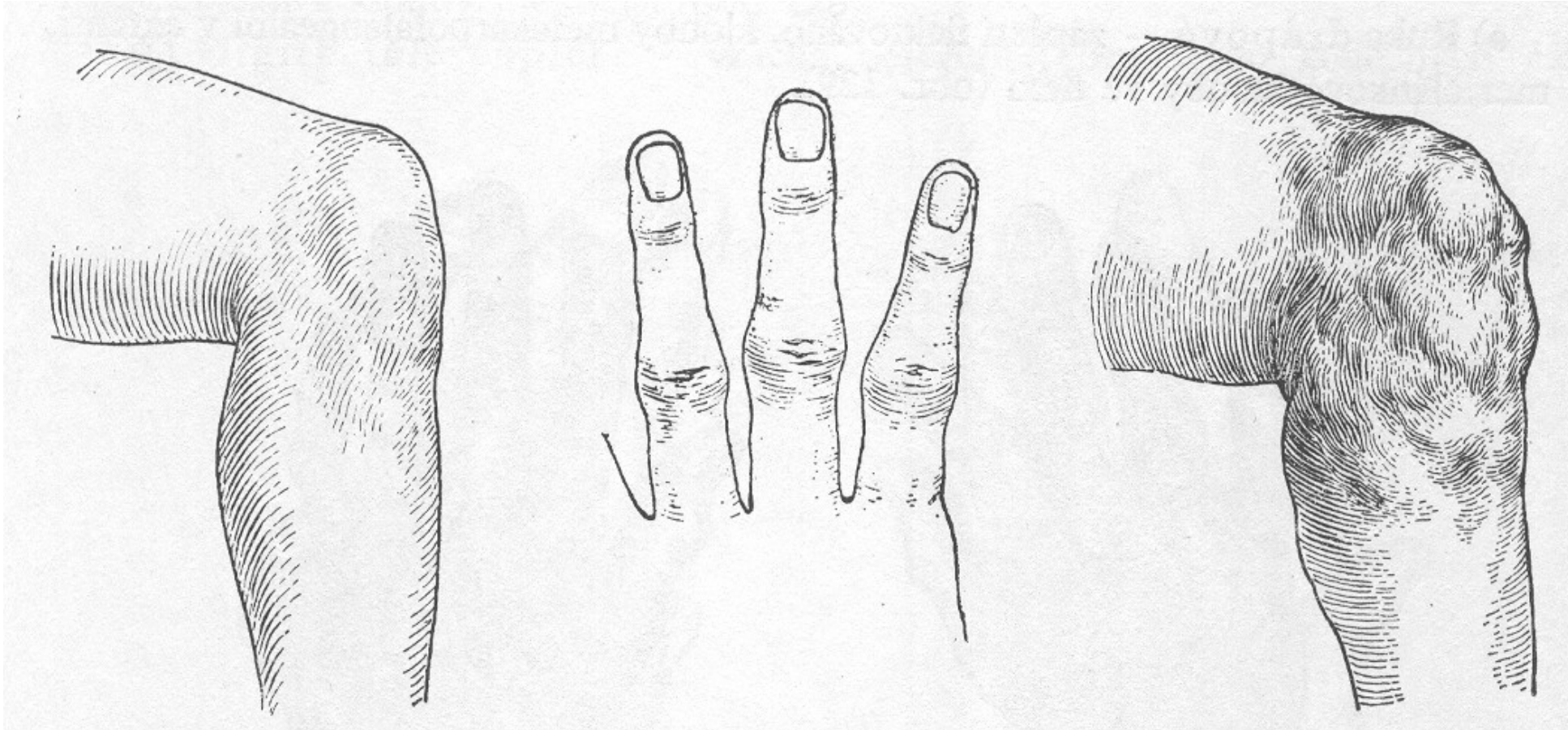
## ➤ zduření kloubu:

- difuzní měkký otok (postihuje synov. membránu, kloubní pouzdro a přechází i do struktur v okolí kloubu), vzniká vřetenovité zduření kloubu
  - ztluštění synoviální membrány a kloubního pouzdra (fibrozní přeměna původně zanícené tkáně, vidíme ji při remisi RA)
  - nahromadění výpotku typické ohraničení, typický pružný odpor při palpaci
  - zhrubění kloubu (deformace) - vzniká tvorbou osteofytů (oseární hyperplazie), při palpaci tvrdý odpor, typické pro artrotické změny – Heberdenovy uzly (DIP) a Bouchardovy uzly (PIP) na ruku, kolena
- **deformity kloubní** – patologické postavení artikulujících kostí (deviace, desaxace, subluxe, luxace), důsledek chronického zánětlivého procesu (ulnární deviace, drábovitá ruka, desaxace kolene)

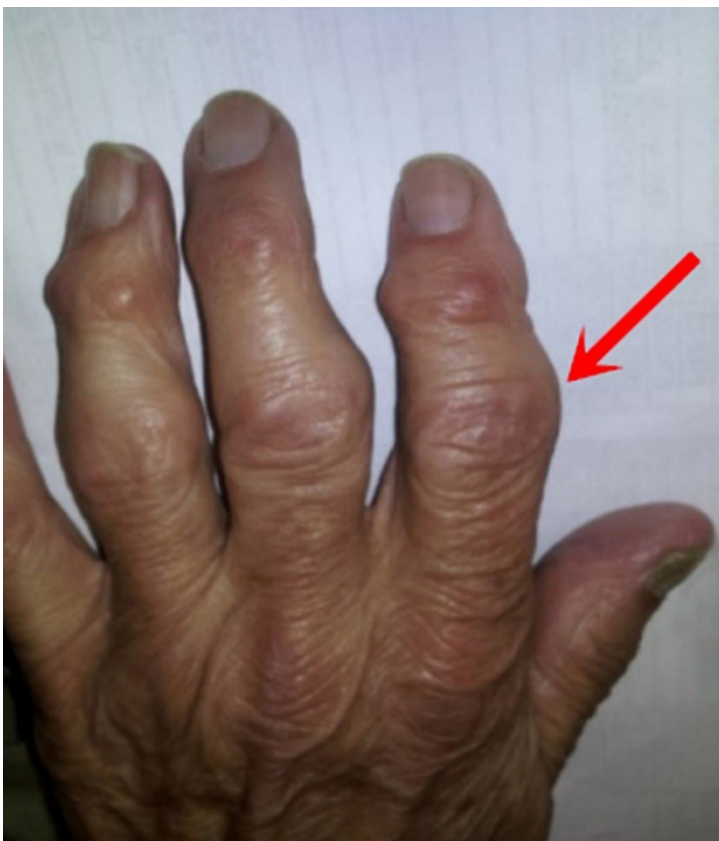## ➤ deformace po úrazech



# Ušlechtilý a zhrubělý tvar kloubu



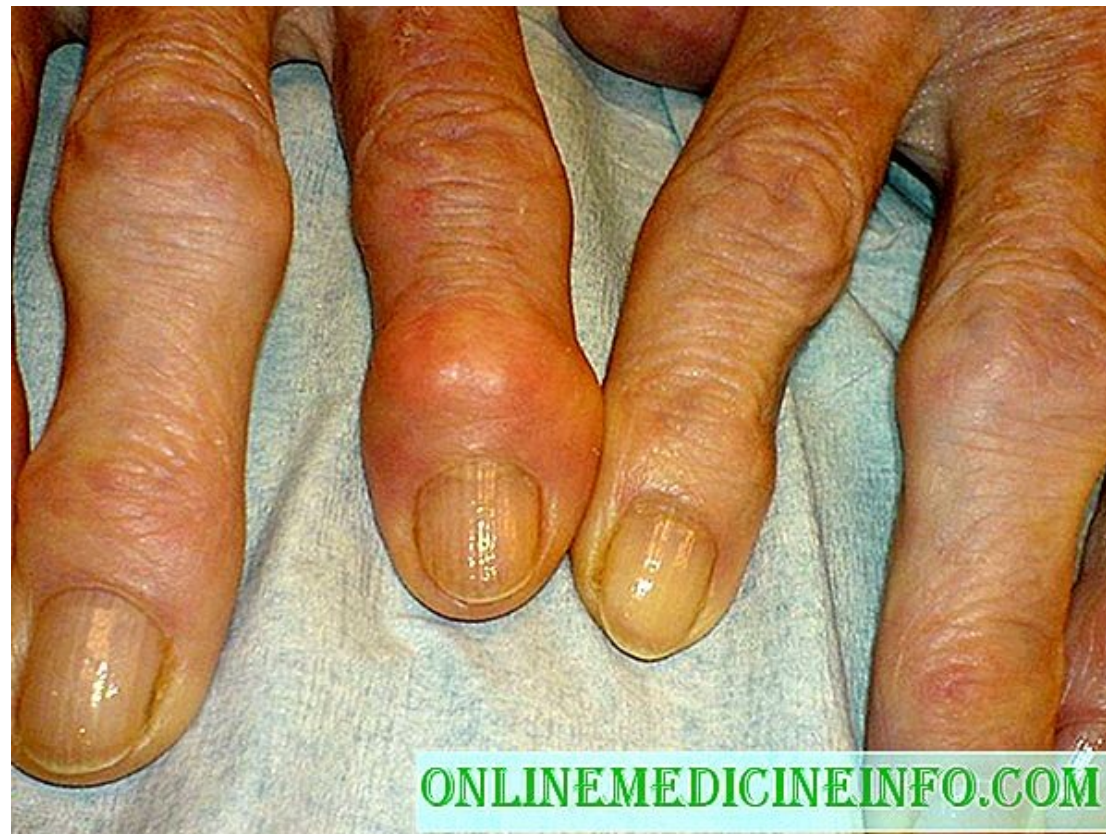



### Bouchardovy uzly

- **deformace na PIP**

- u osteoartrózy, ale i u revm. artritidy (jako korelát depozit protilátek v synoviální tekutině)



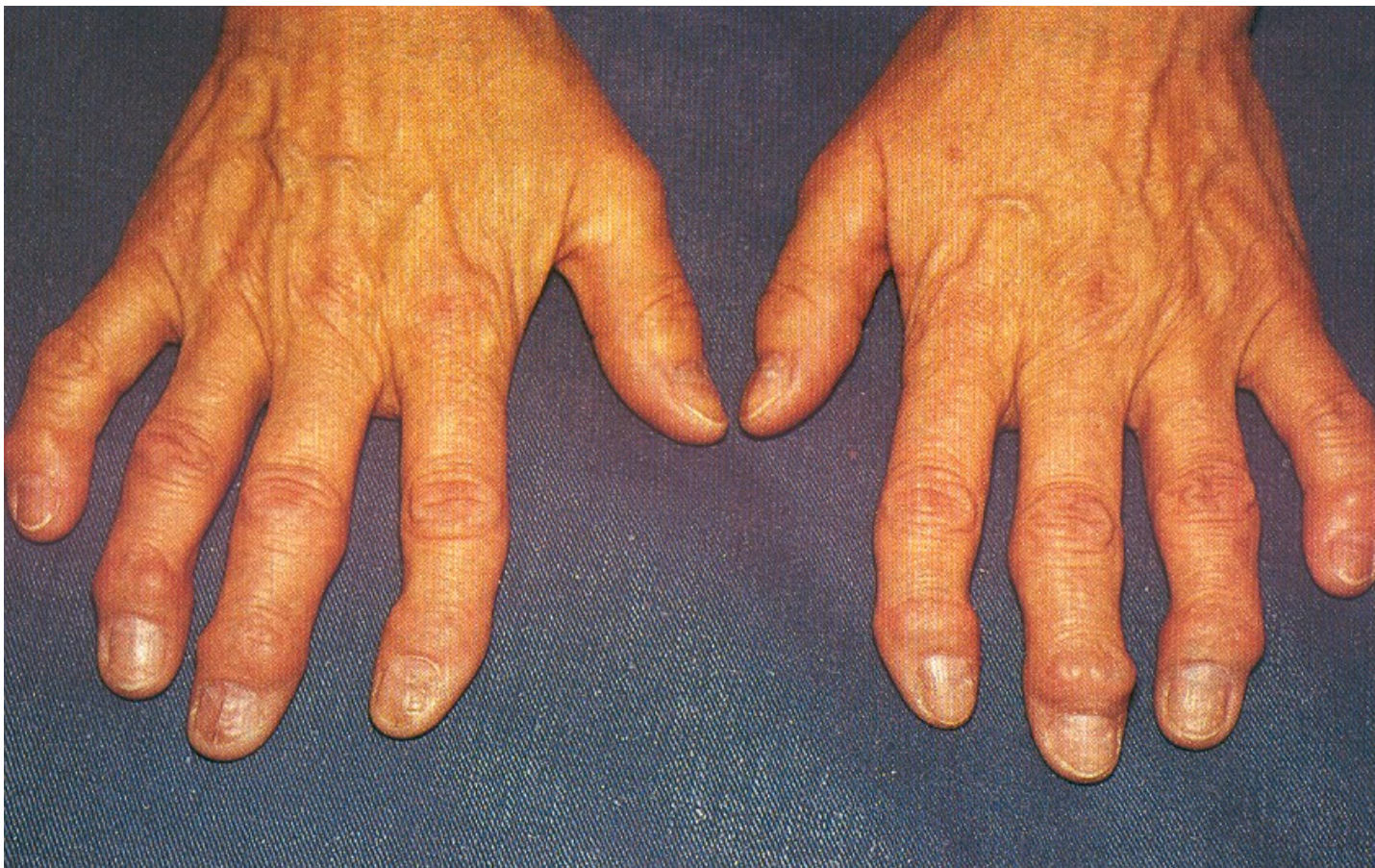### Heberdenovy uzly

- **deformace na DIP**

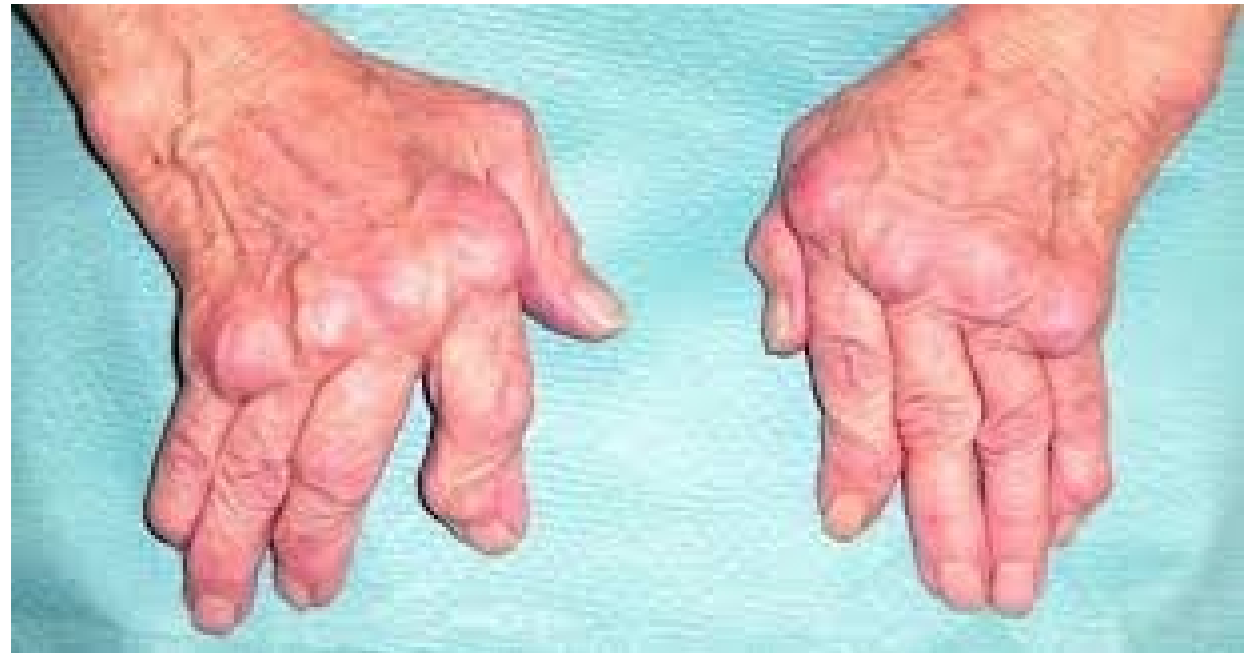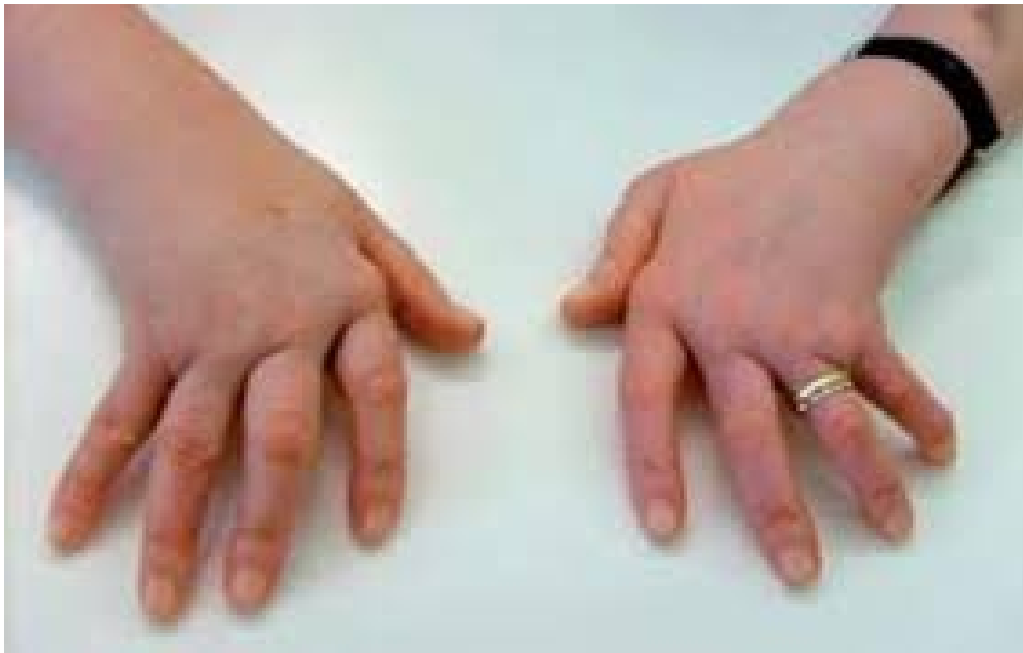- známka osteoartrózy



# Bouchardovy a Heberdenovy uzly na prstech rukou



# Ulnární deviace u revmatoidní artritidy



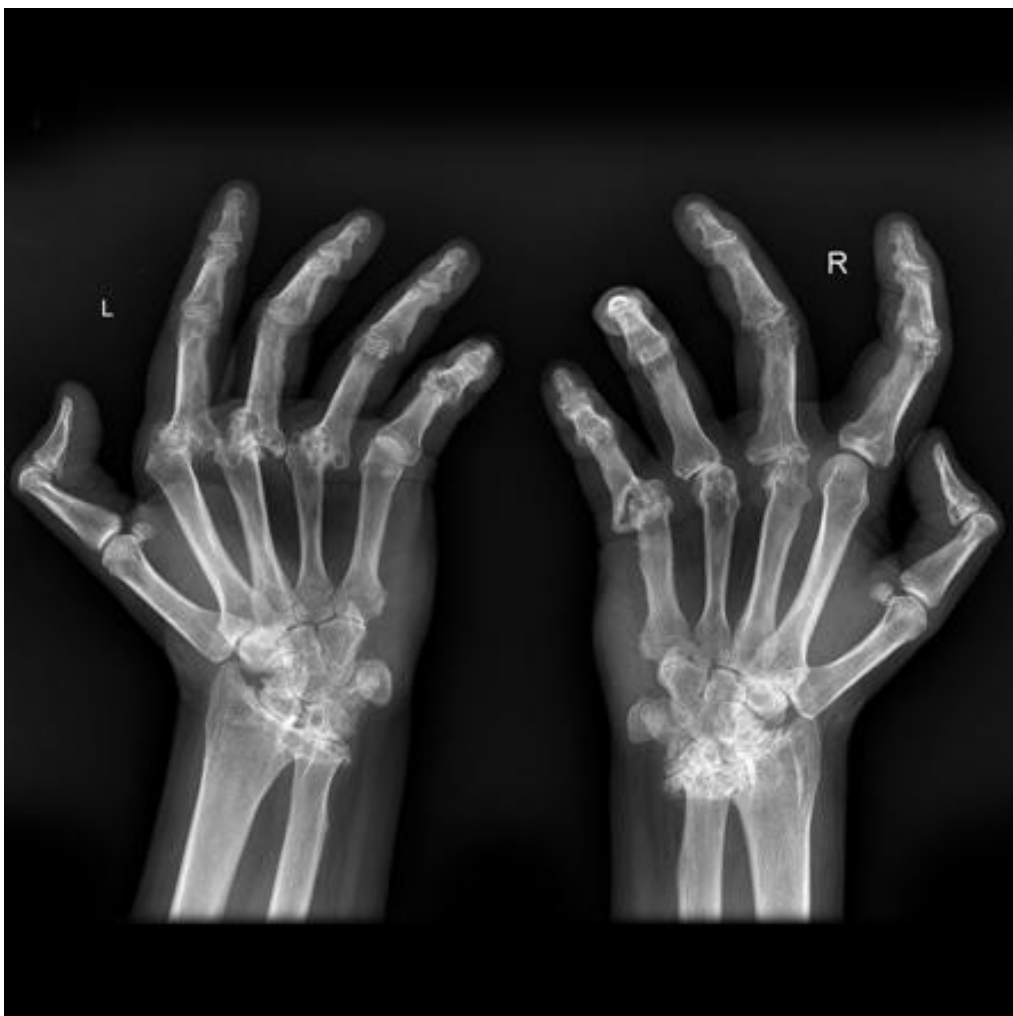# Vyšetření kloubů II

- **pohmat**
- **teplota**
- **bolestivost**
- **otok**
- **tekutina (ballottement)**
- **drásoty**
- **hybnost – rozsah pohybů, vyšetření tlakem a tahem**

# Vyšetření kloubů III

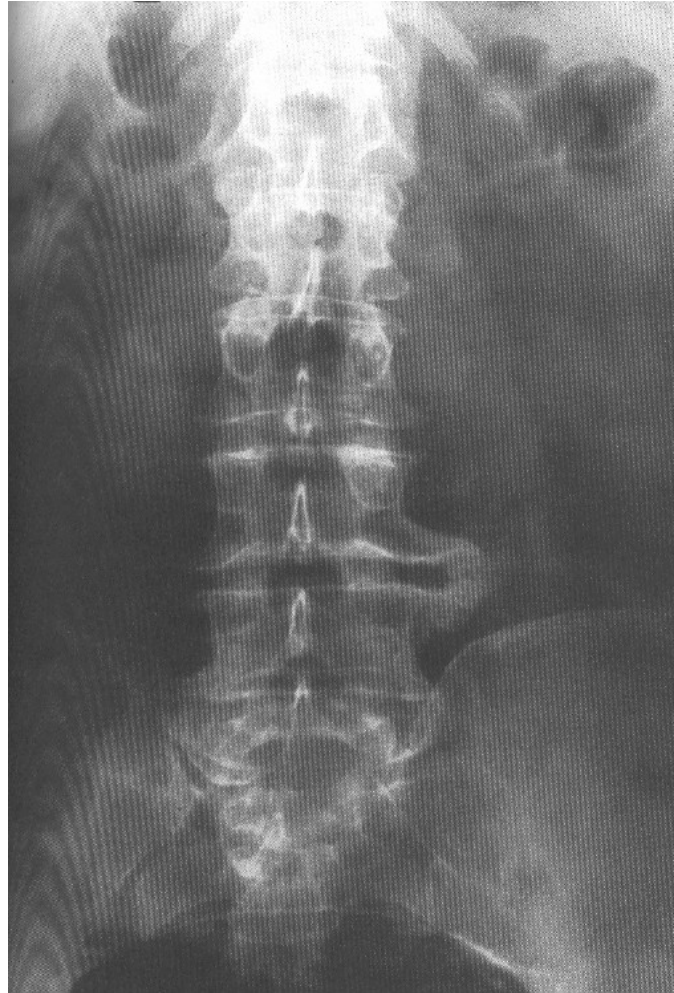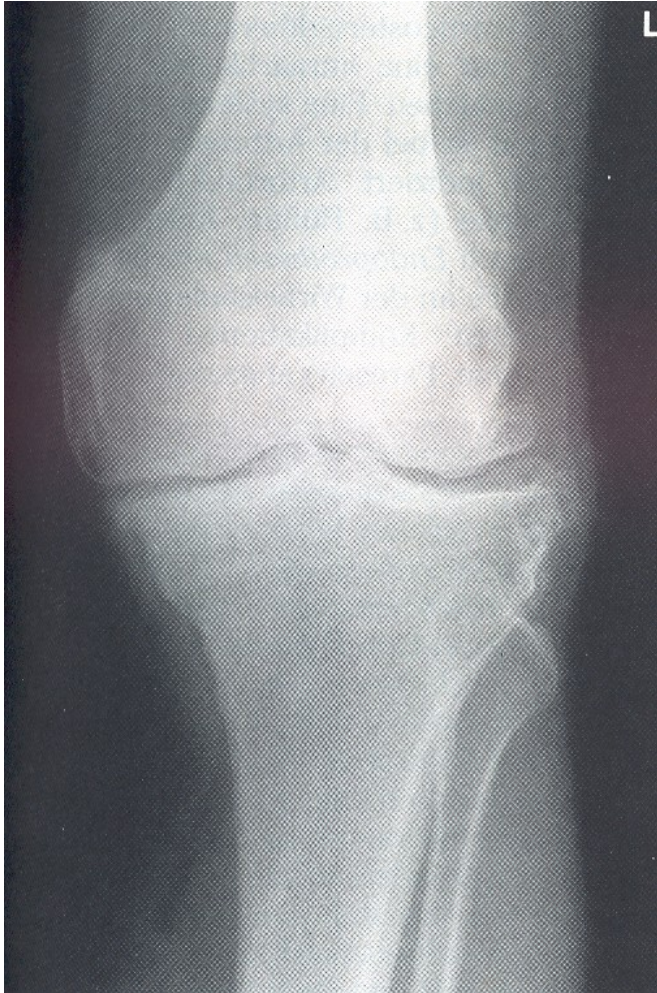## ➤ RTG

- **šíře kloubní štěrbiny = výška chrupavek, snímky nosných kloubů v zátěži**
- **osteofyty, cystická projasnění, ankylóza**
- **artroskopie, artroskopické výkony**



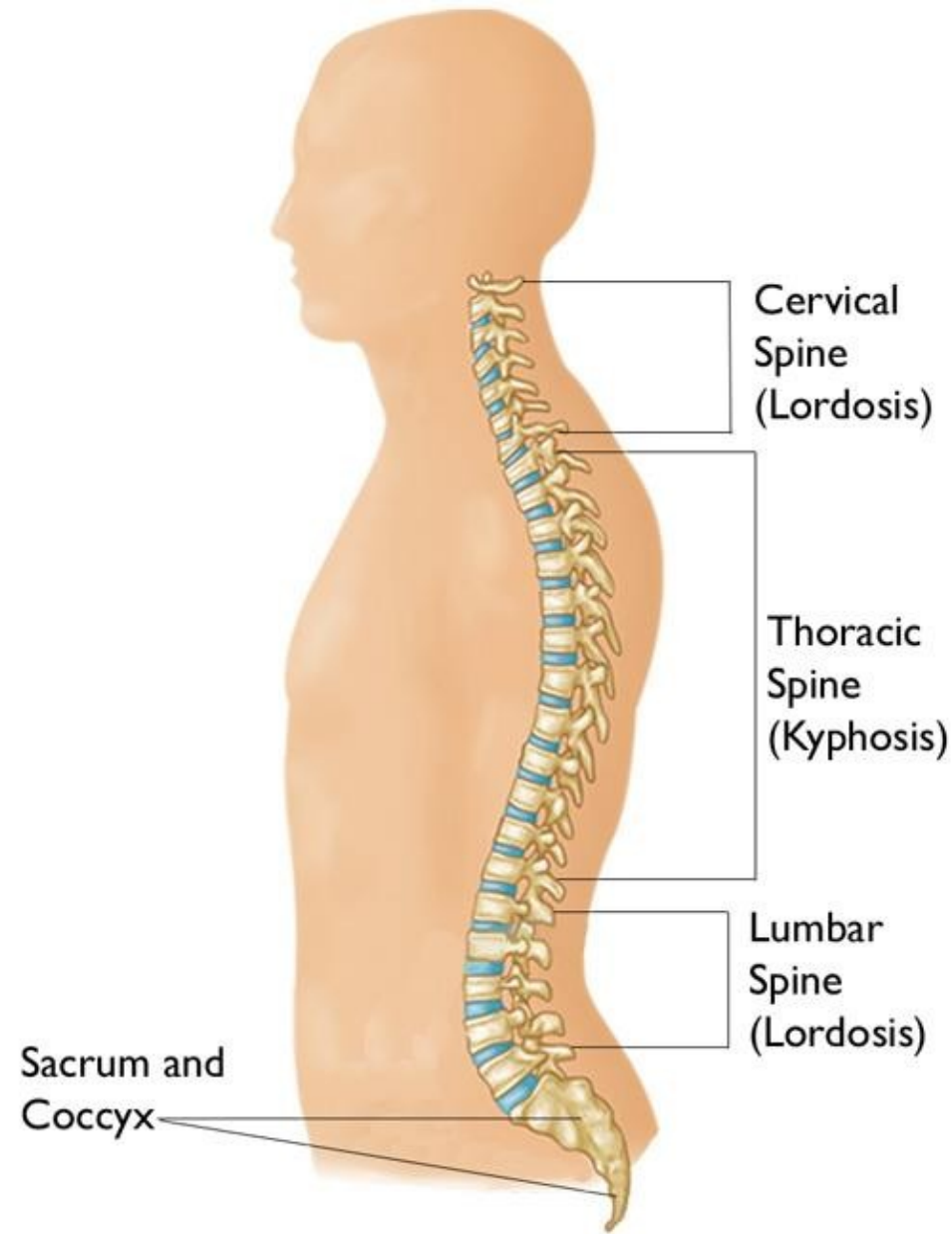


# Zúžení kloubní štěrbiny a osteofyty



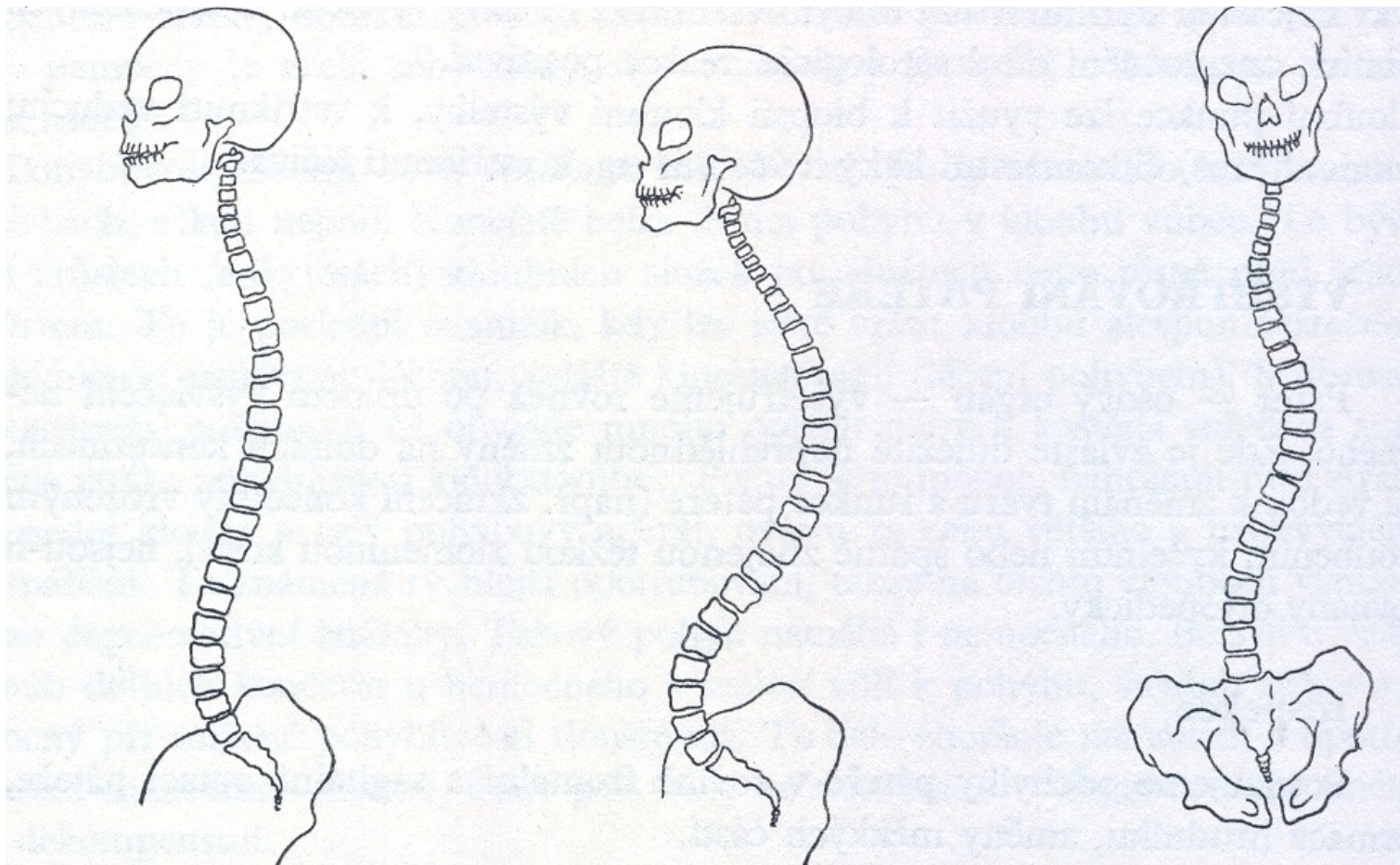
# Vyšetření páteře I

- **pohled**
- **průběh páteře**
- **lordóza, kyfóza**
- **skolióza**
- **úhlovité zakřivení – gibbus**
- **poklep**
- **bolestivost trnů**



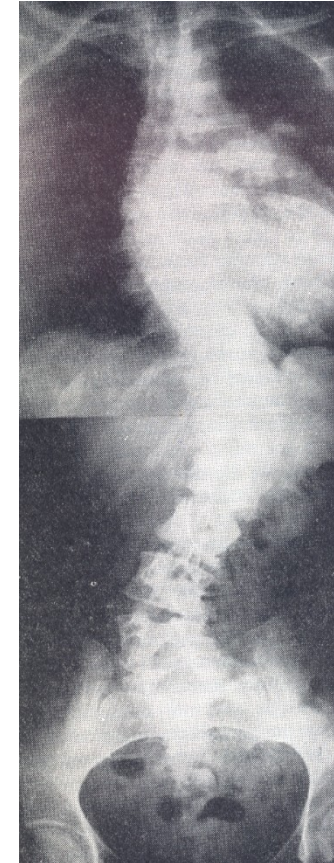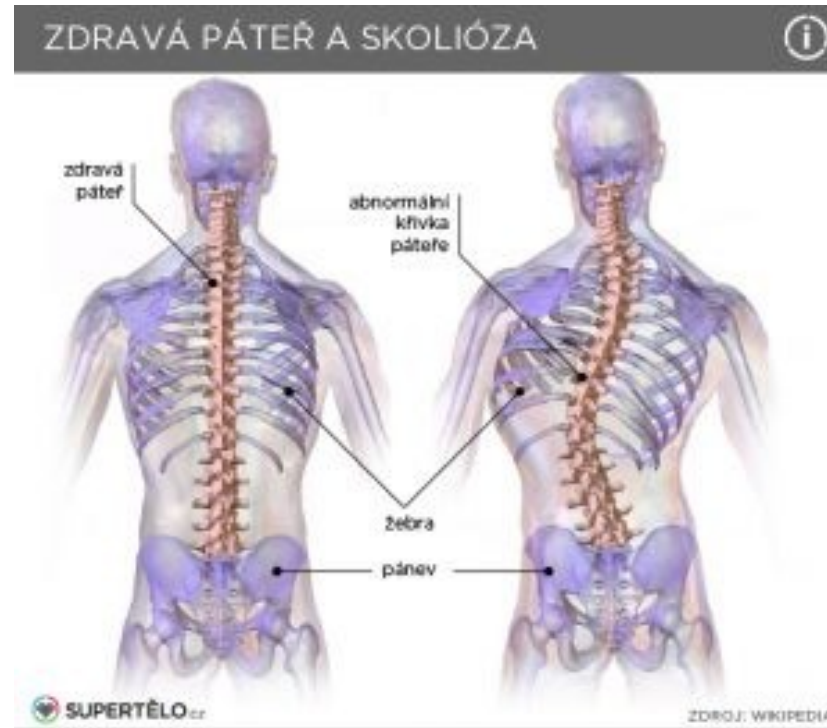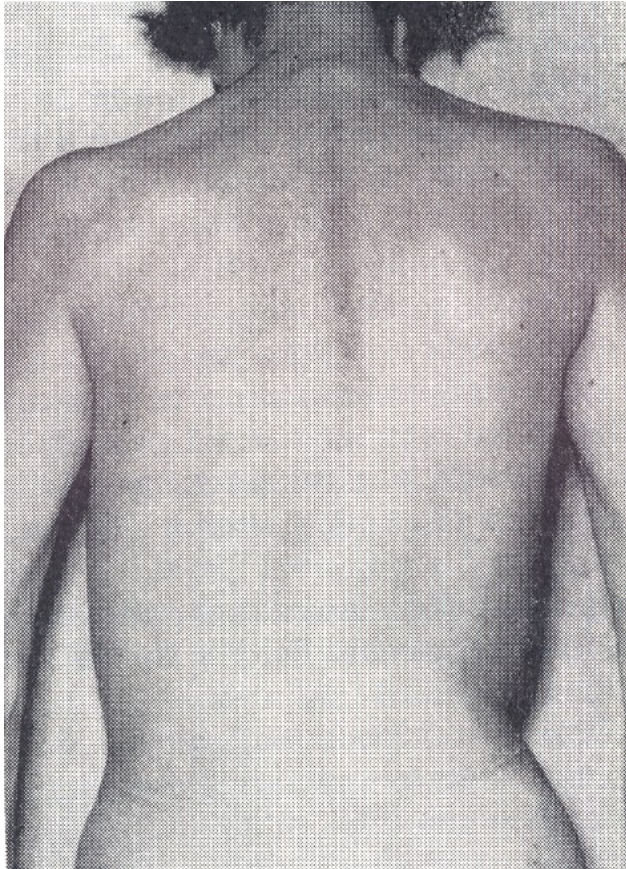


# Průběh páteře



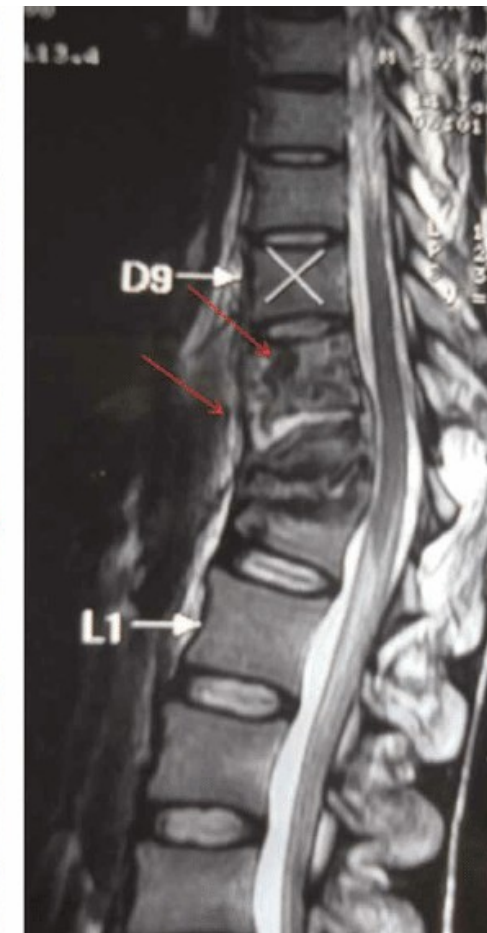
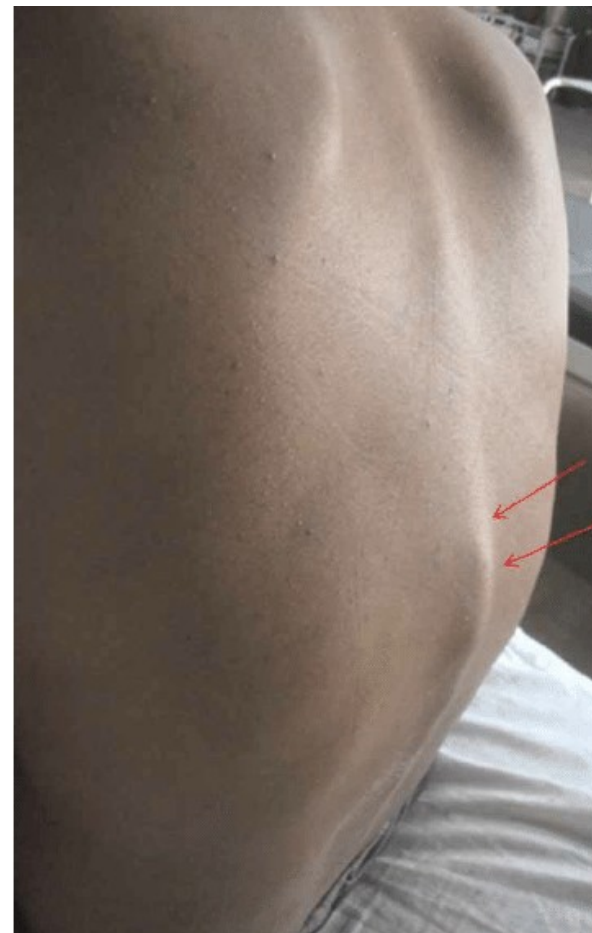
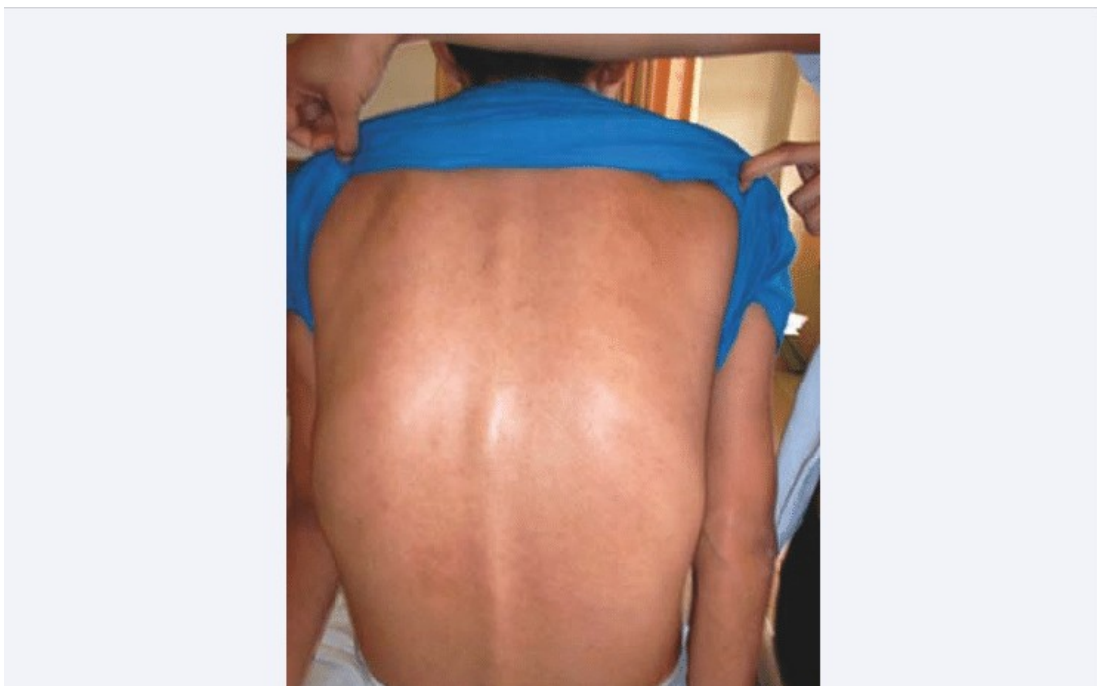
# Skolióza páteře



**patologické vychýlení páteře do strany, které je fixované**

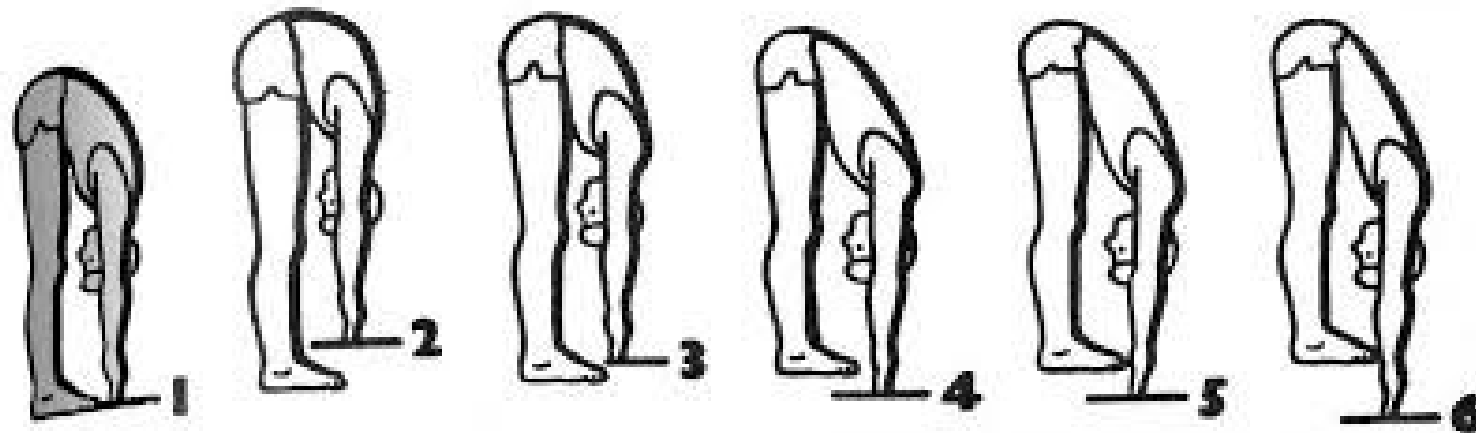
**Gibbus** - ostré zakřivení páteře v předozadním směru s vrcholem směřujícím dozadu, nadměrně vystupňovaná kyfóza





# Vyšetření páteře II

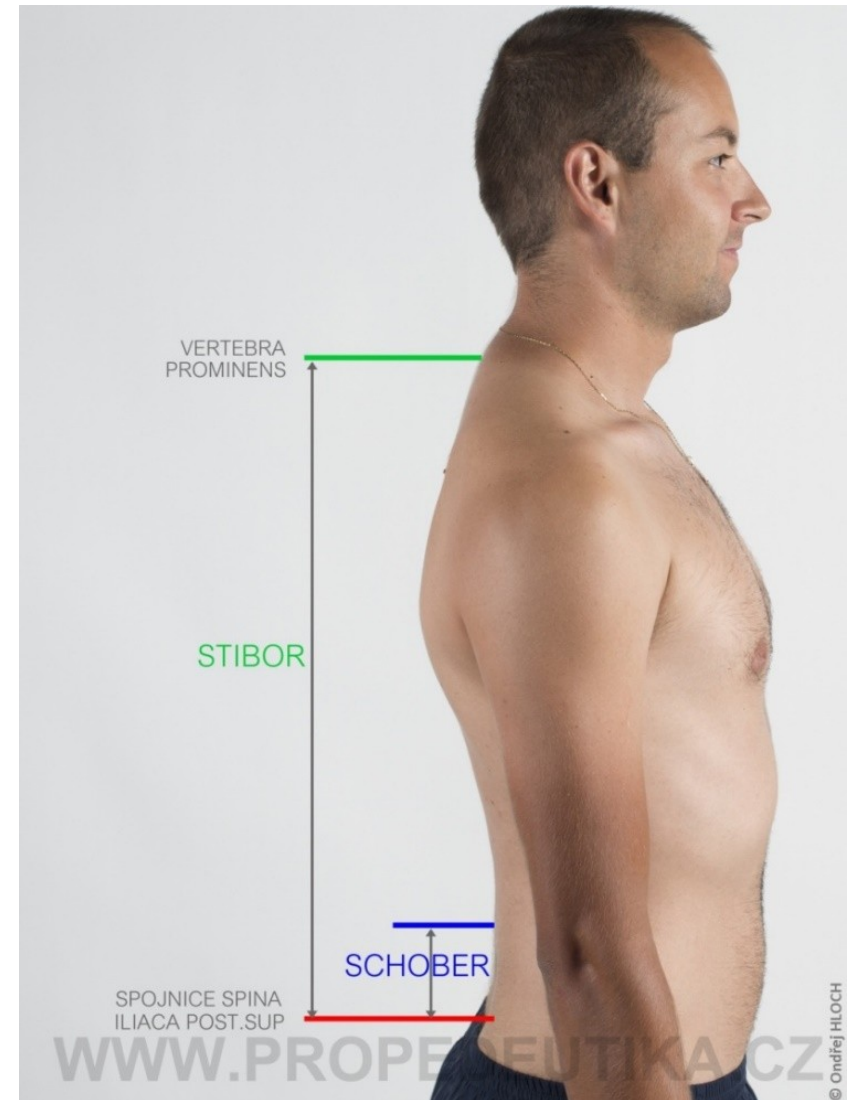
- **palpace**
- **ztužení paravertebrálních svalů**
- **funkce páteře**
- **rozvíjení při předklonu (Thomayerova, Schoberova, Stiborova distance)**
- **SI skloubení**
- **tlakem na kost křížovou vleže na břiše**



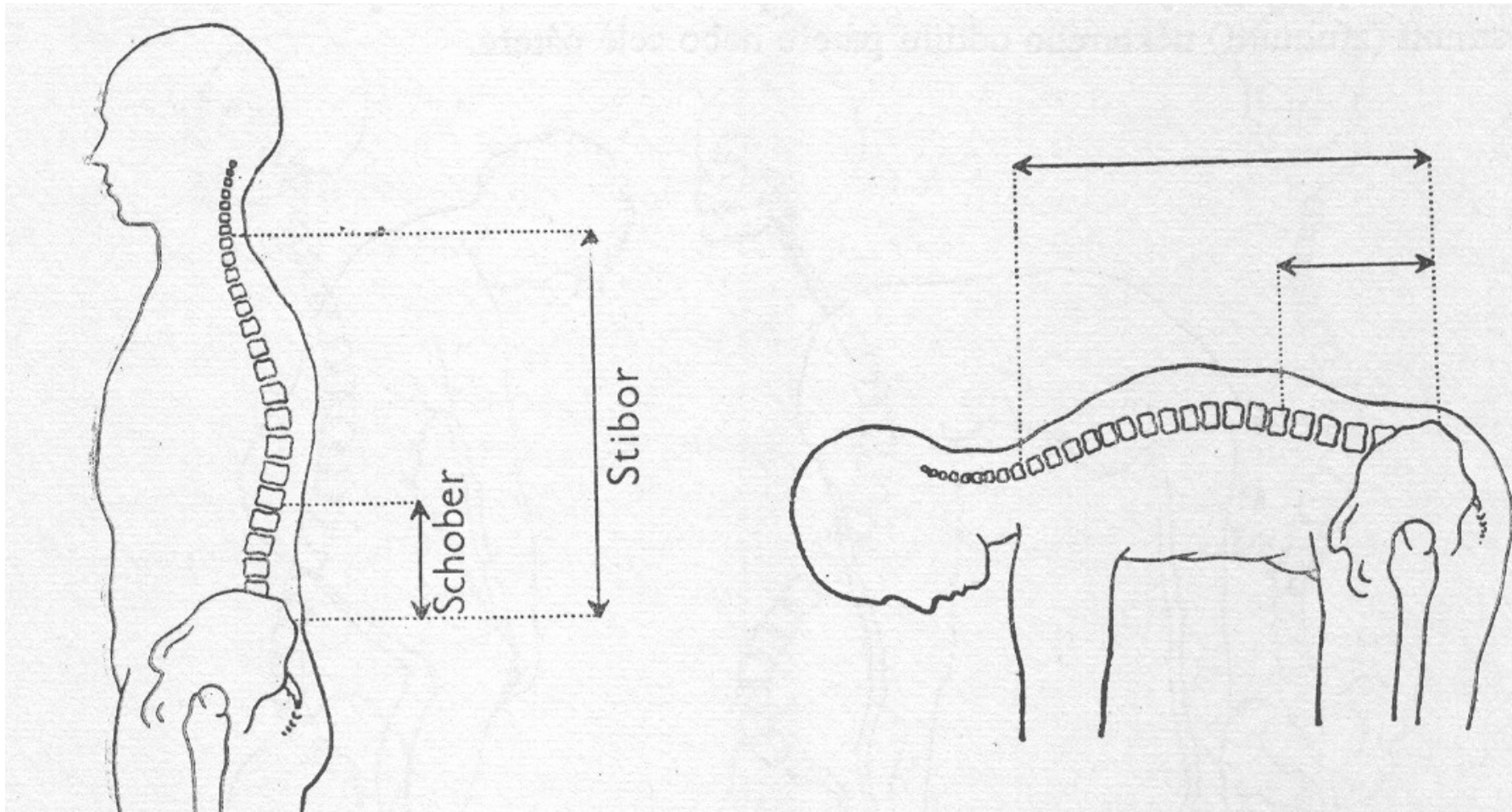
Thomayerova d. – předklon s ext.  
koleny, špičky prstů do 10cm od země

**Schoberova distance** – vzdálenost ukazující rozvíjení bederní páteře, od trnu L5 naměříme 10 cm kraniálně, oba body si můžeme poznamenat dermografem. Po naměření se vyšetřovaný předkloní, u zdravé páteře by se vzdálenost dvou bodů měla prodloužit na 14

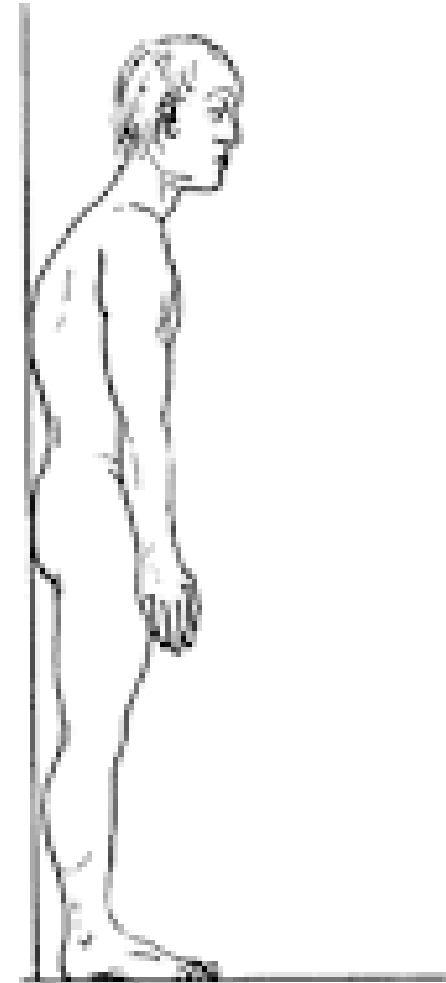**Stiborova distance** - rozvíjení hrudní a bederní páteře, výchozím bodem je opět trn obratle L5, druhým bodem je trn obratle C7 – vzdálenost mezi nimi změříme a sledujeme její změnu při uvolněném předklonu. U zdravé páteře by mělo dojít k prodloužení o 7–10 cm.



# Schoberova a Stiborova distance



**Forestierova fleche** - kolmá vzdálenost protuberantia occipitalis externa od stěny, zjišťuje se při „předsunutém držení hlavy“ a u zvýšené hrudní kyfózy. Ve stoji s propnutými koleny a hlavou dotýkající se týlem stěny by měla být rovna 0.



14.9 Flecha podle Forestiera

# Vyšetření páteře III

## ➤ RTG

- tvar obratlů, osteofyty, rybí obratle, ankylózuující spondylitida – M. Bechtěrev, M. Scheuermann, osteoporóza, posuny obratlů

## ➤ CT

- šíře páteřního kanálu, herniace disků
- dříve perimyelografie PMG



# Vyšetřování svalstva a vaziva

## ➤ pohled

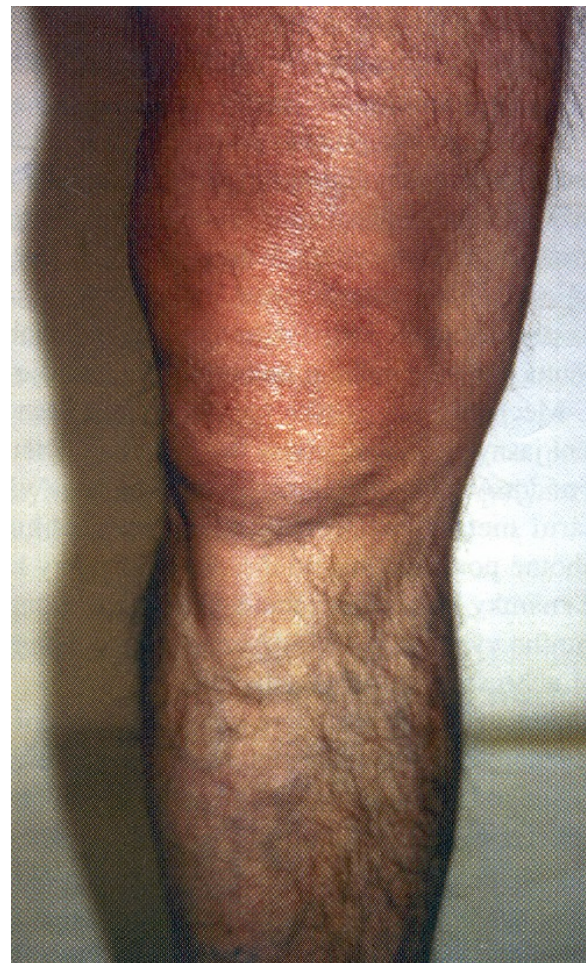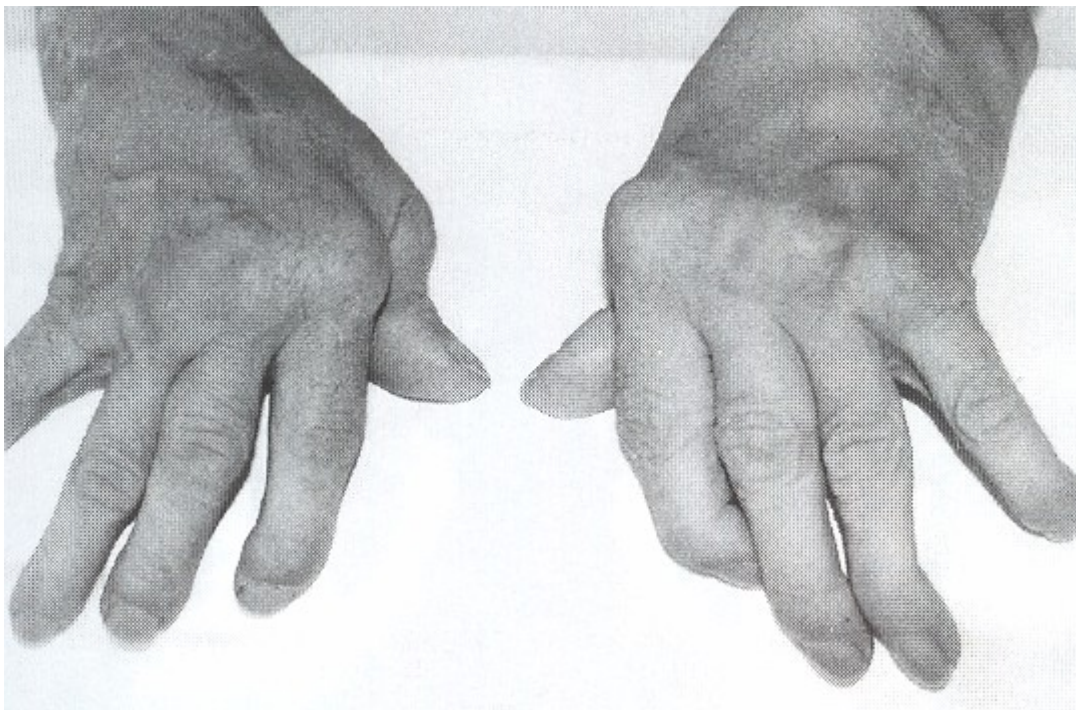
➤ zánětlivé známky, vymizení svalu, tvarové změny- ruptury

## ➤ pohmat

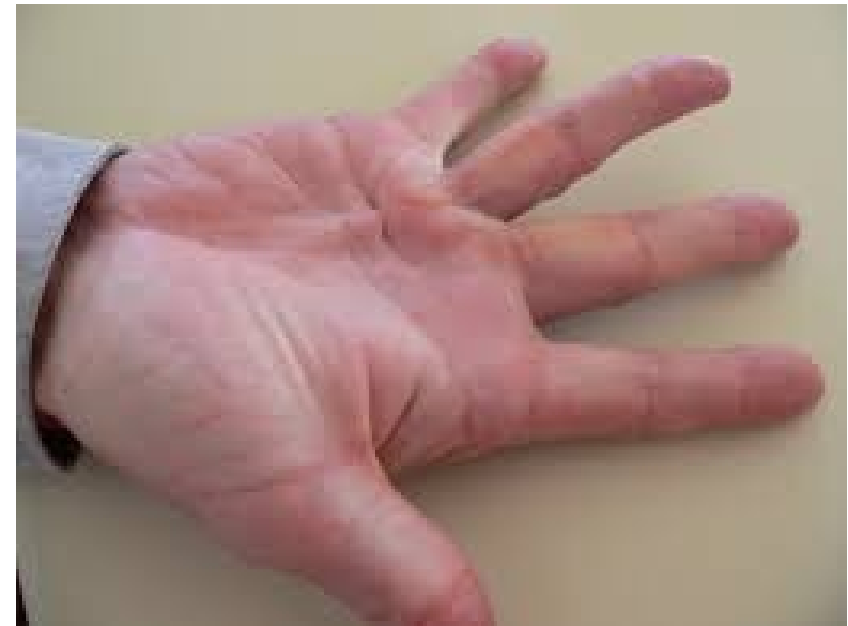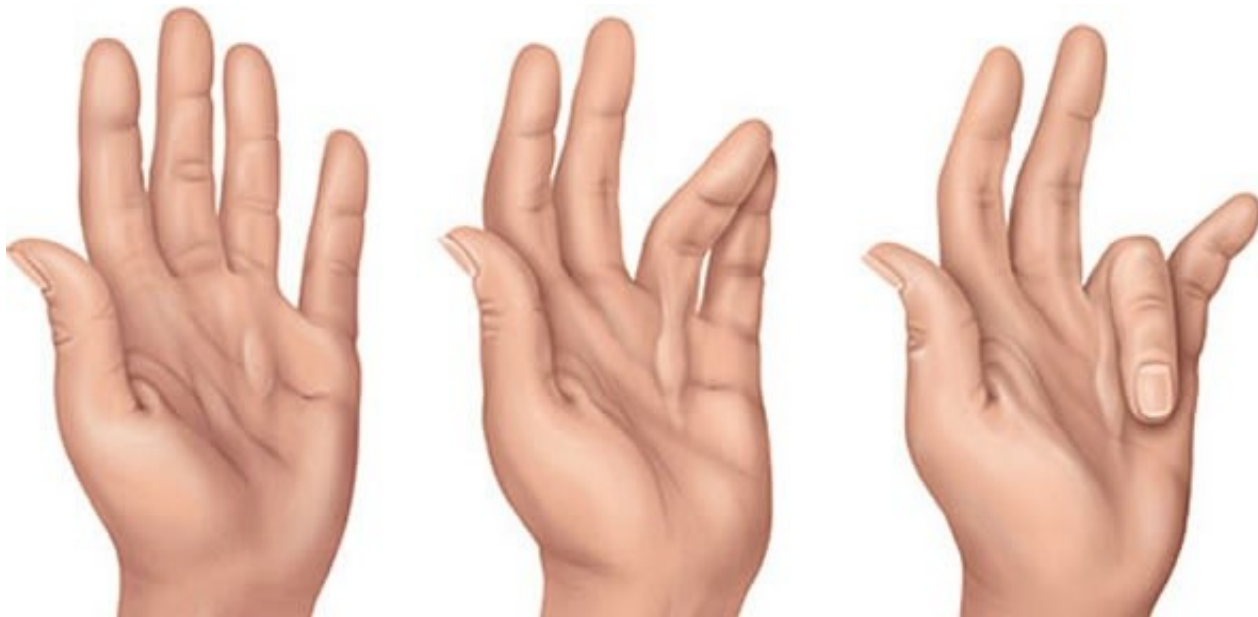➤ bolestivost, drásání šlachových pochev

➤ kontraktury, myogelózy, myofibrózy, entézopatie (Dupuytranova kontraktura, tenisovýloket)

# Vymizení svalů, zánětlivé změny měkkých tkání



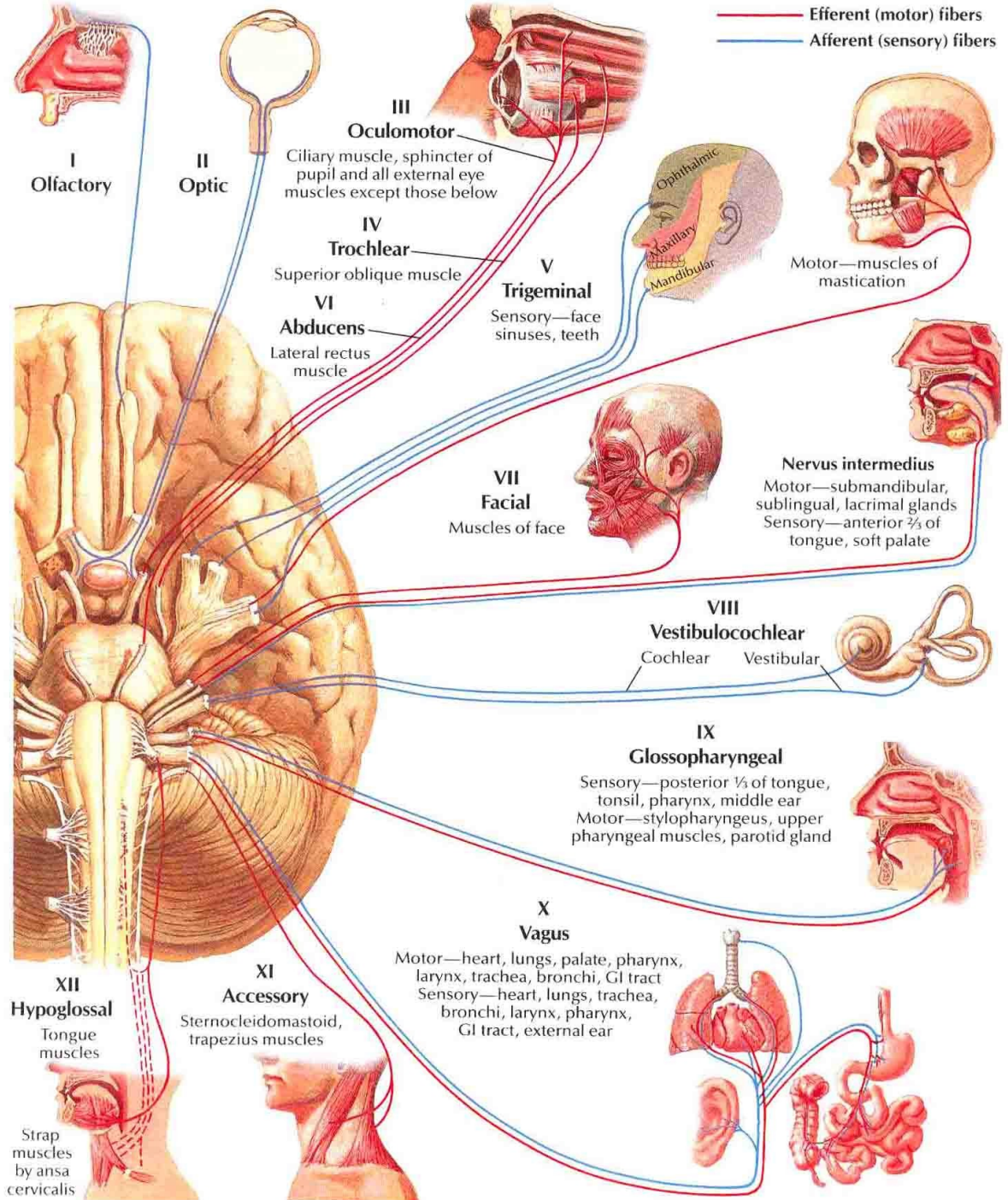
**Dupuytrenova kontraktura** - onemocnění ruky s tvorbou uzlů a kontrahujících pruhů v dlani a na prstech, které pak způsobují kontraktury kloubů a progresivní funkční postižení ruky.



# Základy neurologického vyšetřování I

- **postoj, komunikace, zjevné parézy**
- **hlavové nervy**
- **I. čich, II. vidění, III. pupilární reflexy a korneální reflex**
- **III., IV., VI. okohybné svaly**
- **V. citivost v obličeji**
- **VII. hybnost v obličeji**
- **VIII. rovnováha**
- **IX., XI., polykání**
- **XII. hybnost jazyka**





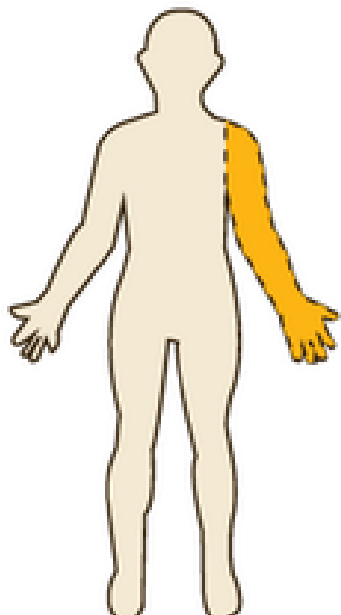


# Základy neurologického vyšetřování II

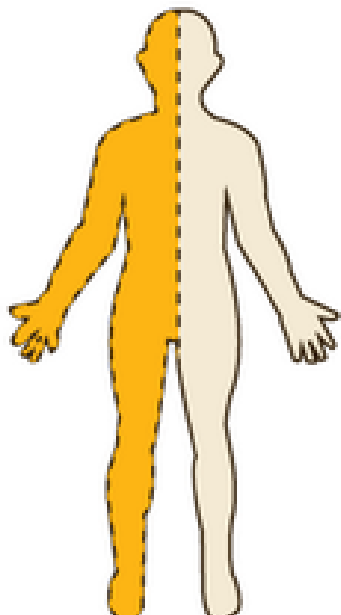
- **centrální inervace**
- **symetrie cití, symetrie hybnosti**
- **Mingazzini, špetka, prst-nos**
- **stisk, citivost na HKK**
- **reflexy na bříše**
- **mingazzini DKK, citivost DKK**
- **patellární reflex, reflex Achillovy šlachy**
- **nálezy – hemiparéza, hemiplegie, kvadruparéza, kvadruplegie**
- **dysfázie – expresivní, percepční, smíšená**
- **rovnováha – Rombergův postoj, závrať celková, na určitou stranu**

# TYPES | CEREBRAL PALSYS

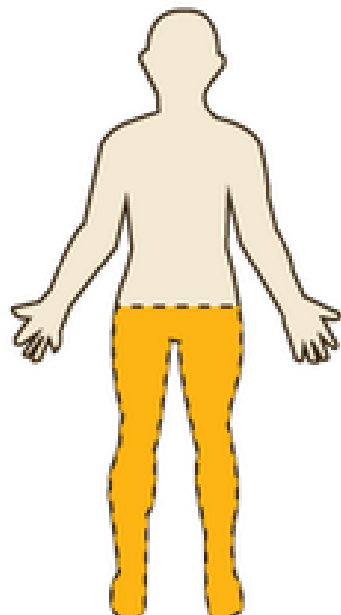
Monoplegia




Hemiplegia

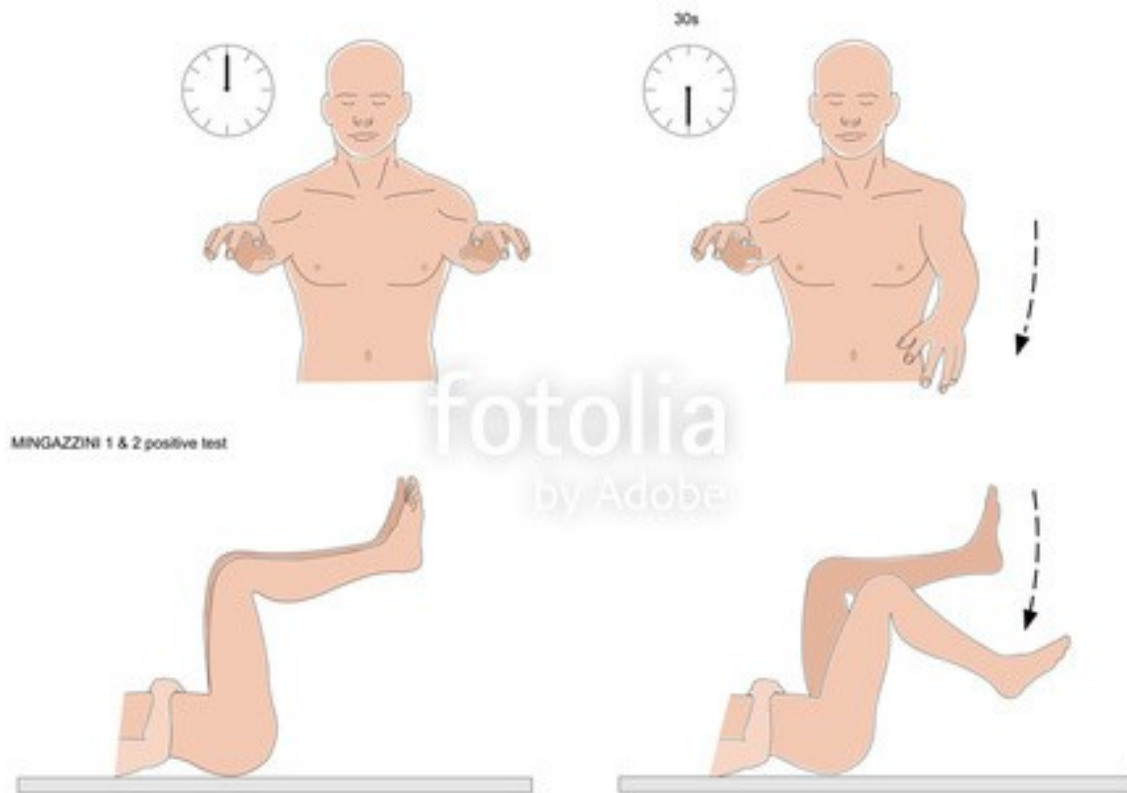


Diplegia



Quadriplegia



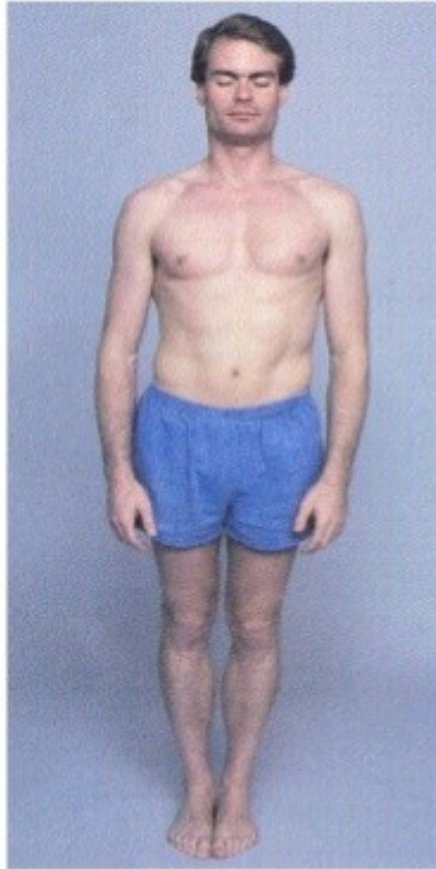


MINGAZZINI 1 & 2 positive test

fotolia  
by Adobe

#172169011

# Romberg's Test



- Station & Stance
  - Pt stand with feet together
  - First, eyes open
  - Then, close eyes
  - If okay with eyes open, but sways w/ eyes closed = + Romberg
  - Mainly tests position sense  
(Vision can compensate for loss of position sense)

# Základy vyšetřování v endokrinologii I

- **anamnéza**
- **změny hmotnosti, změny vnímání teploty**
- **pocity návalu horka, přechodné zčervenání**
- **žízeň, močení**
- **změny menstruačního cyklu, poruchy potence**
- **zabarvení hlasu**



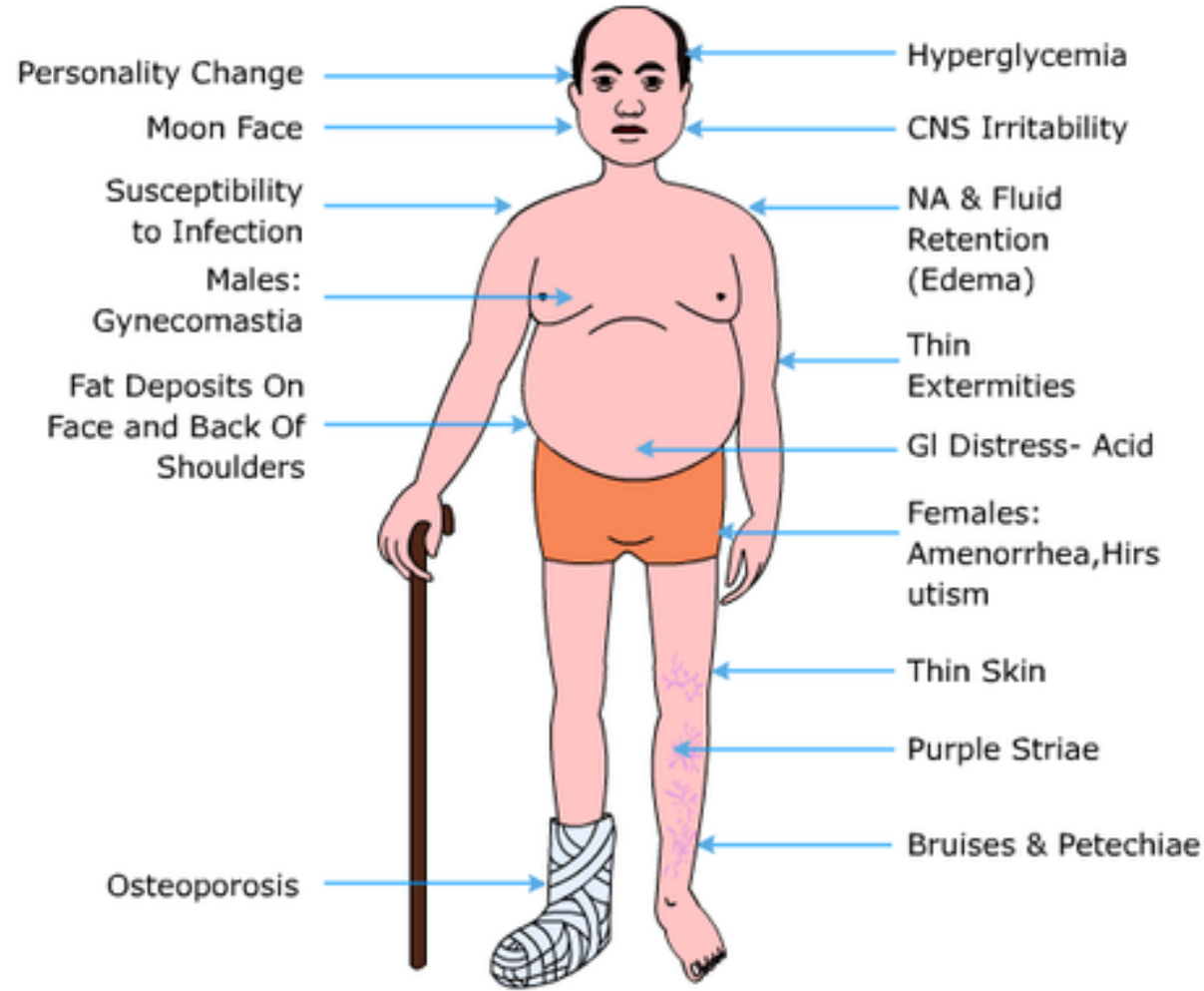
# Základy vyšetřování v endokrinologii II

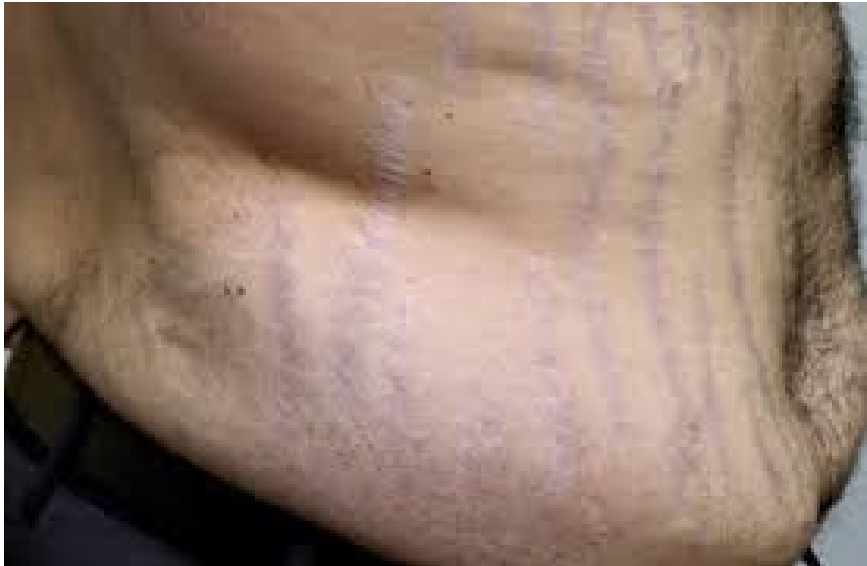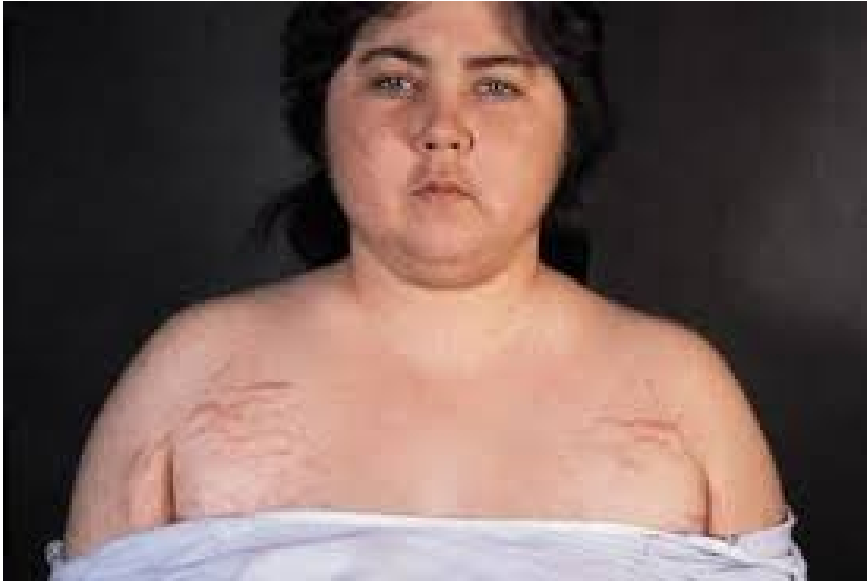- **pohled**
- **chování nemocného – roztěkanost, ospalost**
- **zbarvení kůže – tmavá při Addisonismu, raš při feochromocytomu**
- **rozložení tělesného tuku – Cushing, hubenost při hypertyreóze**
- **myxedém**
- **tvár ochlupení muže a ženy, tvar těla**
- **hirsutizmus x vypadávání ochlupení**
- **struma, celkový vzrůst**

# Základy vyšetřování v endokrinologii III

- **pohmat**
- **vlhkost kůže**
- **infiltrace podkoží při myxedému**
- **teplota kůže**
- **hmatná štítnice**

## CUSHING'S SYNDROME



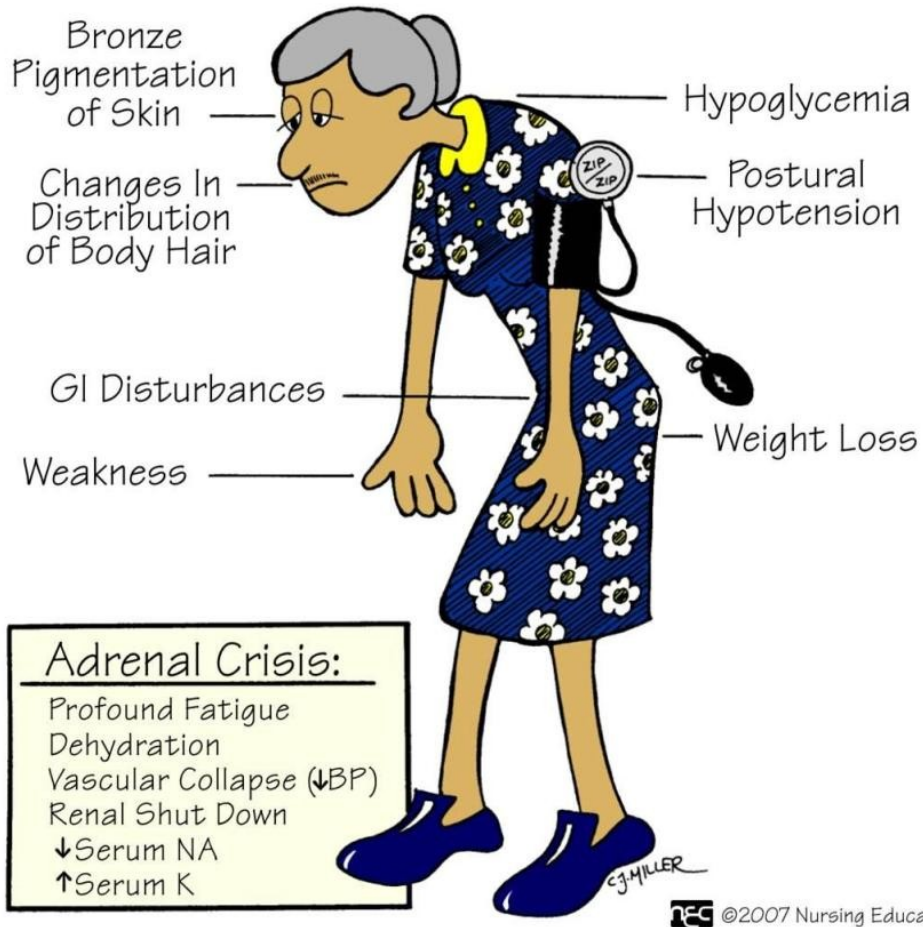


Normal

Cushing's

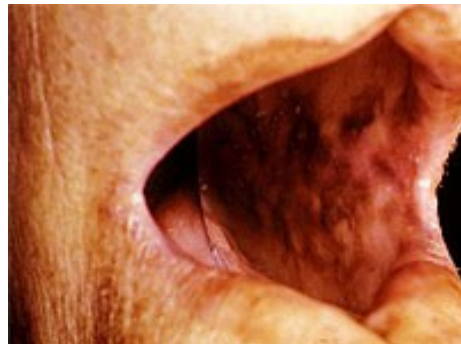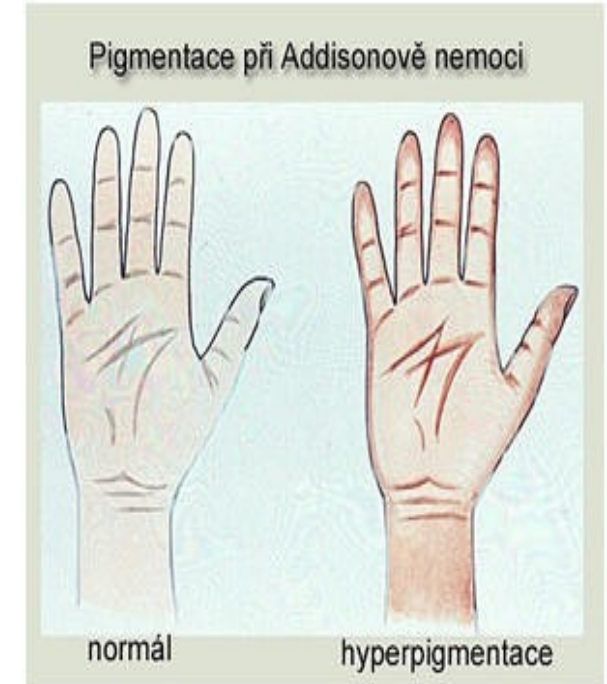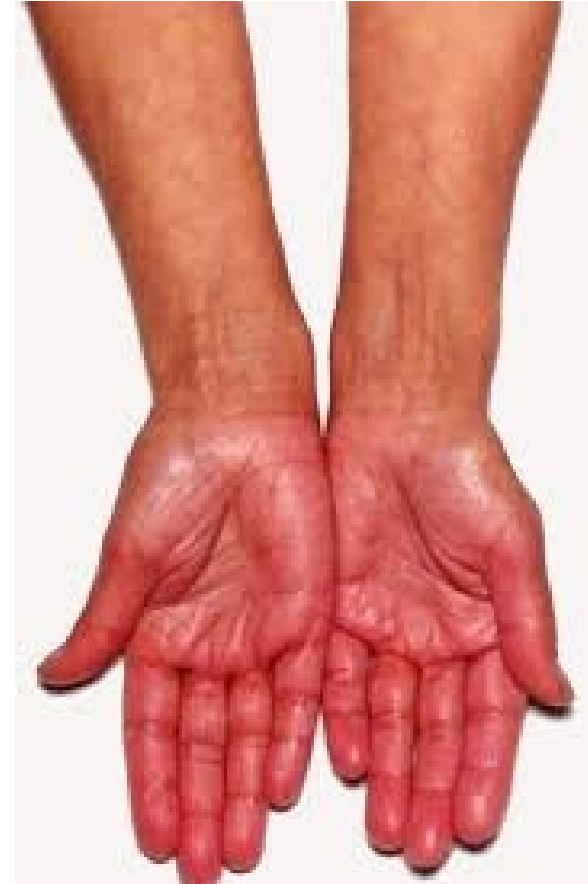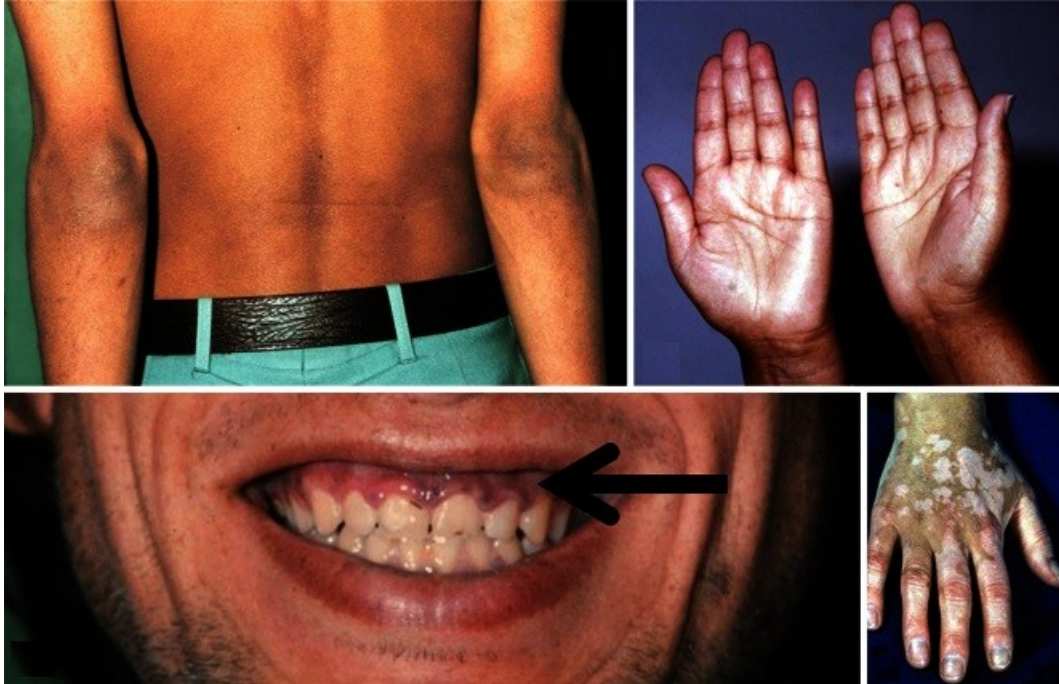


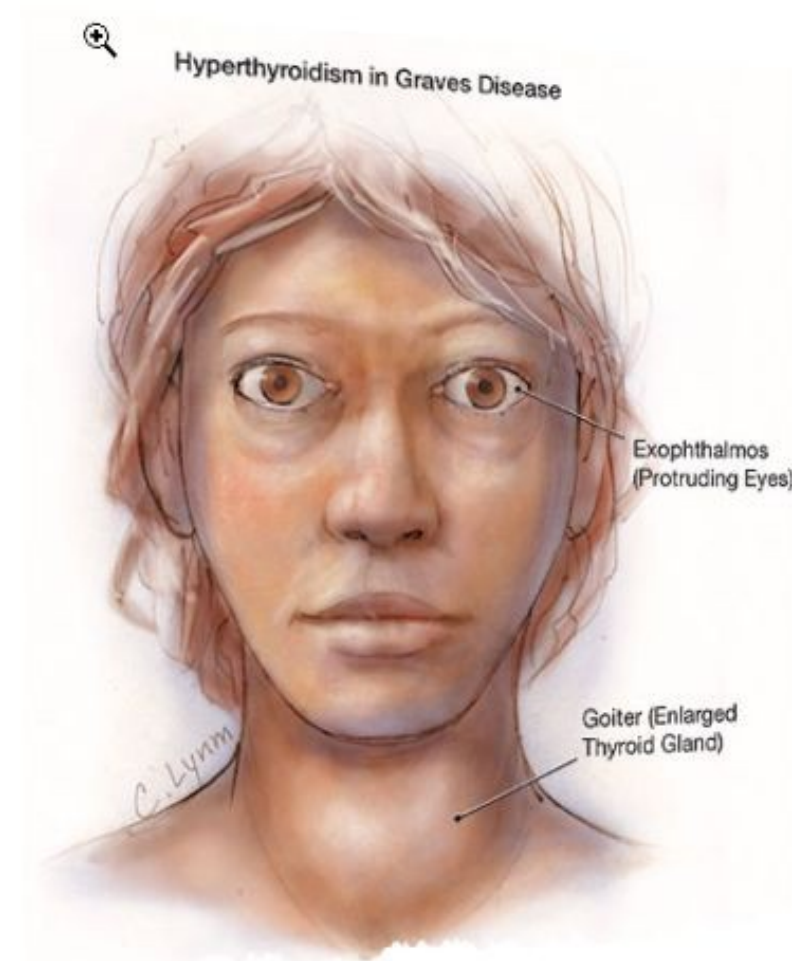
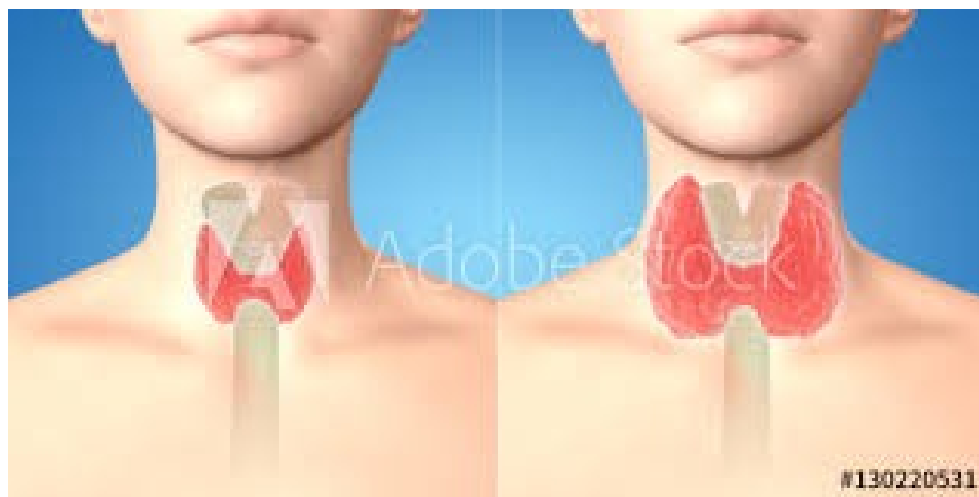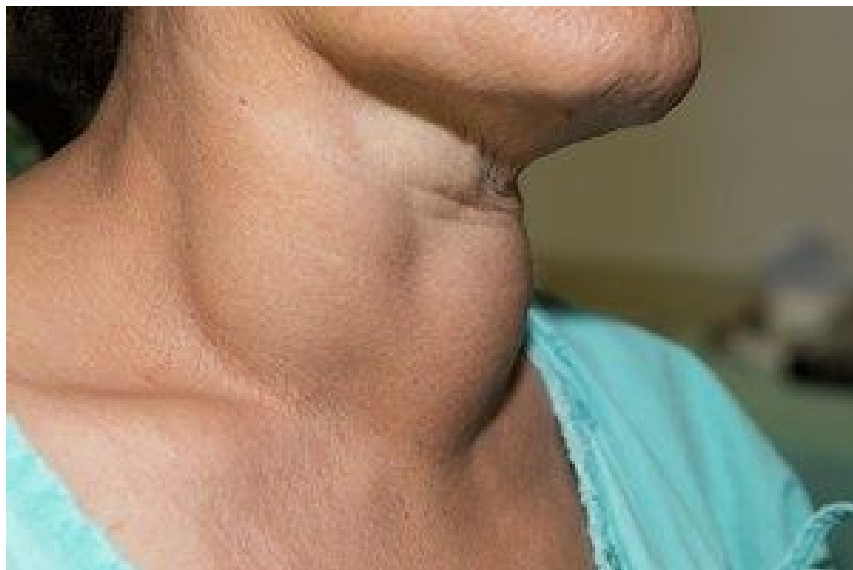# ADDISON'S DISEASE



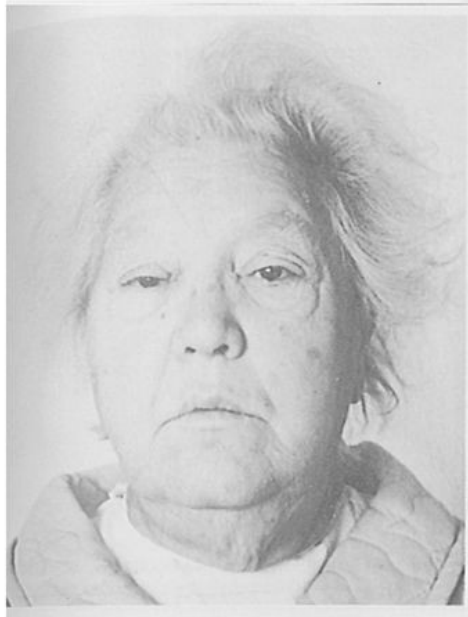


# Hyperpigmentace u Addisonovy choroby





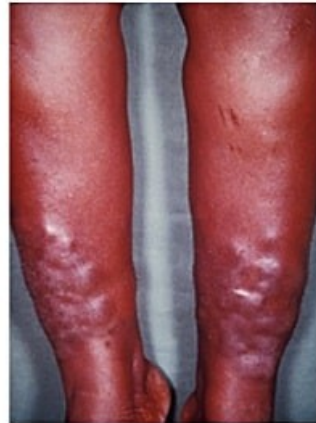## Hypothyroidismus u dospělých (myxedém)



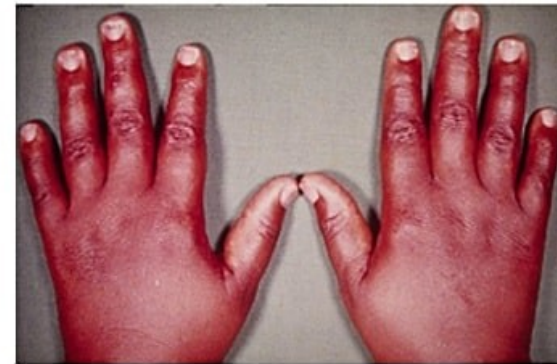Odulý vzhled tváři a víček,  
prořídlý a těžko upravitelný účes,  
obličej tupý a apatický výraz.

(Chladná, drsná, suchá pokožka,  
hrubý hlas, hyporeflexie.)

**Myxedém typicky vzniká na rukou,  
obličejí nebo na nohou. Otoky mají  
těstovitý charakter.**



CS.MEDLICKER.COM





# Děkuji za pozornost

