

MUNI
MED

FAKULTNÍ
NEMOCNICE
BRNO

Punkční techniky

Venepunkce I

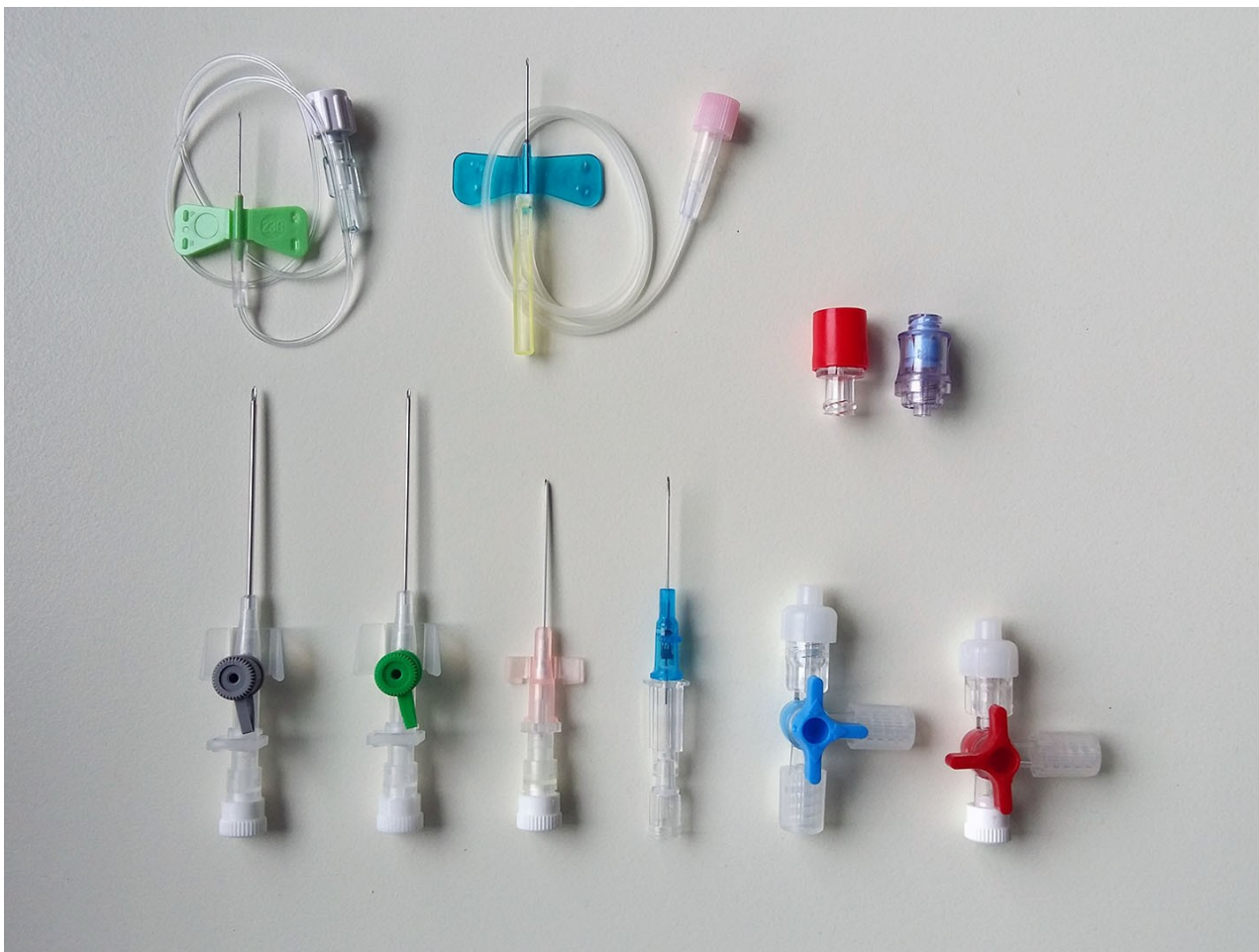= nábodnutí žíly

1) periferní

➤ přednostně tam, kde není možná flexe

➤ jehla

- kovová
- s křídélkem
- flexila – po nábodnutí žíly povolit Esmarch, dále flexilu zasouvat bez zatažení končetiny, životnost 3-5 dní

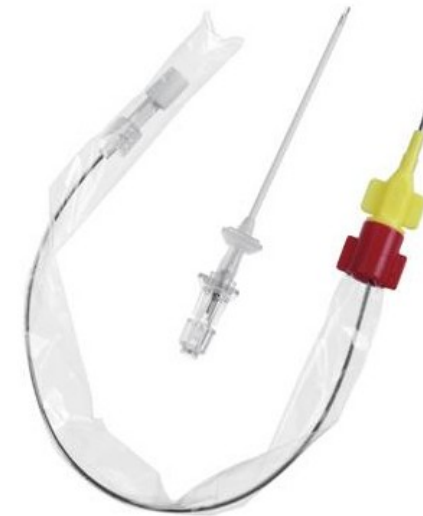

Venepunkce II

2) centrální

a) Cavafix – pro kanylaci centrálního žilního systému z periferie

- ▶ výhoda – možno i v improvizovaných podmínkách – z kubitální jamky, katetr chráněn obalem
- ▶ nevýhoda – kanyla je zaváděna vnitřkem jehly, tudíž je jehla poměrně silná



Venepunkce III

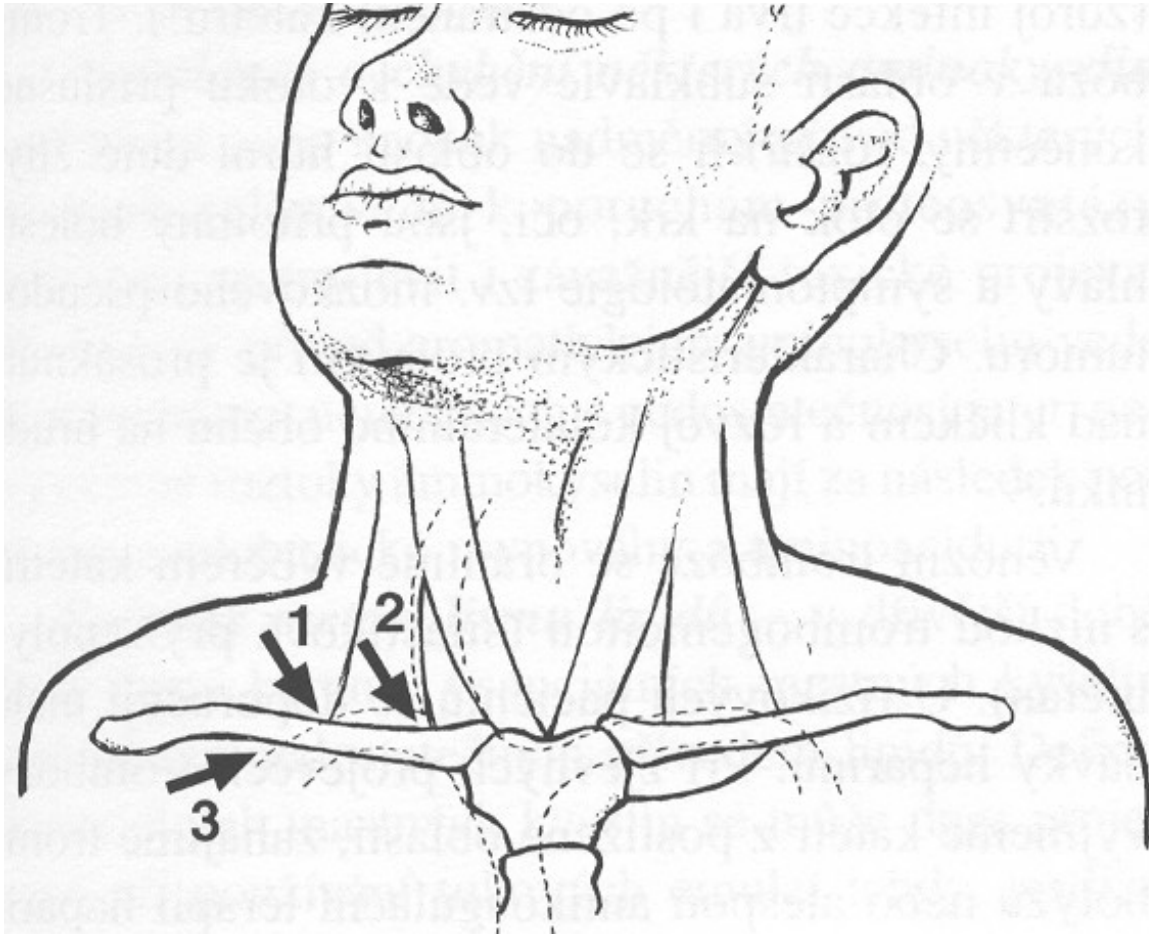
b) punkce v. subclavia - cestou –

- *supraklavikulární* – jehla pŕí úhel mezi klíčkem a m. sternocleidomastoideus
- *subklavikulární* – na hranici zevní a střední třetiny klíčku směrem na jugulum

c) punkce v. jugularis – shora za sternoklavikulární skloubení

d) punkce v. femoralis – dorsálně a mediálně od a. femoralis

Přístupy punkce v. subclavia



Techniky kanylace centrálního řečiště

1) technika Seldingerova

- tenčí punkční jehla, jejím lumenem vodič, po vodiči kanyla – méně zraňuje měkké tkáně, kanyla je silnější než původní vpich (video)

2) technika braunyllová

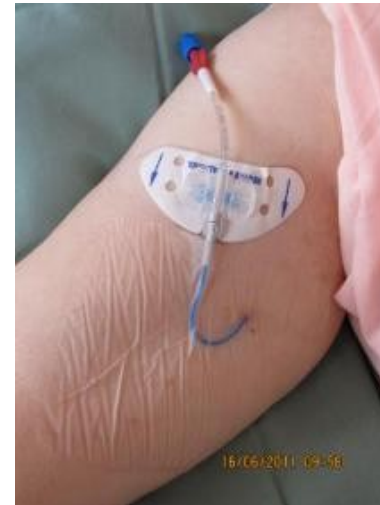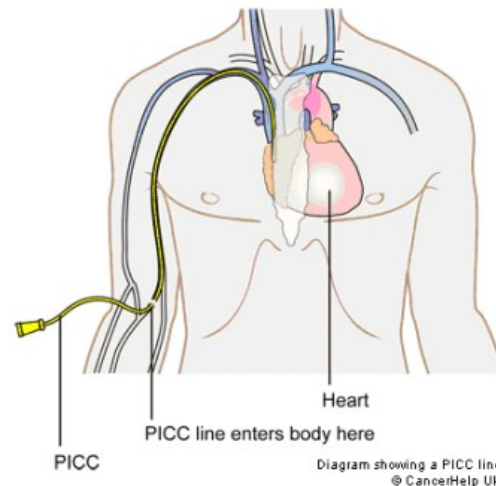
- vpich silnější jehlou, jejím lumenem kanyla, kanyla je slabší než původní vpich

Dlouhodobé CVK

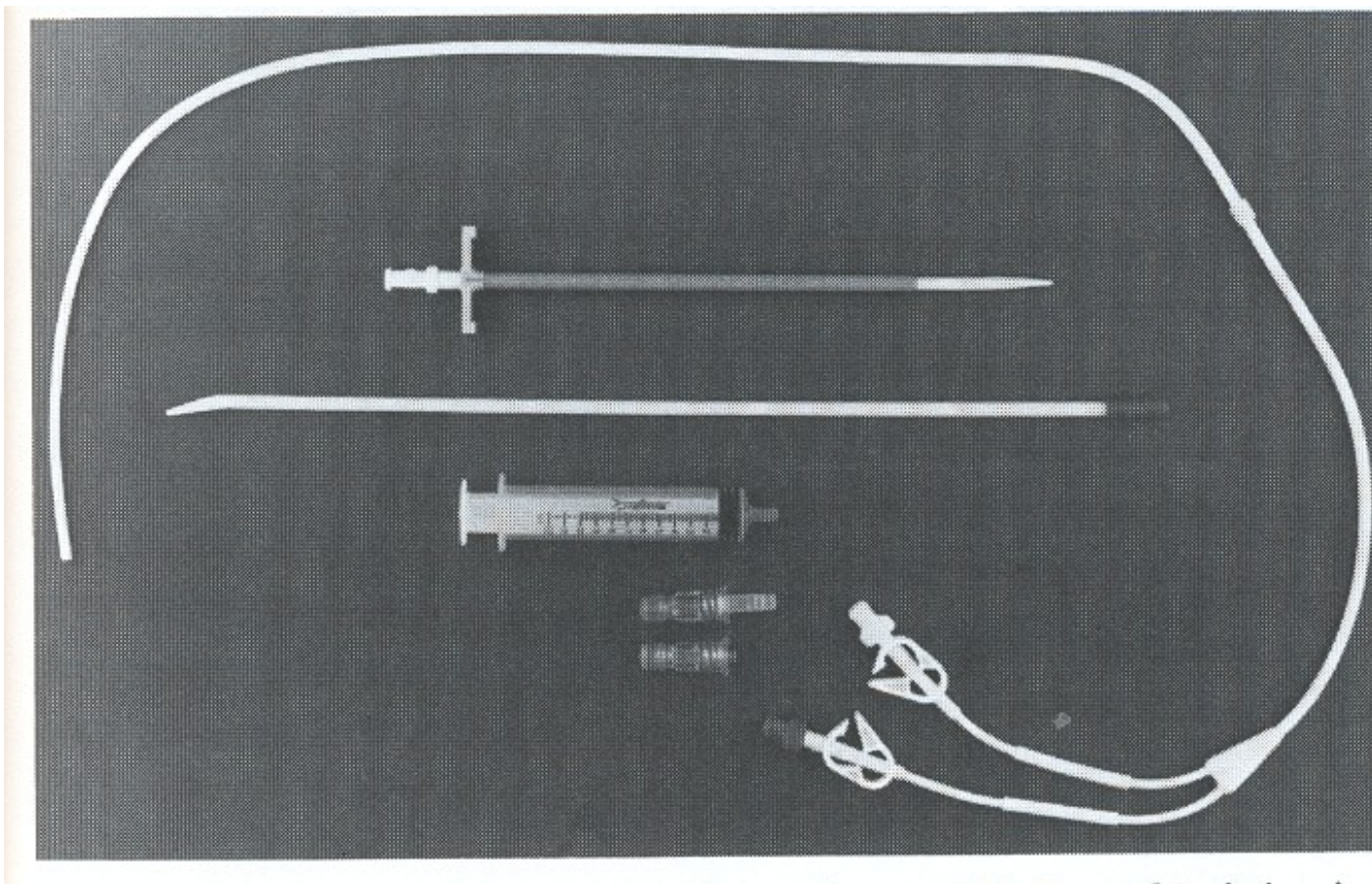
1) Hickmanův katetr – nesmáčivý materiál, dacronová podkožní manžeta, většinou dvouluminový, podkožní tunel – snížení rizika infekce (video)

2) podkožní port – komůrka z inertního materiálu všitá do podkoží, katetr ji spojuje s centrálním žilním systémem, spojení se zevním prostředím pouze po dobu aplikace

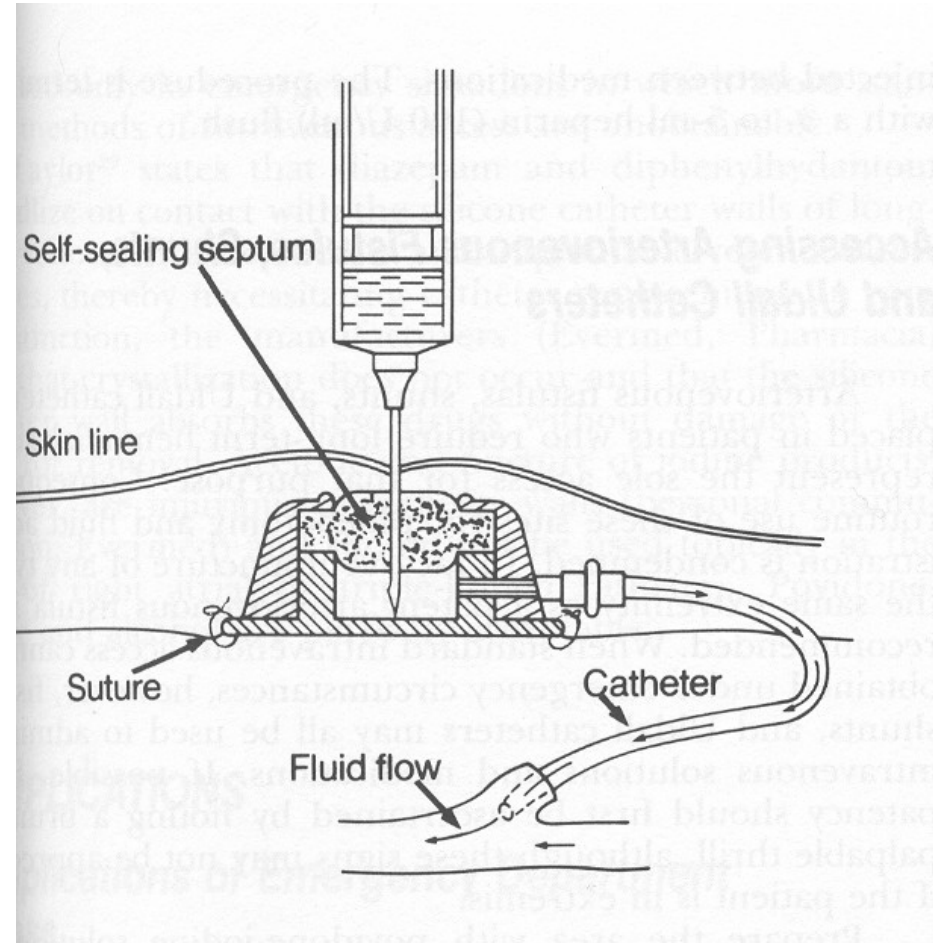
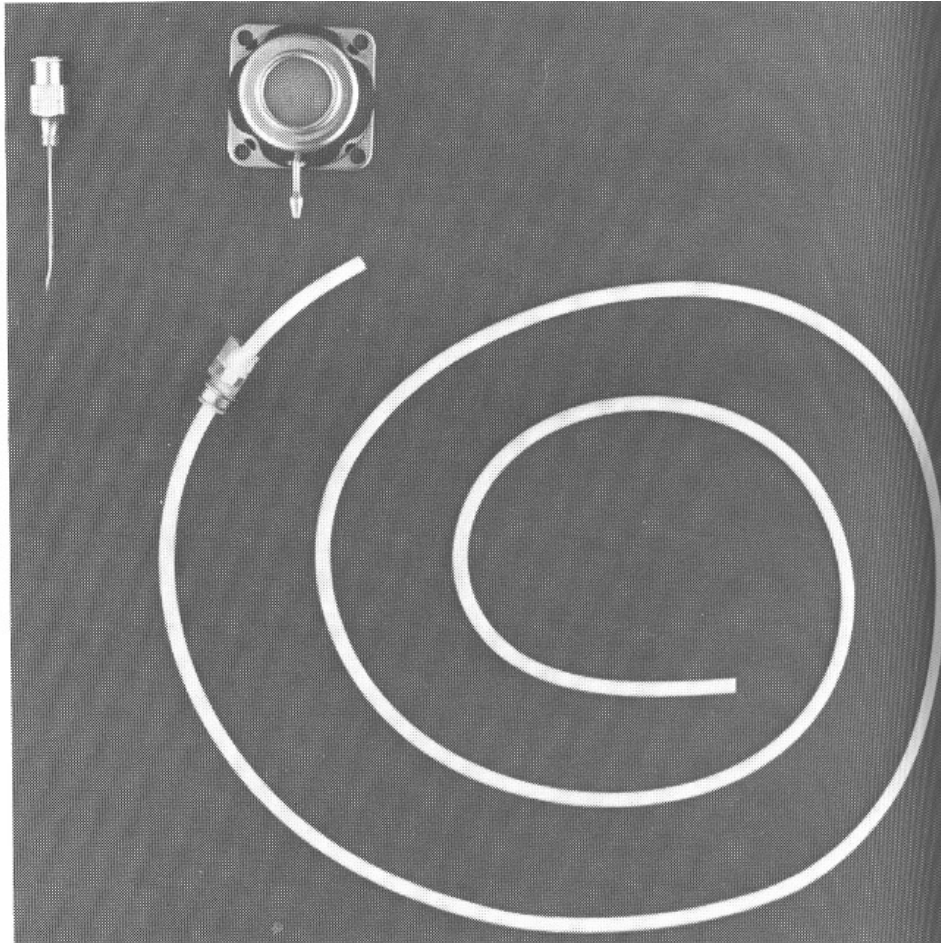
3) PICC (pod UZ)



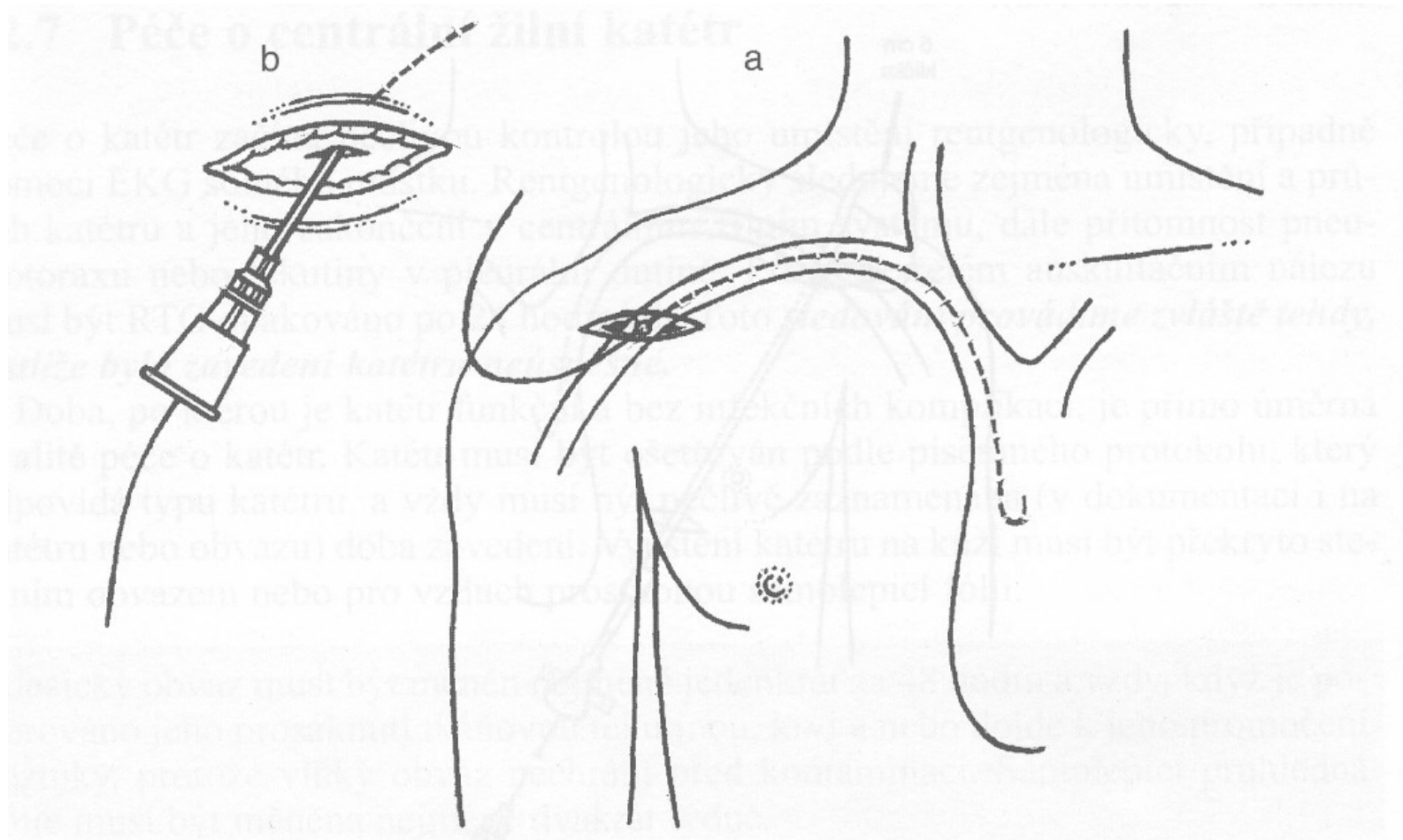
Hickmanův katetr



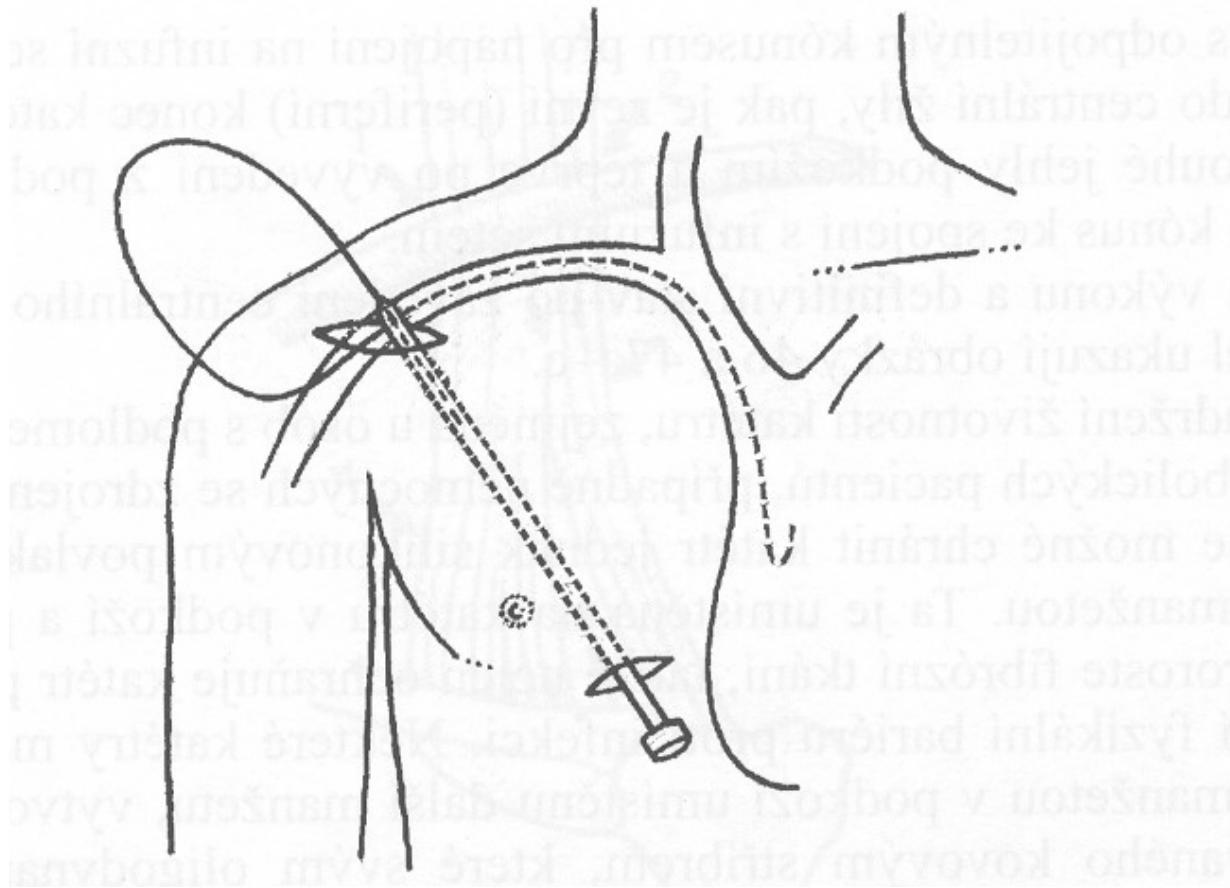
Podkožní port



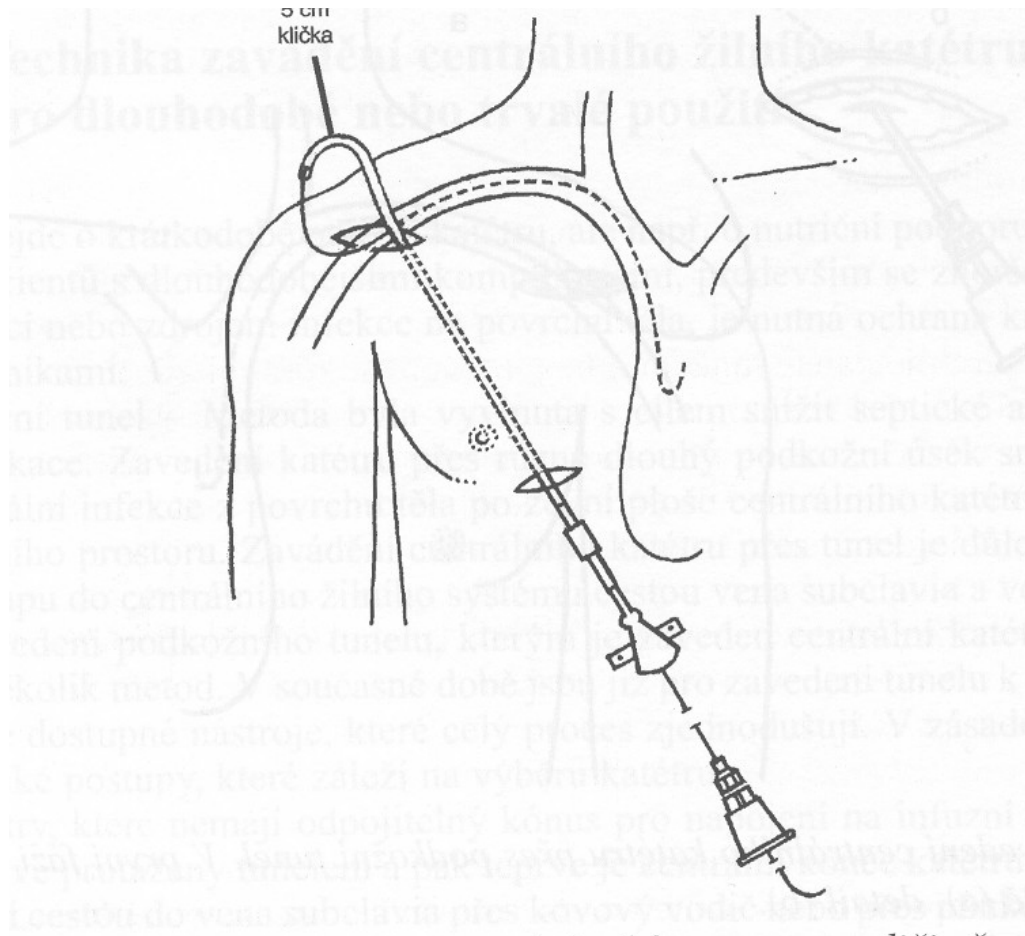
Zavedení CVK přes podkožní tunel I



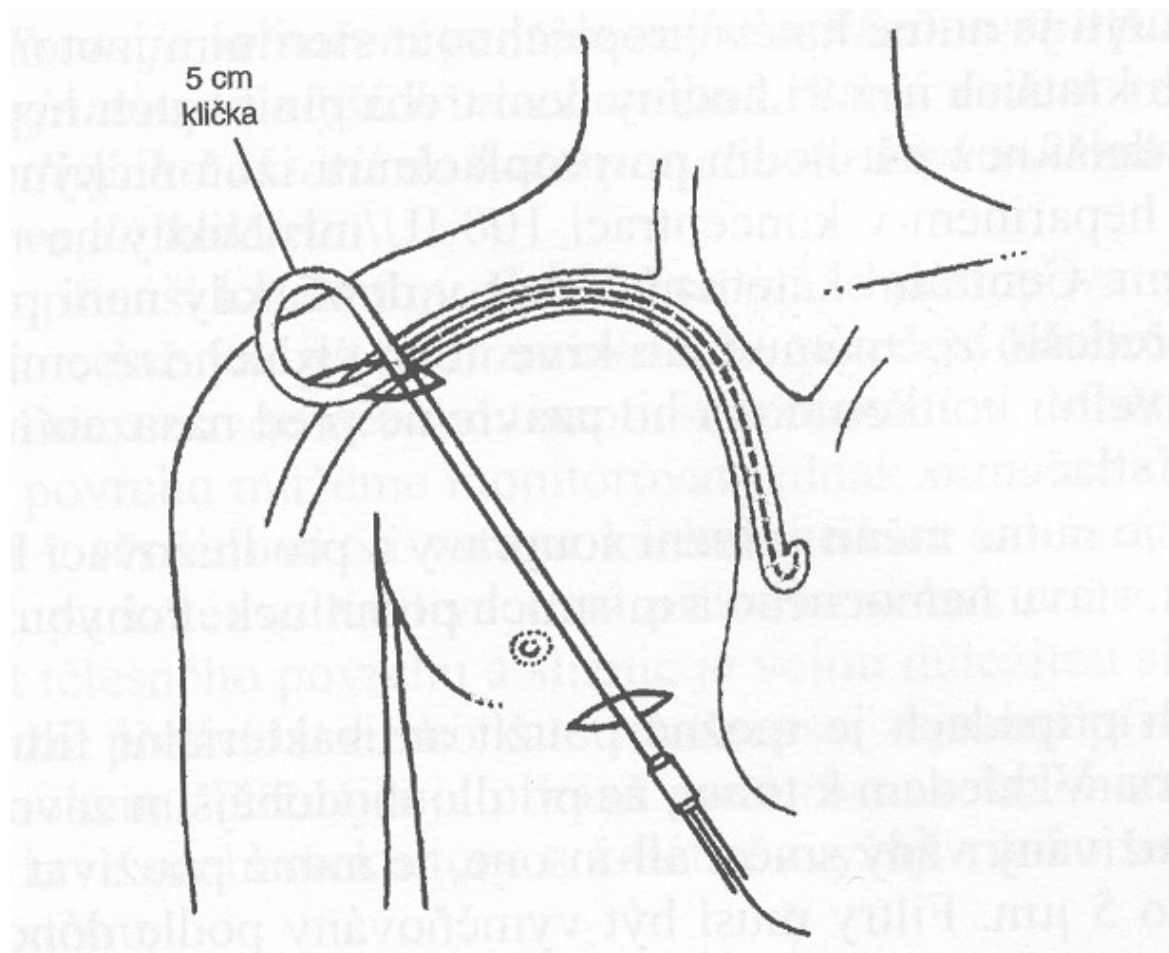
Zavedení CVK přes podkožní tunel II



Zavedení CVK přes podkožní tunel III



Zavedení CVK přes podkožní tunel IV



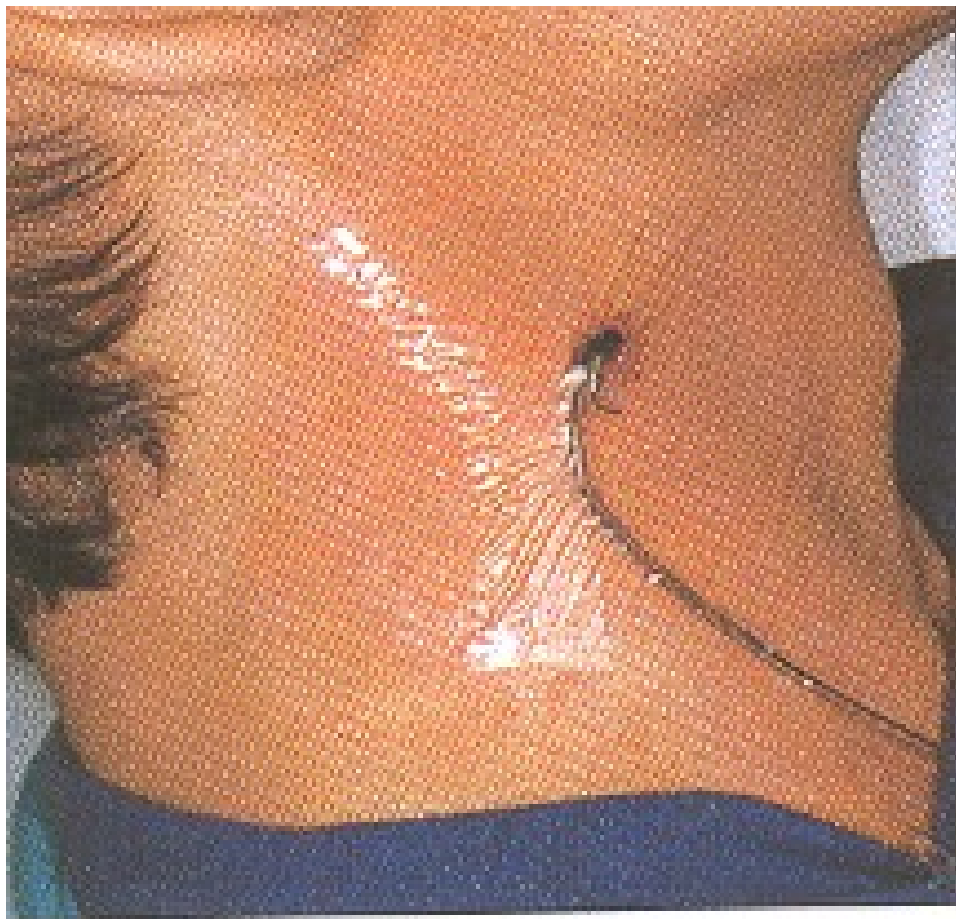Instrumenty

- desinfekce
- rukavice
- lokální anestézie
- set
- fixace
- krytí
- u dlouhodobých ústenky, pláště
- infuze se setem, spojovací hadička

Péče o katetry a venózní linku

- asepse při manipulaci s linkou
- častost výměny setů
- bakteriální filtry
- péče o místo vpichu
 - druhy krytí – transparentní, vzdušné
 - častost výměn – dle aktuálního stavu
 - zarudnutí infekční – nad 10mm, sekrece
 - zarudnutí neinfekční – do 10mm

Transparentní fixace



Komplikace kanylace

- nabodnutí arterie
- pneumothorax
- infekce
- povytažení CVK, neprůchodnost, self-extrakce

Hrudní punkce

1) diagnostická

- ▶ několik desítek ml
- ▶ odeslání na mikrobiologii, cytologii, biochemii, hematologii

2) terapeutická

- ▶ odběr 0.5-1.5 l
- ▶ pokud výpotek vyvolává symptomy

Postup hrudní punkce (video)

a) lokalizace

- podle pokleповého ztemnění
- podle RTG snímku PA + boční
- nejčastěji 9.-10. mž. v zadní axilární čáře

b) provedení

- lokální anestézie – nad horním okrajem žebra
- drenáž
- ukončení
- rozeslání

Perikardiální punkce

- pouze na specializovaných kardiologických pracovištích
- za přísně aseptických podmínek
- diagnostická
- odlehčovací při tamponádě (pulsus paradoxus)
- místo vpichu mezi mečíkem a levým žeberním obloukem směrem na pravou nadklíčkovou jamku, pod UZ kontrolou

Abdominální punkce I

- diagnostická při ascitu
- odlehčovací při ascitu působícím obtíže
- místo vpichu – podle lokalizace tekutiny a střev perkusí a poslechem
- nejčastěji v první třetině spojnice mezi kyčelním hrbolem a pupkem
- lokální anestézie není nutná
- desinfekce

Abdominální punkce II

- vpich žluté nebo růžové jehly přes stěnu břišní kolmo na břišní stěnu vlevo mezi zevní a střední třetinou spojení SIAS a pupku
- fixace jehly a napojení hadičky infuzního setu
- odpuštění ascitu
- vytažení jehly
- desinfekce a krytí místa vpichu
- rozeslání na vyšetření

Lumbální punkce

- ▶ diagnostická – záněty, krvácení, infiltrace – tenká jehla
- ▶ terapeutická – chemoterapie, ATB – tenká jehla
- ▶ odlehčovací – silnější jehla
- ▶ poloha nemocného – vsedě obkročmo na židli, vleže na boku
- ▶ orientace – spojnice hřebenů kostí kyčelních – L4-5, nebo o jeden meziobratlový prostor výše
- ▶ desinfekce
- ▶ lokální anestézie

Lumbální punkce

Provedení:

- ▶ jehla ve střední rovině, svírá s vodorovnou plochou úhel 15°
- ▶ při proniknutí dura mater „lupnutí“
- ▶ vytáhnout mandrén
- ▶ nechat mozkomíšní mok odkapat do tří zkumavek k vyloučení krvácení vzniklého při vpichu

Lumbální punkce (video)

- ▶ zasunout mandrén
- ▶ vytáhnout jehlu
- ▶ místo vpichu krýt sterilním tampónem
- ▶ přelepit náplastí pod tahem

Režim po punkci:

- ▶ 2 hodiny na břiše, dále dle základní dg:
 - ▶ u zánětu a infiltrace ležet 20-22 hodin
 - ▶ u diagnostické u jinak zdravého 5-6 hodin

Trepanobiopsie I

- diagnostická
- poloha na břicho nebo na boku
- místo vpichu – spina iliaca posterior sup. 2 cm laterálně v úhlu 45°
- desinfekce
- řádná lokální anestézie
- naříznutí kůže kopíčkem
- vlastní vpich jehlou s mandrénem

Trepanobiopsie II

- vytažení mandrénu a odebrání válečku vrtavým pohybem směrem dolů a ke střední rovině
- vytažení jehly se vzorkem
- komprese tampony
- přelepení náplastí pod tahem
- pořízení otisku, odeslání vzorku na histologii
- nejméně 4 hodiny ležet na místě vpichu, klidový režim po zbytek dne

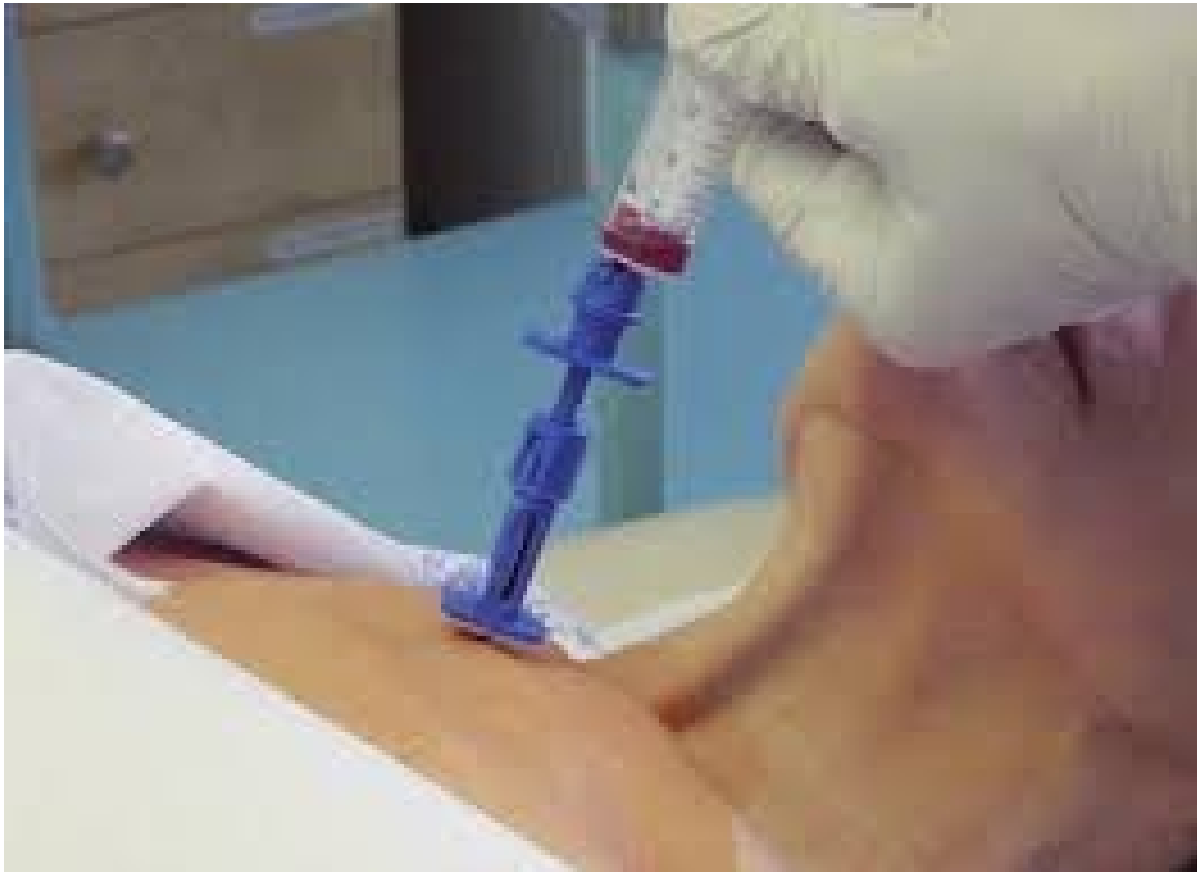Kloubní punkce

- diagnostická
- terapeutická
- odlehčovací
- přísně aseptické podmínky
- každý kloub má určeno nejvhodnější místo vpichu
- po punkci by měl být kloub ve střední poloze a v klidu 1 hod

Punkce kostní dřeně I

- diagnostická
 - zjištění kvality krvetvorby
 - zjištění infiltrace
- místa vpichu – manubrium sterni, corpus sterni, crista iliaca, obratle
- desinfekce, event. oholení
- lokální anestézie, zvláště periost
- čekat alespoň 5 minut
- prohmatat sílu podkoží a nastavit pelotu

Punkční jehla pro sternální punkci



Punkce kostní dřeně II

- vlastní vpich – spíše pomalé vrtání
- vytáhnout mandrén
- aspirace obsahu – pomalu, podtlak ve dřeni bolí
- zasunout mandrén – pomalu
- vytáhnout jehlu
- krýt tamponem a náplastí
- pořídít nátěr

Děkuji za pozornost

