

**M U N I**  
**M E D**

**F**AKULTNÍ  
NEMOCNICE  
BRNO

# **Vyšetření břicha**

**Orientace**

**Fyzikální vyšetření**

**Další vyšetřovací metody**

# Orientace na břicho

Dle topografického rozdělení pomocí čar na břišní **oblasti**:

- **vodorovné čáry**

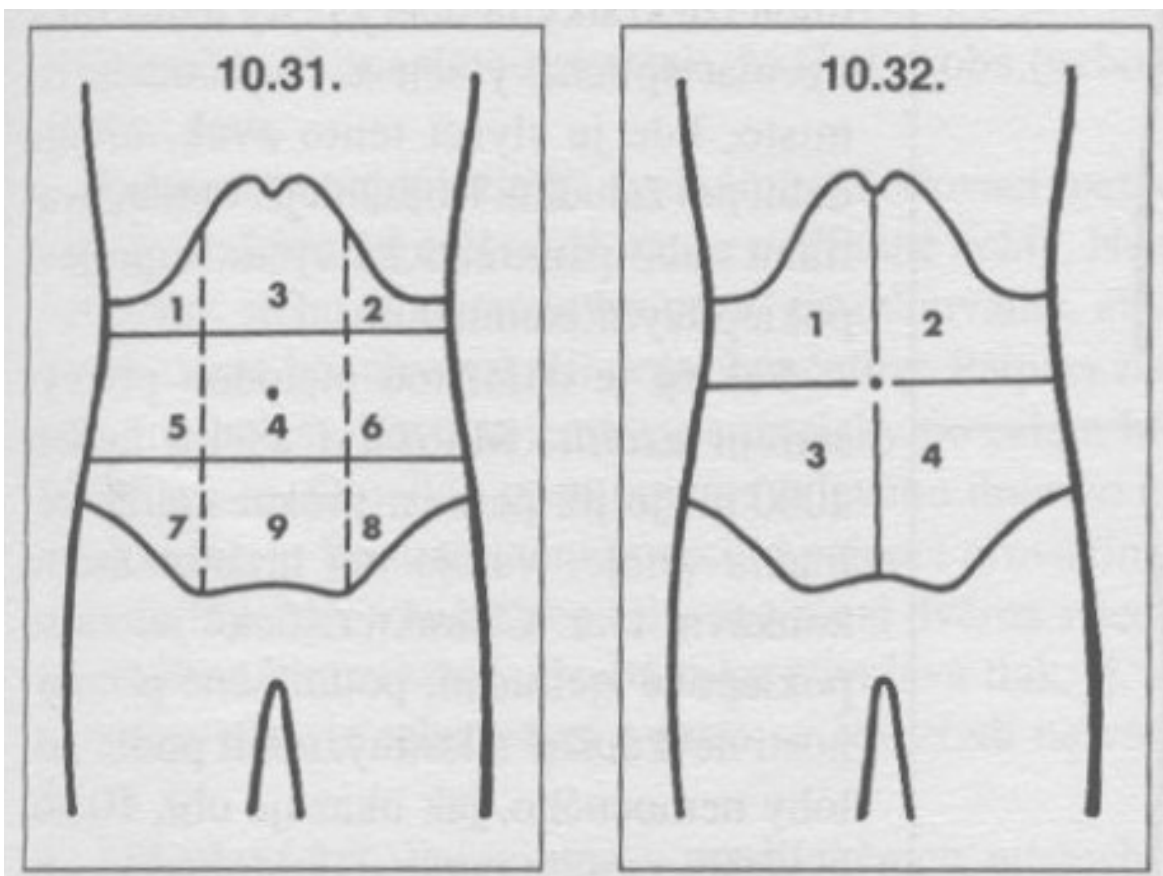
- spojnice dolních okrajů žeber
- spojnice lopat kyčelních kostí (předních horních kyčelních hrbolů – spina iliaca anterior superior)

- **svislé čáry**

- podél zevních okrajů přímých břišních svalů

Další možností je rozdělení břicha do **kvadrantů** pomocí vertikální a horizontální čáry procházející pupkem.

# Břišní oblasti / Břišní kvadranty



## Pojmenování oblastí:

- pravé a levé hypochondrium (1 a 2), epigastrium (3)
- periumbilikální oblast (4) - střed, pravé a levé mesogastrium (5 a 6)
- pravé a levé hypogastrium (7 a 8), suprapubická krajina (9)

## Pojmenování kvadrantů:

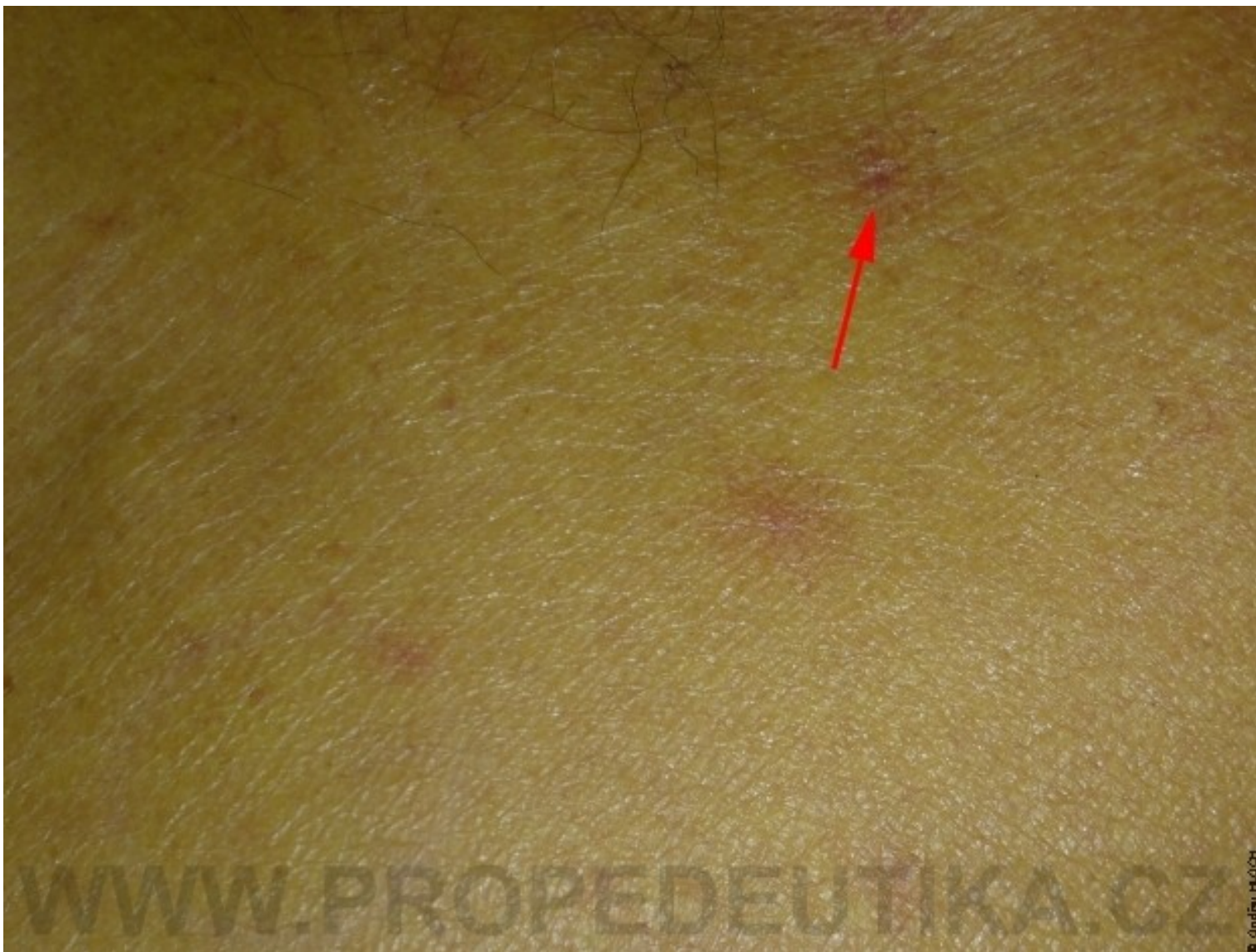- na pravý horní (1) a pravý dolní (3), levý horní (2) a levý dolní (4) kvadrant.

# Fyzikální vyšetření břicha

- probíhá klasicky vleže na zádech s pokrčenými dolními končetinami v kolenou
- avšak např. při podezření na kýlu je výhodné vyšetřit pacienta ve stoje

# Pohled

- **úroveň** břicha vzhledem k hrudníku
  - nad niveau – obezita, plynatost, ascites, tumor, ileus, gravidita
  - pod niveau – hubenost až kachexie, rachitický hrudník
- **symetričnost**
  - celkové vyklenutí – meteorismus, ascites, ileus...
  - místní vyklenutí – kýla, nádor, hepato/splenomegalie, vyklenutí moč. měchýře při retenci močové
- **průběh dechové vlny**
  - dýchací pohyby nepostupují břišní stěnou při peritonitidě
- **barva**
  - žlutá při ikteru (↑bilirubin v séru)
  - pavoučkové névy (jaterní selhání)
  - modrofialové zbarvení (Cullenovo znamení) při pankreatitidě
  - modro/hnědo/zelené – hematomy po aplikaci léků podkožně
- **jizvy** – pooperační, poúrazové, **strie**
- **žilní náplň** – caput medusae (portální hypertenze)



# Poklep

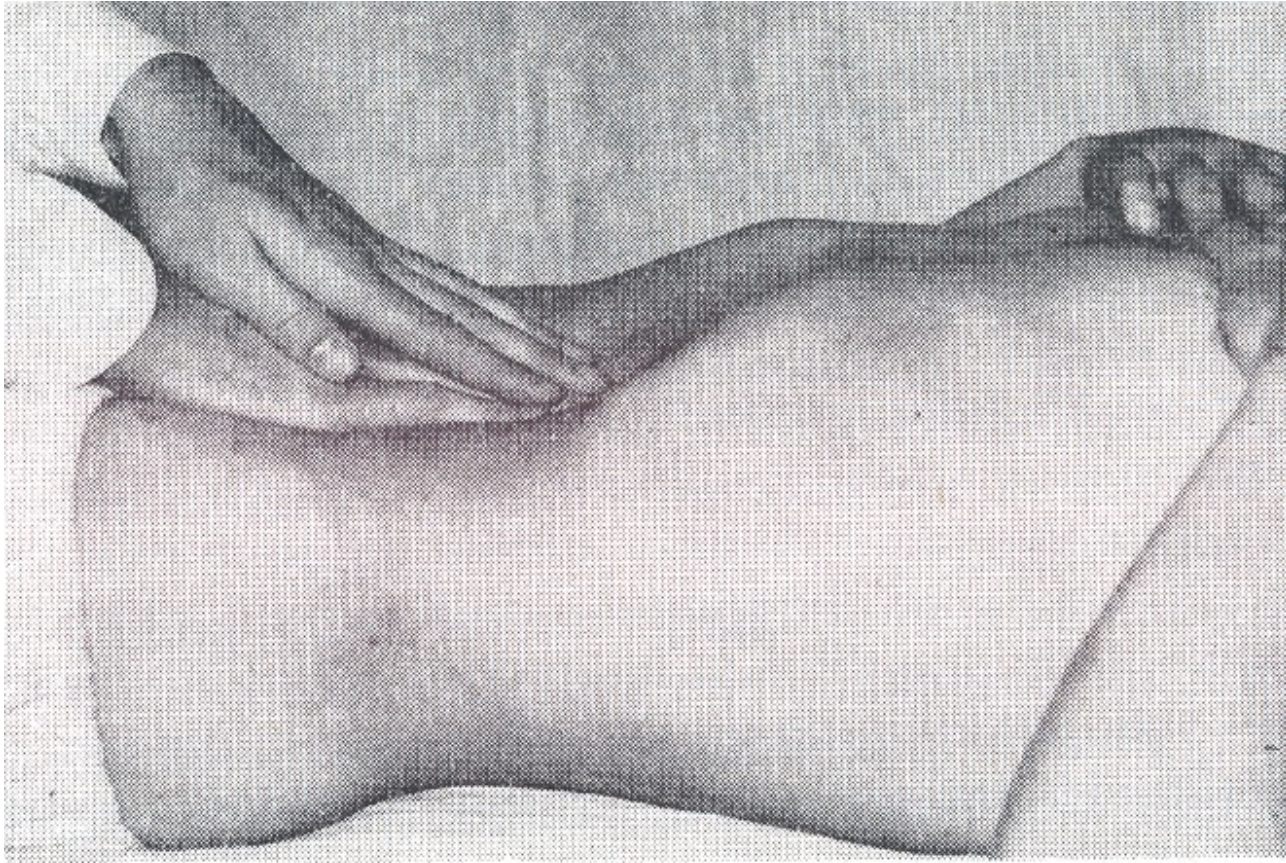
- běžně diferencovaný bubínkový – nad střevními kličkami
- ztemnělý – ascites, manévry, hranice jater, sleziny
- difuzně bubínkový – při meteorizmu, při ileu
- kovový – při velkém roztažení kliček

# Pohmat I

- **příprava nemocného** – vyprázdněn, nalačno, vleže, pokrčené dolní končetiny, opřené o paty, hlava mírně podložená, HKK podél trupu
- **příprava vyšetřujícího** – ohřáté ruce, krátké nehty
- **povrchová palpance** – lipomy, fibromy, napětí břišní stěny (defence)
- **hluboká palpance** – hlouběji, využíváme výdechu nemocného, kdy uvolním břišní svaly
- začínáme na opačném místě, než je bolest
- průběh tlustého střeva
- játra – okraj, konsistence, povrch, vztah k žebernímu oblouku, příznak ledové kry, hepatojugulární reflux, bolestivost



# Hluboká palpace břicha oběma rukama

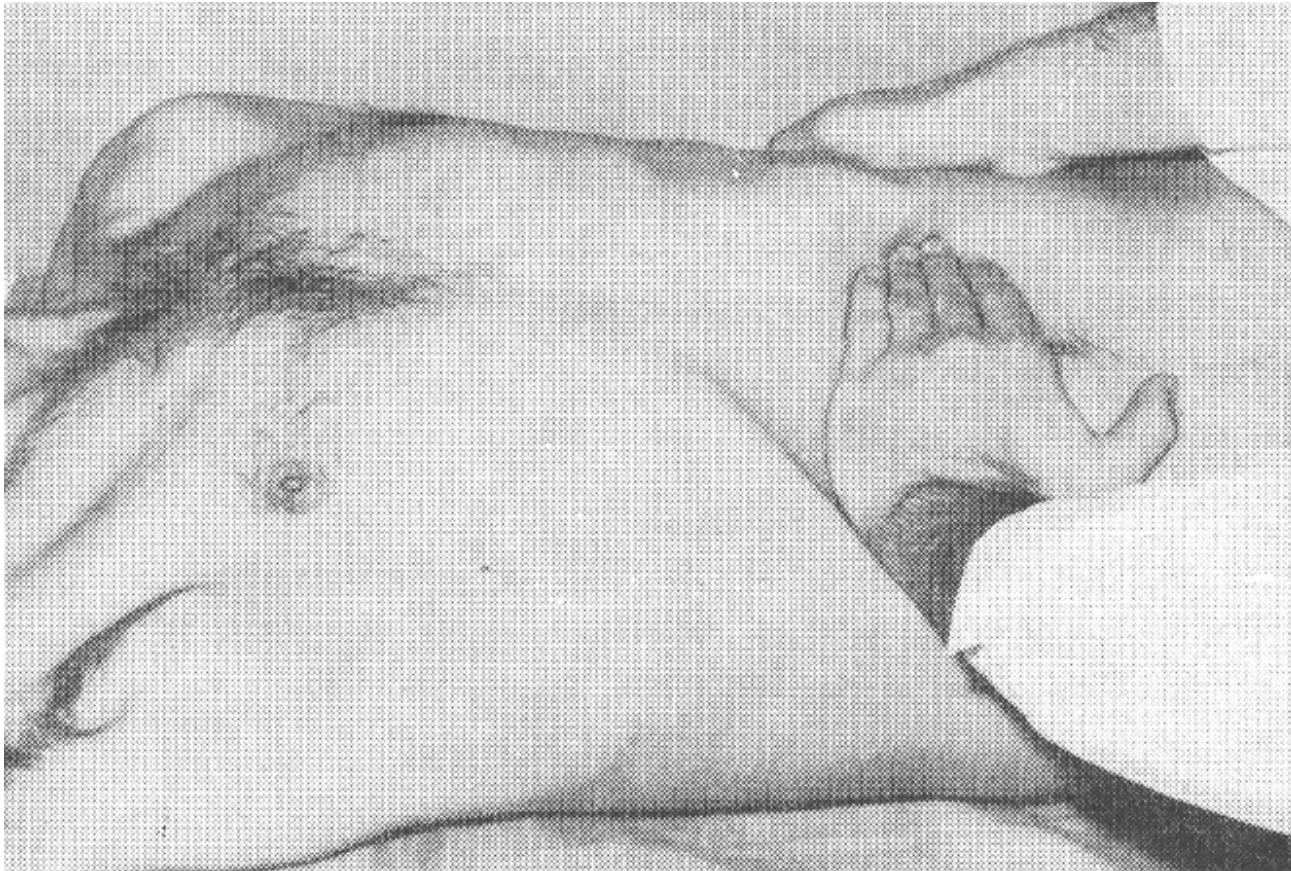

# Pohmat II

- epigastrium a pravé hypochondrium – žlučník, Murphyho příznak, Courvoisierovo znamení
- levé hypochondrium – slezina, také v diagonální poloze
- okolo pupku vpravo – duodenum
- okolí pupku a levé mesogastrium – slinivka
- pravé hypogastrium – appendix
- Blumberg, Rousing, Plenies, Mac Burneyův bod
- resistance: umístění, velikost, povrch, konsistence, vztah k okolí, pulzace

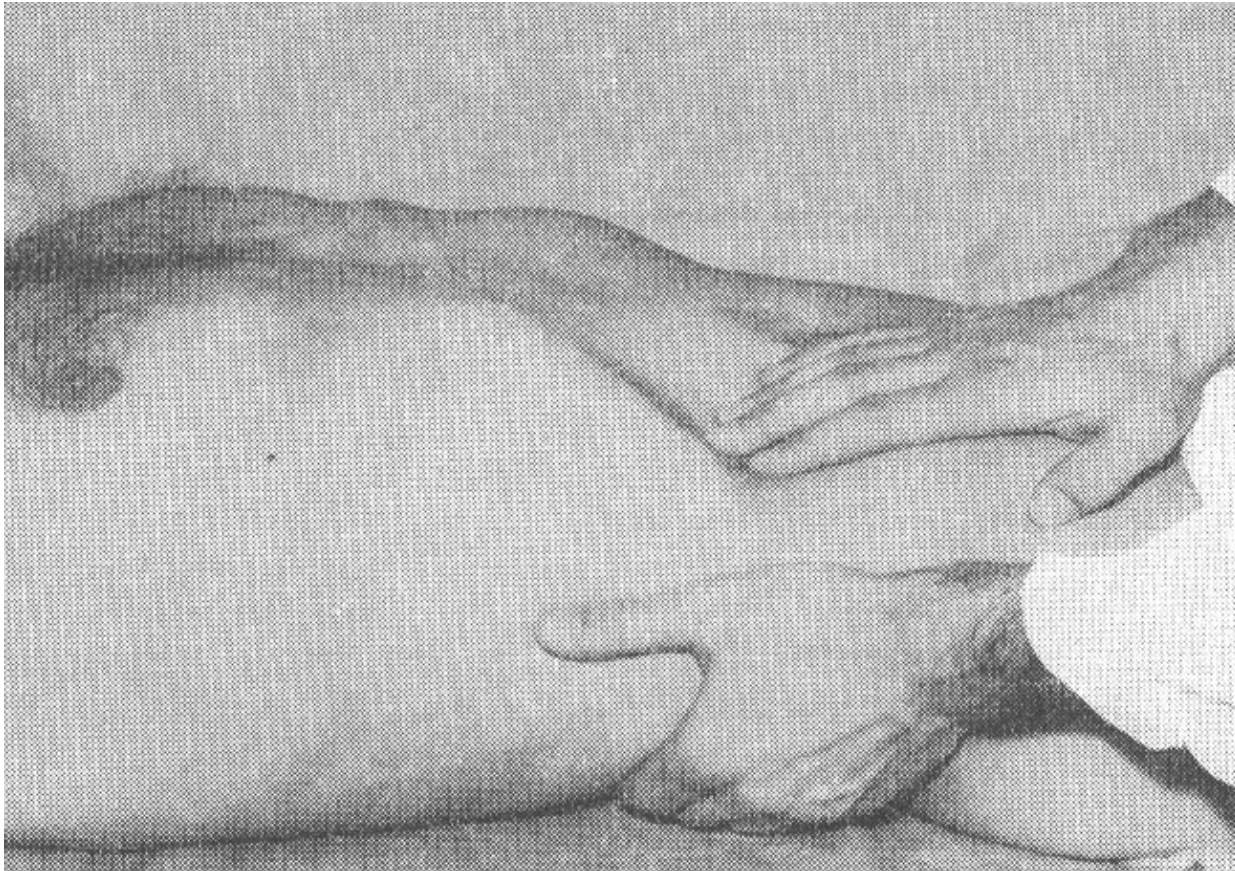


# Palpace sleziny

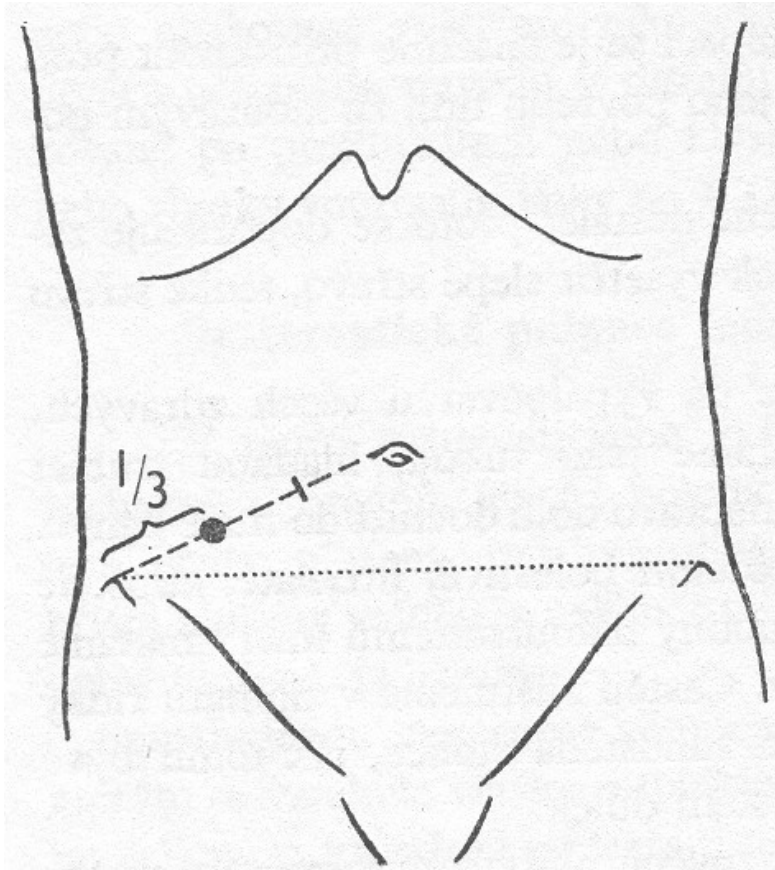




# Palpace jater

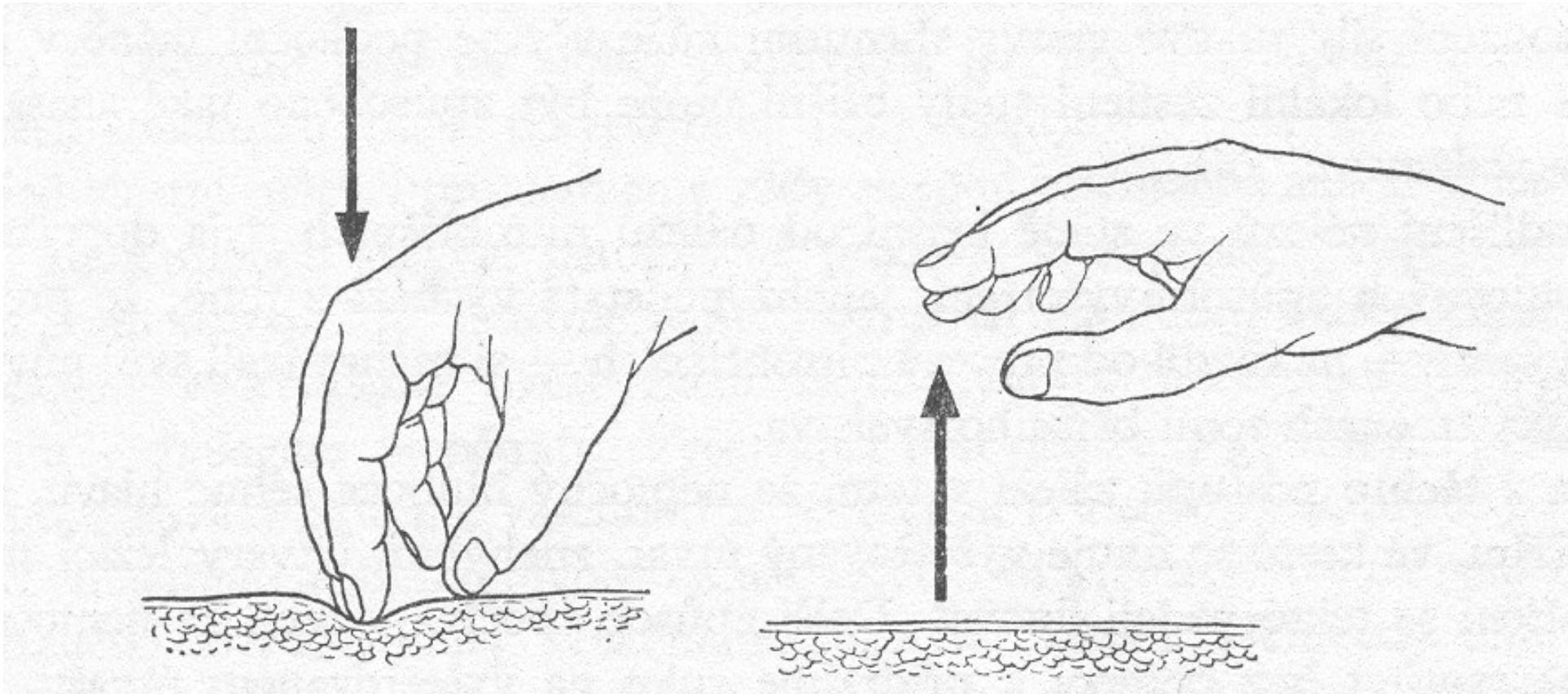


# Mac Burneyův bod





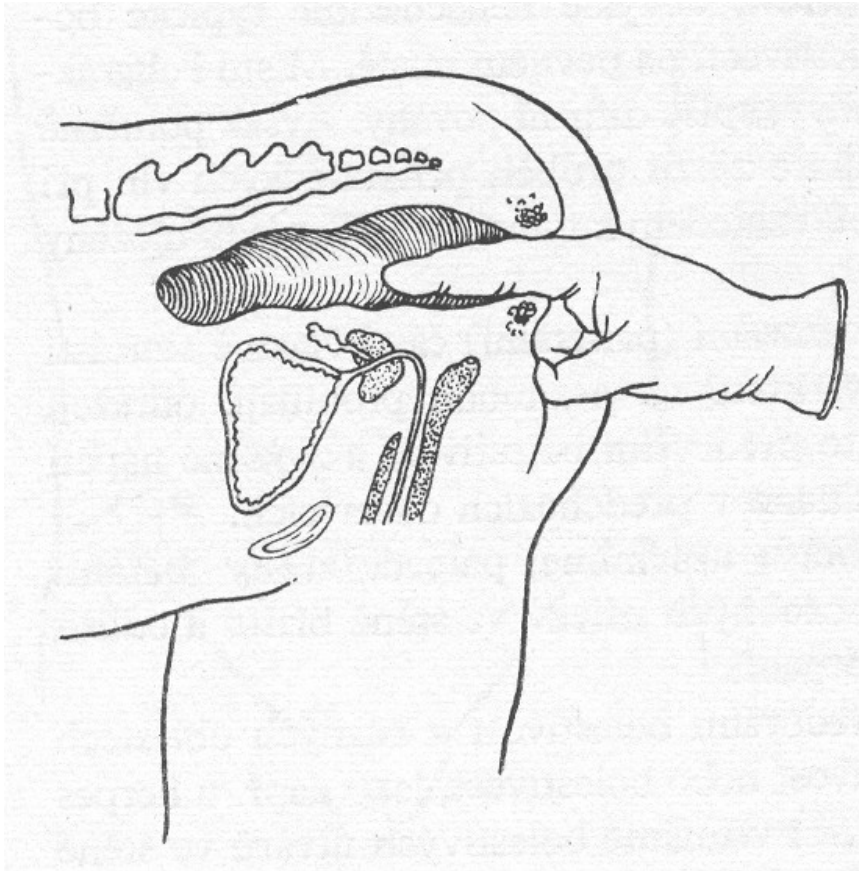
# Blumbergovo znamení



# Vyšetření per rectum

- genupektorální poloha, orientace – ciferník, rukavice, gel, nemocný zatlačí jako na stoličce
- již při zasouvání prstu si všimneme napětí svěrače, event. uzlíků v análním kanále
- vpředu prostata, děloha, Douglasův prostor
- všude jinde by mělo být volno (ampula volná)
- při hmatné resistenci umístění, velikost, povrch, vztah k okolí
- hmatná stolice
- bolestivost vyšetření
- po vytažení zbytky na rukavici

# Vyšetření per rectum





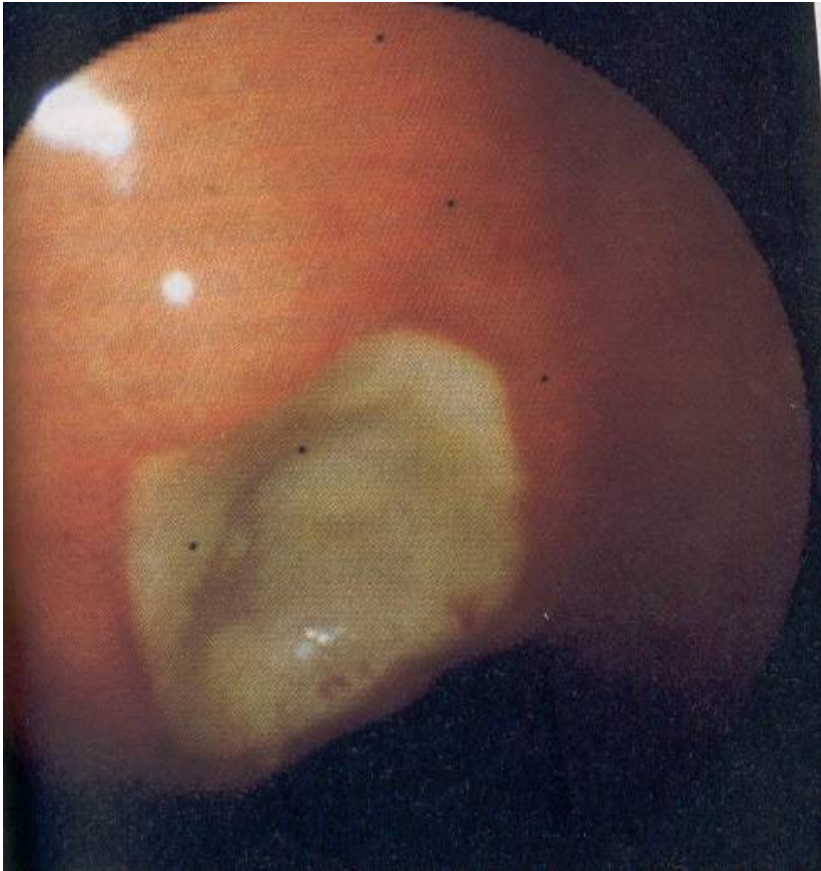# Vyšetření jícnu

- **RTG kontrastní vyšetření** – polykací akt, peristaltika, hybnost stěn
- **ezofagoskopie** – boční optika, rigidní – extrakce cizích těles

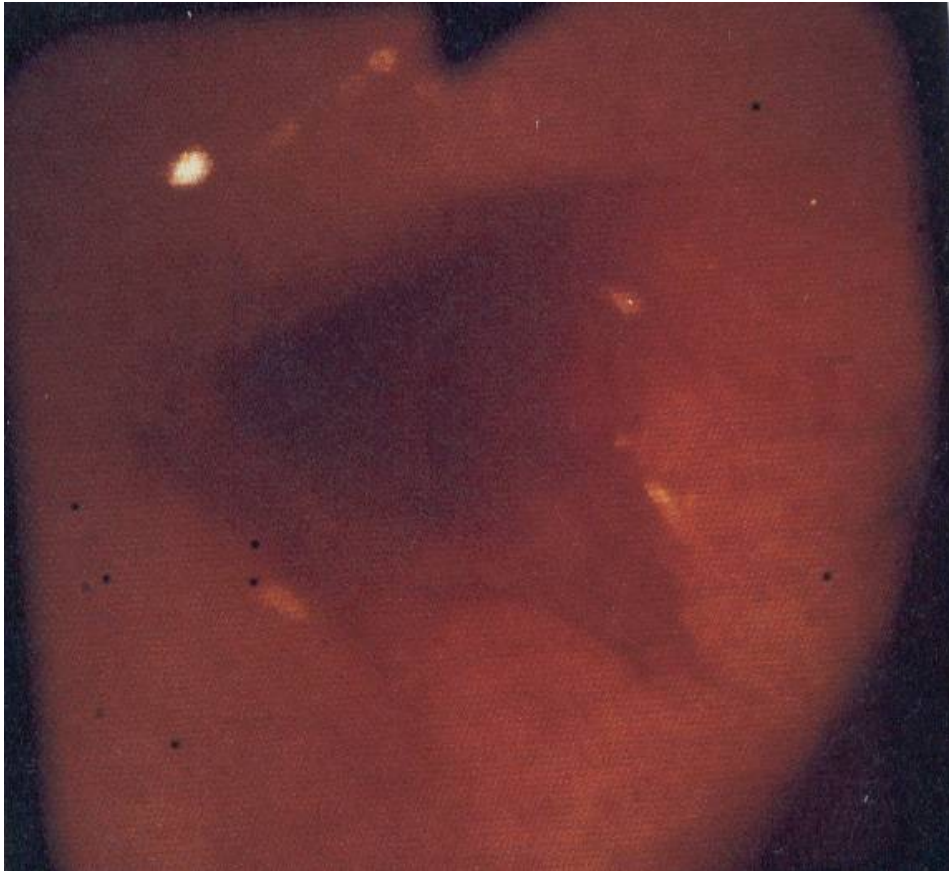# Vyšetření žaludku

- **gastrofibroskopie** – příprava (nalačno, koagulace, HbsAg) – povrch sliznice, produkce šťáv, defekty, biopsie, H. pylori

# Vřed žaludku nekomplikovaný



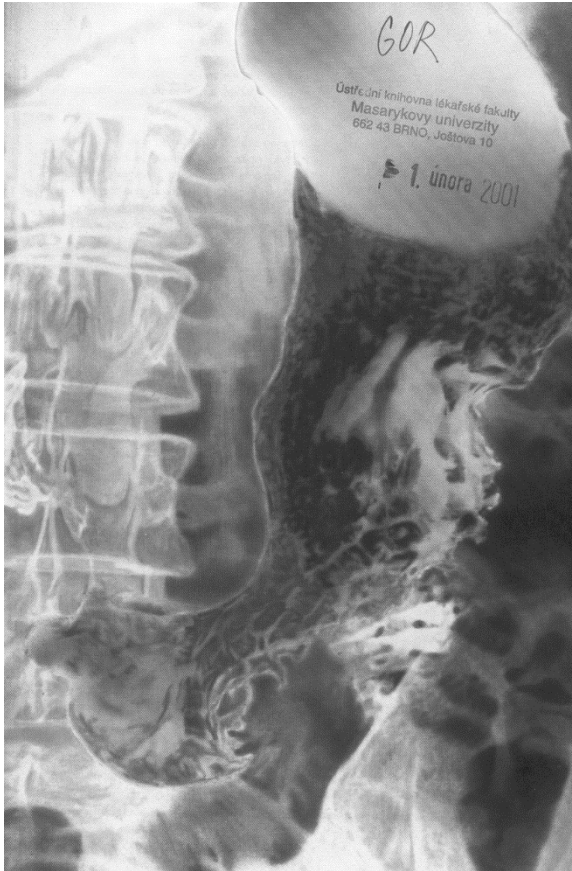# Krvácející vřed žaludku



# Vyšetření žaludku II

- **RTG kontrastní vyšetření** – méně často – elasticita stěn, reaktivita stěny, staré jizvy, čerstvé ulcerace, dvojí kontrast
- **endosonografie** – kombinace endoskopie a ultrazvukového vyšetření – síla a kvalita stěny
- **izotopové vyšetření** – rychlost průchodu stravy – transit time, pasáž

# Kontrastní RTG žaludku




# Žlučník a žlučové cesty

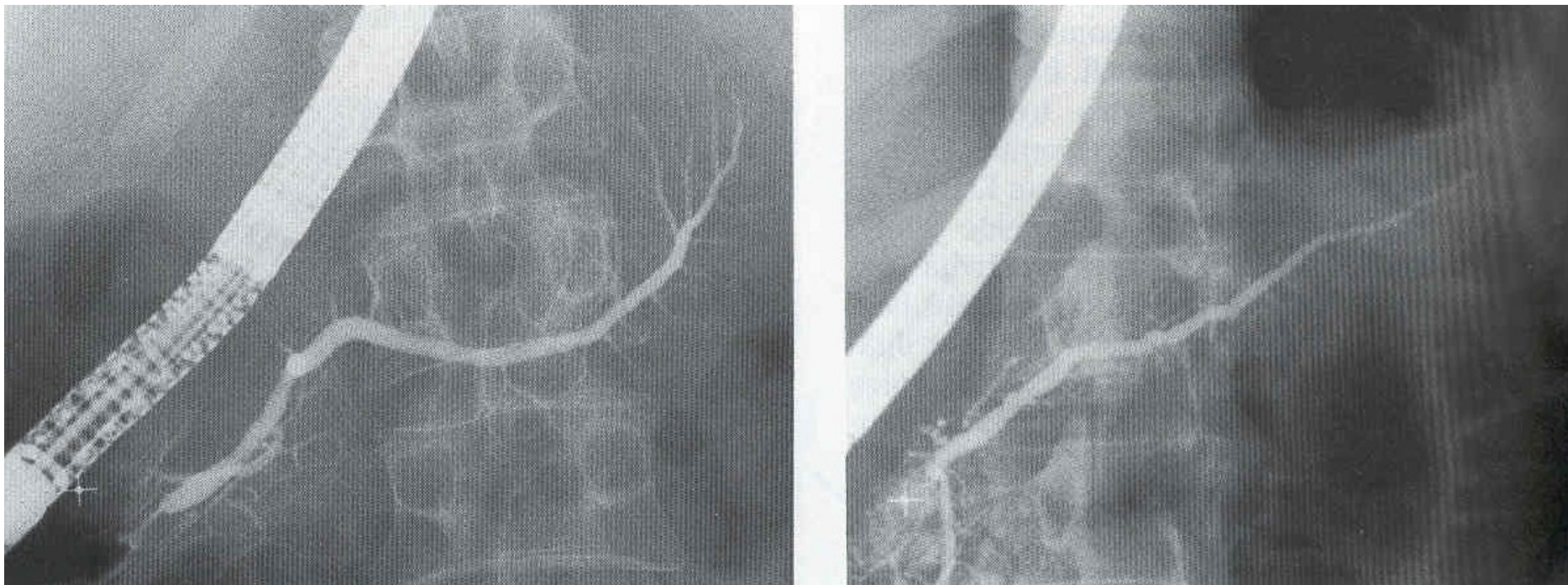
- **sonografie** – velikost žlučníku, šíře žlučových cest, přítomnost konkrementu
- **RTG cholecystografie** – tablety obsahující jód, provokační test – Boydenova snídaně, zjišťuje i funkci - dříve
- **biligrafie** – po CHCE, i.v. kontrast - dříve
- **izotopové vyšetření** – zachytí tvorbu žluči v játrech, koncentraci ve žlučníku a vyprazdňovací schopnost žlučníku
- **ERCP**



# Sonografie žlučníku - litiáza



# ERCP

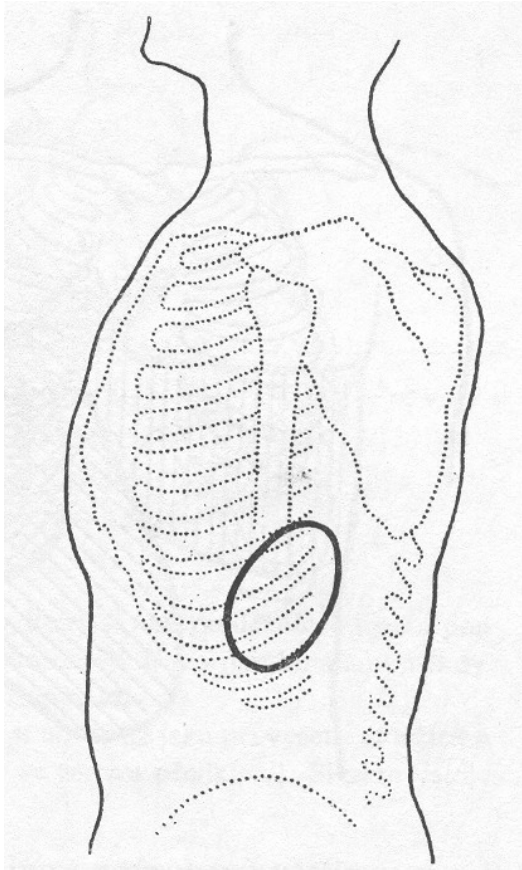




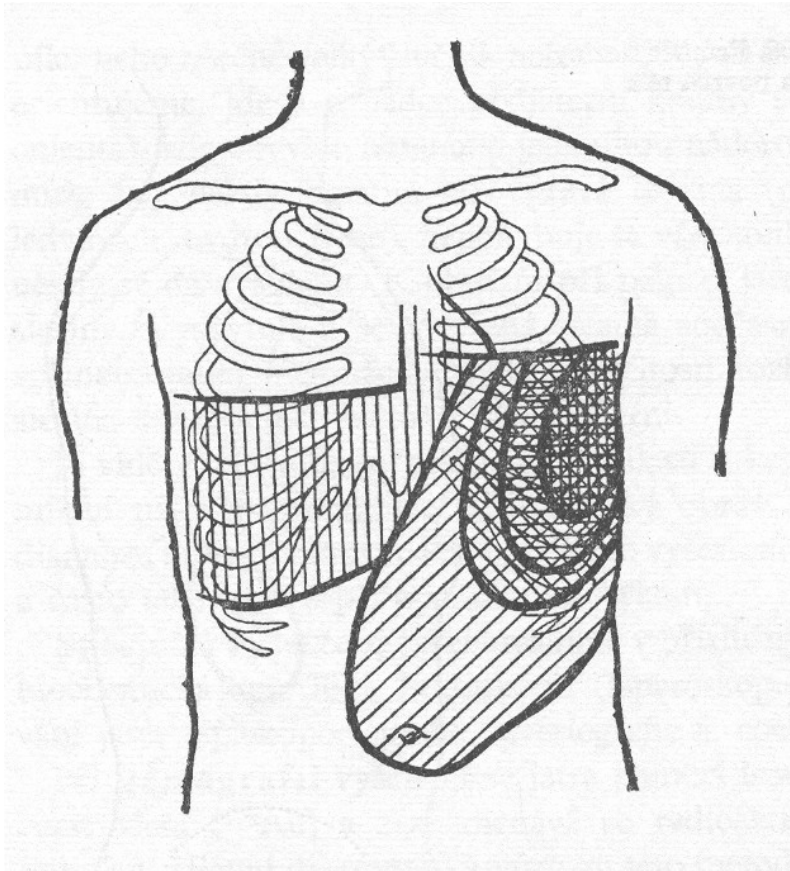
# Vyšetření sleziny

- **diagonální poloha**
- **sonografie** – zvětšení, změny struktury – infarkty, abscesy, infiltrace, cévní zásobení – portální hypertenze, trombóza v. lienalis
- **CT** – zjištění event. přídatných slezin
- **biopsie** – punkce i injekční jehlou – např. při vlasaté leukémii

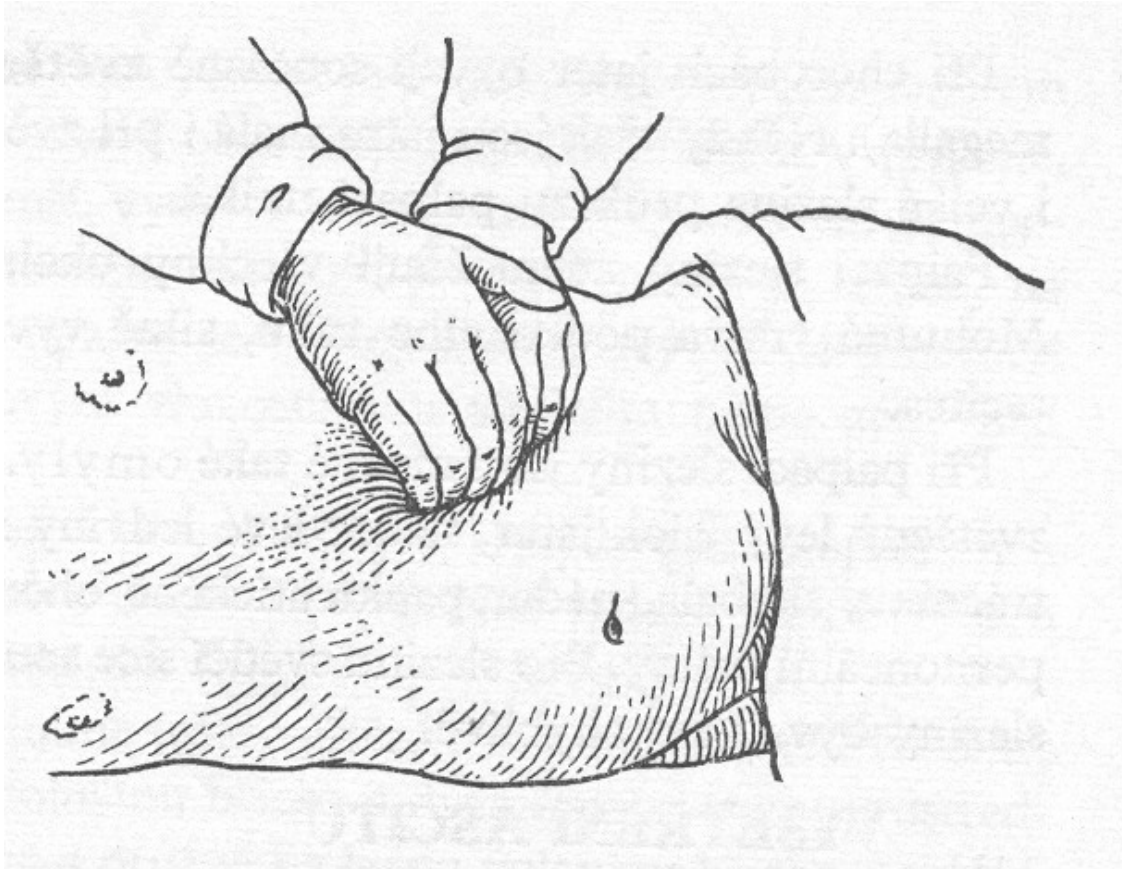
# Průmět zdravé sleziny na tělní povrch



# Průmět sleziny a jater na stěnu břišní



# Vyšetření sleziny v diagonální poloze



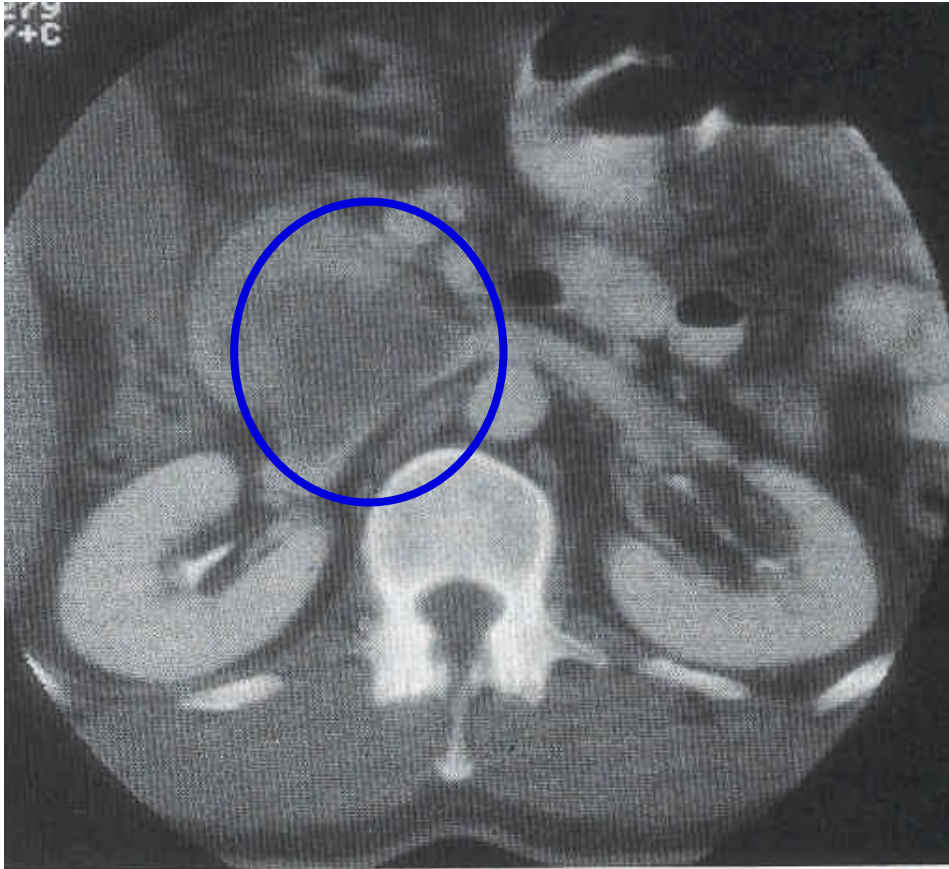
# Vyšetření tenkého střeva

- **sonografie** – cvičené oko, síla stěny, stenózy
- **enteroklýza** – kontrastní látkou – poruchy hybnosti stěny - M. Crohn, infiltrace – lymfom
- **biopsie** – kličkou – zjištění vzhledu a funkčnosti sliznice – např. alergie apod.

# Vyšetření slinivky břišní

- **sonografie** – hůře dostupná pro vzduch v příčném tračníku
- **ERCP** – Oddiho svěrač, zúžení choledochu, konkrementy
- **CT** dobře dostupný – parenchymatózní orgán
- **angiografie** – patologické vaskularizace
- **RTG kontrastní** – duodenum v hypotonii zachytí zvětšení hlavy pankreatu

# CT při karcinomu slinivky





# Vyšetření jater

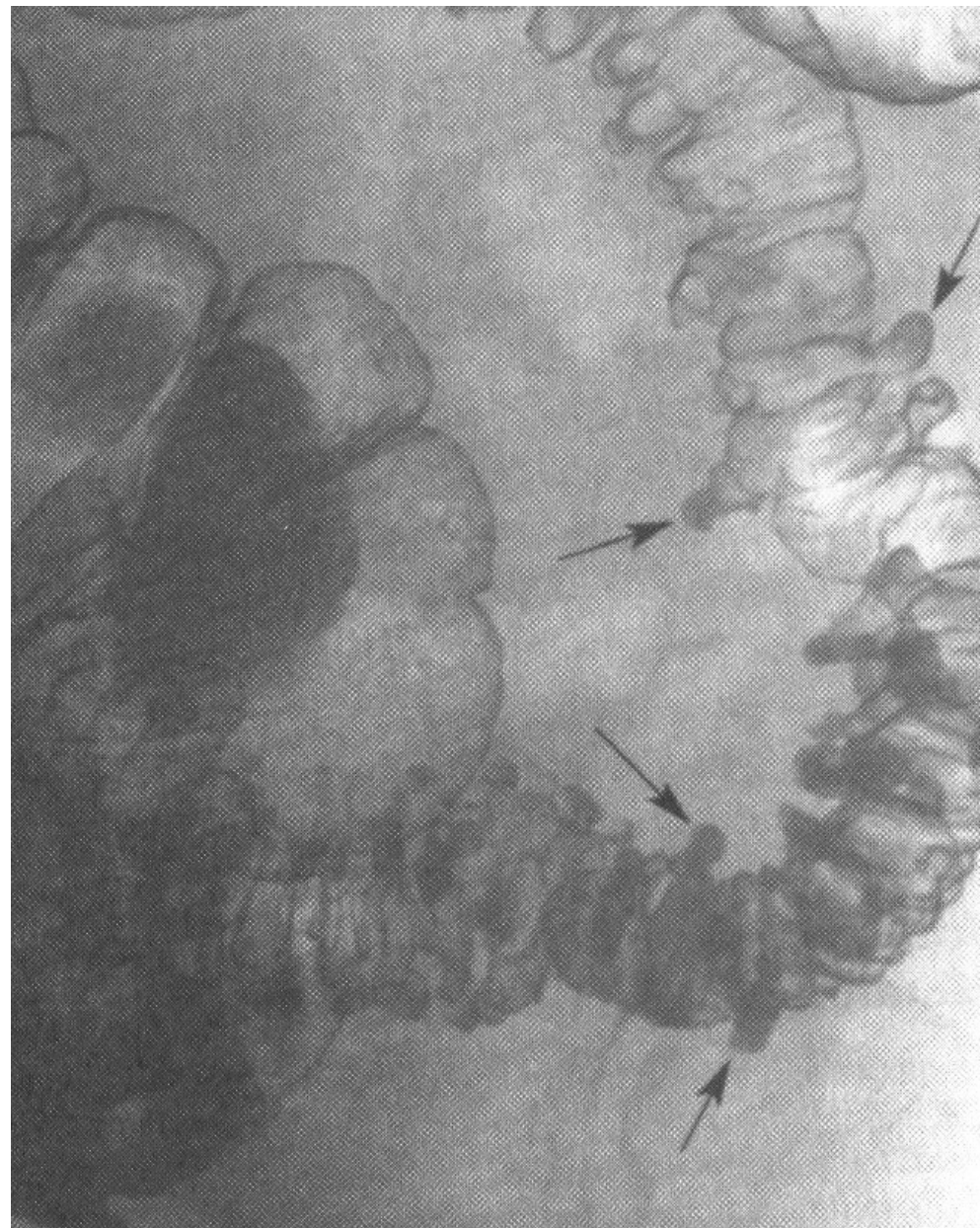- **sonografie** – zachytí změny velikosti, struktury, šíři žlučvodů, perihepatální změny
- **CT** – dobrá vyšetřitelnost – parenchymatózní orgán
- **angiografie** – patologické vaskularizace, hemangiomy
- **biopsie jater:**
  - *otevřená* - perioperačně
  - *necílená* - transkutánně punkční jehlou (v přípravě nutná sonografie a koagulace)
  - *cílená* - transkutánně pod CT, sono nebo laparoskopicky



# Vyšetření tlustého střeva

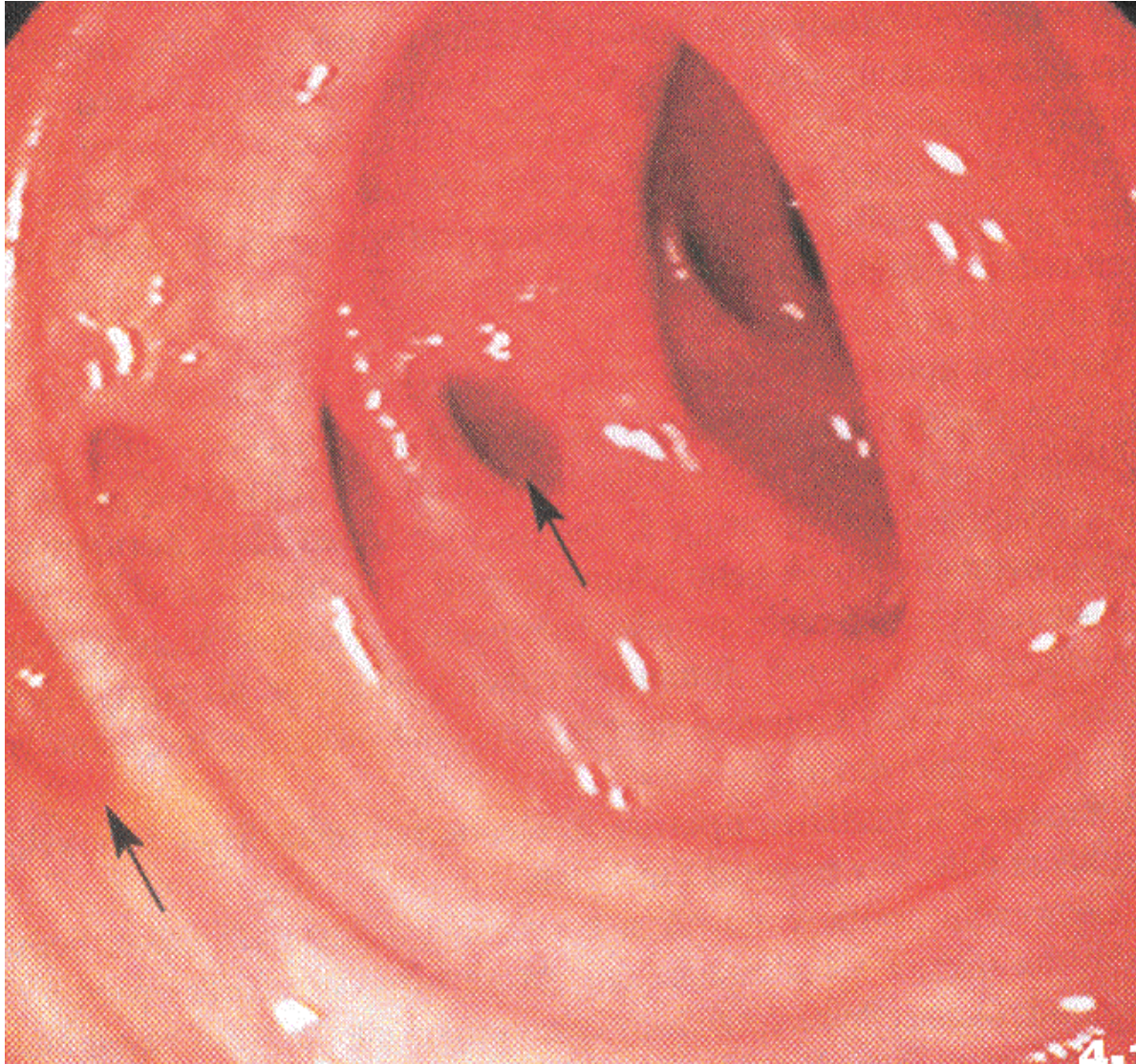
- **irrigografie** – kontrastní náplň, dvojí kontrast – poruchy hybnosti stěny, stenózy, ulcerace, divertikly
- **kolonoskopie** – retrográdně endoskop – POZOR! nutná důsledná příprava!! kvalita stěny, polypy, prekancerózy, nádory, krvácení, biopsie
- **rektoskopie** – rigidní, cca do 22cm – po počátek sigmatu, vnitřní hemoroidy, krvácení, nádory, ulcerace, biopsie

# Irrigografie při divertikulóze





# Koloskopický obraz divertikulózy



# Děkuji za pozornost