

MUNI
MED

FAKULTNÍ
NEMOCNICE
BRNO

Katetry, kanyly, drény

Operační rána
Hernie
Obstrukční ikterus
Náhlé příhody břišní

Katetry, kanyly I

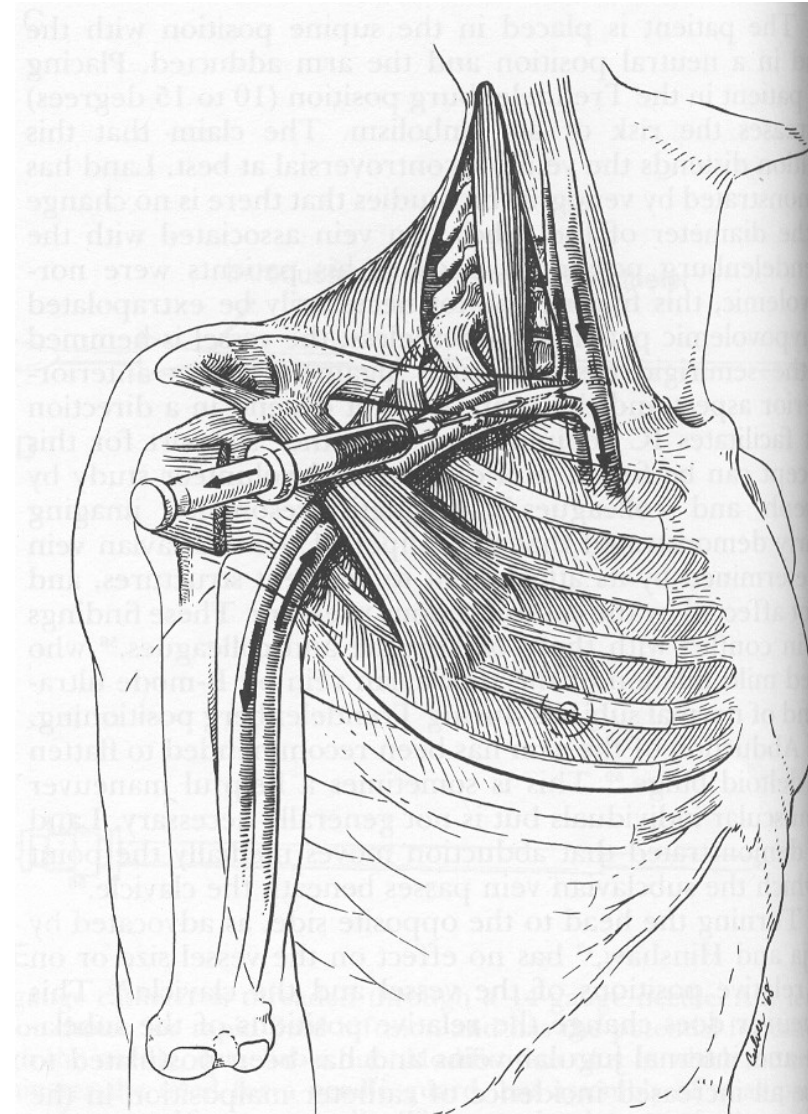
➤ žilní

- *krátkodobé* – flexily
- *dlouhodobé* – centrální žilní katetr
 - pravostranná katetrizace
 - Hickmanův katetr
 - podkožní port

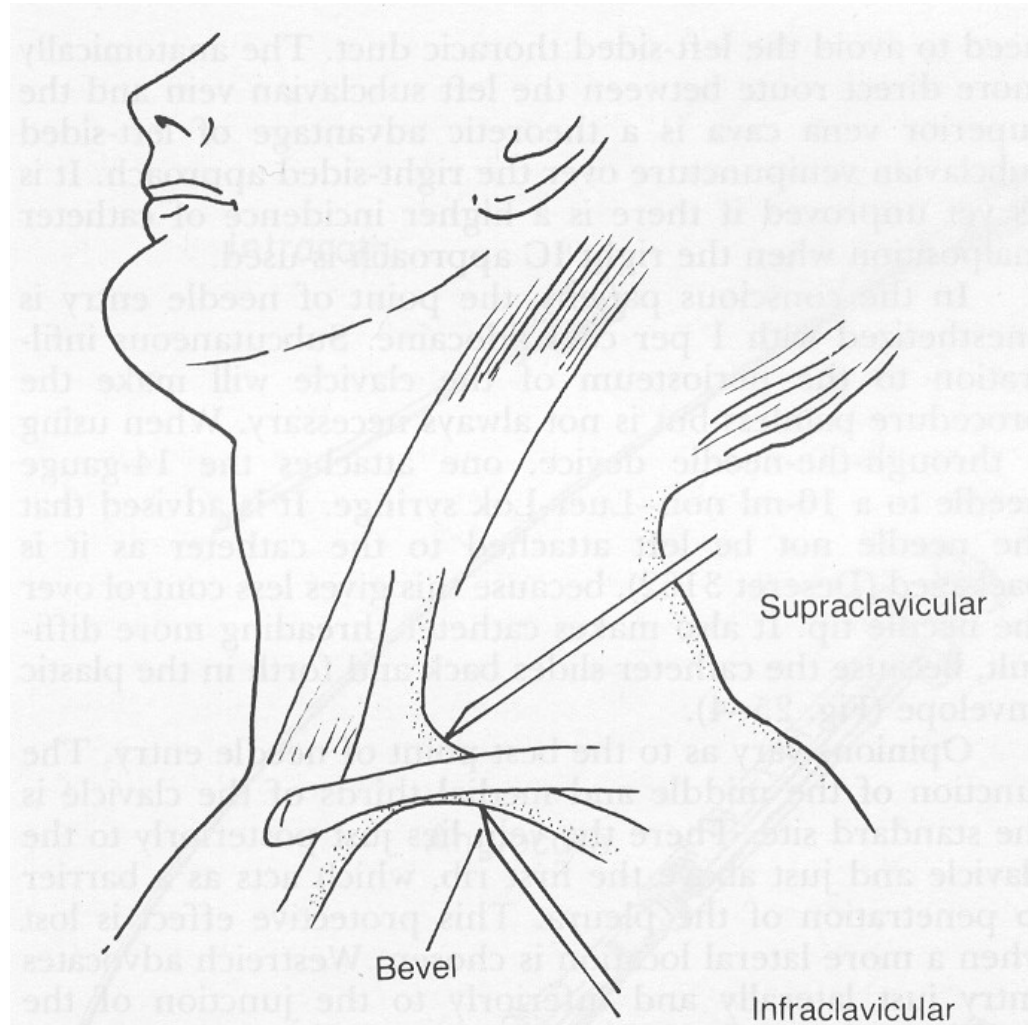
➤ arteriální

- ventrikulografie, koronarografie
- invazivní monitorace TK, krevní plyny, saturace O₂

Punkce v. subclavia



Supraklavikulární přístup



Katetry, kanyly II

- **spinální** – analgetická terapie, s podkožním zásobníkem
- **pleurální** – odsávání vzduchu či sekretů z dutiny pohrudniční, podle účelu počet komor systému
- **močové** – ženské x mužské, jednorázové x permanentní, Tieman, Foley, Malecot, Pezzer

Katetry, kanyly III

- postup při zavádění vždy přísně asepticky! Sterilní rukavice
- nebezpečí katetrové horečky, sepse – vzestup TT navazuje na manipulaci s katetrem – kolonizovaný katetr
- zvážit riziko výměny oproti perzistenci kolonizovaného nebo infikovaného katetru – ATB zátky, proplachy

Septické stavy

- závažné stavy, projevující se zimnicemi, febriliemi až šokovým stavem, hypotenzí, přítomnost bakterií v krevním řečišti
- prakticky vždy dochází ke kolonizaci katetru zevnitř i zvenčí
- nebezpečí endokarditidy při infekci katetru v centrálním venozním řečišti
- **Dg + terapie:** laboratoř, CRP, KO, kontrola a výměna všech vstupů, katetrů, odběr hemokultur, kultivace, rychlé zahájení nejčastěji iv kombinované širokospektré ATB terapie, hydratace, monitorované lůžko

Drény

- slouží k odvádění sekretů z operačních ran, ascitu, fluidothoraxu, fluidoperikardu
- zábrana předčasného uzavření rány, rychlejší hojení, možnost proplachů x dezinfekce
- profylaktické a terapeutické, vnitřní /DBD-ŽC/ x vnější, různé materiály:
 - *gázový* – nebezpečí prorůstání granulační tkáně, vzestupné infekce
 - *rukavicový* – proti vzestupné infekci, u menších ran
 - *Redonův* – k odstranění pooperační sekrece - nádobka s negativním tlakem
 - *hadicový* – gravitační – zavádí se do nejnižší položeného místa op. pole
 - *Bullaova drenáž* - k aktivnímu hrudnímu sání, event. sání pod vodu
 - *silikonové nejčastější* - hrudní apod.

Operační rána I

- vývoj názorů na ošetřování, aktuálně tendence k dezinfekci a vlhkému ošetřování
- extrakce stehů – většinou 8. - 14. den x samovstřebatelné
- hojení **per primam** – bez komplikací, většinou do 5 - 6 dnů
- hojení **per secundam** – většinou hnisání, dehiscence rány, nutné časté revize, podpora hojení

Operační rána II

- opakované intervence – v případě hnisání opakované revize, sutura jen provizorní
- seromy v ráně – kolekce jantarové tekutiny čiré či zkalené, tendence k infikování – rozpuštění stehu, vyprázdnění
- hematomy v ráně – kolekce krve, tendence k hnisání – rozpuštění stehu, vyprázdnění

Operační rána III

- dehiscence rány – porušení stehů, rozestoupení okrajů rány, v případě břicha až eventrace orgánů
- nesnášenlivost šicího materiálu – i několik let po operaci vypuzuje podkoží steh – většinou s granulomem nebo hnisavou cystou

Hernie

- vyklenování defektem (kýlní brankou) kýlním vakem tvořený peritoneem a obsahující orgány dutiny břišní (kýlní obsah)
 - pupeční (umbilikální)
 - femorální
 - brániční (branka defektem v bránici)
 - v jizvě
 - svalová dehiscence diastáza - rozestup břišní stěny, u žen po porodu, obézní pacienti
 - reponibilní, ireponibilní, velikost branky
 - tříselná – 79% všech kýl, více u mužů, dáno anatomickými poměry, přímá, nepřímá
- možné komplikace inkarcerace střeva - ischemie střeva – nekroza - peritonitida
- terapie chirurgická x odstranění kýlního vaku x sutura x síťka

Obstrukční ikterus

- obstrukce žlučových cest, návrat žluči přes jaterní sinusoidy do krve
- může doprovázet akutní cholecystitidu nebo vzniká pozvolna – např. tu hlavy pankreatu
- klinicky se projeví ikterem se svěděním
- bíložedá acholická stolice, tmavá moč
- febrilie s třesavkami při současné cholangitidě
- **diagnostika** - klinicky ikterus kůže, sklér, laboratoř zvýšení bilirubinu, obstrukčních jaterních enzymů GGT, ALP, CRP při cholangitidě
- UZ jater, žlučových cest, pankreatu - dilatace ŽC - příčina obstrukce? tu, kámen, stenoza, event. CT při nejasnostech na UZ
- **léčba** - ERCP, chirurgická, při cholangitidě nutno ATB

Náhlé příhody břišní

- akutní stav, projevující se silnou bolestí břicha, trvající méně než 24h, vyžadující urgentní diagnostiku a většinou chirurgický zákrok (úrazové x neúrazové)
- **příznaky** - bolest břicha, břišní dyskomfort , zástava plynů, stolice, event. průjem (paradoxní), zvracení, tachykardie, febrilie
- **diagnostika** - laboratoř: KO, moč+sed, urea, kreatinin, ionty, JT, AMS, hCG, CRP, zobrazovací metody: RTG, UZ, CT

Akutní appendicitida

- zpočátku pocit dyskomfortu v břiše, bolesti, nevolnost, zvracení, teploty
- peritoneální příznaky – Blumberg, Rousing, Plenies
- blízký vztah k adnexám u žen
- atypické uložení – retrocékální nutno CT vyšetření
- atypické příznaky u starších
- **diagnostika** - UZ, CT, laboratoř, klinické vyšetření

Akutní cholecystitida

- provokační momenty – dietní a režimové chyby
- **lokální příznaky** – bolest v dx. podžebří, propagace často do zad, pod lopatku, méně často do středu epigastria, hmatný fundus žlučníku, Murphyho příznak
- nevolnost, zvracení hořké žluté tekutiny
- možnost vývoje hydropsu nebo empyému žlučníku - nebezpečí peritonitidy
- **diagnostika**
- klinické vyšetření, UZ epigastria eventn. CT břicha
- laboratoř - leukocytoza, CRP, mohou být zvýšené jaterní testy, AMS
- **léčba** - většinou chirurgické řešení, spíš výjimečně konzervativně

Akutní pankreatitida

- často život ohrožující stav – samonatrávení slinivky břišní vlastními enzymy
- provokující moment – dietní chyba, alkohol, požívání tučných jídel a tvrdého alkoholu – typicky zabíjačky, svatby
- krutá, šokující bolest v levém hypochondriu, epigastriu, zvracení
- šokový stav
- **diagnostika** - klinické vyšetření, laboratoř - elevace AMS, lipáz, CRP, Ca
- CT - nutno s odstupem 48 h lépe 72 h - vývoj nekroz, kolekcí - hodnotí se CTSI skóre dle CT nálezu
- **léčba** dříve většinou chirurgická dnes převážně konzervativní, nic. po, parenterální a následně enterální výživa u těžkých pankreatitid

Obstrukční ileus

- příčinou stavu je překážka ve střevě, ve stěně, útlak zvenčí – uzliny, tumory
- silné bolesti břicha až šokový stav, zvracení
- klinicky usilovná peristaltika, šplíchoty, kovové zvuky x. tiché břicho - bez peristaltiky
- miserere, zvracení střevního obsahu - terminální stav
- **diagnostika** - klinicky, laboratoř - nemusí být výraznější patologie
- RTG břicha - dilatace kliček, CT břicha k verifikaci a určení místa obstrukce tu x srůsty, lymfadenopatie
- **léčba** - chirurgická! Co nejdříve!

Paralytický ileus

- relativně častý stav, často - pooperačně, v důsledku iontového rozvratu zejm. hypokalémie
- bolesti břicha, zástava stolice, plynů
- kovové šplíchoty, nebo bez peristaltiky
- pokud trvá déle, stagnace obsahu může vést k natrávení střešní stěny
- **diagnostika** - RTG, klinicky, event. CT břicha, laboratoř - ionty!
- **léčba** - konzervativní, medikamentozní, podpora střešní peristaltiky, nutná korekce iontové dysbalance

Perforace střeva

- rychle rozvíjející se obraz peritonitidy, silné bolesti břicha
- peritoneální příznaky + defense musculaire
- nekróza stěny střeva, exitus bez intervence do několika hodin
- invaginace, inkarcerace kýly, VCHGD, tu, trauma, divertikly
- **diagnostika** - rychlá!! RTG - PS břicha - ve stoje, obraz pneumoperitonea, CT břicha
- **léčba** - akutně chirurgické řešení !!!!

Děkuji za pozornost