

# Proudění krve v cévách - ultrazvukové vyšetření

Nový úkol - teorie

# Ultrazvuk (UZV) - principy

- Ultrazvukové vyšetření patří mezi standardní vyšetřovací metody arteriálního systému. Jedná se o neinvazivní metodu, při které lze za pomoci ultrazvukových vln a Dopplerova jevu zobrazit morfologii tepen a charakter toku krve v tepnách. Při dobrých anatomických poměrech lze takto vyšetřit až 80% tepenného systému. Nejlépe vyšetřitelné jsou v oblasti krku a. carotis, na horní končetině a. brachialis, a. radialis, a. ulnaris; na dolní končetině pak a. femoralis, a. poplitea, a. tibialis posterior a anterior (a. dorsalis pedis).
- Ultrazvukové vlnění se vytváří v UZV sondě, vzniká piezoelektrickým efektem při rozkmitání krystalů střídavým napětím o vhodné frekvenci (nejčastěji od 2-15 MHz, představuje 2-15 milionů kmitů za 1s).
- Vzniklé vlnění vstupuje do tkání a šíří se v nich jako podélné vlny. Molekuly do nich vlnění naráží a jeho energii předávají – děje se tak ve dvou fázích – kompresivní při zahušťování molekul a relaxační návrat do původního stavu (při frekvenci 5 MHz se tyto fáze vystřídají pět milionkrát za jednu sekundu). Prostředí, kterým vlnění prochází, klade odpor = bioimpedance. Část vlnění se odráží od rozhraní tkáně o různé impedanci, část se ohýbá do jiných směrů, část se rozptýlí do okolí a zbytek se pohltí do tkáně při současném odevzdávání energie ve formě tepla.
- Pro diagnostiku se používá ta část vlnění, která se odráží zpět k sondě, z níž bylo vlnění vysláno. Odražené vlny jsou opět registrované v sondě (vysílání vlnění je jen 1% práce sondy, zbytek času je pro registraci) – opět piezoelektrický jev – krystaly v sondě jsou deformovány odraženými vlnami a generují impulzy, které jsou počítačem přístroje dále zpracovány – zesíleny a zobrazeny na monitoru v různých stupních šedi v závislosti na intenzitě odrazu (čím větší intenzita odrazu tím je užito světlejšího odstínu; u každého odrazu je zároveň zjištěno časové zpoždění, s nímž se do sondy vrací a z něhož je vypočteno, z jaké hloubky se odráží – odrazům odpovídající stíny šedé jsou umístěny na obrazovce na svislé ose.
- Vzniká tak dvourozměrný ultrazvukový obraz (B-mode)

# Dopplerův princip

- Dvourozměrný ultrazvukový obraz (B-mode) je dále kombinován s měřením rychlostí krevního toku v cévě (PW pulsed wave) - vžilo se označení duplexní sonografie. Poté se přidalo barevné dopplerovské mapování (CFM - color flow mapping) a tak vznikla triplexní sonografie. Vše na základě:

Dopplerovského jevu - pan Johan Christian Doppler (1803-1853) - profesor na pražské polytechnice

- který je založen na registraci pohybujících se částic krve
- Dopplerův princip: pohybuje-li se zdroj akustického vlnění o stálém kmitočtu přímočaře vůči stacionárnímu pozorovateli, pak platí, že pokud se zdroj zvuku přibližuje, je frekvence zvuku vnímána jako vyšší (než je skutečně vysílaná) a pokud se od pozorovatele vzdaluje, je frekvence vnímána jako nižší.
- Tento princip platí i naopak: jeli stacionární zdroj vlnění a pohybuje se reflektor, který zvuk odráží (tj. krevní tok v cévě)
- Vypočítané rychlosti krevních toků lze zachytit dvěma způsoby: spektrálním (pulse wave doppler) nebo barevným (color flow mapping) záznamem

# ultrazvukové měření tloušťky stěny arteria carotis

- carotid intima-media thickness (CIMT) se používá k doplnění rizikových faktorů kardiovaskulárních onemocnění spojených s aterosklerózou a predikci kardiovaskulárního onemocnění. Hodnoty CIMT se mění s věkem, kouřením, krevním tlakem, diabetem mellitem a s krevní hladinou lipidů. CIMT má vztah ke kardiovaskulární mortalitě a morbiditě. Jedná se o neinvazivní nebolestivou metodu vyšetření. U vyšetření je nutno dbát na to, aby nebyl na karotidy (karotický sinus) vyvíjený nadměrný tlak, který by mohl způsobit bradykardii a hypotenzi.
- Stěna tepny se skládá ze tří vrstev (adventitia, media, intima). Při B zobrazení dostaneme dvourozměrný obraz tvořený těmito vrstvami, které se odlišují svou akustickou impedancí.
- Měření se provádí 5 – 10mm proximálně od karotické bifurkace v a.carotis communis . K vyšetření používáme lineární ultrazvukovou sondu s frekvencí přibližně 7 MHz. Na sondu vyvíjíme přiměřený tlak (nebezpečí vagové reakce). Zobrazená stěna je od sondy: adventitia, media, intima, pak je lumen cévy a znovu intima, media, adventitia. Sondou detekujeme požadovaný úsek karotidy a obraz zmrazíme. Funkcí měření vzdálenosti změříme komplex intima-media. Hodnotu zaznameneáme.
- pato/fyziologické hodnoty: normální horní meze je 0,8 až 1,0 mm dle věku a pohlaví (viz tabulka níže), jako aterosklerózu označujeme hodnoty nad 1,2 - 1,5 mm.

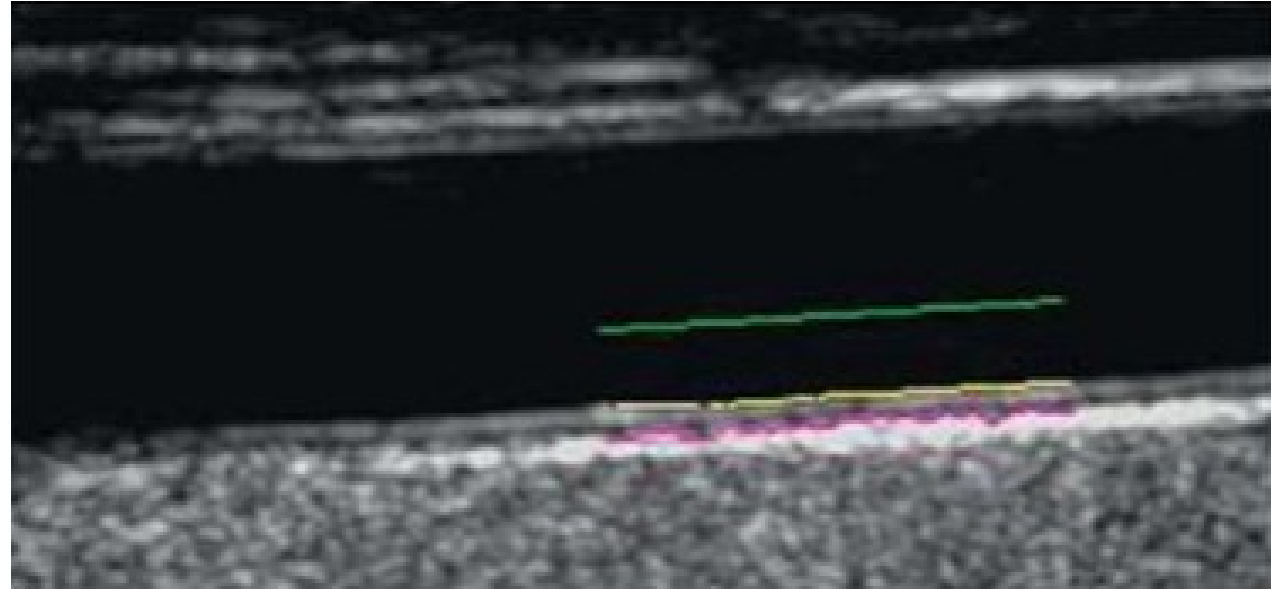
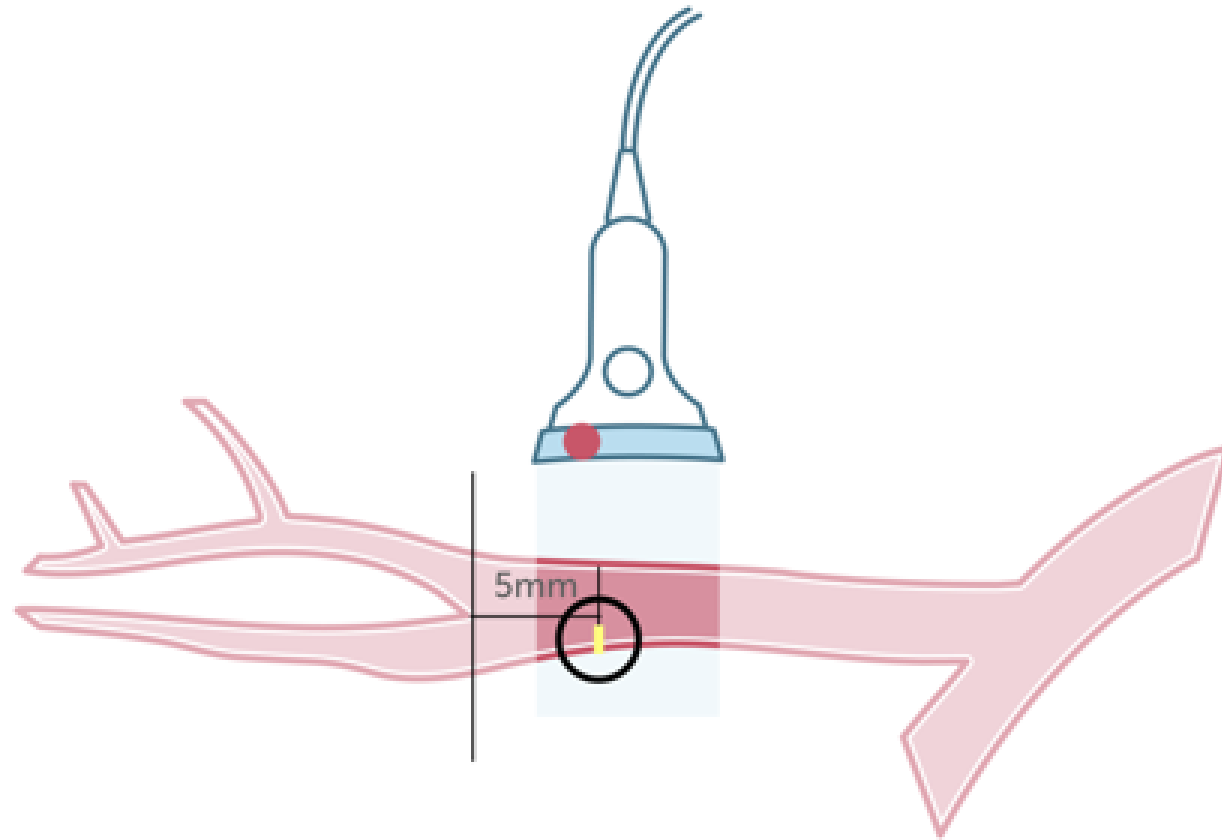


Figure 1. Intima-media thickness (IMT) definition – IMT is measured as the distance between lumen-intima (yellow line) and media-adventitia (pink line) interfaces.



IMT Where IMT. This illustration shows the region where the measurements of the intima media thickness should be performed. The measurement should be obtained 5mm from the bifurcation. Ideally both the posterior and the anterior wall should be measured

**A right**

<b>Age</b>	<b>P25</b>	<b>P50</b>	<b>P75</b>
Men <30	0.39	0.43	0.48
Men 31-40	0.42	0.46	0.50
Men 41-50	0.46	0.50	0.57
Men >50	0.46	0.52	0.62
Women <30	0.39	0.40	0.43
Women 31-40	0.42	0.45	0.49
Women 41-50	0.44	0.48	0.53
Women >50	0.50	0.54	0.59

**B left**

<b>Age</b>	<b>P25</b>	<b>P50</b>	<b>P75</b>
Men <30	0.42	0.44	0.49
Men 31-40	0.44	0.47	0.57
Men 41-50	0.50	0.55	0.61
Men >50	0.53	0.61	0.70
Women <30	0.30	0.44	0.47
Women 31-40	0.44	0.47	0.51
Women 41-50	0.46	0.51	0.57
Women >50	0.52	0.59	0.64