

Epitelová tkáň

2023

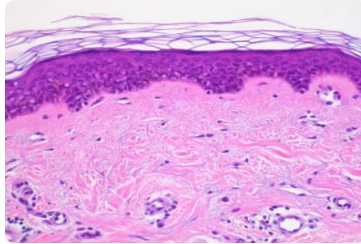
20 μ m

A histological micrograph showing a cross-section of stratified epithelial tissue. The tissue consists of multiple layers of cells. The outermost layer is the most densely packed, with cells showing a high nucleus-to-cytoplasm ratio and dark, stained nuclei. The underlying layers are less densely packed and show more cytoplasm. The overall structure is characteristic of stratified squamous or stratified columnar epithelium. A scale bar in the bottom left corner indicates 20 micrometers.

KLASIFIKACE TKÁNÍ

Na základě morfologických a funkčních znaků


Epitelová



Kontinuální, avaskulární vrstvy buněk s různou funkcí, orientovaných do volného prostoru, se specifickými mezibuněčnými spoji a minimem mezibuněčného prostoru a ECM

Deriváty všech tří zárodečných listů

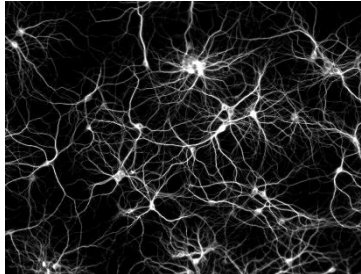
Svalová



Obsahují myofibrily → schopnost kontrakce

Derivát mezodermu - KS, myokard, mezenchymu - HS

Nervová

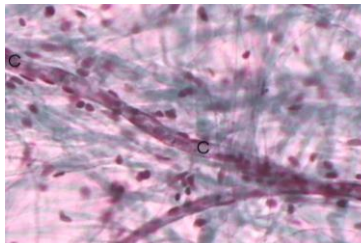


Neurony a neuroglie

Příjem a přenos elektrického vzruchu

Derivát ektodermu

Pojivová

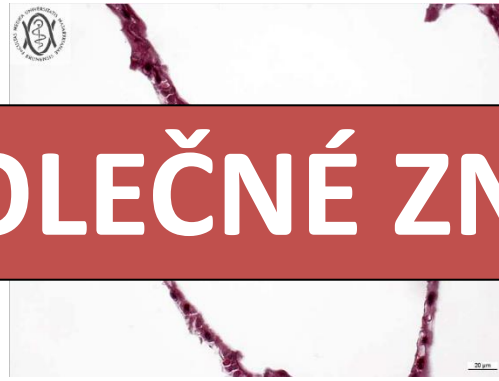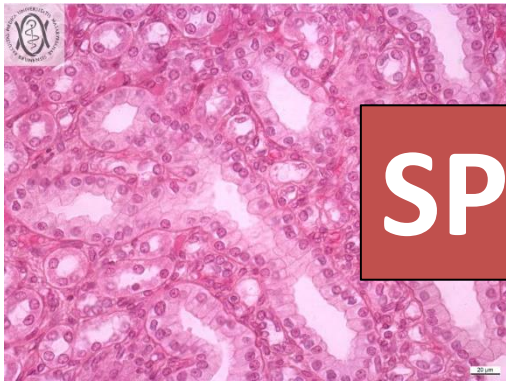
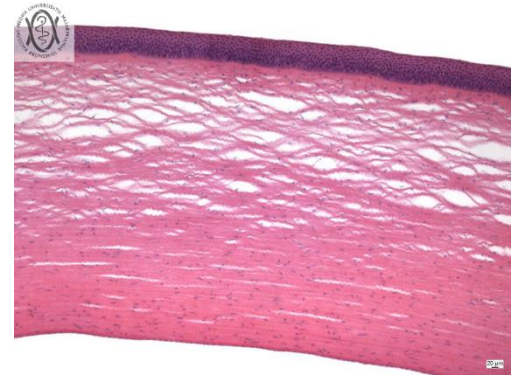
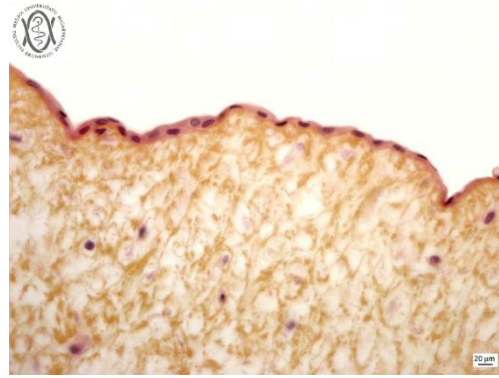
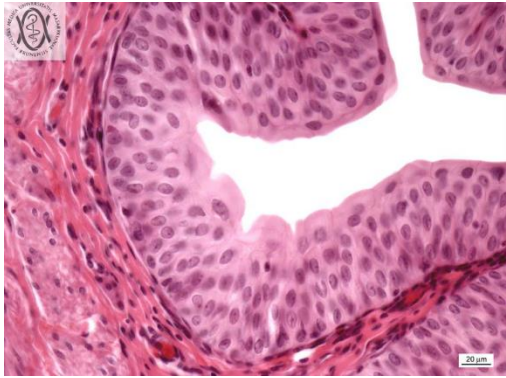


Dominantní přítomnost extracelulární matrix

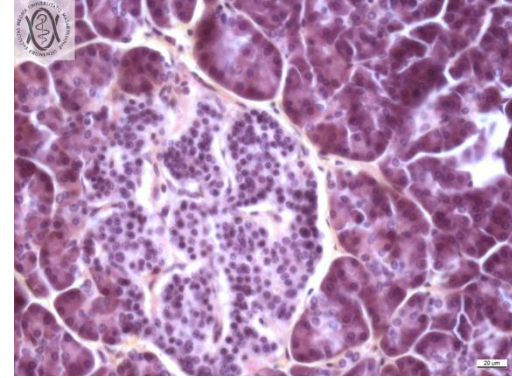
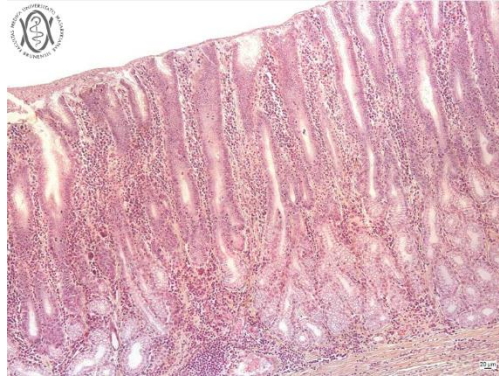
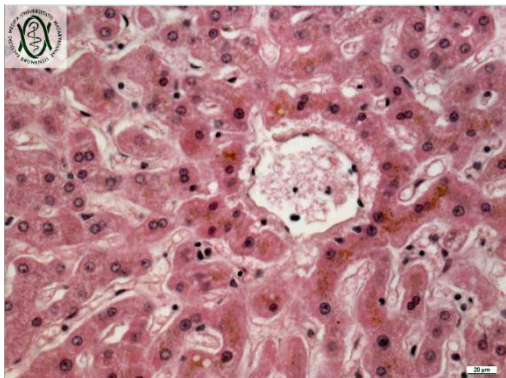
Vazivo, chrupavka, kost, tuková tkáň

Derivát zejména mezenchymu

VARIABILITA EPITELOVÉ TKÁNĚ

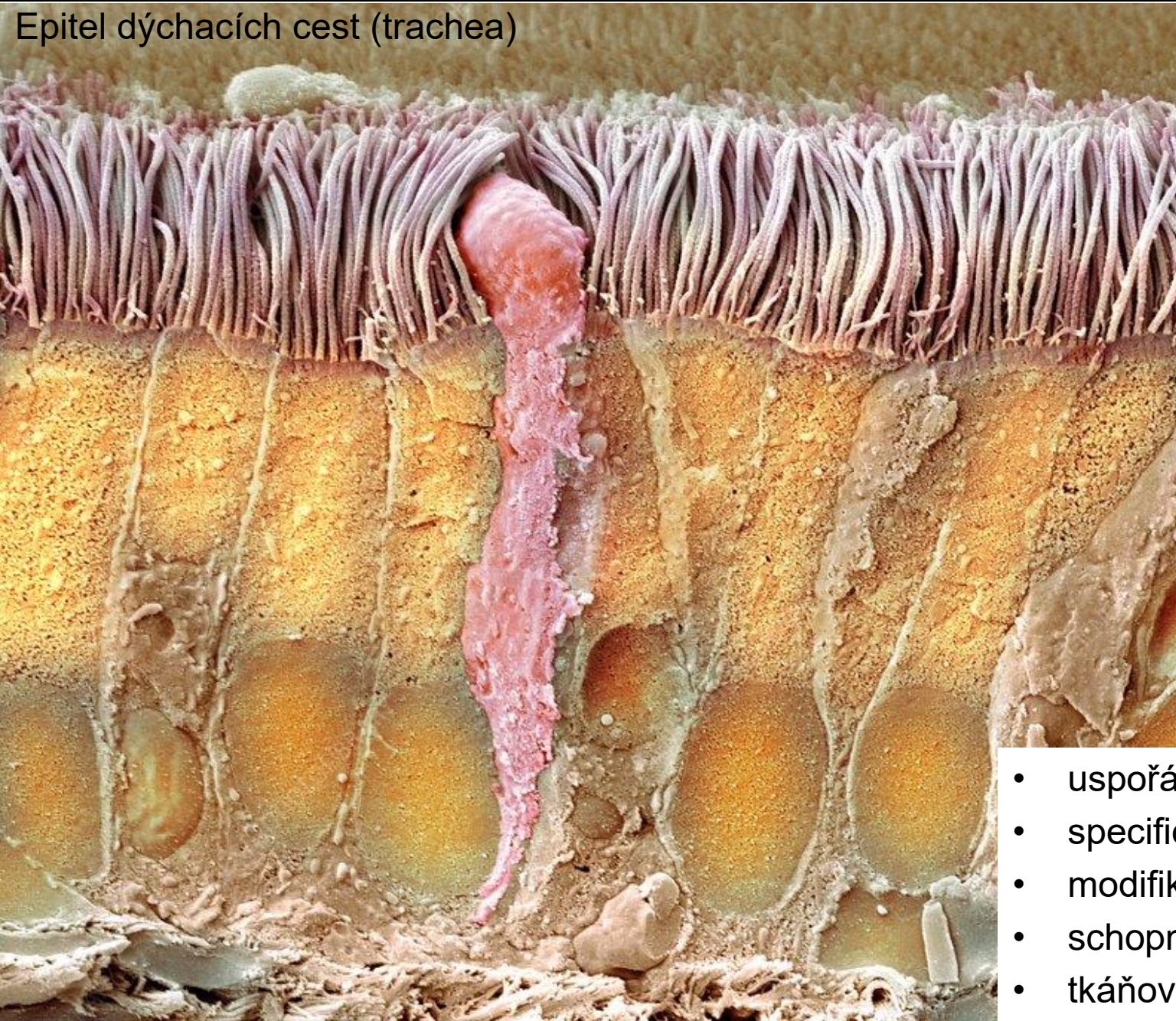


SPOLEČNÉ ZNAKY



EPITELOVÁ TKÁŇ

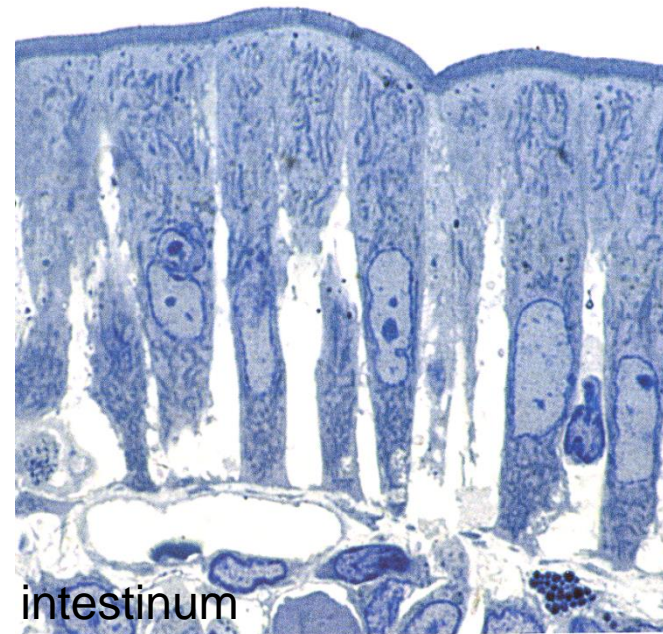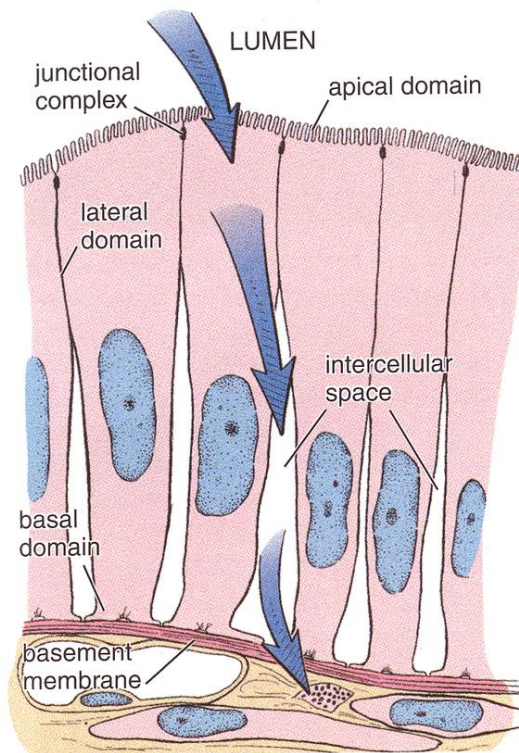
Epitel dýchacích cest (trachea)



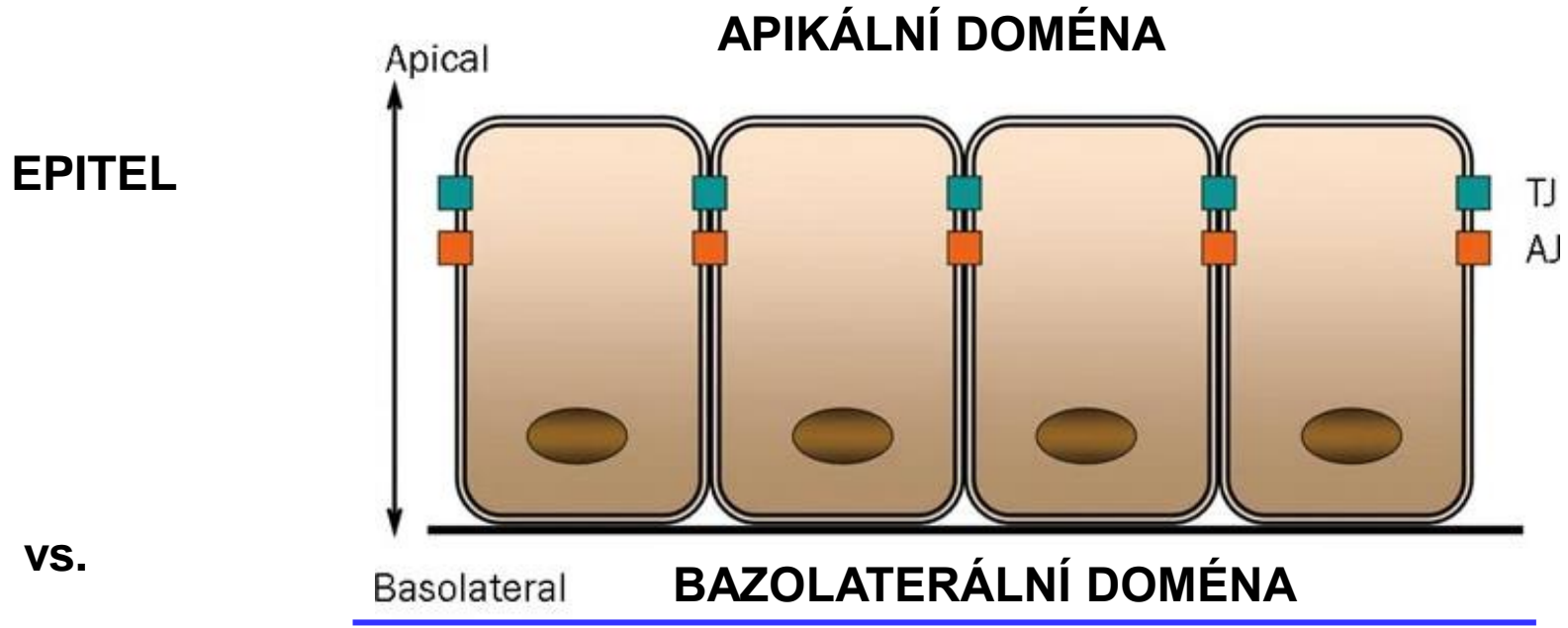
- uspořádání buněk
- specifická morfolgie
- modifikace povrchů
- schopnost adheze
- tkáňová rozhraní

OBEČNÁ CHARAKTERISTIKA (KRYCÍ) EPITELOVÉ TKÁNĚ

- Avaskulární (bez přímého cévního zásobení) – výživa z pojivové tkáně (*lamina propria*)
- Apikobazální polarizace
- Minimum mezibuněčné hmoty
- Ukotvení do bazální membrány
- Typická morfologie a **mezibuněčné spoje** (těsné, adhezní, komunikační)



POLARITA EPITELOVÝCH BUNĚK



EPITEL

Apical

APIKÁLNÍ DOMÉNA

TJ
AJ

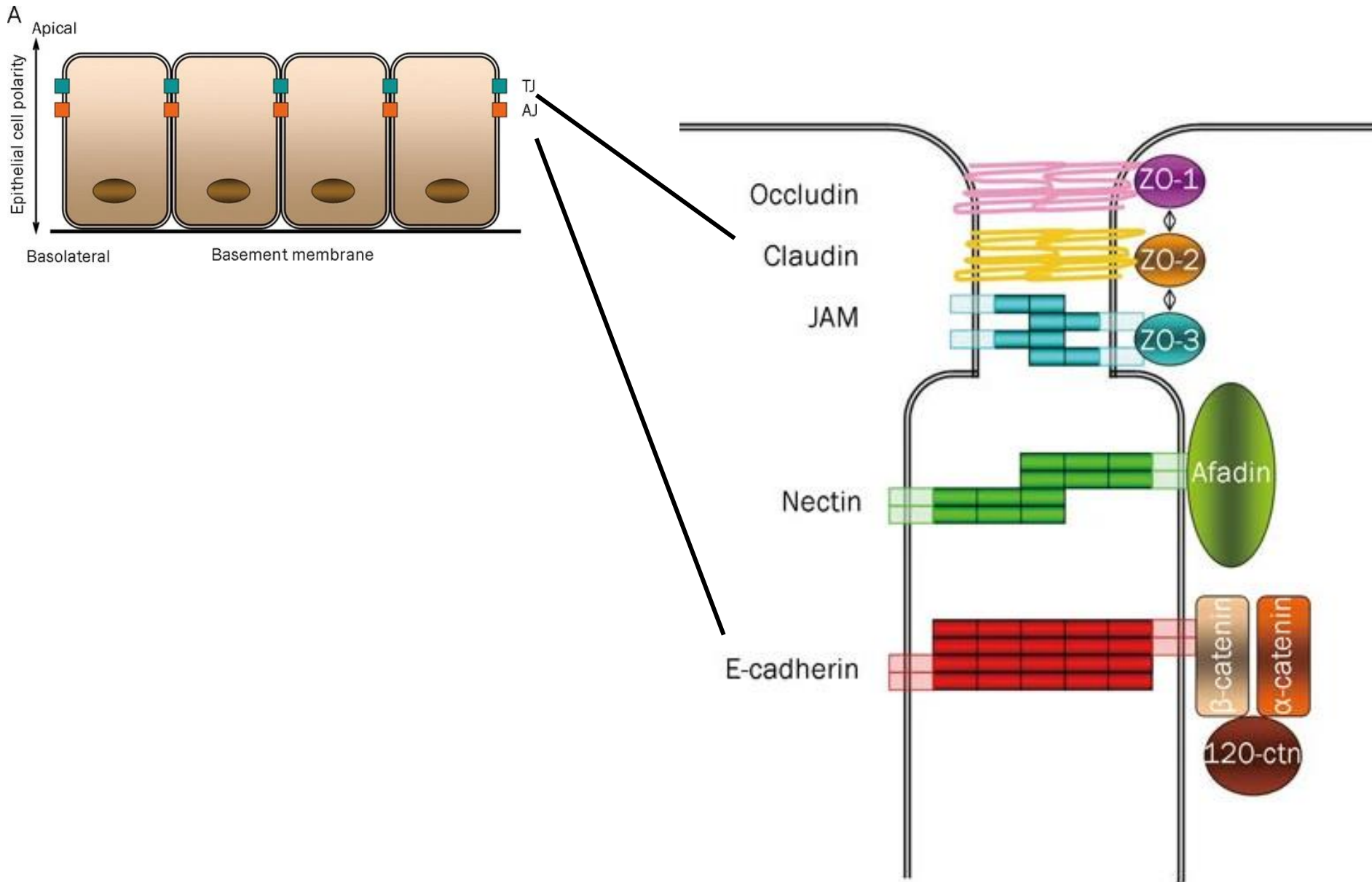
vs.

Basolateral

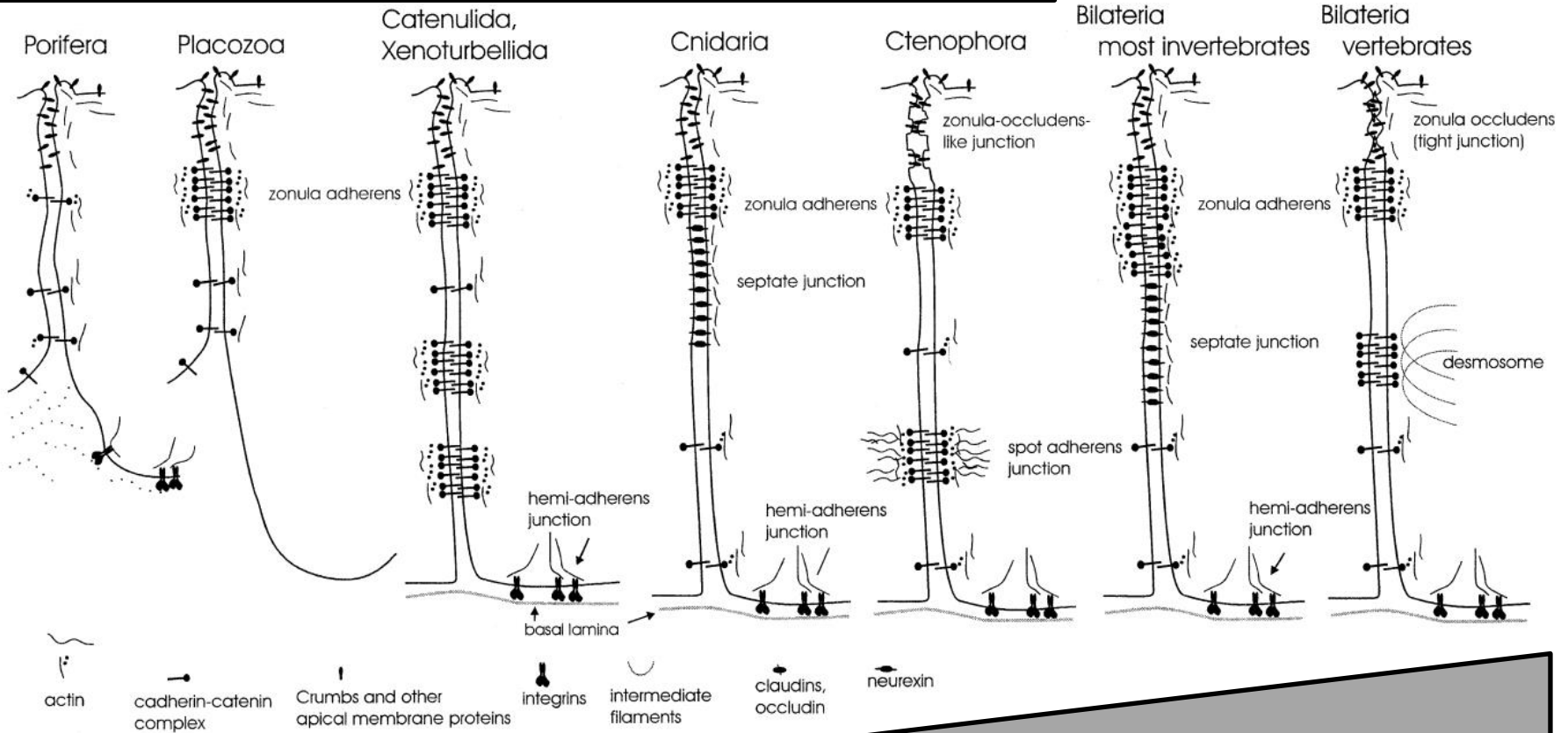
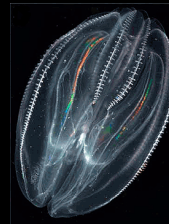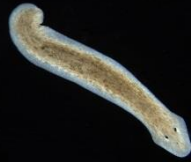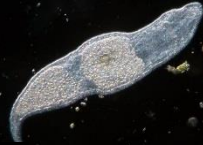BAZOLATERÁLNÍ DOMÉNA

MEZENCHYM

POLARITA BUNĚK



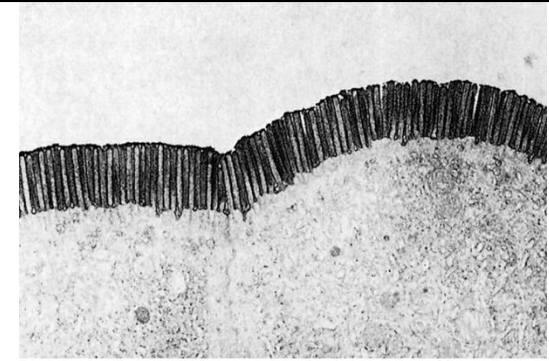
Evoluce epitelu



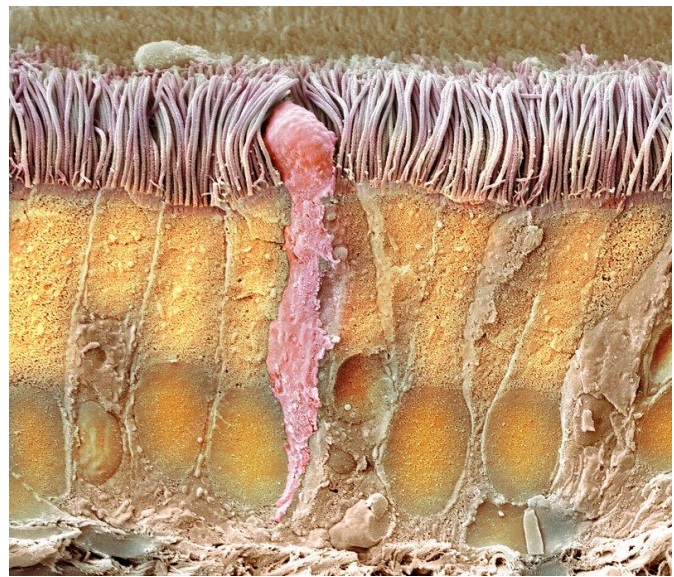
Komplexita mezibuněčných spojů

STAVBA TYPICKÉ EPITELOVÉ BUŇKY

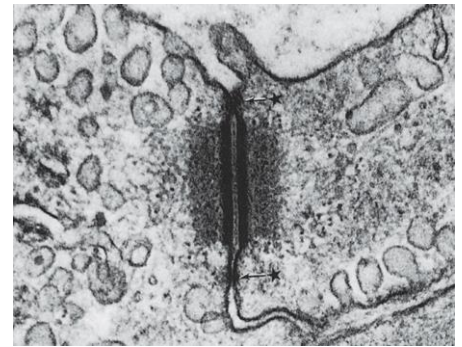
Apikální povrch



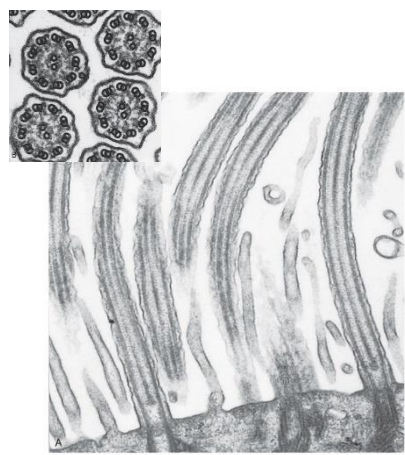
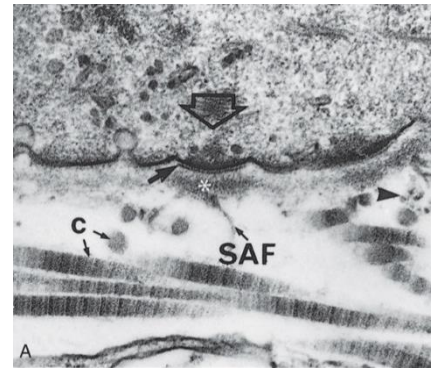
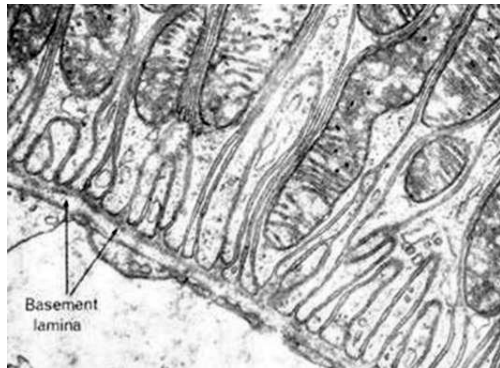
Laterální povrch



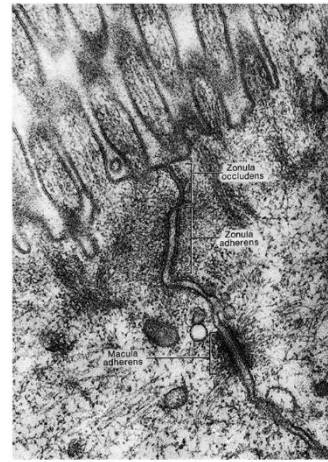
Laterální povrch



Bazální povrch



From Lesson 13, Lesson 01, Papani AA, Text Atlas of Histology, Philadelphia, WB Saunders, 1981.




MODIFIKACE BUNĚČNÉHO POVRCHU

Apikální povrch	Laterální povrch	Bazální povrch
mikroklky nepravidelné kartáčový lem žíhaná kutikula řasinky stereocilie	zonula adherens macula adherens (desmosom) zonula occludens nexus interdigitace	hemidesmosomy bazální labyrint

Viz cytologické přednášky

BAZÁLNÍ MEMBRÁNA

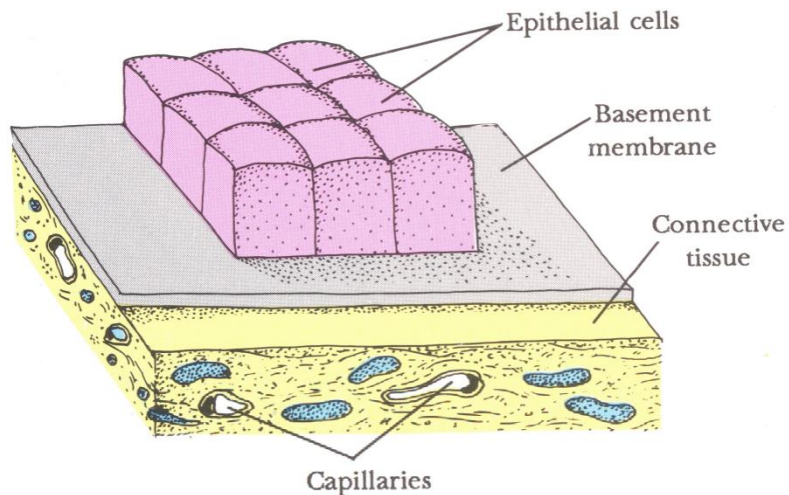


BAZÁLNÍ MEMBRÁNA

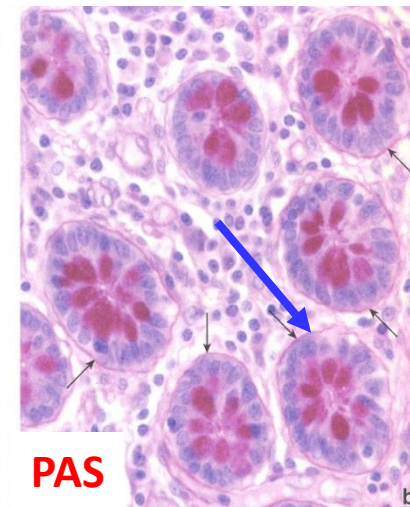
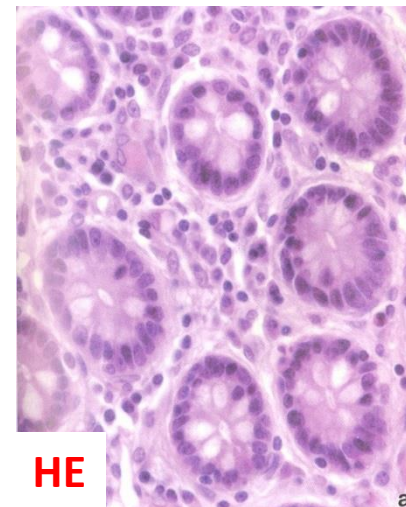
Bazální membrána je pojem světelné mikroskopie

- Vrstva **ECM**, která připojuje epitelové buňky k pojivovým tkáním
- V mikroskopu je nezřetelná, ale lze histochemicky zviditelnit některé její složky (PAS)
- Společný produkt epitelů i fibroblastů
- Selektivní bariéra - transport
- Tkáňová integrita - soudržnost epitelů

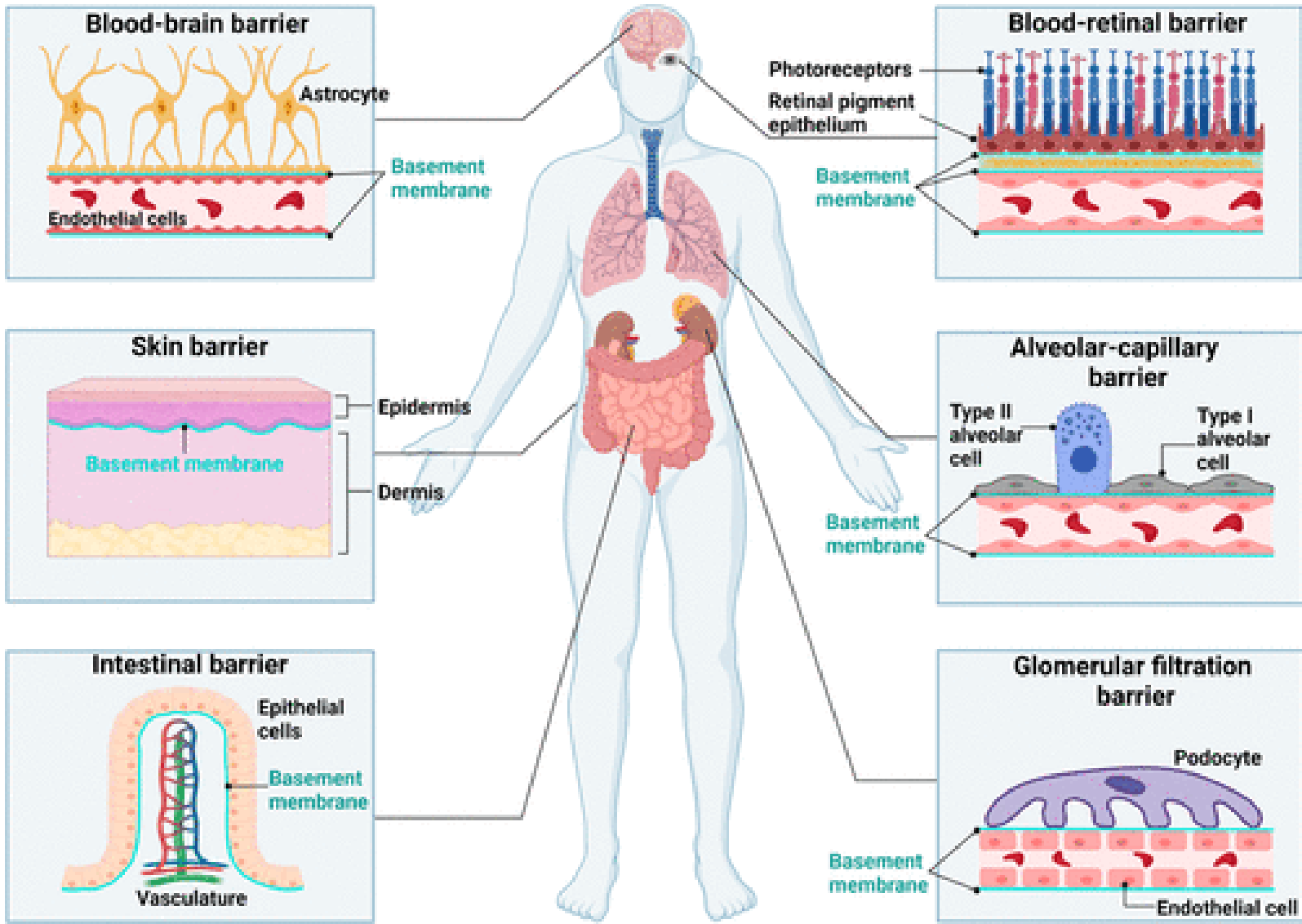
Bazální membrána = lamina basalis + lamina fibroreticularis



PAS reakce (Periodic Acid Schiff)
Průkaz polysacharidů



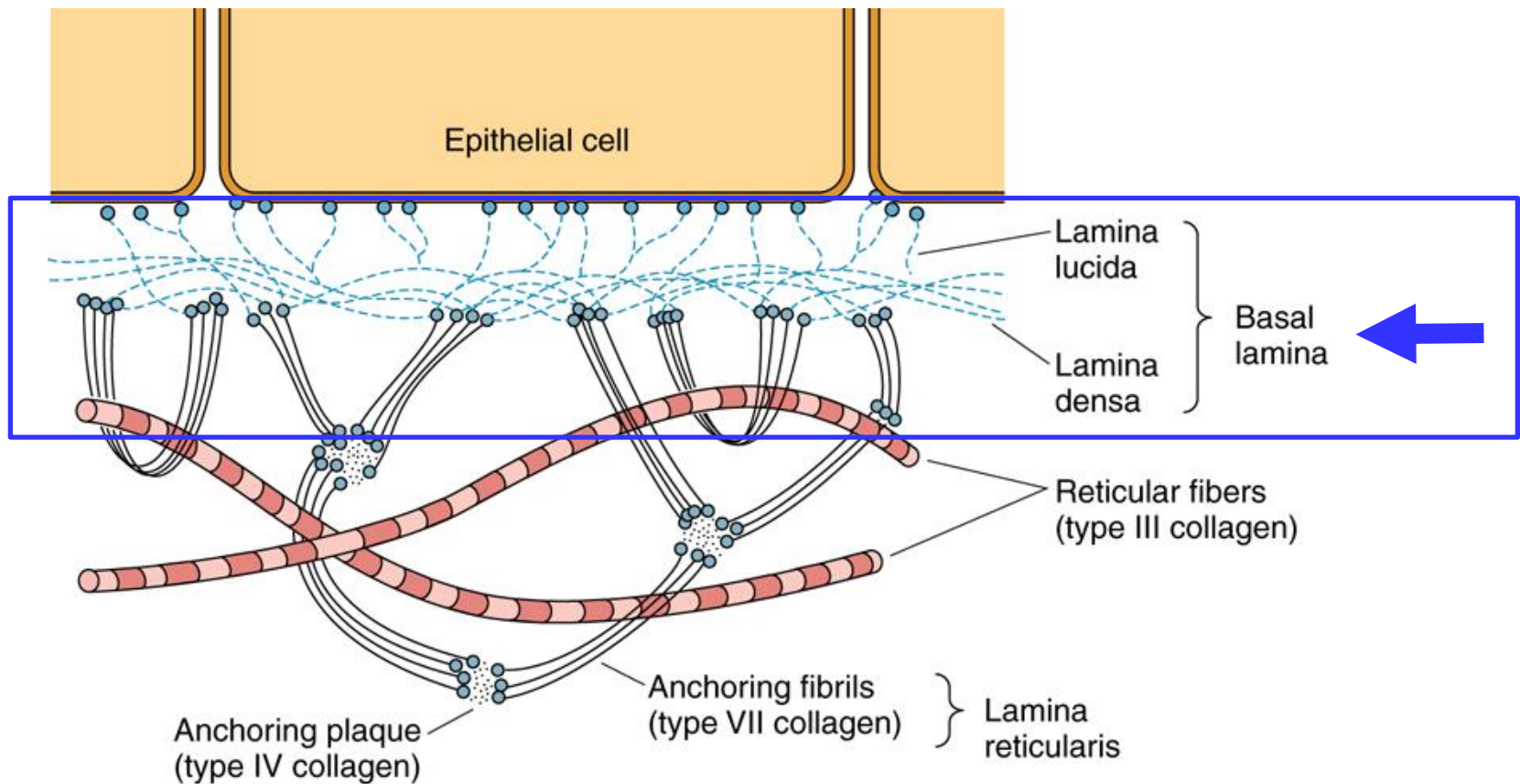
BAZÁLNÍ MEMBRÁNA



BAZÁLNÍ MEMBRÁNA vs. BAZÁLNÍ LAMINA

Bazální lamina (lamina basalis)

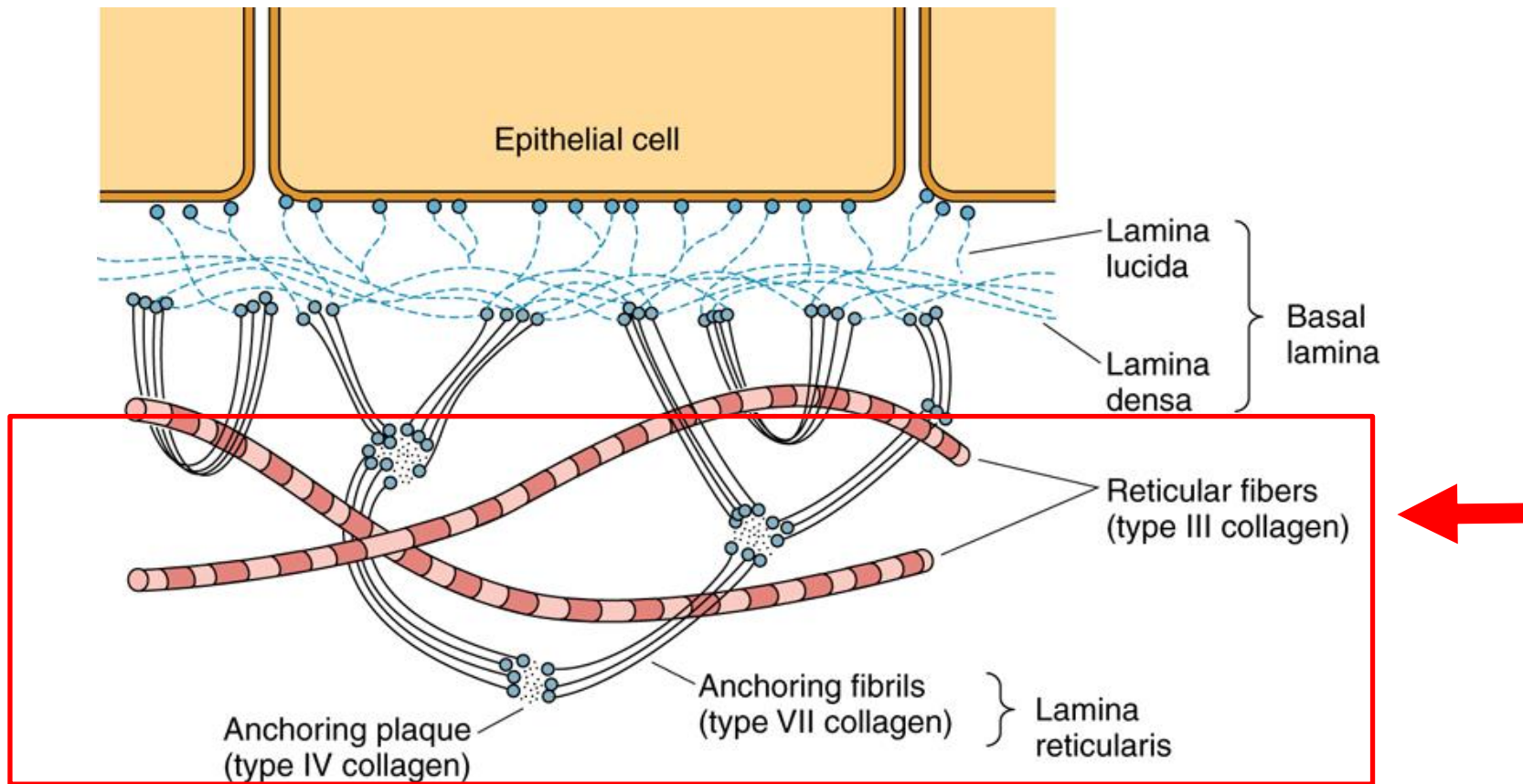
- pojem elektronové mikroskopie
- dvě vrstvy: lamina densa a lamina rara
 - lamina rara (lucida) - GAGs (zviditelní se PAS reakcí) - připojení hemidesmosomů, světlá
 - lamina densa - zejména netypické kolageny (IV), tmavá
- produkt epitelových buněk
- 50-100nm



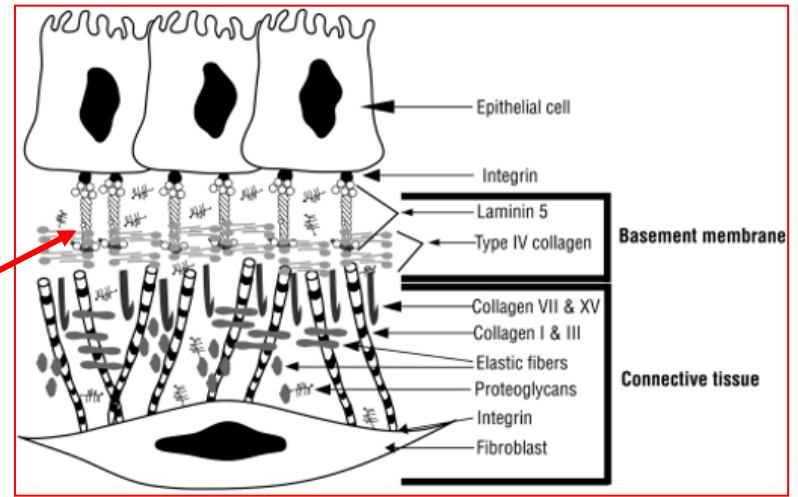
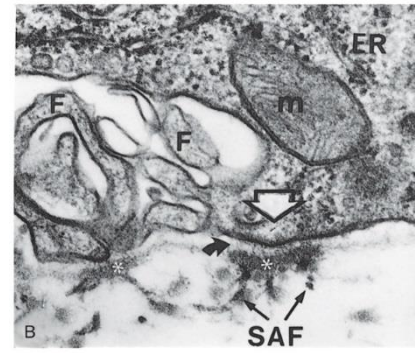
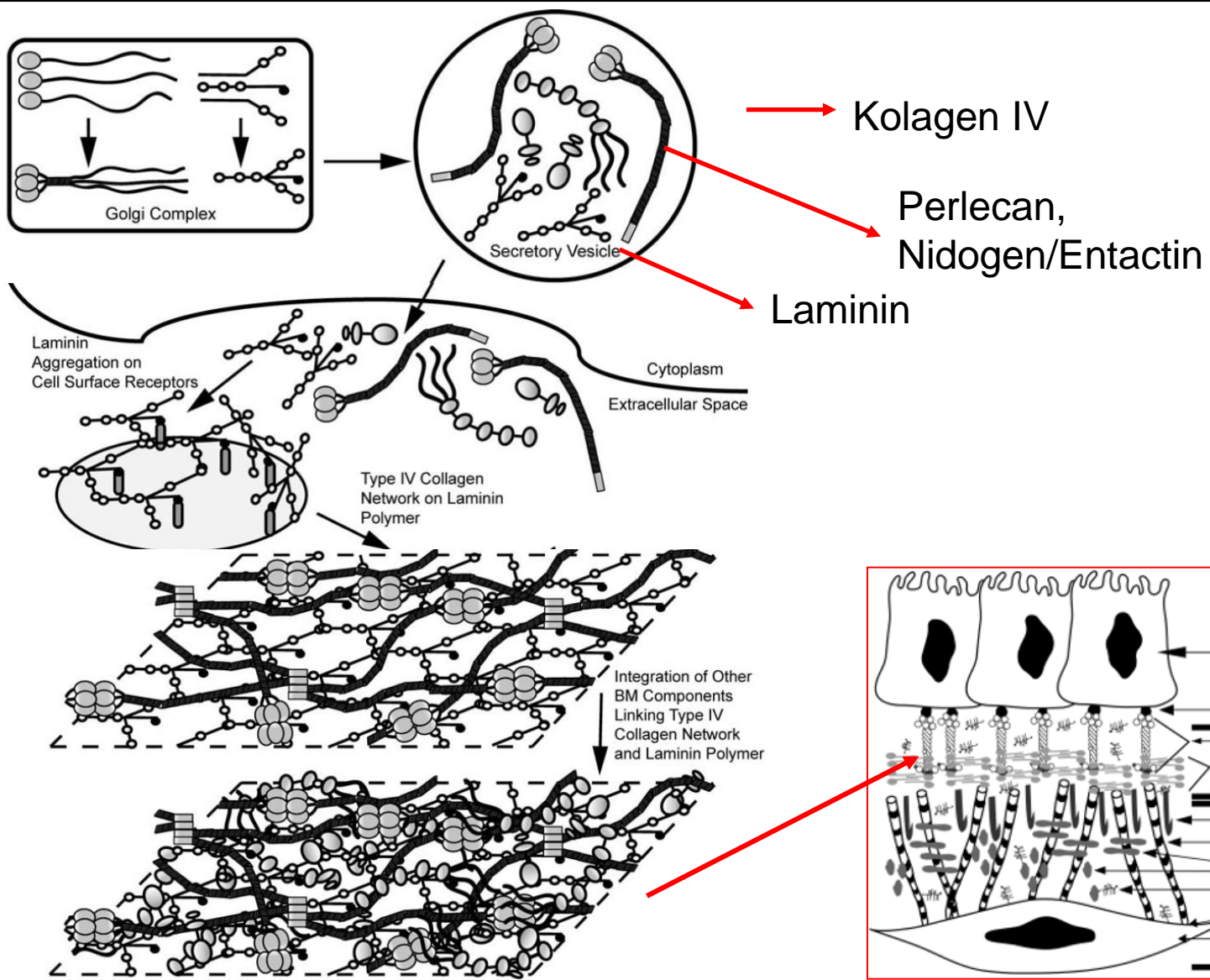
BAZÁLNÍ MEMBRÁNA vs. BAZÁLNÍ LAMINA

Lamina fibroreticularis

- pojem elektronové mikroskopie
- kolagen III a další netypické kolageny (IV, VI)
- fibrilin, elastin
- produkt vazivových buněk, navazuje na ECM vaziva

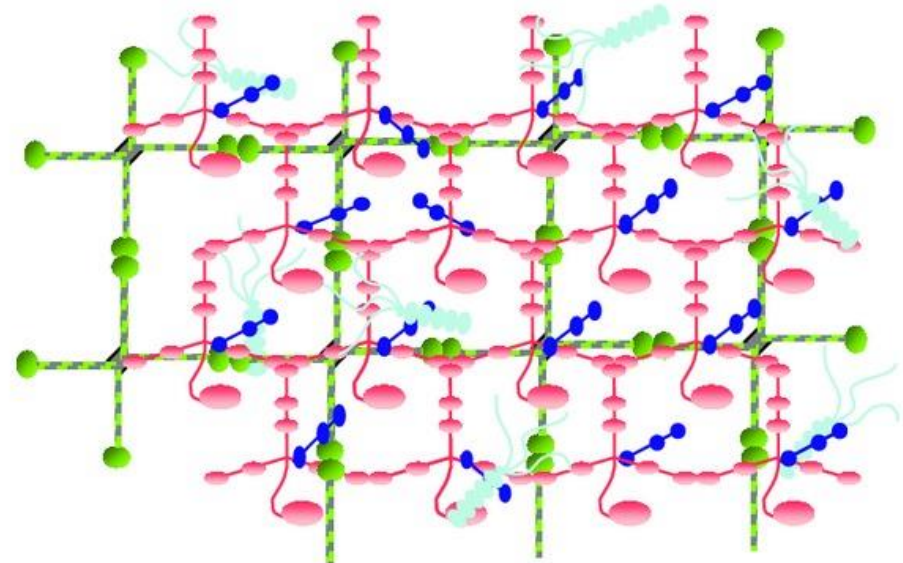
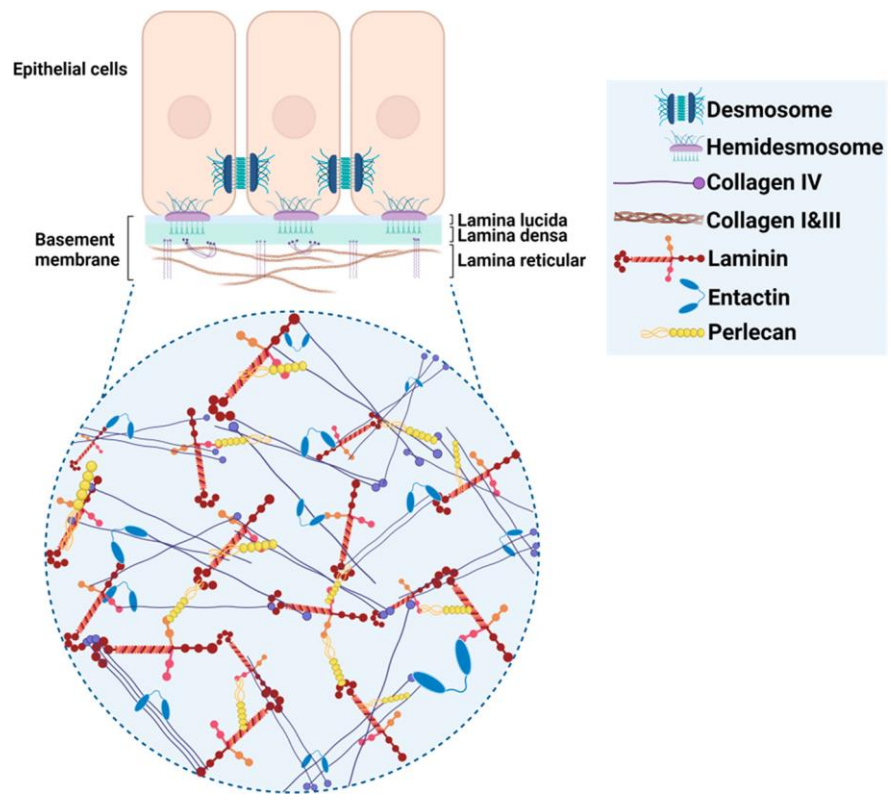


BAZÁLNÍ MEMBRÁNA JE NEOBYČEJNĚ SLOŽITÁ STRUKTURA

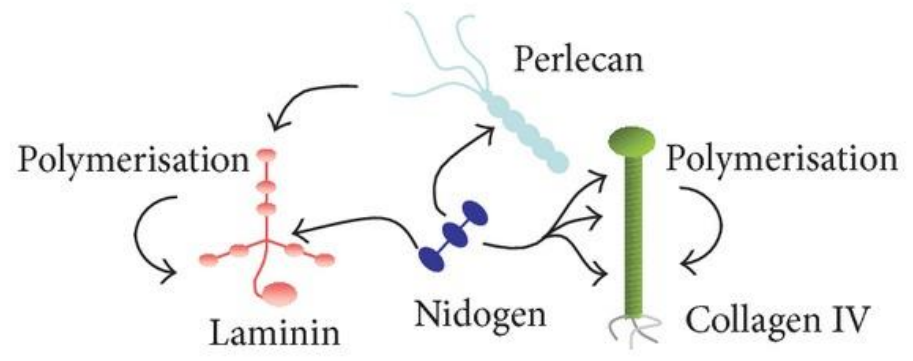


Dunsmore SE, Chambers RC, Laurent GJ. 2003. Matrix Proteins. Figure 2.1.2. In: Respiratory Medicine, 3rd ed. London. Saunders, p. 83; Dunsmore SE, Laurent GJ. 2007. Lung Connective Tissue. Figure 40.1. In: Chronic Obstructive Pulmonary Disease: A Practical Guide to Management, 1st ed. Oxford. Wiley-Blackwell, p. 467.

BAZÁLNÍ MEMBRÁNA JE NEOBYČEJNĚ SLOŽITÁ STRUKTURA

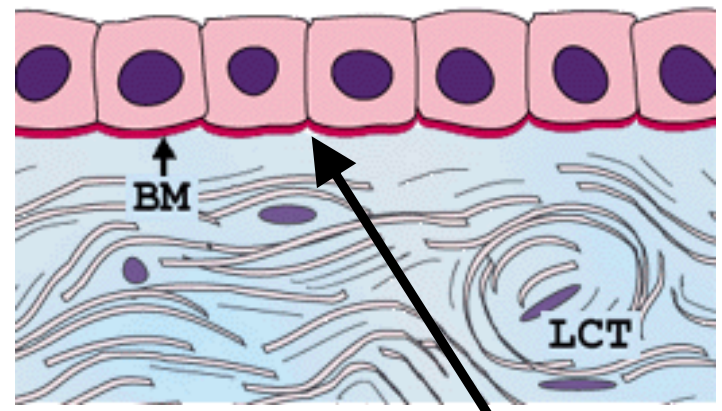
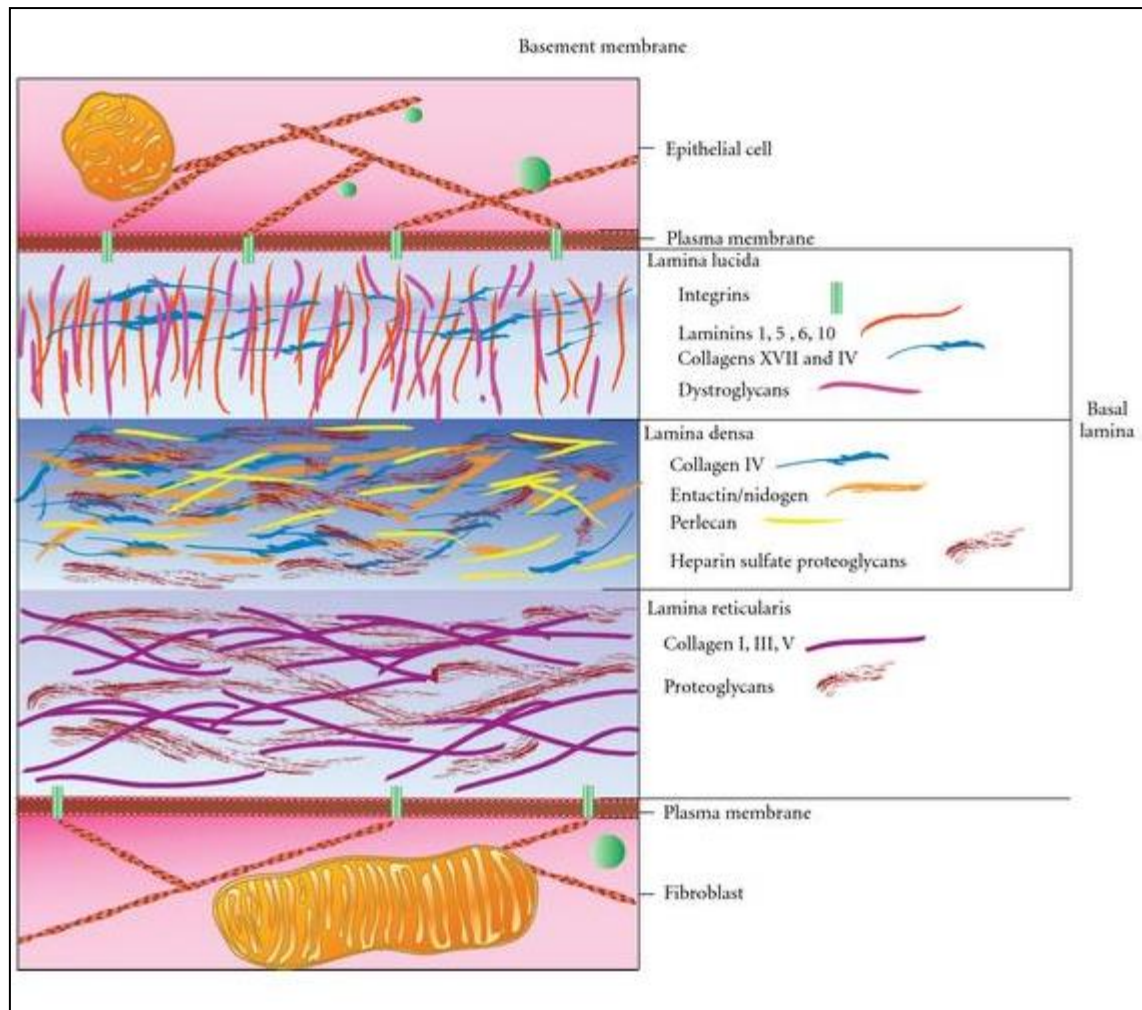


(a)



(b)

Epitelová buňka



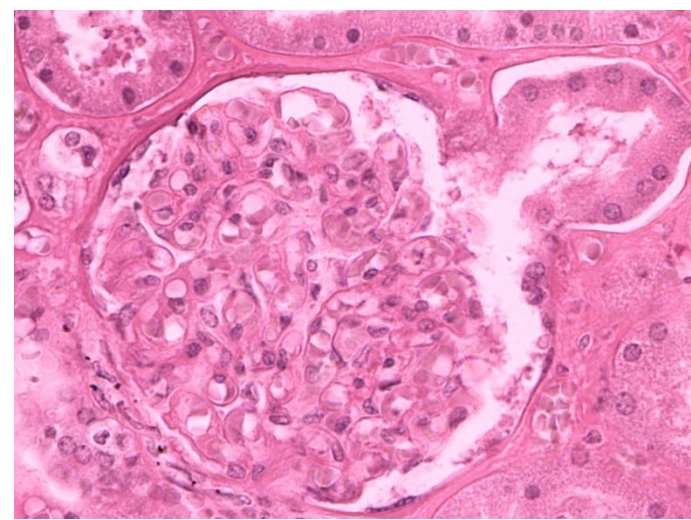
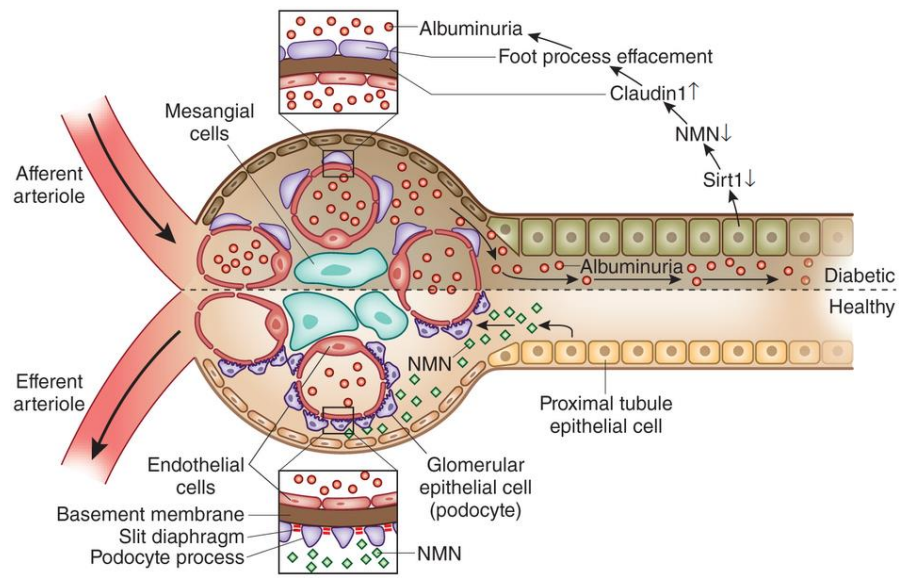
Lamina basalis

Lamina (fibro)reticularis

Bazální membrána

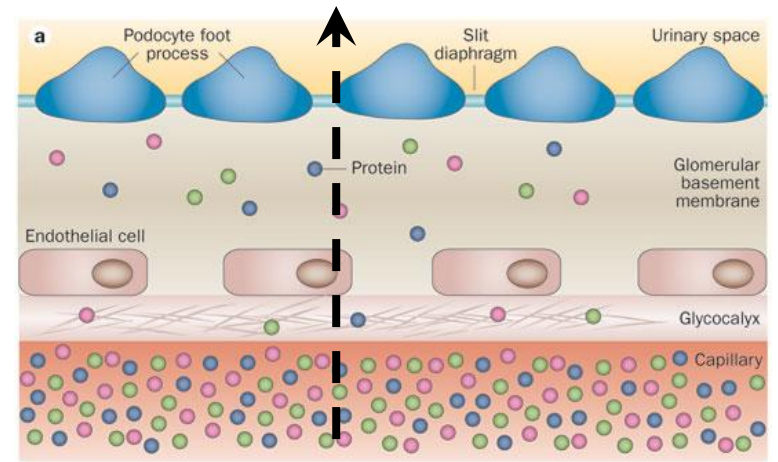

Fibroblast

PŘ. BAZÁLNÍ MEMBRÁNA V CORPUSCULUM RENIS



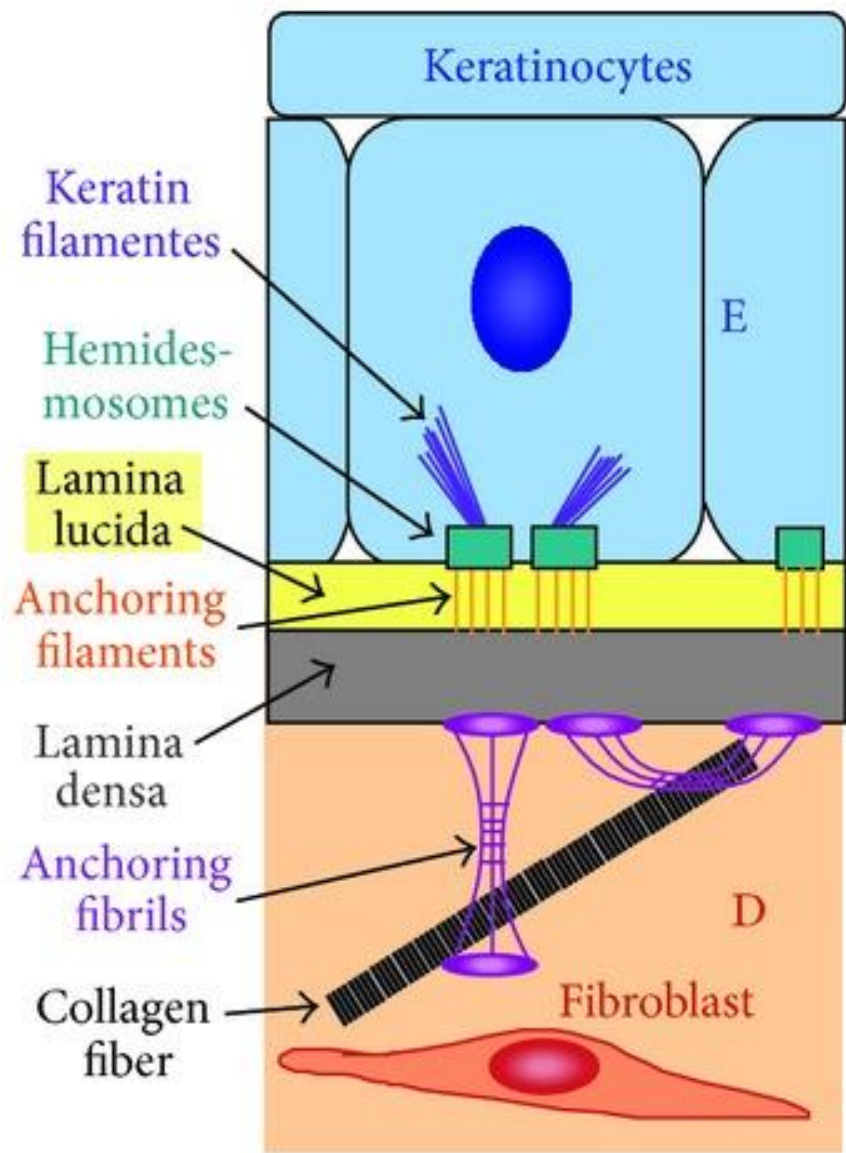
Bazální membrána v ledvinných těliscích je důležitou součástí filtrační bariéry

Moč

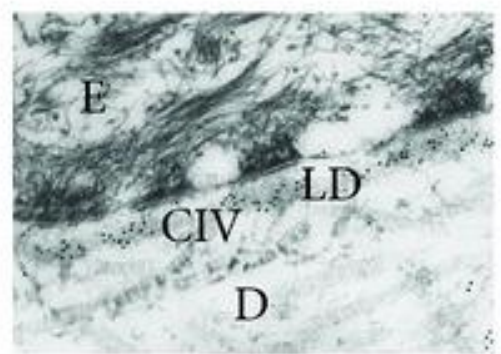


Krev

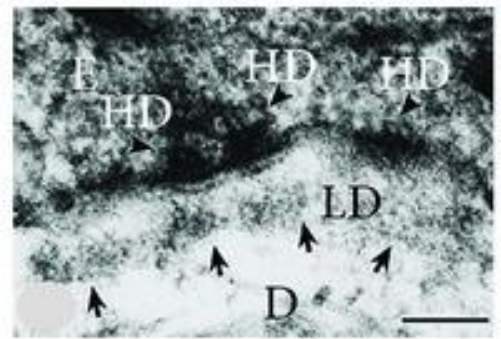
PŘ. BAZÁLNÍ MEMBRÁNA EPIDERMIS



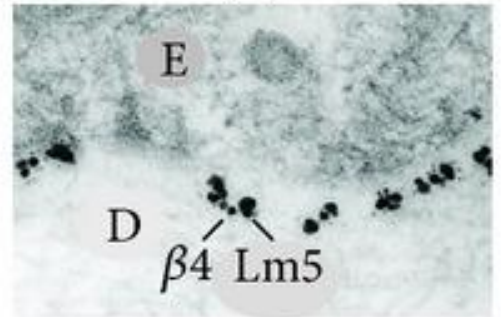
(a)



(b)

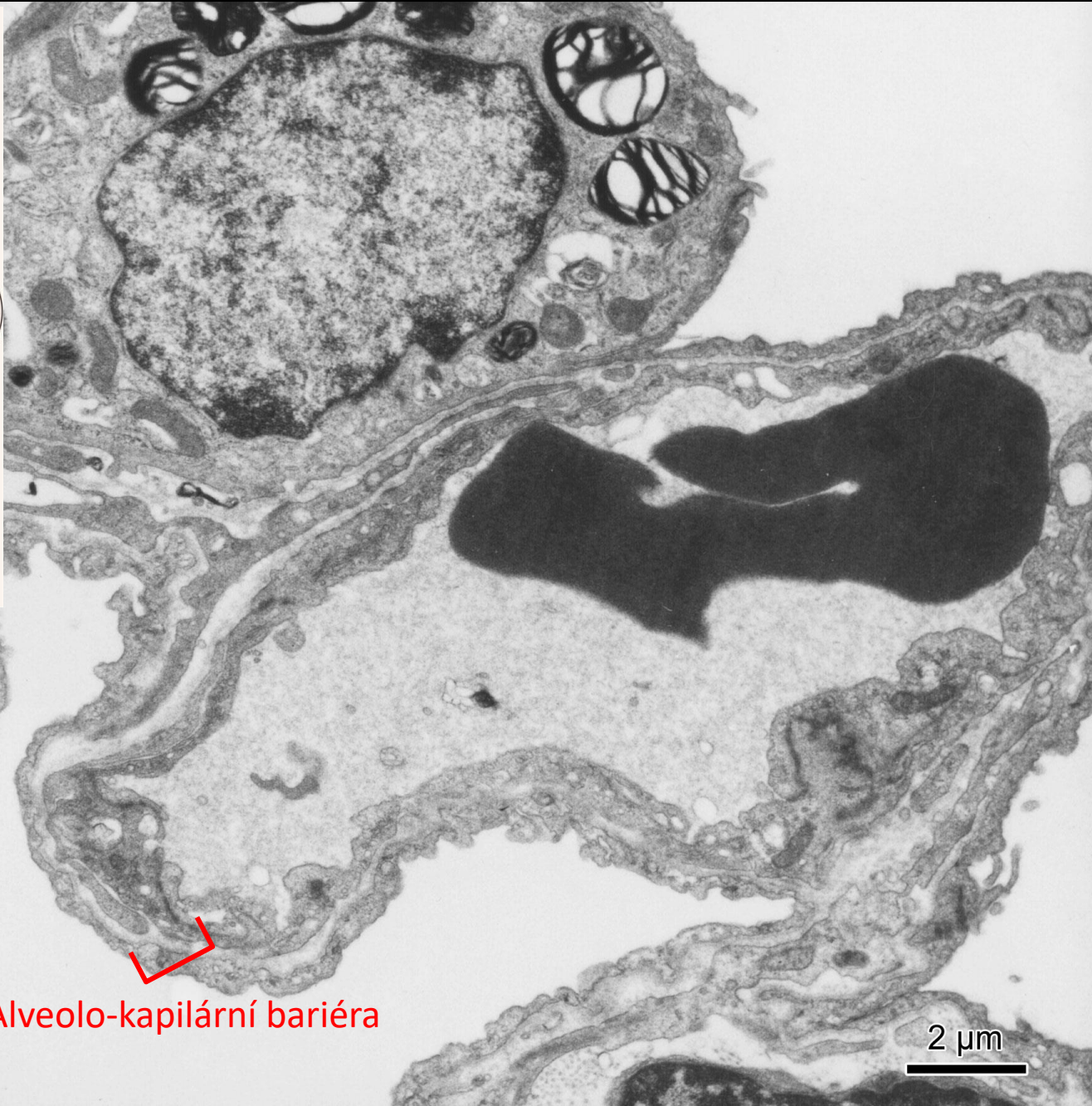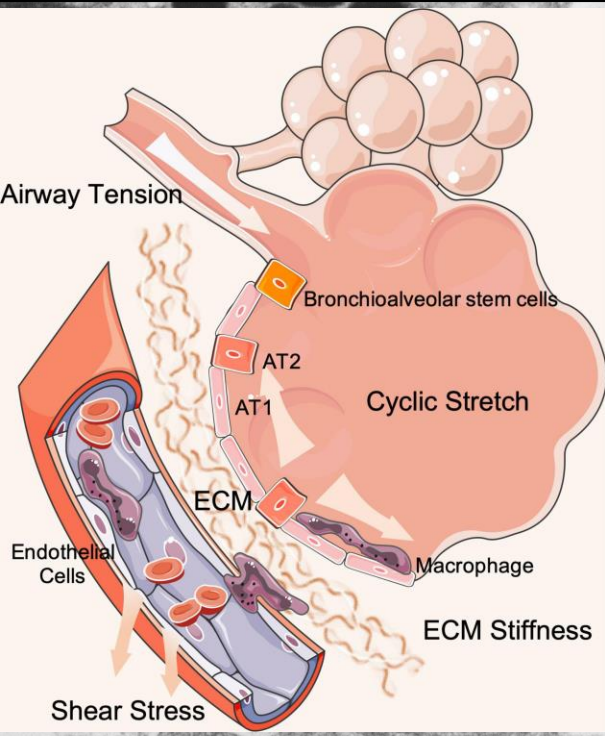


(c)

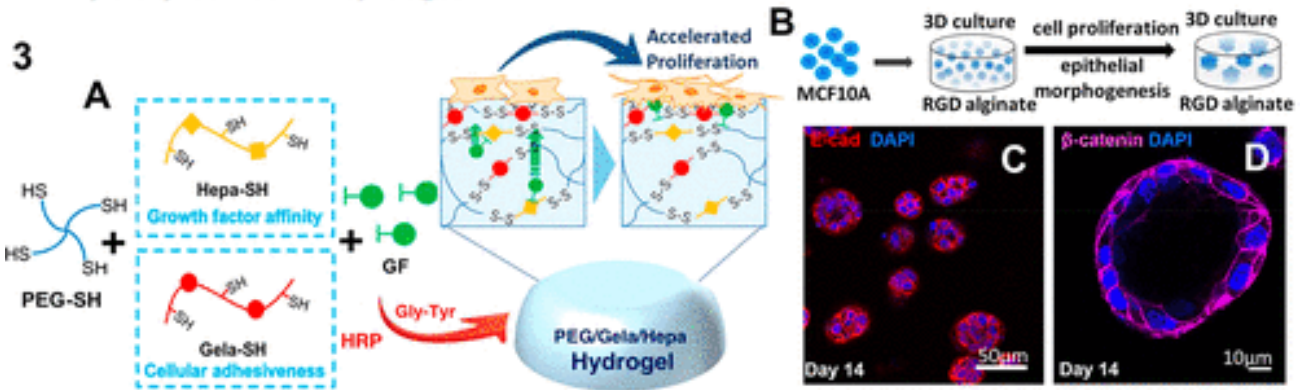
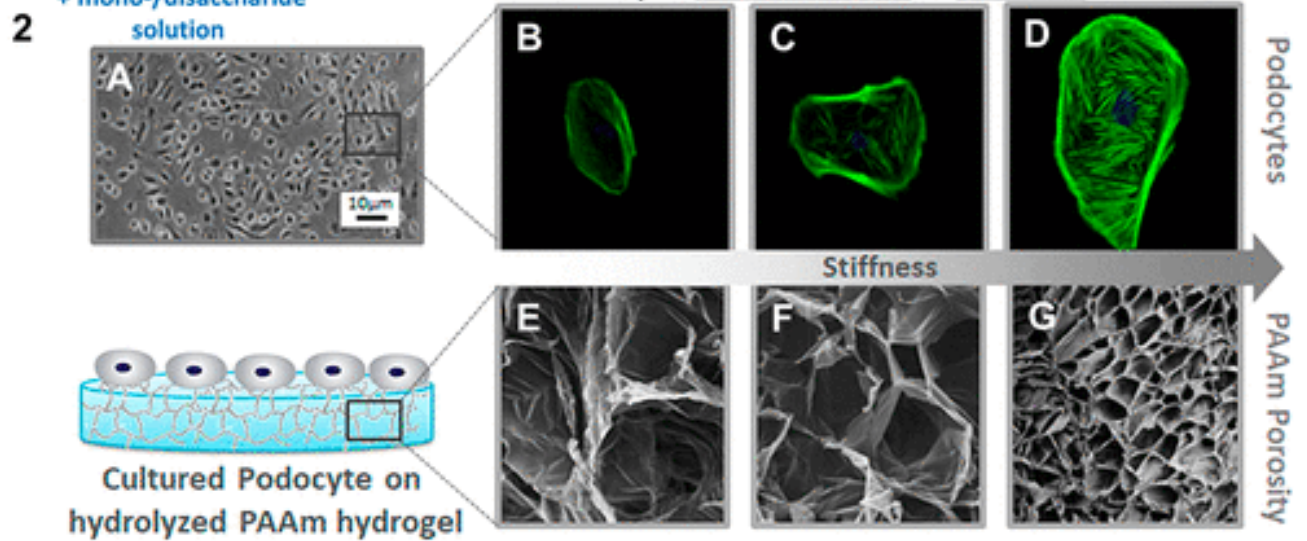
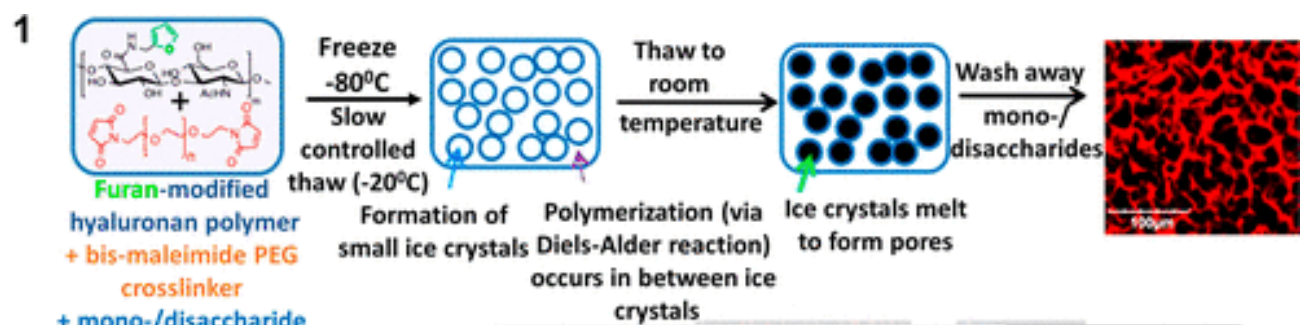


(d)

PŘ. ALVEOLOKAPILÁRNÍ BARIÉRA

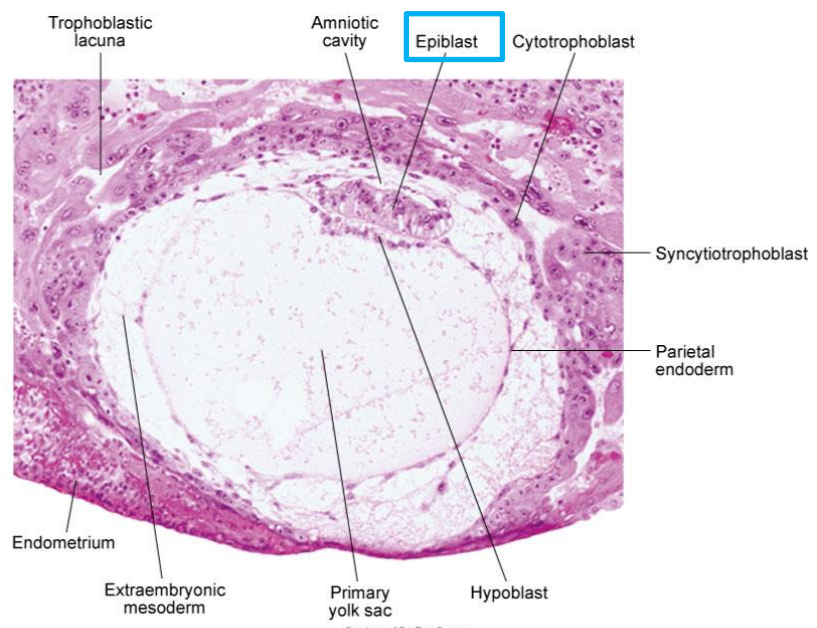
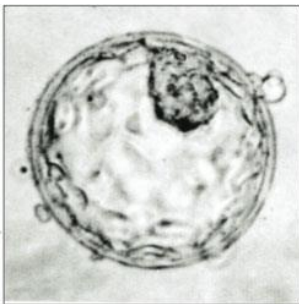

BAZÁLNÍ MEMBRÁNA A POVRCHY PRO TKÁŇOVÉ INŽENÝRSTVÍ



EMBRYONÁLNÍ PŮVOD EPITELOVÝCH TKÁNÍ

Buňky s epiteliálním fenotypem vznikají ze všech tří zárodečných listů



Courtesy of Dr. Ray Gasser.

Fig. 5-3. Digital photomicrograph of a 12-day human embryo (Carnegie No. 7700) taken just as implantation within the endometrium is completed.

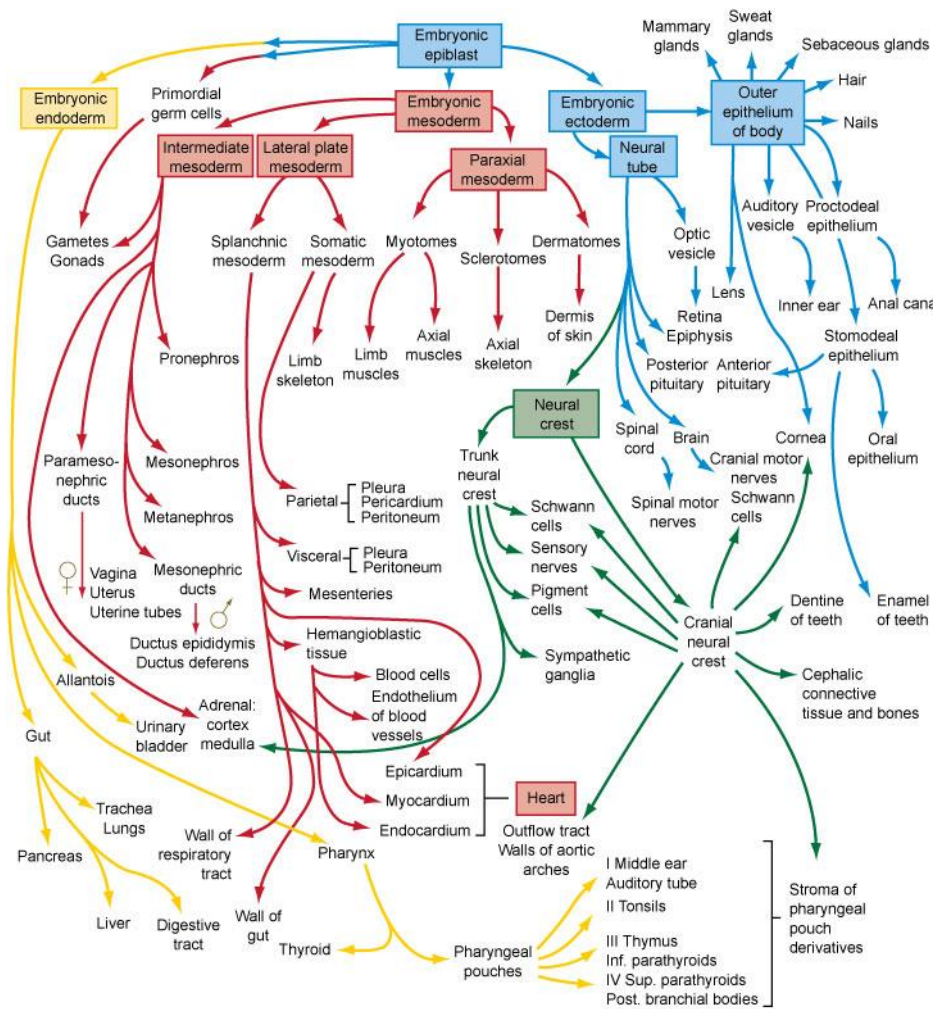


Fig. 6-27. Flow chart showing the formation of the organs and tissues of the embryo from the fundamental germ layers. The arrows are color-coded according to the germ layer of origin of the structure (see Fig. 4-1 for color code).

EMBRYONÁLNÍ PŮVOD EPITELOVÝCH TKÁNÍ

Buňky s epiteliálním fenotypem vznikají ze všech tří zárodečných listů

Zárodečný list	Epitelové deriváty
Ektoderm	<ol style="list-style-type: none">1. Pokožka (vícevrstevný dlaždicový rohovějící)2. Potní žlázy a jejich vývody (jednovrstevný a vícevrstevný kubický)3. Výstelka ústní dutiny, pochvy a análního kanálu (vícevrstevný dlaždicový nerohovějící)
Mezoderm	<ol style="list-style-type: none">1. Endotel vystýlající krevní cévy (jednovrstevný dlaždicový)2. Mezotel vystýlající tělní dutiny (jednovrstevný dlaždicový)3. Výstelky pohlavních a močových cest (přechodný, víceřadý cylindrický, jednovrstevný kubický, jednovrstevný cylindrický)
Entoderm	<ol style="list-style-type: none">1. Výstelka jícnu (vícevrstevný dlaždicový nerohovějící)2. Výstelka GIT (jednovrstevný cylindrický)3. Výstelka žlučníku (jednovrstevný cylindrický)4. GIT žlázy (játra, pankreas)5. Výstelka dýchacího traktu (víceřadý cylindrický s řasinkami, jednovrstevný cylindrický s řasinkami, kubický, dlaždicový)6. Část pohlavních a močových cest odvozená z kloaky

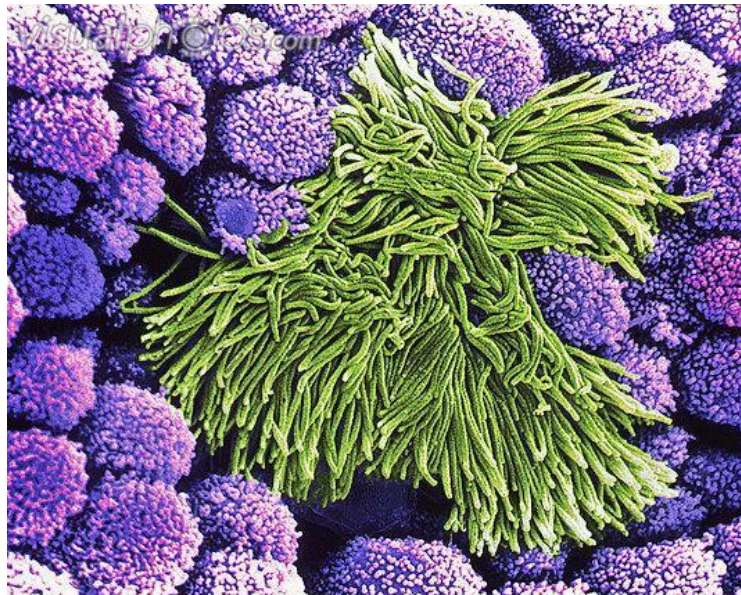
KLASIFIKACE

MORFOLOGIE

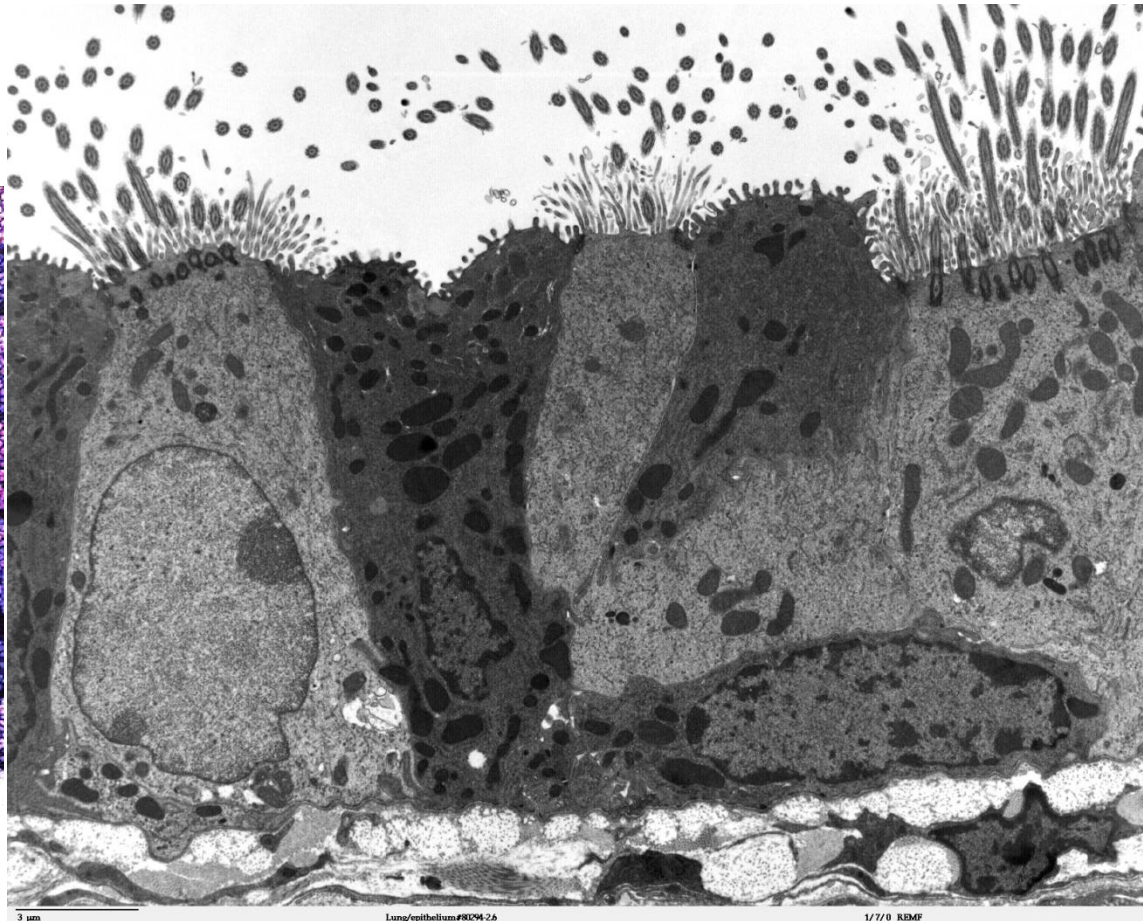
FUNKCE

KLASIFIKACE EPITELOVÝCH TKÁNÍ

- na základě **morfologie**: 1) krycí, 2) trabekulární, 3) retikulární
- na základě **funkce**: žláznový, resorpční, smyslový, respirační atd.



p580102 [RM] © www.visualphotos.com



3 µm

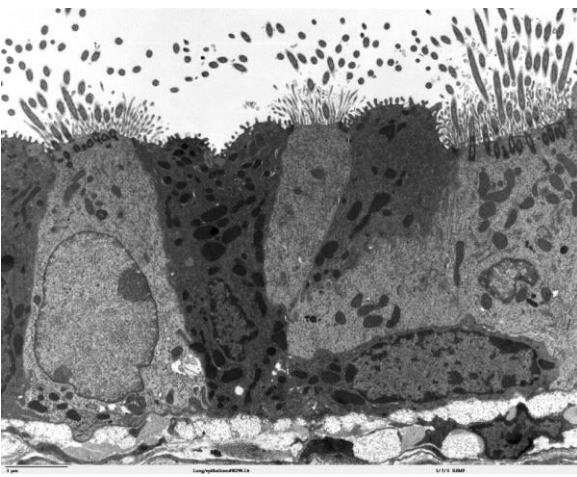
Lung/epithelium#8094-26

1/7/0 REMF

Klasifikace podle

1) morfologie

- krycí (plošné)
- trabekulární
- retikulární



2) funkce

- krycí
- žlázové
- resorpční
- smyslové
- respirační cesty
- alveolární
- zárodečný
- ...

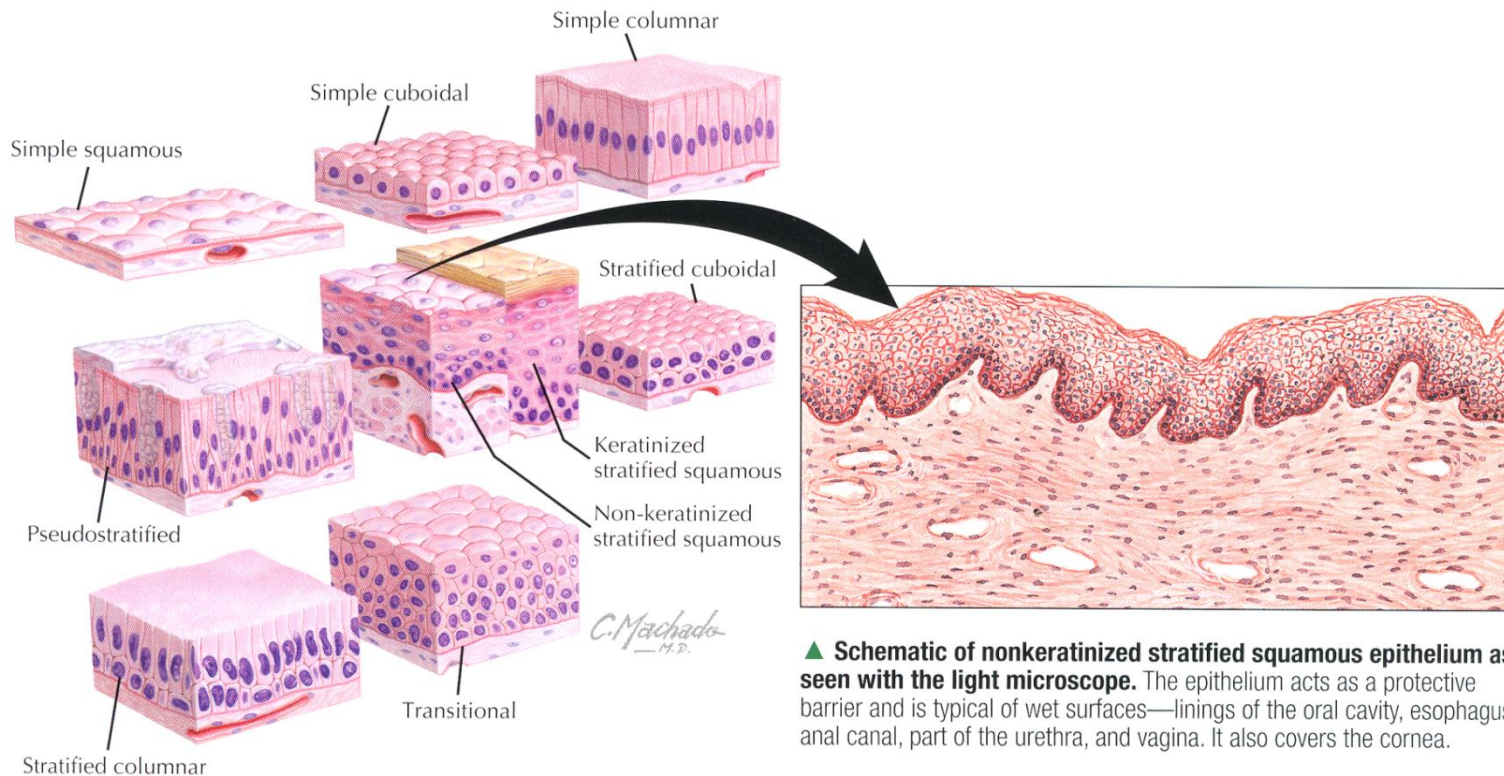
Morfologie

- Tvar a uspořádání buněk
- Počet vrstev

- 1. Epitely krycí (plošné)**
2. Trabekulární epitel
3. Retikulární epitel

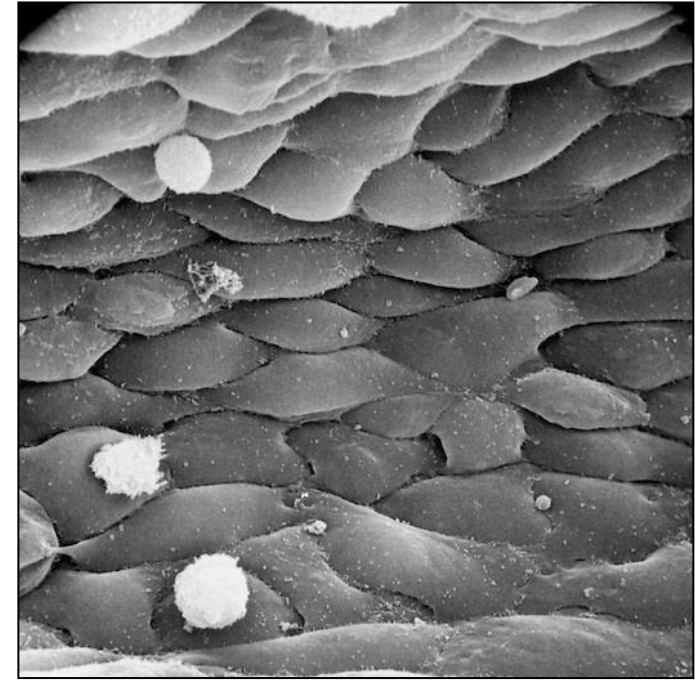
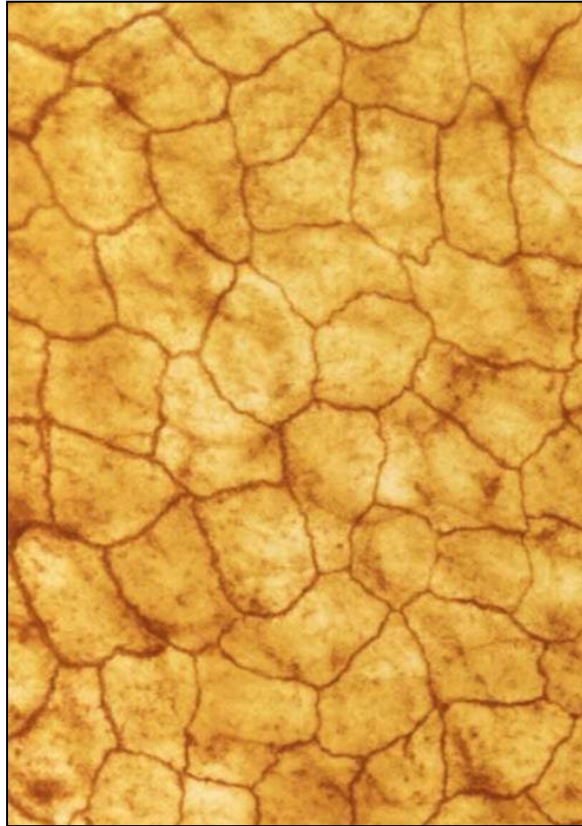
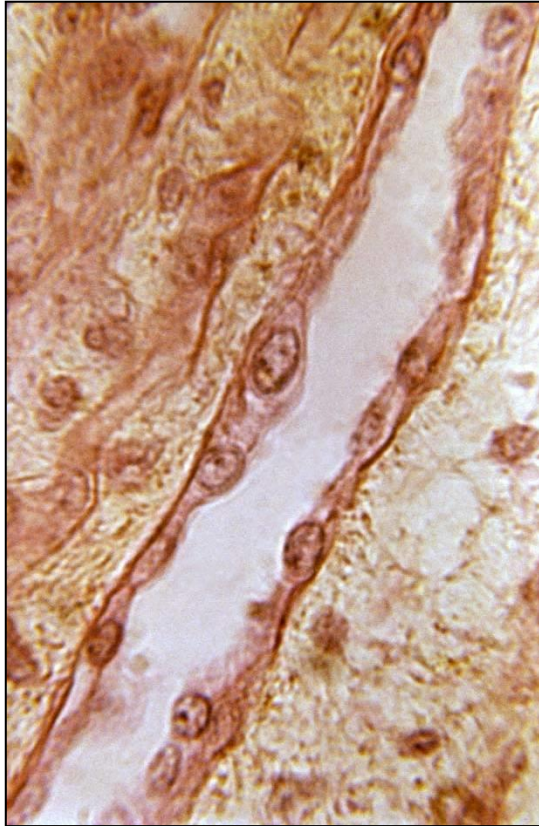
KRYCÍ EPITELY

Kritérium	Termín	Rozlišení
Počet vrstev buněk	Jednovrstevný	Jedna vrstva buněk
	Vícevrstevný	Více vrstev buněk
	Víceřadý	Jádra zdánlivě ve více vrstvách, ale všechny buňky v kontaktu s bazální laminou
Tvar povrchových buněk	Dlaždicový	Ploché dlaždicové buňky, šířka >> výška
	Kubický	Polygonální buňky, šířka = výška
	Cylindrický	Polygonální buňky, šířka < výška



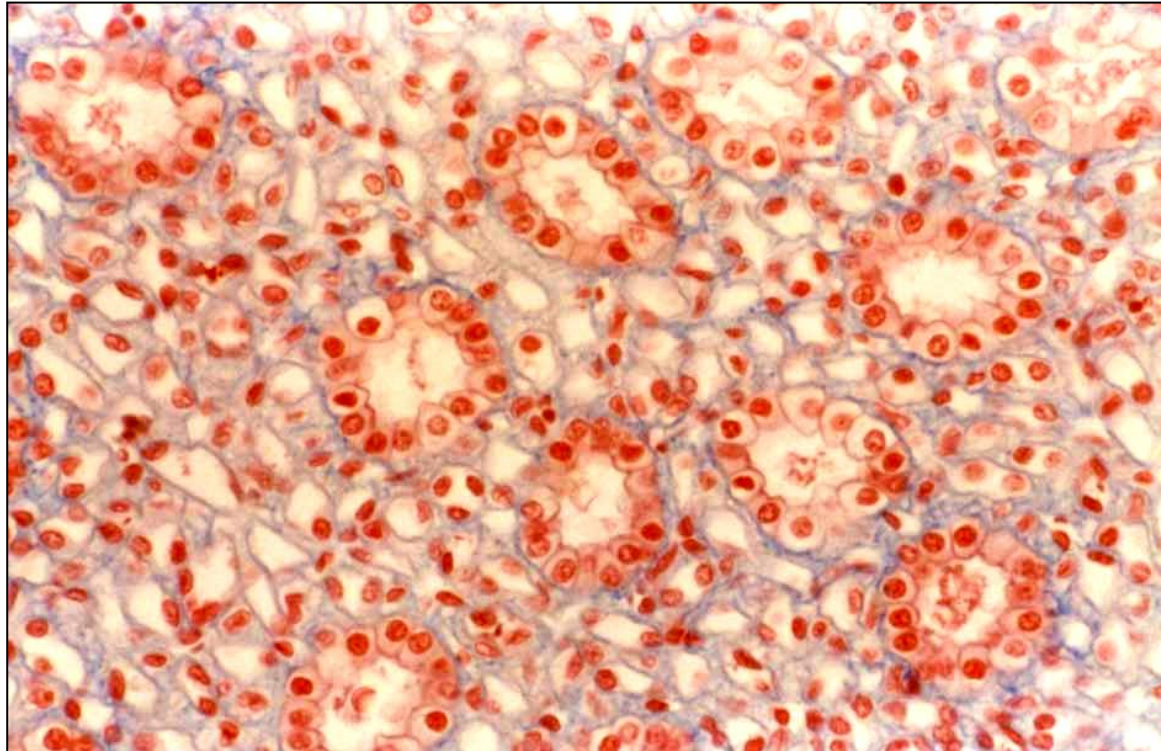
▲ **Schematic of nonkeratinized stratified squamous epithelium as seen with the light microscope.** The epithelium acts as a protective barrier and is typical of wet surfaces—linings of the oral cavity, esophagus, anal canal, part of the urethra, and vagina. It also covers the cornea.

- **Jednovrstevný dlaždicový epitel**



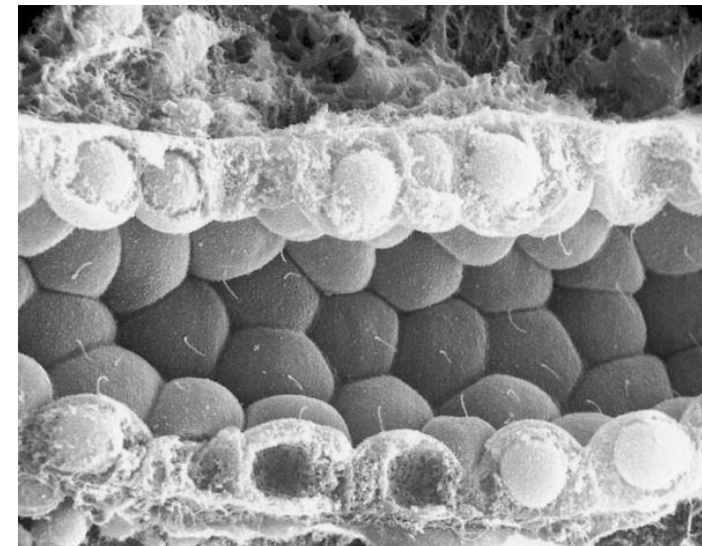
- Semipermeabilní bariéra
- Endotel cév
- Parietální list Bowmanova pouzdra (corpusculum renis)

▪ Jednovrstevný kubický epitel



- Tubuly ledvin
- Vsunuté a interlobulární vývody žláz
- Povrch ovaria
- Vnitřní povrch pouzdra čočky


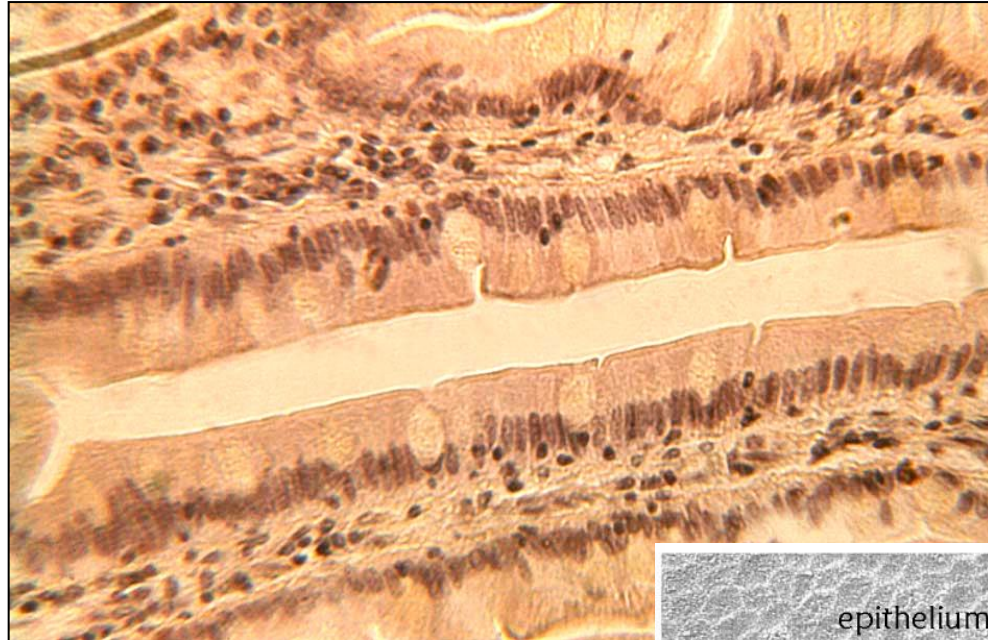
- Sekreční a exkreční kanálky
- Úprava koncentrací iontů a vody



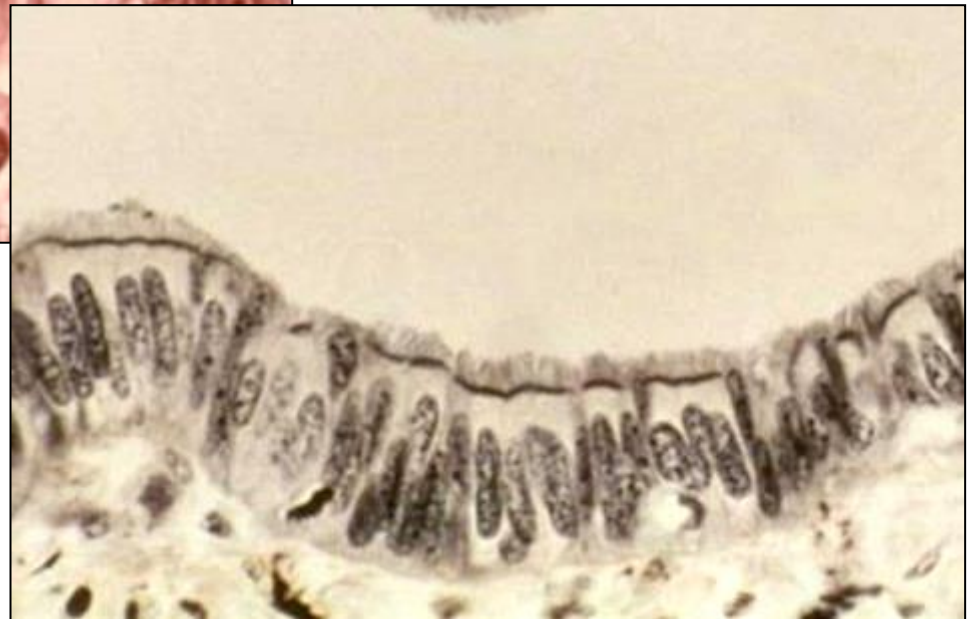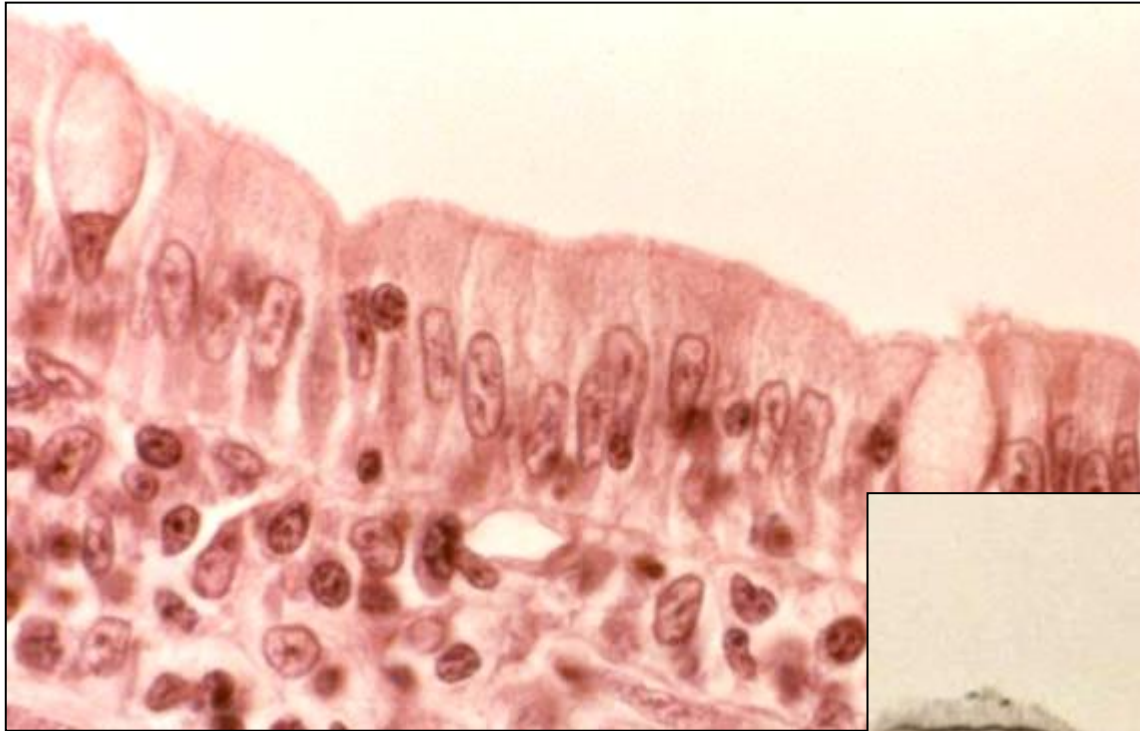
▪ Jednovrstevný cylindrický epitel

- Sekrece a absorpce
- Apikální povrch může být modifikovaný
- Ochranná bariéra

- Žaludek
- Střevo
- Žlučník
- Rectum
- Uterus
- Vejcovody
- Vývody větších žláz
- Ductus papillares ledvin

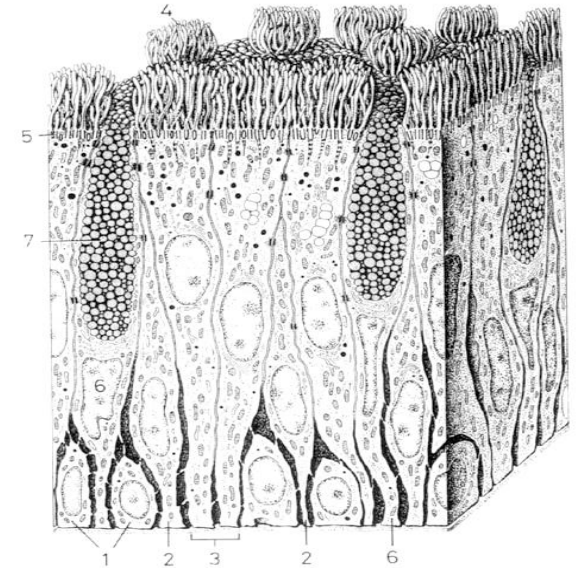
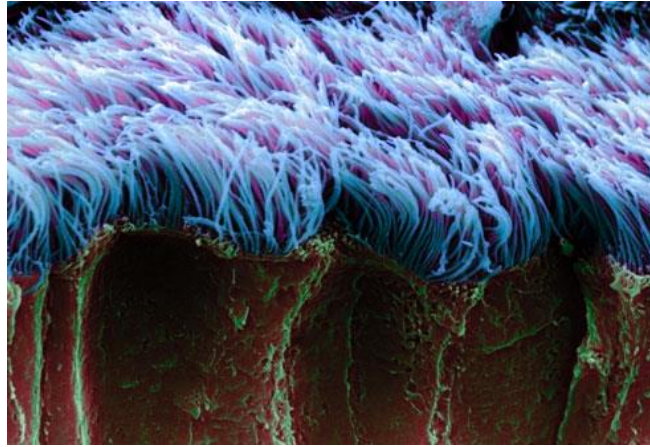
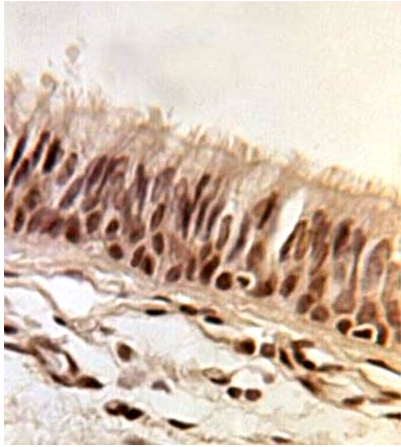


- **Jednovrstevný cylindrický epitel**



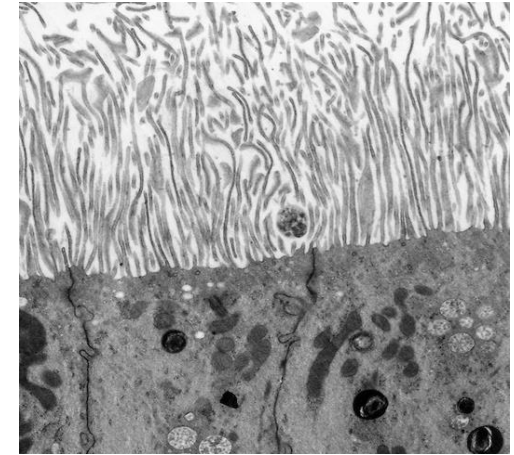
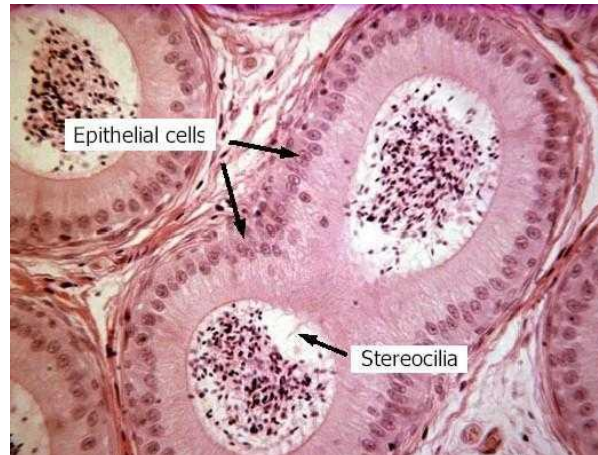
Víceřadý cylindrický epitel s řasinkami a pohárkovými buňkami

- Dýchací cesty

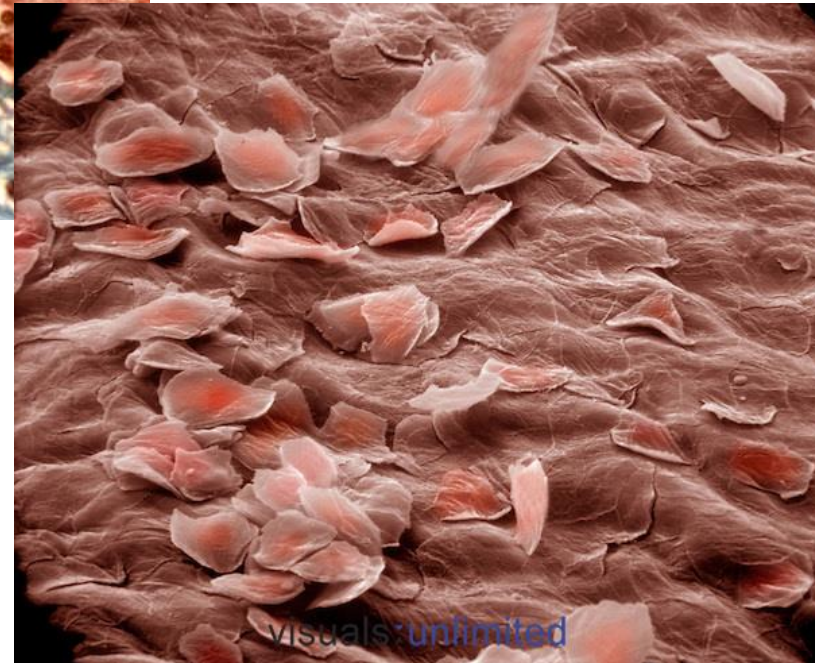
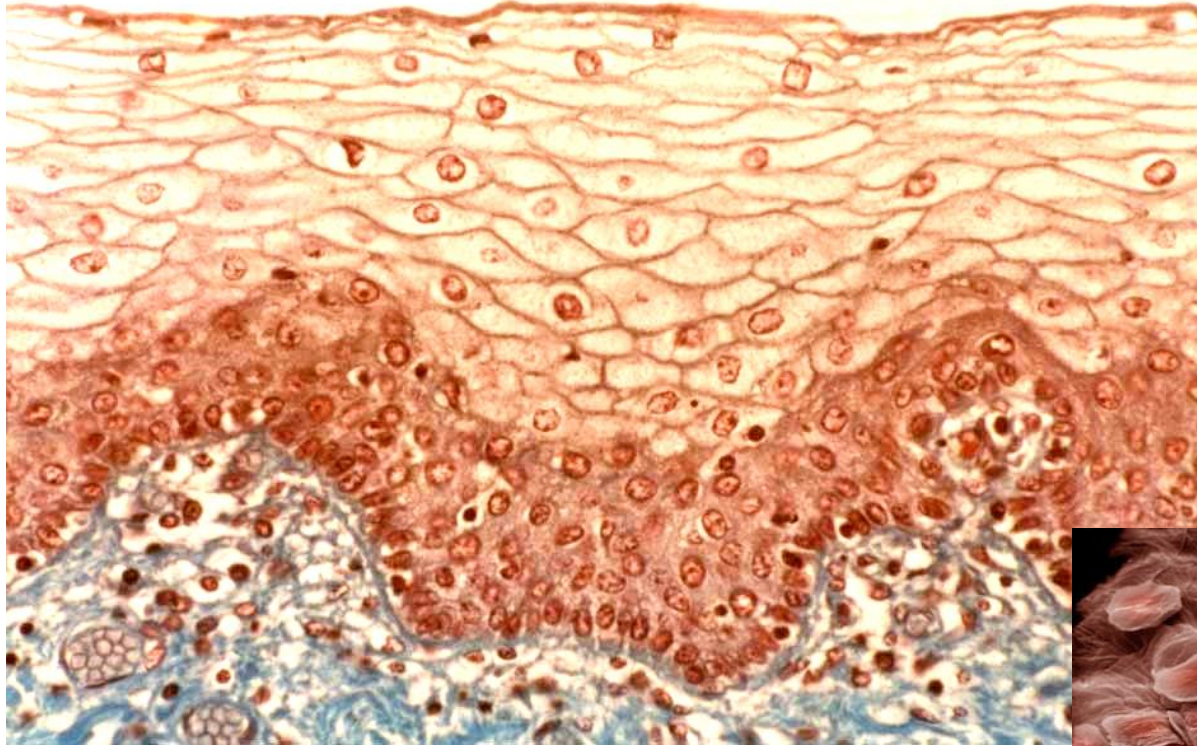


Víceřadý cylindrický epitel se stereociliemi

- Mužský reprodukční systém (epididymis)



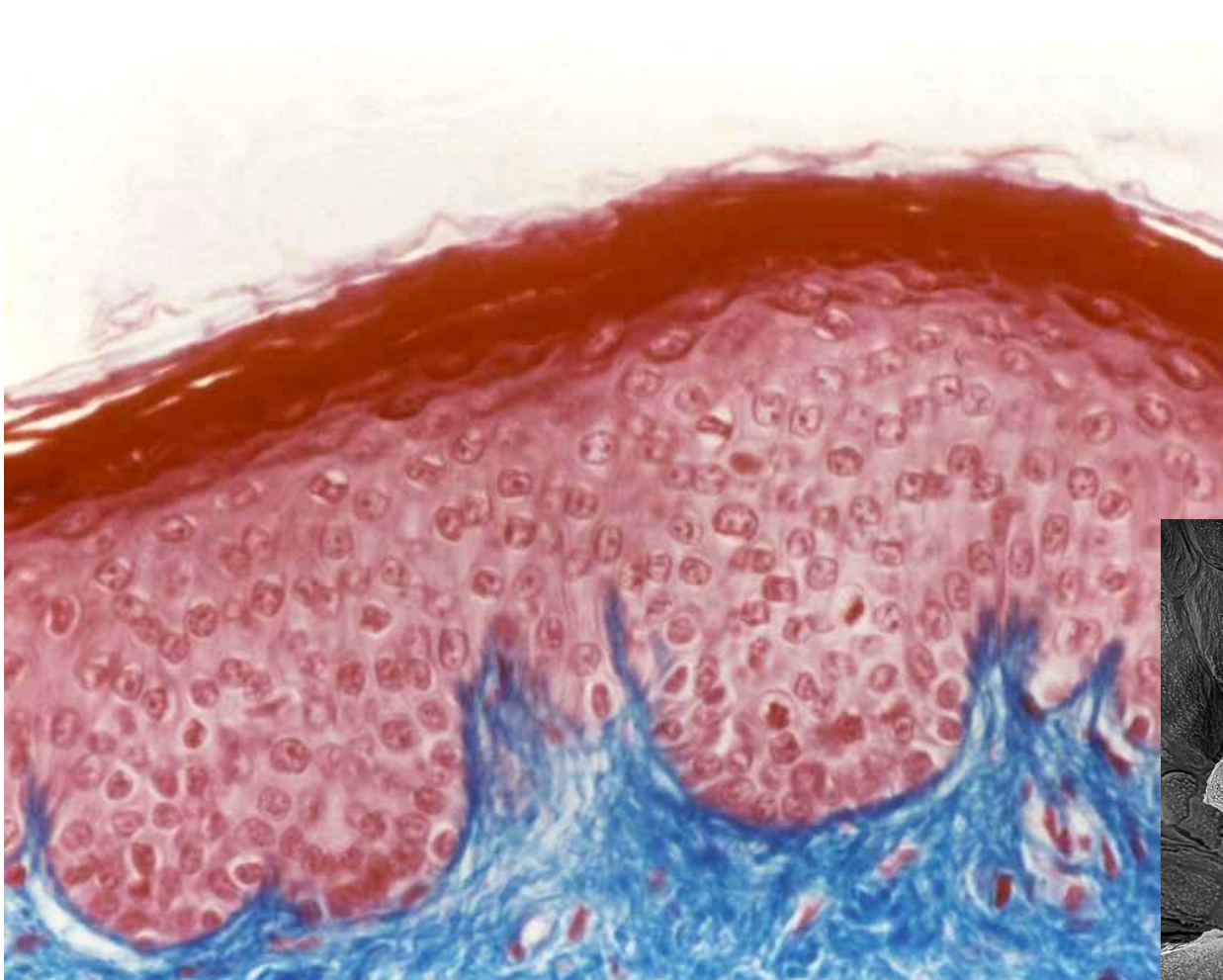


▪ Vrstevnatý dlaždicový epitel nerohovějící

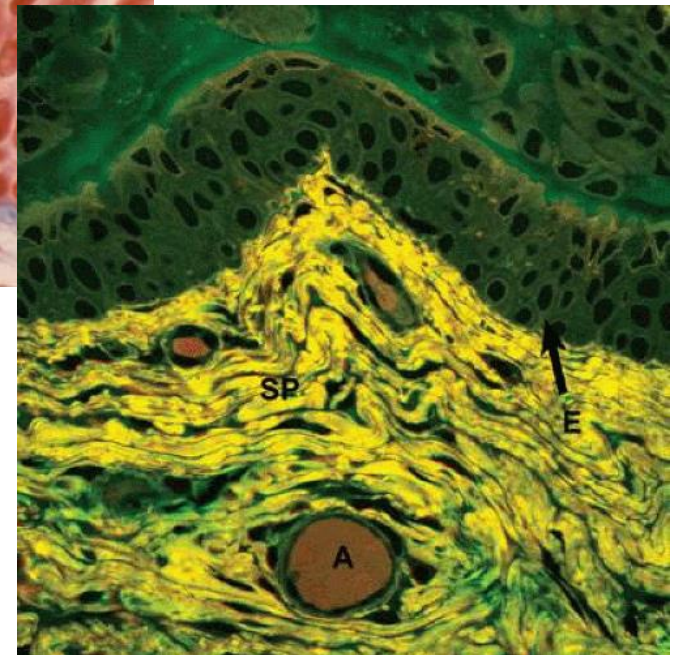
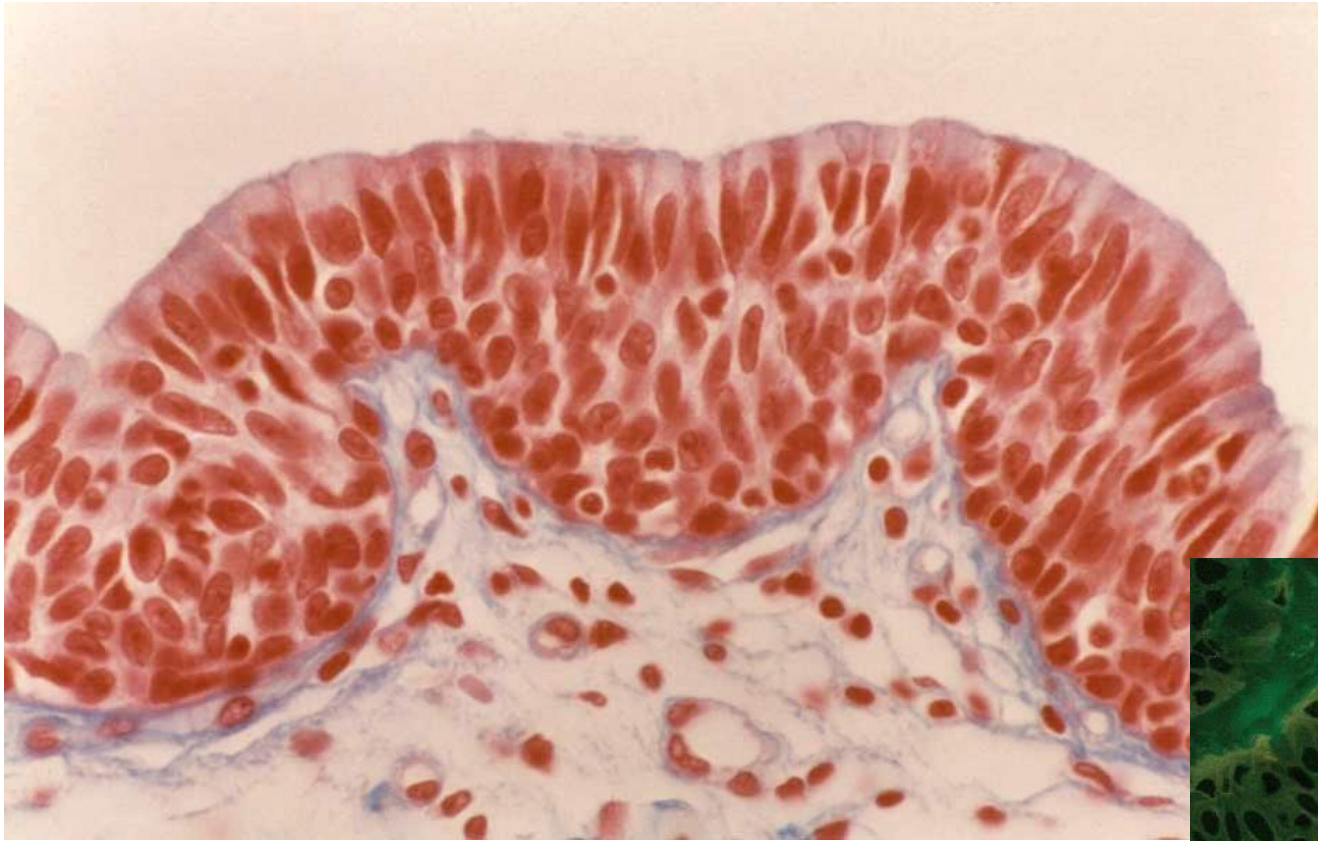

- Ústní dutina
- Jícen
- Pochva
- Anální kanál
- Hlasové valy

- **Vrstevnatý dlaždicový epitel rohovějící**
 - Epidermis

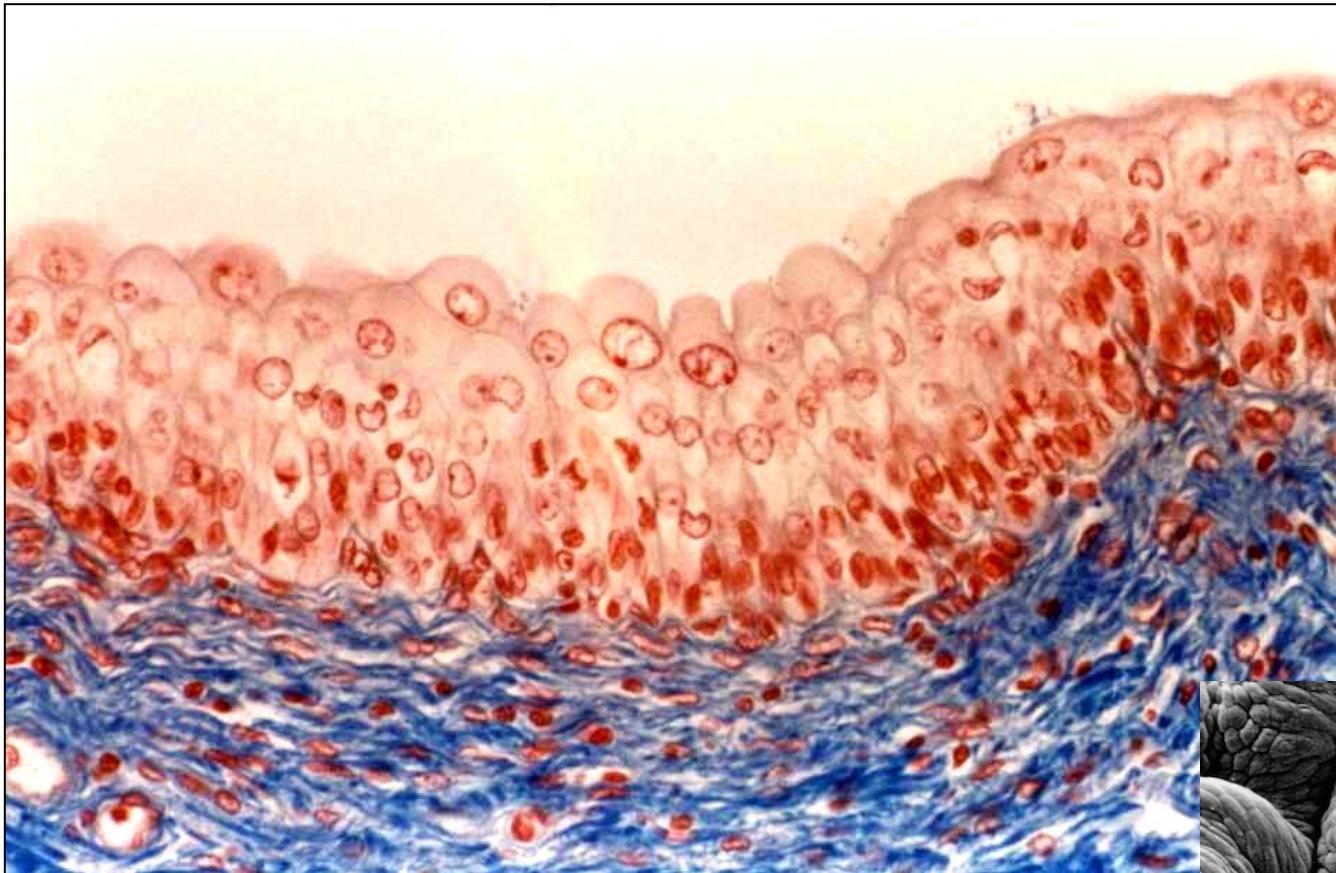


- Vrstevnatý kubický → cylindrický epitel

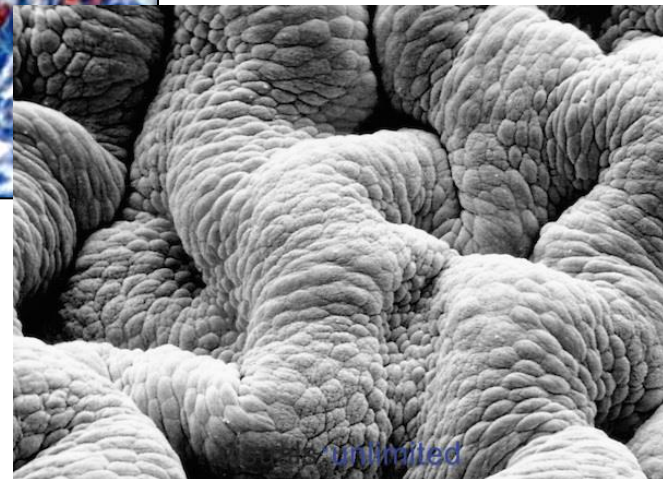

- Velké vývody žláz
- Spojivka

Přechodný epitel



- Ledvinná pánvička
- Ureter
- Močový měchýř



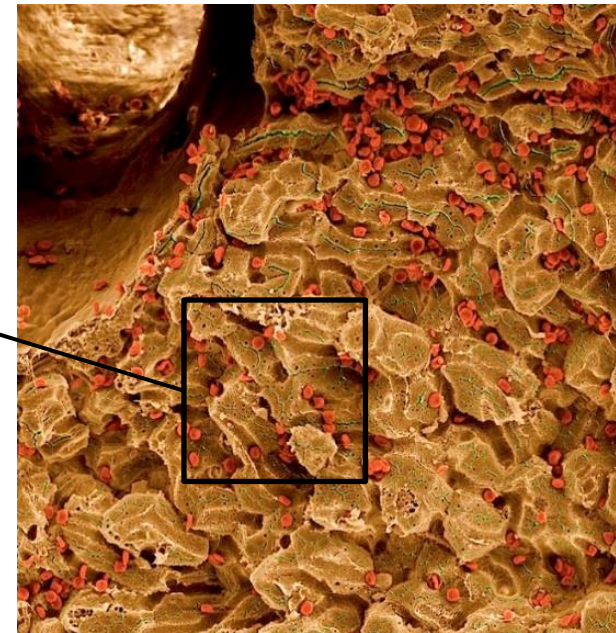
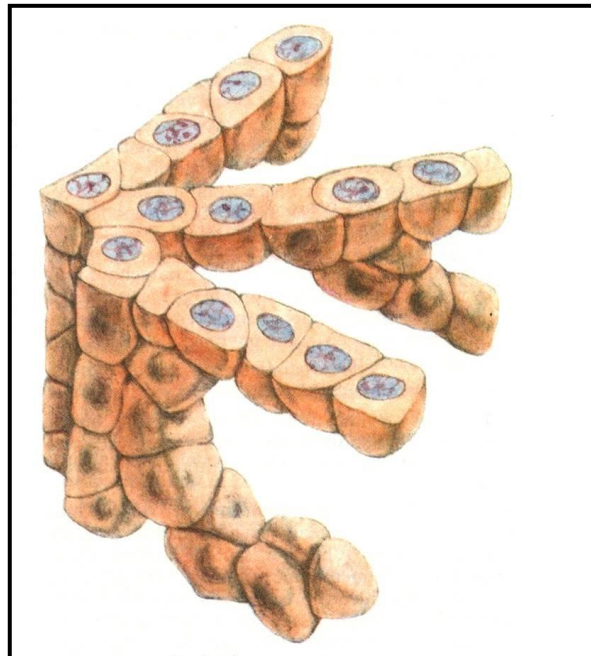
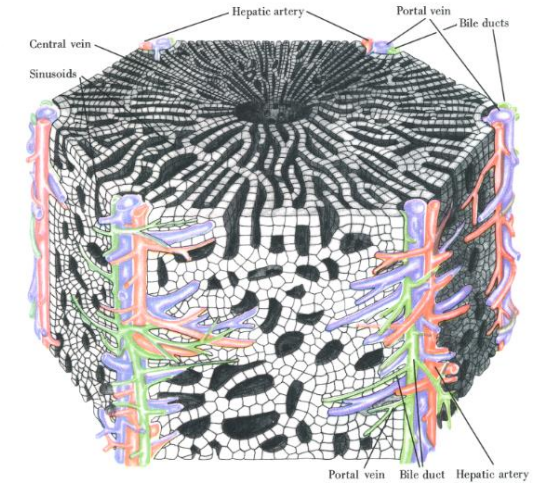
Morfologie

- Tvar a uspořádání buněk
- Počet vrstev

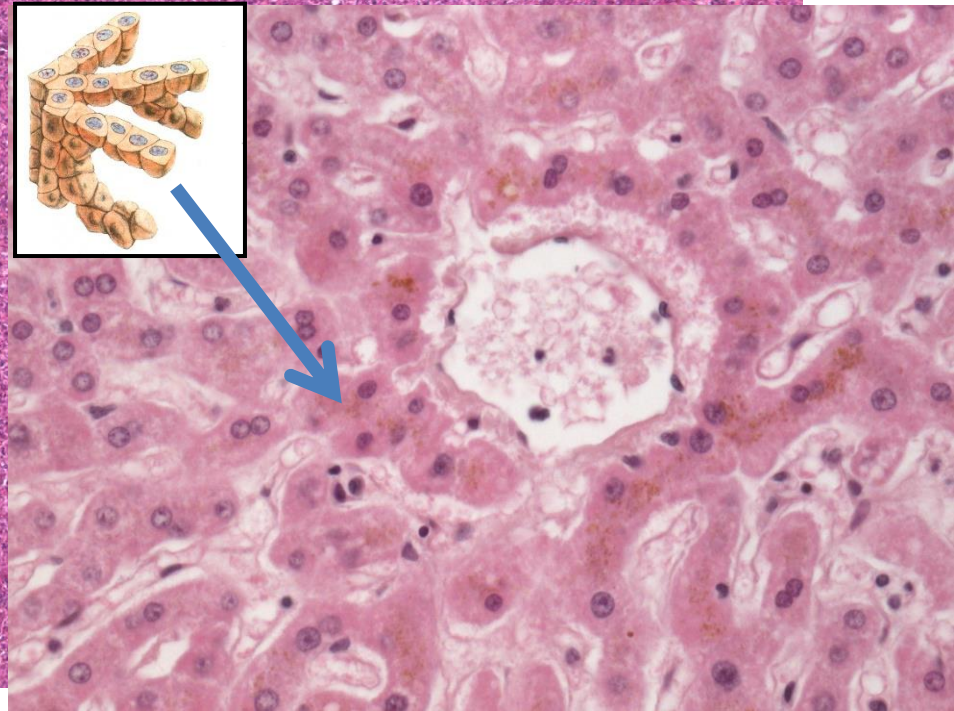
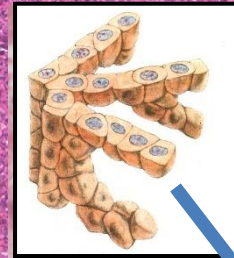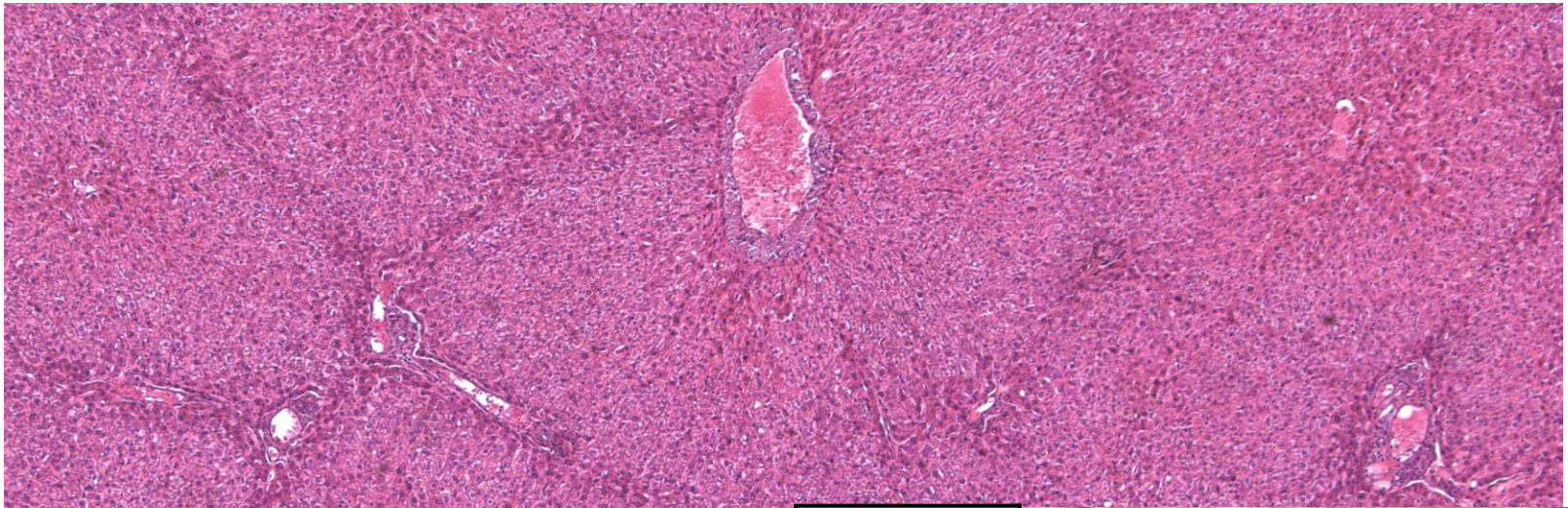
1. Epitely krycí (plošné)
- 2. Trabekulární epitel**
3. Retikulární epitel

TRABEKULÁRNÍ EPITEL

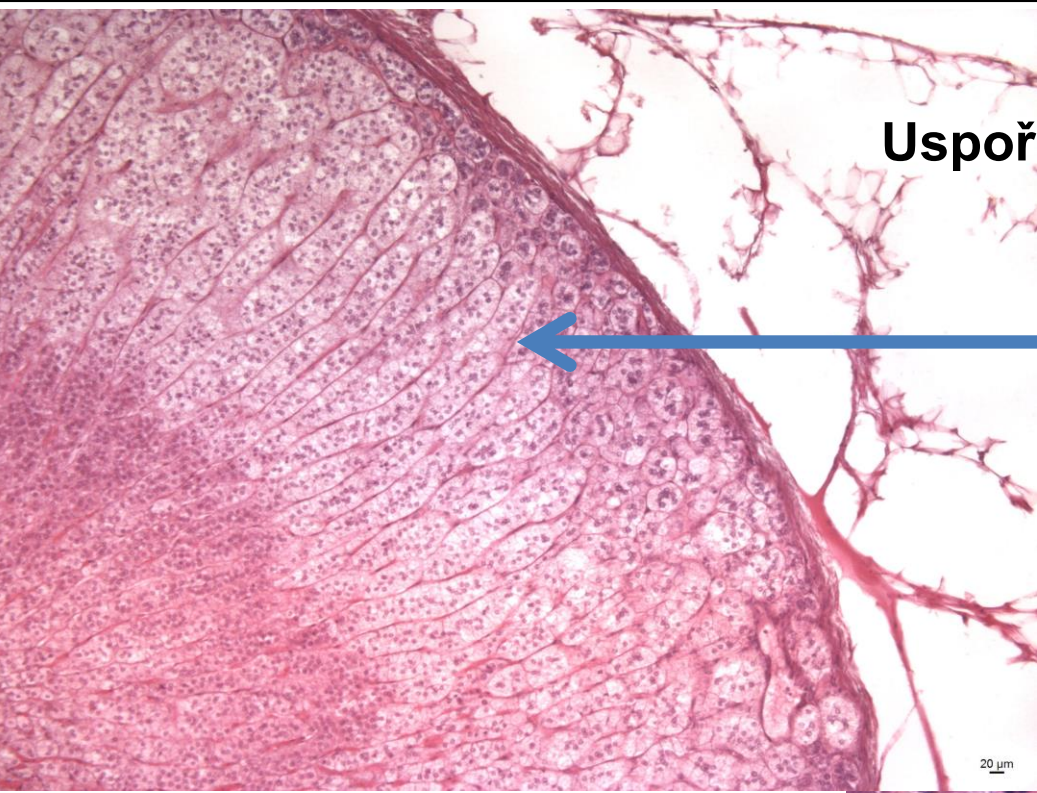- Buňky uspořádané do trámců, mezi kterými probíhají kapiláry nebo sinusoidy
- Adaptace ke zvýšení efektivního buněčného povrchu orientovaného k cévám
- Jaterní parenchym
- Endokrinní žlázy



Uspořádání jaterních hepatocytů



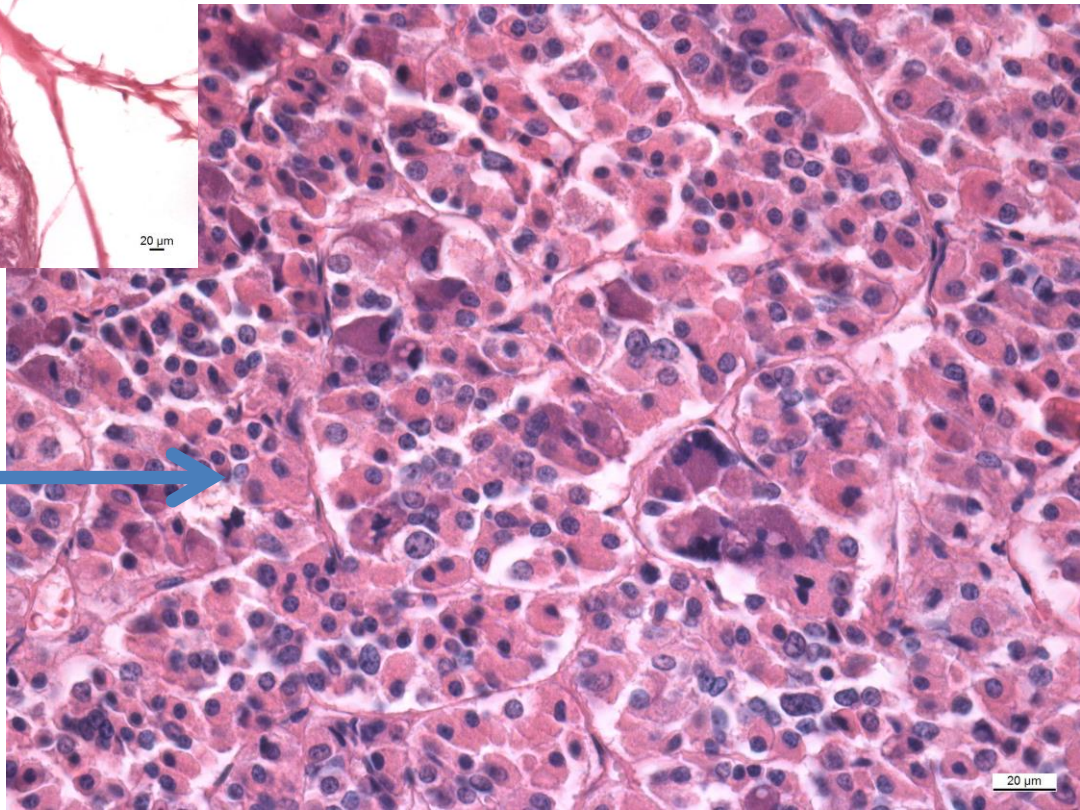
TRABEKULÁRNÍ EPITEL



Uspořádání buněk endokrinních žláz

Nadledvina

Adenohypofýza



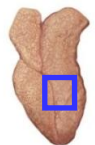
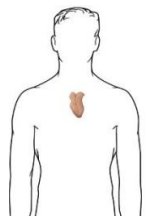
20 μm

Morfologie

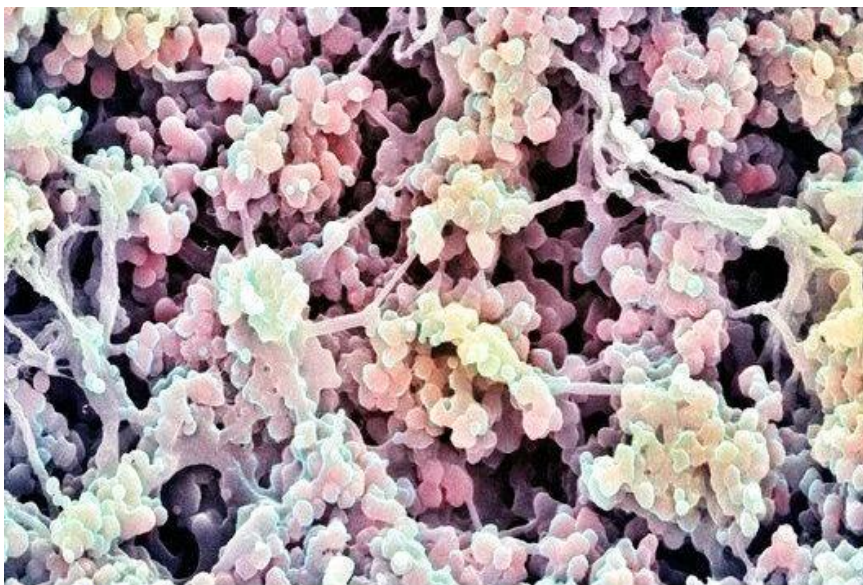
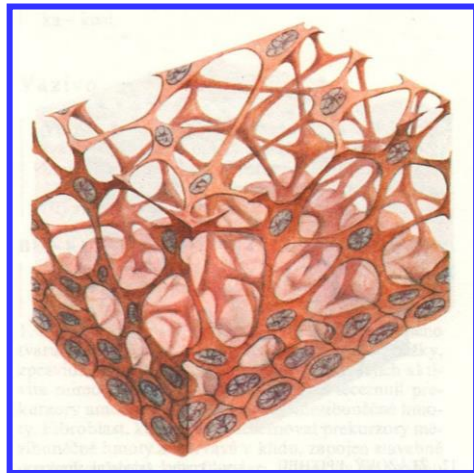
- Tvar a uspořádání buněk
- Počet vrstev

1. Epitely krycí (plošné)
2. Trabekulární epitel
3. **Retikulární epitel**

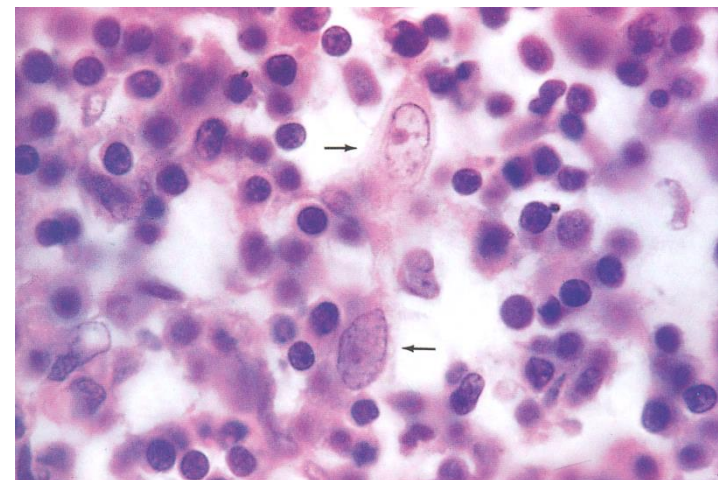
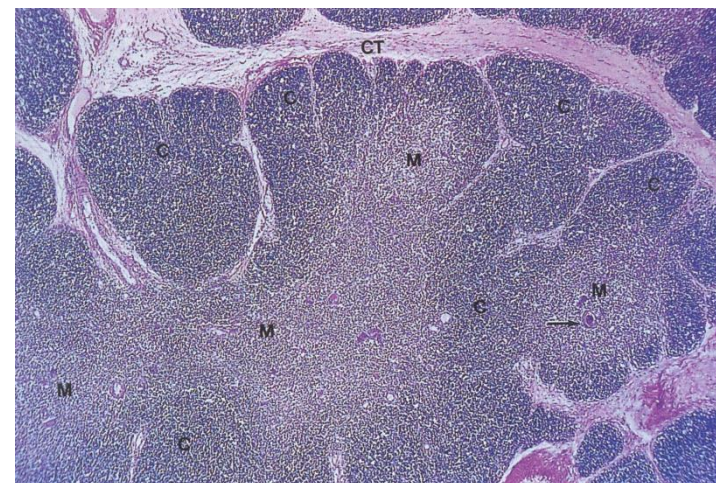
Thymus - cytoretikulum



Thymus gland

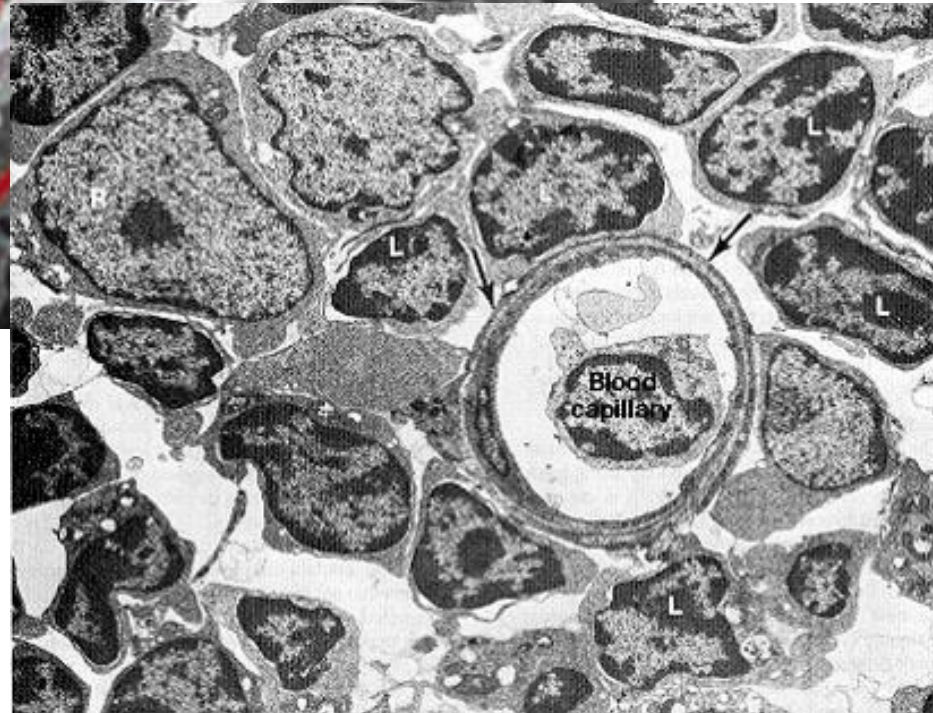



p248250 [RM] © www.visualphotos.com

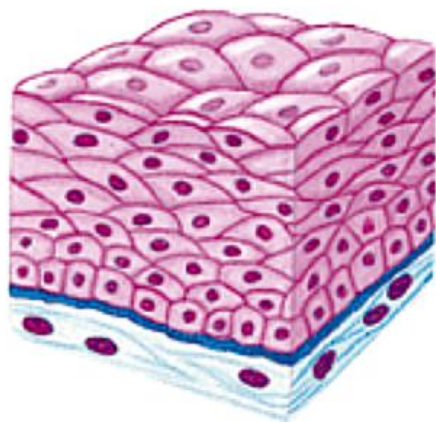


- Kompartmentalizace
- Hematothymová bariéra
- Mikroprostředí pro vývoj T-lymfocytů

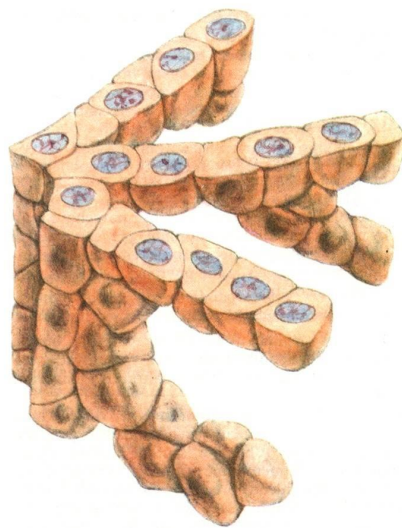RETIKULÁRNÍ EPITEL



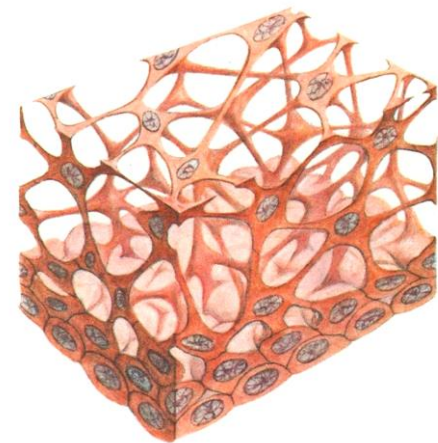
Epiteliální retikulární buňky:
strukturní a funkční podpora vyvíjejícím se T-lymfocytům



Epitel krycí



**Epitel
trabekulární**



**Epitel
retikulární**

FUNKCE

- **Tvorba bariér a ochrana tkání**
- **Transport a resorpce**
- **Sekrece - žlázy**
- **Příjem smyslových podnětů**

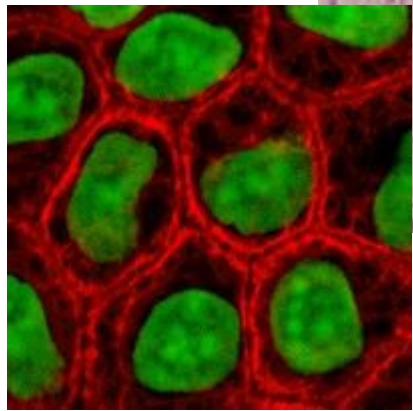
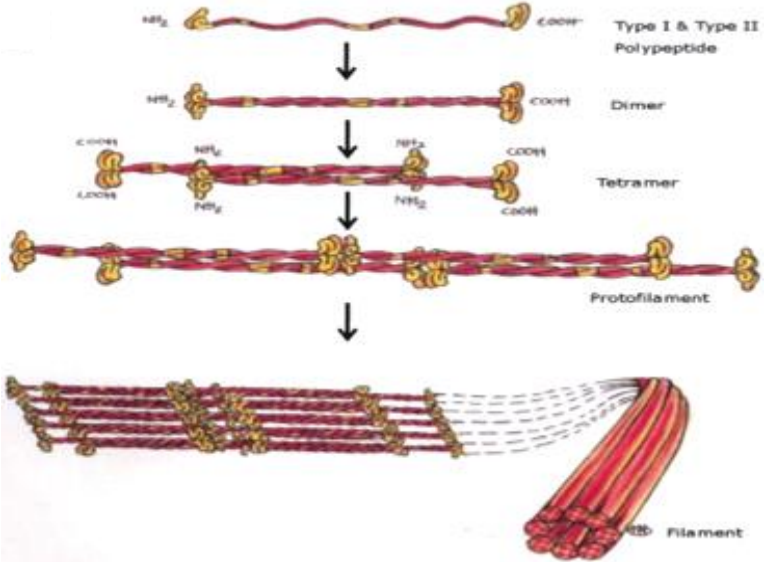
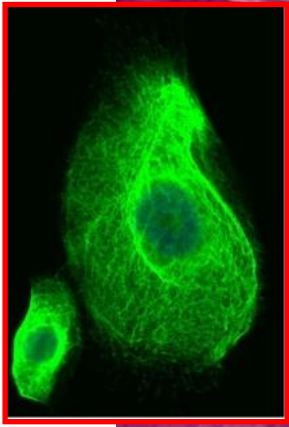
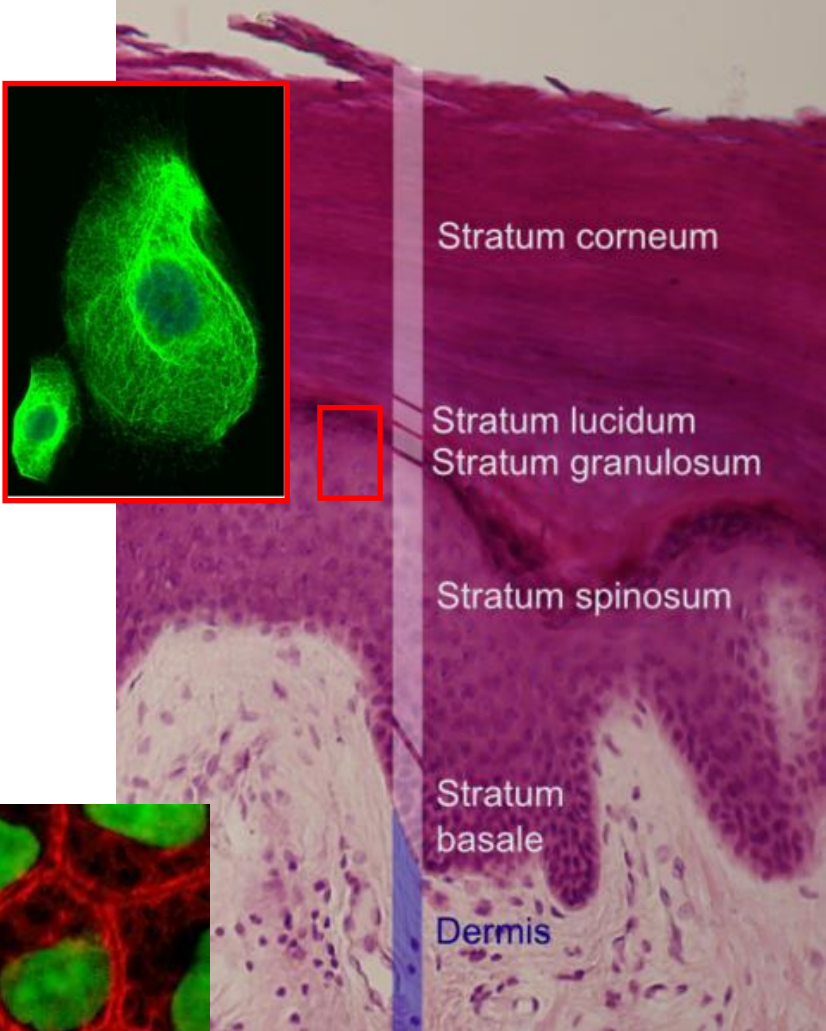
FUNKCE

Bariéry

Příklad: Vrstevnatý dlaždicový epitel rohovějící

Mechanická odolnost epidermis

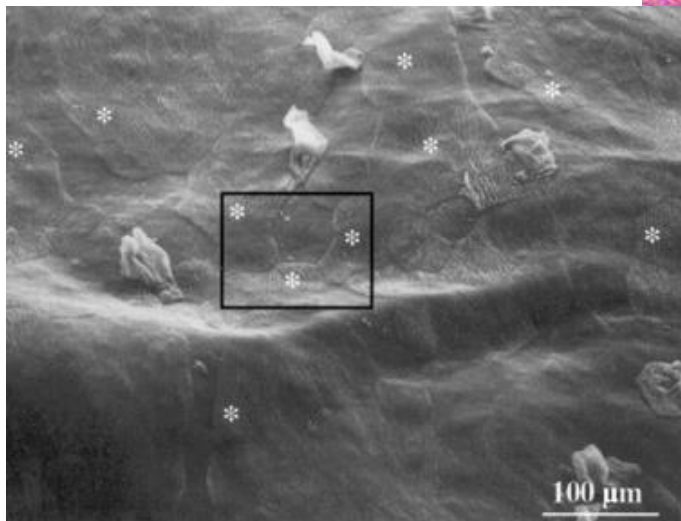
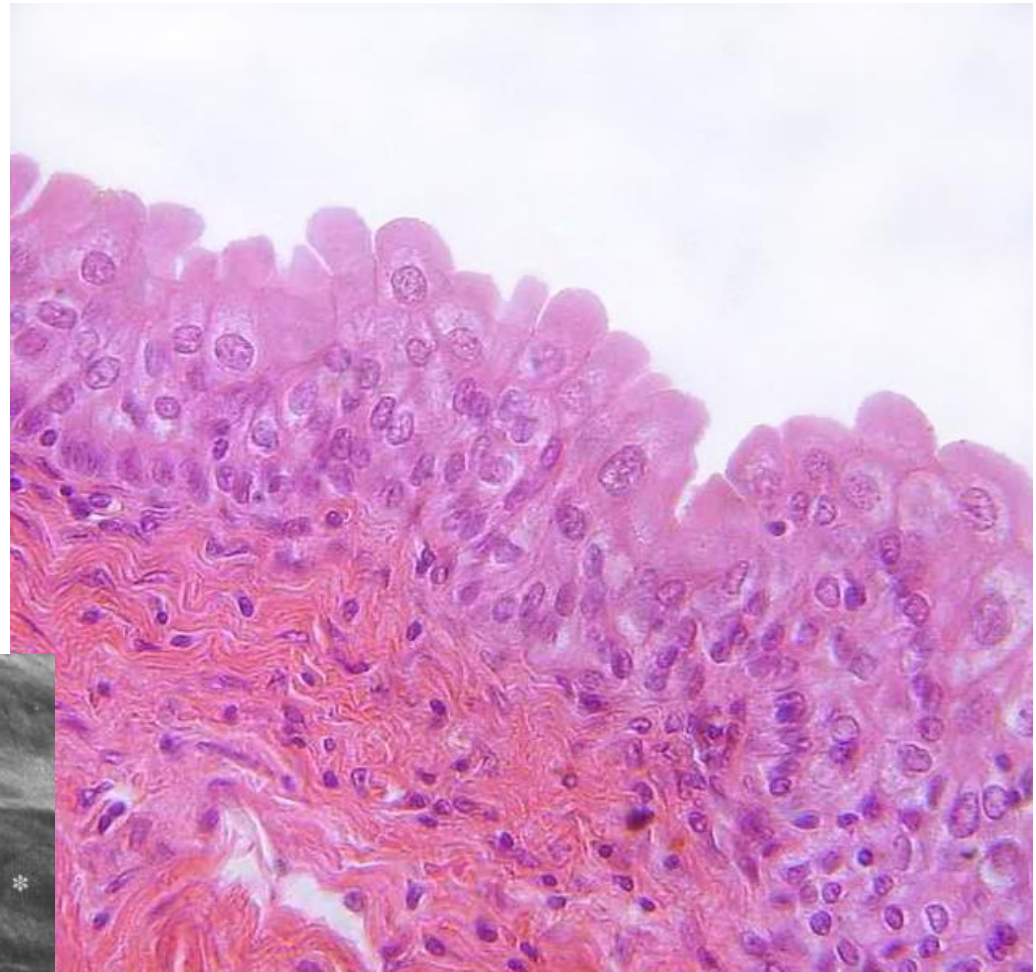
- Konstantní abraze
→ neustálá sebeobnova
- Keratin
 - základní strukturální protein epitelů, polymer
 - cytoskelet – intermediární filamenta
 - 54 genů pro keratiny
 - specifické pro různé tkáně
 - diagnostika



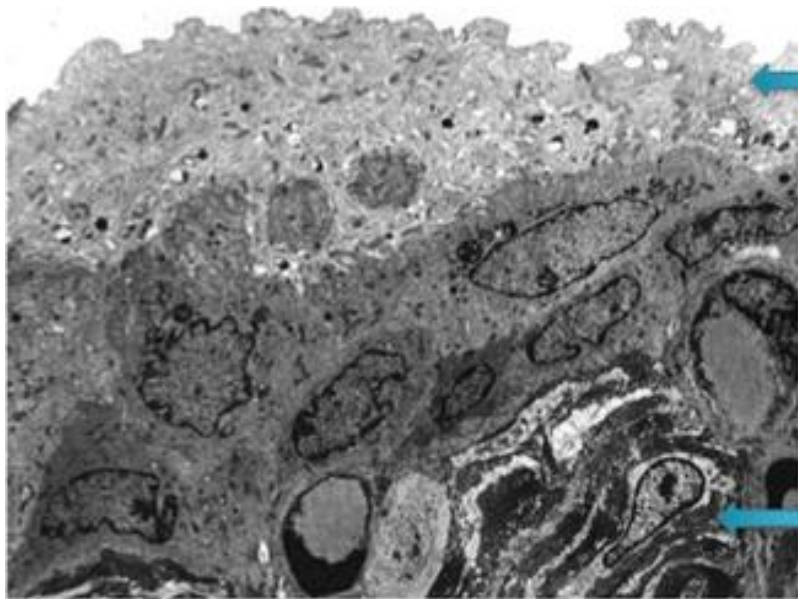
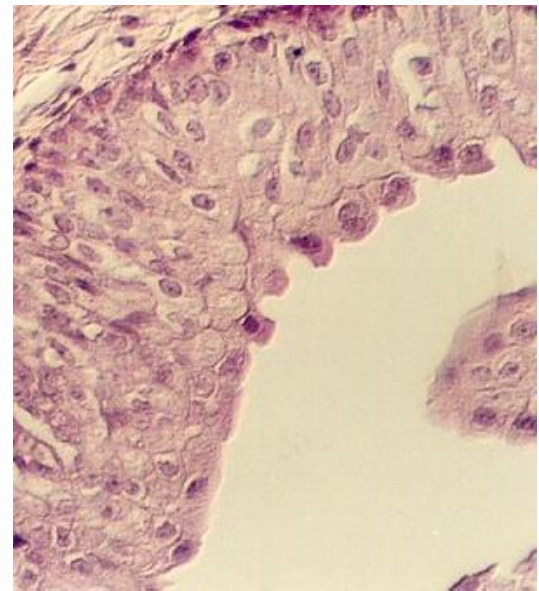
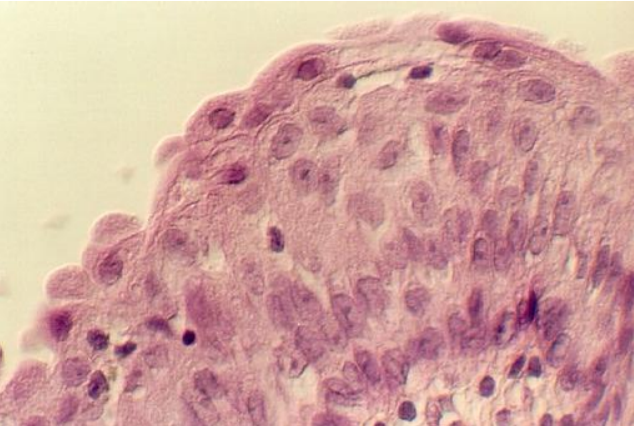
Příklad: Přejchodný epitel - urotel

Chemická odolnost Strukturální flexibilita

- Buňky vytvářejí osmotickou bariéru
- Apikální membrána
 - Uroplakiny, lipidy
- Těsné spoje
- Subapikální vezikuly




Příklad: Přejichodný epitel - urotel



Povrchové buňky

Močový měchýř

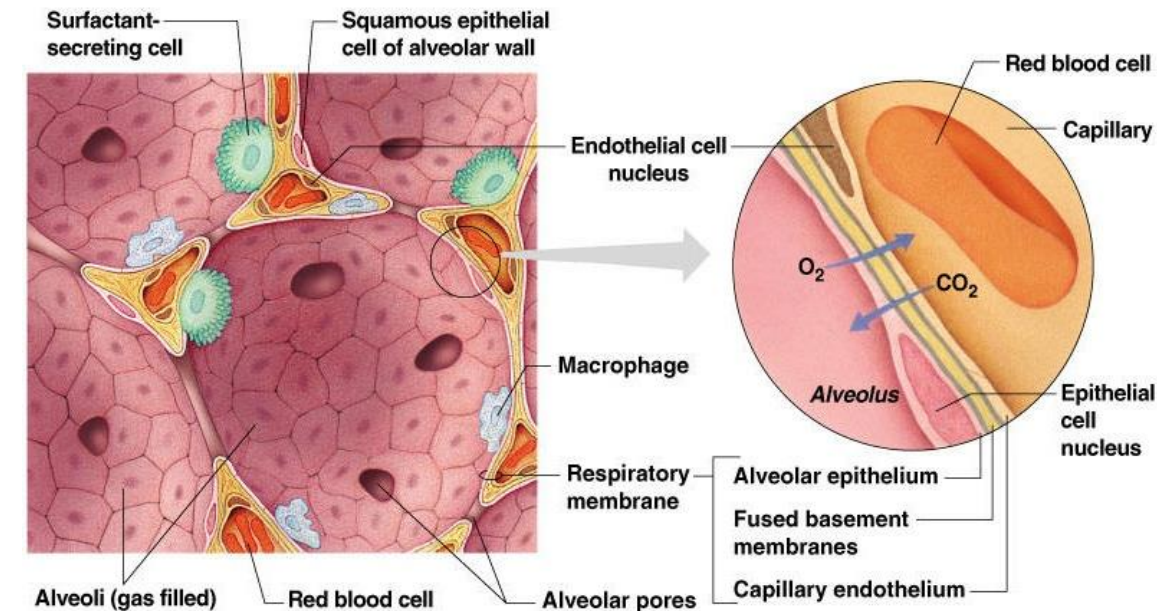
Vazivo



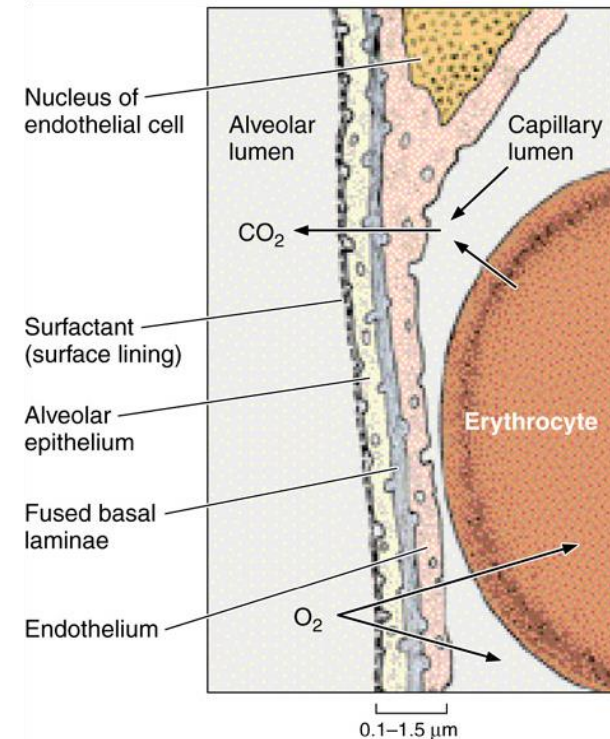
Membránové vezikuly

VÝMĚNA PLYNŮ

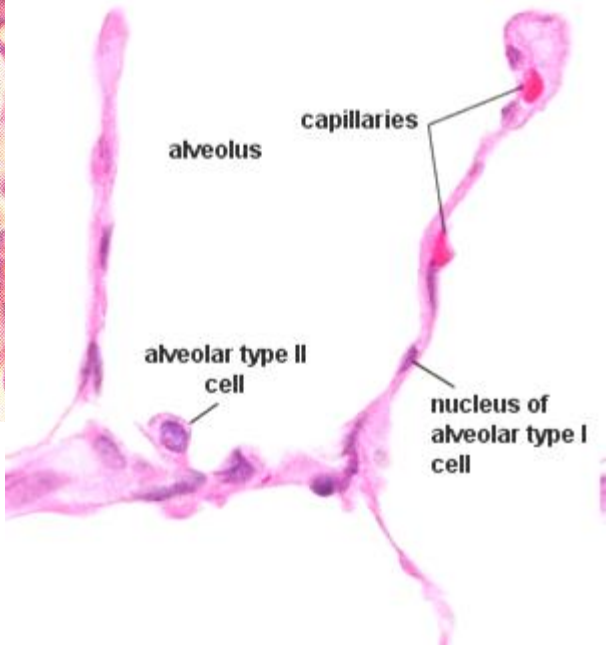
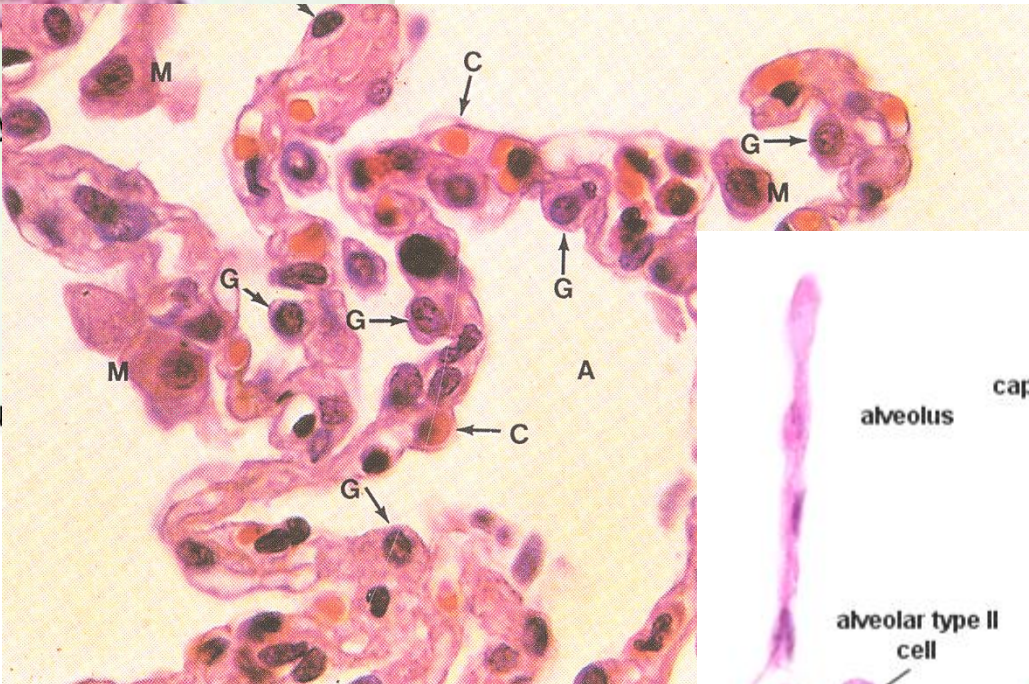
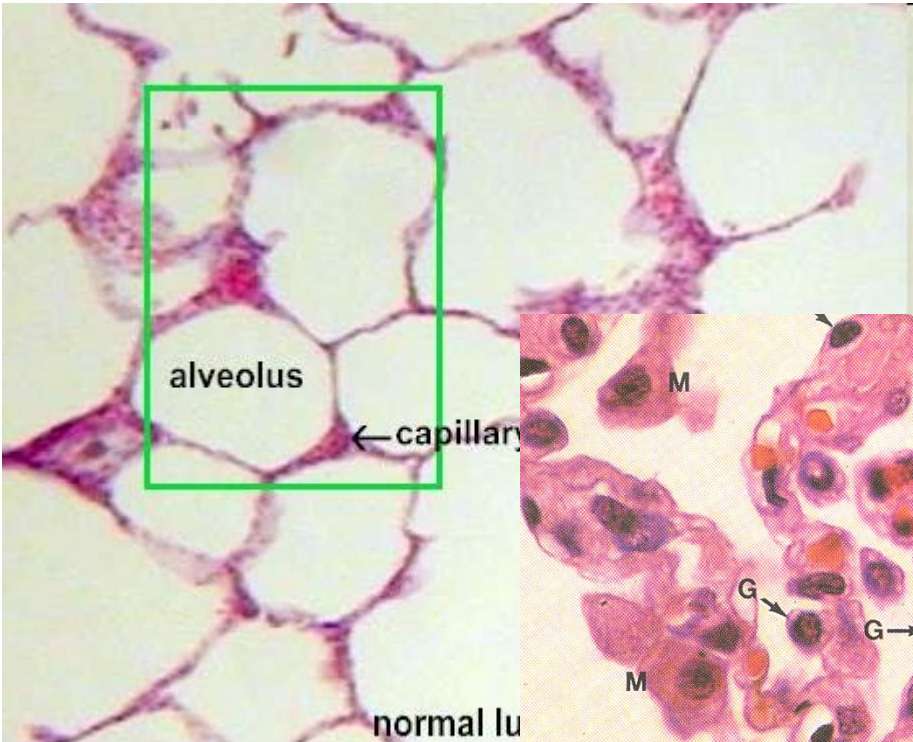
- **Výměna plynů** mezi krví a atmosférickým vzduchem (O_2 , CO_2) – koncentrační gradient
- Bariéra – krev-vzduch
- Surfaktant
- Respirační oddíl plic – plicní sklípky respiračních bronchiolů, alveolárních chodbiček a váčků
- Membranózní (typ I) a granulární (typ II) pneumocyty



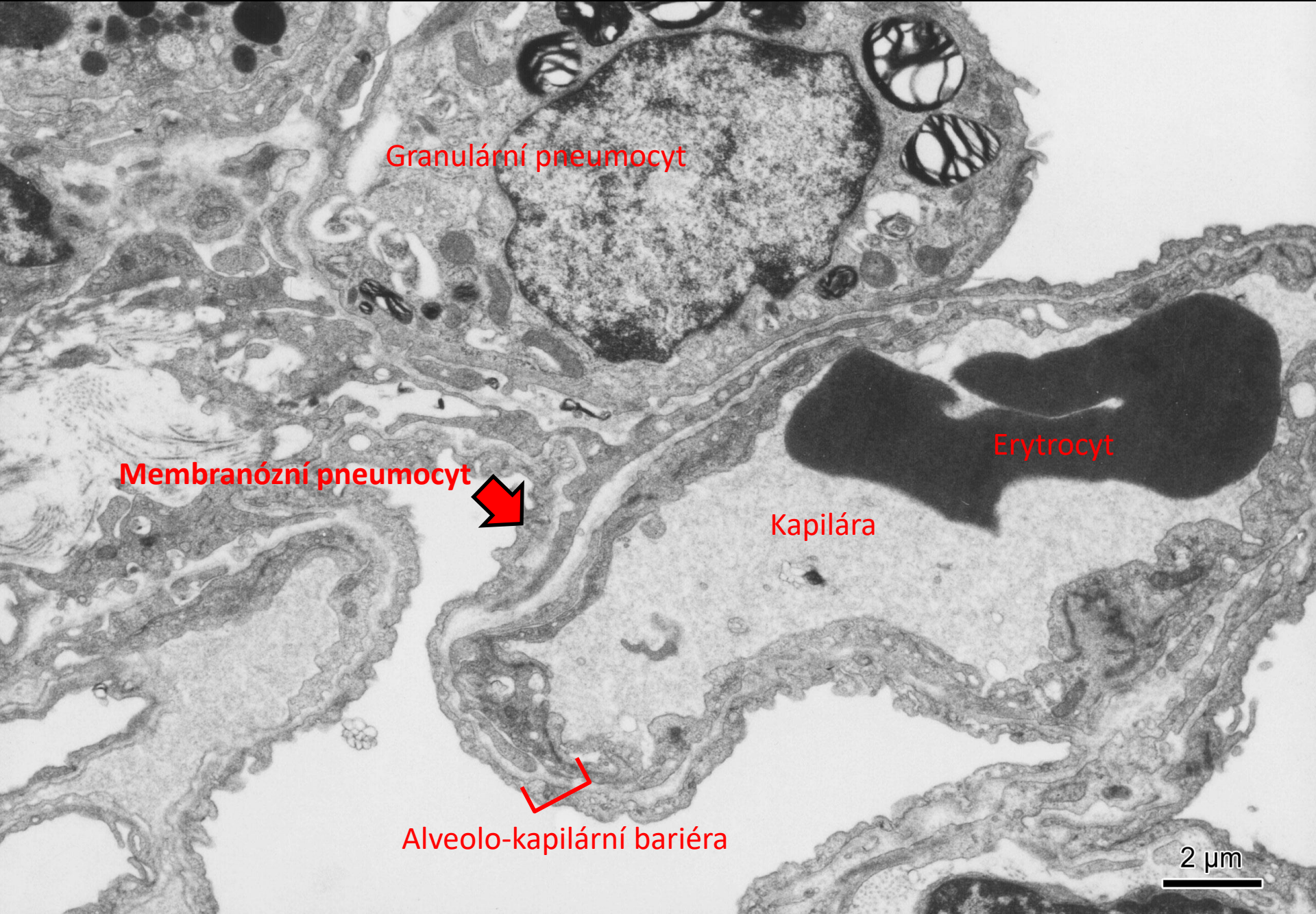
Copyright © 2003 Pearson Education, Inc., publishing as Benjamin Cummings.



ALVEOLÁRNÍ EPITEL



ALVEOLÁRNÍ EPITEL



Granulární pneumocyt

Membranózní pneumocyt

Erytrocyt

Kapilára

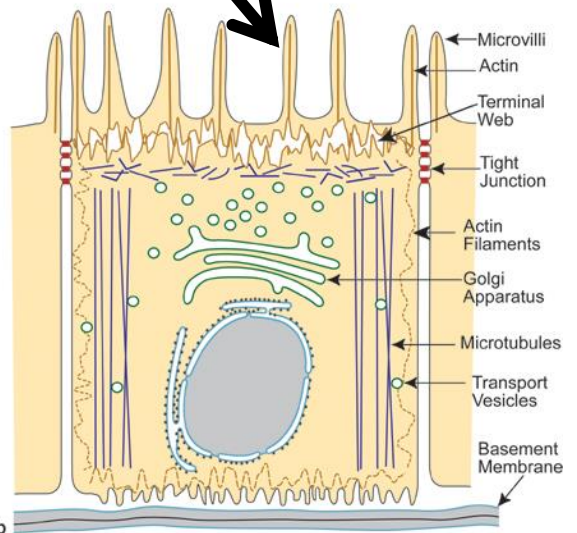
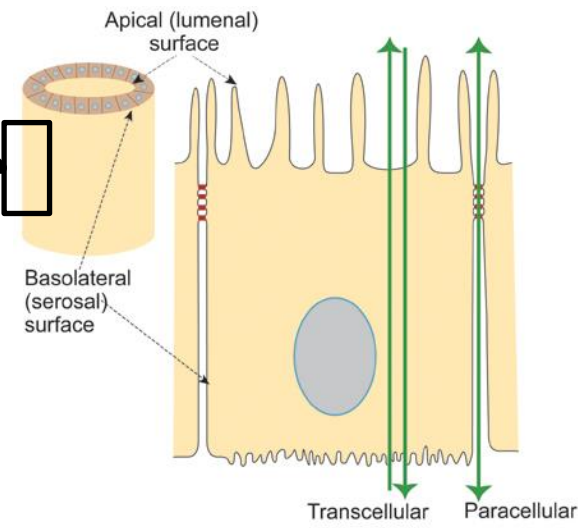
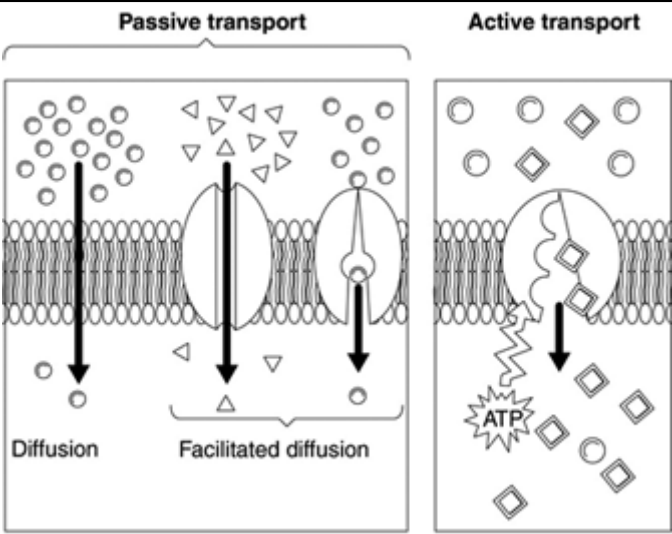
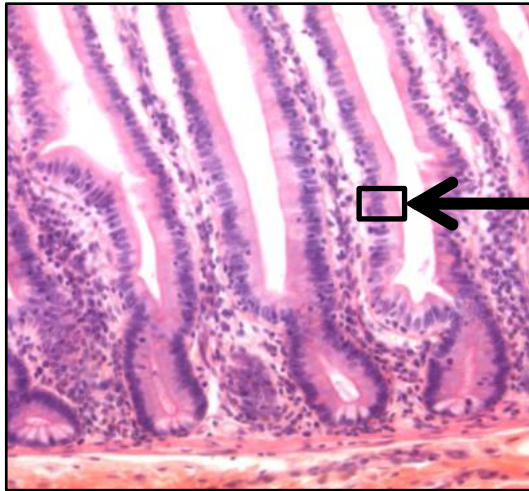
Alveolo-kapilární bariéra

2 μ m

FUNKCE

Resorpce

RESORPCE



a

b

FUNKCE

Smyslový epitel

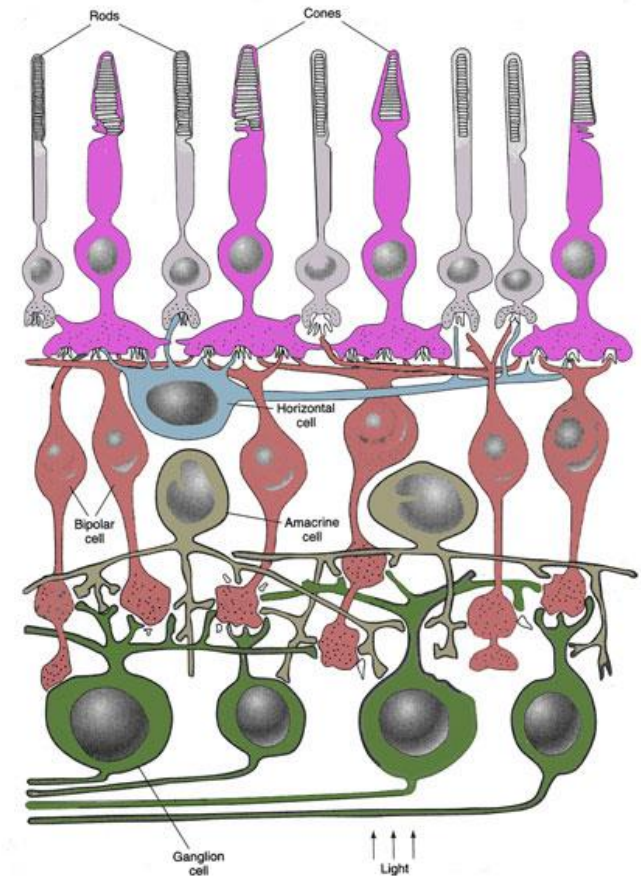
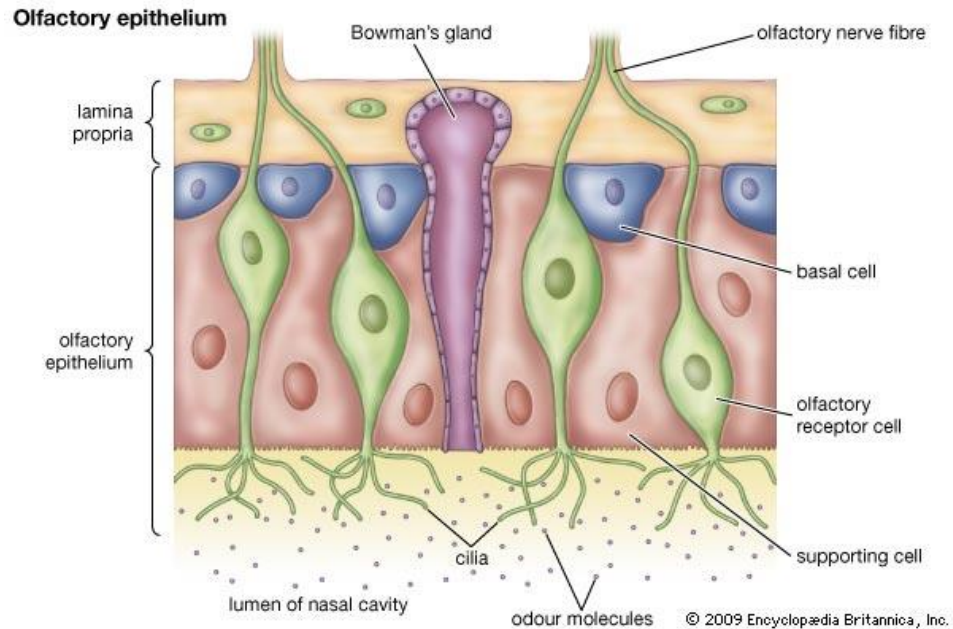
SMYSLOVÝ EPITEL A SMYSLOVÉ VNÍMÁNÍ

Podpůrné a vlastní smyslové buňky

- smyslové buňky konvertují signály z vnějšího prostředí na formu přístupnou pro CNS

- **primární smyslové buňky** (neurosmyslové)

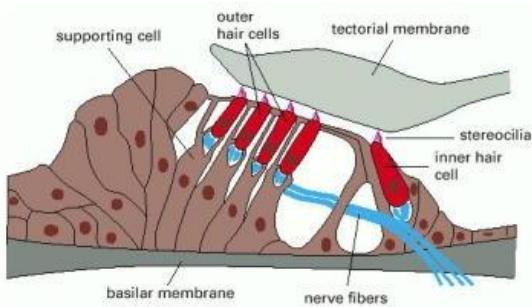
- modifikované unipolární neurony
- generují přímo nervový vzruch
- čichový epitel, retina



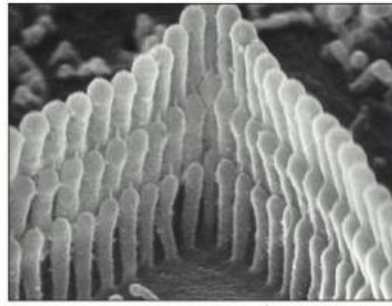
SMYSLOVÝ EPITEL A SMYSLOVÉ VNÍMÁNÍ

- sekundární smyslové buňky

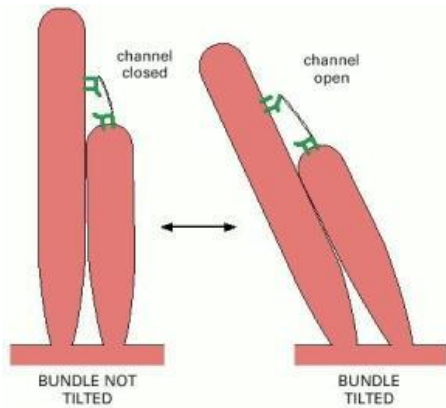
- epitelie tvoří recepční úsek
- v kontaktu s terminálními zakončeními dendritů, které generují nervový vzruch
- vláskové buňky vnitřního ucha, buňky chuťových pohárků



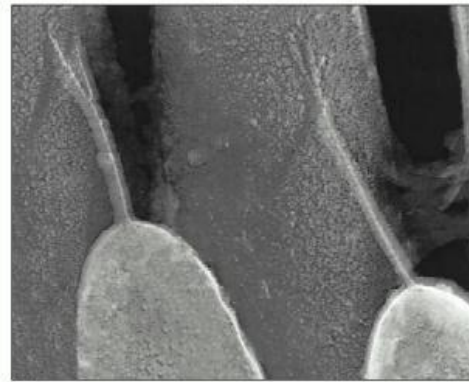
(A)



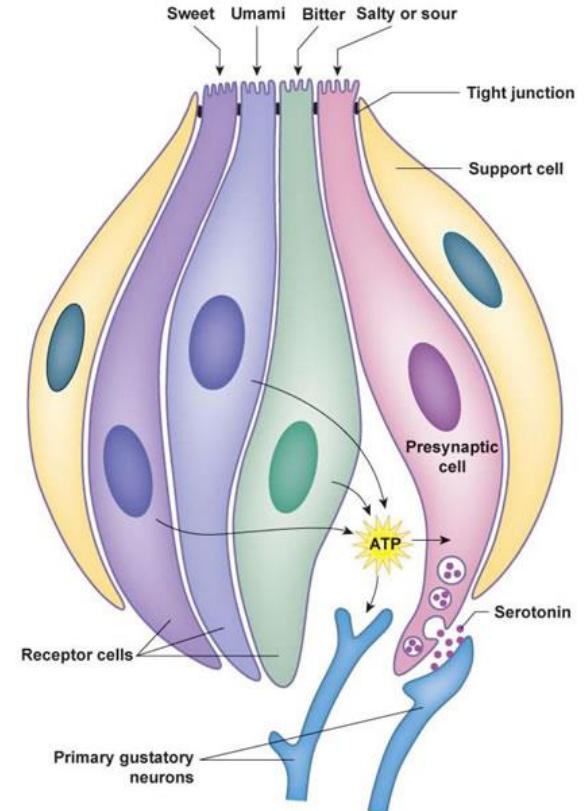
(B)



(A)



(B)



FUNKCE

Žlázový epitel

Charakter žlázy

Jednobuněčné žlázy

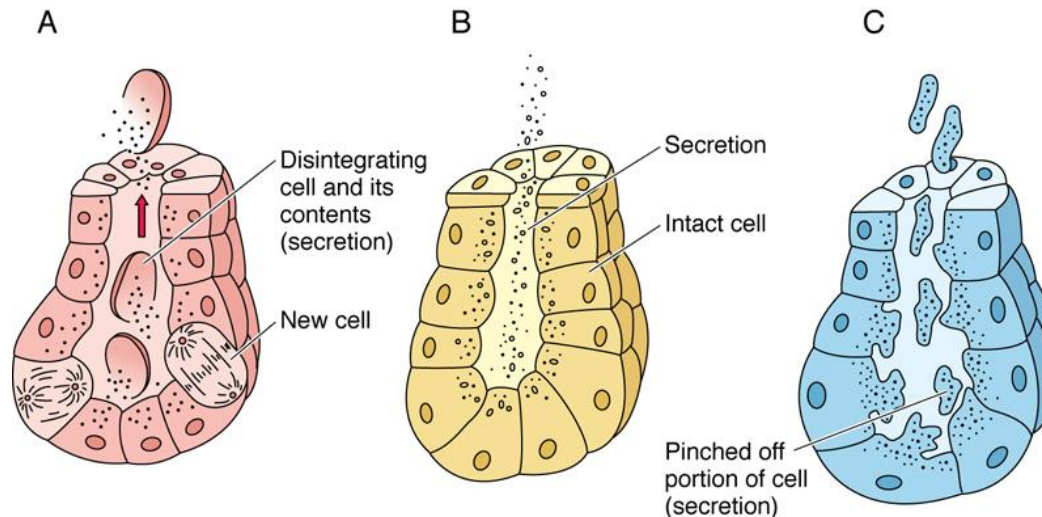
- Pohárkové buňky
- Enteroendokrinní buňky

Mnohobuněčné žlázy

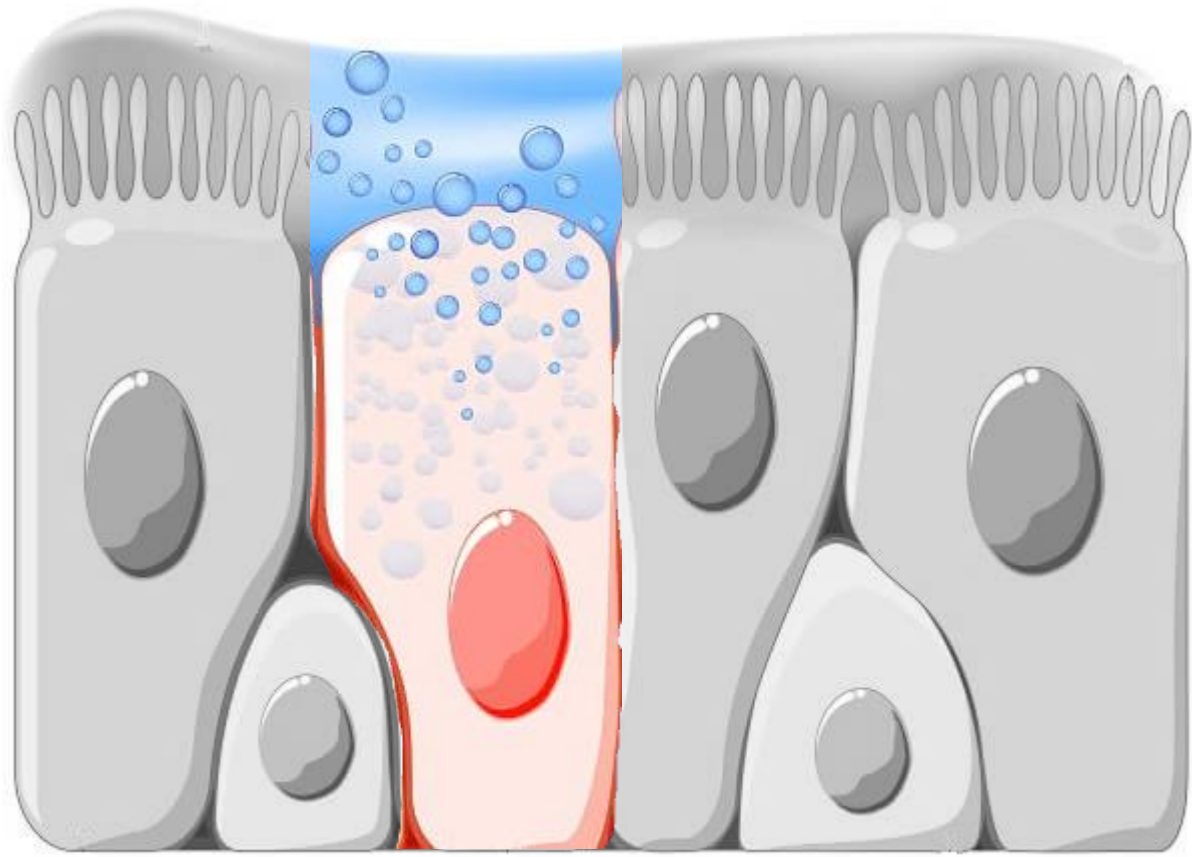
- Endokrinní
- Exokrinní
 - Endoepitelové
 - Exoepitelové

Charakter sekrece

Holokrinní × Merokrinní × Apokrinní



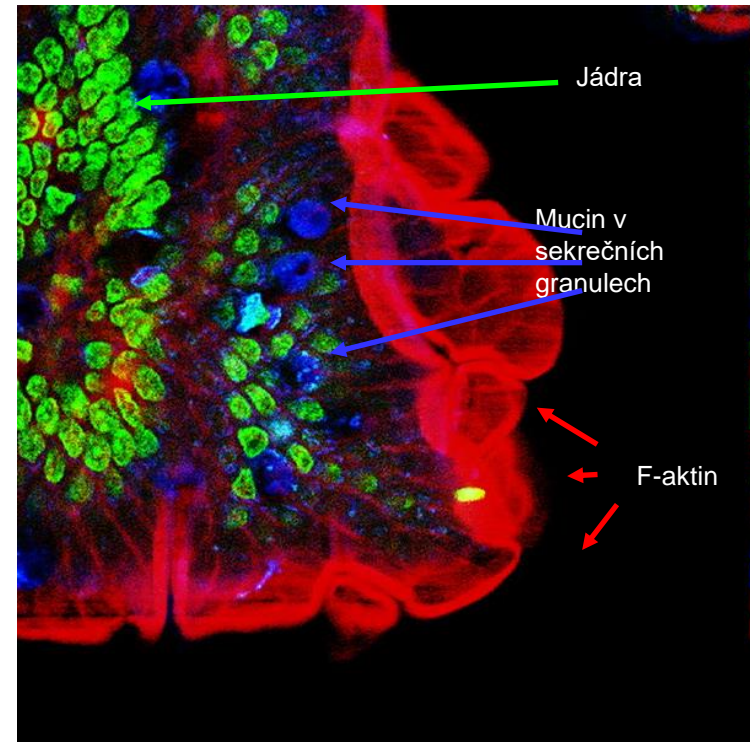
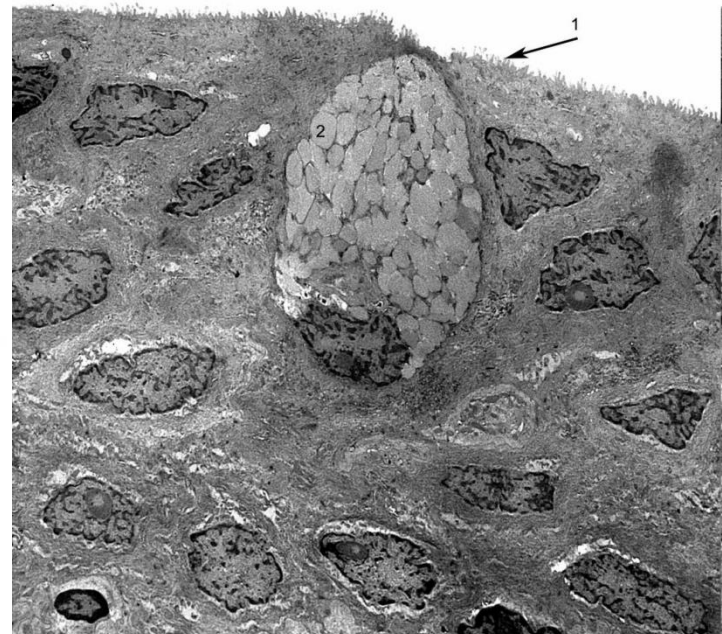
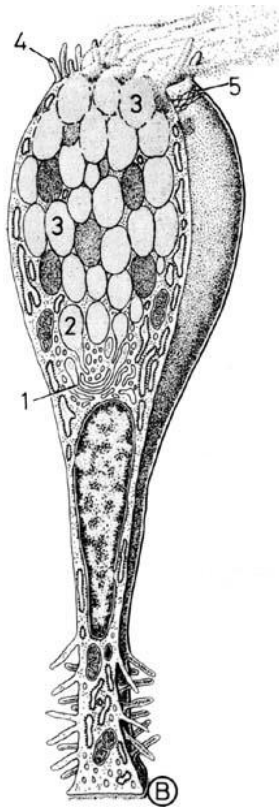
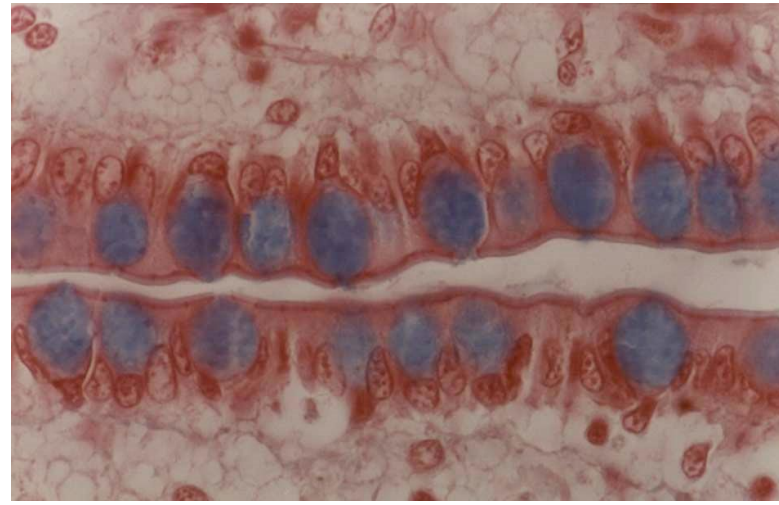
JEDNOBUNĚČNÉ ŽLÁZY



EXOKRINNÍ SEKRECE – JEDNOBUNĚČNÉ ŽLÁZY

■ Pohárkové buňky

- Cylindrické žlázové epiteliální buňky
- Apikální povrch - apokrinní/merokrinní sekrece mucinu
- Bazální část – RER, GA, jádro, mitochondrie
- Mucinogenní zrna – barvení mucinokarmínem



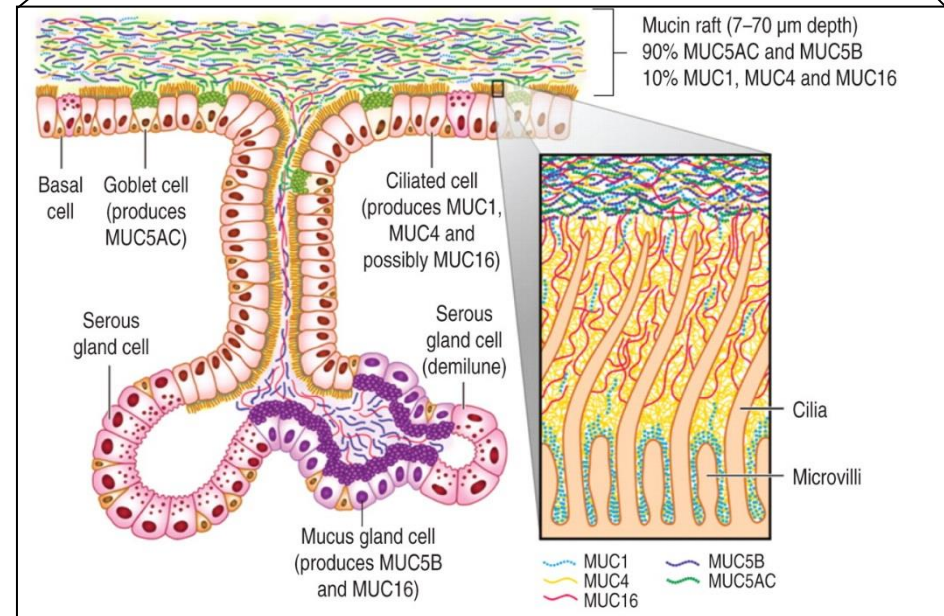
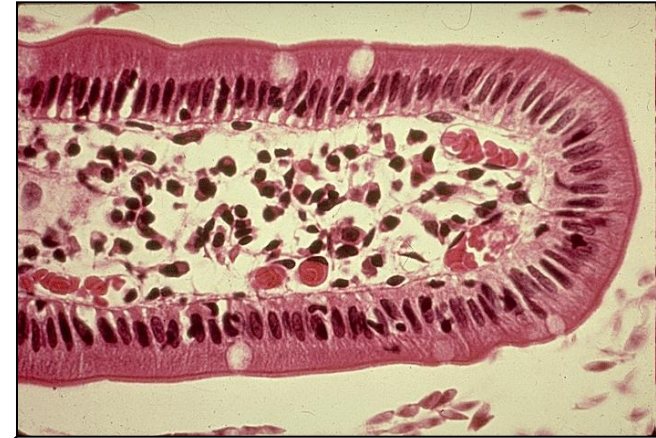
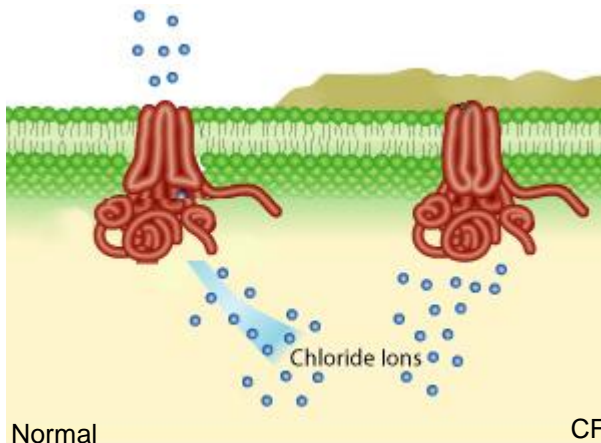
EXOKRINNÍ SEKRECE – JEDNOBUNĚČNÉ ŽLÁZY

■ Pohárkové buňky

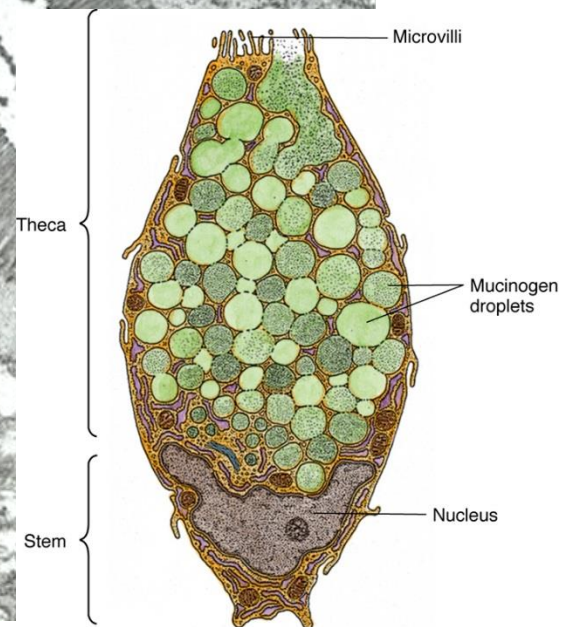
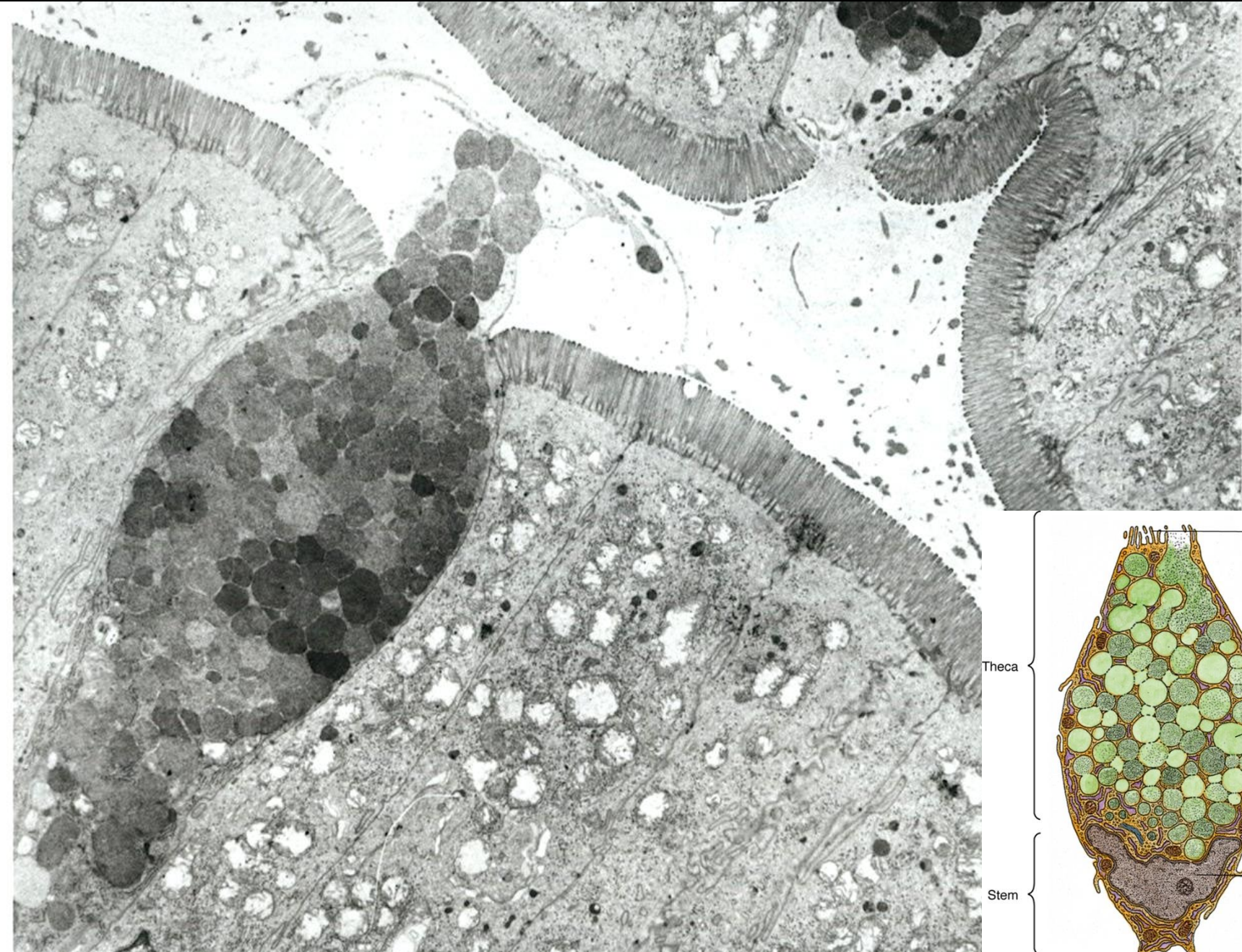
- Zejména respirační a GI trakt
- Produkují **hlen** (mukus) = viskózní tekutina složená z elektrolytů a vysoce glykosylovaných proteinů (muciny)
- Chrání proti mechanickému i chemickému poškození
- Zachycení a eliminace pevných částic
- Sekrece konstitutivní nebo po stimulaci (kouř, prach, bakterie)
- Mukus po sekreci expanduje 500× během 20ms

• Klinické korelace:

- změny ve složení nebo množství hlenu
- **chronická bronchitida / cystická fibróza**



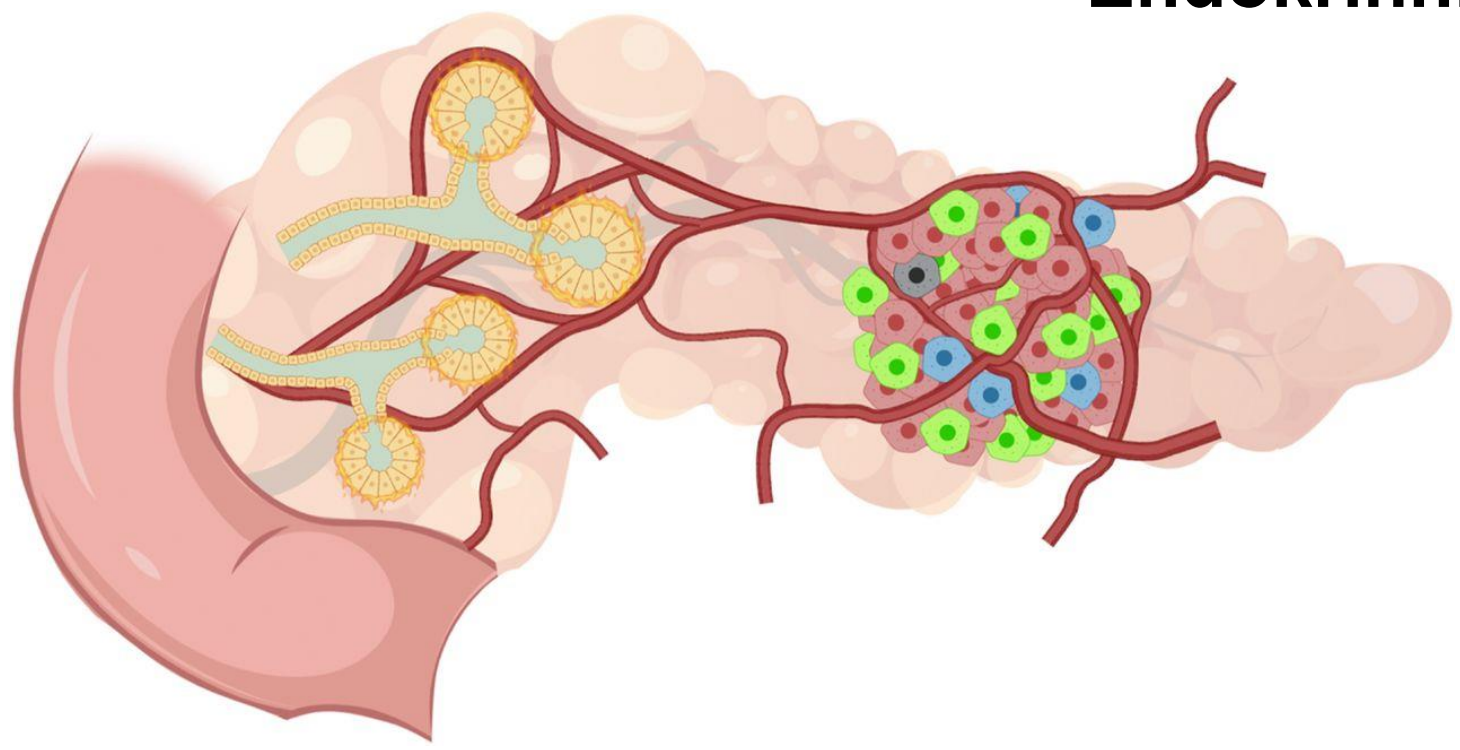
EXOKRINNÍ SEKRECE – JEDNOBUNĚČNÉ ŽLÁZY



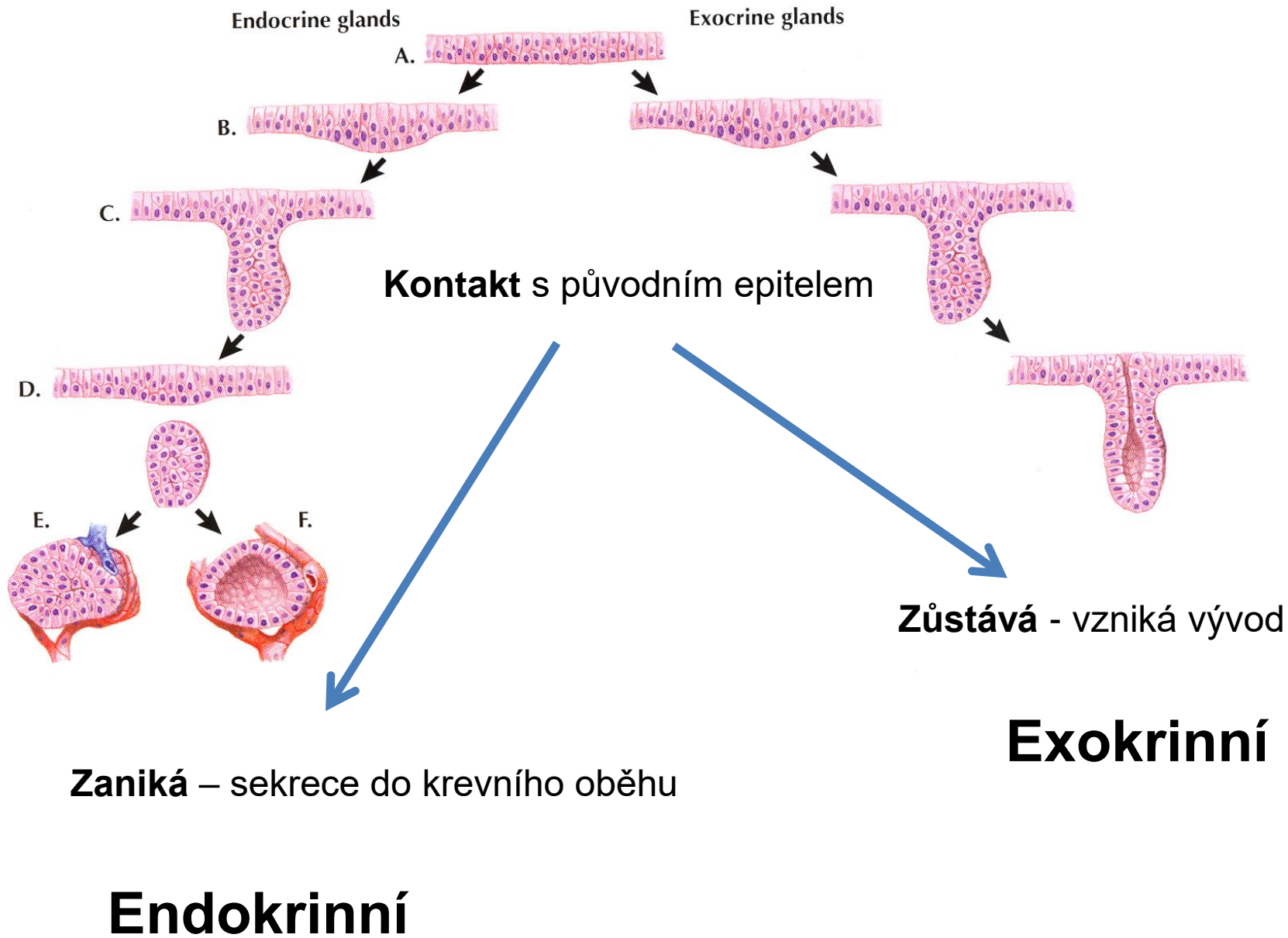
MNOHOBUNĚČNÉ ŽLÁZY

Exokrinní

Endokrinní

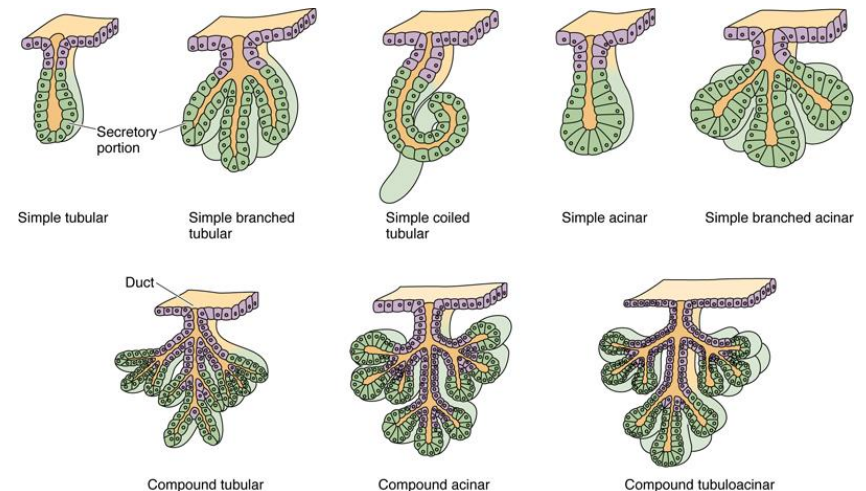


VÝVOJ MNOHOBUNĚČNÉ ŽLÁZY

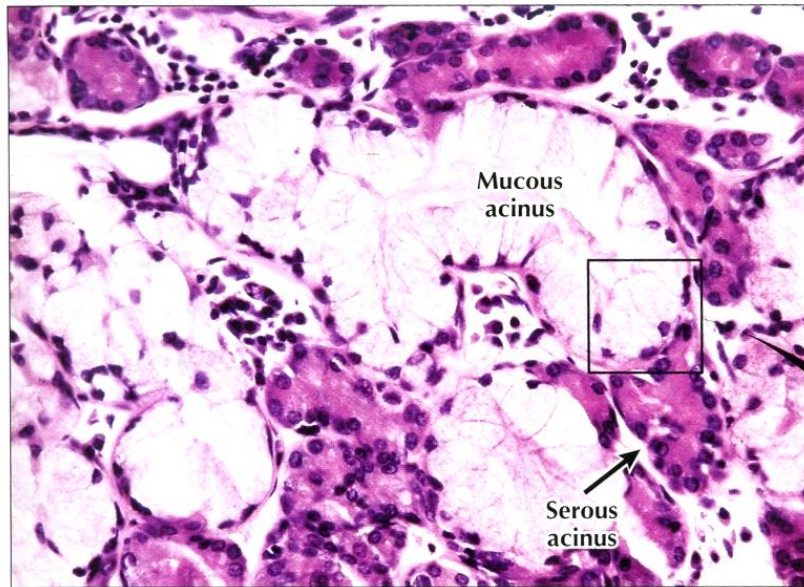


KLASIFIKACE EXOKRINNÍCH MNOHOBUNĚČNÝCH ŽLÁZ

- **Endoepitelové** (neopouštějí epitel, např. endoepitelové žlázy uretry, konjunktiva)
- **Exoepitelové** (epitelové pupeny v okolním vazivu)
 - Podle tvaru sekreční komponenty
 - Alveolární (acinózní)
 - Tubulózní
 - Tuboalveolární (tubuloacinózní)
 - Podle větvení
 - Jednoduché (1 vývod, jedna sekreční část)
 - Větvené (1 vývod, více sekrečních částí)
 - Složená (systém vývodů)
 - Podle charakter sekrece
 - Mucinózní
 - Serózní
 - Smíšené

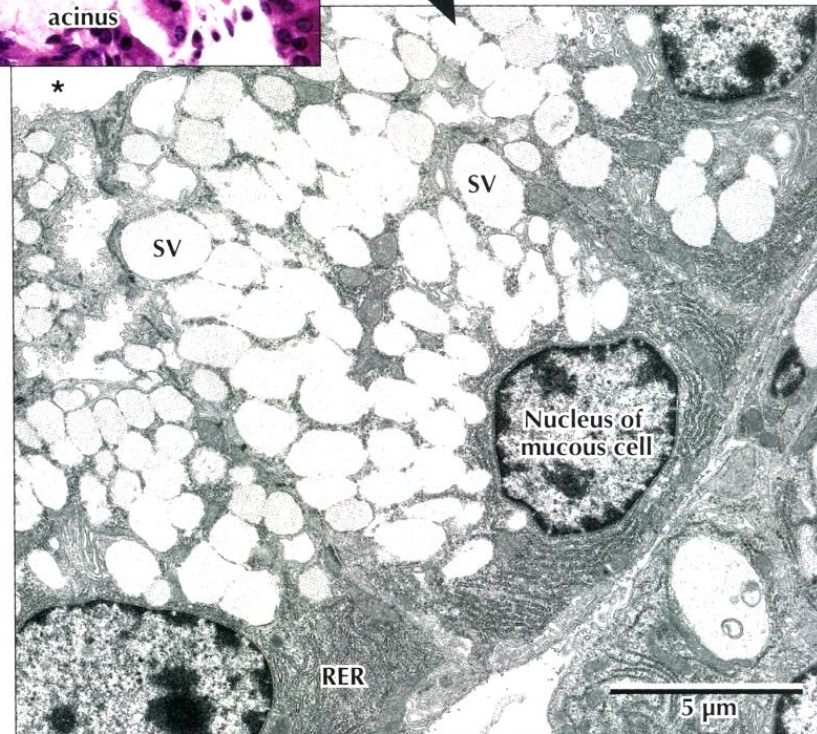


MUCINÓZNI ŽLÁZY

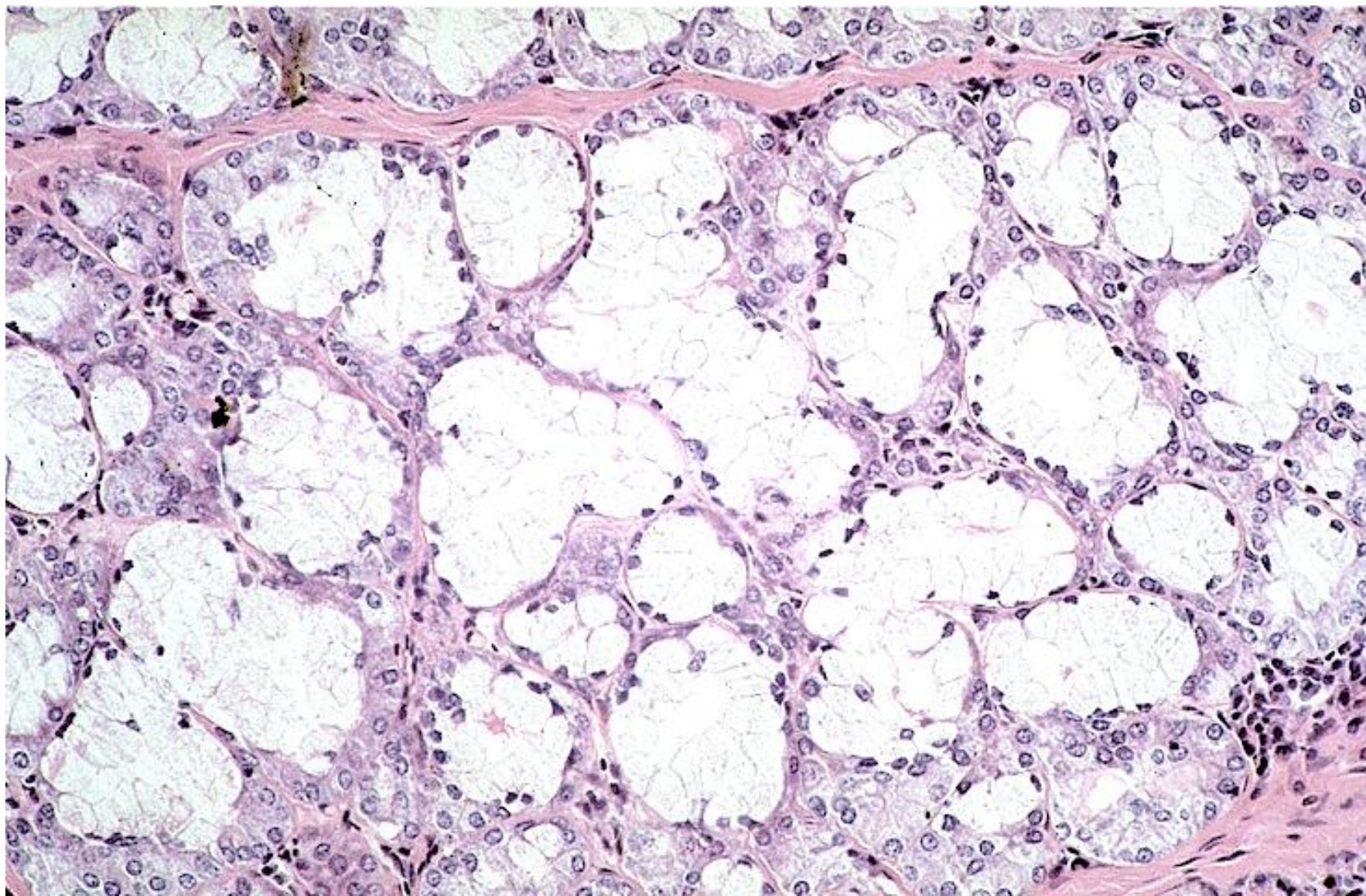


◀ **LM of part of a mixed seromucous gland in the trachea.** Several mucous acini with pale-stained mucous cells are seen. The basal nuclei are flat, and cells appear washed out because mucous droplets dissolved during specimen preparation. Darker stained serous cells in adjacent acini have more rounded basal nuclei. Serous cells are smaller than mucous cells. The square outlines the area of interest seen in the EM below. 295 \times . H&E.

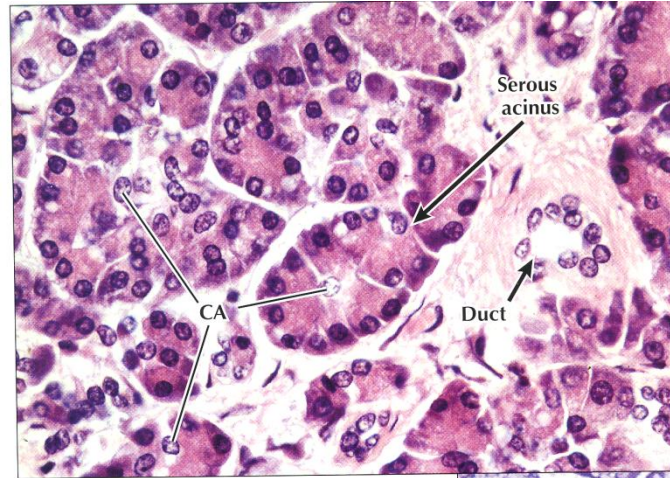
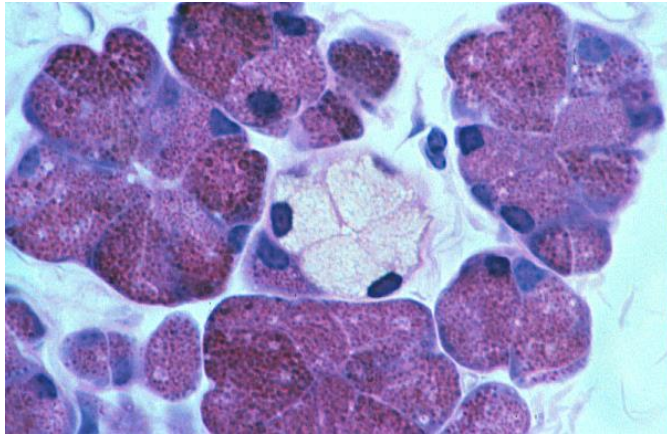
▶ **EM of part of a mucous acinus in a mixed salivary gland.** Parts of three mucous cells line the acinus lumen (*). Euchromatic basal nuclei have prominent nucleoli. Basal cytoplasm contains many profiles of rough endoplasmic reticulum (RER). Many large, electron-lucent secretory vesicles (SV) dominating the remaining cytoplasm are discharged by exocytosis into the acinus lumen. 5400 \times .



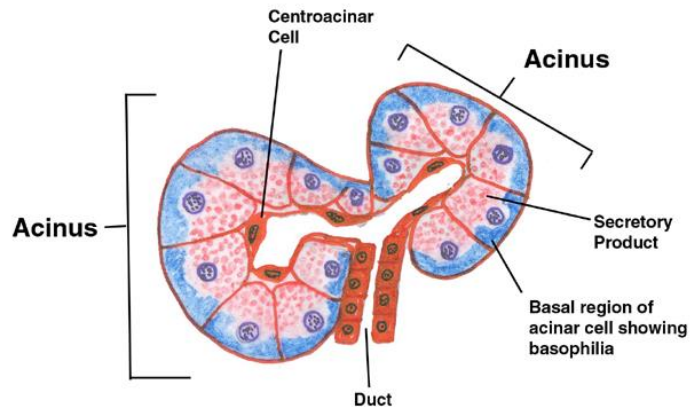
MUCINÓZNÍ ŽLÁZY



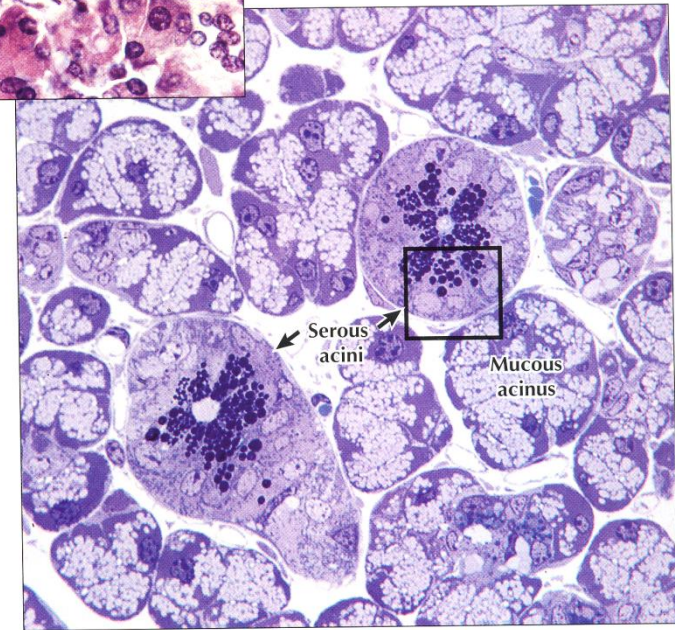
SERÓZNÍ ŽLÁZY



◀ **LM of part of the exocrine pancreas.** The exocrine part of the gland consists of closely packed spherical or pear-shaped serous acini. Several columnar to pyramidal acinar cells, with round basal nuclei, face a small central lumen in each **serous acinus**. Basal cytoplasm is basophilic; apical cytoplasm is more eosinophilic. Small clear centroacinar cells (**CA**) in acini centers help distinguish this purely serous gland from others, such as the parotid salivary gland. A small **duct**, in the connective tissue stroma, conveys secretions from acini to larger pancreatic ducts. 385 \times . H&E.



▶ **LM of part of a mixed salivary gland.** Several pale **mucous acini** surround two round **serous acini**. Serous cells have conspicuous, dark-stained secretory vesicles; mucous cells look vacuolated and washed out. EM in 2.15 shows the area in the square in detail. 600 \times . Toluidine blue, plastic section.



HIERARCHIE VÝVODŮ

Vývod

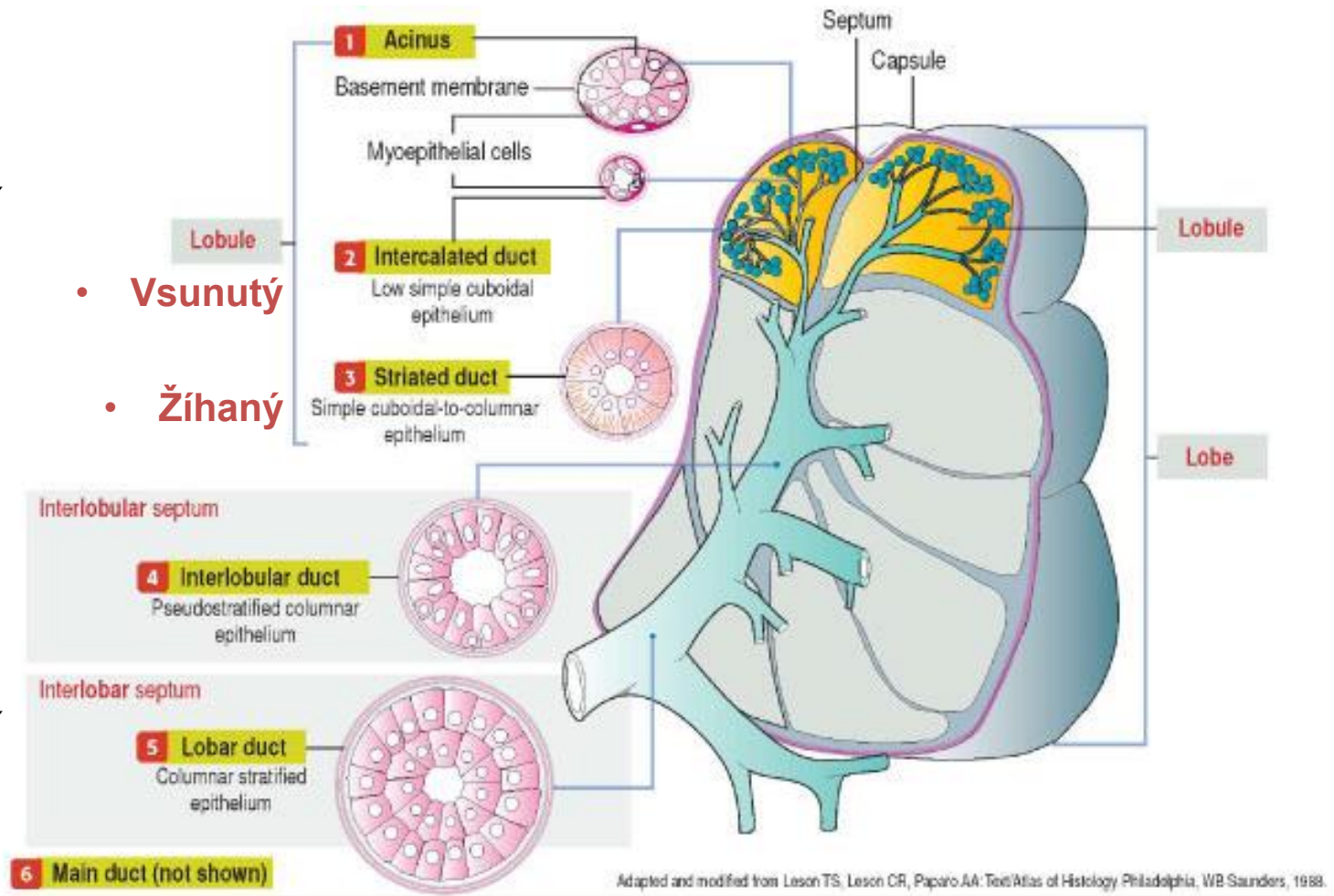
- Intralobulární

- **Vsunutý**

- **Žíhaný**

- Interlobulární (lobární)

- Hlavní



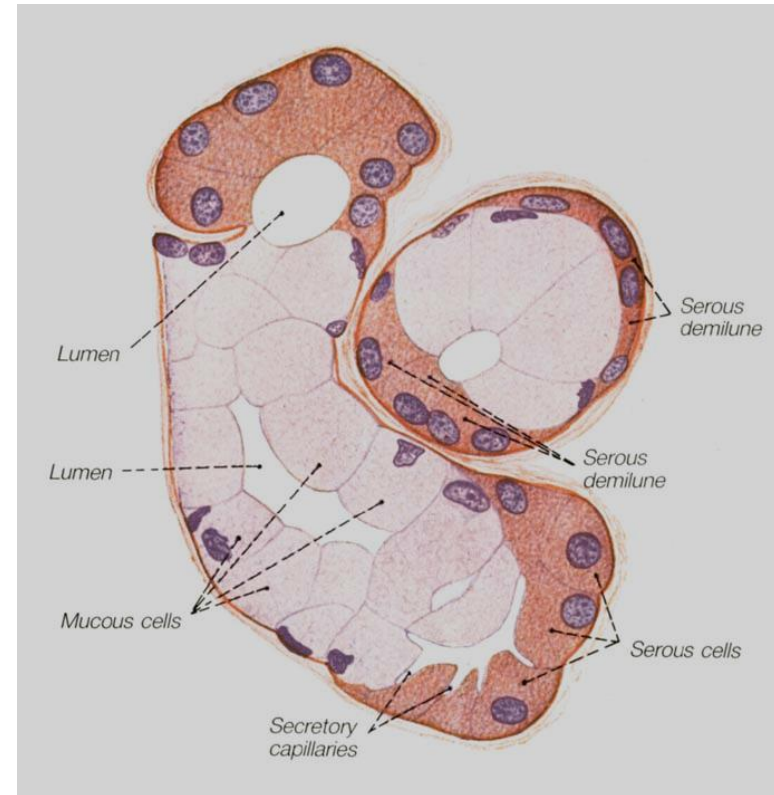
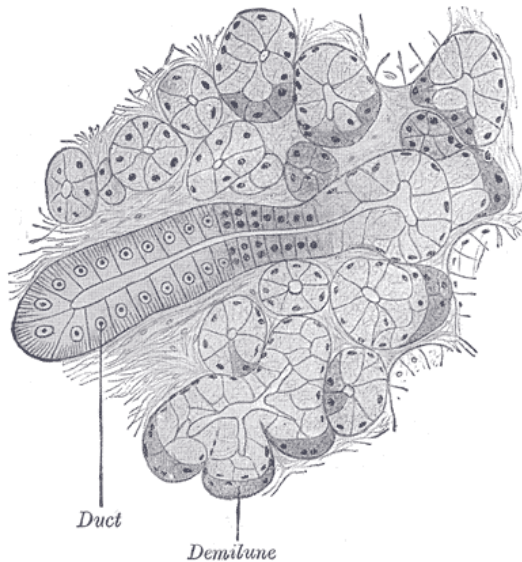
Výška epitelu a počet jeho vrstev se zvyšují směrem ústí žlázy

SLOŽENÉ ŽLÁZY

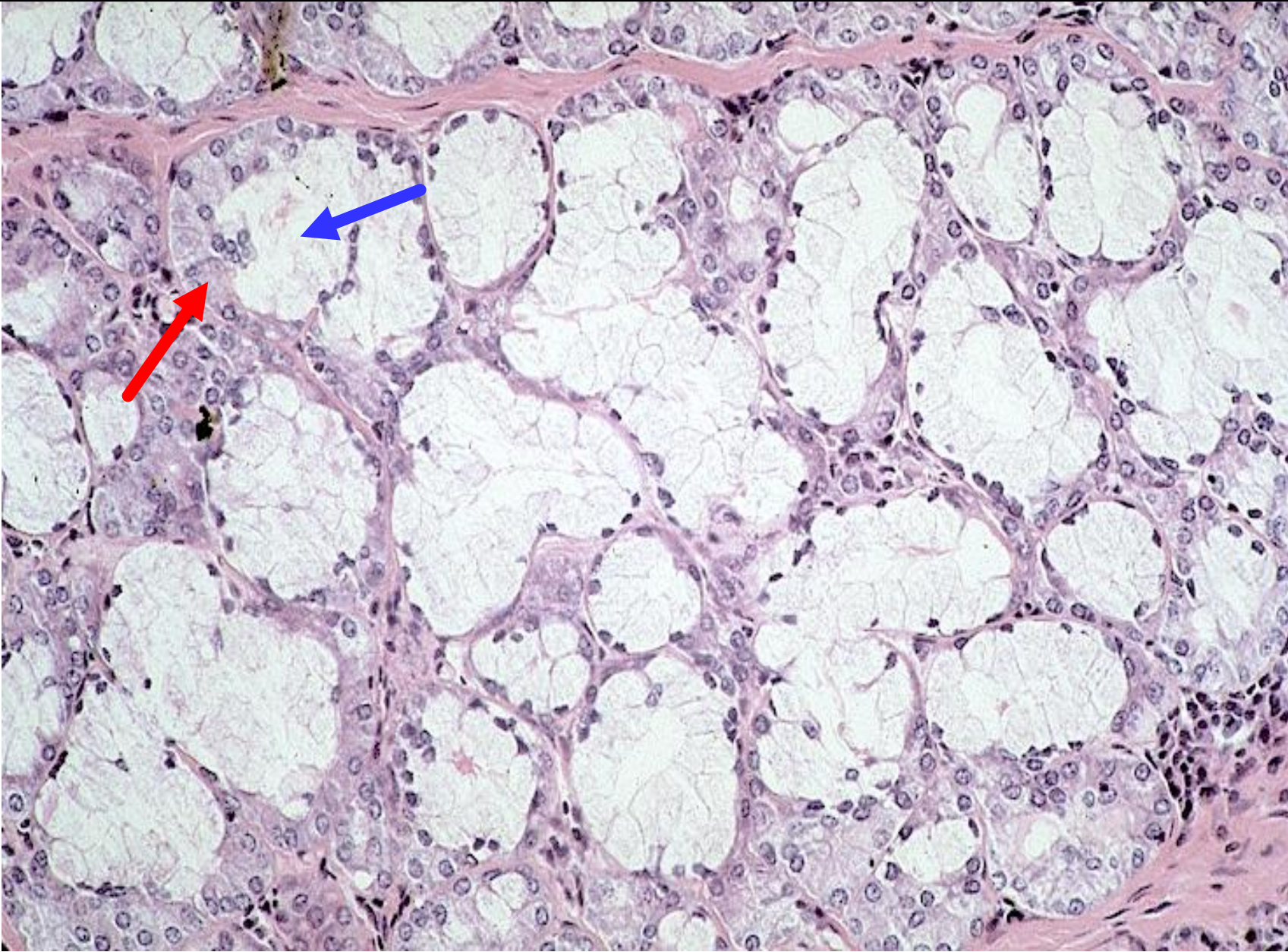
- mucinózní i serózní složka
- Gianuzziho lunuly (demiluny)



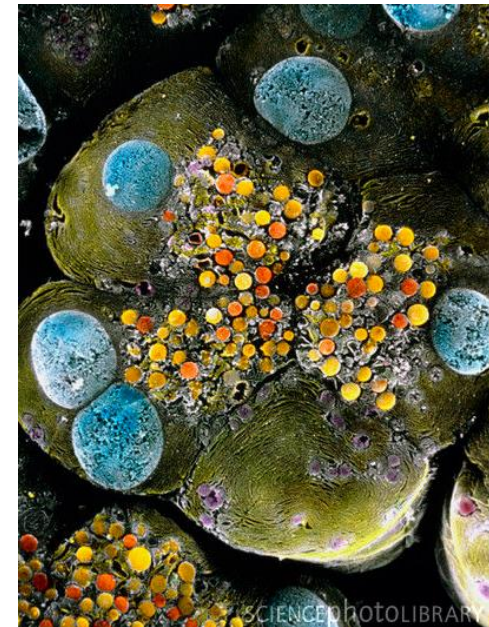Giuseppe Oronzo Giannuzzi
(1838-1876)



GIANNUZZIHO LUNULY (SERÓZNÍ DEMILUNY)



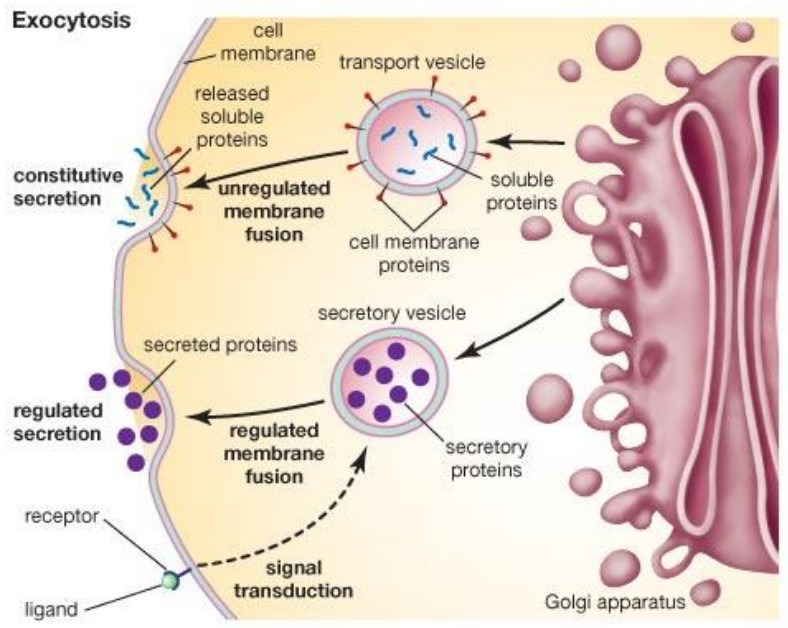
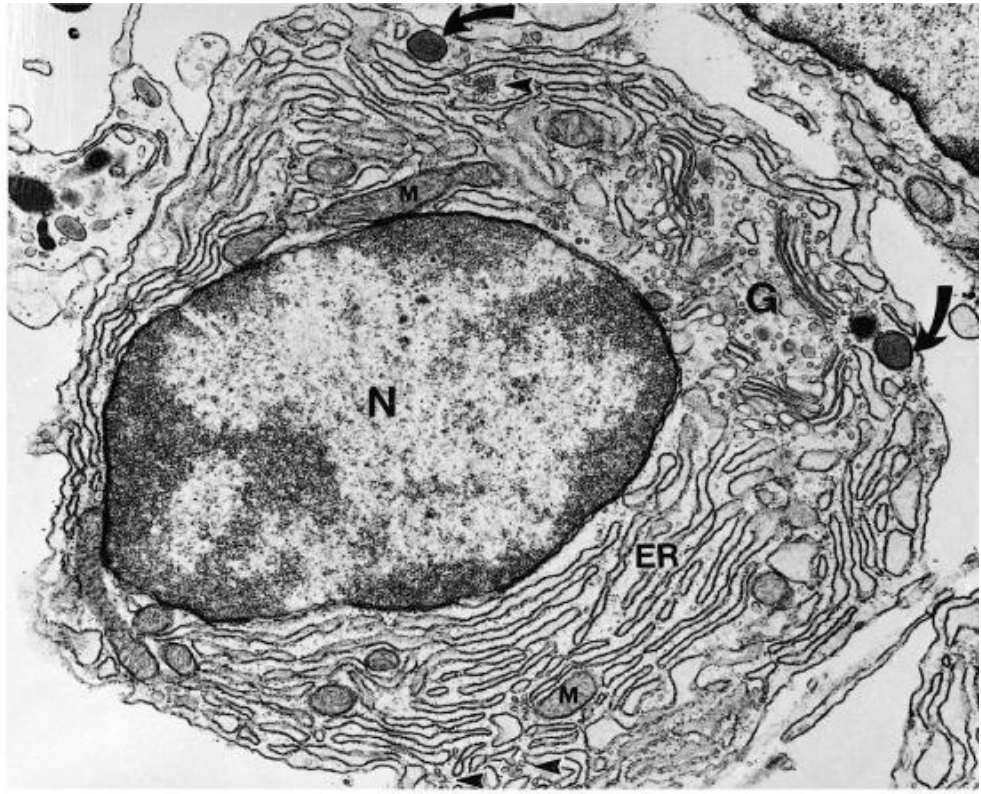
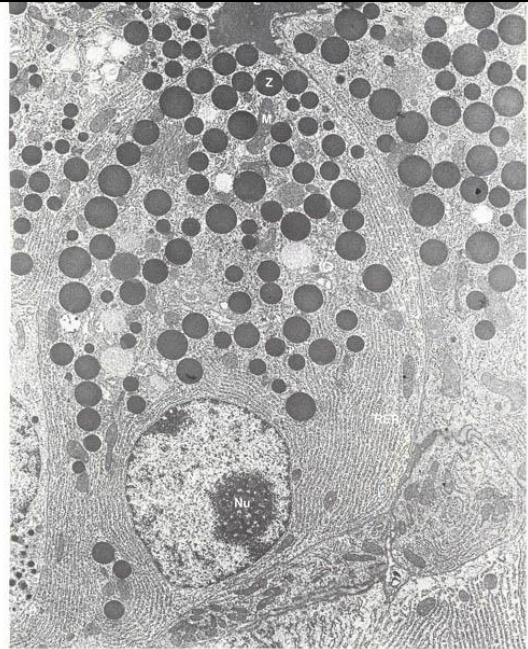
ULTRASTRUKTURA



Pankreatický acinus – serózní žláza, sekreční váčky

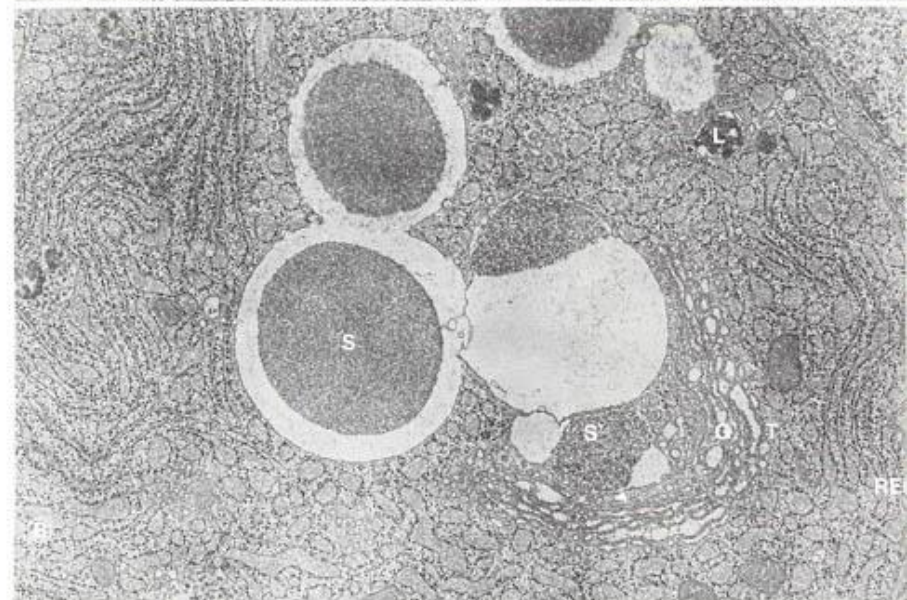
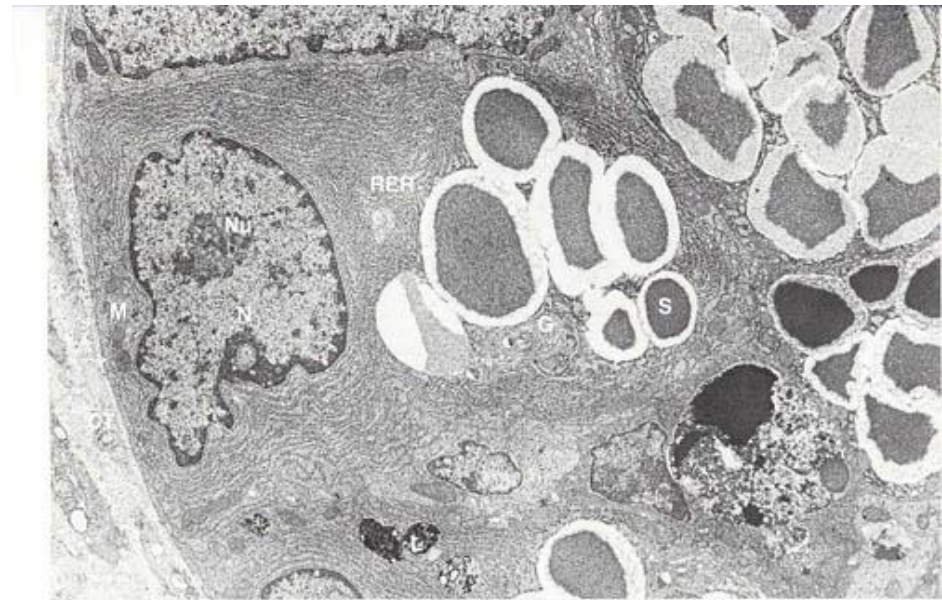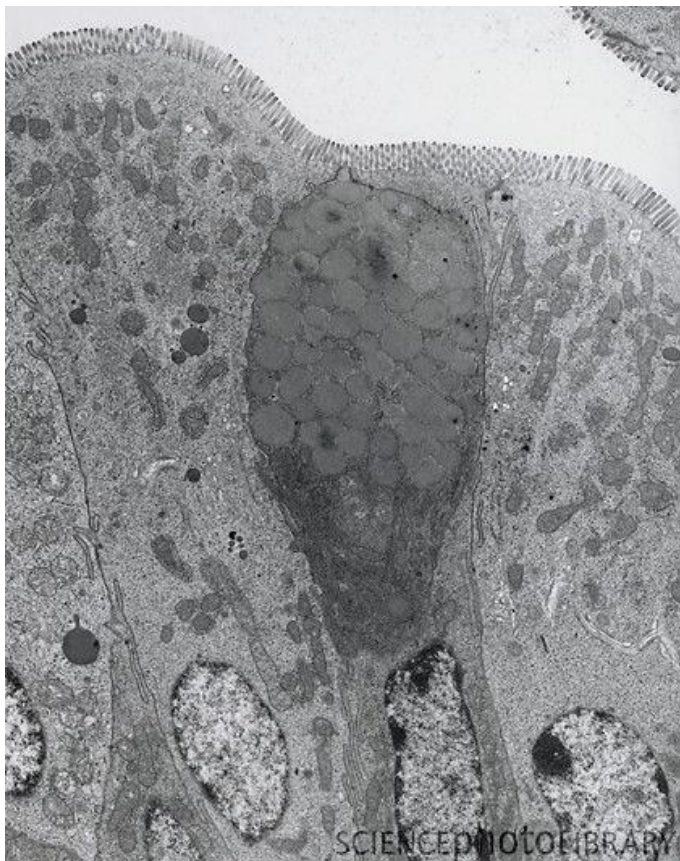
BUŇKY SECERNUJÍCÍ PROTEINY

- velké světlé jádro, zřetelný euchromatin
- vyvinuté RER
- GA/sekreční vezikuly
- sekret nízké viskozity (serózní)
- **pankreas, slinné žlázy**



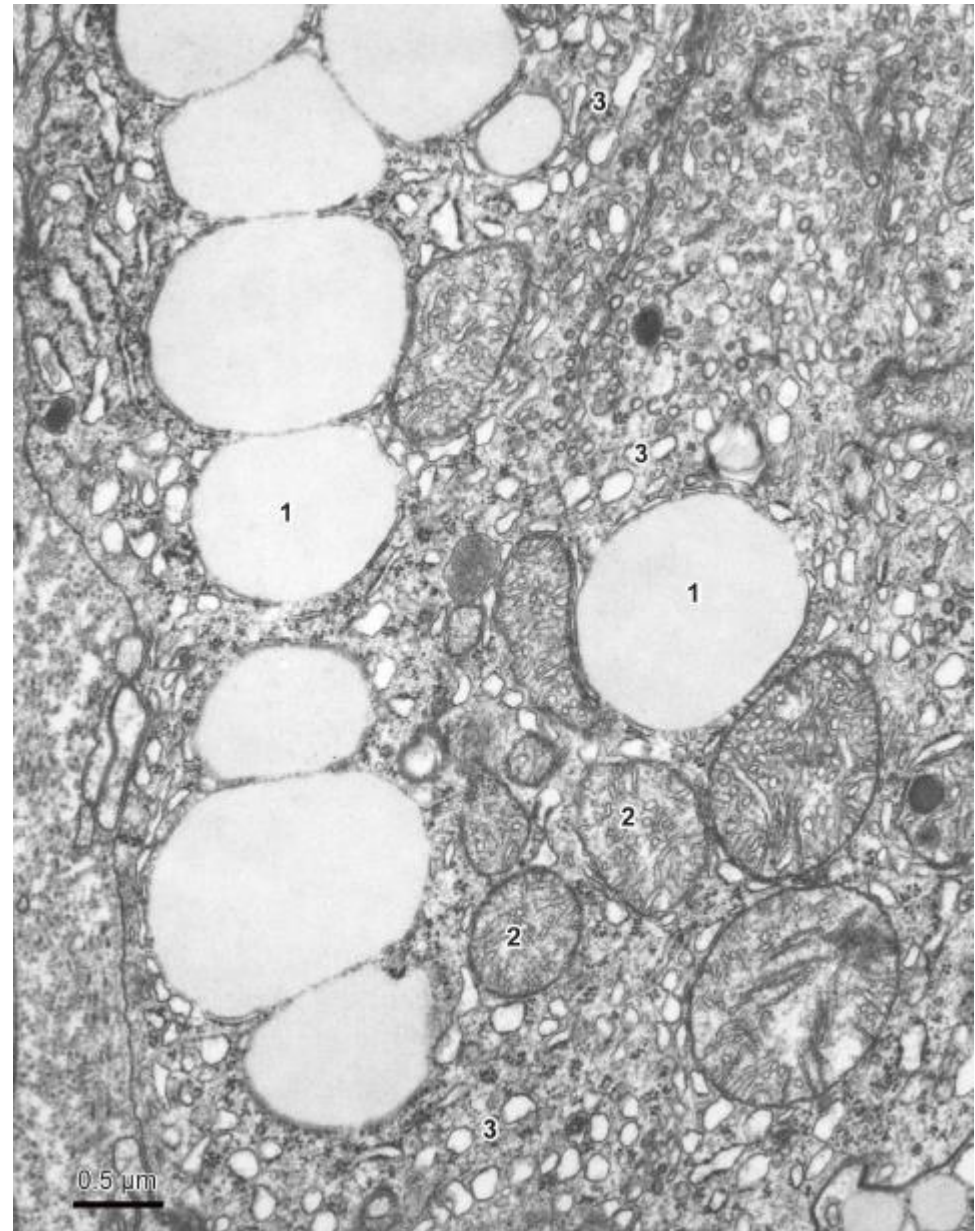
BUŇKY SECERNUJÍCÍ MUKUS

- RER, GA, exocytóza
- glykoproteiny, polysacharidy
- fibrogranulární vezikuly
- **pohárkové buňky, mucinózní žlázy**



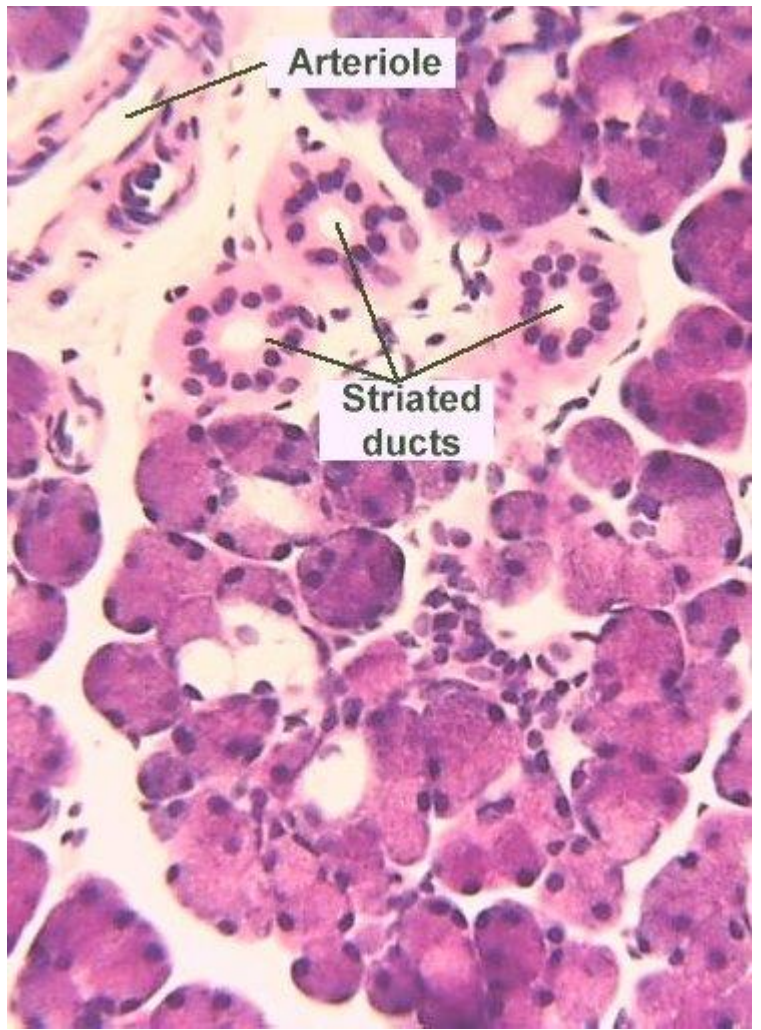
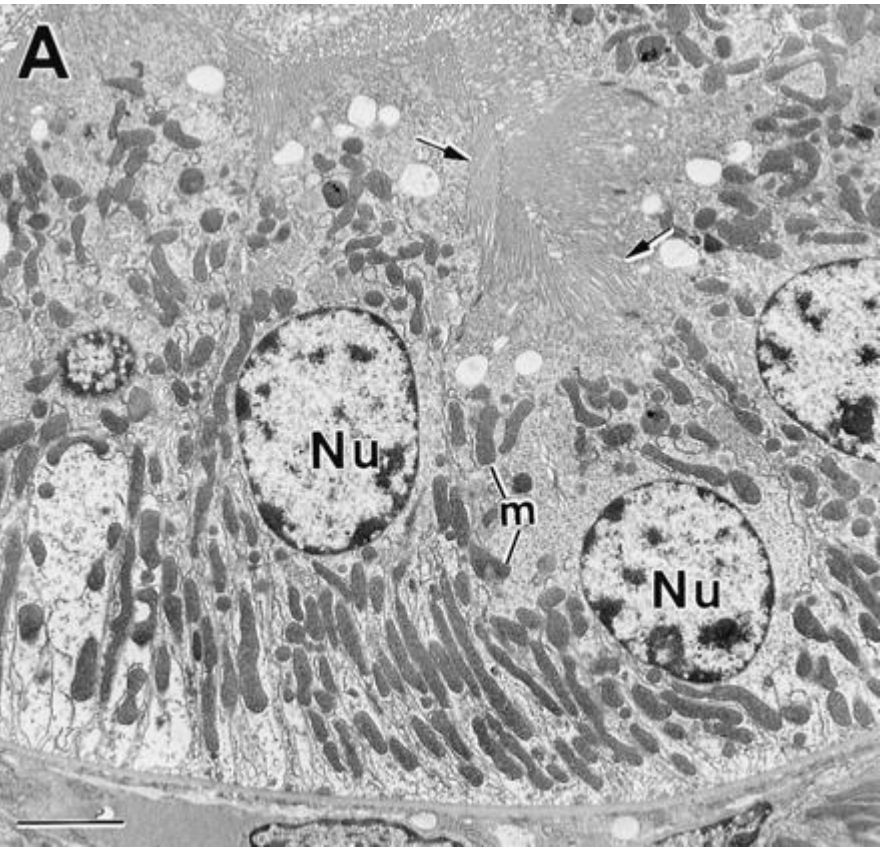
BUŇKY SECERNUJÍCÍ STEROIDY

- vyvinuté SER a GA
- mitochondrie s tubulózními kristami
- lipidové kapénky
- steroidogenní buňky
- **kůra nadledvin, Leydigovy buňky**



BUŇKY TRANSPORTUJÍCÍ IONTY

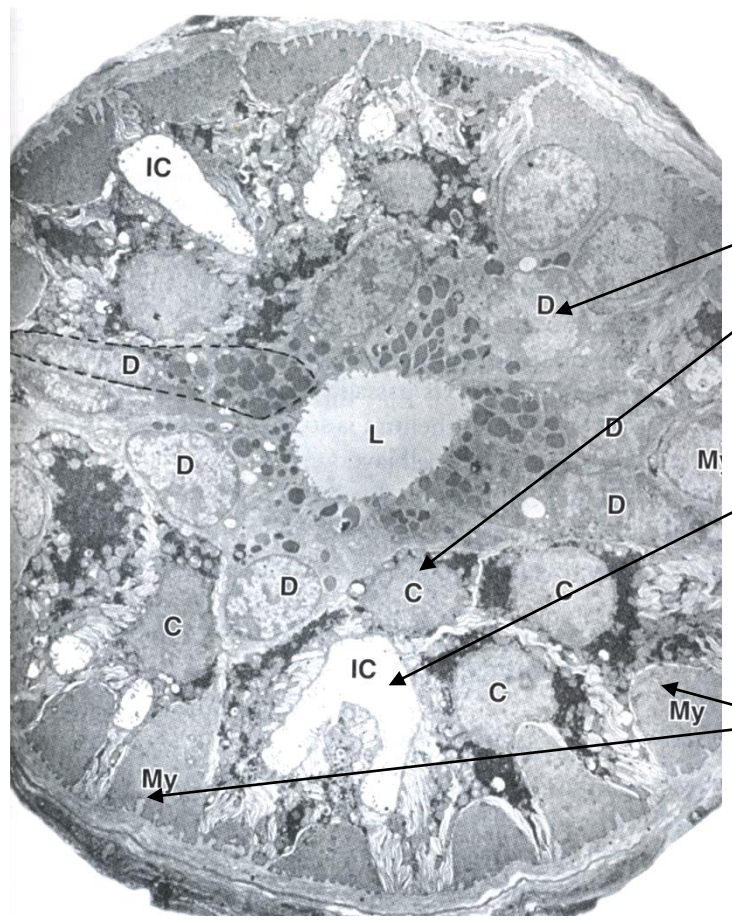
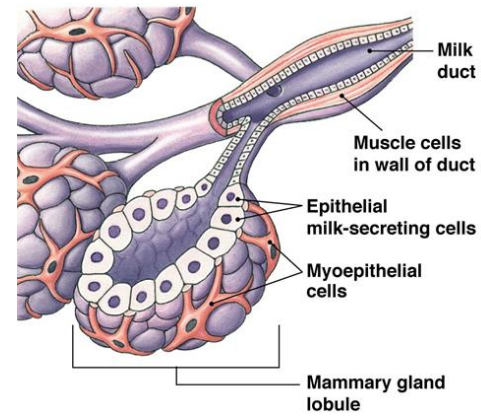
- apikální a bazální modifikace
- membránové invaginace, bazální labyrint, mikrokly
- acidofilní cytoplazma
- **proximální tubuly ledvin, žíhané vývody slinných žláz**



MYOEPITELOVÉ BUŇKY

- oploštělé, hvězdicovité, s prstovitými výběžky
- kontraktilní, obklopují acinus nebo vývod
- aktinová mikrofilamenta, myozin, tropomyozin, cytokeratin
- koordinace kontrakce - nexy
- **slinné, slzné, potní mléčné žlázy, semenotvorné kanálky**

Mléčná žláza

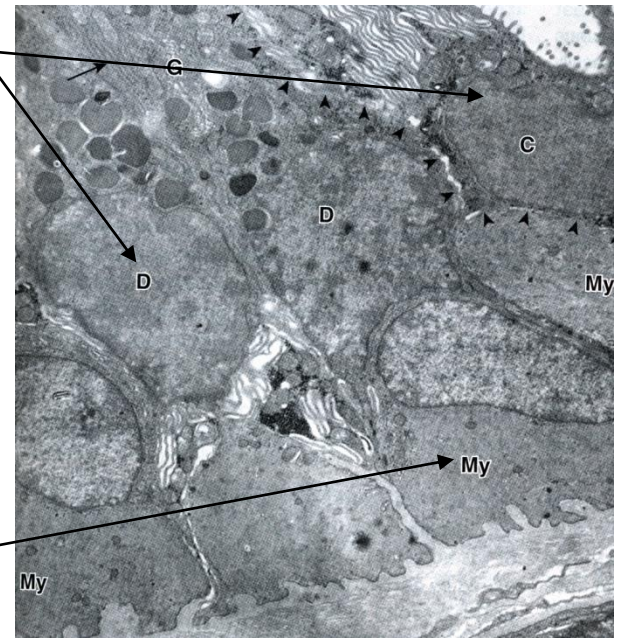


Potní žláza

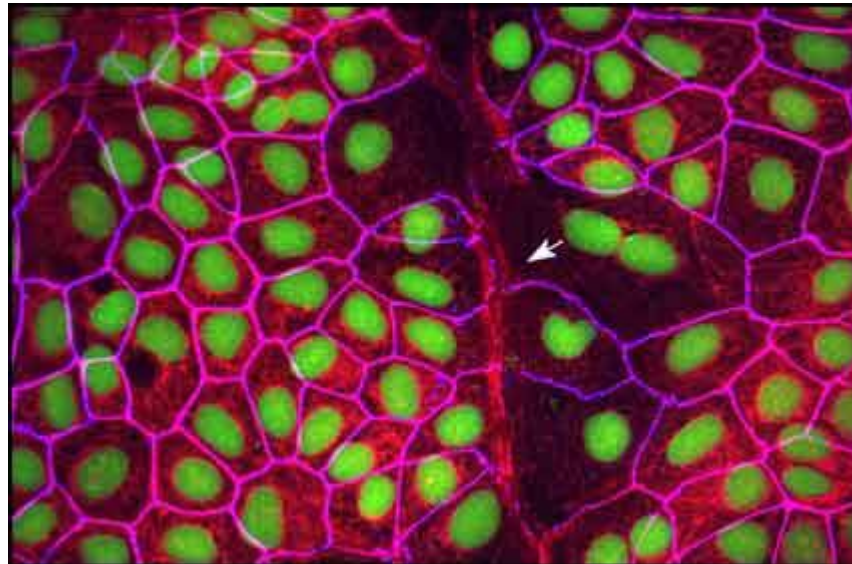
Sekreční buňky (D, C)

Mezibuněčný vývod (IC)

Myoepitelové buňky



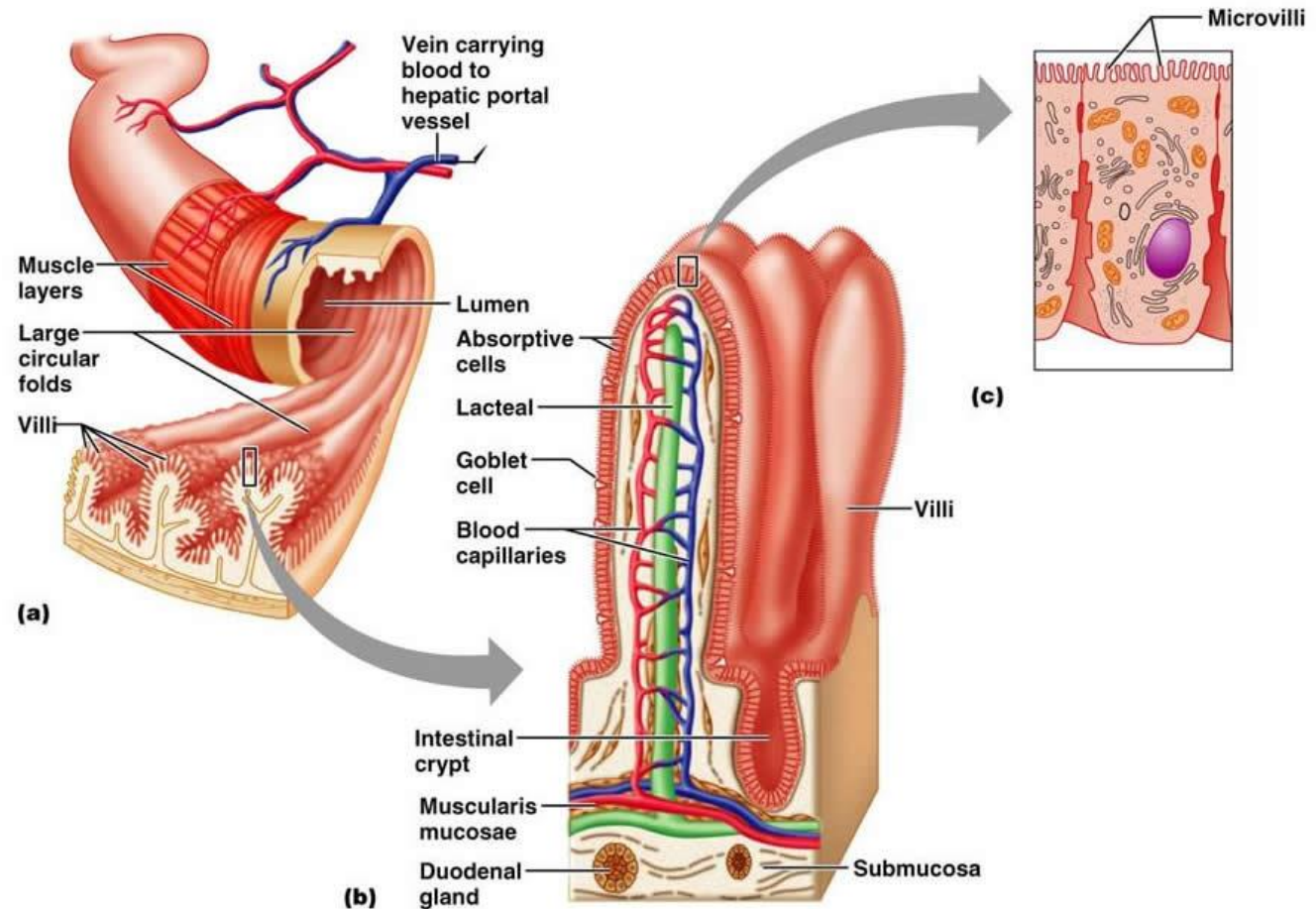
PROMĚNLIVOST EPITELIÁLNÍHO FENOTYPU



REGENERACE EPITELIÁLNÍ TKÁNĚ

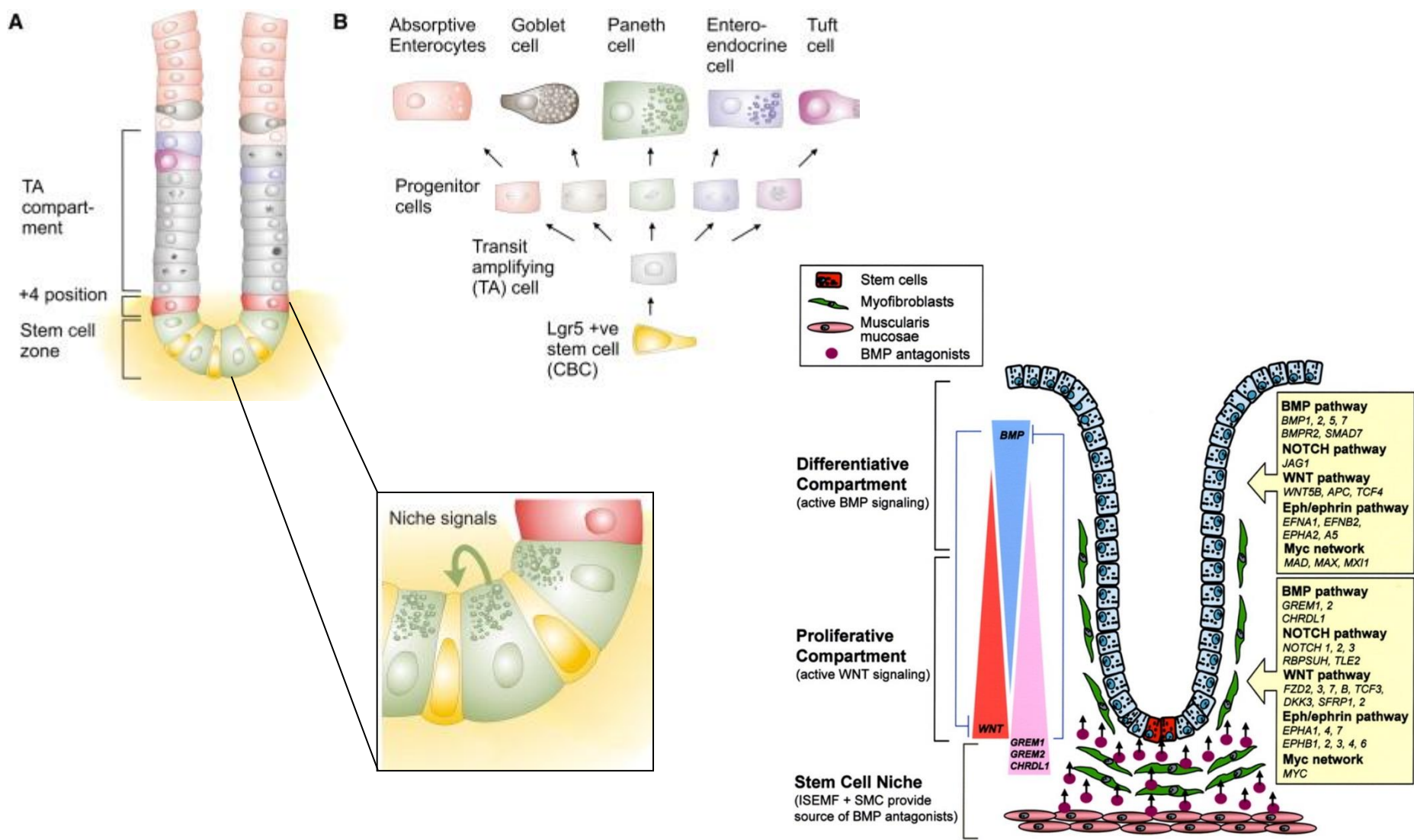
- **různé epitely** mají **různou schopnost regenerace** (epidermis × smyslový e. vnitřního ucha)
- multi- a oligopotentní kmenové buňky
- mikroprostředí – *stem cell niche*

Příklad: Obnova střevního epitelu



REGENERACE EPITELIÁLNÍ TKÁNĚ

Příklad: Obnova střevního epitelu - 3-5 dnů



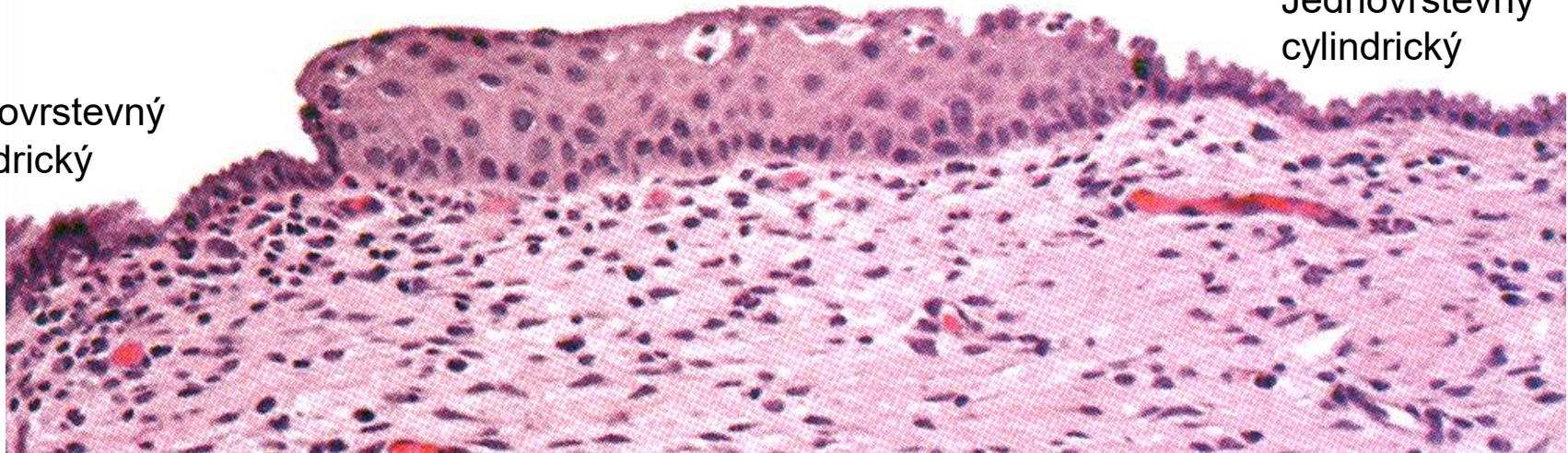
Abnormální plasticita:

▪ Metaplasie

Vrstevnatý dlaždicový

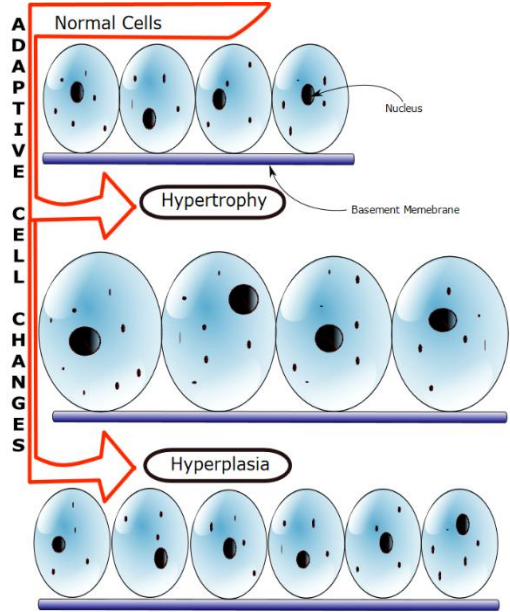
Jednovrstevný
cylindrický

Jednovrstevný
cylindrický



- Diferencovaný epitel je nahrazený jiným typem diferencovaného epitelu
- Skvamózní metaplasie děložního krčku (jednovrstevný cylindrický - vrstevnatý dlaždicový)
- Respirační cesty (jednovrstevný cylindrický s řasinkami - vrstevnatý dlaždicový)
- Prekanceróza; obvykle v místech chronického poškození (kuřáci)

Hyperplasie a hypertrofie

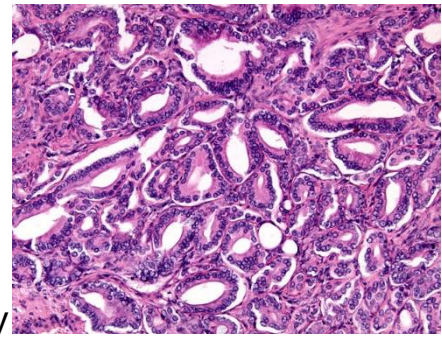
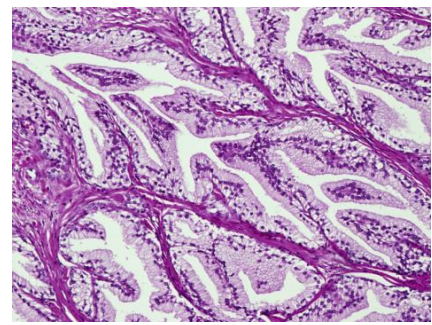


Hypertrofie: roste velikost buněk

Hyperplasie: roste počet buněk

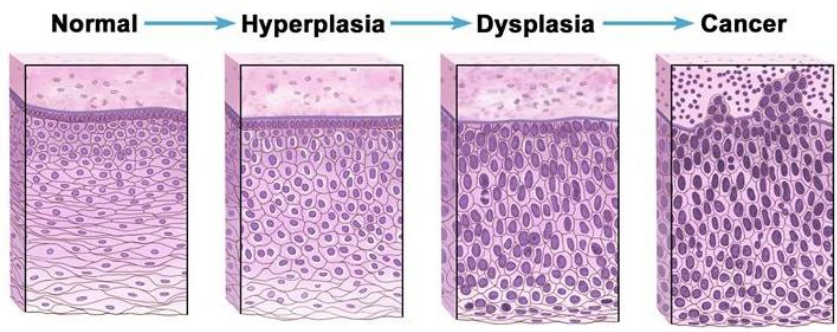
Normální prostatická tkáň

Prostata

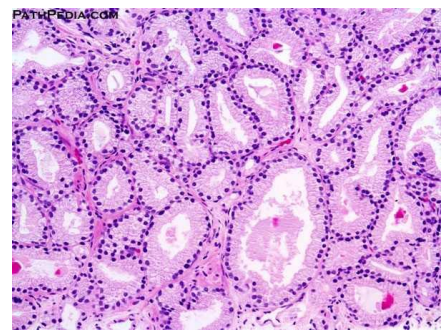

Hyperplasie žláзовého epitelu prostaty

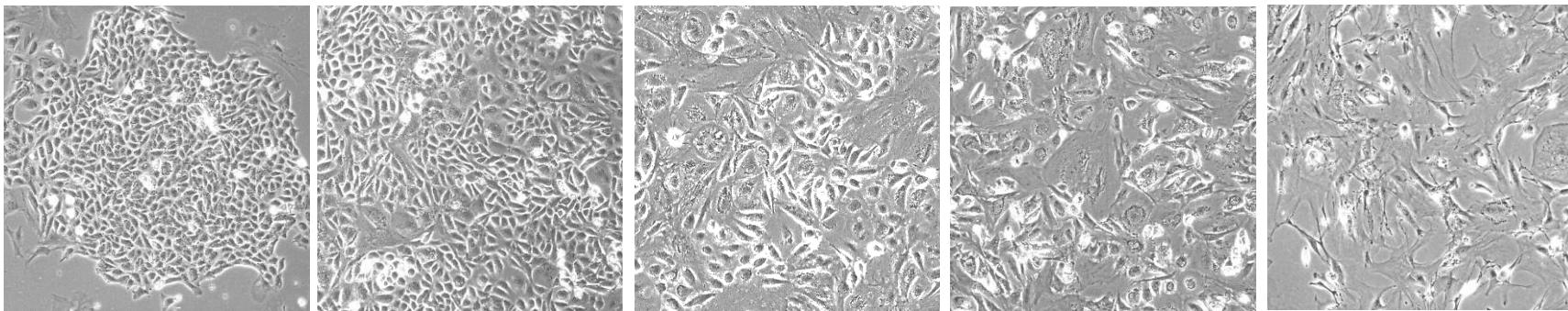
Dysplasie porucha diferenciacie



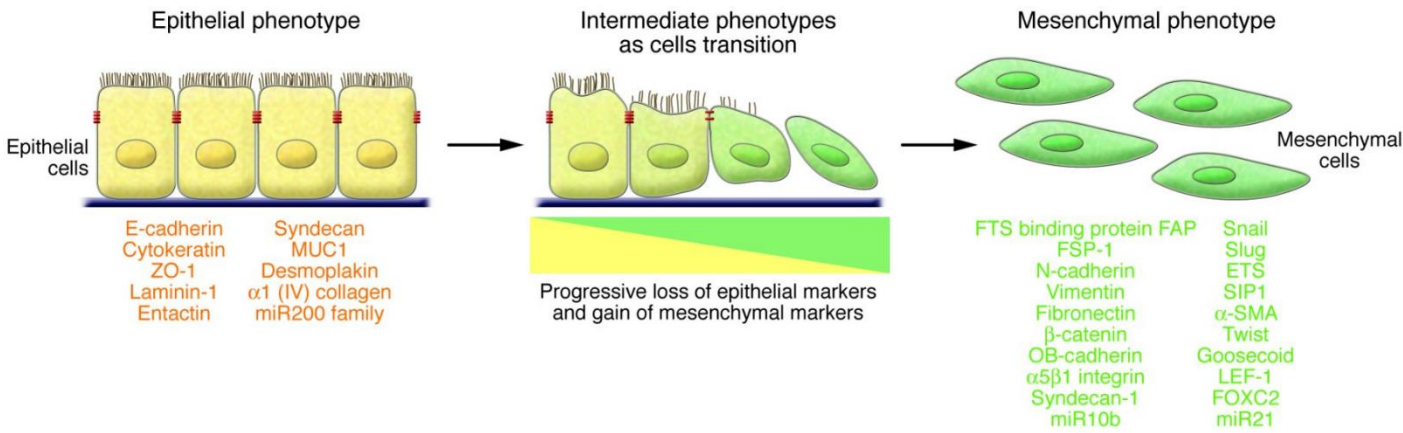
Adenokarcinom prostaty



Epiteliální – mesenchymální tranzice (EMT)

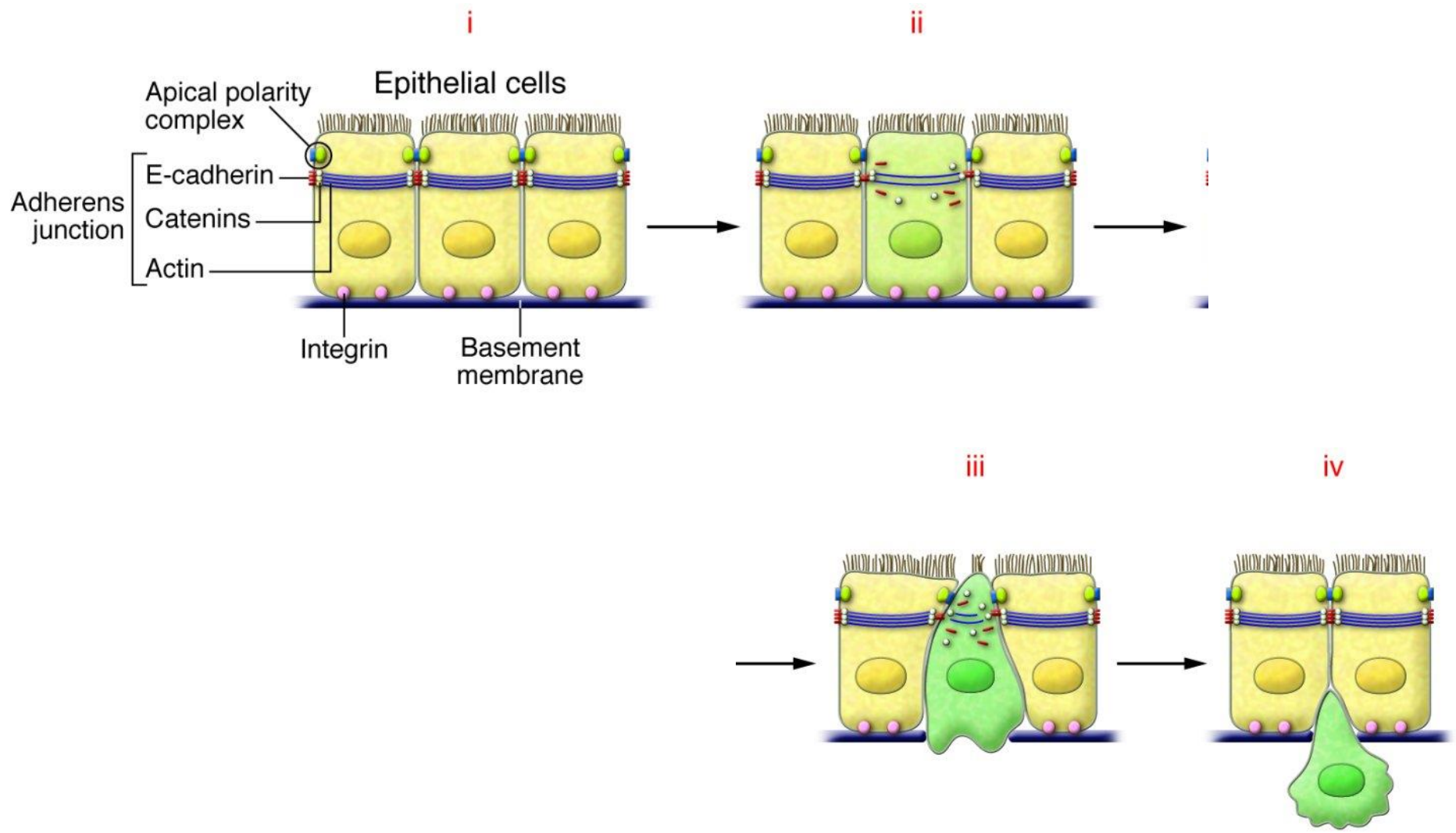


Změna fenotypu z **epiteliálního**, soudržného, na **mesenchymální** – migrující a produkující ECM.



PLASTICITA EPITELIÁLNÍ TKÁNĚ – DISEMINACE NÁDORŮ

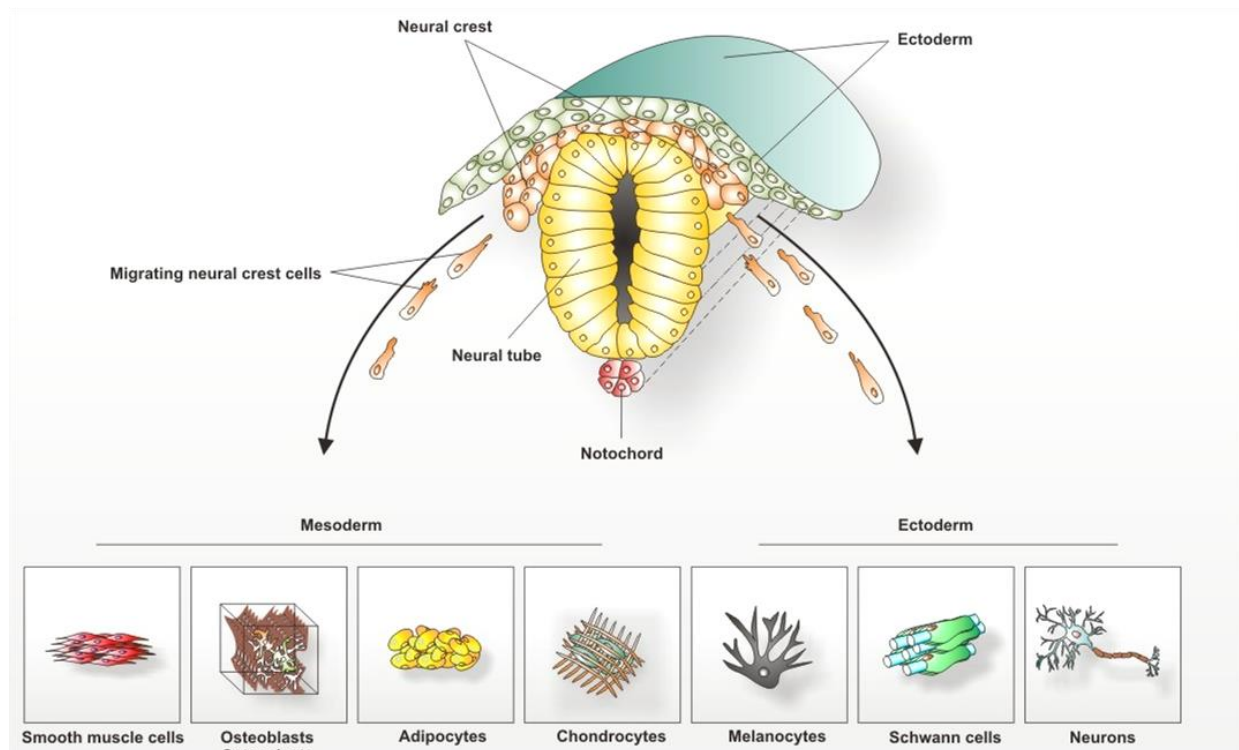
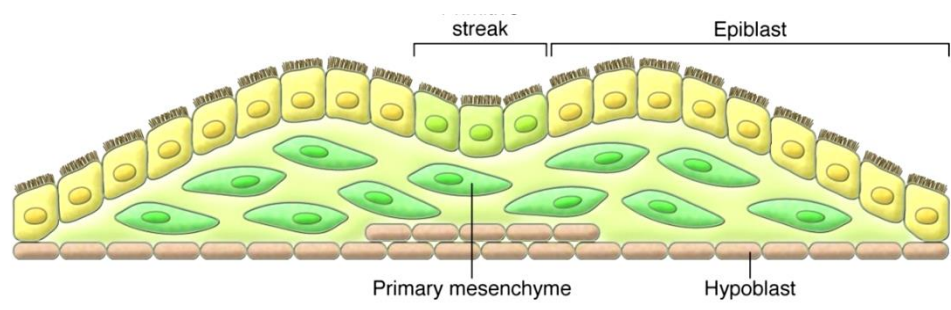
Buňky ztrácí adhezivní molekuly a získávají schopnost migrovat



PLASTICITA EPITELIÁLNÍ TKÁNĚ

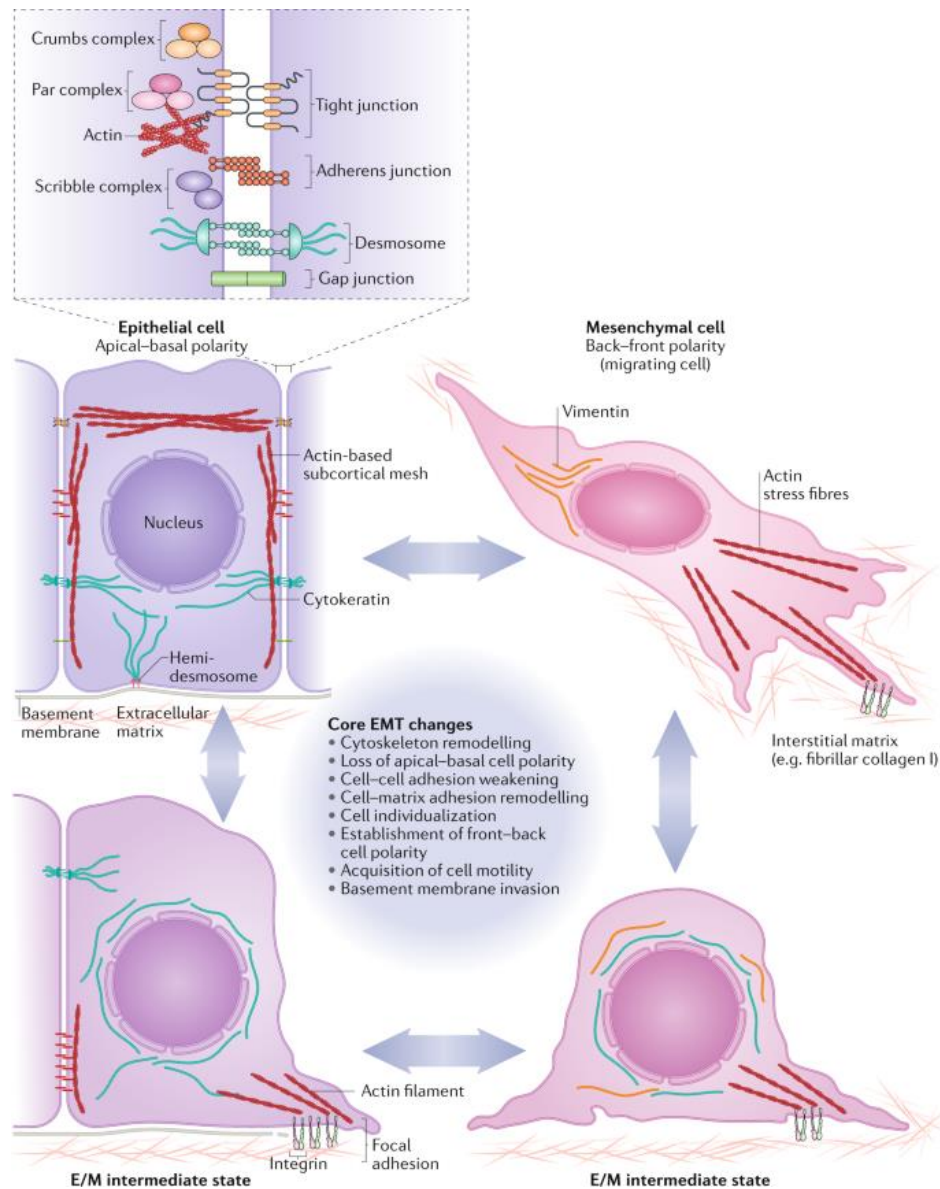
Proces EMT je důležitý v embryonálním vývoji

Např. delaminace buněk neurální lišty z neuroektodermu (epitel)



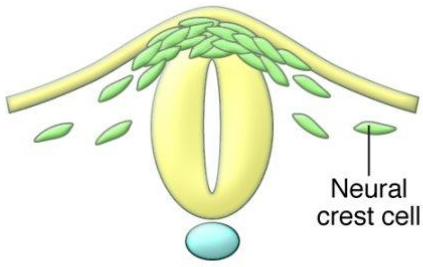
EMT ↔ MET

Jde to i naopak - proces EMT-MET je flexibilní, reverzibilní, a je v pozadí mnoha biologických dějů i onemocnění, např. fibróz a nádorů

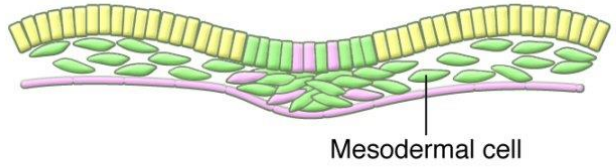




PLASTICITA EPITELIÁLNÍ TKÁNĚ

Embryos

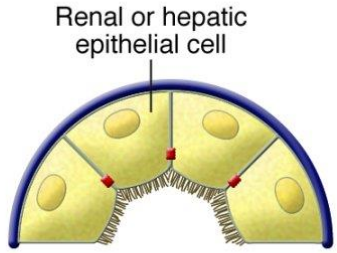


EMT inducers
Physiological expression

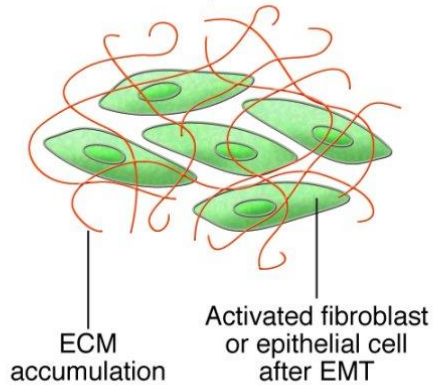


	Epithelial cells
	Mesenchymal cells

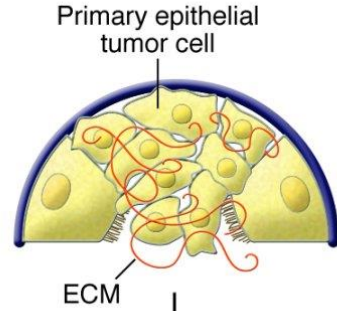
Fibrosis



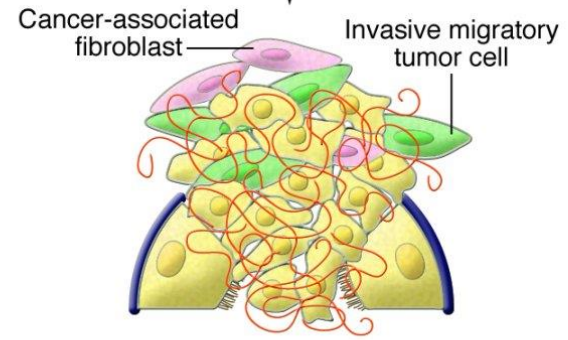
EMT inducers
Aberrant activation



Tumor progression

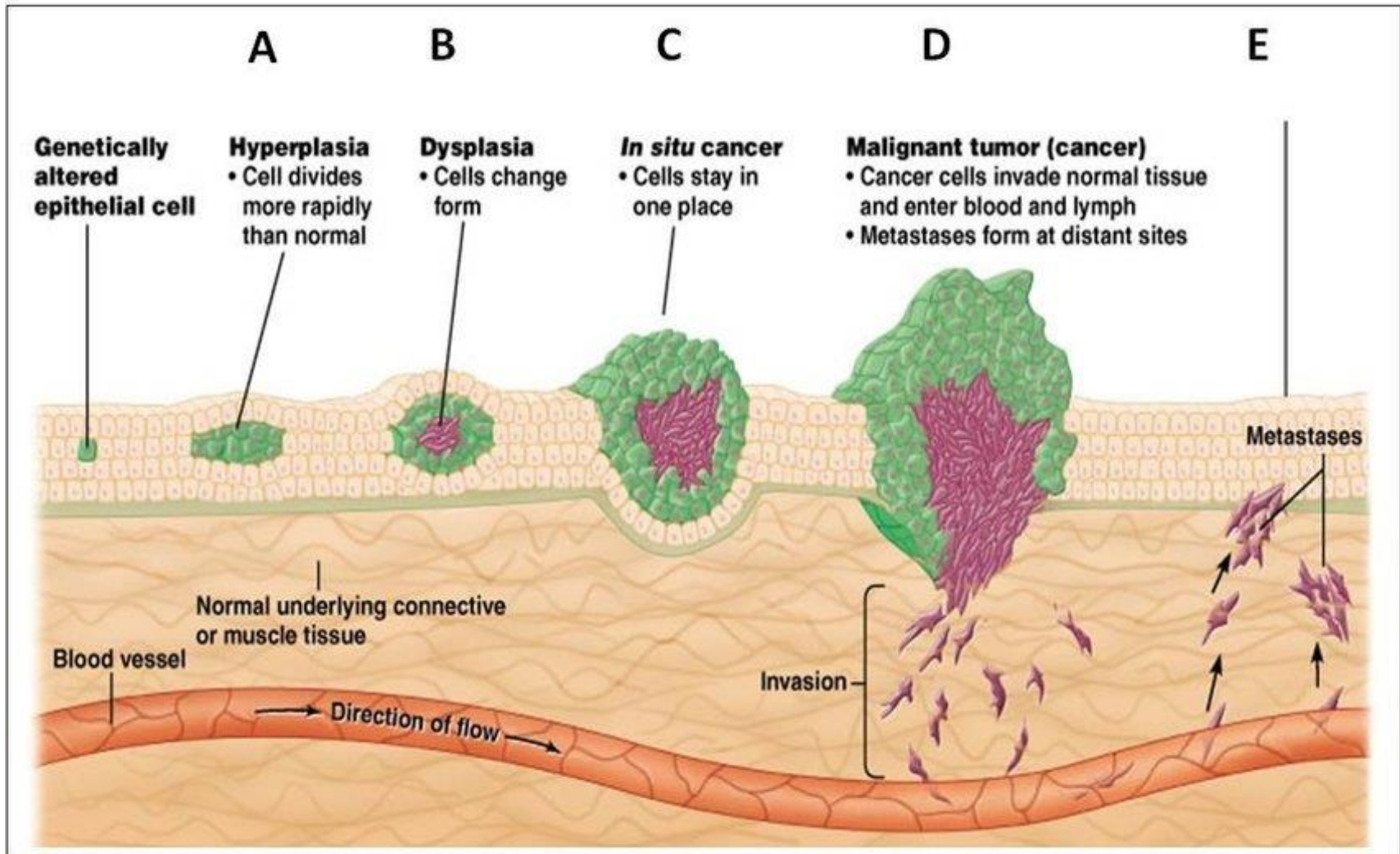


EMT inducers
Aberrant activation




PLASTICITA EPITELIÁLNÍ TKÁNĚ

U nádorových onemocnění hraje EMT roli v diseminaci primárního tumoru a tvorbě metastáz.



Otázky? Komentáře?

pvanhara@med.muni.cz



**DĚKUJI ZA
POZORNOST**