

# ELASTOGRAFIE

Převzato Erik Staffa

Biofyzikální ústav

# ELASTOGRAFIE

- Je neinvazivní metoda založená na diagnostickém ultrazvuku nebo magnetické rezonanci zobrazující elastické vlastnosti biologických tkání.
- Metoda je obdobou palpačního vyšetření.
- Vychází ze skutečnosti, že různé biologické tkáně mají různou elasticitu, a že změny elastických vlastností souvisejí s patologií a abnormalitami tkání.
- Podstatou metody je zkoumání odezvy tkání na silové působení.

- Mnoho patologických tkání (např. nádorových) vykazuje při UZ nebo MRI vyšetření slabý kontrast nebo je nelze zobrazit vůbec.
- Metody založené na mapování elastických vlastností jsou tedy velmi vhodné pro zobrazení struktury a patologie takových tkání.
- Měření elasticity přináší novou informaci o tkáních, kterou lze využít pro lékařskou diagnostiku.
- Elastografie se využívá zpravidla jako doplňková metoda pro zvýšení specifity diagnózy.

# KLINICKÉ APLIKACE

- Játra (fibróza, cirhóza)
- Rakovina prsu
- Rakovina prostaty
- Mozek
- Srdeční dysfunkce
- Šlachy
- Neurodegenerativní onemocnění
- Selhání ledvin
- Lymfatické uzliny
- Štítná žláza
- Mléčná žláza
- Měkké tkáně
- Pankreas
- Kůže
- Cévy
- Gynekologie
- Intravaskulární elastografie

# MECHANICKÉ VLASTNOSTI TKÁNÍ

- **Mechanické vlastnosti tkání závisí především na molekulových vazbách jednotlivých prvků tkání a na jejich mikroskopickém i makroskopickém uspořádání.**
  - **Pevnost (tuhost):** Strukturní soudržnost a odolnost látky vůči působení vnější síly.
  - **Pružnost (elasticita):** Schopnost látky vrátit se po odeznění deformující síly zpět do původního tvaru.
  - **Tvárnost (plasticita):** Schopnost látky trvale změnit svůj tvar vlivem působení deformující síly.
  - **Viskozita:** Odpor tekutiny ke smykové deformaci. Popisuje vnitřní tření a míru tekutosti kapalin a plynů.

# VLASTNOSTI BIOLOGICKÝCH TKÁNÍ

- **Biologické tkáně jsou složité látky, které vykazují:**
  - Viskózně-elastické vlastnosti
  - Anizotropní charakter
  - Nelinearita
  - Nehomogenita
  - Paměťový efekt, adaptibilita
  - Vliv stárnutí a kondice organismu
- **Popis mechanických a hlavně elastických vlastností tkání je tedy velmi složitý a pro modelování a výpočty vyžaduje značné aproximace a zjednodušení.**

# HOOKEŮV ZÁKON

- Elastické vlastnosti tkání lze nejjednodušeji popsat Hookeovým zákonem.
- Vyjadřuje lineární vztah mezi deformací tělesa ( $\varepsilon$ ) a vnějším napětím ( $\sigma$ ) – silou, která tuto deformaci způsobuje. Youngův modul pružnosti

$$\text{modul pružnosti} = \frac{\sigma}{\varepsilon}$$

- Konstantou úměrnosti je tzv. modul pružnosti.

# MECHANICKÉ NAPĚTÍ

- Mechanické napětí ( $\sigma$ ) vzniká v tělese jako důsledek působení vnější síly a lze jej chápat jako tlak síly ( $F$ ) působící na jednotku plochy tělesa ( $S$ ):

$$\sigma = \frac{F}{S}$$

- Podle směru působící síly rozlišujeme:
  - Normálové napětí
  - Tečné (smykové) napětí



# DEFORMACE

- Deformaci tělesa popisujeme jako změnu rozměrů, objemu a tvaru tělesa působením vnější síly.
- Podle směru síly rozlišujeme několik deformací a každé přiřazujeme vlastní modul pružnosti:

- **Deformace tahem/tlakem:**

Youngův modul pružnosti v tahu/tlaku (E)

- **Smyková deformace:**

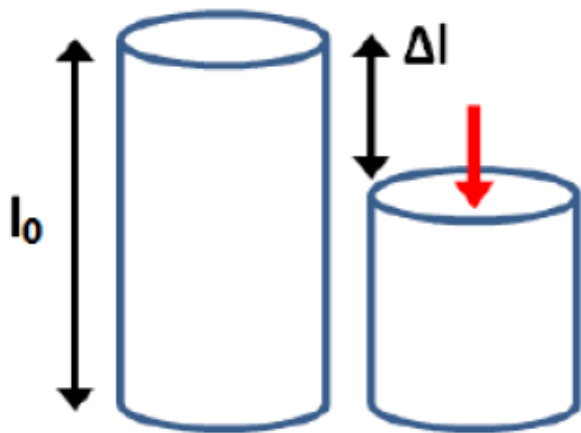
Modul pružnosti ve smyku (G)

- **Objemová deformace:**

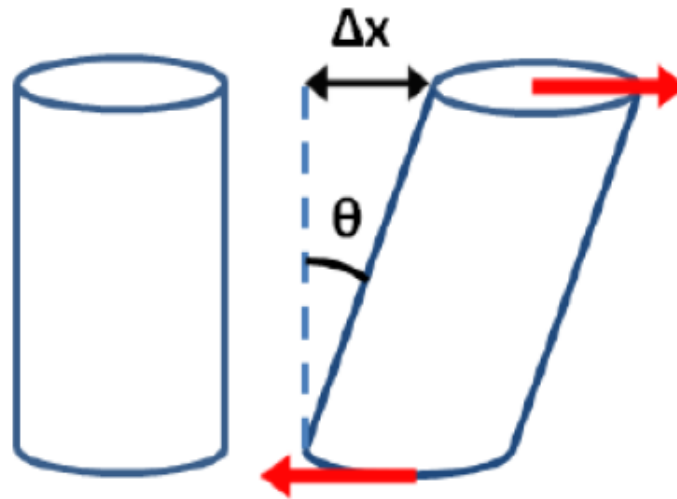
Modul objemové pružnosti (K)

# DEFORMACE

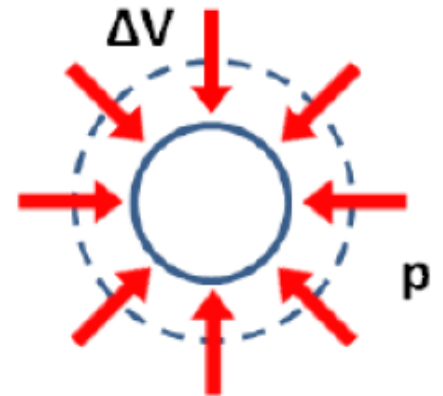
$$\varepsilon_{E|} = \frac{\Delta l}{l_0}$$



$$\varepsilon_G = \frac{\Delta x}{l_0}$$



$$\varepsilon_K = \frac{\Delta V}{V_0}$$



# ELASTICITA TKÁNÍ

- **Šlachy** jsou tvořeny paralelními svazky kolagenních vláken s malým zastoupením vláken elastických. Zprostředkovávají přenos mechanické síly ze svalu na kost. Mez pevnosti je u různých šlach odlišná, většinou se alespoň hrubě shoduje s mezí pevnosti kolagenních vláken (kolem 50 MPa). Průtažnost šlachy je 10–12 % s věkem, ale jejich pružnost klesá.
- **Vazy** jsou svojí strukturou velmi podobné šlachám, mají tedy i podobné biomechanické vlastnosti. Vazy mají v pohybovém aparátu především zpevňovací funkci
- **Chrupavka** tvořena podle stejného plánu jako vazivo, její biomechanické vlastnosti jsou tedy dány především složením mezibuněčné hmoty. Dle jejího složení se rozlišují 3 druhy chrupavky: hyalinní (4,5 Mpa), vazivová (3 Mpa), elastická (<3 Mpa).
- Elasticita **tkáně epitelové** závisí na vlastnostech tkáně pojivové uložené pod ní. Ty jsou navzájem odděleny basální membránou složenou z vláken kolagenních, elastických a retikulárních.
- Přímo ve **svalovém vlákně** je elasticita zajištěna proteinem titinem, největším proteinem v lidském těle. Titin se v sarkomeře váže na myosin a Z-linii a funguje jako pružina, pomáhající kontrakci. Působí proti nadměrnému natažení sarkomery (svalu) a podílí se i na udržování trvalého tonusu svalu (0,1-0,3 MPa). Na elasticitě svalů se podílí i jejich fascie složené z hustého uspořádaného kolagenního vaziva.
- S věkem se všeobecně mez pevnosti snižuje

# ELASTICITA TKÁNÍ

Tabulka 4.1: Elasticita biologických tkání

Tkáň		Youngův modul ( <i>kPa</i> )
Prsní tkáň	normální tuk	18-24
	normální žláza	28-66
	fibrózní tkáň	96-244
	karcinom	22-560
Prostata	normální anterior	55-63
	normální posterior	62-71
	BPH	36-41
	karcinom	96-241
Játra	normální	0,4-6,0
	cirhotická	15-100
Tepna		700-3000
Chrupavka		790
Šlacha		800
Zubní sklovina		20 000 000-84 000 000
Stehenní kost		11 000 000-20 000 000

# ELASTICITA TKÁNÍ

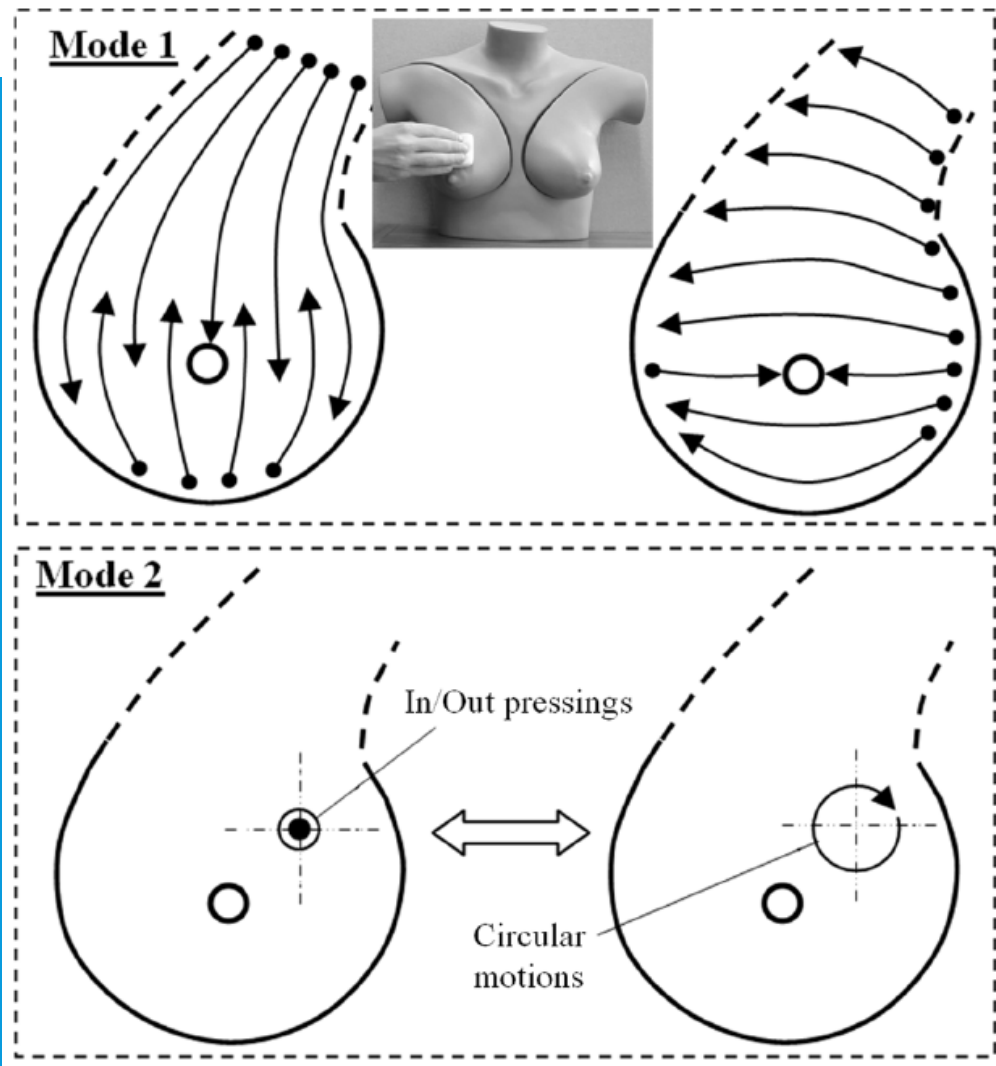
- Zvýšená elasticita může být známkou patologických tkání. Snížená elasticita může značit místa s tekutým obsahem (např. cysty).
- Rozdíly v tuhosti mohou odlišovat také benigní a maligní charakter ložisek.
  - Maligní nádory: asi 30 až 270 kPa
  - Benigní ložiska: asi 1 až 70 kPa

# ULTRAZVUKOVÁ ELASTOGRAFIE

- Výstupem ultrazvukové elastografie je ultrazvukový B-obraz překrytý barevnou mapou. Každému bodu tkáně je přiřazena určitá barva, která kóduje jeho elastické vlastnosti.
- Měkké tkáně bývají obvykle kódovány teplými odstíny (červená, žlutá), tuhé tkáně pak studenými barvami (modrá, fialová).
- Statická (kompresní) elastografie
- Dynamická (shear waves) elastografie



# MECHANICKÉ ZOBRAZENÍ

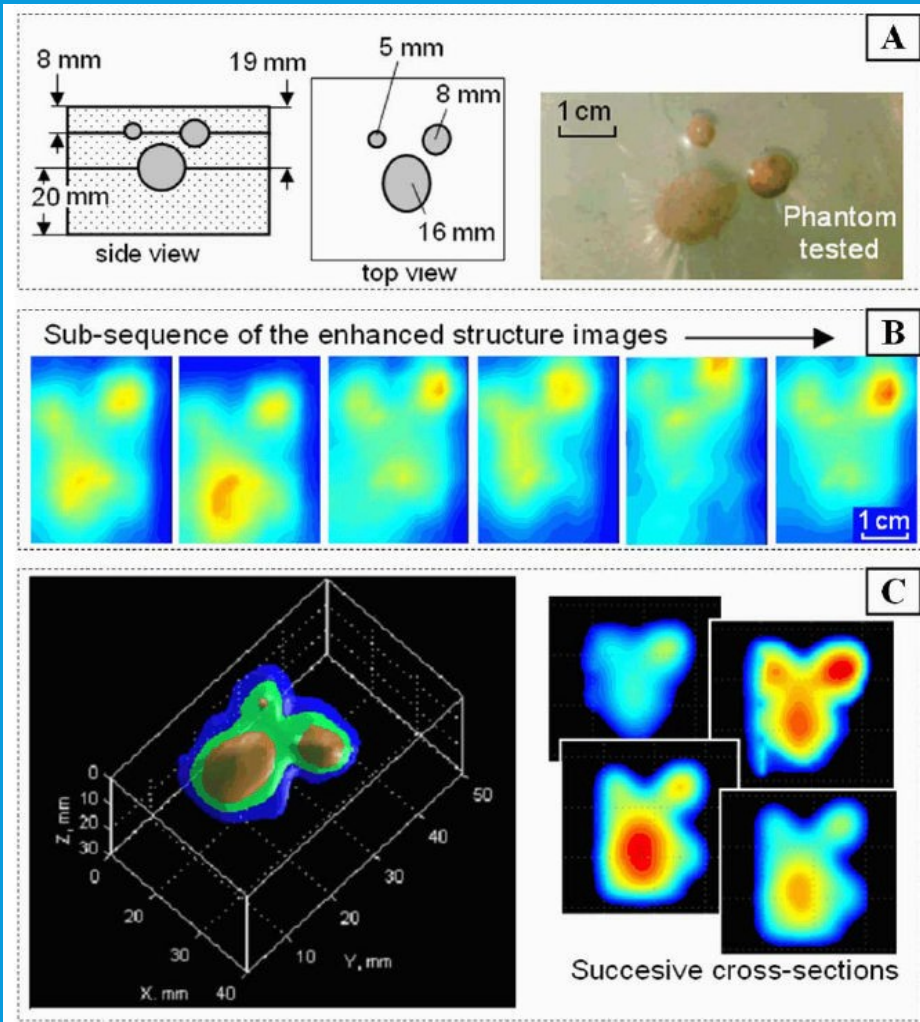


Model pro vyšetření prsu pomocí BMI.

Režim 1 zobrazuje celkové vyšetření prsu s cílem detekovat podezřelá místa pomocí lineárních kluzných pohybů.

Režim 2 ukazuje lokální skenování podezřelých míst pomocí tlakových pohybů sondy svisle nahoru/dolů (vlevo) a krouživých pohybů (vpravo).

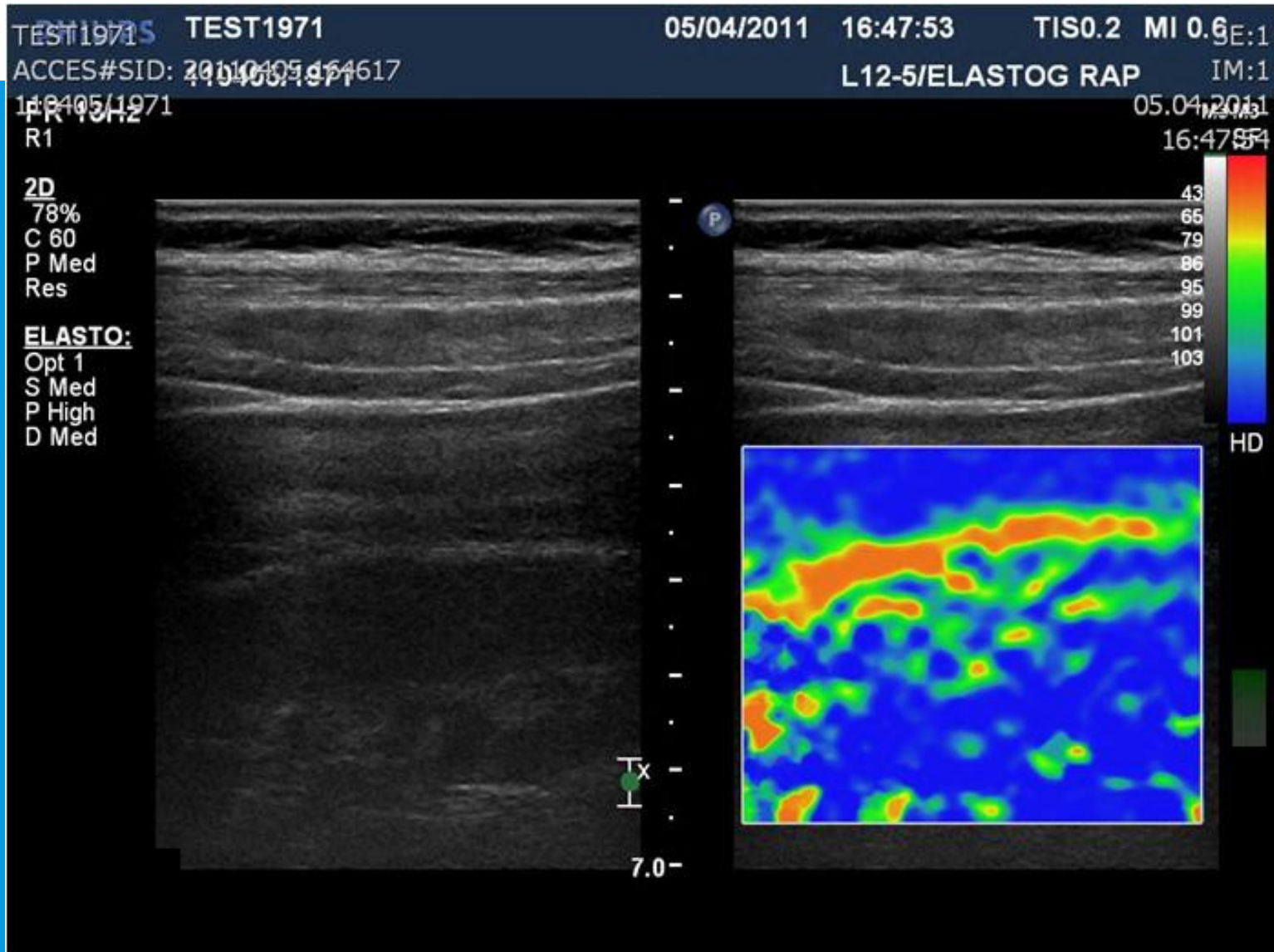
# MECHANICKÉ ZOBRAZENÍ 3D



**Rekonstrukce  
trojrozměrného obrazu (C)  
z řady 2-D obrazů (B)  
zaznamenaných při  
kruhovém pohybu BMI  
sondy nad vloženými  
strukturami v tkáňovém  
fantomu (A)**



# ULTRAZVUKOVÁ ELASTOGRAFIE

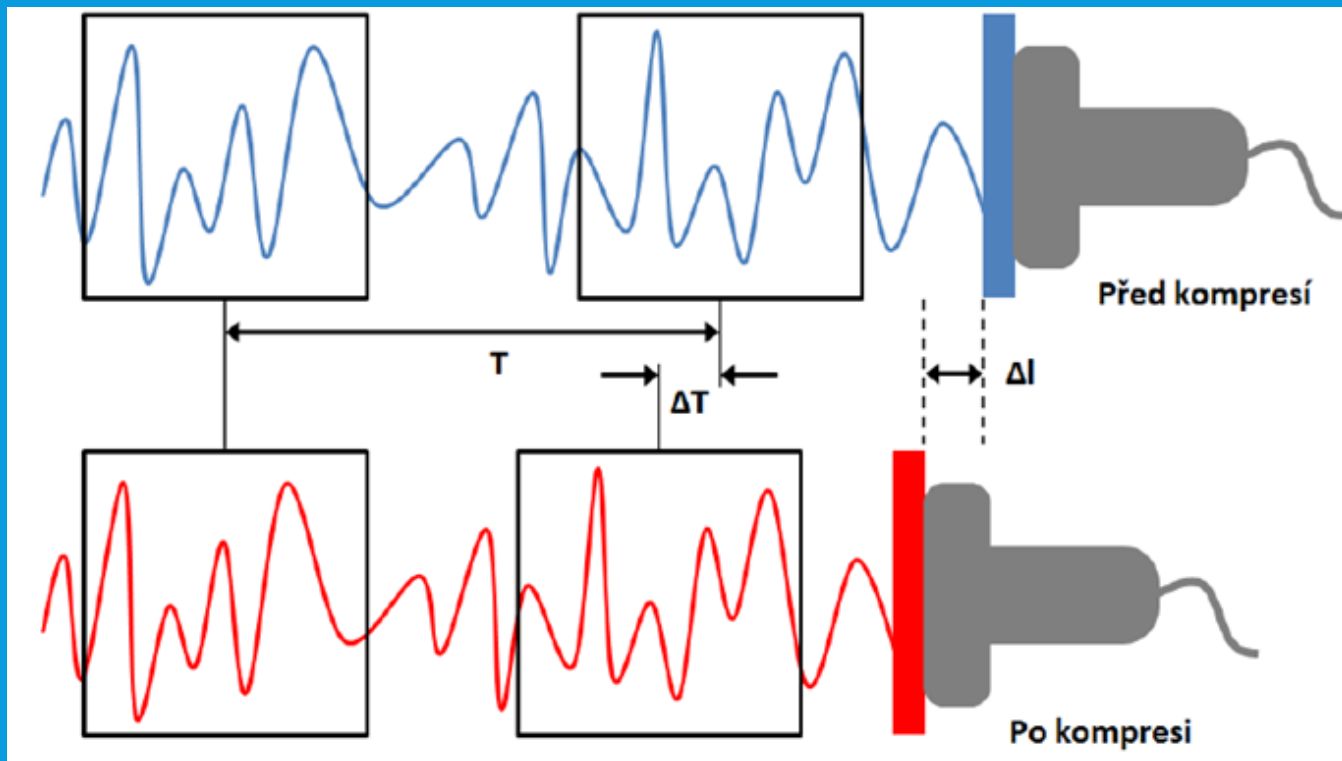


# STATICKÁ (KOMPRESNÍ) ELASTOGRAFIE

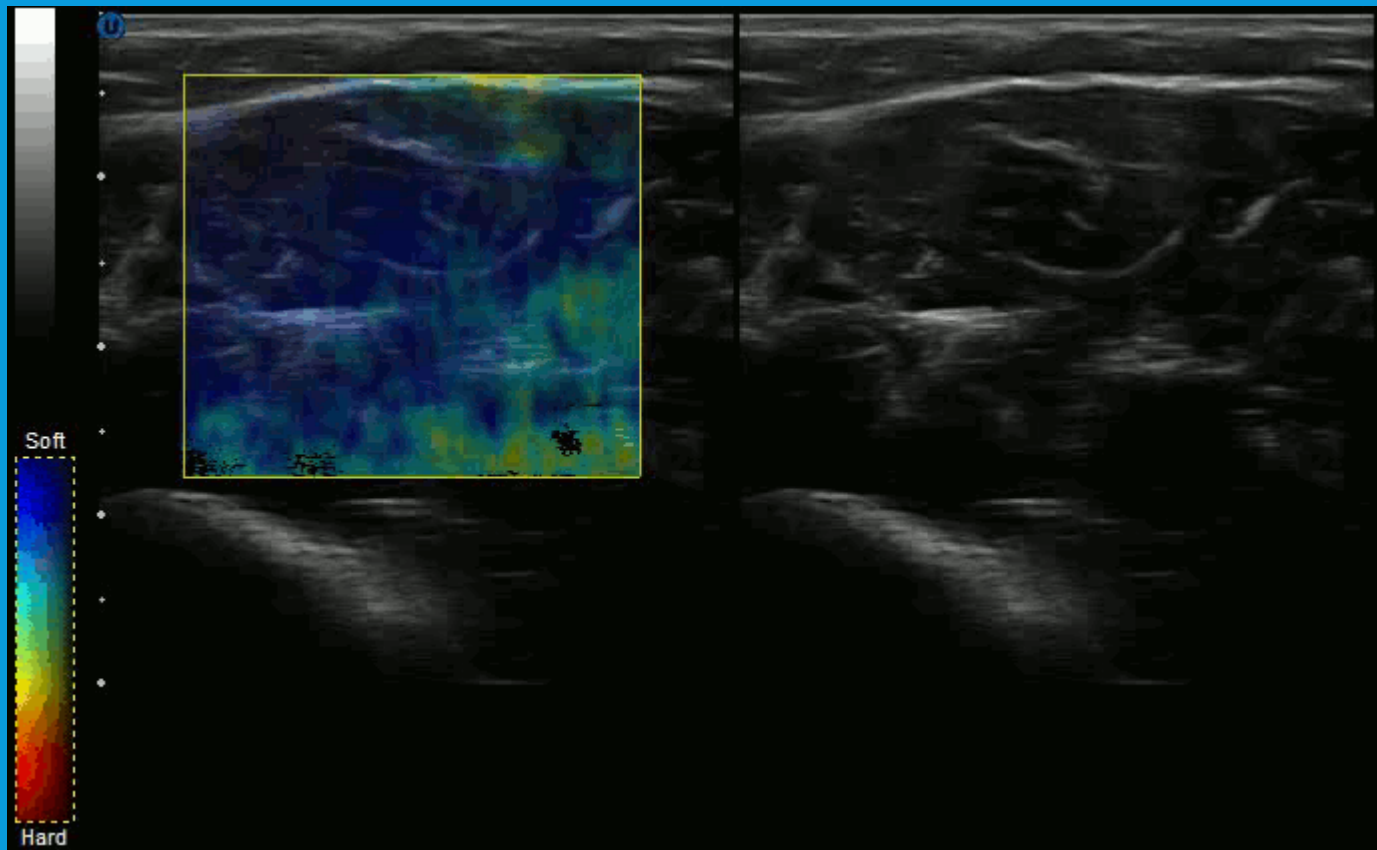
- Elasticita se určuje na základě rozdílu UZ signálu před a po kompresi tkáně.
- Stlačení tkáně: přímo měřící UZ sondou, externí zařízení, akustický tlak fokusovaného UZ paprsku nebo fyziologické pohyby v organismu.
- Deformace se pro každý bod tkáně určuje korelačními algoritmy z dvojic obrazů před a po kompresi.

# STATICKÁ (KOMPRESNÍ) ELASTOGRAFIE

- Nejčastěji se posun tkáně vyhodnocuje jako časový rozdíl UZ signálů (paprsky A-módu) odražených v různých hloubkách tkáně před a po stlačení.



# MANUÁLNÍ KOMPRESSE



# STATICKÁ (KOMPRESNÍ) ELASTOGRAFIE

## Metoda tkáňového Dopplera:

- Prostřednictvím dopplerovského měření je při deformaci počítána rychlost pohybu tkáně.
- Z časové sekvence obrazů rychlosti pohybu tkáně se následně vyhodnocuje gradient rychlosti.
- Na základě gradientu rychlosti je nakonec odhadována elasticita zobrazovaných tkání.
- Pro dosažení rychlostí pohybu dostatečných pro výpočet musí být tkáň stlačována až o několik milimetrů.

# STATICKÁ (KOMPRESNÍ) ELASTOGRAFIE

## Metoda založená na radiační síle UZ paprsku (ARFI):

- Využívá velkého akustického tlaku fokusovaného UZ ke kompresi tkáně. Velikost radiační síly roste s intenzitou UZ a je největší ve fokusační zóně.
- K vytvoření měřitelných posunů tkáně je zapotřebí velmi intenzivního UZ pulzu.
- Posun tkáně se zjišťuje zobrazovacími (čtecími) pulzy vyslanými před a po aplikaci intenzivního pulzu.
- Posuny jsou vyhodnoceny jako změny UZ signálu (paprsky A-módu) před a po kompresi tkáně.

# STATICKÁ (KOMPRESNÍ) ELASTOGRAFIE

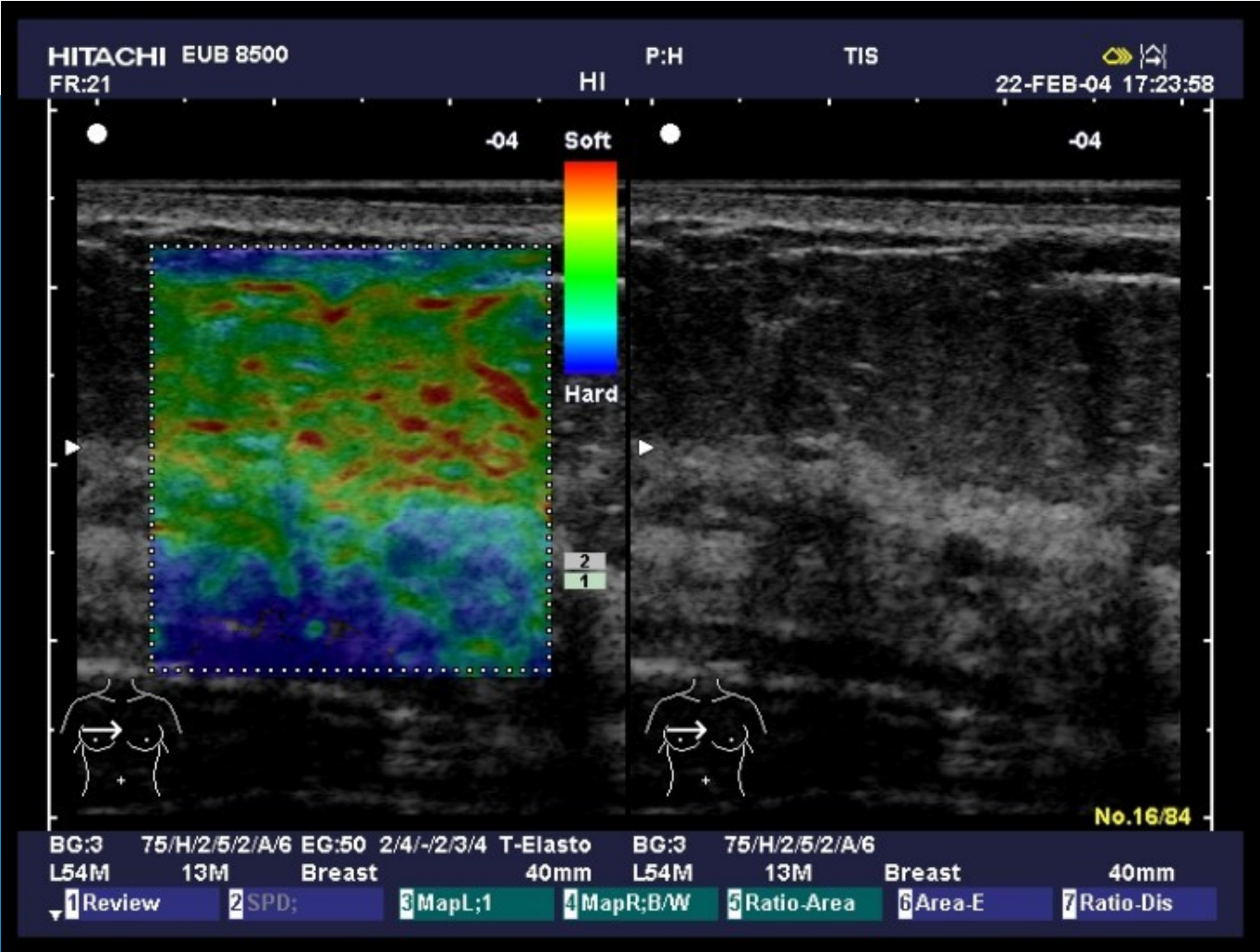
## Výhody:

- Jednoduchost, dostupnost, cena.
- Zobrazení v reálném čase.

## Nevýhody:

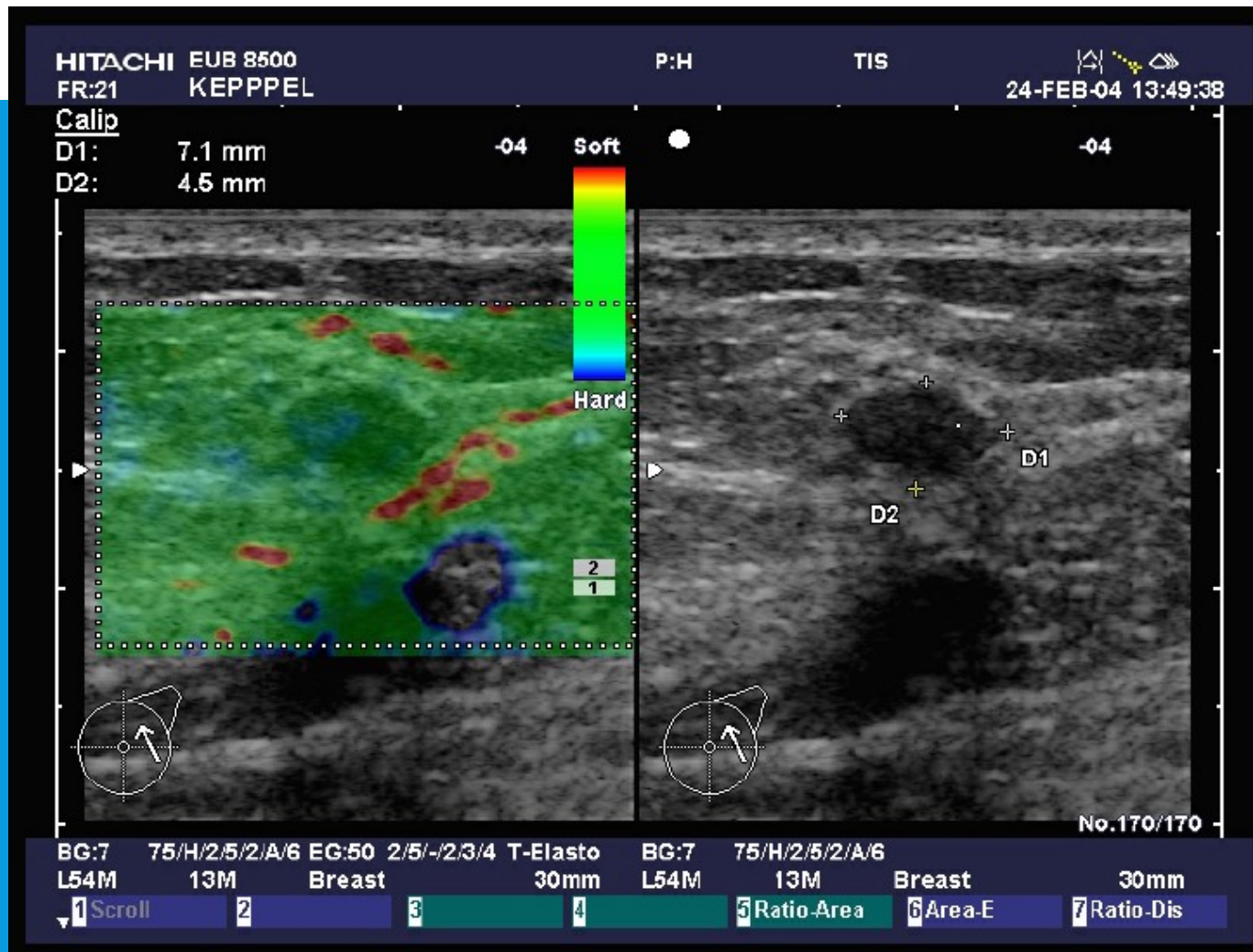
- Často neznáme velikost deformačního napětí, proto nelze elastické vlastnosti tkáně ( $E$ ) určit kvantitativně. Elasticita se pak odhaduje pouze na základě deformace.
- Každý elastogram je víceméně originál, pořízený za daných podmínek. Problematické je srovnání elastogramů.
- Kvalita obrazu i jeho analýza závisí na zkušenostech lékaře.
- Elasticitu lze měřit pouze ve směru UZ paprsku.

# ELASTOGRAM ZDRAVÉHO PRSU

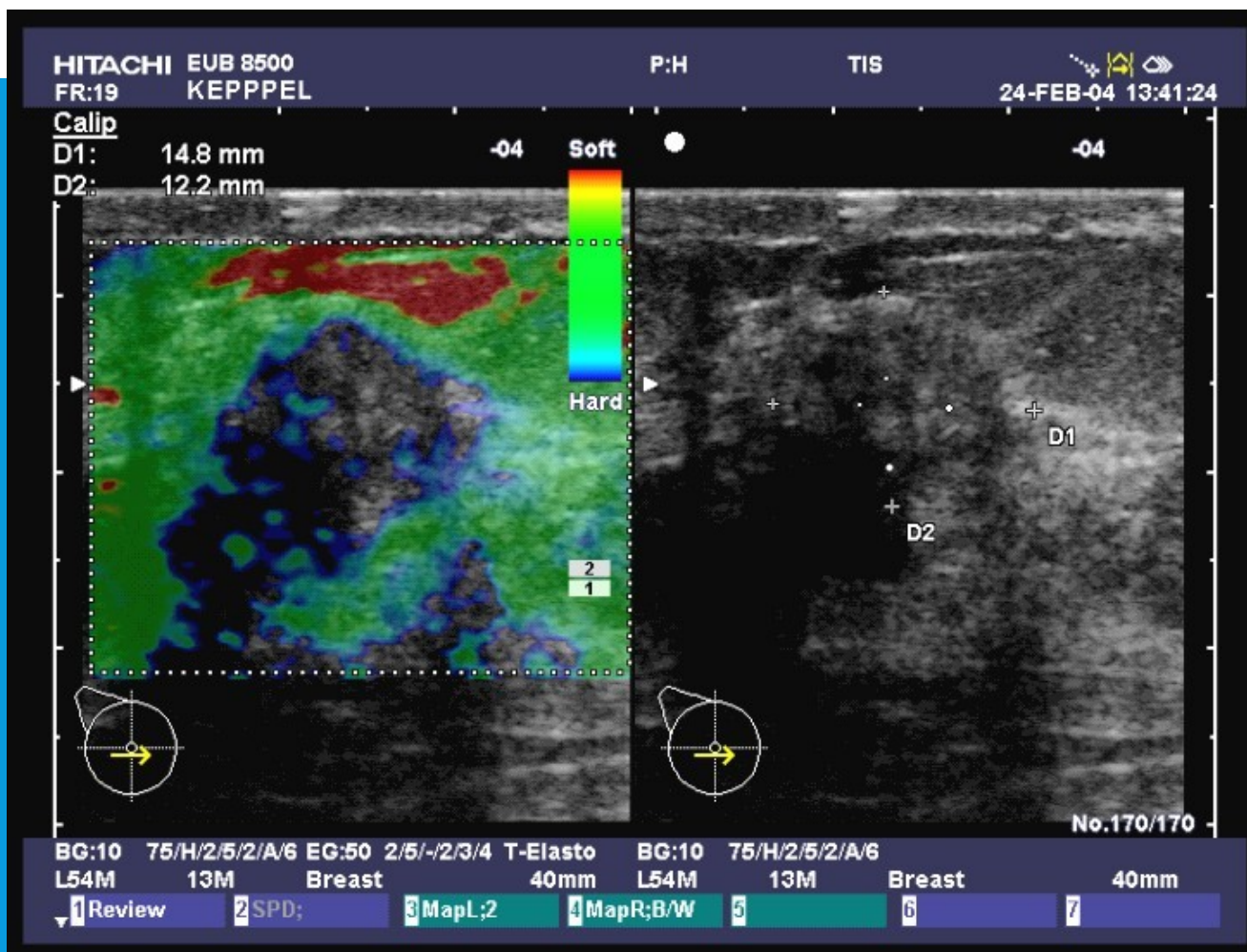




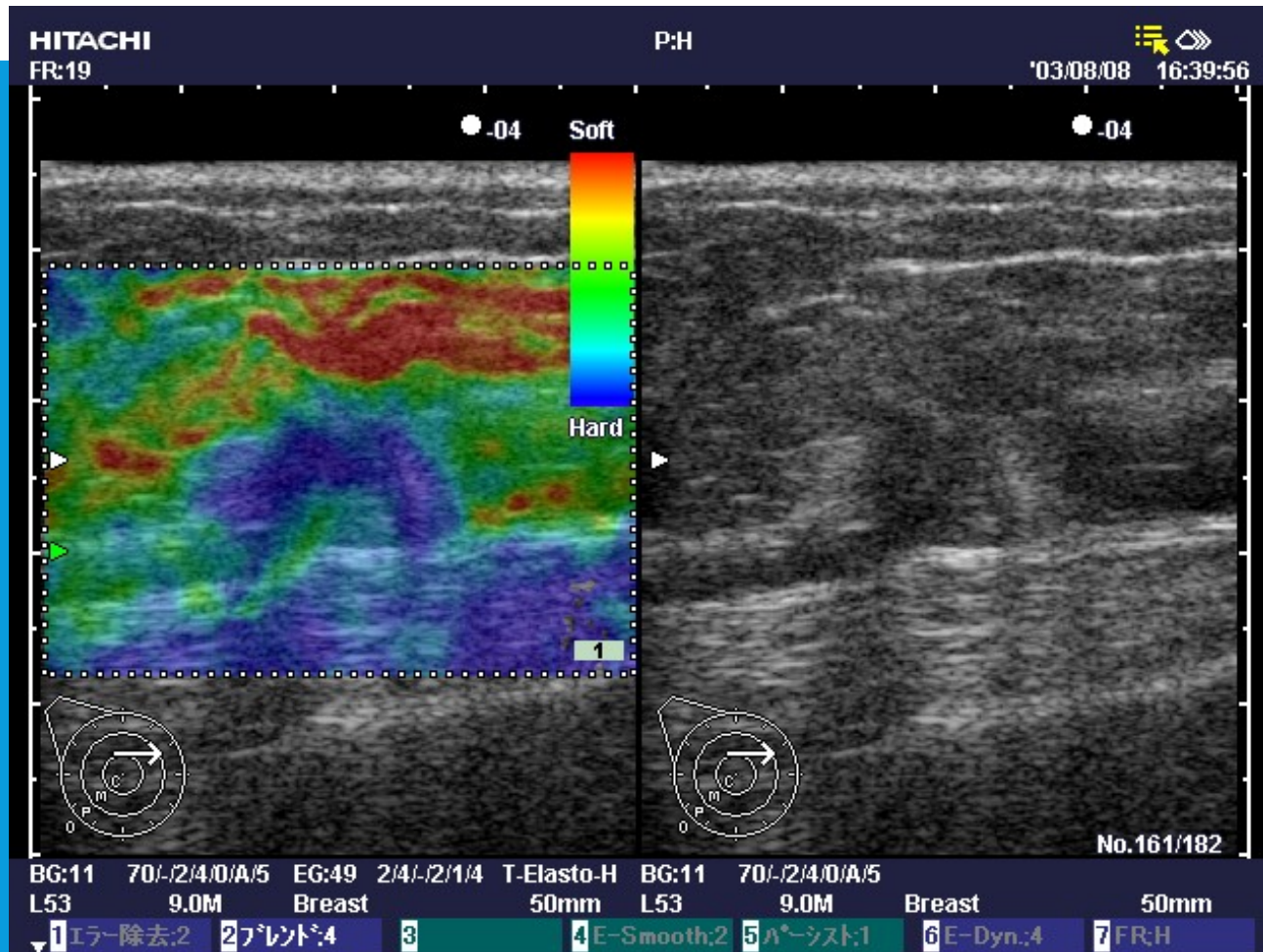
# ELASTOGRAM BENIGNÍ LEZE V PRSU



# ELASTOGRAM MALIGNÍ LEZE V PRSU



# ELASTOGRAM MALIGNÍHO LOŽISKA V PRSU



# DYNAMICKÁ (SHEAR WAVES) ELASTOGRAFIE

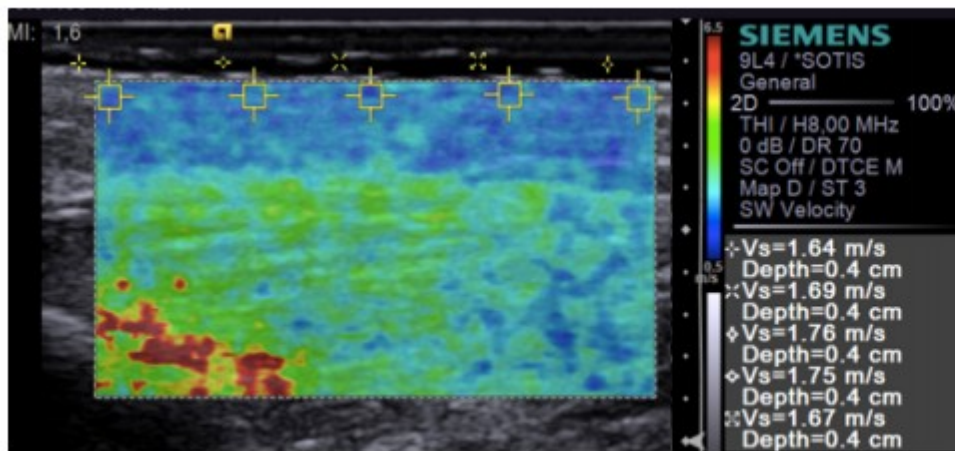
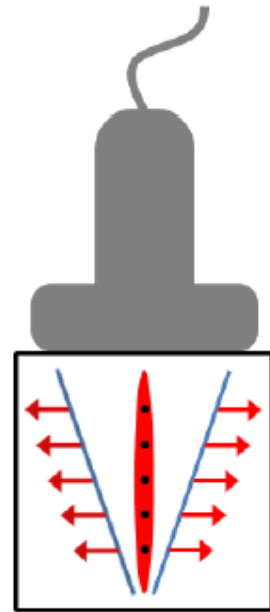
- Je založena na střižných vlnách (shear waves), které vznikají jako odezva tkáně na mechanické vibrace s nízkou frekvencí a šíří se tkáněmi v příčném směru.
- Zdroje vibrací: fyziologické pohyby v organismu, externí vibrátory nebo pulzy akustického tlaku vytvořené fokusovaným UZ paprskem.
- Rychlost šíření střižných vln je nízká (cca 1-10 m/s) a závisí hlavně na elasticitě (E) a hustotě ( $\rho$ ) tkání:

$$v_s = \sqrt{\frac{E}{3\rho}}$$

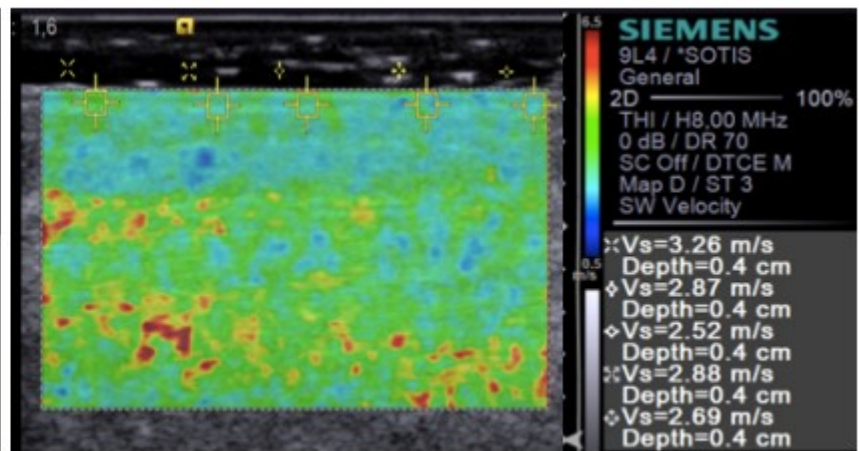
- Hustota tkání ( $\rho$ ) je známá: asi  $1047 \pm 5$  kg/m<sup>3</sup>.

# DYNAMICKÁ (SHEAR WAVES) ELASTOGRAFIE

- Vytvoření střížných vln pomocí akustického tlaku fokusovaného UZ paprsku.
- Sondy umožňují vytvořit více fokusačních zón v různých hloubkách tkáně.



(A) Healthy Control



(B) Patient

Dynamická elastografie – snímek dorsálního úseku ruky

Is it possible to distinguish “unaffected” skin in scleroderma patients from healthy skin? Tânia Santiago, M Coutinho, Francesco Delgado, Anthony C Redmond, Da Silva JAP

# DYNAMICKÁ (SHEAR WAVES) ELASTOGRAFIE

## Výhody:

- Kvantitativní popis elasticity (Youngův modul).
- Zobrazení v reálném čase.
- Detekce milimetrových lézi a velmi přesná lokalizace.
- Každý elastogram je pořízen stejným způsobem. Obrazy lze snadněji srovnávat a analyzovat (reprodukovatelnost).
- Jednoduchá obsluha. Kompresi tkáně provádí přístroj dle nastavených parametrů.

# DYNAMICKÁ (SHEAR WAVES) ELASTOGRAFIE

## Nevýhody:

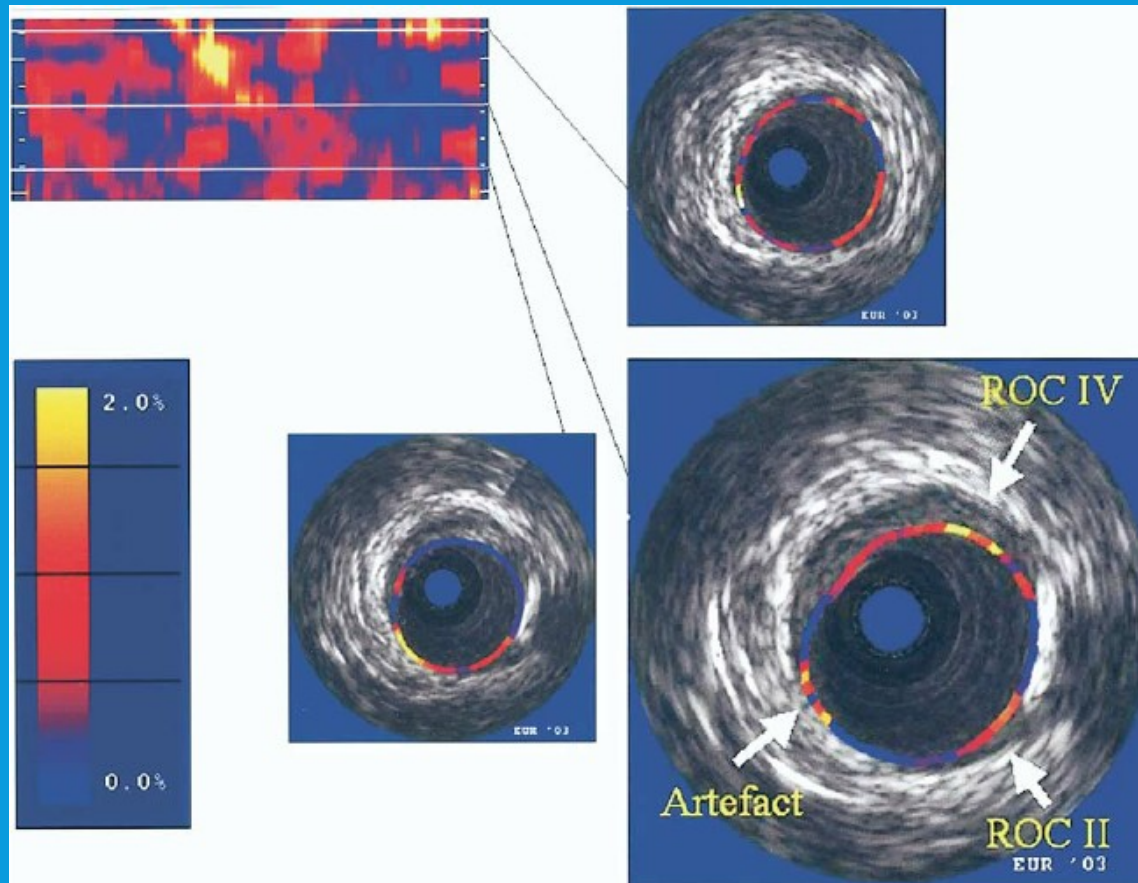
- Náročná technologie a vyšší cena. Vyžaduje ultrarychlé zobrazování a speciální UZ sondy.
- Při kompresi tkáně akustickým tlakem UZ vlnění je nutné volit dostatečnou intenzitu vln, aby měly generované střížné vlny delší dosah a menší útlum.
- S vyšší intenzitou UZ vln souvisí větší riziko biologických účinků UZ a konstrukční problémy (zahřívání sondy).

# INTRAVASKULÁRNÍ ELASTOGRAFIE

- Princip měření je obdobný jako u statické ultrazvukové elastografie.
- Ultrazvukový snímač se zavádí do snímané cévy v podobě katétru.
- Komprese: pulsace cévy nebo intravaskulární balónek.
- Detekce trombů a aterosklerotických plátů.



# INTRAVASKULÁRNÍ ELASTOGRAFIE



# ELASTOGRAFIE OBECNÉ LIMITACE

- Chybné výsledky způsobují deformace vyvolané jinými silami (tlukot srdce, pulsace cév, dýchání, aj.).
- Chyby způsobené v blízkosti tuhých nepohyblivých struktur (např. kosti), kde se měkká tkáň deformuje jinak než stejná tkáň v jiném místě.
- Omezený dosah měření vzhledem ke krátkému dosahu kompresních sil.
- Obecné limitace ultrazvuku

# KLINICKÝ VÝZNAM

- PRŮKAZ LOŽISEK NEDETEGOVATELNÝCH ANI KONVENČNÍ ULTRASONOGRAFIÍ ANI PALPACÍ
- OBJEKTIVIZACE SUBJEKTIVNÍ PALPACE
- DIFERENCIACE MEZI BENIGNÍMI A MALIGNÍMI LEZEMI, UMOŽŇUJÍCÍ:
  - včasnou diagnostiku
  - redukci biopsií
  - identifikaci celé oblasti zaujaté ložiskem
- POSOUZENÍ TERAPEUTICKÉHO EFEKTU
- PŘES SNAHU O KVANTIFIKACI LZE VÝSLEDKY ZATÍM HODNOTIT JEN KVALITATIVNĚ