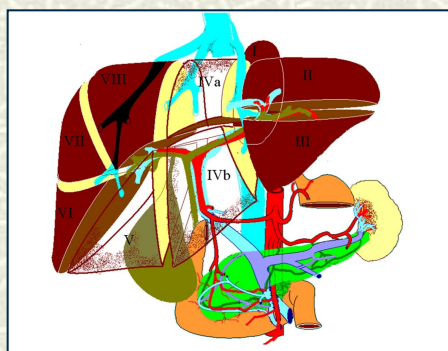





# OŠETŘOVATELSKÁ PÉČE V chirurgii jater a žlučových cest

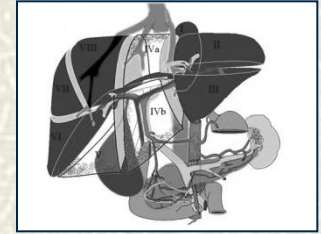
Chirurgická klinika FN Brno Bohunice a LFMU





FAKULTNÍ  
NEMOCNICE  
BRNO

# Literatura / Zdroje



Malignity – [www.nccn.org](http://www.nccn.org), [www.esmo.org](http://www.esmo.org), [www.linkos.cz](http://www.linkos.cz)  
[www.cancer.org](http://www.cancer.org),

MELD kalkulačka -<https://www.mdcalc.com>, or  
<https://www.ikem.cz/cs/transplantcentrum/klinika-hepatogastroenterologie/pro-lekare/transplantace-jater/kalkulator-meld-skore/a-3144/>

MetroTicket kalkulačka a projekt - <http://www.hcc-olt-metroticket.org/>

Transplantace – [www.eurotransplant.org](http://www.eurotransplant.org), [www.cktch.cz](http://www.cktch.cz), <https://kst.cz/>

Asociace sester: např [www.basl-org.uk](http://www.basl-org.uk), [rcni.com](http://rcni.com)

Válek, Kala, Kiss. Et al.: Maligní ložiskové procesy jater. Grada 2006

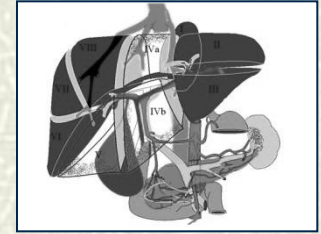
Kala, Kiss, Válek. Et al.: Nádory podjaterní oblasti. Grada 2009

Janíková, Zeleníková.: Ošetrovatelská péče v chirurgii. Grada 2013



FAKULTNÍ  
NEMOCNICE  
BRNO

# Předpoklady



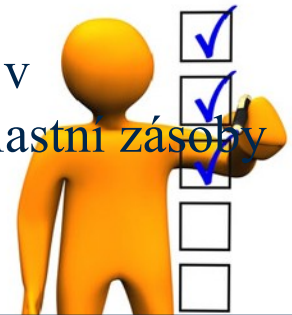Anatomie – základní předpoklad jakékoliv ošetrovatelské péče

Fyziologie – znalost funkcí a normálního fungování orgánů je základem pro porozumění možných omezení způsobených výkonem, i komplikací včetně možností jejich projevů a tak včasného zachytu

Fyzioterapie – rehabilitace před a po výkonu

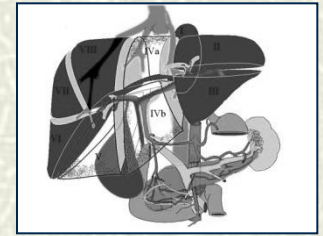
Nauka o ranách – zákonitosti hojení rány souvisejí s omezeními danými výkonem i možnostmi rehabilitace. Podpora fyziologického primárního hojení rány i možnosti ošetření ranných komplikací

Dietetika – spolu se znalostmi výše vede k tomu, aby pacient strádal v perioperačním období co nejméně, co nejméně spotřeboval své vlastní zásoby a maximálním způsobem dodal substráty pro hojivé procesy .





# Ošetrovatelská péče



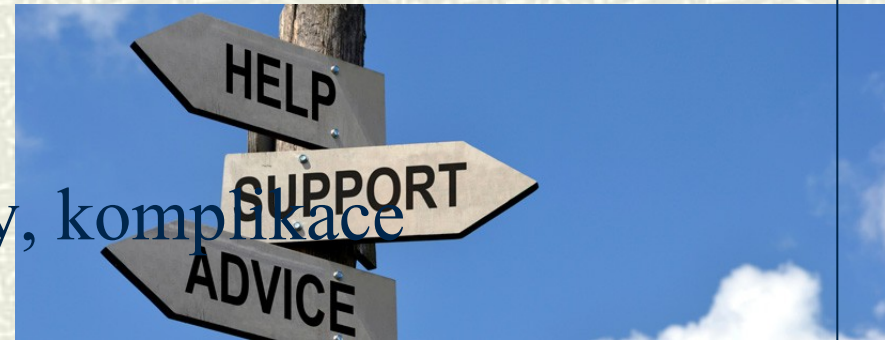Průvodce pacienta perioperačním obdobím, pomoc s tím, co nezvládne, motivace, aby zvládl víc, než si myslel:

bolest

nemohoucnost

obavy o sebe, výsledek léčby, komplikace

obavy o rodinu

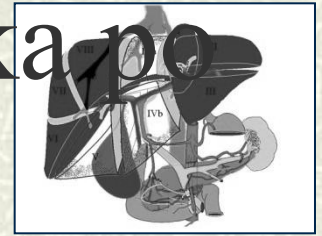


Prevence komplikací – péče o pasáž GIT, rehabilitace,


Časná detekce komplikací, kdy se relativně dobře řeší



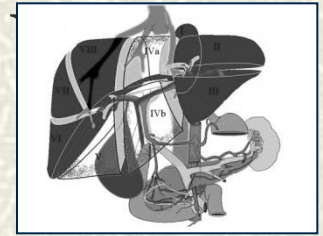
# Ošetrovatelská problematika po operacích jater a žlučníku



- # Omezení rehabilitace dané typem přístupu
  - Laparotomie vs. laparoskopie. Vzhledem k řezu v podžebří mohou být více omezené dechové exkurze
- # Dietní omezení – nízkotučná dieta dočasně.
- # Monitorace stavu, laboratoří, odpadu z drénů k časné detekci případných komplikací
- # Minimalizace podání hepatotoxických přípravků
- # U hepatopatie péče o stolici + selektivní dekontaminace sytřeva (Normix 3x2 ; Lactulosa sirup)  
cíl = 3 stolice denně.



# Přínos ošetrovatelské péče všech fázích



## Předoperačně – Zvýšení rezerv


- Nutrice
- Fyzická kondice

## ▣ Perioperačně – minimalizace stresu/poškození

- Doba výkonu
- Rozsah výkonu
- Teplotní komfort

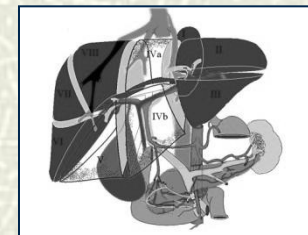
## ▣ Pooperačně – **časná detekce komplikací !!!**

- Minimalizace ztrát rezerv
- Dostatečná dodávka substrátu pro hojení
- Rehabilitace – zabránění ztráty funkce,
- Péče o příjem a výdej



FAKULTNÍ  
NEMOCNICE  
BRNO

# Játra a žlučník - dieta



■ Dieta s omezením tuků maximálně měsíc

■ Enterohepatální oběh

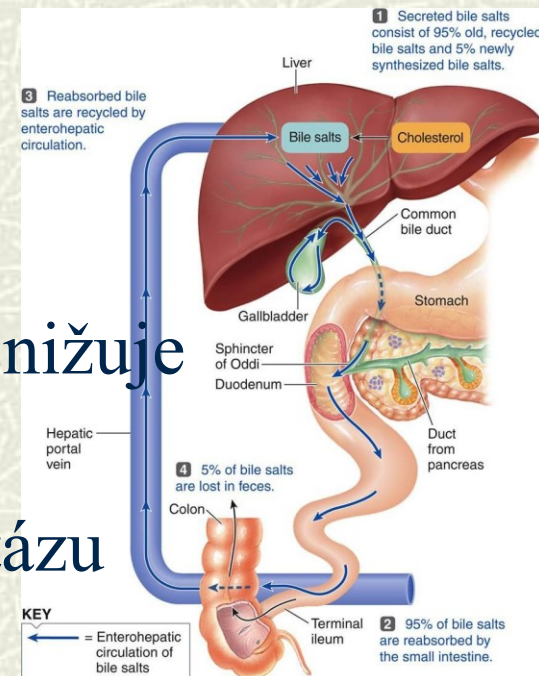
■ Litogenní žluč

■ Co nejdříve p.o., enterální výživa

■ Preprocessing ve střevech významně snižuje zátěž jater

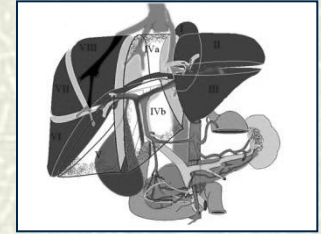
■ Enterohepatální oběh – vliv na cholestázu

■ Nepřetěžovat tekutinami = infuzemi





# Intraoperačně

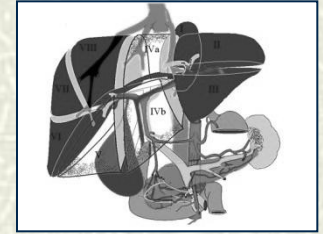


- Monitorace CVP, TK, **diurézy** - hypovoleemická hemodiluce významně snižuje krevní ztráty – je nutné odžet pacienta ob+hově stabilního a produkujícího moč!!!
- Hypovolemická hemodiluce – snížení krevních ztrát
- Teplotní komfort – snížení stresu, energetické spotřeby po operaci a vliv na krevní srážení






# Pooperačně

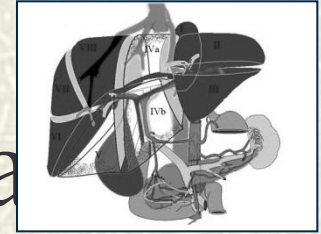


- # Monitorace k včasnému záchytu komplikací
  - Monitorace CVP, TK, diurézy-
  - Laboratorní monitorace
  - Odpady z drénů
- # Podpora přirozených hojivých procesů
  - Rehabilitace
  - Nutrice
  - Psychologická podpora
- # Analgoterapie



FAKULTNÍ  
NEMOCNICE  
BRNO

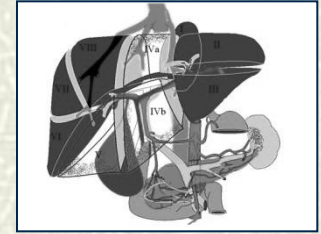
# Výkon specifické komplikace



- # Krvácení
- # Biliární píštěl
- # Jaterní selhání
  
- # Monitorace oběhu, laboratoří, odpadů z drénů, potíží pacienta a lokálního nálezu – vše dohromady dá podezření na komplikaci
- # Dle závažnosti a typu komplikace pak další postup – došetření, urgentní revize



# Monitorace oběhu



## # Tachykardie + hypertenze

- Bolest,
- Časná fáze šoku
- Vysazení chronické medikace (antiarytmika, antihypertenziva)

## # Tachykardie + hypotenze

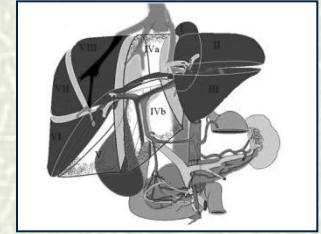
- Krvácení, hypovolemie, jiný typ šoku
- + dušnost – plicní embolizace?

## # Hypotenze + bradykardie

- Myslet na biliární peritonitidu



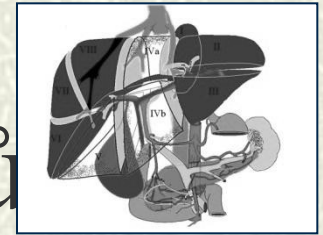
# Monitorace laboratoří



- # ABR – acidóza - + hyperlaktacidémie
  - Hypoperfize, ischemie (jater), střeva
- # KO + koagulace
  - Krvácení – cave v první fázi vzestup Leu a Hb bez velkých změn. Pokles Hb již znamená významnou ztrátu
  - Koagulopatie a hypofibrinogenmie – selhávání jater
- # Biochemie
  - parenchymové ALT, AST – znamenají postižení parenchymu – nekróza, ischemie. Nicméně i po LSK CHCE ALT a AST běžně až 10 umol/l
  - Obstrukční/cholestatické GMT, ALP, konjugovaný bilirubin – stenóza žlučovodů
  - Glykemie – špatně korigovatelné hypoglykemie – selhávání jater
  - NH<sub>3</sub> – hyperamonémie – selhávání jater



# Monitorace odpadů z drénů



## Charakter

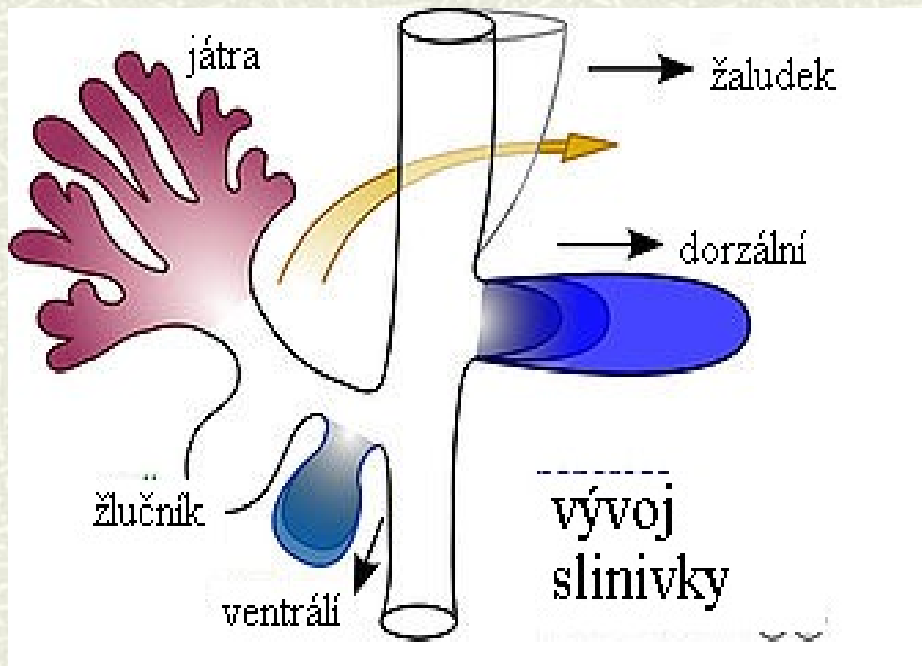
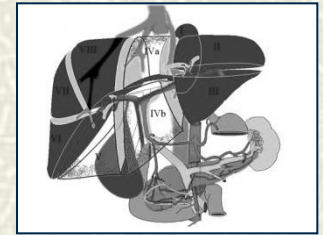
- Krev - při pochybnostech Htk ze sekretu z drénu
- Žluč – při pochybnostech biochemie – 3x vyšší než sérová hladina
- Obsah GIT – obsahuje mucin
- Pankreatická sekrece – AMY 3x sérová hladina
- Hnis (obvykle ne dříve, než po 3 dnech)
- Ascites – portální hypertenze

## Množství

- Do 200ml (žluč, pankreatická, střevní píštěl) – šance na spont zhojení
- Nad 200ml



# Embryologie



Společný vývoj játra, žlučové cesty a slinivky rozhraní předního a středního střeva

Pupen ventrální (játra, žlučovody, hlava slinivky – d. pancreaticus maior)

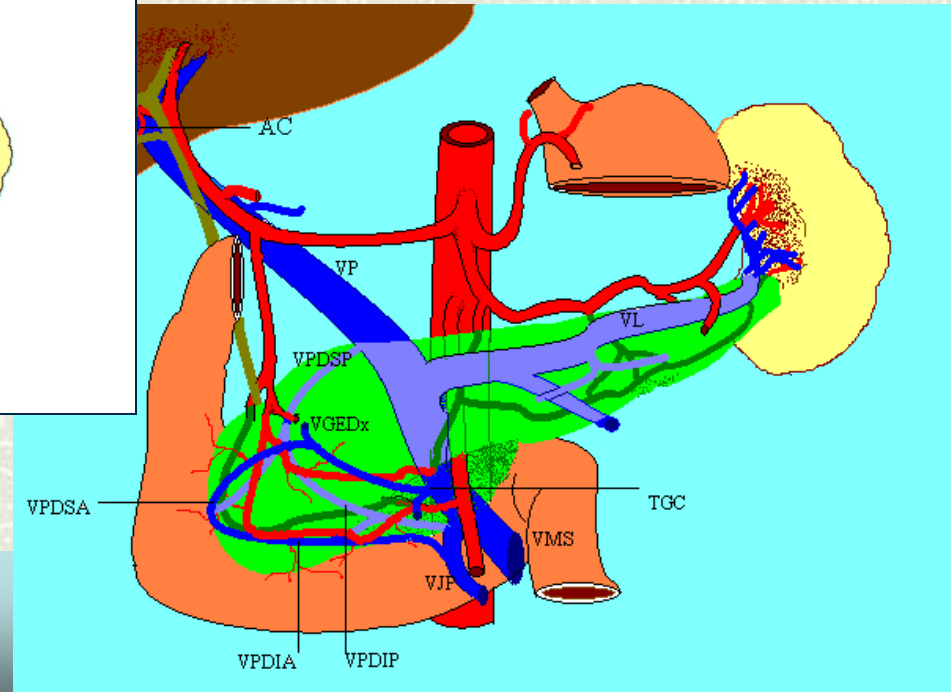
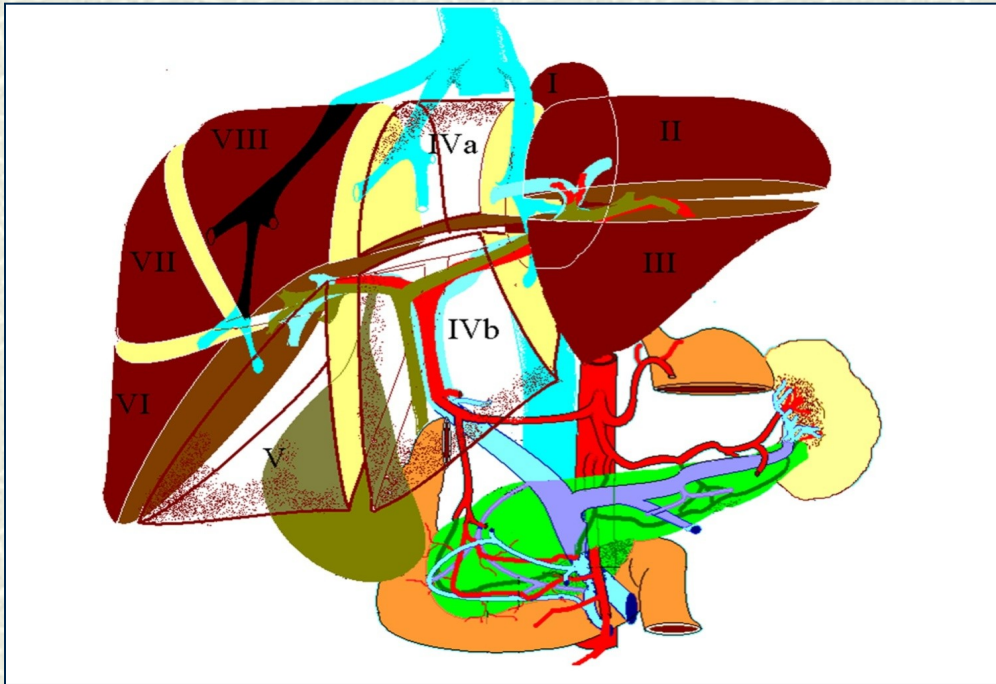
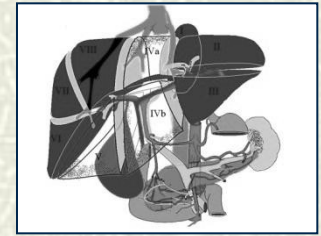
Pupen dorzální – tělo a kauda slinivky – d. pancreaticus minor  
3.-7. týden intrauterinního vývoje

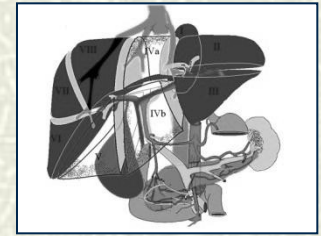
Cévní zásobení z truncus coeliacus se spojkami z a.mesenterica superior

Bolest viscerální se promítá do středního epigastria

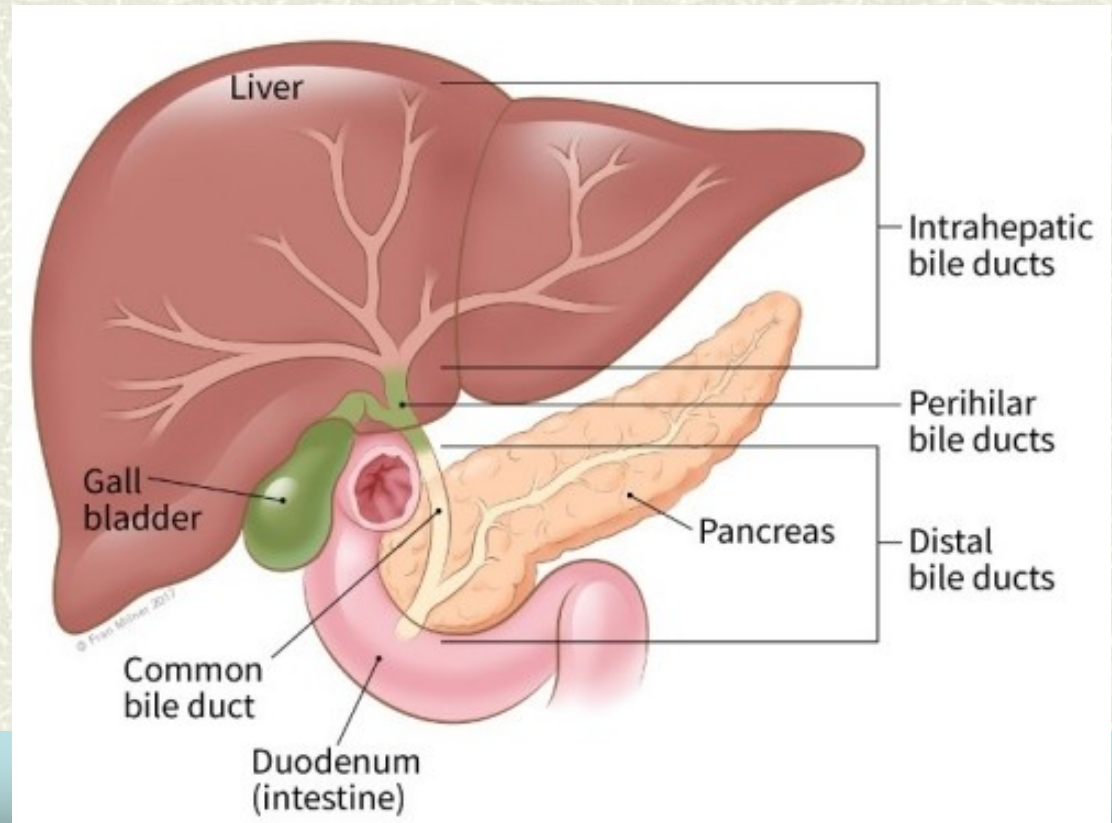


# Anatomie





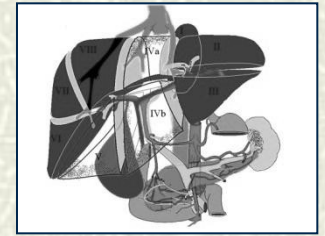
# Játra






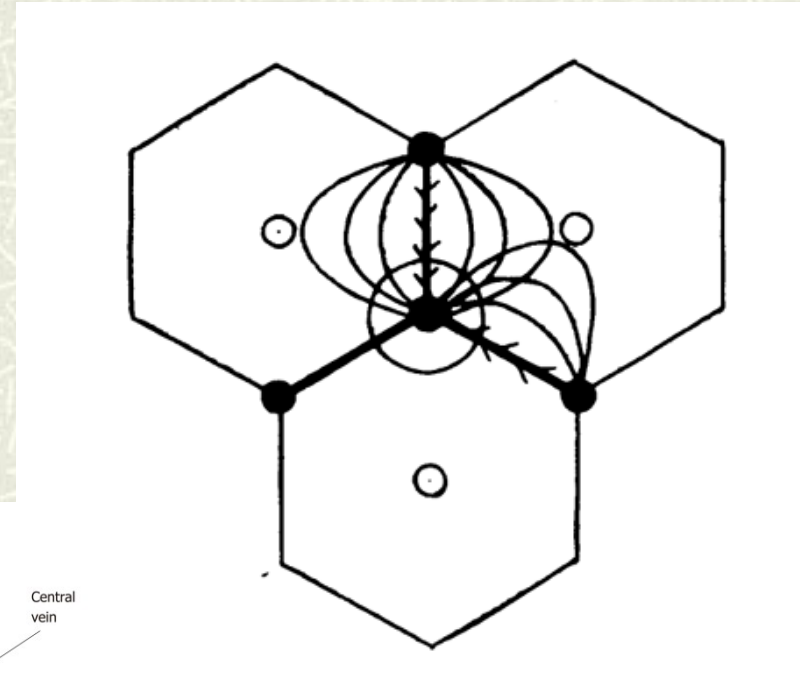
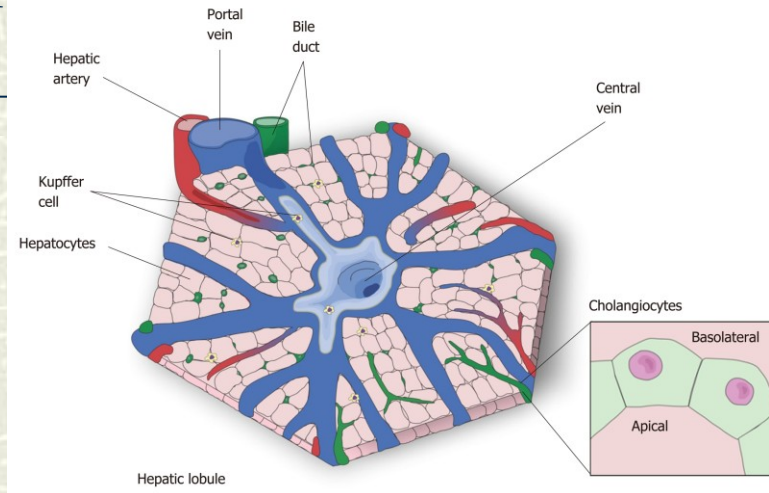



# Funkční jednotka



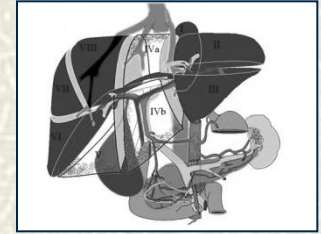
Tři lalůčky obkružují  
Jednu portální triádu

Každý lalůček obkružuje  
Jednu centrální žílu





# Krevní oběhy



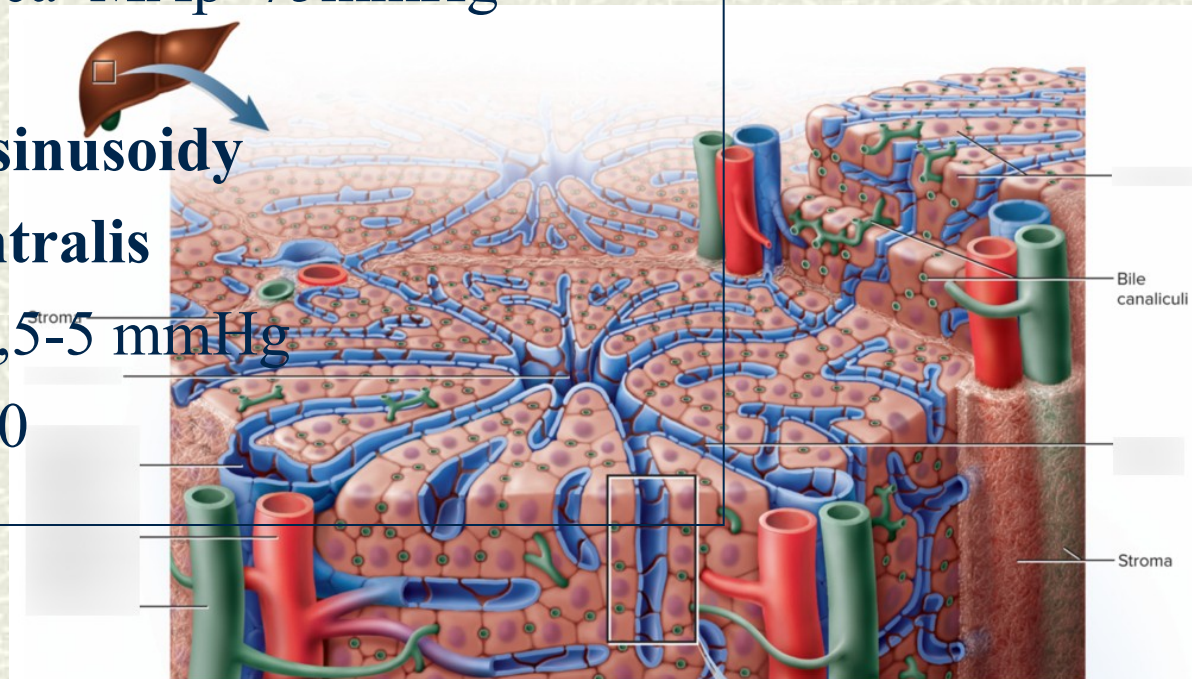
**Funkční** – Vrátnicová žíla – do 5mmHg – 0,6kPa  
= 6 cm H<sub>2</sub>O – nad 12mmHg (1,5 kPa)  
port.hypertenze

**Výživný** – arteria hepatica MAp 75mmHg –  
10kPa = 100cm H<sub>2</sub>O

**Oba se spojí v Jaterní sinusoidy**

**Drenáž cestou vena centralis**

do jaterních žil a VCI 1,5-5 mmHg  
0,2-0,7 kPa = 2-7cm H<sub>2</sub>O





FAKULTNÍ  
NEMOCNICE  
BRNO

# Onemocnění jater a žlučových cest univerzální schéma jako všude 😊

Vývojové vady – Caroliho choroba, ageneze, ....

Funkční/Metabolické: lithiasa, cirrhóza, NAFLD, hemochromatóza, Wilsonova choroba, Crigler-Najarr syndrom, Gilbertova choroba....

Toxonutritivní – Froktóza, Alkohol, NonAlcoholicFattyLiverDisease

Záněť/infekce

viry – hepatitis A,B,C,D,E,F, EBV, CMV

bakterie - abscess – 1. obstrukce žlučovodu 2. hematogenní  
- cholangitis

paraziti – Echinokok, Schistosomiasa, etc

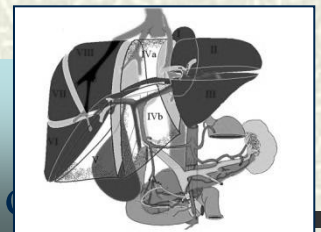
aseptické/autoimunitní – primární sklerozující cholangitida, cirrhóza

Nádory – primární, sekundární, maligní, benigní...

Úrazy – AAST klasifikace

Patologie portálního řečiště – portální hypertenze...

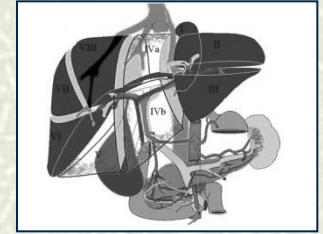
ESLD – end stage liver disease – může být výsledkem každého





FAKULTNÍ  
NEMOCNICE  
BRNO

# Diagnostika



## Laboratorní hodnoty

parenchymové – ALT, AST, Bili nekonj.

obstrukční – GMT, ALP, Bili konj.

funkční – ICG, MEGX, HIDA, KEG,....

funkční – koagulace, NH<sub>3</sub>, hypoglykemie

onkomarkery – AFP, CEA, NSE + Chromogr.A u NEN

sérologie – echinokokóza, schistosomiáza

Endoskopie – ERCP, peroperační cholangioskopie

RTG – PTC/PTD, peroperační cholangiografie

UZ – nejdostupnější, nezatěžující, velmi dobrá senzitivita srovnatelná s CT

MR, MRCP

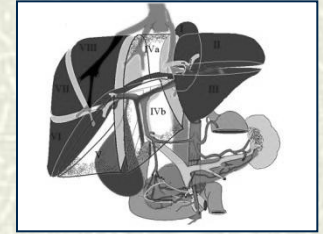
CT

PET, SPECT a hybridní metody (PET/CT, PET/MRI) = funkce i morfologie



FAKULTNÍ  
NEMOCNICE  
BRNO


# Funkční testy



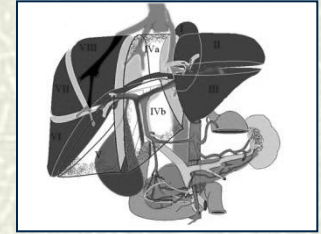
Před velkou resekcí = nad 3 segmenty, pokud jsou pochyby o rezervách

Pokud pacient nemá **hyperbilirubinémii** a má normální koagulační testy včetně Fbg je jediným faktorem **budoucí objem jater**

Pokud má pacient heepatopatii, pak se klasifikuje dle Child-Pough  
A přidají se některé funkční testy – dnes prakticky výhradně test clearance **indocyaninové zeleně (ICG)**.



# ICG



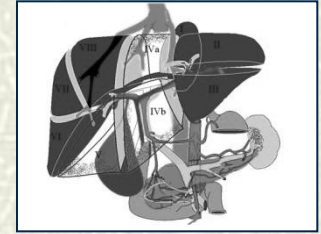
Aplikace ICG intravenózně. Vzorokly se odebírají po 15 minutách. Měří se retence ICG v %. Využití u hepatopatických jater viz dále. Tato tabulka platí pro játra bez elevace bilirubinu.

ICG retence v 15 minutách	Rozsah resekce
Do 10 %	Alespoň 20% ponechat
10 – 14 %	Nejvíce pravá hemihepatektomie
15 – 18 %	Bisegmentektomie
18 – 24 %	Segmentektomie
24 – 33 %	Povrchová excize



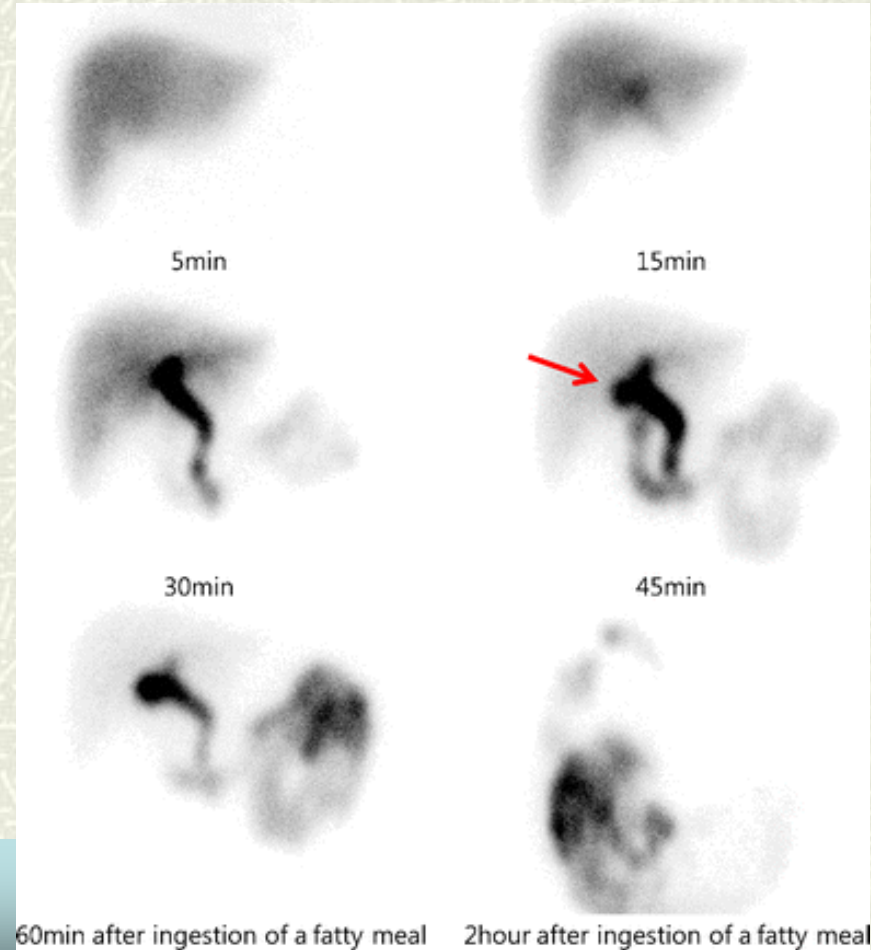
FAKULTNÍ  
NEMOCNICE  
BRNO

# HIDA



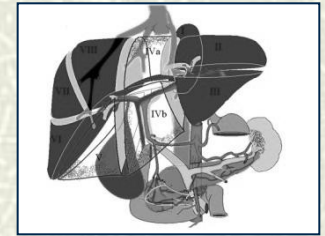
Scintigrafie s látkou specificky se vylučující do žluči játry/játry metabolizovanou označenou radionuklidem. V tomto případě jde o HIDA -  $^{99m}\text{Tc}$  = hepatobiliary imido-diacetylová kyselina.

Jde v podstatě o vyšetření v reálném čase, hodnotí jak vylučovací schopnost parenchymu, tak evakuační schopnost žlučových cest.





# Difuzní onemocnění jater (LTX = transplantace jater)



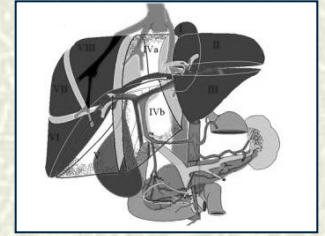
- ✘ Steatohepatitida
- ✘ Cirrhóza – autoimunitní, toxonutritivní – CAVE fruktóza Non Alcoholic Fatty Liver Disease – **LTX možná**
- ✘ Alagillův syndrom – AD děděný defekt JAG1 n. NOTCh2, vrozená vada, chybí žlučovody, **LTX možná**
- ✘ Wilsonova choroba – metabolismus Cu, **LTX možná**
- ✘ Sarkoidóza
- ✘ Hemochromatóza – excesivní absorpce Fe, **LTX možná**
- ✘ Schistosomiáza – parazit červ, Prasiquantel
- ✘ Amyloidóza – **LTX možná**, u Transthyretinové jde o kauzální th.
- ✘ Pelióza – vaskulární onemocnění - cysty, hormon dep., **resekce či LTX výjimečně**
- ✘ Hepatitida B,C,D... - **LTX při cirrhóze možná**





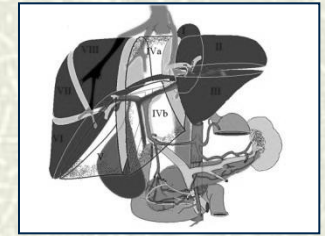

FAKULTNÍ  
NEMOCNICE  
BRNO

# Difuzní onemocnění jater



- # Terapie převážně hepatologická/nechirurgická
- # Specifická dietní opatření
- # Vyhýbat se toxinům (cave paracetamol, antimykotika...)

- # Operace – TRANSPLANTACE
- # Indikace je End Stage Liver Disease
- # MELD (Model for Endstage Liver Disease) score nad 15 !!!



# Ložiskové procesy jater

## Pravé nádory

- benigní
- maligní
- primární
- sekundární

INCIDENTALOMY

## Nepravé nádory

FNH

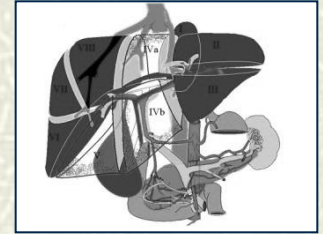
Nebioptická diagnostika –  
zobrazovací metody

arteriální vs. portální  
zásobení

Hepatocyt vs. jiné



# Incidentalomy

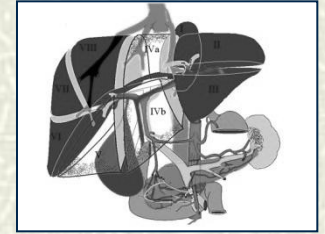


- # Je vysoce nepravděpodobné, že jde o malignitu v necirrotických játrech při absenci mimojaterního primárního nádoru.
- # Buď je nález na UZ typický (FNH, hemangiom, adenom, ...) – podle toho se postupuje
- # Nebo lze postupovat podle schématu pro hepatocelulární karcinom v cirrhóze
- # Většina případů nevyžaduje žádné další došetřování



FAKULTNÍ  
NEMOCNICE  
BRNO

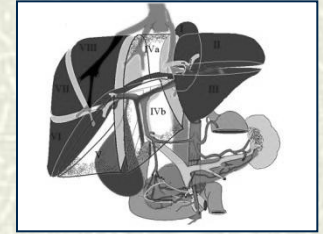
# Cystické leze



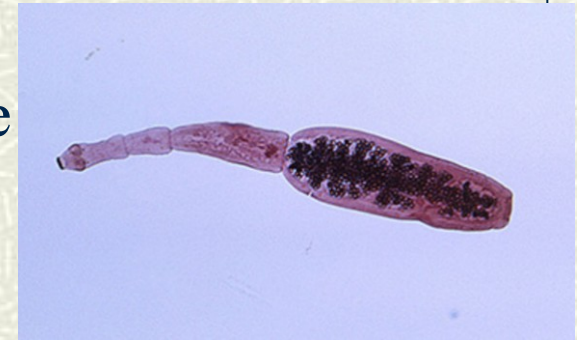- Prosté cysty – 20% populace, typický vzhled
- Mucinózní cysty - prekarcinózy
  - Biliární cystadenom
  - IPMN
- Jaterní enterální cysty
- Cystické malignity
  - NEN, cystadenocarcinoma



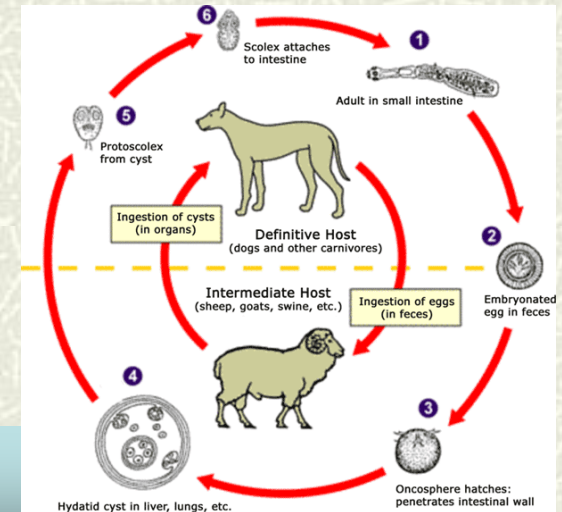
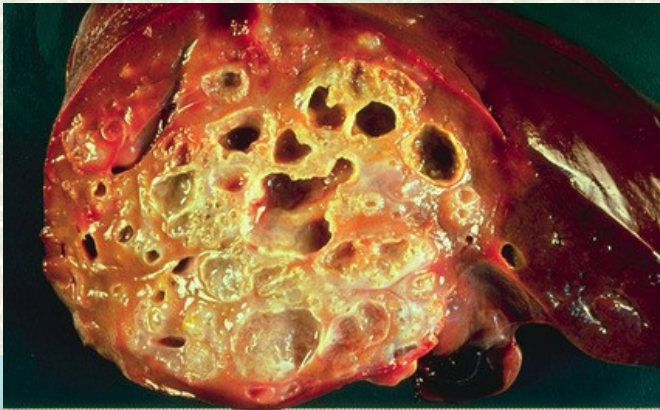
# Echinococcosis



Echinococcus granulosus – lokalizované cysty  
Echinococcus multilocularis – difuzní ganulace  
(E. vogeli, E. oligarthrus)



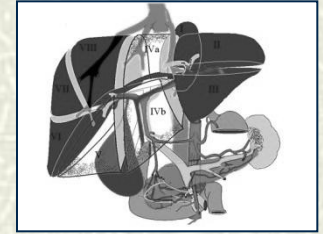
Člověk je hostitelem jen omylem...





FAKULTNÍ  
NEMOCNICE  
BRNO

# Echinococcosis léčba



Předléčení **Mebendazol, Albendazol**

**U** cystické formy:

Cyst deroofing s odsátím obsahu – cave **anafylaktická reakce**

V zemích s častým výskytem je to upřednostňovaný typ výkonu (Balkán, Turecko)...

Resekce/enukleace s pouzdrém

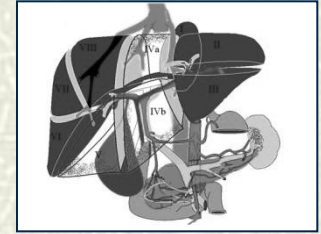
při neresekabilitě PAIR = punkce, aspirace, injekce skolicidu, reaspirace

**U** alveolární: následné resekce

**U** polycystické: dlouhodobá terapie Albendazol, Mebendazol




# Polycystóza



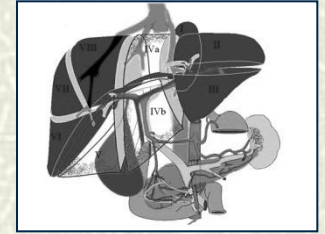
Konční transplantací ledvin. Funkce jater bývá zachována. Operace jater je indikována jen u významných symptomů – snaha o redukci cyst se zachováním funkčního parenchymu.

2 typy –

- 1. Zahrnující ledviny a.** autozomálně dominantní – geny PKD 1-3 pro polycystiny Výskyt 1:500 novorozenců.  
**b.** Autozomálně recesivní – méně častý – mutace genu PKHD1 pro fibrocystin – receptor-like protein udržující tubuly průchodné. Výskyt 1:20.000 narozených 30% úmrtnost novorozenců.
- 2. Postižení pouze jater** – autozomálně dominantní postižení genu SEC63 a PRKSCH (beta podjednotka glukosidázy 2).



FAKULTNÍ  
NEMOCNICE  
BRNO



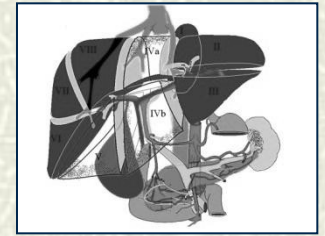
# Benigní nádory jater






FAKULTNÍ  
NEMOCNICE  
BRNO

# Benigní nádory jater

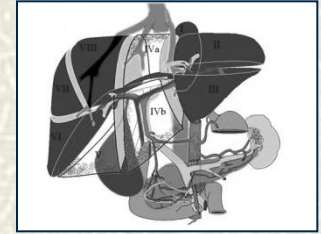


	Prevalence	Věk	M/Ž	Role antikoncepce
Hemangiomy	4-10 %	0-80 r	1/5	+ -
FNH	0,1%	15-60	1/10	++
Adenomy	0,01%	15-45	1/10	+++



FAKULTNÍ  
NEMOCNICE  
BRNO

# Charakteristika hemangiomů



- # stabilní nádory
- # zvětšování objemu se projevuje u méně než 10 %
- # komplikace jsou vzácné
- # Součást syndromu Kasabach-Merrittové
- # není indikace k **surveillance ani léčbě**

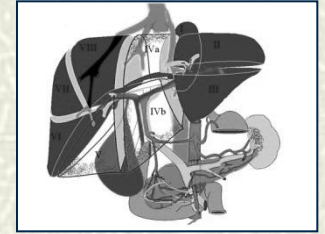
„ Hlavní komplikací je chirurgie „ (J.Belghiti)

Mayo clinic (87 případů)

- 1 úmrtí (kardiální příčina)
- 8 velkých komplikací chirurgických (absces, biliární leak)
- 8 velkých nechirurgických komplikací
- 20 malých chirurgických komplikací



# Léčba hemangiomů



## Léčba nechirurgická

Embolizace

Ne (ale..)

Radioterapie

Ne

## Resekce

Enukleace periferních nádorů

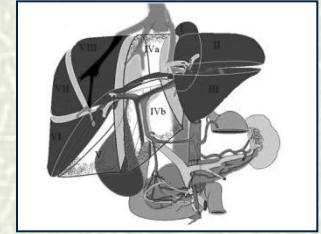
Resekce s parenchymem u obřích hemangiomů

Transplantace v případě postižení celého parenchymu – MELD score nad 15




FAKULTNÍ  
NEMOCNICE  
BRNO

# FNH



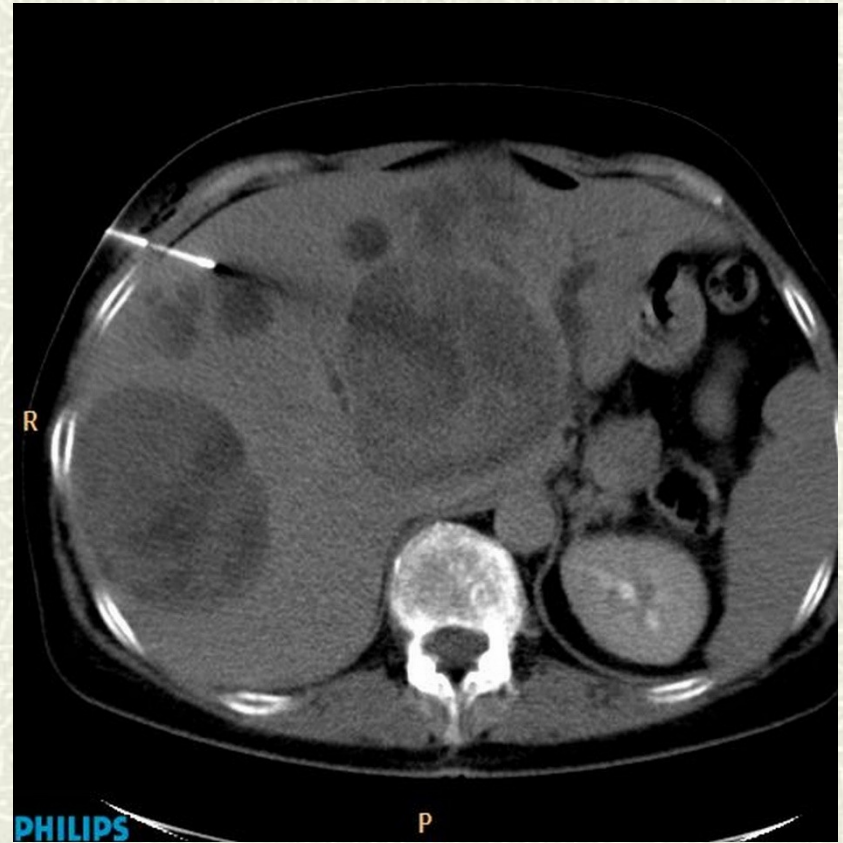
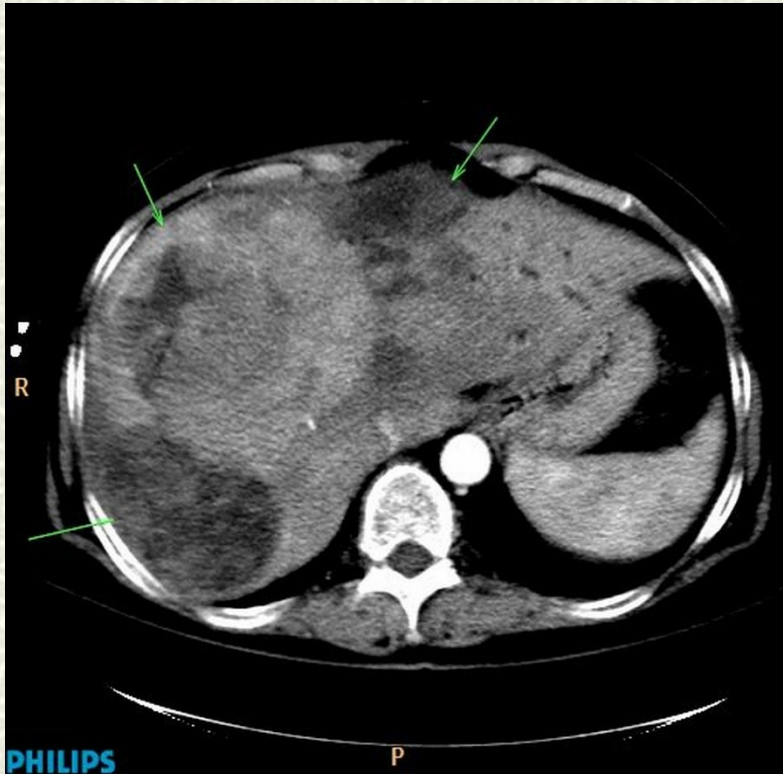
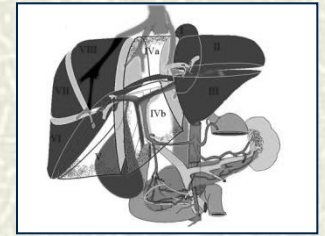
1. Nejedná se o nádor
2. Jde o hyperarterializovaný pseudotumor („lokalizovaná cirhoza „), charakterizovaný vaskulárními anomáliemi (shunty), na jejichž otevření se podílí hormonální léčba
3. Diagnóza postavená na UZ, CT, MRI, UZ a MRI s kontrastem
4. Biopsie občas nutná při pochybách (HCC?, Adenom?)



FAKULTNÍ  
NEMOCNICE  
BRNO

# FNH

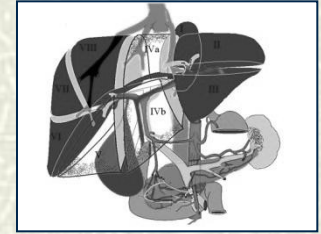
žena 50let





FAKULTNÍ  
NEMOCNICE  
BRNO

# FNH - léčba



## Neresekční

Embolizace - přechodný efekt

## Resekční

## OPERACE

Diagnostické pochyby i po biopsii

ANO

Symptomatické FNH

Abdominální diskomfort

NE

Chronické bolesti

+ -

(výjimečně)

Akutní bolesti

ANO

(u pedikulizovaných

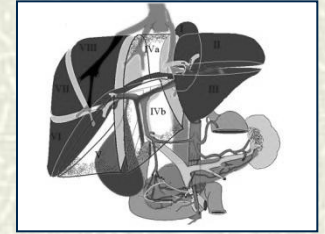
lézí)

Profylaktické resekce

NE



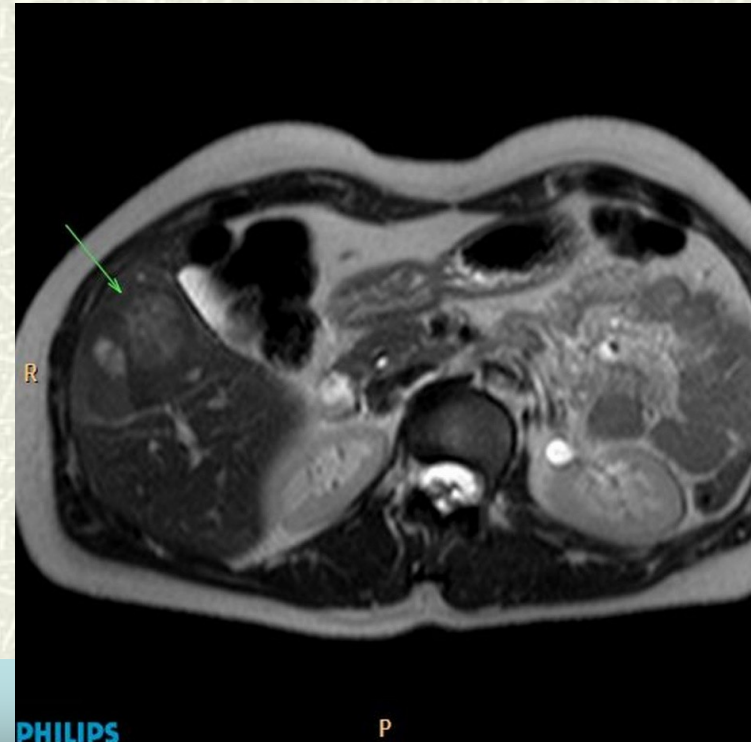
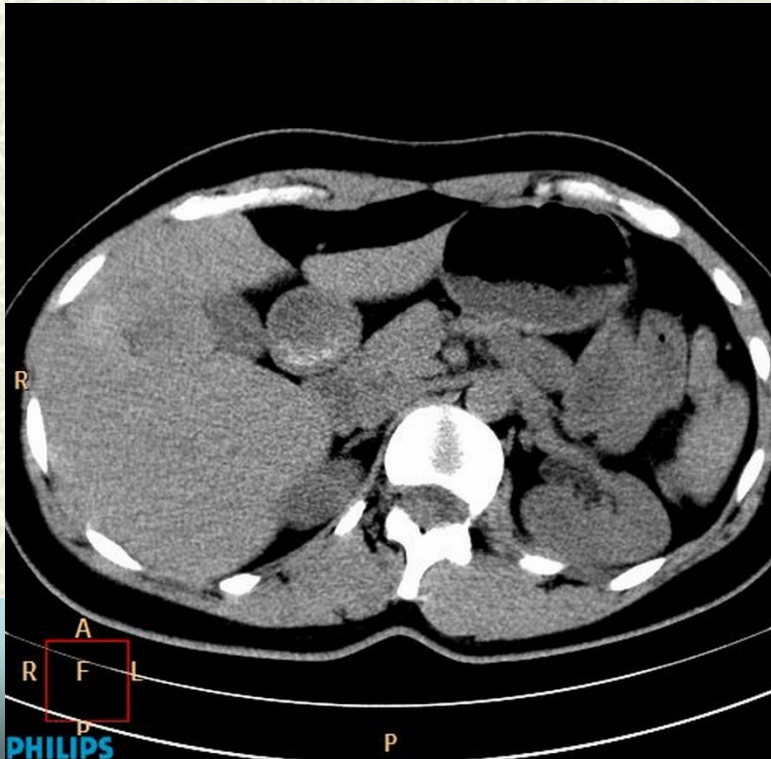
# Adenom



90% u žen

Věk 30-50 roků

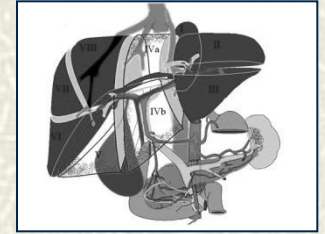
Perorální antikoncepce (zejména při délce užívání nad 10 roků)





FAKULTNÍ  
NEMOCNICE  
BRNO

# Adenom - Rizika



Krvácení 25 %

Malignizace 10 %

Při mutaci  $\beta$ -kateninu 90 %

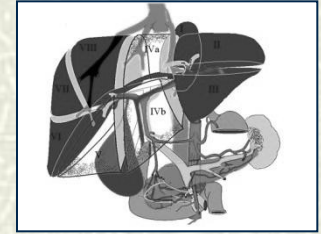
Riziko je významně větší u mužů a u adenomů nad 4cm





FAKULTNÍ  
NEMOCNICE  
BRNO

# Adenom - Léčba



**Neresekční léčba :** RFA u adenomů menších než 4 cm

**Resekce:** léze větší než 4-5 cm ( u mužů všechny léze ), mutace  $\beta$ -kateninu


V případně lokalizované malignity, je resekce dostačující léčbou

**Transplantace :** Insuficientní v případě vícečetných maligních lézí

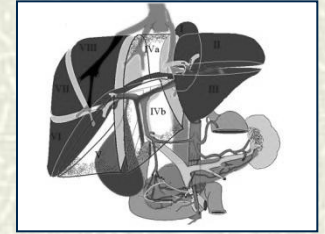
**Mnohočetné adenomy** Regrese 6%

Augmentace objemu 8% ( často v průběhu těhotenství)

**Surveillance** spolu s ukončením perorální antikoncepce



FAKULTNÍ  
NEMOCNICE  
BRNO

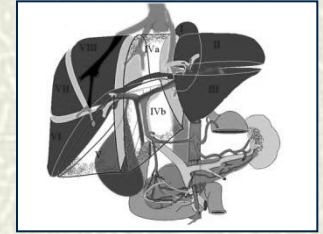


# Maligní nádory jater



FAKULTNÍ  
NEMOCNICE  
BRNO

# Typy



## Ze všech tkání zastoupených v játrech

Hepatocelulární karcinom

Cholangiocelulární karcinom

Epiteliální hemangioendoteliom

Hepatoblastom

Sarkom – angiosarkom, embryonální sarkom, rhabdomyosarkom,  
leiomyosarkom, fibrosarkom, karcinosarkom

Teratom

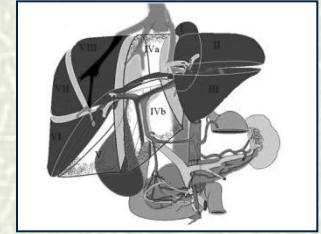
Yolk sac tumor

Neuroendokrinní neoplazie (NEN)- karcinoid

Lymfom



# Primární léčba



Chirurgická resekce s dodržením všech principů onkologické radikality **je primární léčbou** všech solidních nádorů a některých lymfoproliferativních onemocnění (MALT) pokud

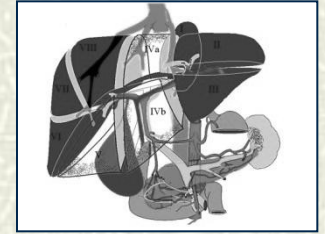
**je** možná bezpečná kompletní R0 resekce

**je** přijatelné pooperační riziko


**je** přijatelný funkční výsledek ([www.nccn.org](http://www.nccn.org))



FAKULTNÍ  
NEMOCNICE  
BRNO



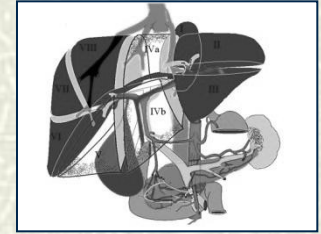
# Věková specifika





FAKULTNÍ  
NEMOCNICE  
BRNO

# Věk a onkochirurgie



NCCN

National  
Comprehensive  
Cancer  
Network®

## NCCN Guidelines Version 1.2018 Older Adult Oncology

[NCCN Guidelines Index](#)  
[Table Of Contents](#)  
[Discussion](#)

### CONSIDERATIONS FOR OLDER ADULTS UNDERGOING CANCER TREATMENTS<sup>h</sup>

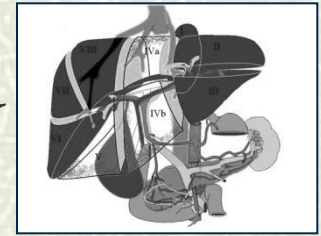
- In general, age is not the primary consideration for surgical risk.
- Emergency surgery carries increased risk of complications.
- Assess physiologic status.
- American Geriatrics Society (AGS) Task Force and American College of Surgeons provided general guidelines for older adults undergoing surgery.<sup>1</sup> These guidelines can be applied to older cancer patients undergoing surgery.
- There are data to suggest that an increased need for functional assistance pre-surgery (measured by ADL, IADL, and PS) predicts postoperative complications, extended hospital stay, and 6-month mortality in older patients undergoing cancer surgery.<sup>2-4</sup>
- Impaired cognitive status is a risk factor for postoperative complications, prolonged length of stay, and 6-month overall mortality postoperatively.<sup>2,5</sup>
- In patients undergoing general surgery:<sup>i</sup>
  - ▶ Older age is a risk factor for postoperative delirium.<sup>6</sup>
  - ▶ Delirium is a risk factor for functional and cognitive decline.<sup>7</sup> [See Assessment of Cognitive Function \(OAO-F\)](#)
- Preventive measures exist for delirium
  - ▶ Yale Delirium Prevention Trial and Hospital Elder Life Program (HELP):  
<http://www.hospitalelderlifeprogram.org/>
  - ▶ National Institute for Health and Care Excellence (NICE) Guideline for Prevention of Delirium:  
<http://publications.nice.org.uk/delirium-cg103>

Surgery →



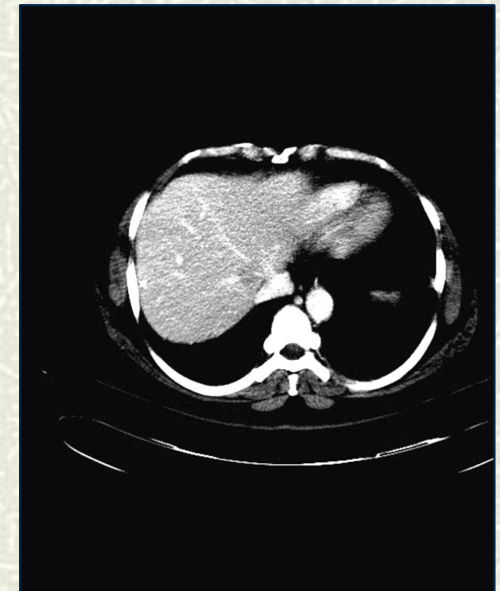
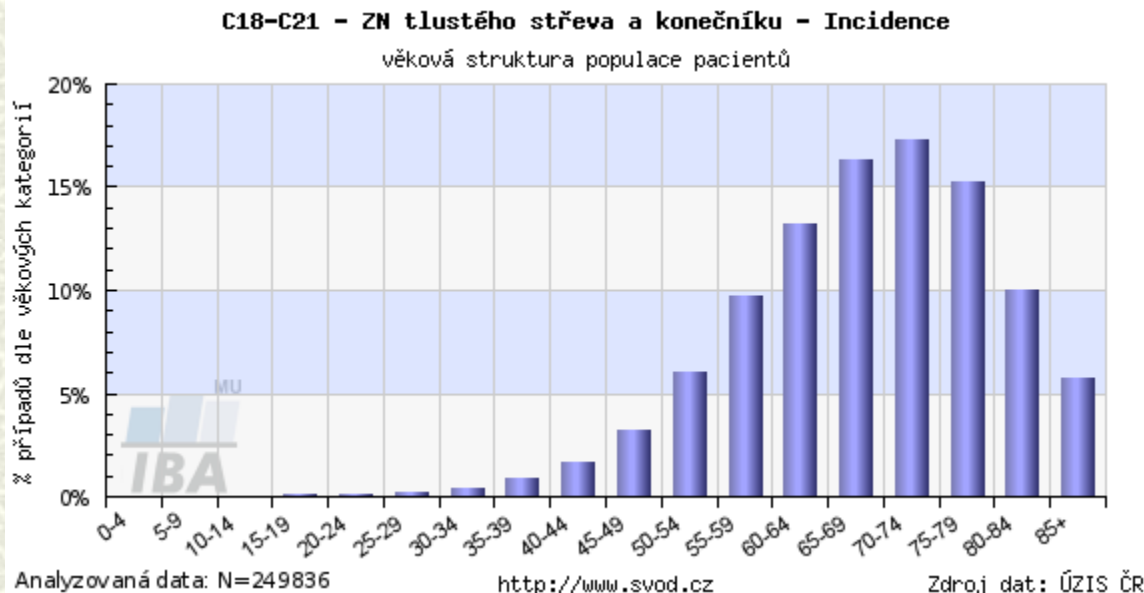
FAKULTNÍ  
NEMOCNICE  
BRNO


# Příklad - populace pacientů s JM KRK



## ■ Střední očekávaná doba dožití ČR

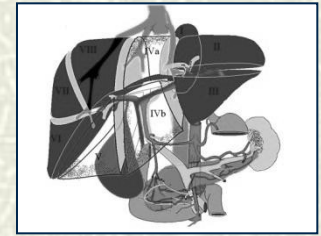
- Muži 73
- Ženy 78



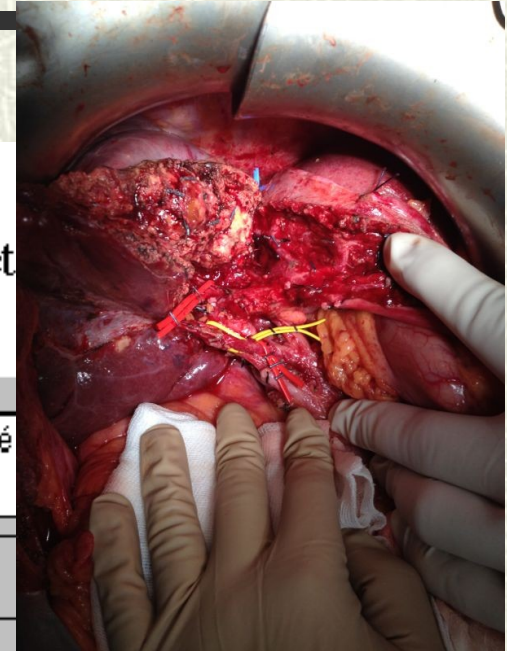
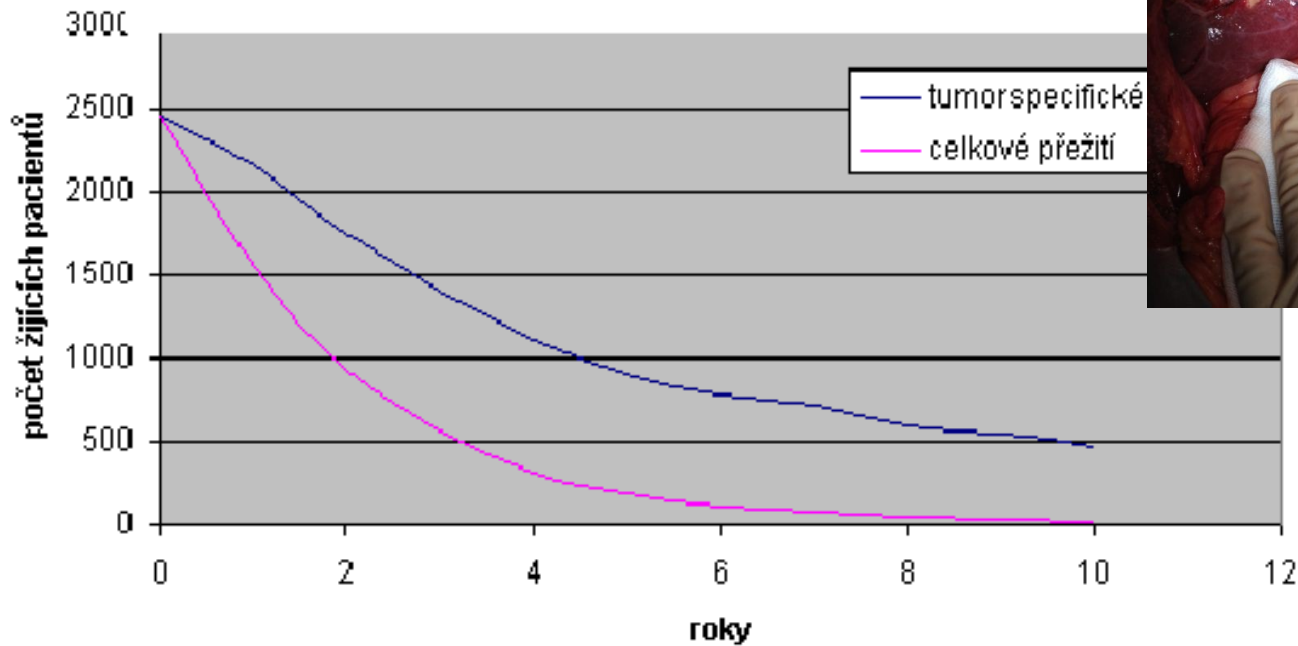


# Tumor-specifické přežití

WWW.livermetsurvey



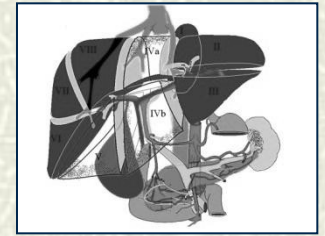
Srovnání tumor specifického a celkového přežití  
u pacientů starších 70 let po resekci jaterních metastáz  
kolorektálního karcinomu







# Klasifikace



Resekabilita

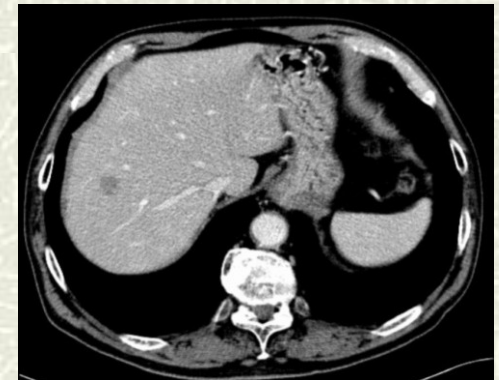
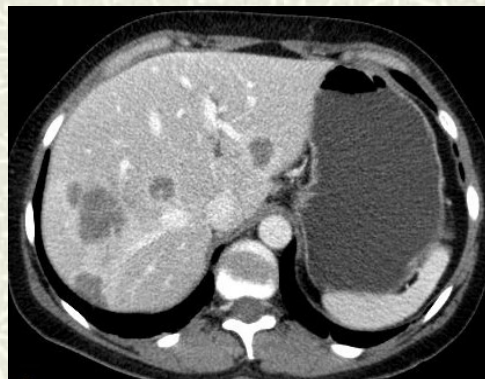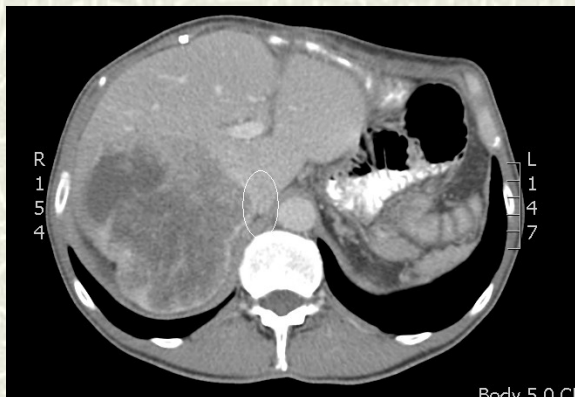+Operabilita


+Očekávané dožití

Děti  
PRETEXT

Dospělí  
ECOG PS  
FLRV, ICG

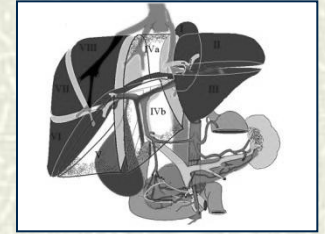
Staří  
ECOG PS  
ADL, IADL





FAKULTNÍ  
NEMOCNICE  
BRNO

# Cíl




Nemusí být dosažení CURE

Strategie co nejvíce pacientů PFS ve 3 letech

Nesnažit se o sekundární resekabilitu

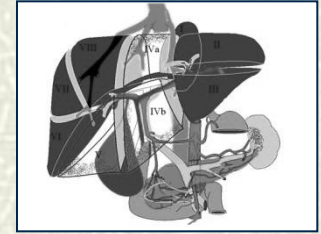
Spokojený senior





FAKULTNÍ  
NEMOCNICE  
BRNO

# Odhad dožití



National  
Comprehensive  
Cancer  
Network®

**NCCN Guidelines Version 3.2018**  
**Prostate Cancer**  
**NCCN Evidence Blocks™**

[NCCN Guidelines Index](#)  
[Table of Contents](#)  
[Discussion](#)

## PRINCIPLES OF LIFE EXPECTANCY ESTIMATION

- Life expectancy estimation is critical to informed decision-making in prostate cancer early detection and treatment.
- Estimation of life expectancy is possible for groups of men but challenging for individuals.
- Life expectancy can be estimated using the Social Security Administration tables ([www.ssa.gov/OACT/STATS/table4c6.html](http://www.ssa.gov/OACT/STATS/table4c6.html)) or the WHO's Life Tables by country (<http://apps.who.int/gho/data/view.main.60000?lang=en>).
- Life expectancy can then be adjusted using the clinician's assessment of overall health as follows:
  - › Best quartile of health - add 50%
  - › Worst quartile of health - subtract 50%
  - › Middle two quartiles of health - no adjustment
- Example of 5-year increments of age are reproduced in the [NCCN Guidelines for Older Adult Oncology](#) for life expectancy estimation.

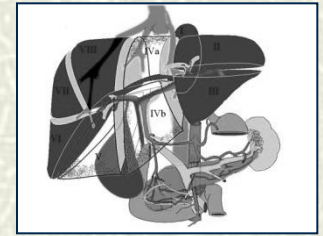
<http://apps.who.int/gho/data/view.main.60000?lang=en>

Chow WB, J Am Coll Surg 2012




FAKULTNÍ  
NEMOCNICE  
BRNO

# Multidisciplinární OIK !!!



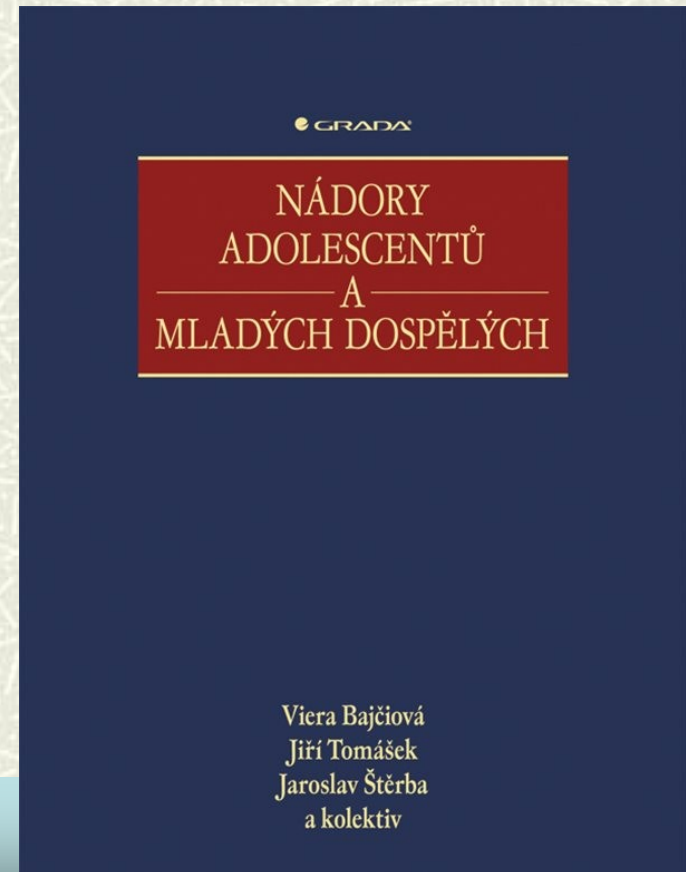
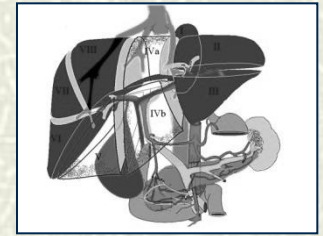
Někdo musí pacienta znát  
Snese lépe dlouhodobou chemoterapii  
Nebo krátkodobou operační zátěž  
U starých pacientů již nepočítáme s  
reresekcí jater





FAKULTNÍ  
NEMOCNICE  
BRNO

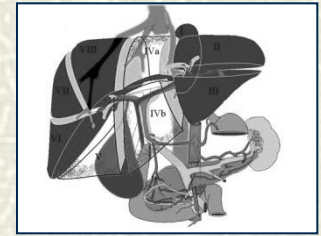
# Nádory jater dětského věku





FAKULTNÍ  
NEMOCNICE  
BRNO

# Nádory dětských jater



**P**rimární malignity dětských jater tvoří něco přes 1% malignit u dětí, mají narůstající tendenci. Jen méně než 40% resekabilních

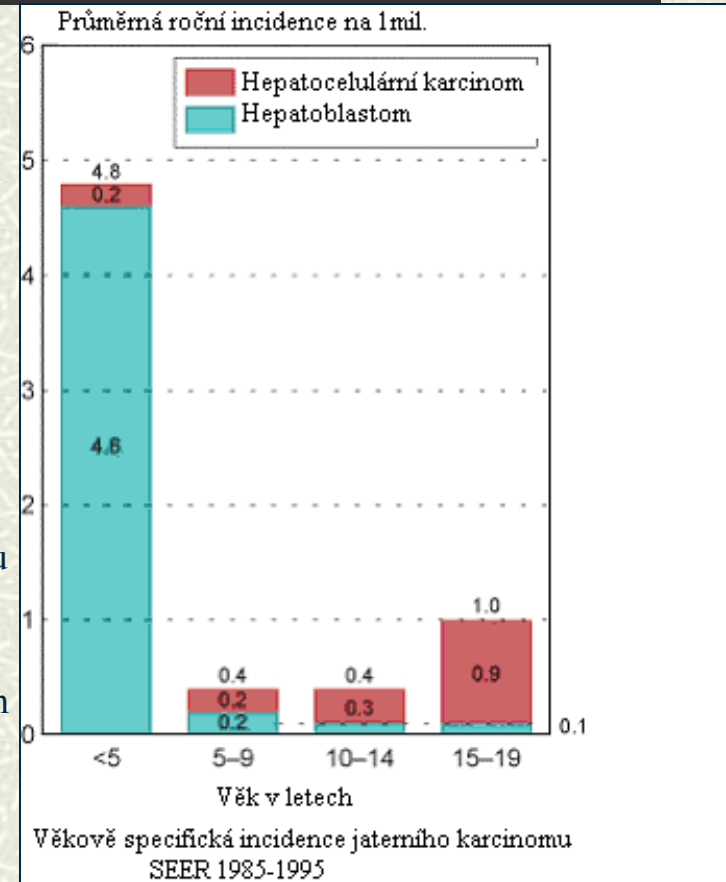
**B**enigní nádory tvoří 30% jaterních nádorů u dětí, nejčastěji hemangioendoteliom se signifikantní morbiditou a mortalitou - hepatomegalie, městnavé srdeční selhání, anémie, někdy Kasabach-Meritt syndrom

**E**mbyonální typ nádoru - hepatoblastom v několika histologických subtypech, tvoří 2/3 z nich, je typicky nádorem kojeneckého věku

**H**epatocelulární karcinom se nachází většinou ve věku nad 10 let je také spojen s virovou hepatitidou, rychlejší vznik než u dospělých

**Z**nám genetický substrát u části hereditárních syndromů

**R**izikový faktor - expozice rodičů syntet. barvivy, kovy, kouření



Litten JB, Tomlinson GE: Liver Tumors in Children. The Oncologist 2008, 13: 812-20

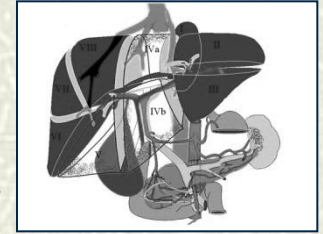
Buckley JD et al. A case-control study of risk factors for hepatoblastoma. A report from Childrens cancer Study Group. Cancer 1989, 64: 1169-76

Pang D et al.: Parental smoking and childhood cancer: Results from the United Kingdom Childhood Cancer Study. Br.J.Cancer 2003, 88: 373-81



FAKULTNÍ  
NEMOCNICE  
BRNO

# Klasifikace dětských nádorů



## Klasifikační systémy jaterních nádorů dětí

	Evropský SIOPEL / PRETEXT systém PRETreatment EXTension	Severoamerický systém Postchirurgický
Stádium I PRETEXT I	Tumor pouze jednoho sektou, 3 navazující sektory jsou bez postižení	R0 resekovaný nemetastazující nádor
Stádium II PRETEXT II	Tumor postihující 1-2 sektory, alespoň dva sousední sektory jsou intaktní	R1 resekce, nebo ruptura či kontaminace operačního pol tumorem během resekce, bez metastáz
Stádium III PRETEXT III	Tumor postihuje 3 související sektory nebo 2 nesouvisející sektory. Nejsou 2 nepostižené sousedící sektory	Neresekovatelný nádor nebo R1 resekce, postižení lymfatických uzlin. Bez metastáz
Stádium IV PRETEXT IV	Postižení všech 4 sektorů	Vzdálené metastázy bez ohledu na primární postižení.

SIOPEL – Childhood liver strategy group při Societé Internationale d Oncologie Pédiatrique

PRETEXT dodatečná kritéria:

- |   |                  |
|---|------------------|
| C – postižení I. segmentu (Caudate lobe)  | - C1, C0         |
| E – extrahepatální postižení  | - E1, E0         |
| F – solitární vs. mnočetné postižení  | - F1, F0         |
| H – klinické aRTG známky ruptury nebo intraperiton hemorrhagie                        | - H1, H0         |
| M – vzdálené metastázy  | - M1, M0         |
| N – postižení uzlin – žádné, jen břišní, extraabdominální                             | - N0, N1, N2     |
| P – Postižení portální žíly, žádné, jen pravé nebo levé větve, kmene                  | - P0, P1, P2, P3 |
| V – postižení VCI nebo jaterních žil, žádné, jen jedna, max 2, 3 jaternížíly nebo VCI | - V0, V1, V2, V3 |



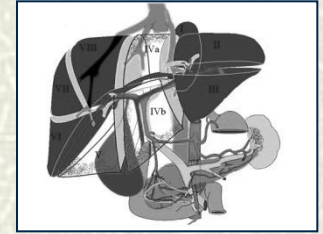
Childhood Liver Tumours  
Strategy Group - SIOPEL

Roebuck DJ et al.: 2005  
PRETEXT: a revised staging system for primary malignant liver tumours of childhood developed by the SIOPEL group. *Pediatr Radiol.* 2007, 37: 123-32



FAKULTNÍ  
NEMOCNICE  
BRNO

# Specifika dětských nádorů



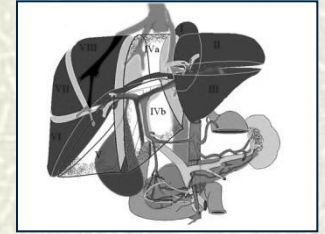
- O**bvykle zdravý jaterní parenchym nelimitující resekci
- V**ětší relativní objem jater k velikosti těla umožňující větší rozsah resekce
- V**ysoká regenerační schopnost
- D**robné křehké struktury
- M**alý objem břišní dutiny vůči játrům ztěžující laparoskopické výkony
- V** době diagnózy jde o velké nádory (prvním příznakem bývá hepatomegalie, eventuálně ruptura nebo intraperitoneální hemorrhagie).
- D**louhá žádoucí doba přežití po léčbě.
- T**ransplantace - negativní účinek dlouhodobé imunosuprese, životnost graftu
- I** benigní nádory působí často vážné symptomy vzhledem k relativní velikosti jater
- J**de o malý počet onemocnění (4 hepatoblastomy a 1 HCC ročně v ČR)
- P**redominantní postižení pravého laloku





FAKULTNÍ  
NEMOCNICE  
BRNO

# Nález

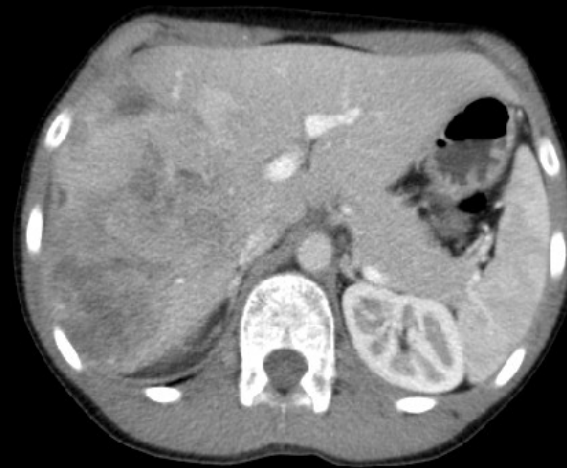


HCC pT3 NX M0

PRETEXT II

15 letý hoch

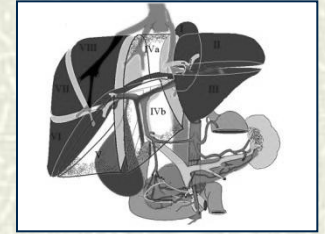
kompletní remise po pravostranné rozšířené hemihepatektomii





FAKULTNÍ  
NEMOCNICE  
BRNO

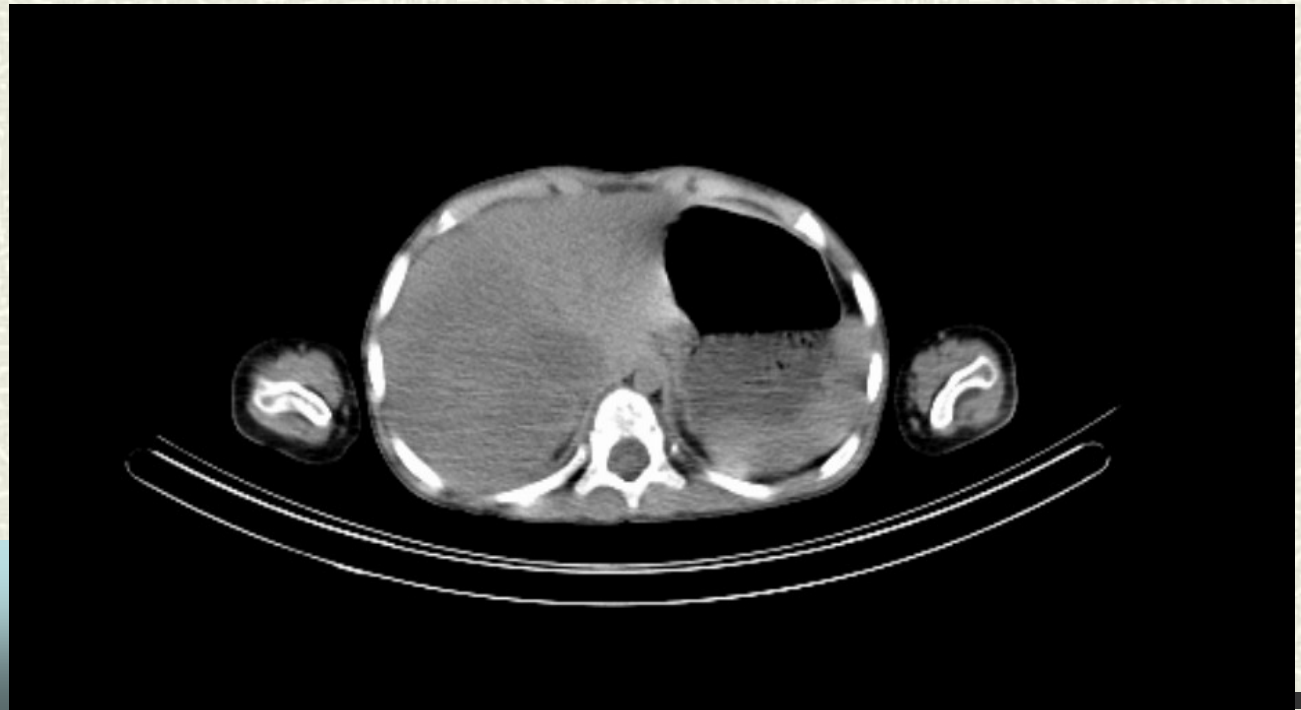
# Nález



HCC PRETEXT III

3 letý chlapec

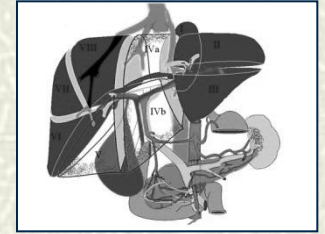
Kompletní remise s negativizací AFP





FAKULTNÍ  
NEMOCNICE  
BRNO

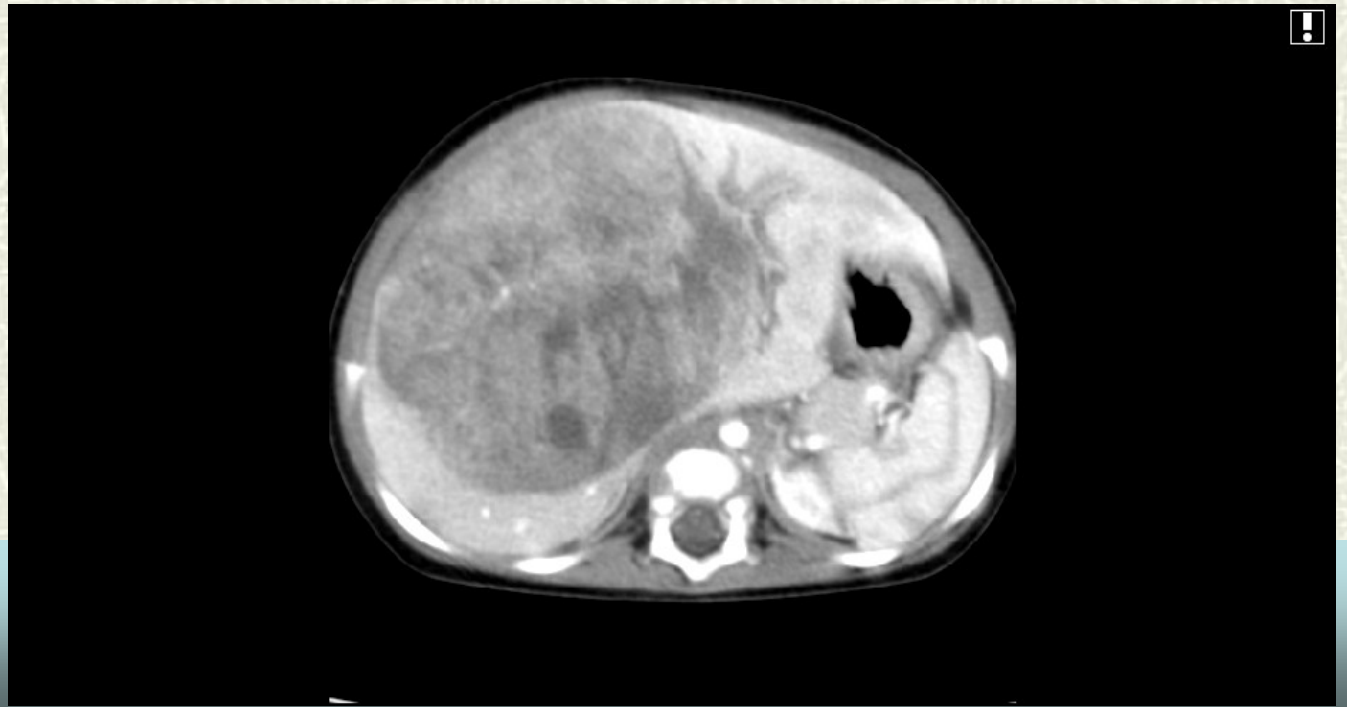
# Nález



Hepatoblastom PRETEXT IV

6 měsíční chlapec

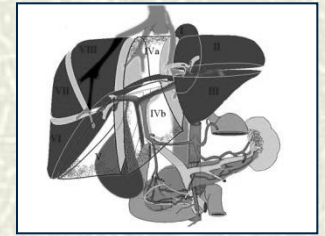
Po ortotopické transplantaci v Hamburku (otec) negativizace AFP





FAKULTNÍ  
NEMOCNICE  
BRNO

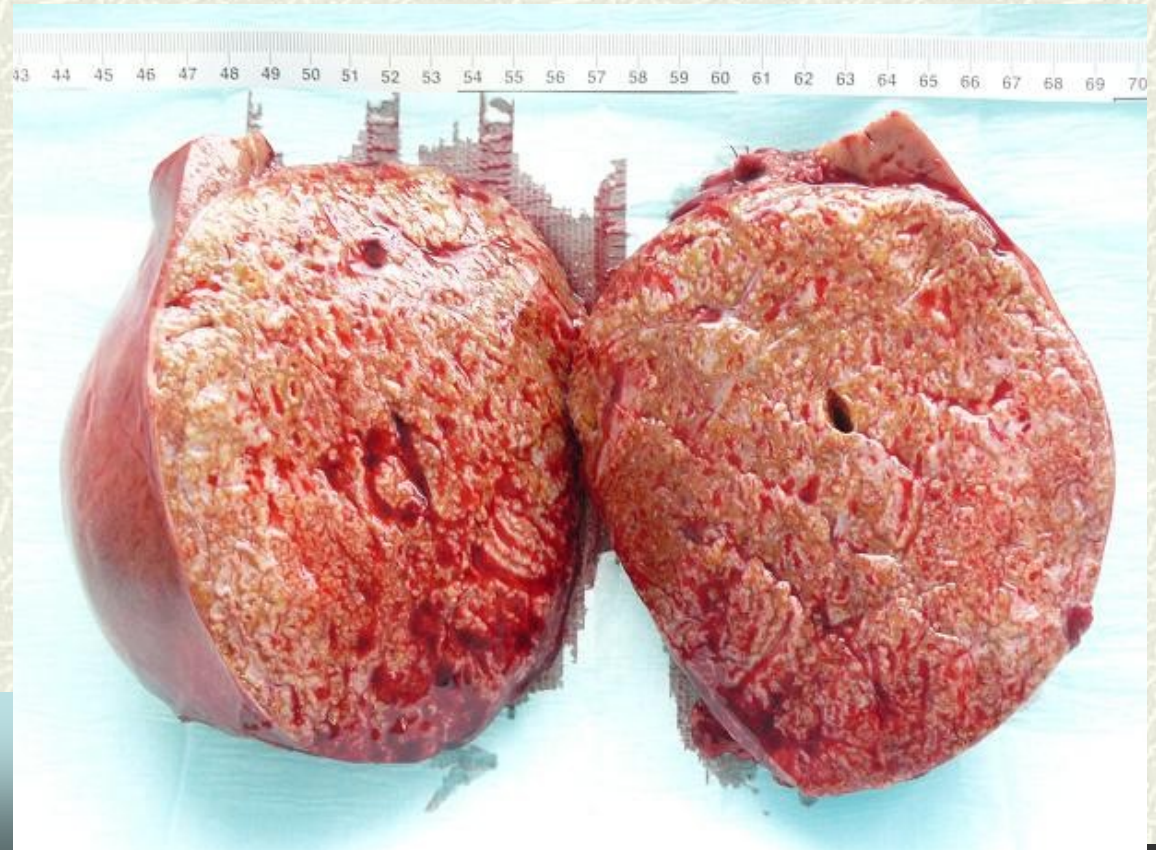
# Nález



Mesenchymální hamartom

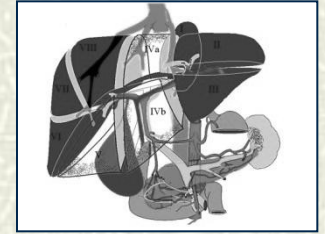
18 měsíční chlapec

pravostranná hemihepatektomie

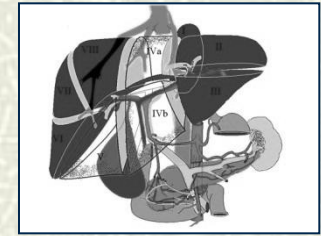




FAKULTNÍ  
NEMOCNICE  
BRNO

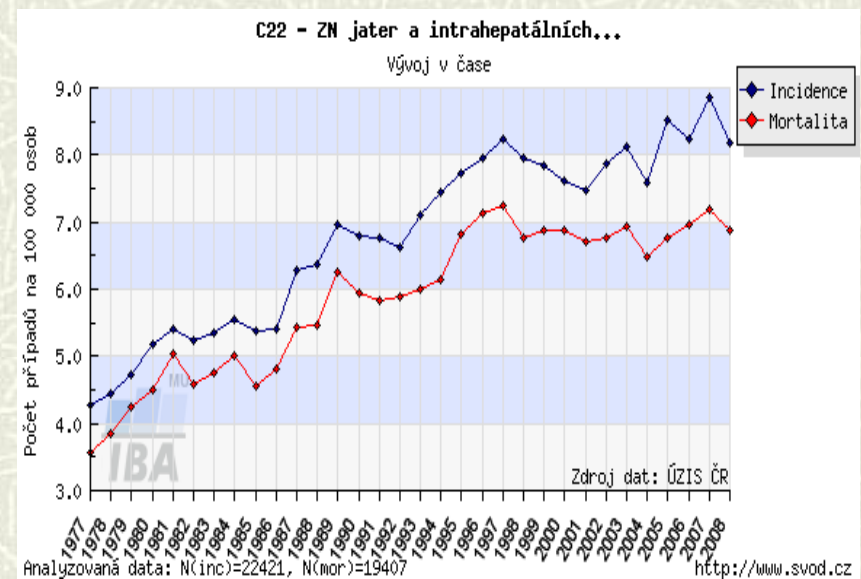
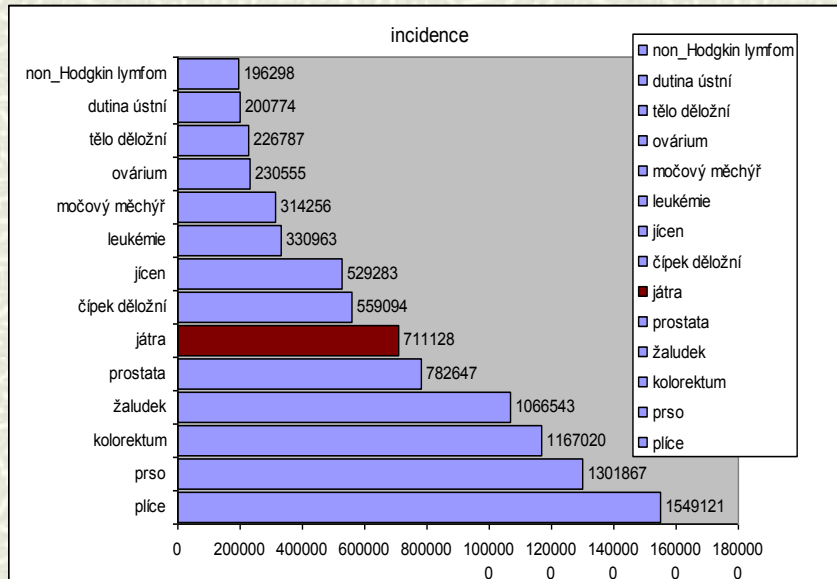


# Primární jaterní malignity



# Není důležité, že

Jde o významný socio-ekonomický problém  
Incidence nádorů jater narůstá

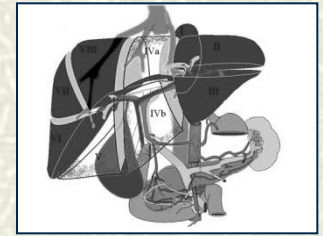


1. Garcia M, et al. American Cancer Society, 2007. [www.cancer.org](http://www.cancer.org). Accessed March 20, 2008.
2. Perz JF, et al. *J Hepatol.* 2006;45:529-538.

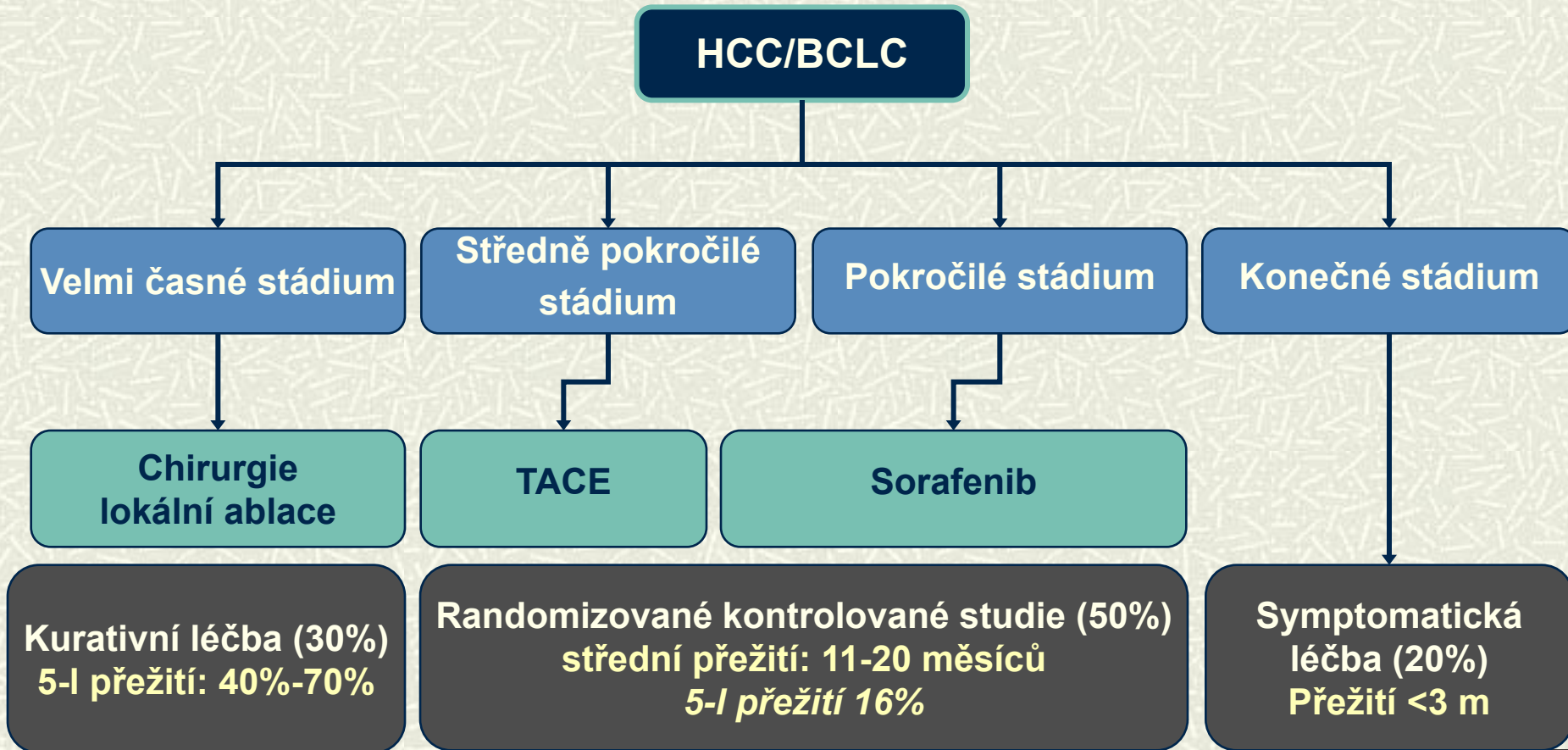


FAKULTNÍ  
NEMOCNICE  
BRNO

# Důležité je, že



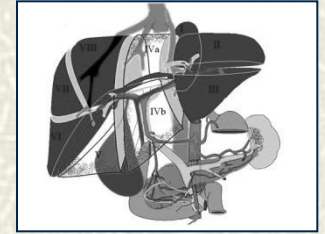
## Jen chirurgická léčba dává šanci na vyléčení





FAKULTNÍ  
NEMOCNICE  
BRNO

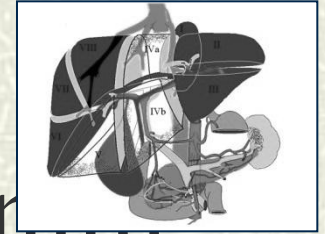
Důležité také je, že



Existuje velmi dobře definovaná skupina  
pro screening

95% HCC je v cirhotických játrech a ostatní  
obvykle po jasně definované profesionální  
expozici



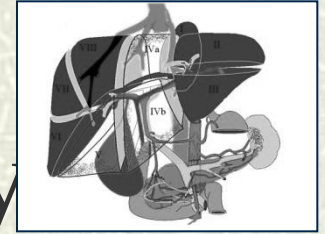



# Podezření na jaterní malignitu

Není za některých podmínek předoperačně indikována biopsie ! (NCCN – typicky HCC, dále také GIST, Ca žlučníku a duktální karcinom hlavy pankreatu)

Operabilní pacient + Resekabilní nádor = RESEKCE

Riziko peritoneální diseminace = neoadjuvance, přizpůsobení operační techniky

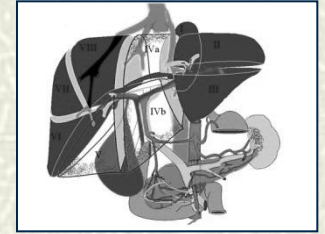


# Primární jaterní malignity

Nádor	Staging	Transplantace
HCC	BCLC, CLIP,	+
Hepatoblastom	Pretext	+
Hemangioendoteliom	TNM	+
Cholangiocelulární karcinom	TNM	-(+)



# Staging / klasifikace

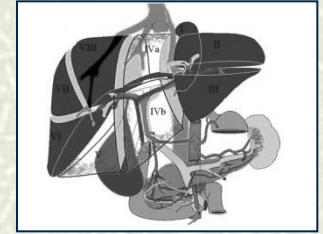


Musí nutně odrážet volbu léčby a/nebo alespoň prognózu



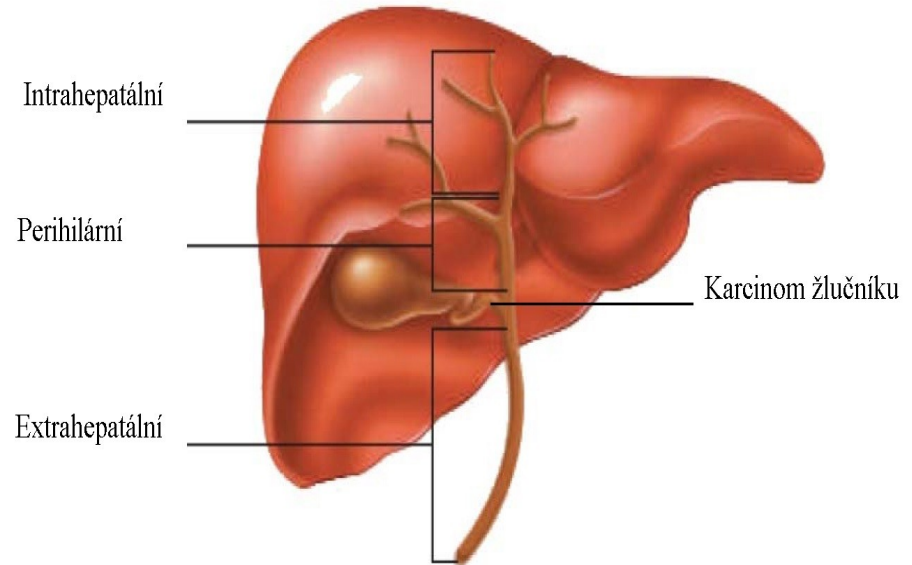
FAKULTNÍ  
NEMOCNICE  
BRNO

# CCC



- 3,1% všech nádorů GIT
- žlučník 65%
- Intrahepatální 5,3%
- Klatskinovy 21% 35%
- distální 8,8%
- difuzní 1,5-3,5%

- Častější u mužů,
- sklerozující cholangitida
- věk nad 50 let
- difuzní, perineurální růst

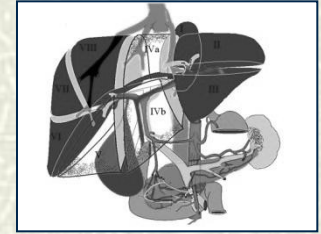


**Nakeeb A, Pitt H.A, Sohn T.A, et al.** Cholangiocarcinoma. A spectrum of intrahepatic, perihilar, and distal tumors. *Ann Surg* 1996 ;224 :463-75.

**Klatskin G.** Adenocarcinoma of the hepatic duct at its bifurcation within the porta hepatitis. An unusual tumor with distinctive clinical and pathological features. *Am J Med* 1965;38:241-56.



# Intrahepatální CCC



**R**esekce – primární modalita u resekabilních ! (Carpizio 2009)

Není nutná předoperační biopsie

Stagingová laparoskopie vhodná (Goere 2006) 36% nález diseminace, 67% přesnost

postižení LU mimo portu jaterní KI resekci

rozsah resekce je dán pouze požadavkem R0 resekce

lymfadenektomie porty jaterní je doporučena pro stagingové účely i jako kurativní efekt (deJong 2011, Carpizio 2009)

**T**ransplantace

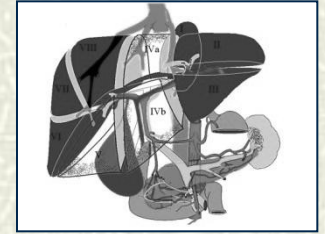
V celém eurotransplantu stále KI nicméně většinou z Amerických dat

T1-2 N0 M0 mají 5 leté přežití nad 20%



FAKULTNÍ  
NEMOCNICE  
BRNO

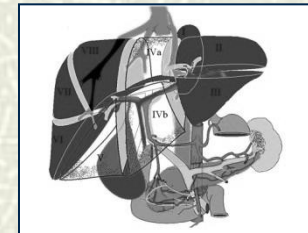

# HCC



Narozdíl od sekundárních malignit doporučena segmentektomie místo atypických resekcí

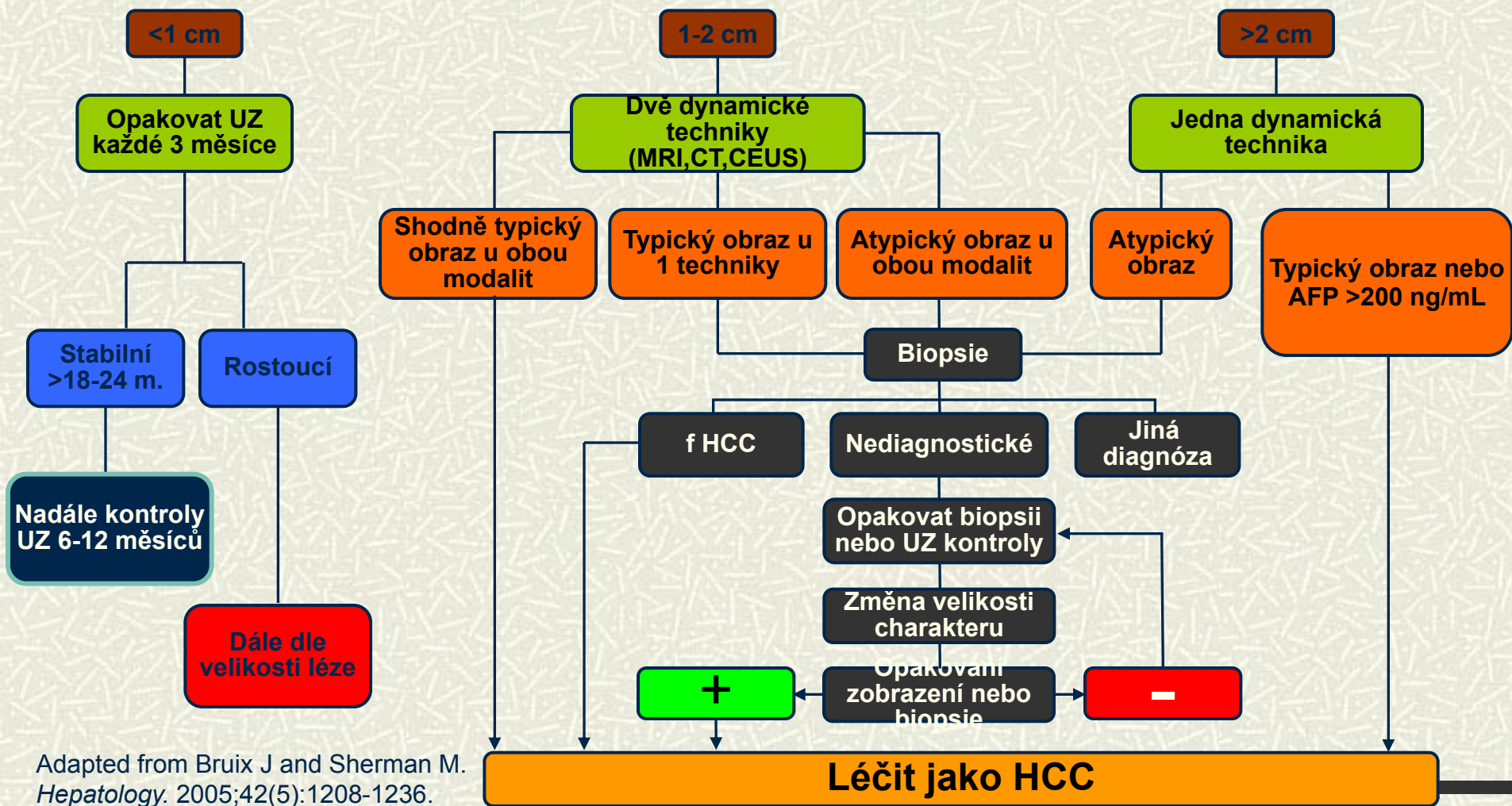
Reresekce obvykle nebývá možná


Onkologická radikalita je o něco vyšší



# HCC diagnostická kritéria

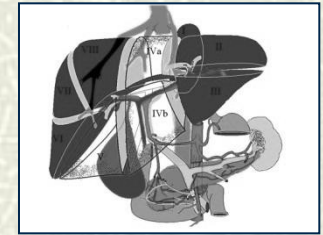
Nové ložisko v játrech na skriningovém UZ



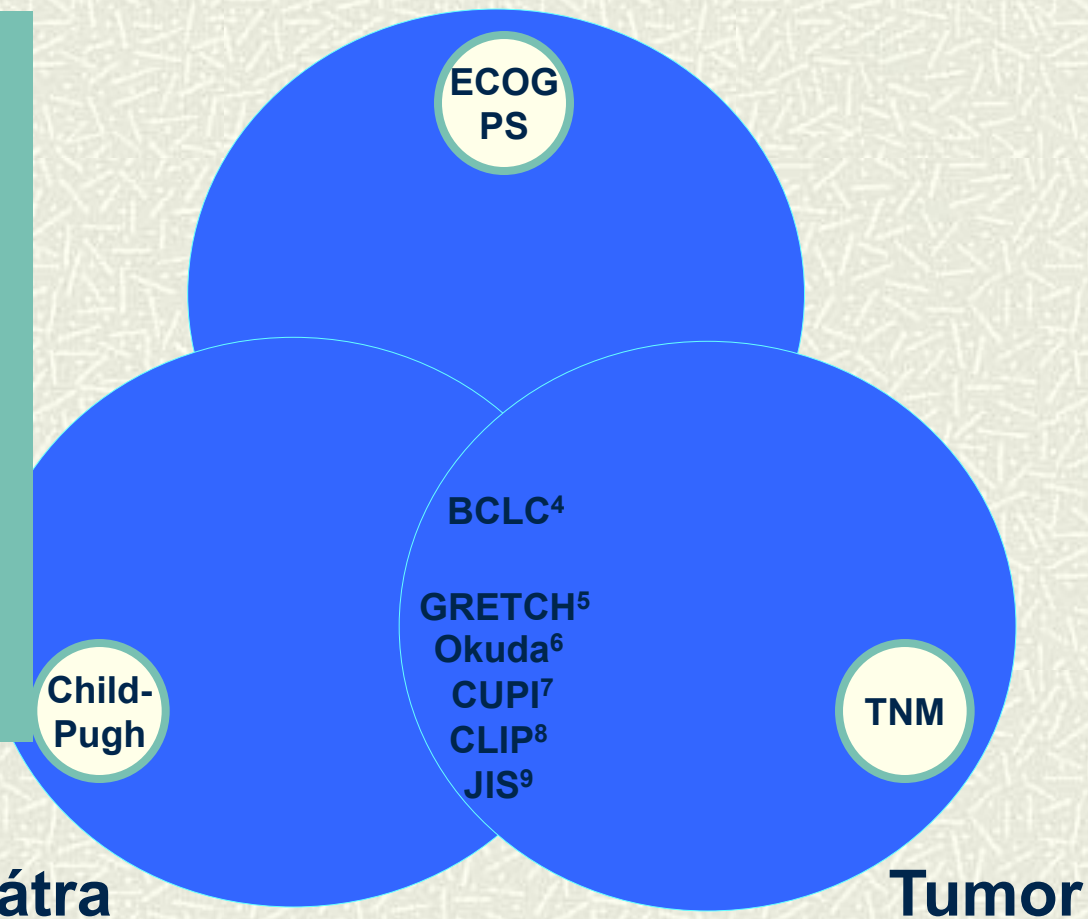


# Staging HCC

Pacient




- Staging musí odrážet léčbu<sup>1</sup>
- Staging HCC<sup>1</sup>
  - Většina pacientů má hepatopatii
  - Nejsou jasná klíčová prognostická kritéria
  - Prognostická kritéria se během onemocnění mění
- Faktory ovlivňující staging<sup>2,3</sup>
  - Stádium nádoru
  - Jaterní funkce
  - Celkový stav pacienta
  - Efektivita léčby

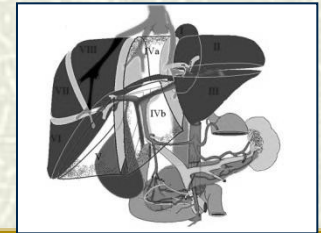


1. Llovet JM. *J Gastroenterol.* 2005;40:225-235; 2. Marrero JA, et al. *Clin Liver Dis.* 2006;10:339-351; 3. Bruix J, et al. *J Hepatol.* 2001;35:421-430; 4. Llovet JM, et al. *Semin Liver Dis.* 1999;19:329-338; 5. Chevret S, et al. *J Hepatol.* 1999;31:133-141; 6. Schafer DF, et al. *Lancet.* 1999;353:1253-1257; 7. Leung T, et al. *Cancer.* 2002;94:1760-1769; 8. CLIP. *Hepatology.* 1998;28:751-755; 9. Liver Cancer Study Group of Japan. *General Rules for the Clinical and Pathological Study of Primary Liver Cancer.* 4th ed. Tokyo: Kanehara, 2000.

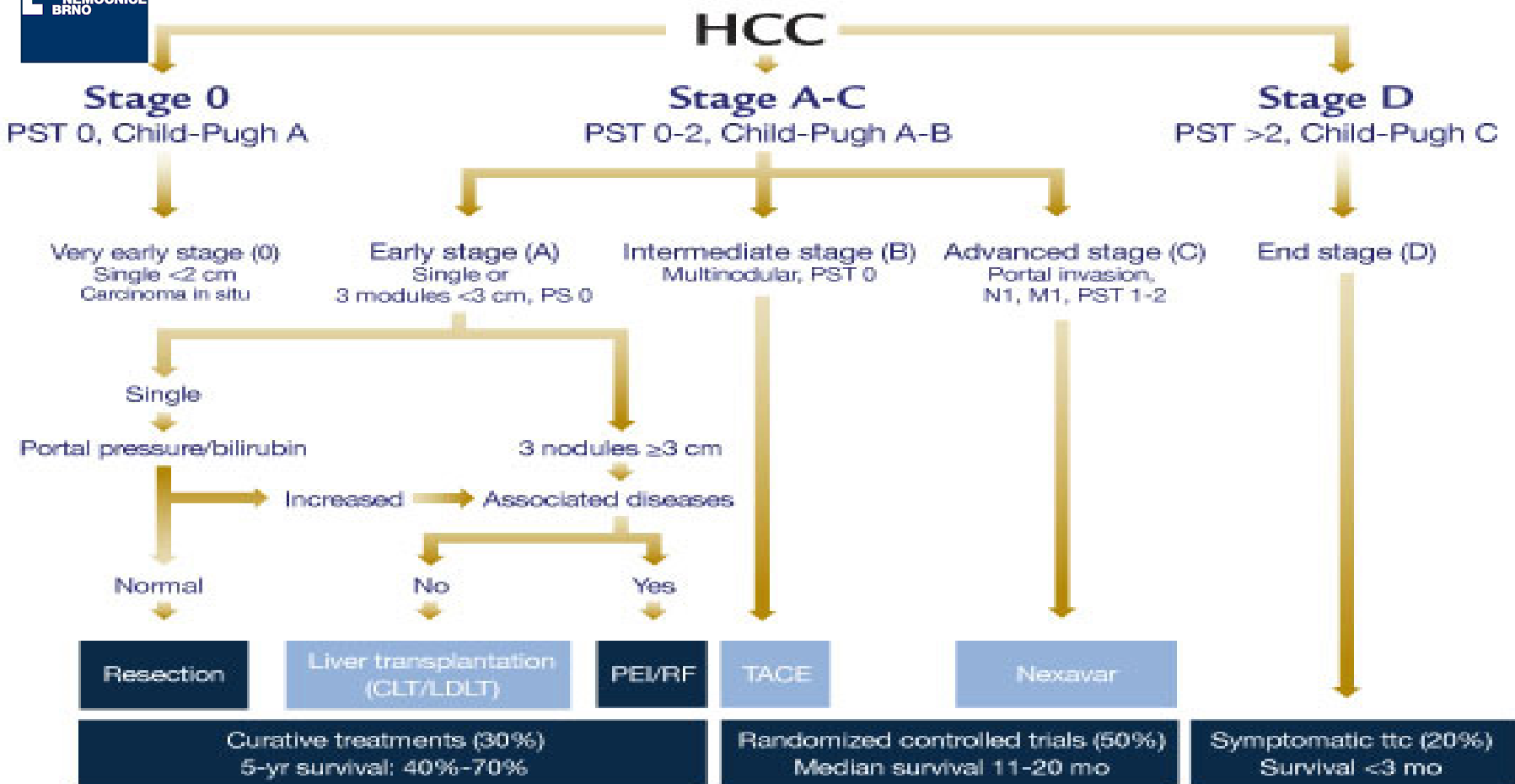





# HCC klasifikace



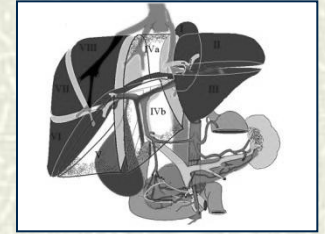
## BCLC STAGING SYSTEM<sup>1,3</sup>





FAKULTNÍ  
NEMOCNICE  
BRNO

# Follow up po resekci

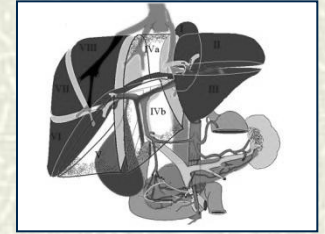


UZ + AFP + fyzikální vyšetření 2 roky á 3-6  
měsíců

Poté standardní režim



FAKULTNÍ  
NEMOCNICE  
BRNO



[www.registr-hcc.cz](http://www.registr-hcc.cz)

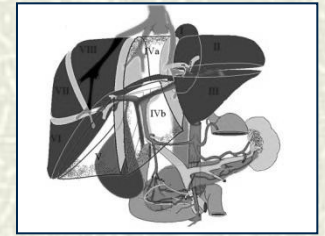


Není neřešitelné, je jen obtížné.

IKEM  
jediný primárně nefiremní registr



FAKULTNÍ  
NEMOCNICE  
BRNO



# Sekundární malignity

CRC

Mamma

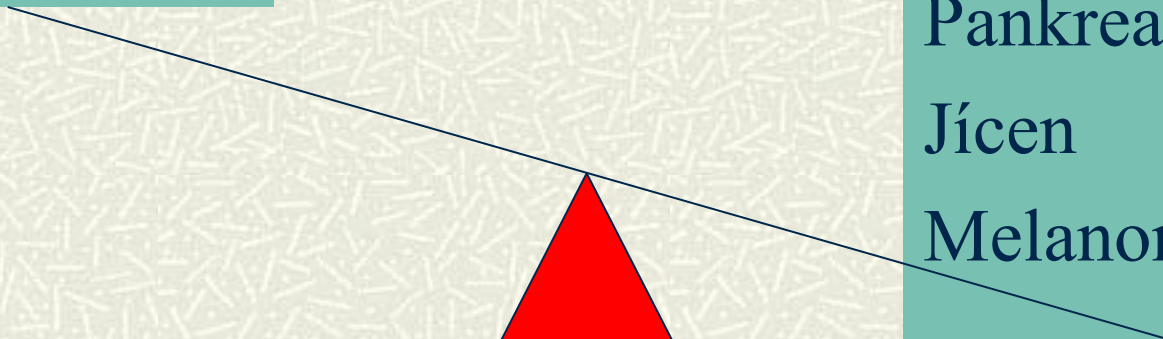
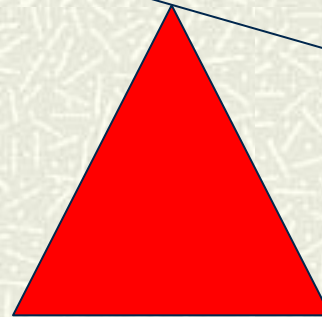
NEN

Žaludek

Pankreas

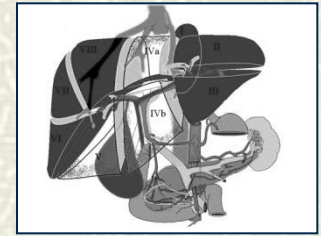
Jícen

Melanom





# Proč játra



Hematogenní rozsev cestou vrátnicové žíly... ?

Játra fungují jako filtr... ? (Cole 1954, Turnbull 1967)

Úplně tak to není. Proces metastazování je velmi náročný. Minimální požadavek je u karcinomů receptor k bazální membráně...

**U jater navíc – Kuppferovy buňky s receptorem pro CEA**

Dectin-2 a CEA receptor normálně slouží proti usídlení metastáz díky spolupráci elementů vrozené imunity

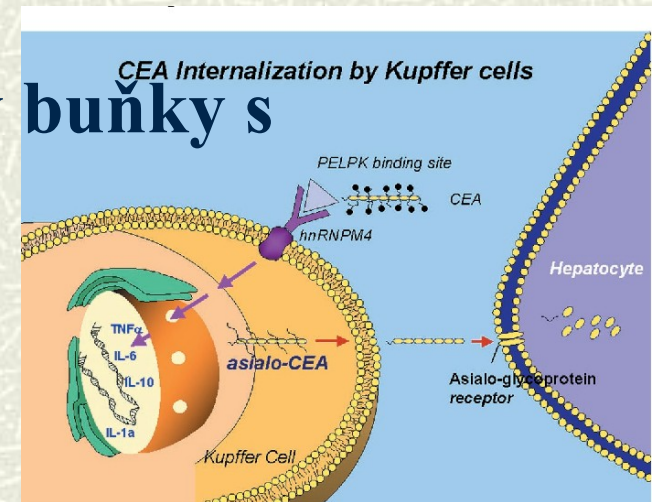
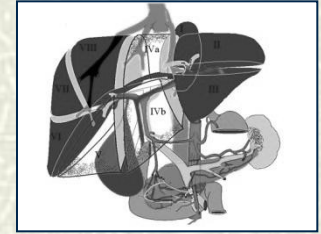


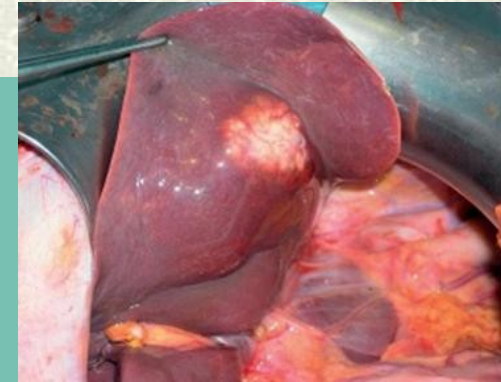
Fig. 8. A hypothesis on the role of the hnRNP M4 protein in




# Charakteristika JM CRC

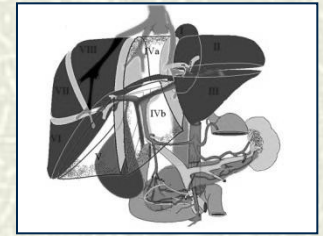


- █ CRC st IV jen játra 75%
- █ Synchronní 20-25%
- █ Metachronní 25-30%
- █ Primárně resektabilní 30%
- █ Sekundárně resektabilní  $\leq 10\%$
- █ Rekurence po resekcí 40-50% (75% játra)





# Charakteristiky modalit léčby



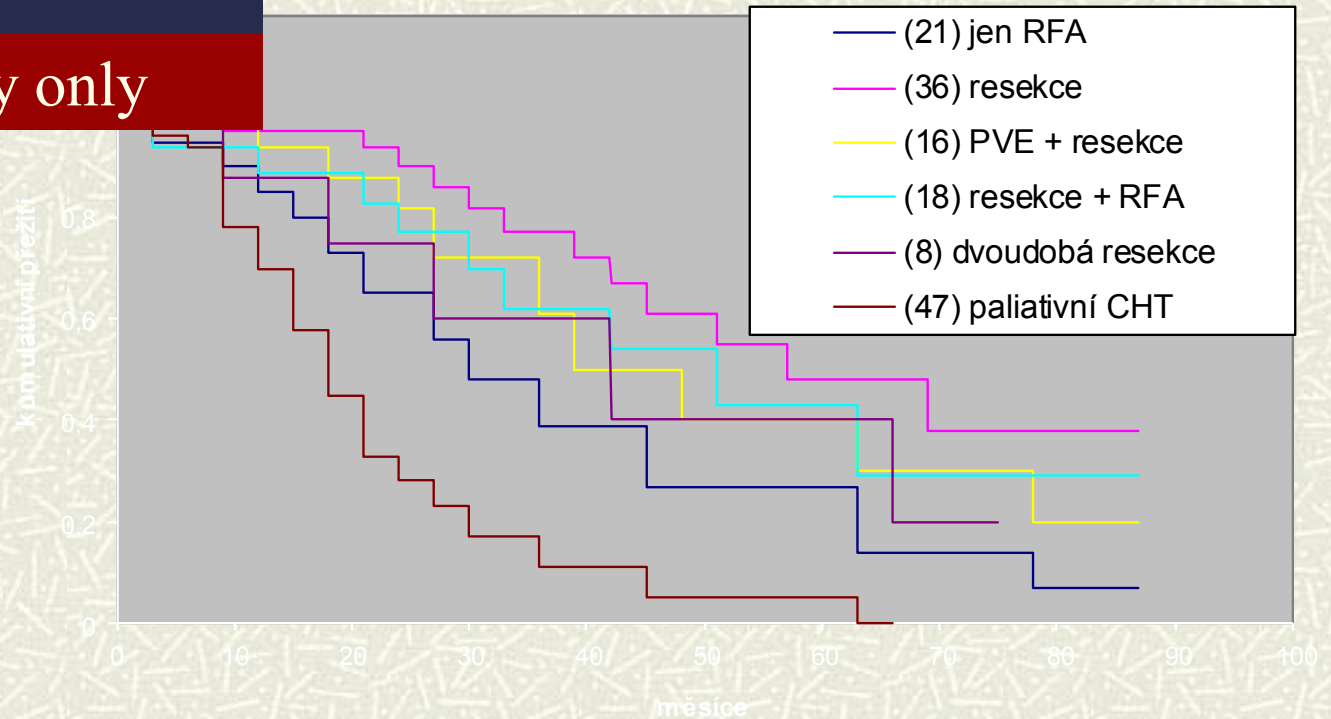
FAKULTNÍ  
NEMOCNICE  
BRNO

Primarily resectable

Secondary resectable

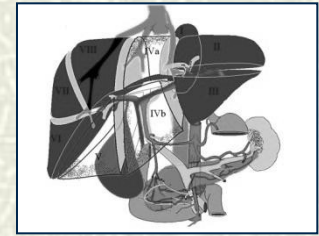
RFA only

Chemotherapy only

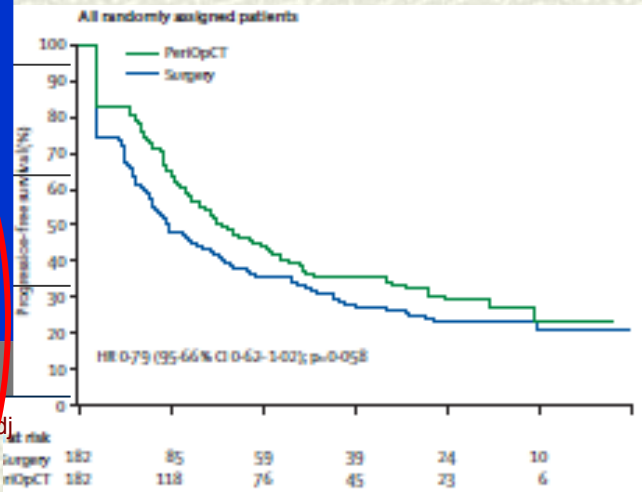
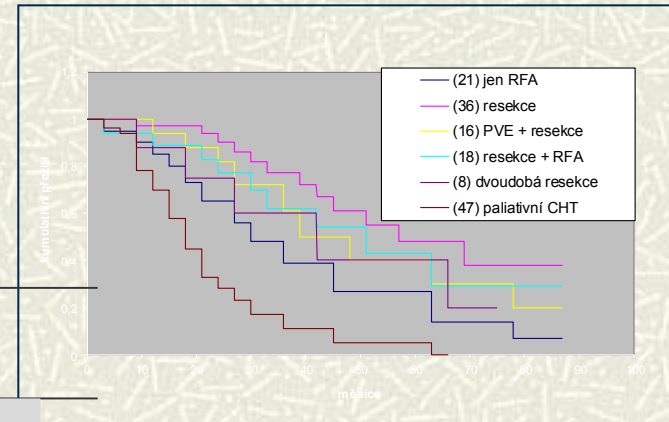
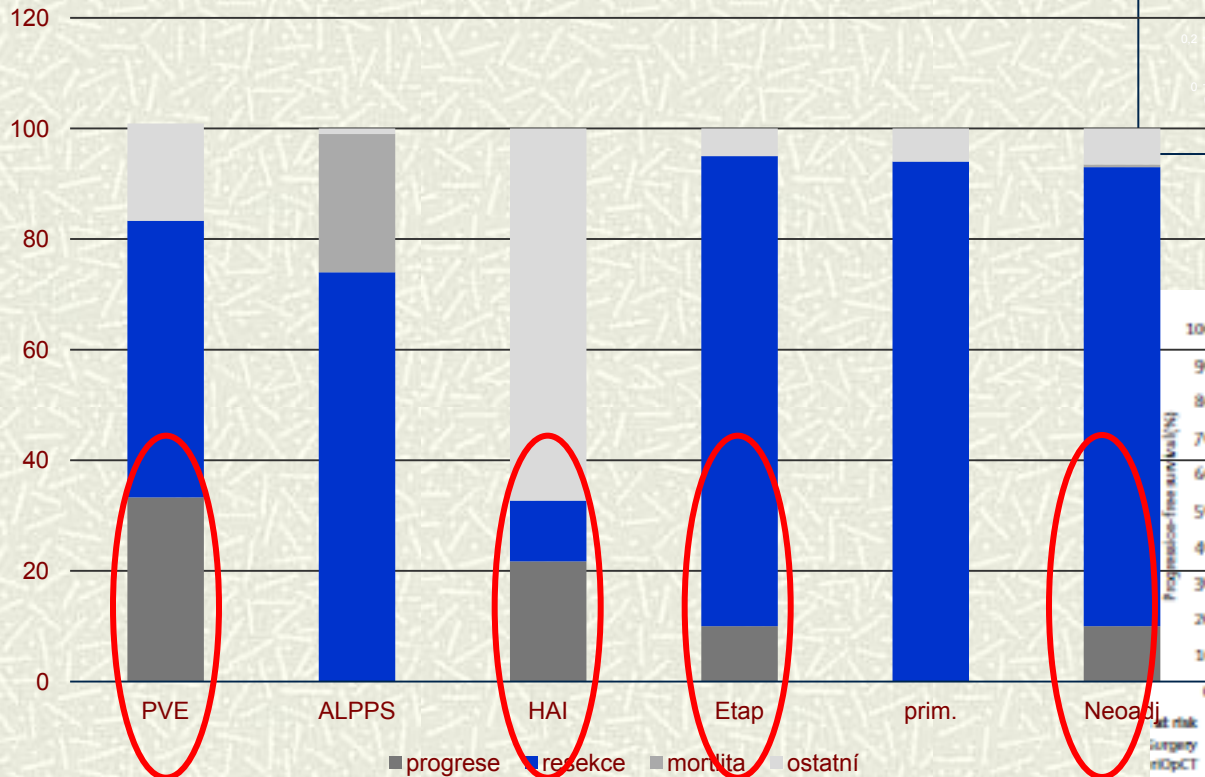




# Problém progresu do neresekability u neoadjuvance



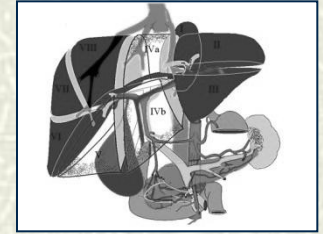
Progrese do neresekability








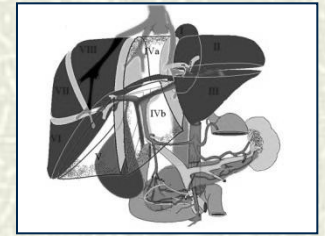
# Chirurgie jater



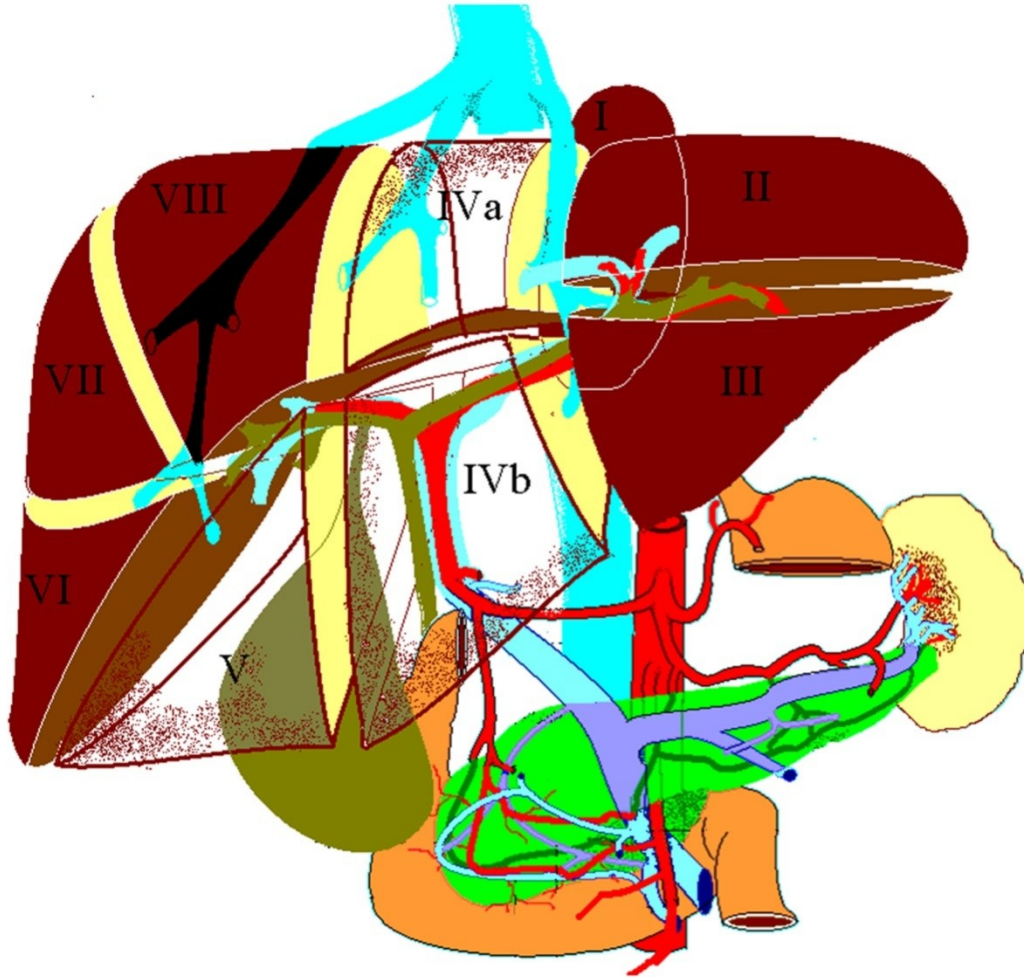
- Chirurgická anatomie
  - Indikace resekcí
    - malignity
    - benigní leze
  - Výkony
    - na játrech
    - na žlučovodech
    - na portálním systému
  - Technika a nástroje
  - Specifické postupy
    - anterior approach
    - ex vivo resekce
- Přístupy
    - otevřený
    - laparoskopický
  - Komplikace a prevence
    - jaterní selhání
    - krvácení
    - biliární leak
  - Resekabilita – FLRV klíčový faktor
  - Ovlivnění FLRV
    - Etapové resekce
    - PV manipulace
    - Transplantace
  - Transplantace - technika a problémy
  - Poranění jater



# Chirurgická anatomie



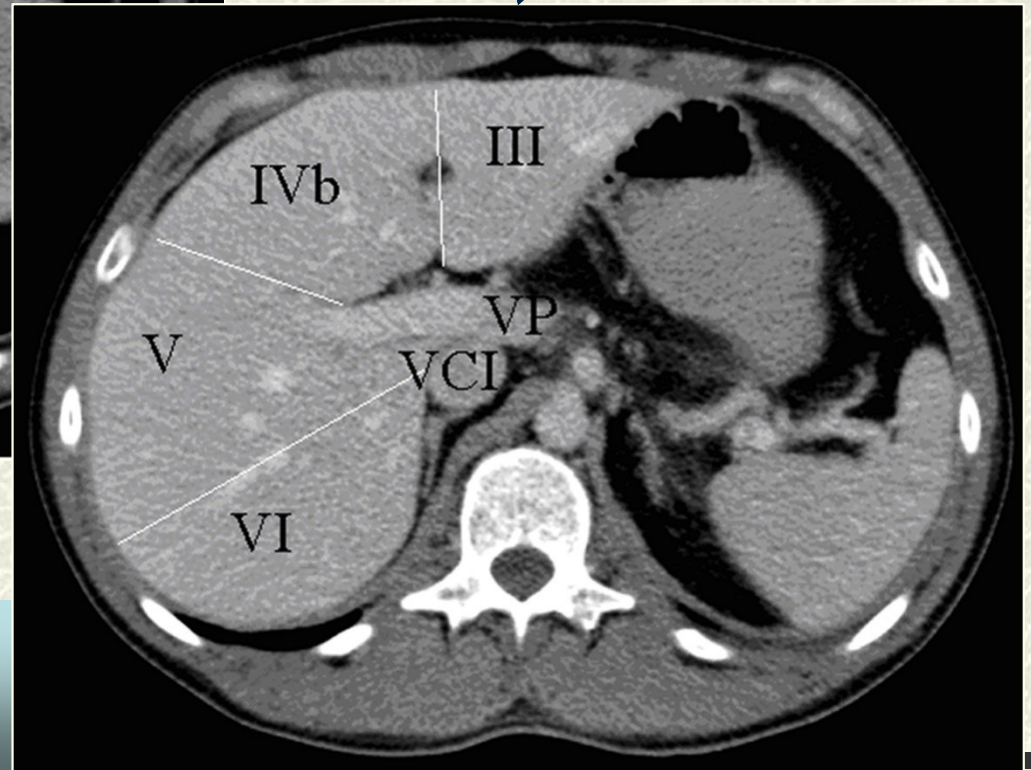
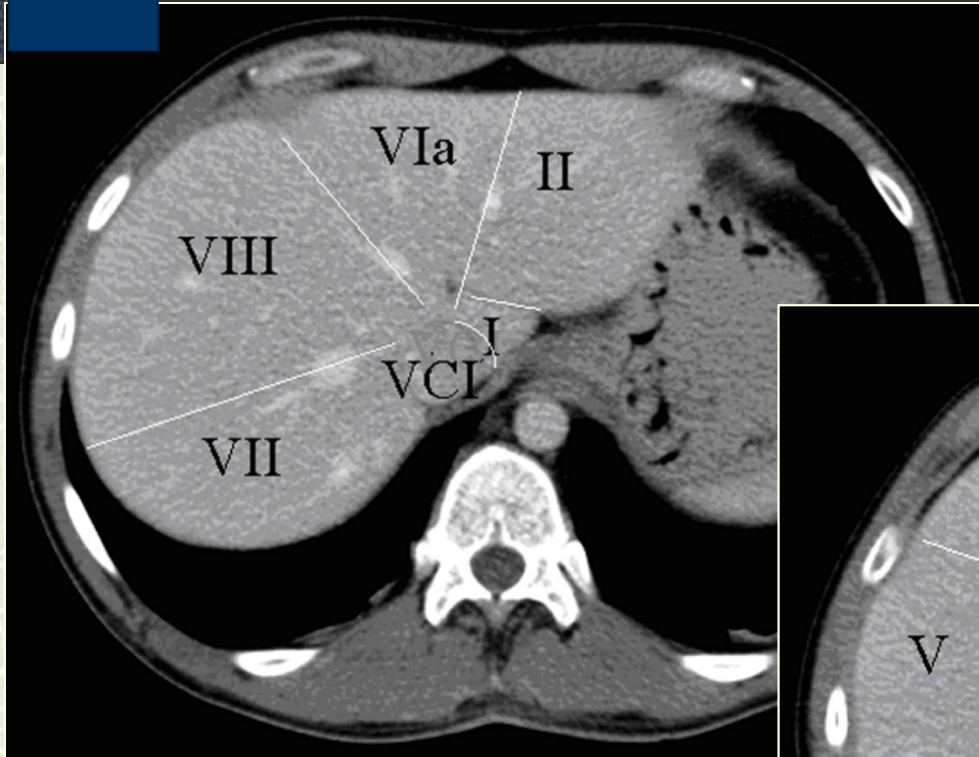
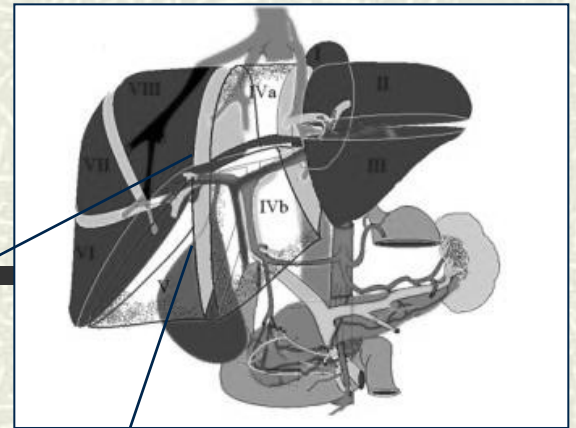
FAKULTNÍ  
NEMOCNICE  
BRNO





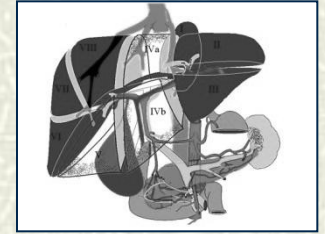
# Segmentární lokalizace dle CT

FAKULTNÍ NEMOCNICE BRNO





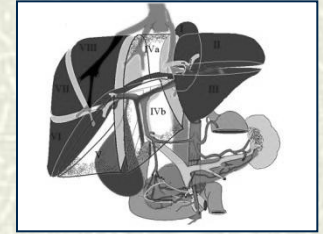
FAKULTNÍ  
NEMOCNICE  
BRNO



# I Indikace resekce jater



# Indikace resekcí jater



## Malignity primární

HCC

ChCC

maligní hemangioendoteliom

## Malignity sekundární

CRC

NEN

mamma

## Benigné leze – JEN SYMPTOMATICKÉ

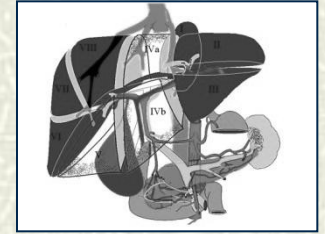
adenom nad 5cm u žen, všechny u mužů

Úrazy – jen vynucené výkony, standard je neoperační management



FAKULTNÍ  
NEMOCNICE  
BRNO

# Výkony na játrech



fenestrace

RFA

enukleace

extraanatomická resekce

segmentektomie

hemihepatektomie

rozšířená hemihepatektomie

transplantace

TIPS

portosystémové zkraty

ERCP + EPST

PTD

CHCE

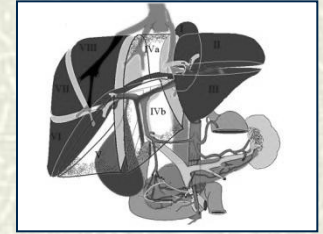
choledocho-jejuno anastomóza

choledocho-duodeno anastomóza

papilosfinkterotomie transduodenální



# Rozsah resekce



Anatomické

vs.

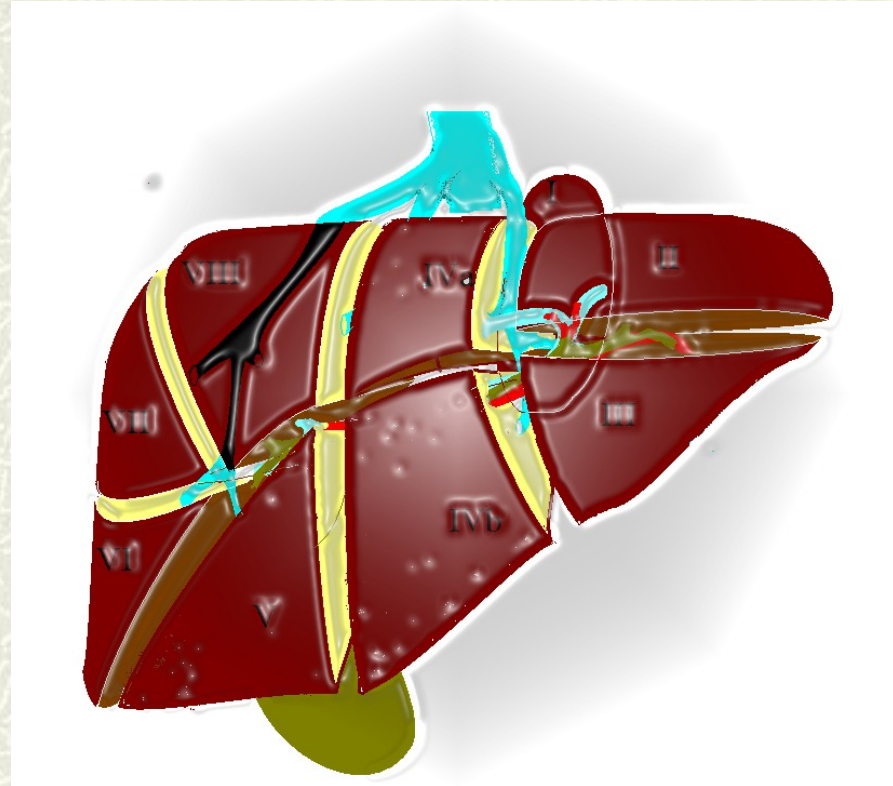
Neanatomické

‡ Capussotti L, *Archives of Surgery*. 2006;141(7):690–694.

Malé - do 3 segmentů

vs.

Velké - 4 a více segmentů

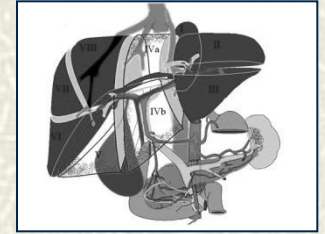


Malé vs Veké resekce – významně se liší v morbiditě !!!

Přibližně cholecystektomie vs. pankreatektomie



# Resekabilita



Subjektivní pojem s objektivně definovanými parametry

Odstranitelnost VŠECH lezí (R0/R1)

Lze ponechat 20-40% funkčních jater

Při zachování tepenného a portálního zásobení

Při zachování žilní drenáže

Při zachování biliární drenáže

Nezáleží vůbec na velikosti a počtu (jen prognóza)

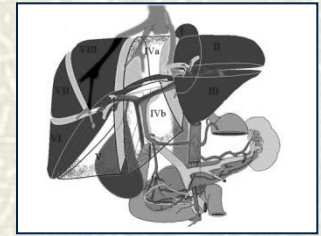
ALE

Na loklizaci – blízkost kritických struktur, oba laloky



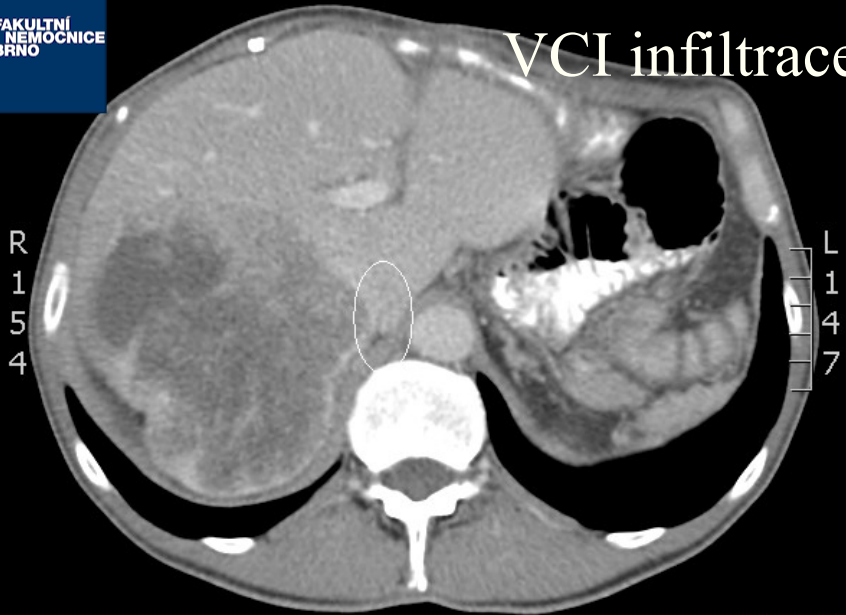


# neResekabilita



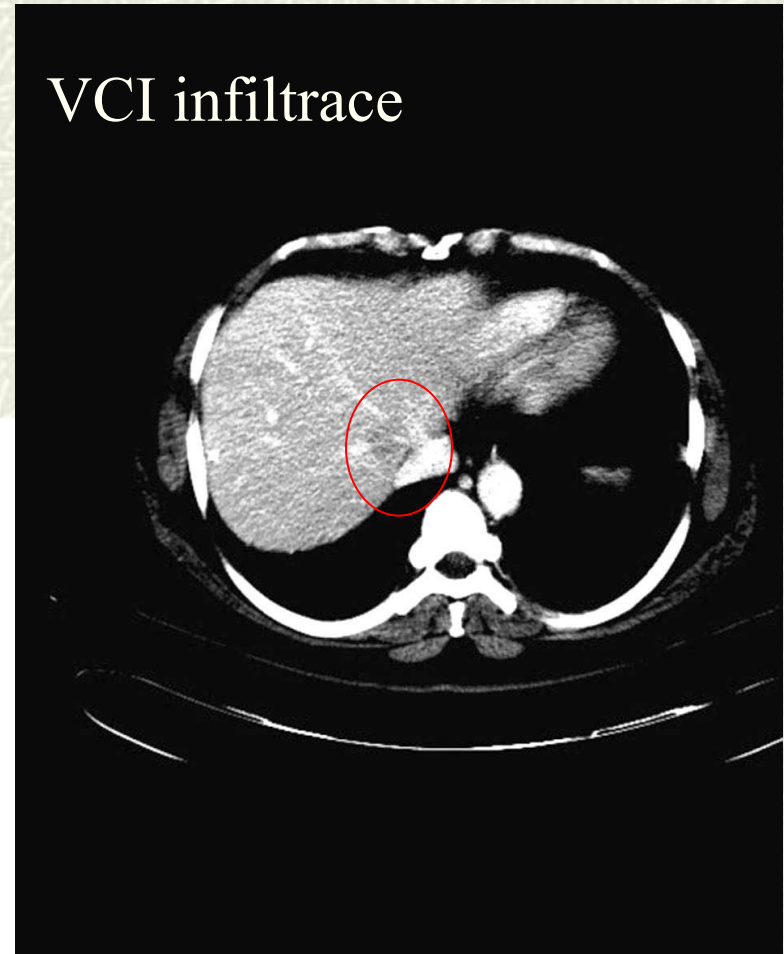
FAKULTNÍ  
NEMOCNICE  
BRNO

VCI infiltrace

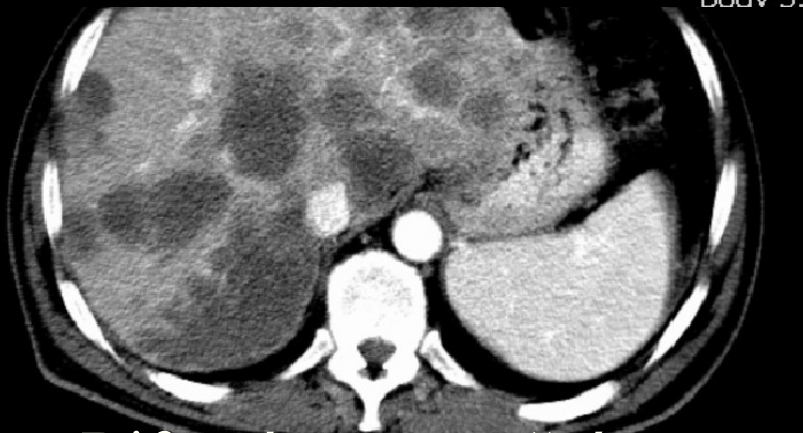


Bodv 5.0 CF

VCI infiltrace

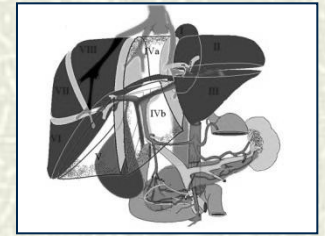


Difuzní onemocnění

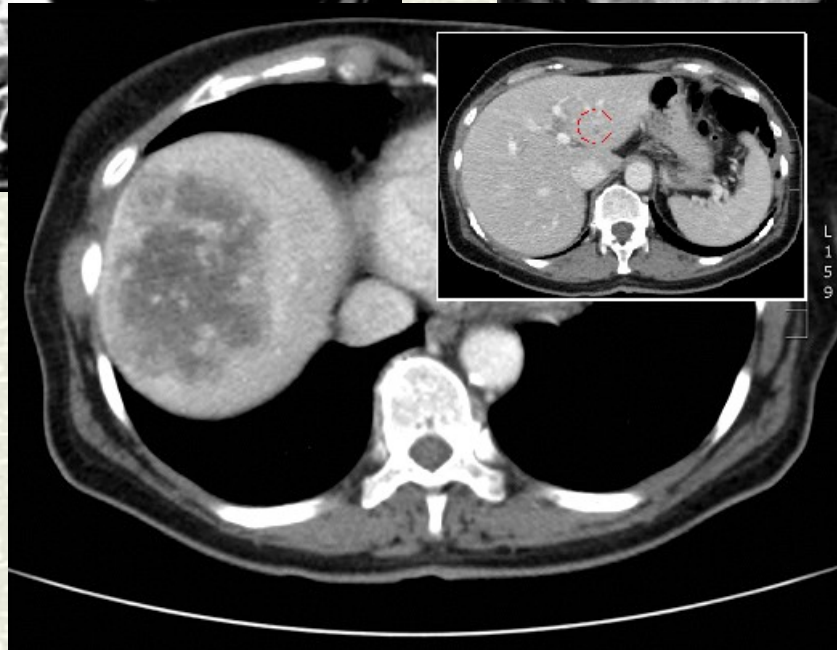
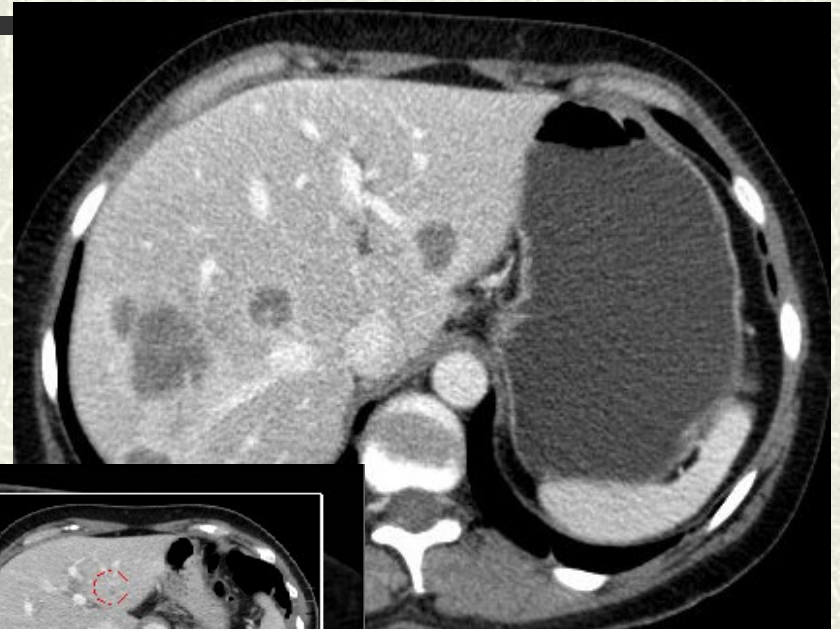
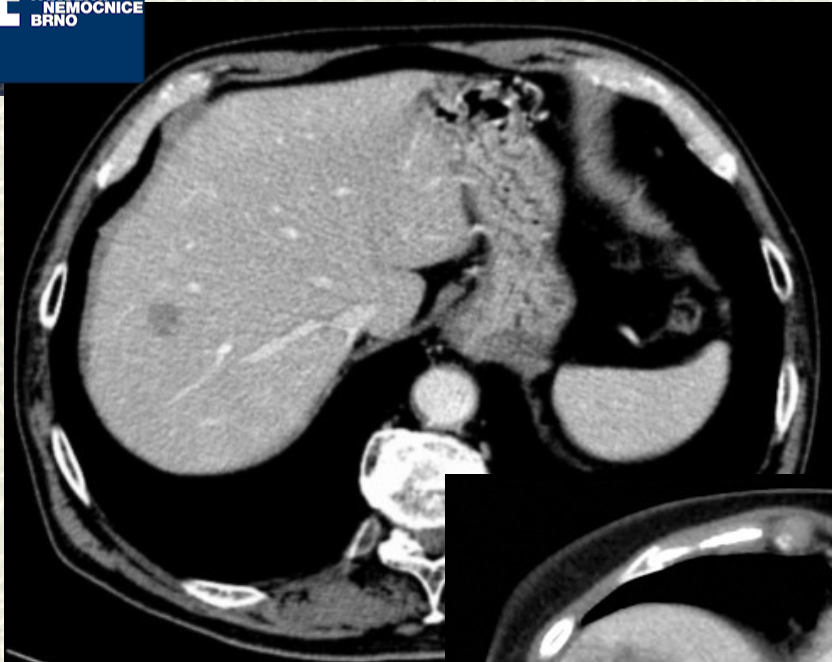




# Resekabilita



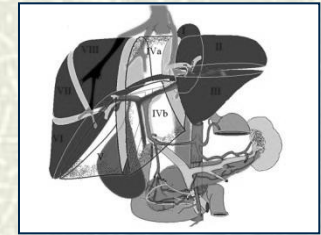
FAKULTNÍ  
NEMOCNICE  
BRNO





FAKULTNÍ  
NEMOCNICE  
BRNO

# T a T – Technika a Technologie



Digitoklasie

Kelly-klasie (Clamp-crushing)

Elektrokoagulace

Tissue link

Ligasure

Plasmakoagulace

RFA

Mikrovlnný disektor

Harmonický skalpel

CUSA

Water Jet

Klipy

Endostaplery

Standardní metoda **Lesurtel M**, Ann Surg. 2005;242:814-822, discussion 822-823. **Rahbari NN**, Ann Surg Oncol. 2009;16:630-639. **Gurusamy KS**, Cochrane Database Syst Rev. 2009;(1):CD006880. **Rahbari NN**, (NCT01049607). BMC Surg. 2011;11:22.

Význam především u laparoskopii

Tissue link - výhoda u cirhotiků - **Geller DA**, HPB (Oxford). 2005;7:208-213.


Zvýšený výskyt žlučových píštělí a abscesů a stenóz !

**Lupo L**, Br J Surg. 2007;94:287-291.

CUSA nižší leak **Poon RT**. HPB (Oxford). 2007;9:166-173. **Fan ST**, Br J Surg. 1996;83:117-120

Harmonický skalpel kratší čas větší leaky **Kim J**, Am Surg. 2003;69:815-819.

Jedině prokázaly ušetření času a krevních ztrát (**Ramacciato 1996**)



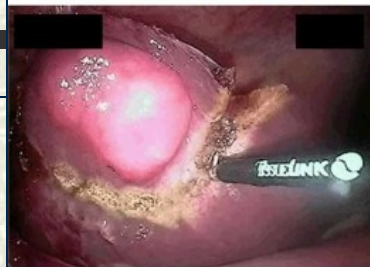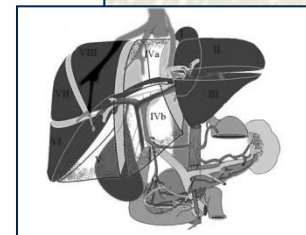

FAKULTNÍ  
NEMŮCNIČE  
BRNO

# stroje

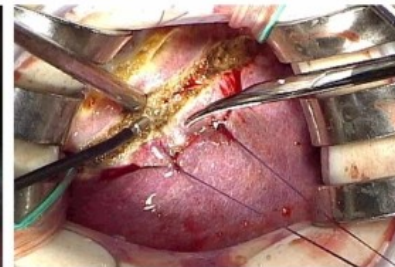


- Elektrokoagulace
- RFA
- Tissue link
- Ligasure
- Plasmakoagulace
- Mikrovlnný disektor
- Harmonický skalpel
- CUSA
- Water Jet
- Klipy
- Endostaplery

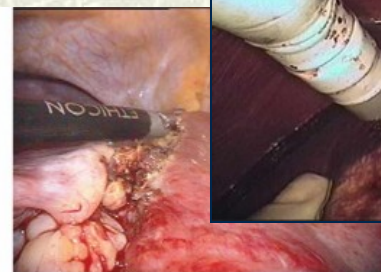Nástroje



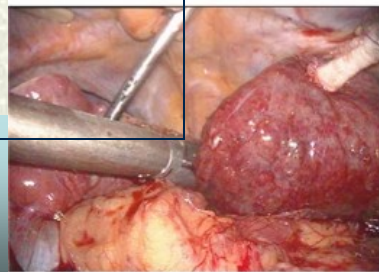
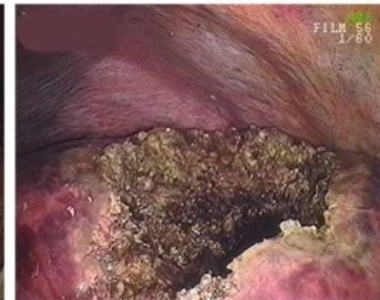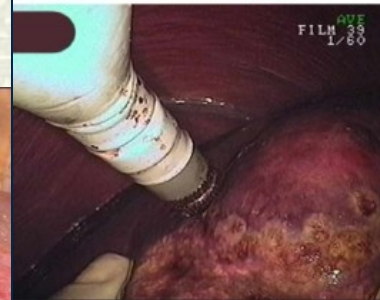(1)



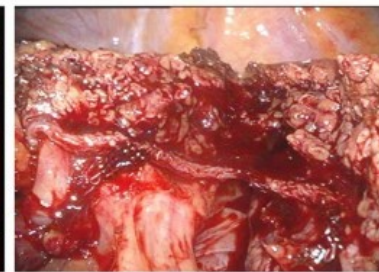(2)



(1)



(2)

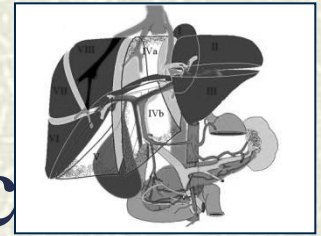


(3)

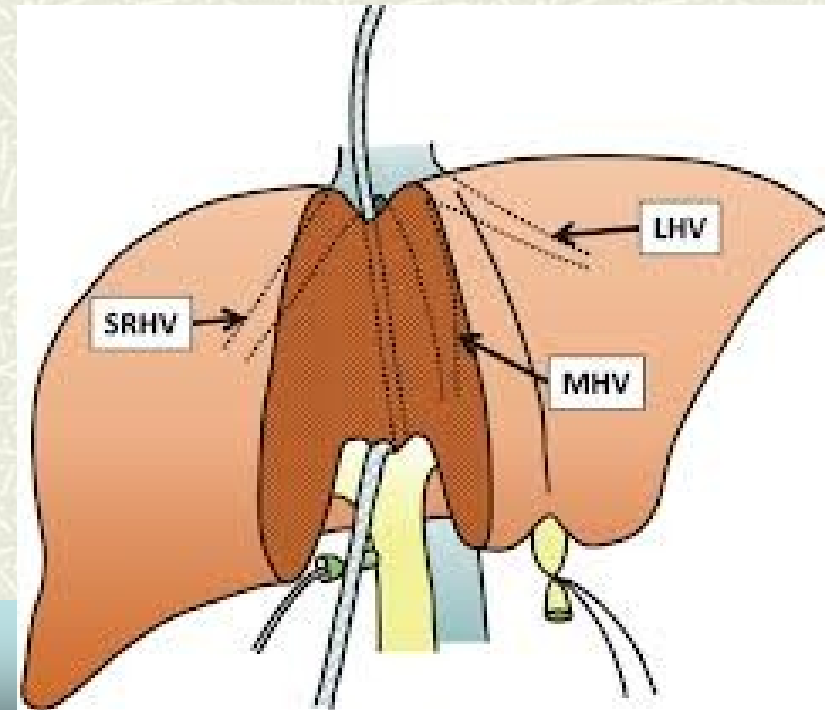


# Specifické postupy I

## Anterior approach



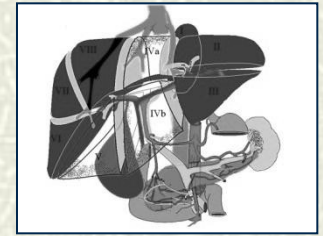
- Velké tumory pravého jaterního laloku
  - nejprve inflow kontrola, outflow kontrola a transekce parenchymu
  - nakonec mobilizace pravého laloku jater
- Hanging manoeuvre – usnadňuje anterior approach
  - vyvěšení(hanging) jater na tkanici v prostotu nad dolní dutou žilou mezi pravou a střední jaterní žilou





# Specifické postupy II

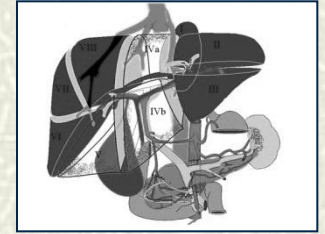
## Ex vivo resekce



- Pflchmayr et al. Br J Surg 1990)
- Podle nutnosti mobilizace jater a přerušení jednotlivých struktur
  - In situ – bez zásahu do dolní duté žíly
  - Ante situ – bez přerušení struktur portální triády
  - Ex situ – kompletní přerušení všech struktur
- Pro tumory postihující kritické struktury
- Nutná rekonstrukce cév,
- Postupy z transplantací jater
- Dočasný portokavální shunt během anhepatické periody.
- S nebo bez veno-veňózního bypassu
- Hypotermická perfze jater 4stC, Histidin, Tryptofan, Ketoglutarát roztok.
- Vysoké procento komplikací a mortalita až 30%.



FAKULTNÍ  
NEMOCNICE  
BRNO

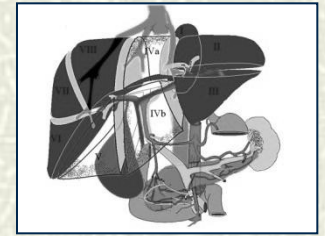


# Přístupy



FAKULTNÍ  
NEMOCNICE  
BRNO

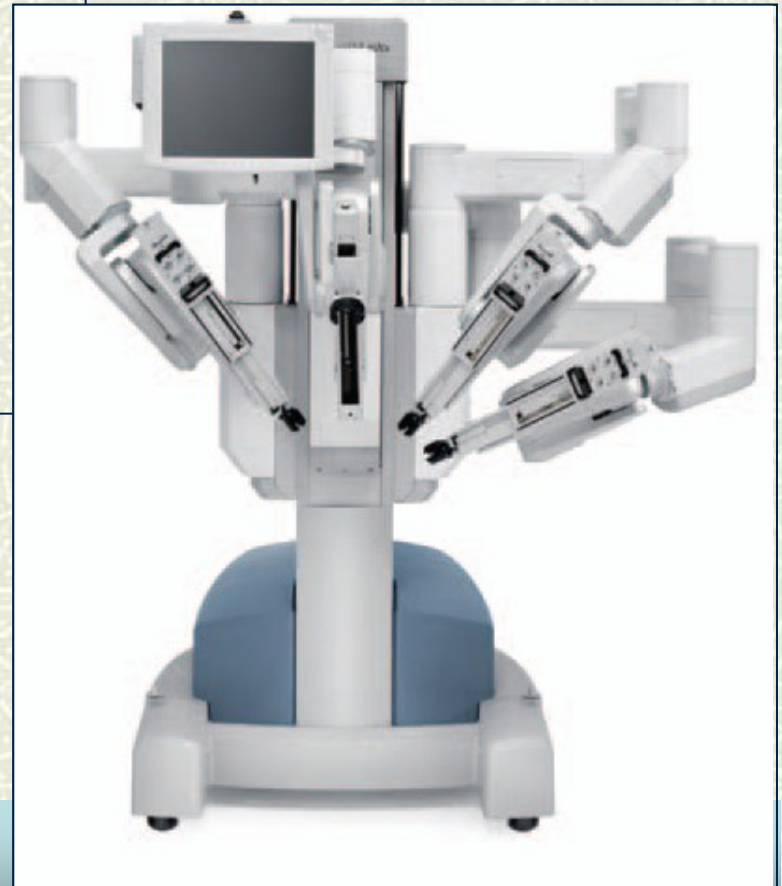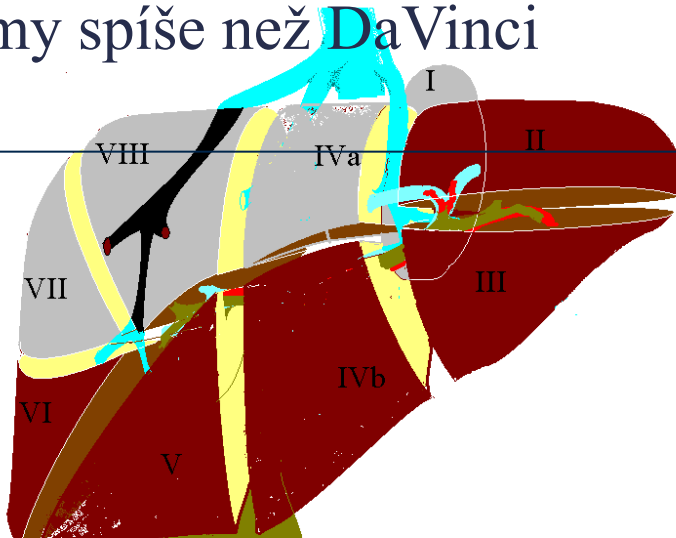
# Přístupy



LSK – tzv. laparoskopické segmenty

Laparotomie

Robot – spíše lineární modulární  
systémy spíše než DaVinci

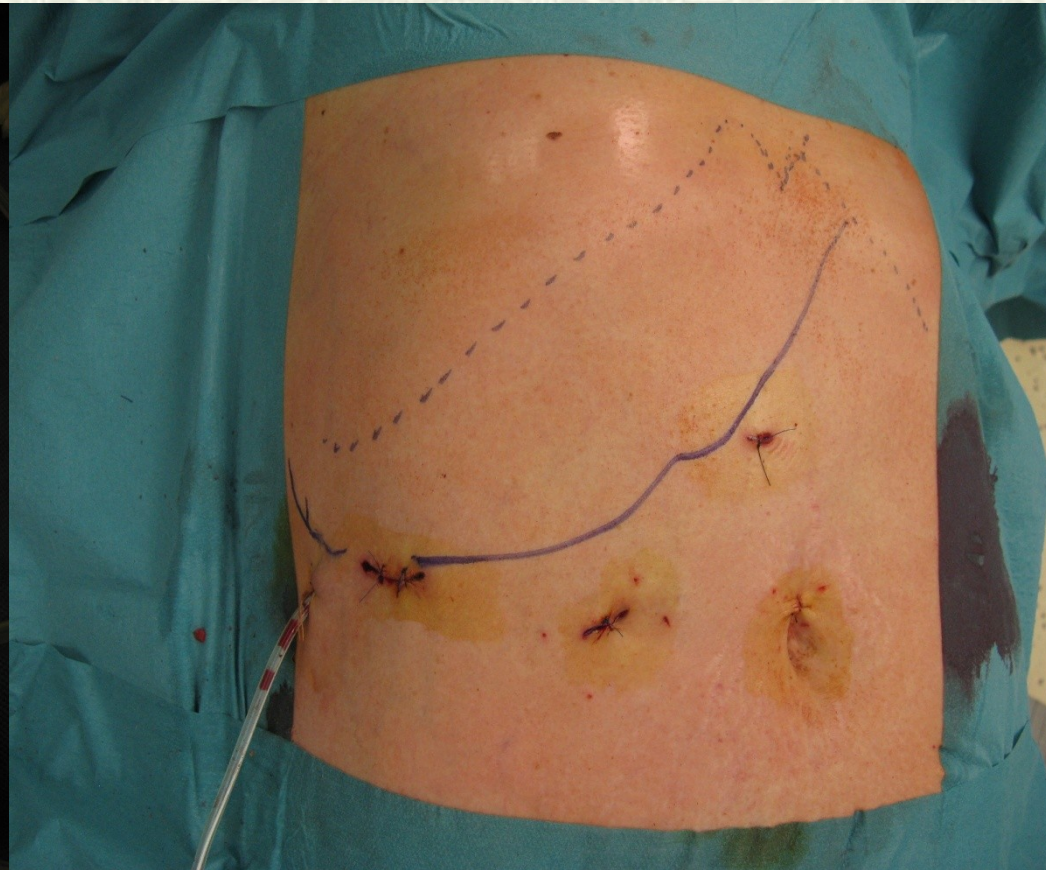
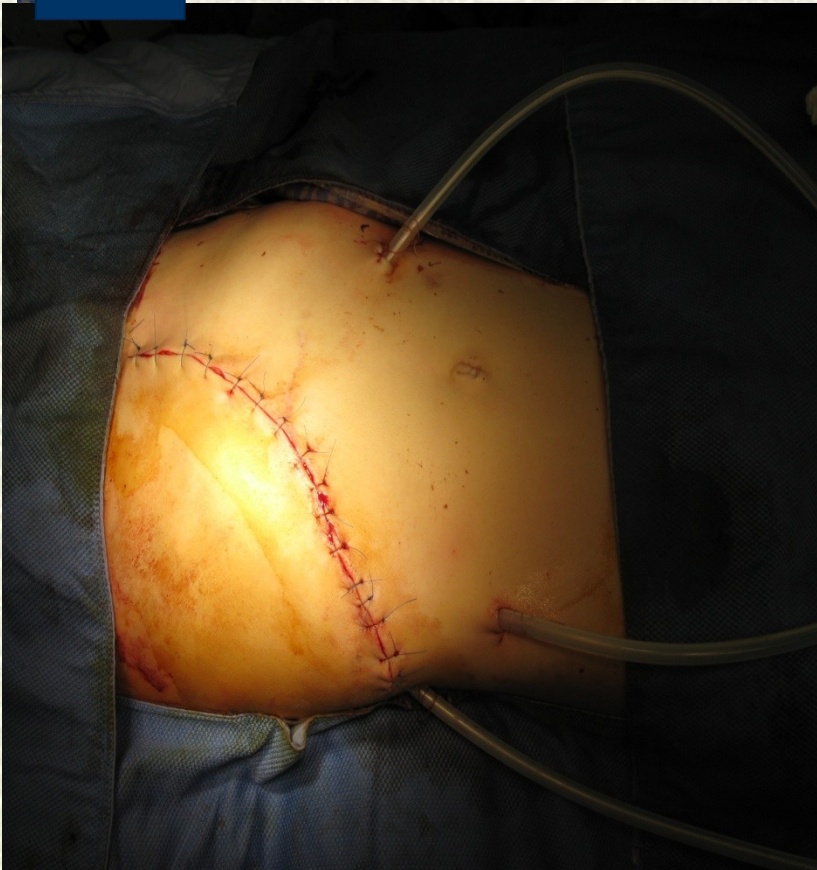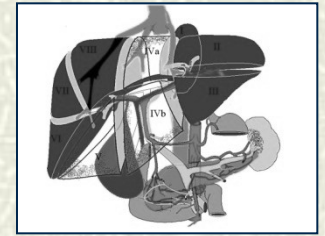




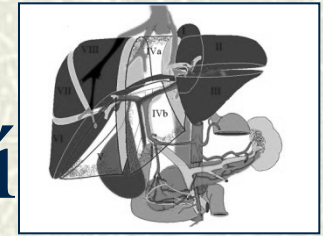



FAKULTNÍ  
NEMOCNICE  
BRNO

# LSK vs. Otevřené resekce



Zhou et al. BMC Surgery 2013, 13:44 – největší metaanalýza, 695 pacientů 8 dobře kontrolovaných, ale jen komparativních, studií



# Statisticky nevýznamné rozdíly

## # Délka výkonu

- Ekvivalentní výkony ale až o hodinu delší laparoskopicky (Belli 2006, Similis 2007)

## # Okologická radikalita

- Resekční linie
- Rekurence
- 5-leté přežití

LSK

open

93,7

84,4%

33,3%

37,3%

51,8%

39,9%


## # Mortalita $p=0,67$

0,3%

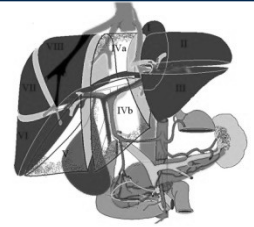
0,9%

## # Biliární leaky stejné

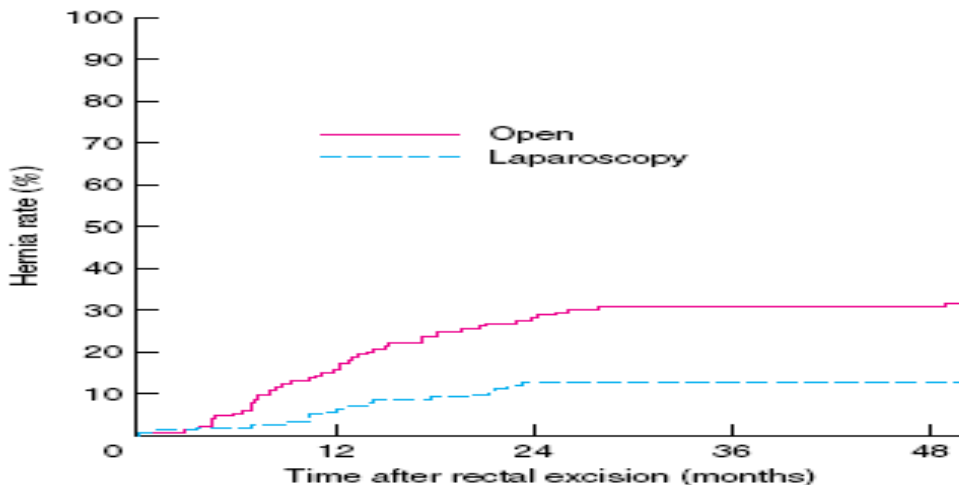
2,5 – 12%



# Statisticky významné



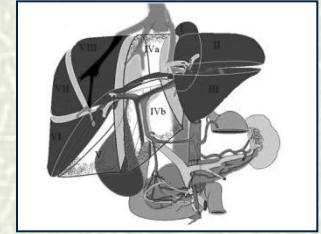
	LSK	open
# Morbidita $p=0,03$	21,1%	33,7%
# Převážně ranné komplikace		
# Krevní ztráty u LSK	315ml	488ml
# Cetnost krevních převodů nižší 3X u LSK – Ovšem jen, pokud není konverze		



# Incizionální  
hernie



# Vliv kapnoperitonea na viscerální perfuzi



12 mmHg = 10 cm H<sub>2</sub>O = 1 kPa = definuje intraabdominální hypertenzi !!!

- ischemie útroeb s pooperační dysfunkcí a otokem a vlivem na časnost p.o. příjmu

IAP nad 12mmHg snižuje perfuzi útroeb o nejméně 36% (k tomu se přidá hypotenze při ztrátách...)


10 mmHg vs. 15 mmHg = o 54% nižší perfuze žaludku a 32% jejunu

Stoupá důležitost arteria hepatica – portální žíla je oprakticky utklačrná kapnoperitoneem

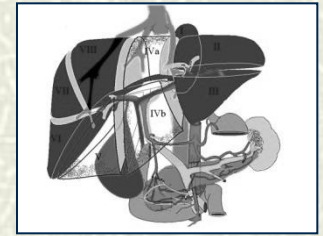
Nižší tolerance ischemie játry

Prokázaná odúmrt' Kuppferových buněk jater a endotelu

Riziko vzduchové embolie při poranění jaterních žil.



# Laparoskopie není vždy šetrnější



Při osobních kontaktech s lékaři, kteří tvrdí, že laparoskopie méně bolí lze zjistit, že vůbec na pooperační pokoj ani nepáchnou – NEVĚDÍ, jak vypadají jejich pacienti

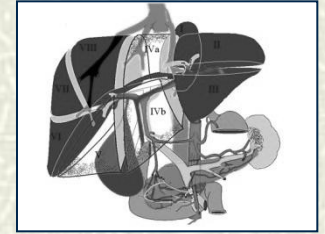
Studie s analgoterapií jsou zatíženy těžkým BIASSEM (nelze dvojitě zaslepit)

Je kontraindikována hypovolemická hemodiluce u resekci jater jako jeden z hlavních postupů snižujících krevní ztráty.

Nicméně lze využít izovolemickou hemodiluci



FAKULTNÍ  
NEMOCNICE  
BRNO

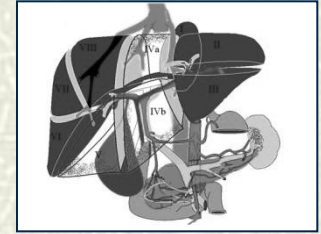


# Komplikace



FAKULTNÍ  
NEMOCNICE  
BRNO

# Komplikace



Výkon specifické:      Jaterní selhání  
                                    Krvácení  
                                    Biliární leak

## Mortalita

**do 5%**

**Dimick JB**, *Journal of the American College of Surgeons*. 2004;199(1):31–38. **Dimick JB**, *Archives of Surgery*. 2003;138(2):185–191. **Belghiti J**, *Journal of the American College of Surgeons*. 2000;191(1):38–46. **Jarnagin WR**, *Annals of Surgery*. 2002;236(4):397–407. **Poon RT**, *Annals of Surgery*. 2004;240(4):698–710.

## Morbidity

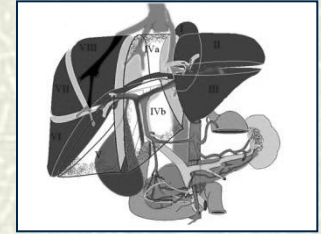
**20-50%**

**Sun HC**, *Hepatobiliary and Pancreatic Diseases International*. 2005;4(3):370–374. **Wei AC**, *British Journal of Surgery*. 2003;90(1):33–41. **Virani S**, *Journal of the American College of Surgeons*. 2007;204(6):1284–1292.

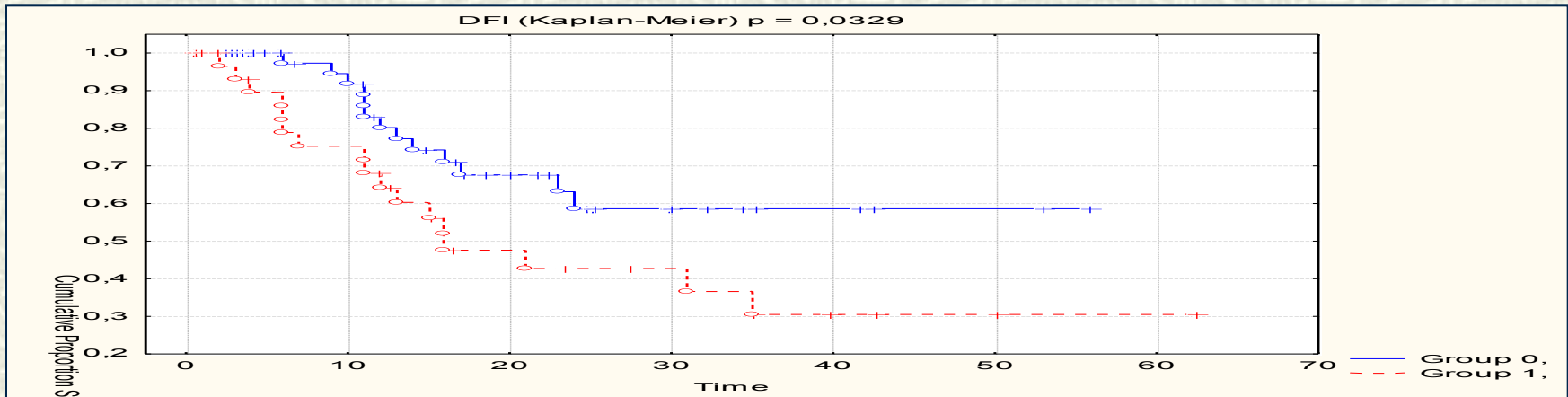


FAKULTNÍ  
NEMOCNICE  
BRNO

# Význam komplikací



**Septická komplikace Dindo III a více je samostatný negativní prediktivní faktor 5-ti letého přežití po resekci metastáz CRC**  
(Nespoli 2006, Schepers 2010, Farid 2010, Boomer 2011)

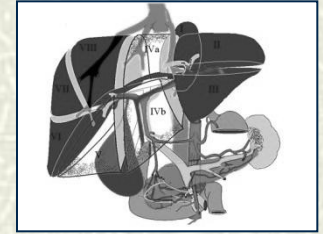






FAKULTNÍ  
NEMOCNICE  
BRNO

# Rizikové faktory



Hepatopatie - krvácení, jaterní insuficience

Předoperační chemoterapie déle než 6 cyklů (3 měsíce) - jaterní selhání

Oxaliplatina - krvácení - obstrukce sinusoid

Irinotekan - statofibróza, jaterní insuficience

Poruchy pojiva - krvácení

Metabolické poruchy (DM) - zhoršená regenerace jater - jaterní selhání

Dočasná jaterní peroperační ischemie - jaterní selhání

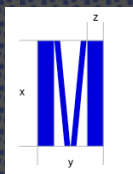
Doba operace - krevní ztráty, dlouhodobé výsledky

Samotné krevní ztráty - potřeba 3 a více TU snižuje 5-leté přežití

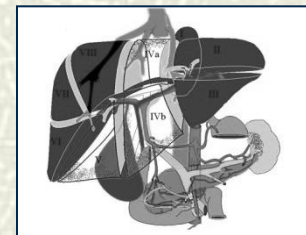
Špatná anatomická orientace - riziko krvácení a porušení tumoru

Anatomické anomálie - 60% cévní varianty + 75% anomálie žlučových cest

Chirurg



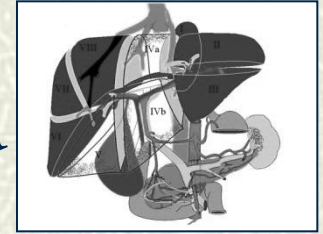
FAKULTNÍ  
NEMOCNICE  
BRNO



# Prevence komplikací




# Ischemie jaterního segmentu



Prevence - intraparenchymové přerušování, CT evaluace, perop. UZ

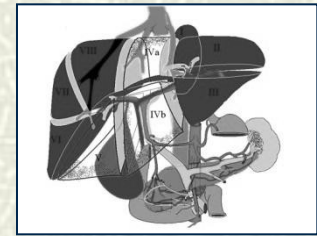
Peroperačně změna zabarvení  
pooperačně do týdne elevace CRP Leu, protrahovaná elevace JT  
UZ nevýtěžný, CT s kontrastem

Řešení - peroperačně doresekování ischemického parenchymu  
Pooperačně - malé okrsky se vstřebají, ale vysoké riziko vzniku abscesu -  
nutná CT řízená drenáž

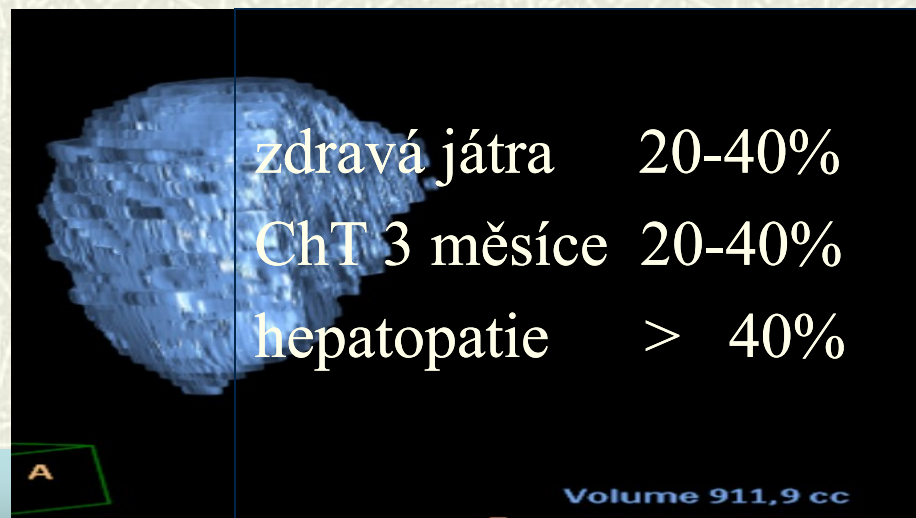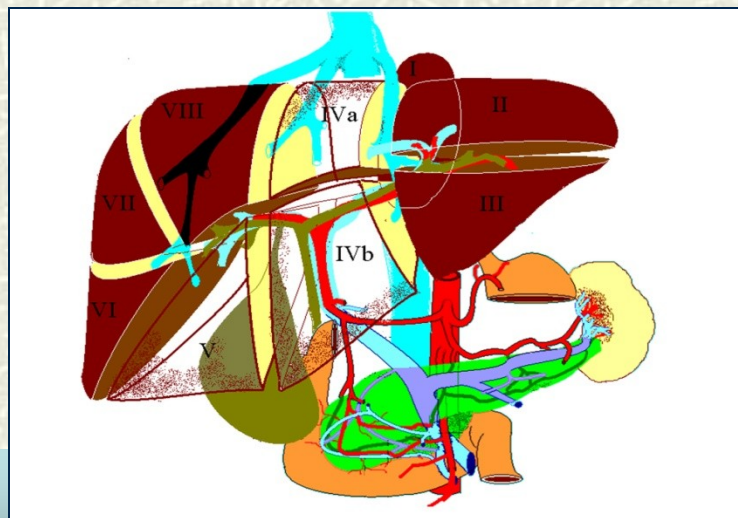



# Jaterní selhání

## Klíčový faktor = FLRV

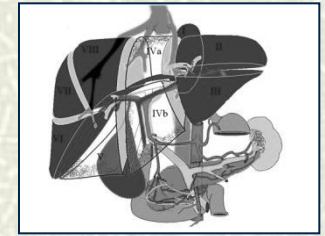


pravý lalok	65%	segment V + VIII	30%
		segment VI + VII	35%
levý lalok	35%	segment IV	20%
		segment II + III	15%





# Rozsah výkonu u hepatopatií



## Ascites

Not present or compensated	decompensated
	NONE resection

## Serum bilirubin umol/l

normal	< 27,0	27,0 – 35,0	> 35,0
	limited	enucleation	NONE

## Residual serum indocyanine green level after 15 min.

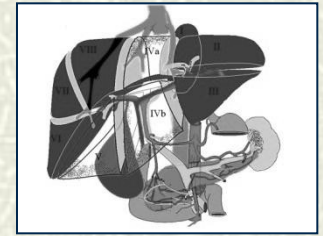
< 10 %	10 % - 20 %	20% - 30 %	30-40%	> 40 %
Extended hemihepatect.	Bi-segment- ectomy	Segment- ectomy	limited resect	enucleation





FAKULTNÍ  
NEMOCNICE  
BRNO

# Jaterní selhání - známky



První známka významného jaterního selhání bývá torpidní hypoglykemie (glukoneogeneze probíhá normálně jen v játrech)

Riziko z vývoje jaterního selhání – bilirubin nad 100  $\mu\text{mol/l}$  ještě 3. den po operaci

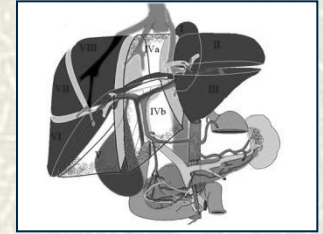
Bývá koagulopatie – většina koagulačních faktorů se syntetizuje v játrech – jsou trombotické projevy (AT III, prot C, S) i krvácivé projevy (hypofibrinogémie, ostatní pro-koagulační faktory)

Vážné detoxikace amoniaku = elevace  $\text{NH}_3$  v séru

Bývá Trombocytopenie



# Kolik resekce je moc ?



## Alopecia, Ascites, and Incomplete Regeneration after 85 to 90 Percent Liver Resection

T. E. Starzl, MD, PhD, C. W. Putnam, MD, C. G. Groth, MD, J. L. Corman, MD, and J. Taubman, MD

Departments of Surgery and Radiology, University of Colorado School of Medicine and the Denver Veterans Administration Hospital, Denver, Colorado

*Am J Surg.* 1975

Serious abnormalities in liver function, including jaundice, did not clear until the third week. (Figure 2) Albumin, totaling 250 gm, was administered during the first five days, which maintained the serum albumin concentration at greater than 3.0 gm/100 ml. The patient had a continuous leak of ascitic fluid from the drain sites. Measurements of abdominal girth also indicated retained ascitic material. Within a few days, the patient's hair began to fall out, and she soon became nearly bald. Chemotherapy, never administered to the patient, was not an explanation for the alopecia. The patient had daily fevers, usually low grade, that lasted two months with or without antibiotics.

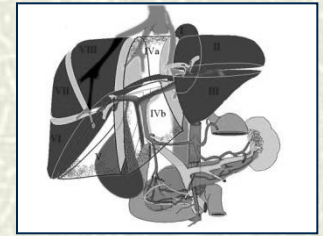
The 99m technetium liver scans taken postoperatively are shown in Figure 3. At first, obvious splenomegaly indicated that the tiny liver fragment permitted only a borderline state of portal venous drainage. At one and six months postoperatively, substantial but incomplete regeneration had occurred. (Figure 3) Further regeneration was not evident at thirteen months postoperatively.

The ascites was treated with hydrochlorothiazide (HydroDiuril®) and spironolactone (Aldactone®) for eight months and did not recur. Nine months were required for regrowth of hair. After a follow-up period of twenty months, the patient had quite normal liver function and no evidence of recurrent tumor.

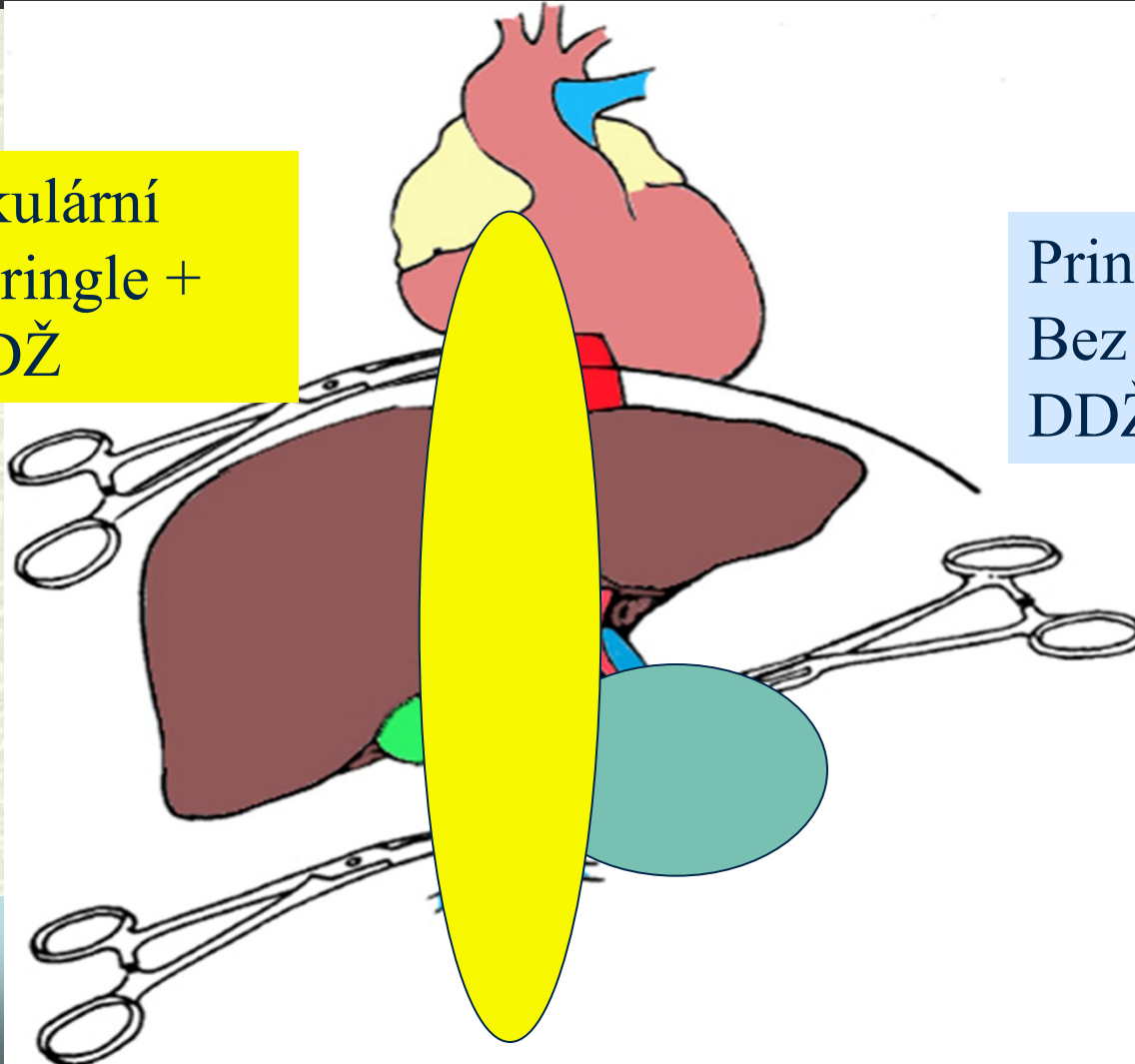


FAKULTNÍ  
NEMOCNICE  
BRNO

# Clamping – snaha vyhnout se mu – peroperační ischemie



Totální vaskulární  
exkluze = Pringle +  
klampáž DDŽ



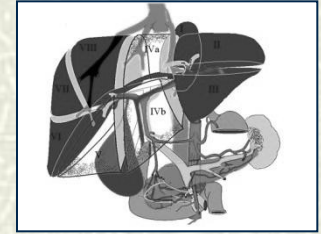
Pringle  
Bez klampáže  
DDŽ





FAKULTNÍ  
NEMOCNICE  
BRNO

# Biliární leak

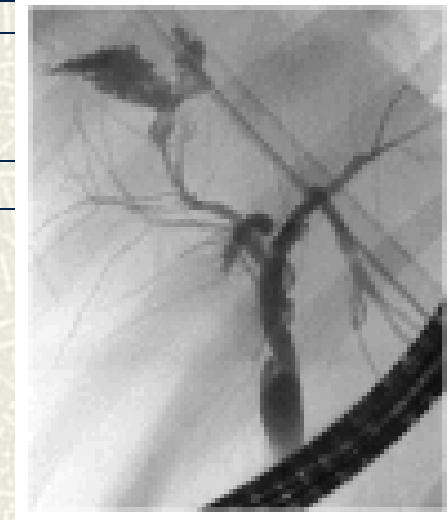


Definice: 1. biliární odpad ranou/drénem s 3x vyšší koncentrací proti séru  
2. intraabdominální kolekce žluči potvrzená punkcí  
3. cholangiografický průkaz

Dle vydatnosti: do 200ml/den vs. nad 200ml/den

Dle typu poranění žlučovodu (Nagano Y, *World Journal of Surgery*. 2003;27(6):695–698.)

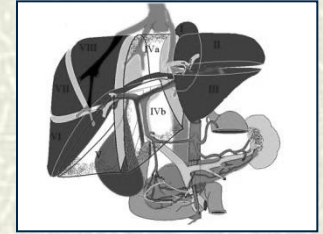
- Typ A - drobné žlučovody na povrchu resekční linie
- Typ B - z neadekvátně uzavřených segmentálních žlučovodů
- Typ C - poranění žlučovodů blízko hilu
- Typ D - izolovaný segment - kompletní oddělení žlučovodu





FAKULTNÍ  
NEMOCNICE  
BRNO

# Biliární leak - prevence



Intraparenchymové přerušení žlučovodů - frekvence stejná,  
závažnost nižší

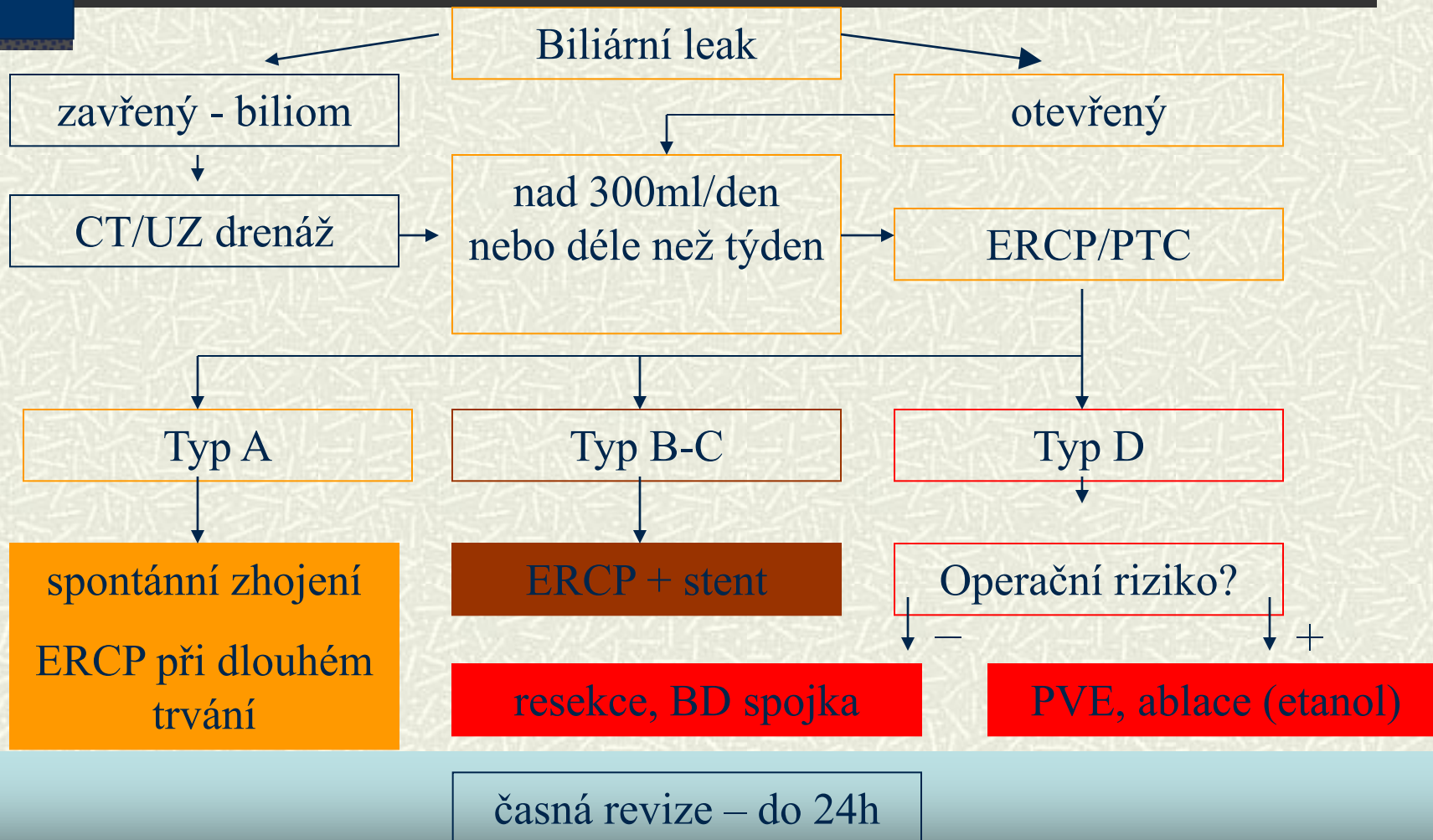
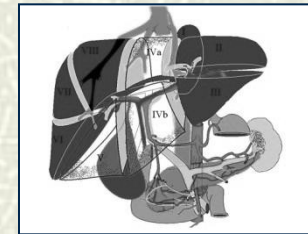
Peroperační cholaniografie (Chan SC, *Annals of Surgery*. 2007;245(1):110–117.)

Retrográdní injekce - F1/1, ICG (fluorescence), Patent blau Yamashita YI  
*Annals of Surgery*. 2001;233(1):45–50. Kaibori M, *Surgery*. 2011;150(1):91–98.

Fibrinová lepidla, lokální sealanty ??? - Noun R, *Hepato-Gastroenterology*. 1996;43(7):221–224.  
Boonstra EA, *HPB*. 2009;11(4):306–310.

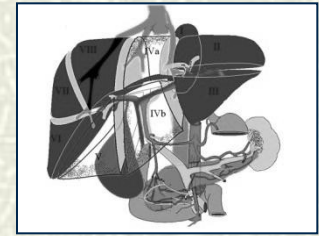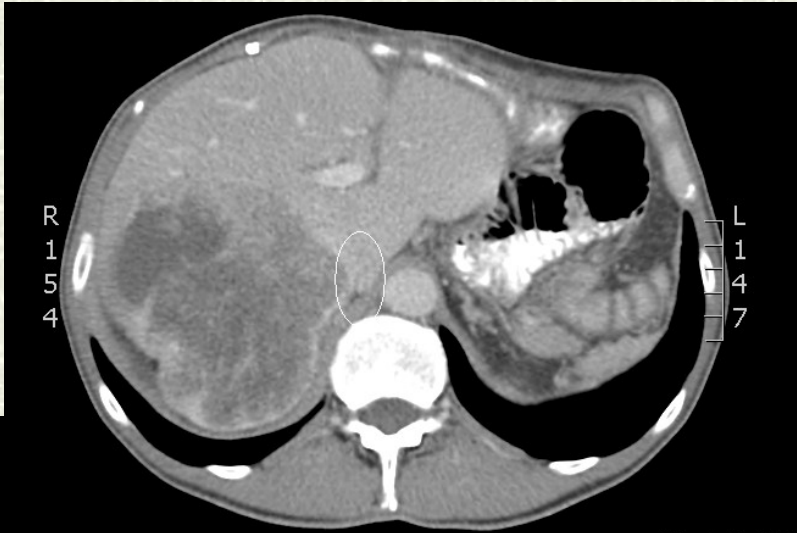


# Biliární leak - schema

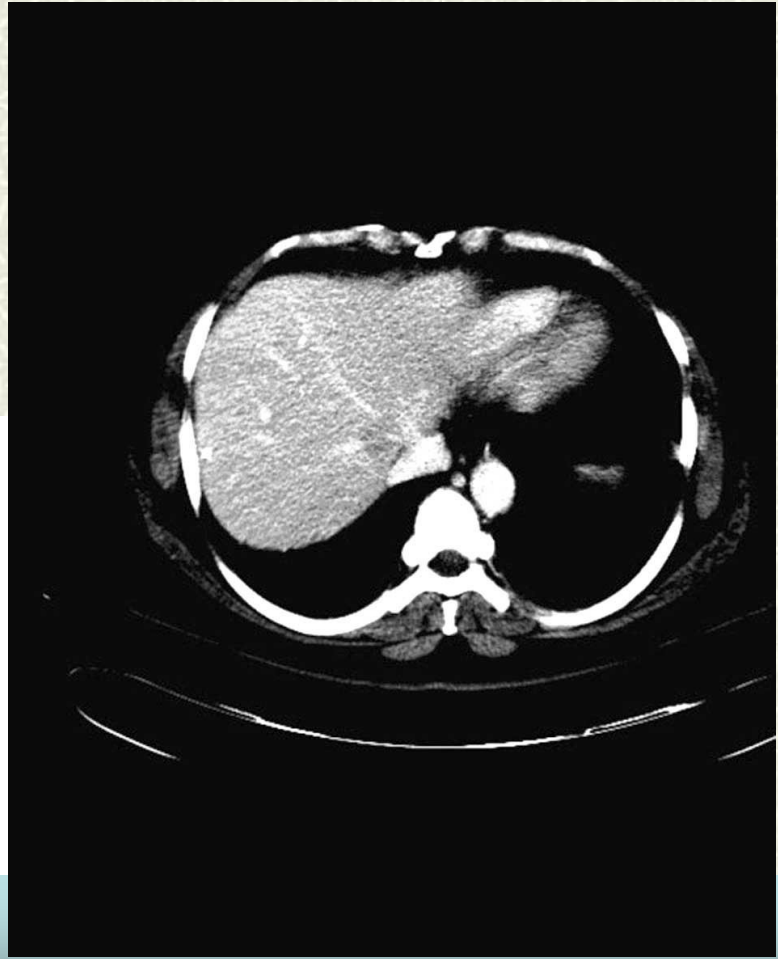
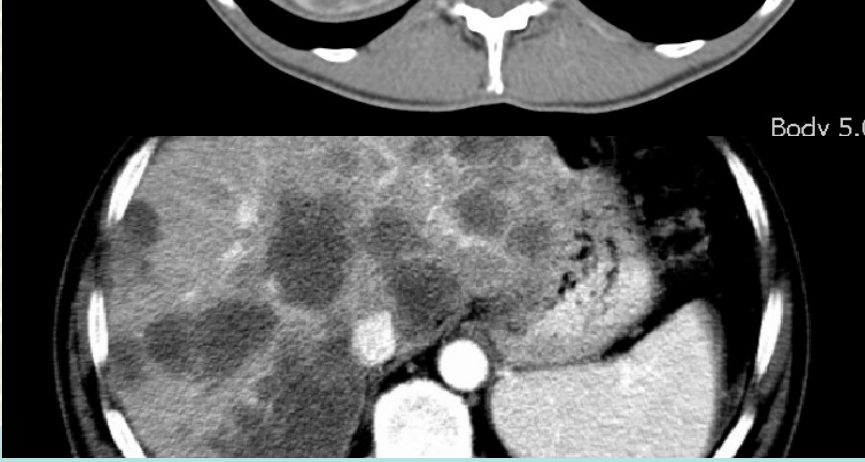


# Resekabilita jako problém FLRV

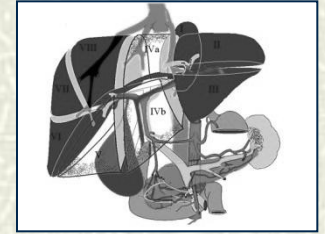


Bodv 5.0.CF





# Jak zvětšit FLRV




Liver sparing resekce

Etapové resekce

Portal vein manipulations

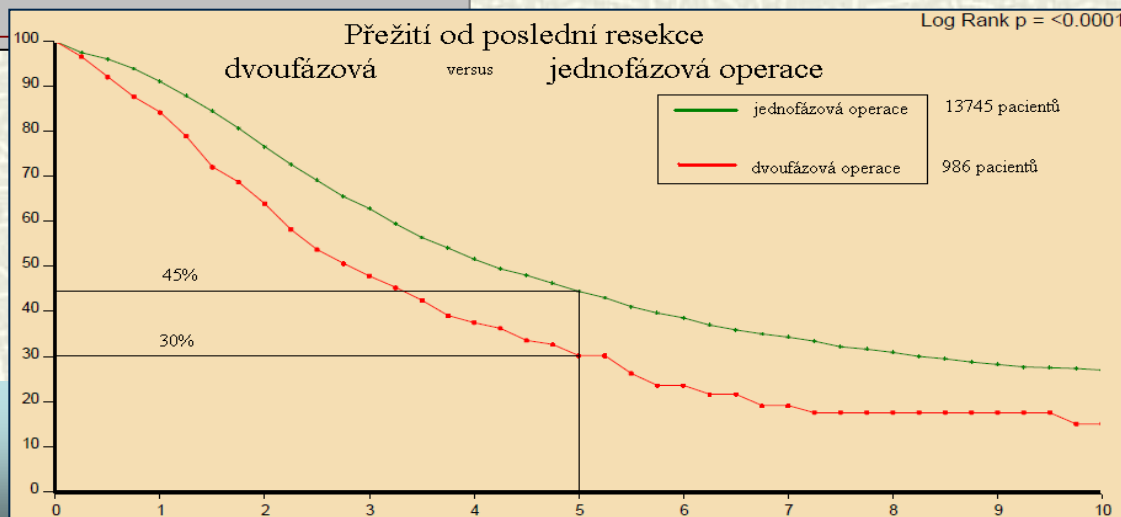
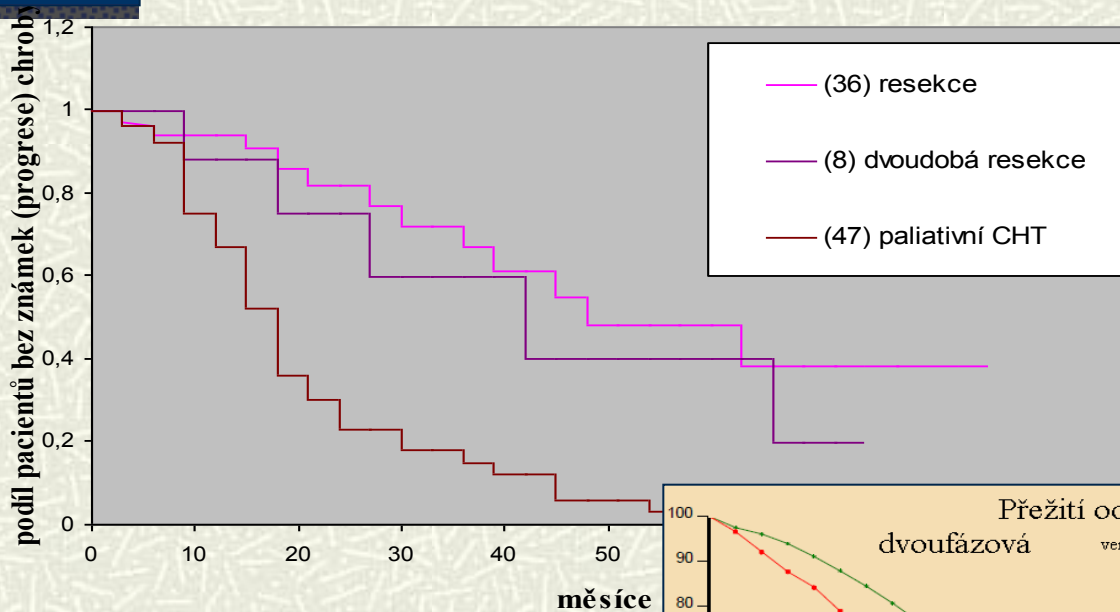
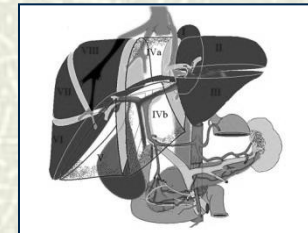
Kombinace s lokálně ablačními metodami


Transplantace jater - LTX



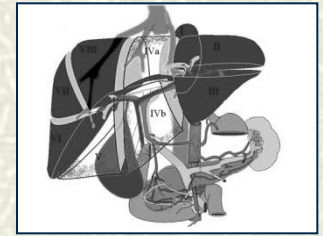
FAKULTNÍ  
NEMOCNICE  
BRNO

# Etapové resekce pro CRC

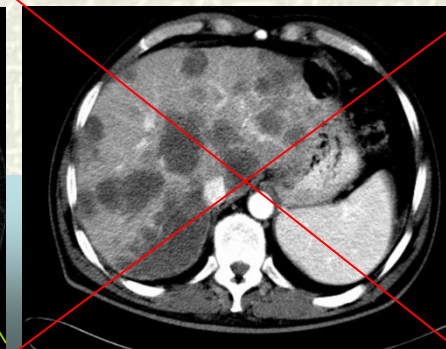
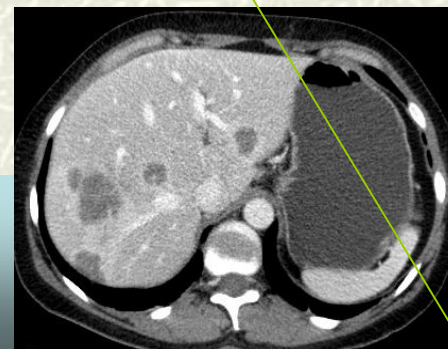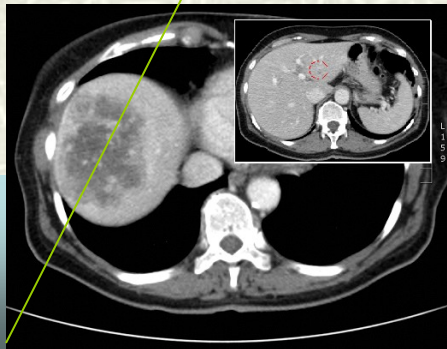
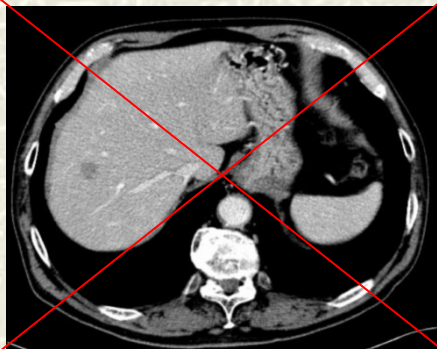
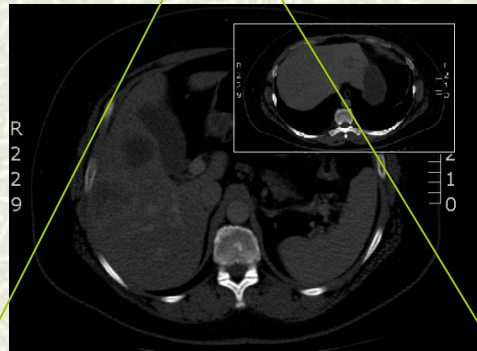




# Kdy etapovou resekci

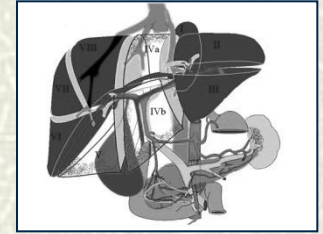


Když nelze žádnou jinou metodou zajistit dostatečný FLRV  
Při bilaterálním postižení před PVE





# Portal vein manipulations



## 1. Portal Vein Embolisation = PVE

## 2. Associating Liver Partition with Portal vein ligation in Staged hepatectomy (ALPPS) - Schnitzbauer et. al, Ann Surg 2012; 255:405-414 = ALPPS

Alvarez FA, Ardiles V, Sanchez Claria R, Pekolj J, de Santibañes E. Associating liver partition and portal vein ligation for staged hepatectomy (ALPPS): tips and tricks. J Gastrointest Surg. 2013 Apr;17(4):814-21. doi: 10.1007/s11605-012-2092-2. Epub 2012 Nov 27.

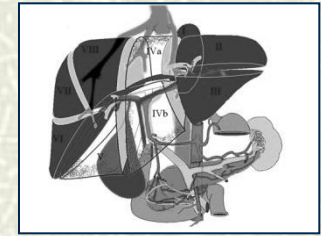
Li J, Girotti P, Königsrainer I, Ladurner R, Königsrainer A, Nadalin S. ALPPS in right trisectionectomy: a safe procedure to avoid postoperative liver failure? J Gastrointest Surg. 2013 May;17(5):956-61. doi: 10.1007/s11605-012-2132-y. Epub 2013 Jan 4

## 3. ALPPS modifikace – p-ALPPS, PRALPPS atd.





# PVE



22 pacientů nutná RE-procedura (5,5%)

Průměrná velikost FLR **15,6%**

Po PVE nárůst na **23,9%**

U 6 pacientů nedostatečný nárůst (15,7%)

Progrese u 12 **33,3%**

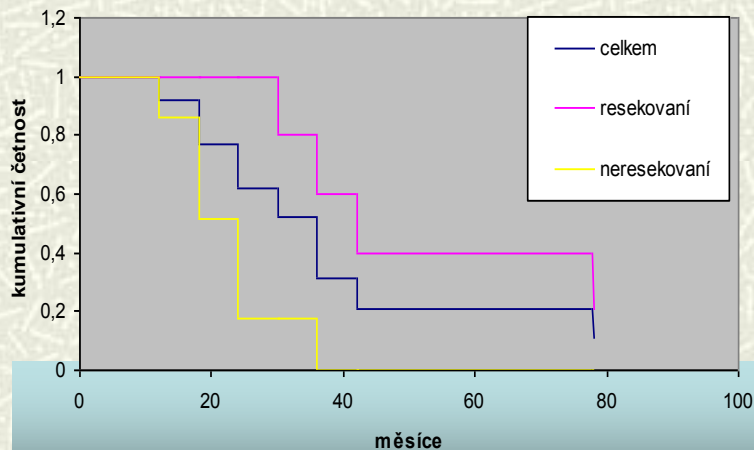
**Resekce u 18 z 36 pacientů 50,0%**

Průměrná doba od embolizace do resekce 67 dní (SD 21dní)

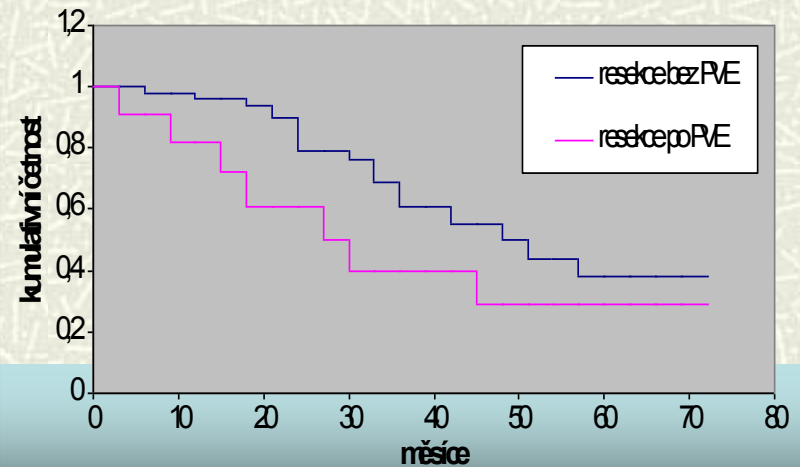
Ze 12 pacientů s progresí byla u 7 v játrech, u 5 jiná lokalizace (plíce)


Po 2 měsících nelze očekávat další efekt hypertrofie, naopak riziko progrese

přežití od embolizace

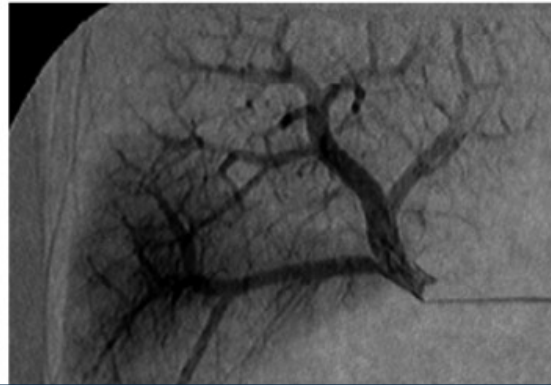
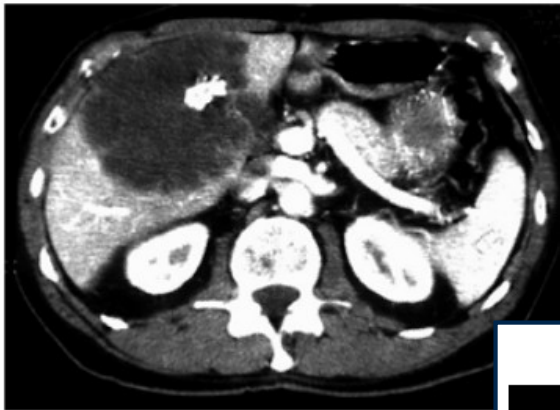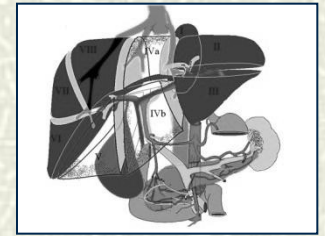


kumulativní disease-free interval resekce s PVE resekce bez PVE

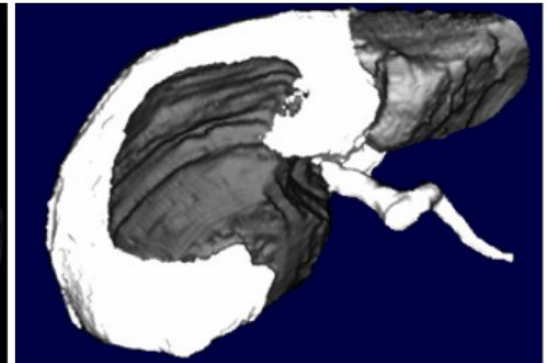
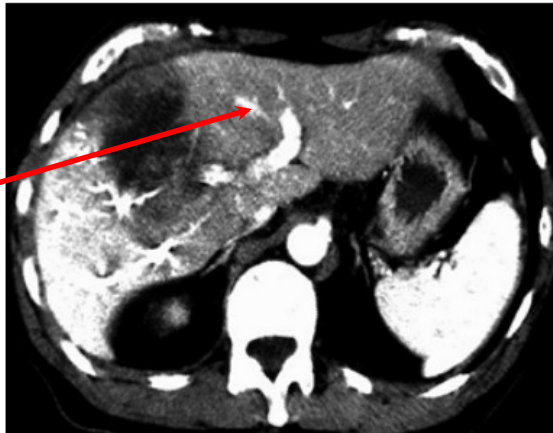




# Portální embolizace



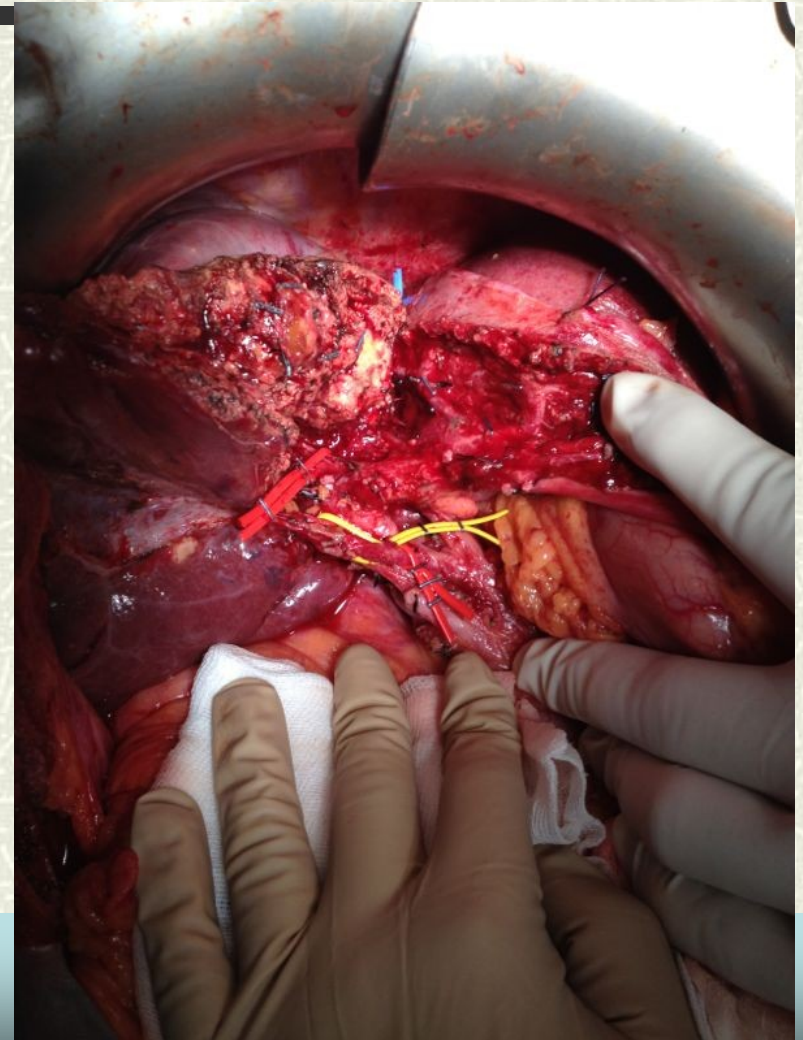
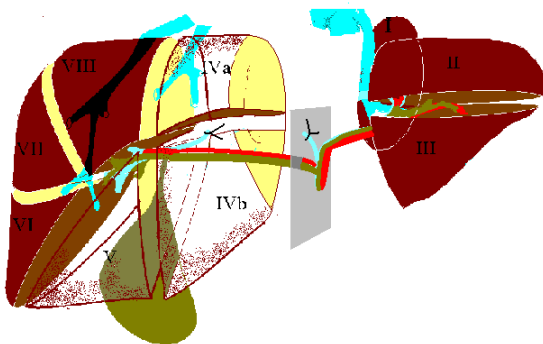
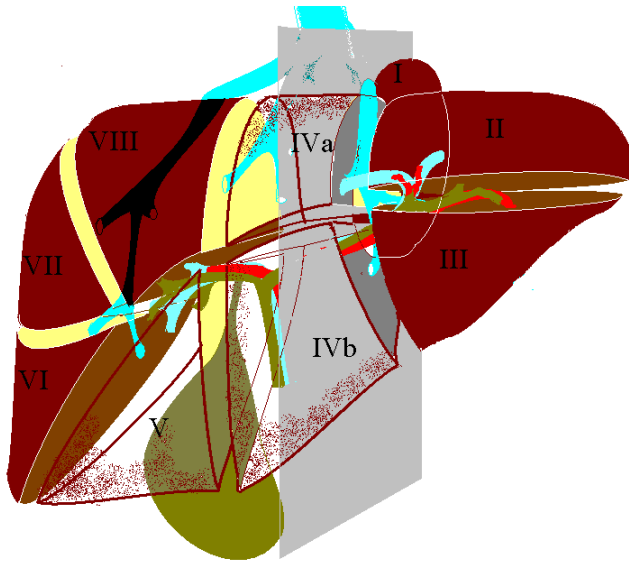
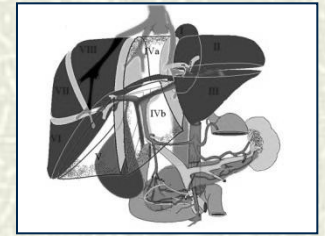
Větev pro IV  
segment zleva





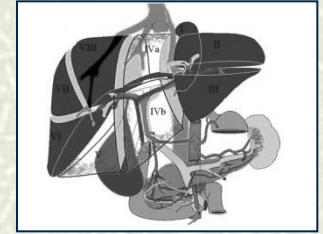
# ALPPS

FAKULTNÍ  
NEMOCNICE  
BRNO





# Výhody ALPPS



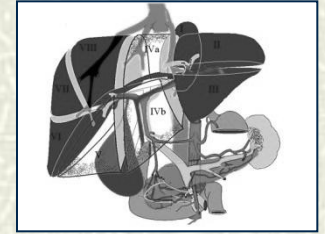
1. fáze transsekce parenchymu jater, přerušení pravé větve portální žíly, ostatní struktury ponechány intaktní.

2. fáze před rozvojem adhezí  
hypertrofie 74% za 9 dní (7-13)  
krátká doba do kompletního odstranění všech ložisek



FAKULTNÍ  
NEMOCNICE  
BRNO

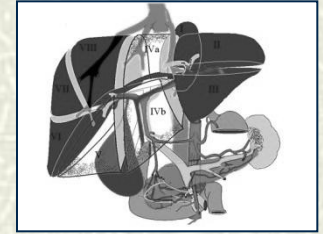
# Nevýhody ALPPS



Hypertrofie je histologicky na úkor edému  
Série rádu jednotlivců, i tak jaterní selhání 25% !!!  
Mortalita až 14%  
Dodnes velmi VÝBĚROVÁ operace



# Modifikace ALPPS

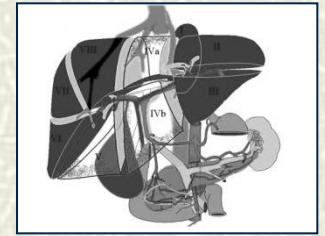



P-ALPPS – v první etapě parciální 50-80% transsekce a zachování střední jaterní žíly. – mortalita 0, efektivita stejná

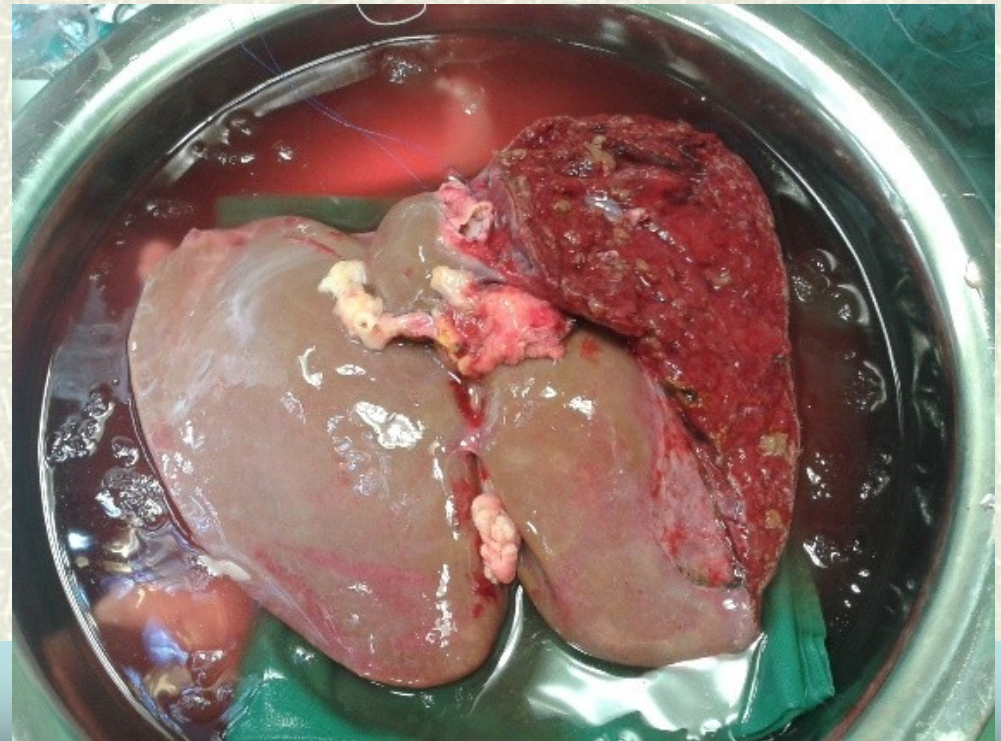
PRALPPS – místo chirurgické 1. fáze transsekce jaterního parenchymu cestou RFA perkutánně pod CT/UZ kontrolou + perkutánní PVE


Hybridní ALPPS – 1 fáze transsekce, následující den PVE radiologicky

ALTPS – Associating liver TOURNIQUET... - místo resekce parenchymu se naloží na resekční linii v 1. fázi turniket, až ve druhé fázi se provede resekce.



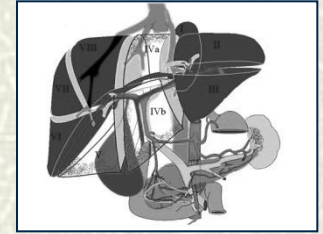
# Transplantace jater - LTX





FAKULTNÍ  
NEMOCNICE  
BRNO

# Transplantace jater



**Indikace jsou dány 5letou životností štěpu, ne například onkologickými výsledky ! – je málo dárců a hodně benigních indikací**  
Průměrná přežití u benigních onemocnění 86% resp 72% v 1 resp. 5 letech  
MELD Score – význam ne pro prognózu ale pro zkrácení doby na Waiting listu

## MELD Calculator (for ages 12 and older)

Date of Birth (mm/dd/yyyy)

Bilirubin (mg/dl)

Serum Creatinine (mg/dl)

INR

Had dialysis twice, or 24 hours of CVVHD, within a week prior to the serum creatinine test?

Yes  No

For patients who have had dialysis twice, or 24 hours of CVVHD, within the last week, the creatinine value will be automatically set to 4 mg/dl.

Calculate



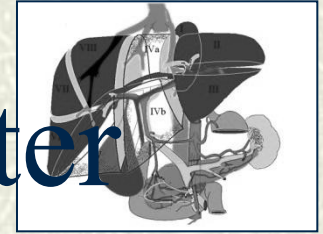
MELD Score





FAKULTNÍ  
NEMOCNICE  
BRNO

# Indikace Transplantace jater



**B**enigní onemocnění/selhání jater –

JEN SYMPTOMATICKÁ !

Nebo End Stage Liver Disease – ESLD s MELD 15


**H**epatocelulární karcinom – field cancerisation

**E**piteliální hemangioendoteliom

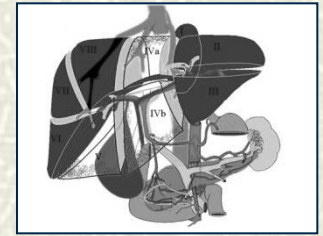
**Ch**olangiocelulární karcinom NE EUROTRANSPLANT!

**N**euroendokrinní nádory NE EUROTRANSPLANT!

**K**olorektální karcinom NE EUROTRANSPLANT!

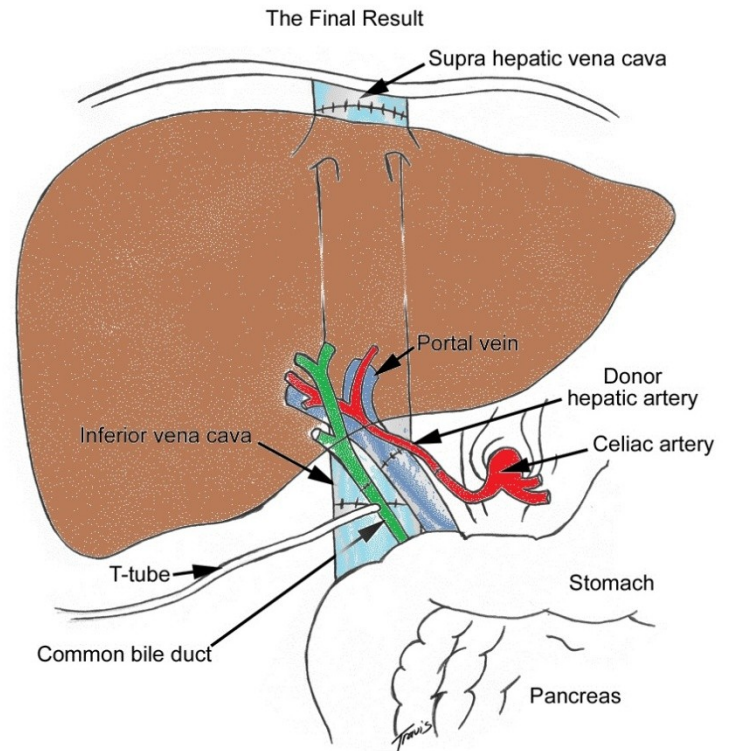
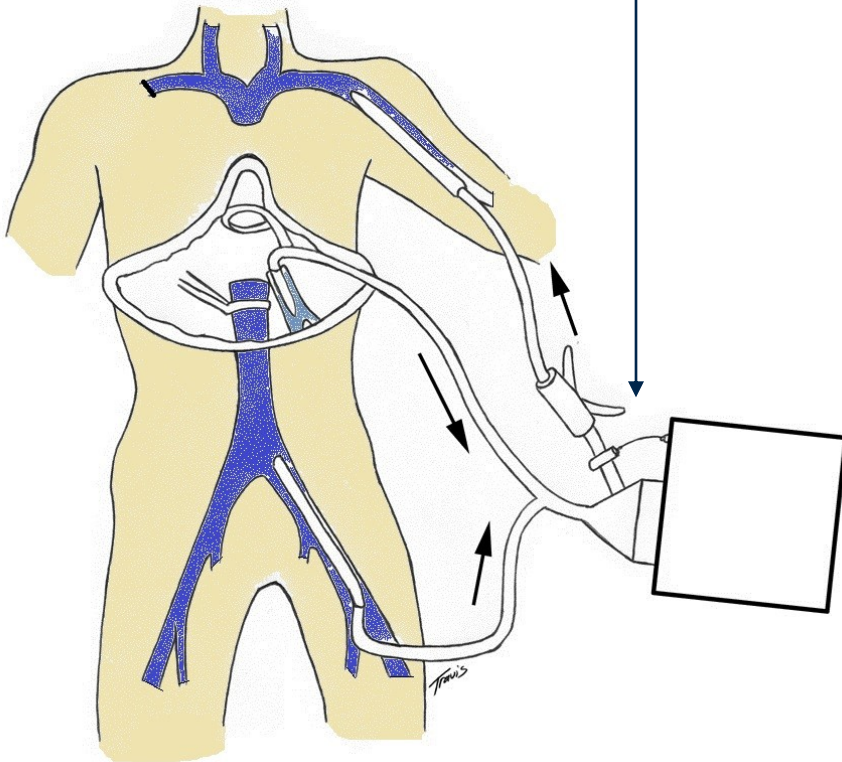



# Standardní technika



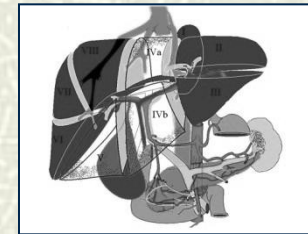
Resekce dolní duté žíly dárce i příjemce

Obvykle se zavádí přechodně veno-venózní extrakorporeální bypass

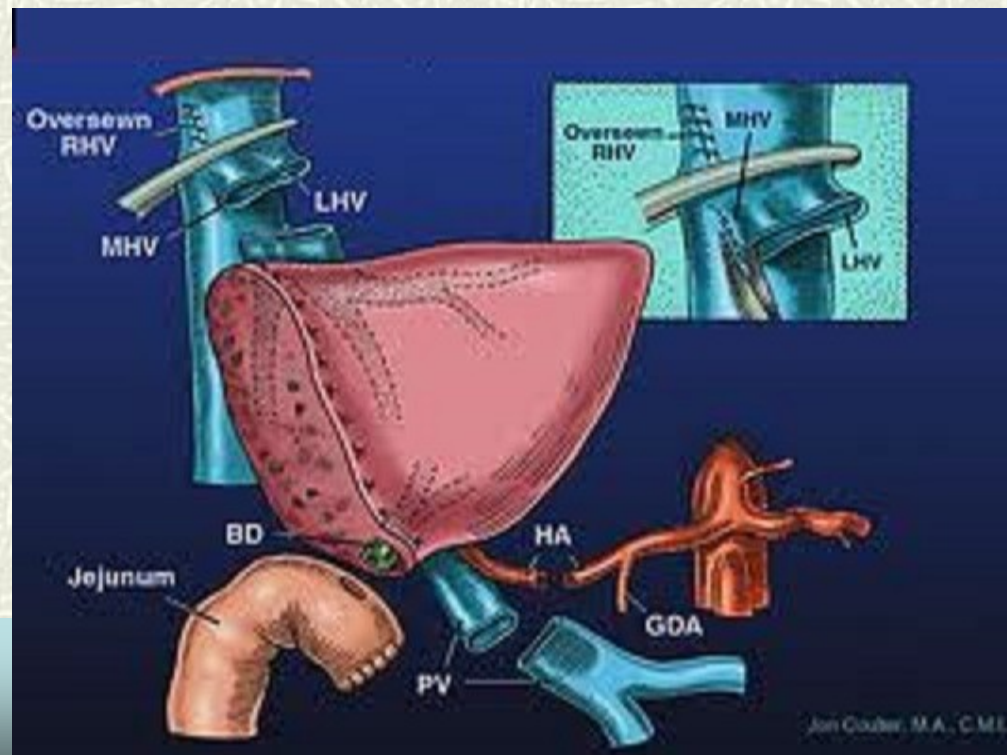
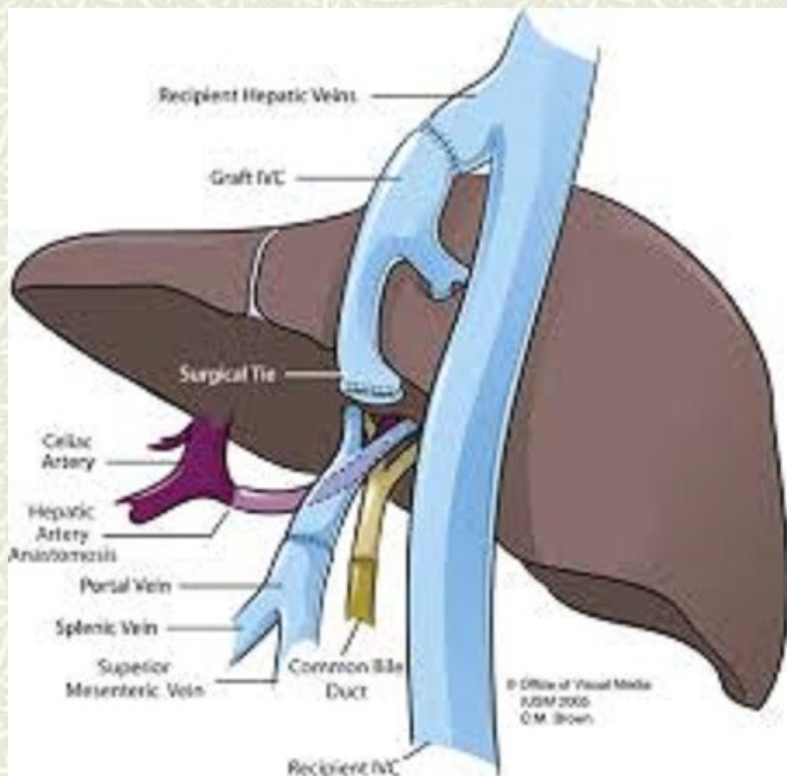




# Technika piggybag

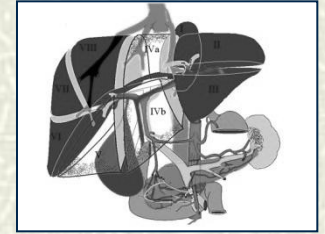


Piggy bag – bez resekce dolní duté žíly příjemce – anastomóza koncem dolní duté žíly štěpu k pahýlu jaterních žil příjemce





# Problémy



## 1. Malý počet dárců –

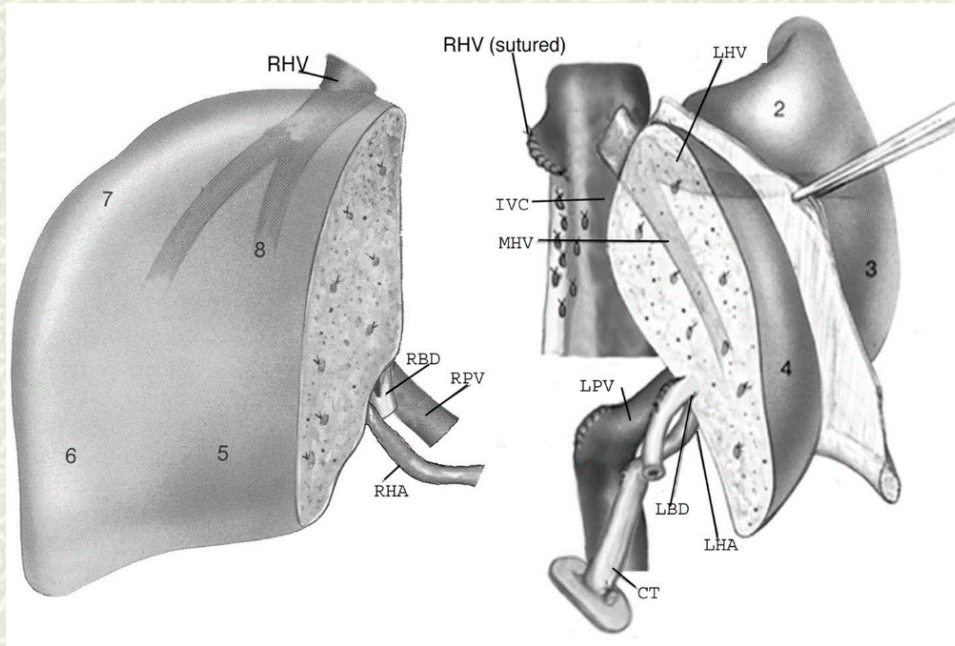
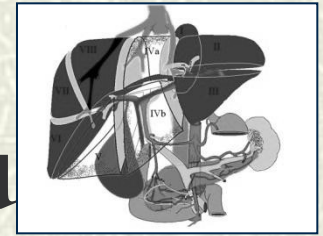
1. liver splitting
2. Dotovaný prodej motorek, lépe však kol a kolečkových bruslí (úrazy hlavy)
3. Tajení zdravého životního stylu (závažné mozkové příhody)

## 2. Nepoměr jater mezi příjemcem a dárcem –

1. liver reduction
2. Výběr dárce podle tělesných proporcí



# Splitování jaterního štěpu

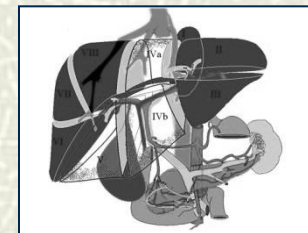
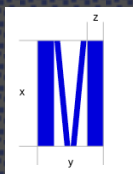


■ Dva příjemci  
uspokojeni jedn+mi  
játry

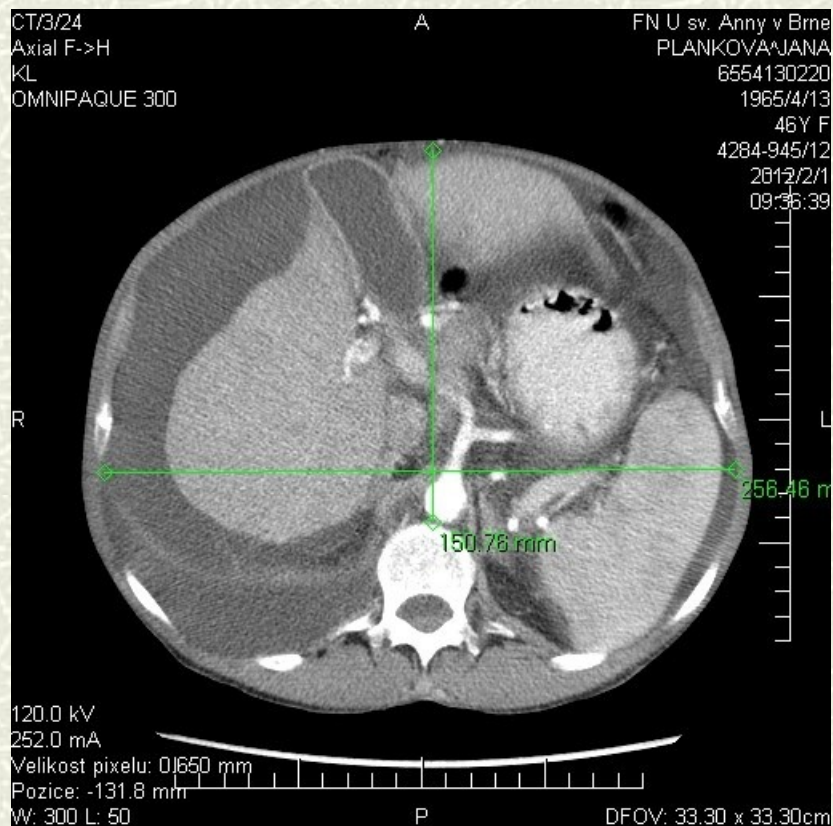
■ S 1,2,3,4 x S 5,6,7,8

■ S 2,3 x S 1,4,5,6,7,8

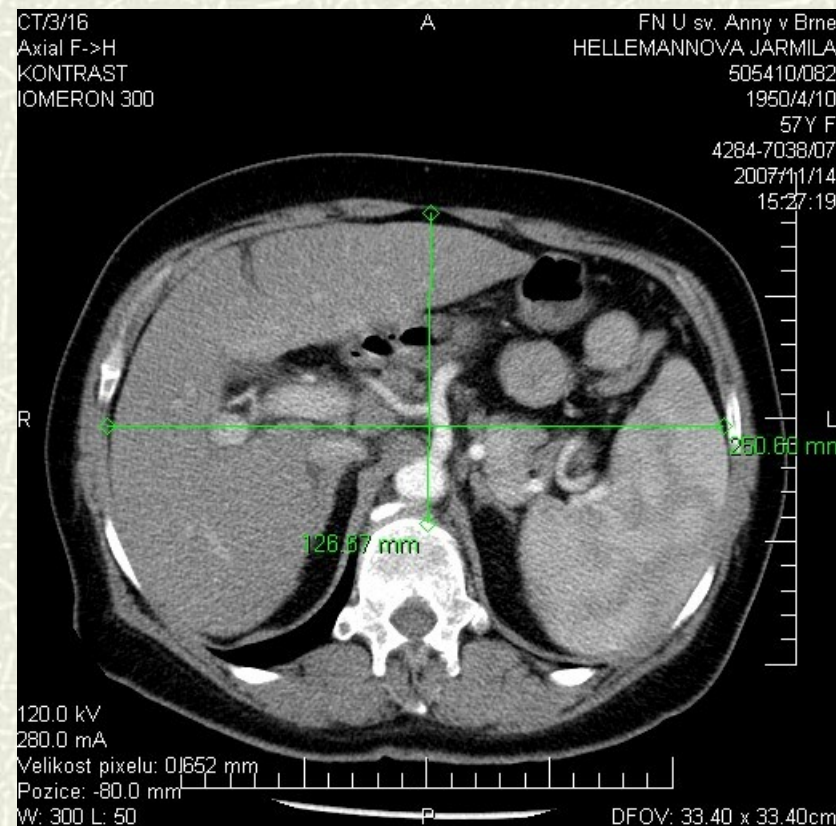
■ Living donor (S 2,3)



## Žena 50kg recipient

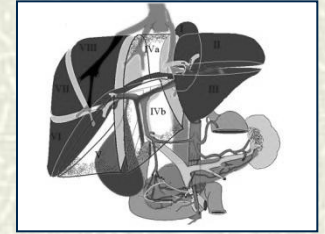


## Žena 80kg dárce





# HCC



## Milánská kritéria

- 1 ložisko do 5 cm
- max 3 ložiska, největší max 3cm

## Rozšířená UCSF kritéria

- 1 ložisko do 6,5cm
- max 3 ložiska. největší do 4,5cm

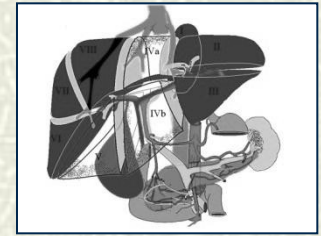
## Up to 7 kritéria

počet ložisek + průměr největšího  $\leq 7$

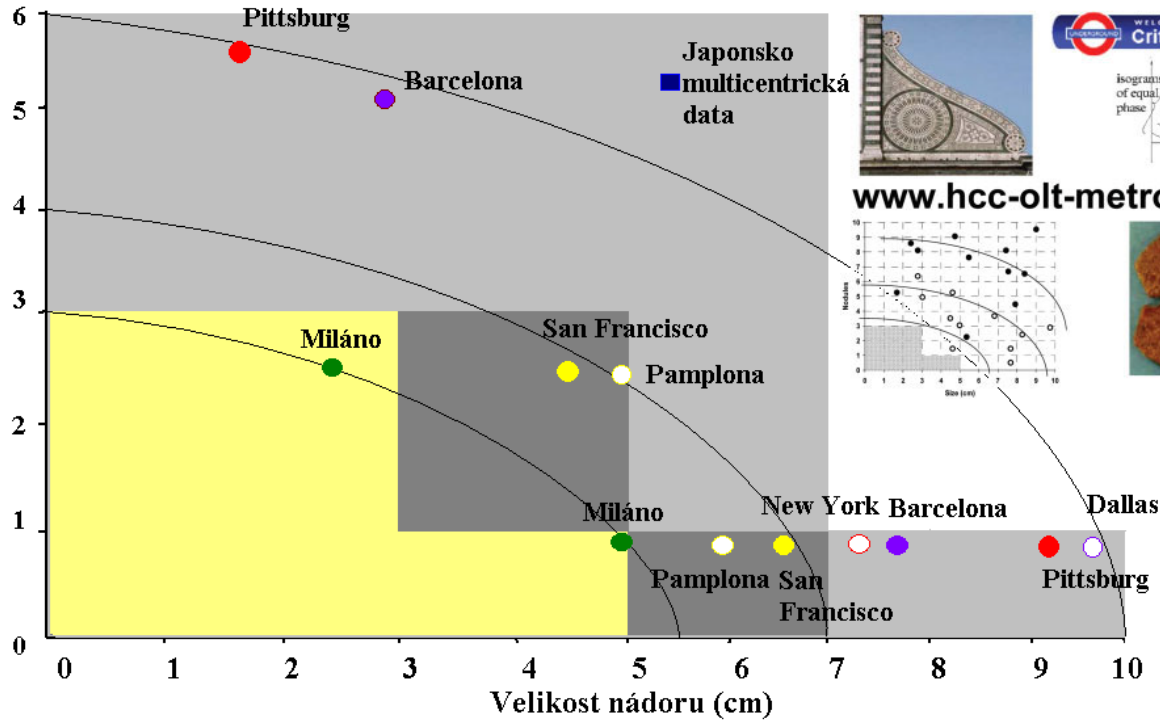
Snaha rozšířit indikace dále = METRO TICKET



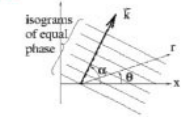
# Metro ticket



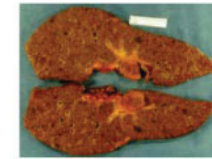
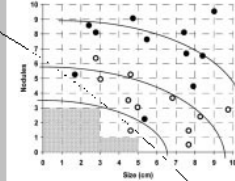
Počet ložisek



WELCOME TO THE Criteria Line Extension



[www.hcc-olt-metroticket.org](http://www.hcc-olt-metroticket.org)

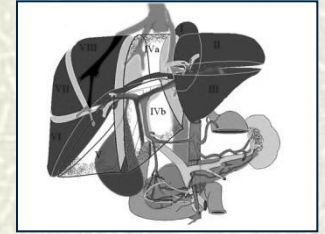


Očekávané pětileté přežití






# Ale k indikacím obvykle

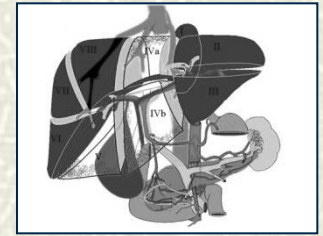


AFP  $\leq$  400 – 1000ng/ml (332 – 860 kIU/l)

Věk  $\leq$  70 let



# Proč Milánská kritéria



MK +

MK -

Mikrovaskulární invaze

10 – 15 %

35 – 56 %

Nízký grade

38 – 50 %

13 – 33 %

Mikrosatelity

7 – 28 %

32 – 65 %

Přežití 1/5 let

81 / 79 %

75 / 60 %

rekurence

1,4 %

22,2 %

Oliverius, Studenik... x

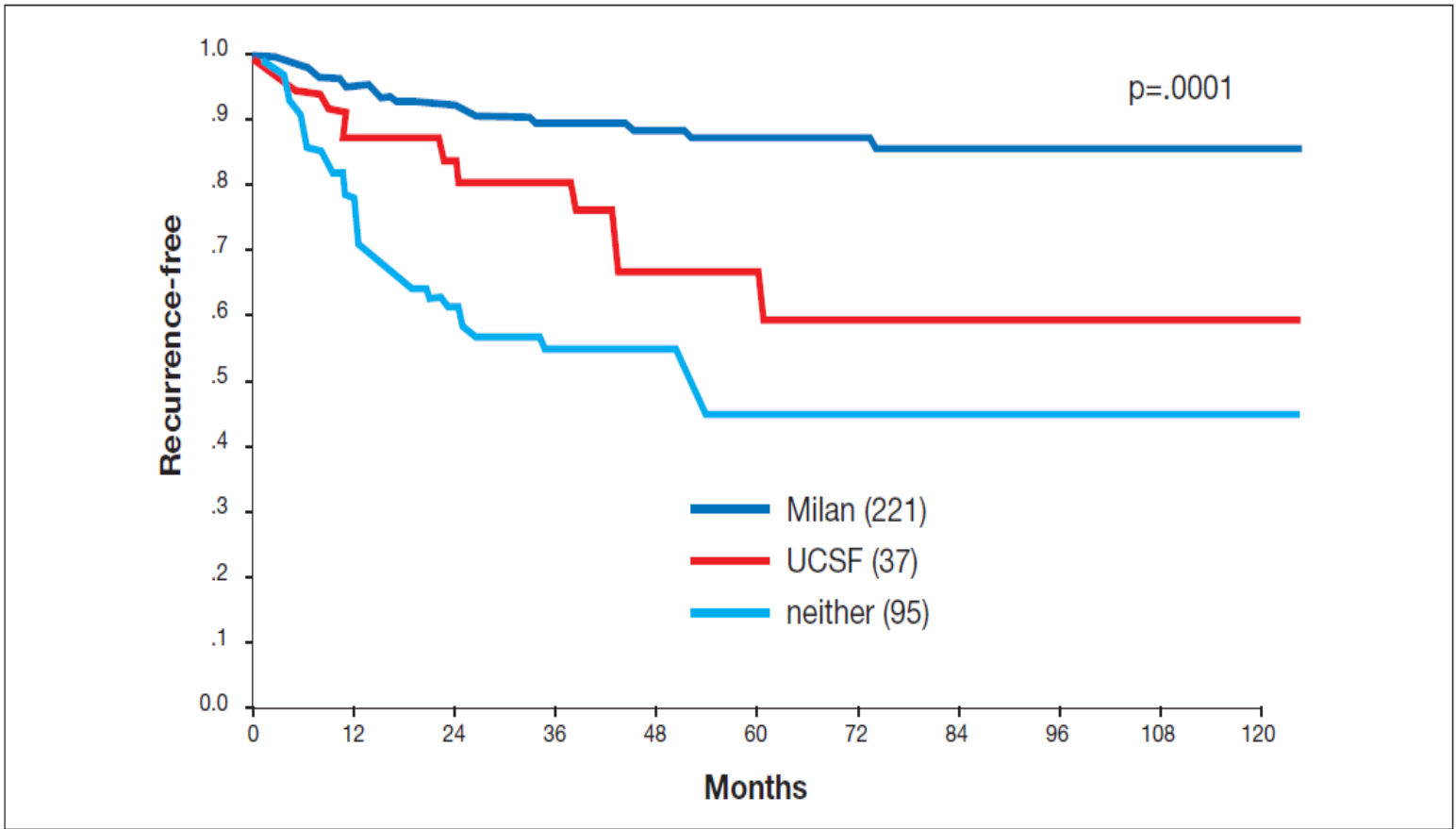
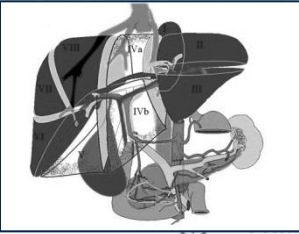
FAKULTNÍ NEMOCNICE BRNO

Nástroje


Oliverius, Studenik... x

5 / 9

143%

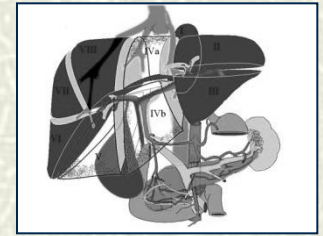


Graf 1 / Figure 1  
 Pacienti bez známek rekurence po transplantaci jater pro hepatocelulární karcinom v studii s milánskými a UCSF kritérii (převzato z Schwartz M. Liver Transplantation for Hepatocellular Carcinoma Gastroenterology 2004;127:S268-276).



FAKULTNÍ  
NEMOCNICE  
BRNO

# Transplantace v ČR pro HCC



IKEM Praha + CKTCh Brno

1983-2004

Celkem 30 pacientů

14 pro známý HCC

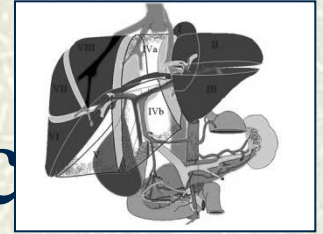
16 náhodný nález v cirhóze pro ESLD

- ‡ *Oliverius M, Studeník P. Transplantace jater pro hepatocelulární karcinom. Folia Gastroenterol Hepatol 2005; 3*
- ‡ *(Suppl 1): S69 – S77.*



FAKULTNÍ  
NEMOCNICE  
BRNO

# Resekce místo transplantace



**R**esekabilní mimo Milánská kritéria u HCC


problém u cirrhotických jater

**P**ouze při dobré funkční zdatnosti jater

**A**denom při zjištěné mutaci beta-kateninu

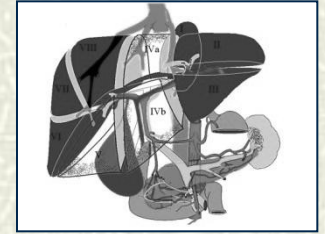
**B**ridge výkony nejsou většinou potřeba pro čekací dobu do 3 měsíců

**N**a waiting listu každé 3 měsíce kontrola Milánských kritérií



FAKULTNÍ  
NEMOCNICE  
BRNO

# Resekce / Transplantace



## Doplňující se metody

Resekabilní mimo Milánská  
kritéria =  
pokročilejší onemocnění

Recidiva do 5 let 70-100%


5-leté přežití 50-78%

ESLD + Milánská (UCSF, Up  
to 7) kritéria =

Horší funkčnost jater

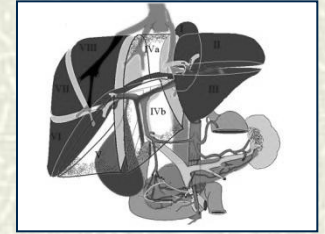
Field cancerisation

5-leté přežití 65-78%



FAKULTNÍ  
NEMOCNICE  
BRNO

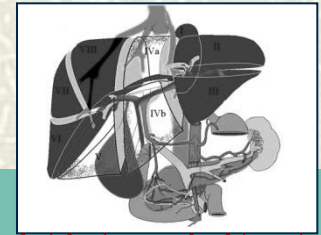
# Kazuistiky



HCC



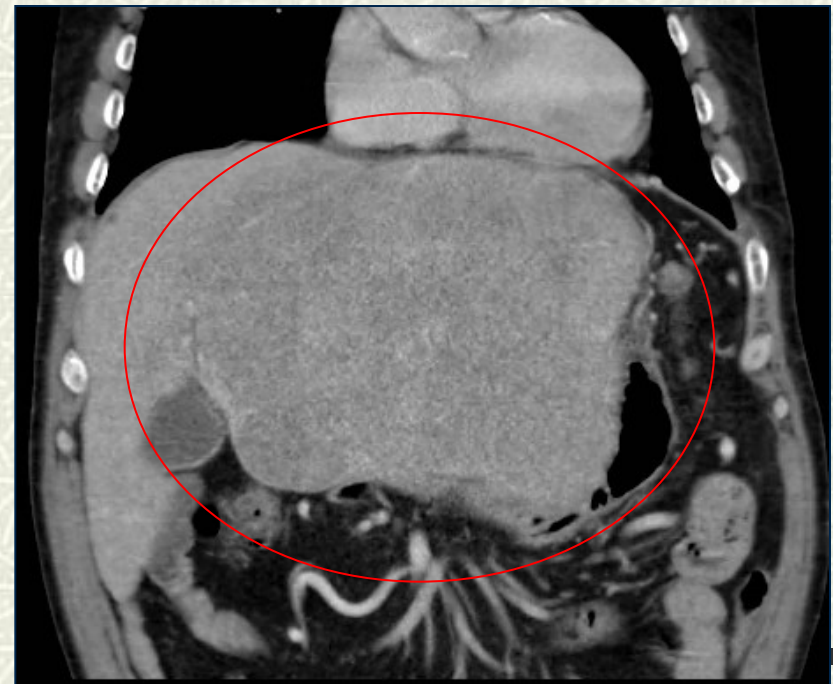
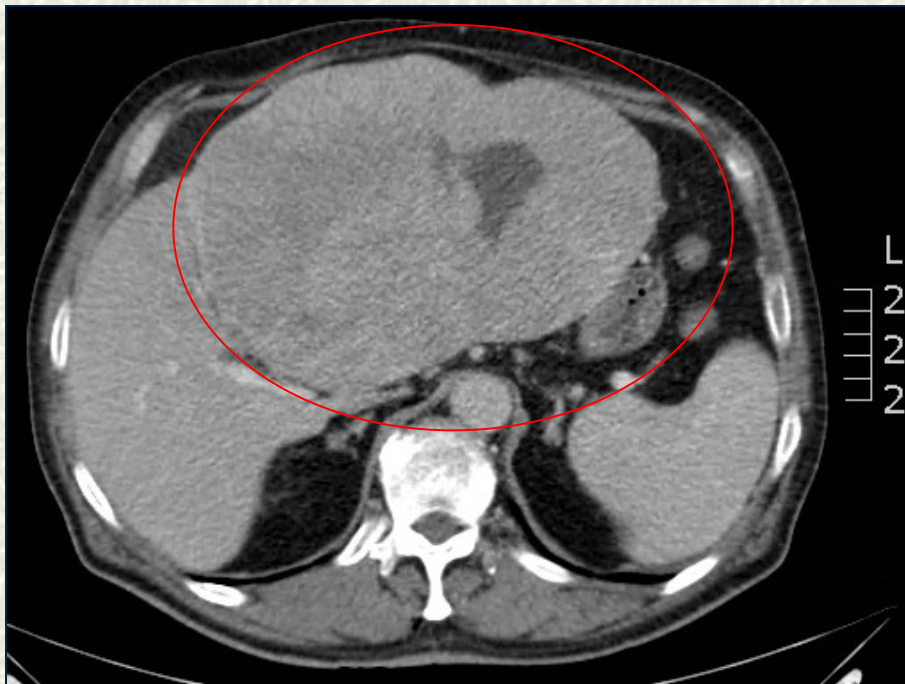
# Biopsie z rozpaků – muž 1948



FAKULTNÍ  
NEMŮCENICE  
BRNO

Polymorbidní pacient, v r. 2007 zjištěn ložiskový proces jater - v.s. **fokální nodulární hyperplázie.**

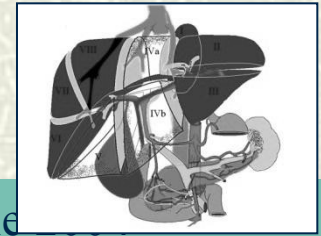
- 2013 – po CT **hepatocelulárním ca dle biopsie**, AFP v normě (8,6). (Nádor velikosti 20 x 14 x 17 cm)
- 4/13 – provedena levostranná hemihepatektomie, cholecystektomie.
- Histologicky: Hepatocelulární karcinom gr.2. Resekční okraje jater bez známek tumoru.







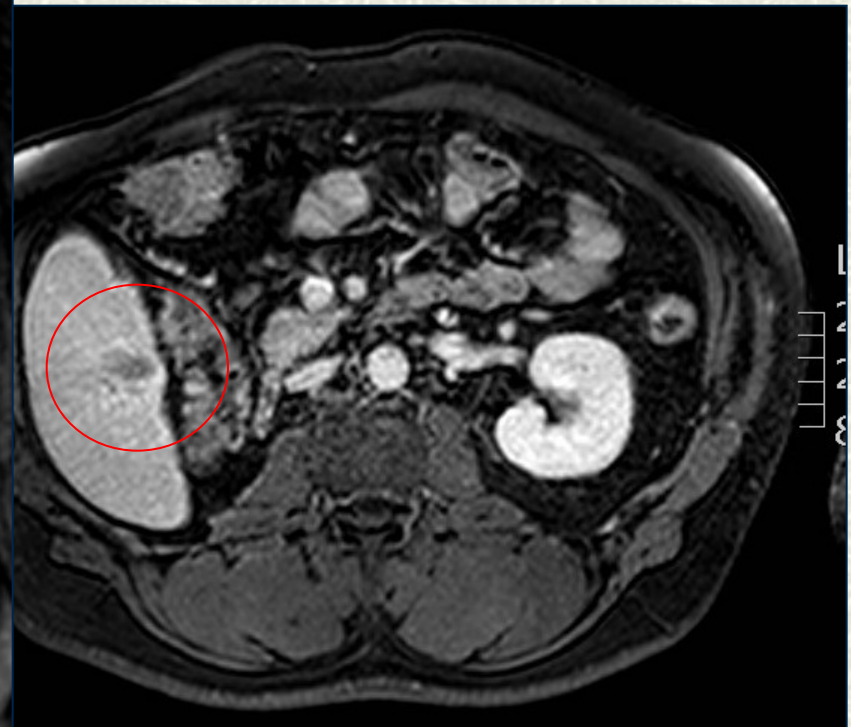
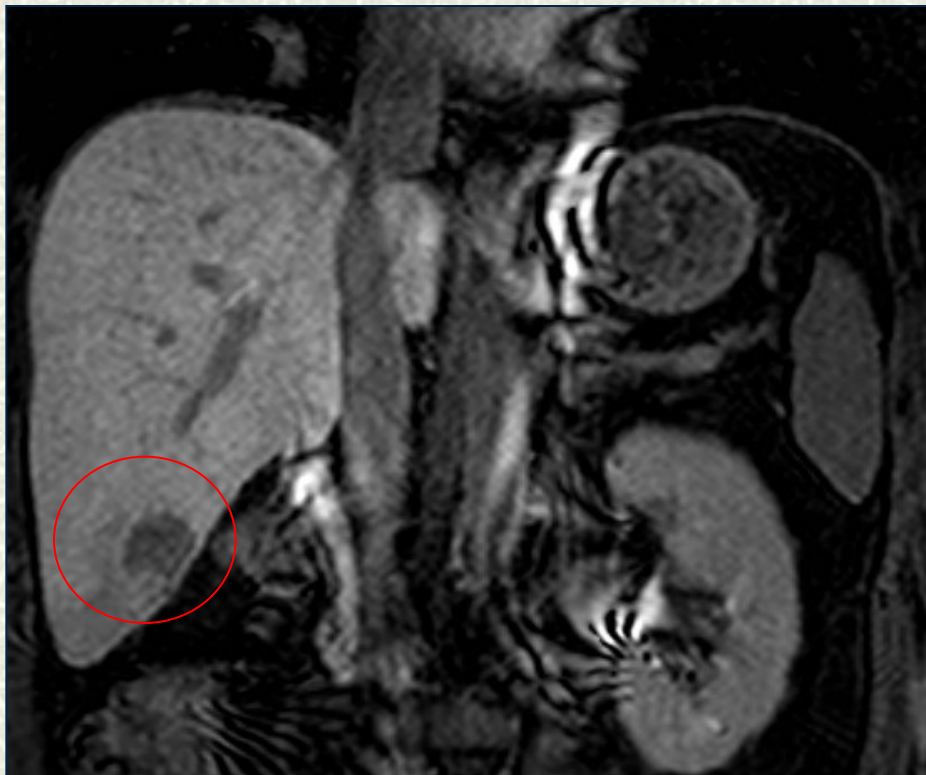
# Field cancerisation, muž 1957




FAKULTNÍ  
NEMOCNICE  
BRNO

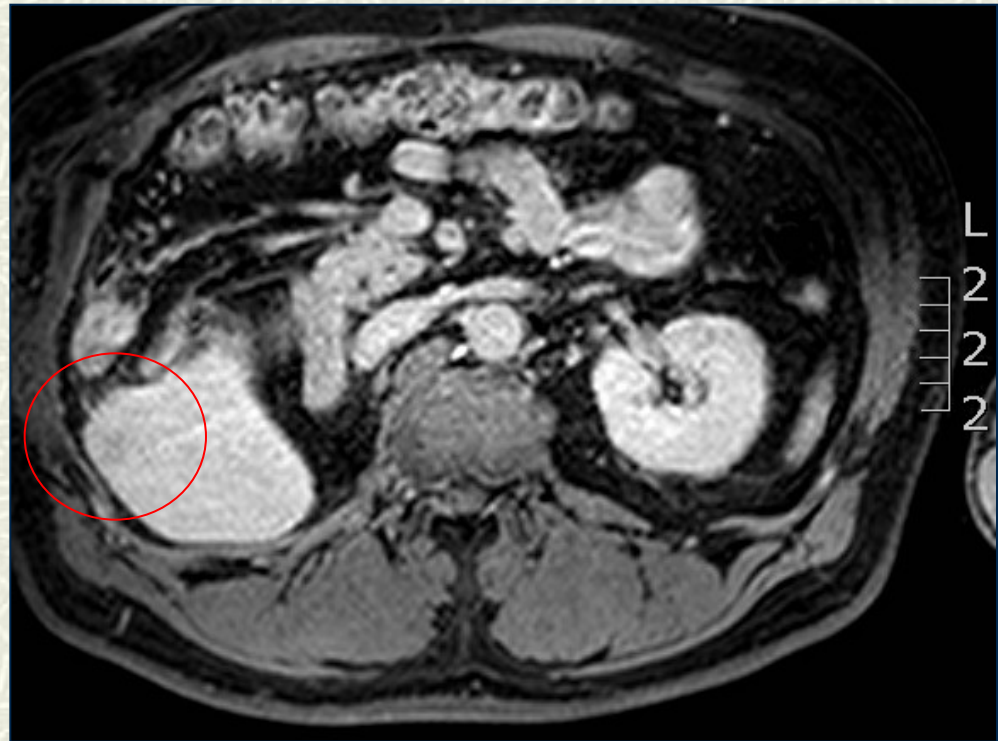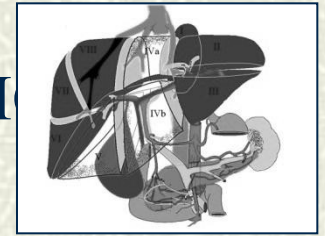
. Nefrektomií vpravo pro Grawitz Tu T1N0M0 – 2000 + hepatopatie  
grese do cirhózy ověřené biopsií 2009. Child Pugh A,

- AFP odběry na onkologii v 3/2013 5,31 - 2014 Progred. ložisko S5 vysoce susp. z HCC (MR 4/2014), zvýšené AFP 37,28 – provedena segmentektomie S5.





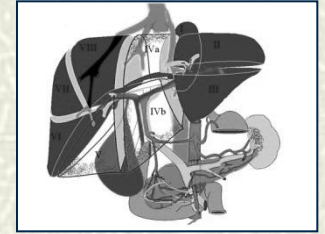
- # 2015 – na MR je ložisko v S7 jater susp. z H
- # 9/15 – segmentektomie SVII





FAKULTNÍ  
NEMOCNICE  
BRNO

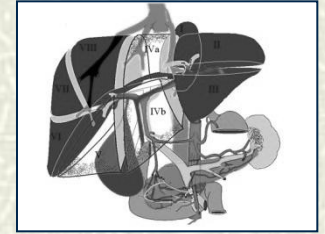
# Kazuistiky



Děti a AYA



# Nález 1

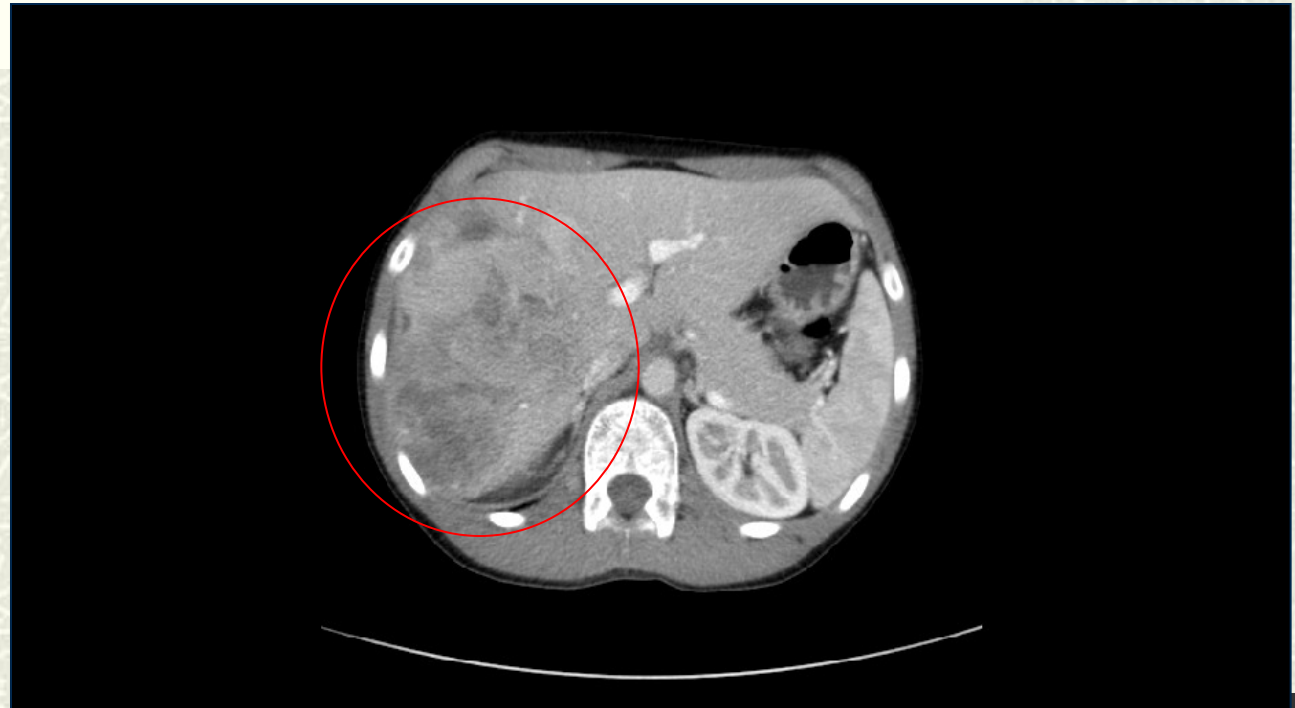


HCC trabekulární      pT3 N0 M0      PRETEXT III

15 letý hoch, žádné rizikové faktory v anamnéze a vyšetřeních

Typ operace: pravostranná rozšířená hemihepatektomie

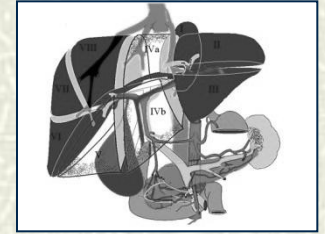
Stav: 1. kompletní remise





FAKULTNÍ  
NEMOCNICE  
BRNO

# Nález 2

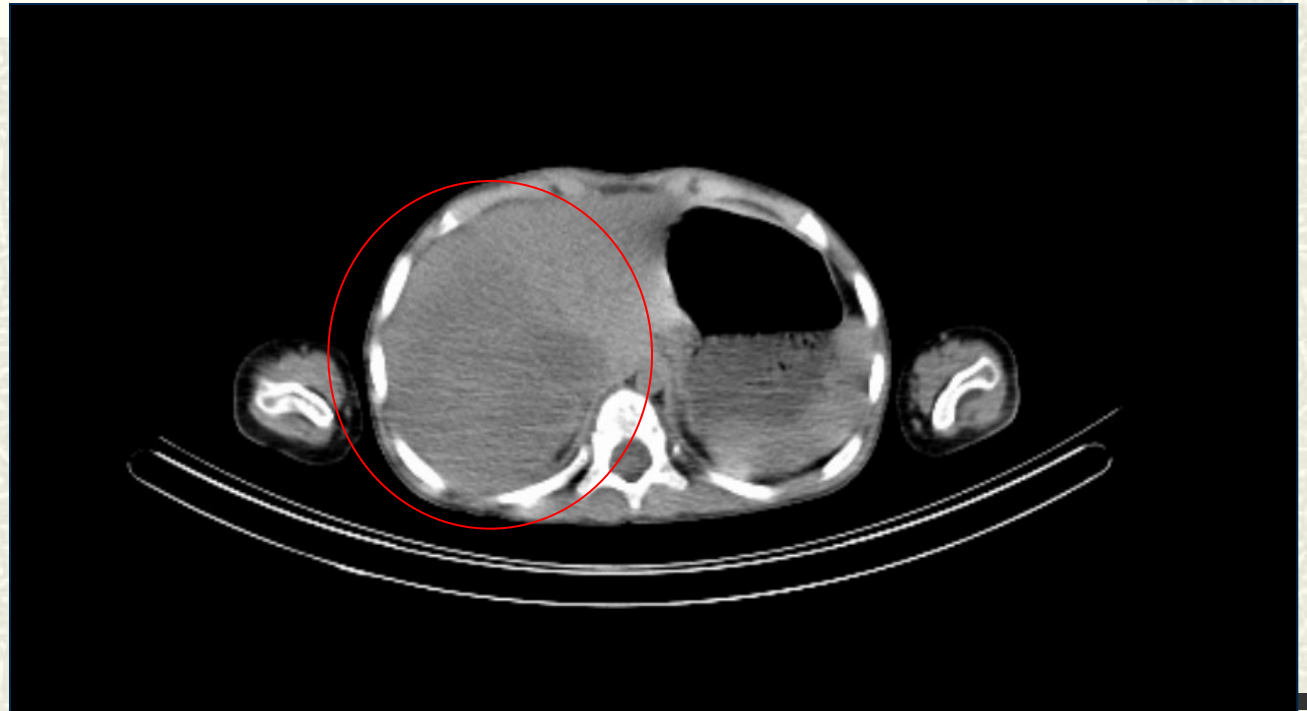


HCC špatně diferencovaný, PRETEXT III

3 letý chlapec, žádné rizikové faktory v anamnéze a vyšetřeních

Typ operace: rozšířená hemihepatektomie s venosní okluzí

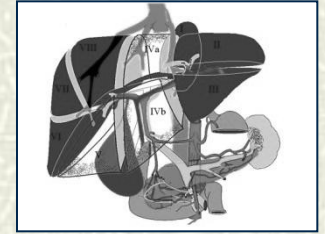
Stav: 1. kompletní remise





FAKULTNÍ  
NEMOCNICE  
BRNO

# Nález 3



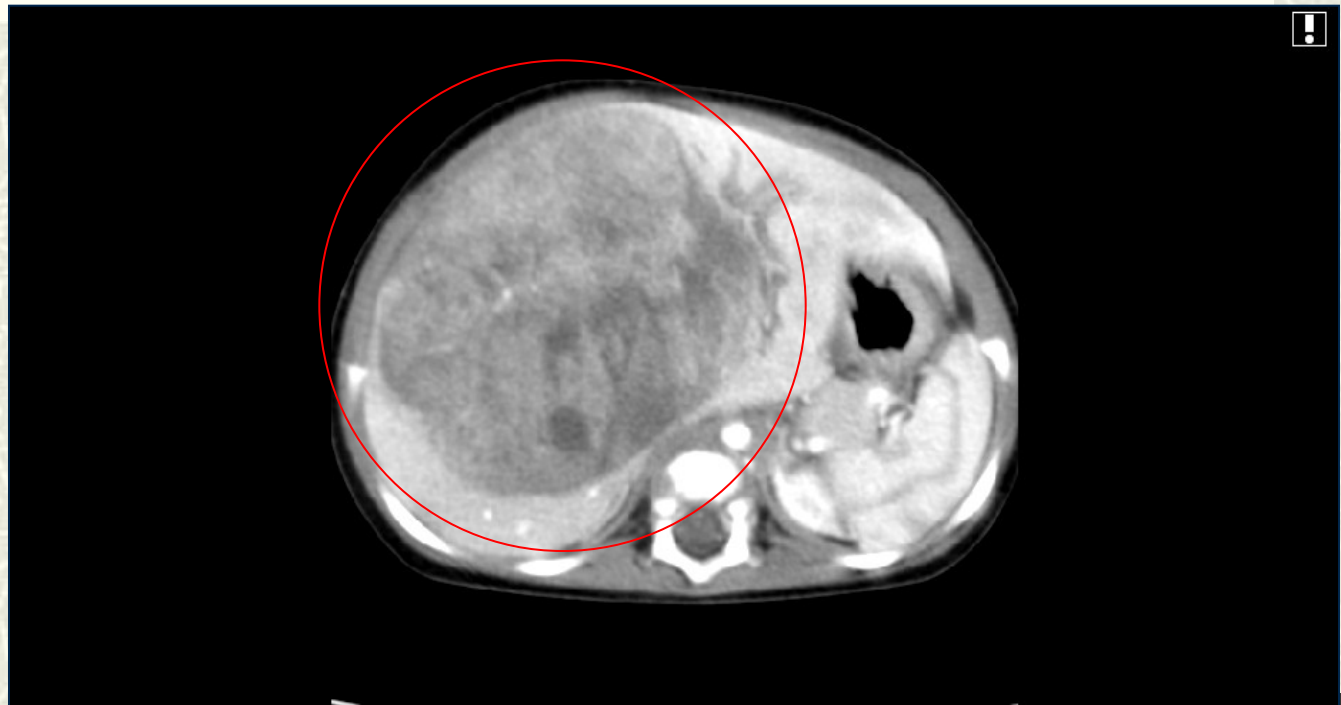
Hepatoblastom embryonální

PRETEX IV

8 měsíční chlapec

Typ operace: ortotopická transplantace jater Hamburg (otec)

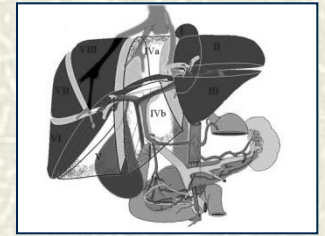
Stav: 1. kompletní remise





FAKULTNÍ  
NEMOCNICE  
BRNO

# Nález 4

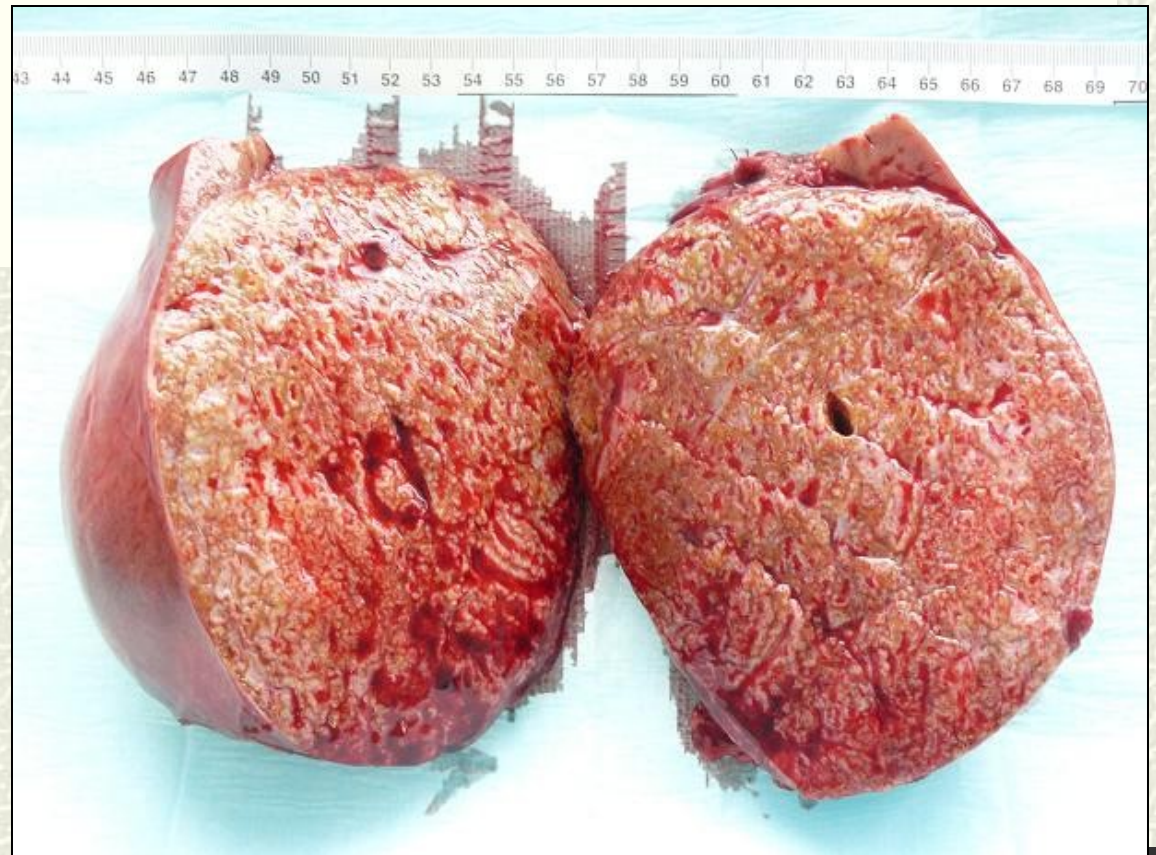

Mesenchymální hamartom

18 měsíční chlapec

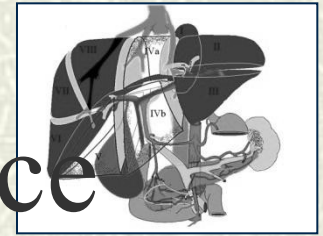
pravostranná hemihepatektomie

Stav. 1.kompletní remise

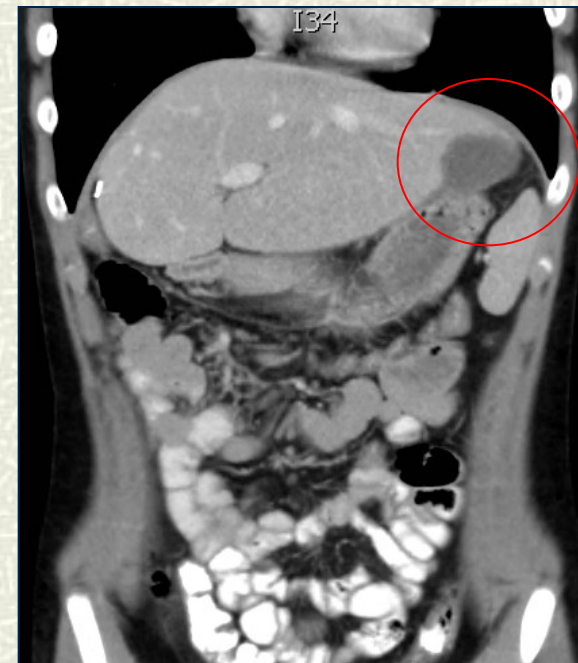
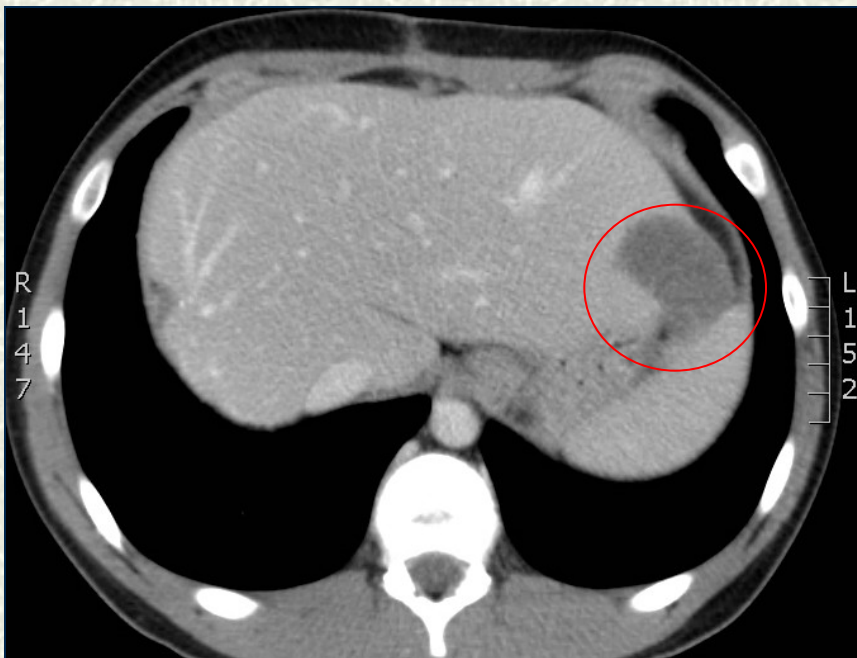




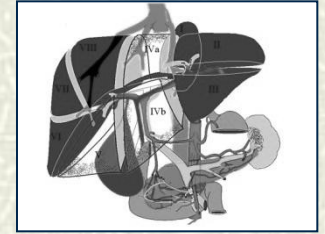
# Nález 5 – opakované resekce



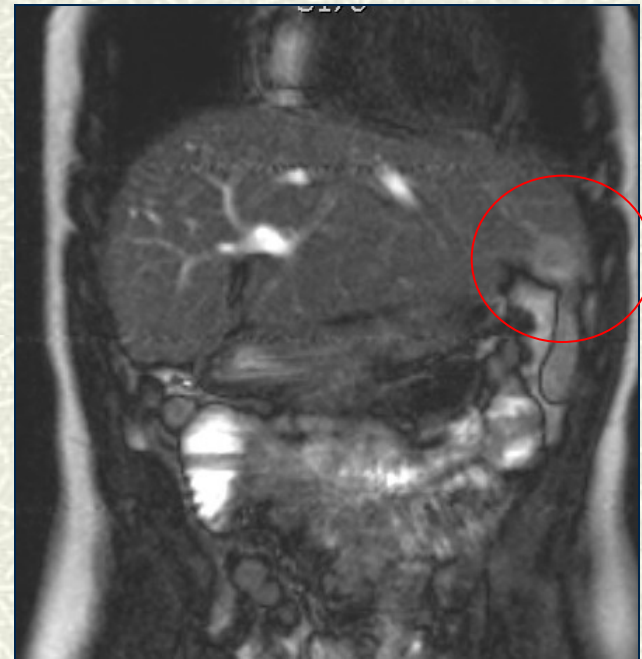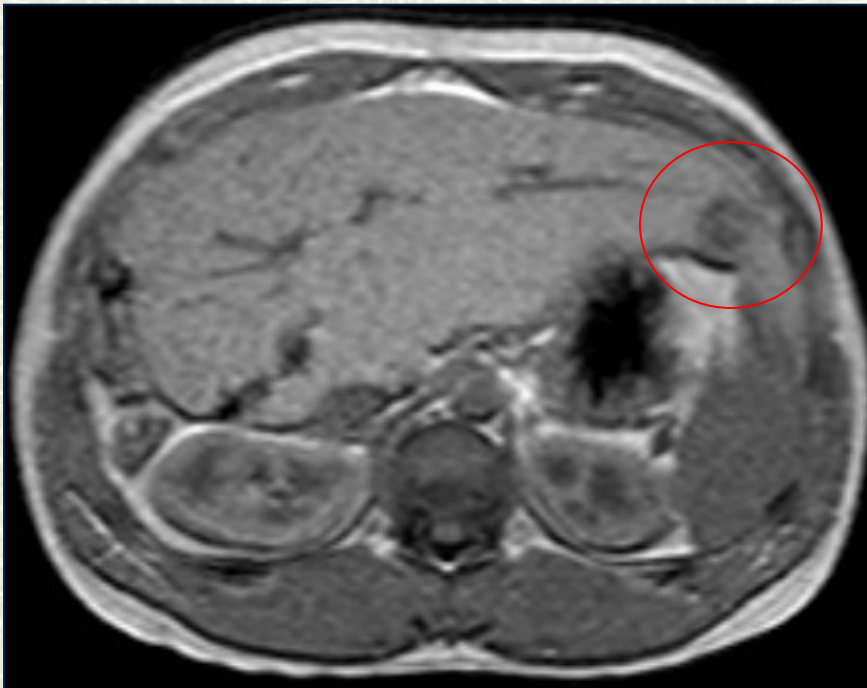
- 14 let – v r. 2009 bolesti břicha -> zjištěn TU zaujímajíc VII, VIII, V. segment a část IV. segmentu o průměru cca 9cm. Podezření na hepatoblastom (ale pozor věk...)  
Chirurgie I - pravostranná rozšířená hemihepatektomie – multilokulární HCC.
- 2/2011 susp. progrese (vzestup AFP) - progrese dle MRI v segmentu III. –  
Chirurgie II – segmentektomie III (chlapci zbyl s I a II a část s IV !!!)








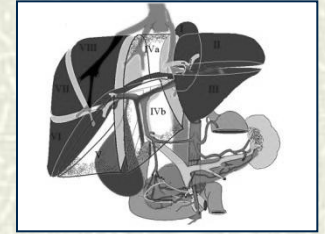
- 2013 – další recidíva - provedená extraanatomická reresekce (seg. II./III.)
- Další průběh bez komplikací.






FAKULTNÍ  
NEMOCNICE  
BRNO

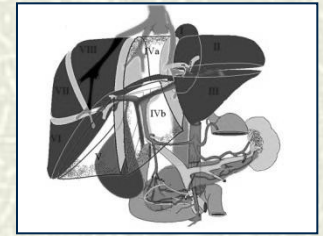
# Kazuistiky



CCC

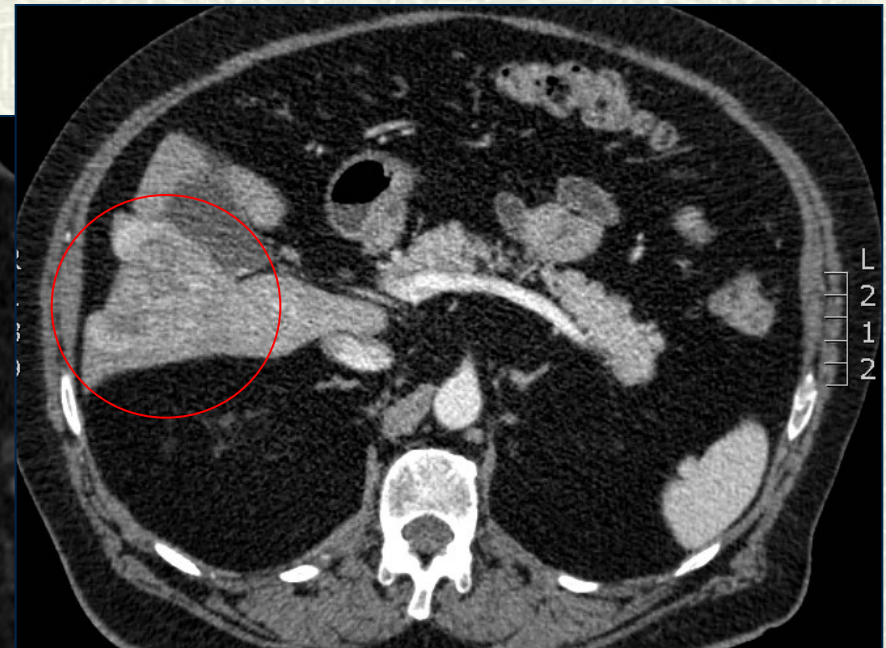
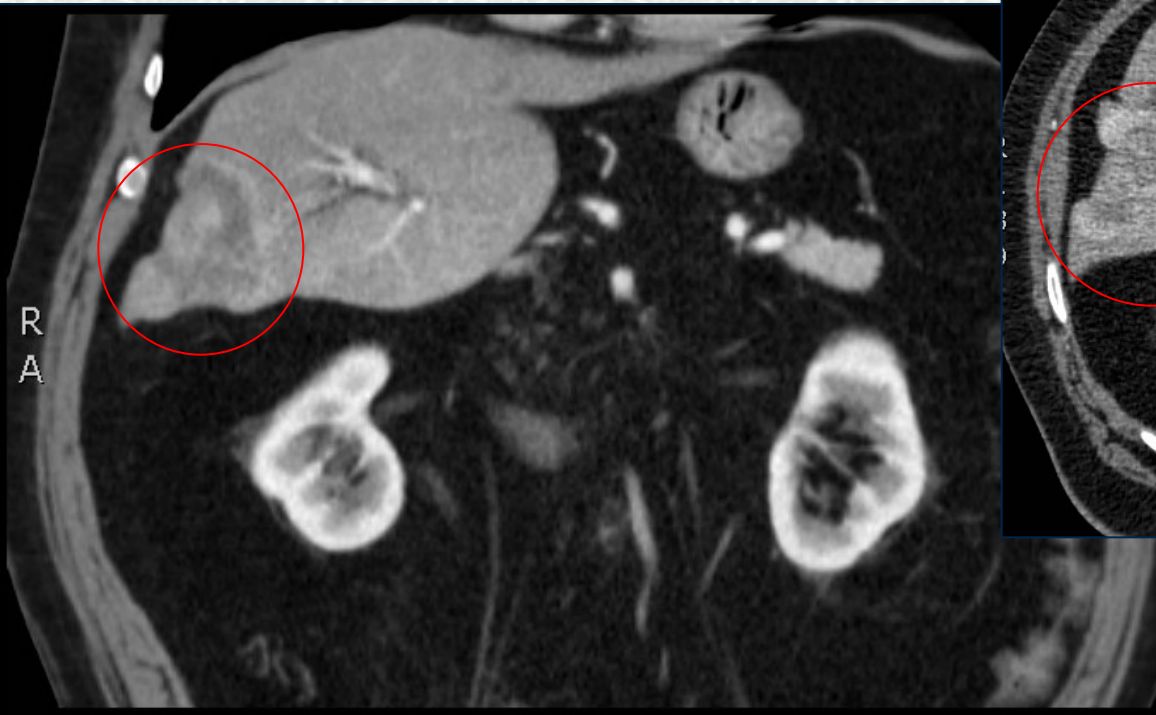

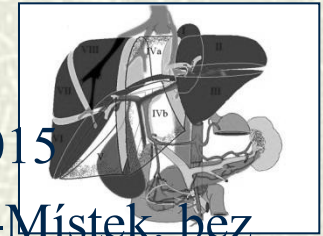
muž 1944



FAKULTNÍ  
NEMOCNICE  
BRNO

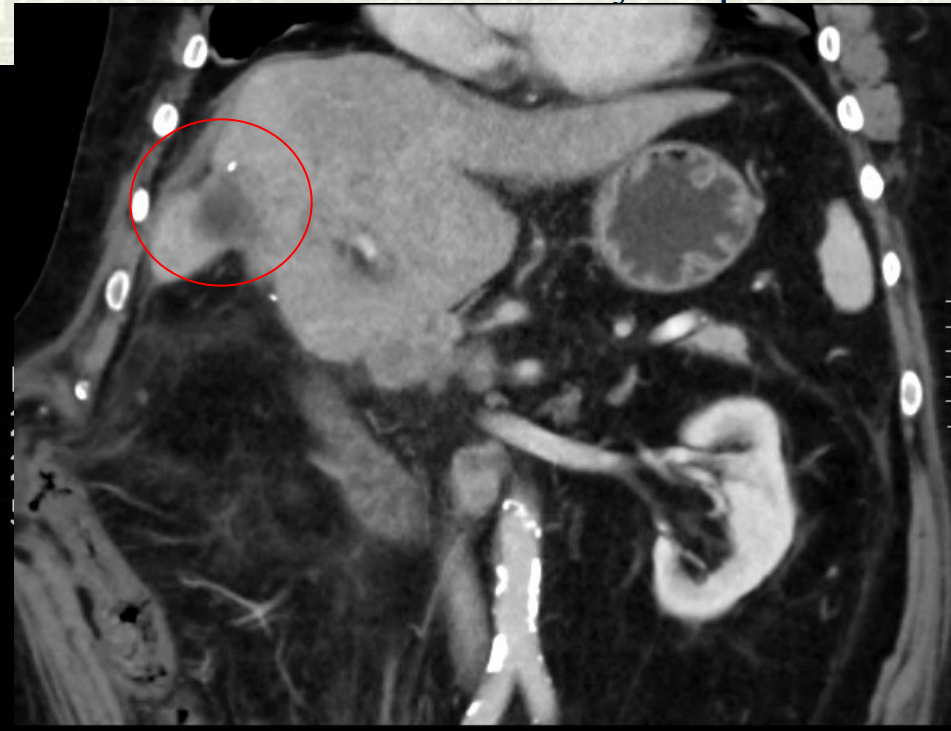
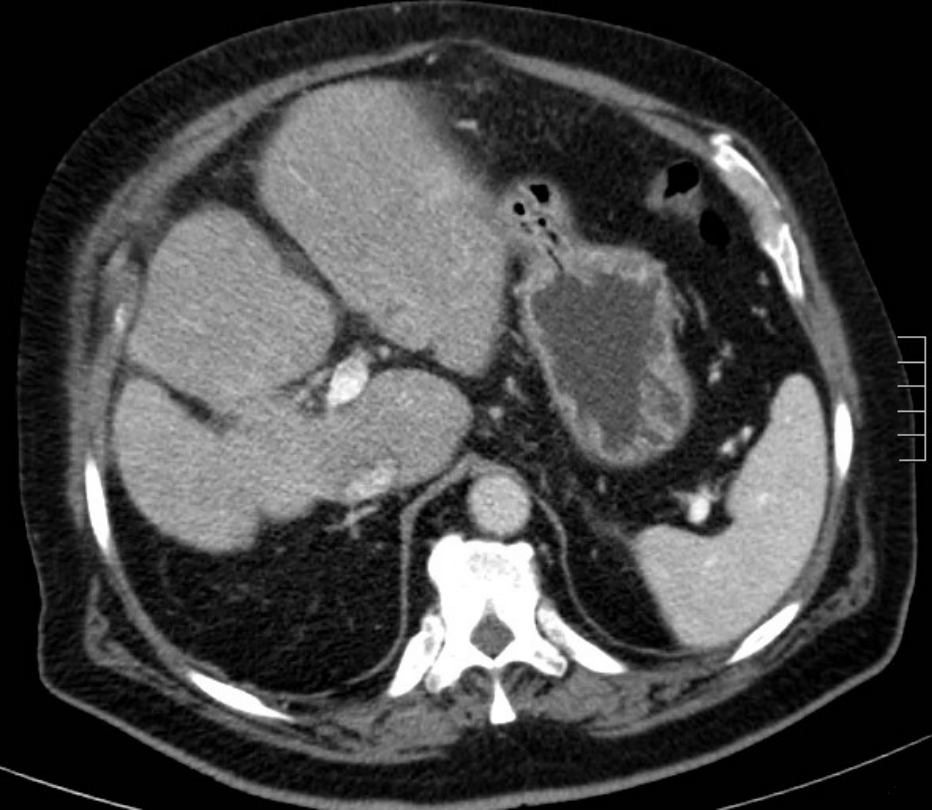11/2011 diagnostikován cholangioCa jater S5, S6  
provedena bisegmentektomie SV/VI s atypickou resekcí SIVb + CHCE.  
Histologicky: Cholangiocelulární karcinom, bez známek angioinvaze.  
Tumor nezasahuje do resekčních okrajů.





- Susp. recidiva cholangiogenního ca se susp. meta jater 3/2015  
provedeno ERCP cestou gastroenter. klikiky Nem. Frýdek-Místek, bez  
odběr histologie

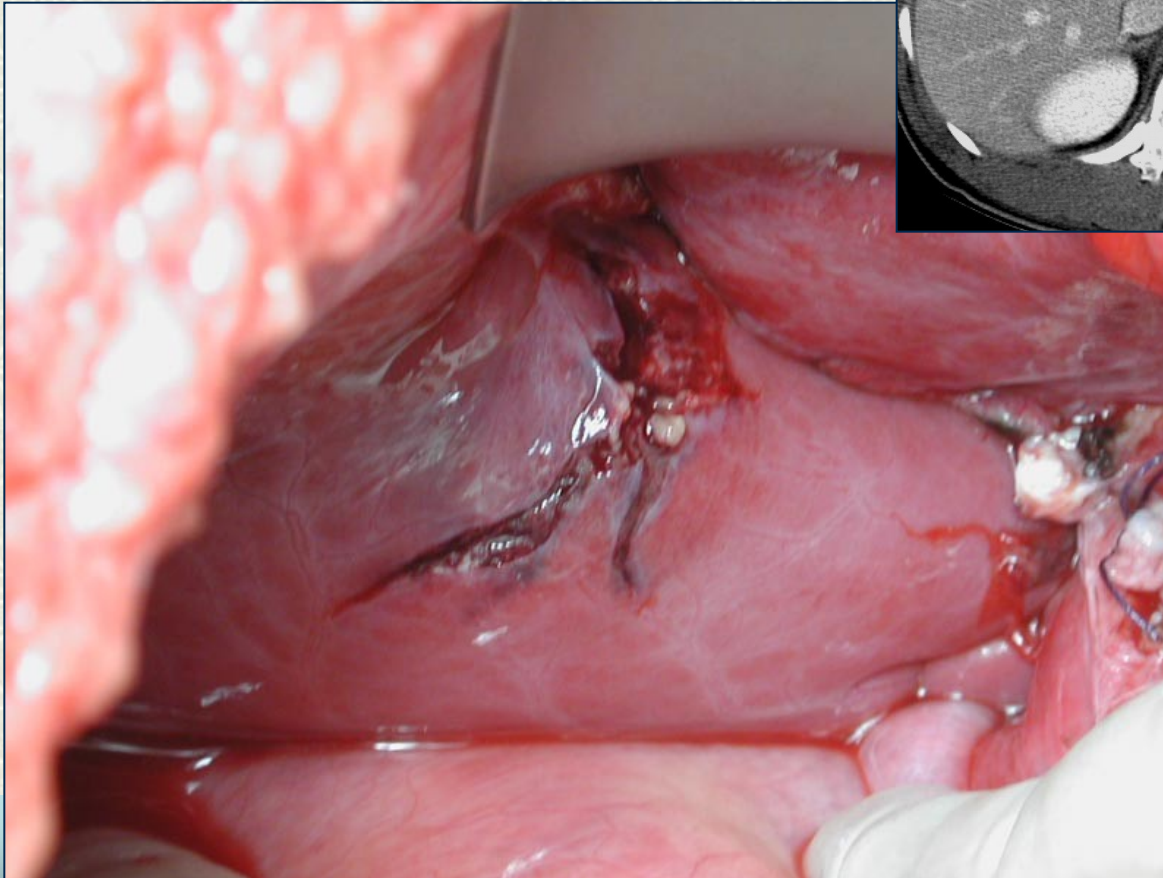
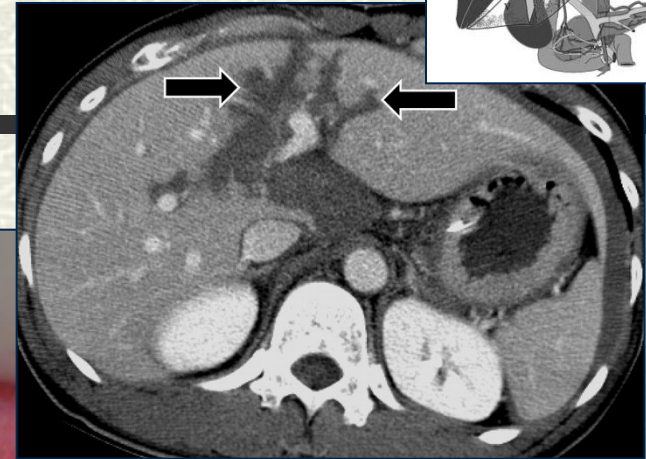
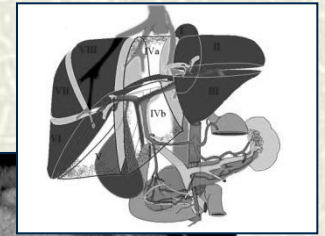
dle CT břicha ve FNB dilatace intrahepatických žlučových cest, susp.  
infiltrát v pravém laloku, patologická lymfadenopatie v horním  
retroperitoneu a pod hilem jaterním. Dle OIK – indikace brachyterapie v  
místě bydlíště.





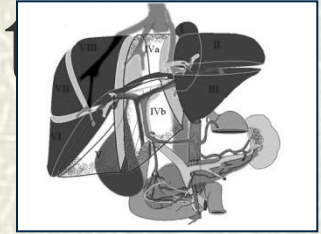
# Poranění jater

FAKULTNÍ  
NEMOCNICE  
BRNO





# Trauma jater- často součástí polytraumatu

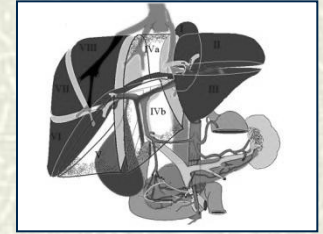


- Celková reakce organismu na trauma - šok
- Univerzální reakce typu MOSF
- Vysoké riziko úmrtí sama o sobě i kdyby ihned zmizela všechna postižení
- Operace = další zátěž

- Hypotermie  $<32\text{ C}$
- Koagulopatie (z hypotermie, MOSF)
- Acidóza z poruchy mikrocirkulace  $\text{pH} < 7,2$
- Oběhová nestabilita



# Základní požadavek



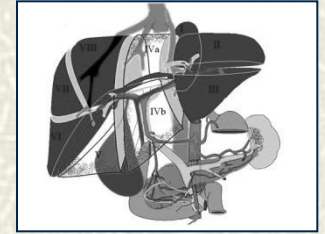
- # Stabilizace pacienta
- # Minimalizovat následné poškození
- # Proto v následném pořadí za kontinuální léčby MOSF::

- Zástava krváčení
- Zábřana kontaminace – rozvoje sepse
- Nutriční intervence
- Rehabilitace
- Definitivní ošetření



FAKULTNÍ  
NEMOCNICE  
BRNO

# Komplexní péče



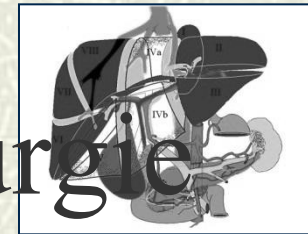

## # Taumatolog

- koordinace a načasování léčby
- další odbornosti – břišní, hrudní, cévní, neuro - chirurg

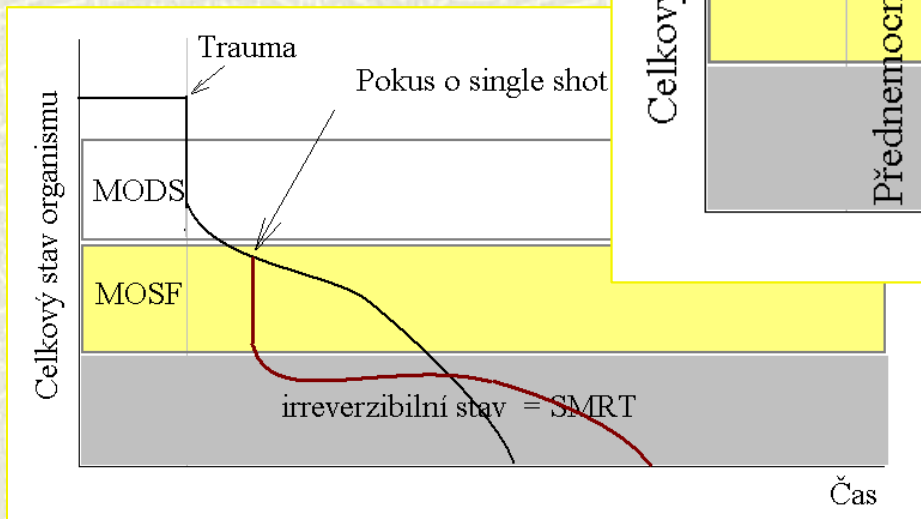
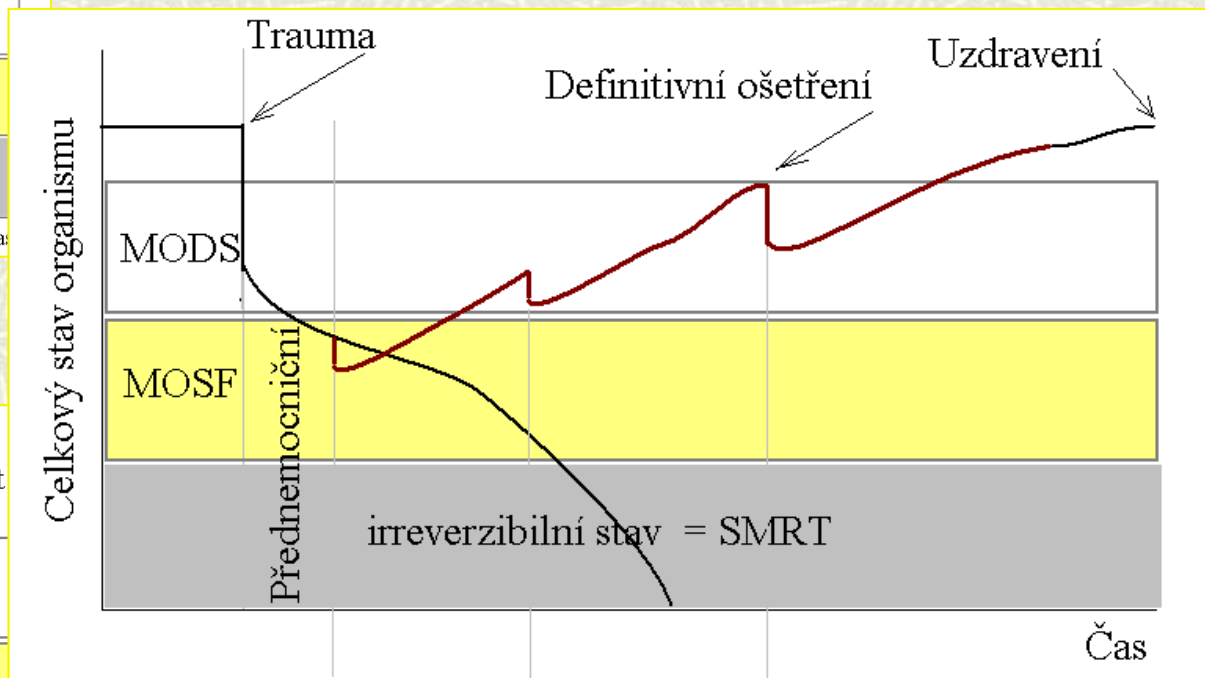

## ■ Intenzivista


- Goal directed léčba traumatické nemoci



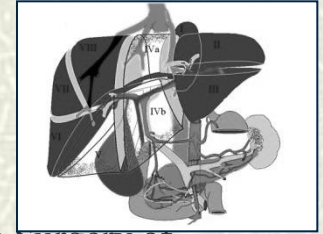


# Průběh nemoci a vliv chirurgie






# Klasifikace AAST



American Association for the Surgery of

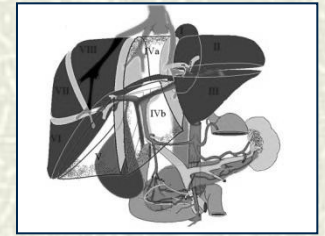
Trauma

<b>Grade I</b>	Hematom: subkapsulární do 10% povrchu
	Lacerace: kapsulární trhлина méně než 1 cm hluboká
<b>Grade II</b>	Hematom: subkapsulární do 10-50% povrchu, intraparenchymatózní <10 cm
	Lacerace: 1-3 cm hluboká, < 10 cm dlouhá
<b>Grade III</b>	Hematom: subkapsulární > 50% povrchu nebo expandující Ruptura subkapsulárního nebo intraparenchymatózního hematomu Intraparenchymatózní hematom > 10 cm nebo expandující
	Lacerace: hlubší než 3 cm
<b>Grade IV</b>	Lacerace: postihující 25-75% laloku jater
<b>Grade V</b>	Lacerace: postižení více jak 75% laloku jater
	Cévní: postižení jaterních žil nebo vena cava retrohepaticky
<b>Grade VI</b>	Cévní: avulze jater



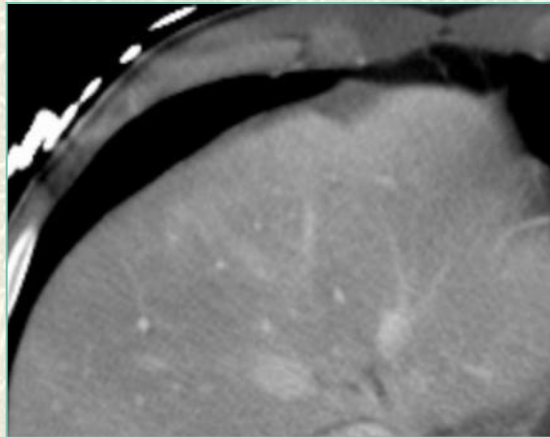
grade

II.

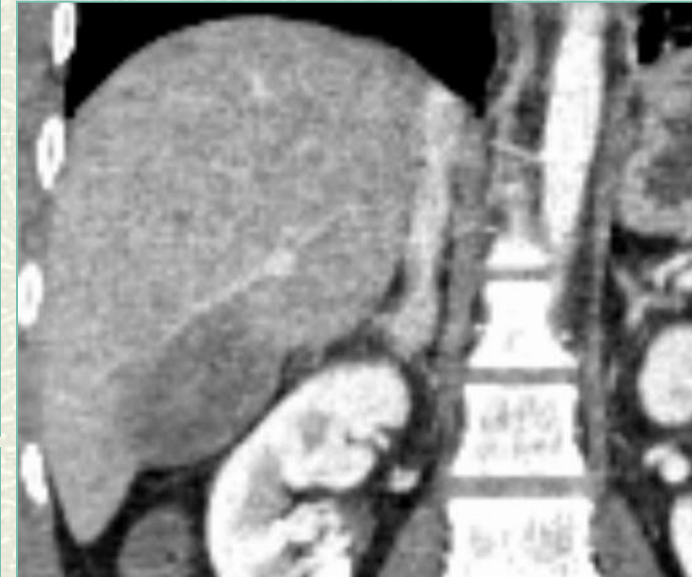
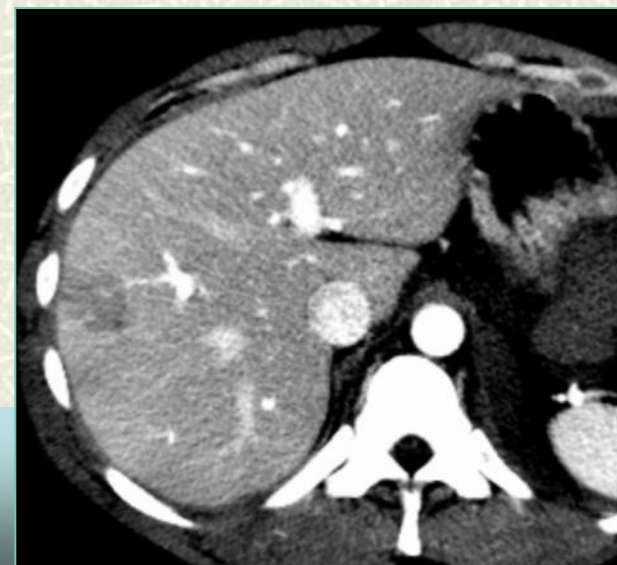
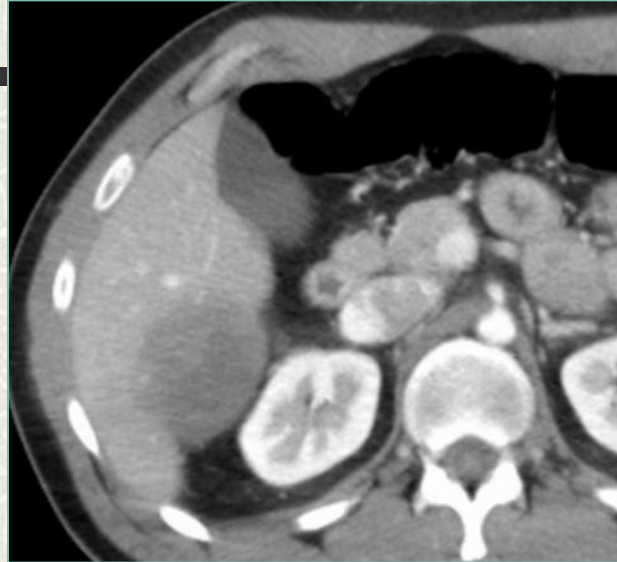grade

I.



subkapsulární  
hematom do 10%



subkapsulární hematom 10-50%

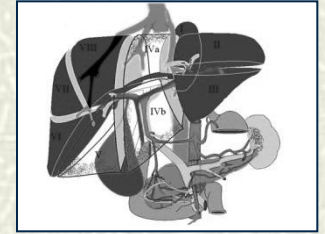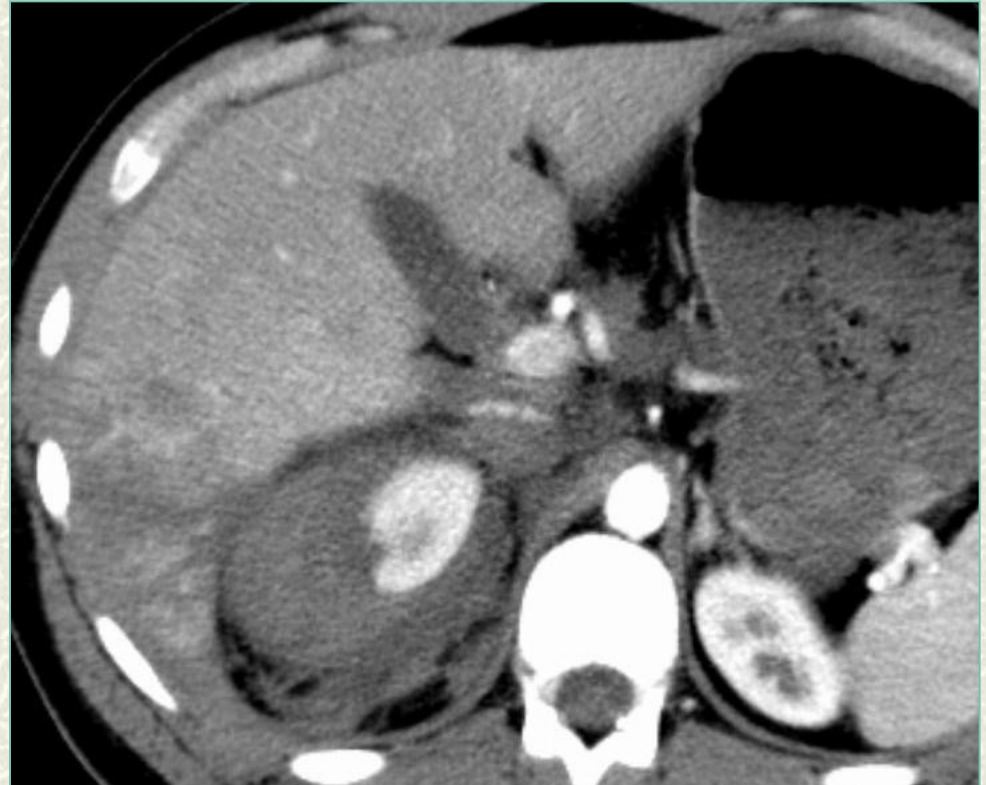
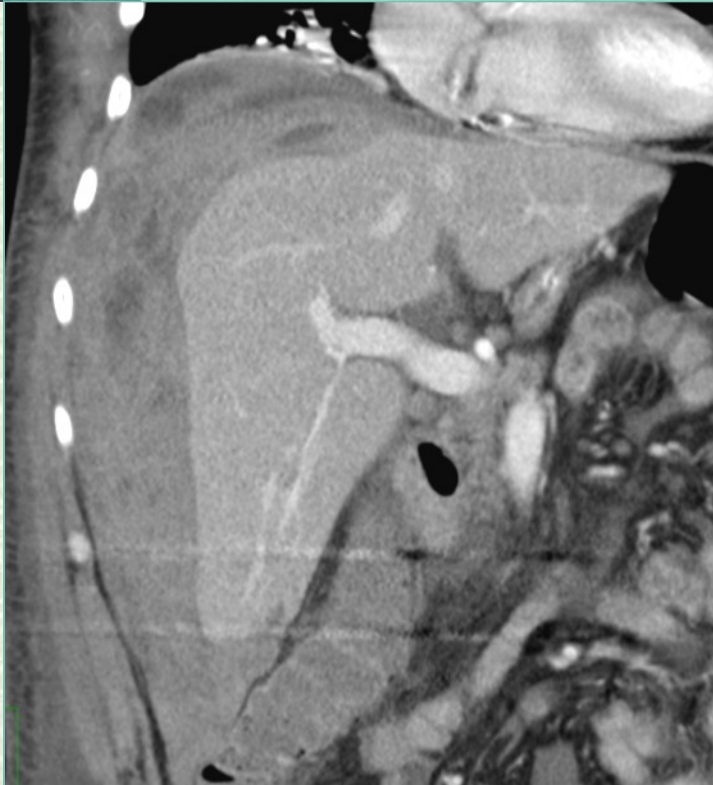intraparenchymový hematom do 10cm



grade

III.

FAKULTNÍ  
NEMOCNICE  
BRNO

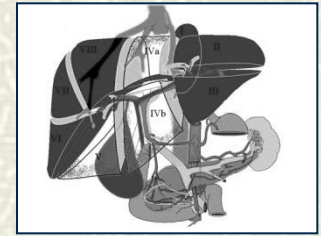


hematom >50% povrchu

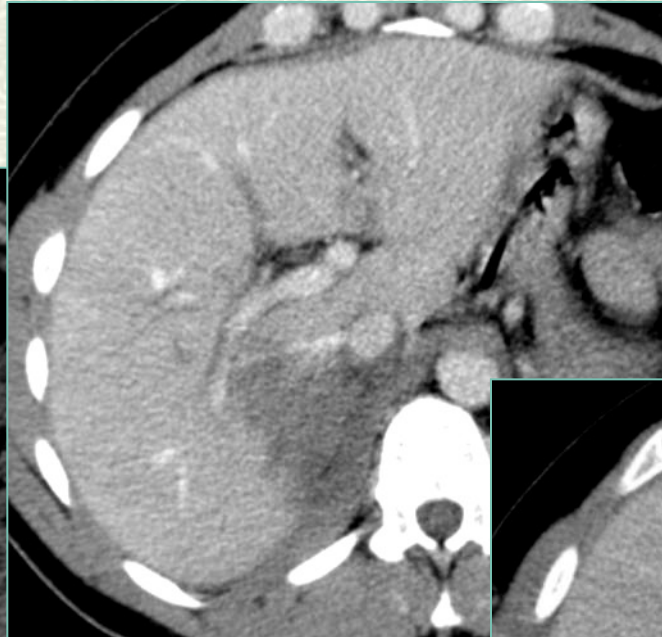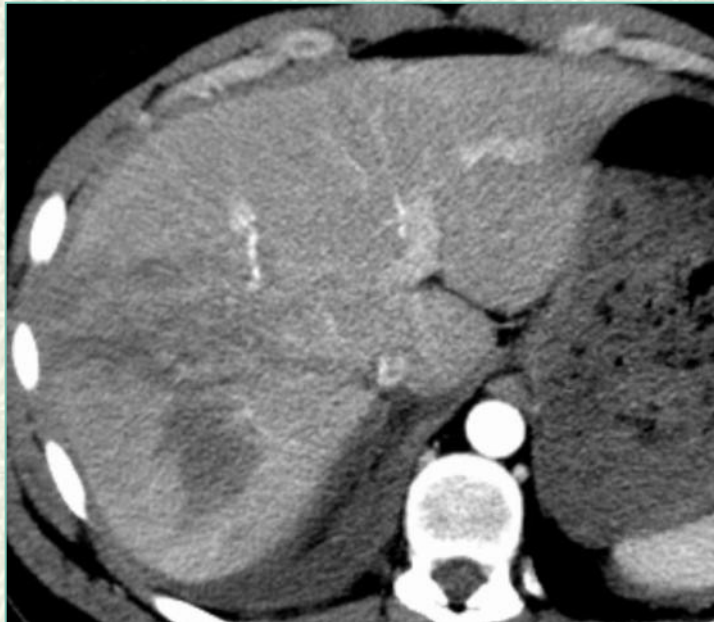lacerace hlubší než 3cm



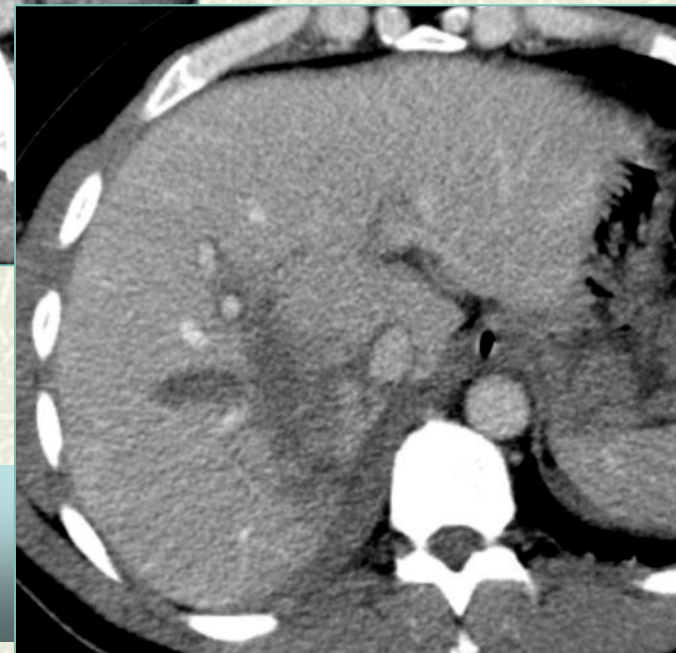
grade  
V.




grade  
IV.



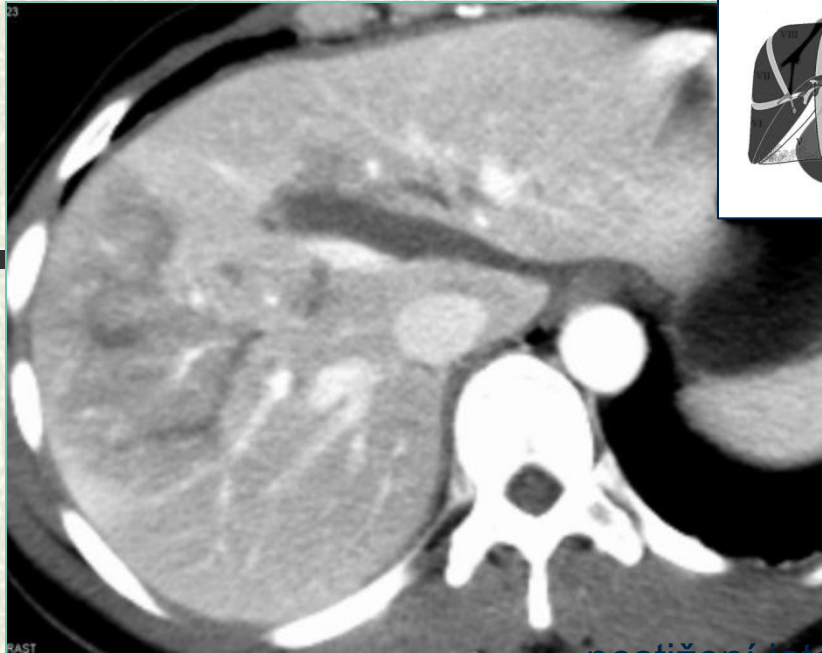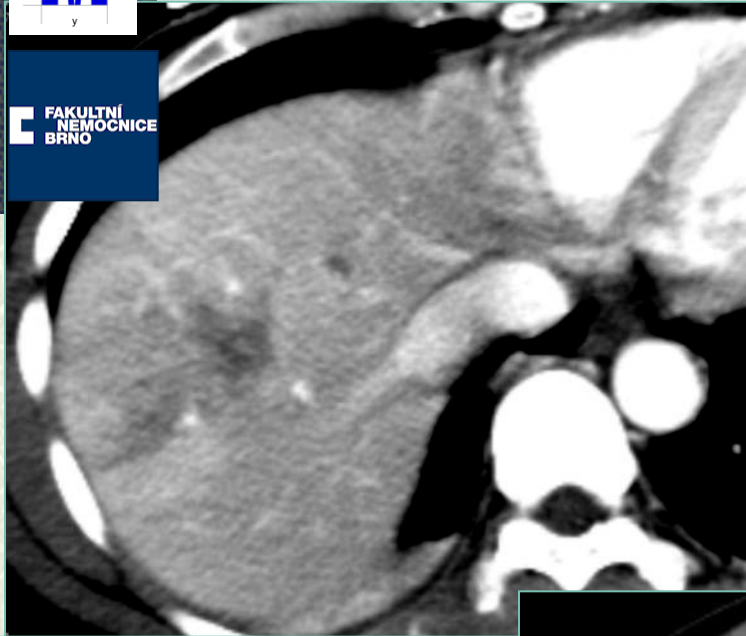
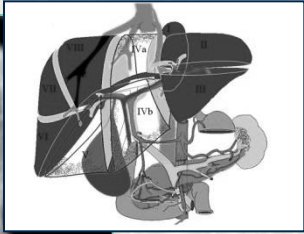
postižení jaterních žil  
nebo VCI retrohepaticky



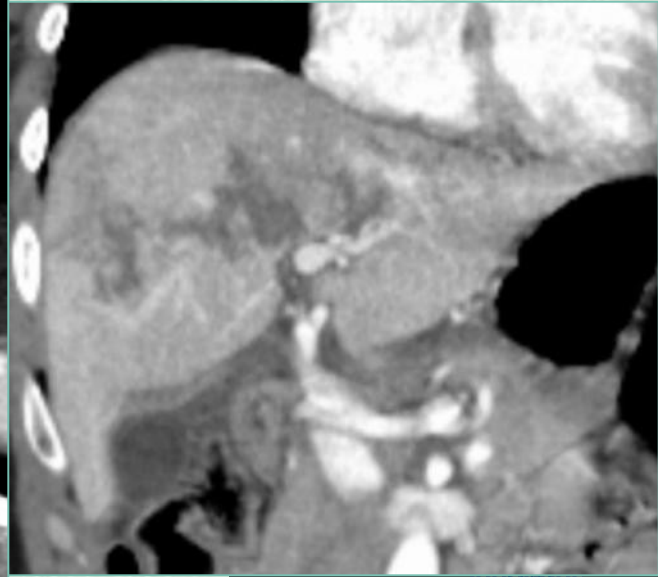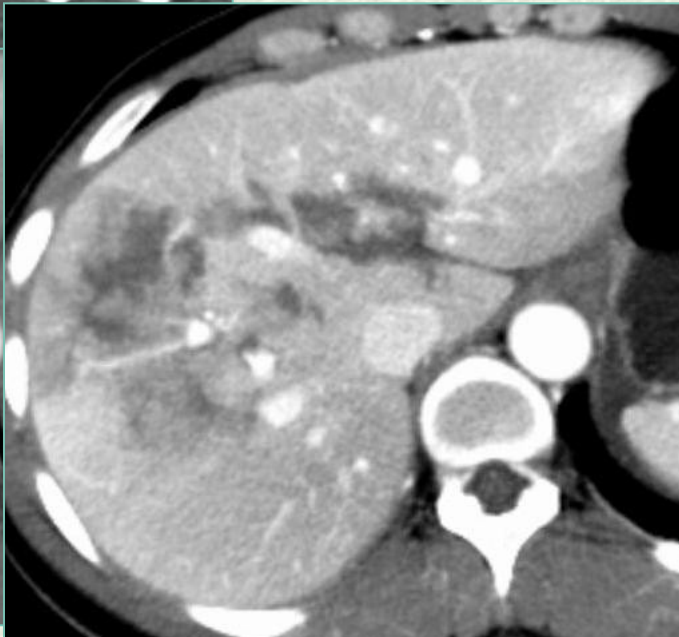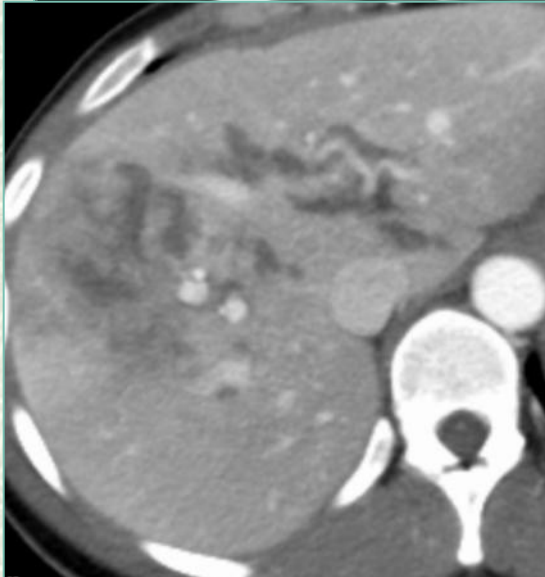
lacerace postihující 50-  
75% laloku



grade  
V.

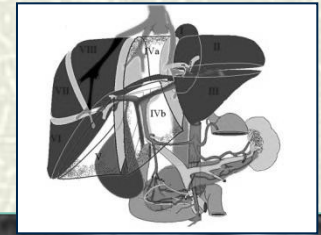


postižení jaterních žil  
nebo VCI retrohepaticky

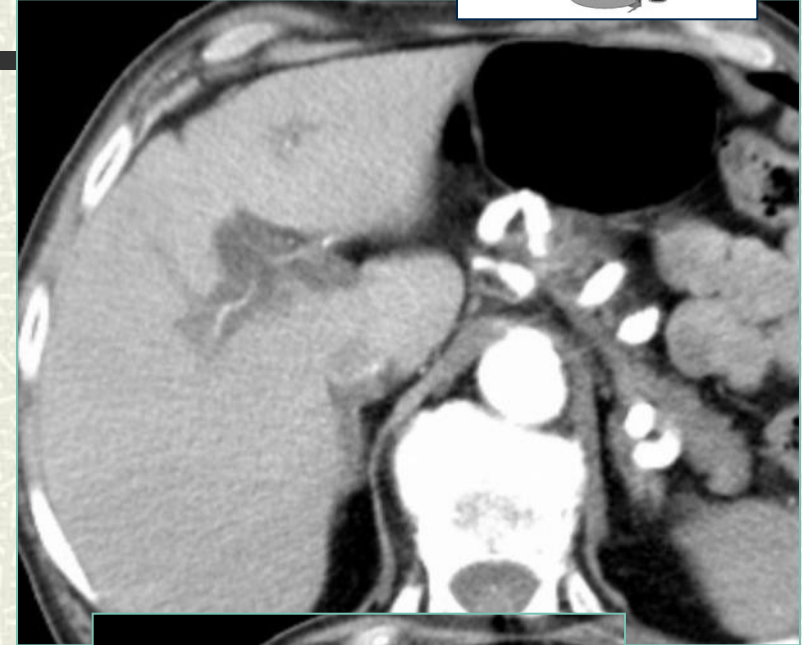
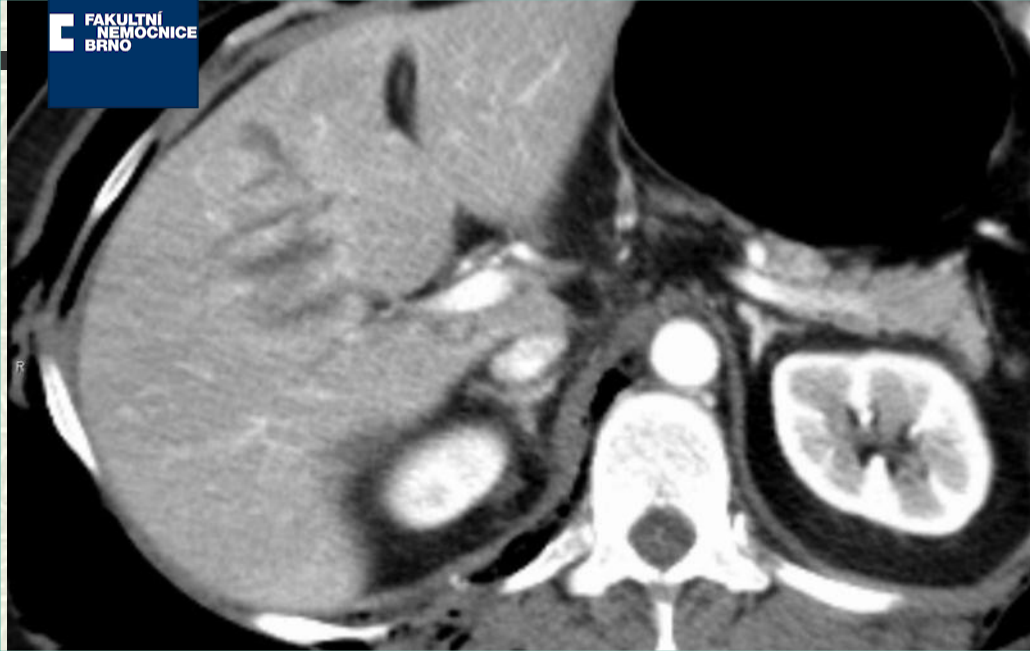


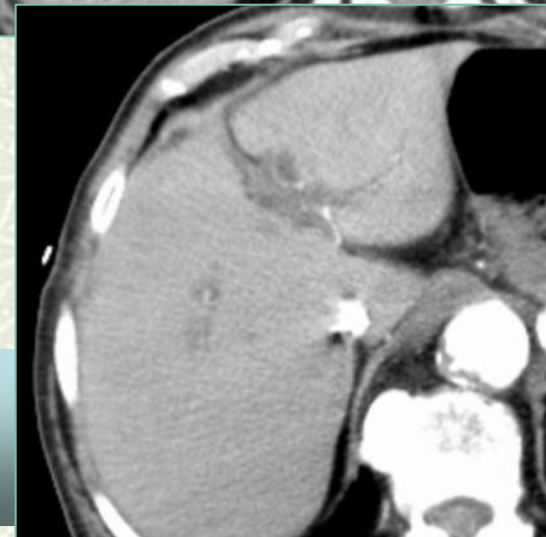# “Bear claw” lacerations – obraz medvědích drápů



FAKULTNÍ  
NEMOCNICE  
BRNO

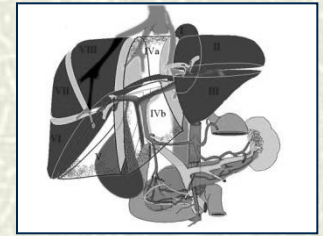


Trhliny jdoucí k porta hepatis většinou  
spojeny s lézí žlučovodů !





# Epidemiologie

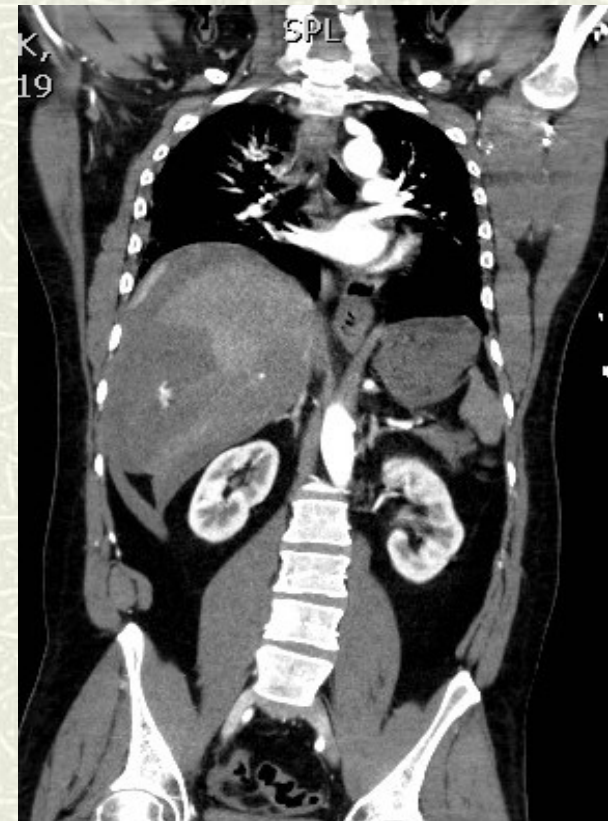

## # Tupá poranění (96 %)

- V Evropě převažují  $\frac{3}{4}$ - $\frac{4}{5}$  – autonehody, pády z výšek
- Spíše konzervativní postup

## # Penetrující poranění (4 %)

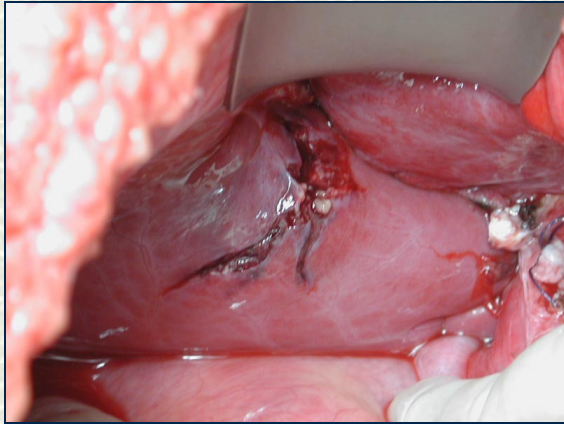
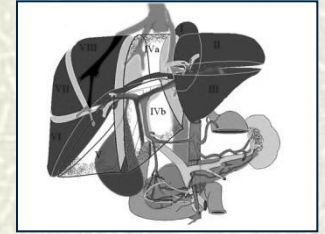
- V Severní Americe převažují asi  $\frac{3}{4}$  - střelná a bodná poranění
- Vždy chirurgické revize – sdružená poranění ostatních orgánů.







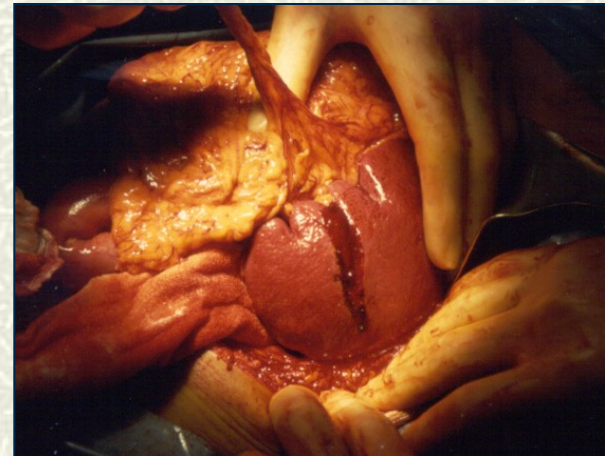
# Rozdíly – játra vs. slezina?




- Slezina
  - Rychlé exsanguinační krvácení
  - Zbytný orgán

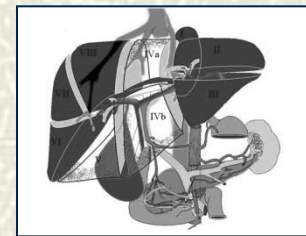
## ■ Játra

- Krvácení pomalé
- Životně důležitý orgán
- Ve 45% + slezina (15 % FNB)





# Vysokoenergetické vs. Nízkoenergetické trauma



## # High-energy

# Nehody nad 30km/h

# Pády z výšek nad 3m

# Střelné poranění


## ■ Low energy

■ Stp. KPR, rvačky

■ Pády z malých výšek

■ Bodná poranění

# Při přijetí i při primární operaci  
nepredikovatelný skutečný rozsah  
postižení,

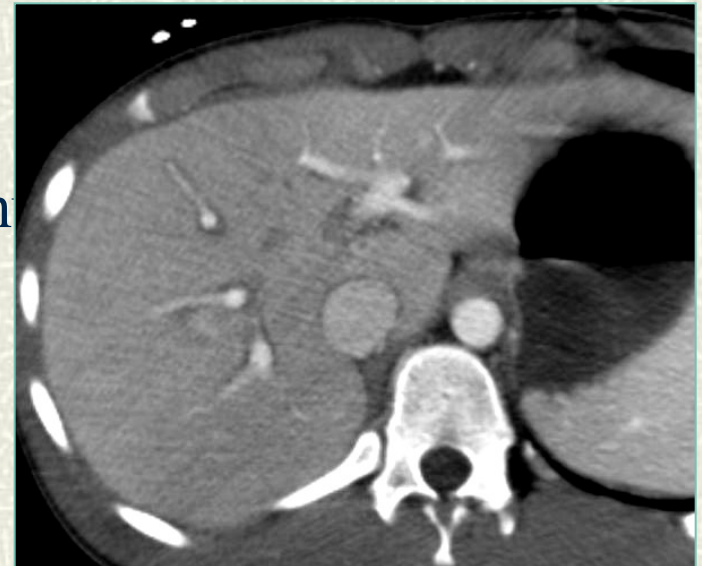



# High energy trauma

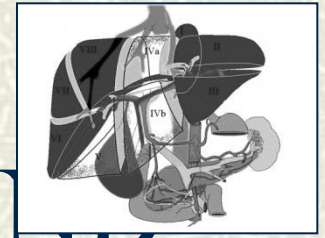


- Nemá smysl zachovávat poraněnou slezinu
- U jater lze očekávat poranění struktur portální triády
  - Krvácení vyžadující intervenci
  - Pozdní komplikace typu biliom
  - Periportal tracking





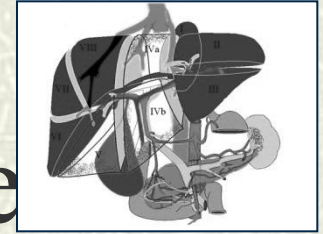
# Prediktory selhání konzervativního postupu FLD



	HE	LE
• # HE / LE Trauma	67,5 %	32,5 %
• # Operace	4,5 %	2,6 %
	nad 1cm	pod 1cm
■ Hemoperit. 1cm	30,0 %	70,0 %
■ Operace	83,0 %	7,0 %
	ANO	NE
■ Nestabilita	30,0 %	70,0 %
■ Operace	83,0 %	7,0 %

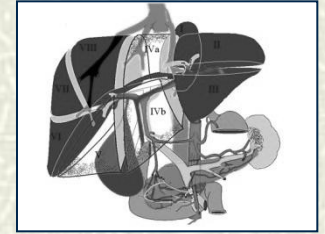


# Jaterní poranění - chirurgie

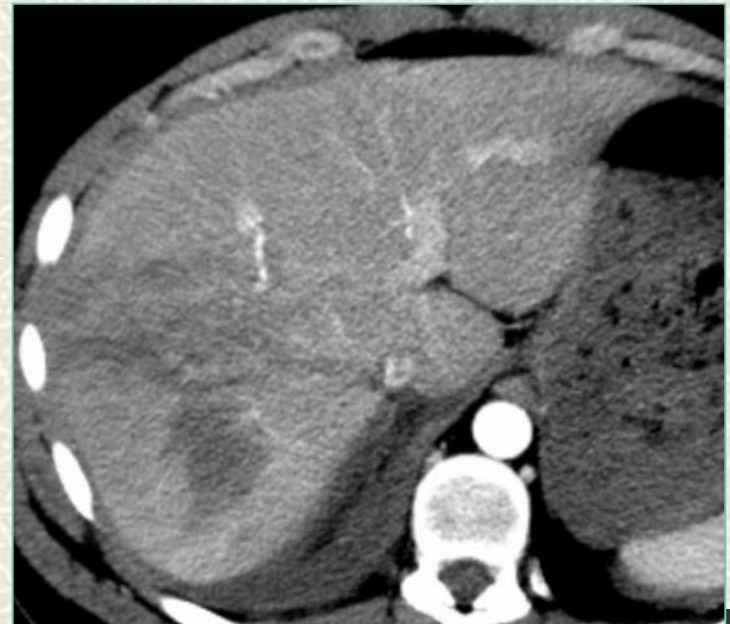
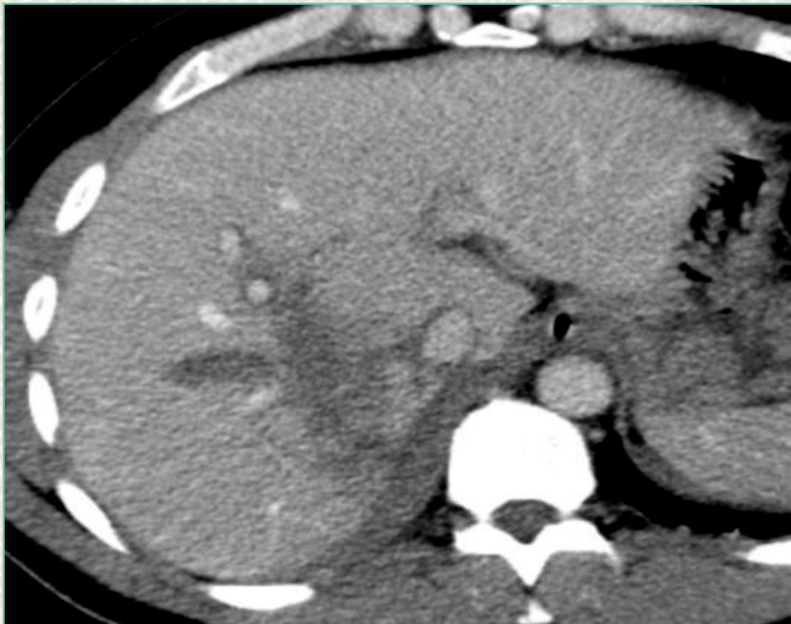
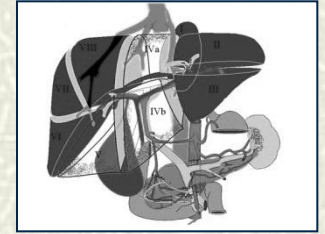
- ⌘ Indikace k chirurgické revizi u tupých poranění jsou stále vzácnější
- ⌘ Rozvoj endovaskulárních metod
- ⌘ Rozvoj intenzivní péče
- ⌘ Dostupnost CT
- ⌘ Charakter krváčení je jiný než u sleziny, často hlavně jaterní žíly-parenchym

(Zargar, Laal 2010)

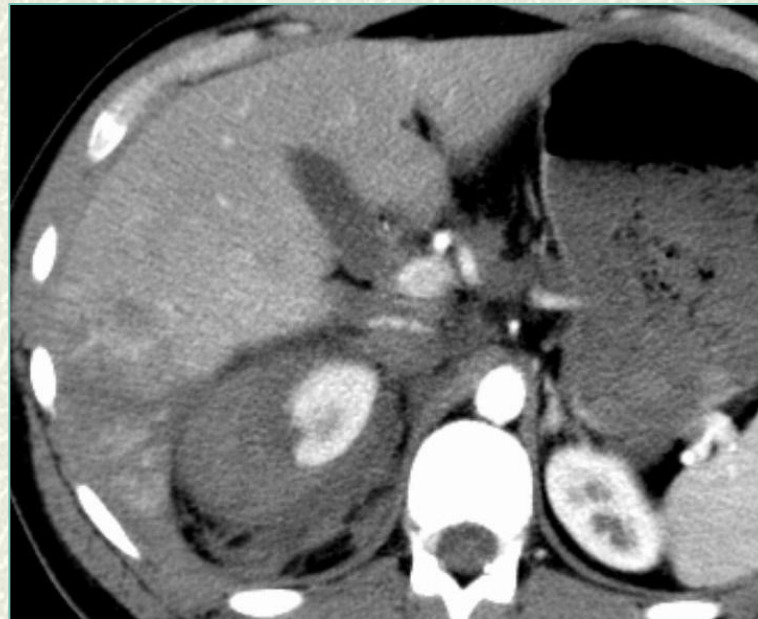
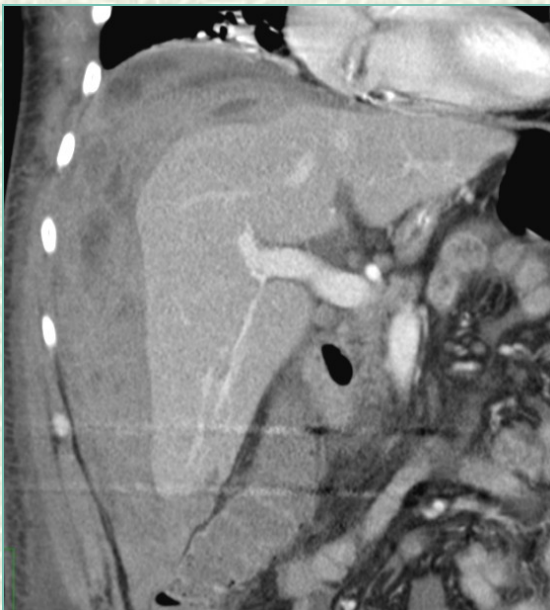
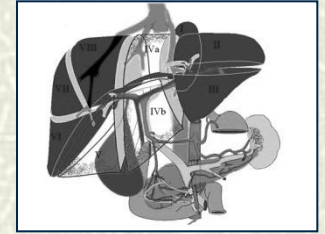
#Až 86% krvácení přestalo do doby revize krvácet





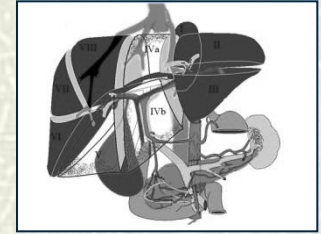
#Až 68% operací nemělo terapeutický efekt (FNB 67 %)





#Dnes přes 80% dospělých a 97% dětských pacientů je řešeno konzervativně






# Konzervativní postup

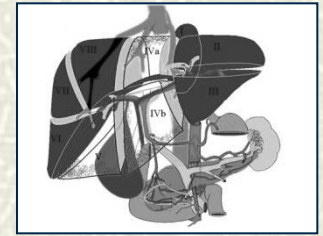
- # Podmínkou pro konzervativní postup **bez ohledu na velikost hemoperitonea:**
- # monitorace na JIP a
- # **okamžitá** dostupnost CT a stabilizovaný pacient
- # **Klíčové postavení ošetrovatelské péče**

(Parks RW et al. 1999, Coughlin P.A. et al. 2004, Zargar, Laal 2010  
Sherlock DJ and Bismuth H1991, Oschner MG et al. 1993)



FAKULTNÍ  
NEMOCNICE  
BRNO

# Indikace k operaci



## Akutní

Nestabilizovatelný  
pacient

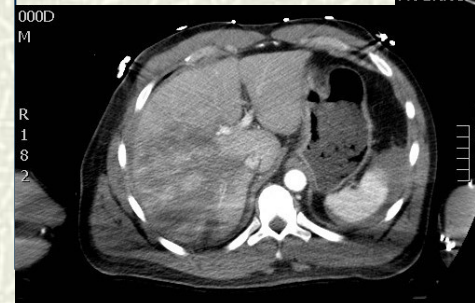
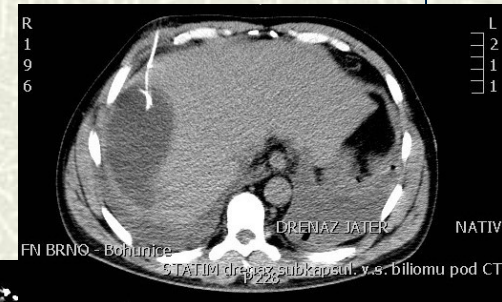Potřeba  $> 4$  TU EM  
/24h k udržení stability  
– zvážení CTAG a  
embolizace

Penetrující poranění

## Odložené

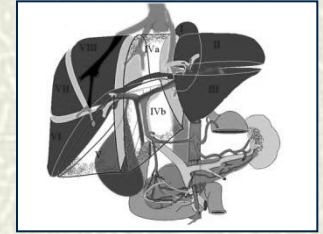
Perkutánně  
neřešitelný:

Biliom  
Abscess






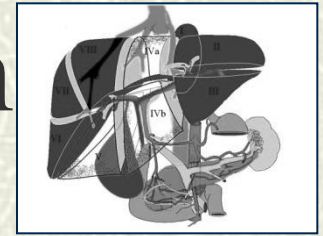
# Komplexní péče



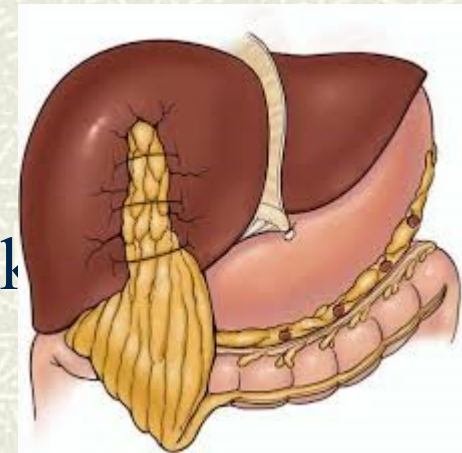
- Co nejnižší CVT při oběhové stabilitě pacienta – sníží krvácení z jaterních žil
- Snížení přetlaku v portální žíle – betablokry, Remestyp
- Endovaskulární techniky – selektivní embolizace při arteriálním/ portálním krvácení
- Hemostyptika, substituce koag faktorů dle aktuálních laboratoří

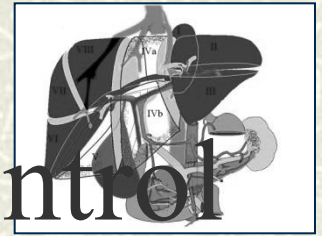


# Možnosti při chirurgickém řešení



- # Šetrná revize fissur s cíleným ošetřením žlučovodů a cév
- # Manuální komprese, případně sutura fissur
- # Omentoplastika – packing části jater omentem ?
- # Resekce poraněné části jater – jen u stabilního pacienta
- # Habib sealer (ošetření okrajů fissur RFA)
- # Tachosil nebo jiná lokální hemostyptika jako pomocná metoda





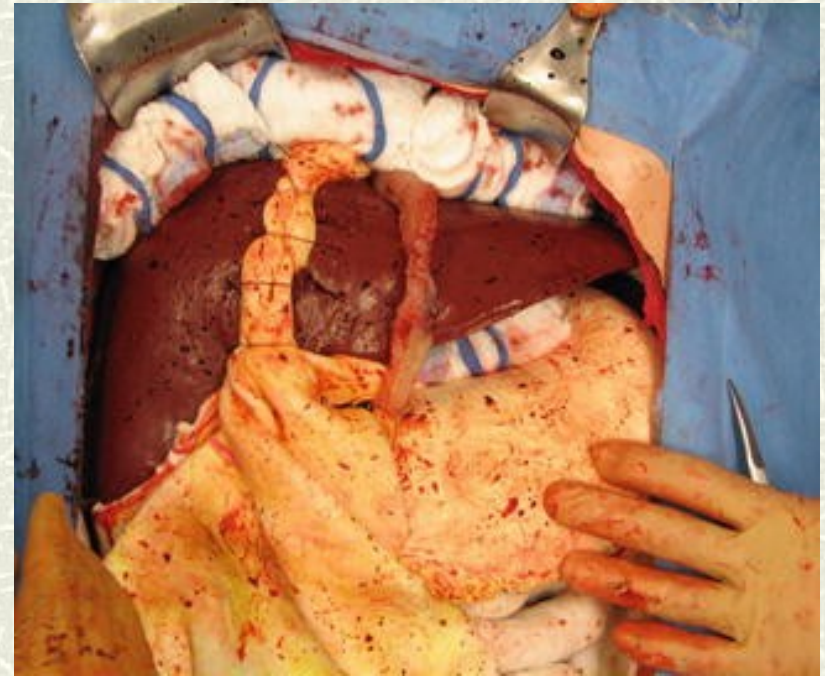
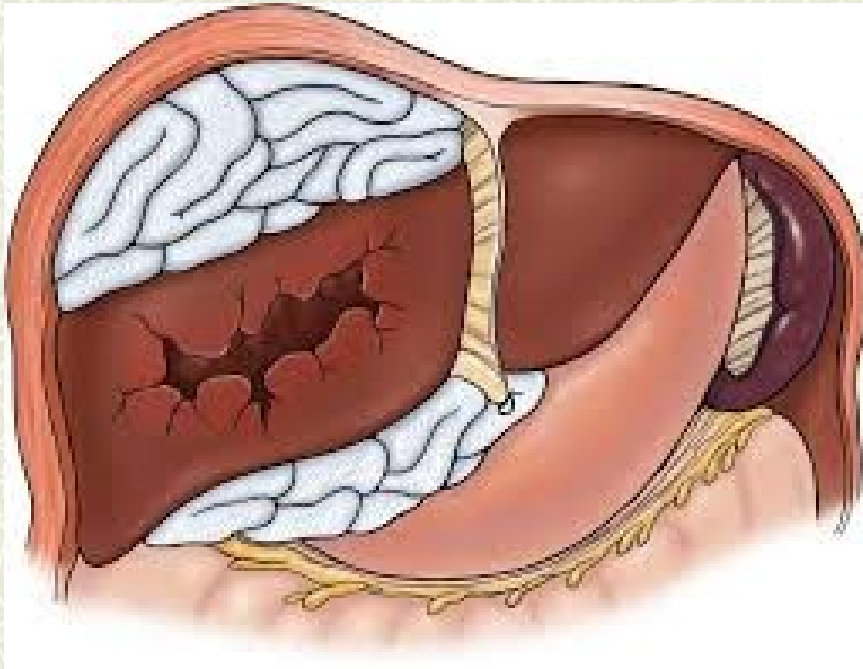
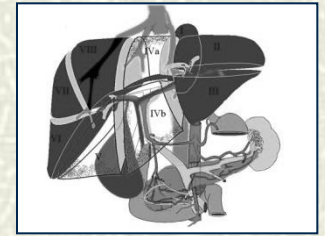
# Liver packing – damage control

- nutné uvolnění pravého lig. triangulare – mobilizace jater
- proti bránici prakticky nelze tamponovat
- antero-posteriorní komprese + hepaorenální prostor
- cave ischemie jater – časný second look (v řádu hodin !) s detamponádou
- + CHCE
- Po tamponádě vždy ihned po stabilizaci CTAG + endovaskulární řešení, pokud je možné (arteria hepatica není možné utampónovat)



FAKULTNÍ  
NEMOCNICE  
BRNO

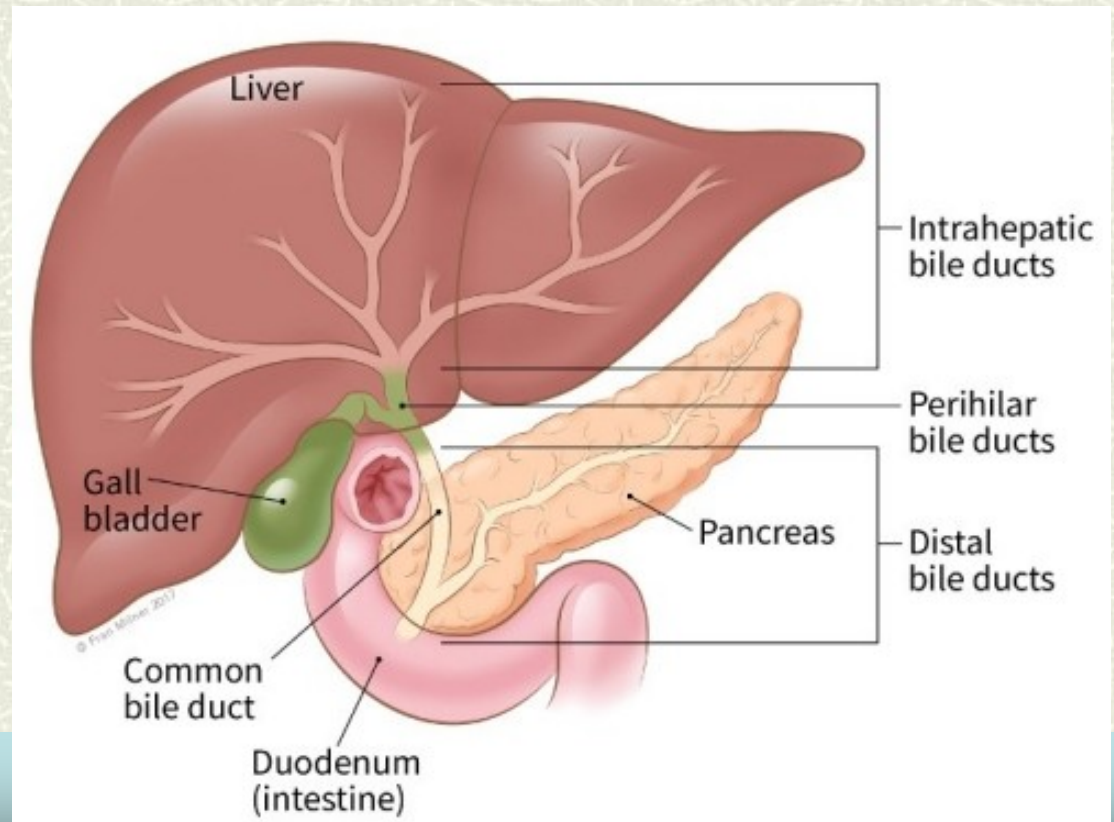
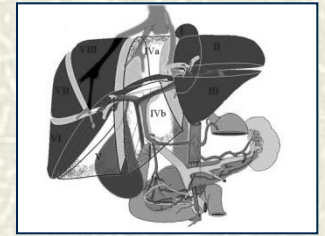
# Liver packing





FAKULTNÍ  
NEMOCNICE  
BRNO

# Žlučový strom





FAKULTNÍ  
NEMOCNICE  
BRNO

# O nemocnění žlučových cest univerzální schéma jako všude 😊

Vývojové vady – Caroliho choroba, ageneze, Cysty

Funkční/Metabolické: lithiasa, dysmotilita, afunkční žlučník

Zánět/infekce

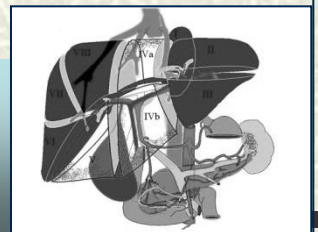
cholangoitida ascendentní (bakteriální, parazitické – giardiasis, fillariasis,  
.... Prakticky vždy obstrukce žlučovodu – lithiasa, tumor

Cholecystitis

aseptické/autoimunitní – primární sklerozující cholangoitida,

Nádory – primární. Komprese nádory jater a pankreatu

Úrazy – často iatrogenní – cholecystektomie, ERCP

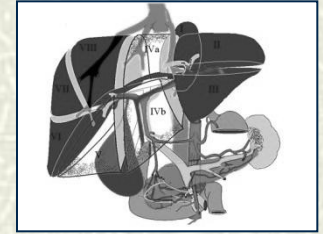






FAKULTNÍ  
NEMOCNICE  
BRNO

# Diagnostika



## Laboratorní hodnoty

parenchymové – ALT, AST, Bili nekonj.

obstrukční – GMT, ALP, Bili konj.

funkční –HIDA, Evakuační schopnost žlučníku

onkomarkery – CEA

sérologie - echinokokóza


Endoskopie – ERCP, peroperační cholangioskopie

- manometrie Oddiho svěrače

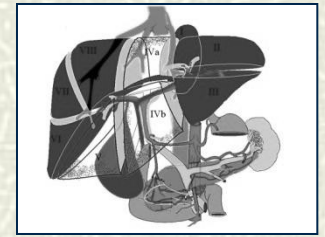
UZ – nejdostupnější, nezatěžující, velmi dobrá senzitivita – v  
případ+ lithiasy nebo cholecystitidy lepší než CT

MR, MRCP – pokud se nepředpokládá výkon, má přednost před  
ERCP

CT



# Výkony na žlučovodech



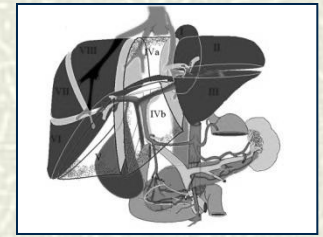
- Radiologické
- PTD + biopsie
- Stentování stenóz

- Endoskopické
- ERCP + biopsie
- Stentování stenóz
- EPST

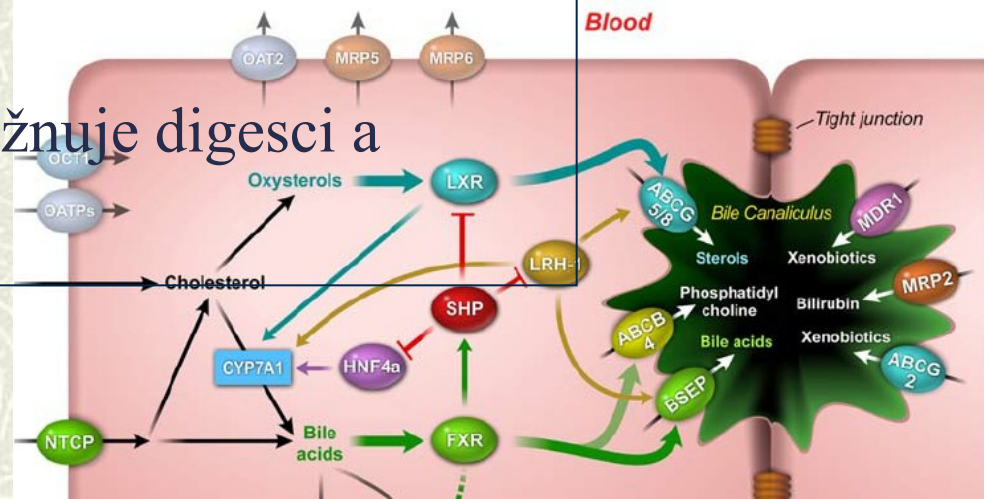
- Cholecystektomie
- Cholecystostomie
- Papilosfinkterotomie
- Spojkové operace
- Pankreatoduodenektomie
- Chirurgické



# Funkce žluči a žlučových

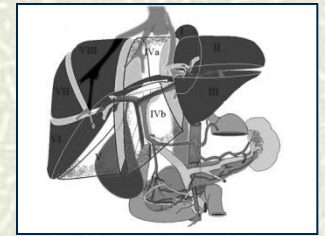


- Transport žluči z jater do střeva
- Tlak ve žlučovodu je nižší než tlak v DB a vyšší než ve střččevě
- Sekreční tlak na kartáčkovém lemu 30cm H<sub>2</sub>O= 3,0kPa
- Žluč emulguje tuky – umožňuje digesti a absorpci





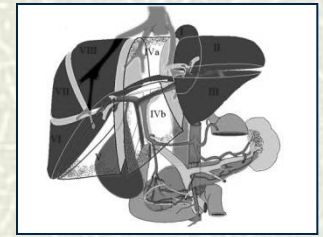
# Složení žluči



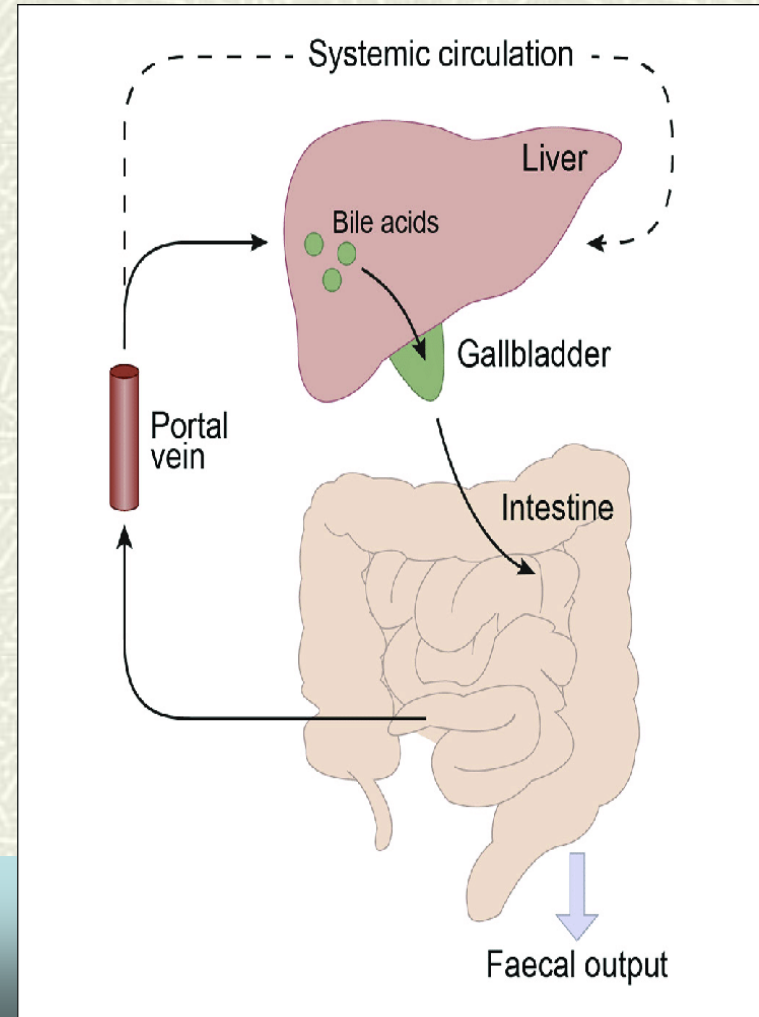
- Primární biliární kyseliny – konjugáty s glycinem a taurinem – kys. cholinová a chenodeoxycholinová
- Bilirubin – 300mg na den konjugovaného = ve vodě rozpustného bilirubinu – glukuronát
- Lecithin – emulgátor
- Cholesterol



# Eterohepatální oběh

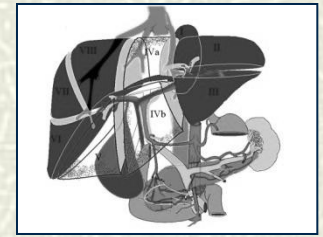


- Jen 5% žlučových kyselin se vylučuje stolicí, zbytek se reabsorbuje po dekonjugaci a přeměně bakteriemi – Deoxycholová a lithocholová kyselina
- Sekundární mastné kyseliny zvyšují rozpustnost koloidů ve žluči (primární kyseliny, bilirubin, cholesterol)
- Motorem oběhu jsou TUKY v potravě !!!



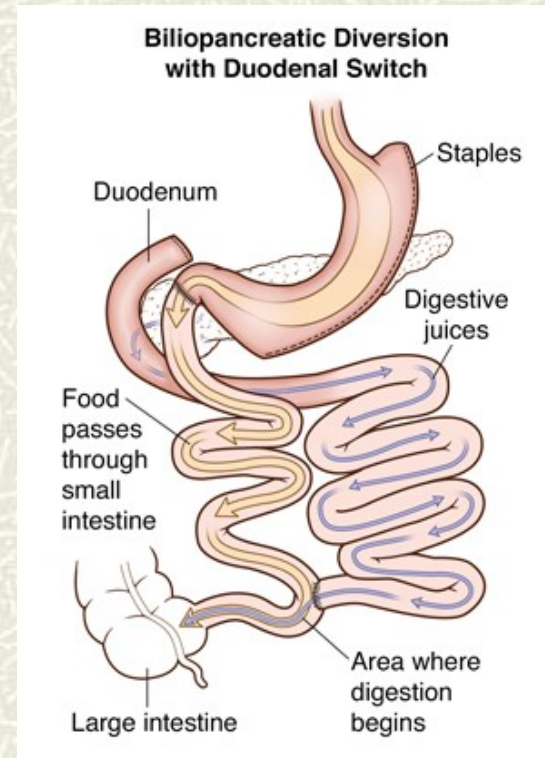


# Důsledky přerušení



- Koagulopatie
- Malabsorpce A,D,E,K

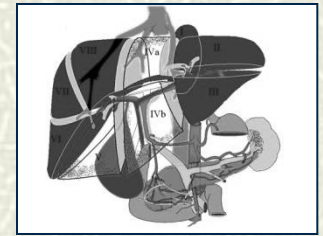
- Lithogenní žluč
- Absence sekundárních žlučových kyselin – lithocholová + deoxycholová



- Problém u některých typů bariatrické chirurgie –
- Biliopankreatická diverze



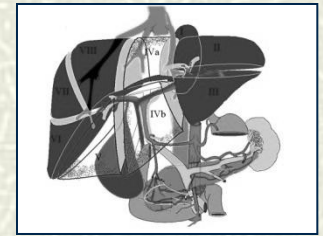
# Dieta s omezením tuků



- Vede ke snížení enterohepatálního oběhu
  - Stáze žluči
- 
- Malabsorpce tuků a karence v tučných rozpustných vitaminů
  - Snížená samoočista – clearance – žlučového stromu
    - Bakteriální přerůstání – cholangitis
    - Stáza bakterií, odloupaných epitelů a mikrokrystalů bilirubinu, cholesterolu a žluč. kyselin jako zárodků lithiasy
  - Absenci sekundárních žlučových kyselin vedoucí k lithogenicitě žluči



# Dieta s omezením tuků

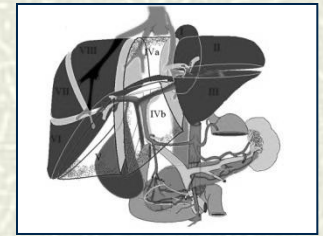


- Nejde o Racionální dietu !!!!
- Doporučujeme ji jen krátce, přechodně po operacích na žlučovém stromu – chybí bolus žluči ze žlučníku k trávení tuků – to vede k průjmům
- U pankreatopatií je to potřeba řešit ne omezením tuků, ale nasazením pankreatických enzymů – Kreon.
- Pankreatické enzymy se dávkuje quantum satis, aby nebyly průjmy vždy před jídlem






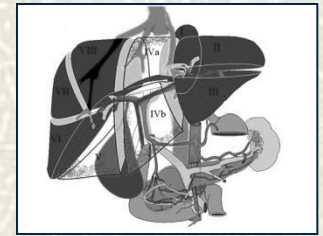
# Vrozené vady



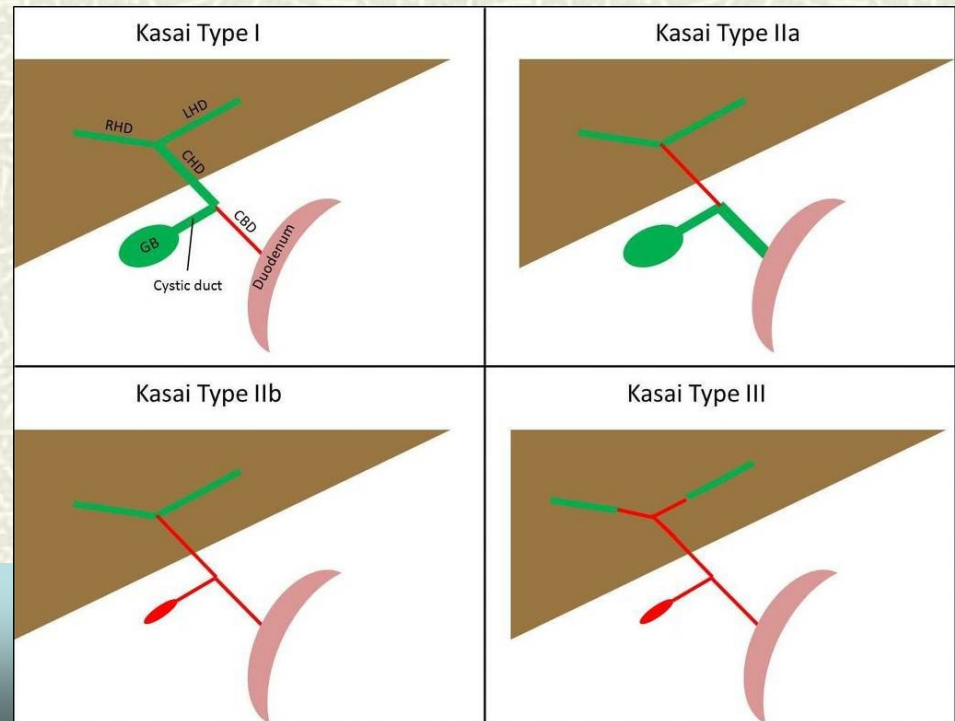
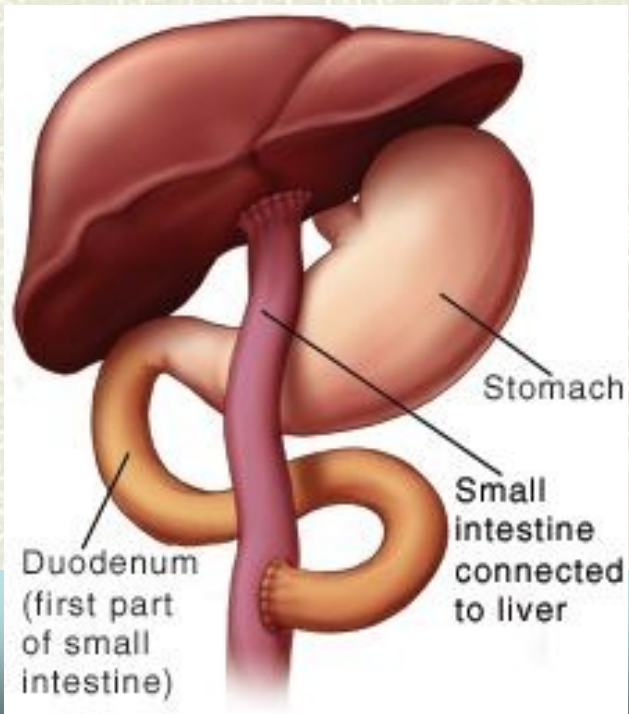
- Atrézie žlučovýchodů - neproběhne rekanalizace žlučovýchodů, pacienti se mohou dožít až 2 let. Ikterus od 2. týdne po porodu
  - intrahepatálně 12% – neslužitelná se životem
  - Extrahepatálně 75% – časná hepatiko-jejunostomie
  - Kombinovaná 13%
- Alagillův syndrom – viz játra výše
- Cysty – význam – stáza žluči a cholangitidy
- Caroliho choroba –
- Atrézie žlučníku – nevýznamná
- Atypické polohy žlučníku – intraparenchymově, kompletně extraparenchymově, v levém laloku... - význam u cholecystektomií



# Atrézie žlučovodů

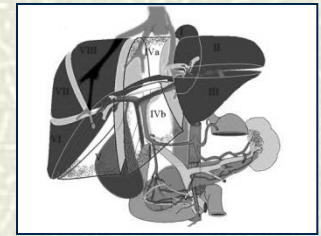


- Operace by měla být do 2 měsíců od narození
  - Jinak rozvoj cirrhózy

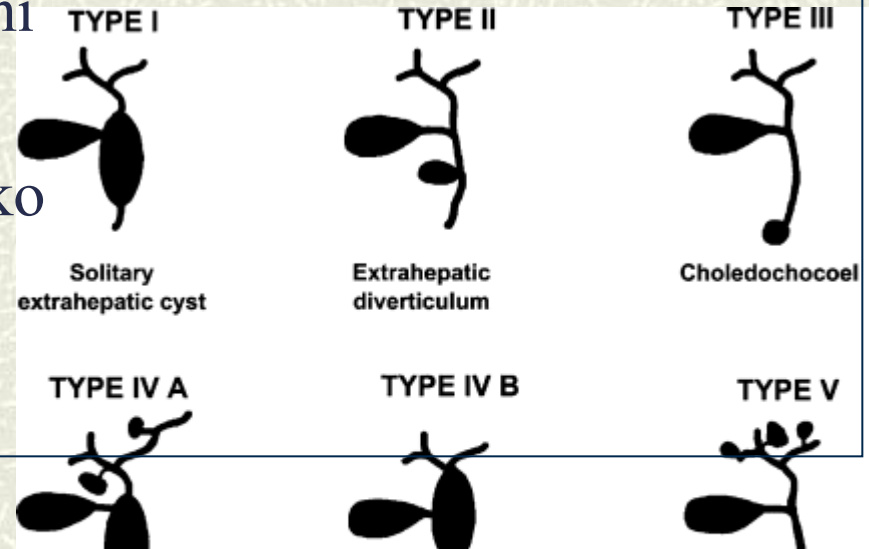




# Cysty choledochu



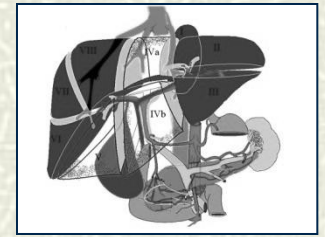
- Operace až při symptomatologii
- Útlak žlučovodu, lithiasa, zánět, útlak pankreatického vývodu
- Operace dle typu onemocnění
- Analog cholecystektomie
- Resekce žlučovodu a hepatiko
- Jejunostomie
- Klasifikace dle Todaniho



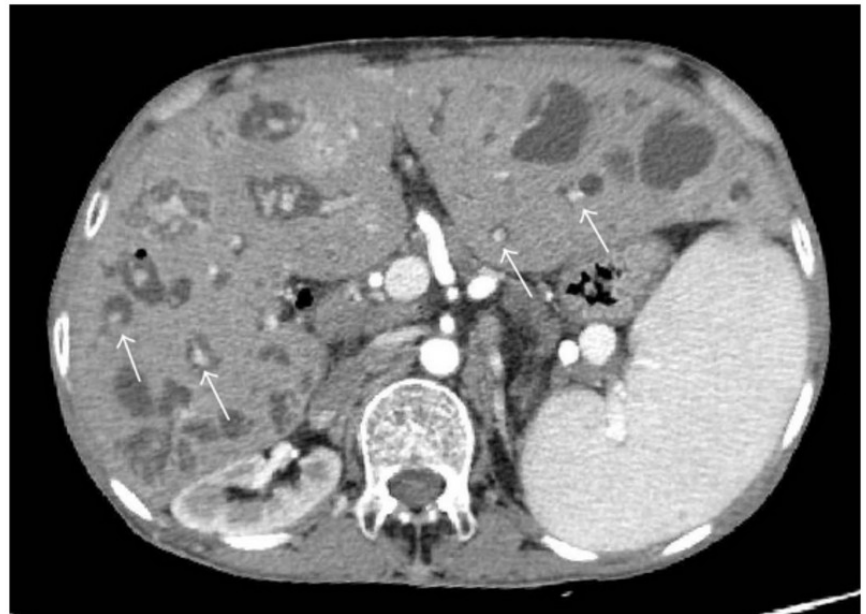

FAKULTNÍ  
NEMOCNICE  
BRNO

# Caroliho choroba

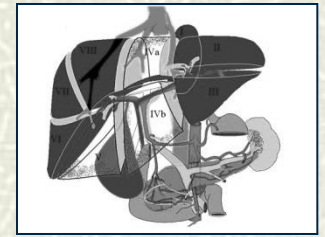


- Multicystické dilatace žlučovodů
- Při segmentálním postižení – resekce segmentů
- Při difuzní formě končí cirhózou a LTX





# Žlučníková kolika

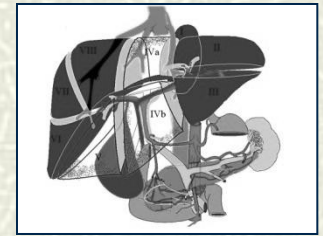


FAKULTNÍ  
NEMOCNICE  
BRNO


- Typický symptom zvýšeného tlaku ve žlučových cestách
- S, nebo bez známek zánětu



# Cholelithiasa

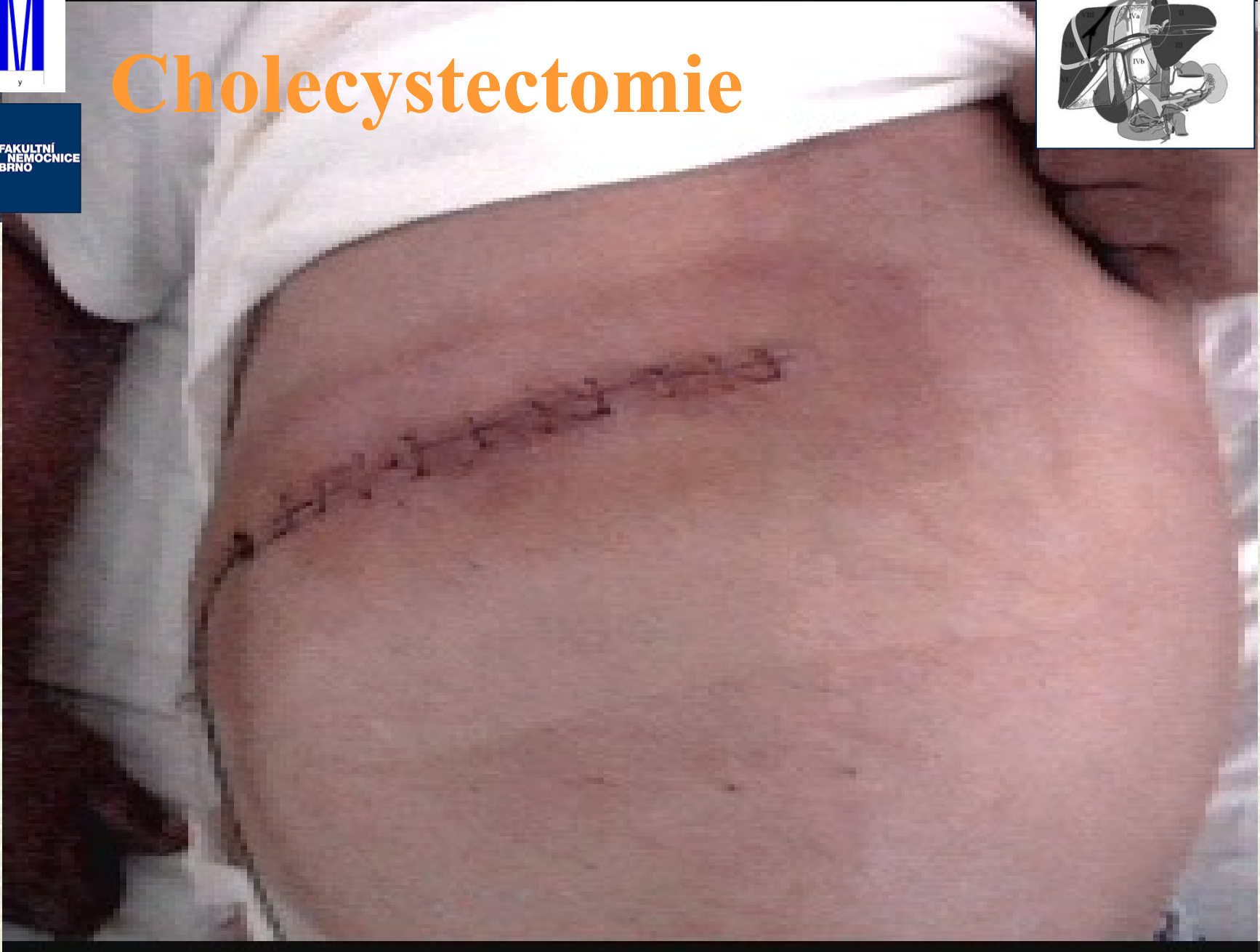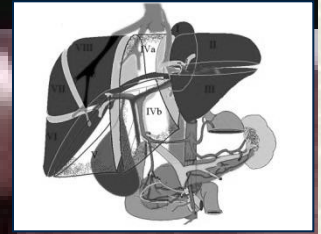



- Asymptomatická cholecystolithiasa – nevyžaduje léčbu
- Choledocholithiasa se léčí vždy
  - ERCP
  - PTD
  - Nutnost endoluminální litotrypse někdy
  - Když vše selže tak rozpuštění kamnů Ursodeoxycholovou kyselinou – RTG nekontrastní biliární kameny
  - Při nemožnosti chirurgická revize žlučovýchodů
- Symptomatická choledocholithiasa s cholangitidou vyžaduje EMERGENTNÍ drenáž žluč. cest



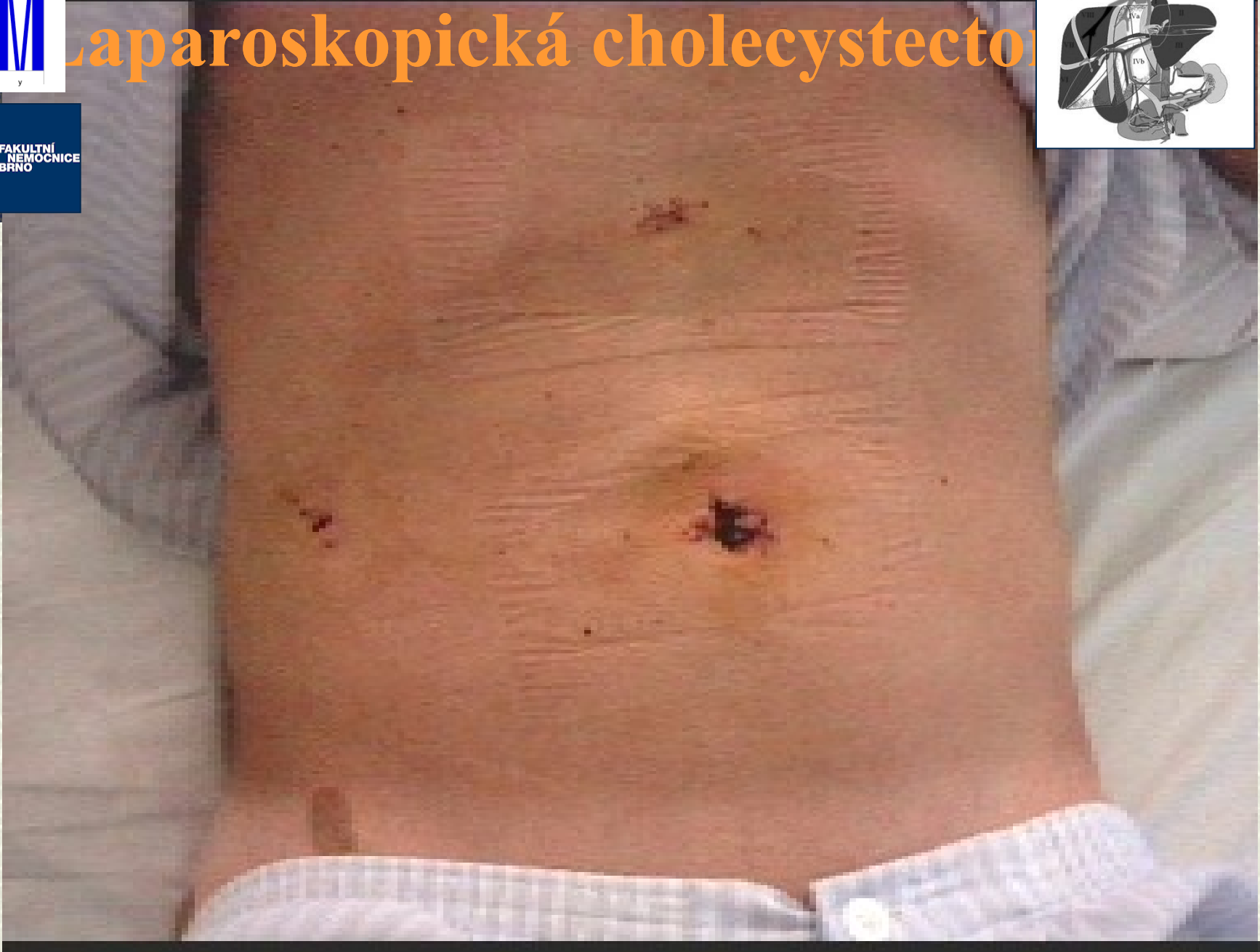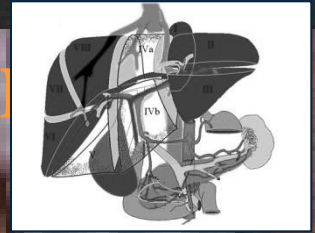
FAKULTNÍ  
NEMOCNICE  
BRNO

# Cholecystectomy





# Laparoskopická cholecystektomie

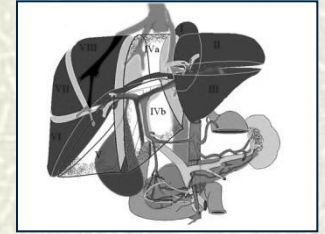




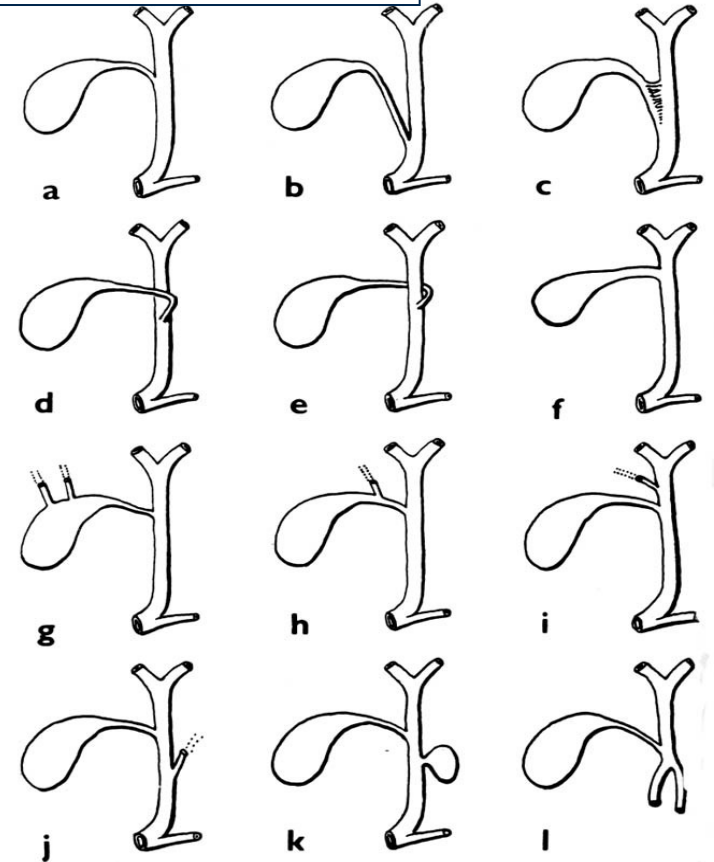
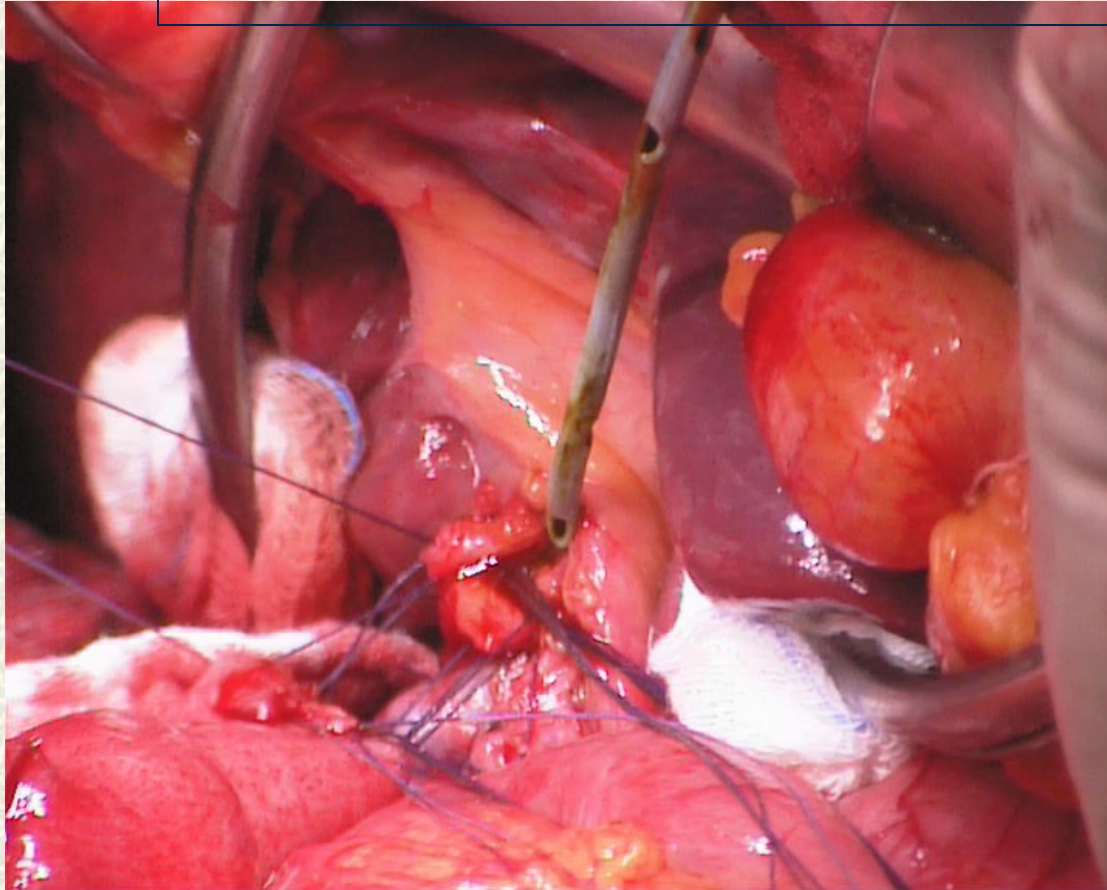



FAKULTNÍ  
NEMOCNICE  
BRNO

# Riziko komplikací



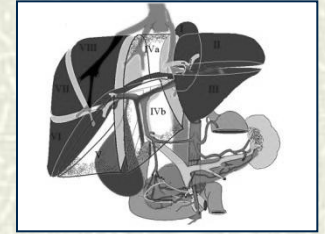
Variace d.cystici více než 70% případů





FAKULTNÍ  
NEMOCNICE  
BRNO

# Cholecystolithiasa/cystitida



Cholecystolithiasa 10-35%, ale nad 60 let více než 50%

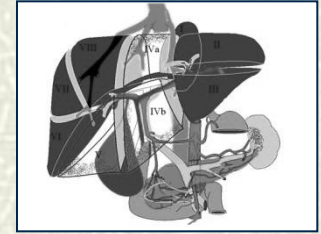
z nich jen málo má potíže

jen raritně karcinom (viz dále)

Cholecystitida – v 90% s kameny, v 10% bez kamenů



# Cholecystektomie



Komplikace – 0,3% - 1,0%

LSK vs Otevřeně v ČR 86 : 14

V ČR asi 17.000 operací ročně

Konverze 10%

1. vynucená pro krvácení

2. nevynucená –

nepřehledný terén nebo

„nepokračující operace“

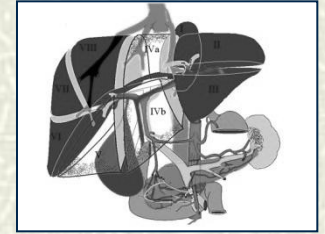
Komplikace a konverze rostou s  
časem

- Gurusamy K, Samraj K, Gluud C, Wilson E, Davidson BR: Meta-analysis of randomized controlled trials on the safety and effectiveness of early versus delayed laparoscopic cholecystectomy for acute cholecystitis. *Br J Surg* 2010, 97(2):141–150.
- Siddiqui T, MacDonald A, Chong PS, Jenkins JT: Early versus delayed laparoscopic cholecystectomy for acute cholecystitis: a meta-analysis of randomized clinical trials. *Am J Surg* 2008, 195(1):40–47.
- Lau H, Lo CY, Patil NG, Yuen WK: Early versus delayed-interval laparoscopic cholecystectomy for acute cholecystitis: a meta-analysis. *Surg Endosc* 2006, 20(1):82–87.
- Papi C, Catarci M, D'Ambrosio L, Gili L, Koch M, Grassi GB, Capurso L: Timing of cholecystectomy for acute calculous cholecystitis: a meta-analysis. *Am J Gastroenterol* 2004, 99(1):147–155.
- Lee NW, Collins J, Britt R, Britt LD: Evaluation of preoperative risk factors for converting laparoscopic to open cholecystectomy. *Am Surg* 2012, 78(8):831–833.
- Domínguez LC, Rivera A, Bermúdez C, Herrera W: [Analysis of factors for conversion of laparoscopic to open cholecystectomy: a prospective study of 703 patients with acute cholecystitis]. *Cir Esp* 2011, 89(5):300–306.
- Hadad SM, Vaidya JS, Baker L, Koh HC, Heron TP, Hussain K, Thompson AM: Delay from symptom onset increases the conversion rate in laparoscopic cholecystectomy for acute cholecystitis. *World J Surg* 2007, 31(6):1298–1301.
- Banz V, Gsponer T, Candinas D, Güller U: Population-based analysis of 4113 patients with acute cholecystitis: defining the optimal time-point for laparoscopic cholecystectomy. *Ann Surg* 2011, 254(6):964–970.



FAKULTNÍ  
NEMOCNICE  
BRNO

# Tedy



Cholecystolithiasa

NENÍ

prekanceróza

indikací k operaci (sama o sobě)

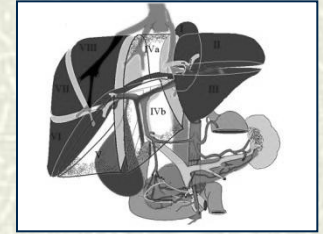
Cholecystektomie čím dříve, tím lépe.

Neplatí do 3 dní a pak až „á froid“ za 14 dní



FAKULTNÍ  
NEMOCNICE  
BRNO

# Indikace ChCE




1. **K**arcinom žlučníku
2. **A**kutní cholecystitida
3. **S**ekundární prevence biliární pankreatitidy
4. **N**eutichající biliární kolika

**A**funkční žlučník CAVE

dg per exclusione

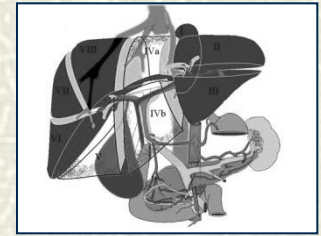
HIDA, evakuace na UZ

nejspíše odpovídá za tzv postcholecystektomické  
syndromy

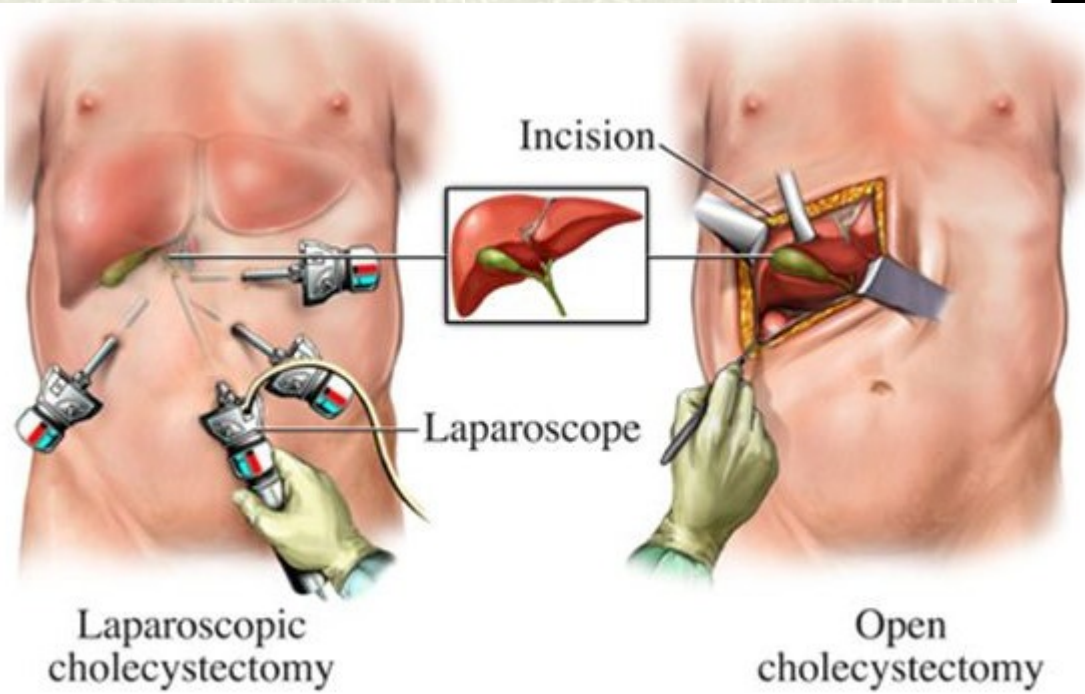


FAKULTNÍ  
NEMOCNICE  
BRNO

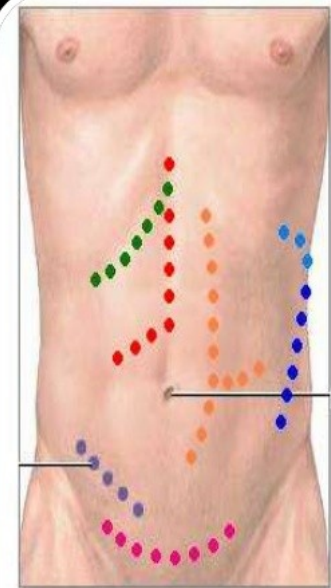
# Přístup – všechny obrázky zde jsou vlastně špatně



## Triangulace



- Kocher
- Kehr
- McBurney
- Pfannenstiel
- Marwedel
- Lumbotómia

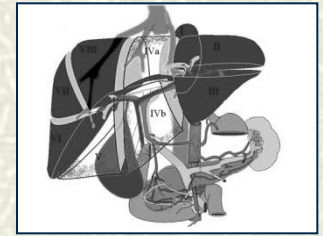


Příčná incize lepší



FAKULTNÍ  
NEMOCNICE  
BRNO

# Akutní cholecystitida



2 ze 3

**K**linika – typická bolest, TT

**Z**obrazovací metody – UZ (90%), CT(95%) EUS,  
ERCP

cave nezesílená stěna

cave hypalbuminemie, srd selhání,  
pacienti v intenzivní péči.

**L**aboratoř

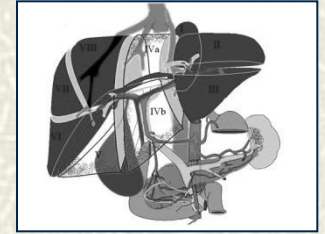
CRP (6-48h), KO

ALP GMT bili v.s. ALT AST



FAKULTNÍ  
NEMOCNICE  
BRNO

# Cave



Rychlý ústup potíží

Nárůst parenchymových enzymů – ALT a AST

Svědčí to pro gangrénu žlučníku přestupující do lůžka

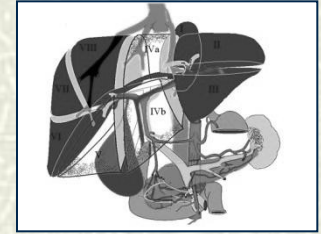
Gangrenosní stěna žlučníku **NENÍ** rozšířená na UZ !





FAKULTNÍ  
NEMOCNICE  
BRNO

# Cave naopak




Často u kriticky nemocných pacientů, při absenci perorálního příjmu, kardiálním selháním

Na UZ hydropické rozměry žlučníku a zesílená stěna

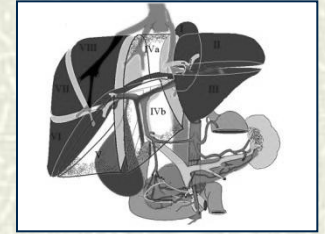
Pak nutně lokální nález – bolest? (při kardiálním selhání ale mohou bolet edematosní játra)

- laboratorní známky zánětu ?

Často cholecystektomie z rozpaků se všemi riziky.



# Sekundární peritonitida

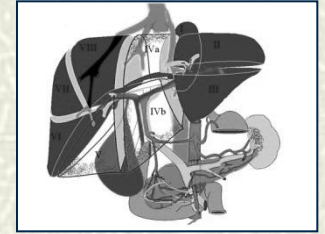


Zdroj infekce	Počet pacientů (%)
Apendicitída	798 (37)
Cholecystitída	289 (13,4)
Pooperační	342 (15,9)
Perforace tračníku (mimo divertikulitidy)	158 (7,3)
Gastroduodenální perforace	156 (7,3)
Divertikulitída	166 (7,7)
Perforace tenkého střeva	103 (4,8)
Ostatní	110 (5,1)
Záněť malé pánve	18 (0,8)
Posttraumatická perforace	12 (0,6)



FAKULTNÍ  
NEMOCNICE  
BRNO

# Léčba

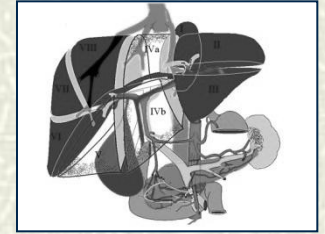


- # Cholecystektomie LSK (1A)
- # Cholecystostomie
- # Jen ATB



FAKULTNÍ  
NEMOCNICE  
BRNO

# Cholecystostomie

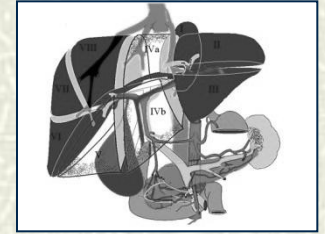


- # Chirurgická – 85% úspěšnost
- # Perkutánní
- # Nutně následně LCHCE/CHCE



FAKULTNÍ  
NEMOCNICE  
BRNO

# Cholangitida (příznaky)



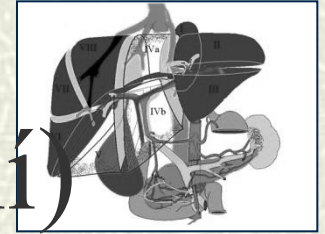
## # Charcotova triáda

- Teploty
- Žloutenka
- Biliární bolest (kolika)

## # Curvoisierův příznak - + hydrops s cholecystitidou



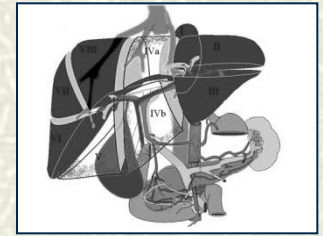
# Cholangitida (ascendentní)



- # Urgentní dekomprese žlučových cest (1A)
- # Není nutná pokud
  - Hrozící sepse (TT, Tf nad 100)
  - Koagulopatie
  - Alb je nad 30g/l (při hydrataci)
  - Bili do 50 umol/l



# Perforace žlučníku

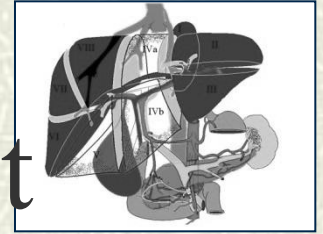


- ⌘ Včasná diagnóza a okamžitá chirurgická léčba perforace žlučníku má zásadní význam pro snížení mortality a morbidity (1C).
- ⌘ Často až peroperační nález
- ⌘ Biliární peritonitida – příznaky dráždění Vagu – bradykardie, hypotenze, není peritonismus, není tachykardie



FAKULTNÍ  
NEMOCNICE  
BRNO

# Dekomprese žlučových cest

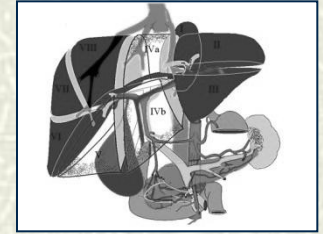


- # ERCP
- # PTD -
- # Chirurgická jen pokud je KI ERCP nebo PTD (2C)






# Obstrukční ikterus

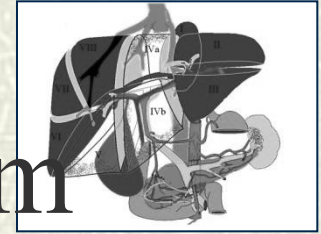


- # Pokud není cholangitida, pak **NEDRÉNOVAT**
- # CT (TU hlavy slinivky)
- # EUS (TU hlavy slinivky, choledocholithiasis)
- # ERCP jako poslední možnost (PST, DBD, extrakce konkrementů)



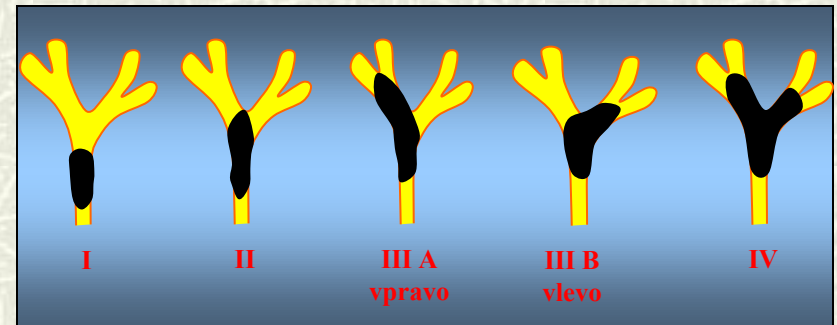
FAKULTNÍ  
NEMOCNICE  
BRNO

# Cholangiocelulární karcinom



- 3,1% všech nádorů GIT
  - žlučník 65%
  - intrahepatální 5,3%
  - Klatskinovy 21%
  - distální 8,8%
  - difuzní 1,5-3,5%
- } 35%

- Častější u mužů,
- sklerozující cholangioitida
- věk nad 50 let
- difuzní, perineurální růst



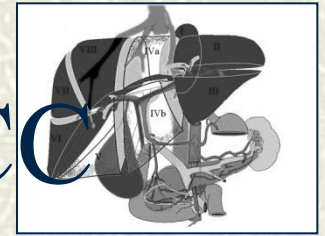
**Nakeeb A, Pitt H.A, Sohn T.A, et al.** Cholangiocarcinoma. A spectrum of intrahepatic, perihilar, and distal tumors. *Ann Surg* 1996 ;224 :463-75.

**Klatskin G.** Adenocarcinoma of the hepatic duct at its bifurcation within the porta hepatitis. An unusual tumor with distinctive clinical and pathological features. *Am J Med* 1965;38:241-56.



FAKULTNÍ  
NEMOCNICE  
BRNO

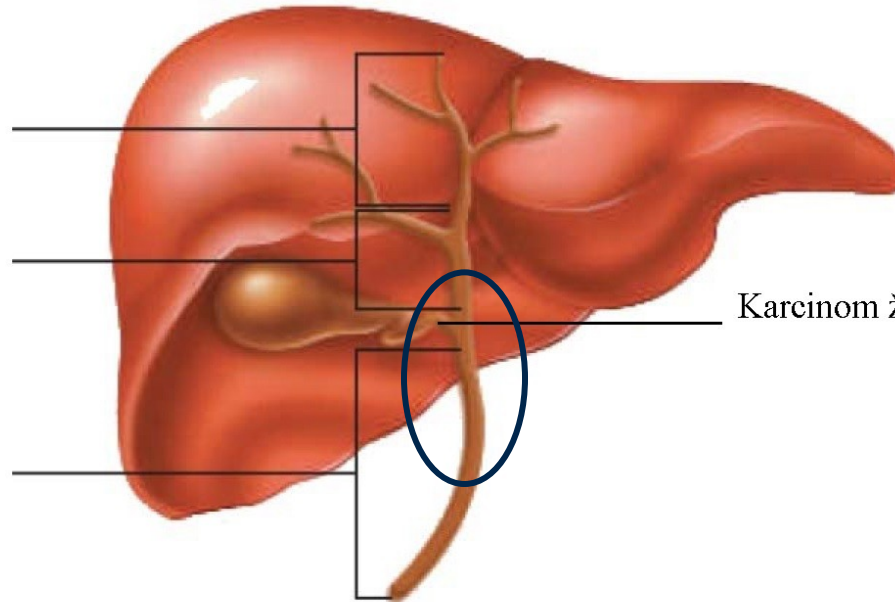
# Anatomická klasifikace CCC



Intrahepatální

Perihilární

Extrahepatální

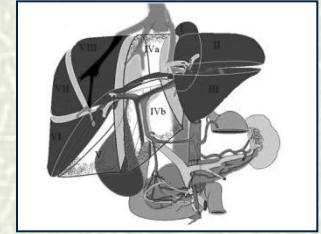


Karcinom žlučníku





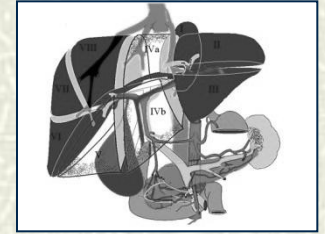
# Léčba




- Guidelines NCCN ([www.nccn.org](http://www.nccn.org)), ESMO
- Medián přežití bez rozlišení 12-24měsíců
- 5-ti leté přežití neresekabilních 6%
  - nízká chemo a radiosenzitivita (Kahn 2004)
  - difuzní růst, obtížná včasná diagnostika
- Chirurgická léčba
  - 5-ti leté přežití po R0 10-20%, až 40% u distálního Ca
  - resektabilita do 20%
  - Intrahepatální – resekce
  - Klatskin – resekce žlučovodu dle typu Bismuth I-IIIB
  - Distální žlučovod- HPDE
- Paliativní léčba - brachyradioterapie, PDT, embolizace, RFA



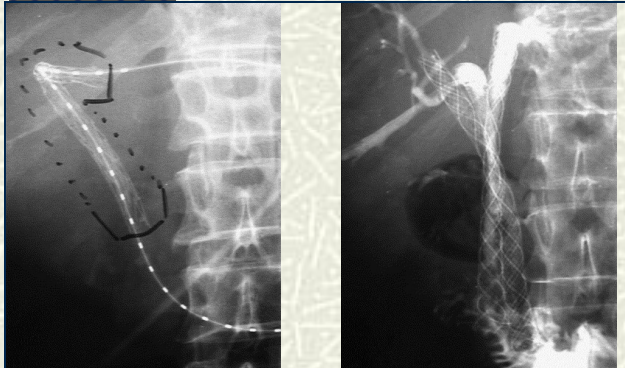
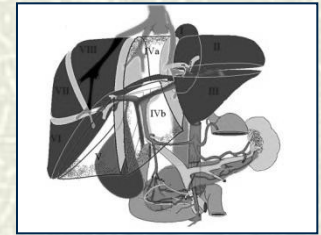
# Prognóza



- Pacienti zmrájí na komplikace obstrukce žlučvodů
  - Cholangitidy
  - Jaterní selhání
  - Krvácení / trombóza cév GIT
- Není rezerva při lokální progresi tumoru na rozdíl od střeva
- Nejde o „biologickou“ vlastnost tumoru, ale o špatnou lokalizaci
- Klíčové je udržení průchodnosti lučvodů
  - Prodloužení přežití z 0,5 roku na 2 roky !!!




# Paliativní léčba



Brachy	přežití (dny) jen drenáž	přežití (dny) brachyterapie	p
Válek, Kysela	298	388	< 0,05

Prospektivní randomizovaná studie, 2x21 pacientů. Intraluminální brachyterapie Ir-192 (50Gy)



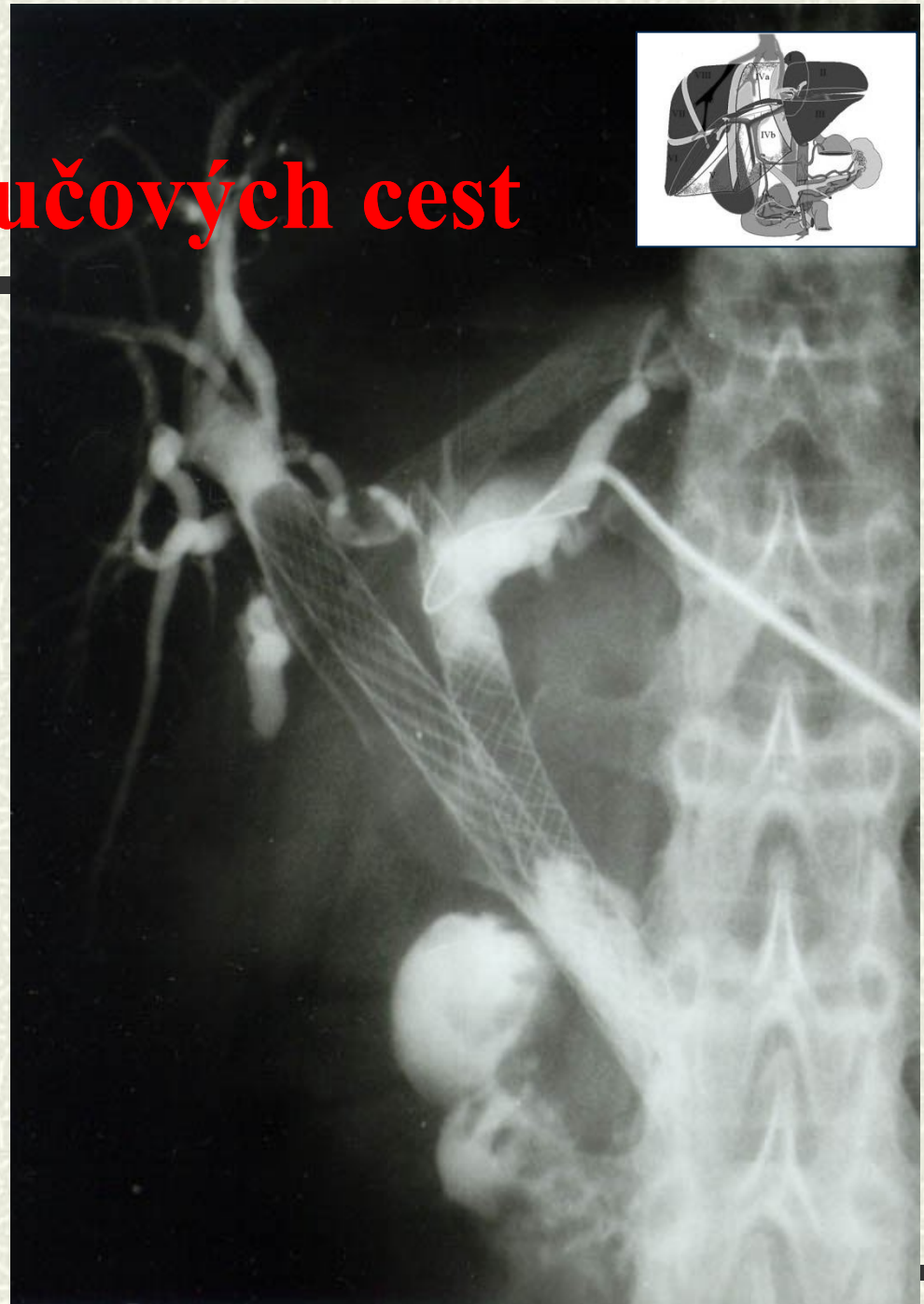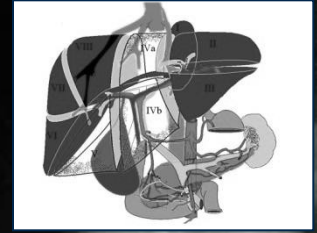
PDT	přežití (dny) jen drenáž	přežití (dny) drenáž + PDT	p
Ortner 2003 [4]	98	493	< 0,0001
Cheon 2004 [5]	288	558	< 0,0143
Zoepf 2005 [6]	210	630	< 0,0109

Válek V, Kysela P, Kala Z. et al. Brachytherapy and percutaneous stenting in the treatment of cholangiocarcinoma: a prospective randomised study. European journal of radiology, Ireland, Elsevier Science Ireland Ltd, Irsko. ISSN 0720-048X, 2007, vol. 62, no. 2, s. 175-9



FAKULTNÍ  
NEMOCNICE  
BRNO

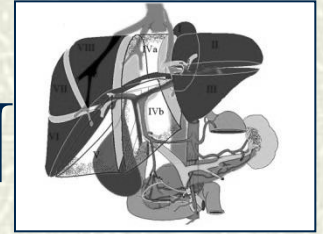
# Stentování žlučových cest





FAKULTNÍ  
NEMOCNICE  
BRNO

# Karcinom žlučníku (NCCN



**D**iagnostika – stačí podezření, UZ, stagingové CT

U resekabilních **KI BIOPSIE**


**S**taging - TNM

**R**esekce – primární modalita u resekabilních !

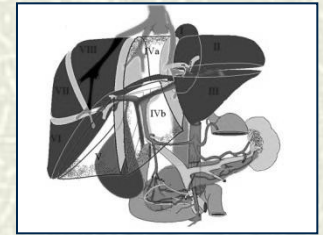
3cm lůžko (lymfatiky)

**L**ymfadenektomie – rutinní hepatoduodenálního ligamenta





# Intrahepatální CCC



**R**esekce – primární modalita u resekabilních ! (Carpizio 2009)

Není nutná předoperační biopsie

Stagingová laparoskopie vhodná (Goere 2006) 36% nález diseminace, 67% přesnost

postižení LU mimo portu jaterní KI resekci


rozsah resekce je dán pouze požadavkem R0 resekce

lymfadenektomie porty jaterní je doporučena pro stagingové účely i jako kurativní efekt (deJong 2011, Carpizio 2009)

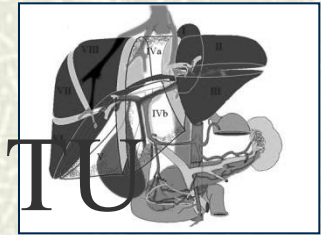
**T**ransplantace

V celém eurotransplantu stále KI nicméně většinou z Amerických dat

T1-2 N0 M0 mají 5 leté přežití nad 20%

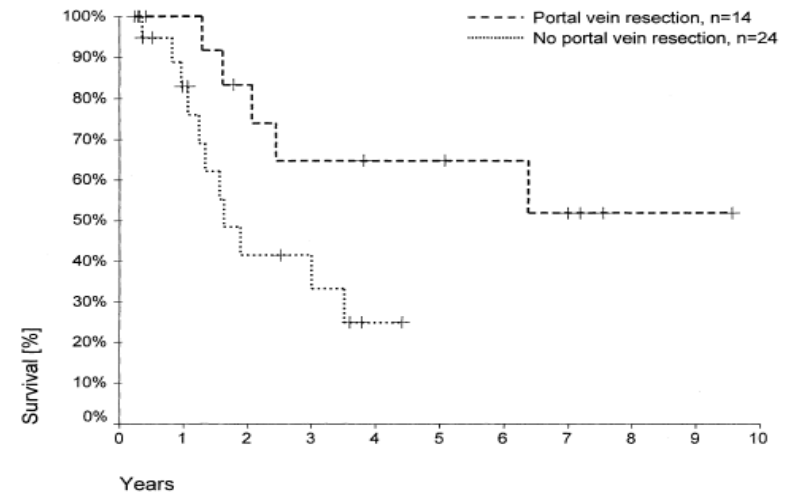
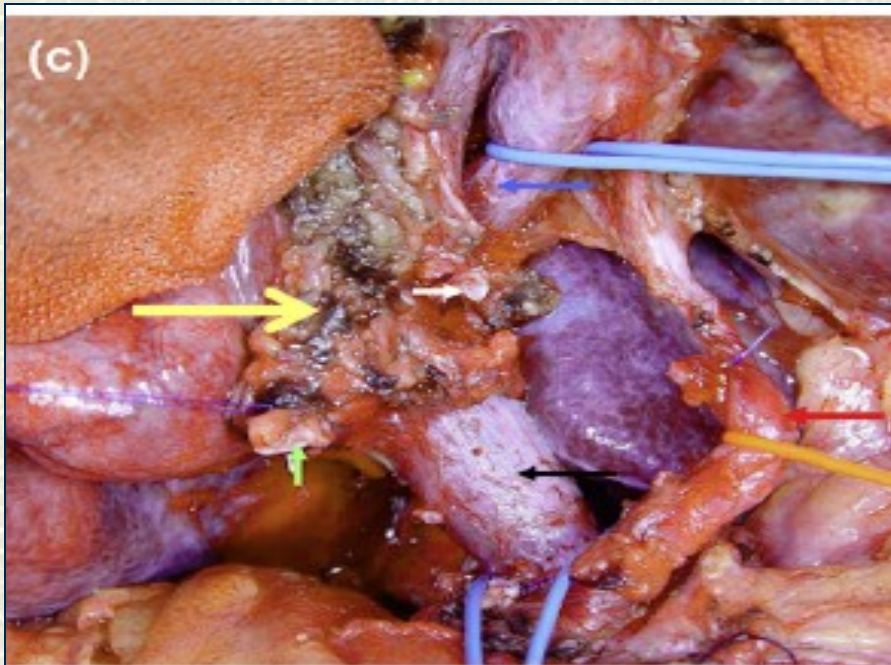


# Proximální hepatikus - Klatskin Tumor



Pravostranná rozšířená hemihepatektomie + segment I

in bloc resekce oblasti tumoru - soutok hepatiků a větvení porty + ramus dx. a. hepaticae většinou po embolizaci v. portae dx. a segm IV



**Figure 5.** Actuarial patient survival according to additional portal vein resections after liver resection (R0 resections, 60-day deaths excluded;  $p = 0.036$ ). Individual patients still alive during follow-up are indicated by marks on the curves.

**Sugiura Y, et al.** :Extensive resection of the bile ducts combined with liver resection for cancer of the main hepatic duct junction :a cooperative study of the Keio Bile Cancer Study Group. *Surgery* **1994**, 115, s.445-51

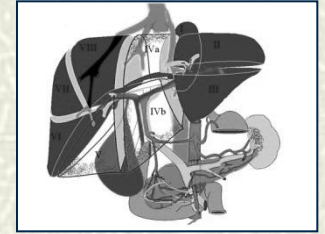
**Nehaus P.** Extended resections for hilar cholangiocarcinoma. *Ann Surg* **1999**

**Jonas S, Neuhaus P.** Radical surgery for hilar chlangiocarcinoma. *EJSO* **2007**



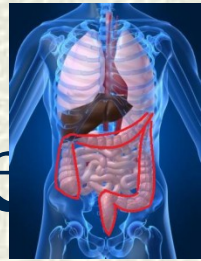FAKULTNÍ  
NEMOCNICE  
BRNO

# Distální choledochus



Pankreatoduodenektomie s lymfadenektomií ligamenta  
Staging - TNM

# Hemipankreato-duodenektomie



1898 - **Alessandro Codivilla**

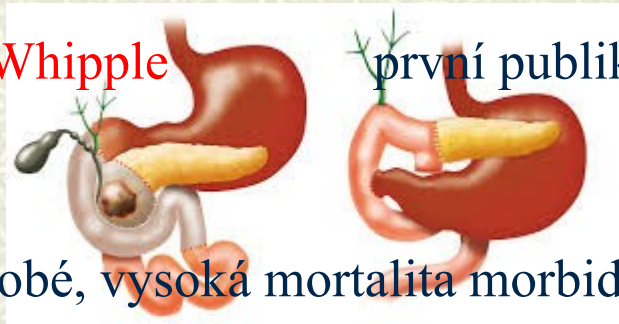první resekční zákrok na slinivce

1909 - **Walther Kausch**

první cefalická pankreatektomie

1934 - **Allen Oldfather Whipple**

první publikovaná cefalická PE

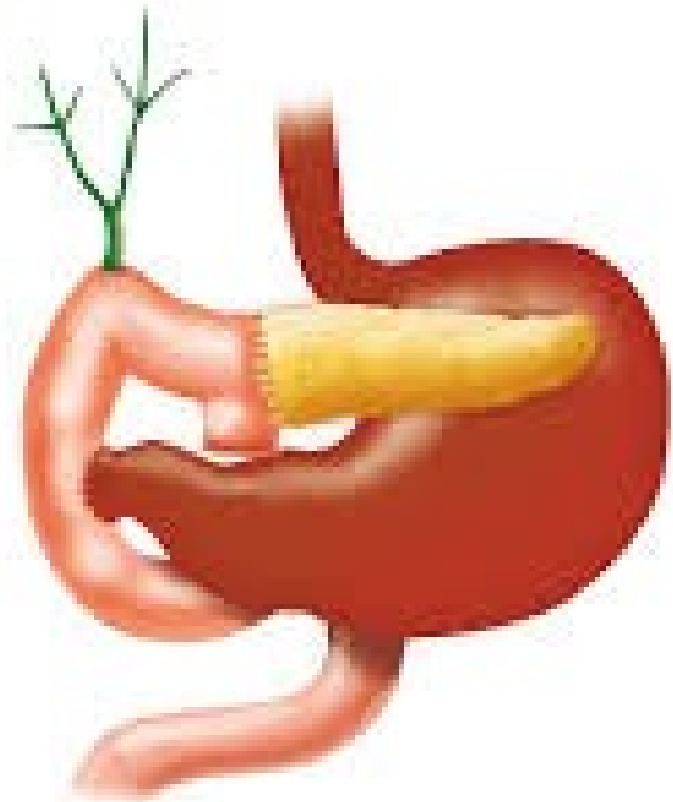
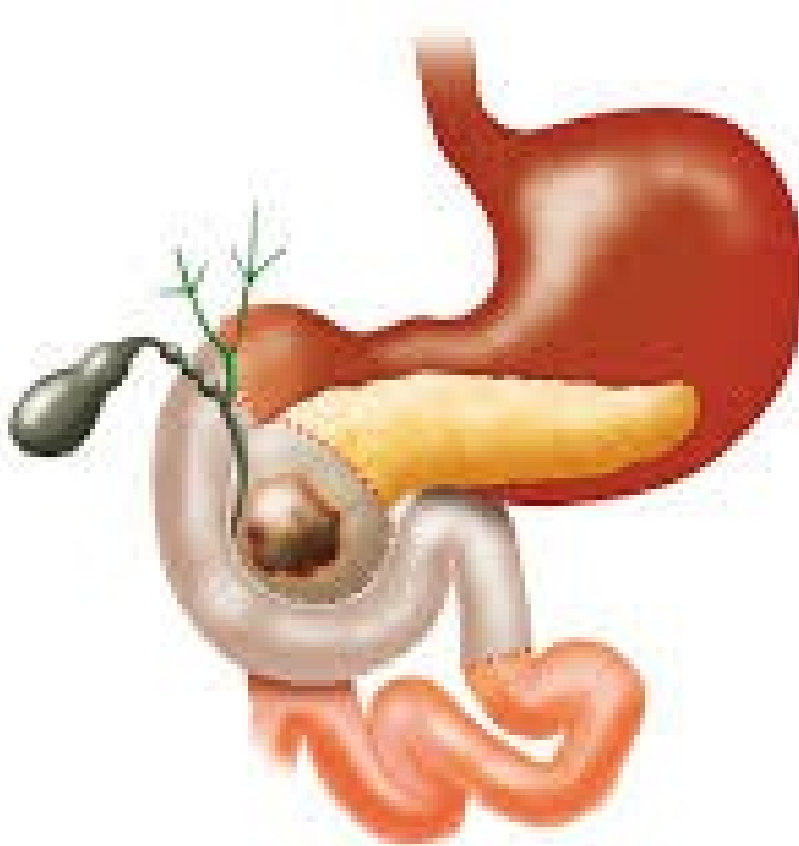
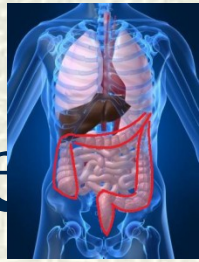**Původní operace** dvoudobé, vysoká mortalita morbidita.

**Dnes-** jednodobé operace s akceptovatelnou mortalitou (0-5%) ale neuspokojivou morbiditou (pankreatická píštěl 5-20%)

Hemipankreato-duodenektomie

# Hemipankreato-duodenektomie

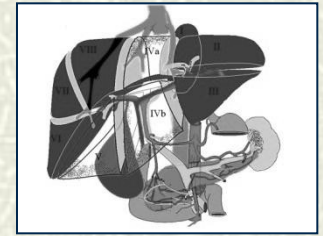


Hemipankreato-duodenektomie



FAKULTNÍ  
NEMOCNICE  
BRNO

# Střední choledochus

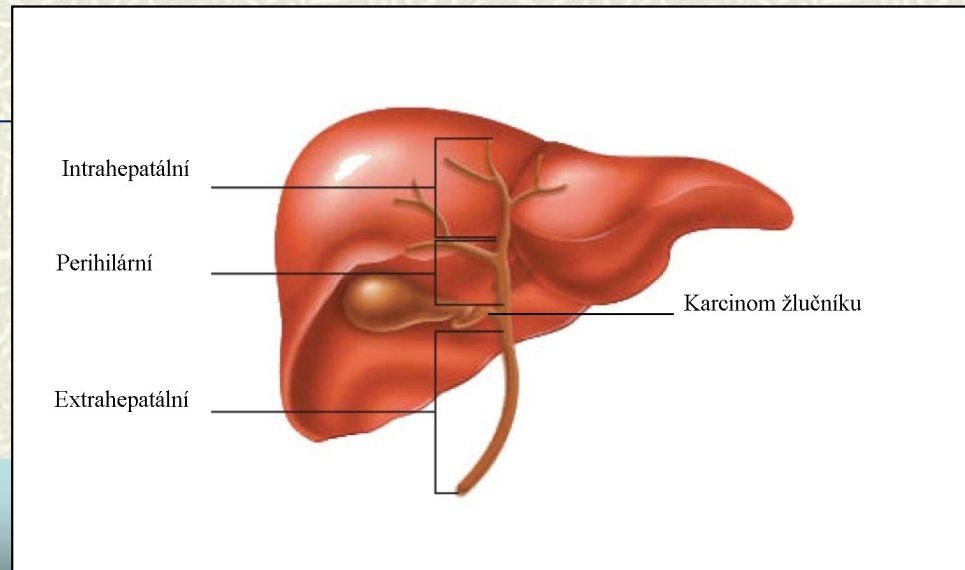


NEEXISTUJE

Klatskin tumor Bismuth I

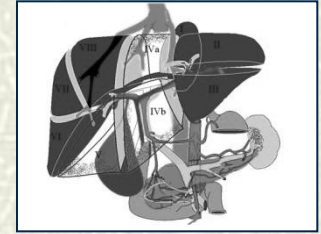
Proximálně sahající karcinom distálního choledochu

Karcinom žlučníku





# Rozsah resekce



## Široká excize d.hepatici

pouze výjimečně u velmi malých nádorů střední části  
resekční linie musí být 3cm proximálně a 3 cm distálně  
od hranice tumoru – to nejde bez resekce jater nebo  
slinivky nebo obou

## Pankreatoduodenektomie

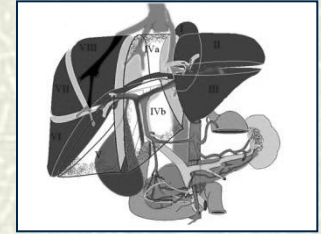
## Pravostranná hemihepatektomie + sl

## Resekce jater i slinivky

pouze výjimečně



# Prediktivní faktory



+ Matsuo 2012 – dobrá prognóza

R0 resekce – resekční okraje (cirkumferenciální)

Parciální hepatektomie jako součást výkonu

G1 diference


- Fisher 2012, Hyder 2013, Ribero 2013 – špatná prognóza

Lymfovaskulární/ perineurální invaze

Nádor větší než 5cm

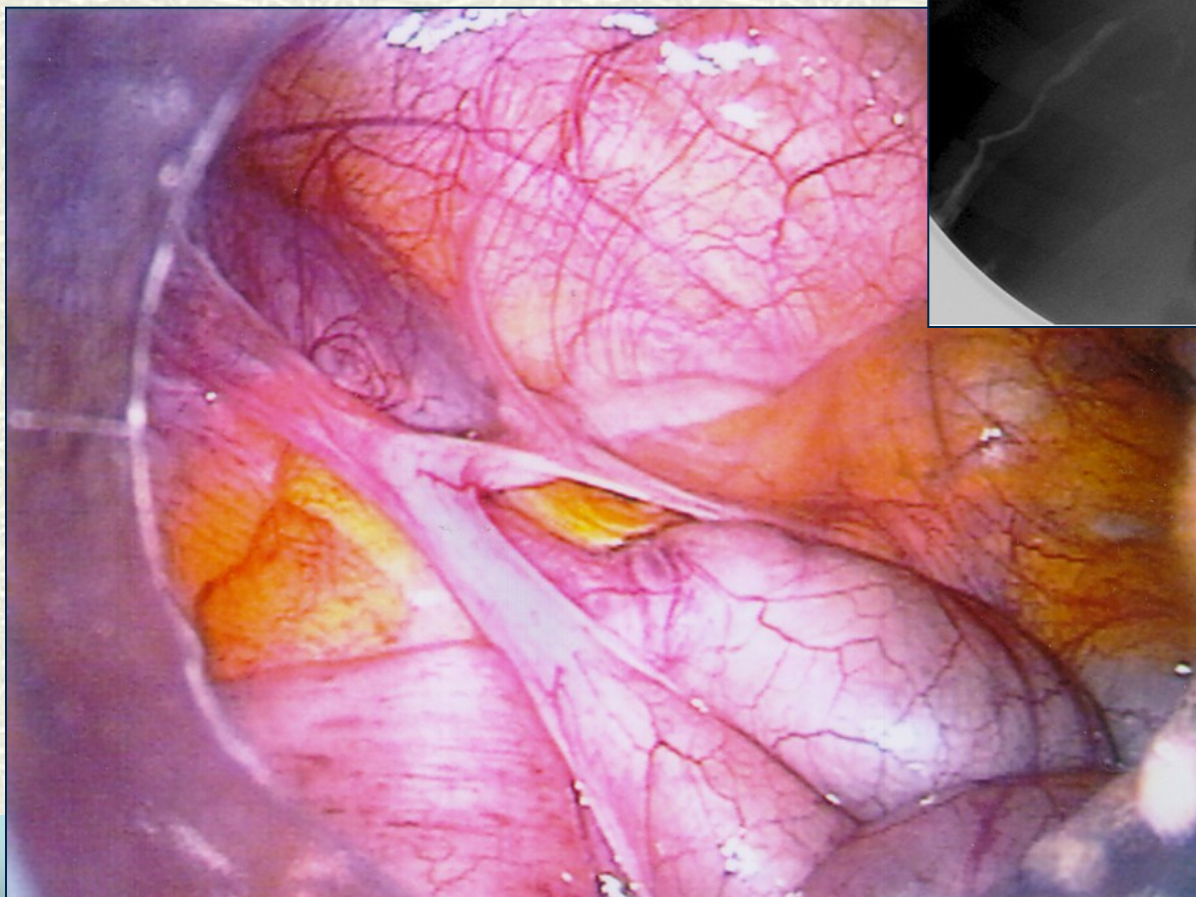
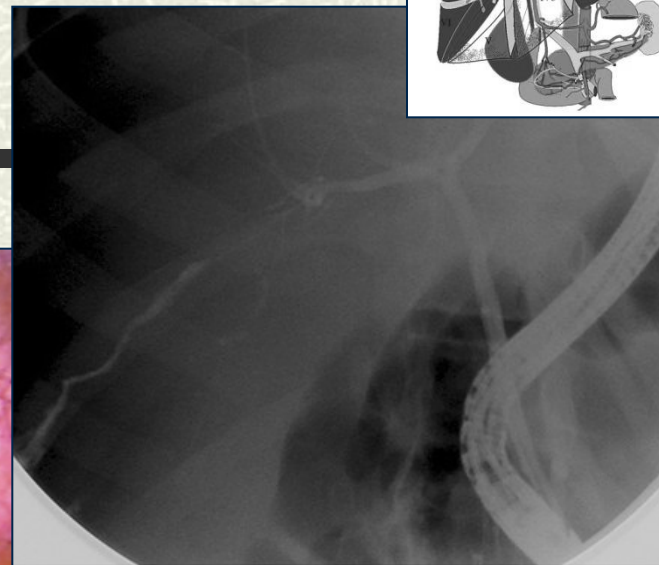
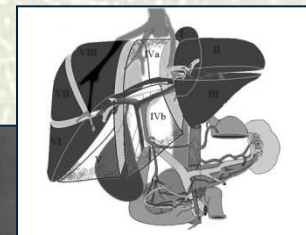
Postižení lymfatických uzlin





FAKULTNÍ  
NEMOCNICE  
BRNO

# Poranění žlučovýchodů

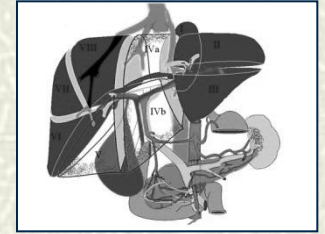






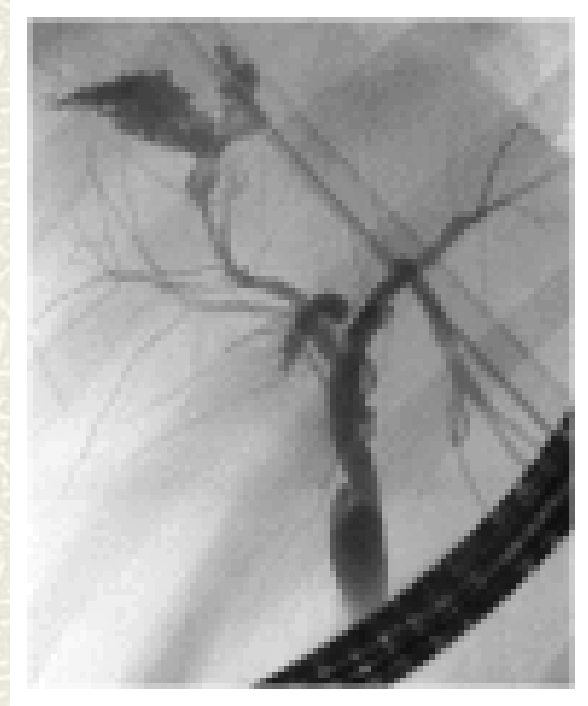FAKULTNÍ  
NEMOCNICE  
BRNO

# Biliární leak




Poranění žličovodu je prokázané, když

1. biliární odpad ranou/drénem s 3x vyšší koncentrací proti séru
2. intraabdominální kolekce žluči potvrzená punkcí
3. cholangiografický průkaz

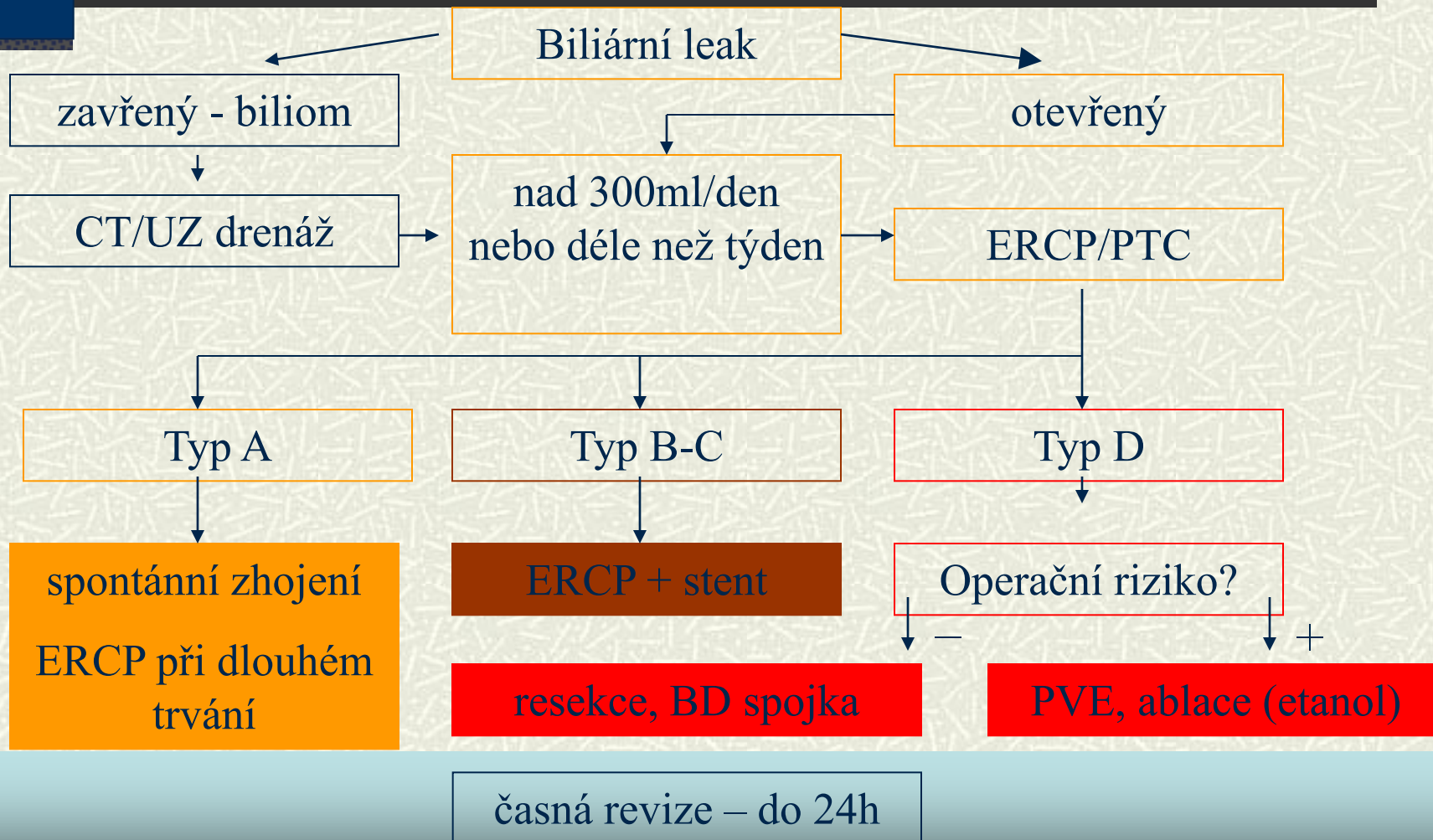
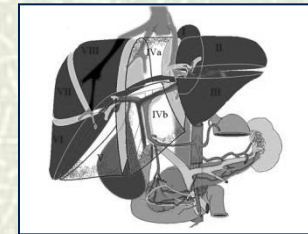



Nízkoobjemový do 200ml/den

vs. vysokoobjemový nad 300ml/den



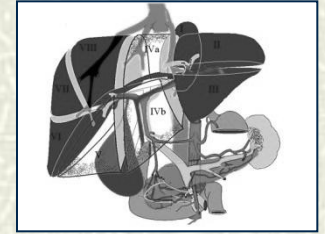
# Biliární leak - schema





FAKULTNÍ  
NEMOCNICE  
BRNO

# Damage control

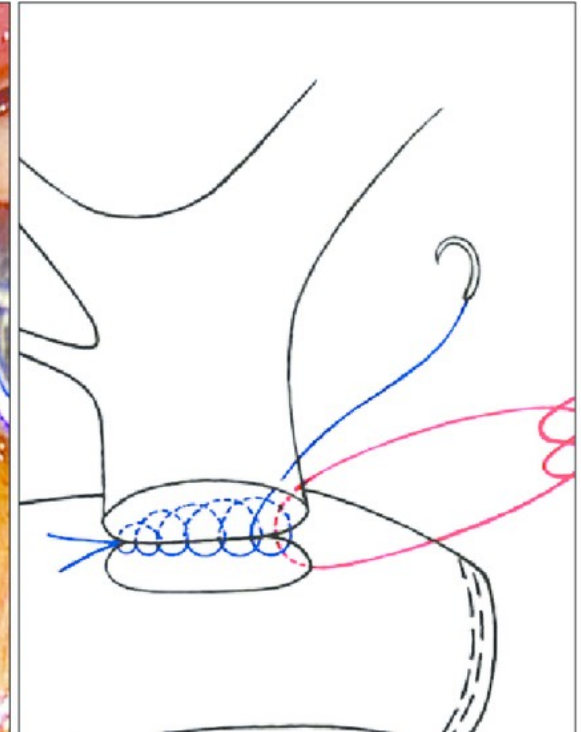
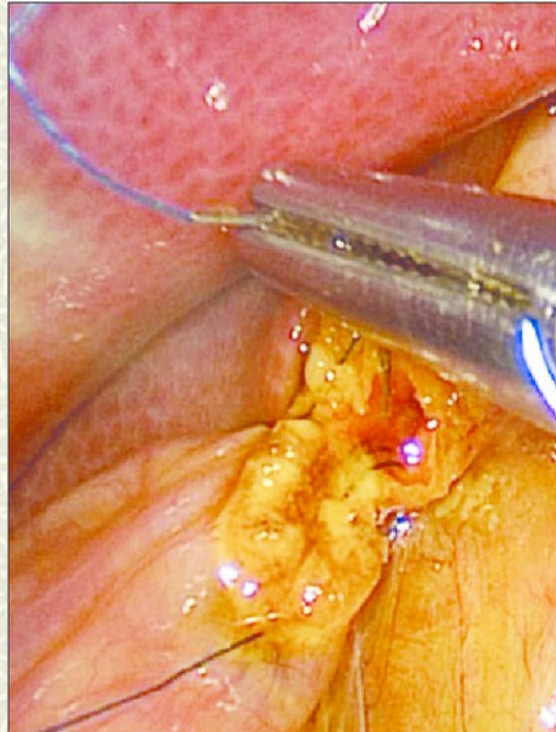
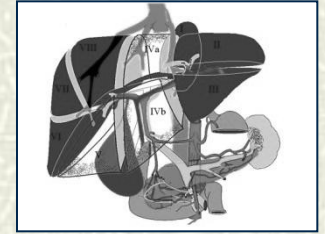



- # T drenáž (drén tvaru T zaveden do žlučovodu)
- # Drenáž perihepatického prostoru



FAKULTNÍ  
NEMOCNICE  
BRNO

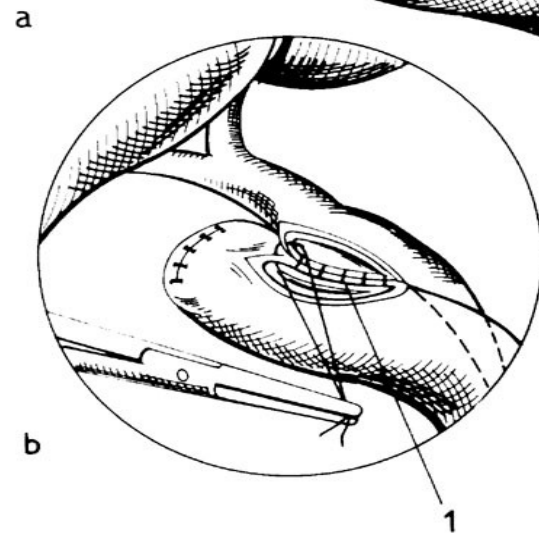

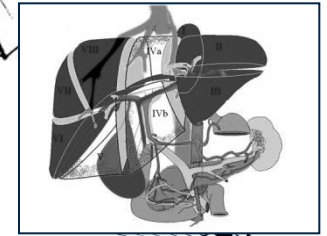
# Typické operace žlučovýchodů






FAKULTNÍ  
NEMOCNICE  
BRNO

# Choledocho-jejunostomie Na exkludované kličku

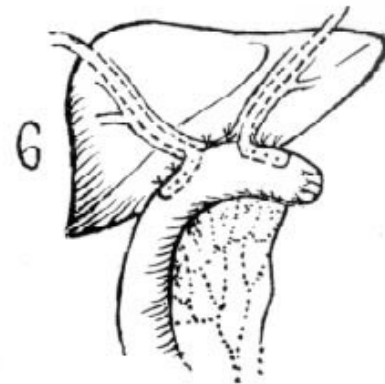
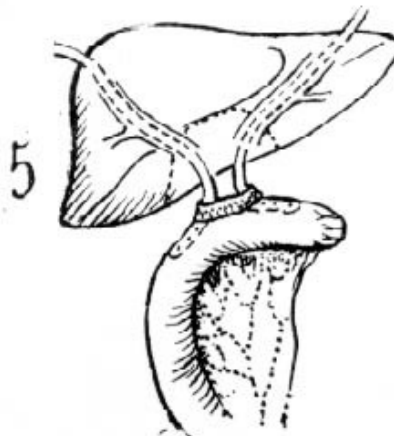
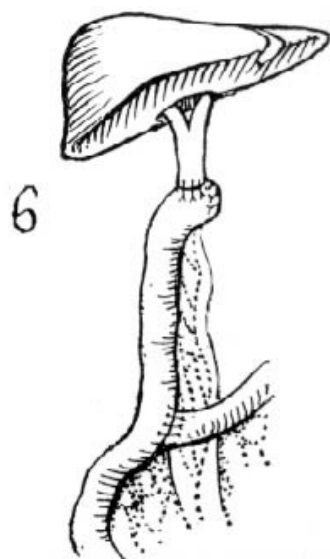
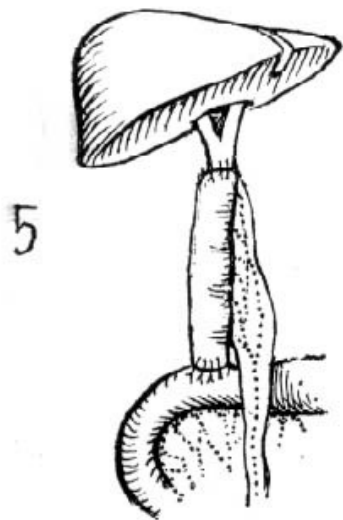
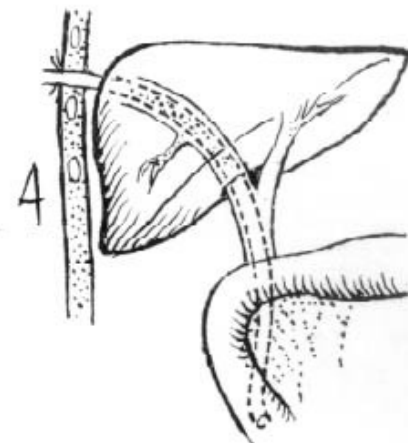
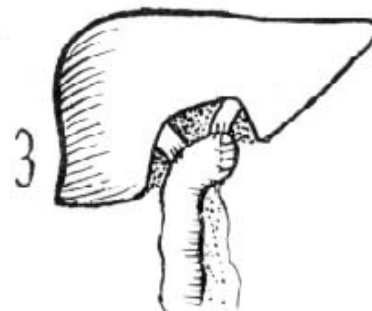
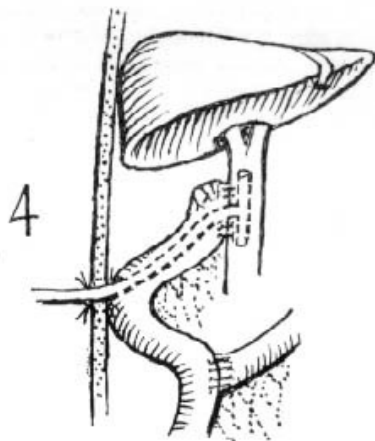
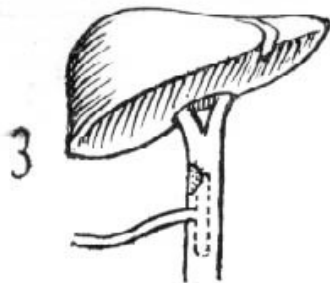
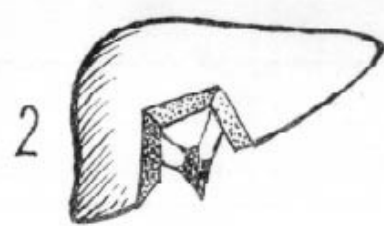
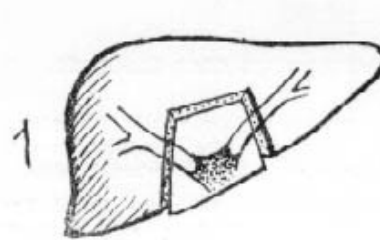
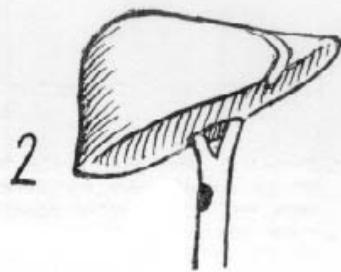


Koncem je straně

Stranou ke straně

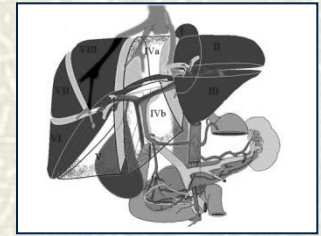


FAKULTNÍ  
NEMŮCnice  
BRNO

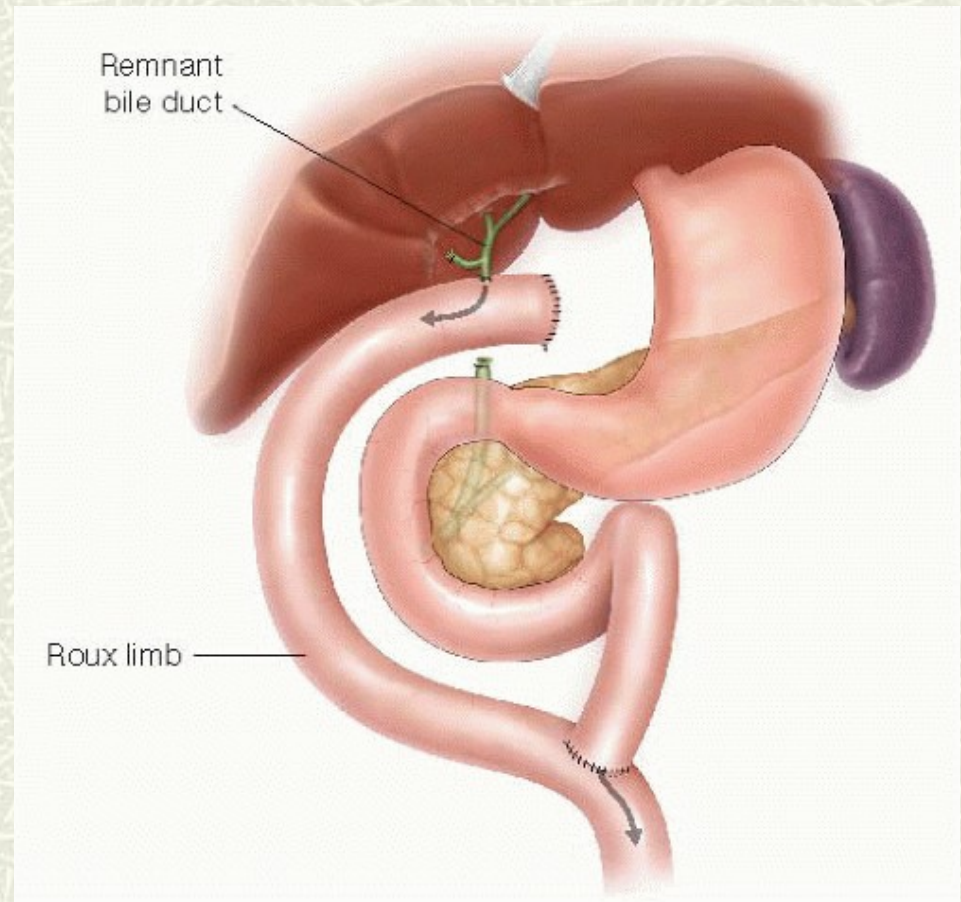
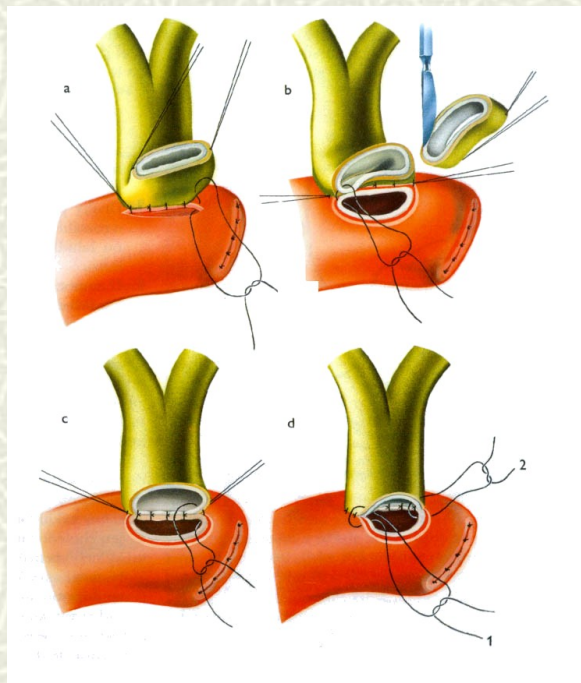



## Náhrada choledochu



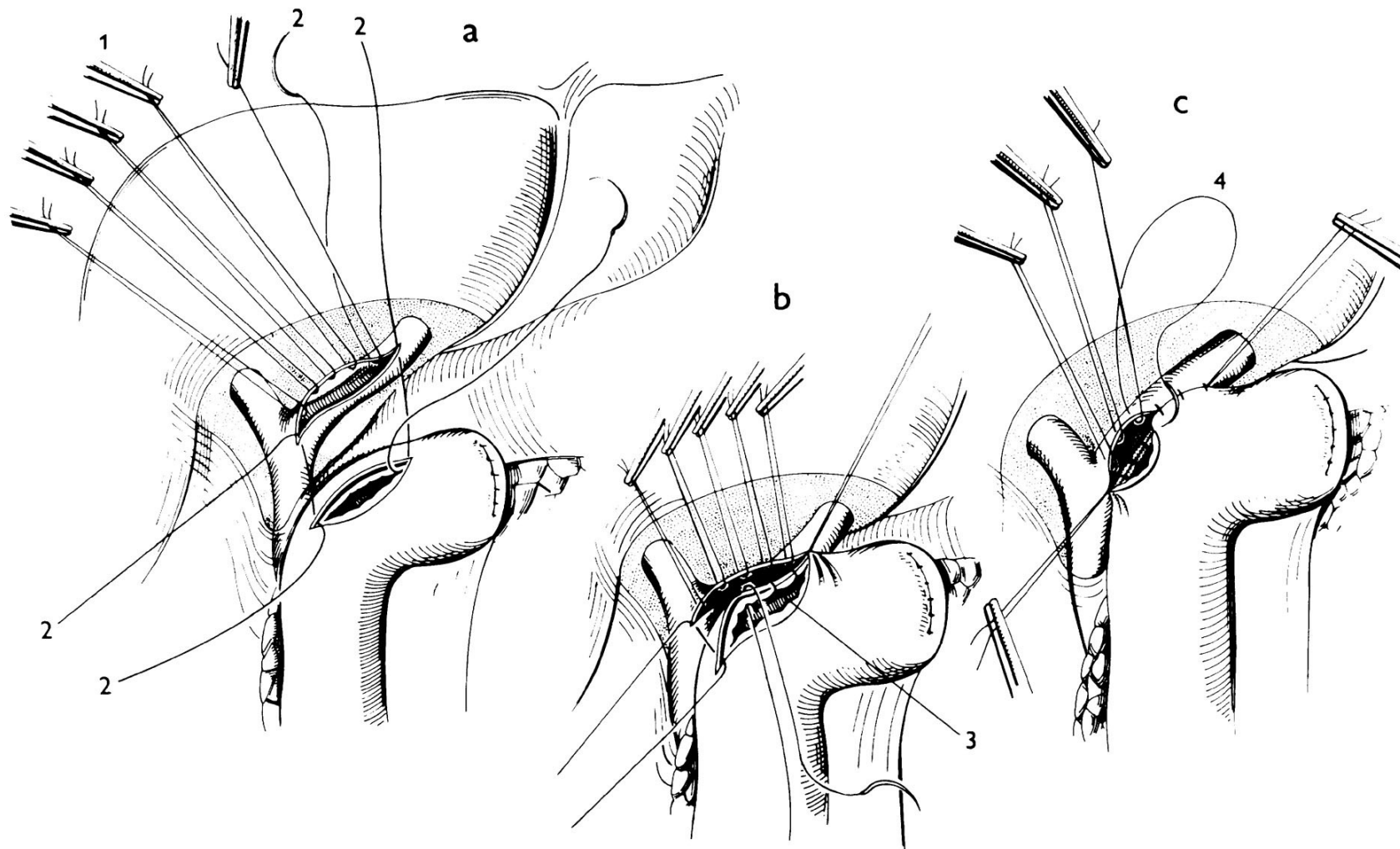
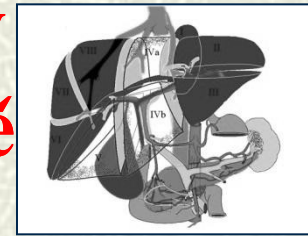


# Hepaticojejunoanastomozoza Na exkludovanou kličku Roux-Y je metodou volby



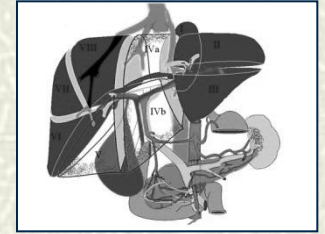


# Hepatikojejunoanastomoz – vždy na levý hepaticus – extrahepatálně běží alespoň 3cm, pravý jen 0,5cm

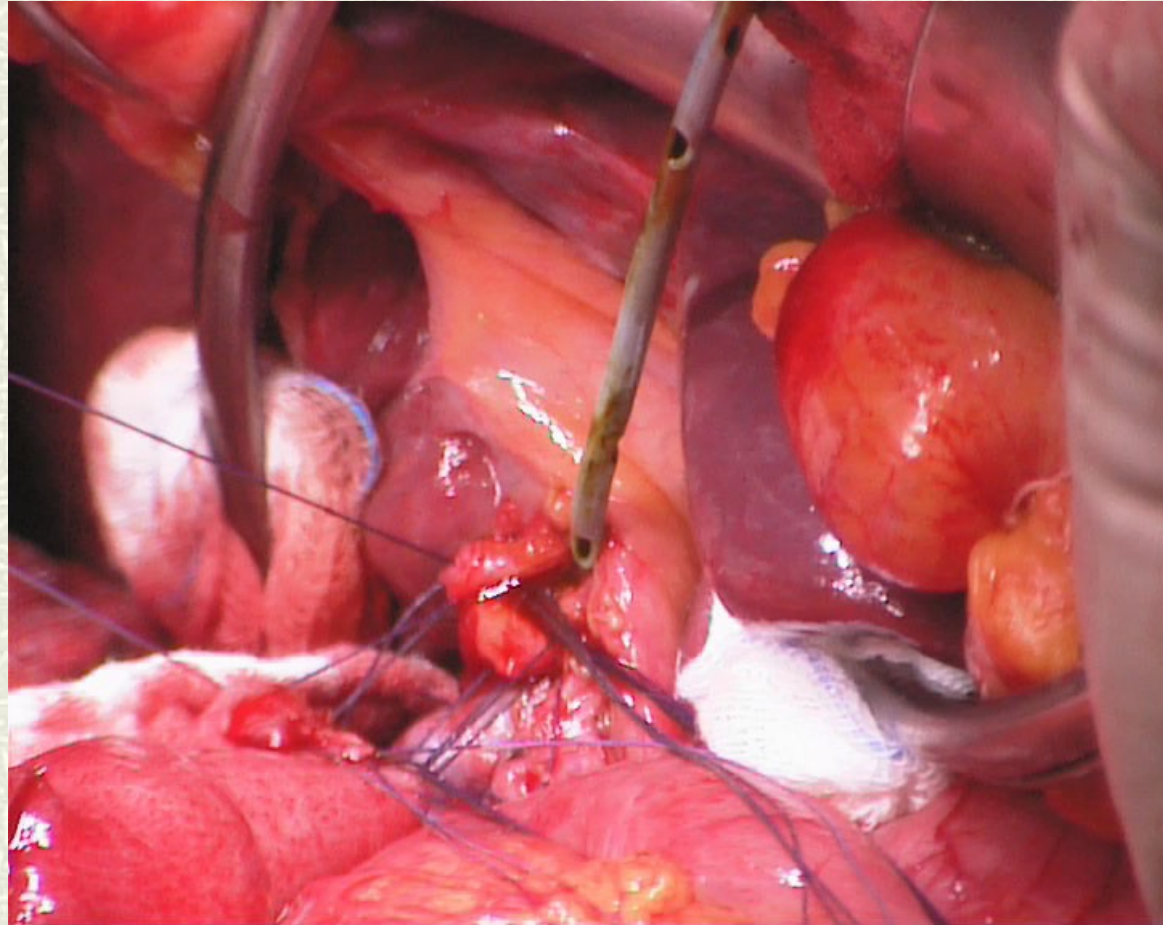




# Choledochoduodenostomie



- # Jen jako paliace u pacientů s dožitím do 1/2 roku
- # Časté ascendentní cholangitidy





FAKULTNÍ  
NEMOCNICE  
BRNO

# Choledochojejunoanastomoz

V kontrastním RTG obraze

