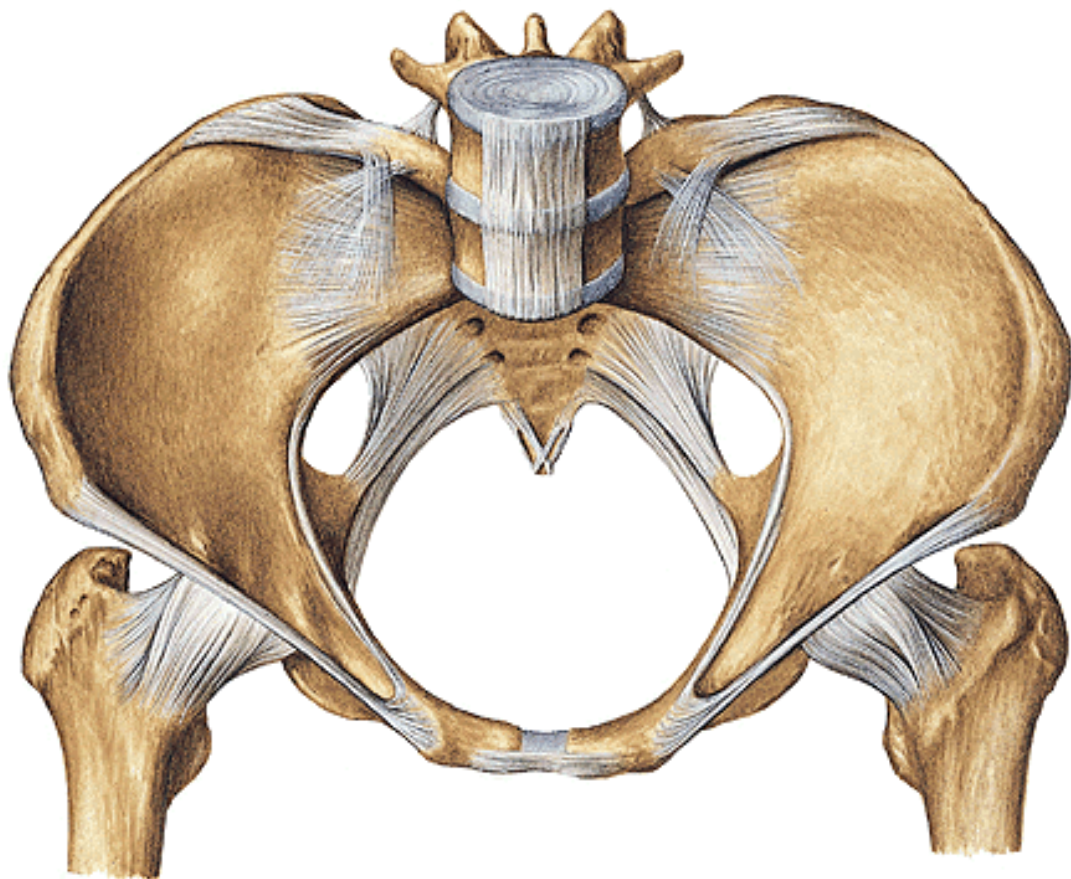


TOPOGRAFIE PÁNVE



Pánev – vnitřní hranice

Odpovídá hranici mezi pelvis major et minor = aditus pelvis



Horní ohraničení:

promontorium

linea terminalis

horní okraj symfýzy

Laterálně:

stěna pánve

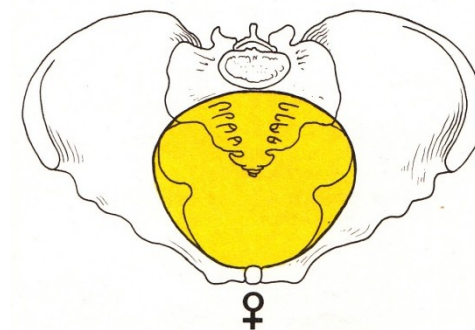
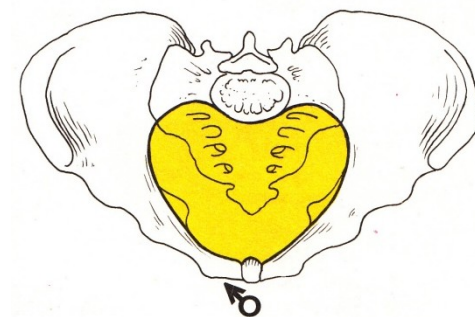
(m. obturatorius int. + fascia

m. piriformis)

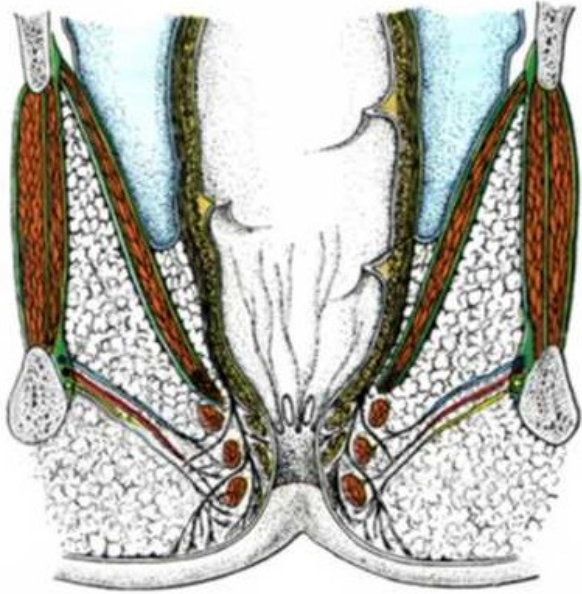
Dolní ohraničení:

diaphragma pelvis

diaphragma urogenitale



Diaphragma pelvis et diaphragma urogenitale



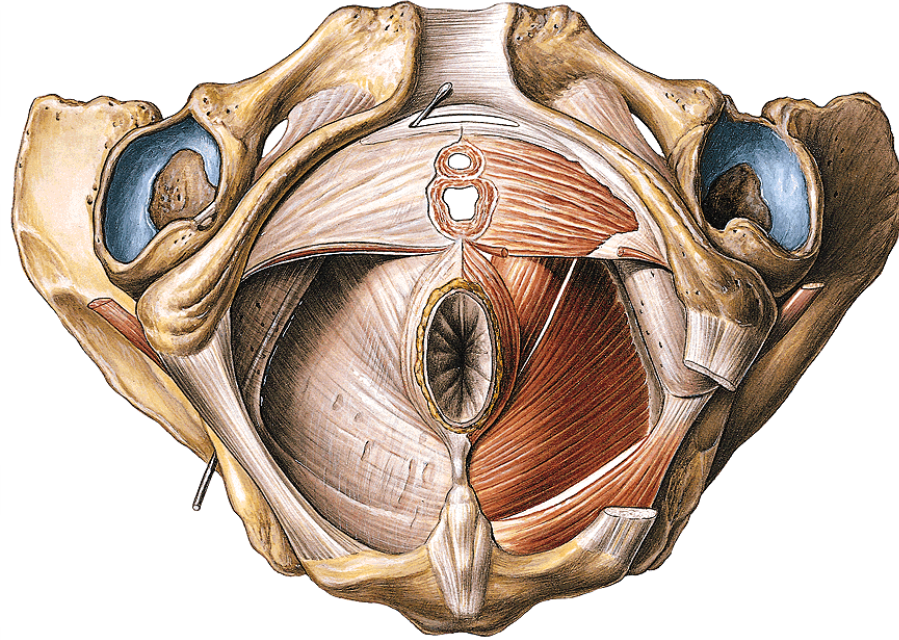
Diaphragma pelvis:

tvár nálevky

široká část upevněná po obvodu pánve

úzká část obemyká anus

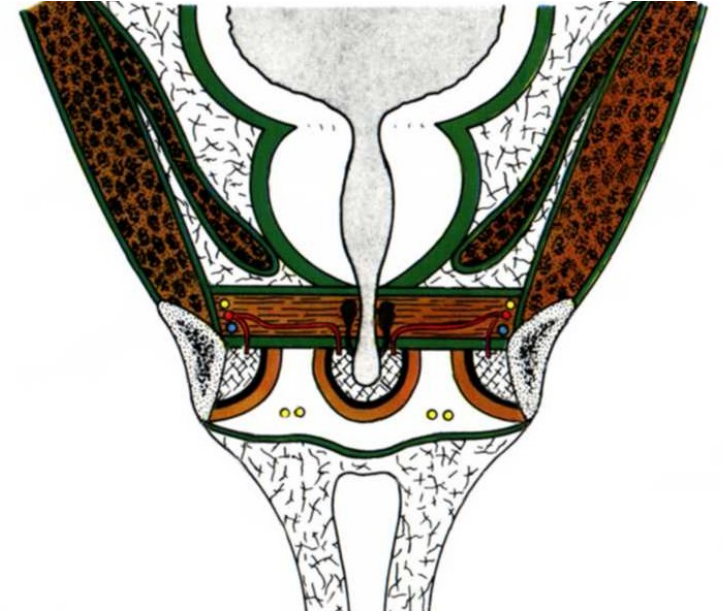
ventrálně otvor – hiatus urogenitalis



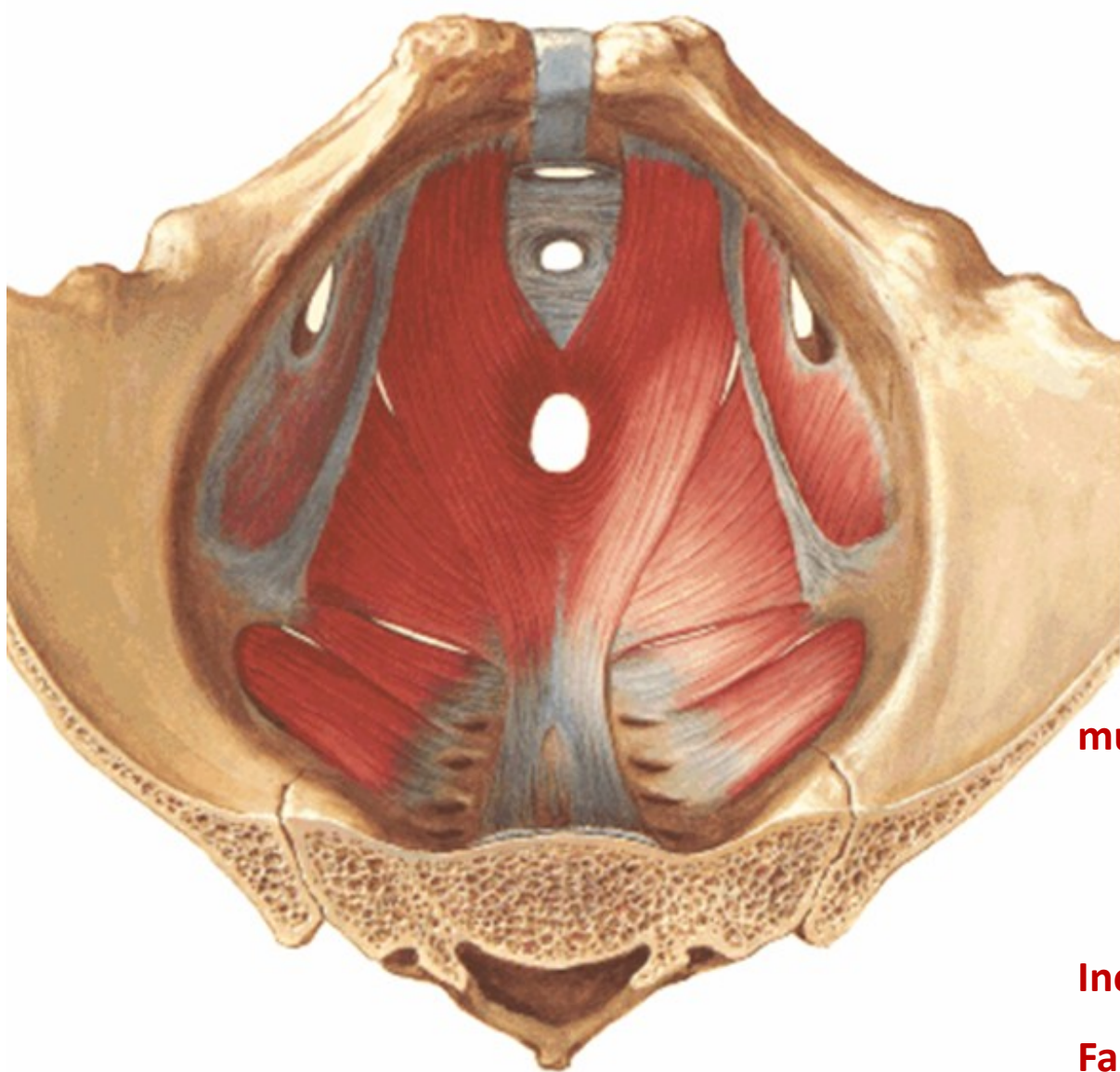
Diaphragma urogenitale:

trojúhelníkový tvar (symfýza, tubera ischiadica)

uzavírá hiatus urogenitalis (shora)



Diaphragma pelvis



musculus levator ani

musculus pubococcygeus (m. levator prostatae)

origo: os pubis v blízkosti symfýzy

obkružuje hiatus urogenitalis

musculus iliococcygeus

origo: arcus tendineus m. levatoris ani

(pruh na fascia obturatoria)

insertio: anus

lig. anococcygeum

os coccygis

os sacrum

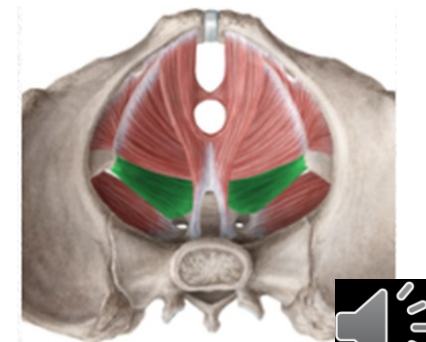
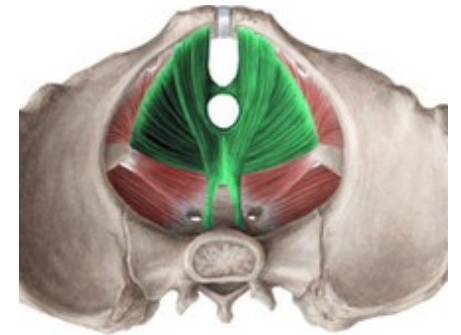
musculus coccygeus (lig. sacrospinale)

origo: spina ischiadica

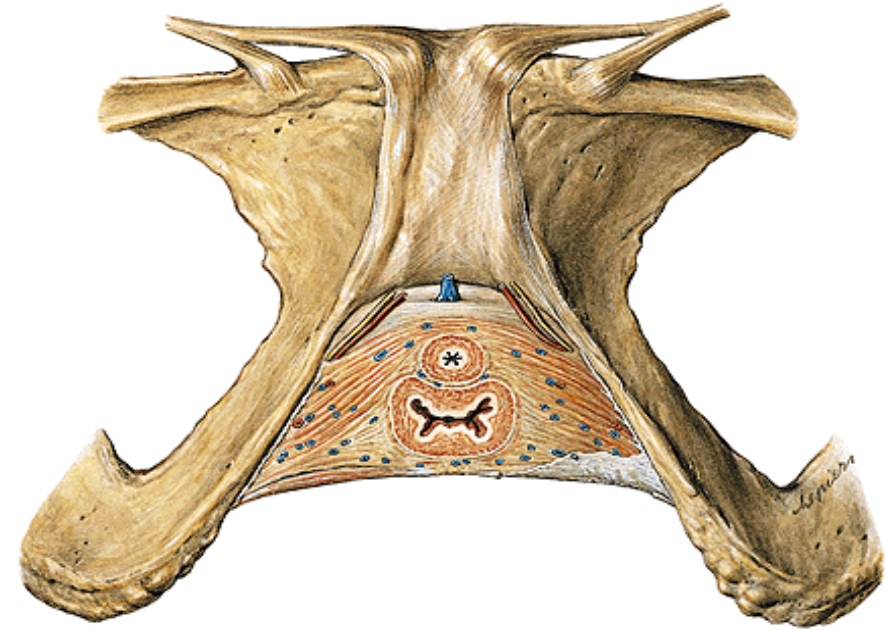
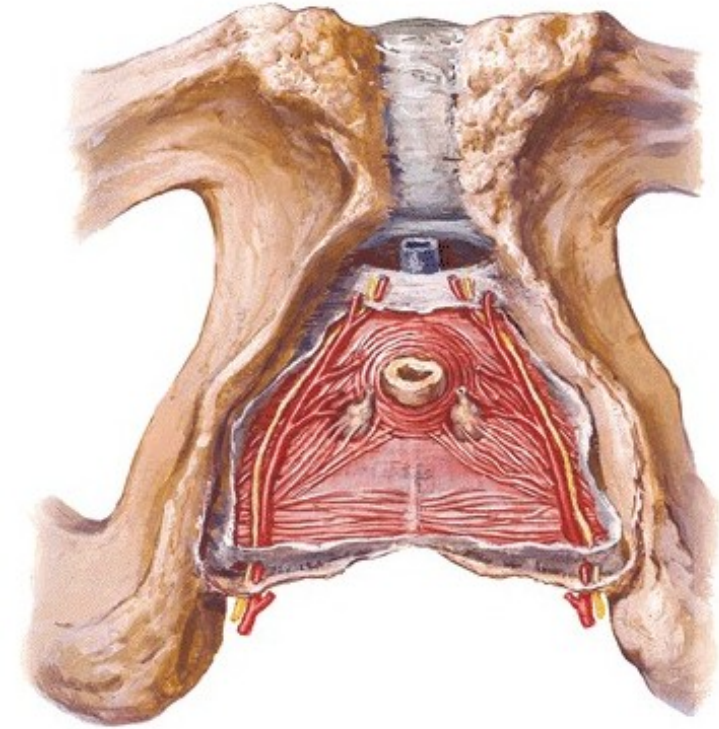
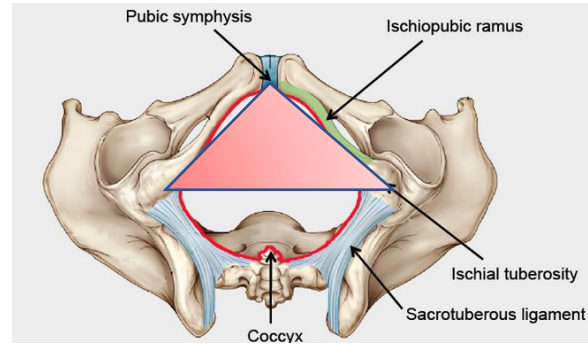
insertio: os coccygis, os sacrum

Inervace: plexus sacralis

Fascia diaphragmatis pelvis sup. et inf.



Diaphragma urogenitale



Stavba:

lig. transversum perinei

m. transversus perinei profundus

m. transversus perinei superficialis

m. sphincter urethrae

centrum perineale

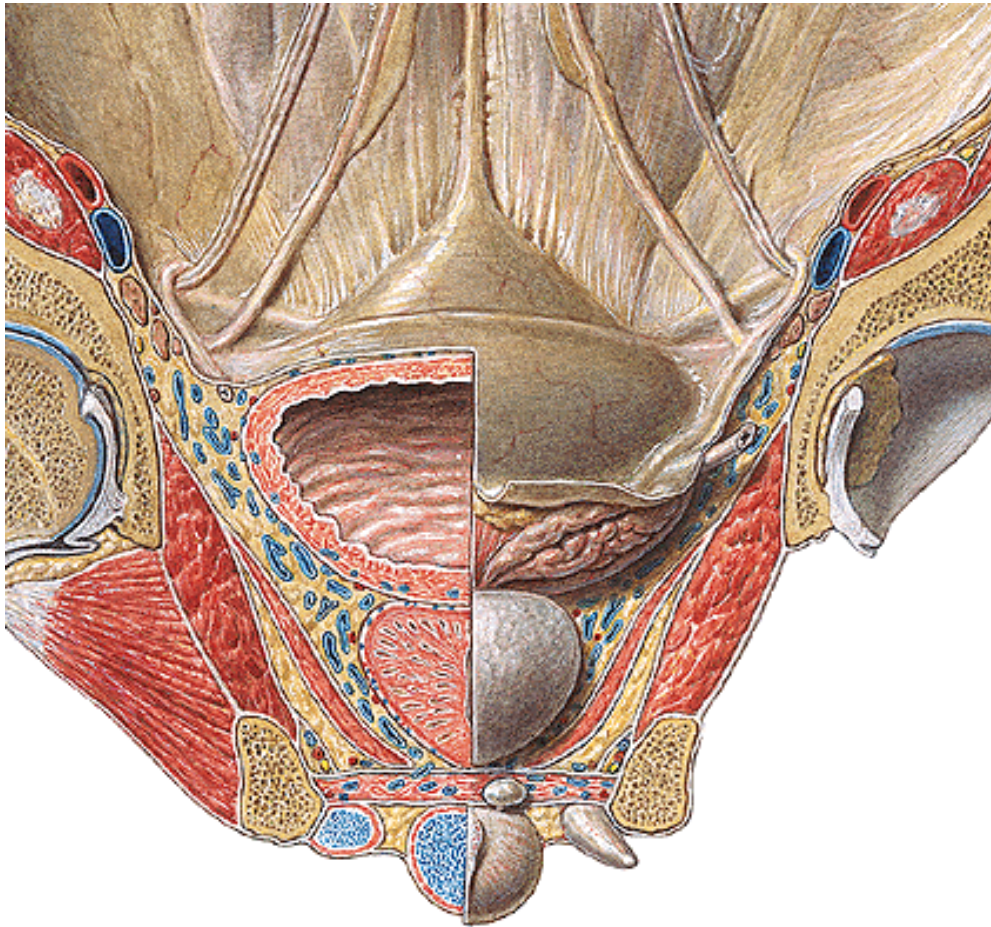
(muž: urethra – rectum; žena: vagina – rectum)

inervace a cévní zásobení: n. pudendus a vasa pudenda interna

fascia diaphragmatis urogenitalis sup. et inf.



Fascia pelvis



Fascia pelvis parietale

vystýlá dutinu pánevní

její součástí fascia diaphragmatis pelvis et urogenitalis sup.

Fascia pelvis viscerale

přechází na orgány v pánvi

Arcus tendineus fasciae pelvis

přechod parietální a viscerální fascie

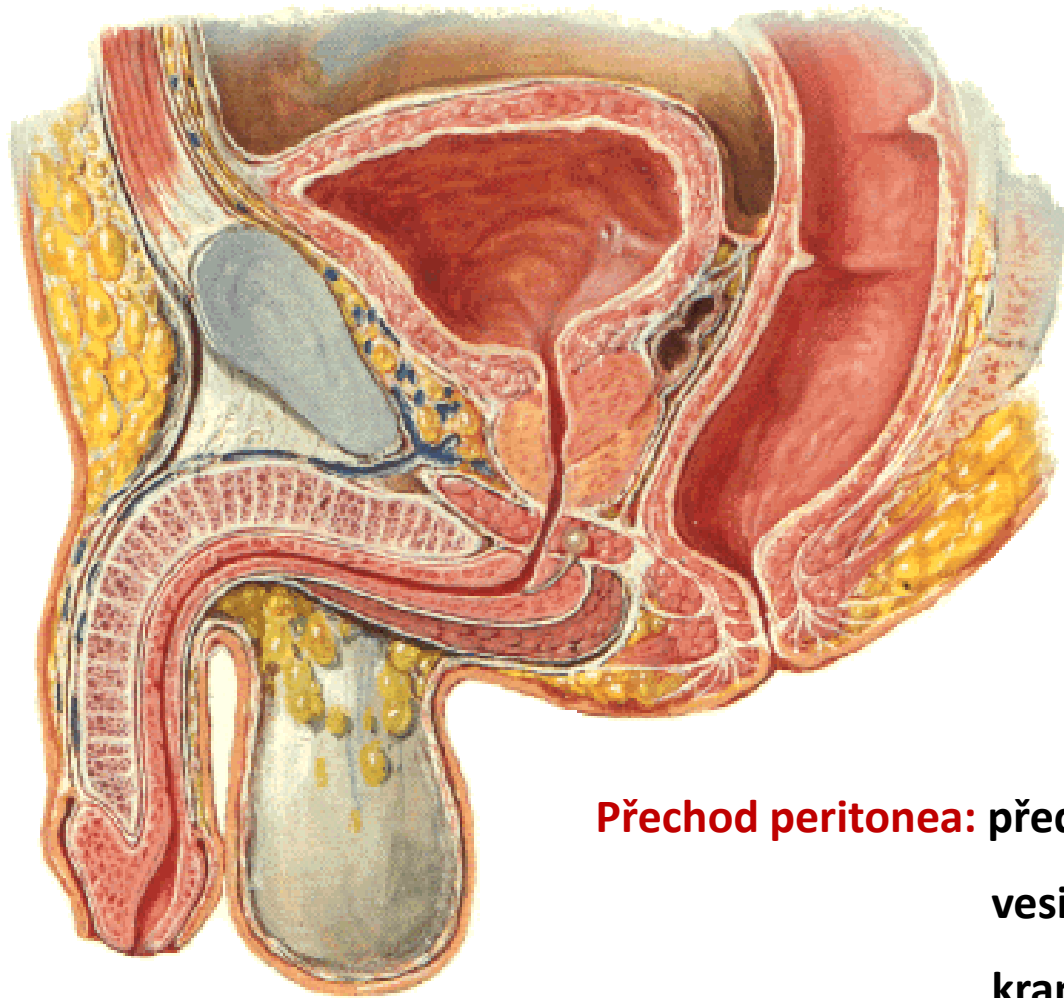
Peritoneum

cavum pelvis **peritoneale**

cavum pelvis **subperitoneale**



Mužská pánev



symfýza + spatium retropubicum

lig. pubovesicularia

lig. puboprostatica

paracystium (fascia vesicoumbilicalis)

vesica urinaria, vesiculae seminales, ductus deferens, prostata

septum rectovesicale

rectum

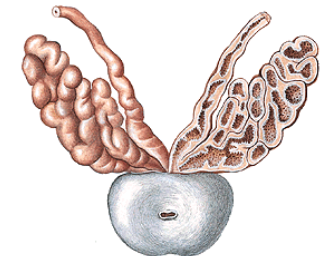
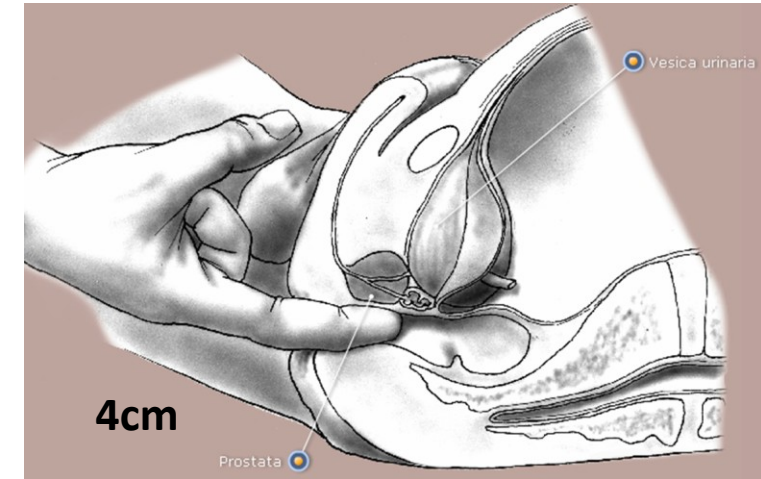
Přechod peritonea: přední stěna břišní

vesica urinaria

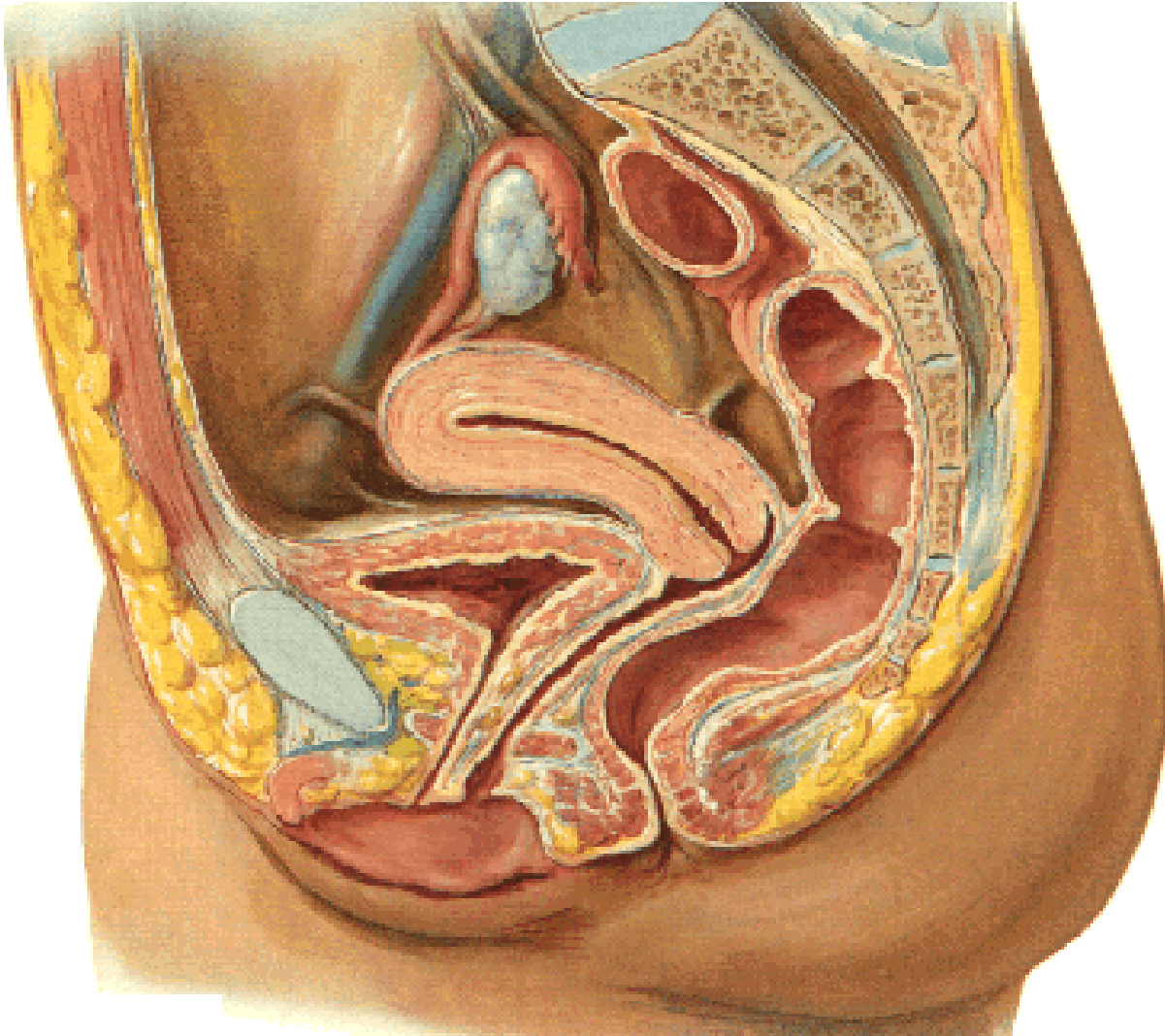
kraniální část vesiculae seminales

rectum (ve výši Kohlrauschovy řasy)

Excavatio rectovesicalis !!!



Ženská pánev



symfýza + spatium retropubicum

lig. pubovesicularia

paracystium (fascia vesicoumbilicalis)

vesica urinaria, urethra feminina

septum urethrovaginale

vagina

septum rectovaginale

centrum perineale

perineální klín

rectum



Ženská pánev – poloha ovaria

Nullipara

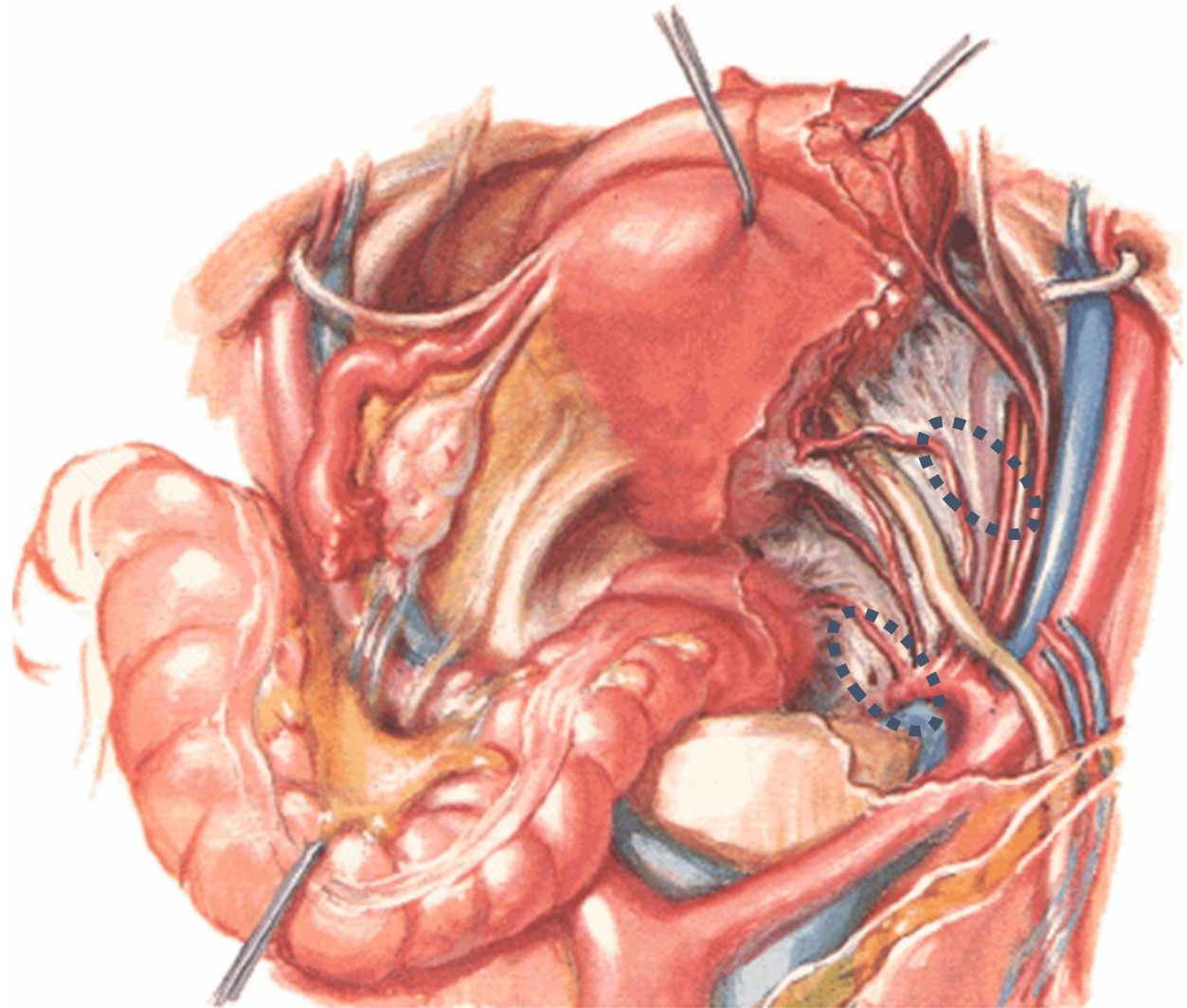
fossa ovarica

(před a. iliaca int. a ureterem)

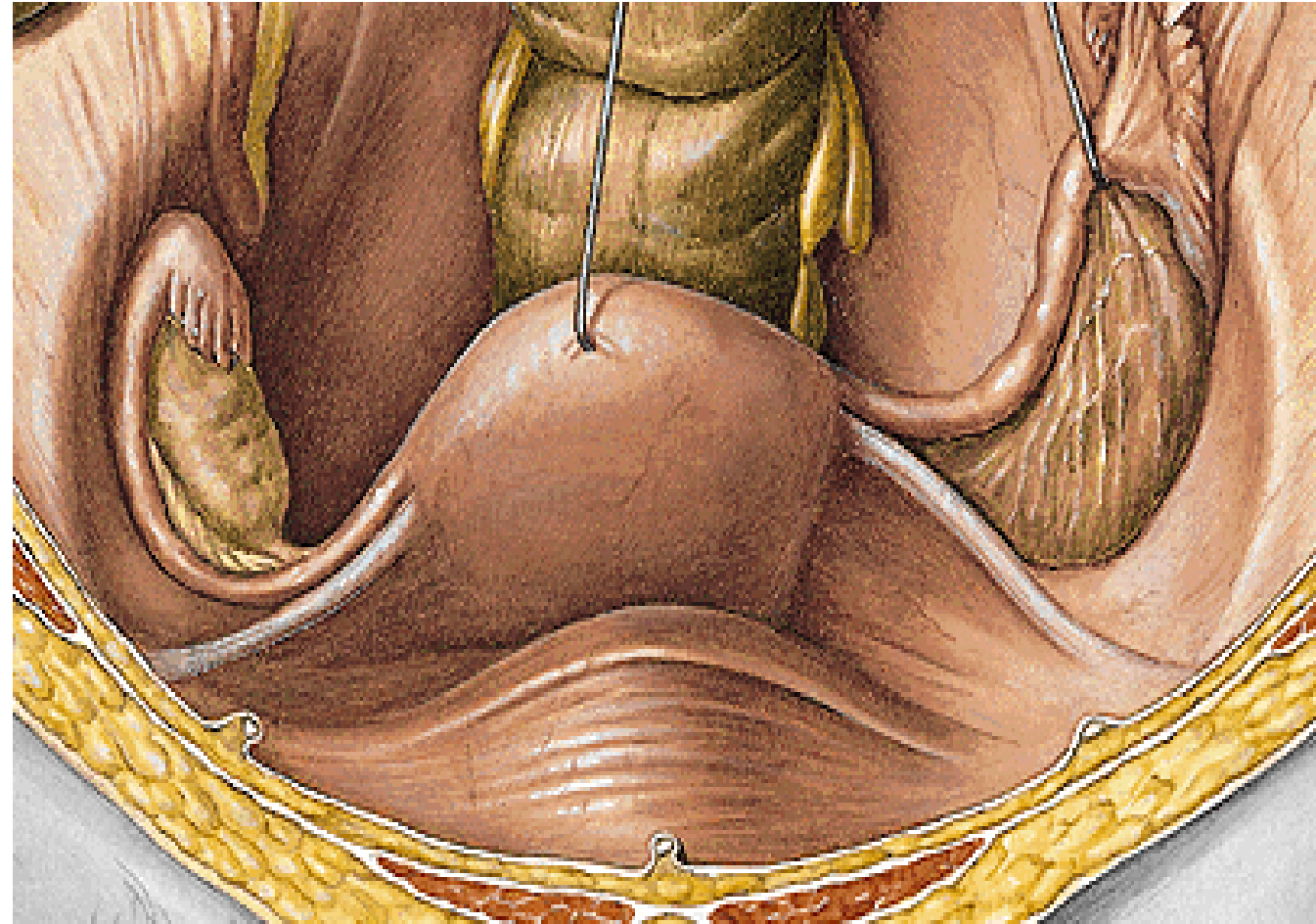
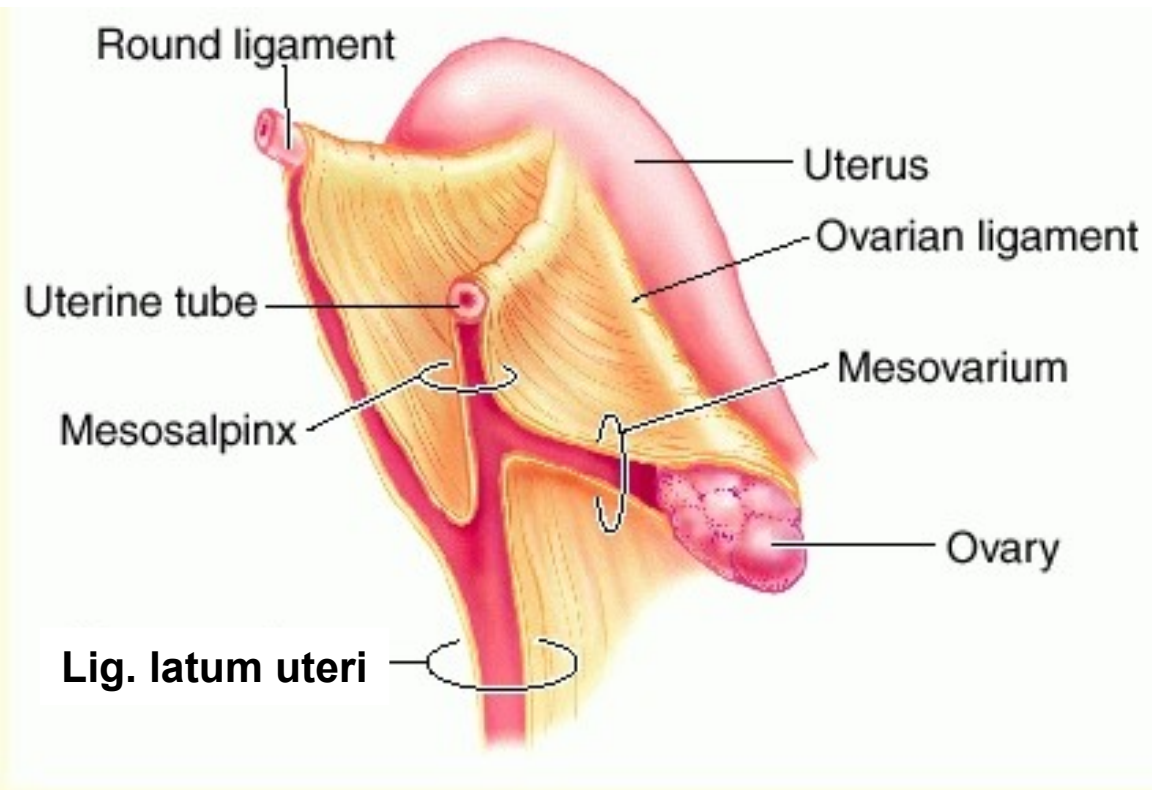
Multipara

Claudiova jamka

(za a. iliaca int. a ureterem)



Ženská pánev – perimetrium (viscerální peritoneum)



Peritoneální závěs:

lig. latum uteri

mesosalpinx

mesovarium

lig. teres uteri



Ženská pánev – parametrium (vazivo mezi listy lig. latum uteri + kaudálně)

Lig. pubouterinum

lig. pubovesicale

lig. vesicouterinum

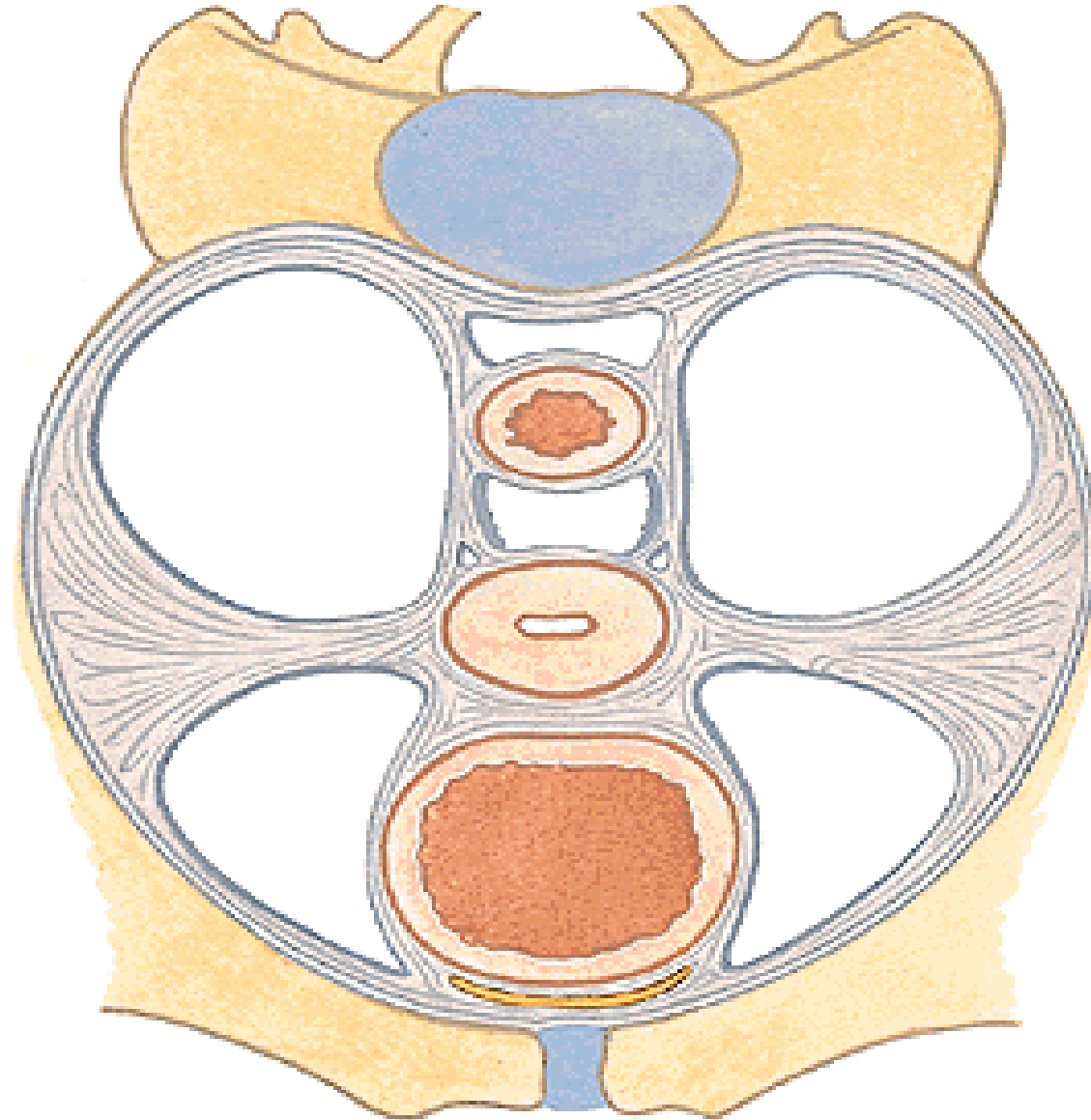
Lig. cardinale uteri

Lig. sacrouterinum

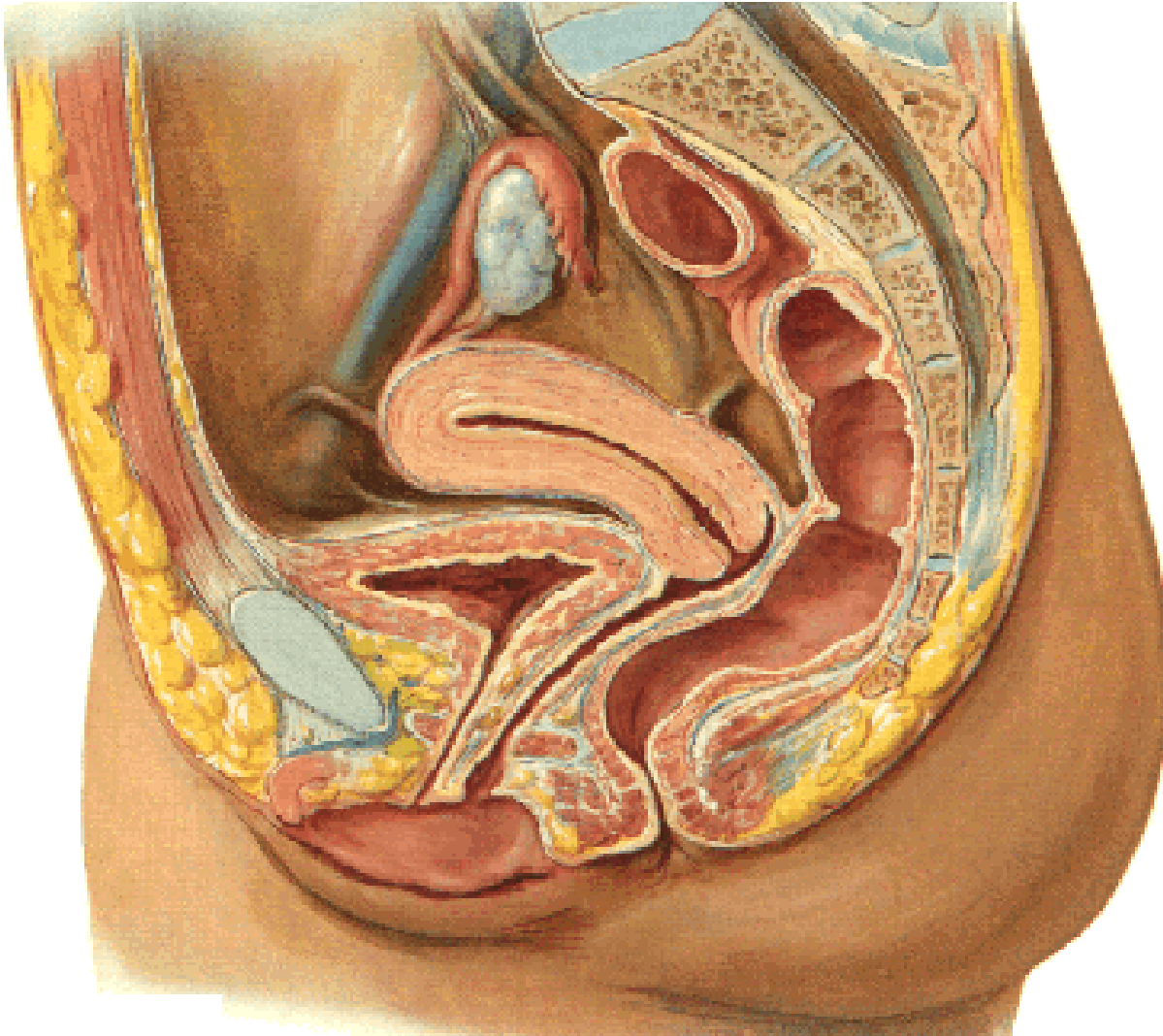
plica sacrouterina

m. rectouterinus

Lig. teres uteri



Ženská pánev



Přechod peritonea:

přední stěna břišní

vesica urinaria

uterus – přes fundus na facies post.

fornix vaginae post.

rectum (ve výši Kohlrauschovy řasy)

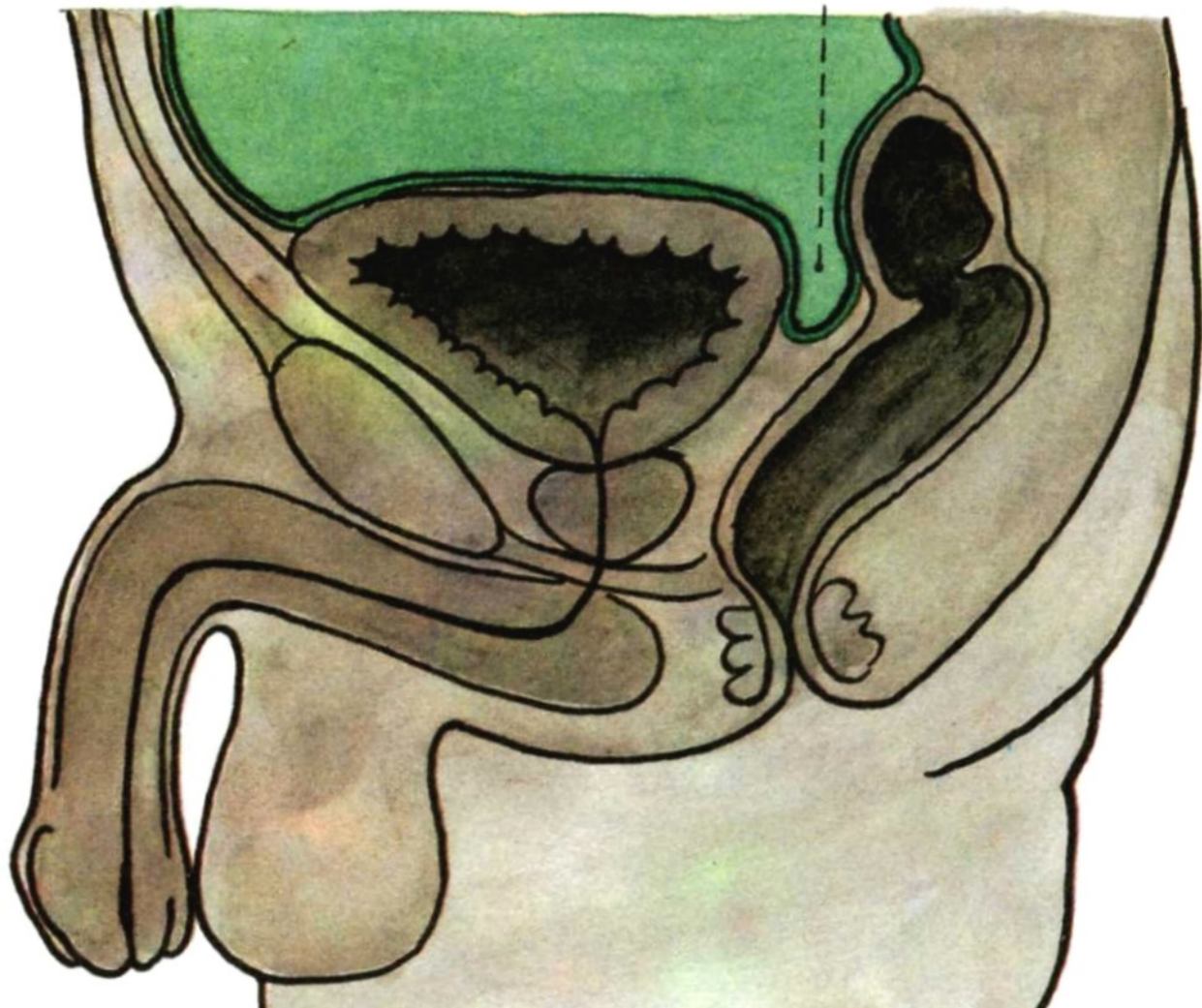
Excavatio vesicouterina

Excavatio rectouterina (cavum Douglasi!!!)



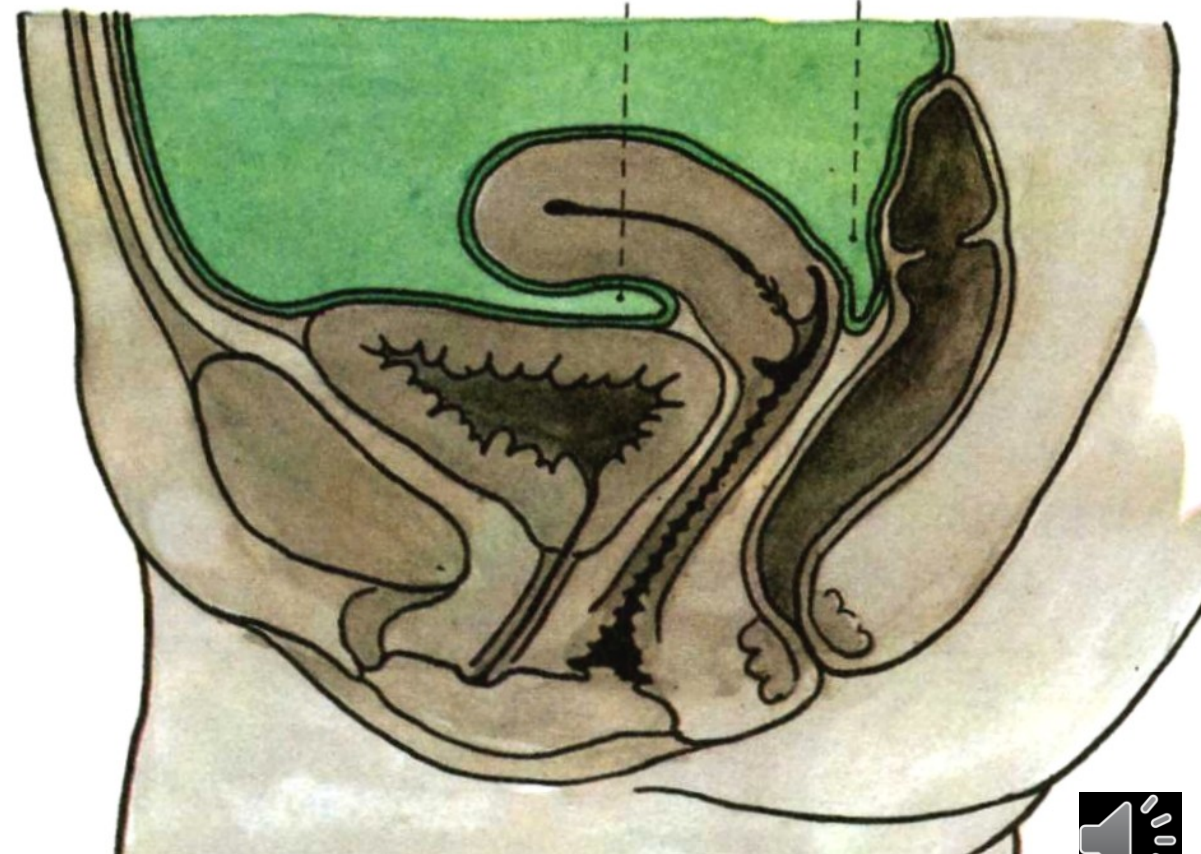
Mužská pánev

excavatio
rectovesicalis



Ženská pánev

excavatio
vesicouterina
excavatio
rectouterina
(Douglasi)



Cévní zásobení pánve – a. iliaca int.

Parietální větve

a. iliolumbalis

a. sacralis lat.

a. obturatoria

(r. pubicus - corona mortis)

a. glutea sup. et inf.

a. pudenda interna

Viscerální větve

aa. vesicales sup.

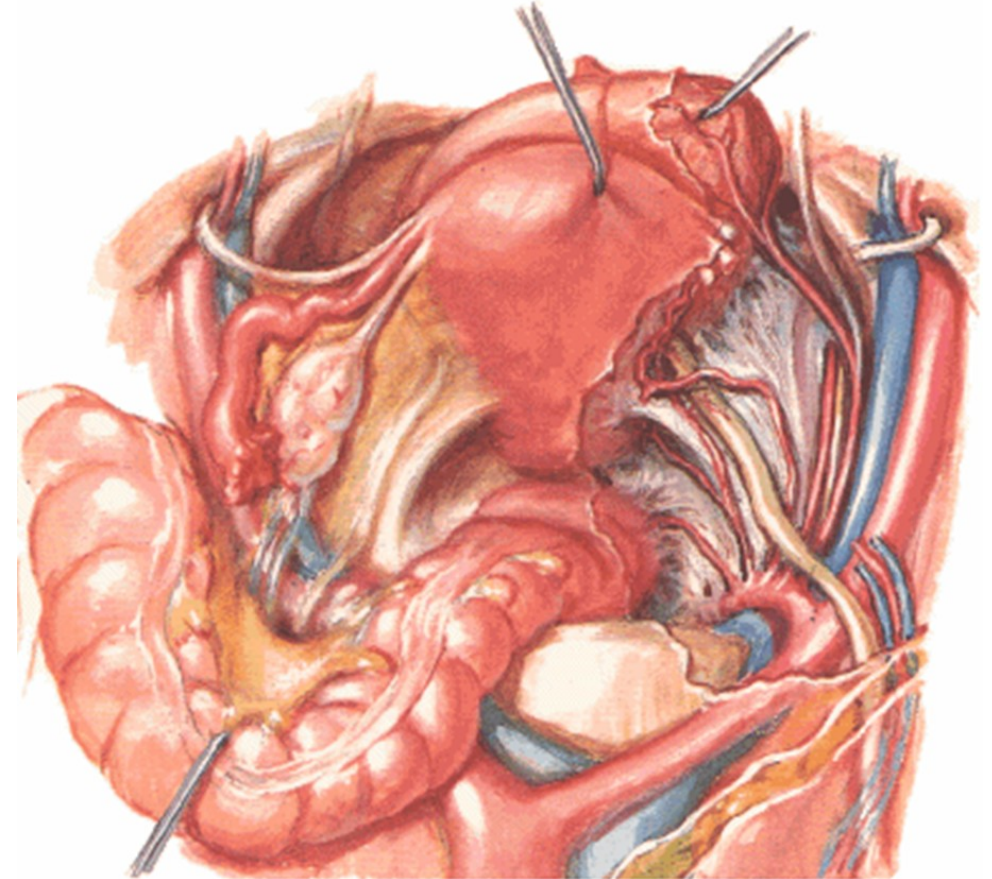
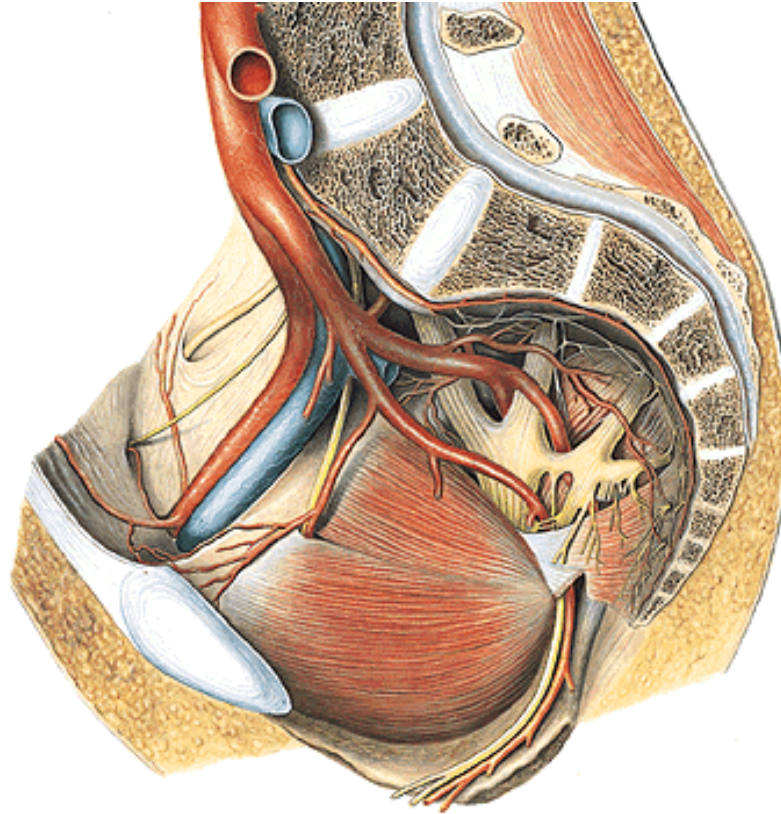
(a. umbilicalis)

a. vesicalis inf.

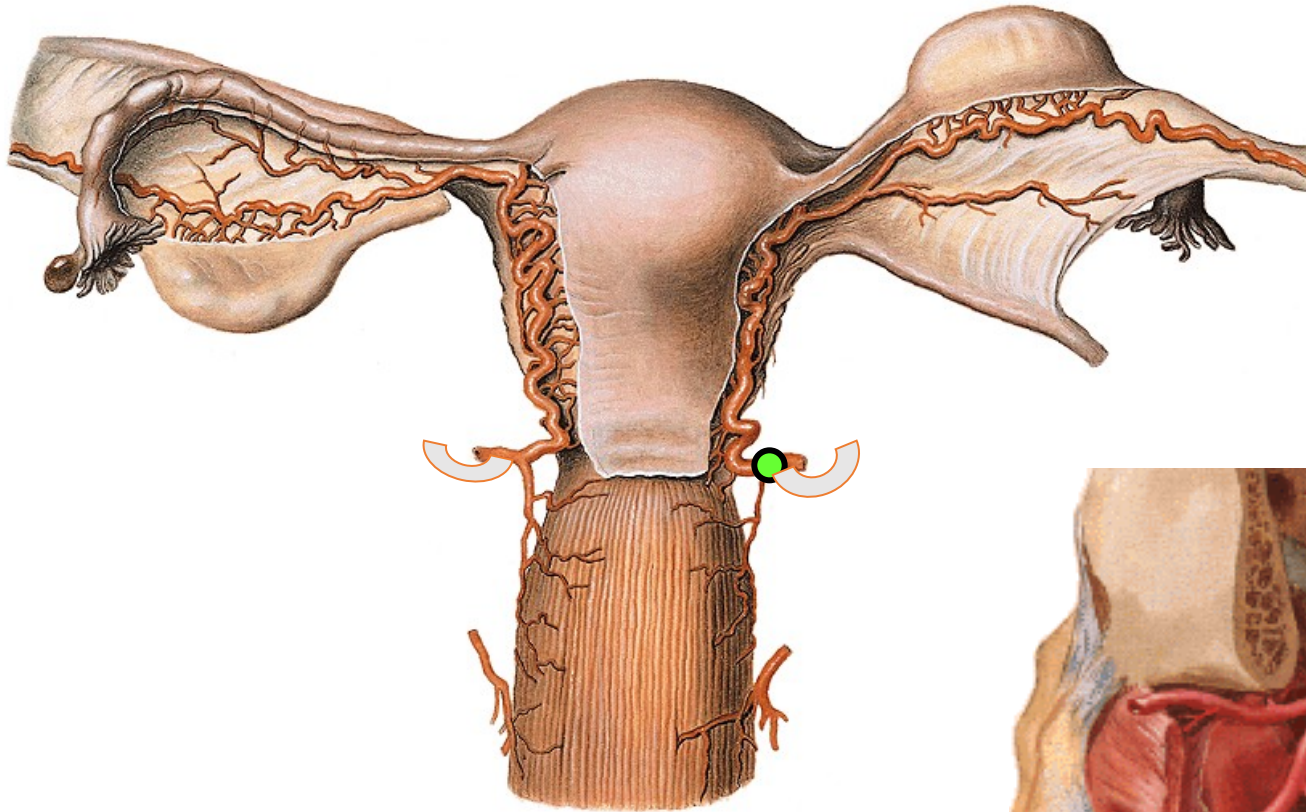
a. rectalis media

♂ a. ductus deferentis

♀ a. uterina



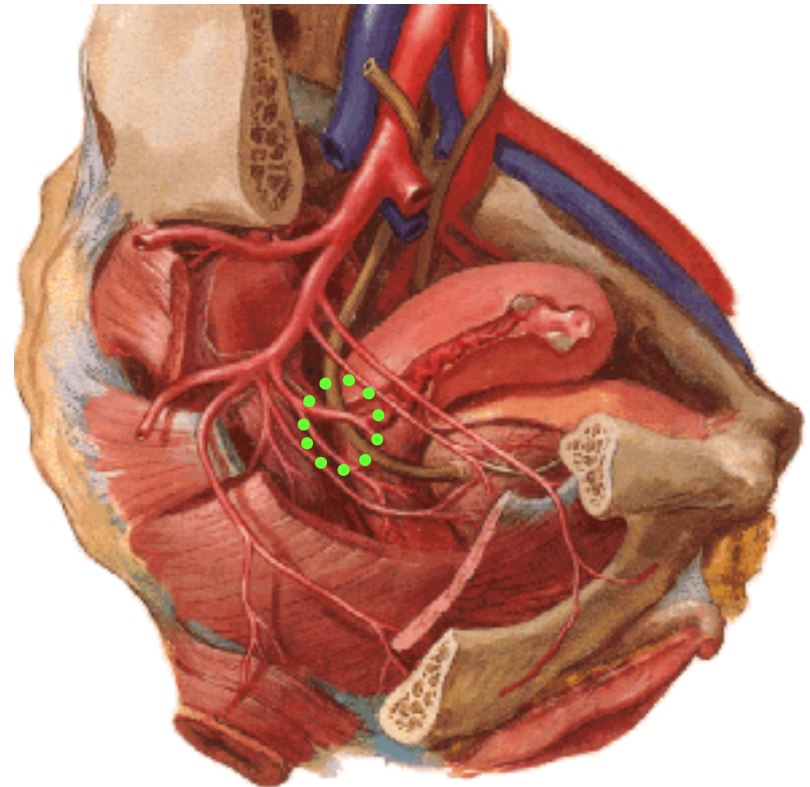
Arteria uterina - anastomóza s a. ovarica (ovariální arkáda)



Překřížení a. uterina s ureterem

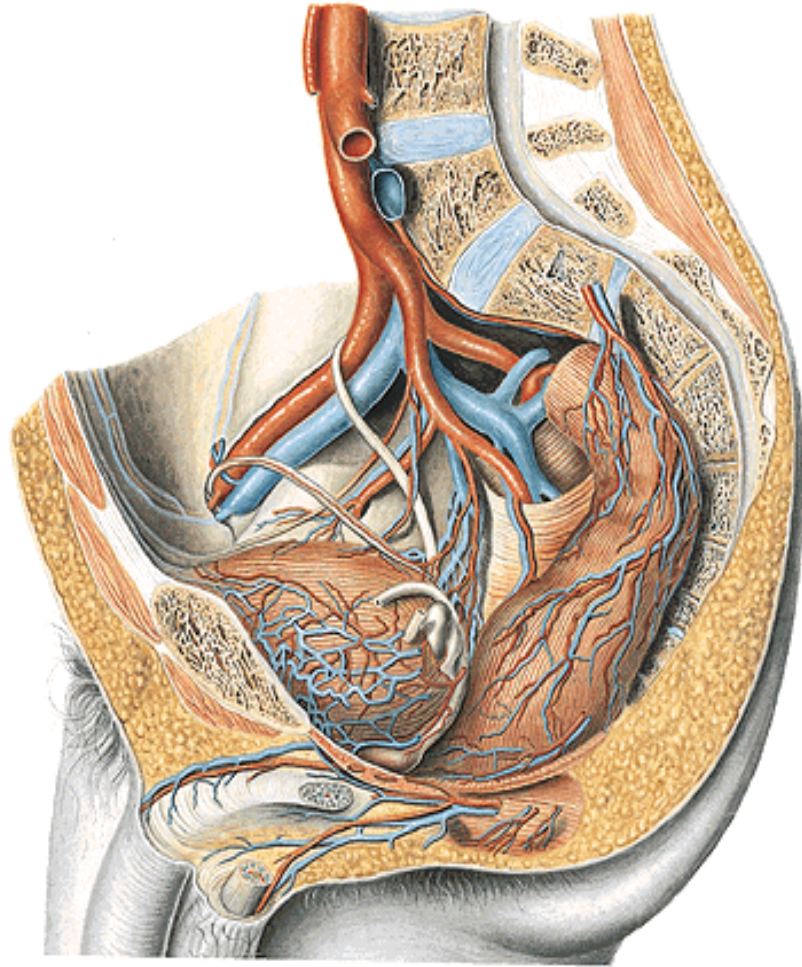
(2 cm od hrany děložní

1,5 cm od klenby poševní)



Cévní zásobení pánve – v. iliaca int.

vznik – z pleteně nad foramen ischiadicum majus



Parietální přítoky:

odpovídají větvení tepen

Přítoky viscerální:

pleteně kolem pánevních orgánů

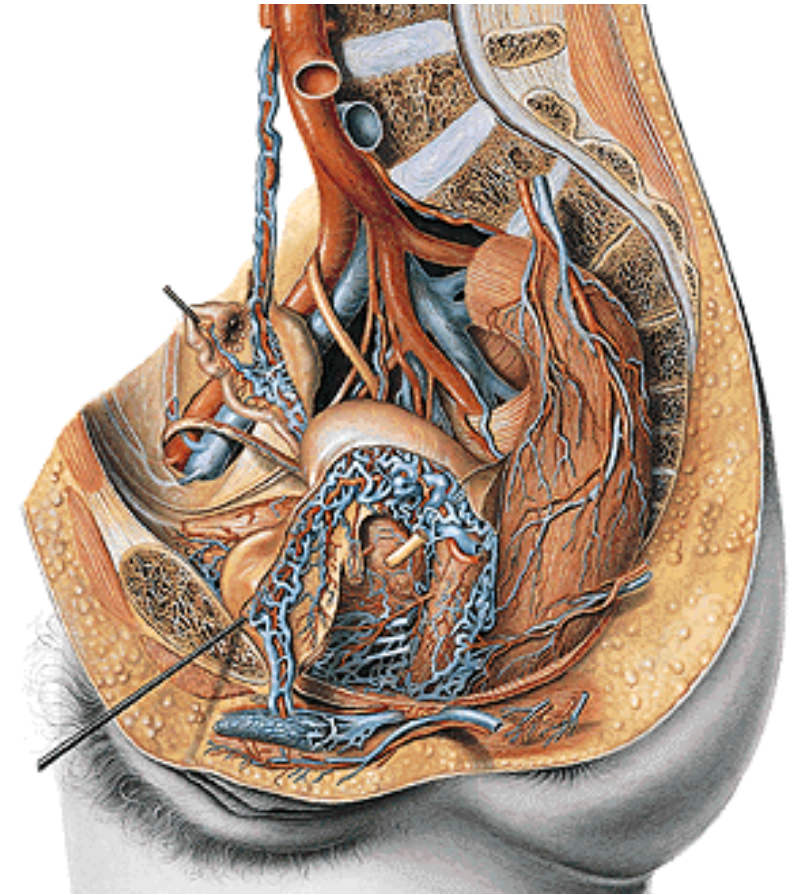
plexus venosus vesicalis

♂ plexus prostaticus

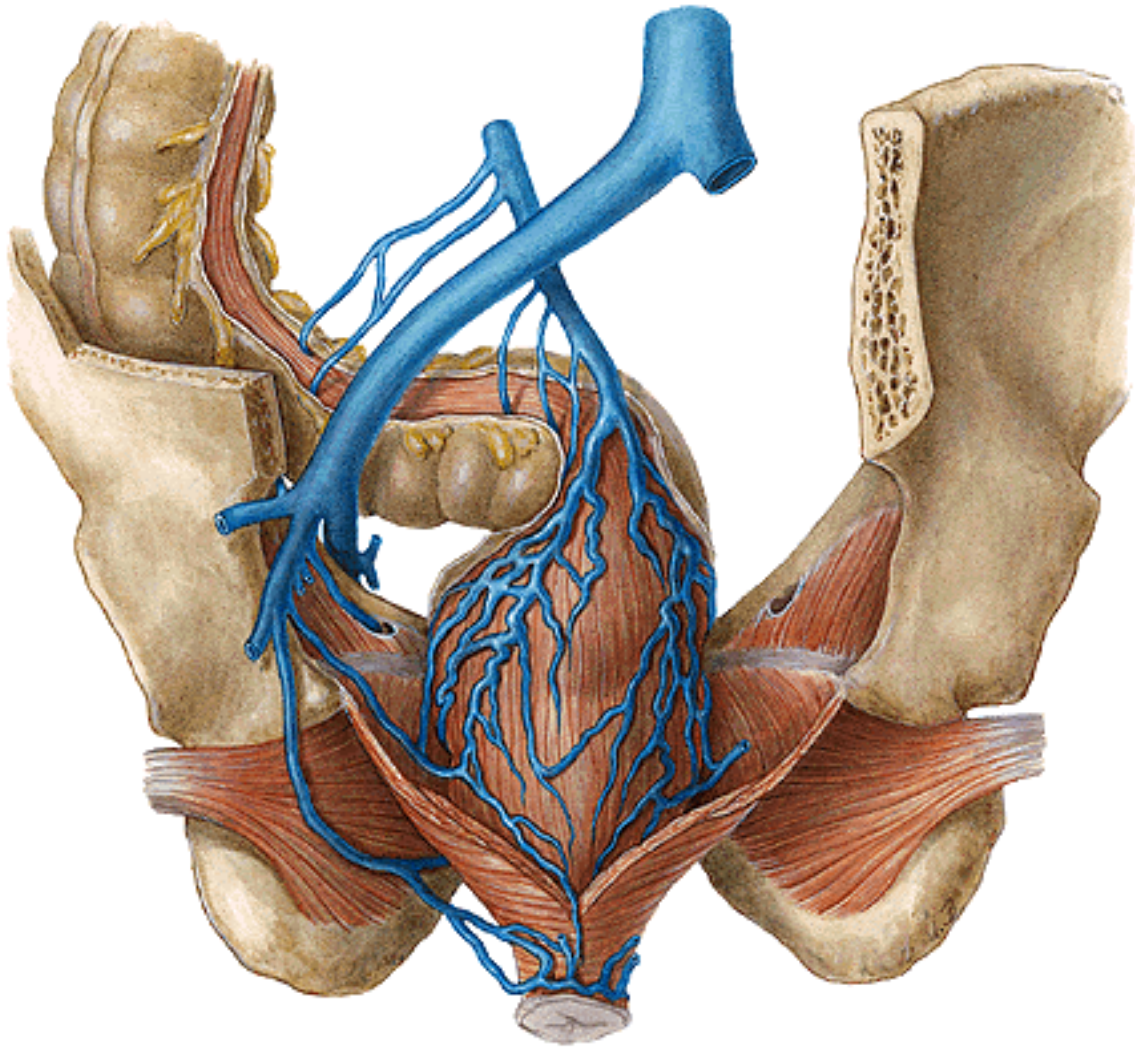
♀ plexus uterovaginalis

plexus venosus rectalis

plexus venosus sacralis



Plexus venosus rectalis – portokavální anastomóza



Submukózní - vnitřní

v. rectalis superior (vena portae)

Perirektální - zevní

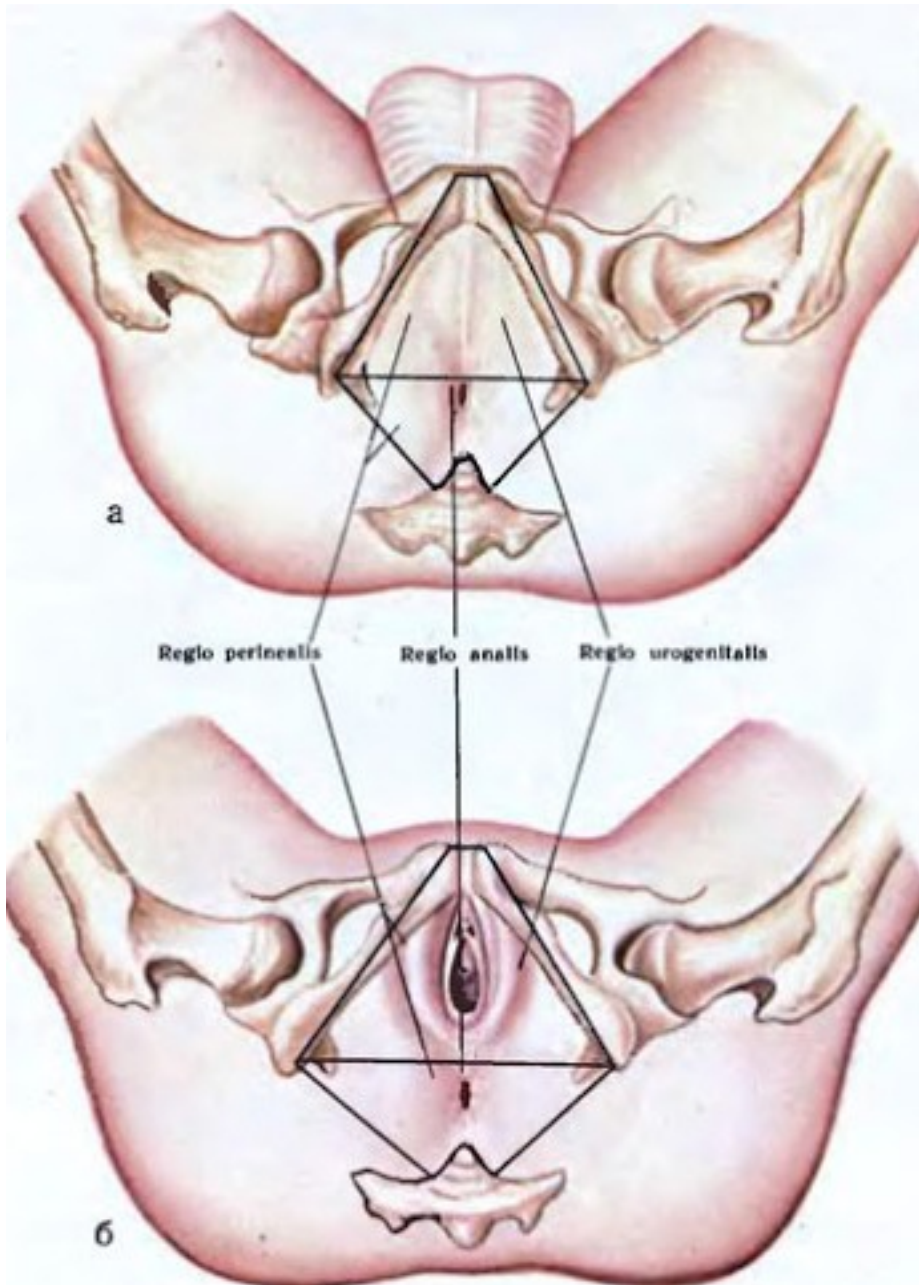
vena rectalis superior (vena portae)

vena rectalis media (vena iliaca interna)

vena rectalis inferior (vena pudenda interna)



Povrchové krajiny pánve – regio perinealis



Regio urogenitalis

ohraničení:

symfýza

sulcus genitofemoralis

(ohybová rýha mezi stehny a pohlavními orgány)

spojnice mezi tubera ischiadica

Regio analis:

ohraničení:

spojnice mezi tubera ischiadica

dolní okraj os coccygeum

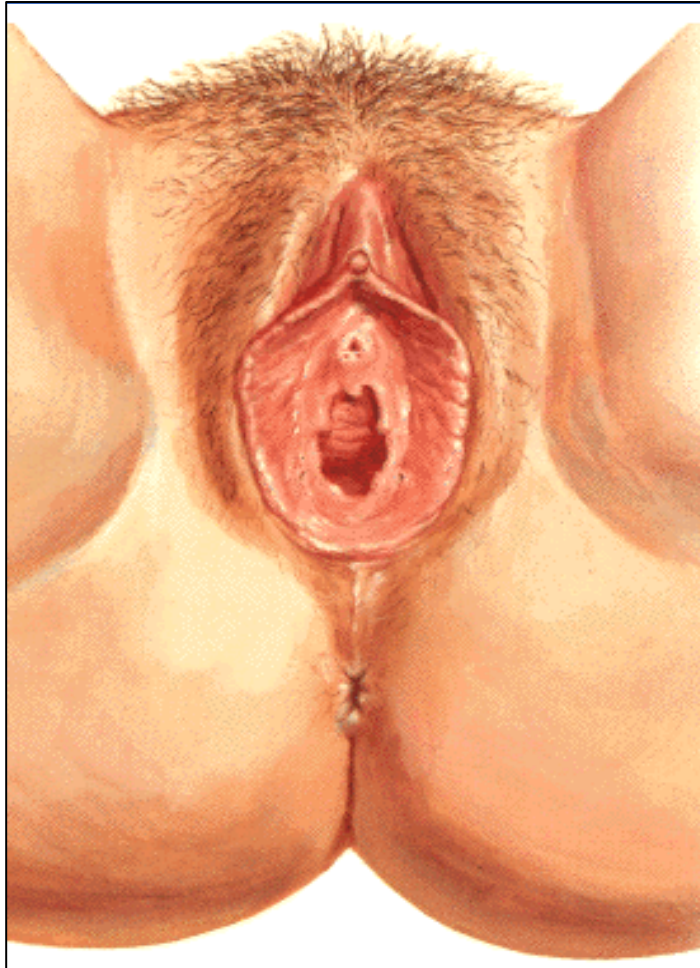

Regio urogenitalis u ženy

Obsah: zevní pohlavní orgány

spatium perinei spf. (mezi fascia diaphragmatis urogenitalis inf. + fascia perinei superficialis)

spatium perinei prof. (mezi fascia diaphragmatis urogenitalis sup. + inf.)



Spatium perinei spf.

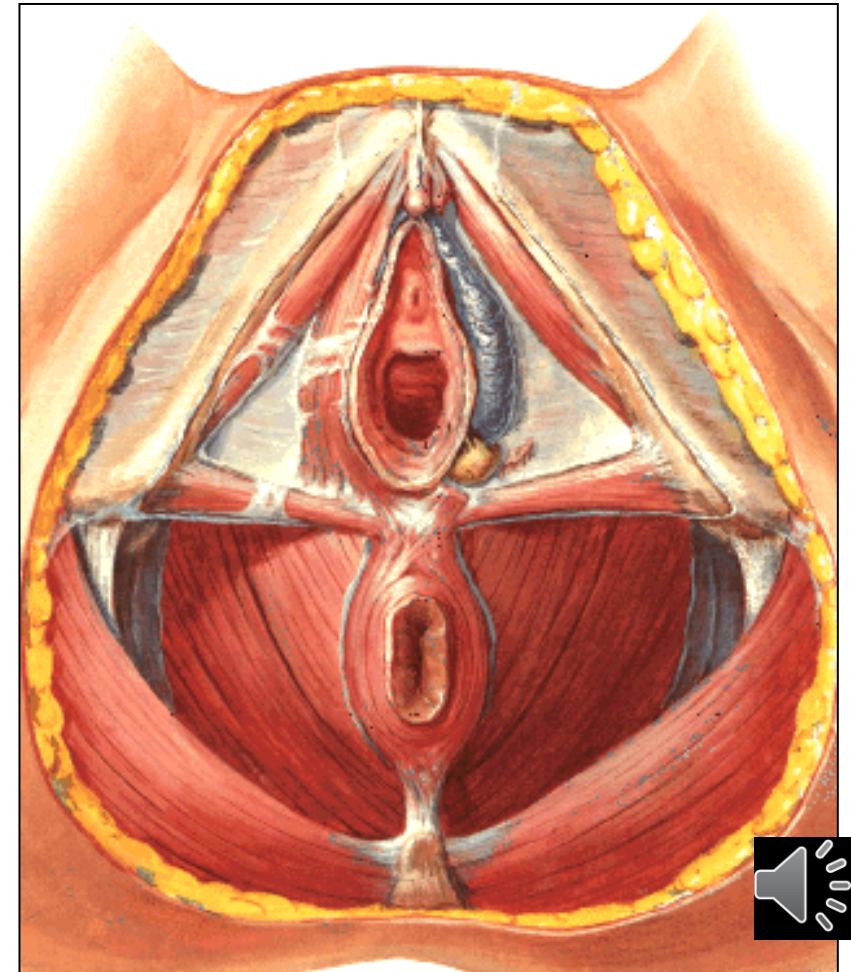
m. ischiocavernosus

crura clitoridis

m. bulbospongiosus

bulbi vestibuli

gll. vestibulares majores



Regio urogenitalis u ženy

Spatium perinei prof.

urethra feminina

vagina

centrum perineale (mezi vaginou a konečníkem)

septum rectovaginale

perineální klín

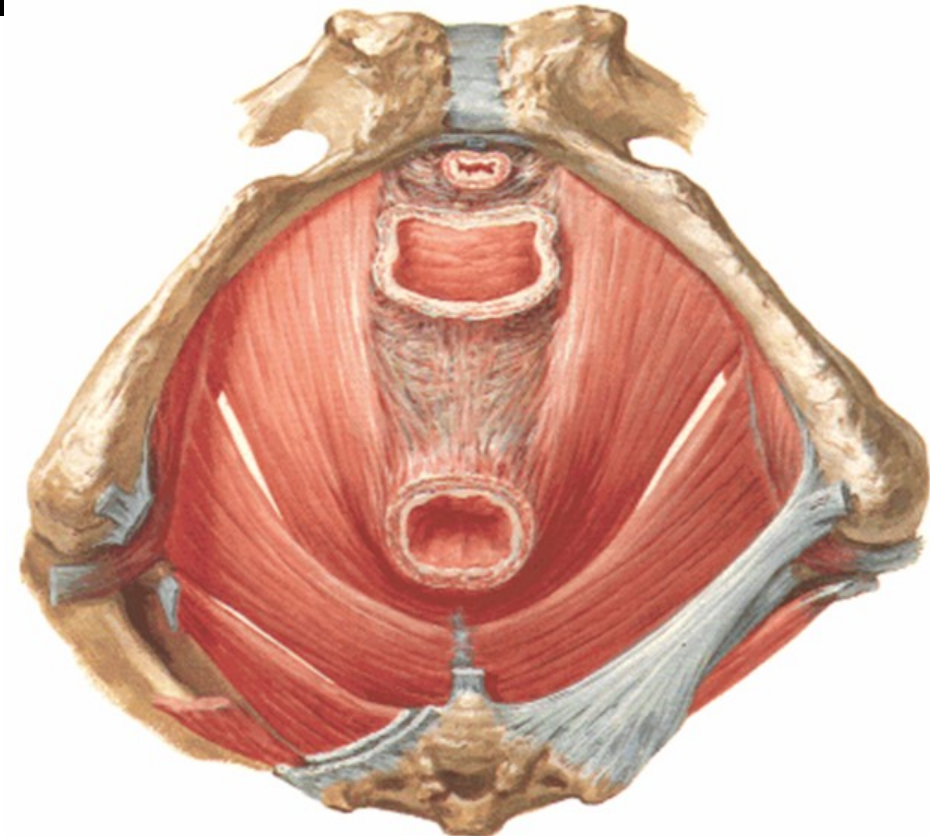
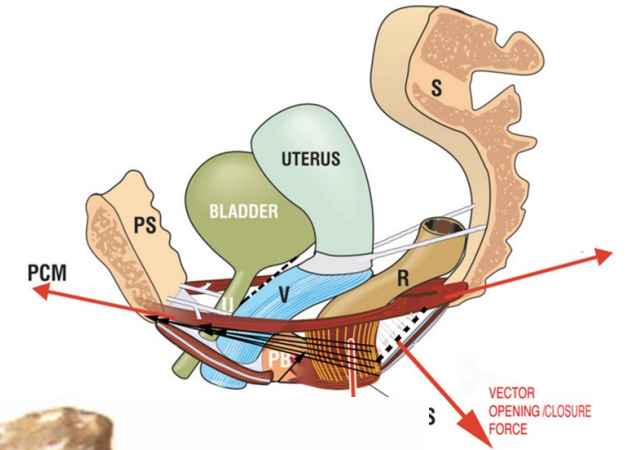
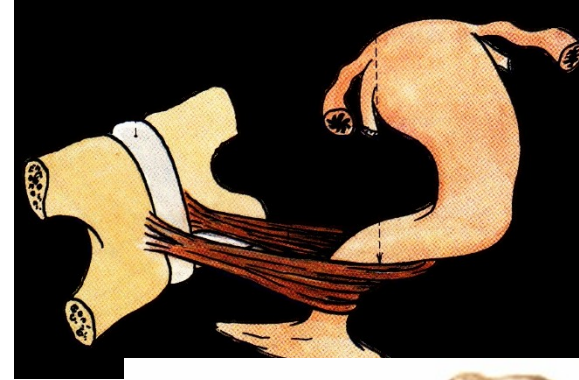
m. sphincter urethrovaginalis

(z centrum perineale obkružuje urethru a vaginu)

m. compressor vaginae (m. pubovaginalis)

m. compressor urethrae (m. pubourethralis)

m. puborectalis

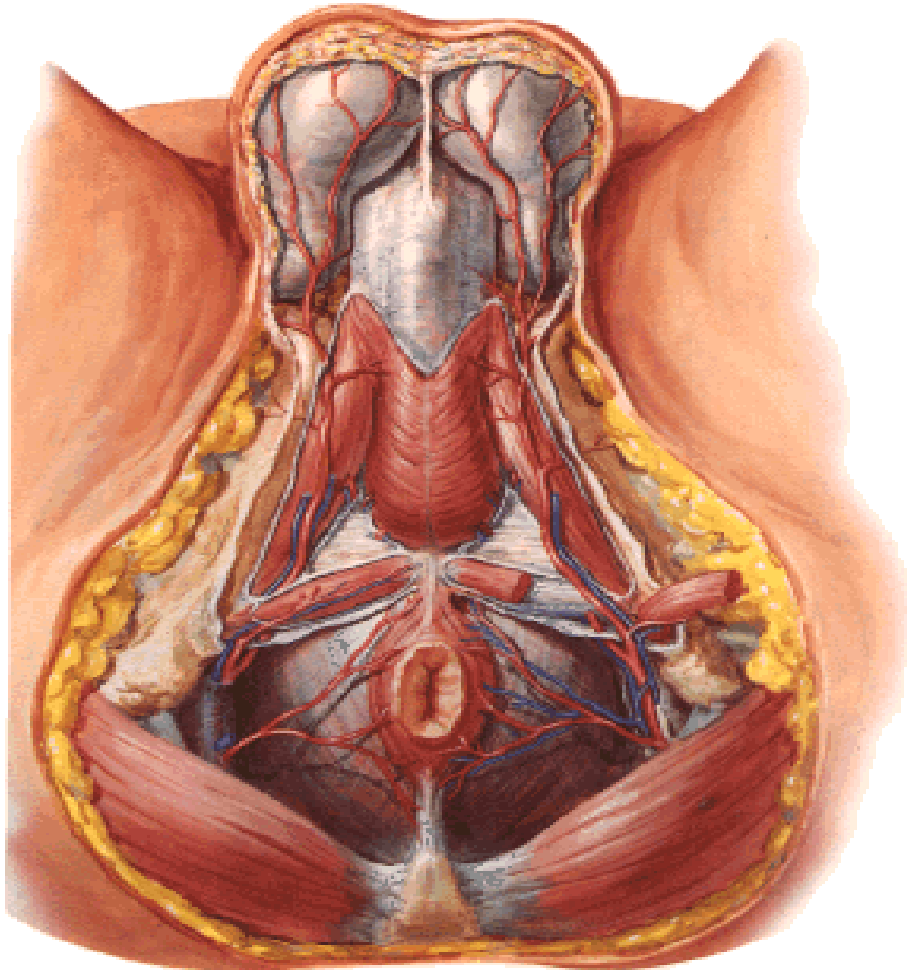


Regio urogenitalis u muže

Obsah: zevní pohlavní orgány

spatium perinei spf. (mezi fascia diaphragmatis urogenitalis inf. + fascia perinei superficialis)

spatium perinei prof. (mezi fascia diaphragmatis urogenitalis sup. + inf.)



Spatium perinei spf.

m. ischiocavernosus

crura penis

m. bulbospongiosus

bulbus penis

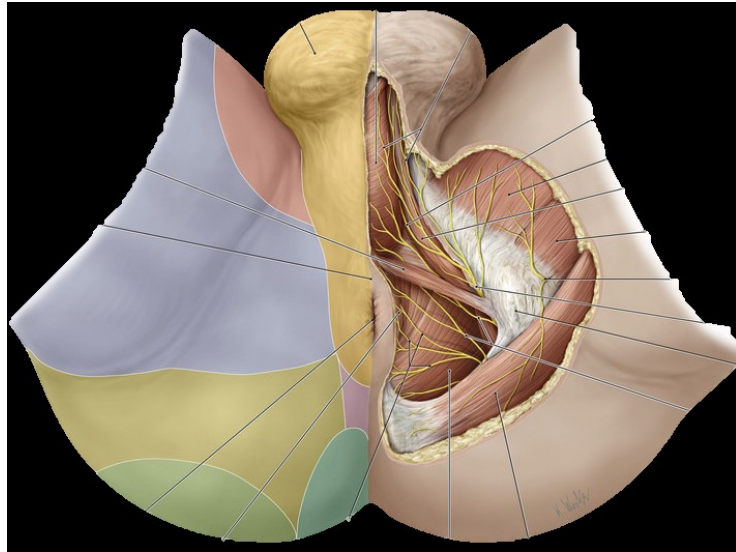
gll. bulbourethrales

Spatium perinei prof.

urethra maskulina

m. puboprostaticus





Regio analis

kůže:

anus

plice circumanales

raphe perinei

podkoží:

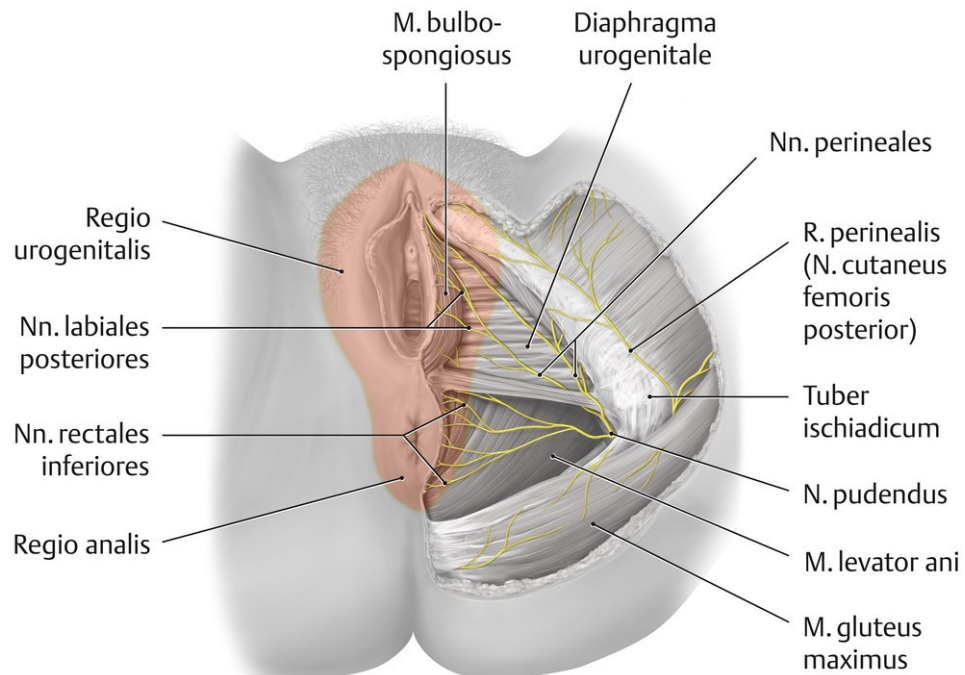
glandulae circumanales

tuková tkáň pokračuje do fossa ischioirectalis

m. sphincter ani externus

centrum tendineum perinei – ventrálně od anu

lig. anococcygeum



Fossa ischiorectalis

Ohraničení:

mediokraniálně:

diaphragma pelvis

laterálně:

m. obturatorius int.

fascia obturatoria

canalis pudendalis (n. pudendus, vasa pudenda int.)

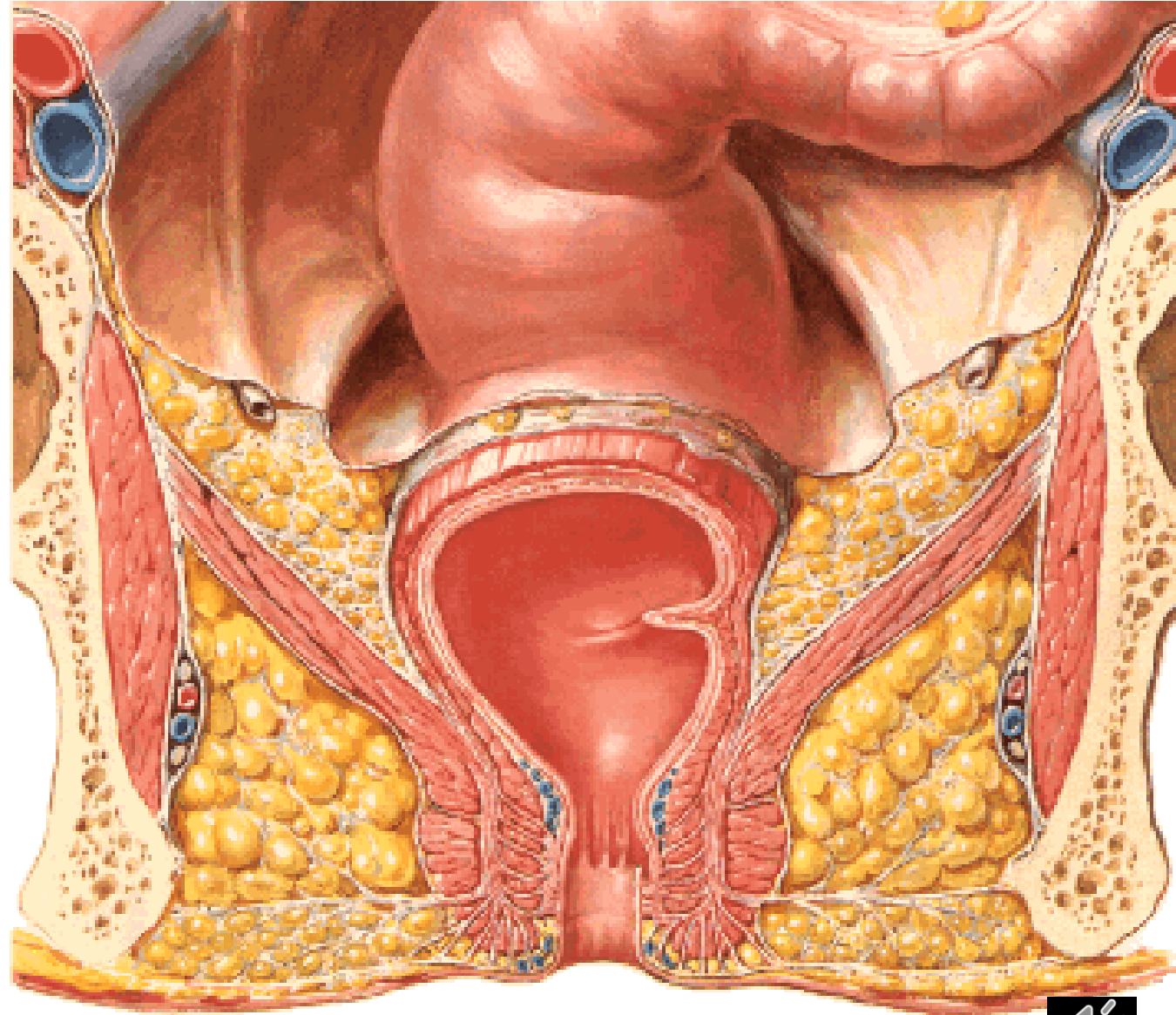
ventrálně:

recessus pubicus (nad diaphragma urogenitale)

dorsálně:

m. gluteus maximus

lig. sacrotuberale



Regio perinealis – cévní zásobení a inervace

a. + v. pudenda int.

a. + v. rectalis inf.

a. + v. perinealis – rr. scrotales post. (rr. labiales post.)

a. + v. penis (a. clitoridis)

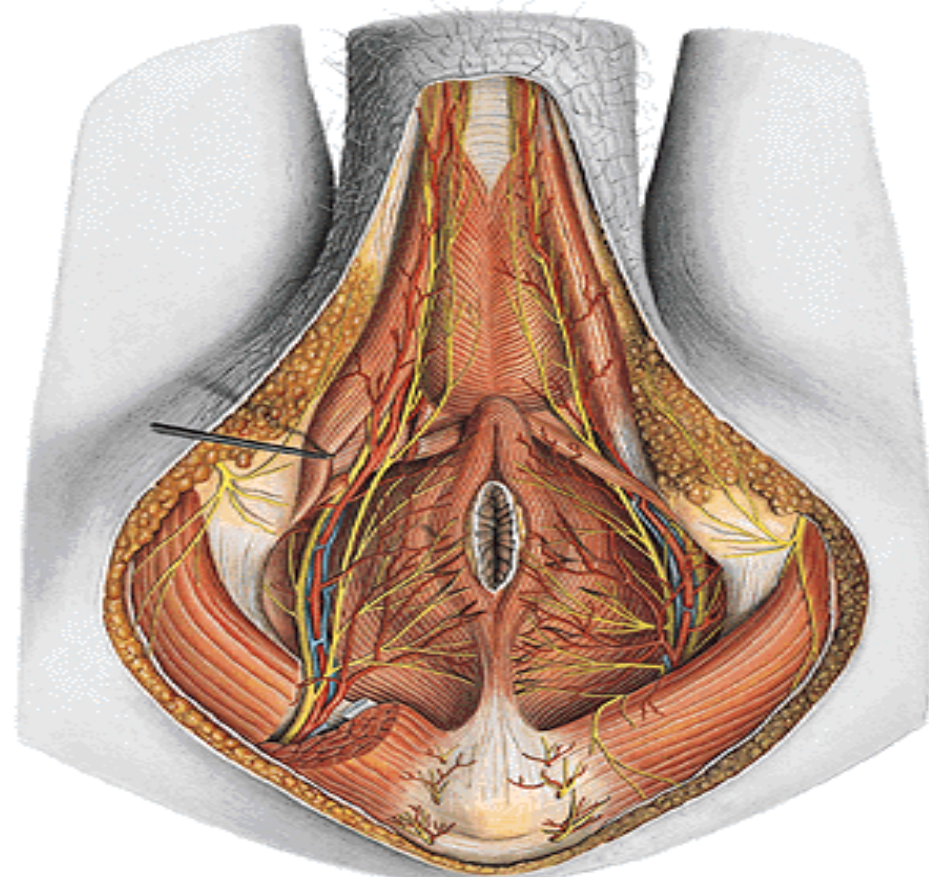
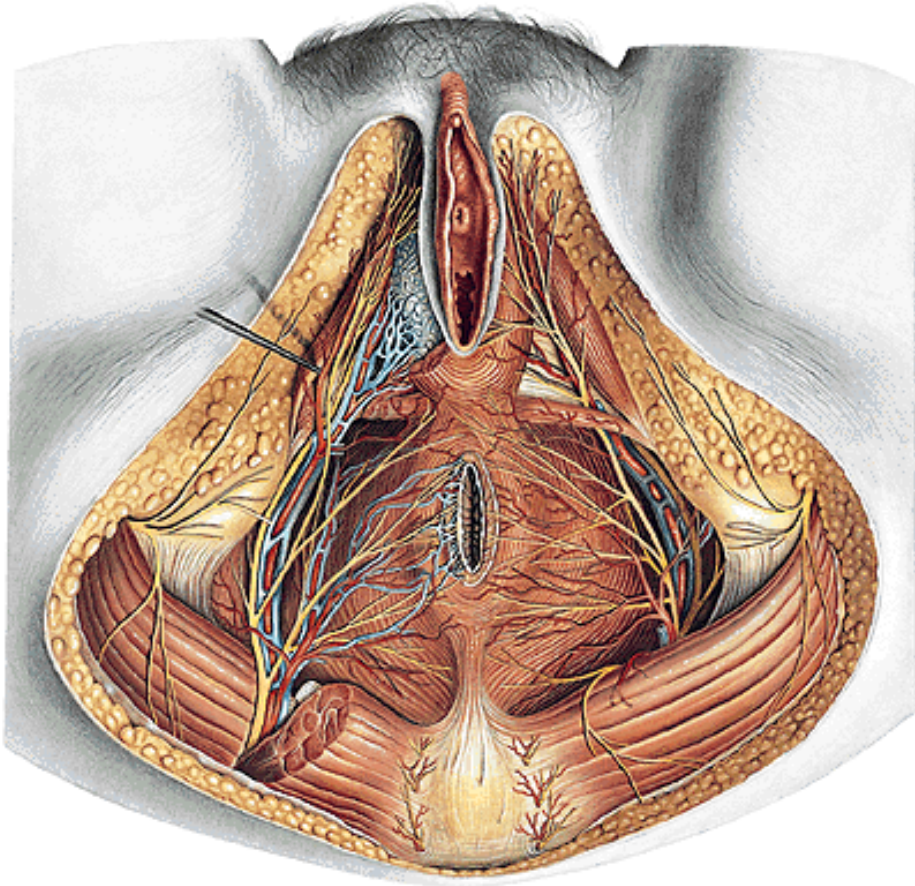
n. pudendus

n. rectalis inf.

n. perinealis – nn. scrotales post. (nn. labiales post.)

n. dorsalis penis (a. clitoridis)

n. coccygeus (rr. musculares, rr. anococcygei)



Obrázky byly použity z publikací:

Putz, R. et al.: Atlas of Human Anatomy Sobotta. Elsevier Books, (2008).

Netter, F. H.: Interactive Atlas of Human Anatomy. Windows Version 2.0. (1999).

Čihák R: Anatomie 2 (Splanchnologia). Avicenum, zdravotnické nakladatelství, Praha, (1988).

Čihák, R.: Anatomie 3. Praha, Grada, (2004).

Platzer, W. et al.: Atlas topografické anatomie. Grada Publishing, (1996).

Grim, M. a kol.: Základy anatomie. 5. Anatomie krajin těla. Galén, (2002).

Moore, K. L.: Clinical oriented anatomy. Third edition. Williams & Wilkins, A Waverly Company, (1992).

Gilroy, A. M. et al.: Atlas of Anatomy. Thieme New York, Stuttgart. (2009).

Sobotta, J.: Atlas of Human Anatomy Vol 1–2 Munich, Urban und Schwarzenberg, (1993)-

Williams, P. & Warwick, R.: Gray s Anatomy, 37 ed, Churhill Livingstone, (1996).

