

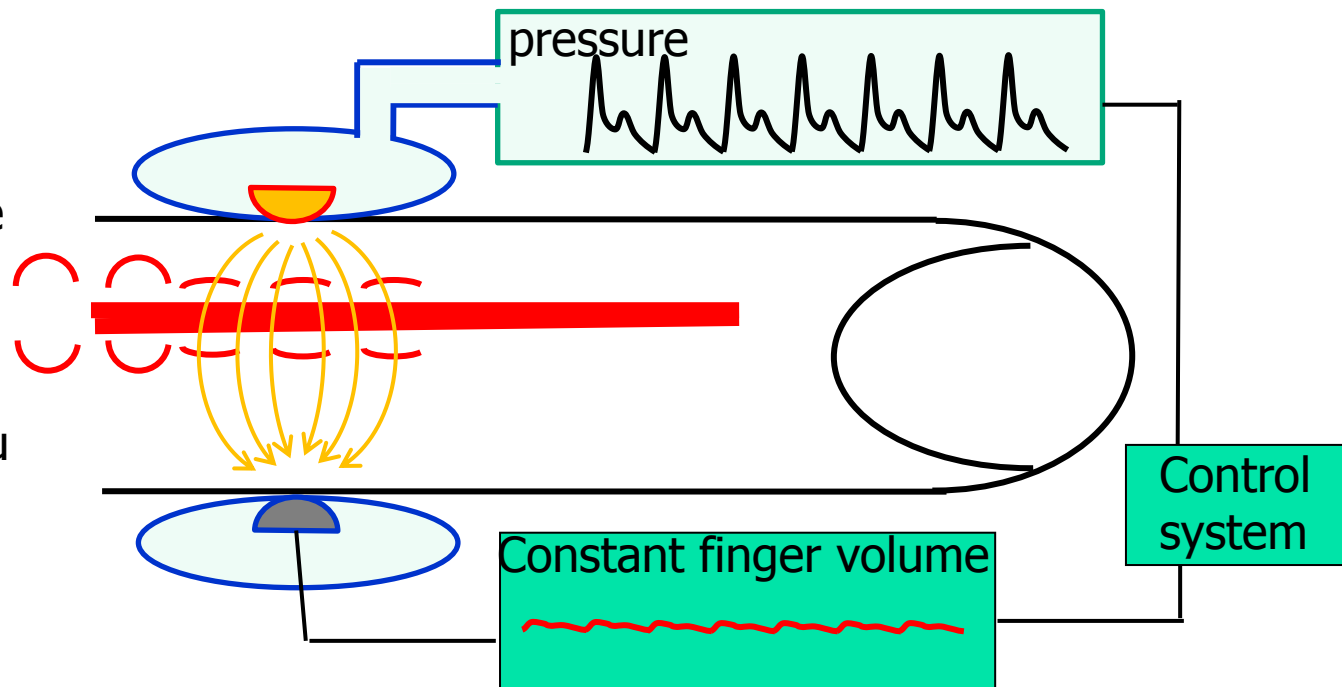
# Fotopletysmografická metoda snímání TK

Peňázova metoda,  
volume clamp

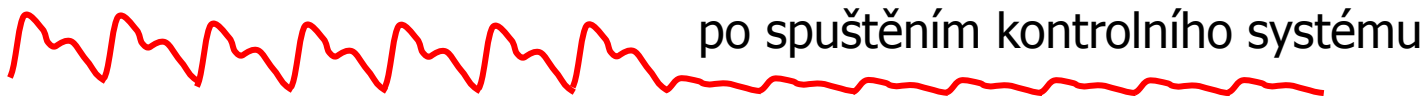


## Fotopletysmografická metoda snímání TK

**Kontrolní systém:**  
 Korekce tlaku v prstové manžetě na základě změn průsvitu prstu. Cílem je zachovat konstantní průsvit prstu pomocí změn tlaku v manžetě.



průsvit cévy  
 (objem prstu)



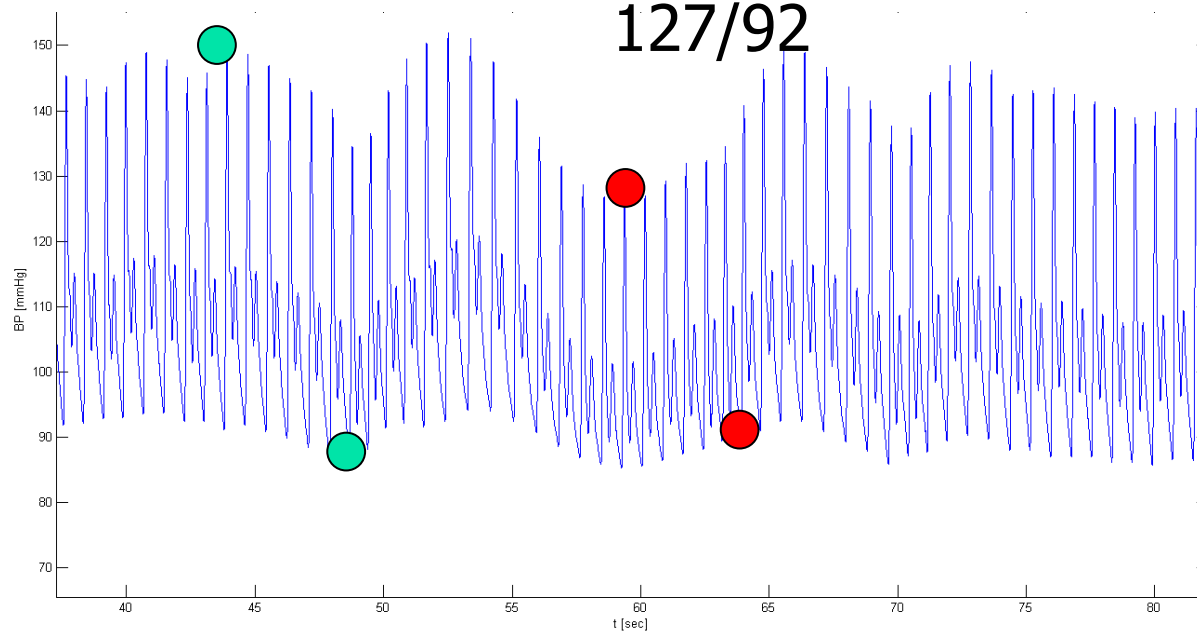
tlak v  
 manžetě

před spuštěním  
 kontrolního systému

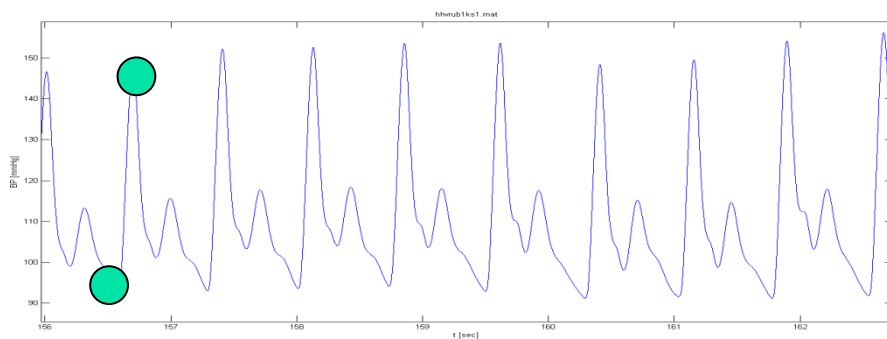


150/90

127/92



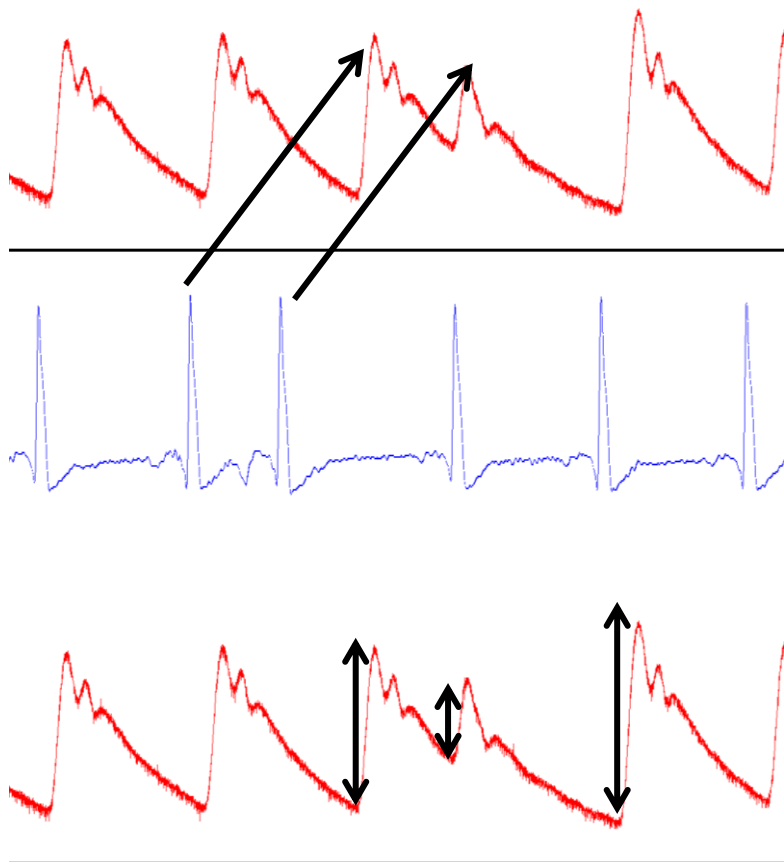
STK



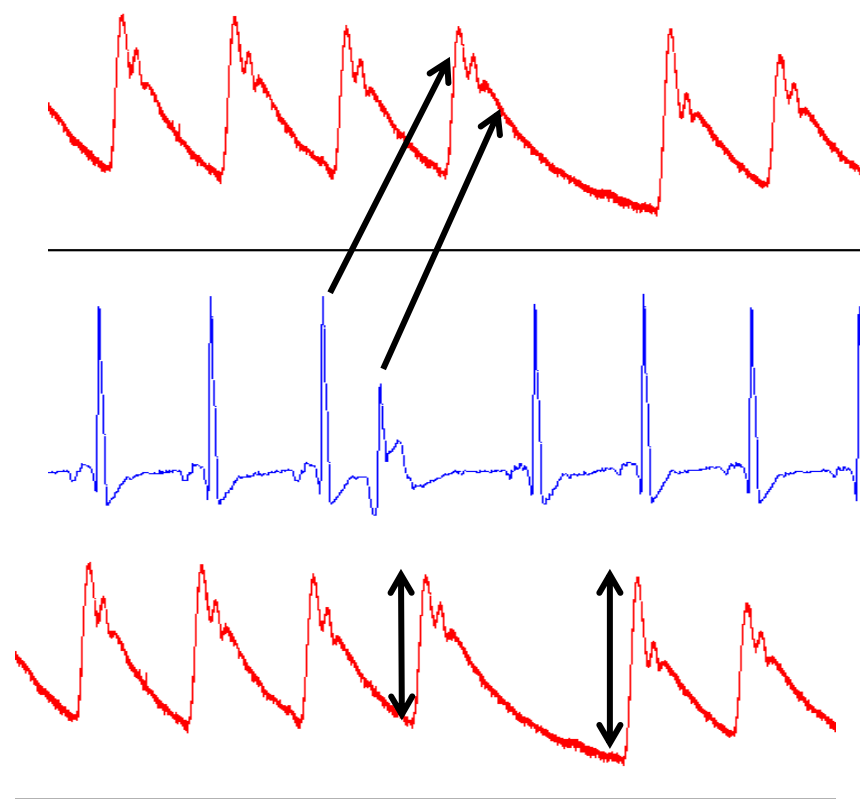
DTK

# Extrasystoly

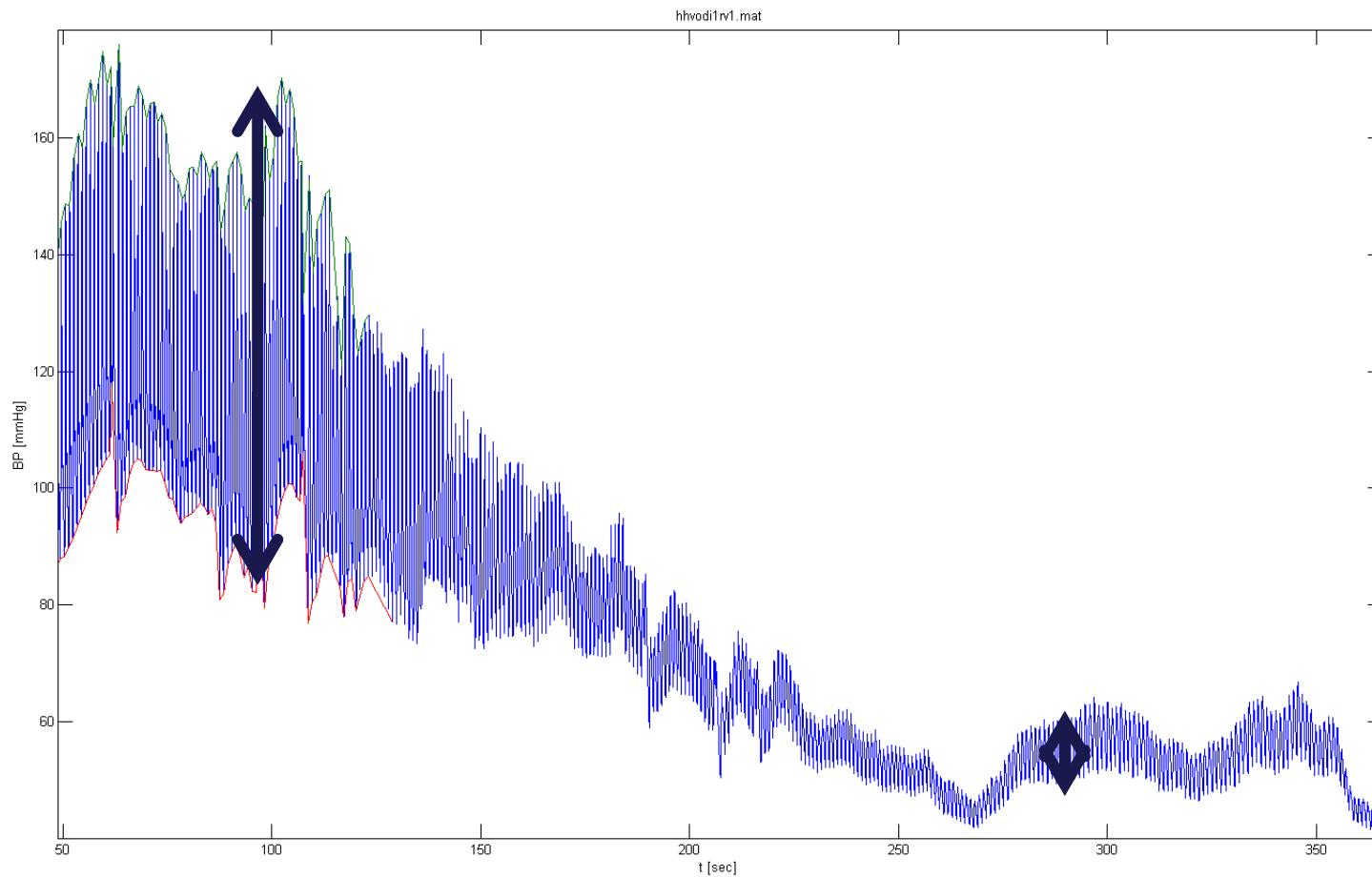
supraventrikulární



ventrikulární

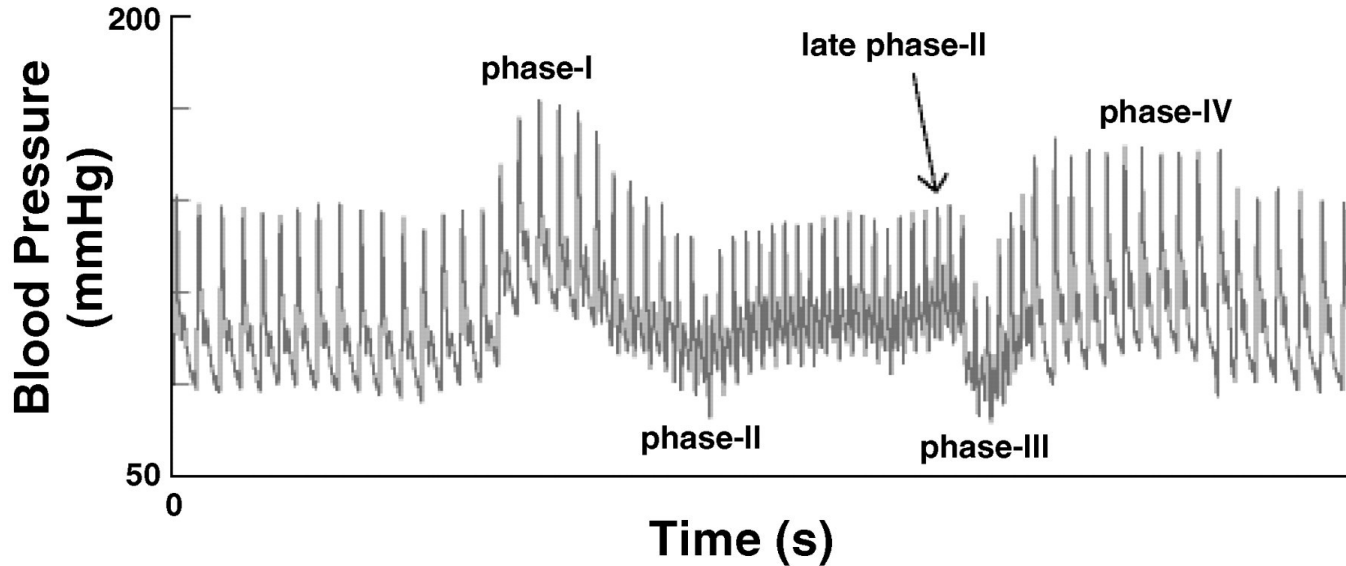


# Ortostatická hypotenze

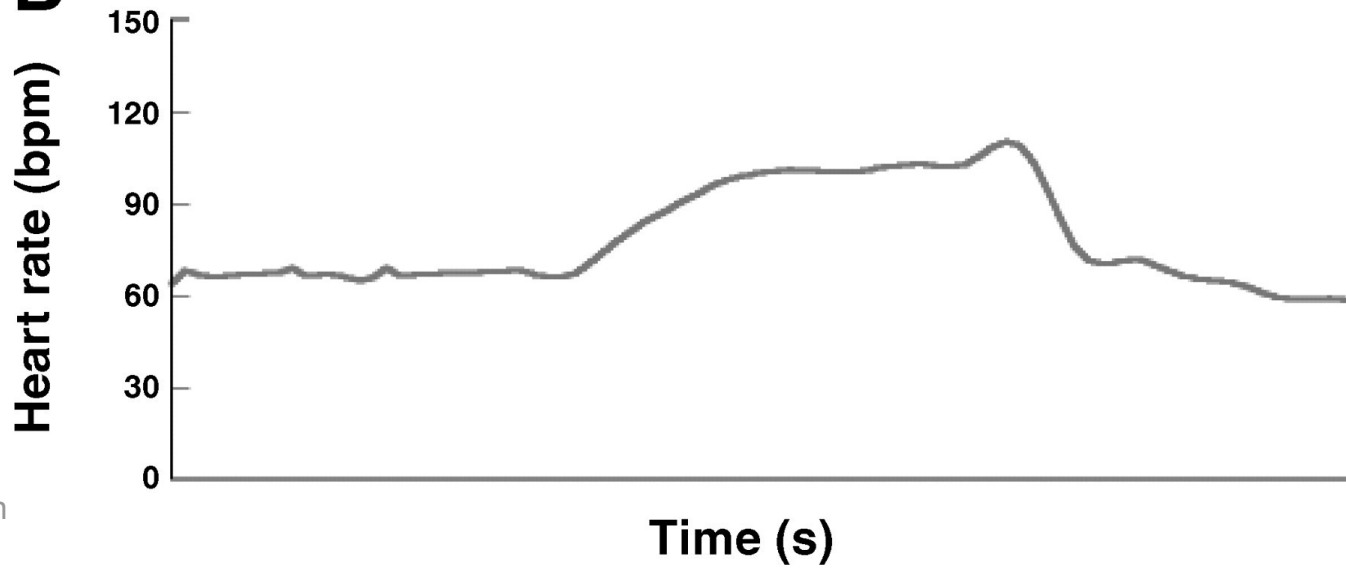


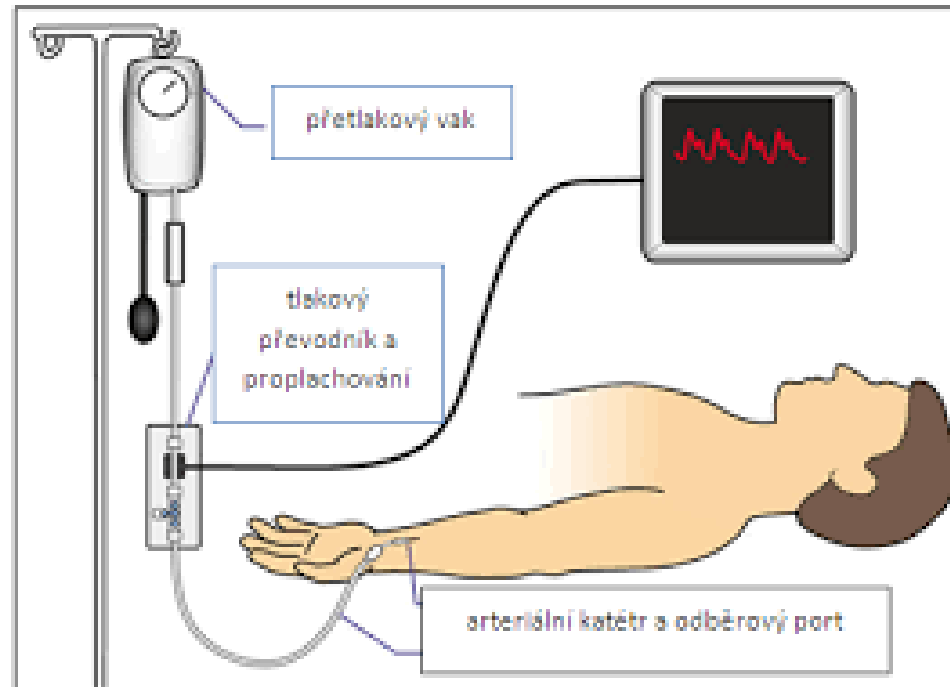
## Valsalvův manévr

**A**



**B**



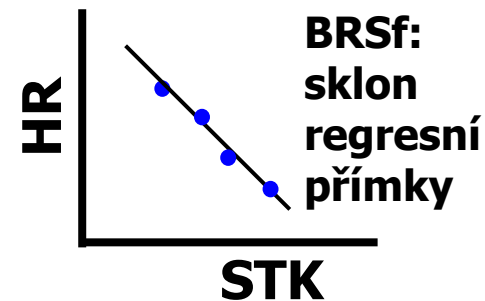
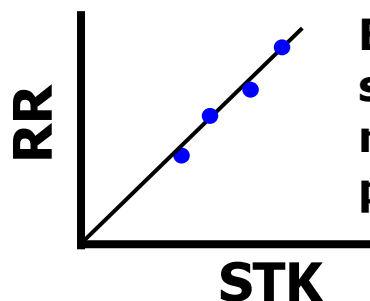
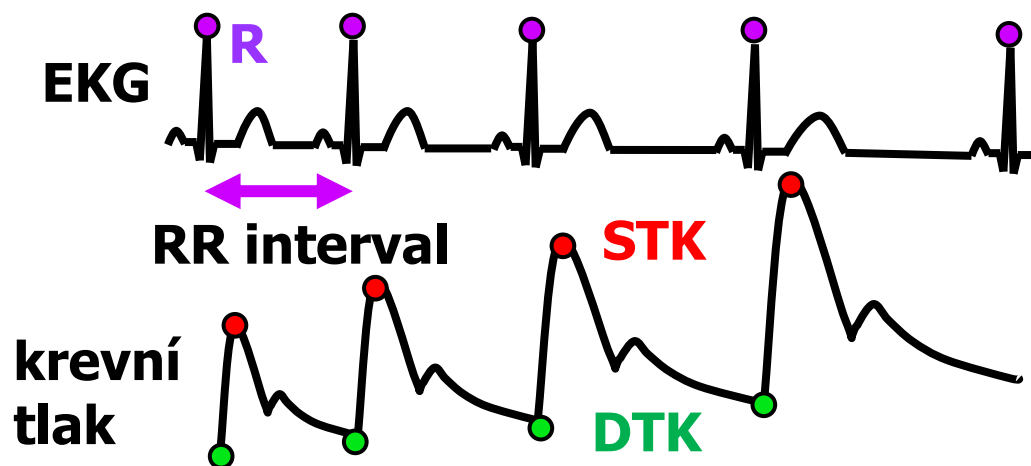


# Citlivost baroreflexu (baroreflex sensitivity, BRS)

Vyšetření funkce  
**srdeční větve**  
**baroreflexu** na  
základě **vztahu**  
**STK a srdeční**  
**frekvence**  
(intervalů)

**BRS**: změna **délky**  
**srdečního cyklu** vyvolaná  
změnou **STK** o 1 mmHg  
[ms/mmHg]

**BRSf**: změna **srdeční**  
**frekvence** vyvolaná  
změnou **STK** o 1 mmHg  
[mHz/mmHg]



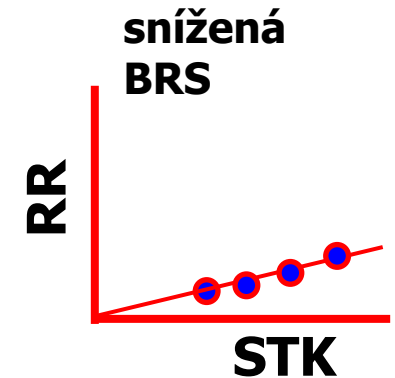
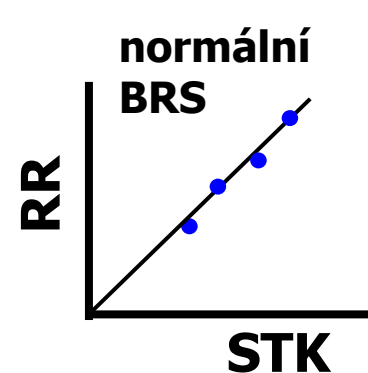
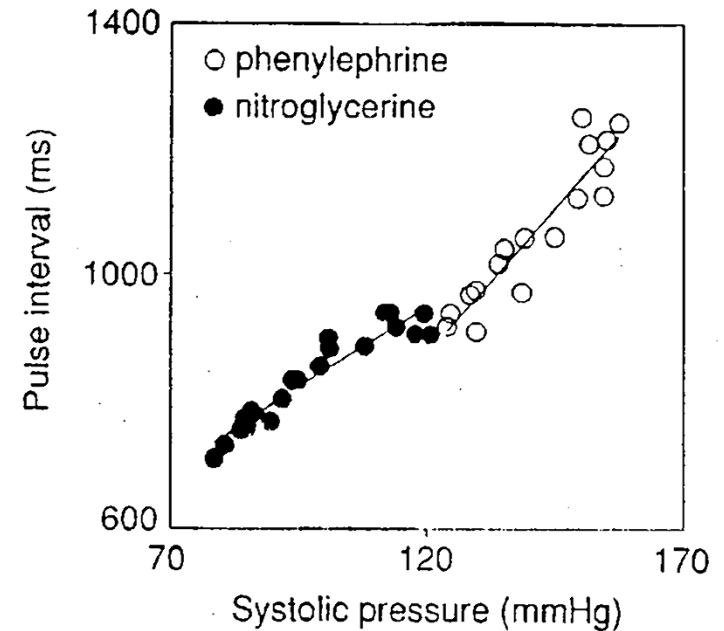


# Metody výpočtu BRS

*Bolus injections of vasoactive drugs*


## Standardní (oxfordská) metoda:

- aplikace phenylephrinu  
(vazokonstriktor)



# Příčiny snížené BRS

- Fyziologicky
  - psychický stres – zvýšená sympatická aktivita
  - fyzická zátěž – zvýšená sympatická aktivita
  - Ve vyšším věku
- Patologicky
  - hypertenze – snížená citlivost baroreceptorů (ateroskleróza, ztuhlá stěna arterií)
  - diabetes – diagnostika neuropatie (porucha ANS)
  - Chronická deprese (neurogenní)
  - srdeční selhání – srdce jako orgán neodpovídá
  - Transplantované srdce - denervace
  - infarkt myokardu – srdce jako orgán neodpovídá



# Oběhový parametr

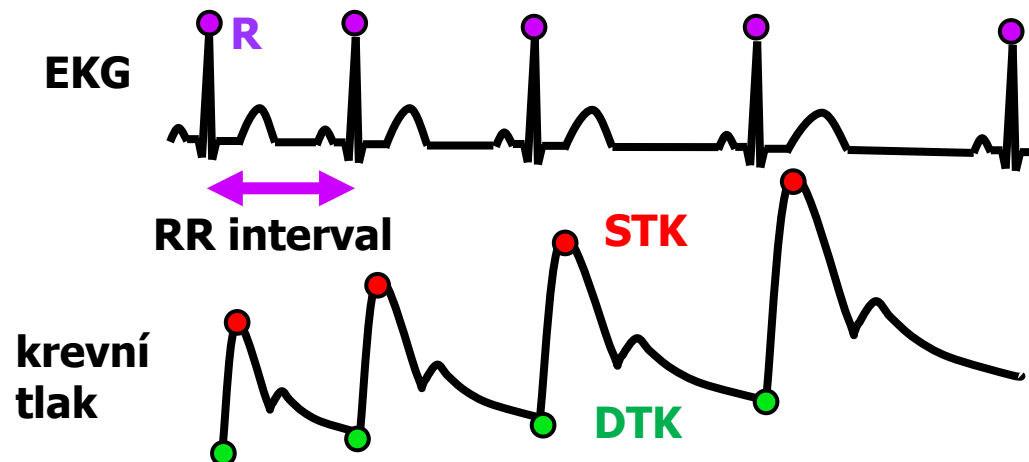
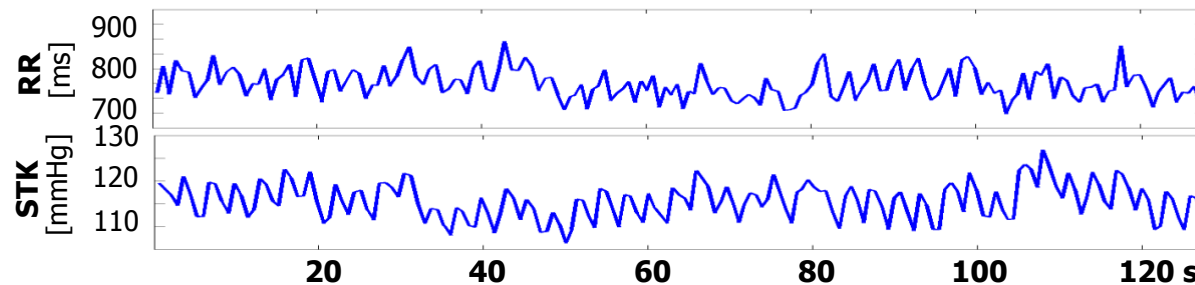


- **variabilita – proměnlivost**
- **oběhový parametr (kardiovaskulární)**
  - snáze měřitelné
    - EKG: RR interval, okamžitá srdeční frekvence ( $1/RR$ )
    - Krevní tlak: systolický (SBP), diastolický (DBP), střední (MAP), pulzový (PP)
  - špatně měřitelné přímo (bioimpedance), někdy dopočitatelné nepřímo (Windkessel model)
    - systolický objem (SV), minutový výdej (CO), periferní rezistence (TPR)
  - hodně špatně měřitelné (invazivně, katetrizací)
    - tlaky a průtoky v různých částech cévního řečiště

# Časová řada (signál) oběhového parametru

Tep po tepu (např. 5 min dlouhý záznam)

- RR interval: 805, 820, 815, 817, 822, 816,..... ms
- Okamžitá srdeční frekvence: 70, 73, 68, 65, 67, 71,..... bpm
- Systolický tlak: 115, 117, 120, 116, 121, 119,..... mmHg




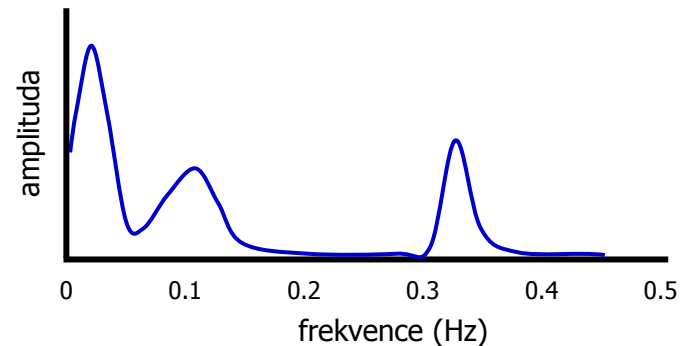
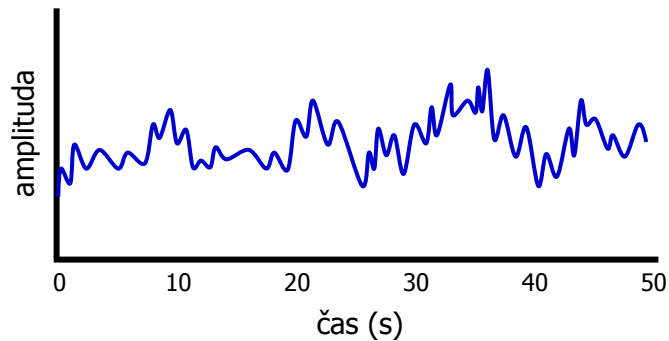
# Metody frekvenční domény - spektrální analýza

Časová řada  
Signál v časové doméně



Spektrum  
Signál ve frekvenční doméně

Rozložení signálu na jednotlivé vlnové délky (případně frekvence)



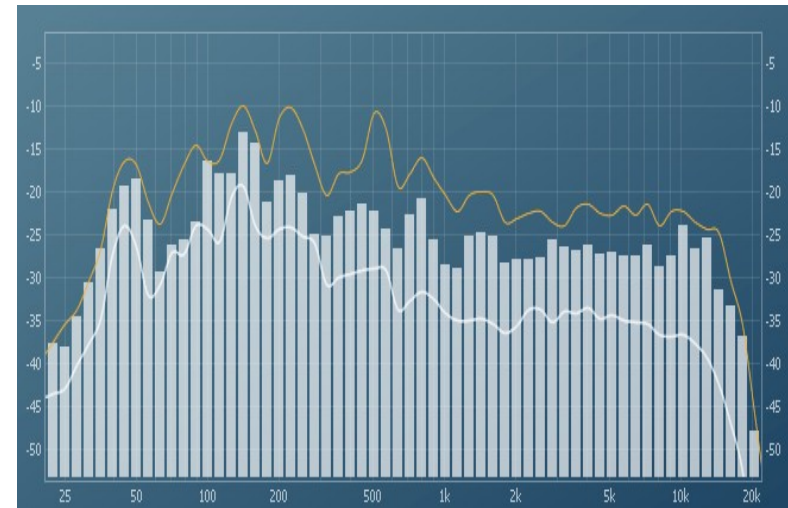
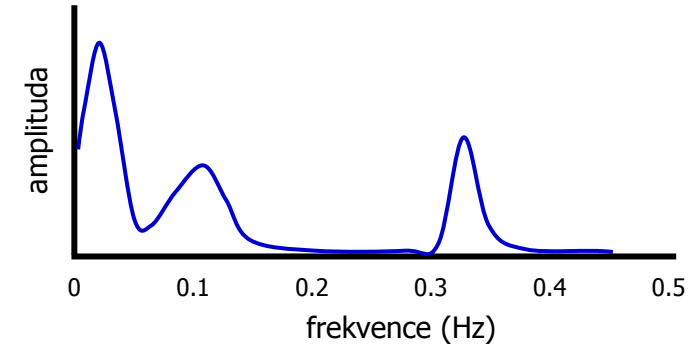
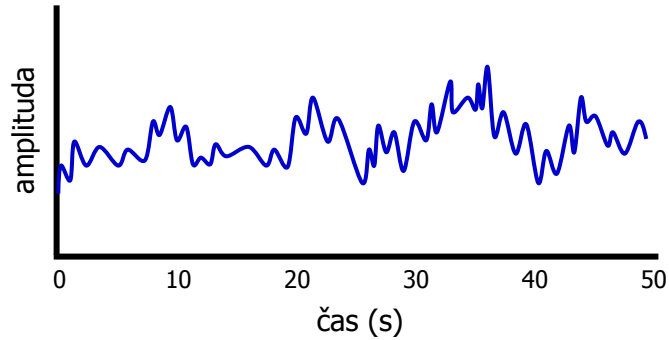
# Metody frekvenční domény - spektrální analýza

Časová řada  
Signál v časové doméně



Spektrum  
Signál ve frekvenční doméně

Rozložení signálu na jednotlivé frekvence



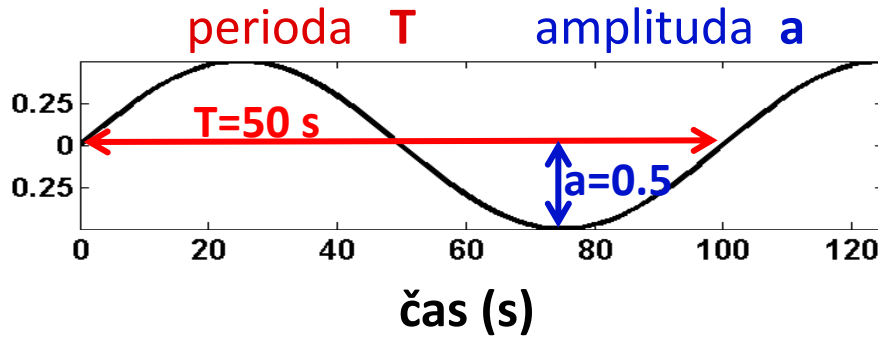


# Jak se tvoří spektrum

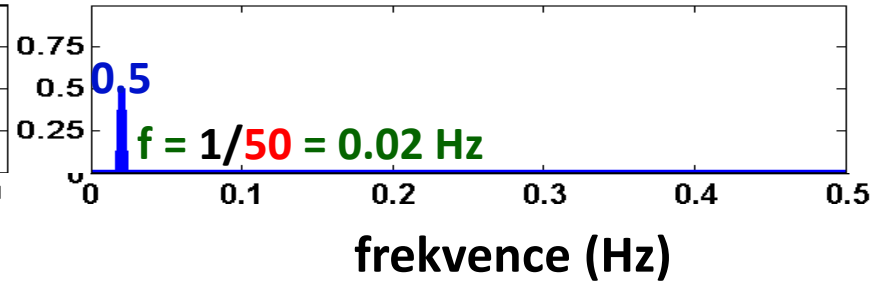
Časová doména

Spektrum  
Frekvenční doména

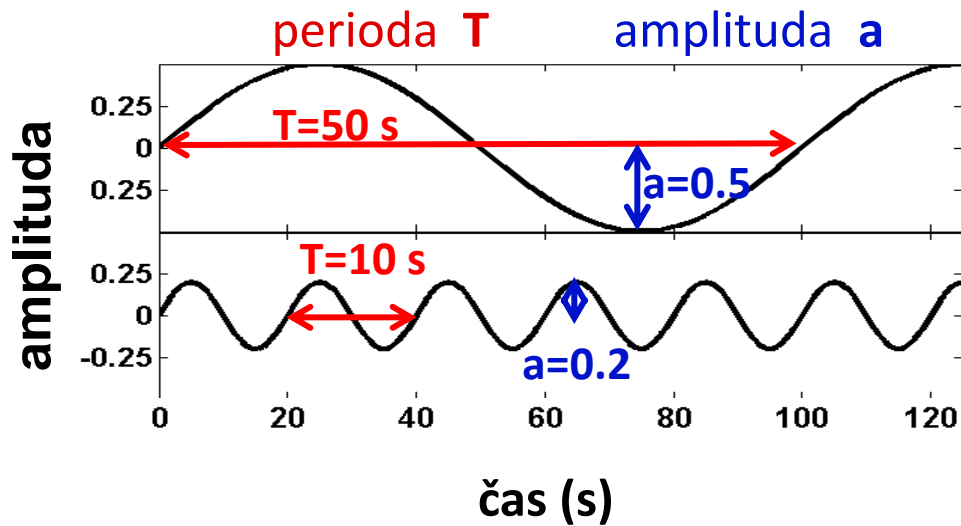
amplituda



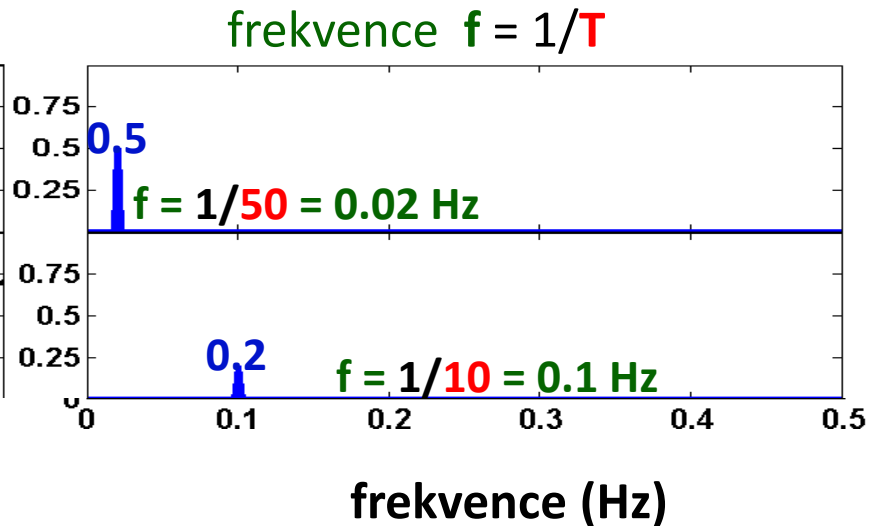
frequency  $f = 1/T$



## Časová doména



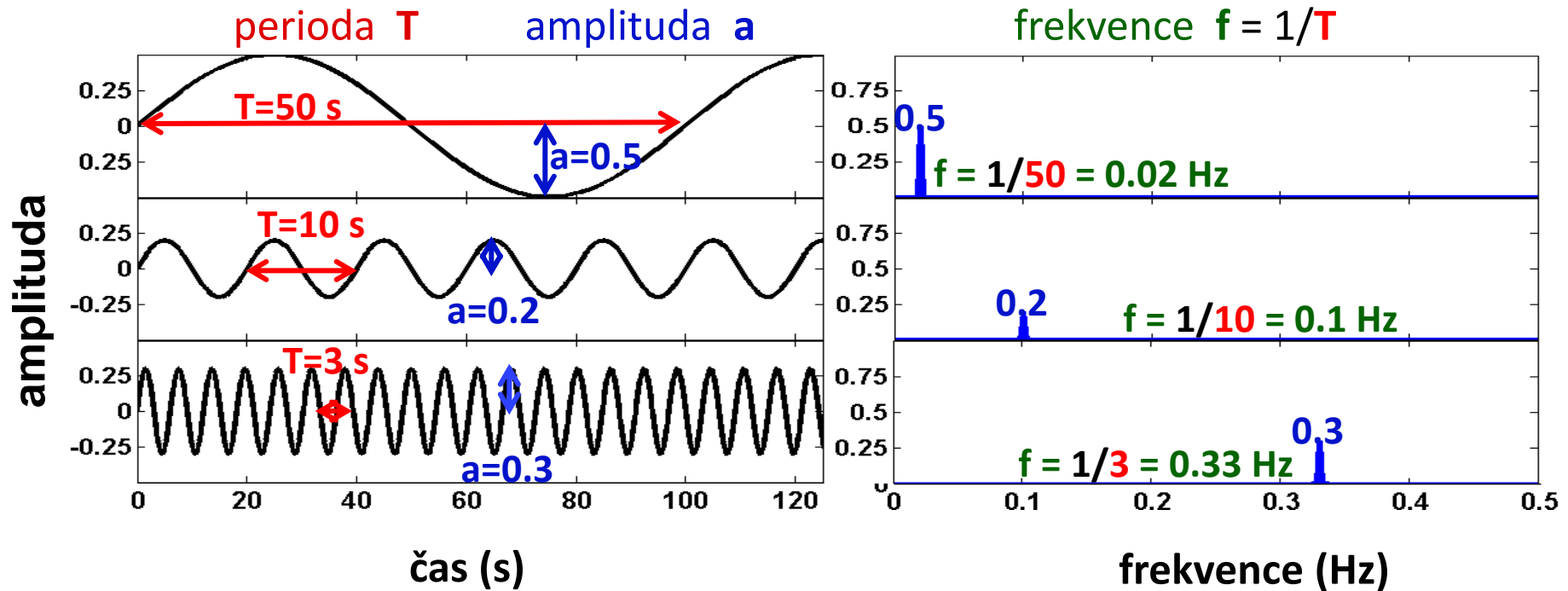
## Spektrum Frekvenční doména





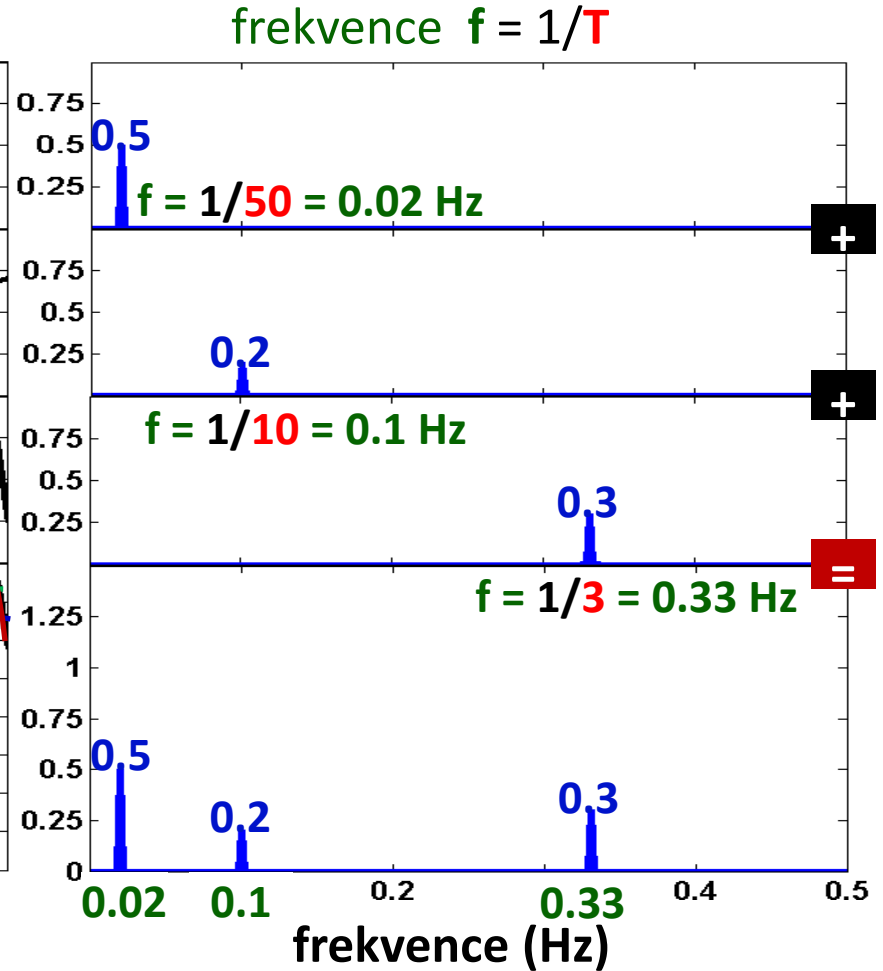
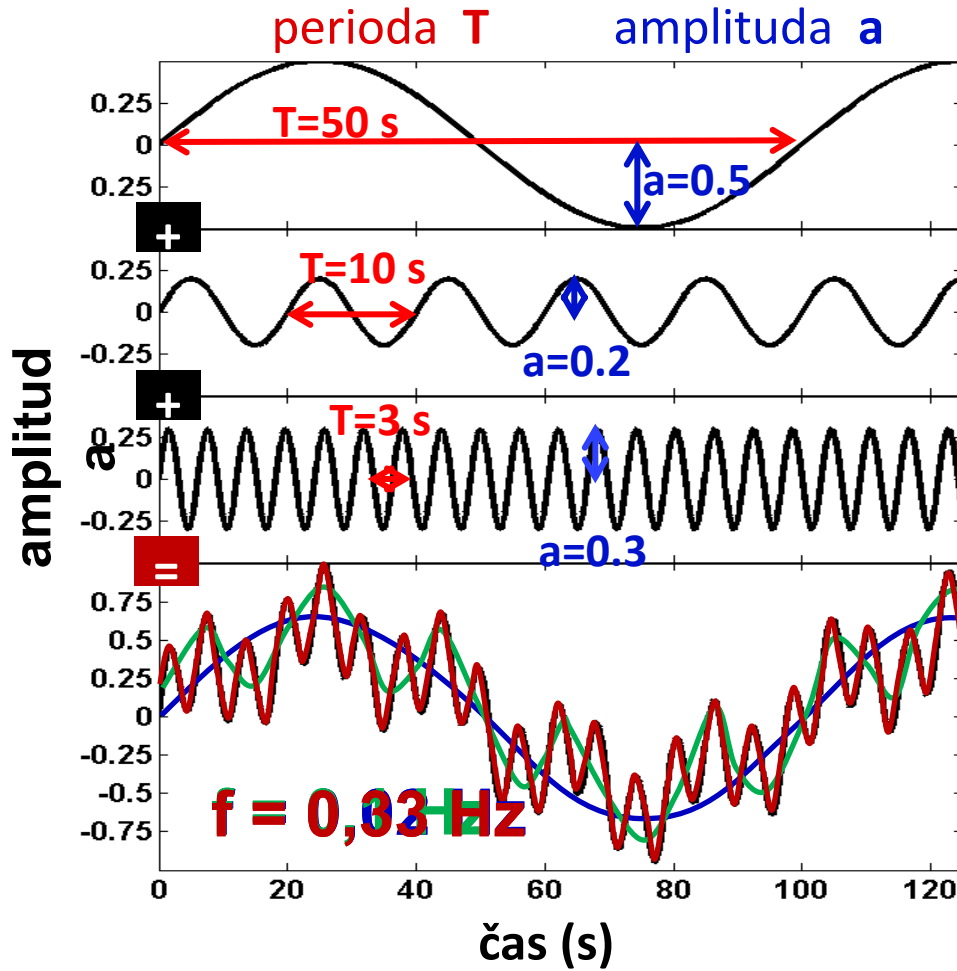
## Časová doména

## Spektrum Frekvenční doména



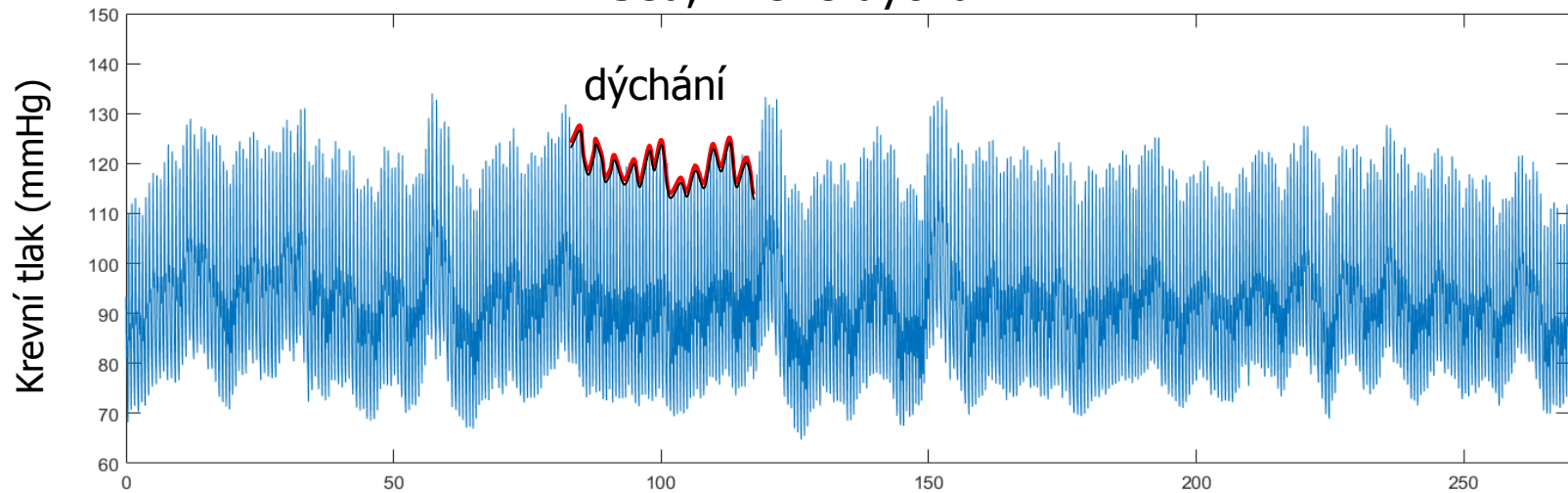
# Časová doména

# Spektrum Frekvenční doména

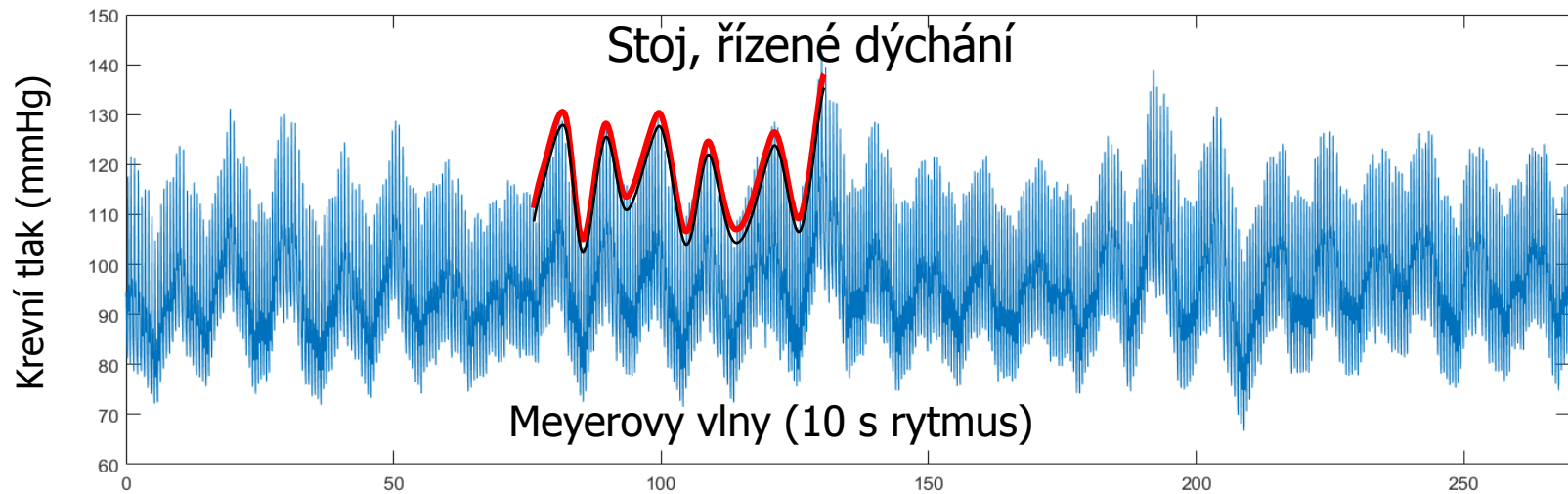


# Signál krevního tlaku (270 s)

Sed, řízené dýchání



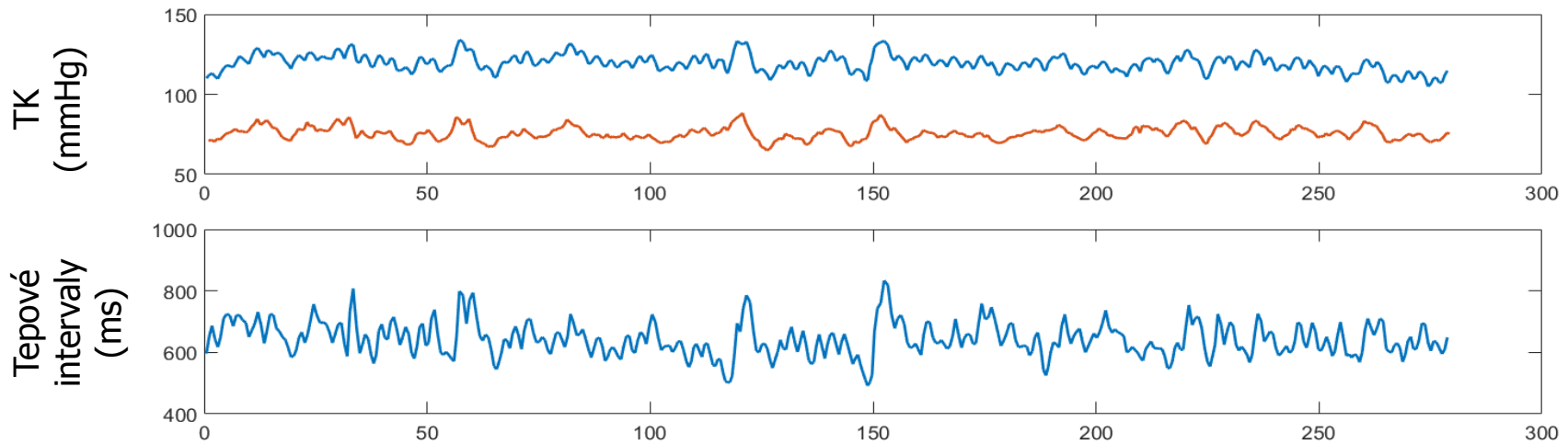
Stoj, řízené dýchání



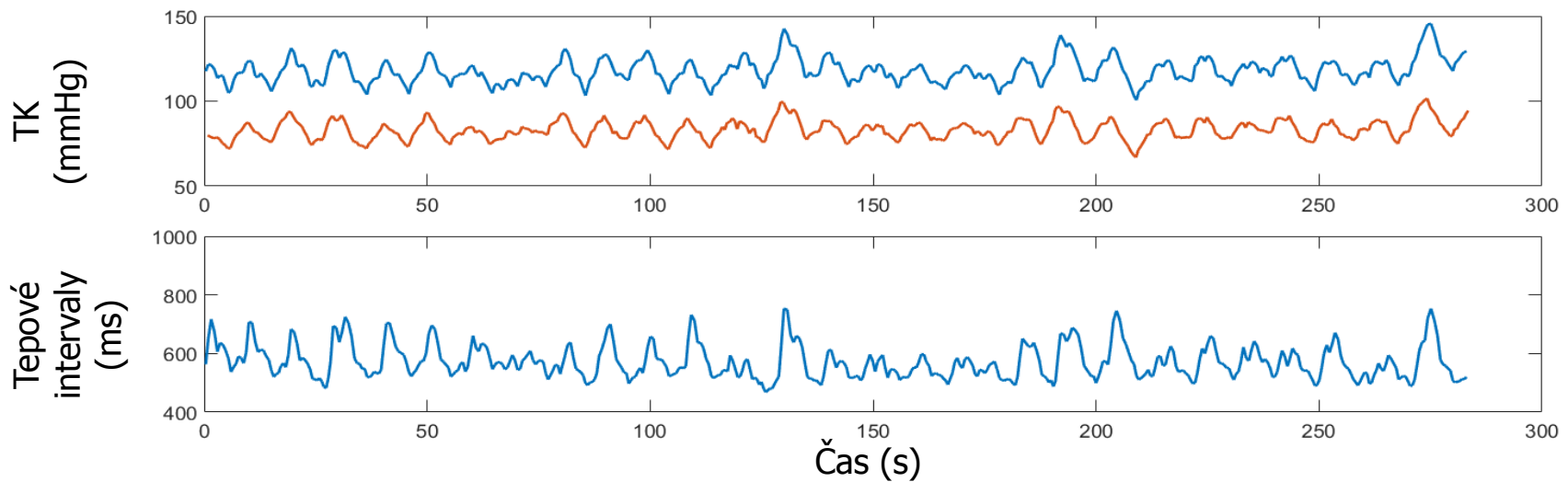
Čas (s)

# sekvence STK, DTK a tepových intervalů

## Sed, řízené dýchání



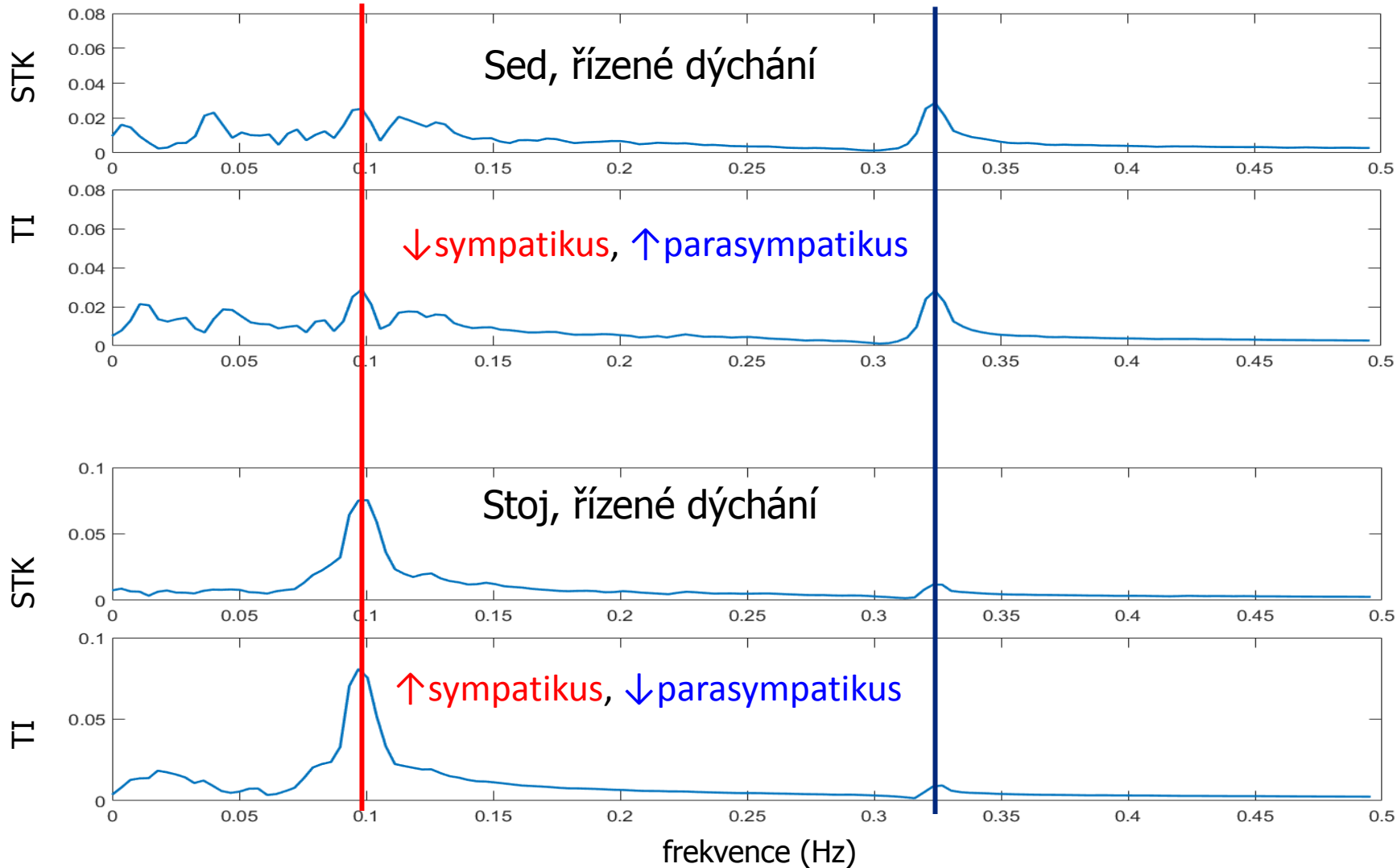
## Stoj, řízené dýchání



# Spektra STK a tepových intervalů

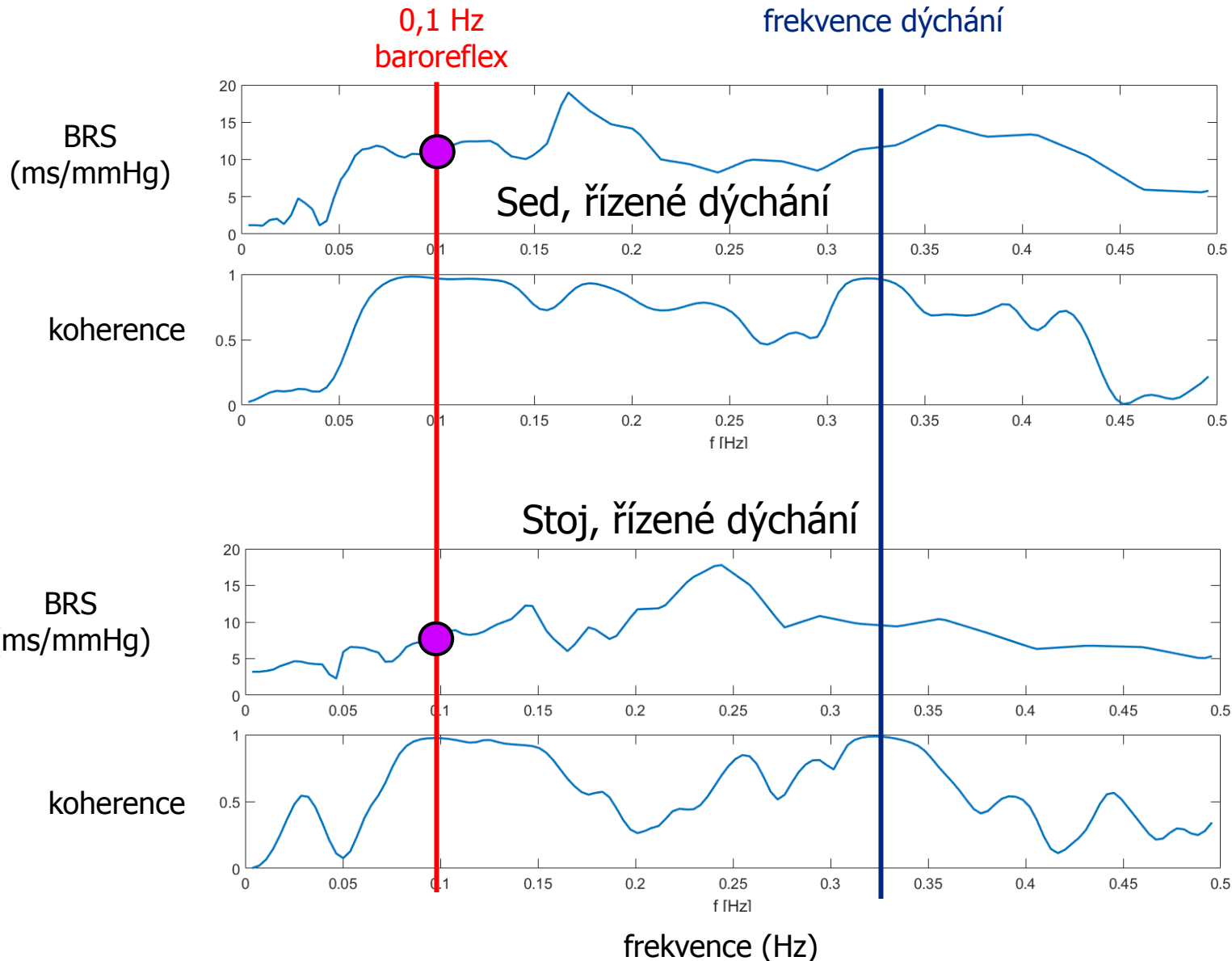
0,1 Hz  
sympatikus

frekvence dýchání  
parasympatikus



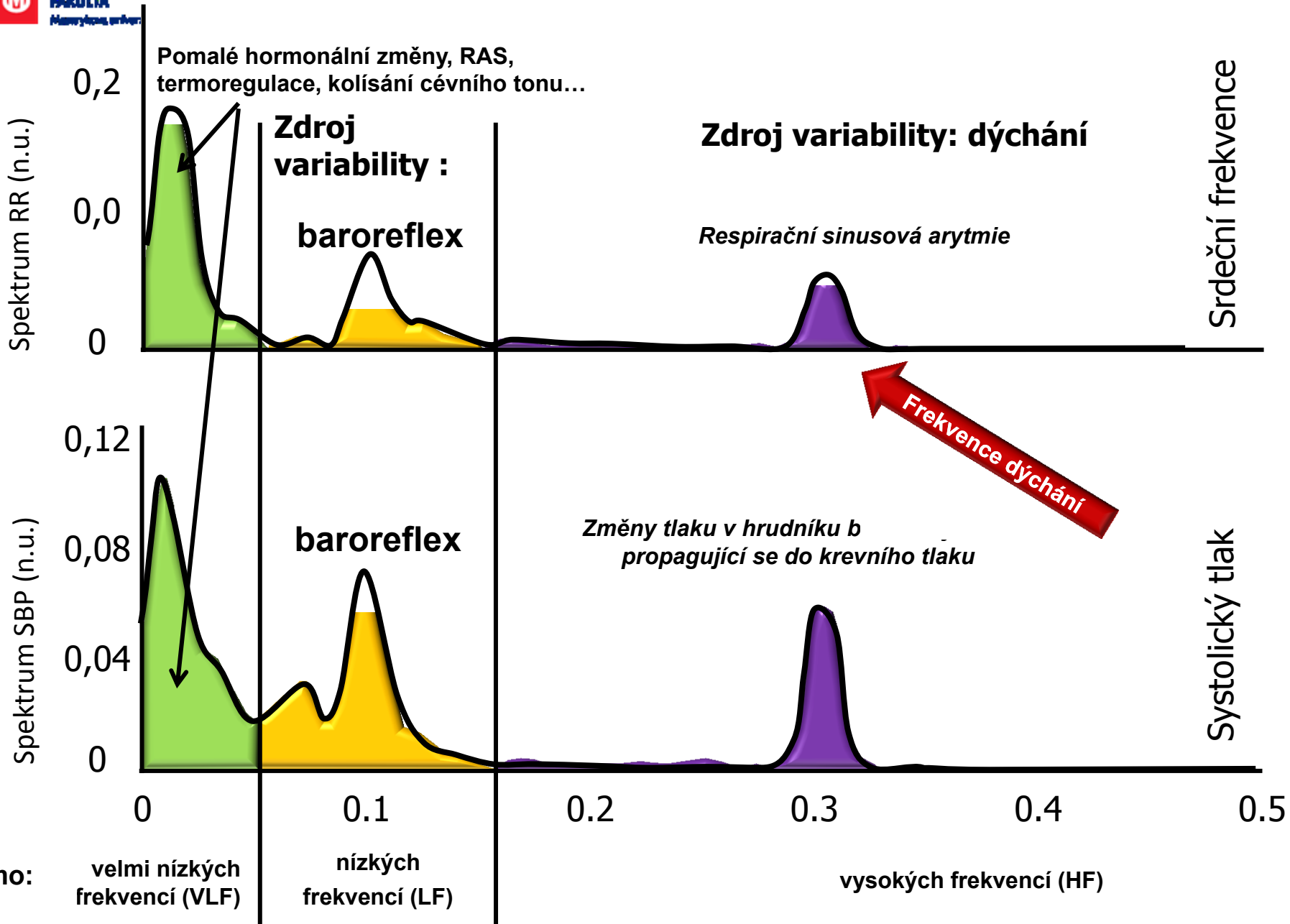
# Koherence a BRS

Koherence: synchronizace mezi signály (korelace pro každou frekvenci)





# Fyziologický význam – frekvenční pásma





parasympathicus

sympathicus

Zpoždění < 1 s

Rychlé oscilace

Zpoždění > 6 s  
Pomalé oscilace

baroreflex

Respirační sinusová  
arytmie

Spektrum RR (n.u.)

0,2  
0,0  
0

Srdeční frekvence

Spektrum SBP (n.u.)

0,12  
0,08  
0,04  
0

Systolický tlak

0 0.1 0.2 0.3 0.4 0.5

Pásmo: velmi nízkých frekvencí (VLF) nízkých frekvencí (LF) vysokých frekvencí (HF)





parasympathicus

sympathicus

Zpoždění < 1 s  
Rychlé oscilace

Zpoždění > 6 s  
Pomalé oscilace

Spektrum RR (n.u.)

0,2  
0,0  
0

Srdeční frekvence

CNS (n. vagus)

baroreflex  
mechanický přenos

Spektrum SBP (n.u.)

0,12  
0,08  
0,04  
0

Systolický tlak

kolísání TPR  
(sympatikus)

Změny tlaku  
v hrudníku

0

0.1

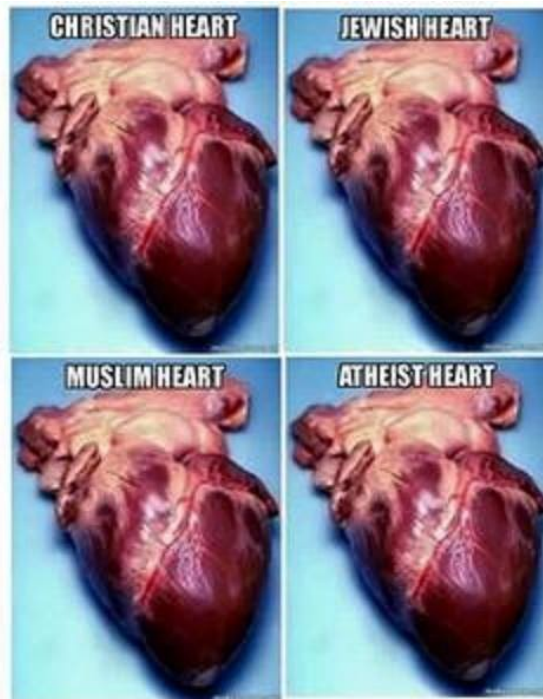
0.2

0.3

0.4

0.5

Pásmo: velmi nízkých frekvencí (VLF) nízkých frekvencí (LF) vysokých frekvencí (HF)



Not making a point...  
 Just showing off my collection