

FAKULTNÍ
NEMOCNICE
U SV. ANNY
V BRNĚ



MUNI
MED

ONKOLOGIE V ORL

dutina ústní a hltan

Otorinolaryngologie

Magisterský studijní program VL a ZL LF MU

Klinika otorinolaryngologie a chirurgie hlavy a krku

Fakultní nemocnice u sv. Anny a LF MU v Brně

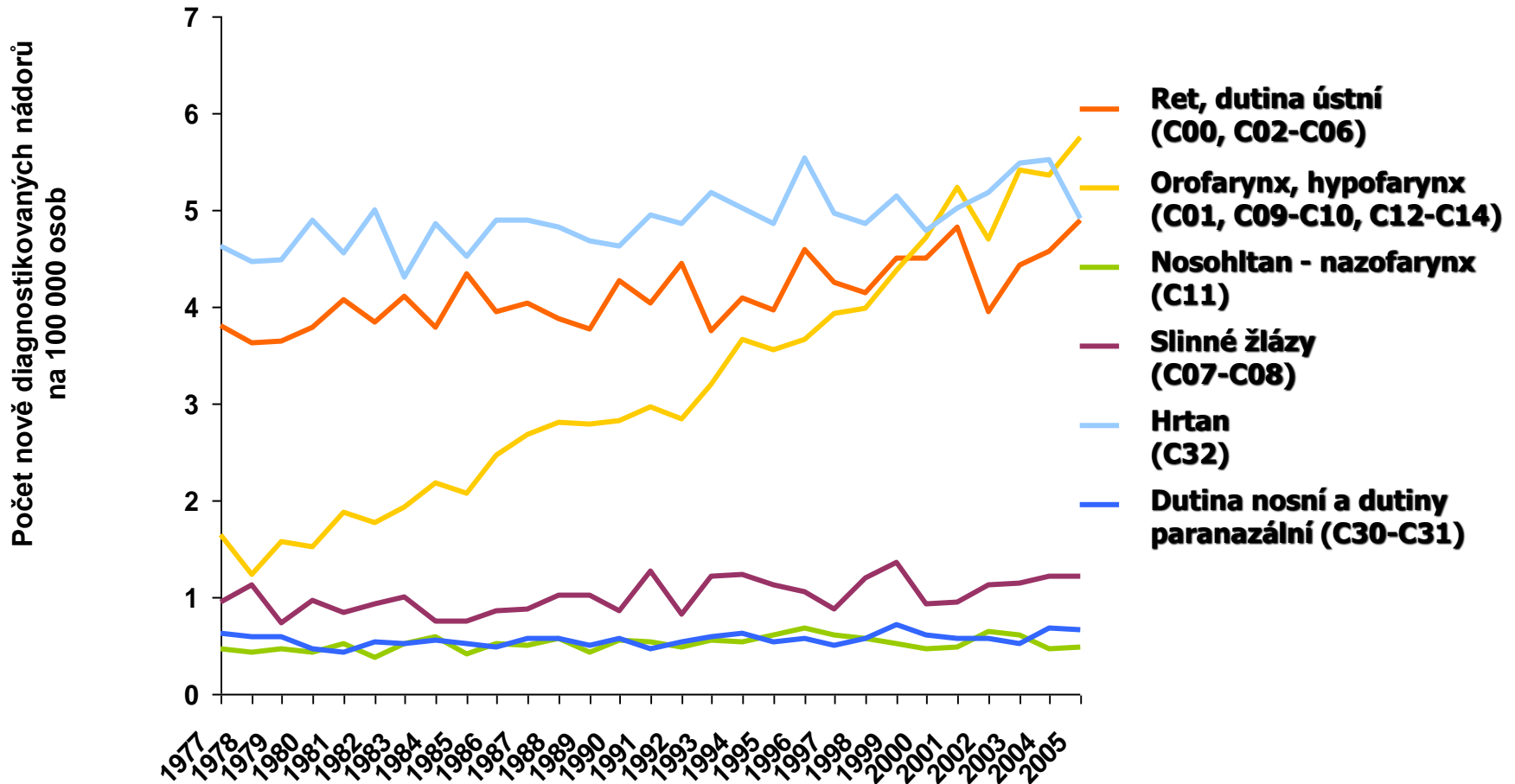
Přednosta: Doc. MUDr. Gál Břetislav, Ph.D.

Pekařská 53, Brno , 656 91



ONKOLOGIE V ORL

Vývoj incidence karcinomů hlavy a krku



Zdroj: Národní onkologický registr, ÚZIS ČR



ONKOLOGIE V ORL

dutina ústní a hltan

1. **Karcinom nosohltanu**
2. Nádory orofaryngu a dutiny ústní
 - Histologie
 - Symptomatologie
 - Diagnostika
3. Operační postupy u nádorů orofaryngu
 - Transorální přístupy
 - Zevní přístupy
4. Maligní nádory hypofaryngu

▪ Epidemiologie

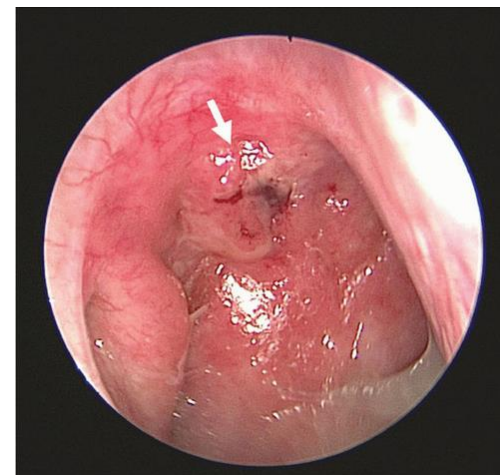
- vysoká prevalence v asijských zemích, v EU mezi vzácné nádory
- etiologie: 1) vir Epstein–Barrové
2) kouření, alkohol
- **histologické typy** : I – spinocelulární karcinom s rohověním, II – málo diferencovaný spinocelulární karcinom bez rohovění, III – nediferencovaný karcinom (lymfoepiteliom - vztah k EBV infekci)

▪ Symptomy

- často prvním příznakem **zvětšené krční uzliny oboustranně**
- uni / bilat. nosní obstrukce, **recid. epistaxe**
- insuficience ET (vždy vyšetření nosohltanu)
- pokročilé tumory: orbitální symptomy, intrakraniální symptomy

▪ Diagnostika

- anamnéza: **recidivující epistaxe a jednostranná nedoslýchavost** u dospělého pacienta: **ORL vyšetření nosohltanu**
- **zadní rinoskopie**: fyziologicky klenba nosohltanu v dospělosti volná – jakýkoliv patologický nález (asymetrie klenby, patologická tkáň - **suspekce na nádor**)
- Suspekce na nádor: vždy indikována **endoskopie (rhinoepifaryngoskopie) + Biopsie (LA /CA)** – cíl vyloučení tumoru / **histopatologická verifikace tumoru**



Zdroj obr.: www.sciencedirect.com

▪ Diagnostika

- histopatologicky verifikovaný karcinom nosohltanu
- stanovení **TNM klasifikace**:
 - T: velikost, rozsah a šíření tumoru: **CT hlavy a krku (MRI)**
 - N: rozsah postižení regionálních lymfatických uzlin: CT hlavy a krku (UZ)
 - M: vzdálené metastázy
 - vyšetření plic: **RTG plic (CT)**
 - vyšetření břišních orgánů: **UZ břicha**
 - další vyšetření: urologie (PSA) /gynekologie, stomatologie (sanace chrupu)

▪ Léčba

- **radioterapie**: standard u časných stádií: cílená na primární tumor a regionální LU, celková dávka: 60 Gy, standardní režim: (5x týdně, 6 týdnů)
- **konkomitantní radiochemoterapie**: standard pro pokročilý primární a metastazující tumor
- **chirurgie**:
 - vzhledem k anatomické lokalizaci (baze lebni) limitovaná modalita v oblasti primárního tumoru
 - často záchranná modalita pro řešení perzistujících krčních metastáz: uni/bilat. krční disekce lymfatických uzlin

ONKOLOGIE V ORL

dutina ústní a hltan

1. Karcinom nosohltanu
2. **Nádory dutiny ústní a orofaryngu**
 - Histologie
 - Symptomatologie
 - Diagnostika
3. Operační postupy u nádorů orofaryngu
 - Transorální přístupy
 - Zevní přístupy
4. Maligní nádory hypofaryngu

■ Proces kancerogeneze

– 2 cesty

- Přes postupné epiteliální změny - hyperkeratózu , parakeratózu, dyskeratózu, carcinoma in situ , invazivní karcinom)
- Transformací normální sliznice přímo v invazivní karcinom

– Prekancerózy

- Makroskopicky (klinicky)- odlišně zbarvené okrsky sliznice (leukoplakie, erytroplakie)
- Histologicky – různý stupeň buněčné dysplázie (lehká, střední, těžká)

▪ Leukoplakie

- Většina způsobena hyper/parakeratózou, bez přítomnosti dysplázií

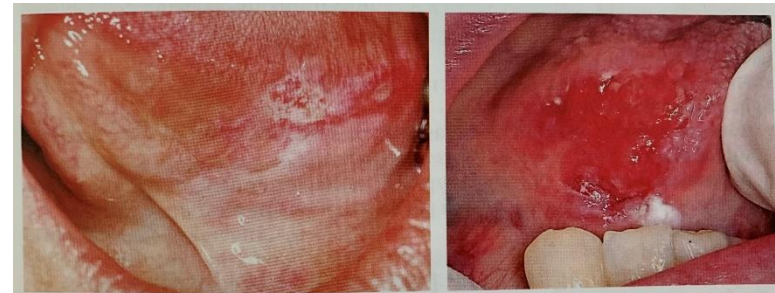
▪ Erytroplakie

- Vysoké riziko maligního zvratu

- Leukoplakie i erytroplakie jsou termíny klinické

- je nutné vždy provést histologickou verifikaci k rozlišení dysplázie a invazivního karcinomu

- Dysplázie (lehká, střední těžká) jsou termíny histologické



Zdroj obr.: P.Šlampa a kol.: Nádory hlavy a krku

■ Proces kancerogeneze

– Carcinoma in situ

- Nádorové buňky jsou pouze v zevní epiteliální vrstvě, neprorůstají do dalších vrstev
- (obtížně se odlišuje od těžké dysplázie)

– Invazivní karcinom

- Průnik nádorových buněk přes bazální membránu s infiltrací hlubší vrstvy epitelu

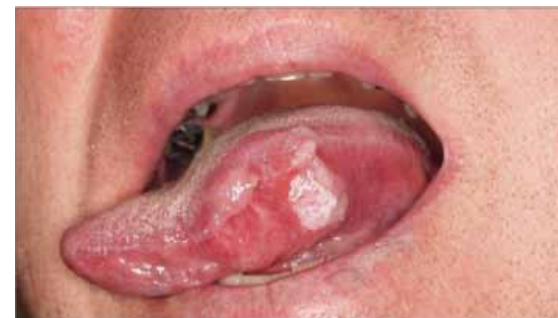■ Histologie

– Dlaždicobuněčný (spinocelulární) karcinom

- Různý stupeň diferenciacie (grading I-III)
- Tvoří **90% všech malignit této oblasti**
- Několik forem – bazaloidní (u HPV + karcinomů), verukózní, papilární, vřetenobuněčný, akantolytický, adenoskvamózní,..)
- Růst
 - **Endofytický** - s infiltrací tkáně „dovnitř“, později s rozpadem v ulcer
 - **Exofytický** – verukózní útvary se zrohovatělými okrsky

– Adenoidně cystický karcinom

- Nejčastější nádor malých slinných žlázek
- Vzácně metastazuje do regionálních uzlin, častěji jsou přítomny vzdálené metastázy. (plíce)



Zdroj obr.: oba Fotoarchív KOCHHK FN u sv. Anny a LF MU

– Mukoepidermoidní karcinom

– Adenokarcinom

▪ Histologie

– Lymfoepiteliální karcinom

- Tvoří 2% tumorů tonzil a kořene jazyka
- Radiosenzitivní

– Lymfomy

- Hodgkinské, non-hodgkinské typy
- Diagnostikovány převážně z patrových tonzil

– Maligní melanom

- Kožní i slizniční forma

■ Symptomatologie

– Zpočátku nespecifické příznaky

- Podobné zánětům v příslušné lokalitě
- Pacienti s abúzem alkoholu a tabáku přehlížejí - jsou na určitý slizniční „dyskomfort“ zvyklí
- CAVE : jednostrannost obtíží , postupná progresse obtíží

– Bolest, pocit cizího tělesa, pálení, štípání, necitlivost

– Omezená pohyblivost jazyka, čelisti, otvírání úst

- U lokálně pokročilých tumorů
- Prorůstání do žvýkacích svalů, parafaryngeálního prostoru, infiltrace n.XII

– Huhňavost

- Fixací jazyka, narůstající masou tumoru

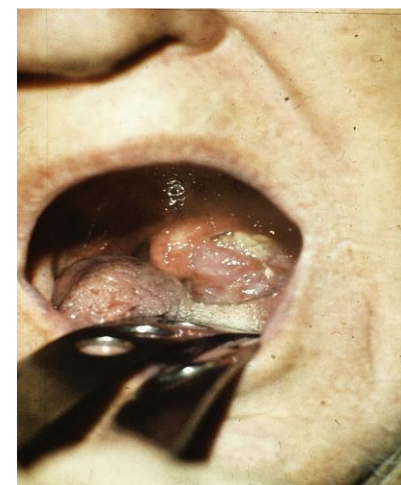
– Obtížné žvýkání a polykání sousta

– Zápach z úst

- Velké špinavě povleklé, exulcerované léze

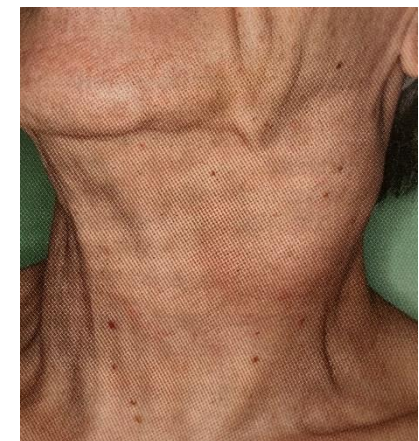
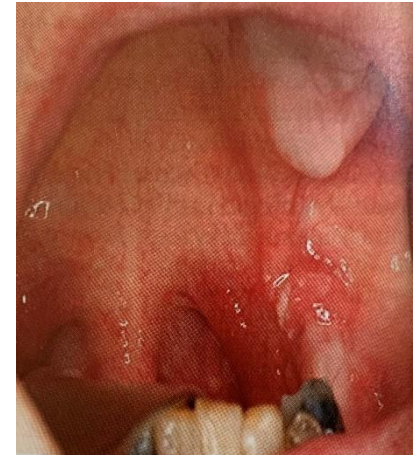
– Nechutenství a dysfágie

- kachektizace



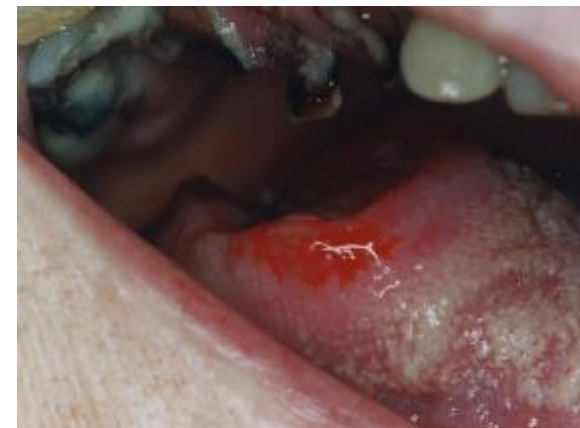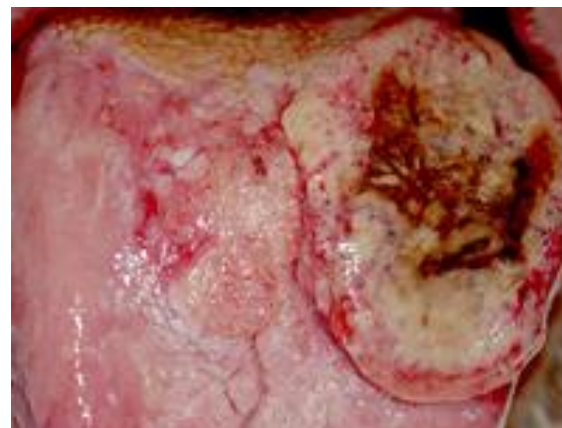
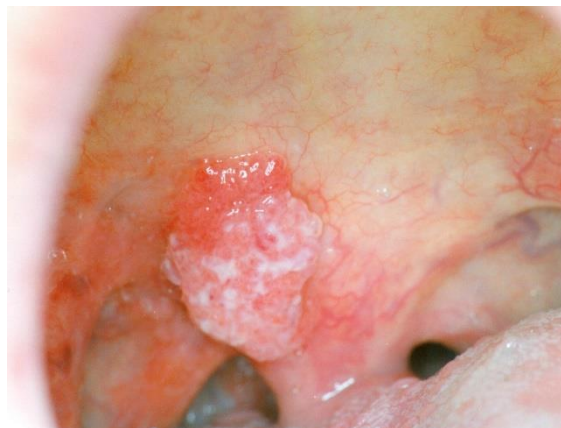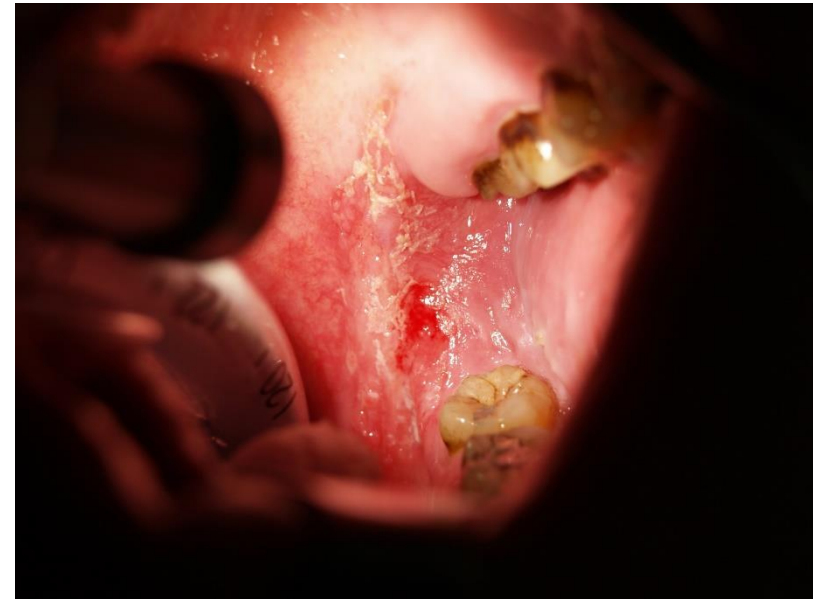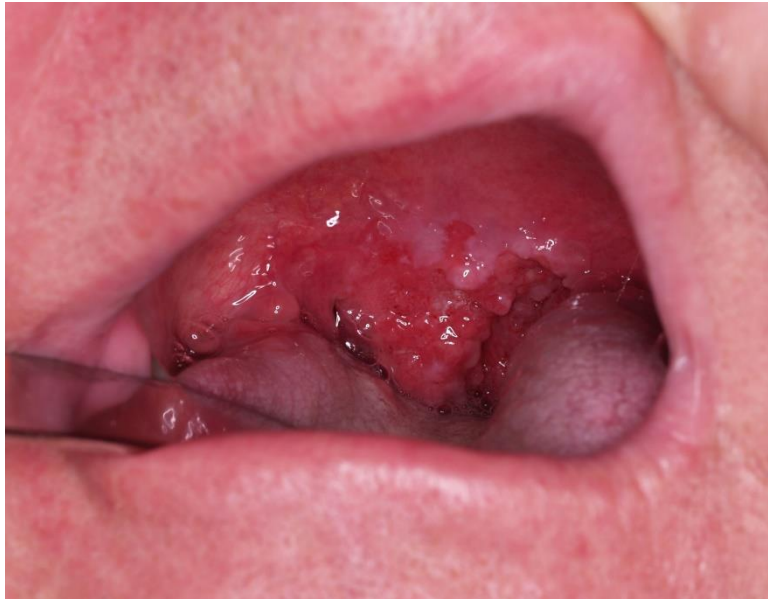■ Objektivní nález

- Nehojící se , krustózní léze na sliznici
- Endofytické tumory - Ulkus
 - Navalité okraje, infiltrace tumorem po okraji vředu s infiltrací hlubokých tkání
- Exofytické tumory
 - Snadnější diagnostika
- Zduření na krku
 - Podmíněno metastázou do spádových lymfatických uzlin
 - V době diagnostiky primárního tumoru ji má vysoké procento pacientů
- Asymetrie hltanové branky
 - Tumory tonzily
- Asymetrie kořene jazyka
- Erytroplakie a leukoplakie
 - Biopsie a sledování



ONKOLOGIE V ORL

nádory dut.ústní a orofaryngu



■ Diagnostika

— Anamnéza

- Kouření, abúzus alkoholu, předchozí ozařování, expozice toxickým vlivům, slunečnímu záření, sexuální zvyklosti (nádory HPV+)
- Prvotní příznaky - nespecifické , pocit cizího tělesa,
- Pozdní příznaky - dysfagie, odynofagie,, huhňavost, trismus, zápach z úst, krvácení z úst /přítomnost krve ve slinách, otalgie, zaléhávání ucha, rezistence na krku, váhový úbytek, noční pocení (lymfom)

— Aspekce

- Před vyšetřením vyjmout zubní náhrady, případně vypláchnout dut.ústní
- Přehlédnutí celé dutiny ústní po orofarynx - od rtů , vestibula, alveolární výběžky, vývody žláz, podjazykovou krajinu , bukální sliznici, pohyblivou část jazyka , hltanovou branku, kořen jazyka, tonzily až k zadní stěně orofaryngu
- Posouzení hybnosti jazyka, hltanové branky
- Kořen jazyka není vyšetřitelný přímým pohledem , ale je součástí laryngoskopického vyšetření

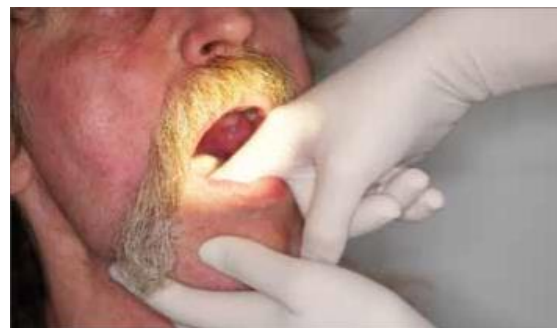■ Diagnostika

– Palpace

- Zejména u podslizničních lézí (tumory - exofytické /endofytické)
- K určení rozsahu infiltrace jazyka, spodiny dut.ústní (bimanuální palpace)

– Endoskopické vyšetření

- Podrobné a přehledné vyšetření k přesnější lokalizaci tumoru, event. přerůstání do sousedních oblastí (hypofarynx, larynx)
- Rigidní nasoepifaryngoskopie
- Flexibilní laryngoskopie



Zdroj obr.: oba Fotoarchív KOCHHK FN u sv. Anny a LF MU

– Biopsie

- Ambulantně v LA
 - Povrchové , lehce dostupné tumory
- Za hospitalizace v CA
 - Hluběji uložené tumory jazyka, podslizniční tumor tonzily,...
- Histologické určení typu nádoru, stupně diferenciac (grading), pozitivita/negativita markerů HPV (protein p16)

■ Diagnostika

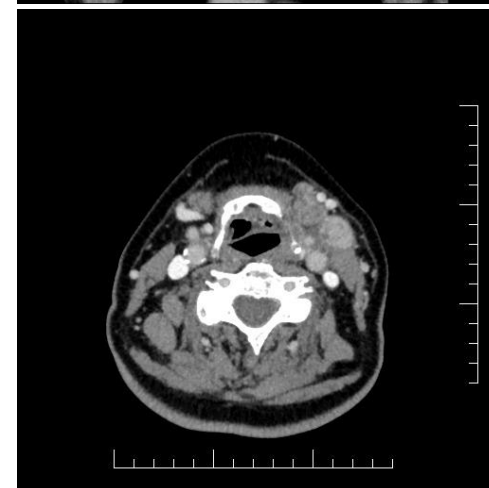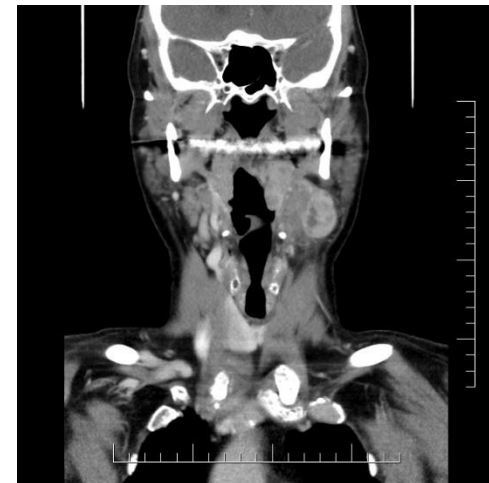– Zobrazovací metody

■ CT s/bez kontrastu

- základní zobrazovací vyšetření pro hodnocení rozsahu tumoru a lokoregionálního šíření (dutina ústní, hltan, lymfatické krční uzliny)
- Pozitiva
 - » zobrazení měkkých tkání a kostí (osteodestrukce), dostupnost
- Negativa
 - » časté artefakty ze zubních výplní (MRI)

■ MRI

- vyhrazena jako rezervní modalita CT při potřebě detailnějšího vyšetření měkkých tkání (nevhodné pro kostní skelet)
- Pozitiva
 - » absence radiace , vysoce senzitivní na měkké tkáně
- Negativa
 - » Méně dostupný, Délka trvání vyšetření, limitující hodnocení kosti (čelisti)



CT hlavy a krku: tumor levé patrové tonzily s metastázou do krčních uzlin vlevo (**koronární a axiální projekce**)



ONKOLOGIE V ORL

nádory dut.ústní a orofaryngu

▪ Diagnostika

- histopatologicky verifikovaný karcinom
- stanovení **TNM klasifikace:**
 - T: velikost, rozsah a šíření tumoru: **CT hlavy a krku (MRI)**
 - N: rozsah postižení regionálních lymfatických uzlin: **CT hlavy a krku (MR)**
 - M: vzdálené metastázy
 - vyšetření plic: **RTG plic (CT)**
 - vyšetření břišních orgánů: **UZ břicha (CT)**
 - další vyšetření: urologie (PSA) /gynekologie, stomatologie (sanace chrupu)

■ Diagnostika

- TNM klasifikace karcinomů orofaryngu (p16 neg)

TX	Primární nádor nelze hodnotit
T0	Bez známek primárního nádoru
Tis	Karcinom in situ
T1	Nádor do 2 cm v největším rozměru
T2	Nádor velikosti 2-4cm v největším rozměru
T3	Nádor větší než 4cm v největším rozměru
T4a	Postižení hrtanu, hlubokých svalů jazyka, m.pterygoideus medialis, tvrdého patra a dolní čelisti
T4b	Postižení m.pterygoideus lateralis, pterygoidního výběžku, laterální části nasofaryngu, baze lební, obrůstání a.carotis interna

■ Diagnostika

- TNM klasifikace uzlinových krčních metastáz

NX	Regionální mízní uzliny nelze hodnotit
N0	V regionálních mízních uzlinách nejsou metastázy
N1	Metastáza v jedné stejnostranné uzlině do 3cm v největším rozměru
N2a	Metastáza v jedné stejnostranné uzlině 3-6cm v největším rozměru
N2b	Vícečetné stejnostranné uzlinové metastázy do 6 cm v největším rozměru
N2c	Oboustranné nebo kontralaterální uzlinové metastázy do 6cm v největším rozměru
N3	Metastáza v mízní uzlině větší než 6cm v největším rozměru

Srovnání HPV+ a HPV- nádorů

	HPV pozitivní	HPV negativní
Incidence	↑	↓
Věk	<50	50-70
Rizikové faktory	orální sex	kouření, alkohol
Histologická charakteristika	nízce diferencované, nekeratinizující, bazaloidní	středně až dobře diferencované, keratinizující
Markery	p16	p53
TNM klasifikace	nižší T N++	vyšší T N+
Metastázy v uzlinách	cystické	spíše homogenní
Chemoradiosenzitivita	vysoká	nižší
Prognóza	dobrá	horší
Přežití –OS (5 let)	>80%	< 40-50%

1. Karcinom nosohltanu

2. Nádory dutiny ústní a orofaryngu
 - Histologie,
 - Symptomatologie
 - diagnostika

3. Operační postupy u nádorů dutiny ústní a orofaryngu
 - Transorální přístupy
 - Zevní přístupy

4. Maligní nádory hypofaryngu

▪ Faktory ovlivňující volbu léčebné metody

– Lokalizace nádoru - dutina ústní

▪ Časná stádia (T1, T2)

- Chirurgická léčba metodou volby
- Stejný efekt lze dosáhnout radioterapií
 - » Vysoká frekvence nežádoucích účinků (xerostomie, mukozitida, dysfagie, osteoradionekróza)

▪ Lokálně pokročilý nádor (T3, T4, N+)

- Operabilní tumory
 - » Chirurgická léčba + adjuvantní radioterapie /adjuvantní chemoradioterapie
 - Metoda volby
 - » Primární nechirurgická léčba, v případě recidivy /perzistence záchranná chirurgická léčba (případně včetně blokované krční disekce)
 - (V případě zhoršení kvality života / mutilace pacienta)
- Inoperabilní tumory
 - » Konzervativní onkologická léčba (radioterapie /chemoradioterapie)
 - » Paliativní léčba
 - » Symptomatická léčba (tracheostomie, PEG, BSC)



▪ Faktory ovlivňující volbu léčebné metody

– Lokalizace nádoru – orofarynx

▪ Časná stádia

- Závisí na lokalizaci tumoru
- Transorální přístup
 - » Malé tumory měkého patra, patrových tonzil, patrových oblouků,
- Zevní přístup
 - » Tumory kořene jazyka

▪ Lokálně pokročilý nádor

- Primární nechirurgická léčba (kurativní / paliativní)
- (chirurgická léčba by vedla k mutilujícím funkčním následkům)
- Symptomatická léčba

– Resekabilita nádoru

▪ Inoperabilní

- Šíření tumorů na ACC, ACI, do infratemporální jámy,
- Neresekabilní krční metastázy – fixace k bazi lebni

▪ Faktory ovlivňující volbu léčebné metody

– Infiltrace kosti

- Tumor může postihovat pouze periost, kortikalis nebo i spongiozu
- Preference chirurgické léčby
 - Postižení kortikalis - marginální mandibulektomie
 - Postižení spongiozy – segmentální mandibulektomie s okrajovou resekci min. 2 cm zdravé kosti

– Typ nádoru

- Spinaliomy nízké diferenciacie (G3)
 - Vyšší radiosenzitivita
- Spinaliomy dobře diferencované (G1)
 - Chirurgická léčba

– Celkový zdravotní stav a spolupráce

- Zhodnotit únosnost rozsáhlých operačních zákroků vzhledem ke kondici nemocného
- Spolupráce a přání pacienta mají na výběr léčebné modality významný vliv
- **Krajské indikační onkologické komise** pro volbu vhodné léčebné metody
 - Přítomen lékař ORL, onkolog, radiolog

■ Předoperační příprava a plánování výkonu

– Výběr chirurgického přístupu, resekčního a rekonstrukčního výkonu

- Nejoptimálnější **přístupová cesta** zajišťující nejlepší vizualizaci tumoru

- Transorální přístup
- Zevní přístup
 - » S protětím mandibuly
 - » Bez protětí mandibuly

- **Resekční fáze**

- **Rekonstrukční fáze**

- Primární sutura
- Stopkované / volné laloky

– Anestezie

- Celková
 - Flexibilní orotracheální / nasotracheální intubace
 - » U rozsáhlejších tumorů, trismus

▪ Předoperační příprava a plánování výkonu

– Tracheostomie

▪ **Není vyžadována**

- u resekčních výkonů malého rozsahu v přední části dutiny ústní, rozšířená tonzilektomie, resekce měkkého patra

▪ **Je vyžadována**

- U rozsáhlých onkologických výkonů u hemiglosektomie, totální glosektomie, segmentální mandibulektomie, mediální či laterální faryngotomie s resekcí kořene jazyka, bukofaryngektomie
- riziko obstrukce dýchacích cest
- Dočasná

– Stav chrupu

- Odstranění fokusů před započítím léčby
- Kariézní chrup může být příčinou osteoradionekrózy čelisti po léčbě
- Sanace
 - Předoperačně
 - V průběhu resekčního výkonu
 - Extrakci zubu si někdy vyžádá přístupová cesta mandibulotomií



- **Chirurgické přístupy pro resekci tumorů dutiny ústní a orofaryngu**
 - **Transorální přístupy**
 - **Zevní přístupy**
 - Dolní tvářový lalok
 - Horní tvářový lalok
 - Bez protnutí mandibuly
 - Mediální faryngotomie
 - Laterální faryngotomie
 - S dočasným protěním mandibuly (mandibulotomie)
 - S resekcí mandibuly (mandibulektomie)
 - **Kombinované přístupy**
 - Pull through
 - Visor flap

ONKOLOGIE V ORL

operační postupy u nádorů dut.ústní a orofaryngu

■ Chirurgické přístupy

— Transorální přístupy

- **Vhodné pro malé povrchové léze (T1-T2) v přední části dut.ústní , patrové tonzily, měkkého patra**
 - Hrana jazyka, spodina dut.ústní, bukální sliznice, tonzila, měkké patro
 - Nešířící se do kosti a do hluboké svaloviny
 - Tumor musí být přístupem dobře dosažitelný , přehledný, nesmí se infiltrativně šířit do spodiny



ONKOLOGIE V ORL

operační postupy u nádorů dut.ústní a orofaryngu

■ Chirurgické přístupy

— Zevní přístupy

- Vhodné pro pokročilejší léze (T3-T4), infiltrativně se šířící T2
- Dolní tvářový lalok
- Horní tvářový lalok
- Bez protnutí mandibuly
 - Mediální faryngotomie
 - Laterální faryngotomie
- s dočasným protětim mandibuly (**mandibulotomie**)
- S resekcí mandibuly (**mandibulektomie**)

ONKOLOGIE V ORL

operační postupy u nádorů dut.ústní a orofaryngu

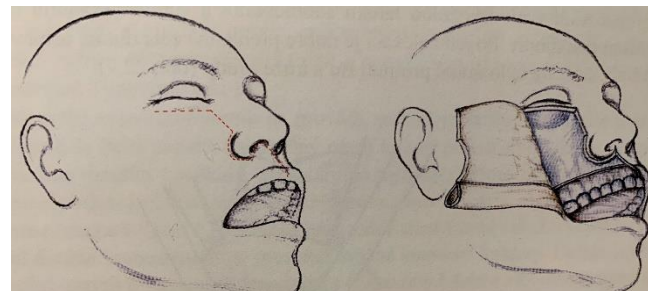
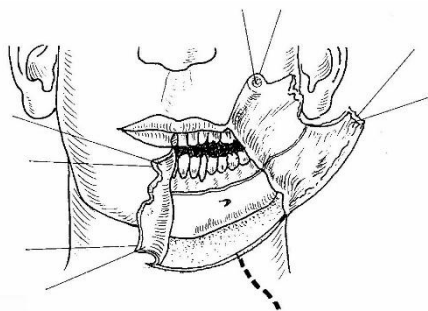
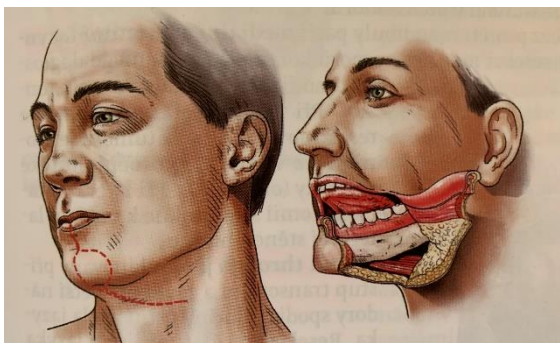
▪ Zevní přístupy

– Dolní tvářový lalok

- Umožní dobrou přehlednost dut.ústní a orofaryngu při menších resekčních výkonech
- Mediální protnutí dolního rtu a obloukovitý řez kolem brady s částečným obnažením mandibuly, řez ve sliznici gingivobukální řasy a nadzvednutí bukálního laloku
- Je přístupovou cestou pro mandibulotomie, mandibulektomie, glosektomie

– Horní tvářový lalok

- Uspadní resekci **tumorů horního alveolárního výběžku a tvrdého patra**
- Horní ret se protne ve střední čáře, pokračuje se přes nasolabiální rýhu



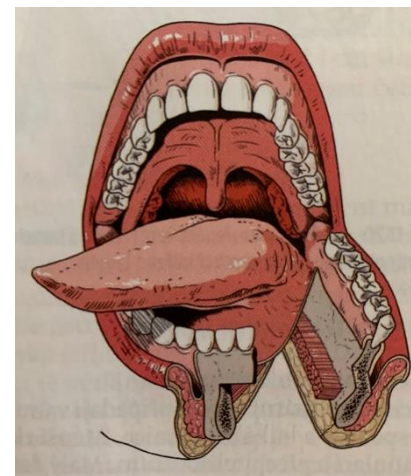
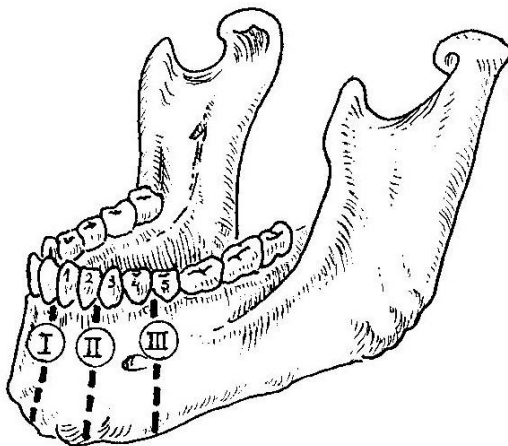
ONKOLOGIE V ORL

operační postupy u nádorů dut.ústní a orofaryngu

▪ Zevní přístupy

– Mandibulotomie

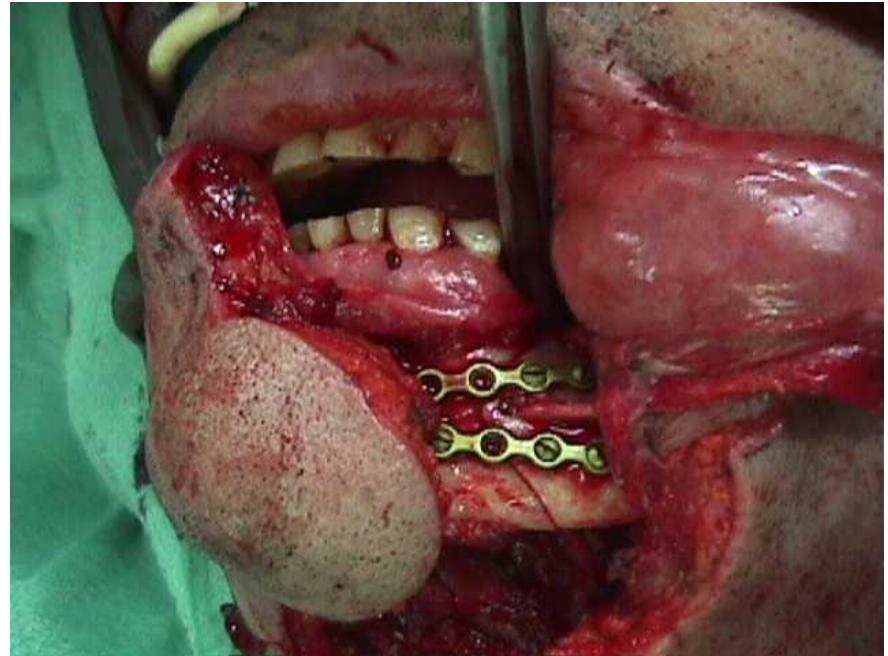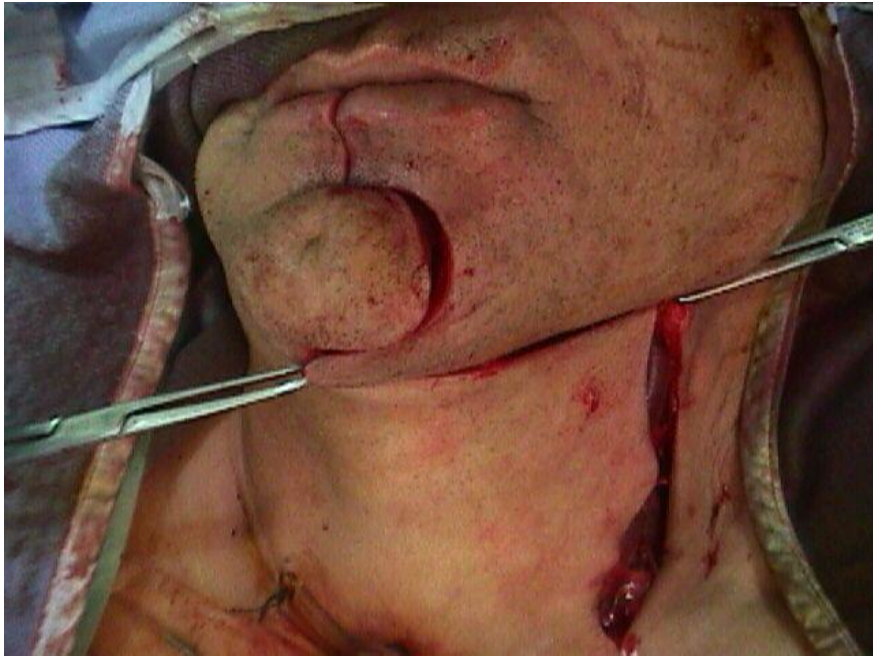
- Ke zlepšení přehlednosti operačního pole
 - Mediální
 - Paramediální (nejčastěji užívaná)
 - » Sešikmená/schodovitá linie osteotomie podporuje pevnost následné osteosyntézy titanovými minidlahami
 - Laterální
- Při parciálních či totálních glosektomiích, resekcích tumorů spodiny dut.ústní



ONKOLOGIE V ORL

operační postupy u nádorů dut.ústní a orofaryngu

- **Zevní přístupy**
 - Dolní tvářový lalok a mandibulotomie



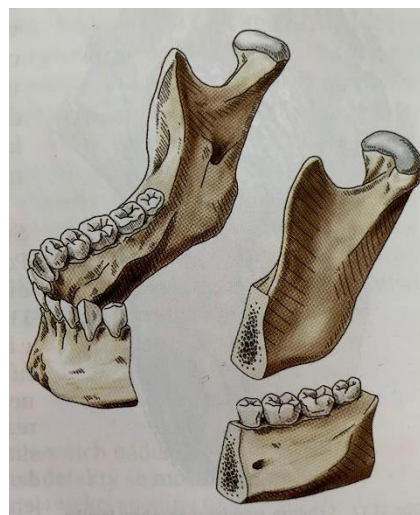
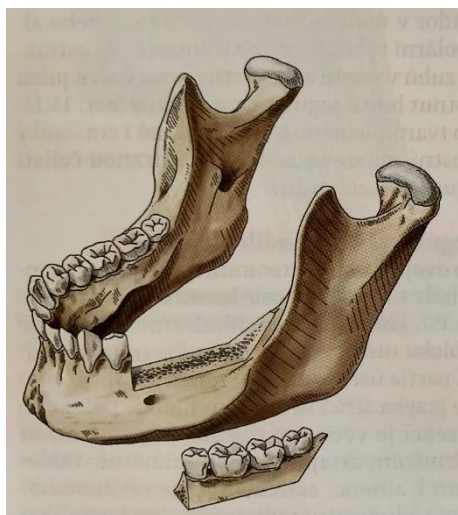
ONKOLOGIE V ORL

operační postupy u nádorů dut.ústní a orofaryngu

▪ Zevní přístupy

– Mandibulektomie

- Neměla by být prováděna jen jako přístupová cesta k nádoru
- Při infiltraci periostu, invazi do alveolů s perineurálním šířením, u primárních mandibulárních nádorů
 - Marginální
 - Segmentální



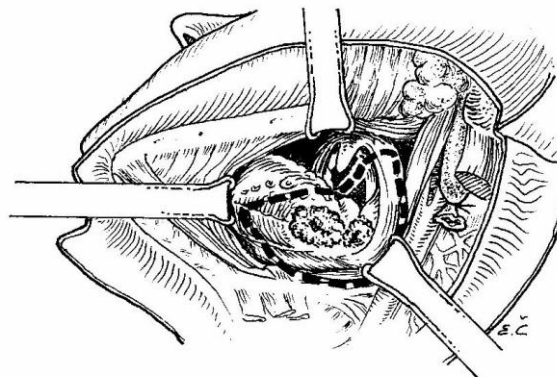
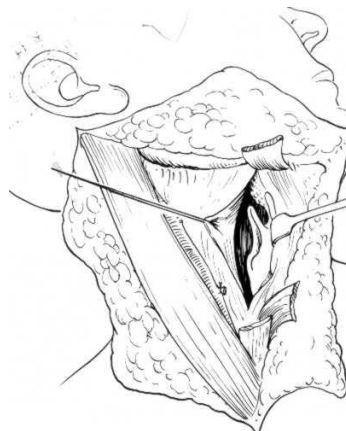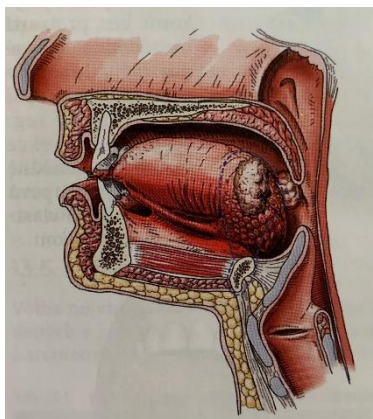
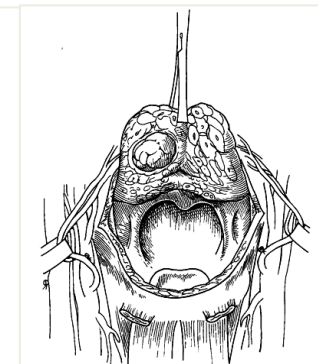
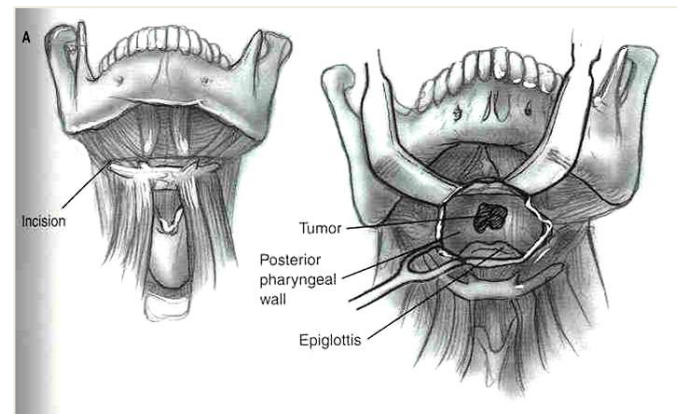
ONKOLOGIE V ORL

operační postupy u nádorů dut.ústní a orofaryngu

■ Zevní přístupy

– Mediální a laterální faryngotomie

- Resekce menších tumorů kořene jazyka, amygdaloglosického žlábků, distálního pólu tonzily
- Mediální
 - resekce jazyky, k tumoru proniknuto v úrovni glosopiglotické valemky
- Laterální
 - k tumoru proniknuto laterální stěnou hltanu



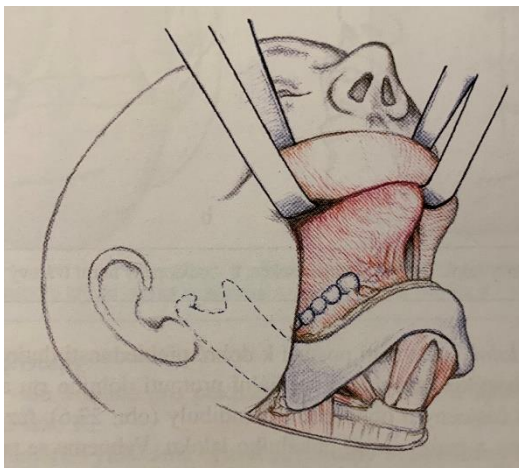
▪ Kombinované přístupy (transorální a zevní)

– Pull through

- Pro větší nádory spodiny dut.ústní a těla jazyka
- Resekovaná část spodiny dut.ústn a jazyka se protáhne do krční operační rány a je resekována v jednom bloku se spádovými krčními uzlinami

– Visor flap

- Nadzvednutí odpreparovaného svalově-kožního laloku subemtnální a submandibulární oblasti
- Dobře vizualizuje celou dut.ústní včetně mandibuly aniž by bylo nutné protnutí rtu a kůže brady



ONKOLOGIE V ORL

operační postupy u nádorů dut.ústní a orofaryngu

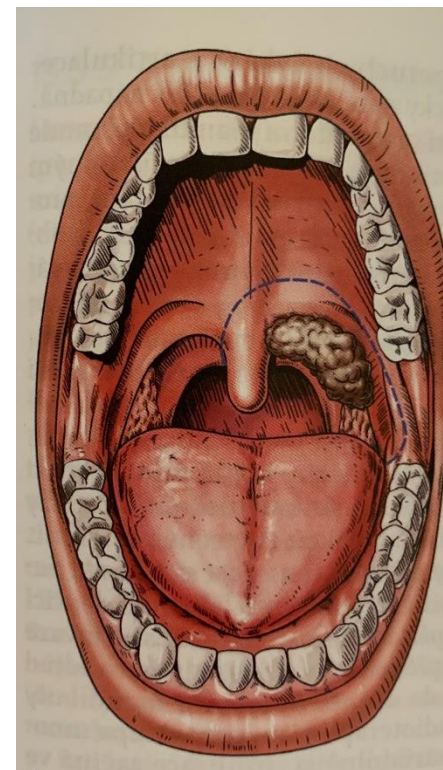
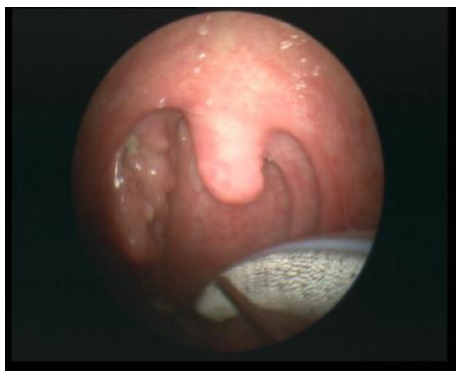
■ Resekční výkony

– Excize a primární sutura

- Transorálně
- U menších nádorů volné části jazyka, ústní spodiny, bukalní sliznice

– Rozšířená tonsilektomie

- Transorálně
- Menší tumory patrové tonzily (T1-T2), bez šíření do hluboké svaloviny lůžka, kořene jazyka, či mandibuly



ONKOLOGIE V ORL

operační postupy u nádorů dut.ústní a orofaryngu

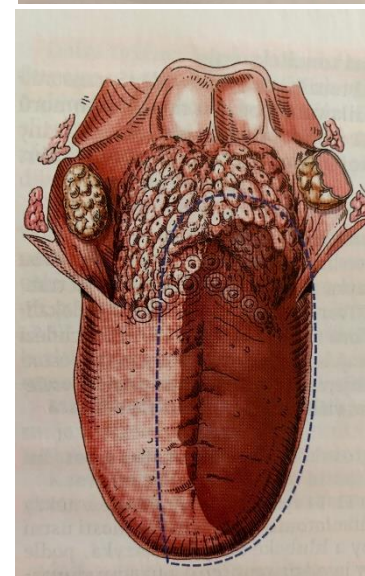
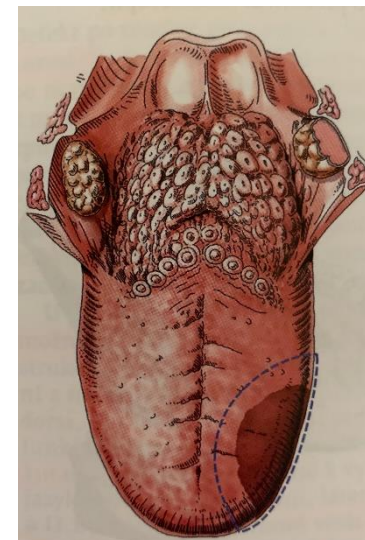
■ Resekční výkony

– Parciální glosektomie

- Transorálně
- Povrchové nádory T1-T2 předních dvou třetin jazyka
 - Laser-resektce s pevnou suturou ve dvou vrstvách vstřebatelným stehem

– Hemiglosektomie / subtotální / totální glosektomie

- Zevní přístup s event. mandibulotomií
 - Lepší přehlednost spodiny dut.ústní a hluboké svaloviny jazyka
 - Dle potřeby výkon rozšířen o parciální mandibulektomii
- Nádory T3-T4



ONKOLOGIE V ORL

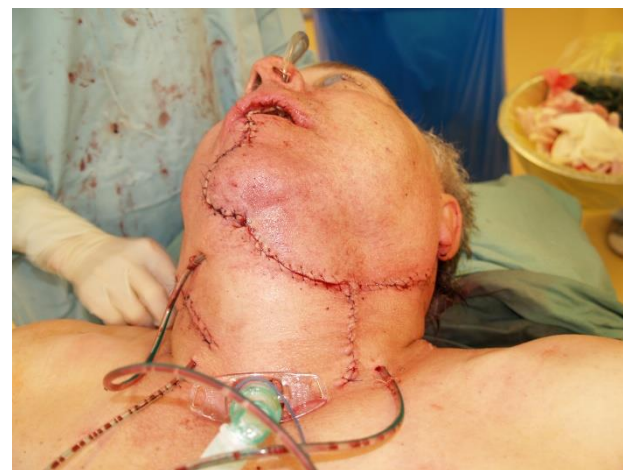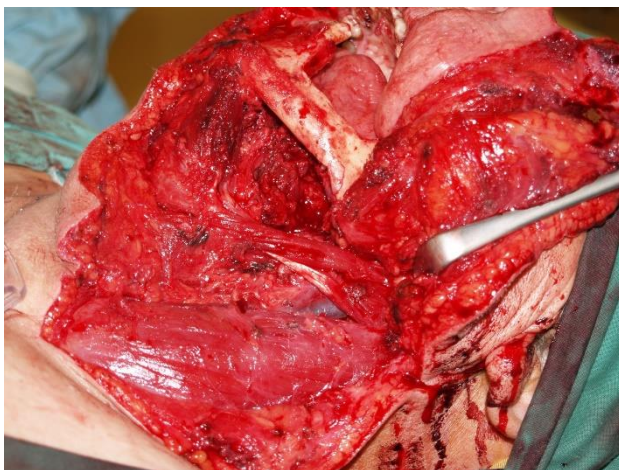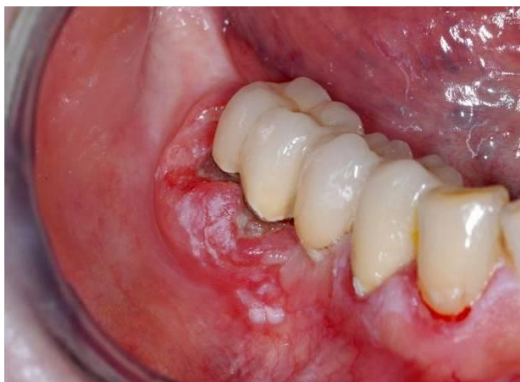operační postupy u nádorů dut.ústní a orofaryngu

▪ Resekční výkony

– Mandibulektomie

▪ Marginální

- Při intimní blízkosti tumoru a čelisti (nutno dosáhnout bezpečných resekčních okrajů)
- V případě infiltrace kortikalis čelisti, či přímo alveolárního výběžku
- Po extrakci zubů následuje **vytnutí horního segmentu mandibuly oscilační pilkou do tvaru „U“**, nutnost zachování min. 1cm kostního můstku nad distální hranou čelisti



■ Resekční výkony

– Mandibulektomie

■ Segmentální

- Po dvojnásobné osteotomii je segment mandibuly vytnut v celé kontinuitě kosti
- **Laterální**
 - » Resekce tumorů retromolárního trigona, zadní části spodiny dut.ústní, hrany i kořene jazyka , šířící se na mandibulu
 - » Defekt lze většinou díky mobilním slizničním okrajům uzavřít primární suturou
 - » Absence osteosyntézy
 - hojení i adjuvantní RT bez komplikací
 - Porucha artikulace a polykání
 - Kosmeticky nenápadná
- **Mediální**
 - » Kosmeticky nepřijatelná
 - Vždy v kombinaci s rekonstrukcí oblouku dolní čelisti – kostně svalový volný lalok na cévní stopce (fibulární lalok)

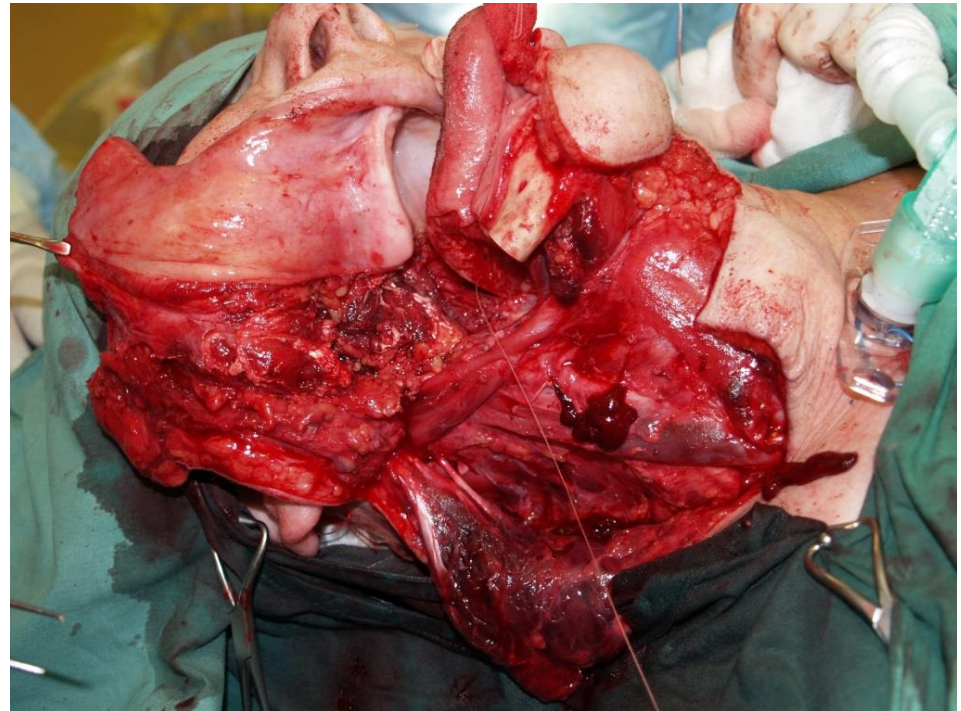
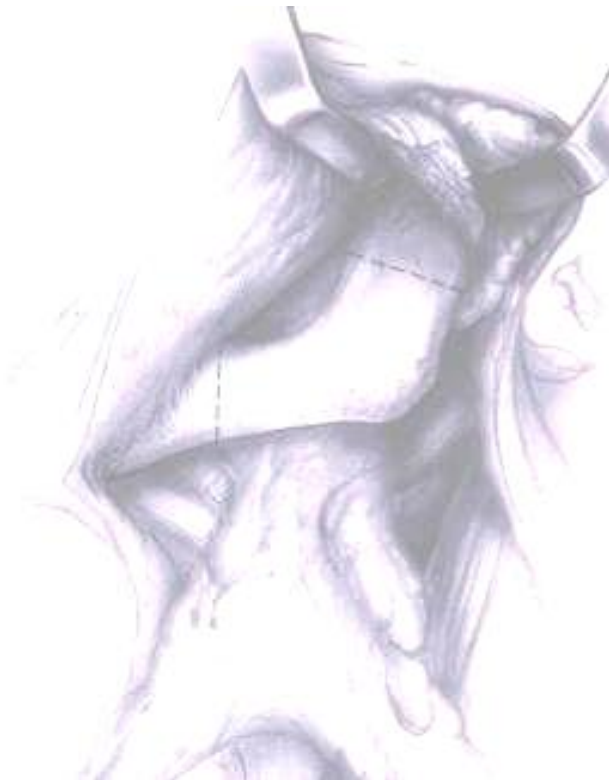ONKOLOGIE V ORL

operační postupy u nádorů dut.ústní a orofaryngu

- **Resekční výkony**

- Mandibulektomie (+ transmandibulární bukofaryngektomie –BPTM)

- Segmentální, laterální



■ Chirurgická léčba spádových lymfatických uzlin

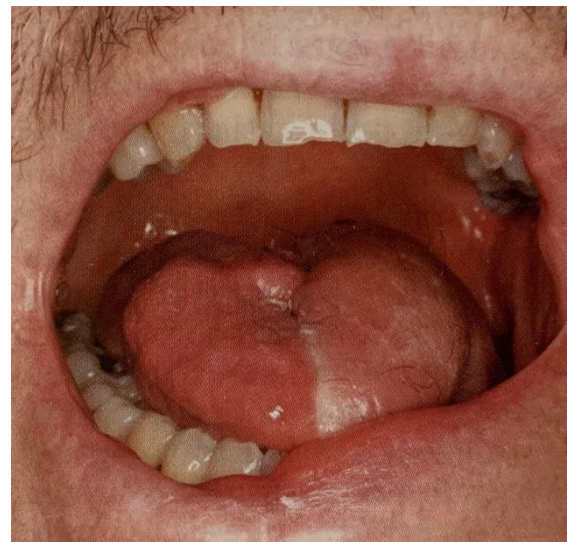
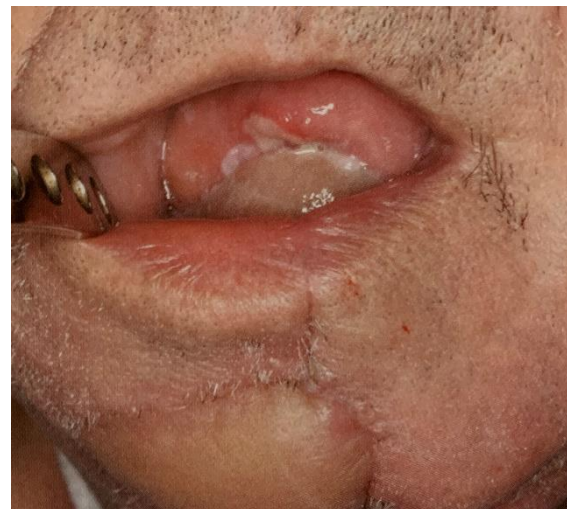- Vysoká metastatická aktivita tumorů dut.ústní a orofaryngu
 - Pro T2-T4 = 30% a více
- Minimálně supraomohyoidní ipsilaterální bloková disekce (I-III) i při cN0
- doporučené odstranění i oblasti IV (skip metastázy jazyka v 15%)
- U středočarových tumorů oboustranná disekce
- Pozitivní nález na krčních uzlinách je u 20-30% pacientů s cN0
- Při N+ modifikovaná radikální /radikální bloková disekce

■ Rekonstrukce defektu

- **Bez rekonstrukce (ponechat k vygranulování, přeepitelizování)**
 - Tonzilární lůžka, laterální stěna orofaryngu
- **Primární sutura**
 - Volná část jazyka, bukální sliznice, defekt po marginální mandibulektomii (sliznice spodiny nebo jazyka se přišívá k mobilizovanému mukoperiostuzbytku mandibuly)
 - Výhoda je technicky i časově menší náročnost
- **Lalokové plastiky**
 - U větších defektů, které není možné uzavřít primární suturou či lokálním posunem tkání
 - Stopkované
 - Platyzmální, infrahyoidní, myokutánní z m.pectoralis maior
 - **Volné**
 - Výborné funkční výsledky
 - Tenké **fasciokutánní** laloky (radiální - „čínský lalok“)
 - » Vykrytí defektu spodiny dut. ústní, po hemiglosektomii
 - Silné **muskulokutánní** laloky(m.lattissimus dorsi)
 - » Krytí rozsáhlých defektů po totální glosektomii s resekcí spodiny dut.ústní
 - **Kompozitní** laloky (fibulární lalok) – rekonstrukce předního segmentu mandibuly

ONKOLOGIE V ORL operační postupy u nádorů dut.ústní a orofaryngu

- Dvouostrůvkový fasciokutánní radiální lalok uzavírající defekt ústní spodiny a brady
- Defekt po hemiglosektomii vykrytý fasciokutánním radiálním (čínským) lalokem na volné cévní stopce



▪ Komplikace chirurgické léčby

– Časné

- Krvácení, otok, rozpad rány, vznik orokutánní píštěle
- Prevence:
 - Dokonalá hemostáza peroperačně, podání steroidů na konci výkonu, ATB terapie, přechodně zajištění stravy NGS

– Pozdní

- Poruchy artikulace a posunu stravy
 - Resekce přední pohyblivé části jazyka
- Poruchy kousání a žvýkání stravy
 - Resekce mandibuly a zubů
- Porucha hybnosti jazyka z přerušení n.XII
 - Extenzivní blokové krční disekce
- Osteomyelitida čelisti
 - Následek chirurgické intervence i RT
- Estetické následky
 - Nejzávažnější při resekčních výkonech na mandibule (přední segmentální resekce)



ONKOLOGIE V ORL

dutina ústní a hltan

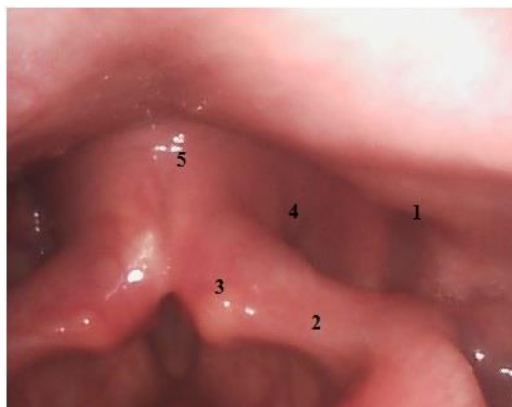
1. Karcinom nosohltanu
2. Nádory dutiny ústní a orofaryngu
 - Histologie,
 - Symptomatologie
 - diagnostika
3. Operační postupy u nádorů dutiny ústní a orofaryngu
 - Transorální přístupy
 - Zevní přístupy
4. **Maligní nádory hypofaryngu**

■ Symptomy

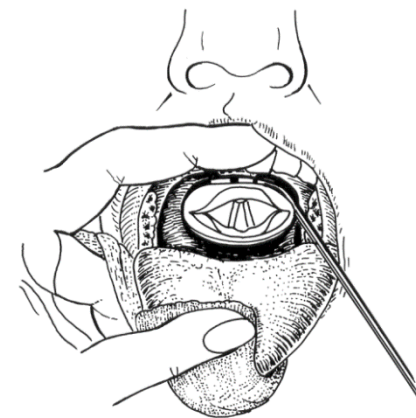
- dysfagie, odynofagie, aspirace do dýchacích cest, dysfonie, dušnost, rezistence na krku, váhový úbytek

■ Diagnostika

- vyšetření hypofaryngu součástí **indirektní laryngoskopie**
 - čelní reflektor, hrtanové zrcátko, gáza na jazyk, vyplazení jazyka
- **Flexibilní/rigidní endoskopie hypofaryngu**
 - flexibilní hypofaryngoskopie: flexibilní vyšetření v lokální anestezii, ambulantní vyšetření
 - rigidní hypofaryngoskopie: v celkové anestezii (s/bez biopsie), suspekce na nádor, umožňuje detailní vyšetření piriformních sinů a krční části jícnu



Zdroj obr.: Fotoarchív KOCHHK FN u sv.Anny a LF MU



Hypofarynx vlevo

- 1 – laterální stěna piriformního sinu,
- 2 – aryepiglotická řasa,
- 3 – arytenoidní hrbol,
- 4 – dno piriformního sinu ,
- 5 – postkrikoidní krajina

Zdroj obr.: www.eorl.cz

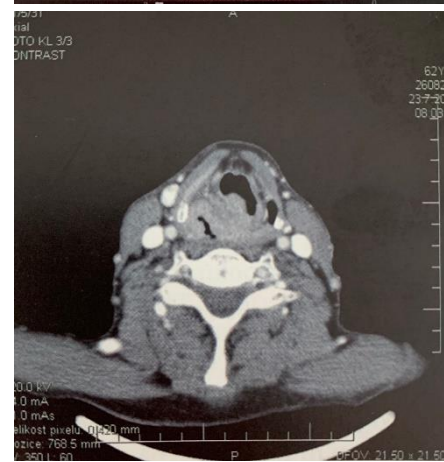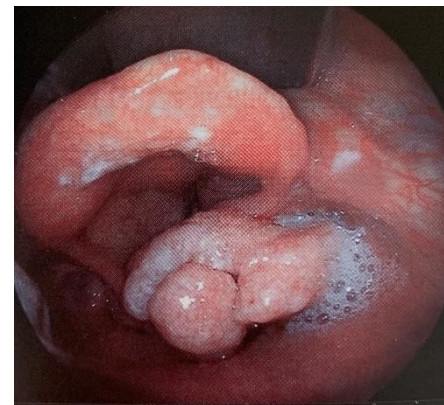■ Diagnostika

— Vyšetřované struktury

- **piriformní recesy**
 - symetrie recesů, při fonaci se rozevírají, stagnace slin jednostranná (nádor hypofaryngu), stagnace slin oboustranná (patologie jícnu)
- **zadní stěna hypofaryngu**
- **Poskrikoidní krajina**
- **Zevní strana aryepiglottické řasy**

— Zobrazovací vyšetření

- RTG kontrastní vyšetření polykacího aktu kontrastní látkou
- **CT (s kontrastní látkou)/ MRI (s kontrastní látkou)**
- UZ
 - vyšetření krku (krčních lymfatických uzlin, slinných žláz)
 - rychlý, dostupný, absence radiačního záření



Zdroj obr.: P.Šlampa a kol., *Nádory hlavy a krku*

- **TNM klasifikace**

T1	Tumor postihující jedinou sublokalitu do 2cm
T2	Tumor postihující dvě sublokality hypofaryngu a/nebo s velikostí 2-4cm v maximálním rozměru
T3	Tumor o velikosti 4-6cm a maximálním rozměru a/nebo přesahující hranice hypofaryngu a prorůstající do paraglotického prostoru s fixací hemilaryngu
T4a	Tumor přesahující 6cm v největším rozměru a invazí do :hrtanu a štítnice, jícnu, orofaryngu, páskových svalů a okolní kůže
T4b	Tumor přesahující 6cm s invazí do prevertebrální fascie a páteře, karotického řečiště a bezprostředního okolí, do mediastina

▪ Léčba

– Chirurgická

- U malých lézí hypofaryngu se uplatňuje minimálně, je dávana přednost konzervativní léčbě
 - Transhyoidní/suprahoidní faryngotomie
 - » Excize s primární suturou
 - » Malé tumory zadní stěny (T1, vybrané T2 léze)
 - Transorální laser resekce
 - » Vybrané T1 a T2
- U lokálně pokročilých tumorů je součástí operace i odstranění hrtanu
 - Parciální laryngofaryngektomie
 - » Malé tumory laterální stěny piriformního sinu s extenzí na stěnu mediální
 - » (kombinace supraglotické laryngektomie s arytenoidektomií na straně léze + resekce hypofaryngeální porce tumoru s primární suturou)
 - Totální laryngektomie s parciální hypofaryngektomií
 - » Alespoň 2/3 obvodu hypofaryngu nutno zachovat
 - Totální hypofaryngektomie
 - » Rekonstrukce hypofaryngu volným lalokem s cévní stopkou (tubulizovaný čínský lalok, část tenského střeva, transpozice žaludku)
 - » Permanentní faryngostoma
 - » Uzavření polykacích cest nad a pod resekcí, výživa cestou gastrostomie

▪ Léčba

– konzervativní

▪ Kurativní radioterapie

- Metodou volby u nižších stádií (I, II)

▪ kurativní chemoradioterapie

- Metodou volby u lokálně pokročilých bytí i resekabilních tumorů (**orgány šetřící protokol**)
 - » Radikální chirurgický výkon ponechán jako záchranný léčebný postup v případě perzistence/recidivy

▪ Paliativní radioterapie

- Onkologická dispenzarizace pacienta po ukončení léčby

Typ vyšetření	Odstup od ukončené léčby	Interval kontrol
Klinické ORL	1.rok	1-2 měsíce
	2.rok	2-3 měsíce
	3.rok	3-6 měsíců
	4.-5.rok	6 měsíců
	následně	1xročně
CT(MR), PET-CT	1.rok	4 měsíce
	2-3.rok	6 měsíců
	následně	1x ročně /při potížích
CT plic	1.rok	1xročně
	2.-3.rok	1x ročně
	následně	1x ročně /při potížích
Krevní odběry		TSH – 1xročně

▪ Onkologická prevence

– Primární

- zamezit vzniku nádoru ovlivněním rizikových faktorů
- preventivní programy zacílené na rizikové skupiny (kouření, alkohol aj.)

– Sekundární

- časnější záchyt onemocnění - zvýšená onkologická ostražitost odborných i praktických lékařů

– Terciární

- časná detekce místní recidivy nebo metastáz
- detekce případného duplicitního tumoru

FAKULTNÍ
NEMOCNICE
U SV. ANNY
V BRNĚ



MUNI
MED

Děkuji za pozornost

