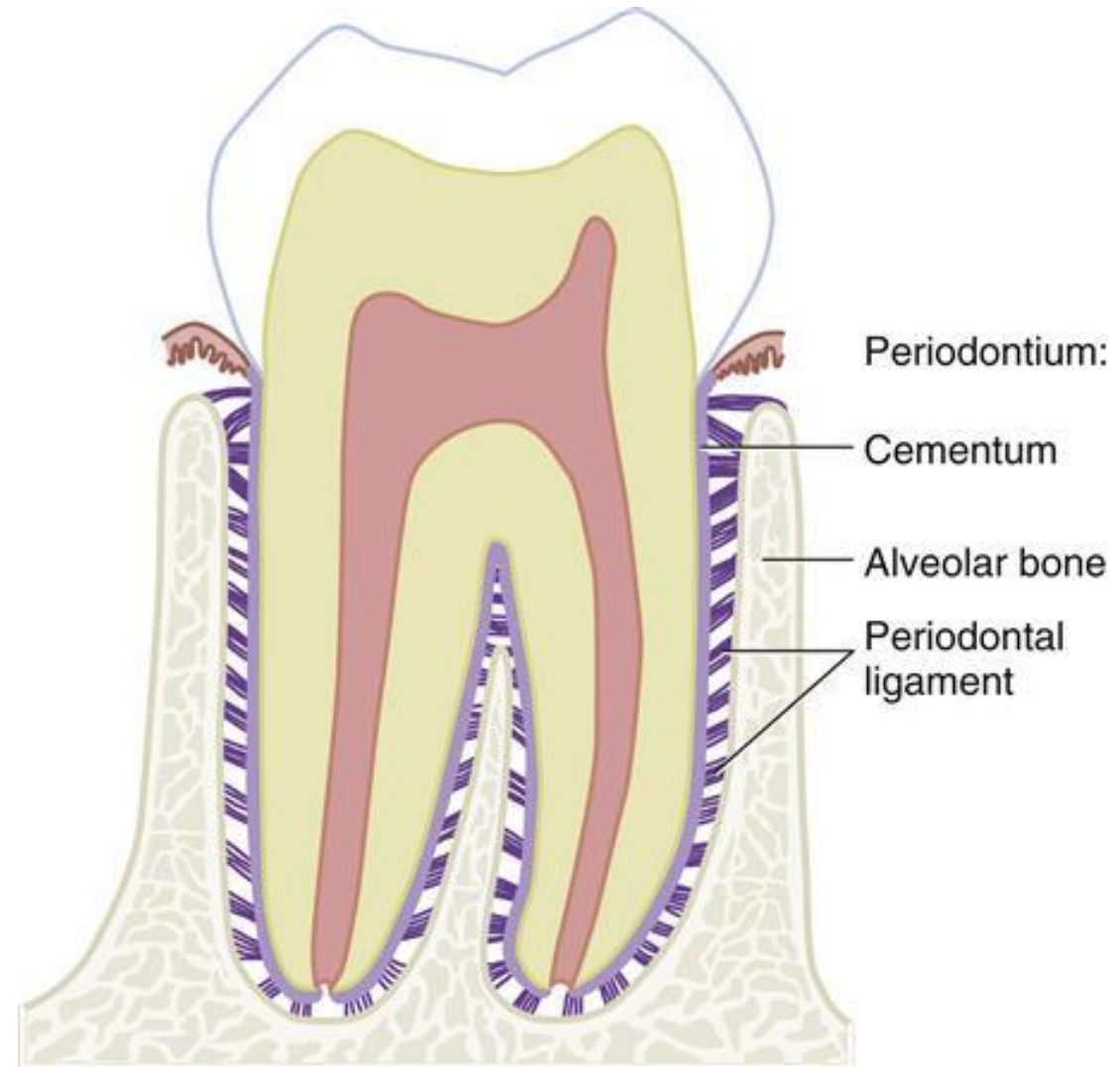


Mikroskopická stavba alveolárního výběžku a klinické aspekty jeho přestavby

Závěsný aparát zubu



Jan Křivánek
17. 3. 2023

Stručný přehled stavby kostní tkáně, plasticita kostní tkáně

Dvě hlavní funkce:

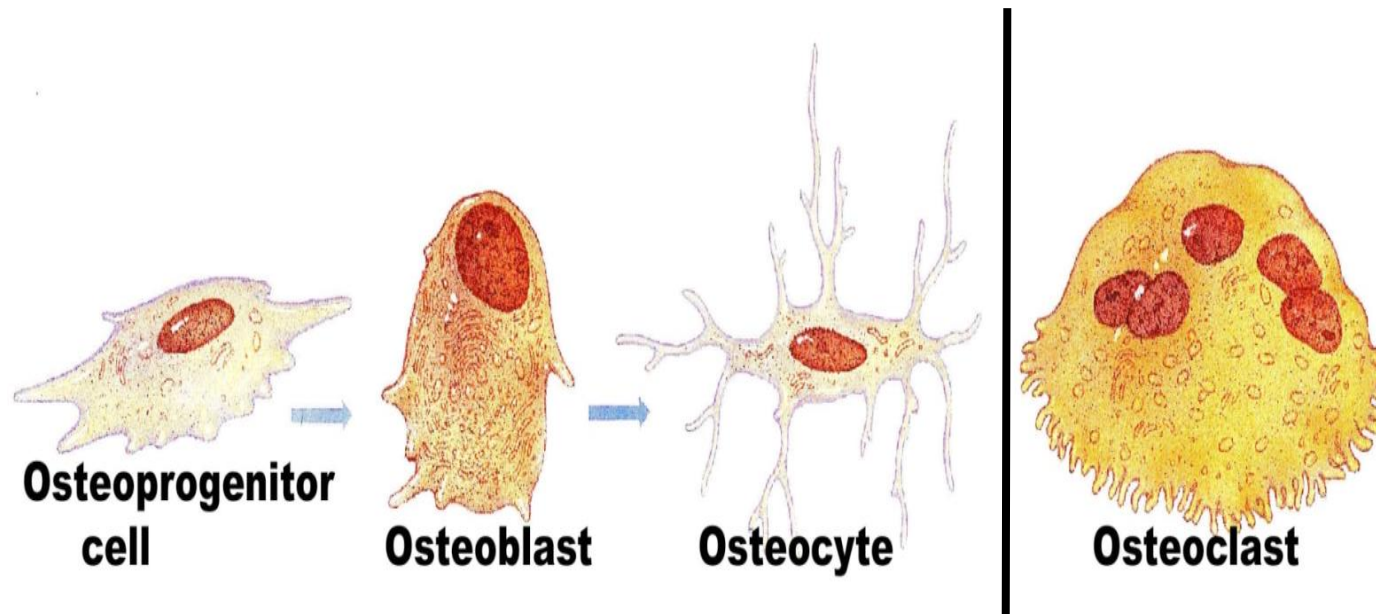
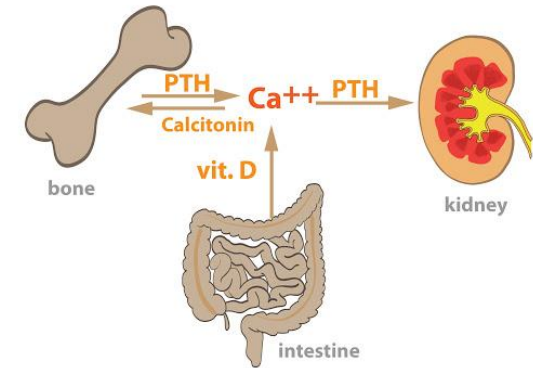
Oporná - tvoří skelet

Zásobárna Ca^{2+} v těle (99 %) - 2 způsoby mobilizace

Složení:

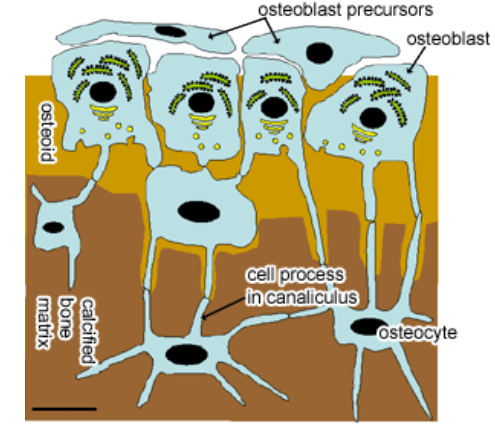
Buňky

Mezibuněčná hmota (ECM) - kostní matrix



Buňky kosti

osteoblasty a osteocyty ; osteoklasty



Osteoblasty

Syntetizují organickou komponentu mezibuněčné hmoty kosti kolagen typu I, proteoglykany a glykoproteiny

Účastní se ukládání vápenatých solí do matrix

Za vývoje uloženy v jedné vrstvě na povrchu kosti

Osteocyty

Klidové formy osteoblastů

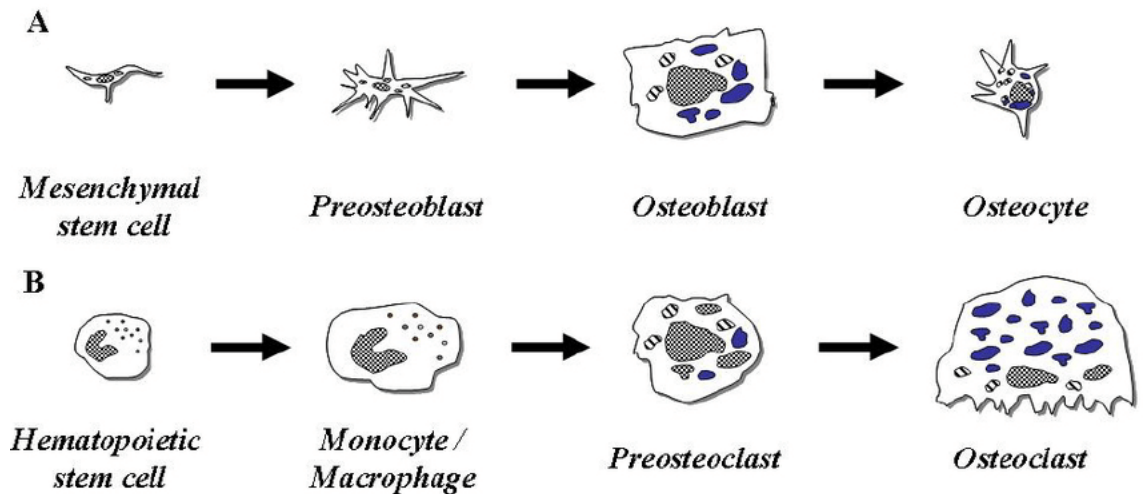
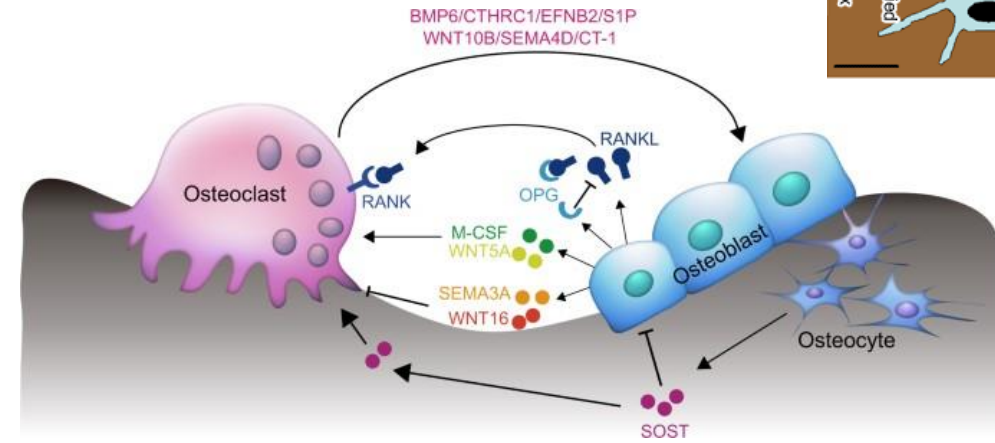
Uloženy v **lakunách** a výběžky v **canaliculi ossium** navazujících na lakuny

Osteoklasty

Velké buňky (průměr cca 100 um) s nepravidelnými výběžky

Multinukleární – počet jader 50 i více, vznikají fúzí monocytů

Odbourávají kostní matrix (na povrchu kosti) – podílí se na přestavbě kosti



Mezibuněčná hmota (ECM) – Kostní matrix

Anorganická (cca 45 %) a **Organická** (cca 30%) složka, zbytek **Voda**

Anorganická složka

Zodpovědná za pevnost a tvrdost kosti

Složená z krystalů hydroxyapatitu - mají podobu plochých destiček o rozměrech 40 x 25 x 3 nm, hexagonální profil

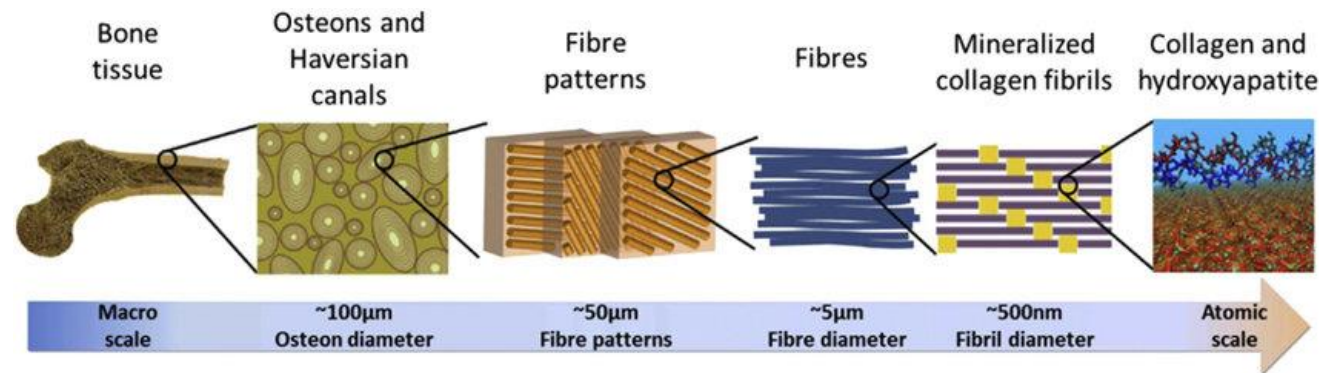
Uloženy podél kolagenních fibril

Organická složka

Hlavně **kolagen** typu I, dále **proteoglykany** (glykosaminoglykany asociované s proteiny) a **adhezní proteiny** - sialoprotein a osteokalcin, osteopontin, osteonektin

Hrají důležitou roli při ukládání vápníku a při remodelaci kostní tkáně

Poměr mezi org. a anorg. složkou rozhoduje o pružnosti a tvrdosti kostní tkáně



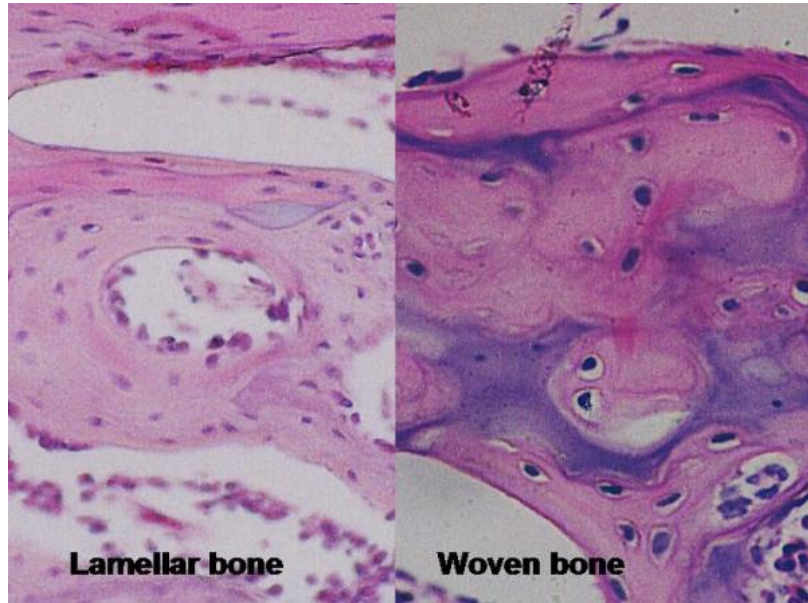
Histologicky dělíme 2 druhy kostní tkáně

Kost vláknitá (primární)

primitivní stavba

vzniká prvně (při růstu a hojení)

drsnatiny kostní



Kost lamelózní (sekundární)

dokonale přizpůsobená podpůrné funkci

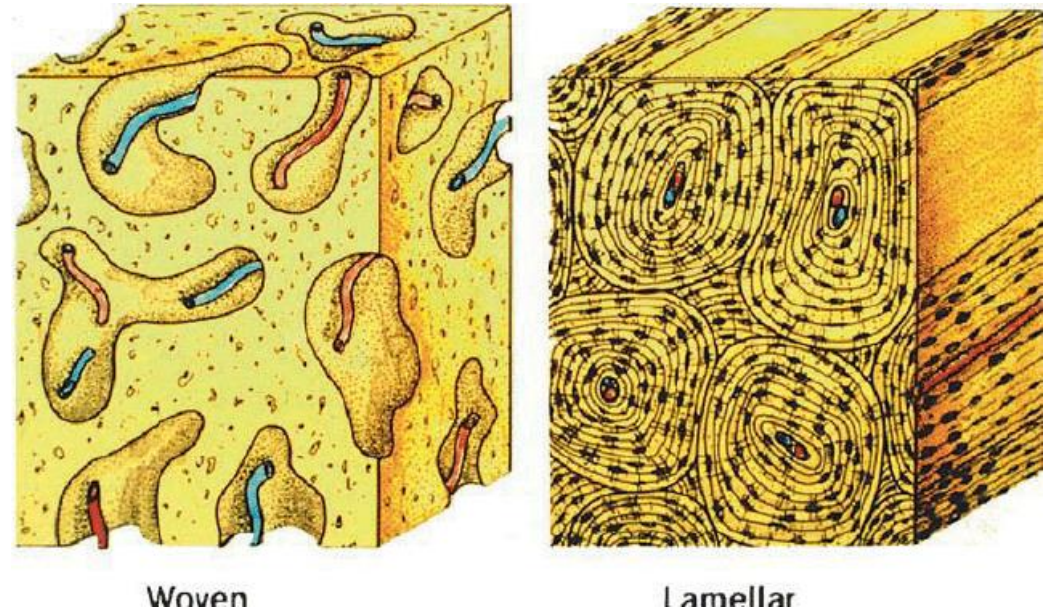
kostní lamely = 3-7 μm

tlusté ploténky kostní matrix

kolagenní vlákna v lamele

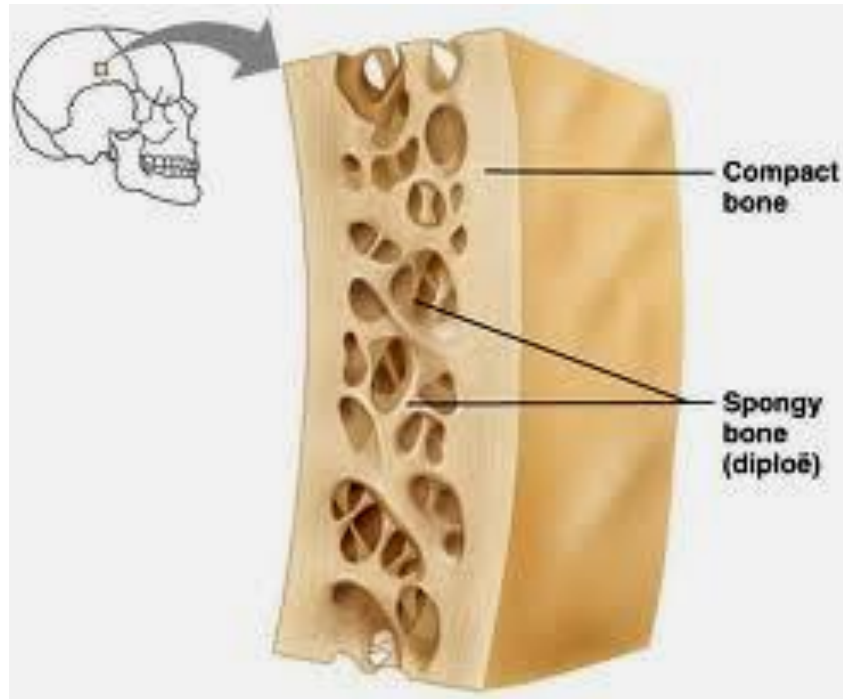
probíhají vždy stejným směrem

osteocyty mezi lamelami

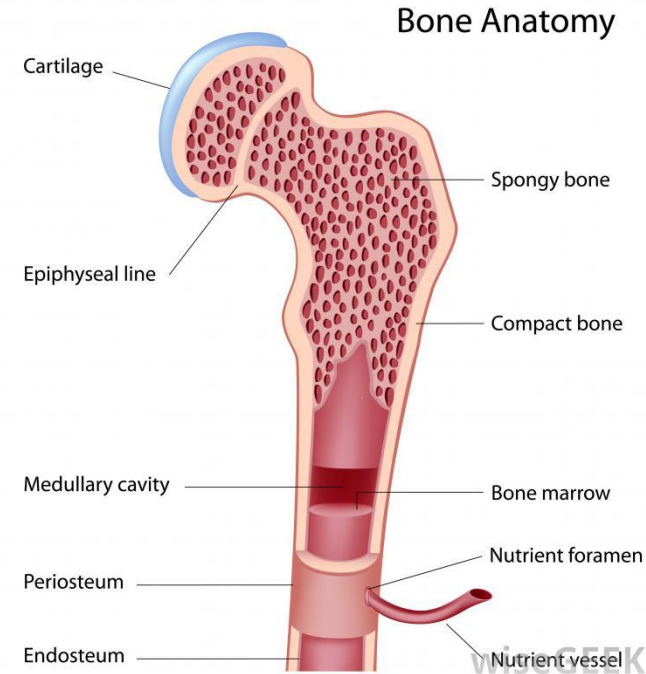


Kosti kostry (dlouhé, krátké, ploché, nepravidelné) - z kostní tkáně **lamelózního** typu

Kosti jako orgány - **hutné (kompakta)** i **houbovité (spongióza)**



Plochá kost



Dlouhá kost

Kompakta: 3 systémy kostních lamel (nejlépe na příčném či podélném řezu tělem dlouhé kosti (diafýzou))

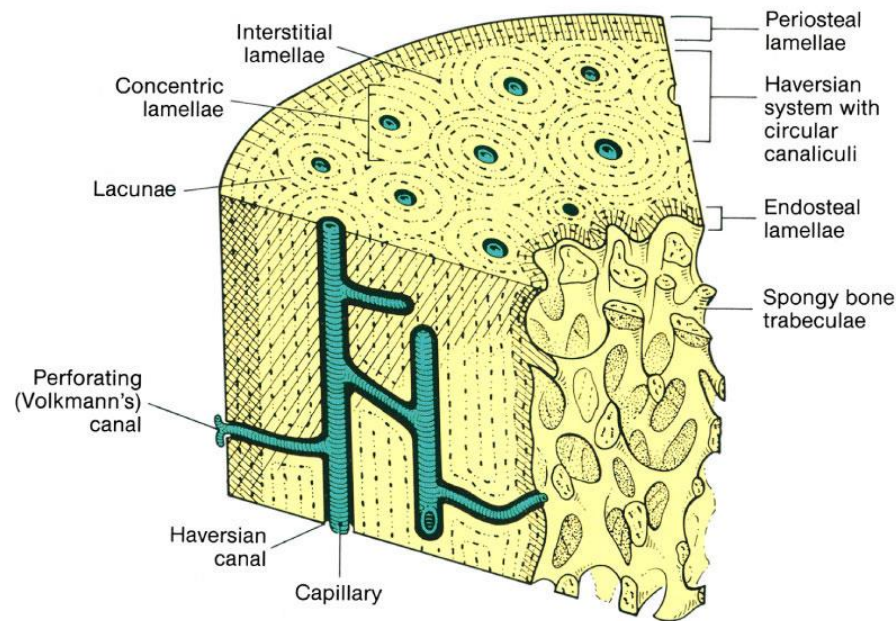
Periost (okostice)

Zevní plášťové lamely

Lamely haversových systémů či osteonů (jde o soubory 5 až 20 lamel uspořádaných soustředně okolo Haversových kanálků)

Intersticiální lamely (lamely osteonů, které jsou právě odbourávány)

Vnitřní plášťové lamely (endostální)



Copyright © 2006 by Mosby, Inc.

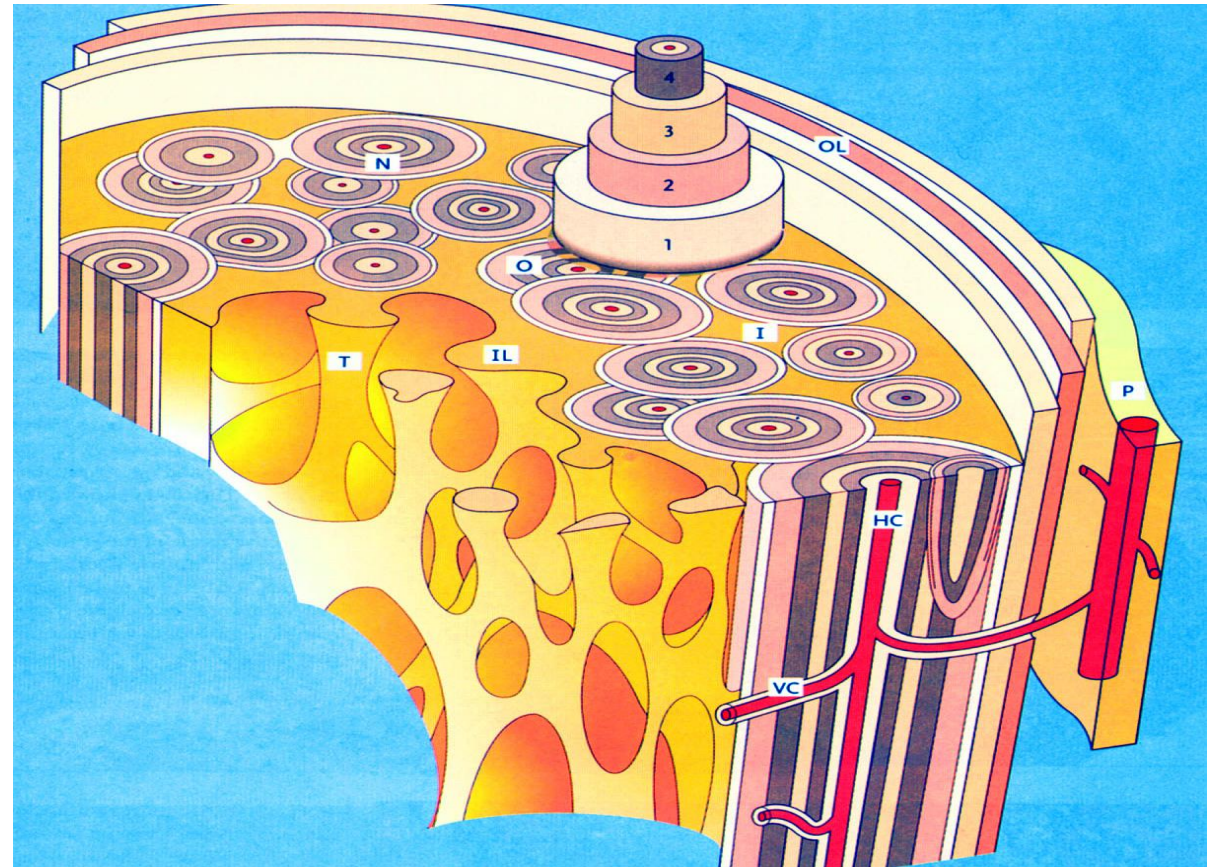
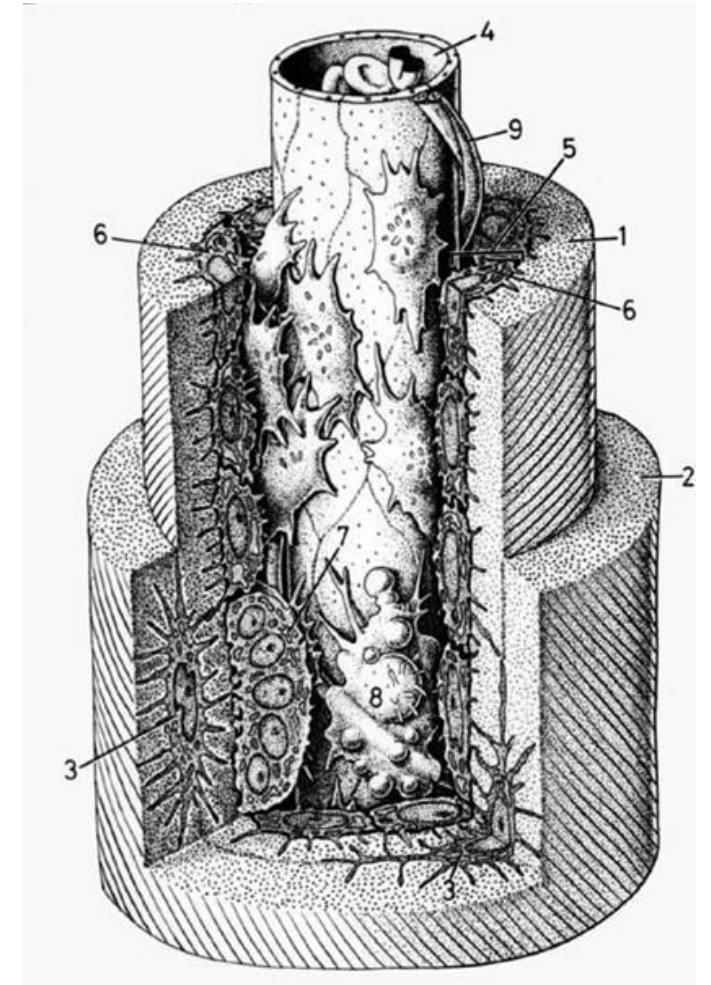
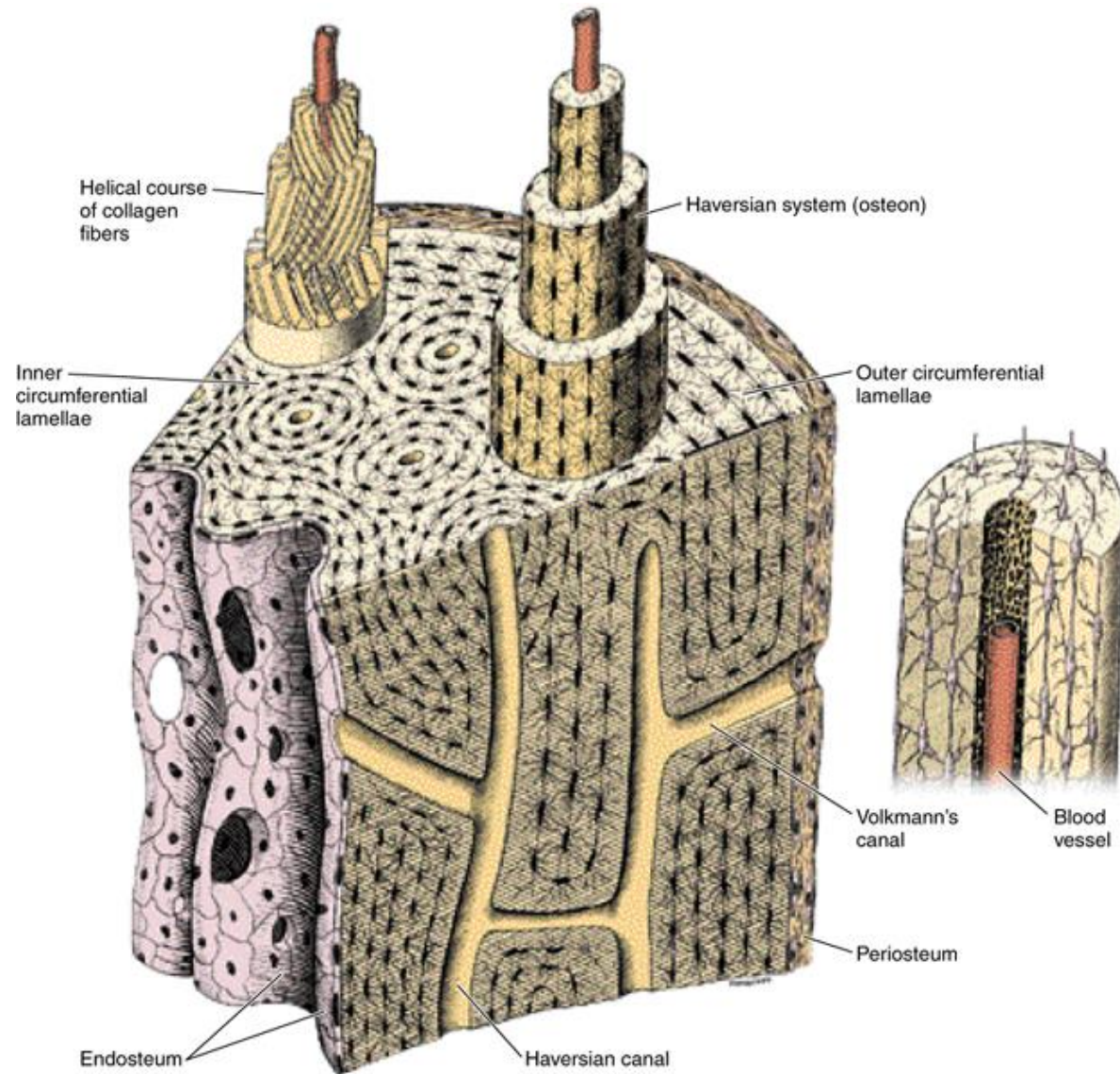


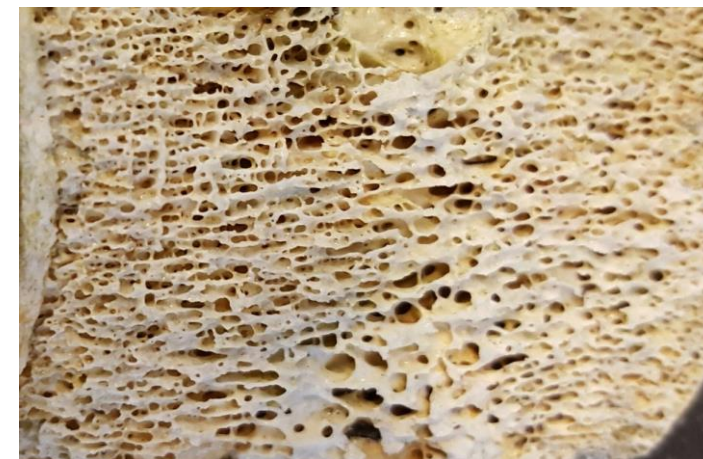Schéma osteonu (diafýza příčně a podél)



Houbovitá kost (spongiósa) – soubor tenkých trámeček nebo plotének

Průběh a prostorové uspořádání trámeček závisí na silách, které na kost působí

Trámečky do tloušťky 100 μm obsahují pouze plášťové lamely
tlustší i lamely haversovy či intersticiální



Periost

Obaluje kost z vnější strany

Bohatá inervace – bolí

2 vrstvy:

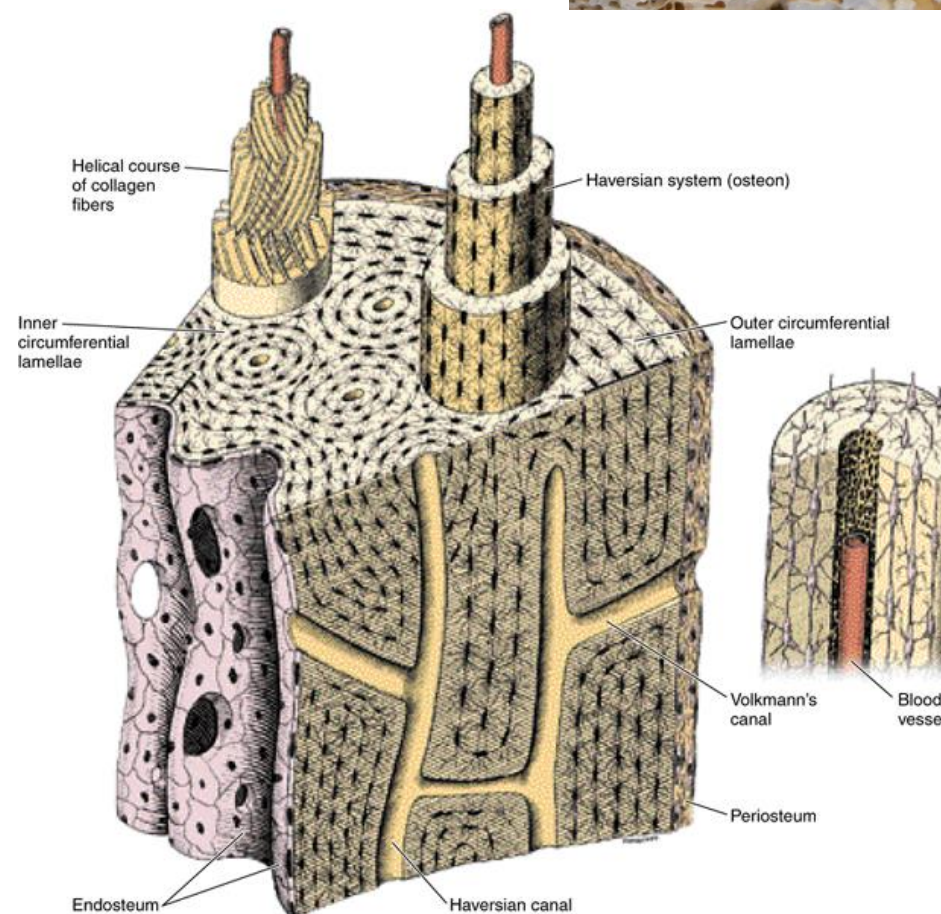
Stratum fibrosum, Sharpeyova vlákna

Stratum osteogenicum - osteoprogenitorové buňky

Endost

Na dřevěném povrchu

Stejná stavba jako periost, ale je tenčí



Plasticita kostní tkáně

Kosti jako orgány jsou schopné přestavovat vnitřní strukturu, tak aby odpovídala aktuálnímu mechanickému zatížení

Přestavba – remodelace: součinnost osteoblastů a osteoklastů

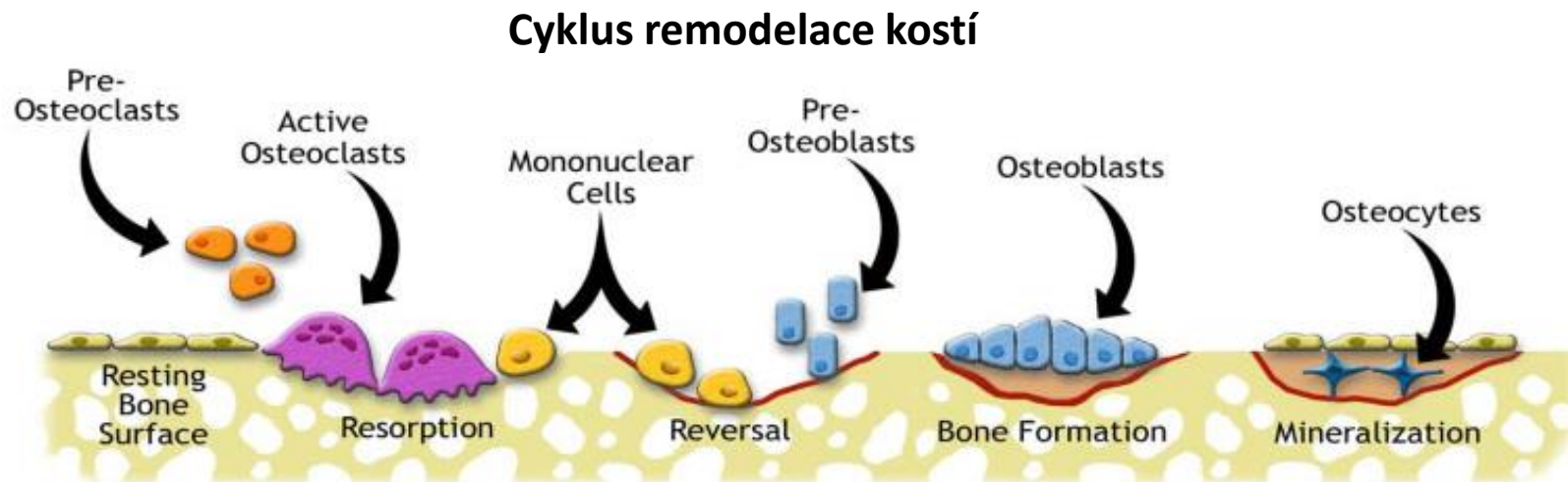
V dětském věku probíhá remodelace rychleji.

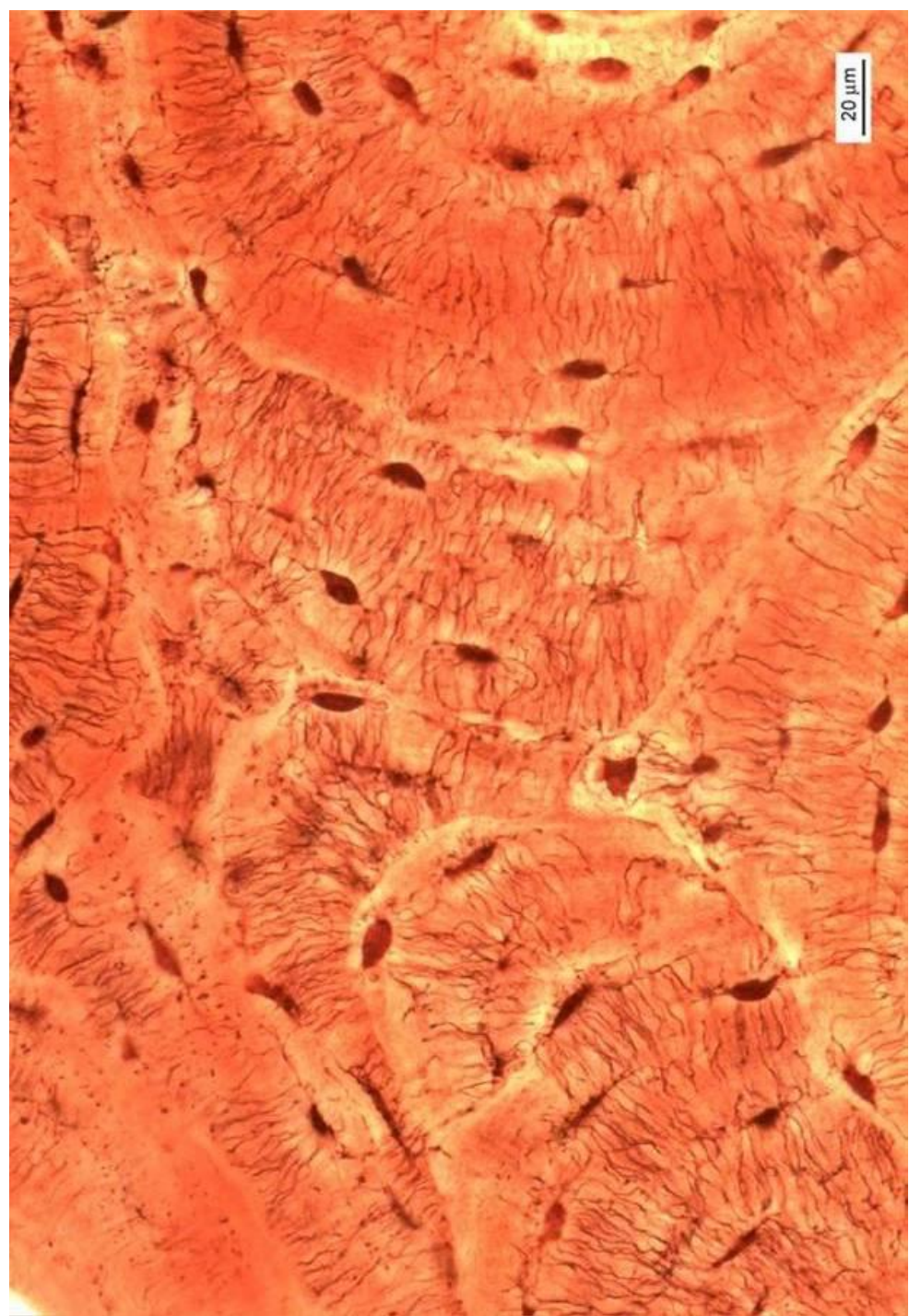
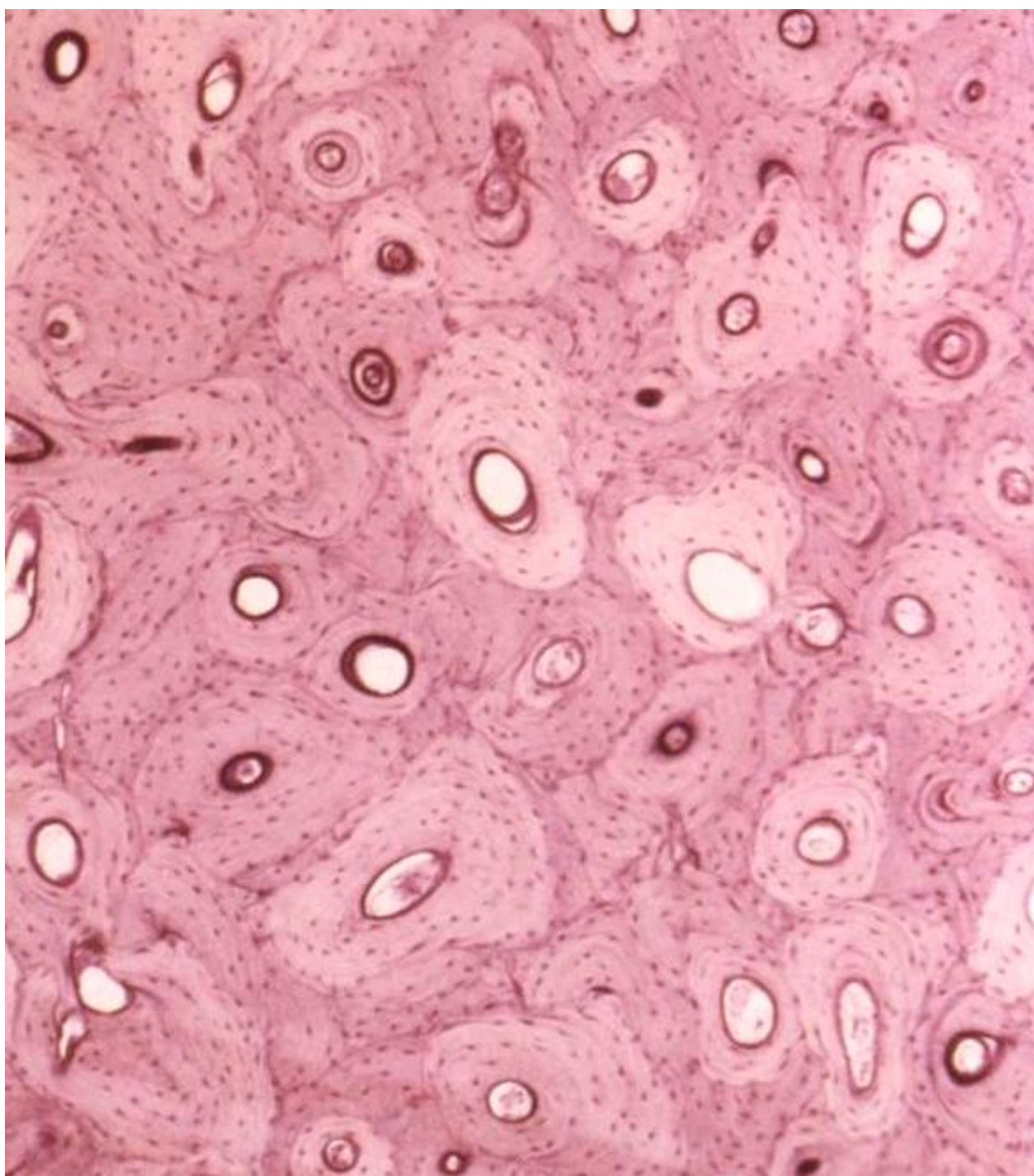
Přestavbu kostní struktury lze indukovat arteficiálními podněty: působením tahu či tlaku

Působením tahu se nová kostní tkáň vytváří,

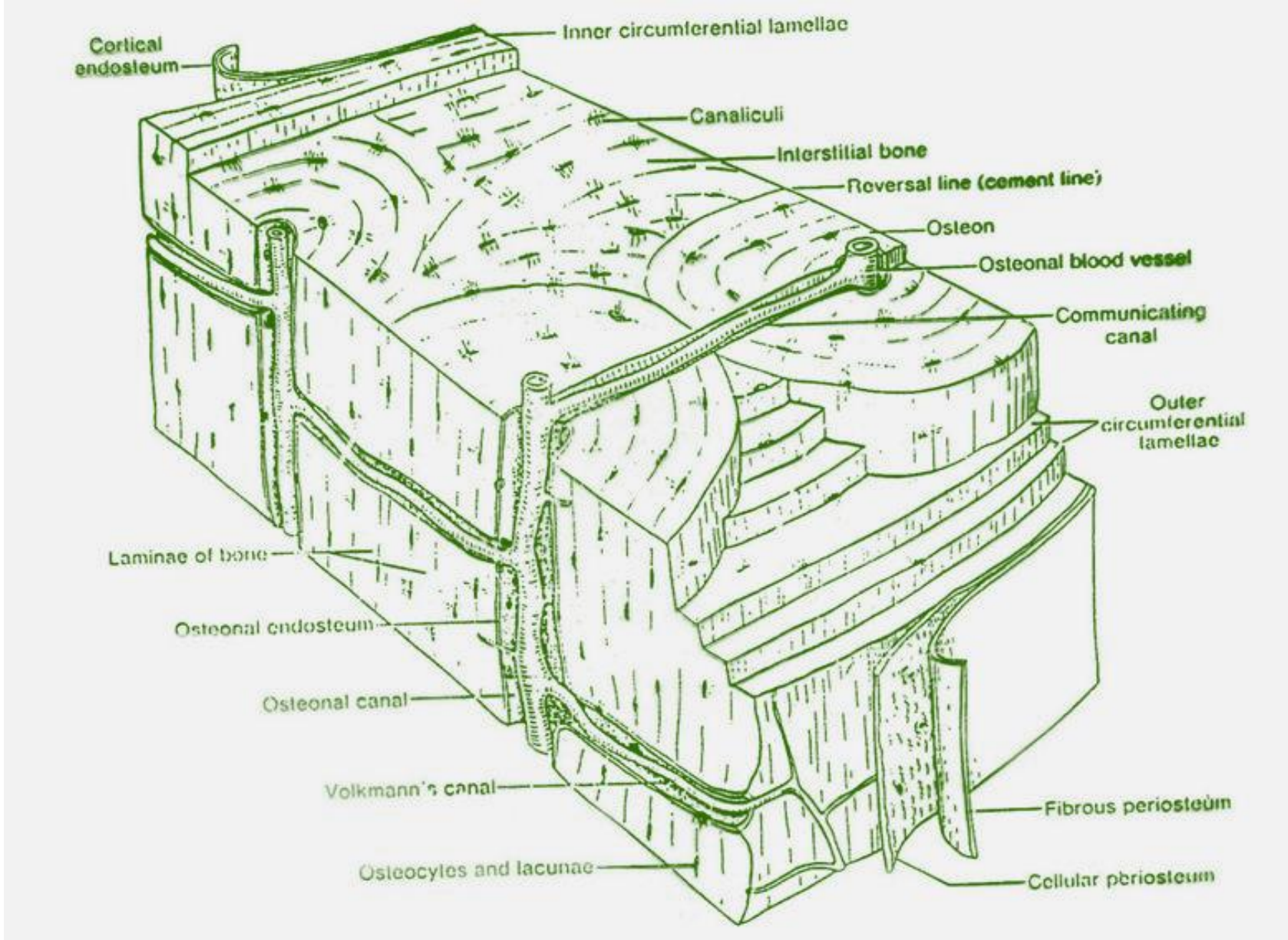
Působením tlaku naopak rezorbuje

Role osteocytů - uplatňují se jako mechanosensory, předají signál osteoblastům v endostu či periostu, a ty ho předají osteoklastům





Kompakta - shrnutí



Alveolární výběžek (processus alveolaris)

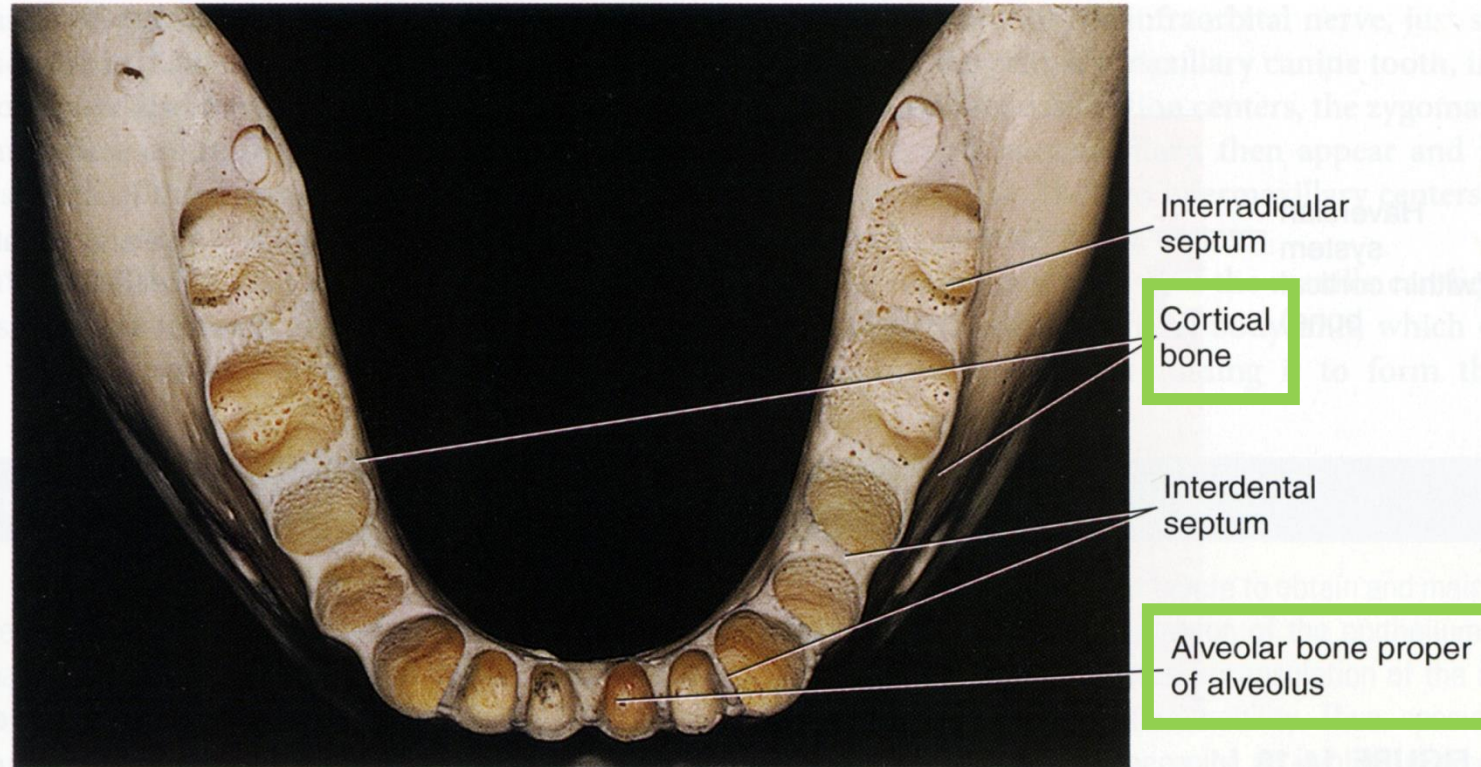Část čelisti se zubními lůžky (*alveoli dentales*)

Výběžek podobně jako ostatní anatomické oddíly čelistí složen z **kostní tkáně lamelózního typu** - hutná a houbovitá kost

Rozložení kompakty

2 ploténky

- **Kortikální (zevní alveolární)** - tvoří vestibulární nebo orální stranu alveolů
- **Kribriformní (vnitřní alveolární, os alveolare, lamina dura)** - tvoří stěnu alveolů



**Kortikální (zevní alveolární) ploténka –
široká 1,5 - 3,0 mm**

Člení se na

- **Lamina vestibularis**
- **Lamina oralis**

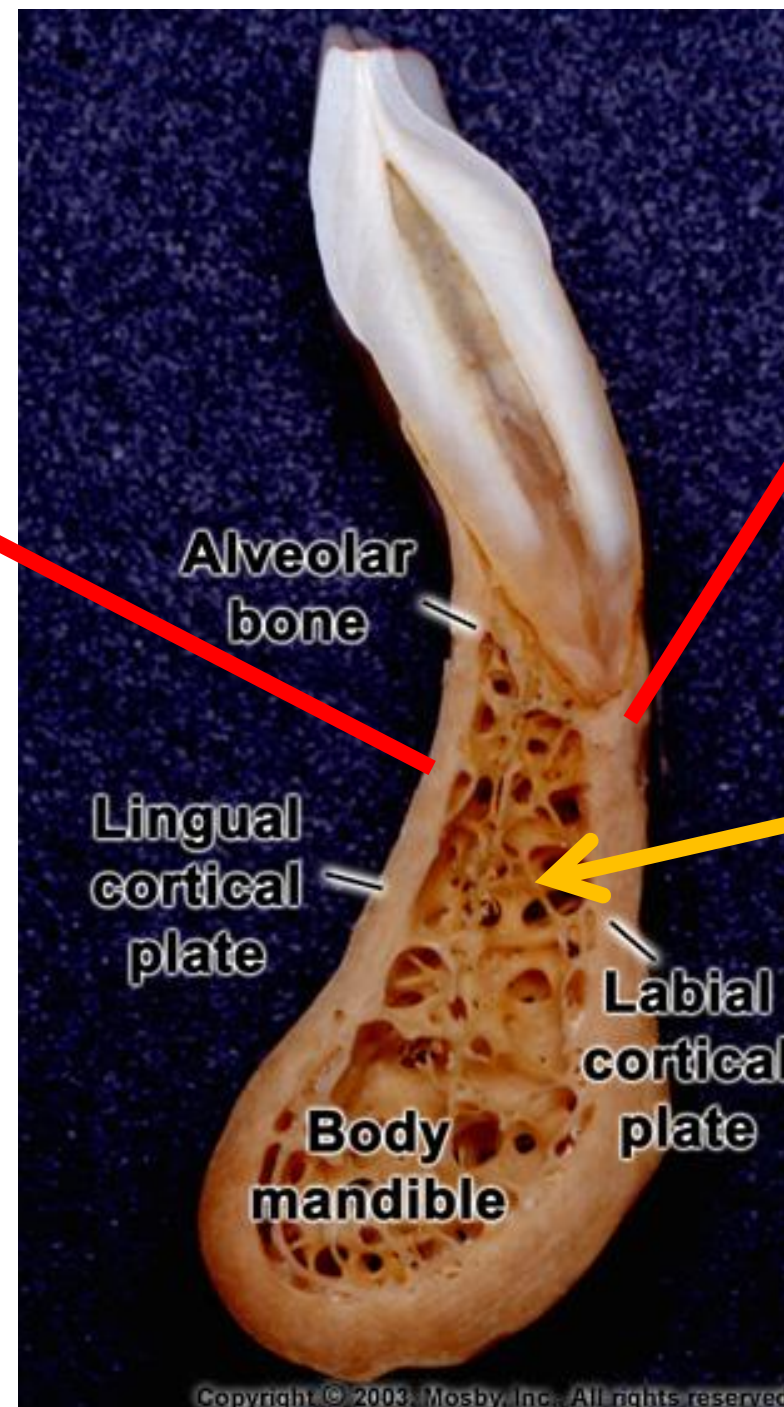
Obě jsou kryty periostem, obsahují lamely všech 3 typů
Osteony probíhají různými směry

V oblasti dolních molárů bývá lamina oralis zesílena

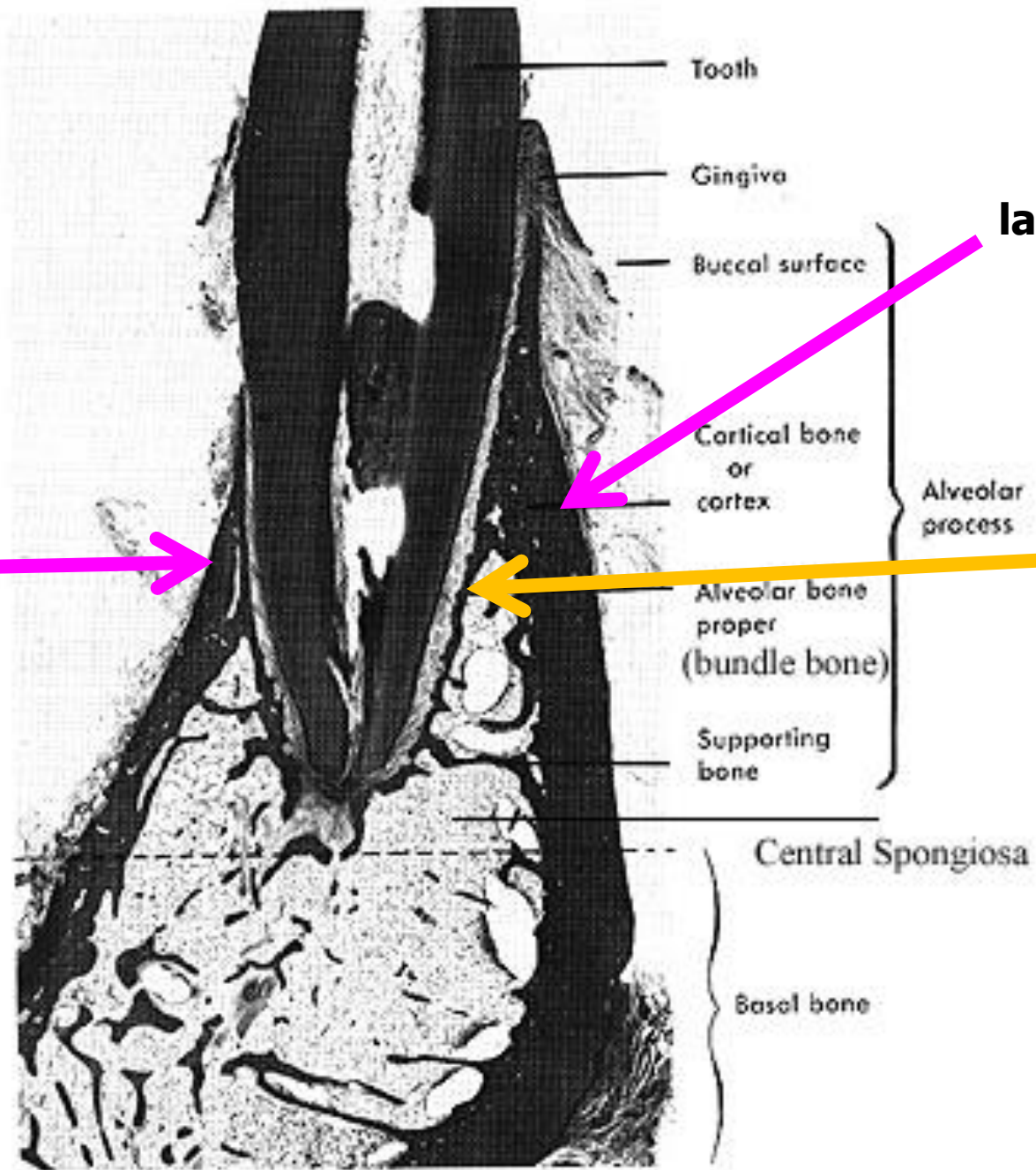
lamina oralis

lamina vestibularis

spongióza



Výbrus dolní čelisti s řezákem



**Kortikální
lamina oralis**

**Kortikální
lamina vestibularis**

**Kribriformní
os alveolare**

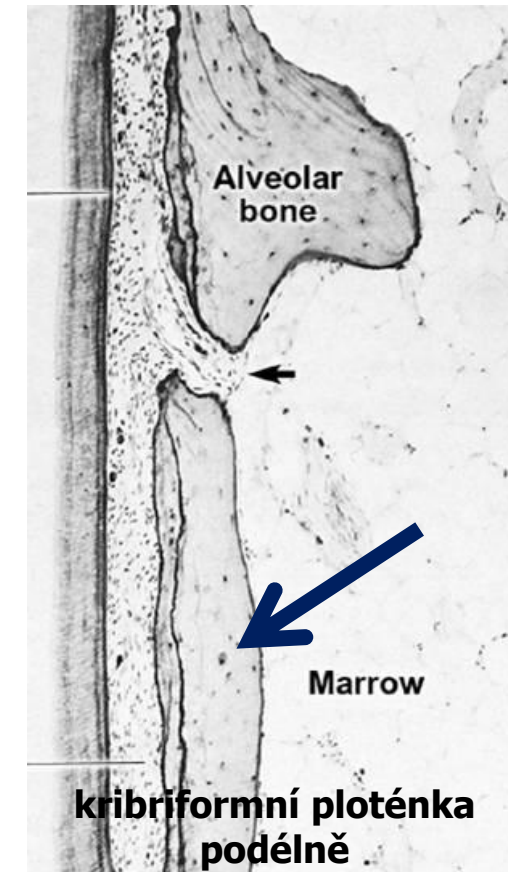
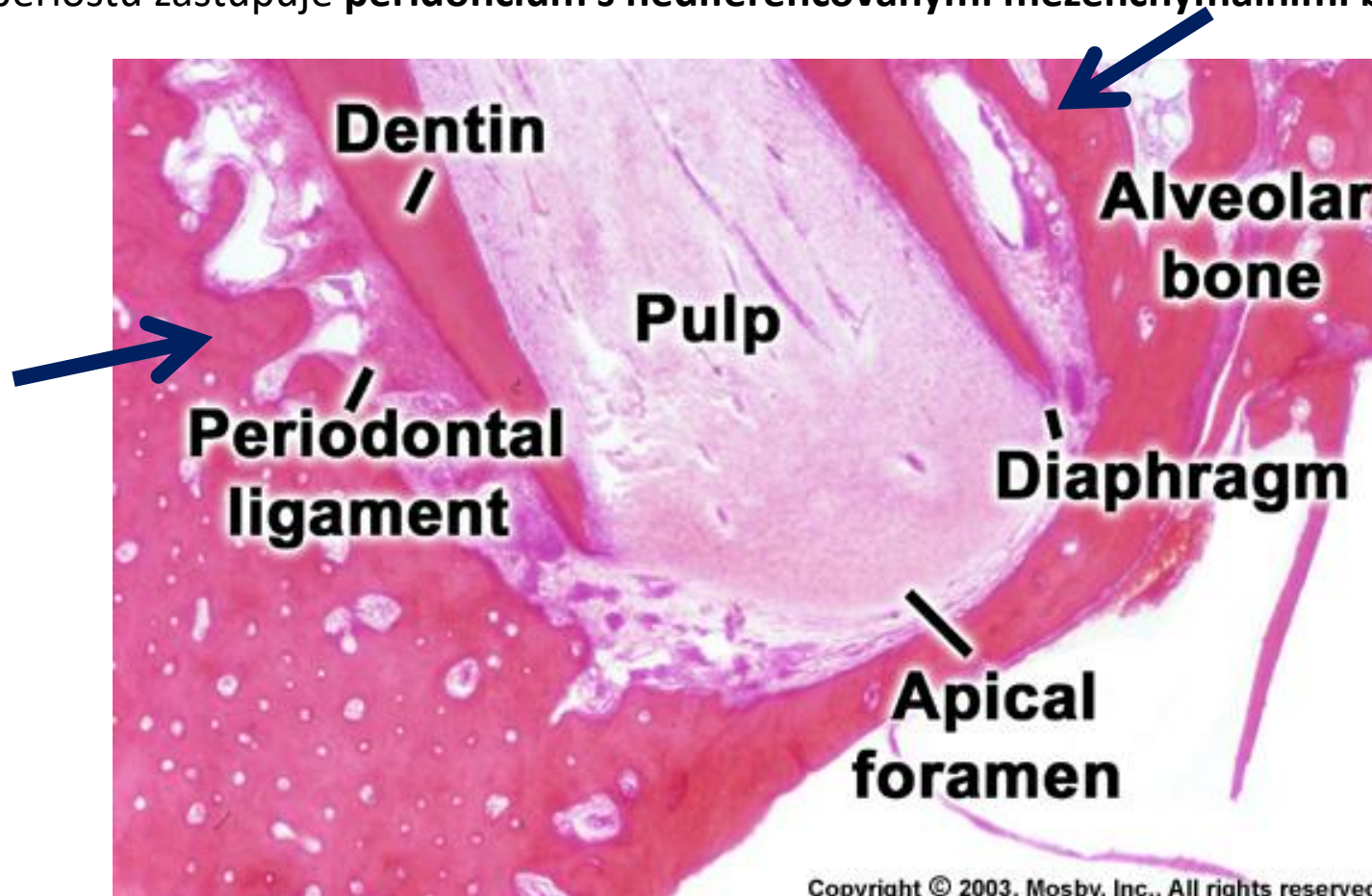
Kribriformní ploténka (vnitřní alveolární ploténka = os alveolare)

Tvoří stěnu alveolů, je tenčí – **0,5 - 1,0 mm**

Proděravěna Volkmannovy kanálky (pro interalveolární cévy a nervy)

Stavba podobná jako u kompaktní ploténky, ale **nemá periost**

Funkci periostu zastupuje **peridoncium s nediferencovanými mezenchymálními buňkami** (diferenciacují v různé -blasty)



V kribiformní ploténce jsou ukotveny konce vláken PDL (v plášťových lamelách) – Sharpey's fibres

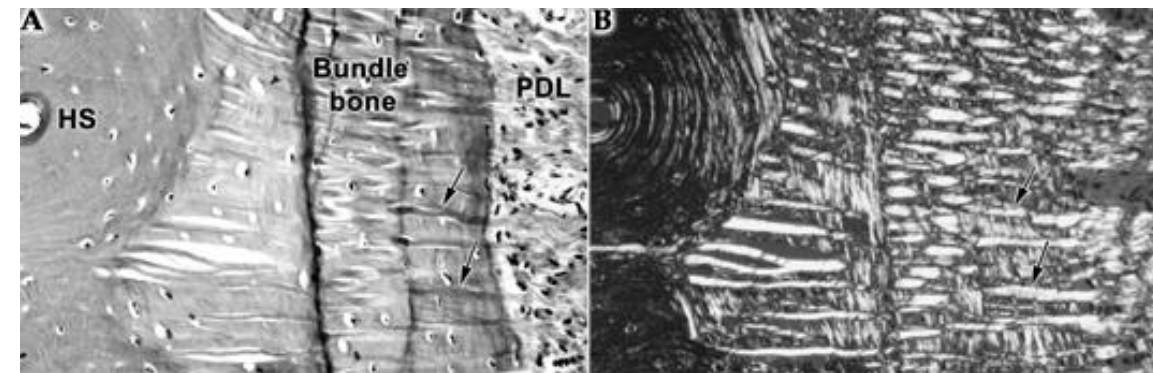
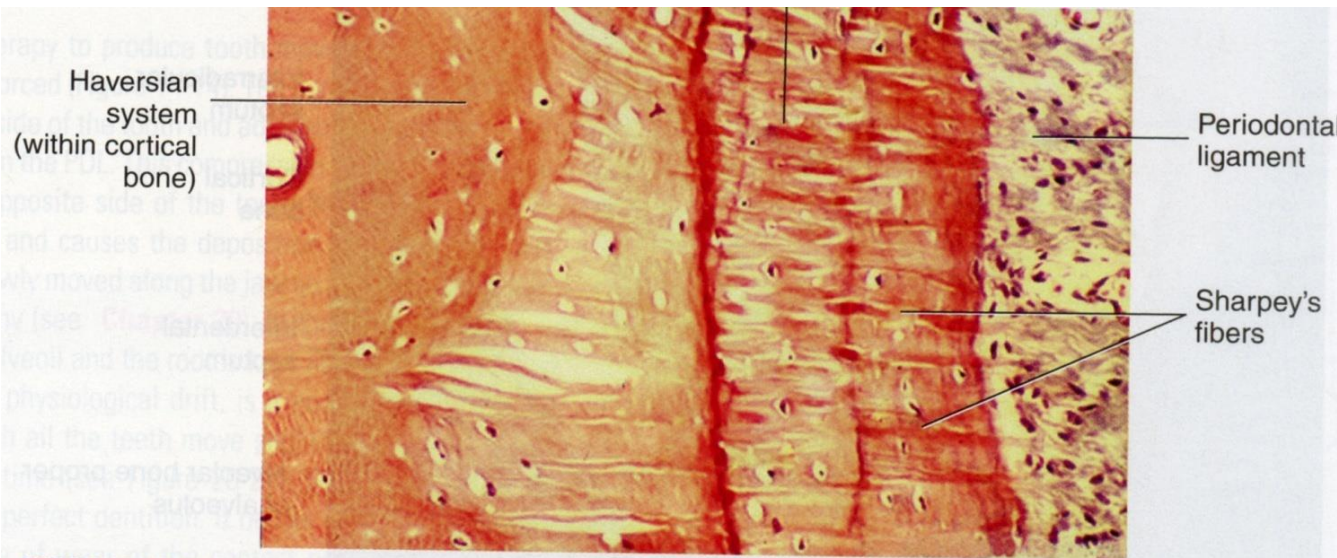
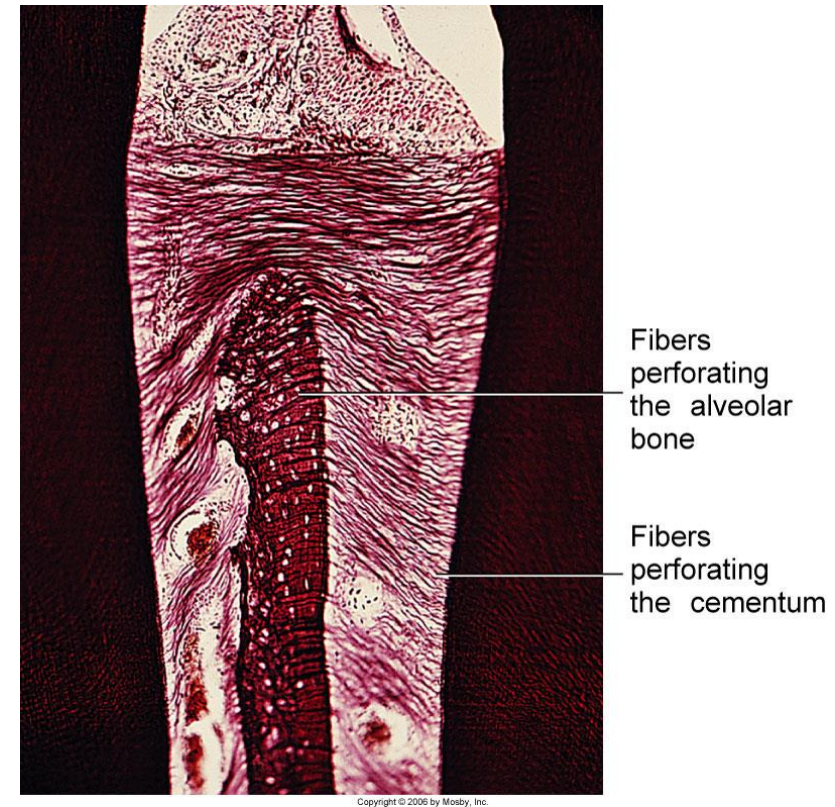
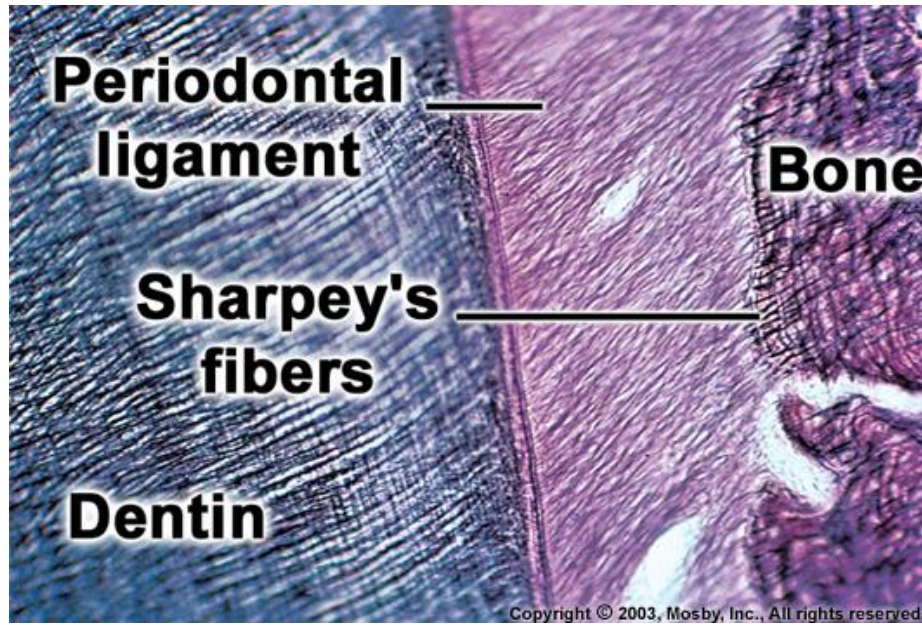
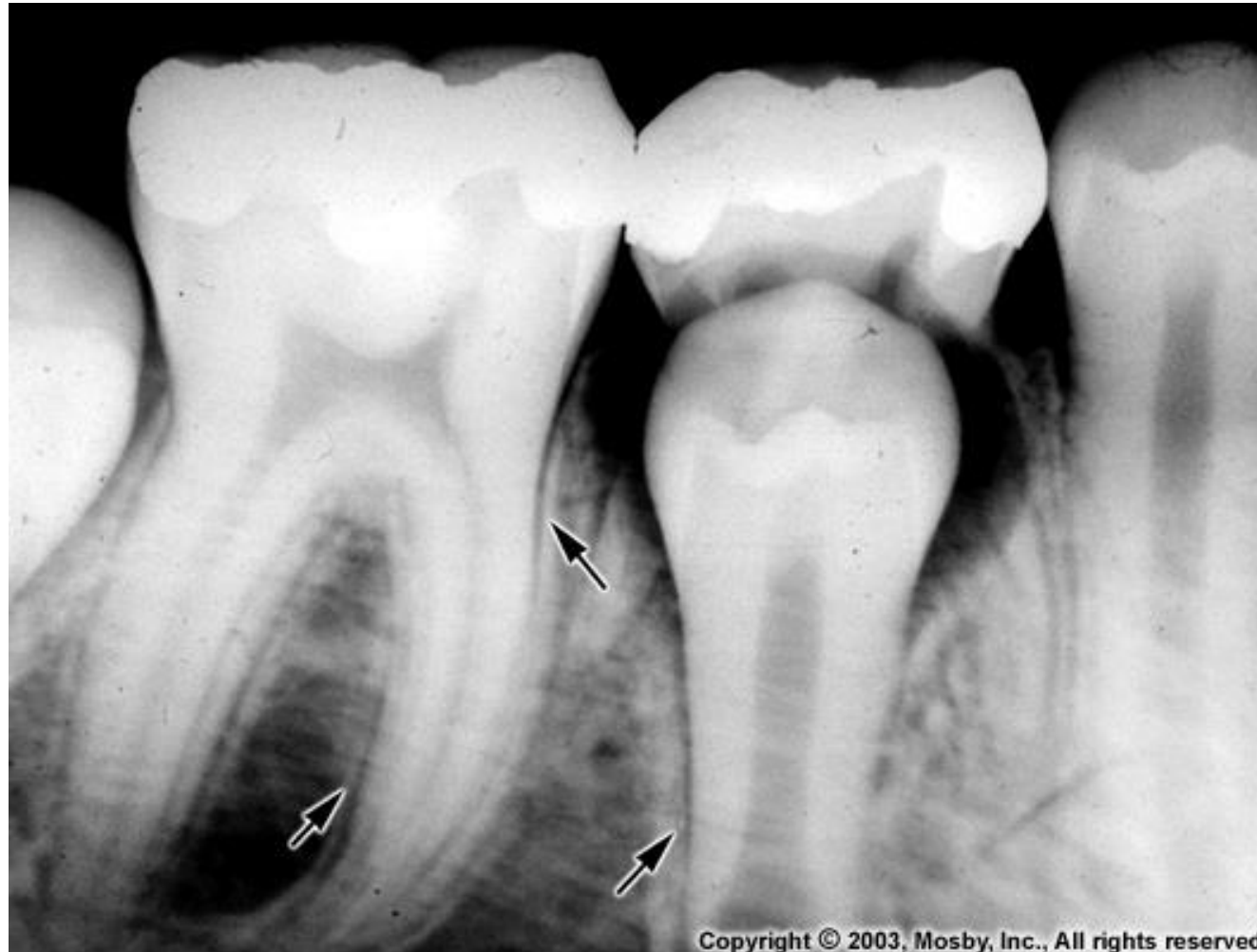

FIGURE 14-16 Microscopic view of the insertion of Sharpey's fibers from the periodontal ligament into the alveolar bone proper in the root area. Note the Haversian system within the cortical bone. (From Nanci A: Ten Cate's Oral Histology, ed 7, Mosby, St Louis, 2008.)

Kribriformní ploténka je více mineralizovaná – na rtg snímcích vykazuje vyšší denzitu – **lamina dura**



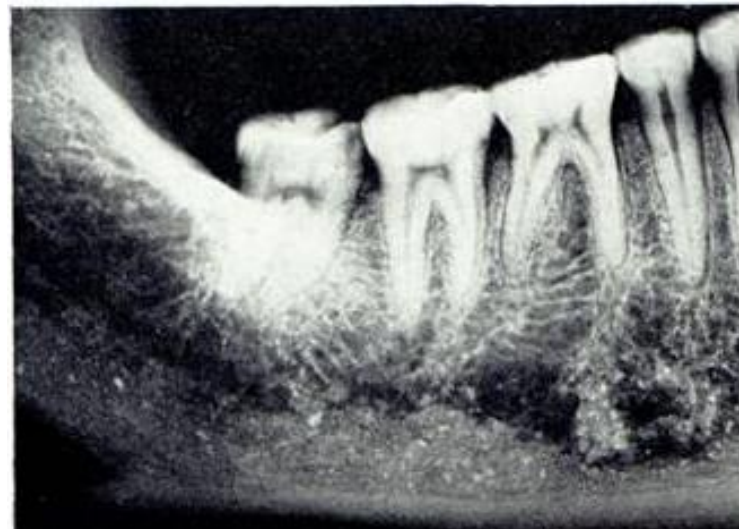u dočasných zubů a trvalých v mládí má **lamina dura** hladké kontury, v dospělosti a ještě později mívá průběh nerovný

Spongióza

Trámečky - výplň mezi ploténkami, v uspořádání trámeček velká variabilita (převážně horizontální směr)

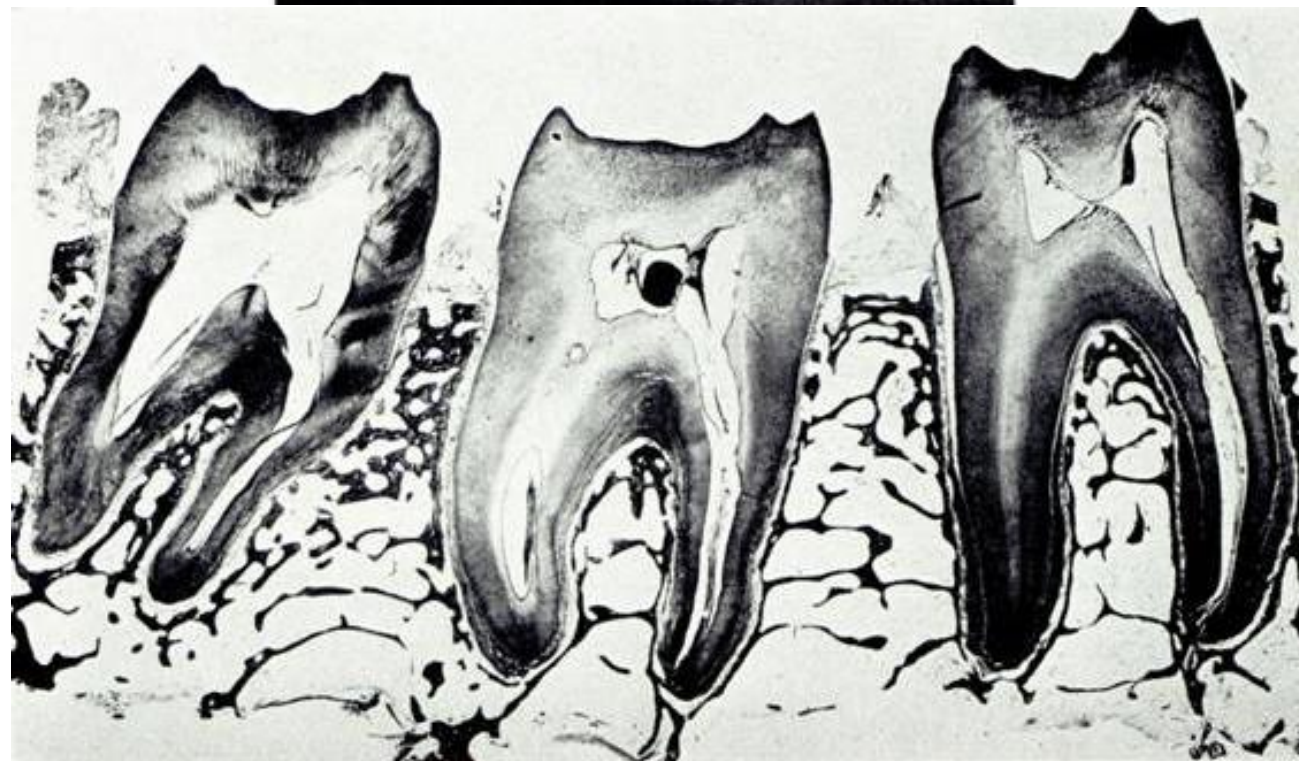
Nachází se mezi ploténkami a v interdentálních a interradiálních septech

Značná variabilita v uspořádání trámeček

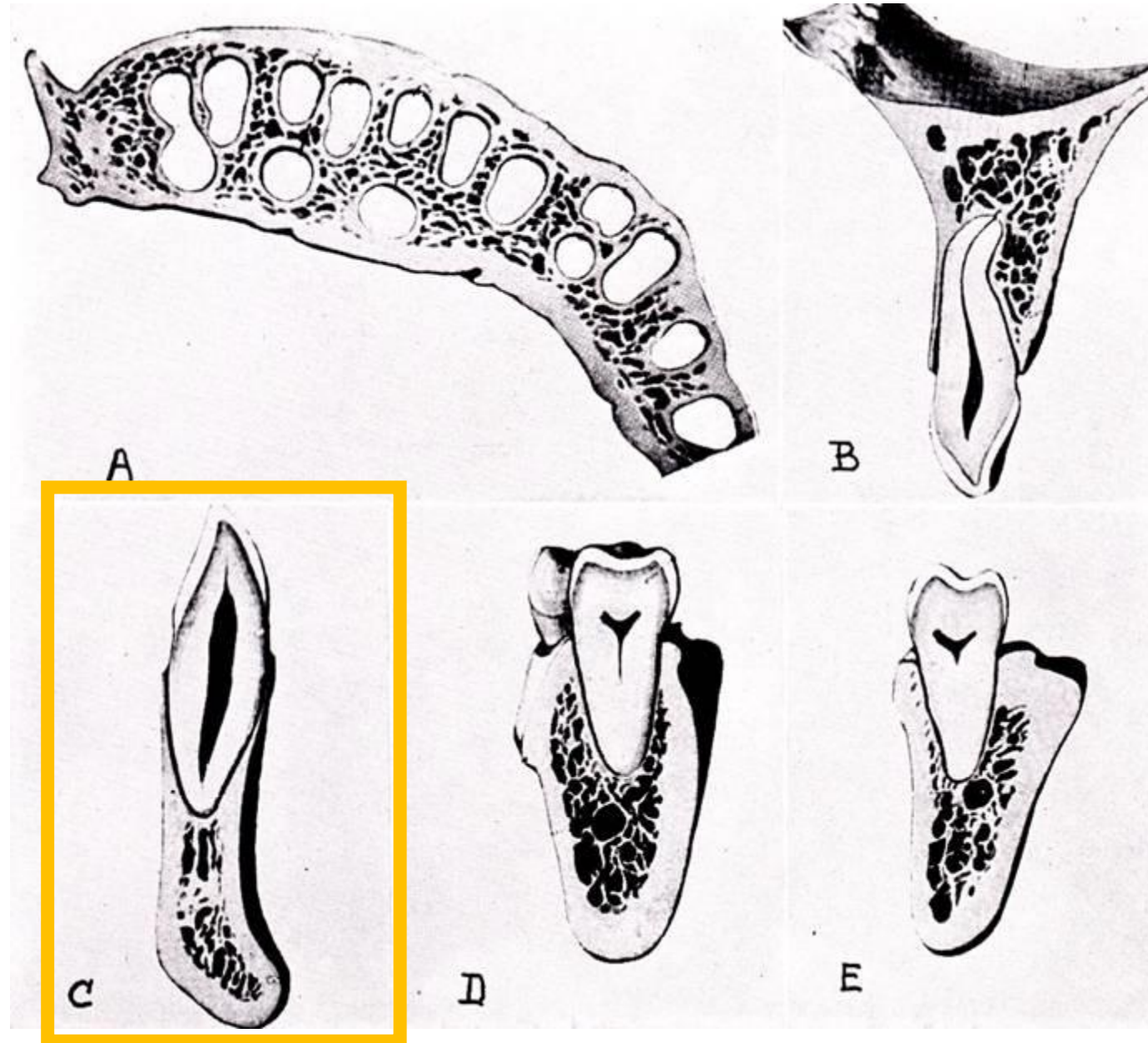


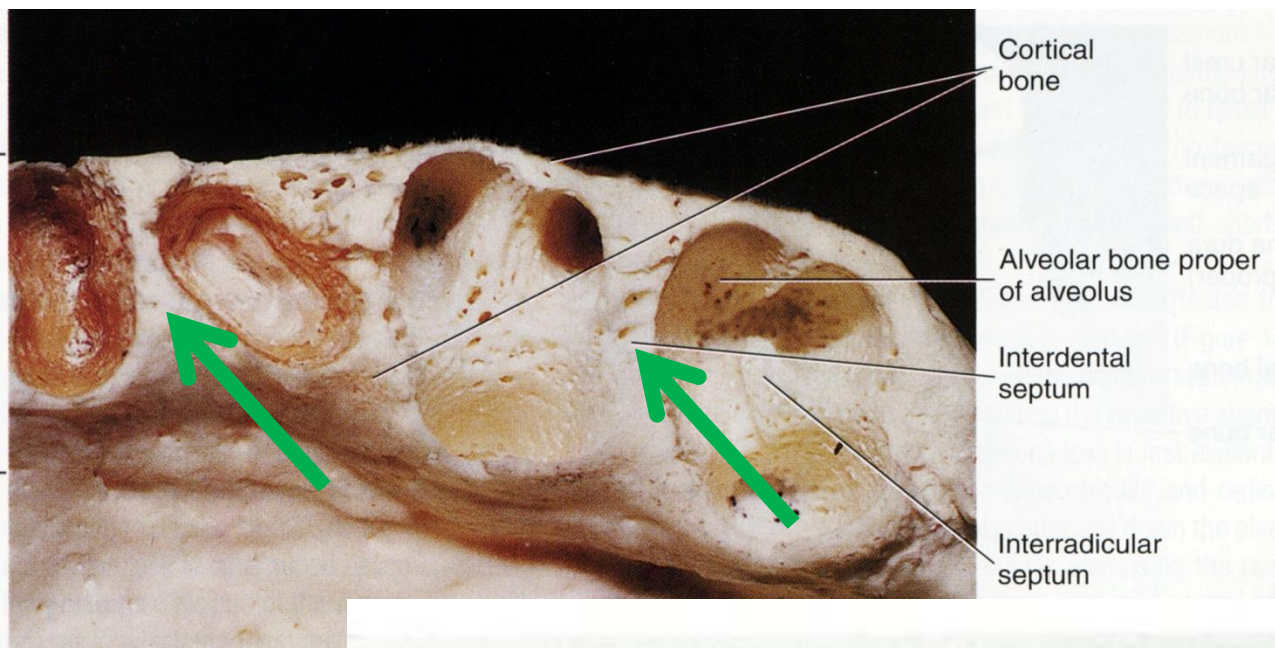
Horizontální průběh

Mezi trámečky je hematopoetická kostní dřeň



V oblasti horních a dolních řezáků: lamina oralis i vestibularis splývají s kribrifornní ploténkou



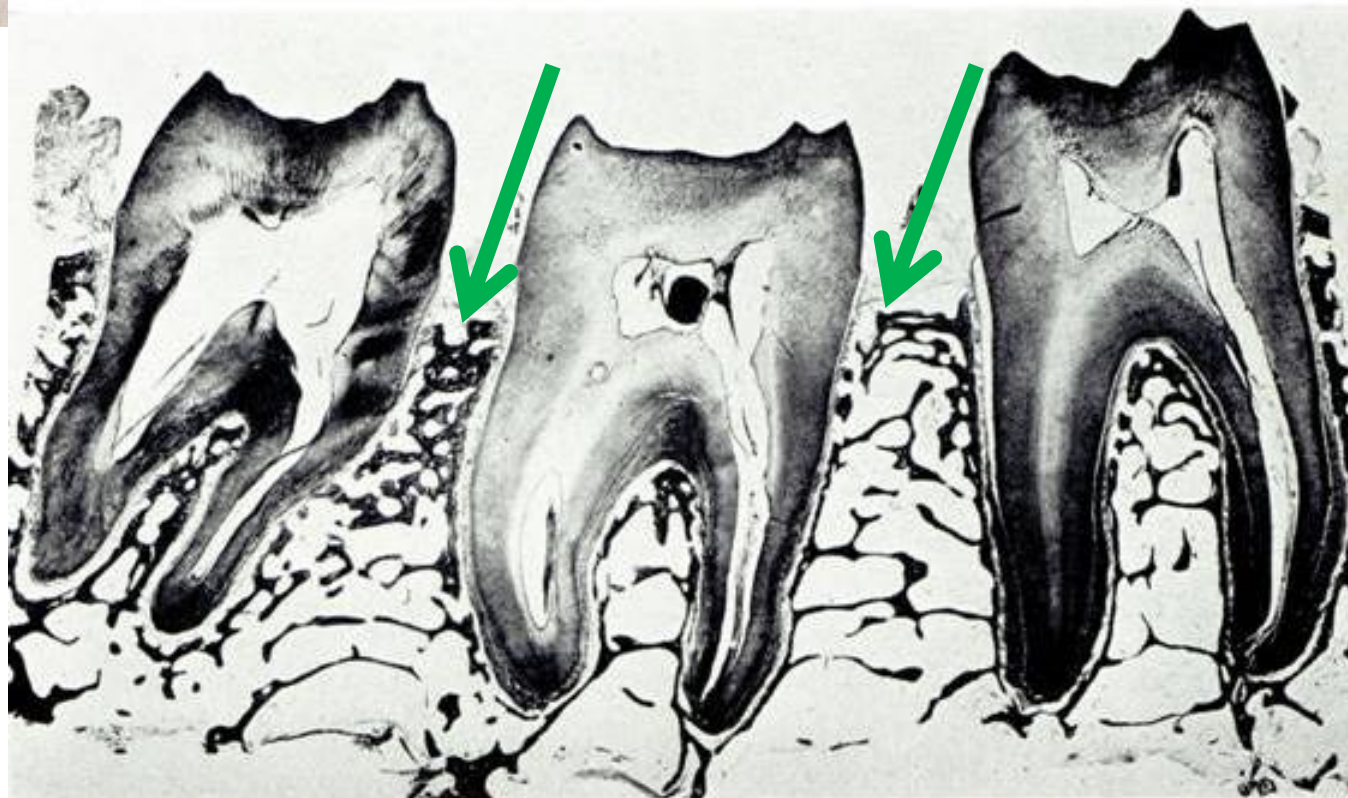


Jednotlivé alveoly dělí:

Interalveolární septa = septa interdentalia

Kolmo postavené přepážky vzniklé spojením meziálního a distálního úseku kribriformních plotének sousedních alveolů

Hřebeny interdentálních sept jsou obvykle **zaoblené** a dosahují k úrovni CEJ

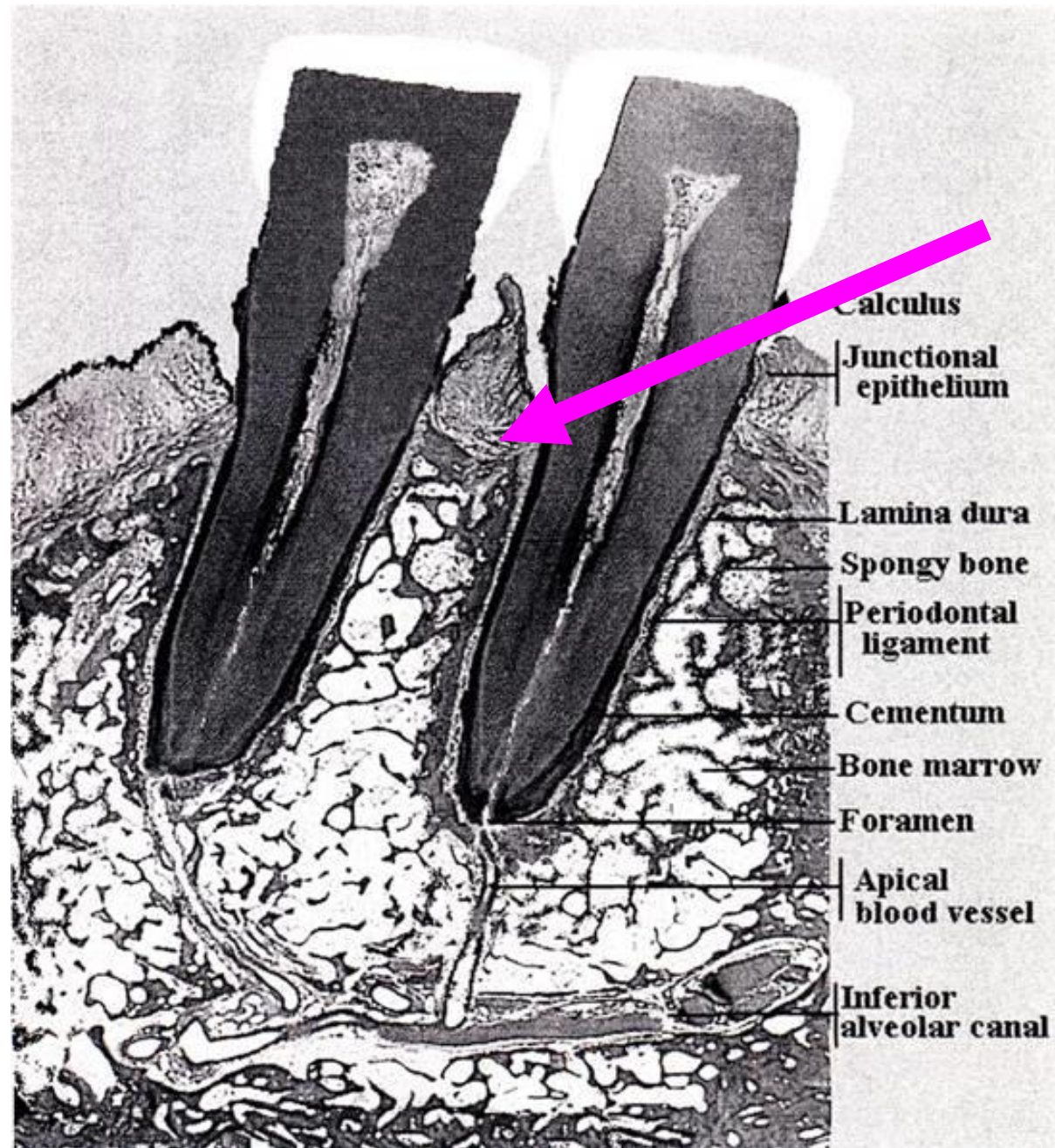


Transseptální vlákna

Nad interdentalními septy jsou **transseptální vlákna** (lig. interdentalia) - modelují tvar vrcholů sept

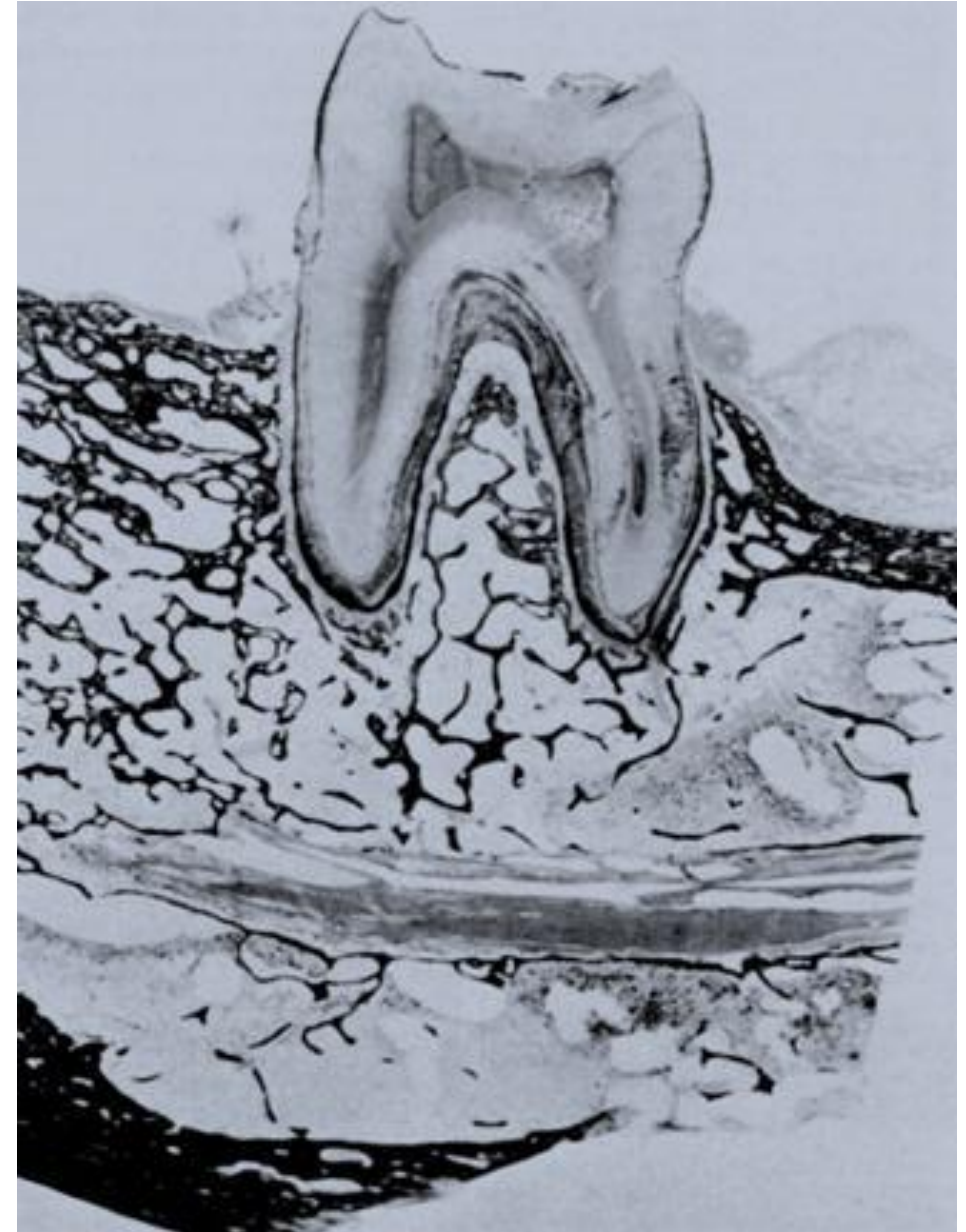
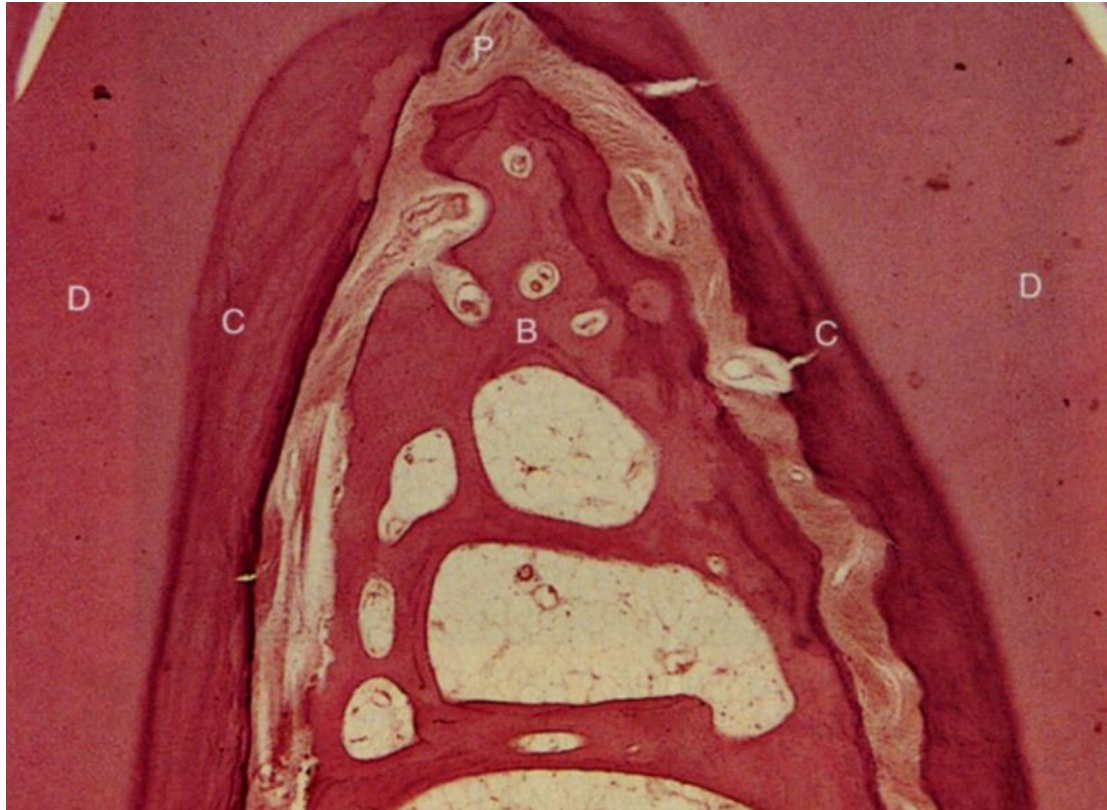Při inklinaci (sklonu) zubů, tlakem vláken hřeben způsobí sešikmení vrcholu hřebene ve směru náklonu (sekundárně může dojít i ke zkrácení septa)

Podle výšky hřebenů mezizubních sept se posuzují vertikální odchylky v postavení zubů

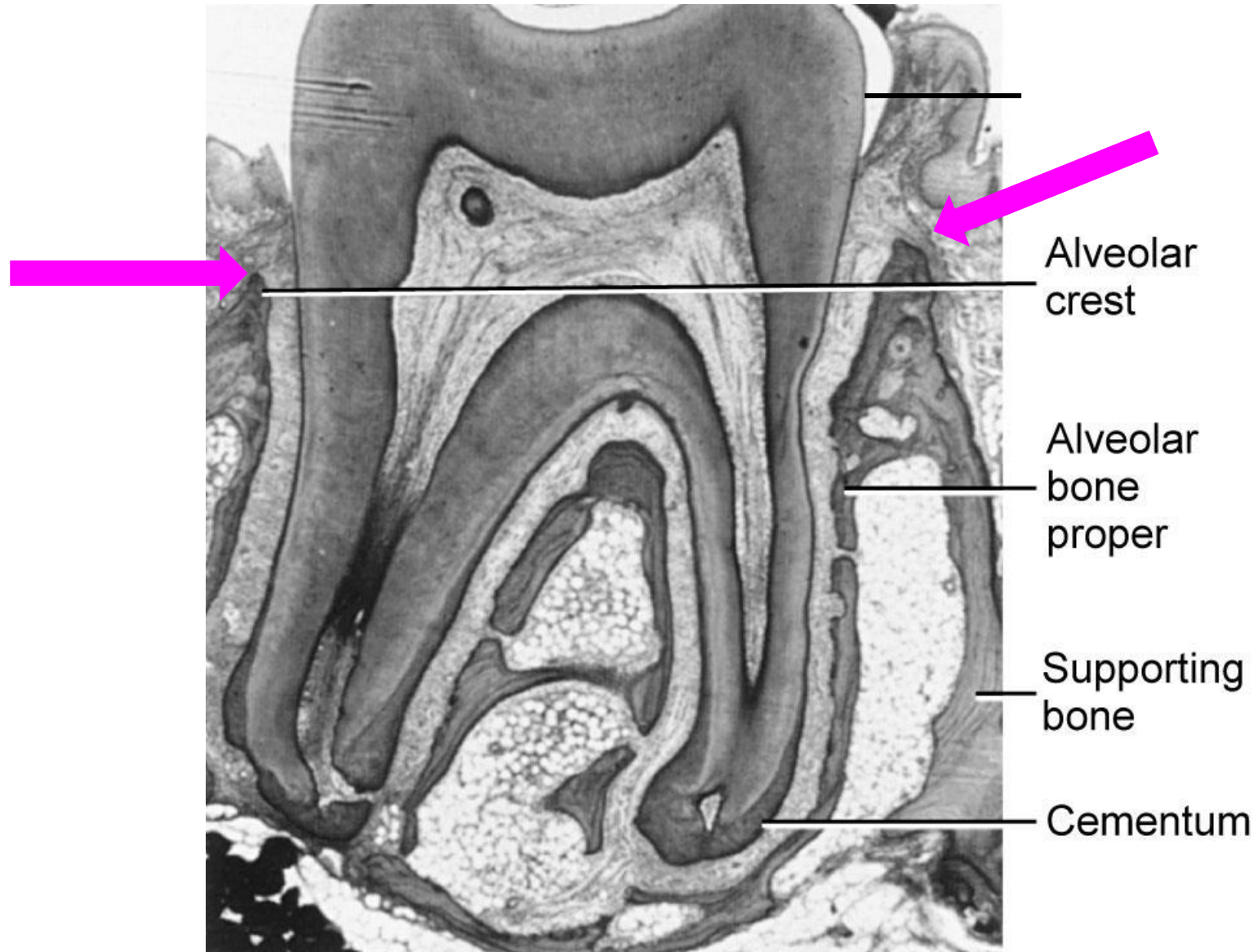


Septa interradicularia

U vícekořenových zubů kribriformní ploténka spolu s trámečky houbovitě kosti vytváří mezikořenová septa - **septa interradicularia**



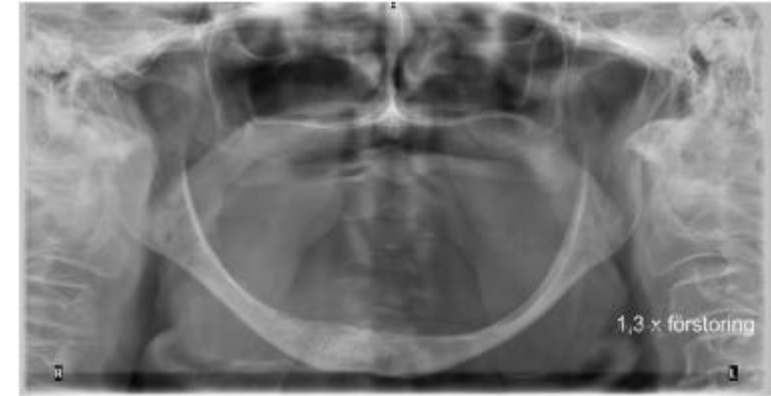Okraj zubního lůžka je místo, kde se koronální konec kribiformní ploténky setkává s lamina vestibularis nebo lamina oralis



Klinický význam plasticity alveolárního výběžku

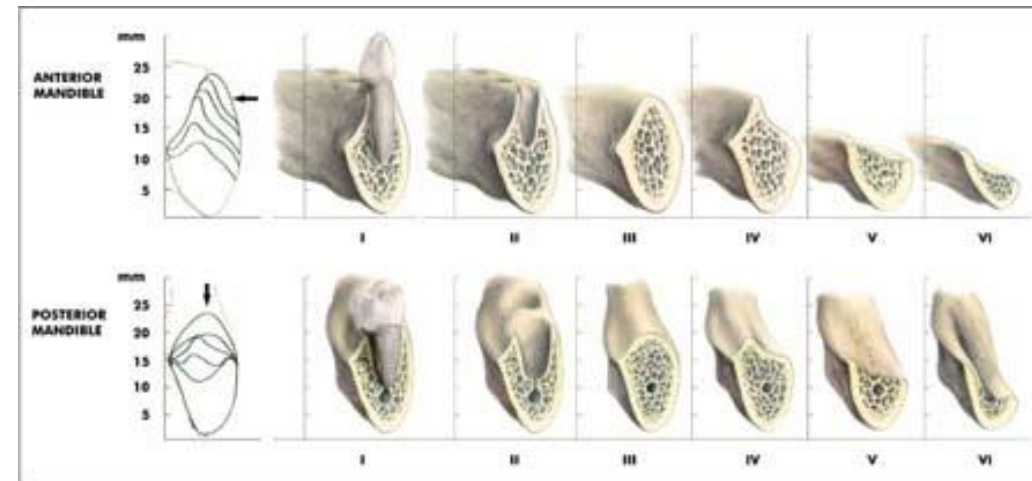
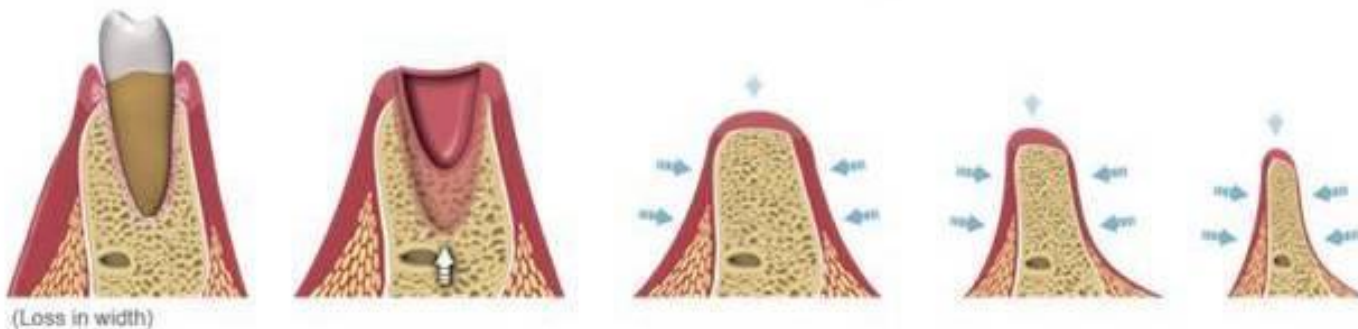
Stavbu a uspořádání alveolárního výběžku ovlivňuje řada faktorů jako:

- **Celkový stav výživy**
- **Hormony (hyper-, hypo- produkce)**
- **Mastikační síly při rozměňování potravy**
- **Růst zubních kořenů a prořezávání zubů**
- **Infekce**
- **Extrakce zubů**



Působí krátkodobě nebo dlouhodobě, během života se se mohou různě střídat

Adaptační změny v alveolárním výběžku



Klinický význam plasticity alveolárního výběžku

1. Díky rozdílnému účinku dlouhodobého tahu a tlaku na kost lze dosáhnout remodelace kostní struktury

prolongovaný **tah** – **formativní** - **tvorba**

prolongovaný **tlak** – **rezorbční** - **odbourání**

Využíváme v ortodoncii k opravě postavení zubů v zubních lůžkách

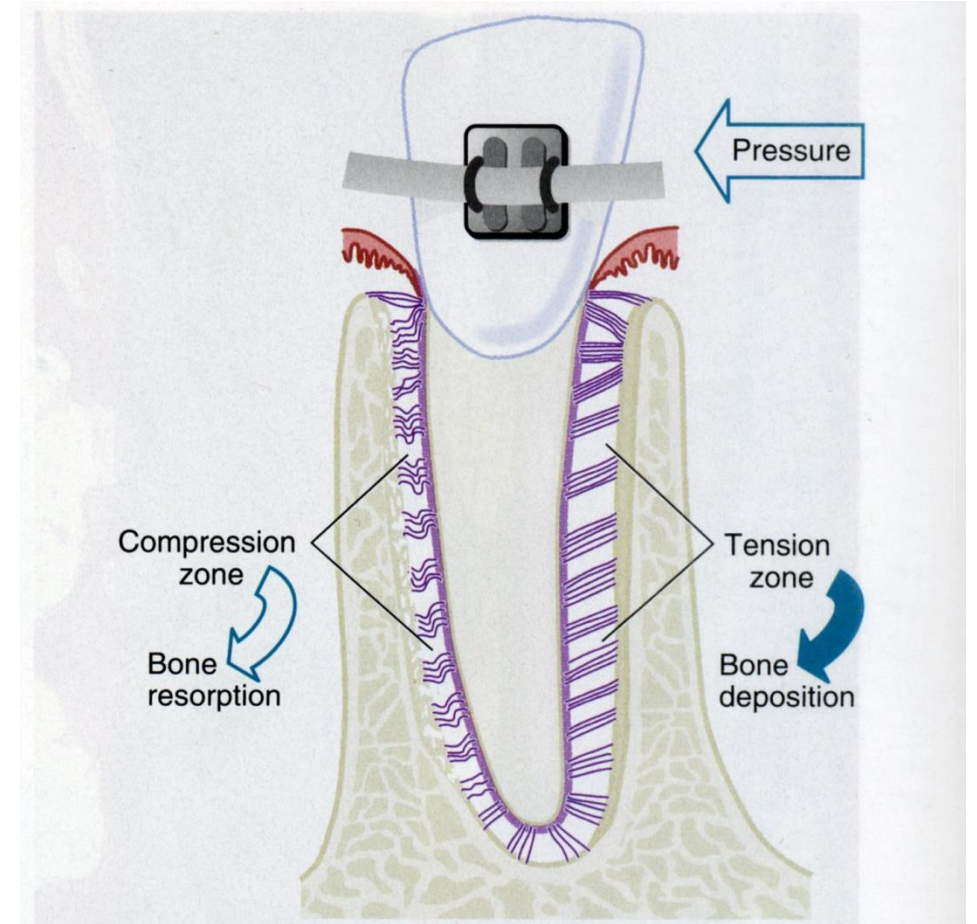
2. Když není kost delší dobu adekvátně zatěžována, dochází v ní ke strukturním změnám

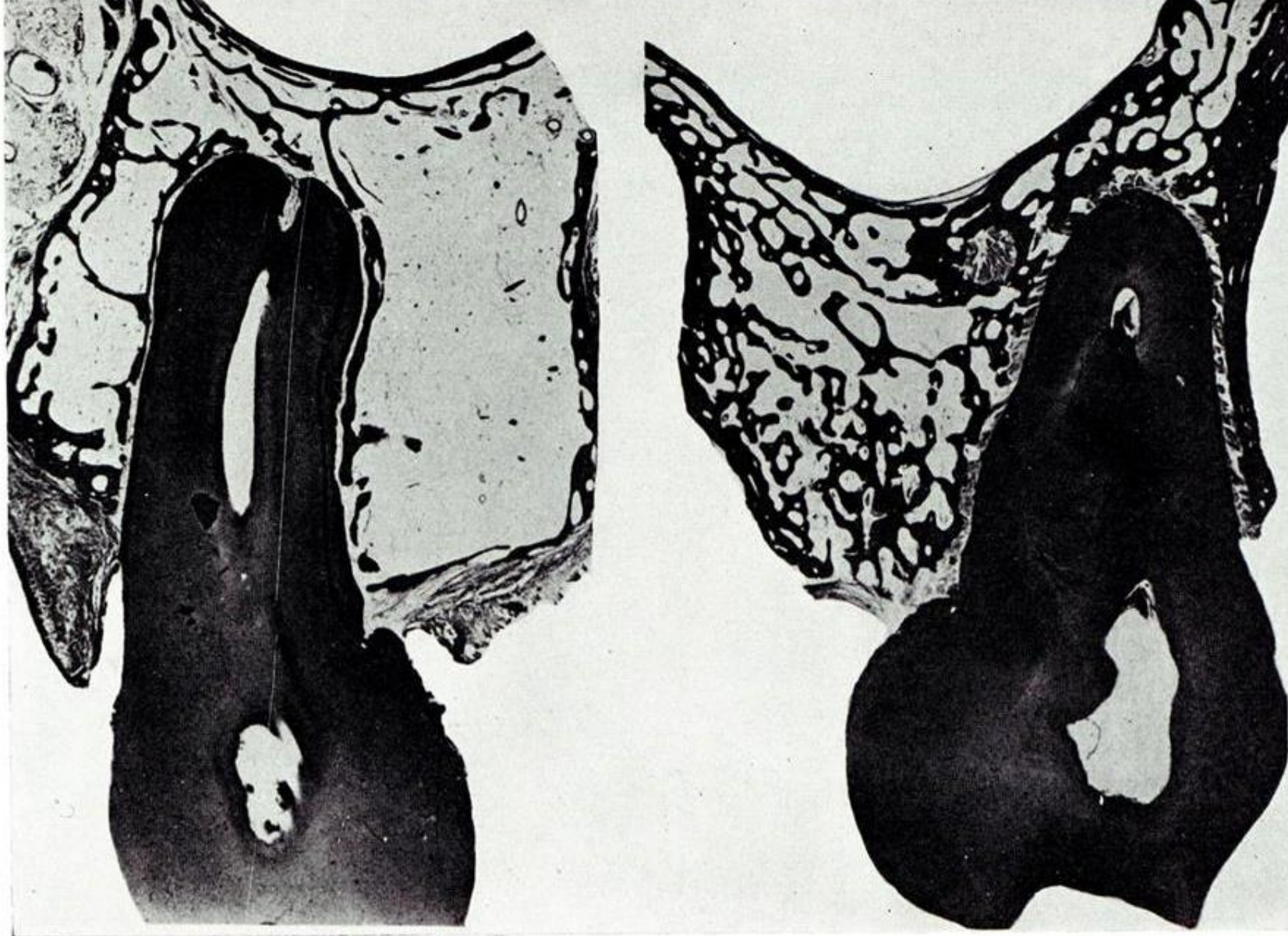Platí pro horní i dolní čelist a jejich alveolární výběžky

Při ztrátách antagonistů - trvají-li delší dobu (v řádu měsíců) – dochází ke změnám závěsného aparátu i alveolárního výběžku

2 závěry:

- **uvážlivě indikovat extrakce zubů**
- **chybějící či extrahovaný zub doplnit**



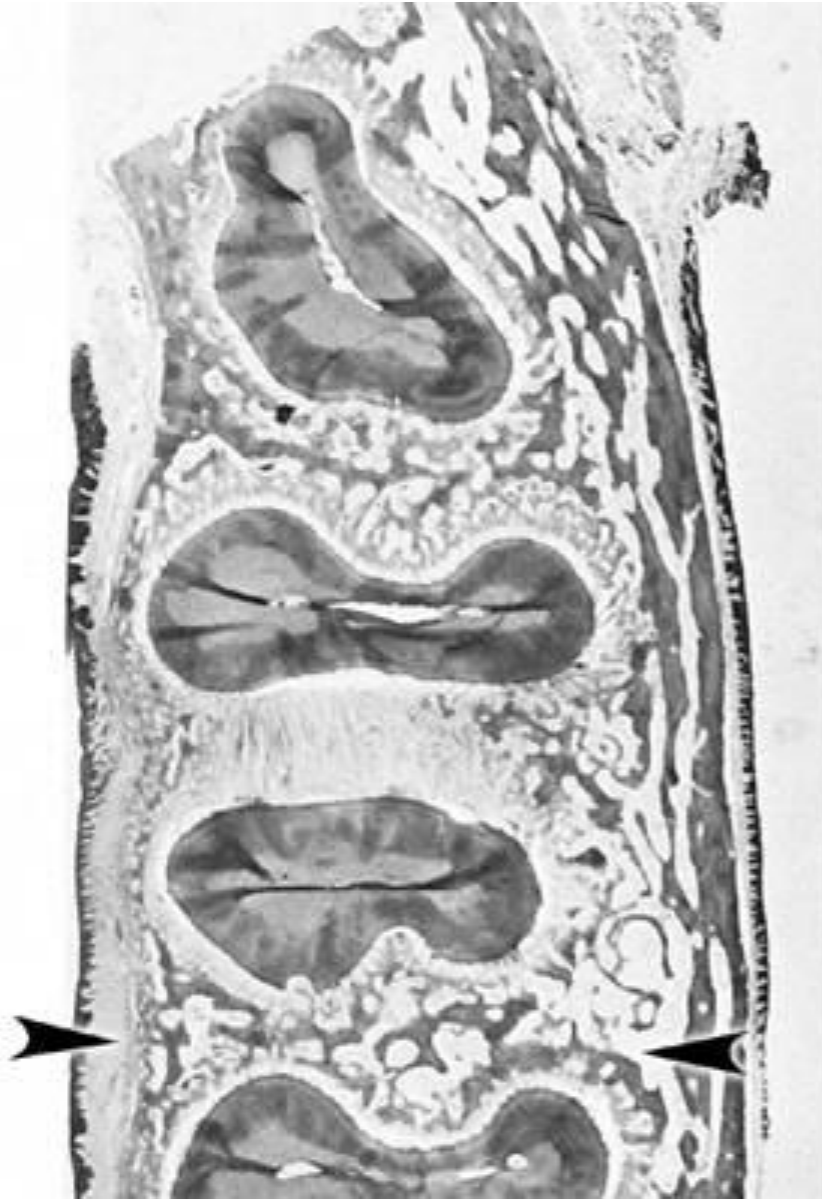


A

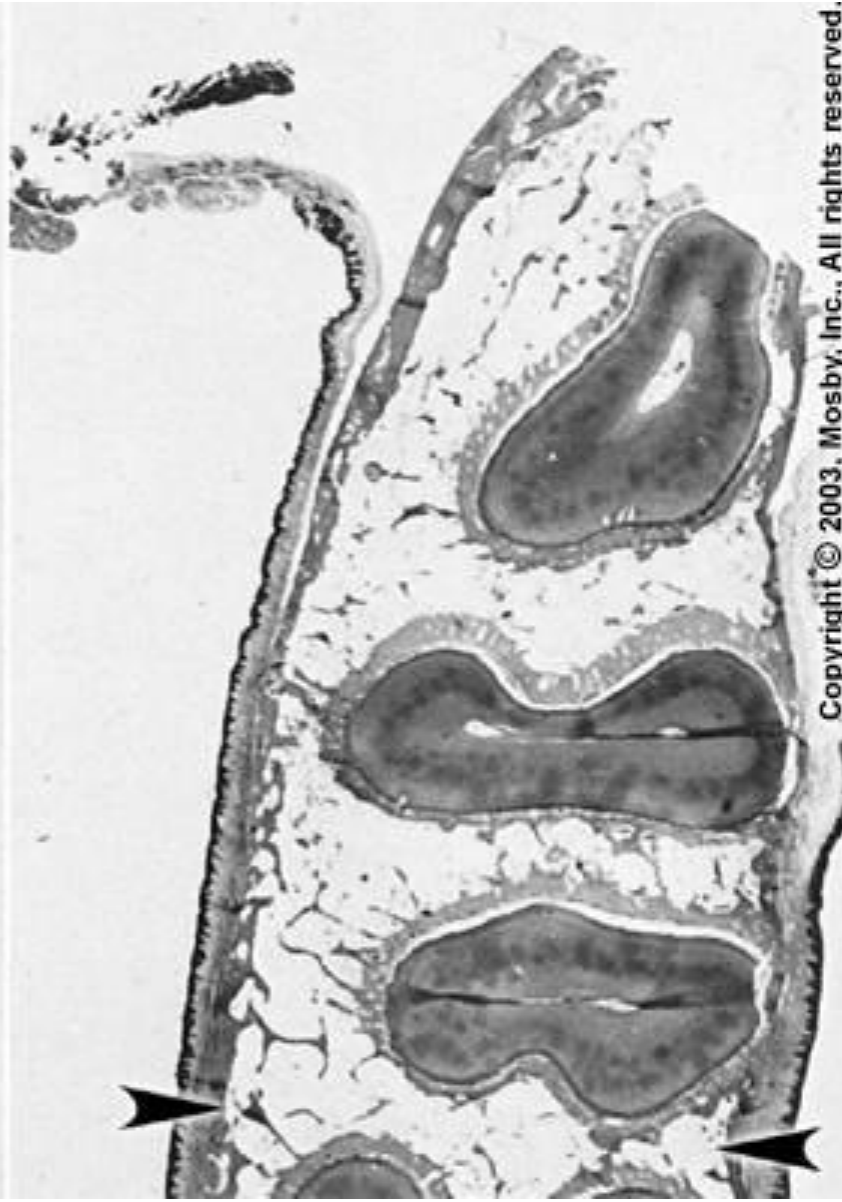B

A - změny u agonisty po odstranění jeho partnera v dolní čelisti

B - kontrola



normal loading

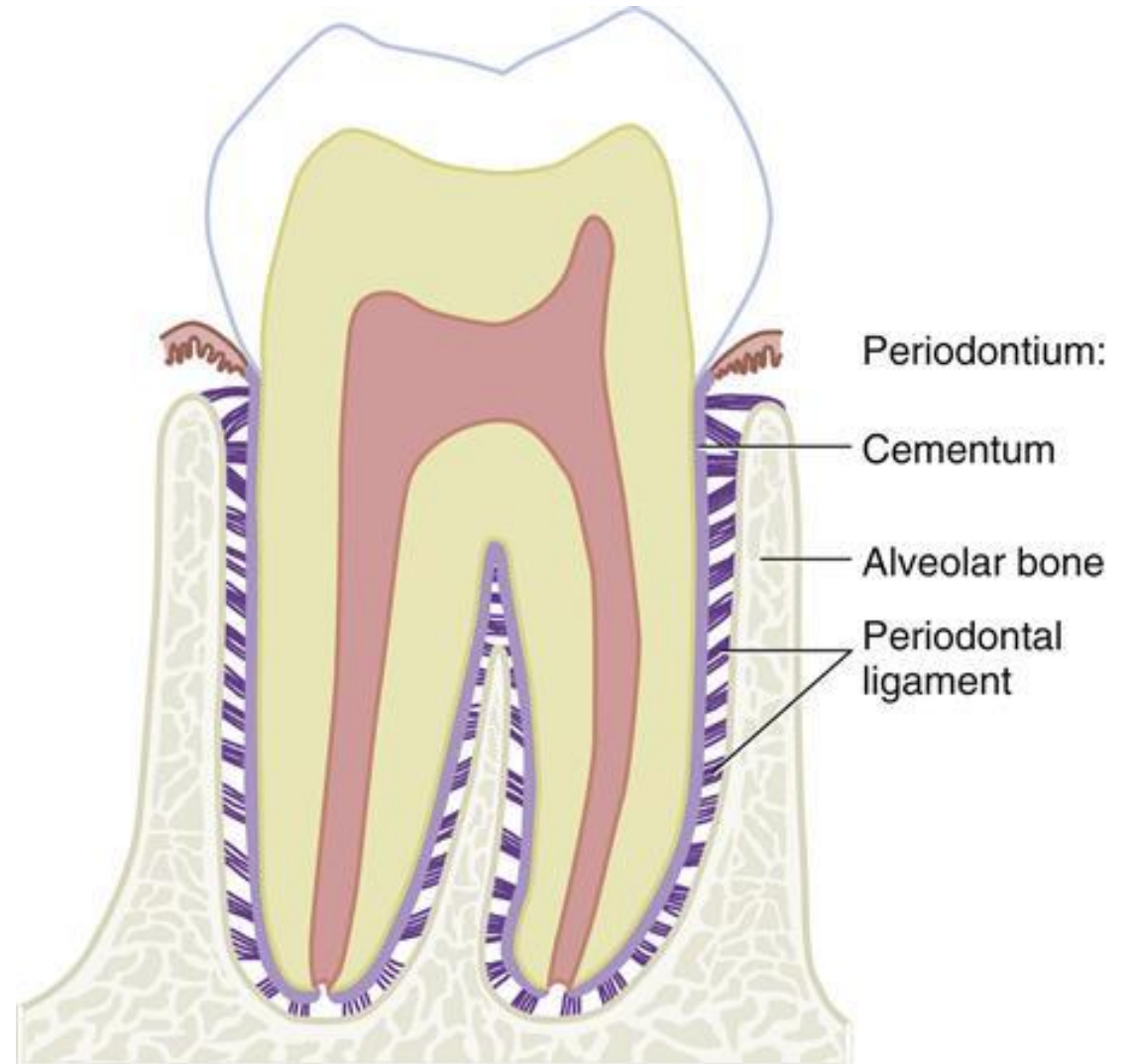


changes from inactivity

**Mikroskopická stavba periodoncia,
jeho funkce a klinický význam**

Závěsný aparát zuby

- **Zubní lůžko (alveolus)** každý zub má samostatné
- **Ozubice (periodoncium)** - husté kolagenní vazivo, které upevňuje kořen zuby v lůžku
- **Závěsný aparát zuby** = **ozubice** + **cement** zubního kořene + **stěna zubního lůžka** tvoří anatomicko-funkční celek
- **Parodont** = **závěsný aparát zuby** + **dáseň**
- Závěsný aparát odděluje od dutiny ústní **dáseň (gingiva)**, která pevně přirůstá k povrchu krčku zuby a vytváří kolem něj **Gottliebovu epitelovou těsnící manžetu**



**periodont
(3)**

**závěsný
aparát
(2+3+4)**

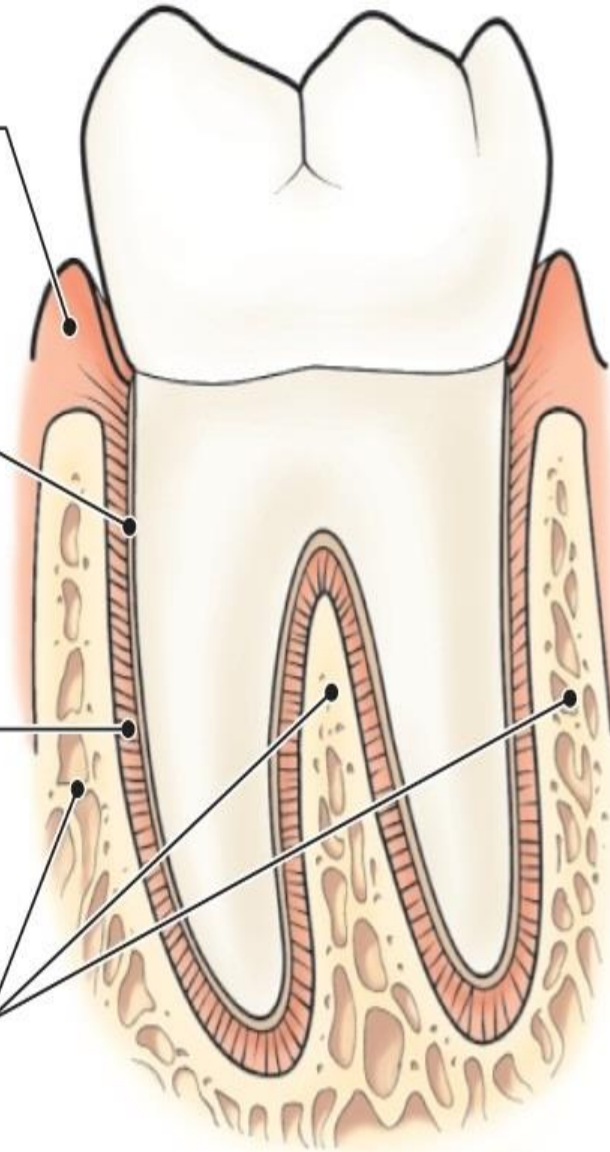
**parodont
1+(2+3+4)**

1. gingiva

2. cement

3. ozubice

4. alveolus



Ozubice – periodontium

Fixuje zub v alveolu, pružný závěs zubu který vyrovnává a kompenzuje síly působící na zub během mastikace (**thekodontní dentice**)

Transformuje tlakové síly při žvýkání v tahové, kterým zubní lůžko lépe odolává a je na ně také lépe přizpůsobeno

Vyplňuje prostor mezi kribriformní ploténkou zubního lůžka a kořenem zubu charakter – **husté kolagenní vazivo uspořádaného typu** s vyšším obratem ECM

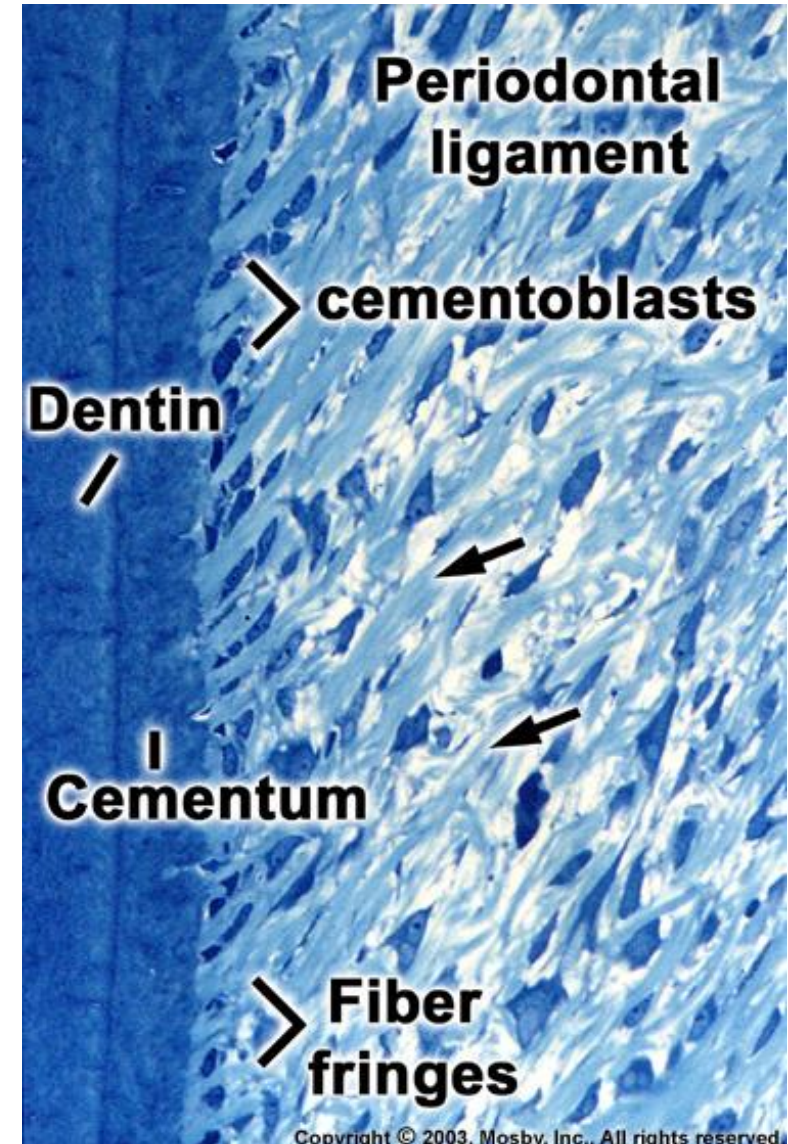
(vláken i amorfní hmoty základní)

Tloušťka periodontia – 0,18 – 1,0 mm, nejtenčí ve střední části kořene

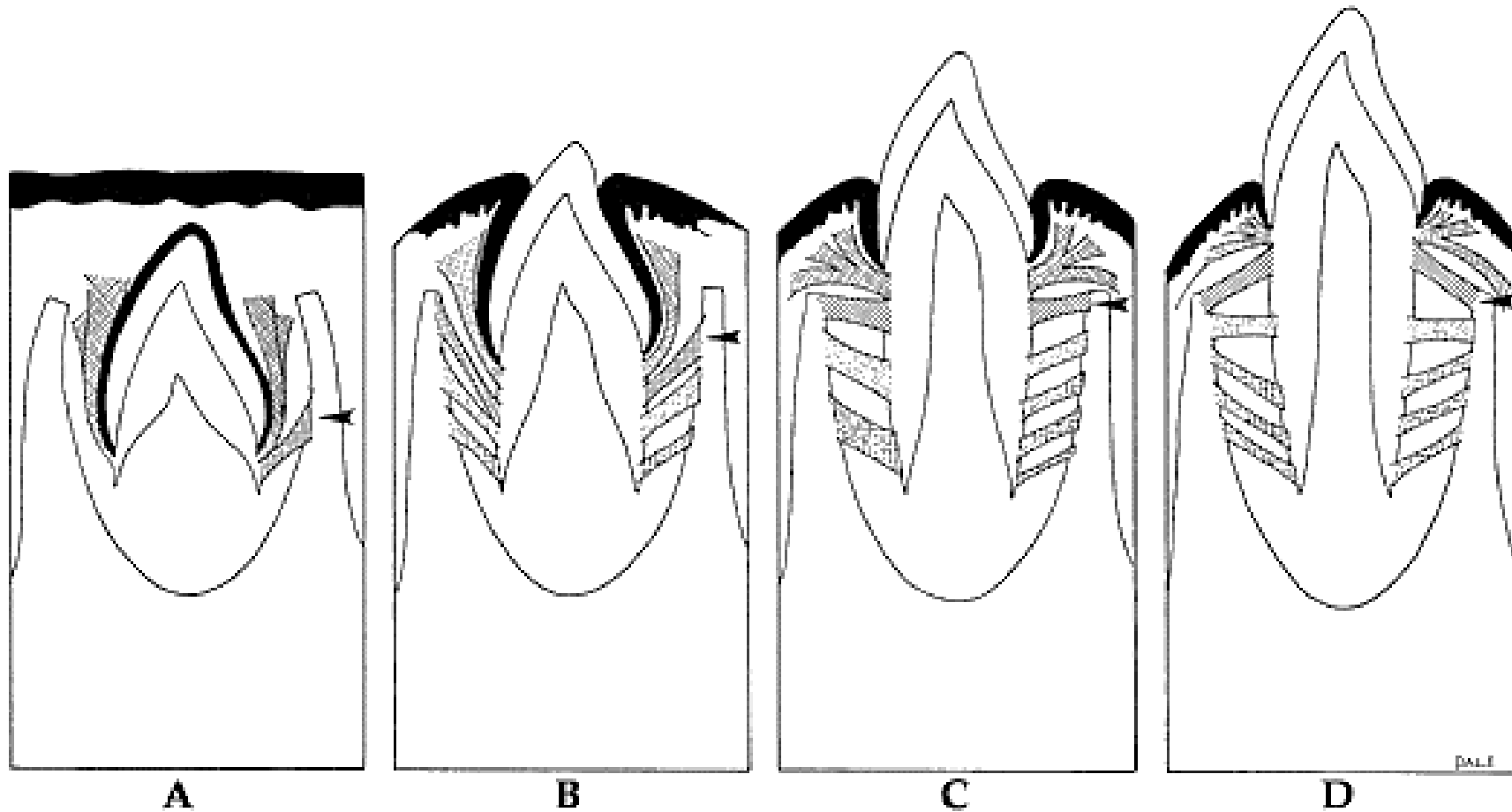
Kolagenní vlákna - snopečky vláken – **periodontální vazy (ligamenta)**

Konce ukotveny v zubním cementu a lamelózní kosti kribriformní ploténky (jako **Sharpeyova vlákna**)

Jsou různé tloušťky a mají vlnitý průběh



Vzniká z dentálního vaku záhy po zahájení vývoje zubního kořene



Mikroskopická stavba

Buněčné složení: **Fibroblasty a Fibrocyty**

ECM:


Kolagenní vlákna (I, III a XII)

Jsou rychle obnovována

Uspořádána do svazečků

Elastická vlákna

Oxytalanová vlákna (nedospělá elastická vlákna)



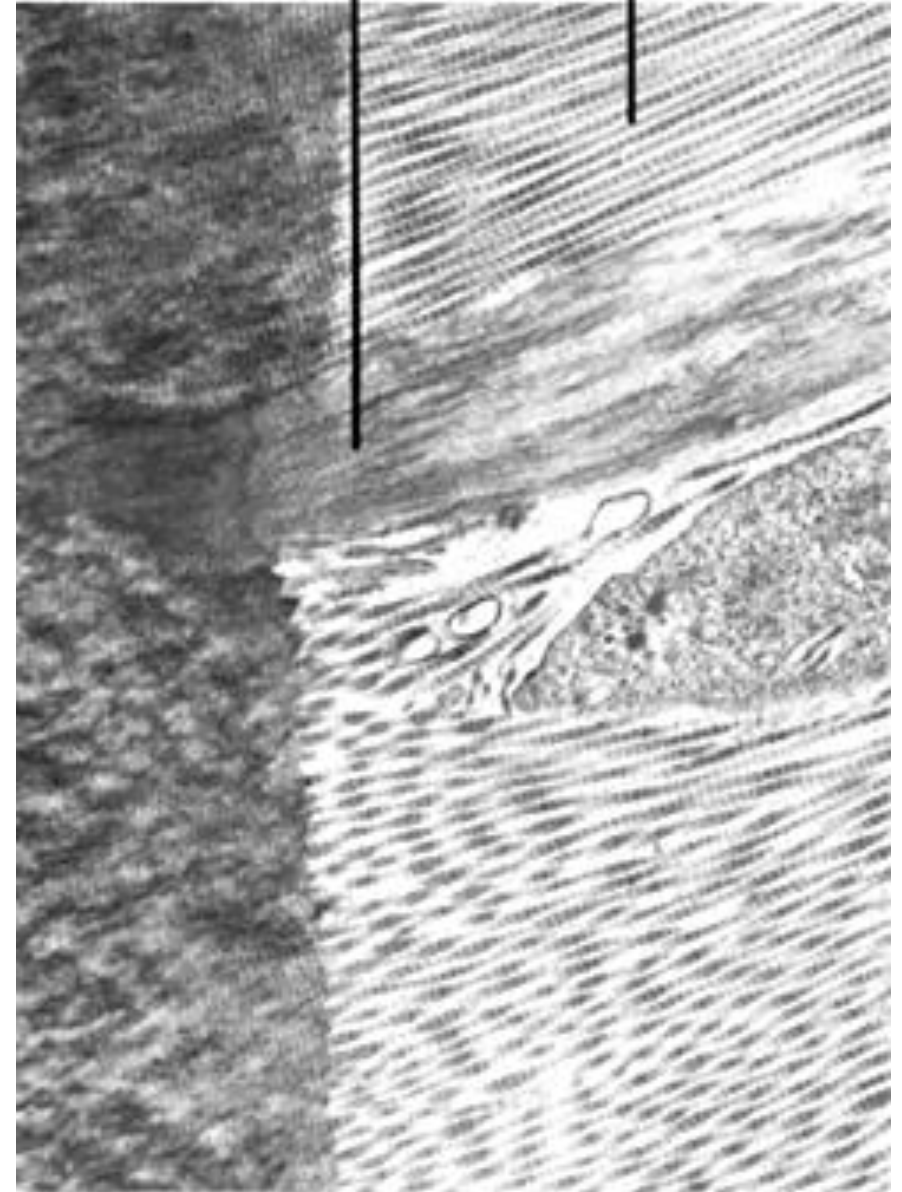
Periodontal
ligament
fibers

Oxytalan
fibers

Copyright © 2006 by Mosby, Inc.

Oxytalan

Collagen



Copyright © 2003, Mosby, Inc., All rights reserved.

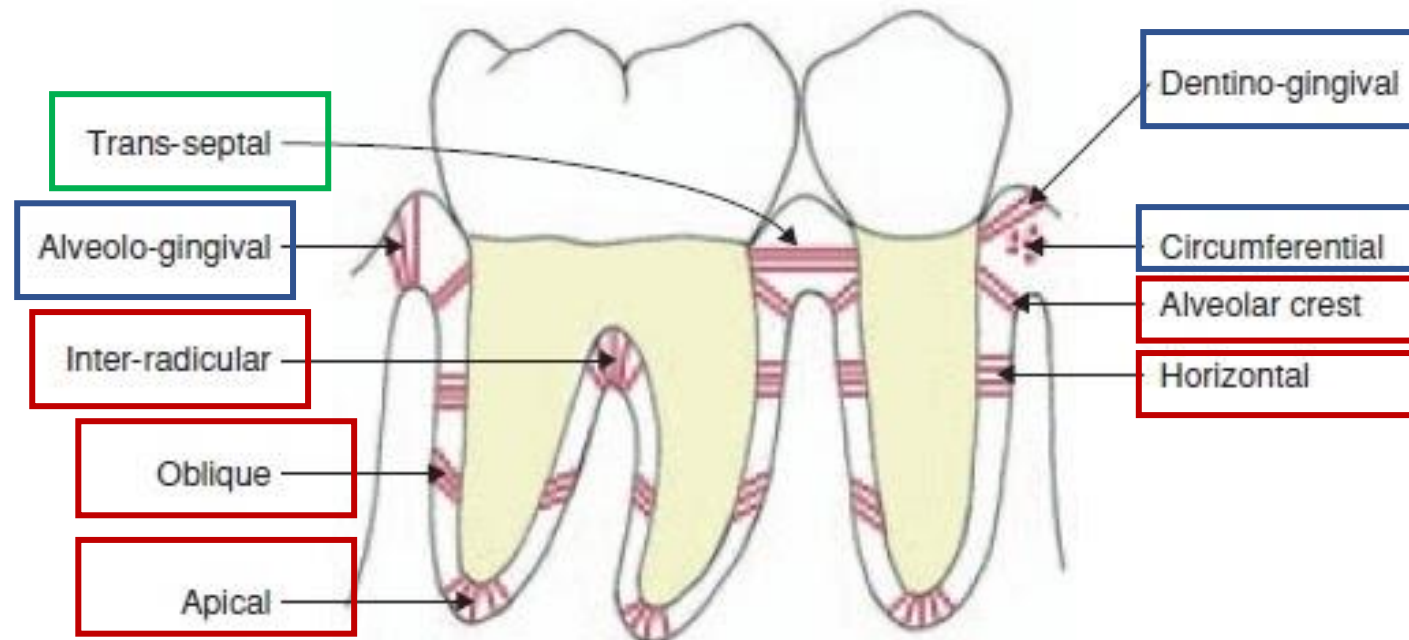
Uspořádání (průběh) periodontálních ligament

3 skupiny:

Gingivální vlákna

Transseptální (interdentální) vlákna

Alveolární vlákna (fibrae principales)



Gingivální vlákna – poutají gingivu ke krčku zubu

nejsou ve skutečnosti součástí periodoncia, neboť leží v lamina propria dásně

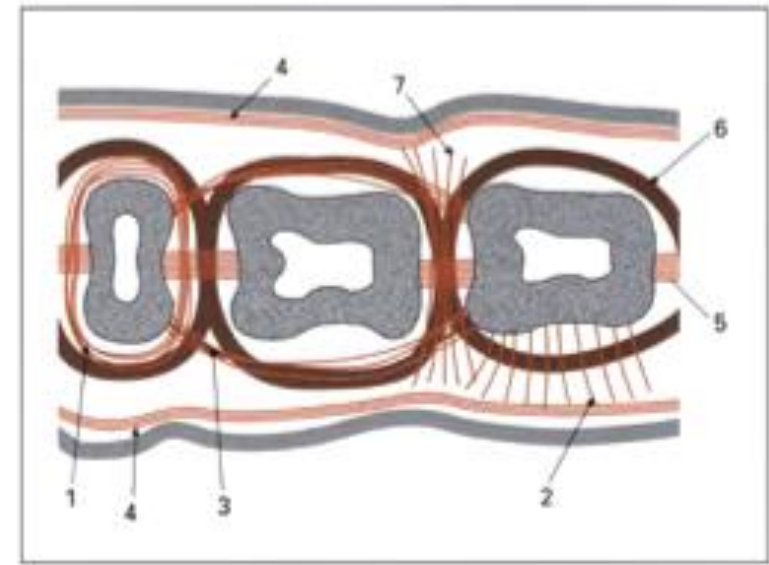
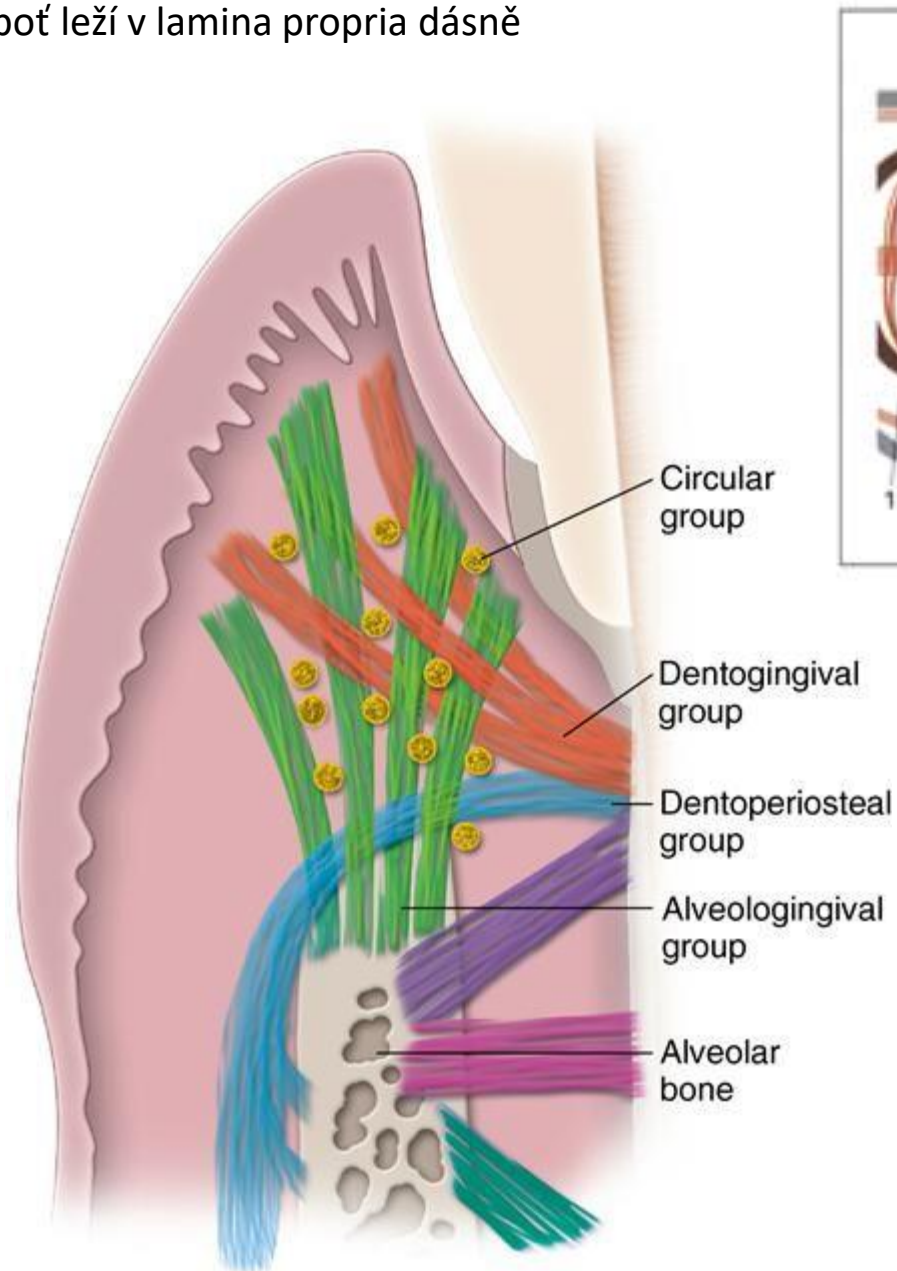
4 směry průběhu (skupiny):

Dentogingivální - od cementu krčku k volné a připoutané gingivě (vějíř), nejpočetnější

Alveologingivální - od okraje alveolu k volné a připoutané gingivě

Cirkulární - uložena ve volné gingivě a kruhovitě objímají krček zubu

Dentoperiostální - od krčku přes okraj alveolu na povrch vestibulární nebo linguální ploténky

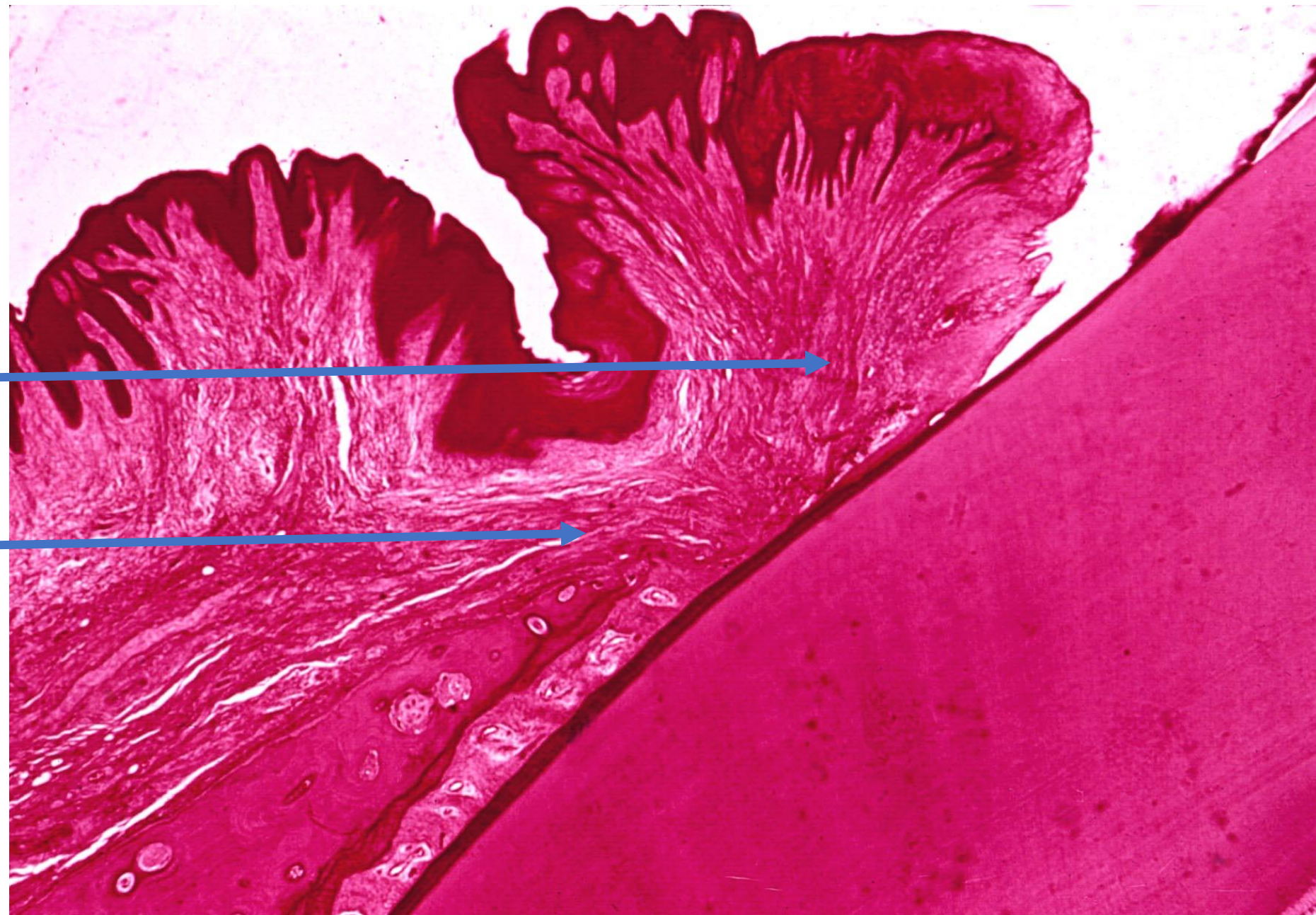


Gingival CT fiber groups in horizontal section:

- (1) **circular fibers**
- (2) **dentogingival fibers**
- (3) **intercircular fibers**
- (4) **intergingival fibers**
- (5) **transseptal fibers**
- (6) **transgingival fibers**
- (7) **interpapillary fibers**

Dentogingivální

Dentoperiostální



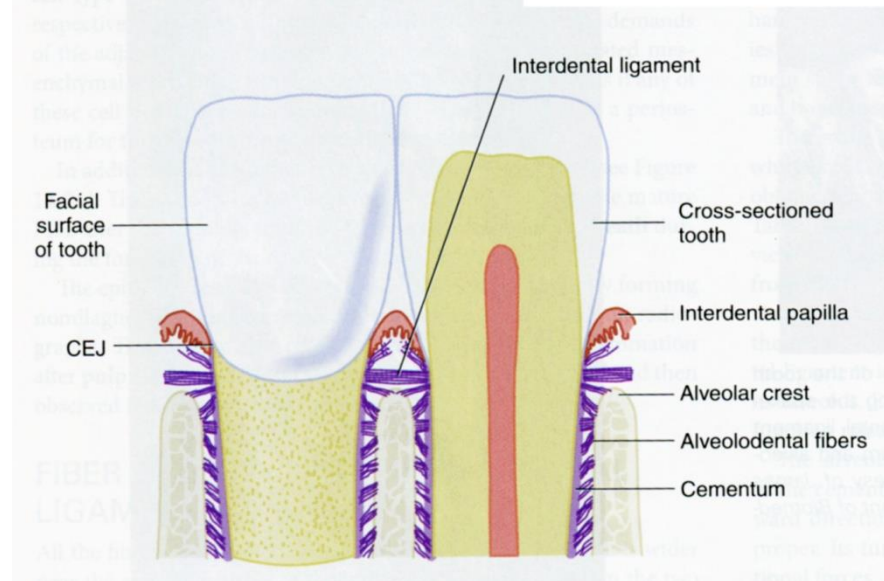
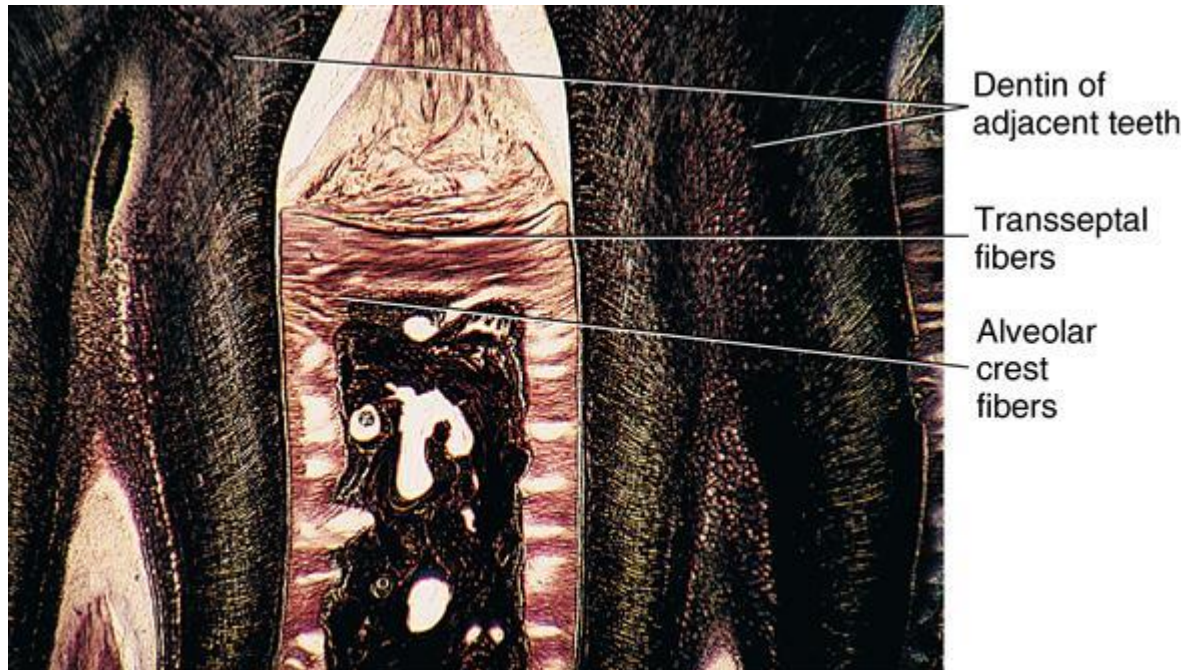
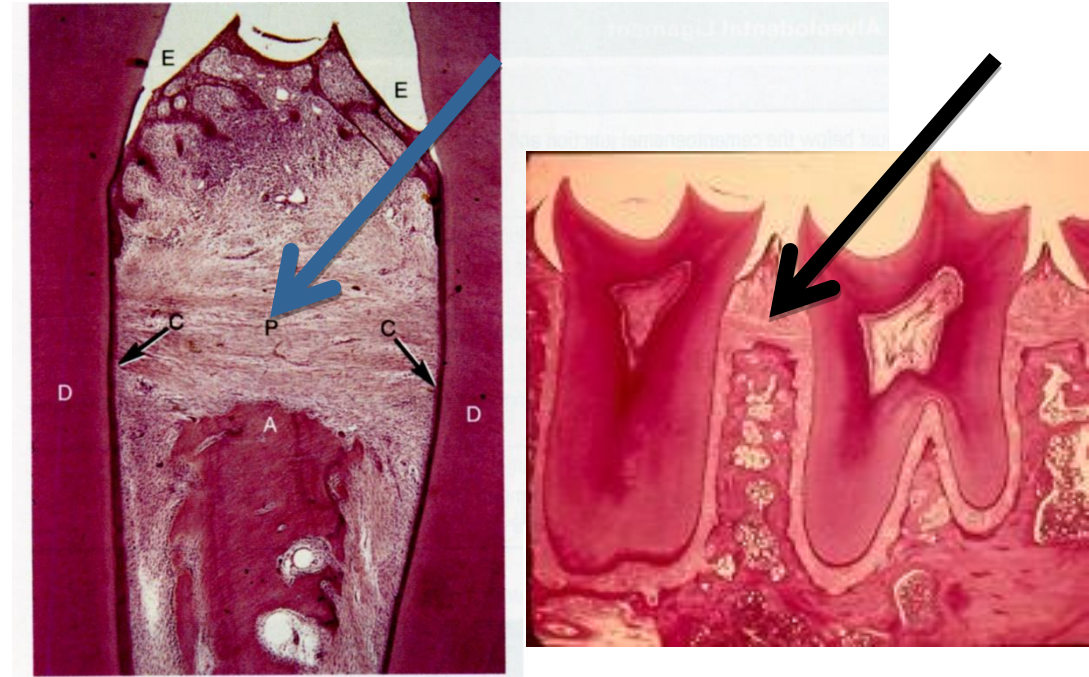
Transseptální vlákna - spojují krčky sousedních zubů

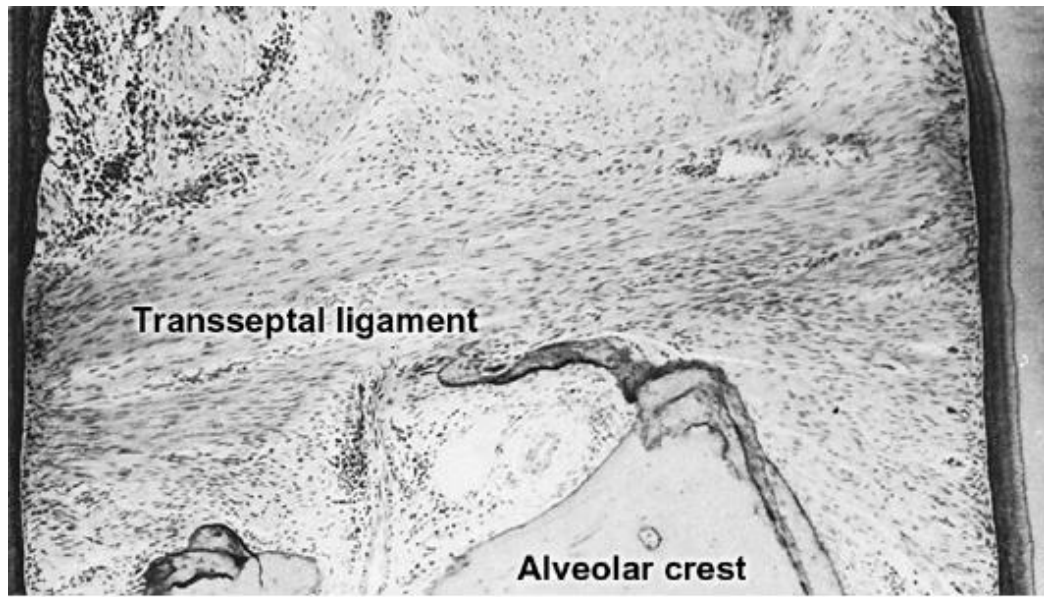
Mesiodistálně nad interalveolárními septy

Zpevňují lineární seřazení zubů v oblouku a tvoří podklad pro interdentální papily

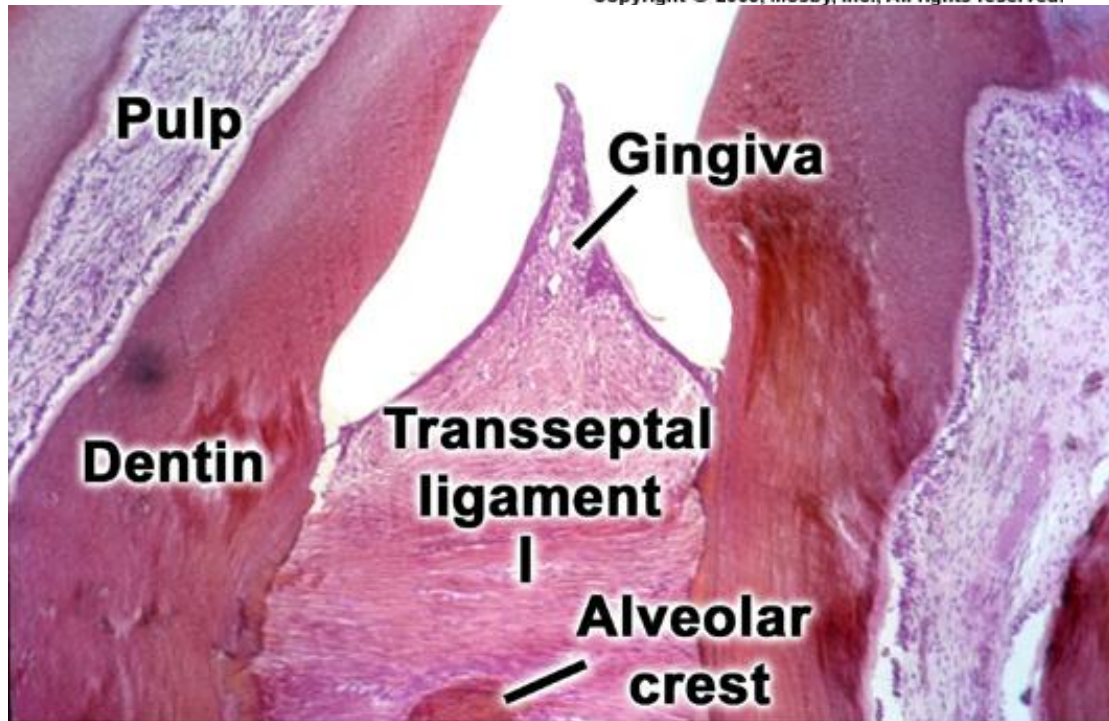
Modelují tvar hřebenů interalveolárních sept

Konfigurace na rtg snímcích (při inklinaci sešikmení septa a deprese)

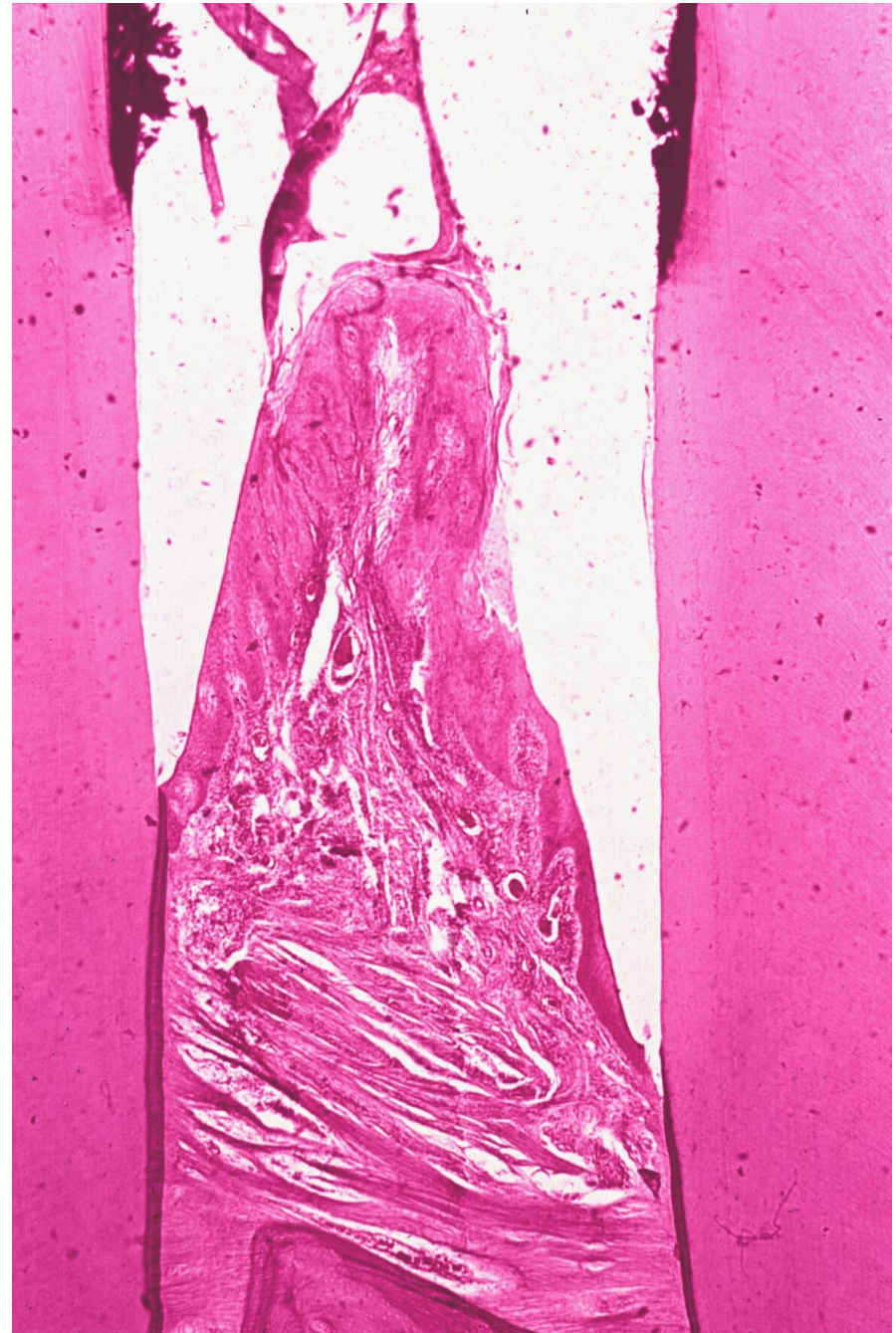



Copyright © 2003, Mosby, Inc., All rights reserved.



Copyright © 2003, Mosby, Inc., All rights reserved.

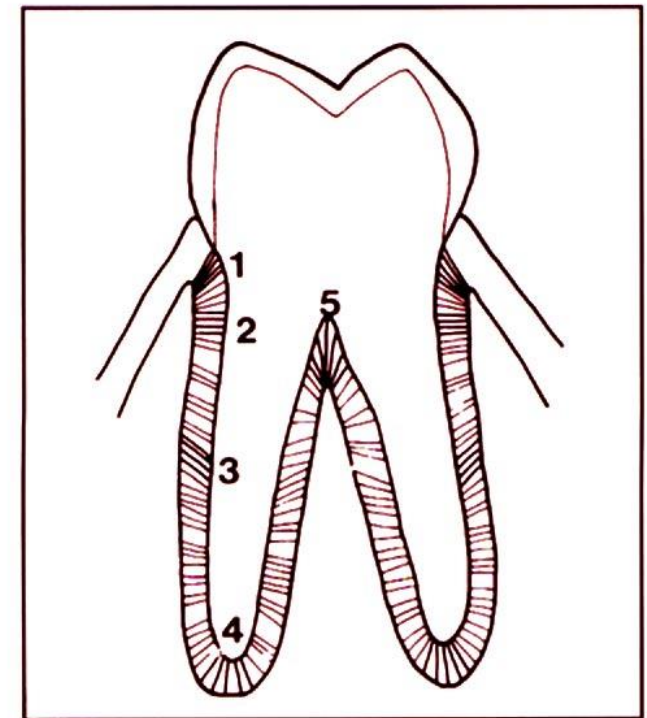
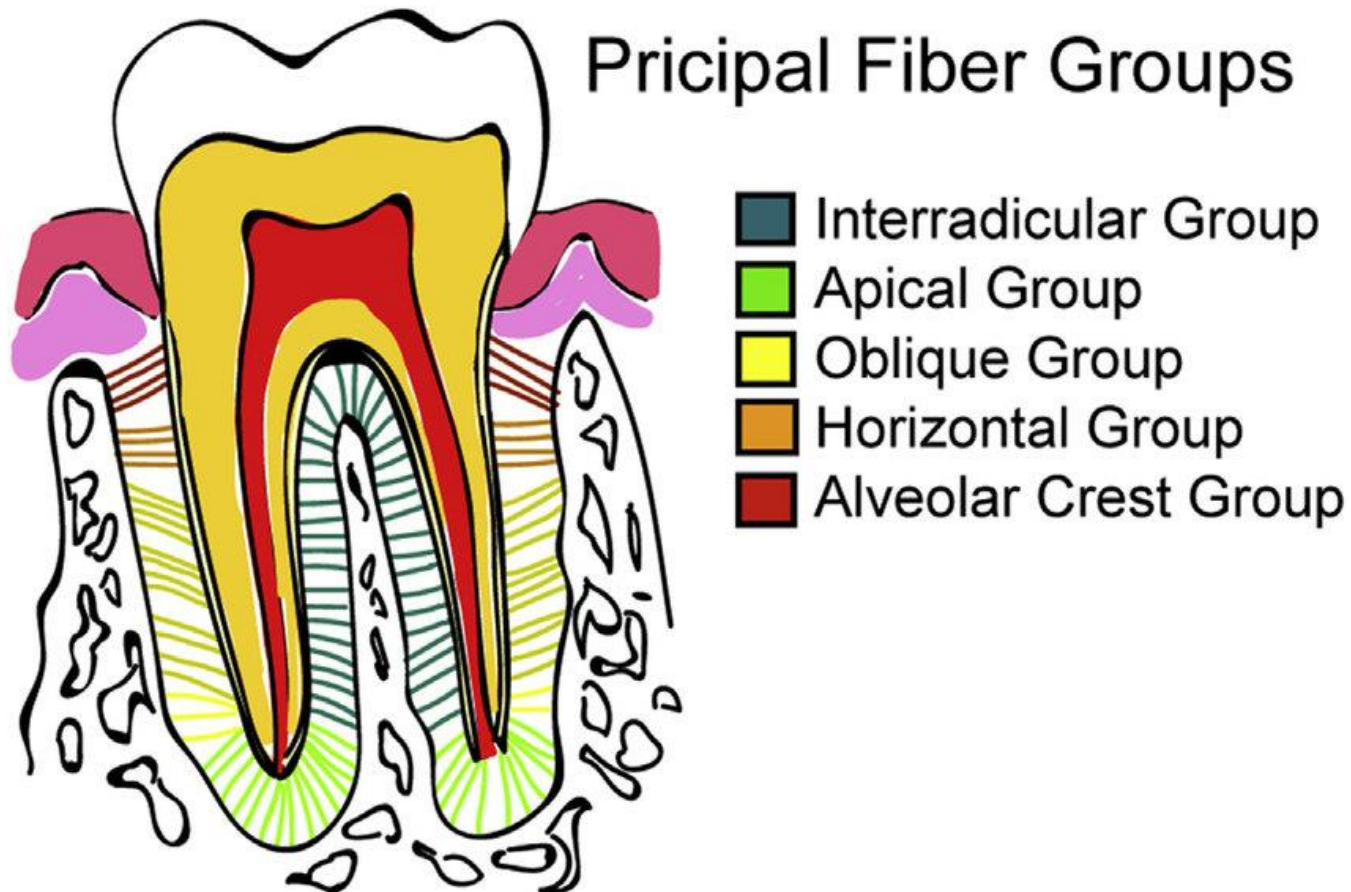


Alveolární vlákna

Mezi kořenem a kribriformní ploténkou zubního lůžka (os alveolare)

Jsou nejpočetnější

Hřebenová, horizontální, šikmá, apikální a interradiální



Alveolární vlákna

1 = hřebenová 2 = horizontální 3 = šikmá
4 = apikální 5 = interradićulární

Alveolární vlákna

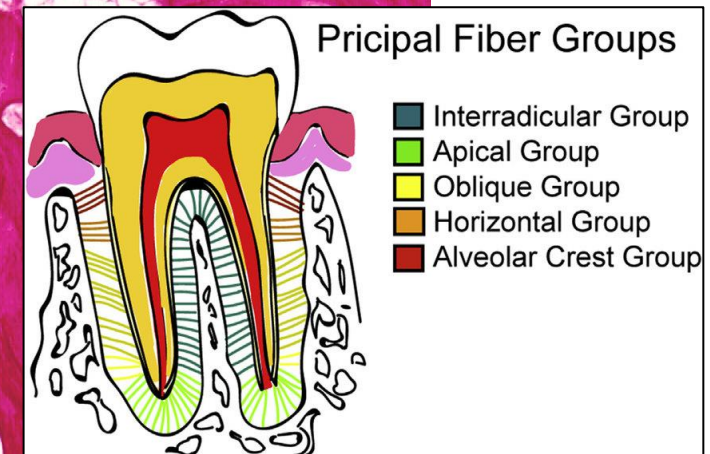
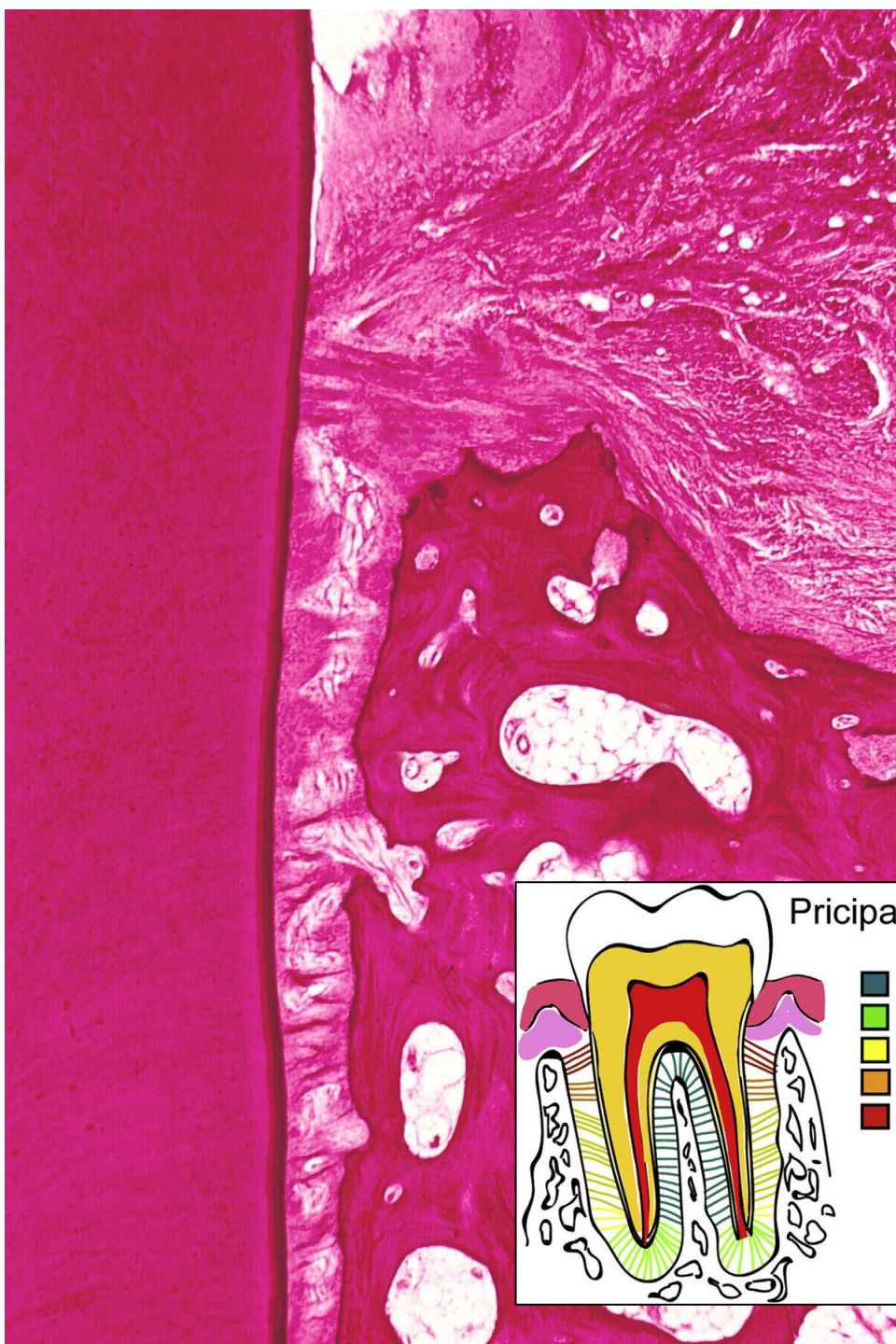Hřebenová – od zubního krčku k periostu interalveolárního septa nebo k periostu koronálního okraje zubního lůžka.

Funkce: **Zabraňují vylézání zubu** (někdy chybějí)

Horizontální - v koronální třetině kořene a zubního lůžka

Jsou postavena kolmo k podélné ose zubu

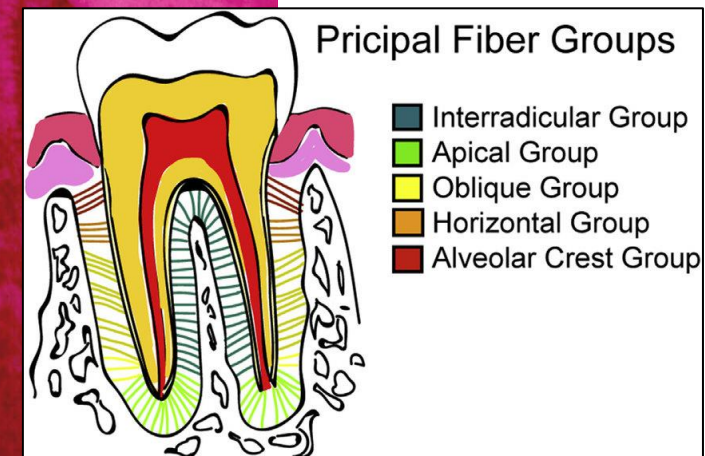
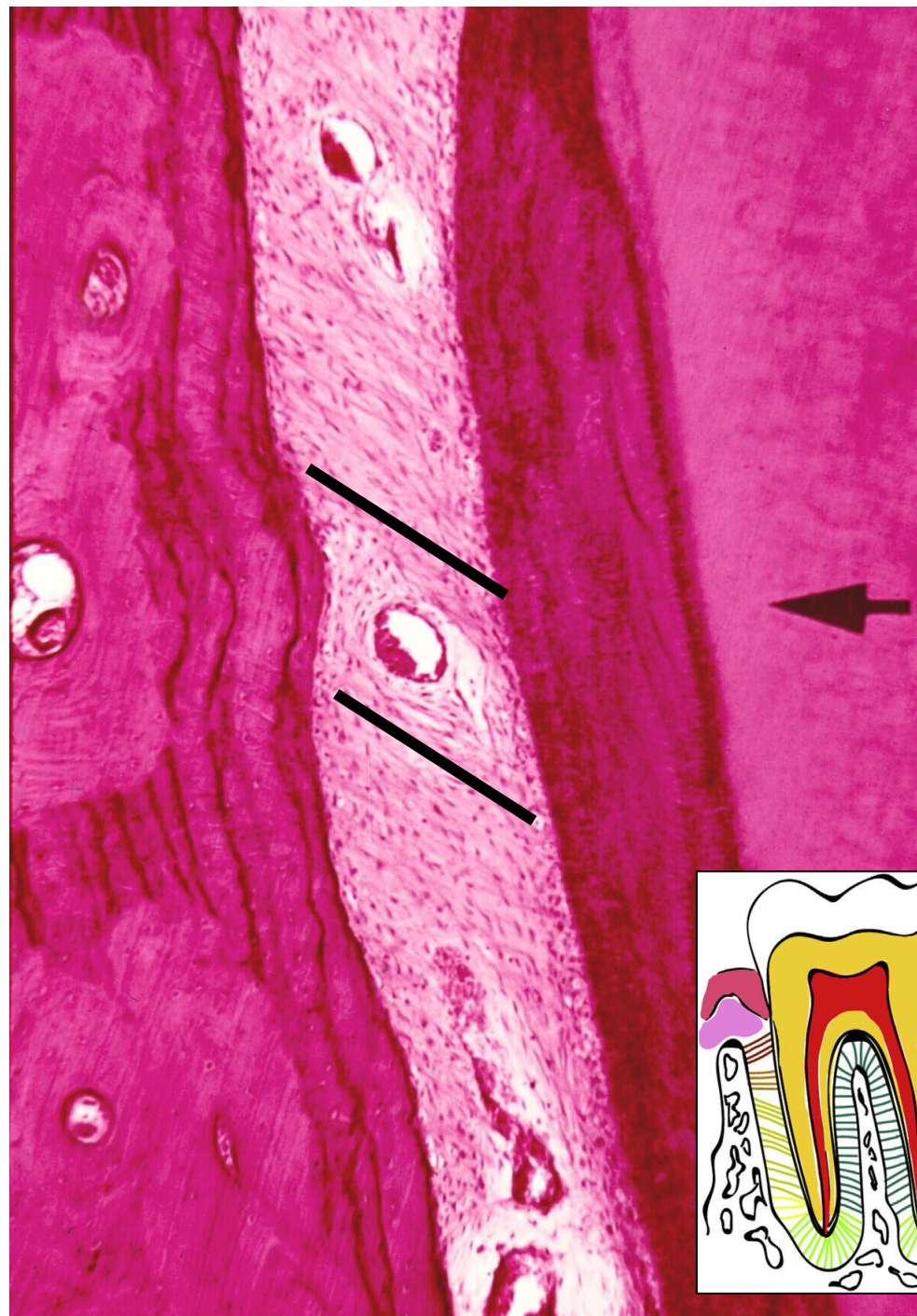
Funkce - **Brání laterálním (horizontální) pohybům zubů**



Šikmá - vyplňují střední a apikální třetinu lůžka

Diagonální průběh – úpony na cementu leží více apikálně než inserce v kribiformní ploténce

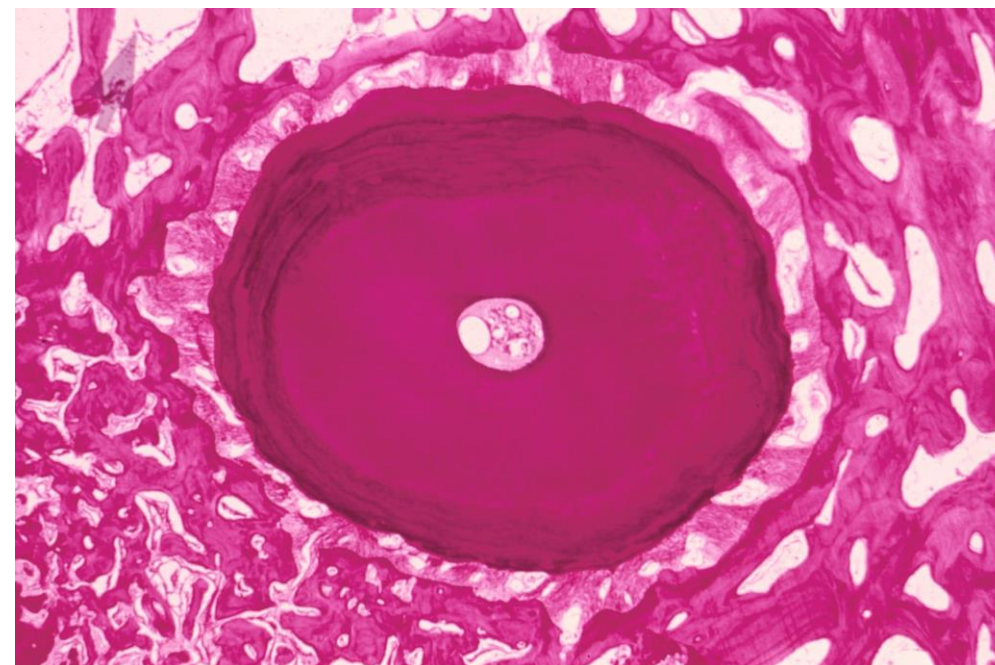
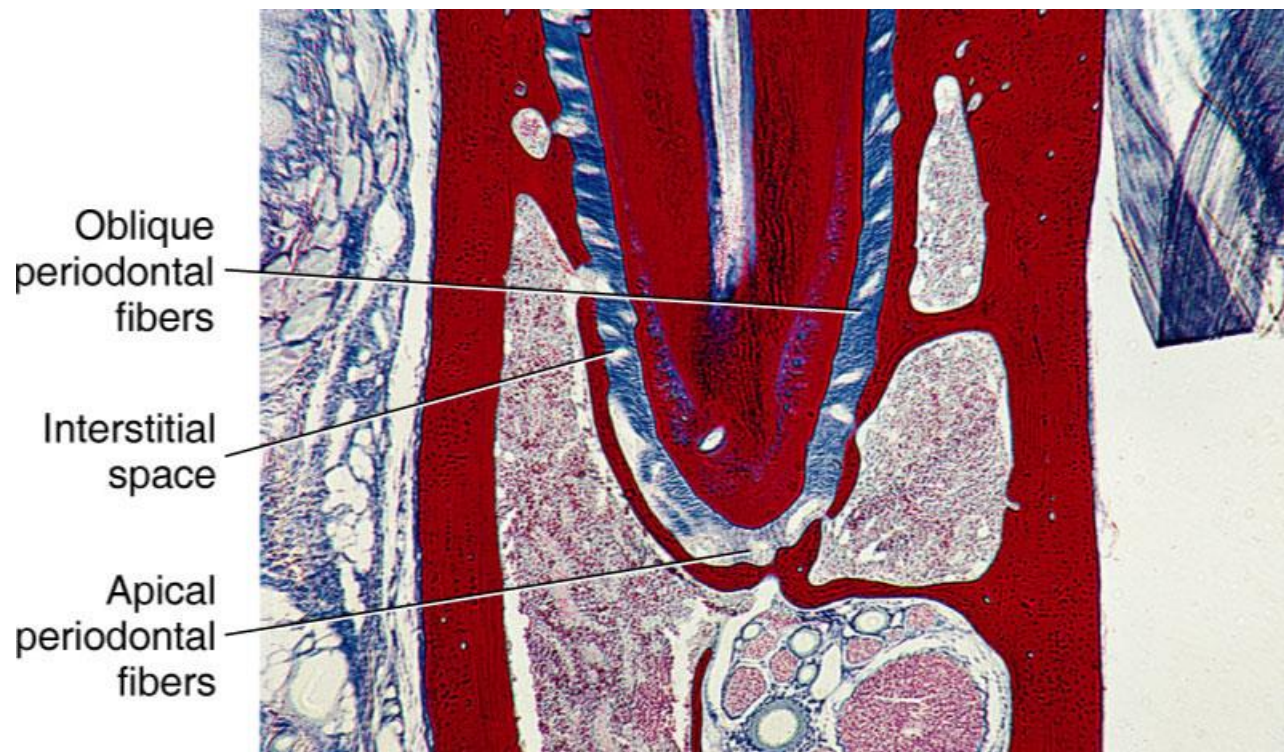
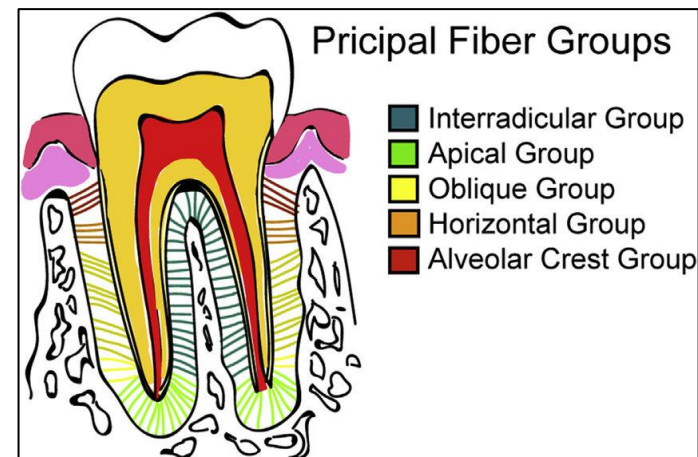
Funkce - **Brání vtlačování kořene do lůžka**



Apikální – od apexu ke dnu zubního lůžka

Radiální průběh

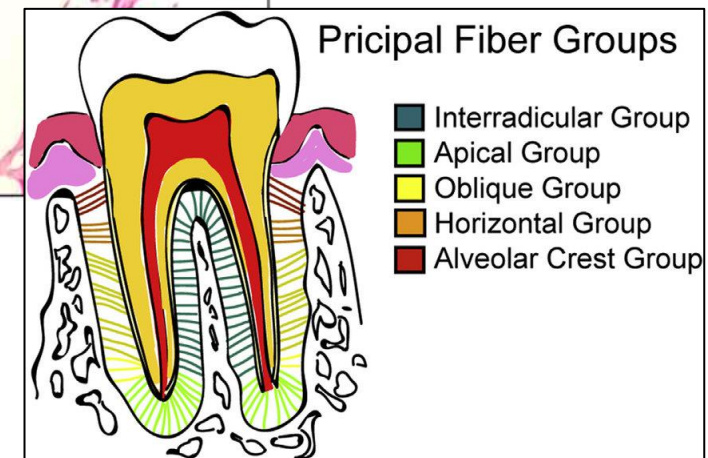
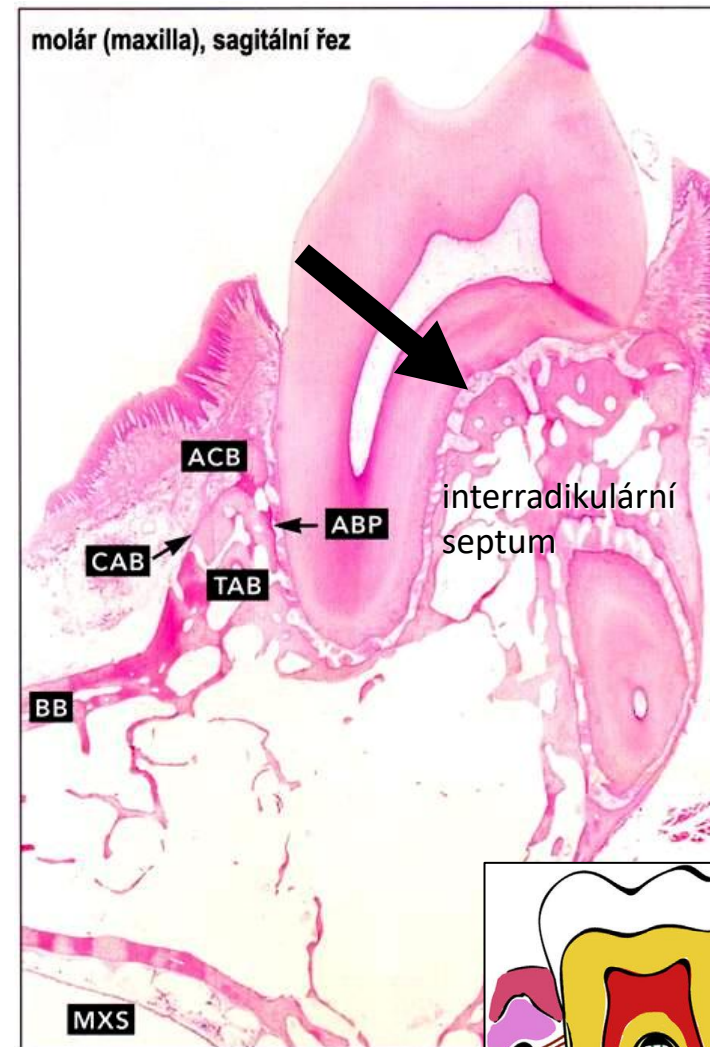
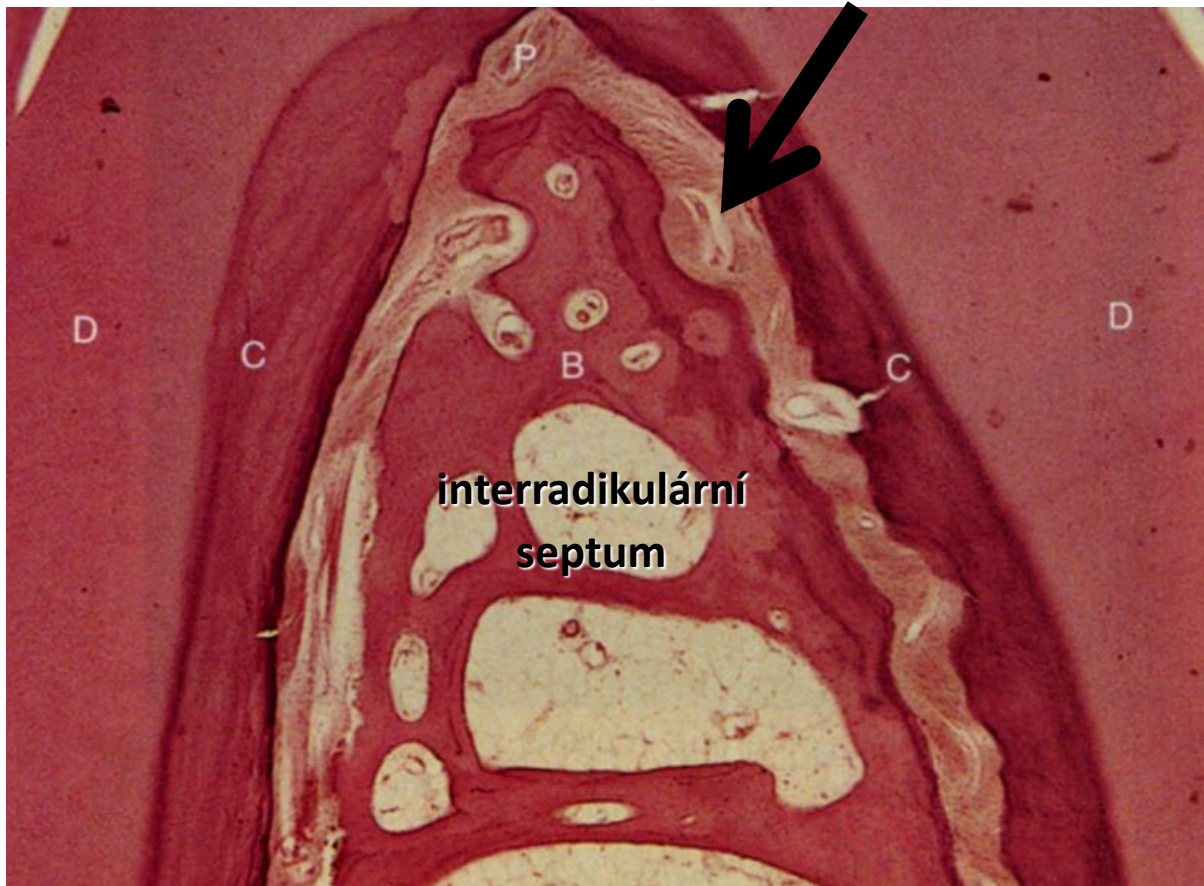
Funkce – **brání vylézání zubu z lůžka**



Interradikulární - pouze u vícekořenových zubů

Odstupují z místa větvení zubu a inzerují na vrcholu mezikořenového kostěného septa

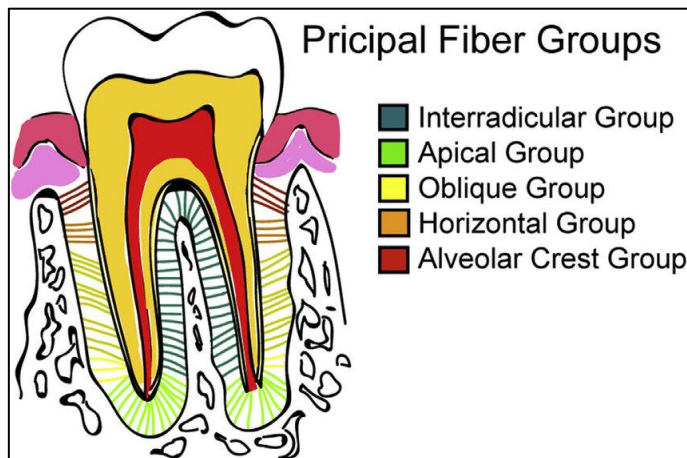
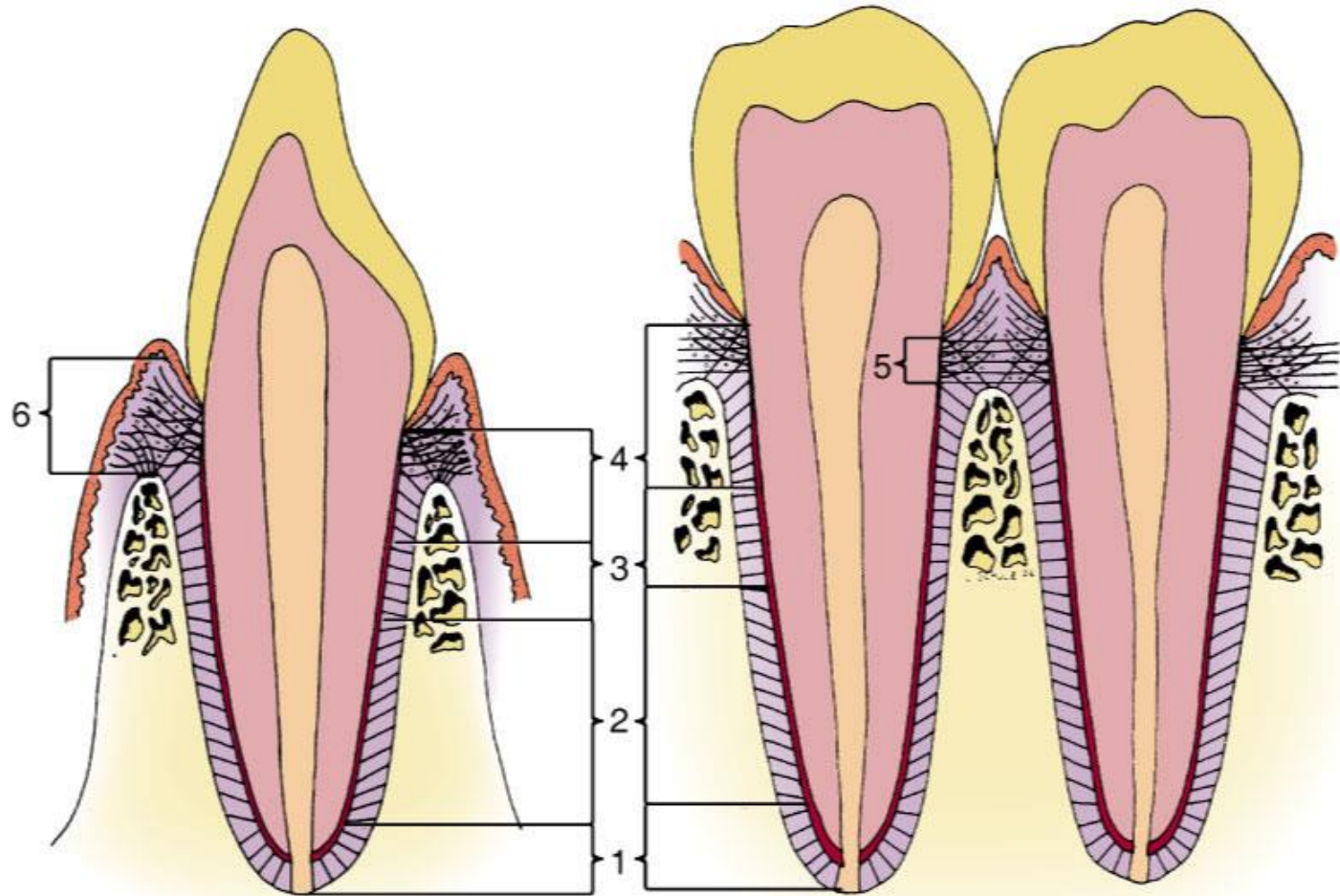
fce - zabraňují vylézání zubu a jeho rotaci



Shrnutí

Buccolingual

Mesiodistal



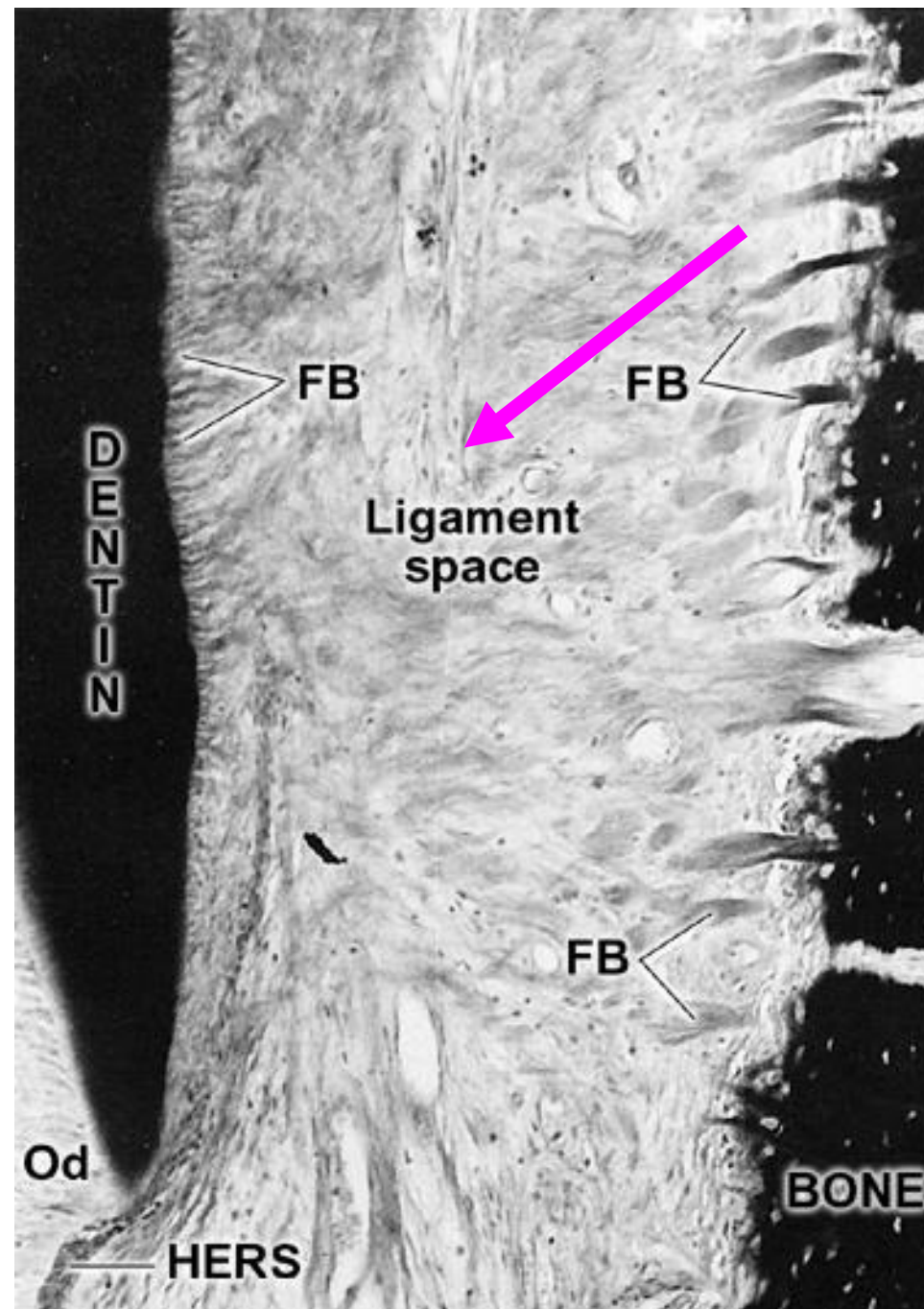
1. Apical
2. Oblique
3. Horizontal
4. Alveolar crest
5. Transseptal
6. Gingival group

Intermediální pleteň

Část vláken má pouze jeden úpon - buď v cementu nebo na kribriformní ploténce, kdežto druhý konec je volný

Z nich se splétá tzv. **intermediální pleteň:**
plexus intermedius

Slouží jako morfolgická a funkční rezerva pro potenciální přestavbu zubního závěsu

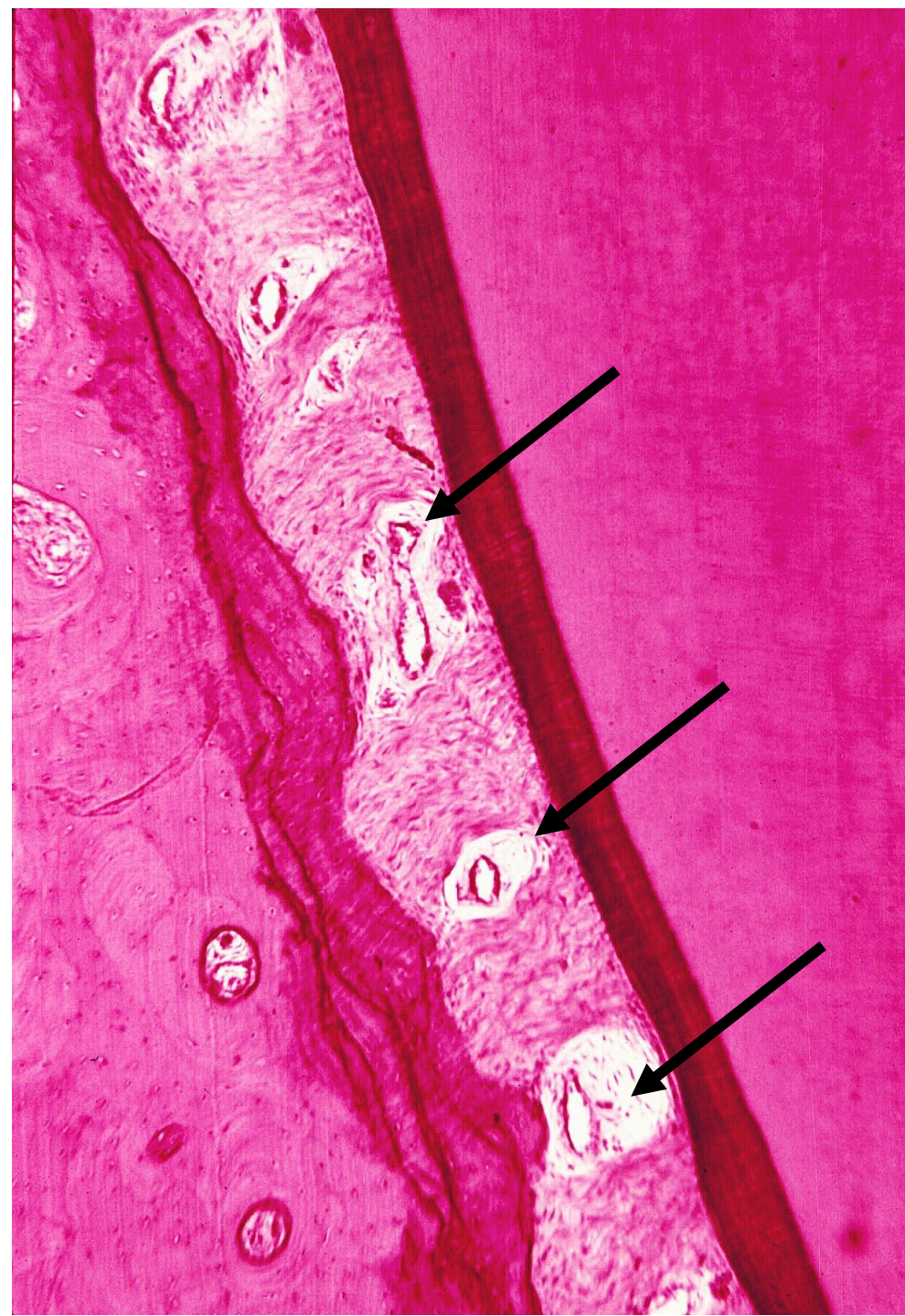


Intersticiální oblasti

Okrsky **řidkého kolagenního vaziva**, oddělují skupiny vláken

Prochází zde cévy a nervy – odpovídají za vitalitu a výživu periodontia

Na preparátech se jeví jako světlejší buněčná ložiska s hojnými cévami a amorfni základní hmotou



Cévní a nervové zásobení periodontia

Arterioly z **gingiválních, pulpárních a interalveolárních tepen**

V intersticiálních prostorech se rozpadají v kapilární síť, jejíž větve zasahují i mezi vlákna závěsu

Prokázána lymfatická drenáž

PERIODONTAL LIGAMENT 197

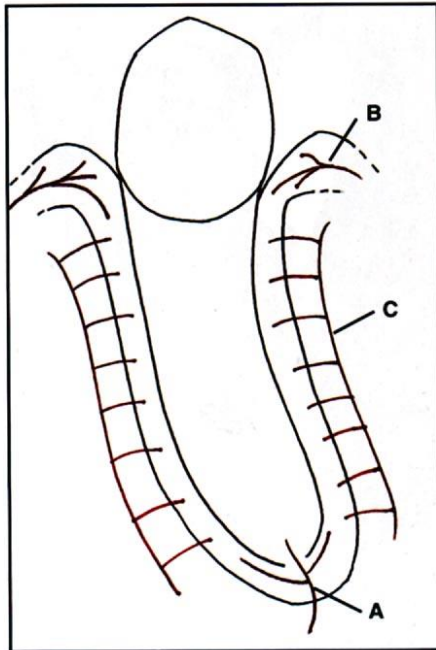
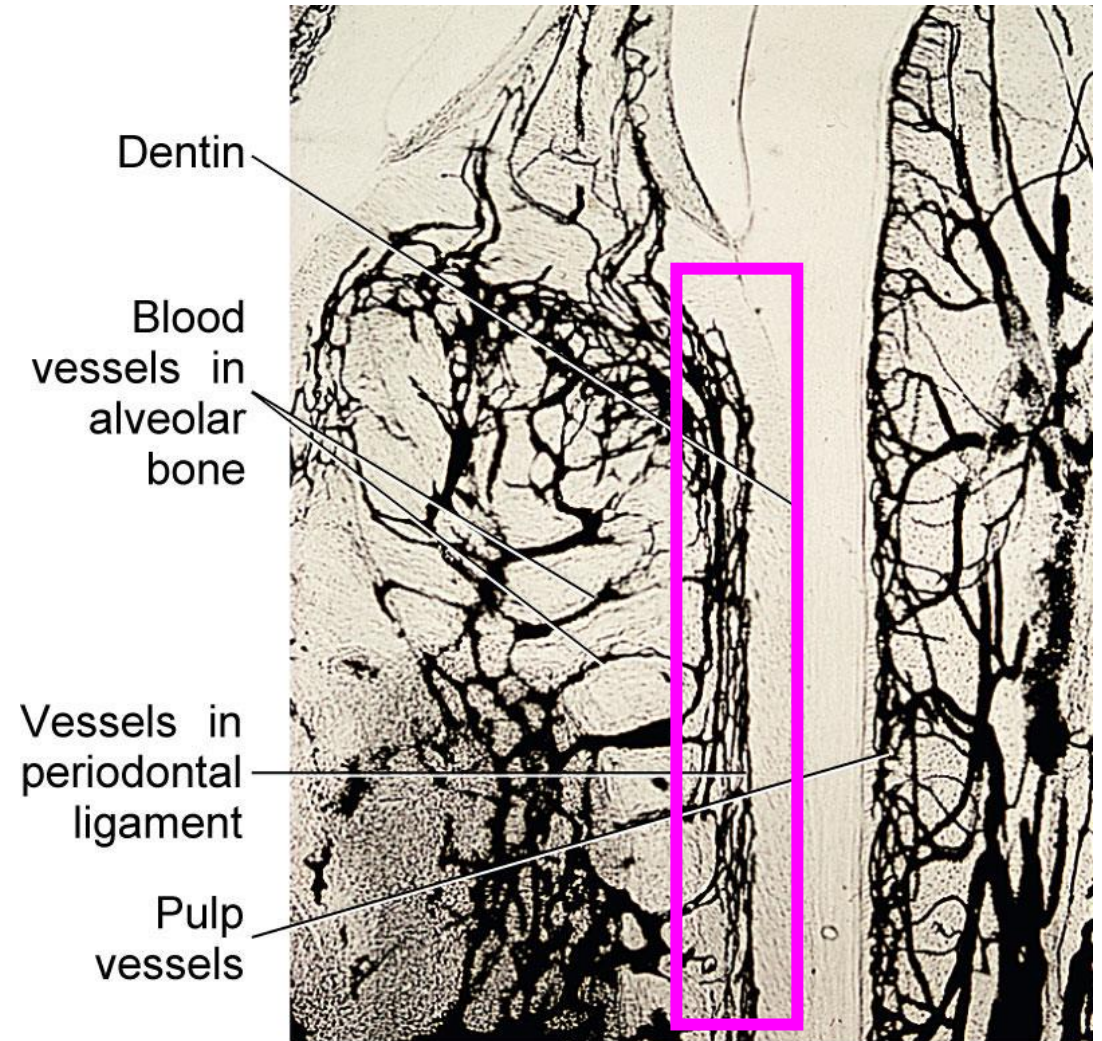


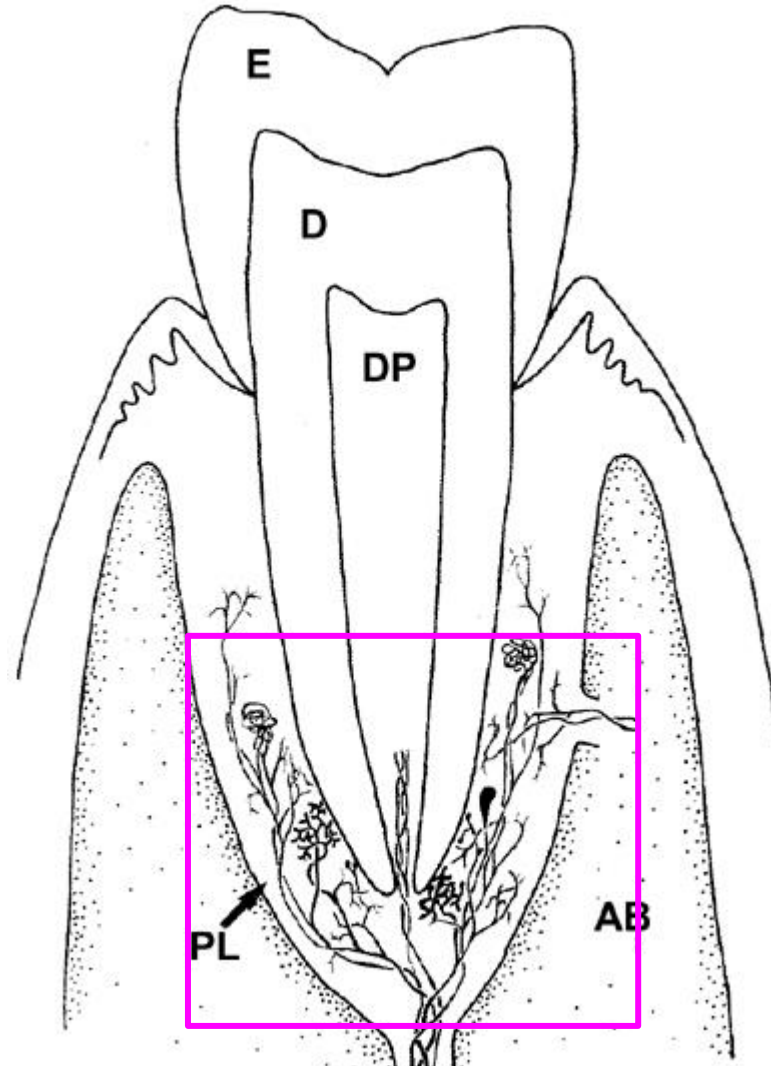
Fig. 12.52 The blood supply to the periodontal ligament. A = Arteries from dental pulp; B = arteries from **gingiva**; C = arteries from alveolar bone.



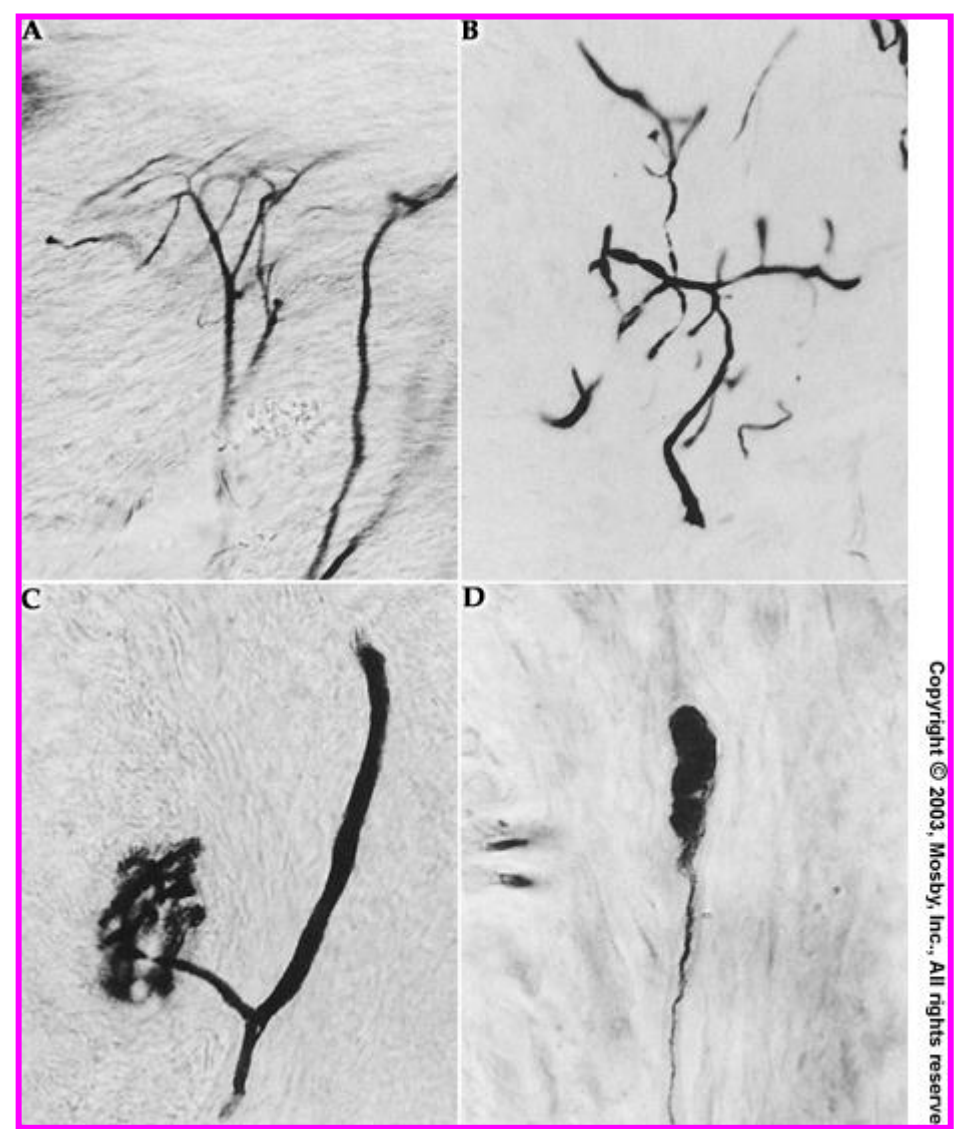
Inervace

Senzitivní zakončení 3 typů:

- Volná (bolest)
- Knoflíkovitá a
- Keříky (taktilní podněty)



Copyright © 2003, Mosby, Inc., All rights reserved.



Copyright © 2003, Mosby, Inc., All rights reserved.

Příležitostné útvary v periodonciu

Ostrůvky epitelových buněk: epitelové perly

Malassezovy ostrůvky (ERM = Epithelial rests of Malassez)

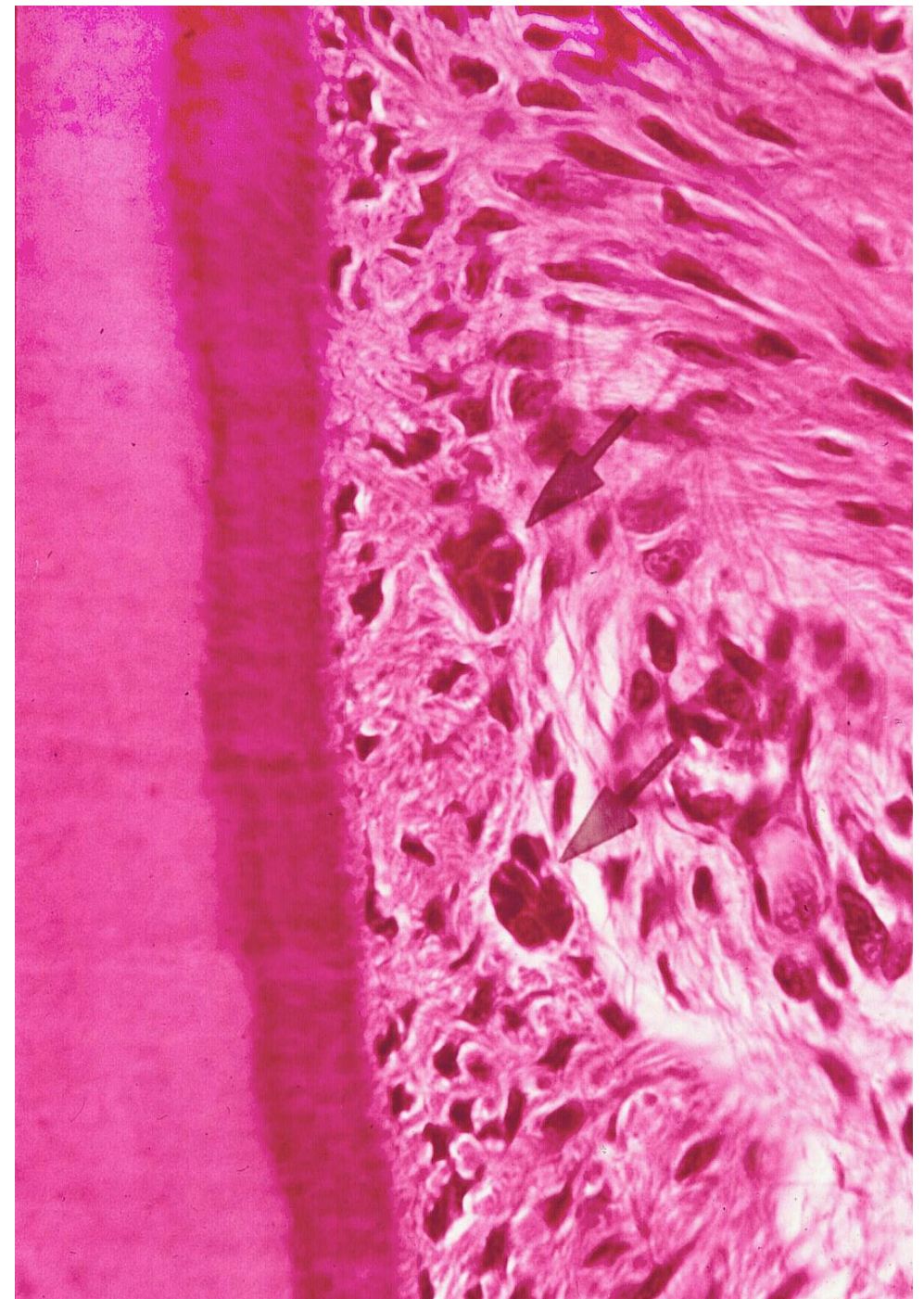
Jedná se o zbytky rozpadlé Hertwigovy epitelové pochvy (**HERS = Hertwig Epithelial Root Sheath**)

Tvoří zásobu kmenových buněk.

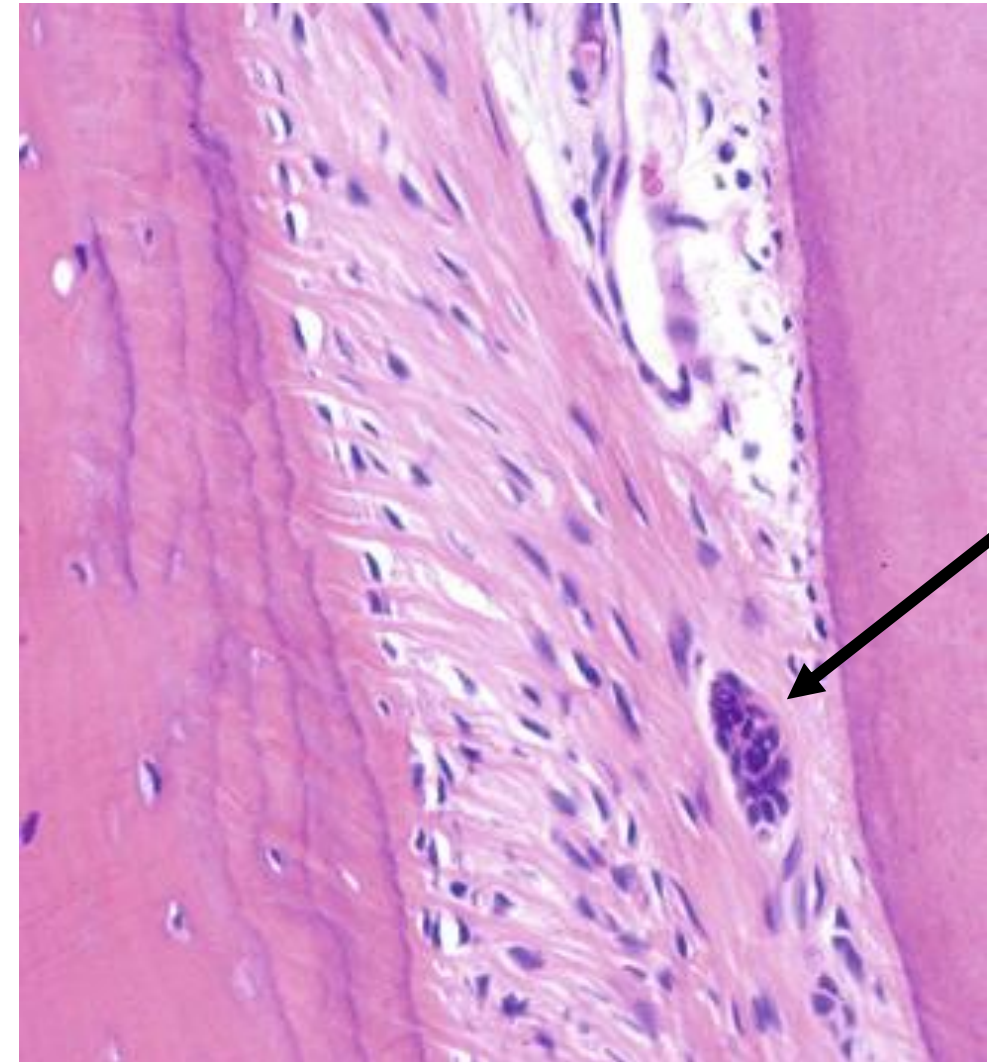
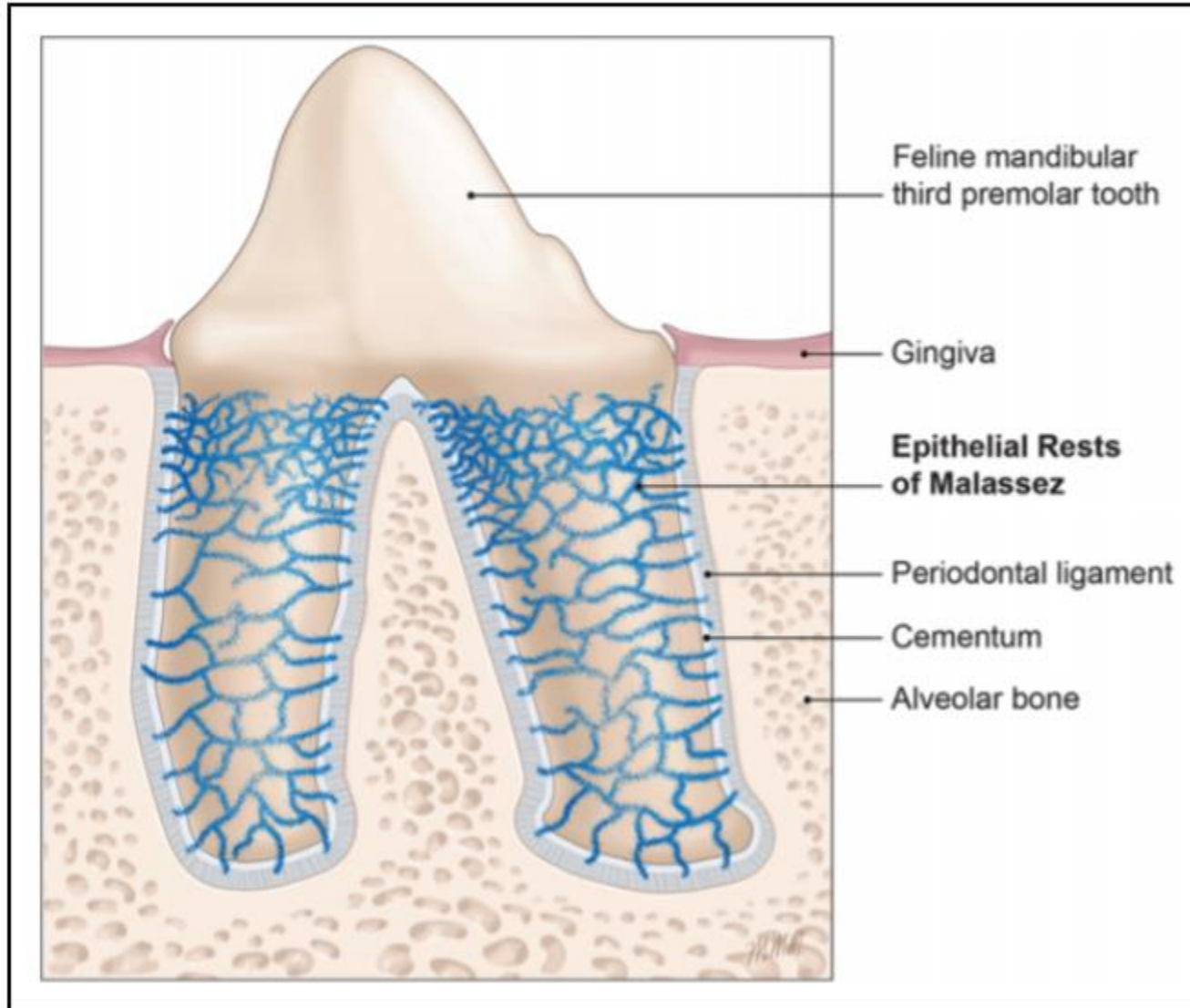
Mohou se podrobovat **EMT (Epithelial to Mesenchymal Transition)**

Granulomy a cysty epitelového původu

Cementikly



ERM = Epithelial rests of Malassez



Změny v periodonciu během života

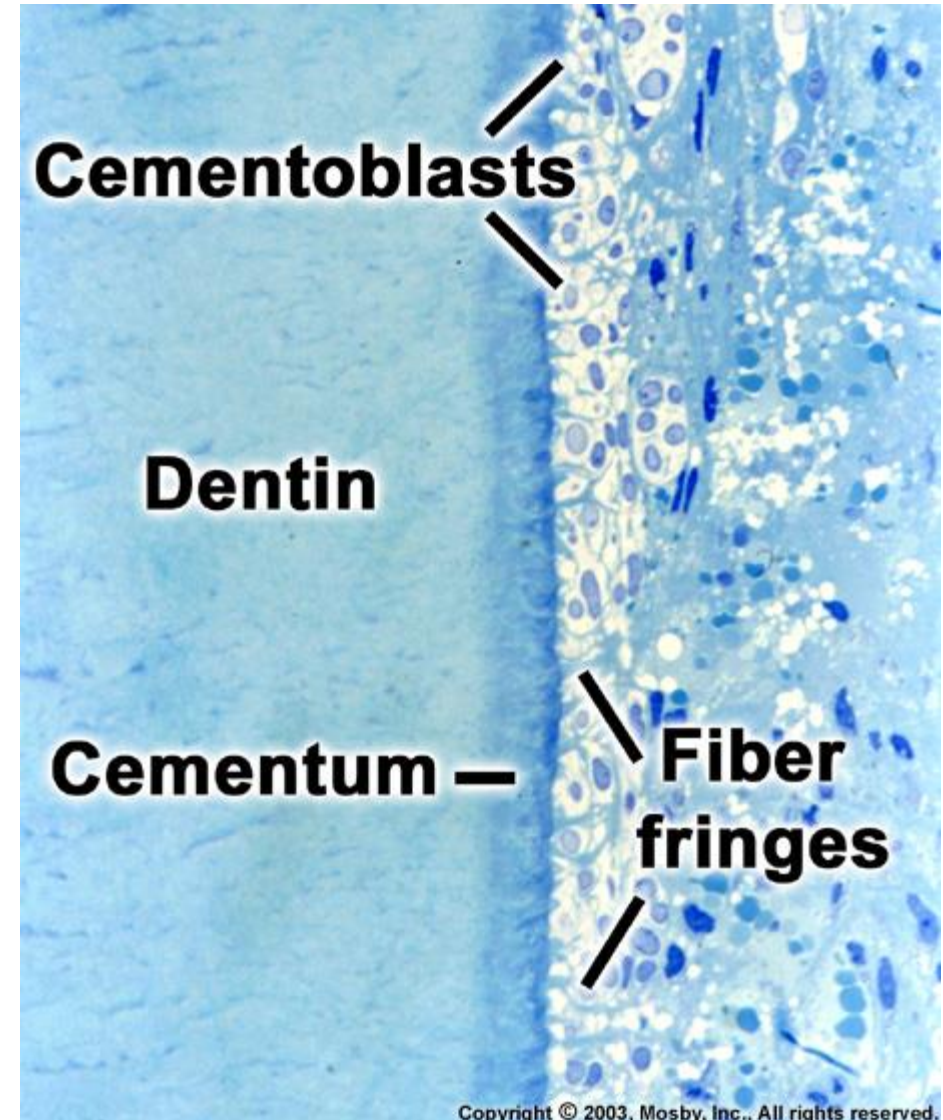
Změny při **ztrátě antagonisty** (nonfunkce):

- Zúžení periodontia
- Prořídnutí a rozvolnění vláken
- Tloustnutí cementu
- Ztenčení kribriformní ploténky

Změny následkem nadměrného zatěžování:

Akutní (trauma) – krevní výrony, ruptura vláken, nekróza a rezorbce, ankylóza

Chronické – hypercementóza



Periodontální vazy (ligamenta) - terminologie

Gingivální vlákna - fibrae gingivales (fibrae gingivodentales, fibrae gingivales circulares)

Transseptální vlákna - fibrae interdentes

Alveolární vlákna - fibrae alveolodentales (fibrae principales)

Hřebenová - lig. dentale superius

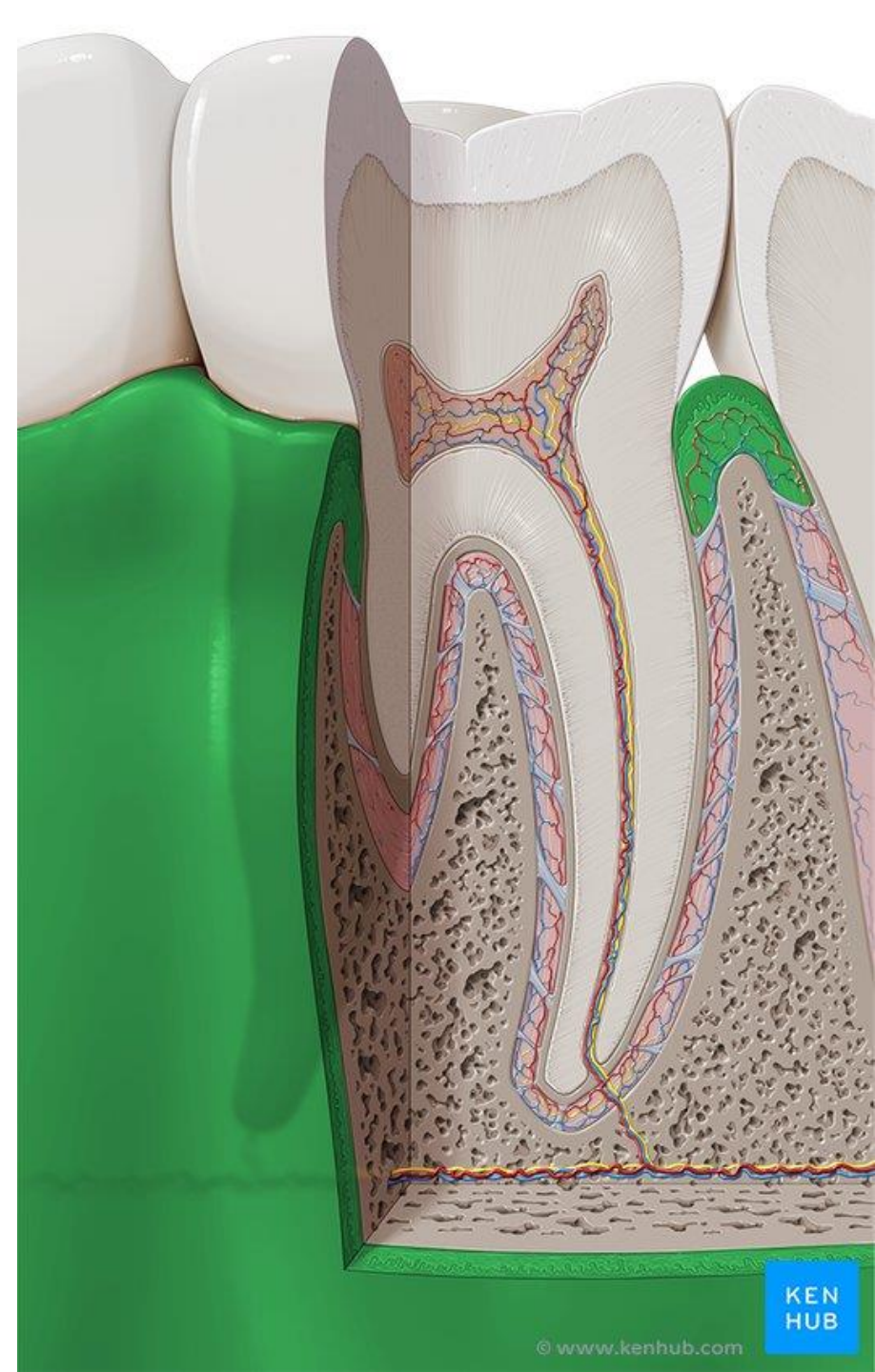
Horizontální - fibrae alveolodentales transversae

Šikmé - lig. dentale inferius

Apikální - fibrae apicales

Interradikulární - fibrae interradiculares

Gingiva

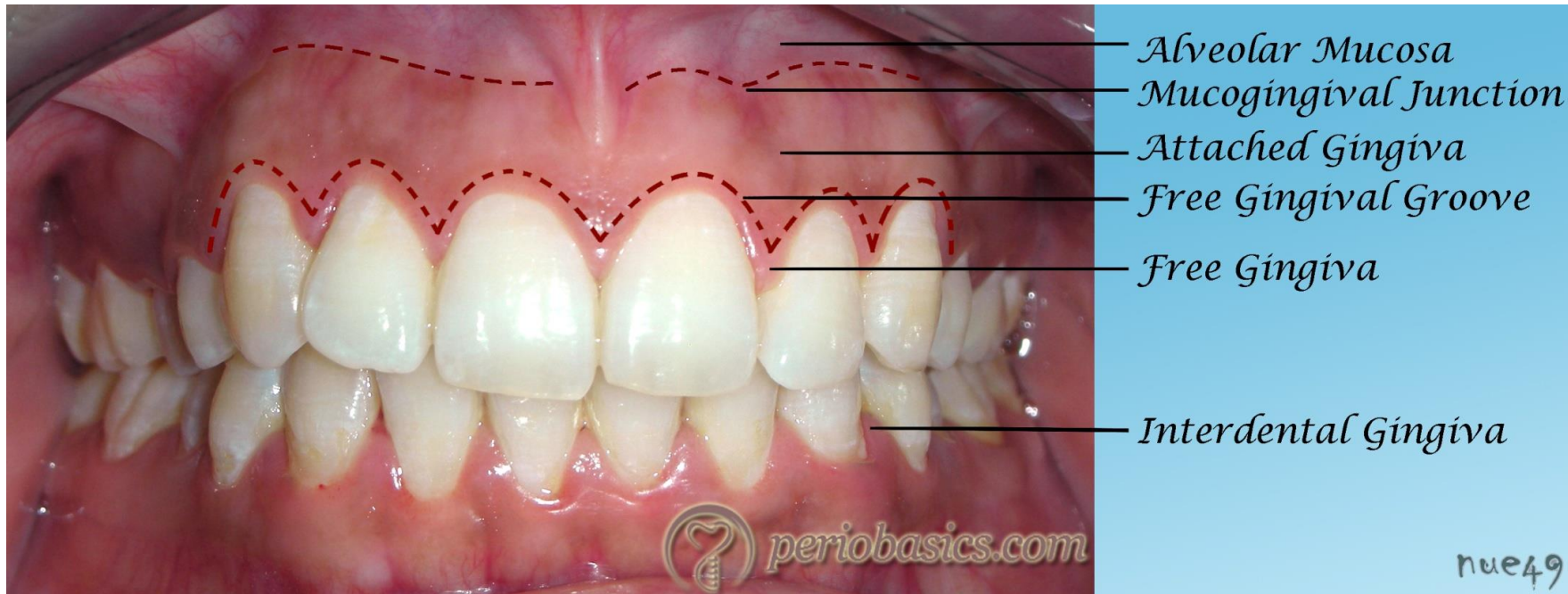


Dáseň (gingiva)

- Oddíl **sliznice** dutiny ústní **mastikačního typu**, okolo zubních krčků ke kterým je pevně přirostlá
- Křehká a tuhá, bledě růžová barva, velmi odolná vůči tlaku a tření
- Neposunlivě spojena s podkladem (mukoperiost)

Mukogingivální linie

- Tvoří hranici mezi dásní a sliznicí pokrývající zbytek alveolárního výběžku
- Je patrna na vestibulární straně horní a dolní čelisti a na linguální straně dolní čelisti



Dáseň (gingiva)

Topografie dásně: **2 oddíly**

Gingiva volná – gingiva libera

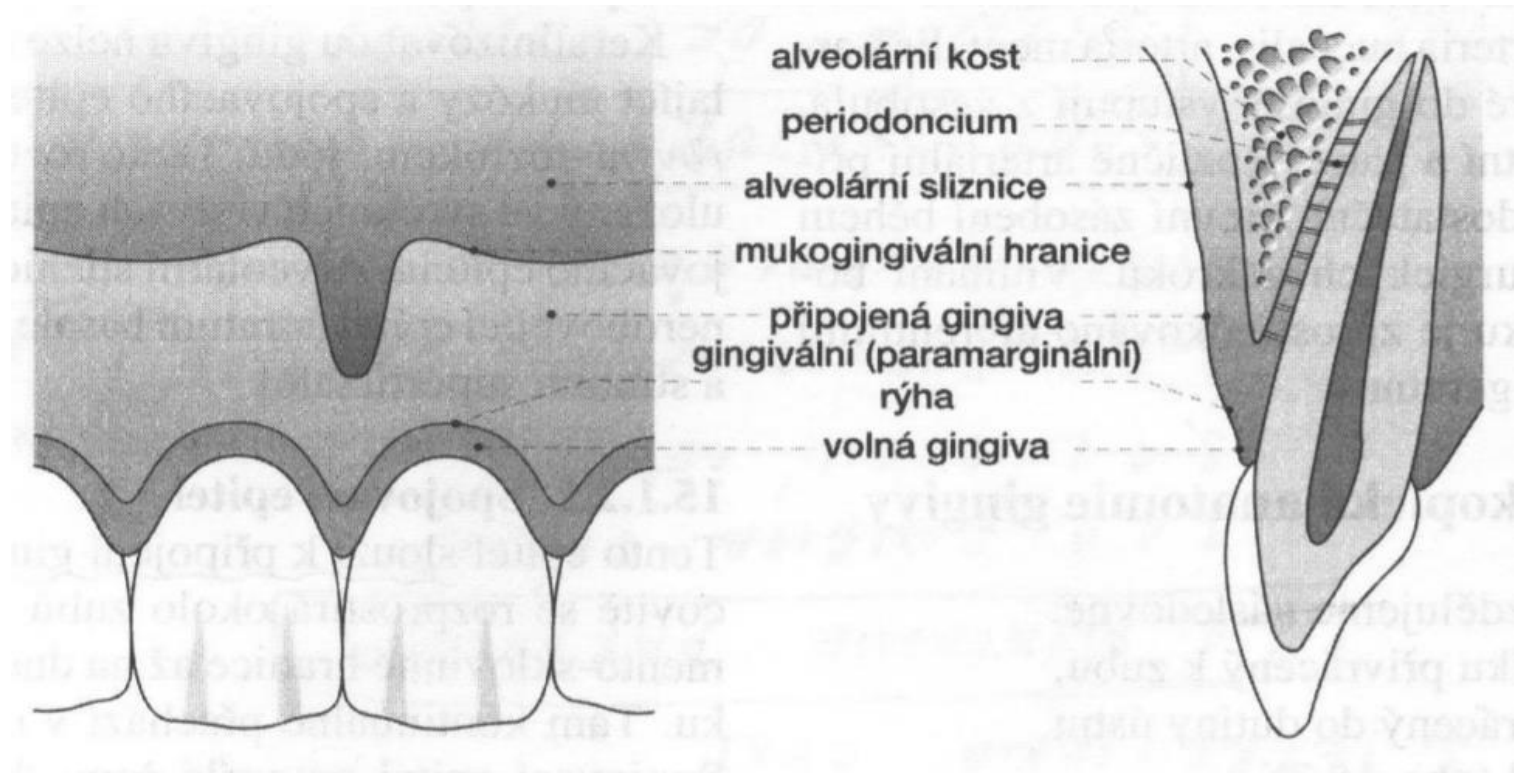
(gingiva supraalveolaris -
nadalveolární dáseň)

Gingiva připoutaná – gingiva affixa

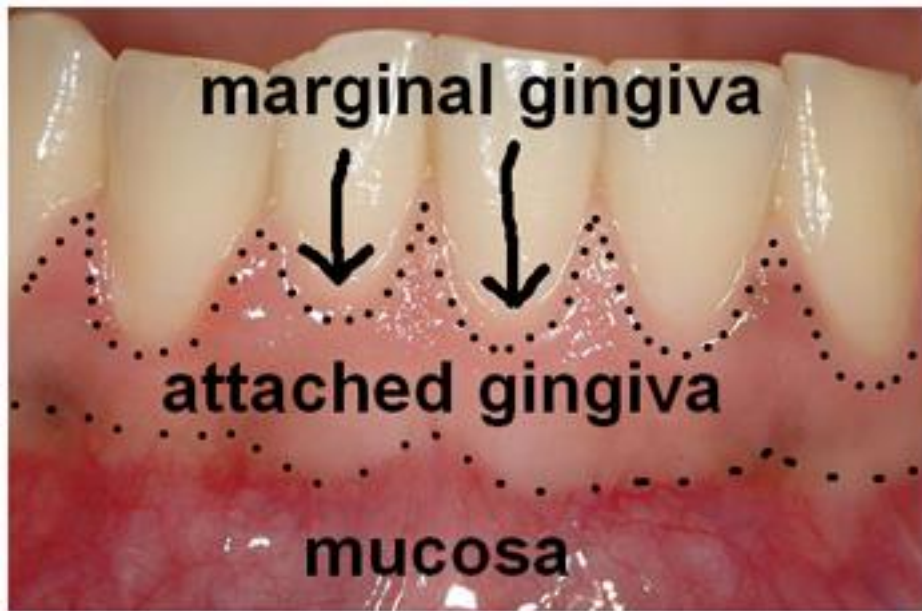(gingiva alveolaris)

Paramarginální rýha

0,5 - 1,5 mm od okraje volné dásně
patrna jen na histologických řezech

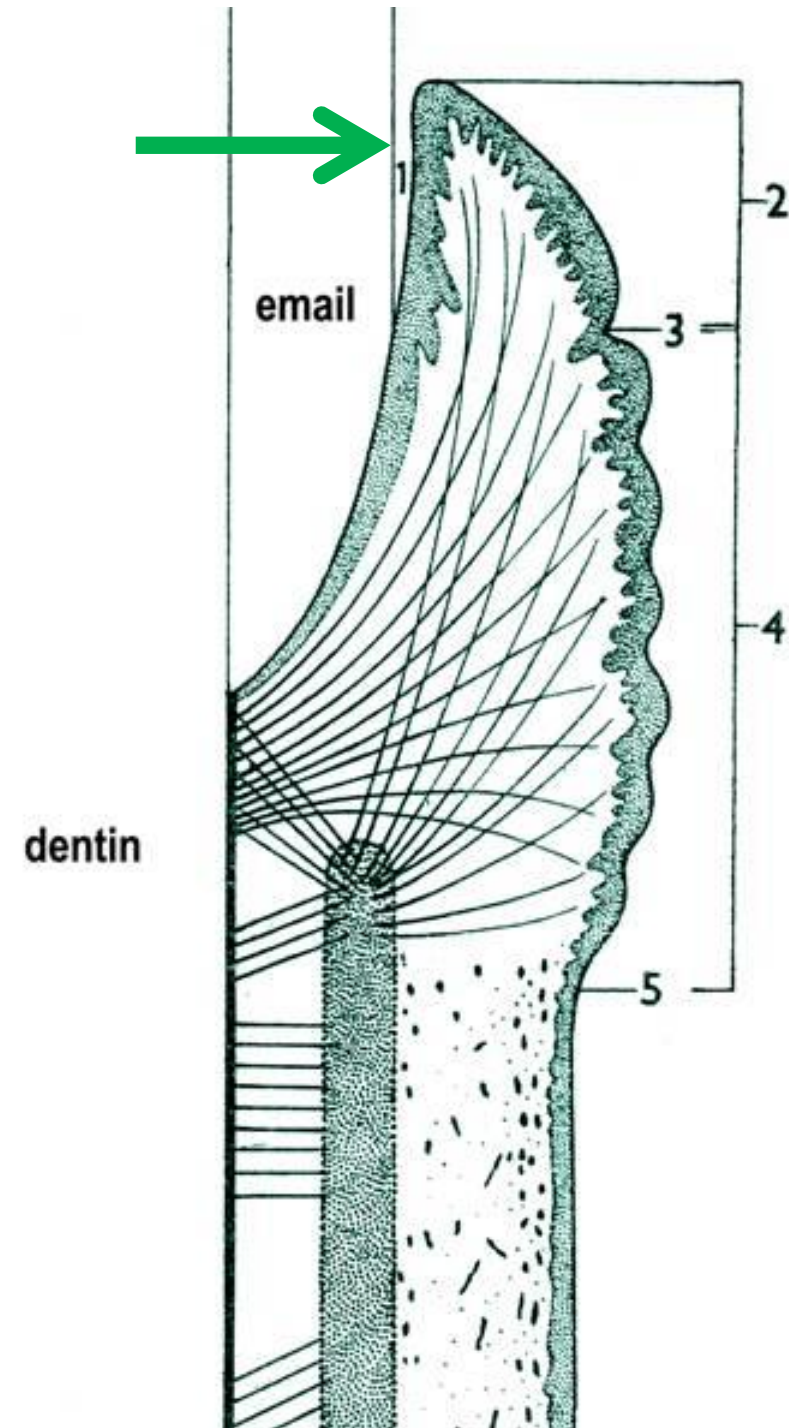


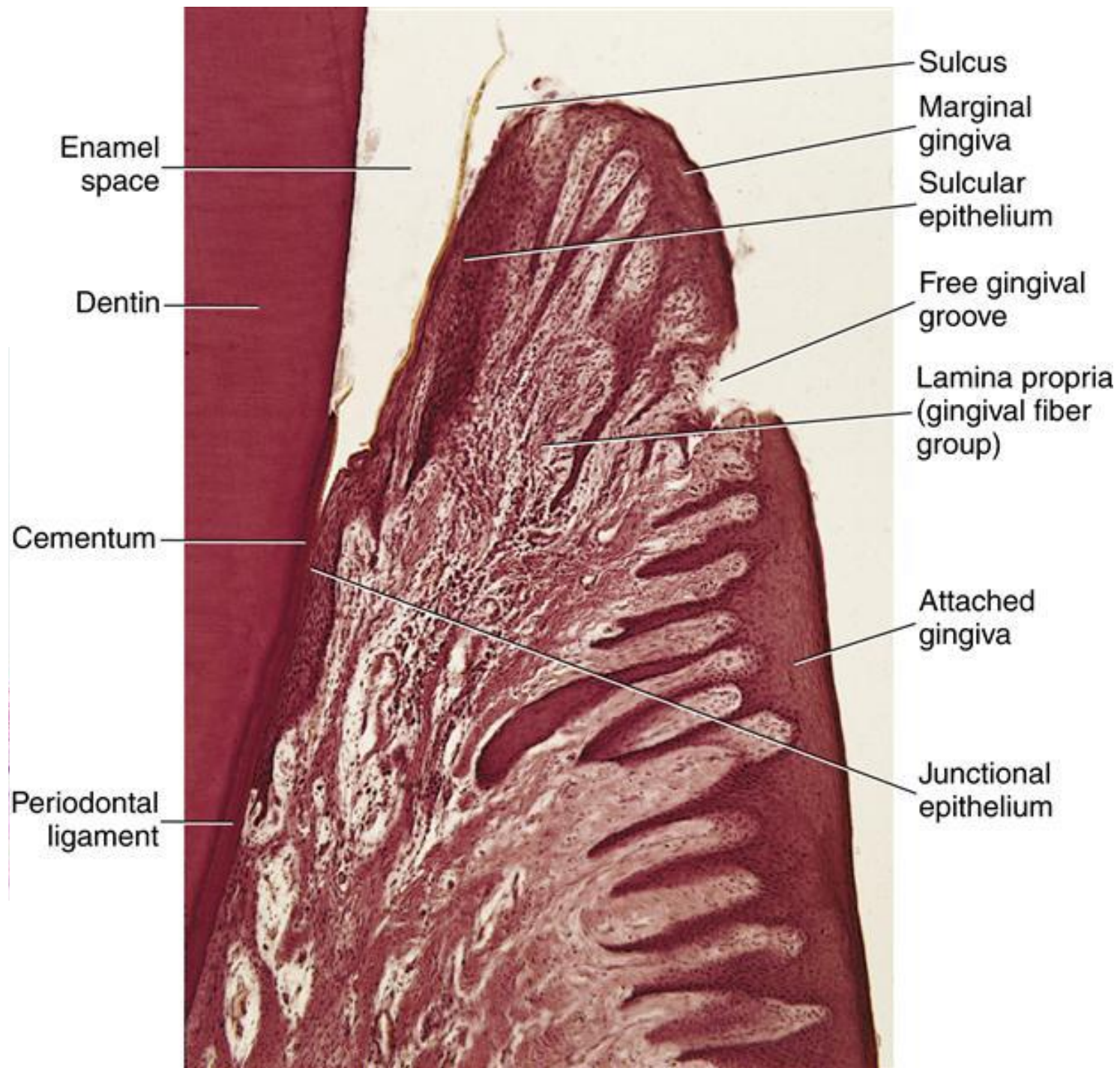
(Záchovná stomatologie a parodontologie, Elmar Hellwig et al.)



Gingiva libera má hladký povrch. Mezi ní zubem je cirkulární brázdička – 1-2 mm hluboká – **sulcus gingivalis (fyziologická kapsa)**

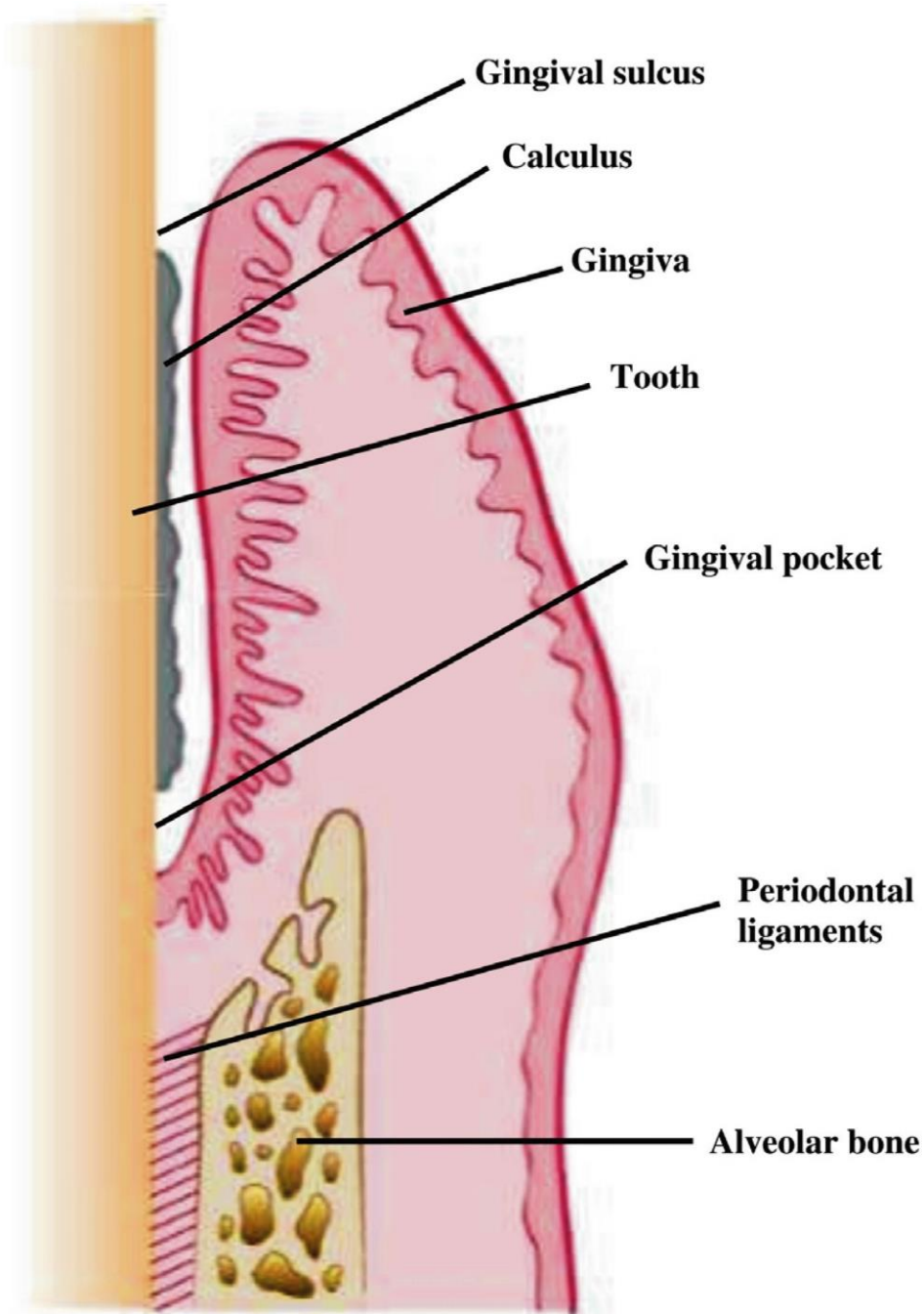
Gingiva affixa - hrbolatý povrch – a tvoří pod paramarginální rýhou pruh šířky 4-6 mm





Sulcus gingivalis

- Cirkulární rýha, žlábek hluboký 1-2 mm
- Na dno žlábků prosakuje z cév v dásni tekutina podobná plazmě - **liquor gingivalis**
- Tekutina má antimikrobiální a protizánětlivé vlastnosti, obsahuje proteiny a sacharidy

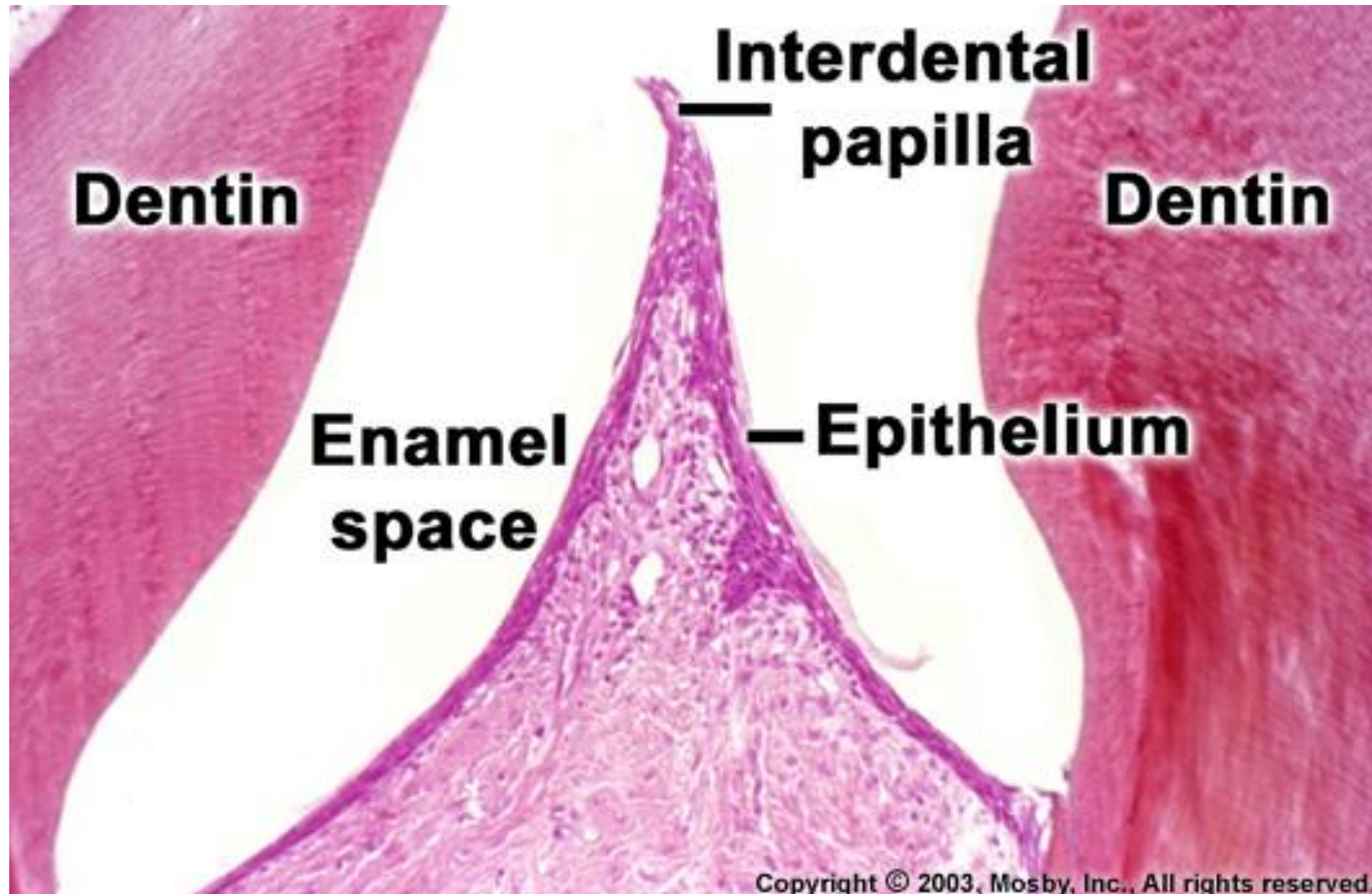
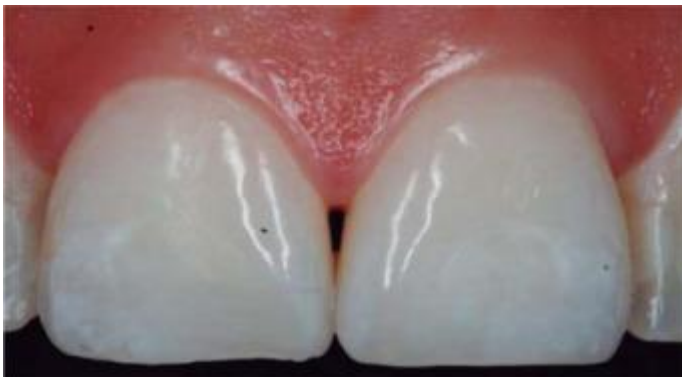

Trigonum interdentale

Mezi sousední zuby volná gingiva vybíhá do **trigonum interdentale** ve výběžky tvaru stříšky

Mezizubní - interdentální papily (papilae gingivales)

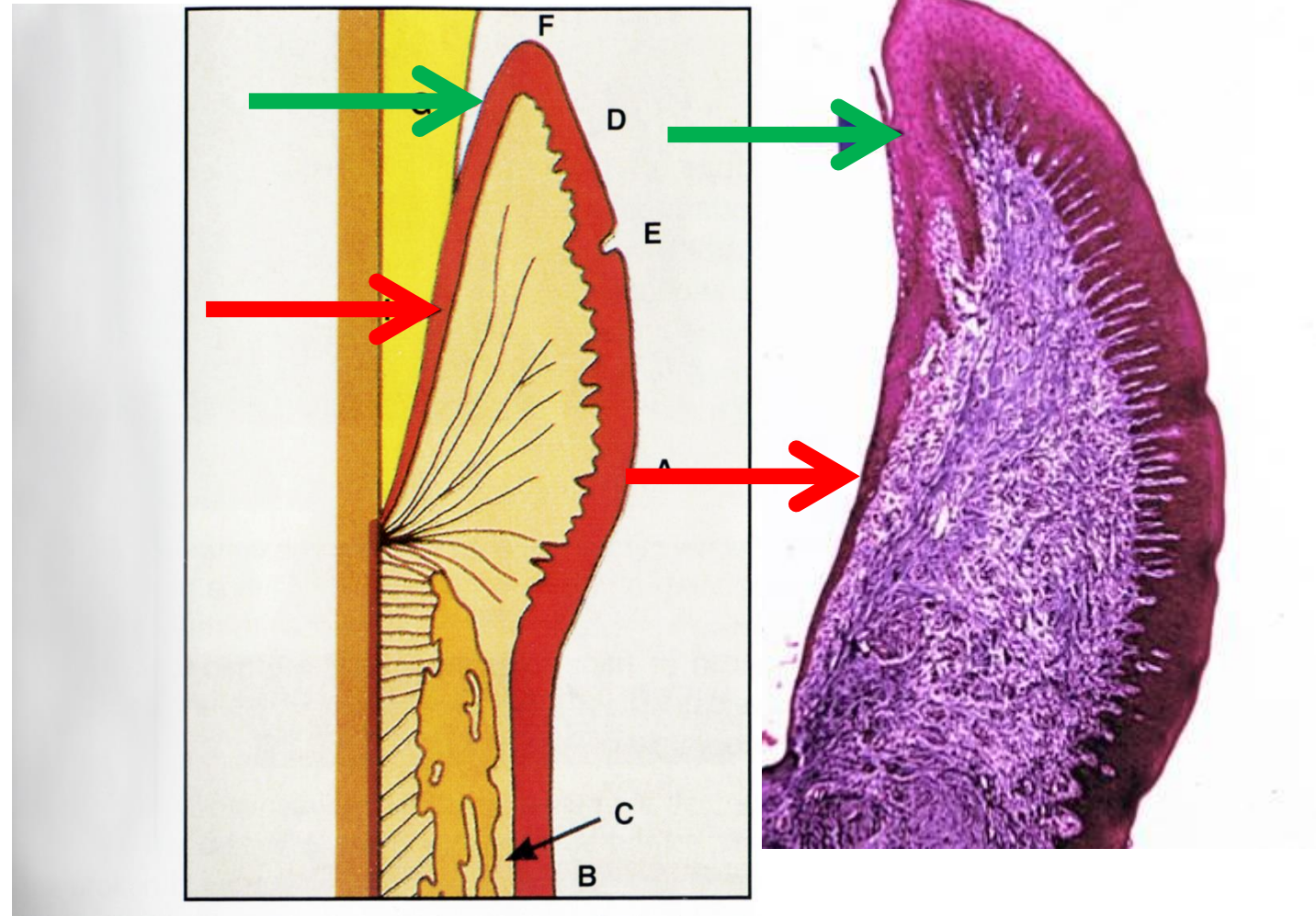
Každá má vestibulární a linguální část, spojeny interdentálním sedlem



Mikroskopická stavba dásně

Mnohovrstevný dlaždicový epitel

- Zrohovatělý
- Na straně přivrácené k zubu nerohovatí - **Sulkulární epitel**
- Zde si uchovává znaky nediferencovaného epitelu, který sroste s tvrdými tkáněmi zubu - epitelový úpon, **Gottliebova manžeta**



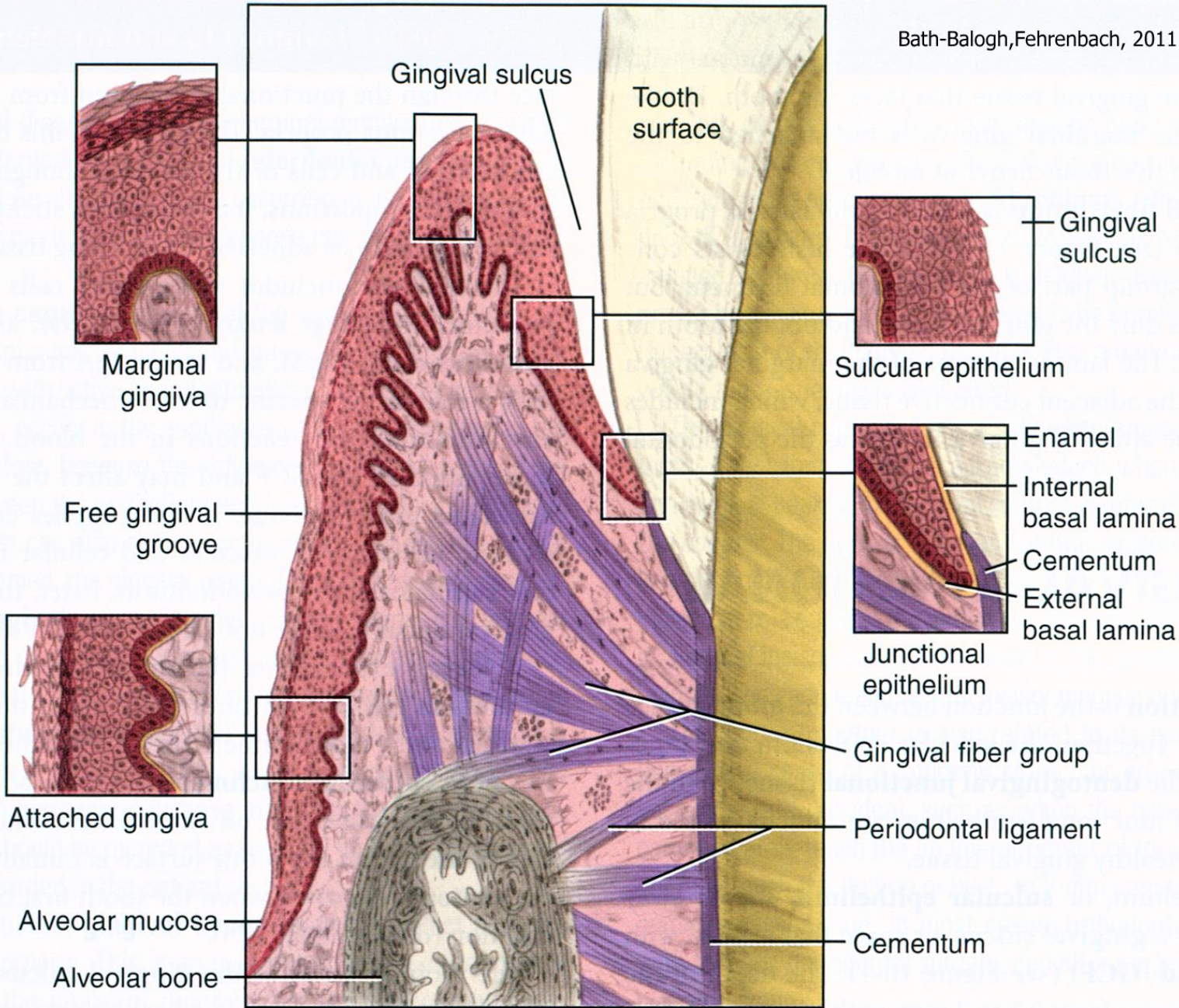


FIGURE 10-1 Gingival and dentogingival junctional tissue: marginal gingiva, attached gingiva, sulcular epithelium, and junctional epithelium.

Lamina propria

Připoutaná gingiva

- Husté kolagenní vazivo vybíhá v papily
- Četné vysoké a štíhlé jsou pod epitelem připoutané gingivy (právě jejich přítomnost způsobuje hrboolatý povrch)

Volná gingiva

- Pod epitelem volné gingivy je papil méně a vždy chybějí pod epitelem, který je přivrácený k zubu

Kolagenní vlákna jsou uspořádána do 4 skupin:

dentogingivální, cirkulární, dentoperiostální a
alveologingivální

(viz periodontium)

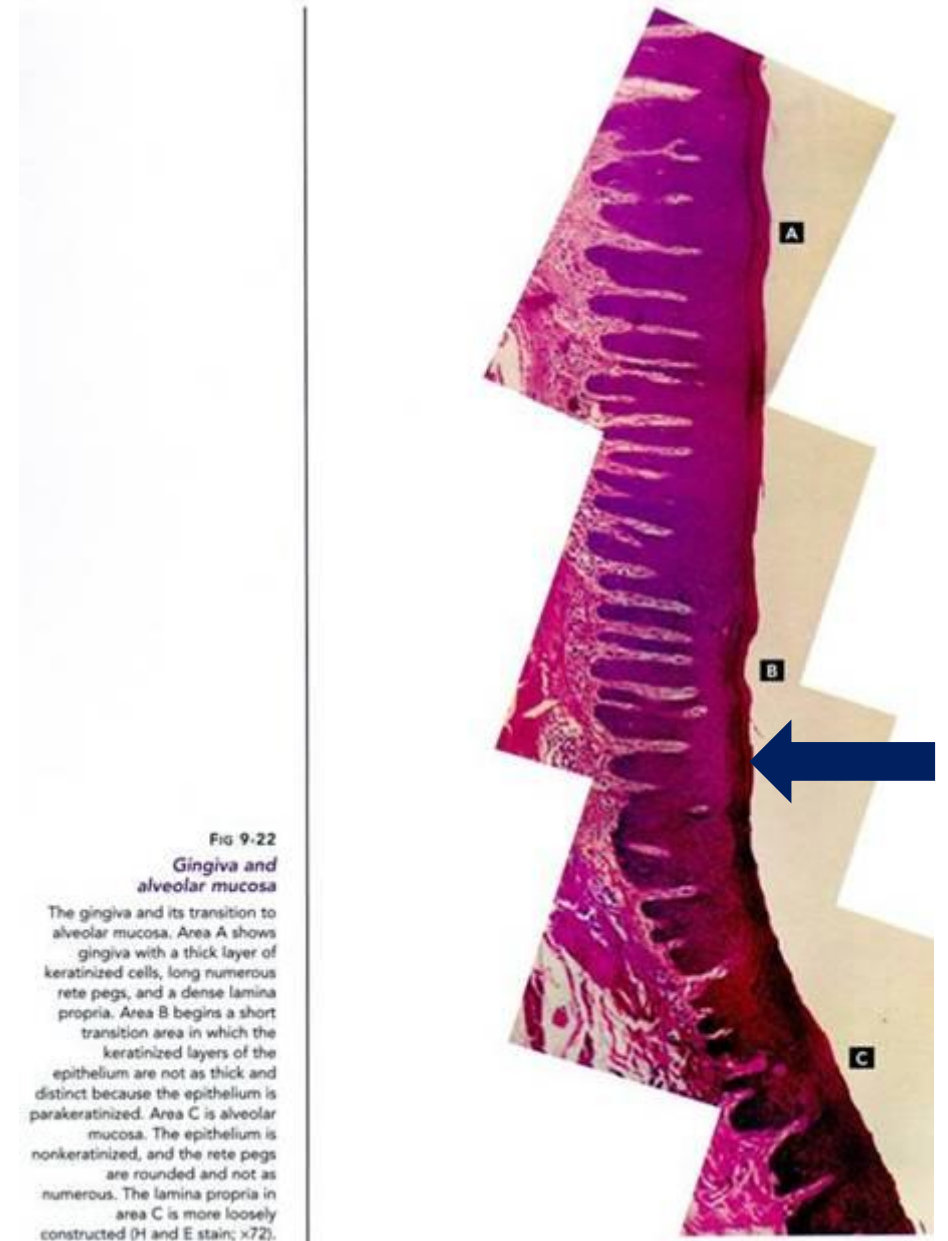


Fig 9-22

Gingiva and alveolar mucosa

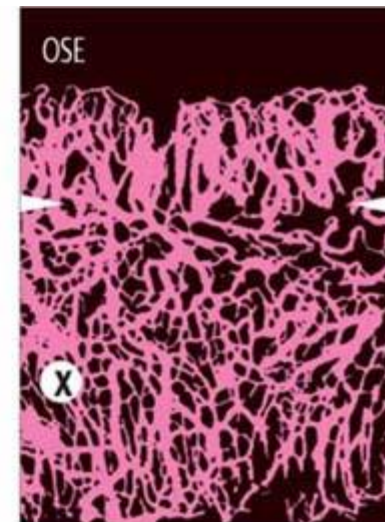
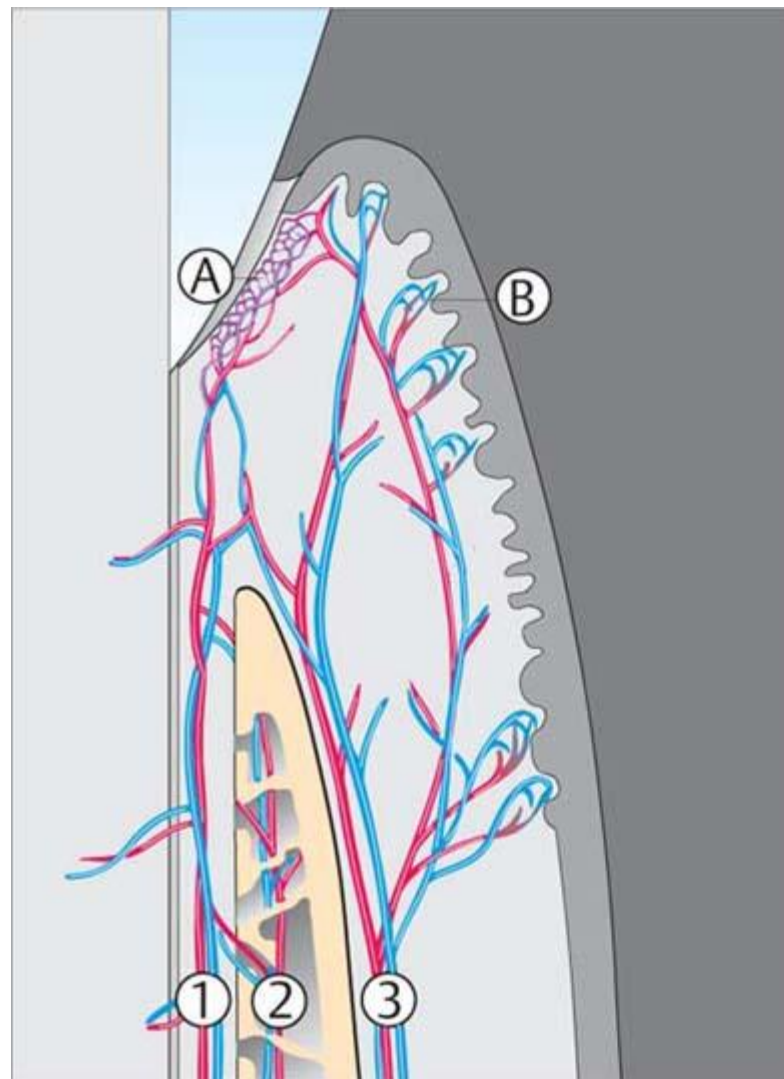
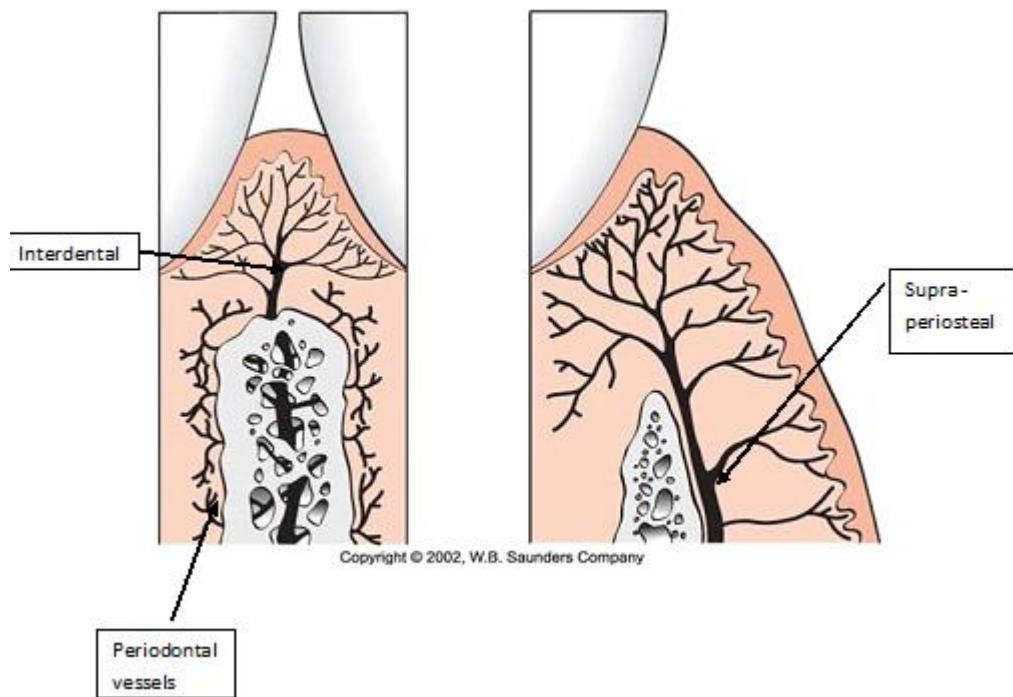
The gingiva and its transition to alveolar mucosa. Area A shows gingiva with a thick layer of keratinized cells, long numerous rete pegs, and a dense lamina propria. Area B begins a short transition area in which the keratinized layers of the epithelium are not as thick and distinct because the epithelium is parakeratinized. Area C is alveolar mucosa. The epithelium is nonkeratinized, and the rete pegs are rounded and not as numerous. The lamina propria in area C is more loosely constructed (H and E stain; $\times 72$).

Cévní a nervové zásobení dásně

Arterioly odstupují z aa. alveolares, a. mentalis, aa. palatinae, a. buccinatoria

Rozpadají se vlásečnicové sítě, které anastomózuji se sítě v periodonciu

Lymfatické cévy zjištěny a provázejí krevní nervové zásobení - volná zakončení a v podobě tělísek



Blood Supply Pathways

- 1 Periodontal
- 2 Alveolar
- 3 Supraperiosteal/mucogingival

A Post-capillary Venous Plexus

B Sub-epithelial Capillary Loops

Gingivodentální uzávěra (junctional epithelium)

Epitelový úpon, těsnicí epitelová manžeta (Gottliebova manžeta)

Brání průniku sliny, bakterií, toxinů a částic potravy ze sulcus gingivalis do periodoncia

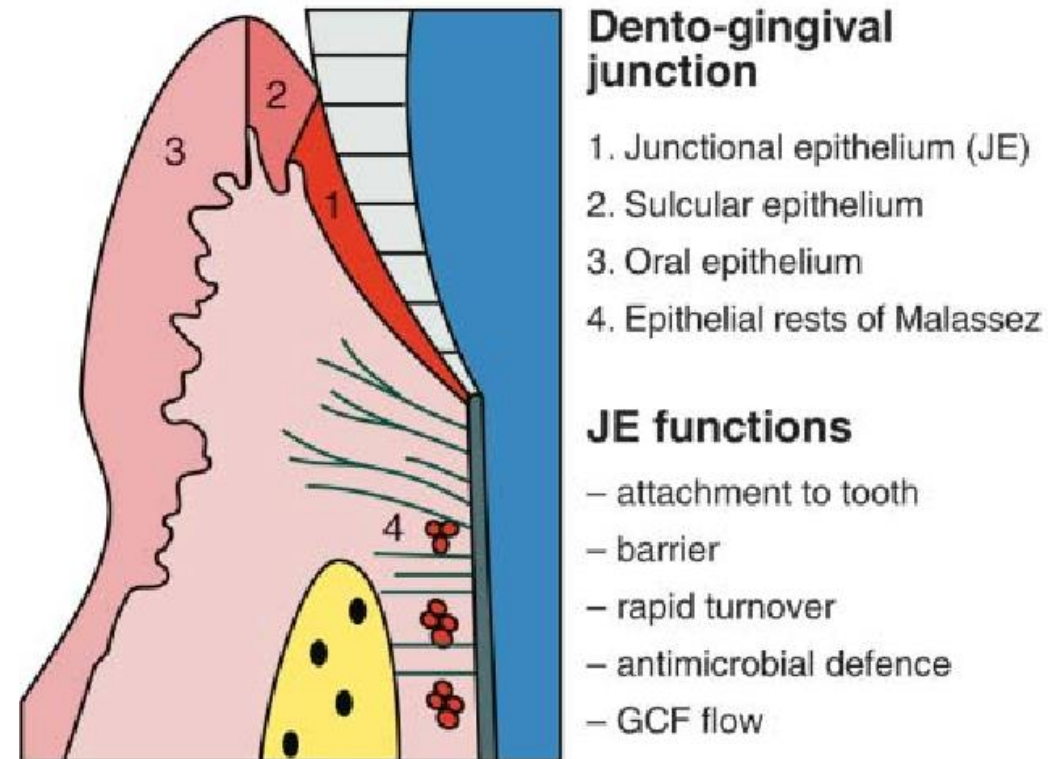
Vyznačuje se **srůstem sulkulárního epitelu s tvrdými tkáněmi zubu v oblasti zubního krčku**

Zóna srůstu leží pod úrovní sulcus gingivalis

Šíře 0,25 - 1 mm

Epitel se neustále aktivně obměňuje. Aktivní kmenové buňky

Buňky manžety jsou v několika vrstvách a jsou orientovány delší osou s povrchem zubu



Gingivodentální uzávěra (junctional epithelium)

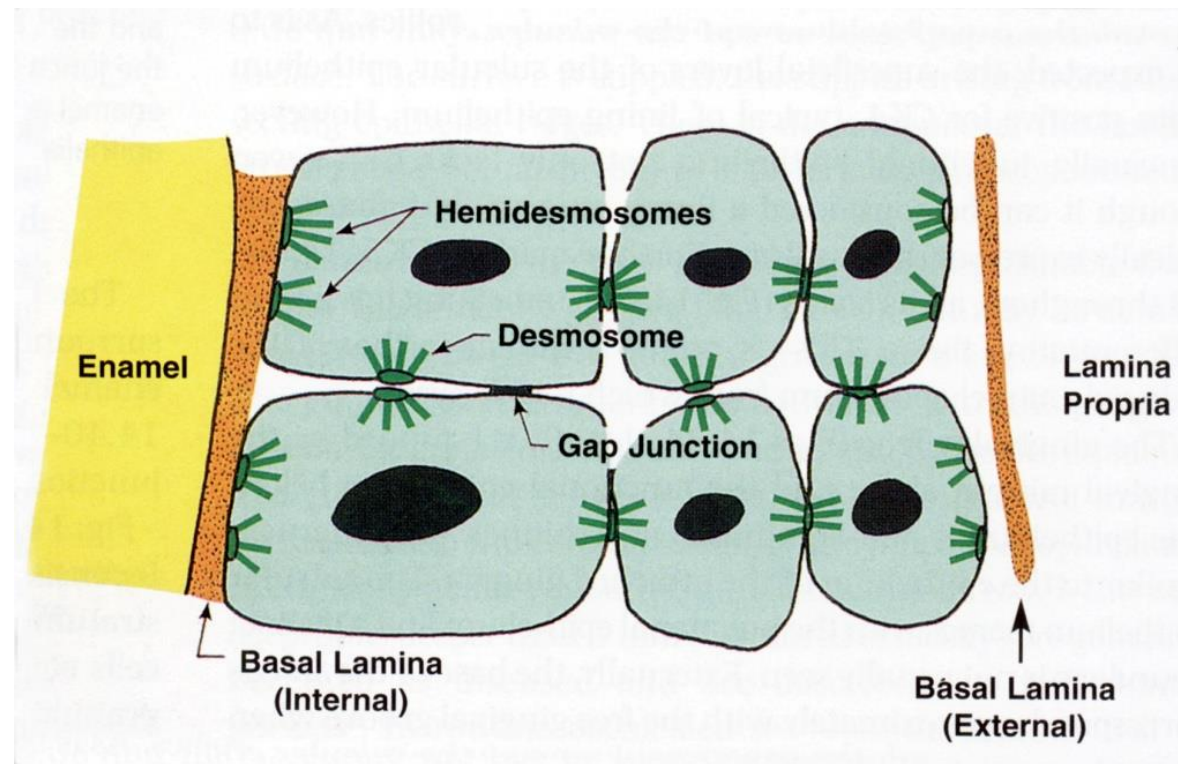
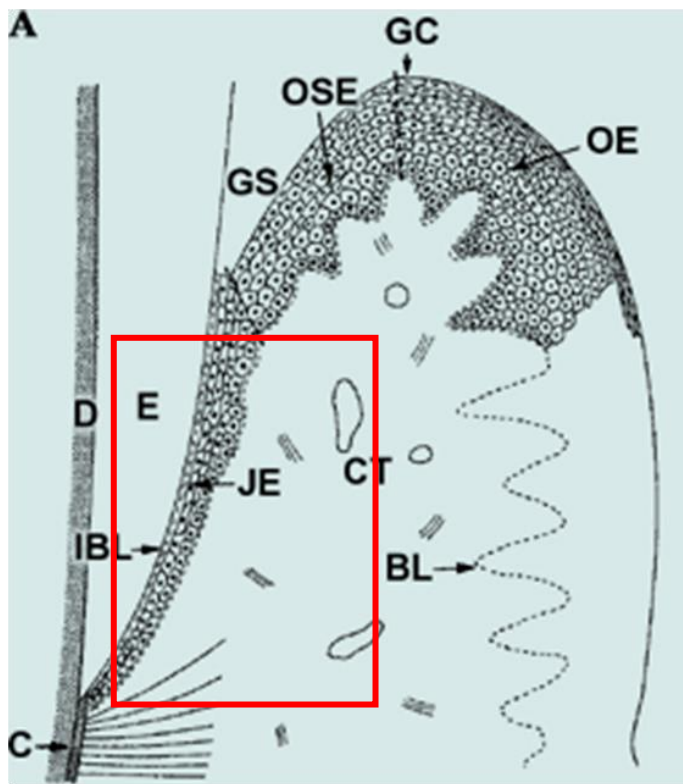
Mezi nejnvnitřnější vrstvou buněk a tvrdou tkání jsou **hemidezmosomy**

Mezi ostatními buňkami **dezmosomy** bodové

Linie epitel – vazivo: hladká, vazivo obsahuje hojně leukocyty a B-lymfocyty, **plní funkci imunologické bariéry**

Manžeta se ztenčuje k apikálnímu konci

Doba obnovy je **cca 4-6 dnů**: dobře regeneruje po mechanickém poškození



Sestup manžety = gingivální reces

Následek: **uvolnění zubu, viklavost, v těžších případech vypadnutí zubu**

Gingivální recese u paradentózy

Norma: u dočasné dentice a zdravých trvalých zubů do 2-3. decenia - apikální konec manžety v úrovni cementoemailové hranice

S věkem se manžeta přesouvá stále více apikálně, až nakonec se přesune na cement zubního krčku

Ve stáří může dojít i k obnažení cementu a stavu, kdy se klinická korunka stane větší než korunka anatomická

