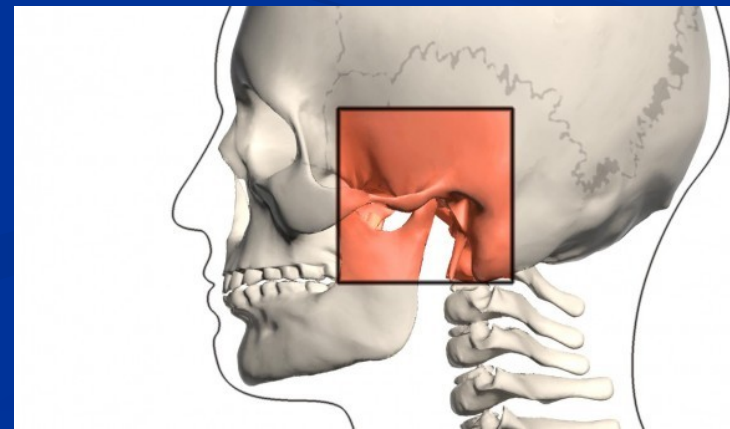


**Onemocnění čelistních kloubů.
Neuromuskulární onemocnění.**

Markéta Hermanová

Articulatio temporomandibularis: temporomandibulární kloub (TMK), složený s diskem

- **Caput mandibulae/condylus mandibularis** (kloubní výběžek mandibulární kosti)
- **Fossa articularis** (kloubní jamka spánkové kosti)
- **Discus articularis** (fibrokartilagineózní kloubní disk)
- **Kloubní pouzdro, kloubní vazy**
 - **ligamentum laterale** – na zevní straně kloubu, od processus zygomaticus kosti spánkové ke krčku mandibuly;
 - **ligamentum mediale** – na vnitřní straně kloubu;
 - **ligamentum sphenomandibulare** – mediálně od lig. mediale, od spina ossis sphenoidalis k lingule mandibuly;
 - **ligamentum pterygospinale** – mediálně od lig. mediale, od spina ossis sphenoidalis k lamina medialis processus pterygoidei;
 - **ligamentum stylomandibulare** – od processus styloideus na zadní okraj ramus mandibulae;
 - **raphe pterygomandibularis** – od hamulus pterygoideus za poslední stoličku mandibuly.



Vývojové poruchy

- **Hypoplazie/nedostatečný vývoj kondylu**
 - Kongenitální
 - Získaná (trauma, radiace, infekce)
- **Hyperplazie mandibulárního kondylu** (idiopatická)
- **Aplazie mandibulárního kondylu**
 - Unilaterální
 - Bilaterální

Záněty - artritidy

■ Traumatická artritida nebo haemarthrosis

- Následek akutního traumatu
- Intracondylárních fraktur, dislokací, hyperextenzí
- Hojení může komplikovat jizvení a ankylóza

■ Infekční artritida

- Přímým šířením infekce (př. ze středního ucha, zánětu měkkých tkání - celulitidy)
- Hematogeně (ze vzdáleného ložiska infekce)
- Komplikace obličejového traumatu

- Nejčastější bakteriální agens: *Staphylococcus aureus*,(streptokoky, meningokoky, tbc...)
- Postižení TMK při gonokokové artritidě nebo artritidě virové

- *Klinika*: bolestivost, trismus, deviace při otevírání úse, známky akutní infekce
- *Komplikace*: jizvení a ankylóza

Imunitně podmíněné, neinfekční artritidy

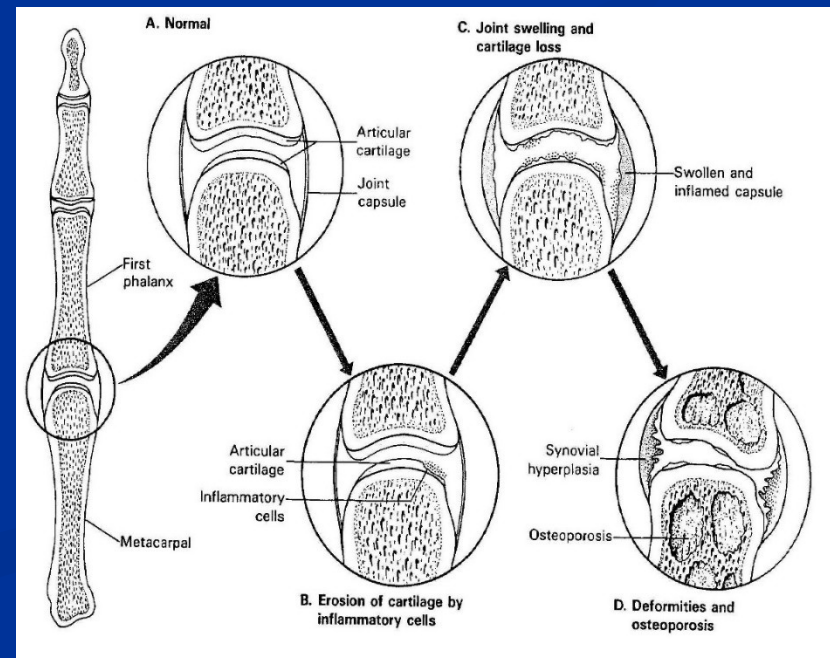
- Revmatoidní artritida
- Ankylozující spondylitida (m. Bechtěrev)
- Revmatická horečka

Revmatoidní artritida

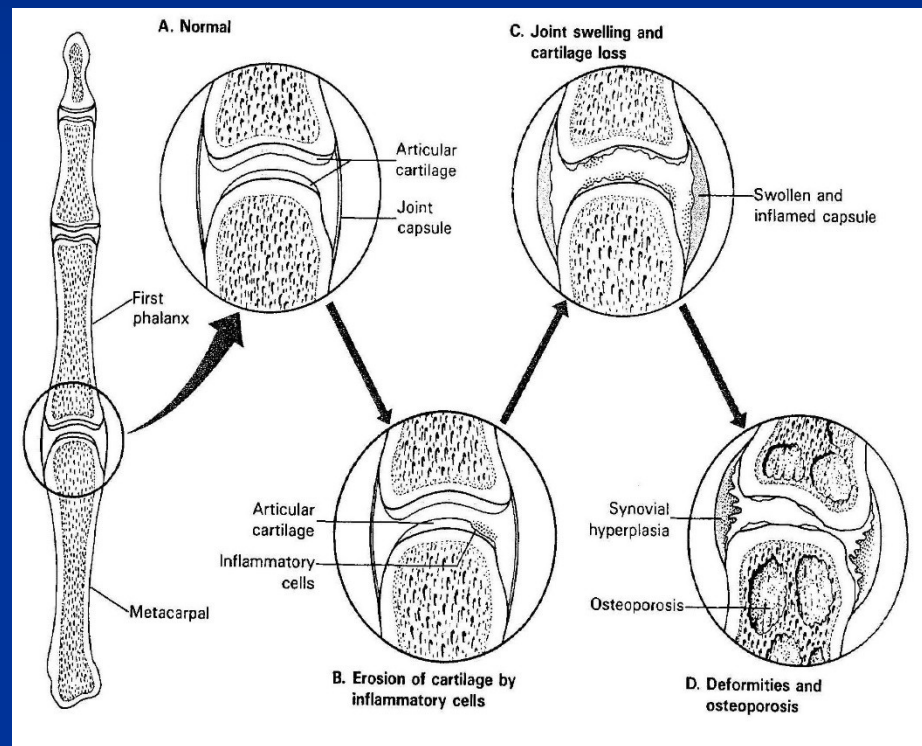
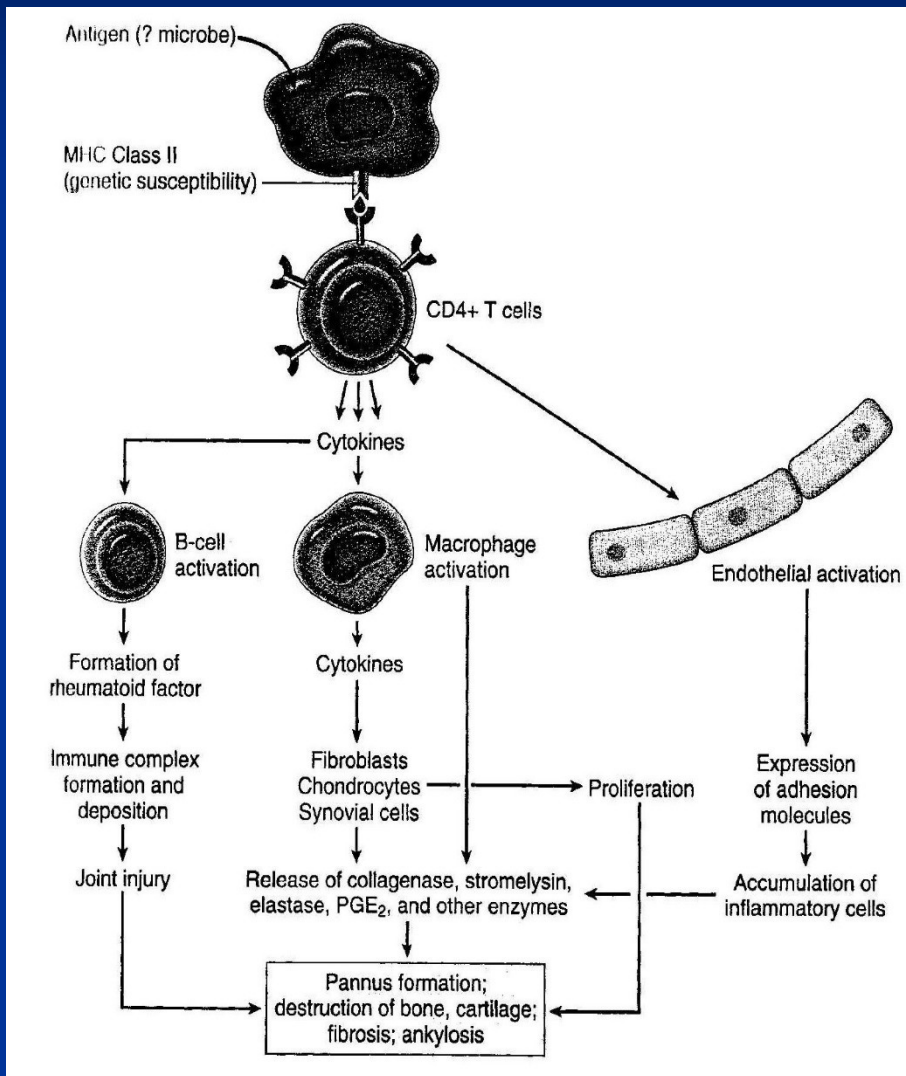
- Chronické systémové zánětlivé onemocnění postihující i klouby
- Nehnisavá proliferativní synovitida s progresivní destrukcí kloubních chrupavek a ankylózou postižených kloubů
- Autoimunitní onemocnění, s genetickou predispozicí; 95 % pacientů s RA s pozitivitou revmatoidního faktoru (IgM proti Fc fragmentu IgG – tvorba imunokomplexů); specifitější anti-citrulinové protilátky; Ž>M
- Malé kosti ruky, zápěstí, kotníky, lokty, kolena, krční páteř, kyčle, temporomandibulární kloub; lumbosakrální oblast nepostížena
- TMK někdy postížen ve 20-70 %; omezené otevírání úst, ztuhlost, krepitus, bolest

Revmatoidní artritida

- *Systémové znaky*: subkutánní revmatoidní noduly, anémie, lymfadenopatie a splenomegalie, serositidy (př. perikarditida), Sjögrenův sy, uveitida, vaskulitidy,....
- Juvenilní RA u dětí
- Lymfoplazmocelulární synovitis → proliferace synoviální tkáně → formace vaskularizovaného pannusu → eroze a rezorpce přiléhající kosti → fibróza a kostěná ankylóza



Imunitní reakce a morfologie revmatoidní artritidy



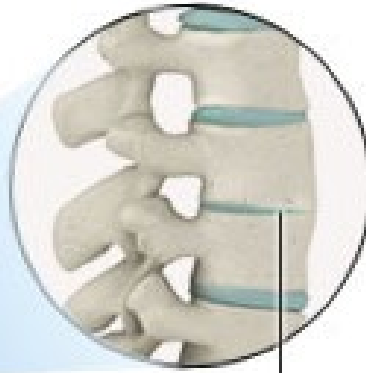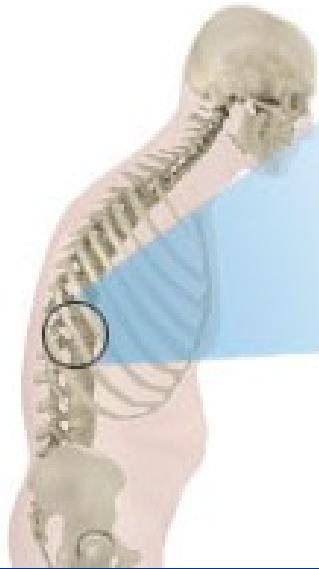
Ankylozující spondylitida (m. Bechtěrev)

- Zánětlivé postižení páteřních spojení, postižení čelistních kloubů možné
- Chronická synovitida, destrukce chrupavky, kostěnná ankylóza (sakroiliakální a apofyzeální klouby), osifikace tendinoligamentózních inzercí
- Fúze obratlových těl s inhibicí flexe a rotace, zejména krční páteře, fixované páteřní deformity
- 90 % pacientů má HLA-B27 haplotyp
- Systémové postižení: periferní artritidy, uveitida, idiopatické střevní záněty

spine without
ankylosing spondylitis

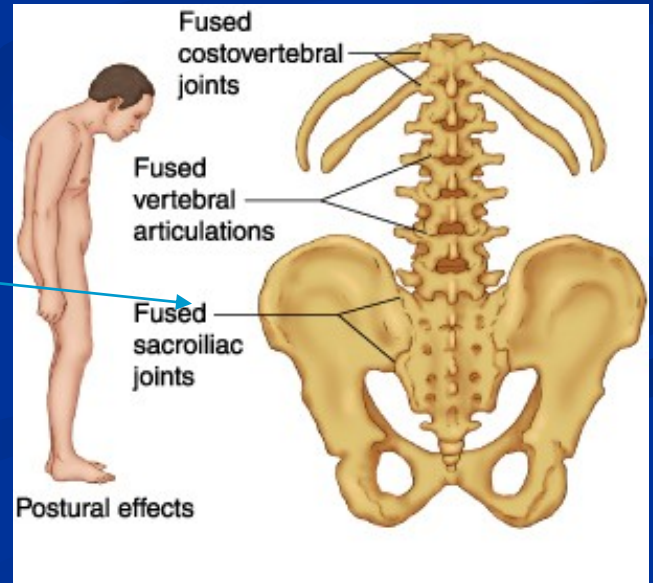


spine with
ankylosing spondylitis



vertebrae
fused
together

Ankylozující spondylitida



Revmatická artritida – revmatická horečka

- Patologickou imunitní reakcí podmíněná multisystémová zánětlivá odpověď – pozdní komplikace infekce beta-hemolytickým streptokokem (např. po angíně)
- Migrující polyartritida velkých kloubů, může postihnout i TMK
- Pankarditida

!!!

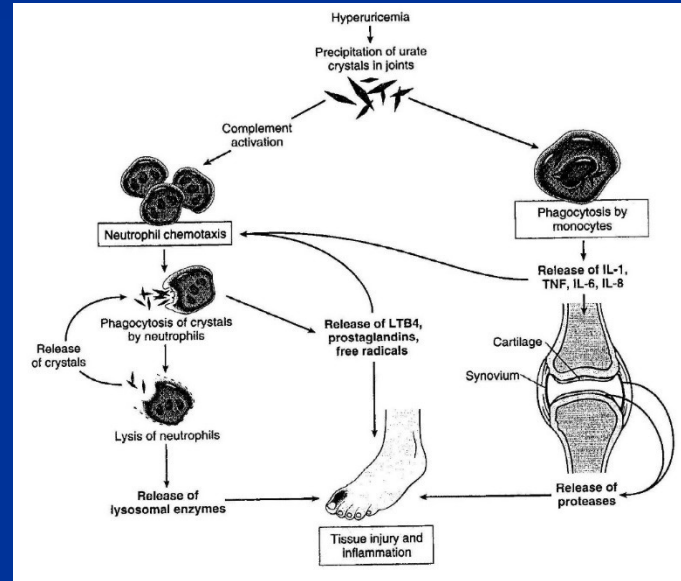
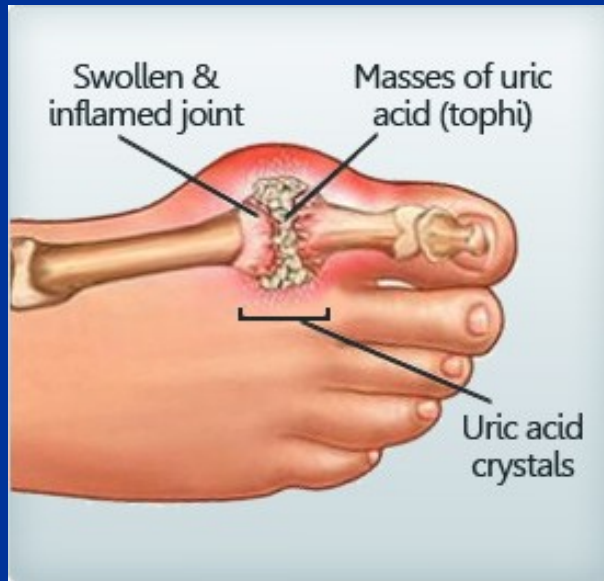Revmatická horečka: imunologicky podmíněné post-streptokokové systémové onemocnění s postižením srdce a kloubů.

Rheumatoidní artritida: autoimunitní nemoc způsobující artritidu, bez vztahu k revmatické horečce.

Patogeneze:

- Idiopatická
- Snížené vylučování kyseliny močové u chronického renálního selhání
- Zvýšená produkce kyseliny močové (při zvýšeném rozpadu buněk (př. u léčby hematologických malignit), u specifických enzymatických deficitů
- Vysoký příjem purinů (červené maso, luštěniny, ...)

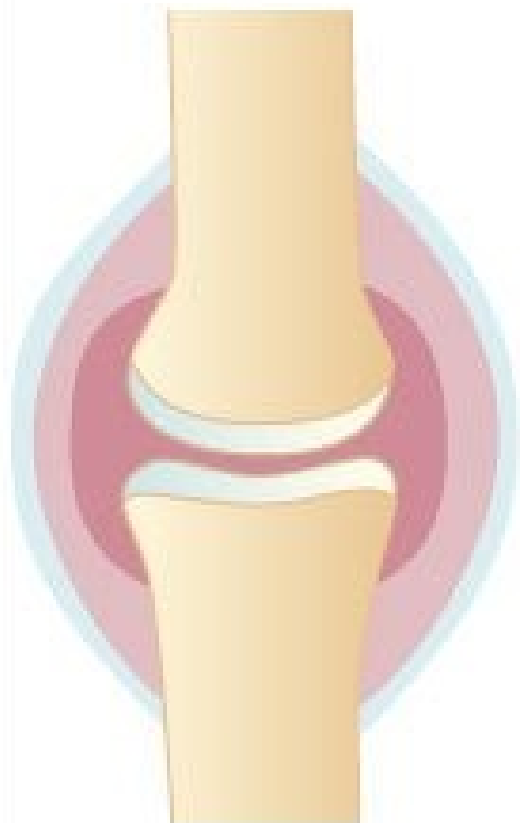Dna



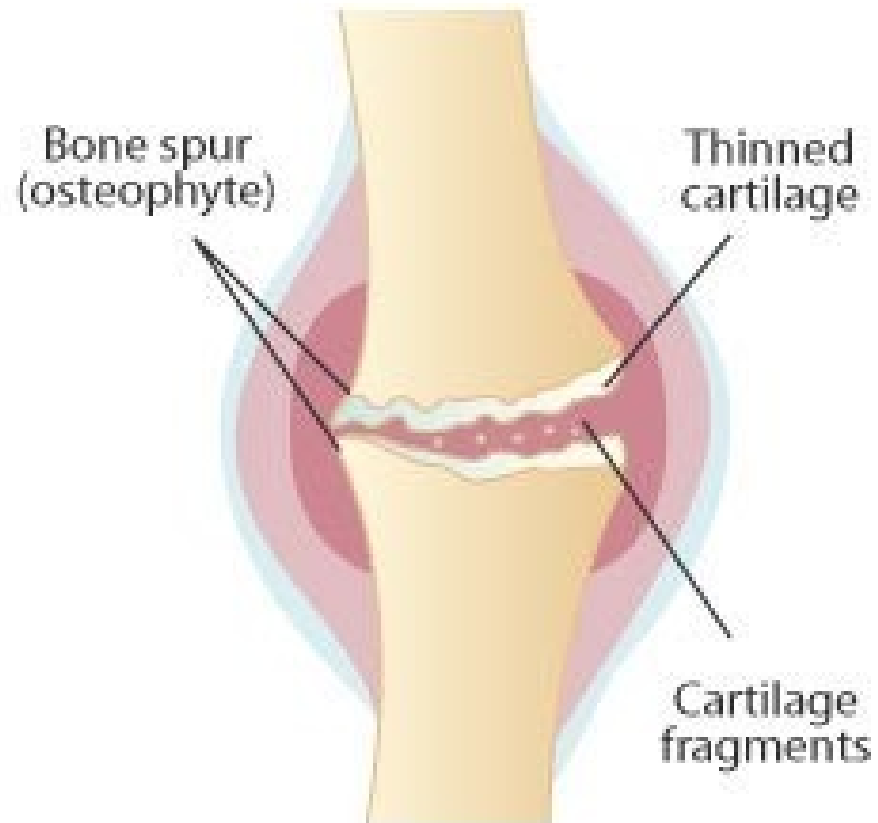- Bolestivá akutní zánětlivá odpověď na depozici urátových krystalů
- Postižení metatarsofalangeálního kloubu/palce nohy nejčastější, postižení TMK možné
- M > Ž, 40-60 let, často familiárně
- Zvýšená hladina kyseliny močové

Osteoartróza

- Časté bolestivé degenerativní kloubní onemocnění
- Primárně postihující kyčelní a kolenní klouby, postihuje i TMK
- Eroze chrupavky vedou k sekundárnímu poškození přiléhající kosti
- V synovii minimální zánětlivé změny
- Náhrady kyčelních a kolenních kloubů



Normal joint



Joint affected by osteoarthritis

Osteoartróza – postižení TMK

- Omezené otevírání úst, deviace při otevření, krepitace, bolest
- Degenerativní změny ve vztahu k myofasciálnímu dysfunkčnímu syndrom, při ztrátě opory moláry
- Fibrilace, fragmentace a poškození kloubního povrchu; denudace kosti, reaktivní změny na exponované subartikulární kosti, osteofyty, perforace artikulárního disku
- Radiograficky: ztráta na artikulárním povrchu mandibulárního kondylu, redukce kostní hmoty kondylu, ztenčení kloubní šterbiny, osteofyty, při jejich fraktuře „loose bodies“ (fragmenty chrupavky v kloubní šterbině)

Myofasciální dysfunkční syndrom

- Spasmus žvýkacích svalů
- Symptomy: bolest kloubní a/nebo svalová, limitovaný pohyb v čelisti, krepitace
- Ztuhlost žvýkacích svalů
- $\check{Z} > M$
- Asociace s jednostrannou ztrátou zubů, dentálními iregularitami, emočním stresem (bruxismus, skřípání zuby,...)

Dislokace disku

- Abnormální poziční vztah mezi artikulárním diskem, kloubní hlavicí a kloubní jamkou
- 25-65 % starších pacientů
- Často v souvislosti s osteoartrózou a myofasciálním dysfunkčním syndromem
- Následky: remodelace disku, fibróza, hyalinizace, krvácení, myxomatózní změny, formace chrupavky, perforace zadního úponu,.....

„Loose bodies“

- Rtg detekovatelná tělíška v kloubní štěrbině
- Diskomfort, krepitace, omezené otevírání úst
- Příčiny: intrakapsulární fraktury, fraktury osteofytů, synoviální osteochondromatóza (mnohočetné noduly metaplastické chrupavky - idiopatické)

Čelisti a TMK: změny ve stáří

- Osteoporóza
- Atrofie alveolární kosti, ztráta dentice
- Osteoartróza
- Dislokace disku

Nádory TMK

- Extrémně vzácné
- Benigní chondromy a osteomy
- Maligní sarkomy (kostní a měkkých tkání)

Trismus:

spasmus čelistních svalů omezující pohyblivost TMK - příčiny

■ Intraartikulární

- Traumatická artritida
- Infekční artritida
- Revmatoidní artritida
- Dislokace/luxace
- Intrakapsulární fraktura
- Fibrózní či kostěná ankylóza, posttraumatické či pozánětlivá

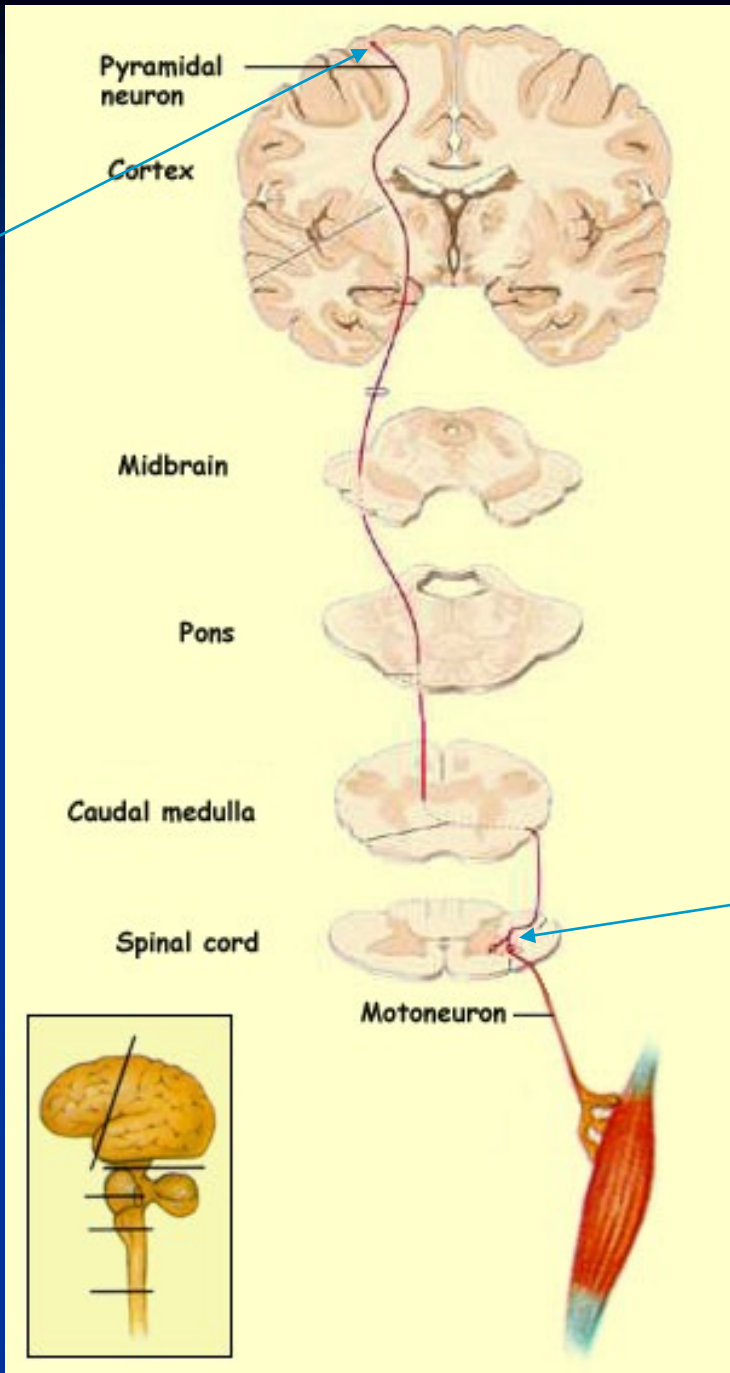
■ Extraartikulární

- Infekce, zánět, absces v okolí
- Extrakapsulární fraktury (mandibla, zygomaticus,...)
- Nádorová infiltrace v okolí
- Fibrotizace po ozáření či spáleninách
- Hematom/fibróza mediálního pterygoidu (př. po inferior dental block)
- Myofasciální dysfunkční syndrom
- Tetanus
- Tetanie
- Léky indukovaná dyskineze, psychogenní příčiny

Projevy onemocnění motoneuronů v OF oblasti

- Dysfagie
- Fascikulace (malé, synchronní, podkožní svalové kontrakce)
- Bulbární paralýza

Motorická dráha

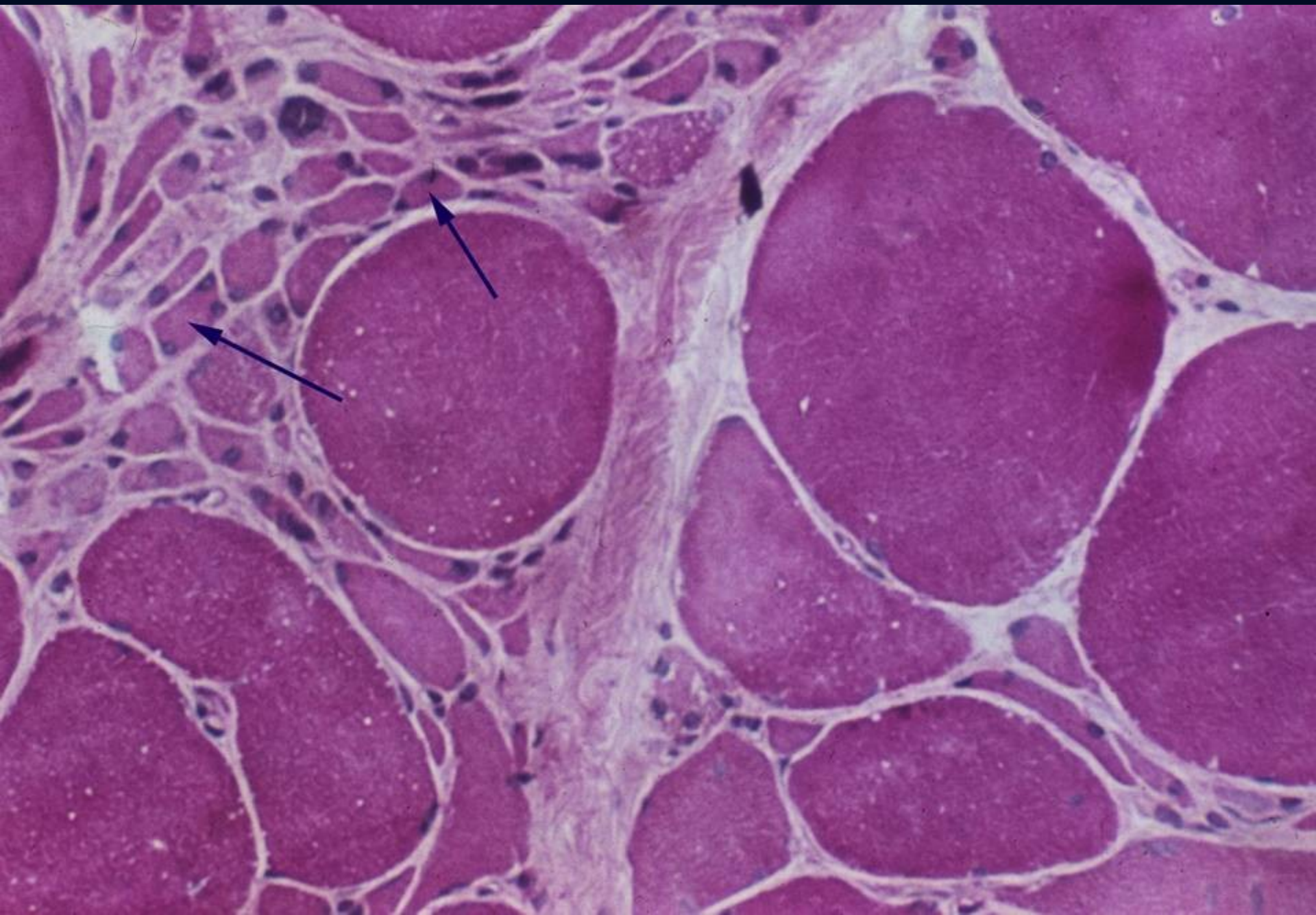


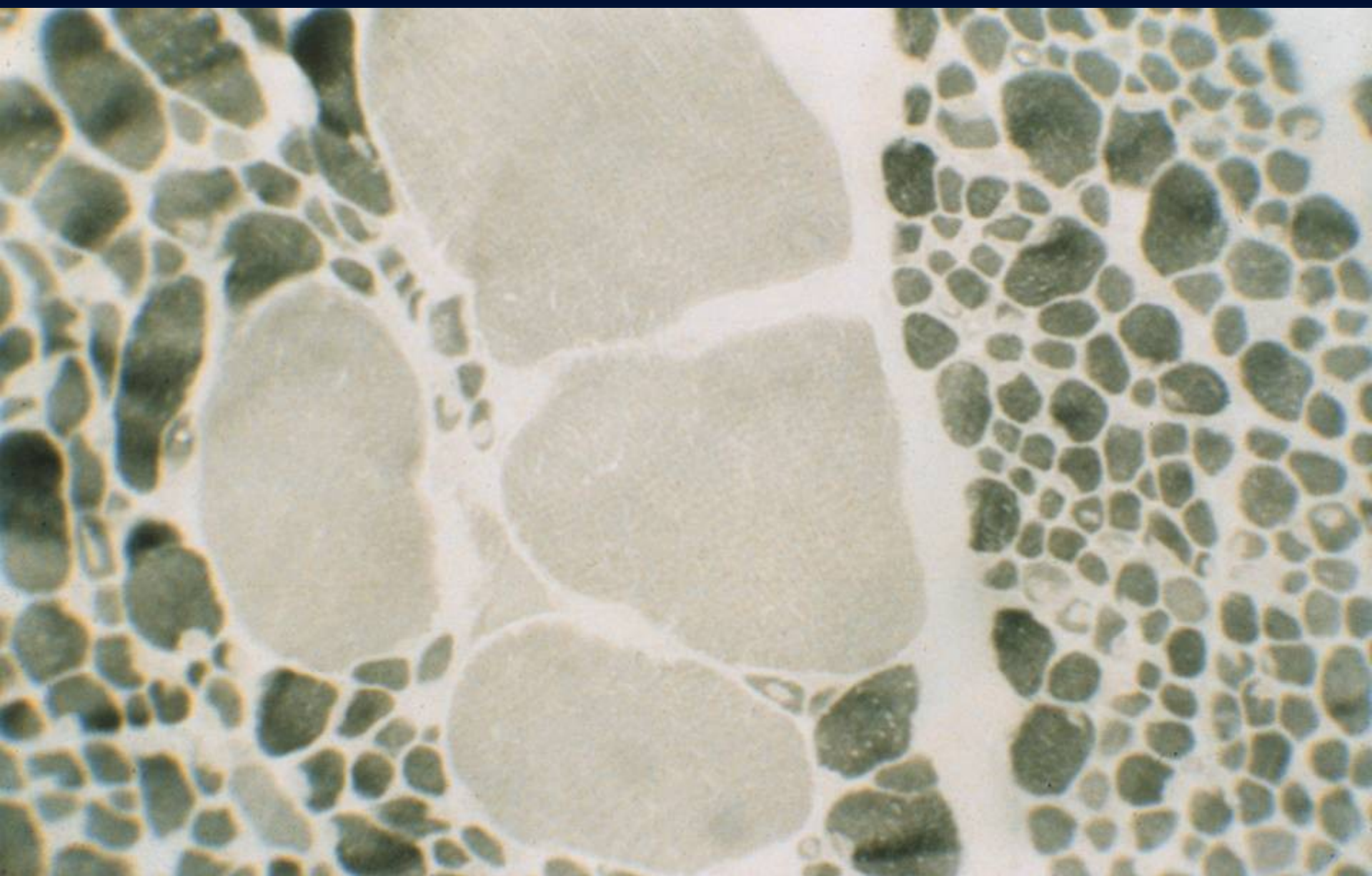
Horní motoneuron

Dolní motoneuron

Spinální svalová atrofie (SMA)

- AR; SMN1 (survival motor neuron gene) – 95% SMA
 - 1/6000-10000; 2-3% přenašeči
 - 2. nejčastější dědičné onemocnění po cystické fibróze (mukoviscidóze)
 - Ztráta motoneuronů – svalová slabost a denervační atrofie
 - Klinické formy/podle závažnosti fenotypu:
 - Typ I (Werdnig-Hoffmann, juvenilní, těžké časně postižení)
 - Typ II (intermediální)
 - Typ III (mírná)
- } Kugelberg-Welander





Amyotrofická laterální skleróza

- Sporadické (80 %) i familiární formy (20 %)
- Zánik horních i dolních motoneuronů
- Denervace svalů, asymetrická slabost horních končetin, bulbární symptomatologie, infaustní prognóza

Poruchy nervosvalového přenosu

■ Myastenia gravis

- autoimunitní onemocnění, autoprotilátky proti receptorům pro acetylcholin; Z>M
- fluktuující progresivní svalová slabost
- oční symptomy: ptóza, diplopie, neschopnost zaostřit
- postižení bulbárních a proximálních končetinových svalů
- dysfagie, dysartrie, potíže se žvýkáním
- často provázeno hyperplazií thymu a thymomy
- imunosupresivní léčba a thymektomie

■ Lambert-Eaton myasthenický syndrom

- paraneoplastický, komplikace maligních nádorů (př. malobuňčný karcinom plic)
- pletencová a proximální svalová slabost
- v.s. autoimunitní reakce proti kalciovým kanálům
- i geneticky podmíněné formy (mutace v genech Ca kanálů)

Myasthenia gravis

- Autoimmune disease
- Antibodies against AChR
- Abnormal progressive fatigability of skeletal muscle
- Ass. with thymoma or thymus hyperplasia
- Clinical symptoms:
 - An inability to focus the eyes (extraocular muscular paresis)
 - Drooping eyelids (ptosis)
 - Double vision (diplopia)
 - Difficulty in chewing
 - Difficulty of swallowing (dysphagia)
 - Slurring of words (dysarthria)

