

Stomatitidy.

Projevy hematologických, alergických
a imunitně podmíněných onemocnění.

Markéta Hermanová

Stomatitidy: záněty sliznice dutiny ústní

Klinicky: zarudnutí, zduření, bolestivost, vezikly, afty, ulcerace...

- Stomatitidy při nutričních deficitech
- Rekurentní aftózní stomatitida
- Angulární stomatitida
- Iritační protetická stomatitida/denture related stomatitis
- Stomatitis medicamentosa
- Alergické kontaktní stomatitidy
- Benigní migrující glositida (geografický jazyk)
- Herpetická gingivostomatitida a jiné infekční stomatitidy
- Stomatitida po radioterapii
- Nekrotizující ulcerózní gingivostomatitida
- Stomatitis nicotinicá/kuřácká leukodermatóza
- PFAPA syndrom (periodic fever, aftózní stomatitis, pharyngitis, cervikální (lymf)adenitis)
- Uremická stomatitida
- Pyostomatitis vegetans (asociované s IBD (UC))

Stomatitidy při nutričních deficitech

- V důsledku malnutrice (nedostatečného příjmu) či malabsorpce (nedostatečného vstřebávání)
- Při deficitech Fe, B2 (riboflavinu), B3 (niacinu), B6 (pyridoxinu), kyseliny listové a B12

Rekurentní aftózní stomatitida (RAS): klinické formy

- **Minor** (80 %)
- **Major** (10 %)
- **Herpetiformní**

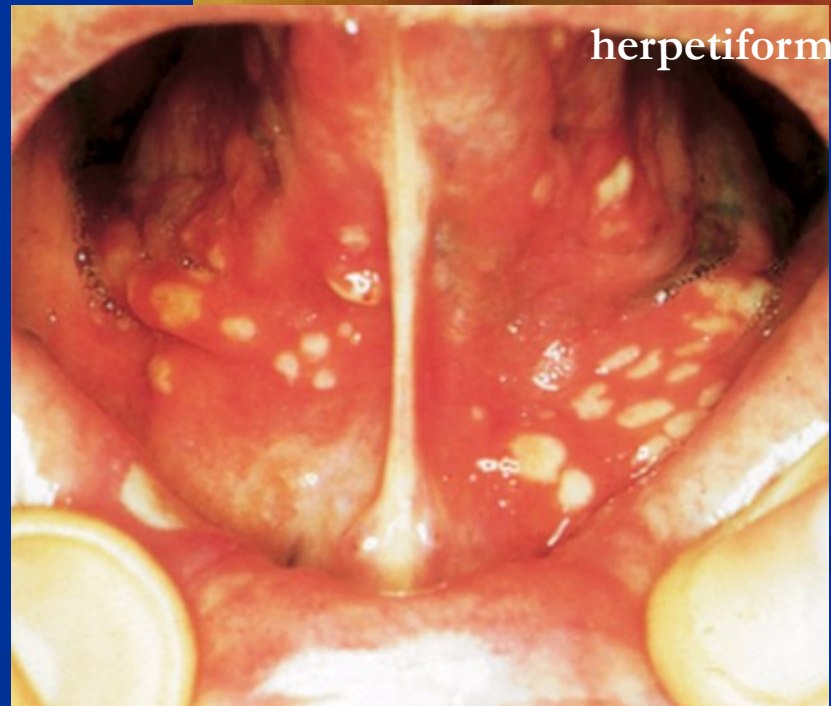
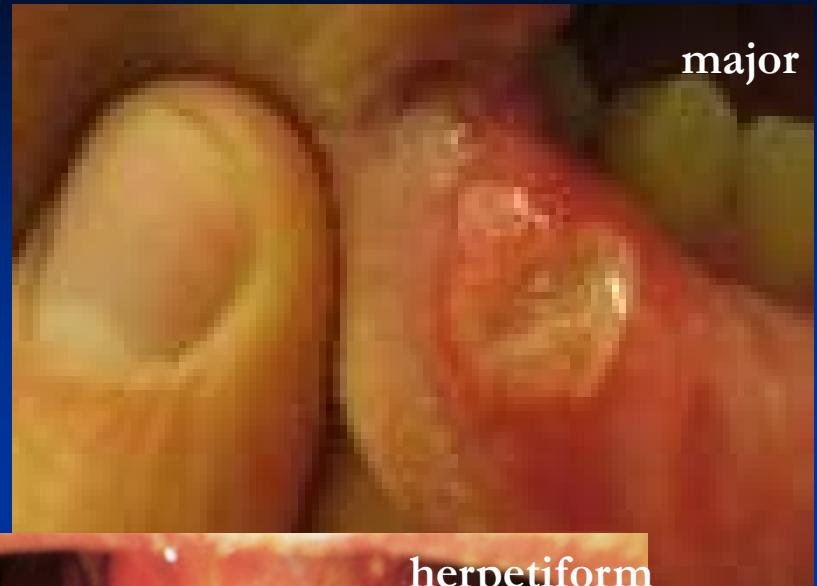
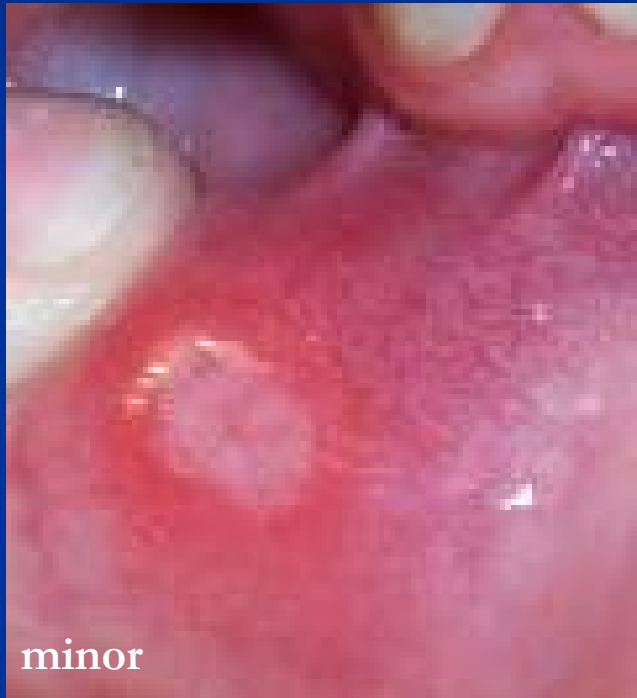■ **Histopatologie:**

ulcerózní léze krytá fibrinózně-purulentní membránou, se smíšenou zánětlivou celulizací

Klinické znaky RAS

	Minor	Major	Herpetiformní
Věk nástupu	10-19	10-19	20-29
Počet aft	1-5	1-10	10-100
Velikost (mm)	<10	>10	1-2
Trvání (dny)	7-14	>30	10-30
Lokalizace, predilekční	Rty, tváře, jazyk	Jako minor+patro, pharynx	Jako minor+spodina DÚ, patro, pharynx, gingiva

Aftózní stomatitida



Možné etiopatogenetické faktory RAS

- **Alergie**
- **Genetická predisposice** (HLA-B12, B51, Cw7)
- **Výživové abnormality** (nedostatek B12, k. listové a Fe)
- **Hematologické abnormality** (anémie)
- **Choroby GIT** (↓B12 → atrofie orálních sliznic, MAS, céliakie, IBD – ulcerózní kolitida, morbus Crohn,...)
- **Hormonální vlivy** (těhotenství, sekreční fáze MC,...)
- **Infekční agens** (L formy streptokoků (hypersensitivita na *Streptococcus sanguis*), HSV, VZV, CMV,...)
- **Trauma**
- **Emoční stres**
- **Systémová onemocnění**

RAS, možná etiopatogeneze

■ Primární imunodysregulace

- V ulcerativním stádiu: snížený poměr CD4/CD8 T lymphocytes (about 1:10); \uparrow TCR $\gamma\delta$ +, \uparrow TNF- α \rightarrow zvýšená aktivita cytotoxických T lymfocytů
- T lymfocyty zprostředkovaná cytotoxicita zaměřená na orální epitelie (Ag neznámý)???
- Zkřížená reaktivita (Ag orálních streptokoků a orálních epitelii)
- U pacientů s cyklickou neutropenií

■ Porušená slizniční bariéra

■ Zvýšená antigenní expozice

Systemová onemocnění asociovaná s RAS

- Behcetův syndrom (aftózní ulcerace, ulcerace genitálu, uveitida)
- Céliakie (nesnášenlivost lepku)
- Cyklická neutropenia (AD, *ELA2* gene – elastáza neutrofilů)
- Nutriční deficit
- IgA deficit
- Imunodeficientní pacienti, včetně HIV
- Idiopatické střevní záněty (ulcerózní kolitida, morbus Crohn)
- Reiterův syndrom (artritida, uretritida, konjunktivitida a kožní léze)

- MAGIC syndrom (mouth and genital ulcers with inflamed cartilage)
- PFAPA syndrom (periodic fever, aphtous stomatitis, pharyngitis, cervical adenitis)

Behcetova nemoc/syndrom

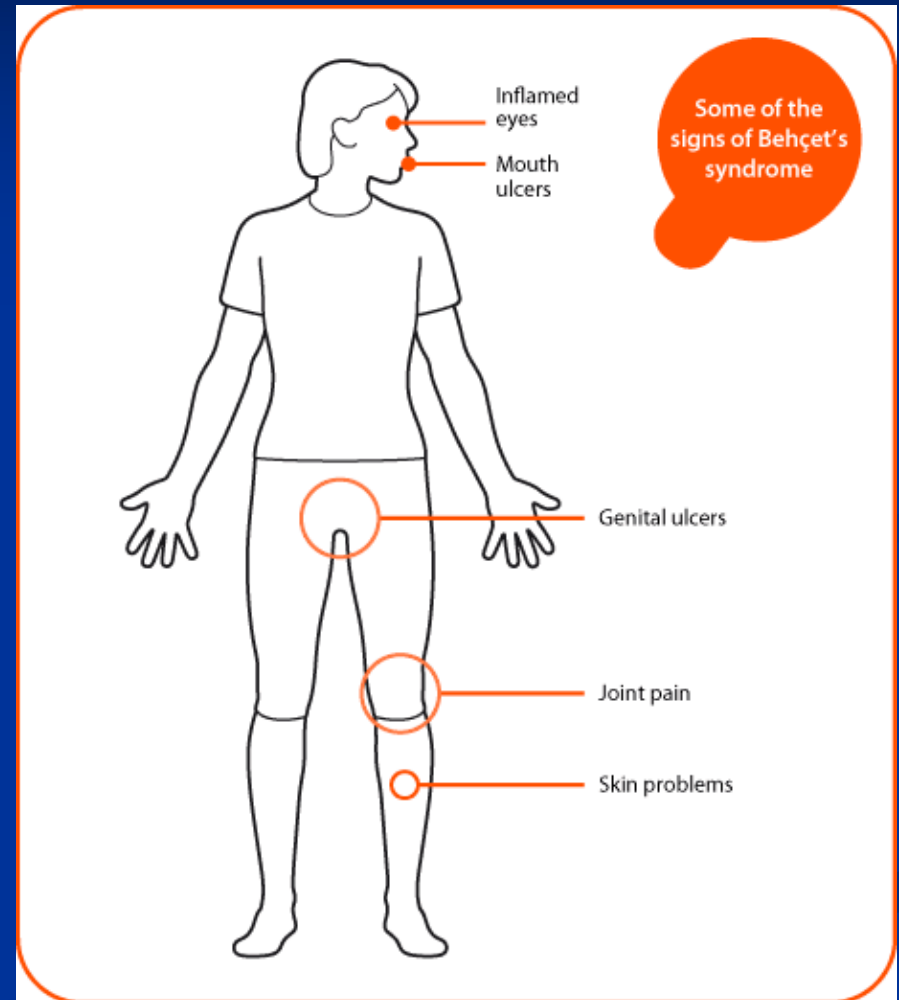
■ **Rekurentní orální ulcerace**
(minor, major nebo herpetiformní aftózní)

+ 2 další léze:

- Rekurentní genitální ulcerace
- Oční léze (uveitida, retinální vaskulitida,...)
- Kožní léze (erythema nodosum, pseudofolikulitida nebo papulopustulární léze, acneiformní noduly,...)

+ artritida, postižení CNS, KV, GIT, hematologické, plicní svalové, ledvinové,..

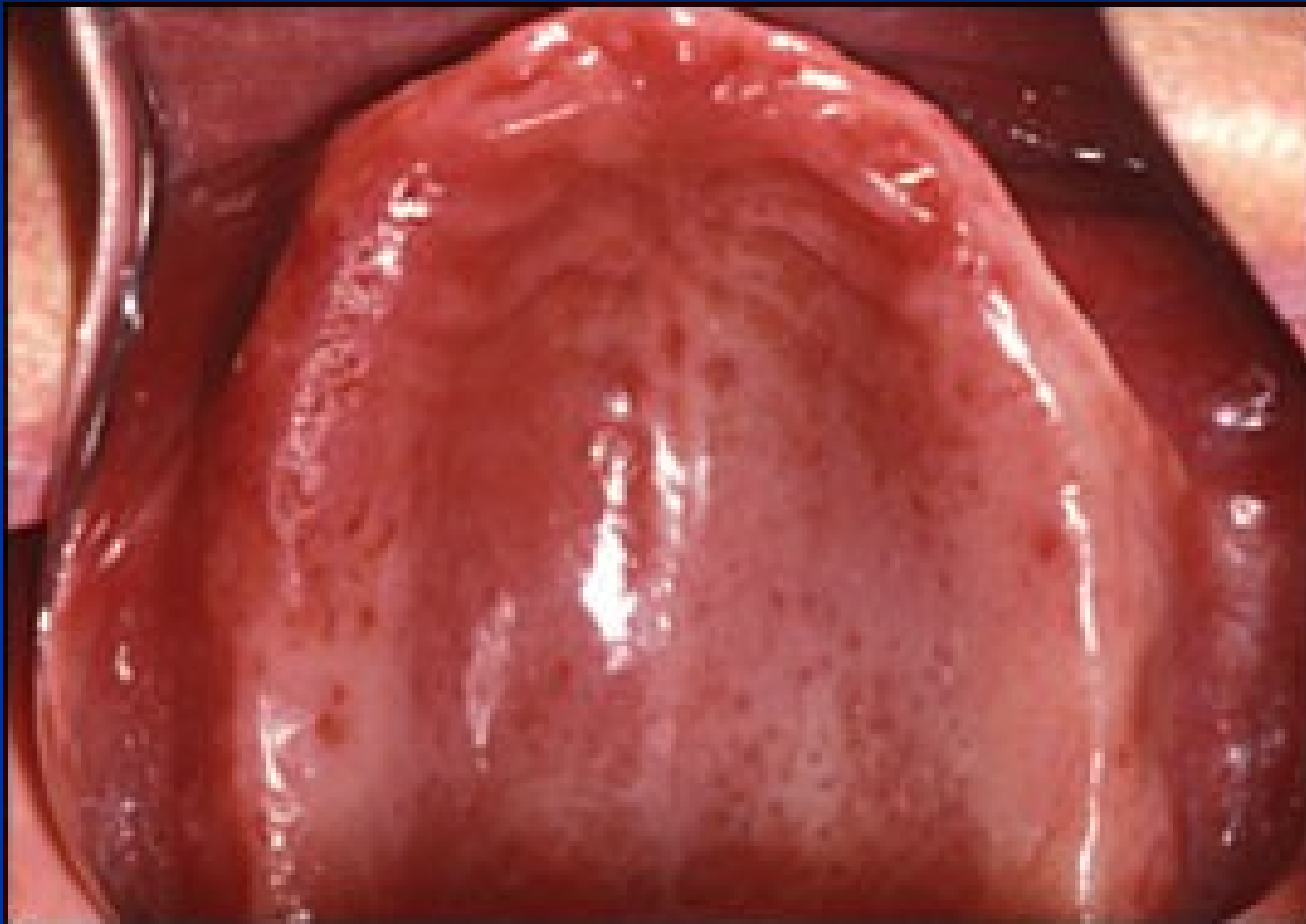- **HLA-B51**
- **Imunosupresivní léčba**



Angulární stomatitida / cheilitida

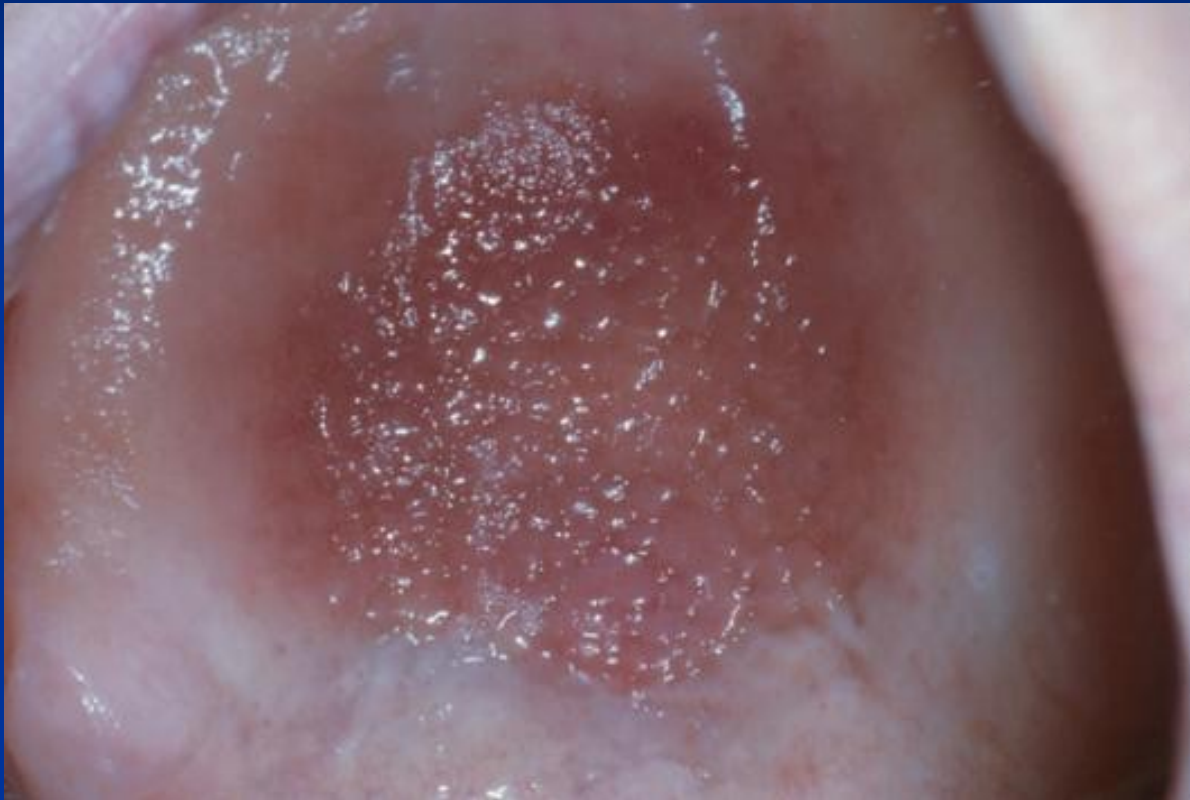
- Záněty koutků rtů
- Při nedostatku Fe, vitamínů B2, B9, B12
- Podíl infekce *Candida albicans* a jiných

Iritální protetická stomatitida/ denture related stomatitis



- Type 1 – lokalizovaný zánět s tečkovitými hyperémiemi
- Type 2 – difúzní erytém v rozsahu nasedající náhrady
- Type 3 – papilární hyperplazie patra

Papilární hyperplazie patra



- Traumaticky (zubní náhrady – denture stomatitis), špatná dentální hygiena, asoc. s infekcí *Candida albicans* a stomatitis nicotinic

Polékové alergické slizniční reakce (stomatitis medicamentosa)

- **Anafylaktická stomatitida** (penicilin,...): symptomy anafylaxe (př. respirační tíseň, zvracení, chrapot), erytém a aftózní ulcerace orálních sliznic
- **Intraorální fixní polékové reakce** (erytém, edém, vezikuloerozivní léze sliznic)
- **Lichenoidní polékové reakce**
- **Lupus-erythematosus-like erupce**
- **Pemfigus-like reakce**
(histologicky i imunologicky imitující pemfigus vulgaris, typicky zadní bukální sliznice a laterální okraje jazyka)
- **Nespecifické vezikuloulcerativní léze**

Alergická kontaktní stomatitida

- Reakce na potraviny, potravinová aditiva, žvýkačky, cukrovinky, skořice.....lokální anestetika, kovy, dentální materiály, amalgám...

■ Akutní

(erytém, edém, vezikly, eroze, ulcerace, ...)

■ Chronické

(bílá či erytematózní léze, s hyperkeratózou)

■ **Periorální dermatitida**

(papuly, papulopustuly periorálně; F>M; kosmetika, zubní pasty,...)

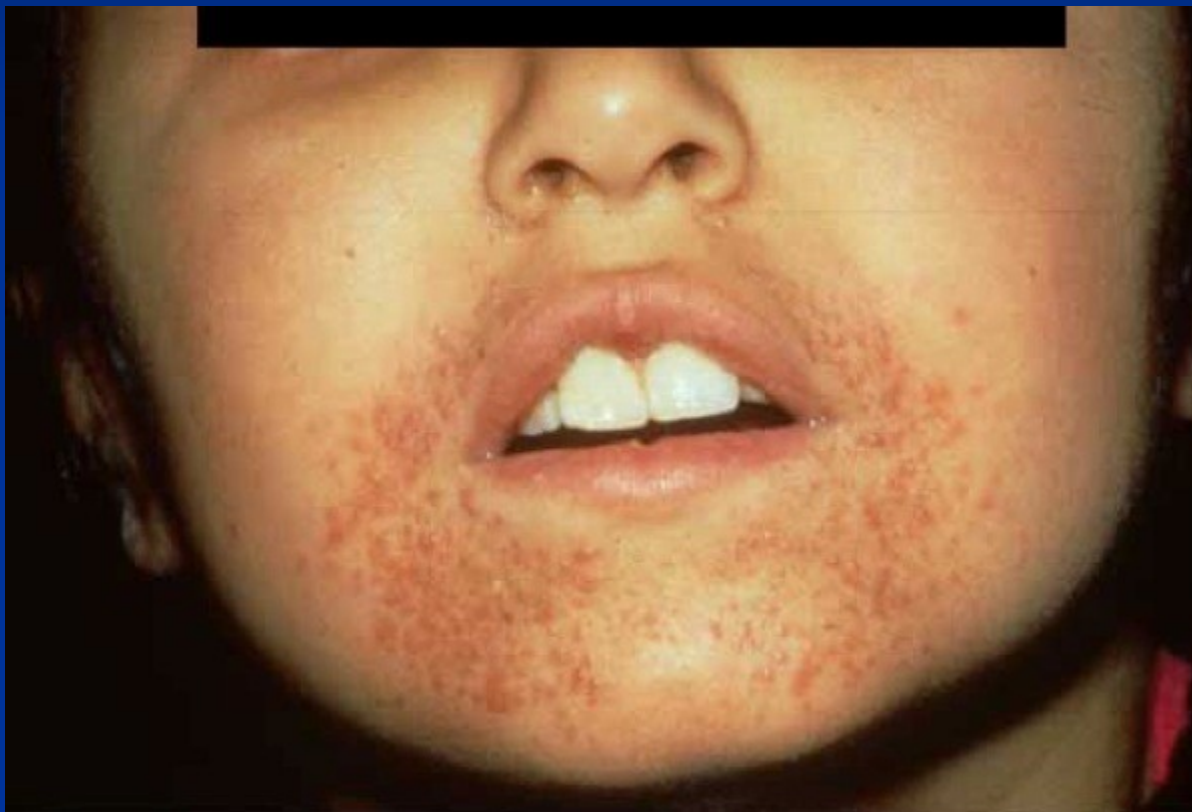■ **Kontaktní stomatitida/reakce na skořici**

(prosáknutí sliznice, edém, erytém, cirkumorální dermatitida, exfoliativní cheilitida....u chronických případů akantóza dlaždicového epitelu)

■ **Chronická slizniční kontaktní reakce na dentální amalgám**

- rtuť v amalgámu vyvolávající alergickou reakci
- akutní a chronická
- lichenoidní reakce
- zadní bukální sliznice, jazyk laterálně a ventrálně

Periorální dermatitida



Angioedém

(angioneurotický edém, Quinkeho edém)

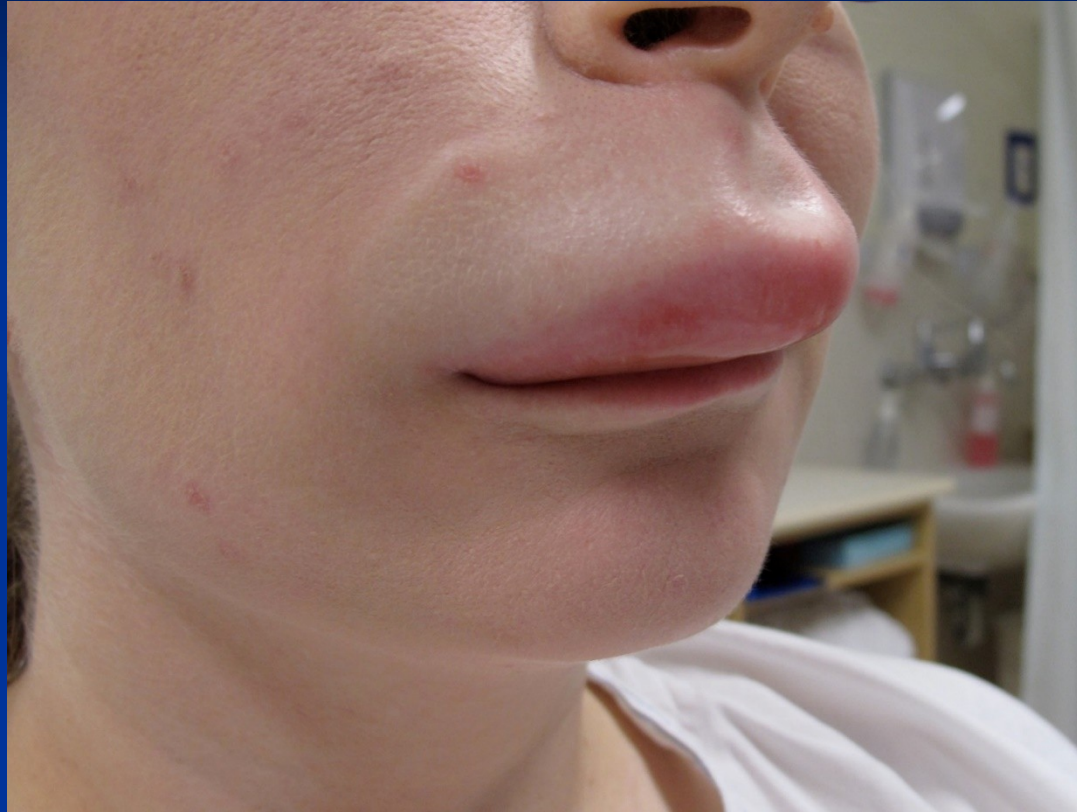Etiopatogeneze:

- IgE-zprostředkovaná alergická reakce na léky (ACE inhibitory), potravinové a rostlinné alergenů, prachy a inhalanty,...
- Degranulace žírných buněk i v důsledku fyzikálních stimulů (teplo, chlad, fyzická a psychická zátěž, expozice slunci,...)
- Kontaktní alergie
- Aktivace komplementu

hereditární angioedém (AD hereditární angioedém, deficit inhibitoru C1)

získaný deficit inhibitoru C1 (u lymfoproliferativních onemocnění, paraneoplastické autoimunitní)

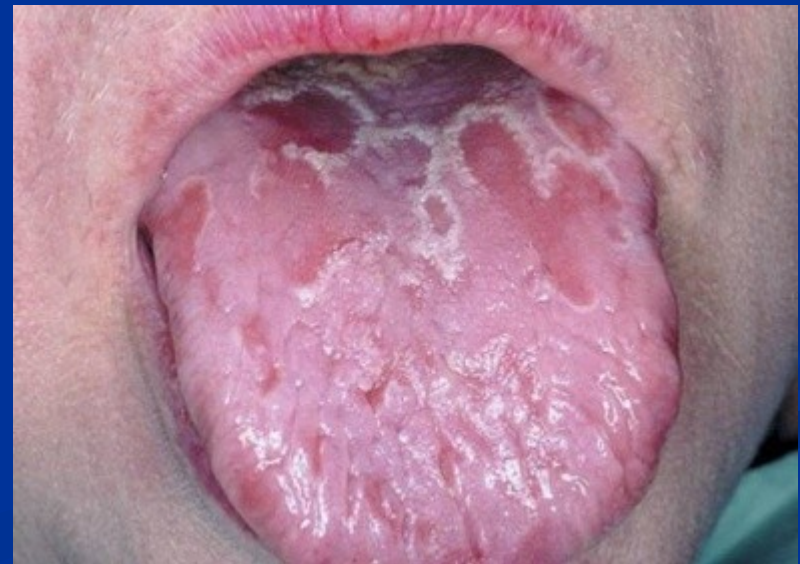Angioedém



- Otok, svědění, erytém (obličej (periorálně a periorbitálně), rty, jazyk, pharynx, larynx, kůže)
- Postižení GIT a dýchacích cest
- Léčba antihistaminiky, kortikoidy; při postižení laryngu intubace a tracheostomie

Benigní migrující glositida (geografický jazyk) Migrující stomatitida

- Neznámá etiologie
- Děti i dospělí
- Častěji u pacientů s psoriázou



Infekční stomatitidy

■ Virové

- Herpetická stomatitida
- Plané neštovice a herpes zoster (pásový opar)
- Herpangína
- Hand, foot and mouth nemoc
- Infekční mononukleóza
- Spalničky
- CMV
- Orální manifestace HIV infekce

■ Bakteriální

- Nekrotizující ulcerózní gingivitida/periodontitida/stomatitida/noma
- Aktinomykóza
- Syfilis
- Tbc
- Lepra
- Kapavka

■ Mykotické (kandidózy)

...viz samostatné přednášky o infekcích DÚ....

Puchýřnaté virové infekce orální mukózy

Onemocnění	Virus
Herpetická stomatitidy (primární a rekurentní)	HSV 1, HSV 2
Plané neštovice a herpes zoster (pásový opar)	Varicella-zoster virus
Herpangína	Coxsackie A virus
Hand, foot and mouth nemoc	Coxsackie A virus

...viz samostatné přednášky o infekcích DÚ....

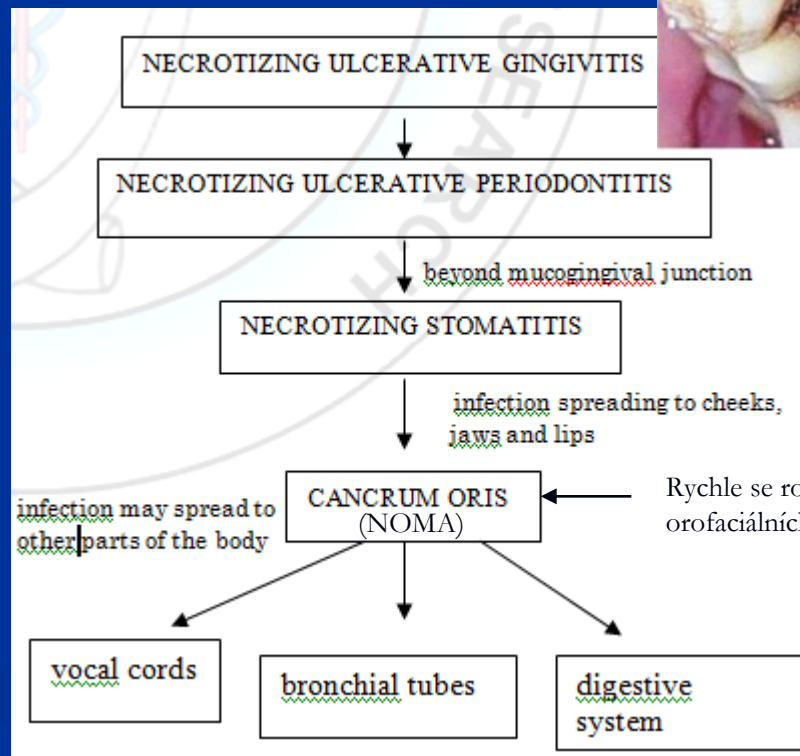
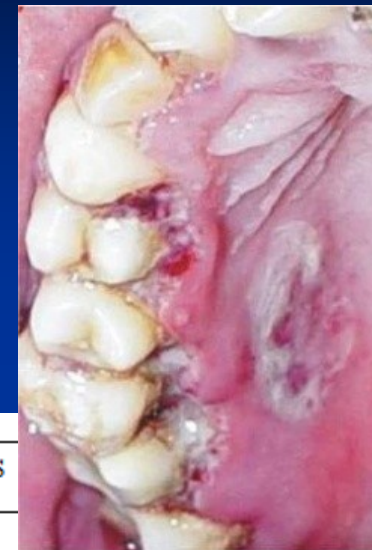Stomatitidy po radioterapii

■ *Radiační poškození*

- pozdní poškození: atrofie epitelu, poškození vaskulatura
- okamžitý efekt: erytém, radiační mukositida, ulcerace, edém při obstrukci lymfatik

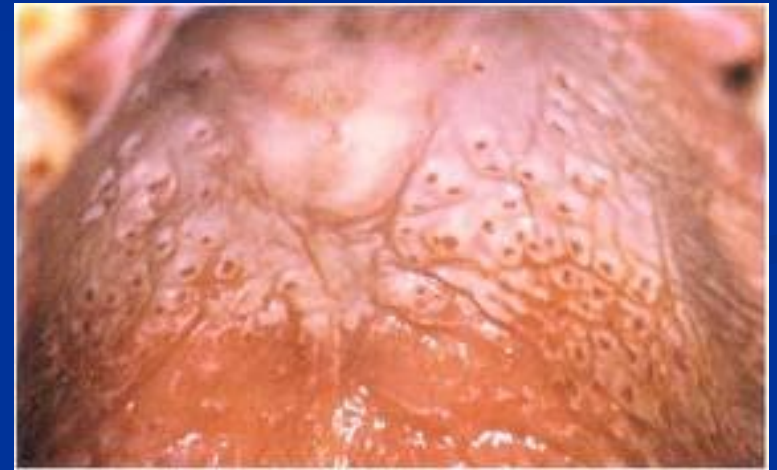
Nekrotizující ulcerózní gingivitida/periodontitida/stomatitida/noma

- Polymikrobiální, endogenní infekce: fusobacteria a spirochety (Treponema, Prevotella, Porphyromonas, Selenomonas, Fusonacterium sp)
- Predisponující faktory:
 - Snížená obranyschopnost, imunodeficity, dysfunkce neutrofilů
 - Špatná orální hygiena, preexistující gingivitis
 - Stres, kouření, vyčerpání, trauma
 - Přerůstání bakterií fuzospirochetálního komplexu
- Kráterovité nekrotizující ulcerace vrcholků interdentálních papil s šířením na gingivu, možné postižení patra + další progrese
- Celkové příznaky: malátnost, horečka, krční lymfadenopatie



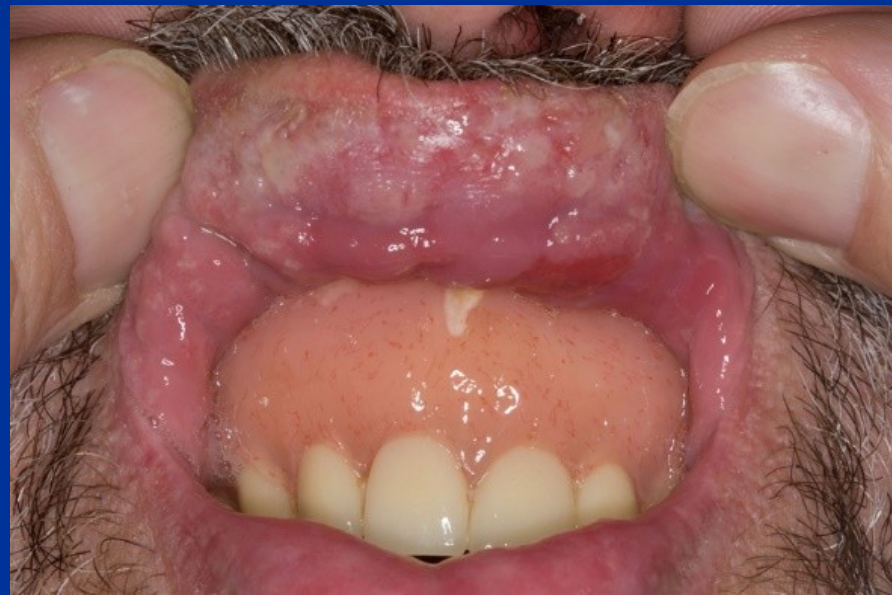Stomatitis nicotinic

- Postižení patra
- Kuřáci dýmky
- Hyperkeratóza, akantóza, keratinové zátky ve vývodech slinných žláz, periduktální zánět
- Prekanceróza!



Pyostomatitis vegetans (asociované s IBD (UC))

- Postižení rtů a tvářových sliznic
- Zánětlivá infiltrace, eroze, fisury/ulcerace, pustuly, papilární proliferace/vegetace
- Kožní léze - pyodermatitidy



Záněty periorálních tkání - pyodermie

- Pyogenní bakterie (beta-hemolytické streptokoky, stafylokoky...)
- Formy:
 - absces (stafylokokové infekce)
 - flegmóna (streptokokové infekce)
 - empyém (hnis v serózních dutinách, př. empyém hrudníku)

Pyodermie

Bez vazby na kožní adnexa

- Impetigo contagiosa streptogenes (okraje rtů)
- Impetigo contagiosa staphylogenes (obličej)
- Dermatitis exfoliativa neonatorum/pemphigus neonatorum (obvykle stafylokokové, závažné – sepse)

S vazbou na kožní adnexa

- Folikulitidy (horní ret, stafylokokové)
- Furunkl (folikulitida s perifolikulitidou)
- Karbunkly (splývání furunklů)

Hematologická onemocnění a jejich projevy v dutině ústní

- Lymfoidní hyperplazie
- Hemofilie
- Anémia
- Thalasémie
- Neutropenie, agranulocytóza, cyklická neutropenie, trombocytopenie

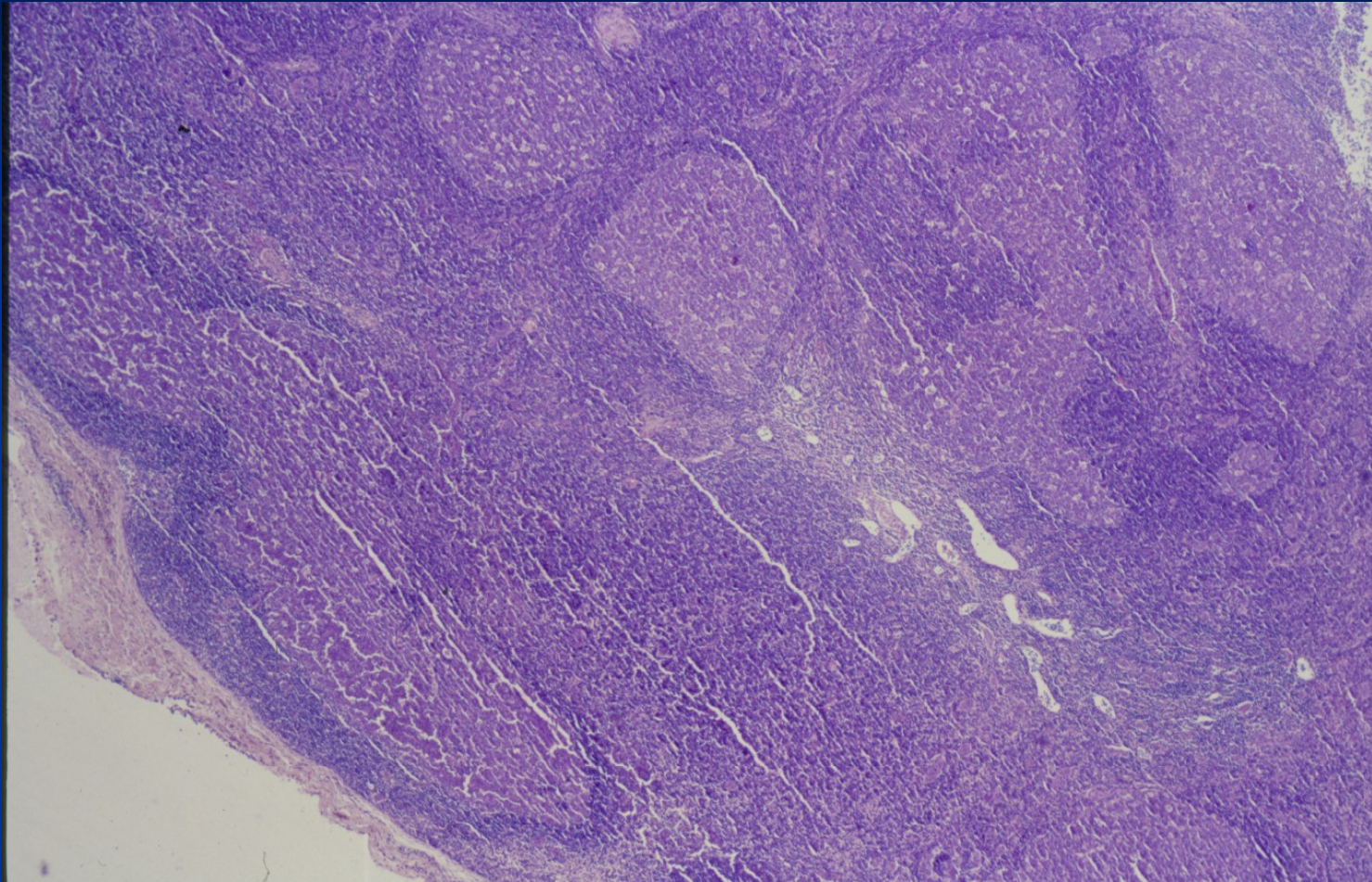
Hematoonkologické malignity:

- Leukémie, polycytemia vera
- Hodgkinovy a non-Hodgkinovy lymfomy
- Histiocytóza z Langerhansových buněk (histiocytosis X)

....dále viz přednáška patologie zimní semestr

Reaktivní hyperplazie lymfatické tkáně

(viz přednáška patologie, zimní semestr)



- Postihuje lymfatické uzliny, lymfatickou tkáň Waldeyerova okruhu a agregáty lymfatické tkáně v DÚ
- Reaktivní nenádorová léze: u akutních infekcí, u chronických zánětlivých stavů, u HIV+

Vrozené poruchy srážlivosti

(hemoragické diatézy, deficity specifických koagulačních faktorů)

Typ	Defekt	Dědičnost	Nález
Hemofilie A (klasická)	Faktor VIII	X-vázané, GR	Abnormální PTT (partial tromboplastin time)
Hemofilie B	Faktor IX	X-vázané, GR	Abnormální PTT
von Willebrandova nemoc	Abnormální von Willebrandův faktor, abnormální trombocyty	AD	Abnormální BT (bleeding time), Abnormální PTT

- drobné lacerace orální sliznice po minimálním traumatu provázené signifikantní krevní ztrátou, ekchymózy
- hluboké hemoragie po normálních aktivitách (krvácení do svalů, kloubů, měkkých tkání)

Anémie

- Snížení volumu erytrocytů (hematokritu) nebo koncentrace hemoglobinu
- Snížená transportní kapacita krve pro kyslík
- **Anémie:**
 - Z nadměrných ztrát (hemolytické, posthemoragické)
 - Z nedostatečné tvorby erytrocytů
- **Klinické znaky:**
 - Únava, bolesti hlavy, závratě
 - Bledost sliznic (orální sliznice)
 - Bledost spojivek

Příčiny anémie

■ Hemolytické anémie

- Extrinsické (extrakorpulární)
 - Splenomegalie s nadměrnou destrukcí
 - Protilátky proti erytrocytům
 - Mechanická traumatizace erytrocytů v oběhu
 - Přímý efekt toxinů
 - Chemické poškození erytrocytů
- Intrakorpulární, z abnormit erytrocytů
 - Vrozené (sférocytóza, elipsocytóza; enzymatické defekty erytrocytů, poruchy syntézy hemoglobinu (talasémie, srpkovitá anémie)
 - Získané (paroxysmální noční hemoglobinurie)

Příčiny anémie

■ Anémie z nedostatku železa

- Hypochromní mikrocytární sideropenické anémie

■ Megaloblastické anémie

- Perniciózní anémie (při avitaminóze B12)
- Z nedostatku kyseliny listové

■ Anémie u chronických onemocnění

- Chronické infekce
- Systémová onemocnění pojiva
- Malignity

(sekundárně při krvácení; z útlumu krvev tvorby – aplastická anémie; myelofitiza - při infiltraci kostní dřeně nádorem)

- Urémie, jaterní onemocnění, příčiny endokrinní)

Aplastická anémie

- Závažný stav, selhání hematopoetické prekurzorové buňky v kostní dřeni
- Celkový útlum krvetvorby, provázený pancytopenií
- Symptomy vyplývající z nedostatku erytrocytů, trombocytů a leukocytů
- Vrozené: AR Fanconiho anémie, často komplikovaní akutní myeloidní leukémií
- Získaná: infekční choroby, ozáření, působení léků (cytostatika, chloramfenikol,...), chemikálií
- **Orální léze:** gingivální hemoragie, petechie, purpury, ekchymózy, ulcerace

■ Neutropenie

- Snížení počtu neutrofilů
- Kongenitální/hereditární i získaná (leukémie, infekce, léky, záření, metabolické choroby,...)
- Klinicky: bakteriální infekce, orální léze

■ Agranulocytóza

- Absence neutrofilů
- Snížená produkce, zvýšená destrukce, idiopatické, kongenitální
- Malátnost, bolesti v krku, otoky, horečka, nevolnost, bolení v krku, otoky, horečka
- Orální léze: nekrotizující ulcerózní gingivitida

■ **Cyklická neutropenie**

- Idiopathická (některé AD (mutace *ELA2* genu pro elastázu neutrofilů), ?defekt hematopoetické kmenové buňky kostní dřeně?)
- Opakující se epizody horečky, anorexie, cervikální lymfadenopatie, orálních slizničních ulcerací a faryngitid

■ **Trombocytopenie**

- Snížený počet cirkulujících trombocytů: petechie, ekchymózy, hematomy
- Při snížení produkci
- Při zvýšené destrukci (imunologické reakce (ITP, TTP, HUS))
- Konsumpční koagulopatie (DIK)
- Splenomegalie

