


VI. Praktikum ze speciální patologie

A) Patologie pohlavního systému a těhotenství

B) Patologie mammy

Patologie pohlavního systemu



prostata

penis

varle, nadvarle

- **vrozené vady**
- **oběhové změny**
- **záněty**
- **nenádorové ložiskové léze, pseudotu**
- **nádory**

PROSTATA

- vrozené vady jsou vzácné
- oběhové změny
 - infarkty** = ložiska ischemické nekrózy
 - v terénu benigní hyperplázie
 - regenerační a reparační procesy v okolí mohou imitovat malignitu!
- záněty
 - akutní bakteriální prostatitida**
 - chronická bakteriální p.**
 - chronická abakteriální p.**
 - granulomatózní p. (dif. dg. adenokarcinom)**

PROSTATA

- nádory, nádorovité afekce

benigní hyperplázie prostaty

karcinom

acinární

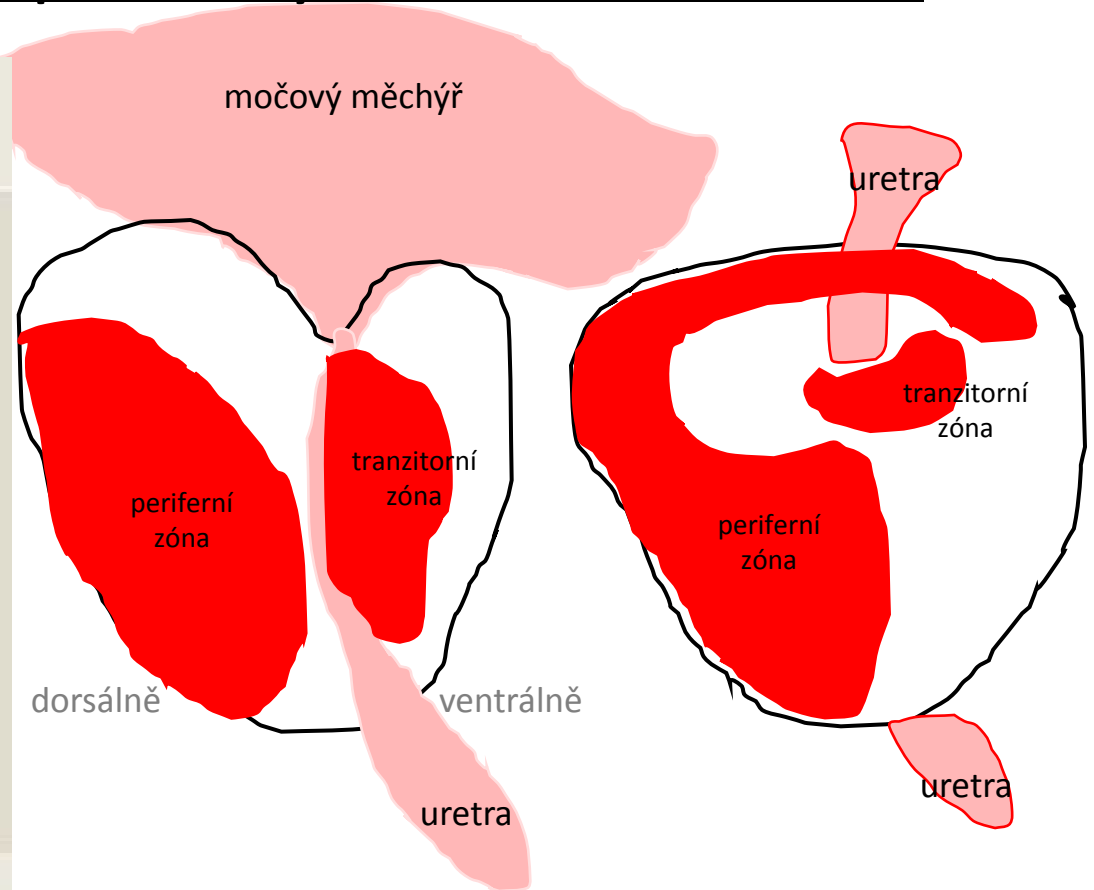
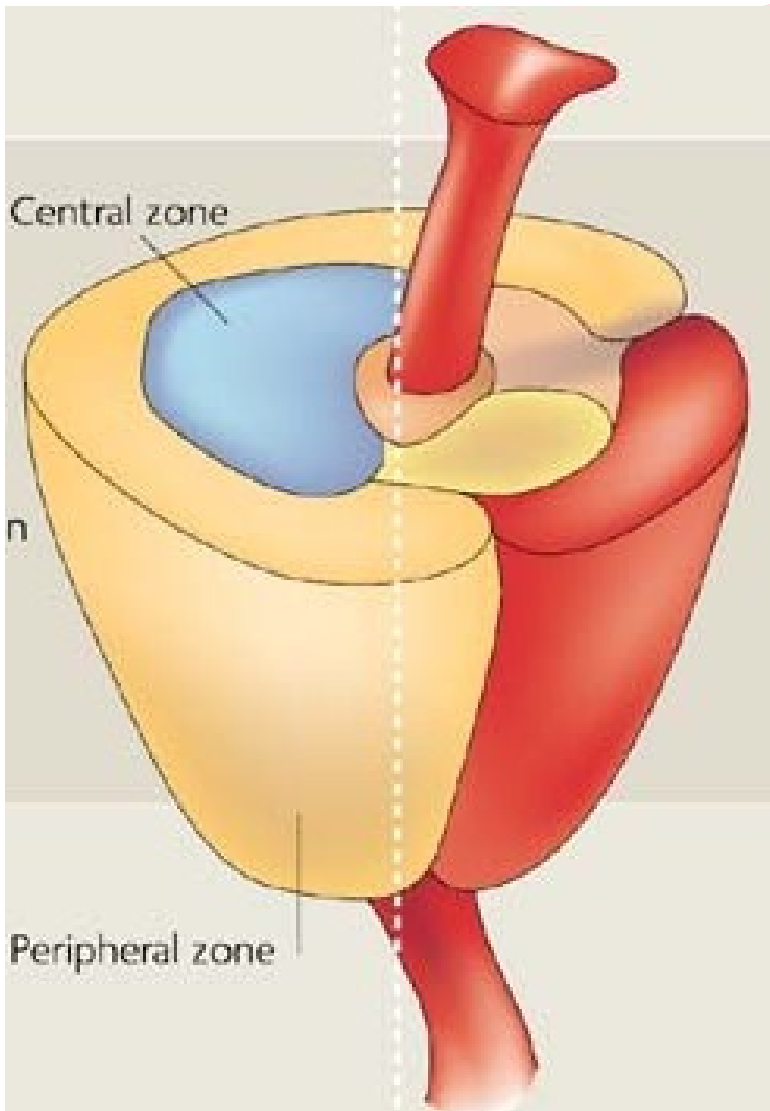
duktální

dlaždicobun., adenoskvamózní, urotelový, neuroendokrinní

sekundární tumory

- v rámci lokoregionální propagace z okolních orgánů
- hematogenní metastázy (ca plic, maligní melanom....)

Zonální postižení prostaty: BHP X adenoCA



Benigní hyperplázie prostaty

epidemiologické faktory

- věk (prevalence BHP stoupá s věkem)
- rasa (nejčastější u afroameričanů)
- geografická oblast (S Amerika a Z Evropa >> JV Asie)

patogeneze (není zcela objasněna)

- hormonální dysbalance v poměru T:E, ↑ tvorba DHT
→ zmnožuje se stromální i glandulární komponenta

klinika

- **obstrukční syndrom** a jeho komplikace

Benigní hyperplázie prostaty

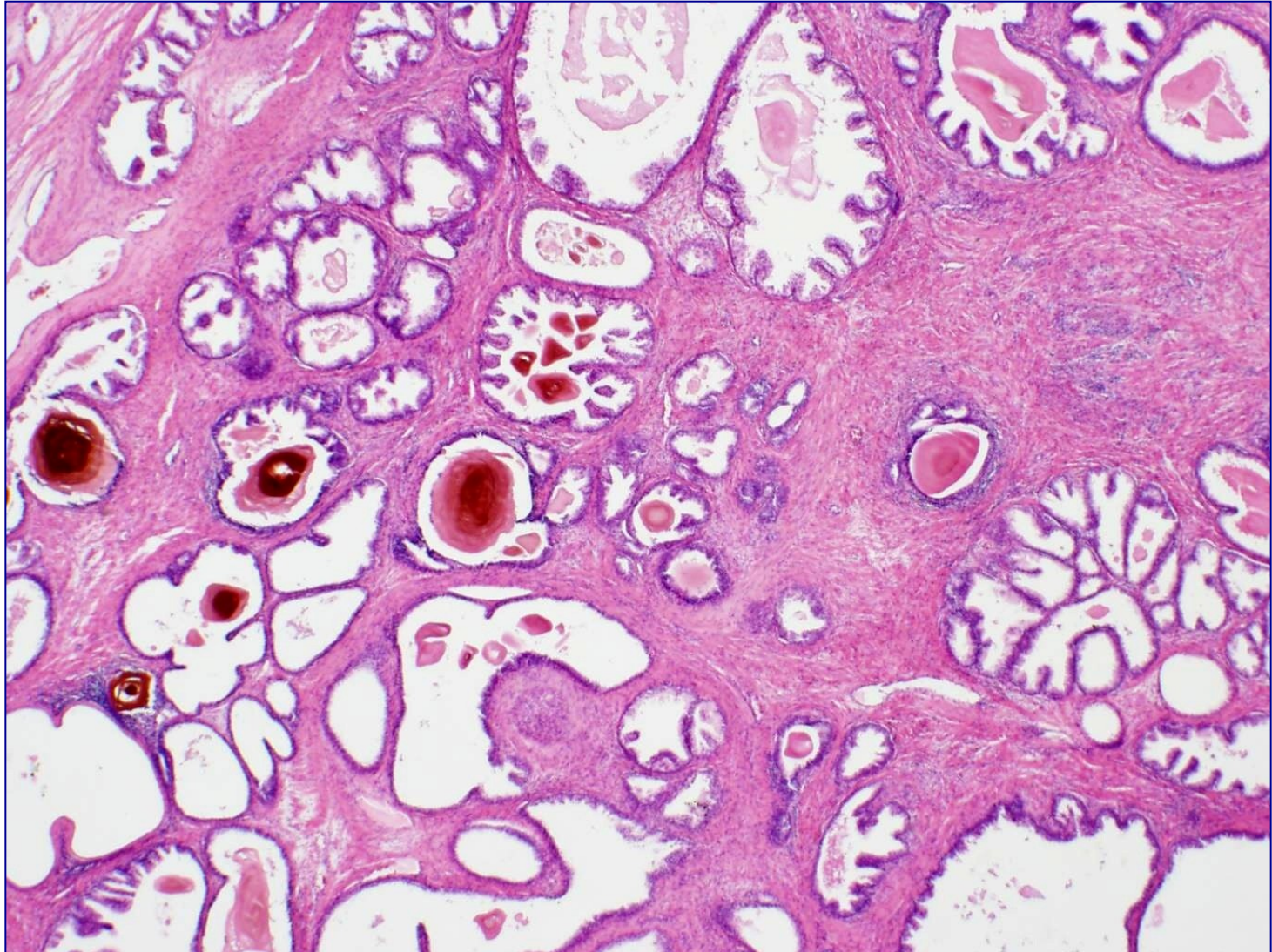
makro

- zvětšená, **uzlovitá**, tužší
- nejvýrazněji postižena **periuretrální část** (tzv. přechodová zóna)

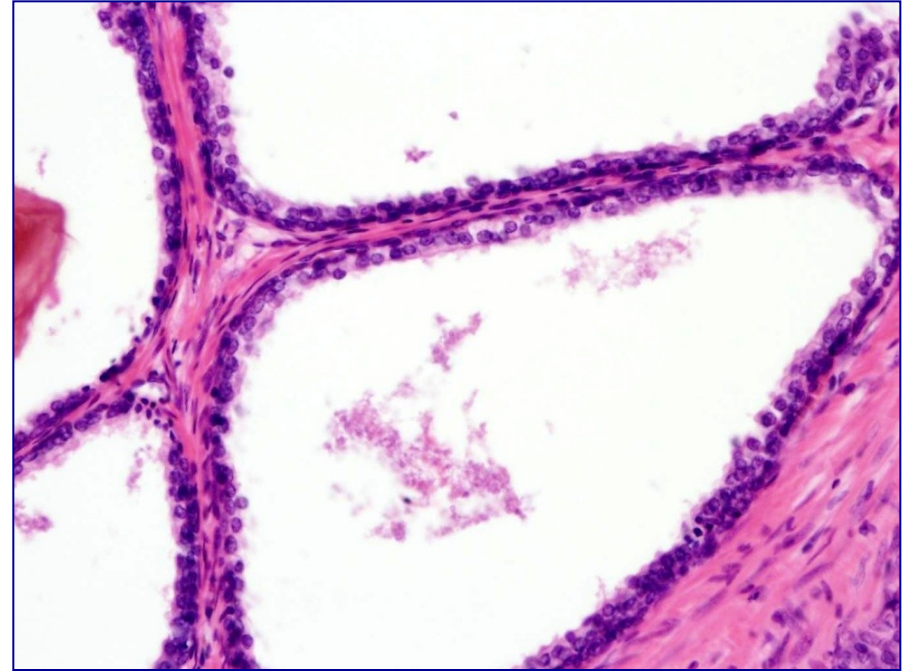
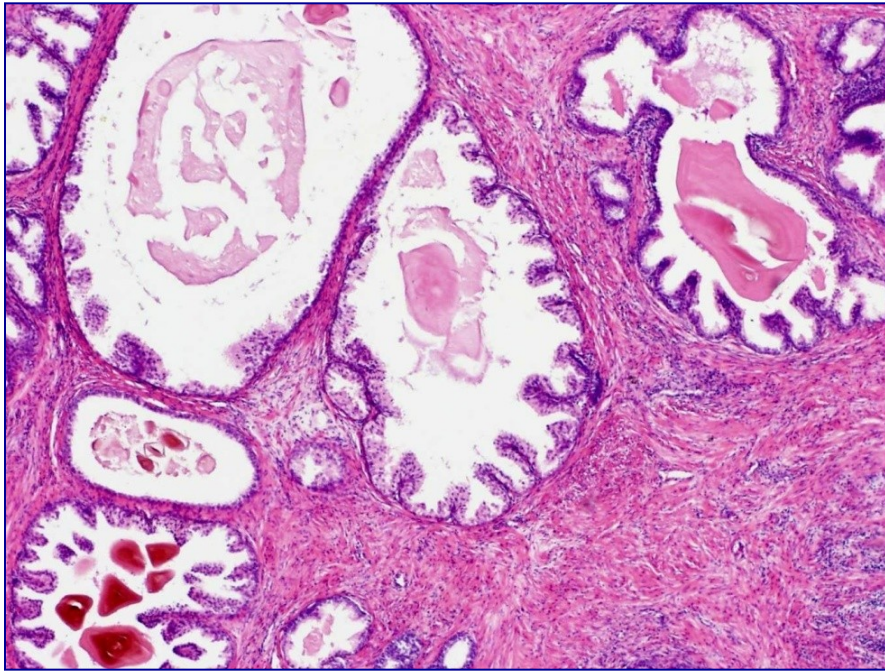
mikro

- zmnožené, různě velké, často i cysticky dilatované **žlásky s 2-vrstvenou výstelkou**
- stroma zmnožené, řídké chronicky zánětlivě celulizované

benigní hyperplázie prostaty



benigní hyperplázie prostaty



Acinární adenokarcinom prostaty

- vysoká incidence – 1.-3- místo malignity u mužů
- spíše **periferní zóna** prostaty **dorzálně** (per rectum!)
- dg.:
 - PSA, klinika
 - **punkční biopsie** (nejčastěji)
 - **transuretrální resekce** (většinou pro BHP – náhodný nález)
 - **suprapubická resekce prostaty**

Prostatická intraepitelová neoplázie PIN

- low-grade

= zmnožené acinární buňky, bez nápadnějších jaderných atypií
- bez klinického významu

- **high-grade**

= výrazné cytonukleární atypie acinárních buněk (zvětšená jádra se zhrubělým chromatinem a patrným jadérkem)
- často v blízkosti acinárního adenokarcinomu - prekanceróza

Acinární adenokarcinom prostaty

makro

-obtížně detekovatelný, roste multifokálně

mikro

-neoplastické buňky mají okrouhlá jádra s nápadným jadérkem

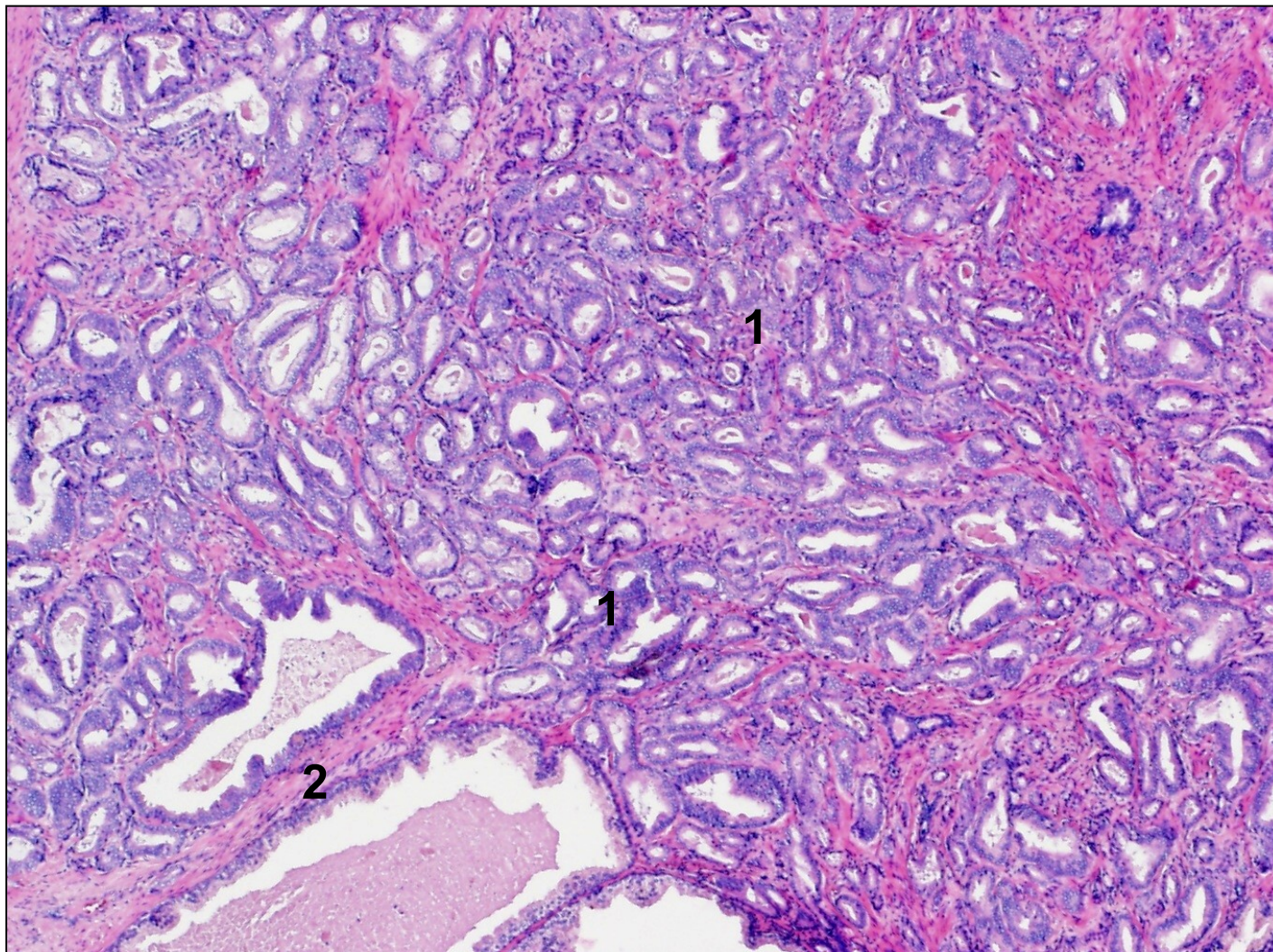
-neoplastické aciny **s absencí bazálních buněk** (HMW CK a p63 negativní)

-**neoplastické aciny drobnější** a infiltrují mezi nenádorové žlázy

-intraluminálně krystaloidy (slabě eozinofilní „chomáčkovitá“ hmota)

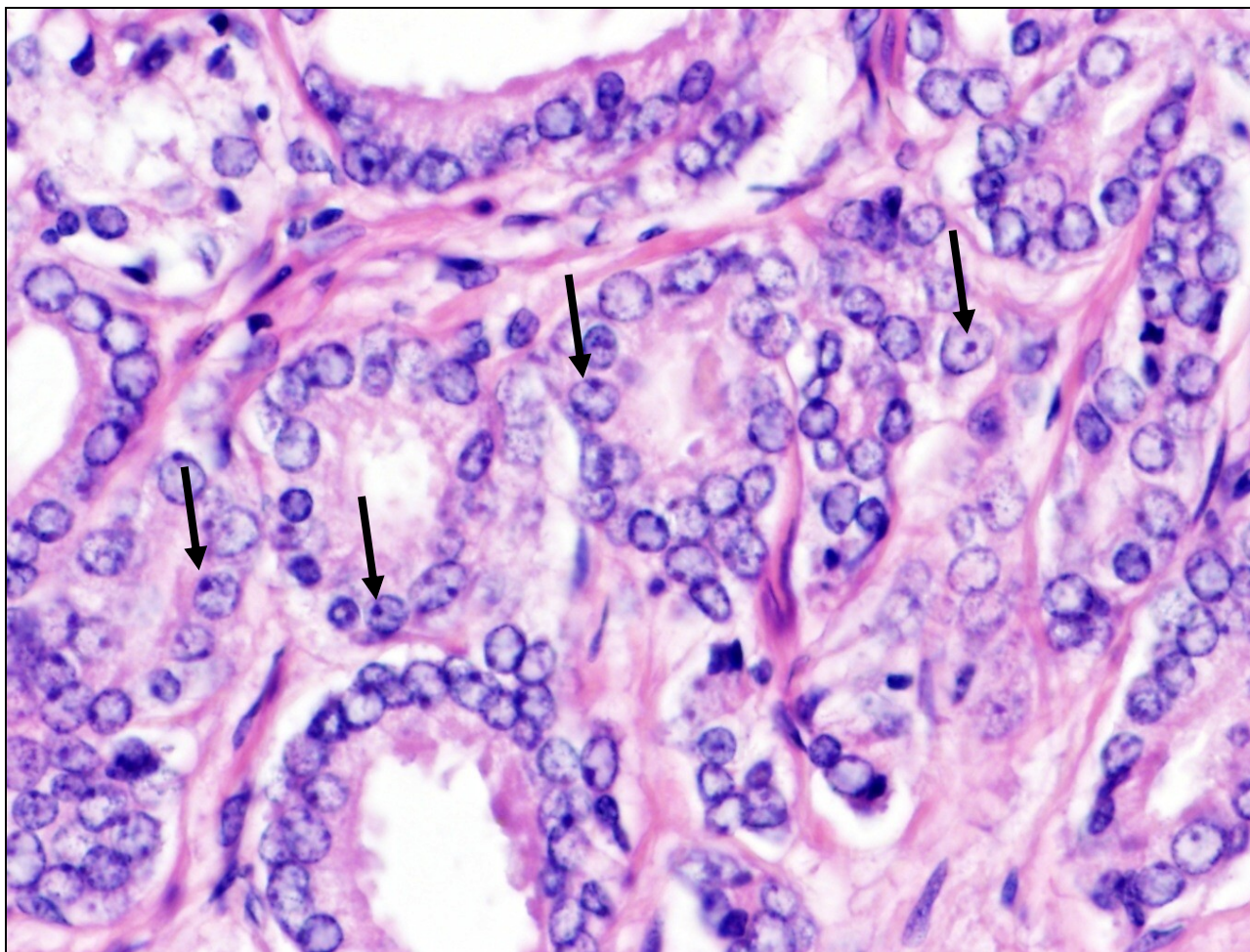
-případně **perineurální a extraprostatická propagace**

acinární adenokarcinom prostaty



drobné nádorové aciny (1) vrůstají mezi benigní prostatické žlázy (2)

acinární adenokarcinom prostaty




jadérka (šipky), chybí vrstva bazálních buněk

Acinární adenokarcinom prostaty

- prostata má svůj vlastní systém gradování
 - stanovení prognózy pacienta
- = **systém dle Gleasona:**

- hodnotí se stupeň žláznové diferenciace a struktura růstu 1-5
 - 1 připomíná normální prostatickou tkáň (žlázky semknuté, menší..)
 - 5 nekrotické úseky a solidními plochy s minimem acinů
- součet 2 nejčastěji zastoupených obrazců v 5-stupňové škále
- výsledný grade: Gleason skóre např. 7 (4+3)



Acinární adenokarcinom prostaty

- šíření


- per continuitatem (okolní tkáně)
- **perineurálně**
- **lymfogenně** (regionální LU; vzdálené levostranné krční LU)
- **hematogenně** (**skelet** - osteoplastické metastázy, játra, plíce)



křížová kost → bolesti zad

- prognóza

- TNM, grade dle Gleasona a hladiny předoperačních hodnot PSA



prostata

penis

varle, nadvarle

- **vrozené vady**
- **oběhové změny**
- **záněty**
- **nenádorové ložiskové léze, pseudotu**
- **nádory**

PENIS

- vrozené vady (hypospádie, epispádie, fimóza)
- oběhové změny (edém, chronická venostáza, trombóza kavernózních těles)
- záněty
 - oblast glans penis, předkožky → balanitida, balanopostitida
 - často STD
 - bakteriální (*N. gonorrhoeae*, streoptokoky, stafylokoky) i virové (HPV, HSV)

PENIS

- nádory a prekursorové léze


PeIN (penilní intraepitelová neoplázie) = prekanceróza

- solitární i multifokální
- bělavá nebo zarudlá, plochá i vyvýšená místa
- diferencovaná PeIN (bez spojitosti s HPV, starší)
- nediferencovaná PeIN (**spojená s HPV** infekcí)

dlaždicobuněčný karcinom

- JV Asie, Afrika, J Am., ↓ hygiena
- protektivní faktor – časná obřízka
- HPV asociovaný/neasociovaný

IHC:
p53,p16



prostata

penis

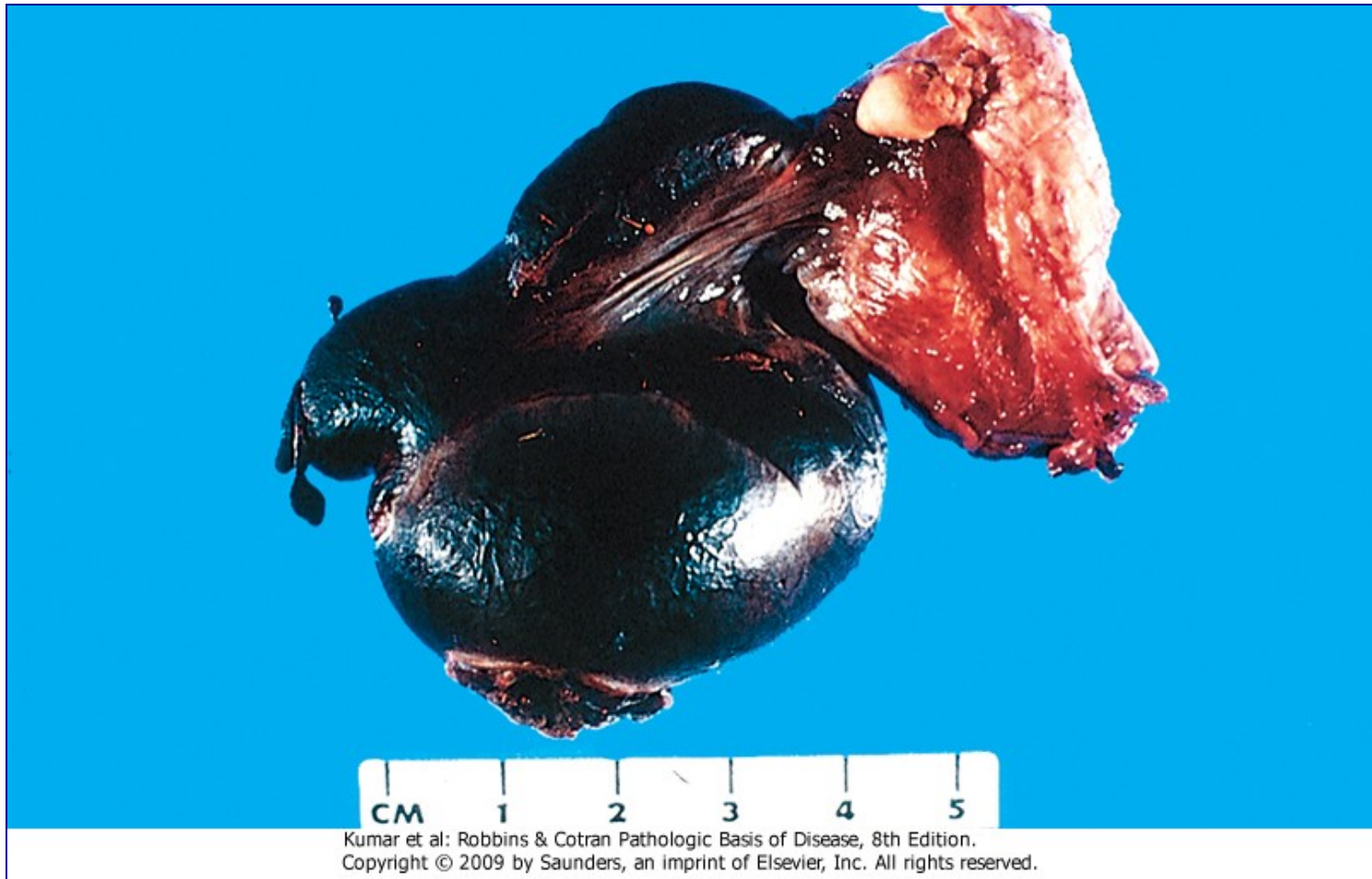
varle, nadvarle

- **vrozené vady**
- **oběhové změny**
- **záněty**
- **nenádorové ložiskové léze, pseudotu**
- **nádory**

VARLE, NADVARLE

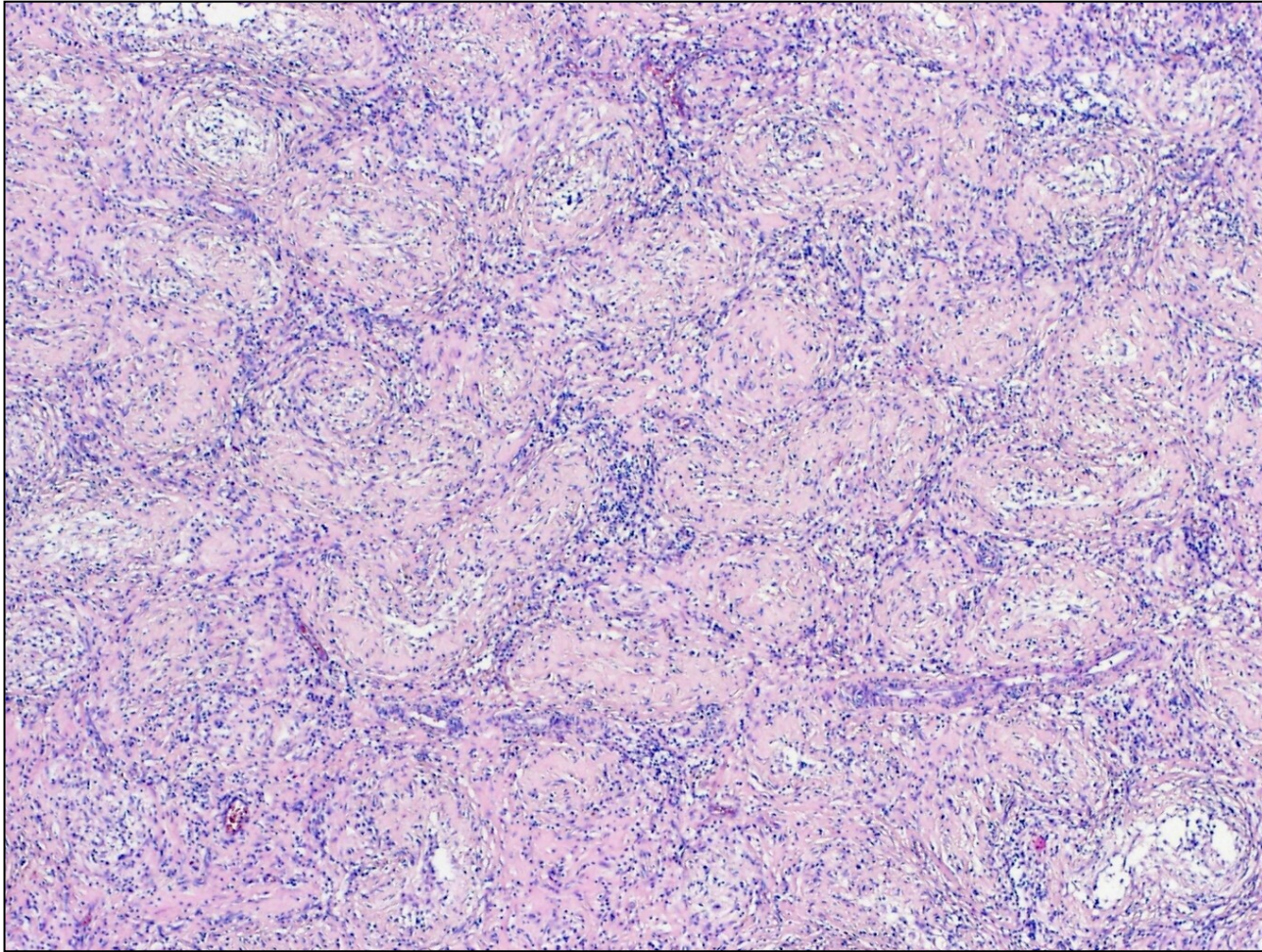
- vrozené vady (kryptorchismus)
- oběhové změny (hemoragická infarzace při torzi)
- záněty
 - nadvarle → varle (**většinou descendentně** z močových cest a prostaty)
 - **infekční** (bakterie – gonokok, chlamydie/E. coli, PSAE; viry - příušnice)
 - neinfekční (trauma, ruptura stěny kanálku nadvarlete)

torze varlete



Kumar et al: Robbins & Cotran Pathologic Basis of Disease, 8th Edition.
Copyright © 2009 by Saunders, an imprint of Elsevier, Inc. All rights reserved.

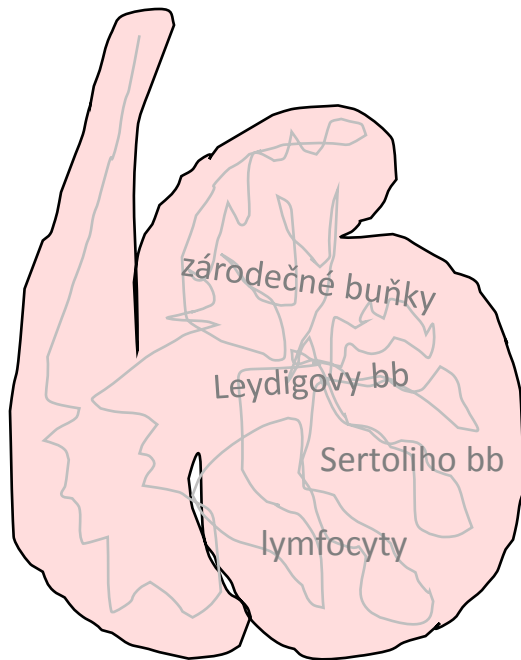
granulomatózní orchitida



nenekrotizující tuberkuloidní granulomy, původní struktura varlete je setřelá

VARLE, NADVARLE

- nádory



1. **GERMINÁLNÍ** - ze zárodečných buněk
2. **NÁDORY ZE ZÁRODEČNÉ LIŠTY (sex-cord)**
3. ostatní (primární – B lymfomy, sekundární)

1. Germinální nádory

- cca **90 %** primárních nádorů varlat
- hlavně **mezi pubertou a 40. rokem**
- RF: +RA, +OA, **kryptorchismus**, snížená plodnost, neplodnost,...
- metastázy lymfogenní (paraaortální LU) i hematogenní (plíce)
- **produkují onkomarkery**
 - α FP, hCG, PLAP, CEA, LDH (nespecifické)
 - detekce v séru i tkáních
 - **význam v diagnostice i v monitorování pacienta při/po léčbě**

Germinální nádory - klasifikace

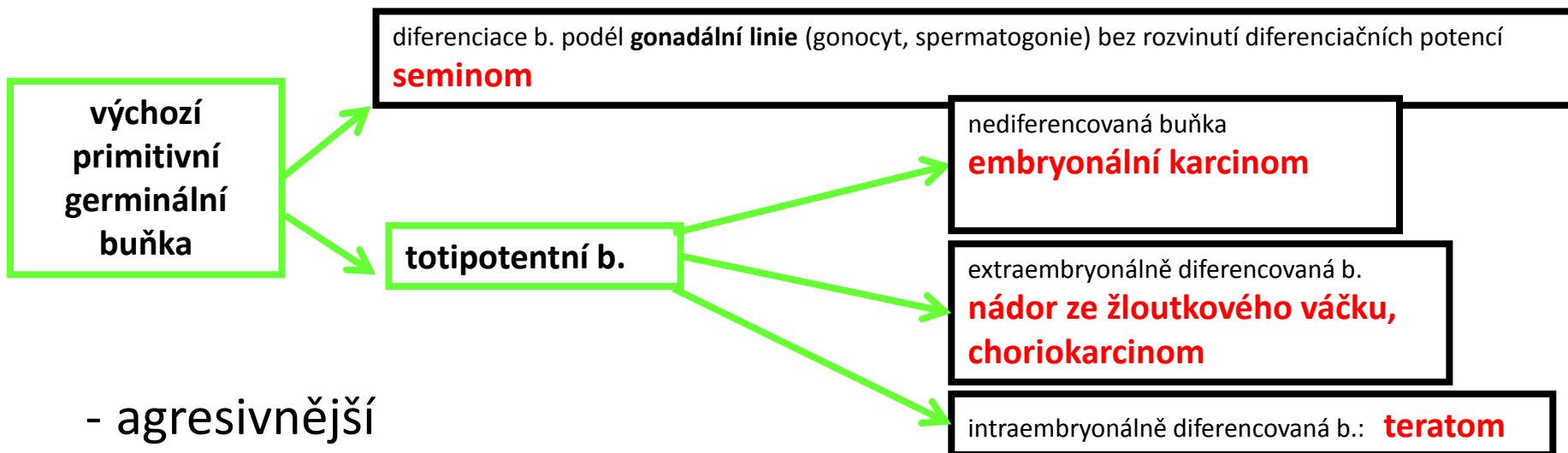
- klasifikace (WHO 2016):

a) GT vznikající **na podkladě germinální neoplázie in situ**

b) GT vznikající **bez souvislosti s germinální neoplázií in situ**

- **GCNIS** představuje prekursorovou lézi germinálních nádorů

a) germinální tu na podkladě GCNIS



- agresivnější

- mnohdy vyžadují systémovou onkologickou terapii

• **tumory jednoho histologického typu** (60 %)

- **seminom** (50 %)
- **neseminomové**

• **smíšené**

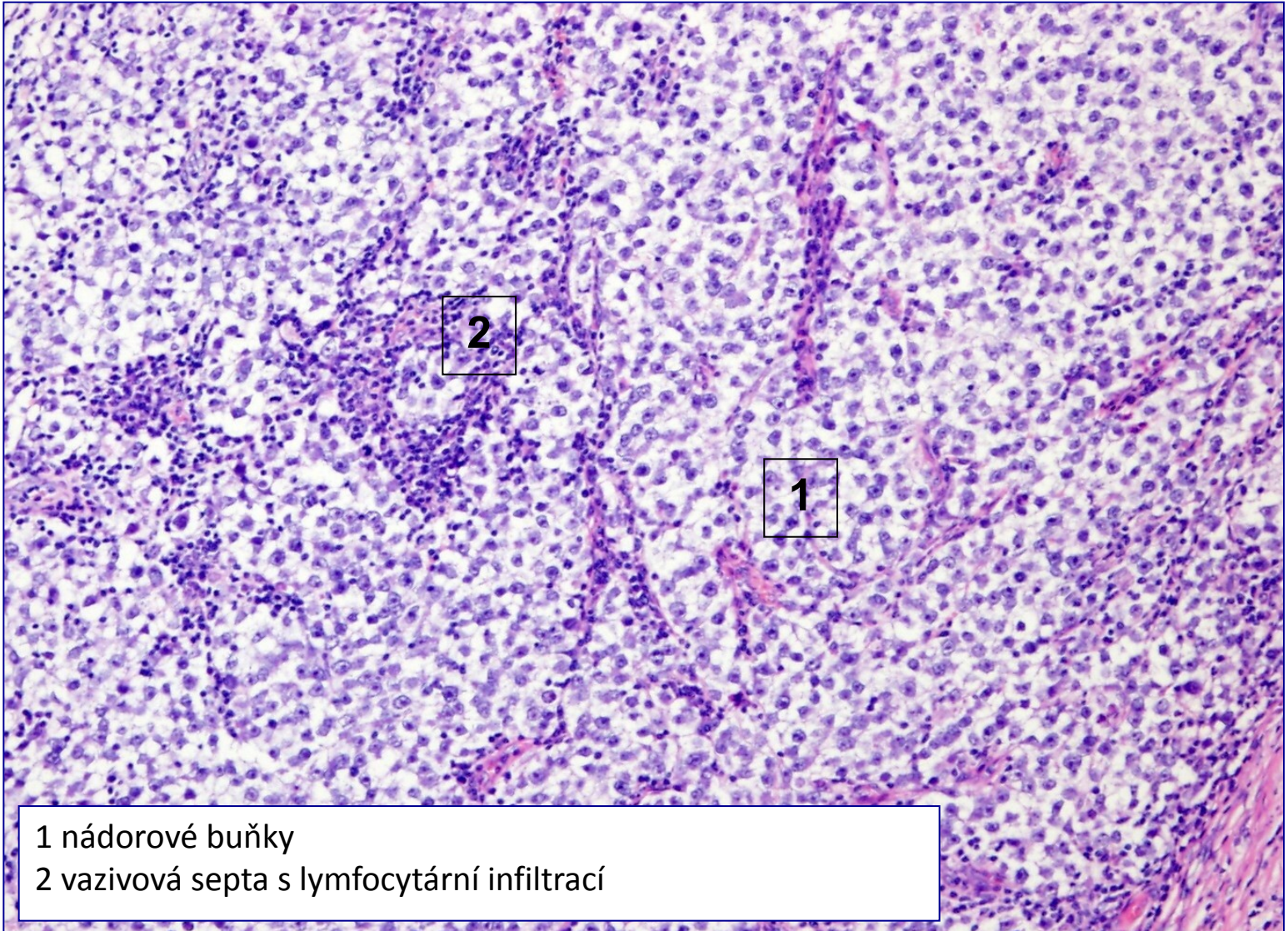
a) germinální tu na podkladě GCNIS

	věk	onkomarker
seminom	30-50	hCG (10%)
emryonální karcinom	20-30	hCG (90%) a/nebo aFP
nádor ze žloutkového váčku	3	aFP (90%)
choriokarcinom	20-30	hCG (100%)
teratom		hCG (50%) a/nebo aFP
smíšené nádory	15-30	hCG (90%) a/nebo aFP

Seminom

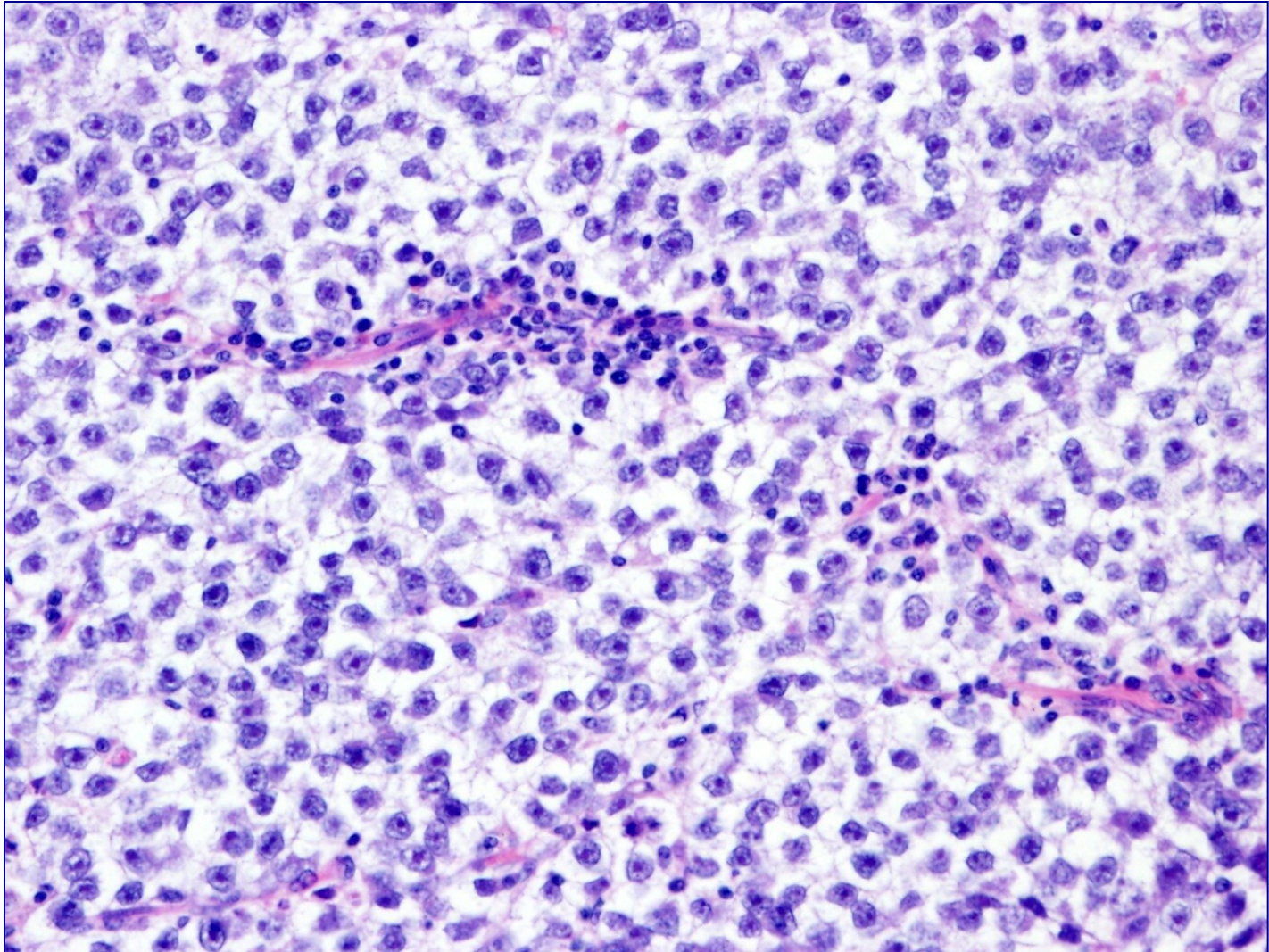
- nejčastější tumor varlete
- hlavně mezi 30.- 40. rokem života (postpubertálně)
- RF: kryptorchismus
- varle zvětšené, bolestivé
- dobrá prognóza (časná dg., radio i chemo senzitivní)
- makro: - homogenní žlutobělavý uzel
- mikro:
 - nádorové buňky s hojnou, světlou cytoplasmou (glykogen)
 - fibrovaskulární septa s lymfoplazmocytárním zánětlivým infiltrátem
 - IHC: PLAP+

seminom



- 1 nádorové buňky
- 2 vazivová septa s lymfocytární infiltrací

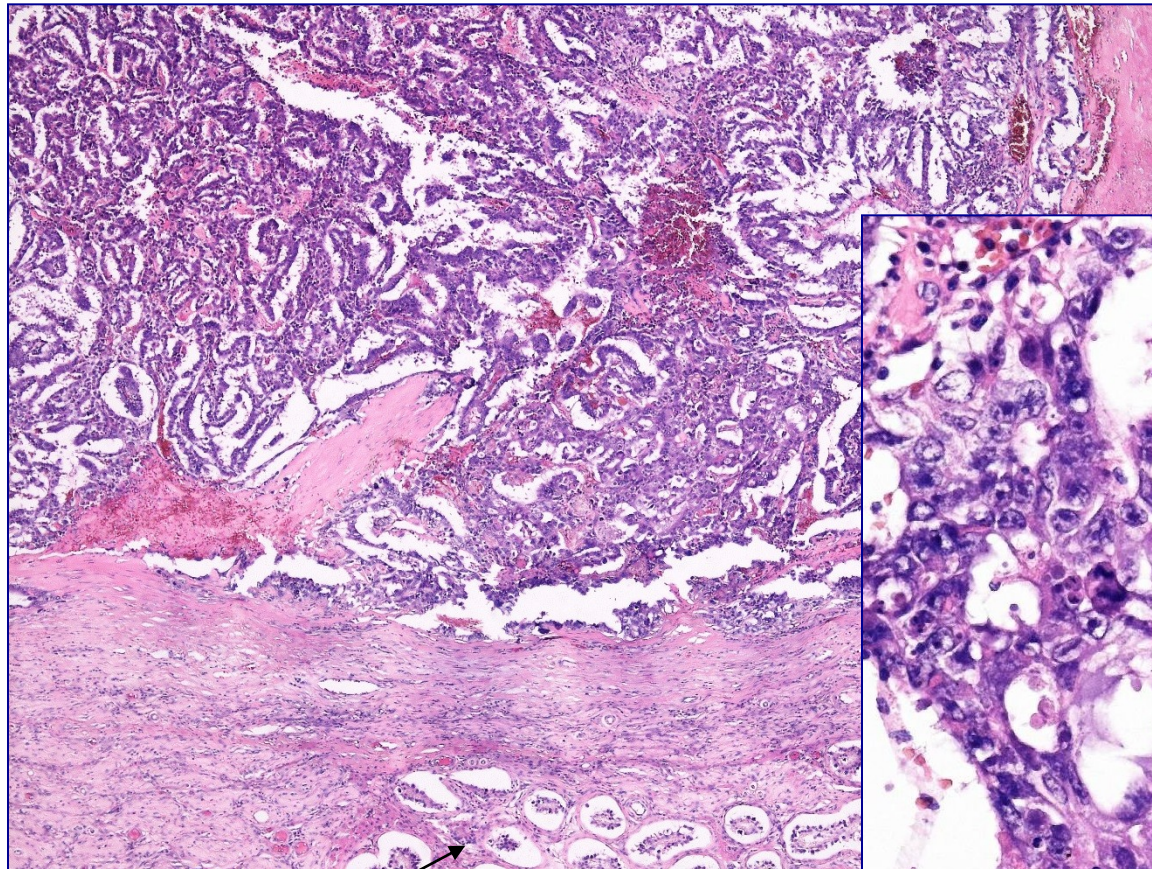
seminom



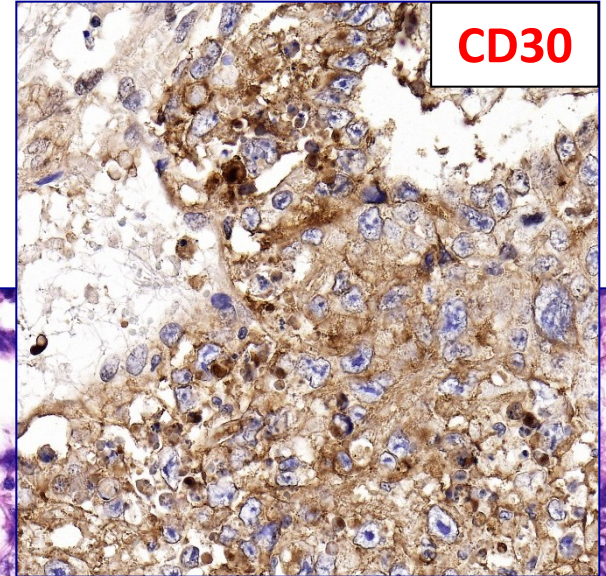
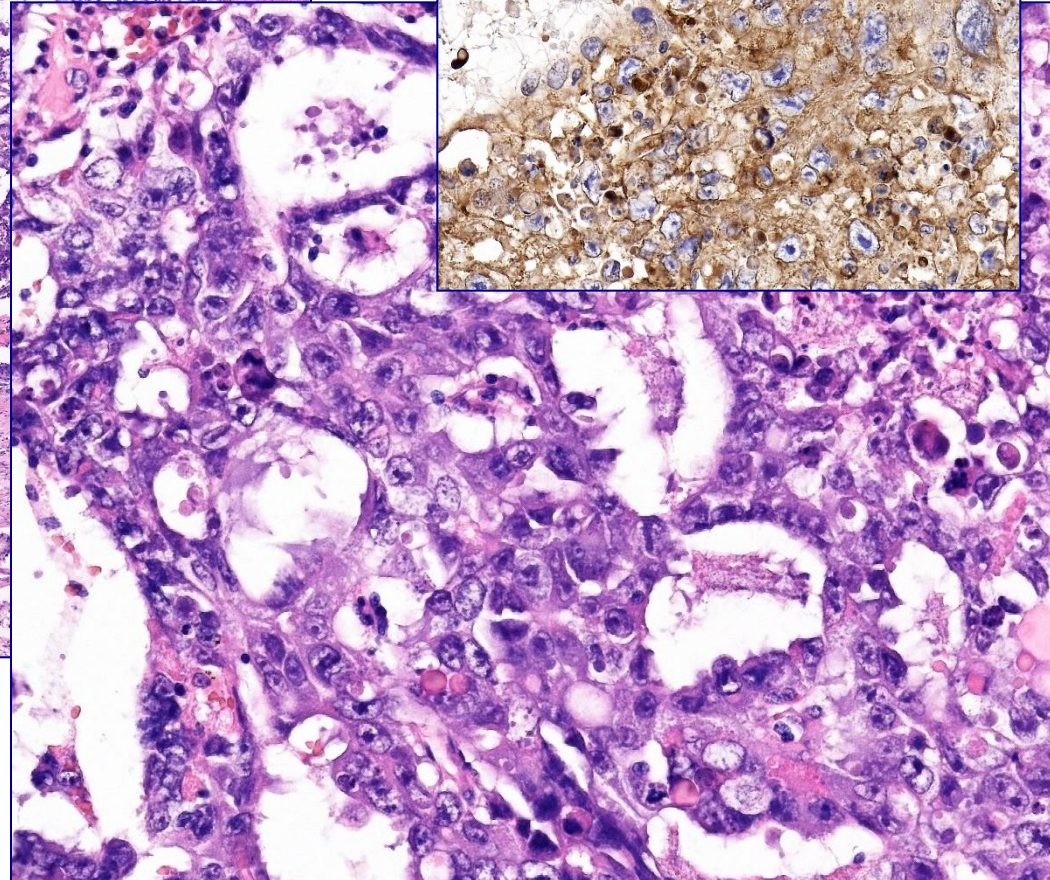
Embryonální karcinom

- 2. nejčastější tumor varlete
- hlavně mezi 25. – 30. rokem
- čistý/součást smíšeného germinálního nádoru (**zhoršuje prognózu**)
 - makro: hemoragie, nekrózy
 - mikro:
 - výrazný cytonukleární pleomorfismus, mitózy, nekrózy, hemoragie
 - stroma bez lymfocytární příměsi

embryonální karcinom



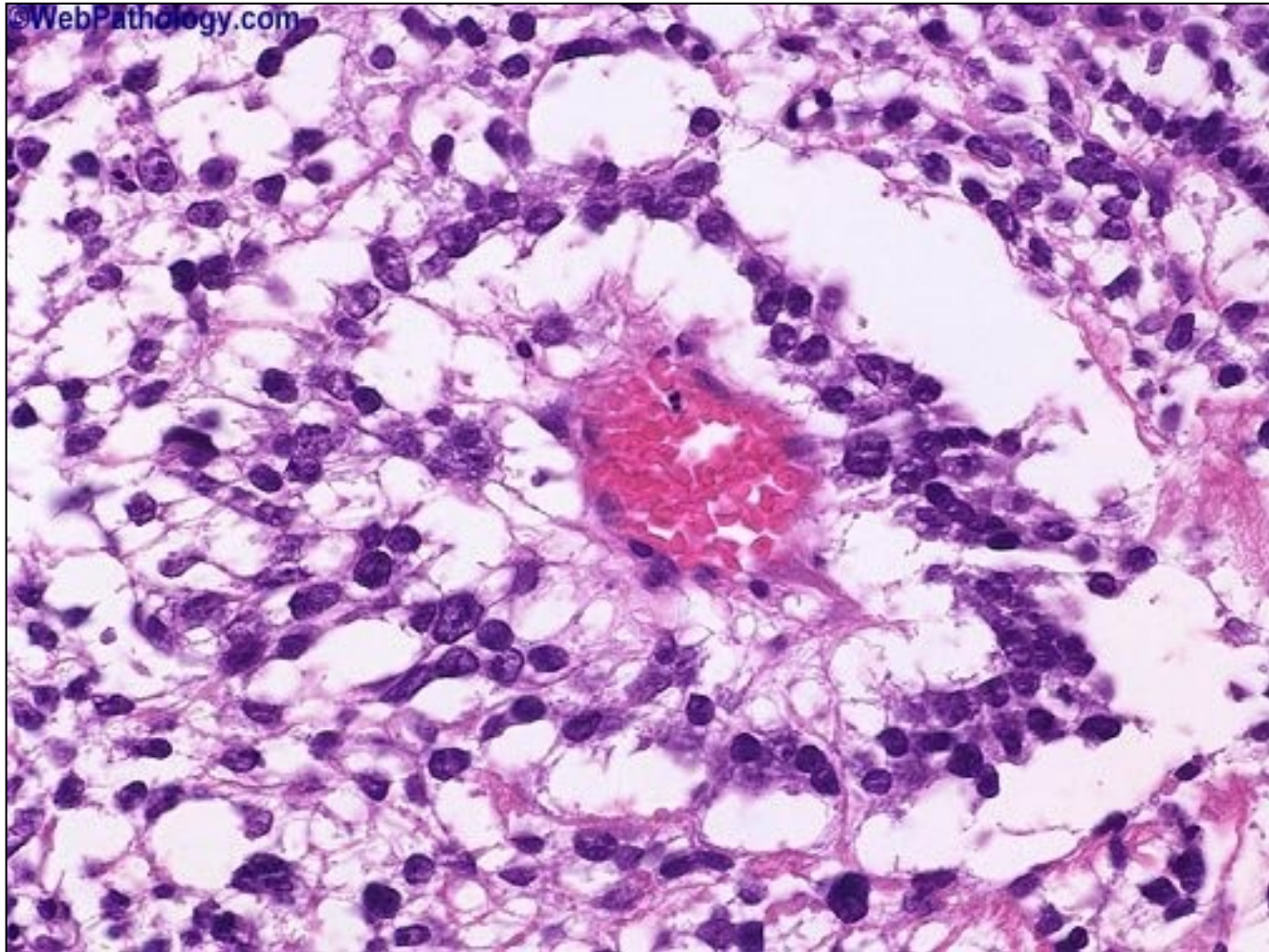
semenotvorné kanálky



Nádor ze žloutkového váčku

- připomíná epitel žloutkového váčku, mesenchym
- postpubertální typ, po 15. roce života
- jako součást smíšených germinálních nádorů
- makro: šedobělavý tu, někdy cysticky změněný
- mikro:
 - spousta histologických typů, různé typy růstu
 - glomeruloidní struktury (Schillerova-Düvalova tělíska)
 - nádorové bb. s klenutým povrchem (kulatá jádra) → „**kočičí hlavy**“, **cvočky**

nádor ze žloutkového váčku

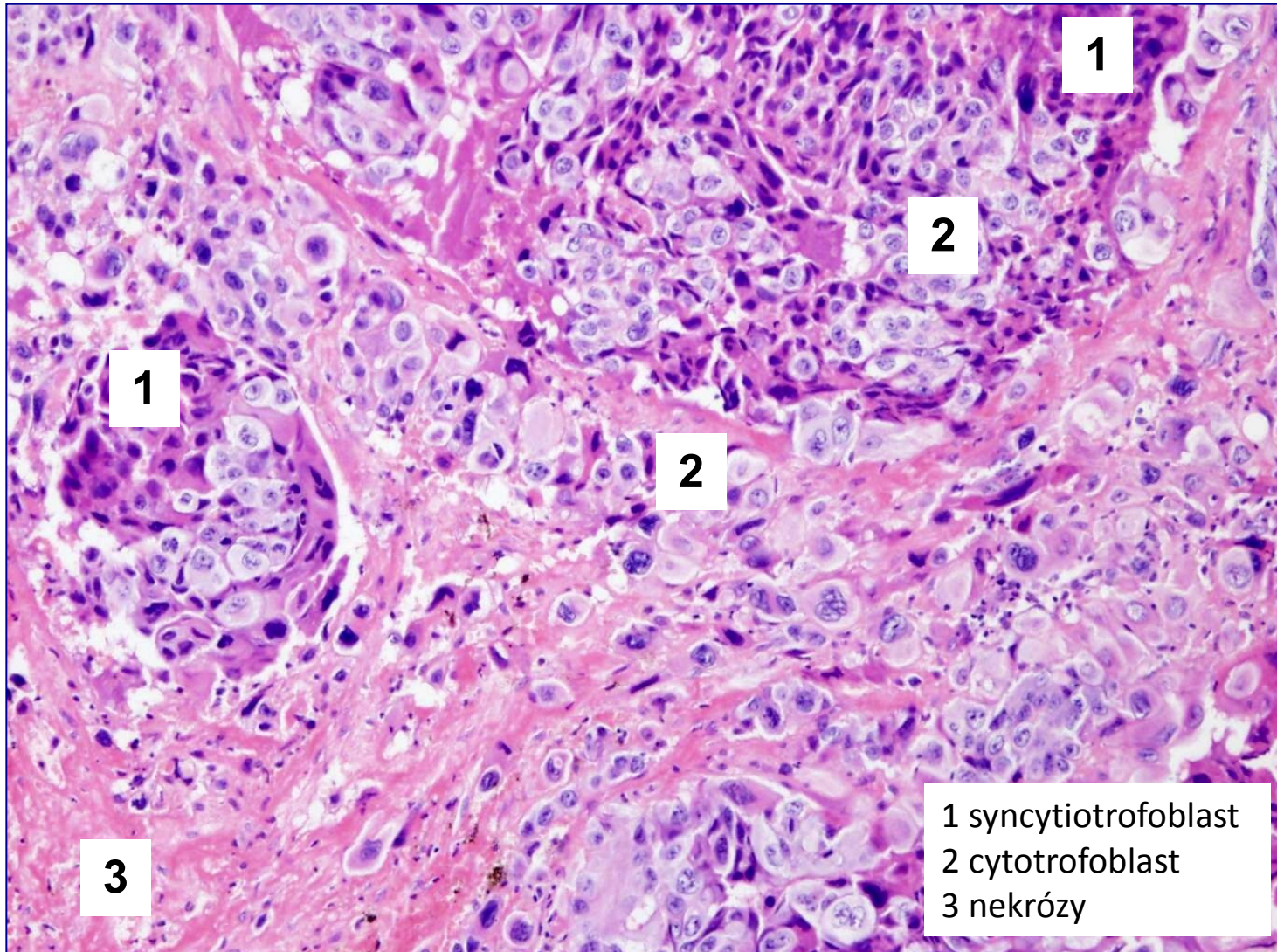


Schillerova-Duvalova tělíška (glomeruloidní formace kapilár a nádorových buněk)

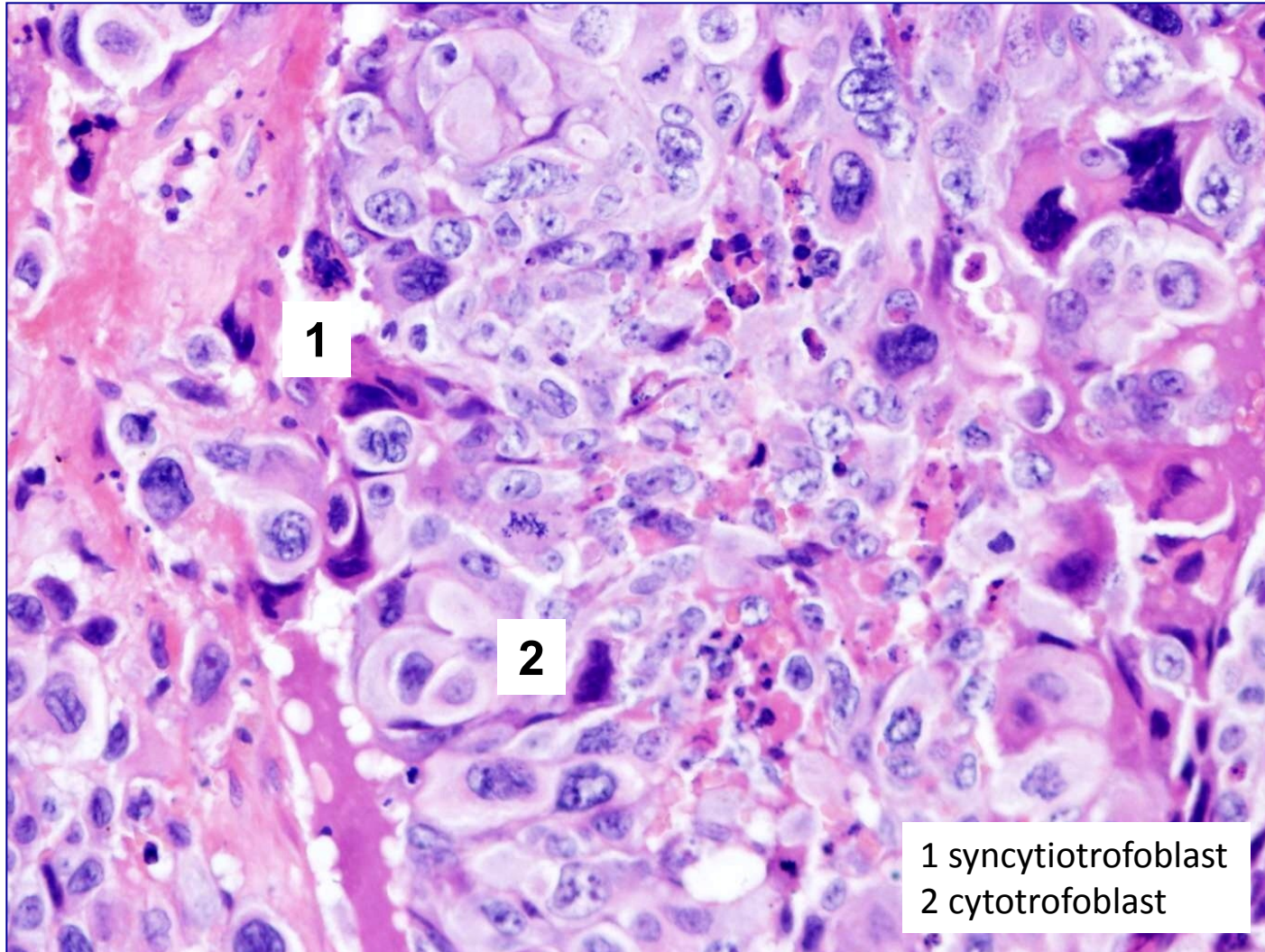
Choriokarcinom

- připomíná buňky trofoblastu
- jako součást smíšených germinálních nádorů
- **špatná prognóza**
 - makro: hemoragická masa
 - mikro
 - prokrváčený a nekrotický
 - nádorové elementy vzhledu trofoblastických buněk

choriokarcinom



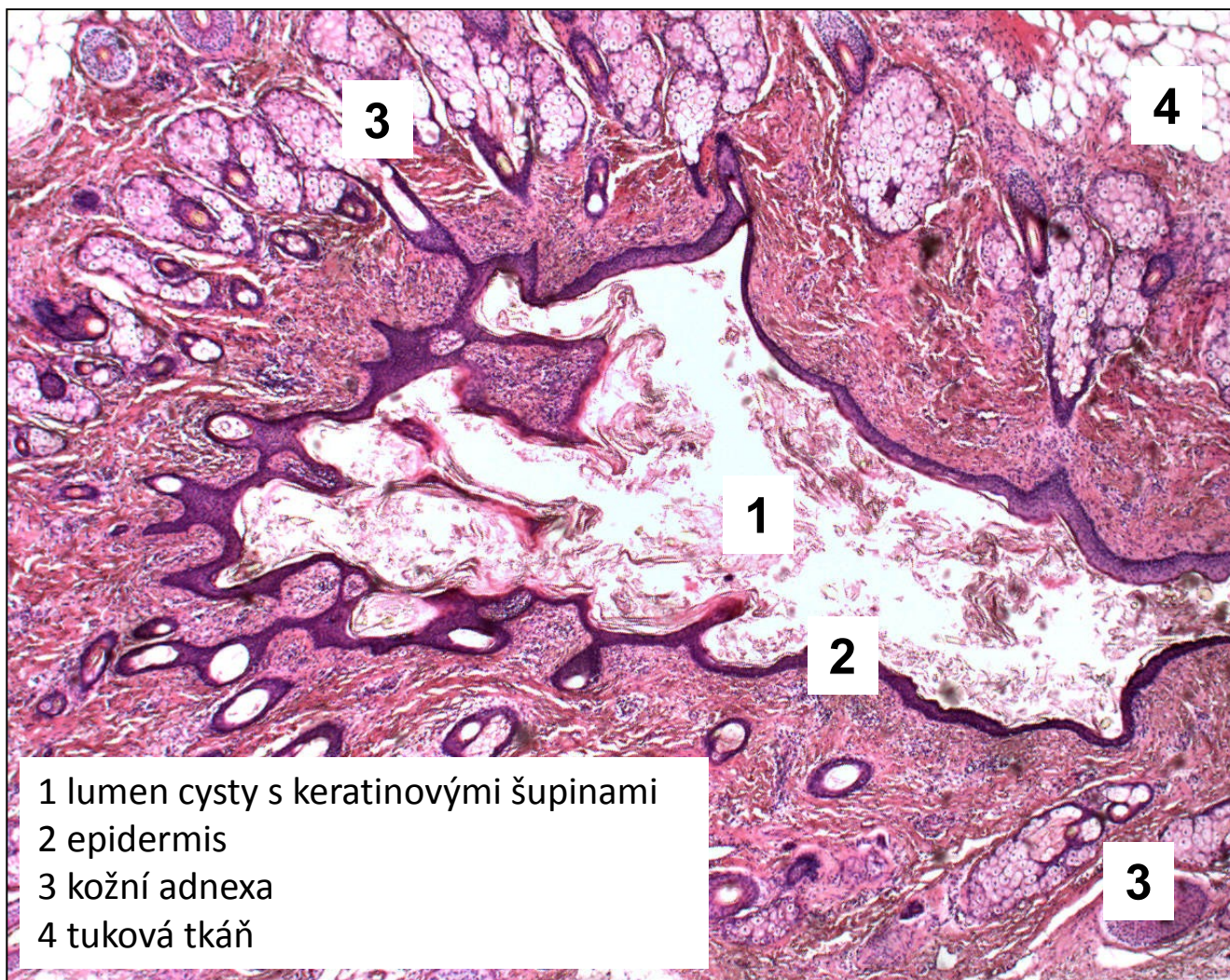
choriokarcinom



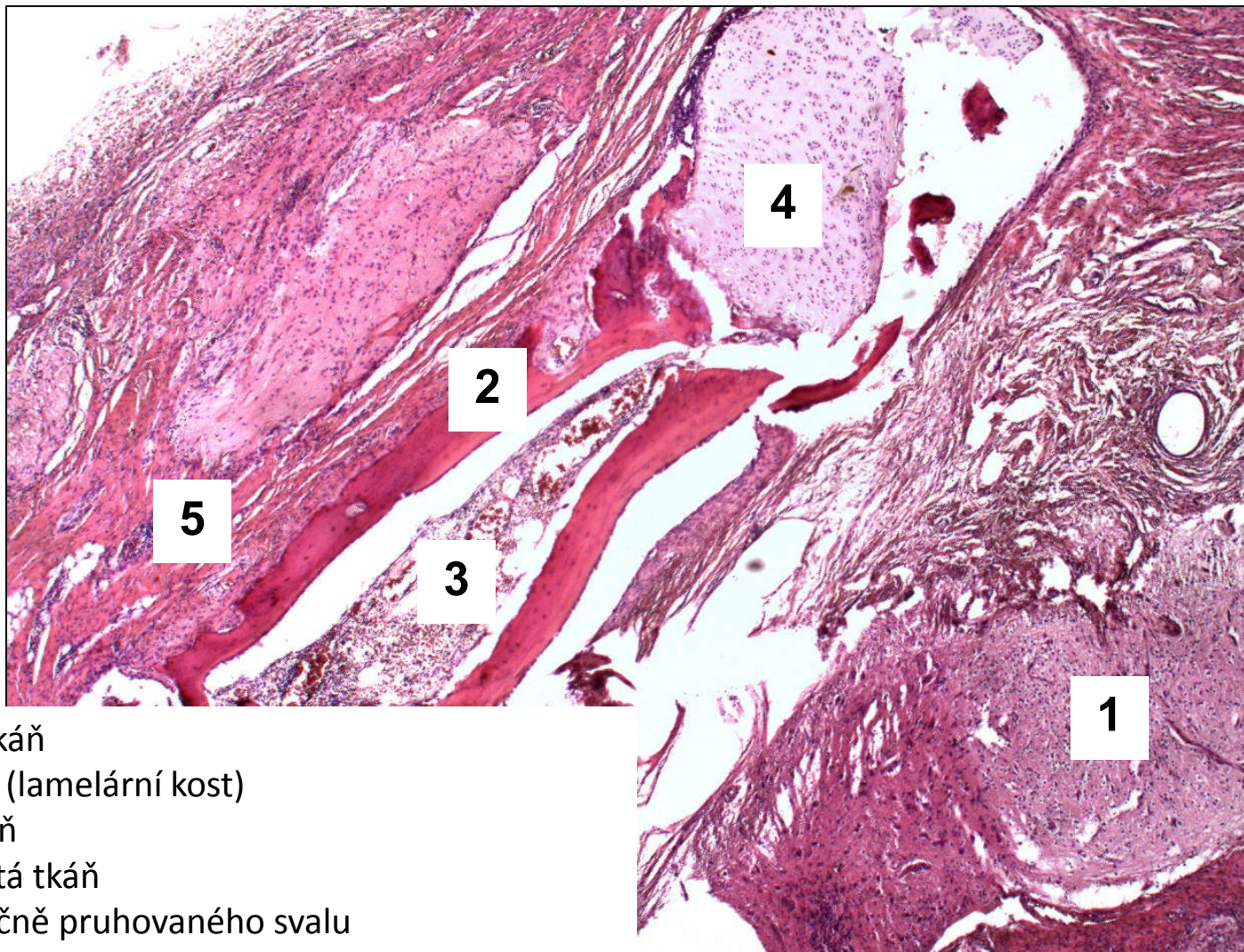
Teratom

- postpubertální typ
- mono-, bi-, tridermální (deriváty 1-3 zárodečných listů)
- oproti ovariu velmi vzácný
- jako součást smíšených germinálních nádorů
- **maligní potenciál, zakládají metastázy**
- makro: různý vzhled dle převažujícího zárodečného listu
- mikro
 - zralé tkáně i nezralé tkáně fetálního vzhledu

teratom (diferencovaný zralý)

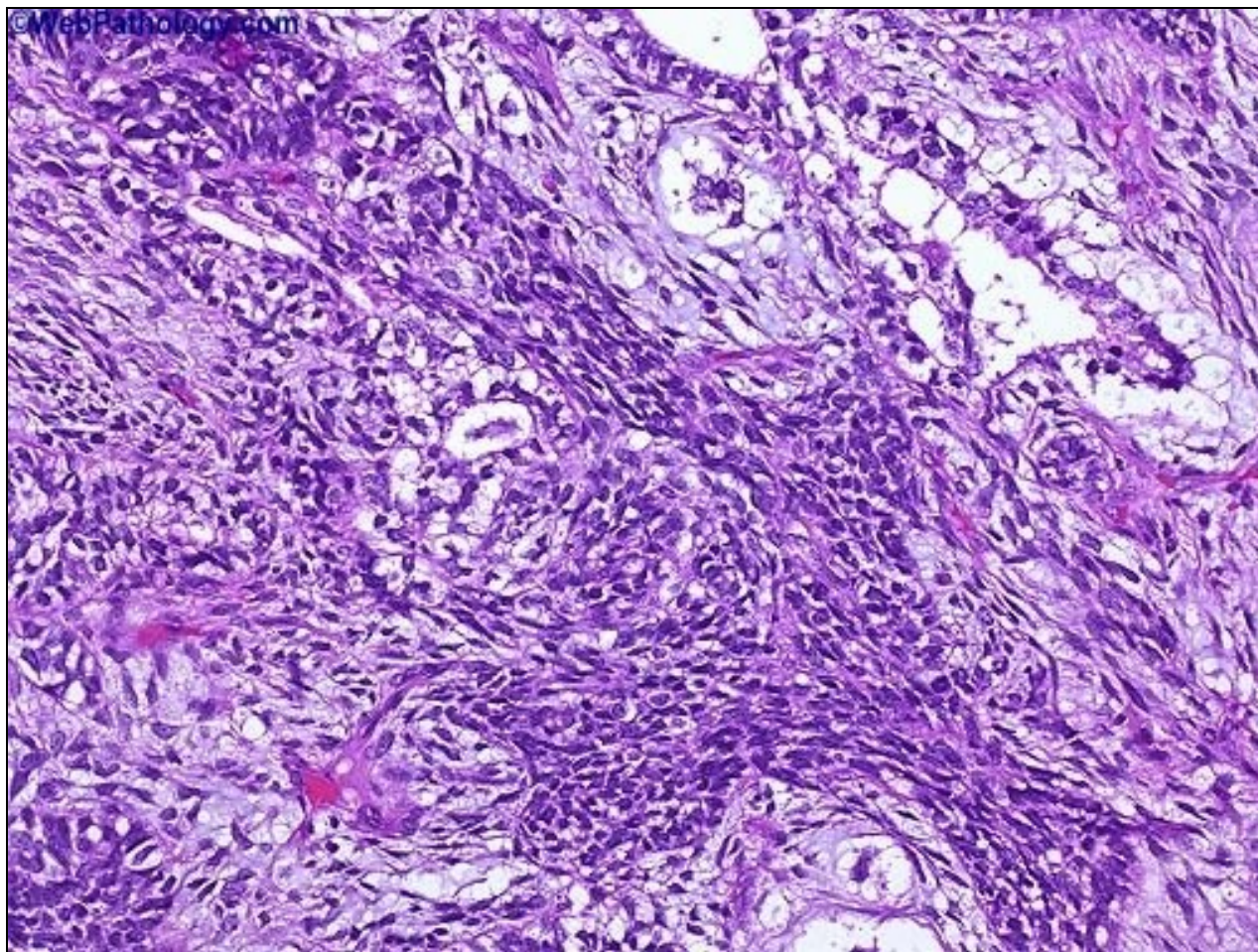


teratom diferencovaný zralý



- 1 nervová tkáň
- 2 kompakta (lamelární kost)
- 3 kostní dřeň
- 4 chrupavčitá tkáň
- 5 vlákna příčně pruhovaného svalu

teratom diferencovaný nezralý



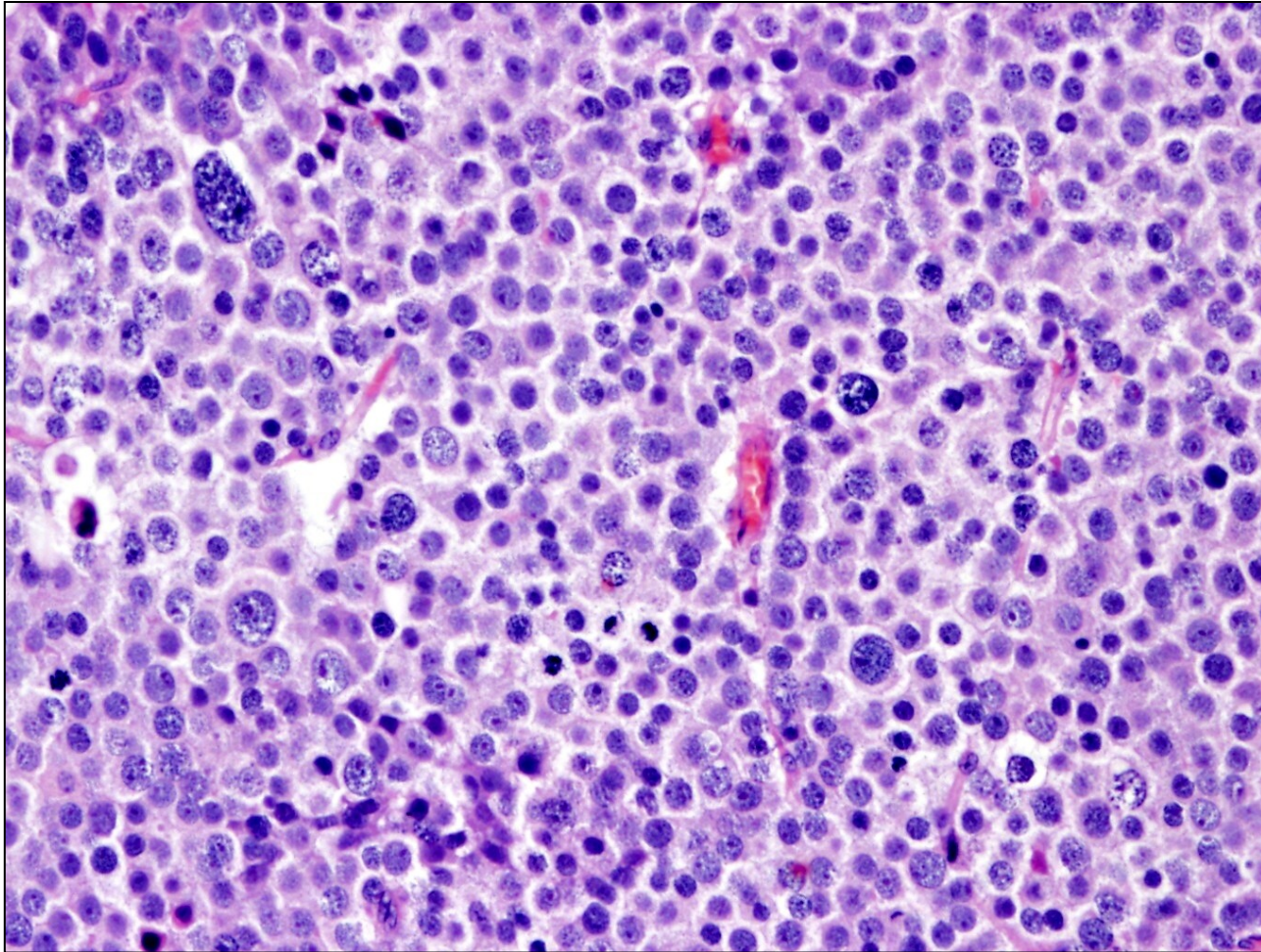
primitivní fetální tkáň (neuroektodermové)

b) germinální tu bez asociace s GCNIS

- **příznivá prognóza**

- **prepubertální nádor ze žloutkového vřívku** - malí chlapci
- **prepubertální teratom** (dermoidní cysta, epidermoidní cysta)
 - benigní, biologicky příznivé
- **spermatocytický tumor** (dříve spermatocytický seminom)
 - vyšší věk (+- 55 let)
 - lokálně agresivní, **nemetastazuje**
 - nádor. bb. bez glykogenu, septa bez zánětu, IHC PLAP-
 - pouze ve varleti, **nikdy extragonadálně**

spermatocytární seminom



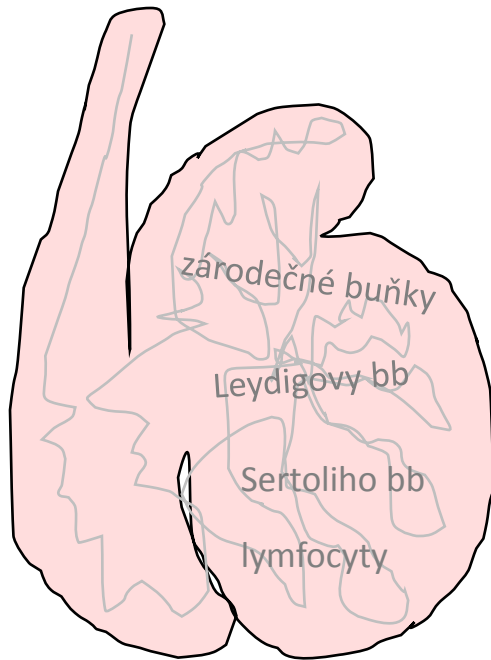
Směs polymorfních nádorových buněk (velké bb. s „filigránovitým“ chromatinem, střední bb. s okrouhlými jádry a malé bb. připomínající lymfocyty), vazivová septa jsou bez lymfoplazmocytního infiltrátu.

Extragonadální germinální tumory (EGT) !!

- nádory z germinálních bb. vznikající primárně v mimogonadální lokalizaci
- častěji u mužů
- původ nejasný:
 - z primordiální germinálních buněk?
 - chybná migrace?
 - chybné uložení totipotentních buněk?
 - germinální buňky v ektopických lokalizacích u zdravých jedinců?
- **RP, mediastinum, mozek**
- seminomové i neseminomové
- čisté i smíšené
- **prognosticky obecně horší**, výjimkou jsou seminomové EGT (CNS, epifýza)

VARLE, NADVARLE

- nádory



1. **GERMINÁLNÍ** - ze zárodečných buněk

2. **NÁDORY ZE ZÁRODEČNÉ LIŠTY** (sex-cord)

- ze specializovaného mezodermu

→ primitivní mesenchym genitální lišty, u obou pohlaví stejný

- ve varlatech i ovariích:

• ženská diferenciační linie: **thekální bb., bb granulózy a luteinní**

• mužská diferenciační linie: **Sertoliho a Leydigovy bb.**

- **produkují steroidy** (E,A)


2. Nádory varlat ze zárodečné lišty = sex cord

-cca 3% primárních nádorů varlat

-jakýkoliv věk

-velká heterogenní skupina

- nádor z Leydigových bb.
- nádor ze Sertoliho bb.
- nádory z buněk granulózy,...



vulva

vagina

cervix

tělo děložní

vejcovody

ovária

- **vrozené vady**
- **oběhové změny**
- **záněty**
- **nenádorové ložiskové léze, pseudotu**
- **nádory**

Záněty vulvy

a) neinfekční dermatitidy (mj. alergie), dermatózy

b) infekční

- viry (**HPV** – condylomata/intraepitelové neoplázie; HSV typ 2 i 1)
- bakterie (*Treponema pallidum*, *Neisseria gonorrhoeae*)
- houby (***Candida albicans***)
- paraziti (vzácné, roup dětský)

Nenádorové léze vulvy

- lichen sclerosus = leukoplakie
 - **svědění**, pálení až stenóza poševního vchodu (*claustris vulvae*)
 - předchází vzniku dysplázie, karcinomu
 - atrofie epitelu + edém, fibrotizace, hyalinizace a pruhovitá kulatobuněčná zánětlivá celulizace v dermis
- lichen simplex chronicus
 - bělavé či začervenalé ložisko
 - **svědění**
 - není typickou prekancerózou
 - akantóza, hyperkeratóza epitelu + fibrotizace a zánětlivá celulizace dermis

Nádory vulvy

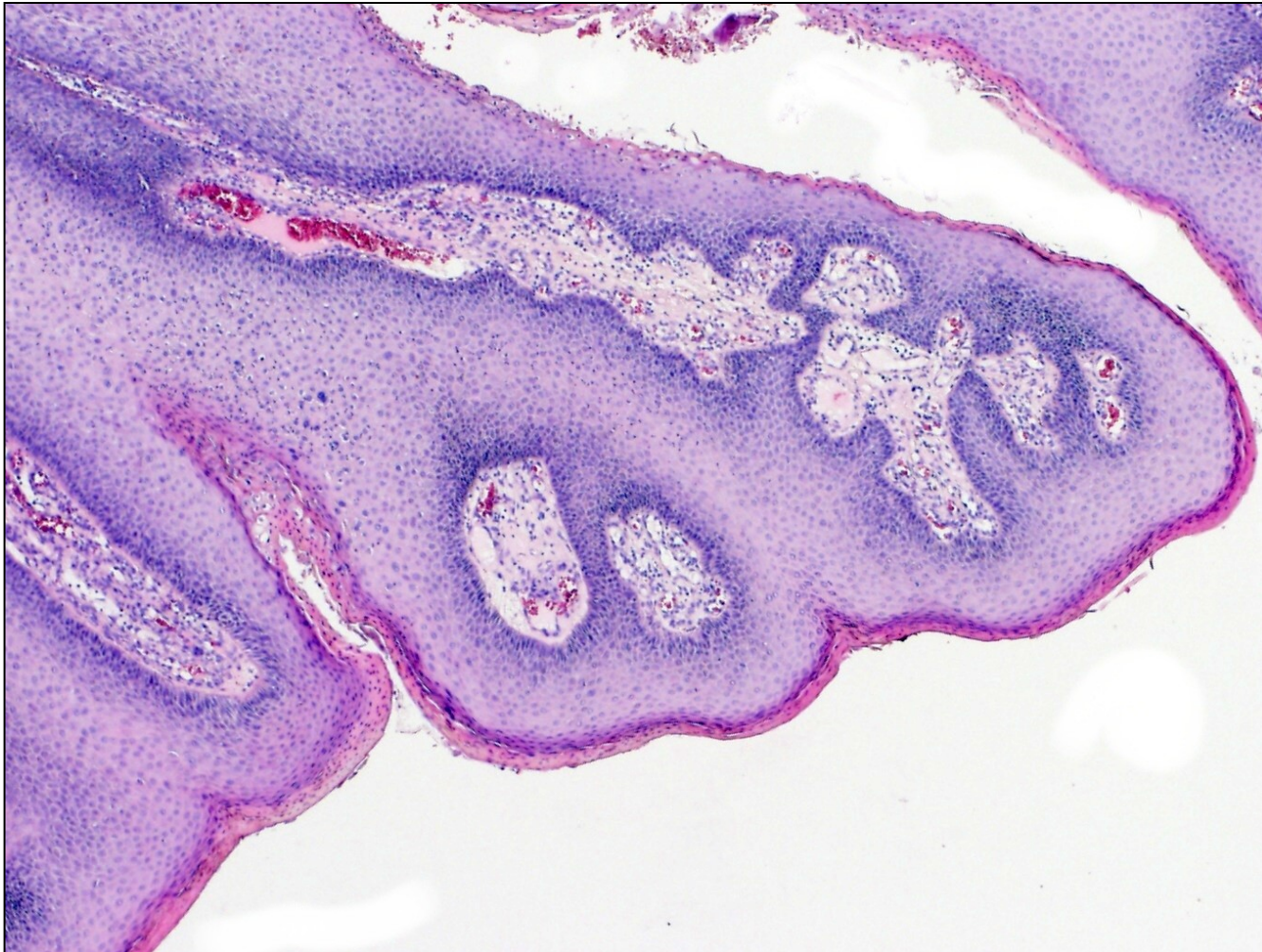
benigní

- **condylomata accuminata** (dlaždicobuněčný papilom, **HPV 6, 11, koilocyty**)
- adnexální (hidradenom)
- mesenchymální (lipom, leiomyom, hemangiom,..)

maligní

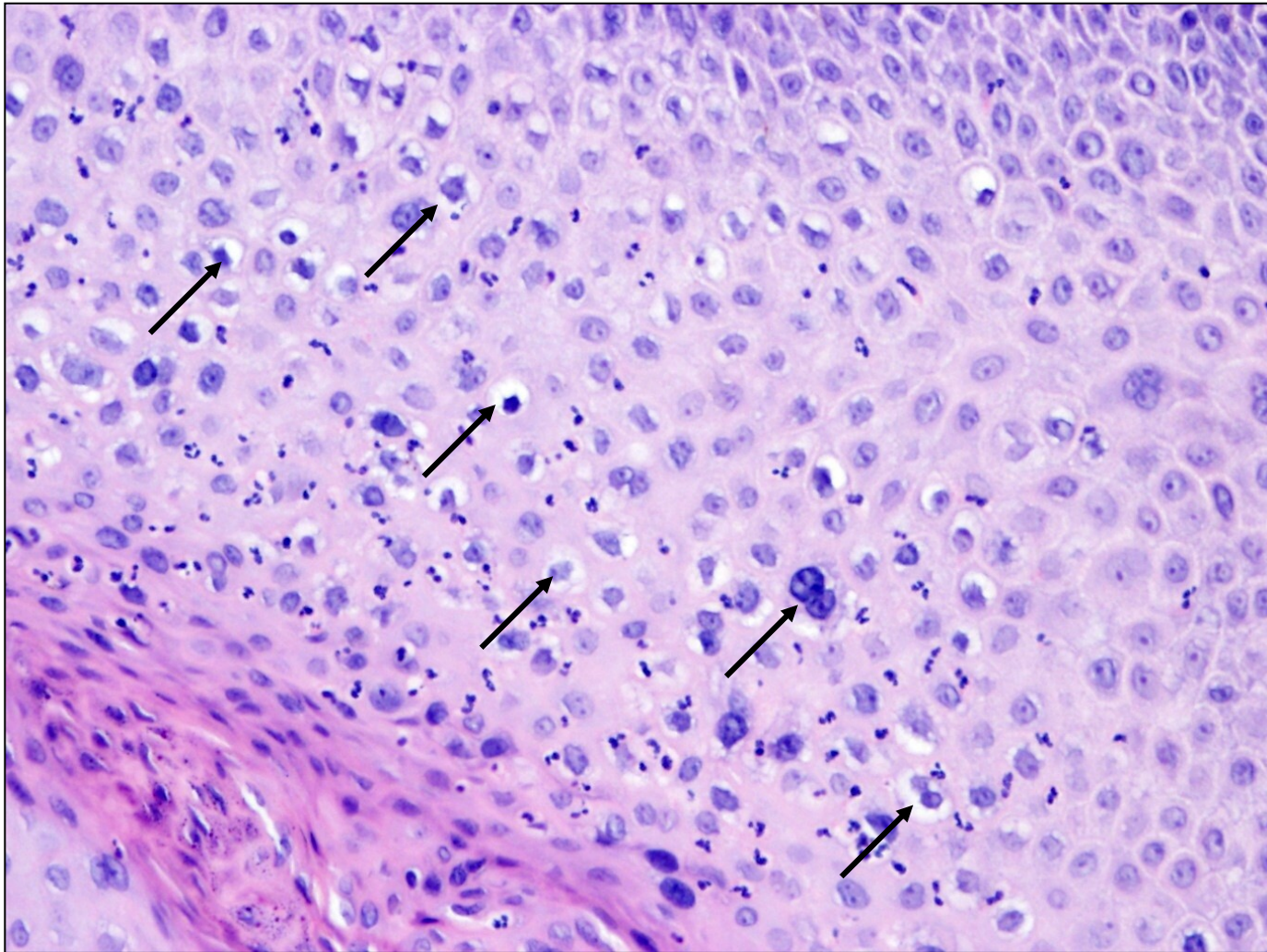
- **vulvární intraepitel. neoplázie** (VIN usual (**HPV**), diferencovaný)
- **dlaždicobuněčný karcinom** (prekursorem je HSIL, lichen sclerosus)
- bazaliom
- vulvární Pagetova choroba
- **melanom**

condyloma accuminatum



papilomatózní uspořádání dlaždicového epitelu

condyloma accuminatum



koilocyty (šipky)

Dlaždicobuněčné léze asociované s HPV

obecně

- kůže/ sliznice s dlaždicovým epitelem **dolního anogenit. traktu**
- HPV virus ovlivňuje bb. cyklus


- vulvární intraepitelová neoplázie - VIN
- vaginální intraepitelová neoplázie - VaIN
- cervikální intraepitelová neoplázie - CIN
- penilní intraepitelová neoplázie - PeIN
- anální intraepitelová neoplázie - AIN

~IN I-III

- **low grade skvamózní intraepitelová léze** (~IN I)
- **high grade skvamózní intraepitelová léze** (~IN II,III vč. CIS)

LSIL

HSIL



vulva

vagina

cervix

tělo děložní

vejcovody

ovária

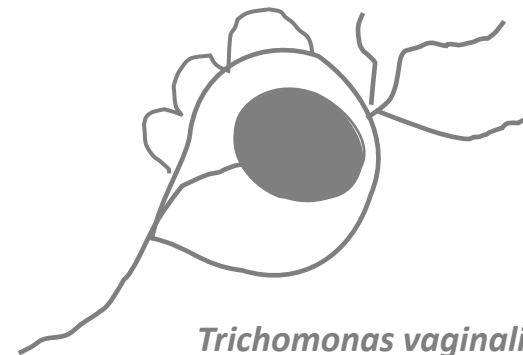
- **vrozené vady**
- **oběhové změny**
- **záněty**
- **nenádorové ložiskové léze, pseudotu**
- **nádory**

Záněty pochvy

- vulvovaginity

- infekční etiologie

- viry (HPV, HSV typ 2)
- bakterie (bakteriální vaginóza - dysmikrobie)
- plísně (**kandidóza**)
- paraziti (**trichomoniáza**)



Trichomonas vaginalis

Nádory pochvy

- často spolu s nálezem na čípku, vulvě

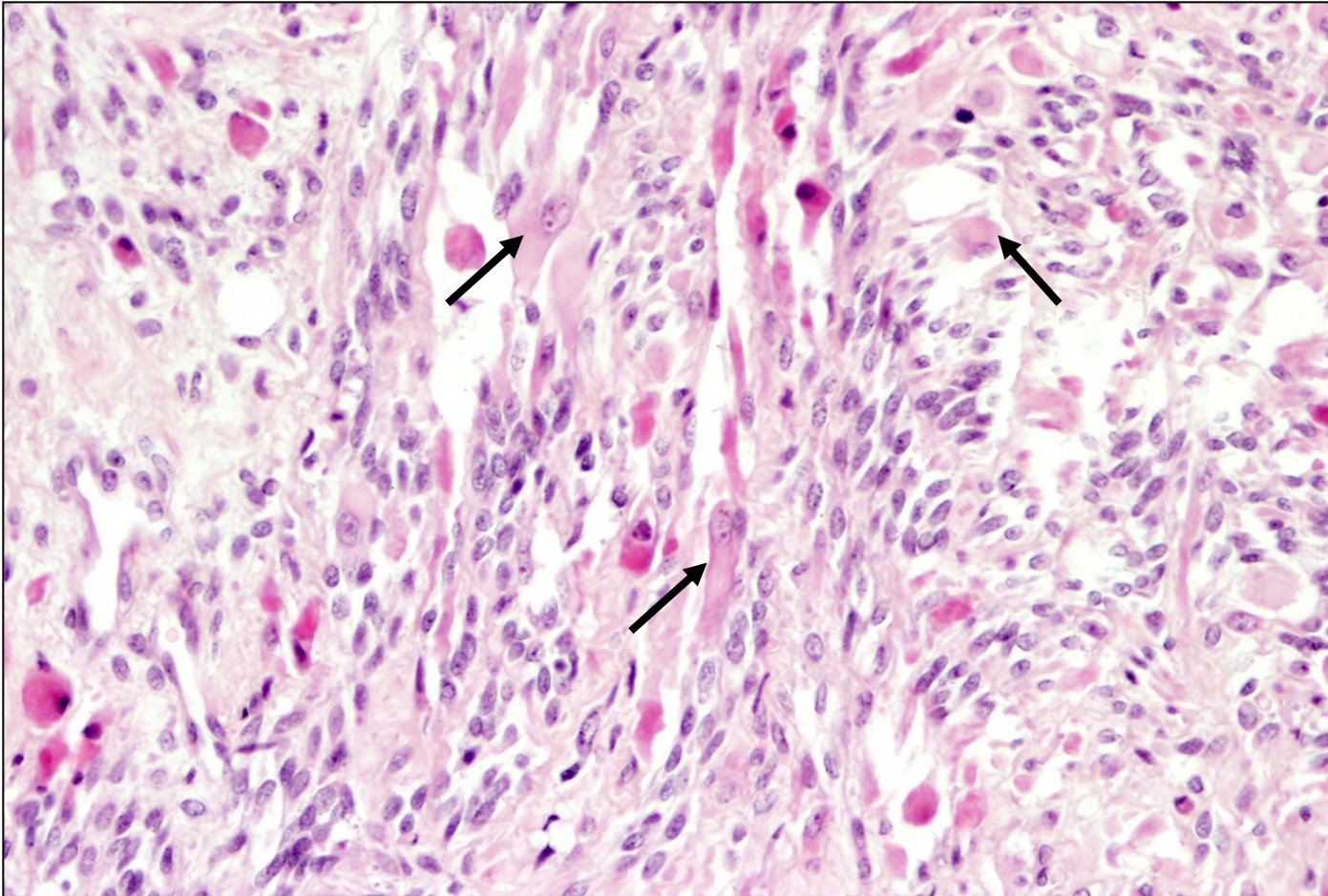
benigní

- **condylomata accuminata**


maligní

- vaginální intraepitelová neoplázie (VaIN)
- **dlaždicobuněčný karcinom**
- adenokarcinom
- **embryonální rhabdomyosarkom** (hroznovitý tumor, dívky <5 let)
- leiomyosarkom

embryonální rabdomyosarkom



rhabdomyoblasty (šipky)



vulva

vagina

cervix

tělo děložní

vejcovody

ovária

- **vrozené vady**
- **oběhové změny**
- **záněty**
- **nenádorové ložiskové léze, pseudotu**
- **nádory**

Záněty čípku

a) neinfekční

b) infekční

-viry (HPV, HSV)

-bakterie (*E. coli*, *Chlamydia trachomatis*, *N. gonorrhoeae*)

-houby (*Candida albicans*)

-většinou asymptomatické

-komplikace:

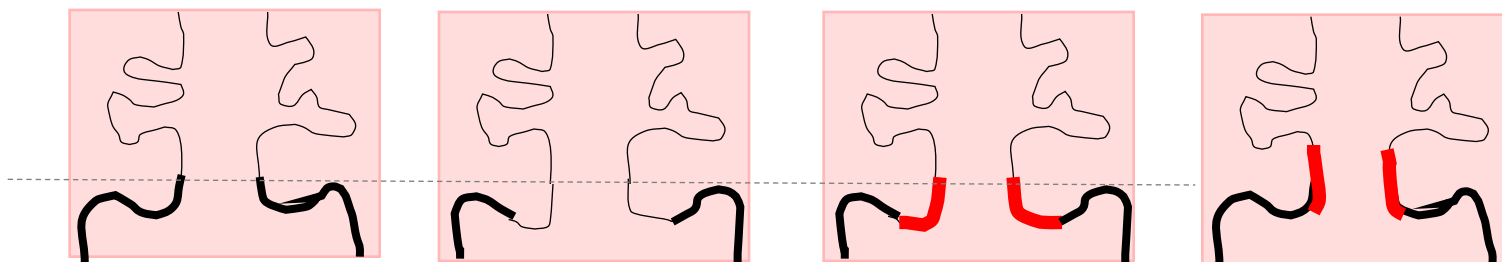
- zánětlivé onemocnění pánve (PID)

- chorioamniitida, předčasný porod, potrat, přenos na novorozence

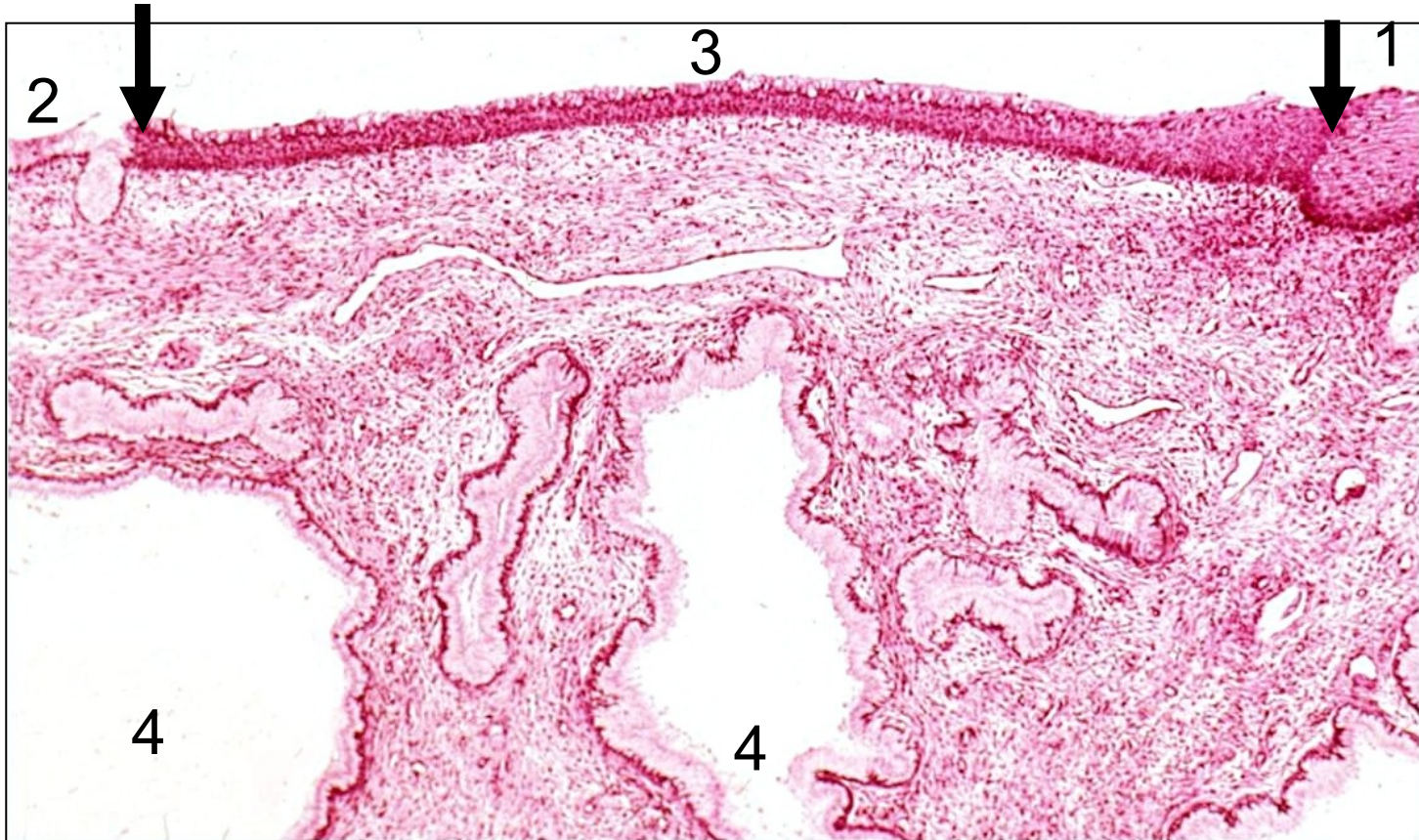
- při chronicitě hyperplastický charakter → **cervikální polyp**

Dlaždicobuněčná metaplázie čípku

- skvamokolumnární junkce: endocervix → exocervix
- puberta – prodlužování čípku, everze epitelu - cylindrický epitel zeje do pochvy → dlaždicobuněčná metaplázie
- ⇒ **transformační zóna** = nejčastější místo výskytu prekanceróz
- po menopauze se naopak sliznice exocervixu posouvá do oblasti endocervixu
- uzavřením ústí endocervikálních žlázek → **ovulóza** (cystická dilatace žlázek)



dlaždicobuněčná metaplázie, ovulóza čípku



1 exocervikální vrstevnatý dlaždicový epitel.

2 endocervikální pravidelný cylindrický epitel.

3 mezi šipkami oblast počínající dlaždicové metaplázie, na povrchu ještě cylindrický epitel.

4 endocervikální žlázy dilatované.

Dysplázie děložního čípku

= prekanceróza pro dlaždicobuněčný karcinom

- asociovaná **s infekcí high-risk HPV** (hl. **16, 18**, dále 31, 33, 45 aj.)

HPV

LR HPV (6,11)

→ koloicyty v dlaždicovém epitelu

→ **condylomata accuminata**

HR HPV (16,18)

→ imortalizace, zvýšená proliferace, genomická nestabilita

→ **karcinomy**

Klasifikace dysplastických změn

• cervikální intraepitelová neoplázie – CIN I-III

→ CIN I: změny v dolní třetině šíře epitelu

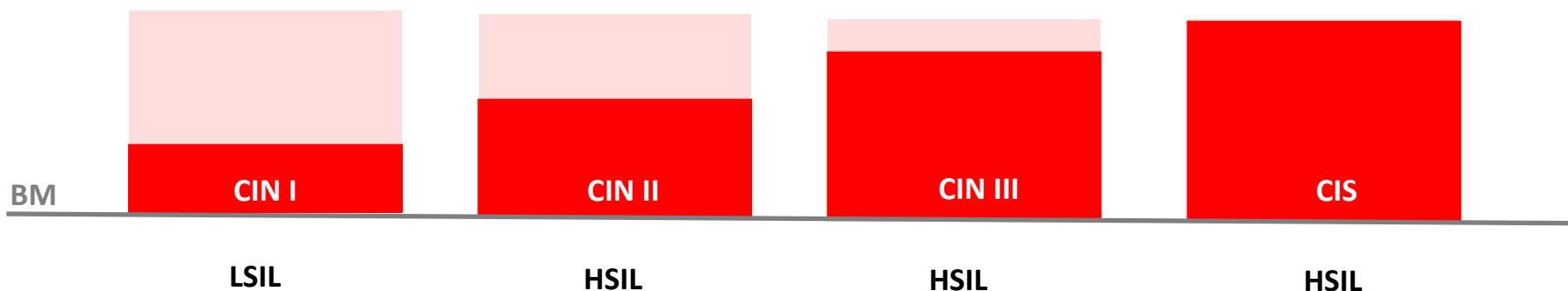
→ CIN II: změny v dolních 2/3 šíře epitelu

→ CIN III: změny nad 2/3 šíře epitelu

- anizokaryóza
- hyperchromázie
- ztráta polarity
- superpozice jader

• low grade skvamózní intraepitelová léze LSIL

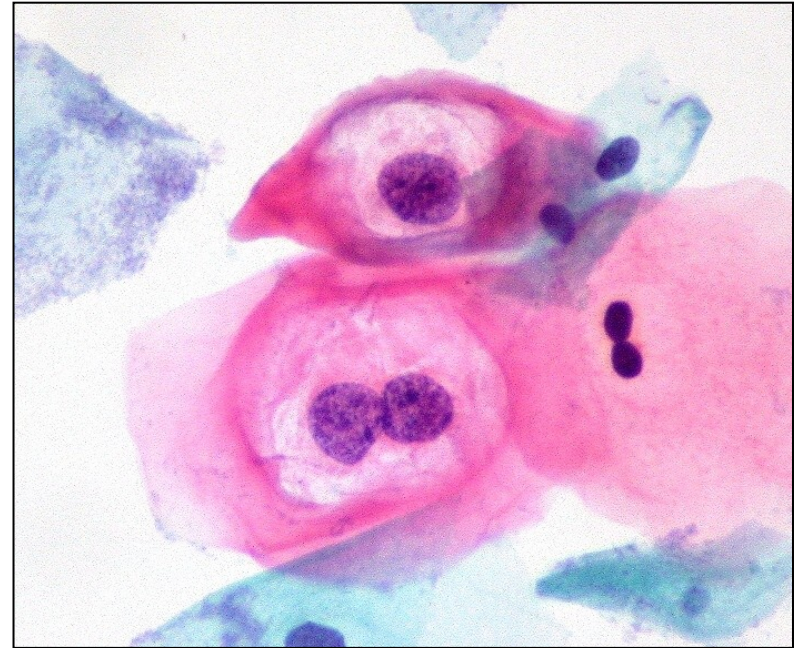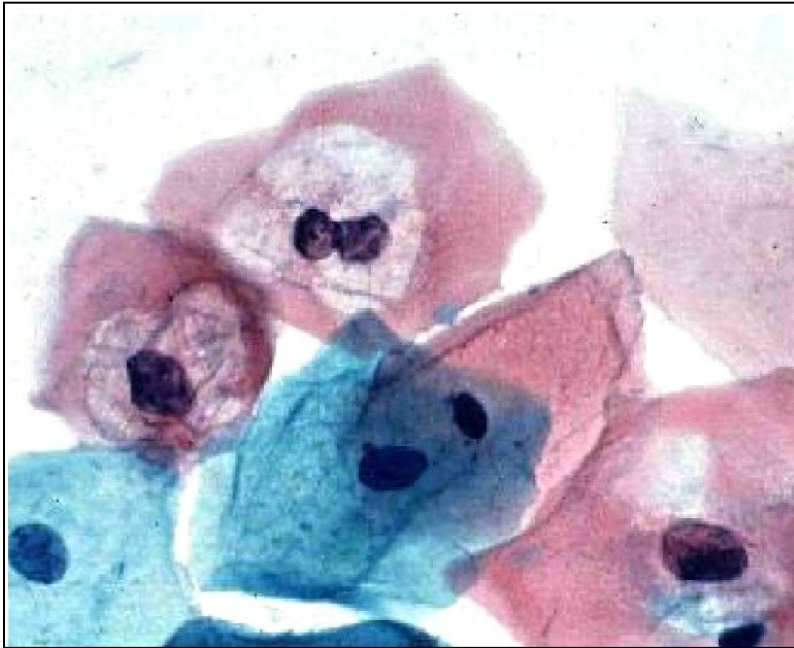
• high grade skvamózní intraepitelová léze HSIL



Dysplázie děložního čípku

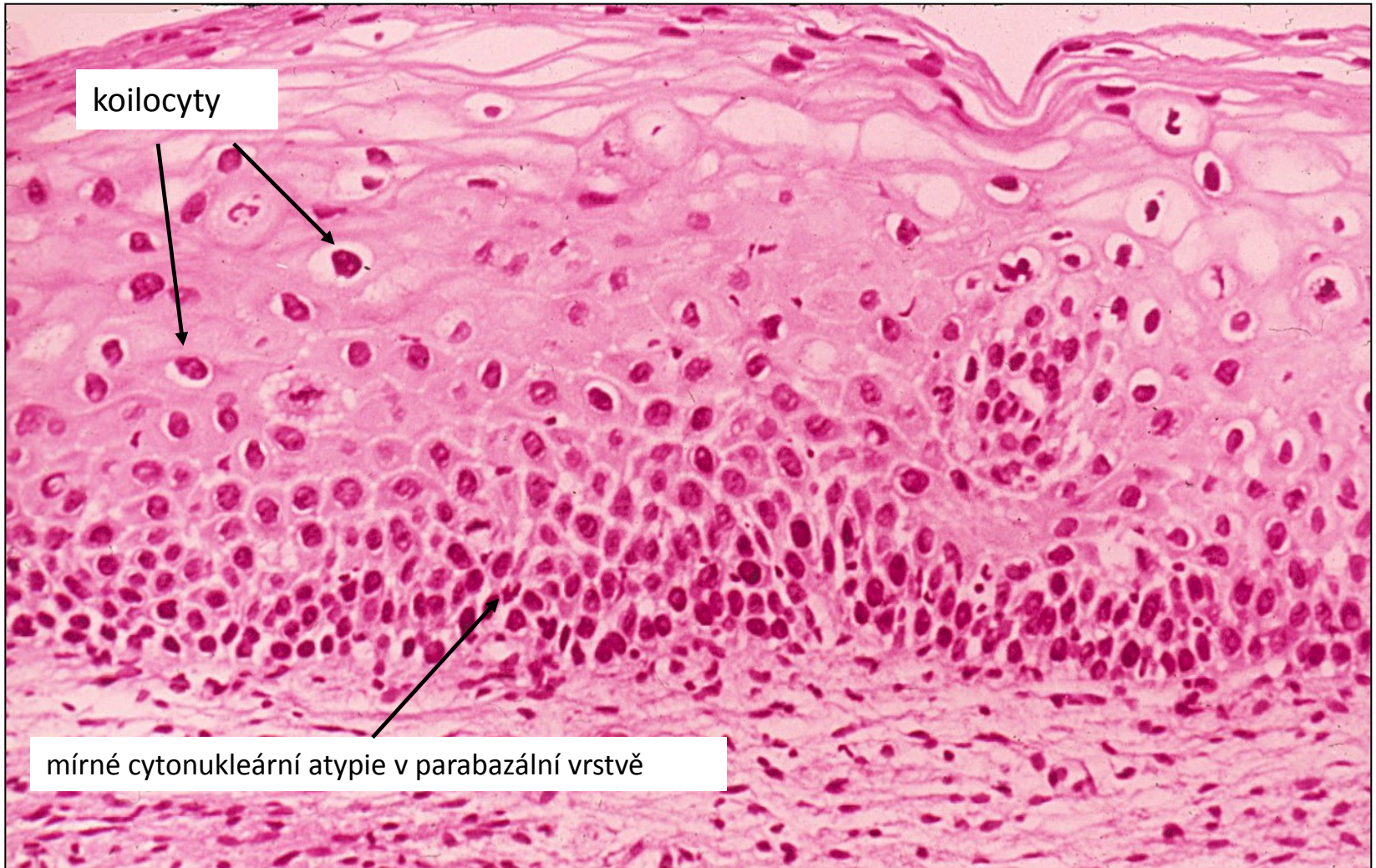
- klinicky němé, záchyt v rámci **screeningového vyšetření**
 - **screening** = kolposkopie + cytologické vyšetření (Bethesda klasifikace, blíže viz. přednáška)
 - tč. i **PCR HPV** – high risk typy
- dysplastické změny mohou a nemusí progredovat
- LSIL většinou spontánně regreduje
 - HSIL s rizikem progresu s rozvojem dlaždicobuněčného karcinomu

cytologie čípku: LSIL

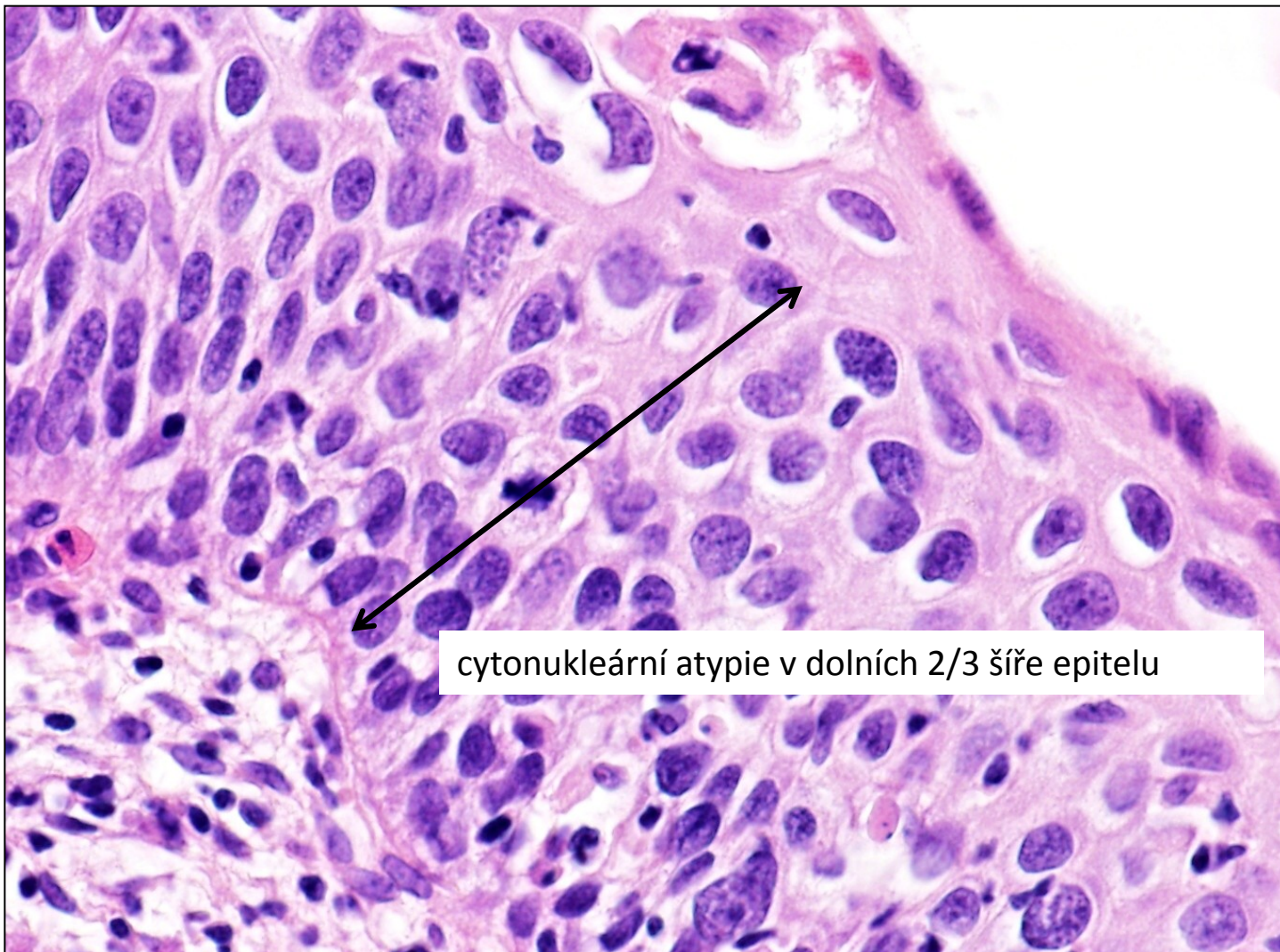


koilocyty

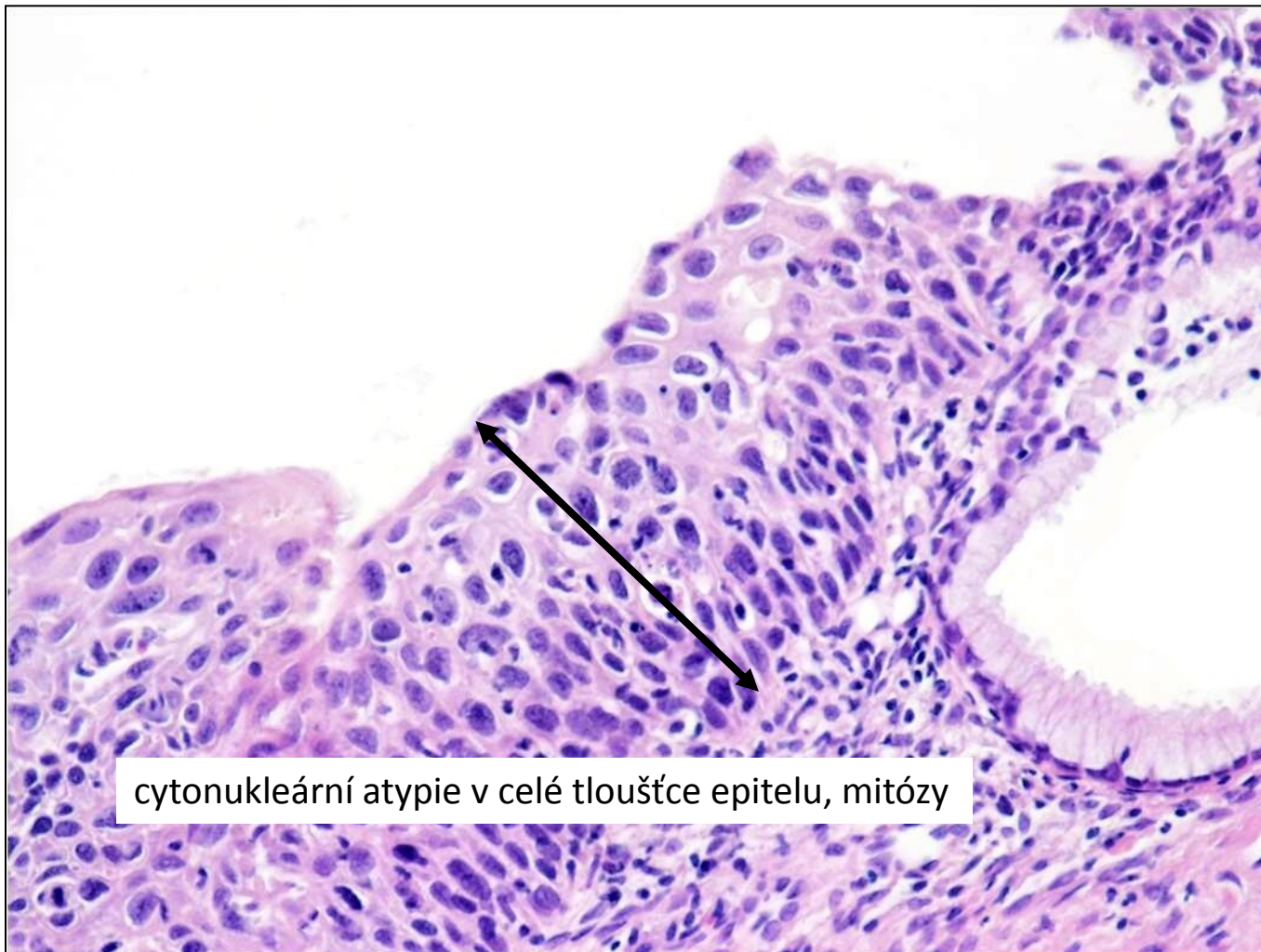
dysplázie děložního čípku - CIN I



dysplázie děložního čípku - CIN II



dysplázie děložního čípku - CIN III



cytonukleární atypie v celé tloušťce epitelu, mitózy

Karcinom děložního čípku


- **dlaždicobuněčný karcinom (80%)**

- transformační zóna
- asociace s **HPV** infekcí, progresí HSIL
- propagace
 - prorůstání do okolních orgánů
 - lymfogenně do regionálních LU
 - hematogenně (plíce, játra, kosti)

- asymptomatický
- abnormální krvácení, bolest
- hydronefróza, hematurie
- píštěle

- **adenokarcinom** (vč. adenoca *in situ*)

- také většinou asociované s perzistující HPV infekcí



vulva

vagina

cervix

tělo děložní

vejcovody

ovária

- **vrozené vady**
- **oběhové změny**
- **záněty**
- **nenádorové ložiskové léze, pseudotu**
- **nádory**

Endometritis

- obecně poměrně vzácná
- **infekční** (*Actinomyces izraelii*, *N. gonorrhoeae*) X **neinfekční**
- fokální X difúzní
- **akutní** (**IUD**, st. p. zákrocích) X **chronická** (kapavka, tbc)
- nesouvisející s graviditou X související s graviditou (po porodu, potratu, SC)

Endometrióza

= okrsky funkčního endometria (žlázek + stromatu) v ektopické lokalizaci

- ovaria, děložní vazy, Douglasův prostor, vejcovody, peritoneum, plíce, kosti ...

- **cyklické změny během MC**

→ opakovaná krvácení do ložisek endometriózy

→ kumulace krve, cystická přeměna ložiska → **hemoragické (čokoládové) cysty**při prasknutí hemoperitoneum

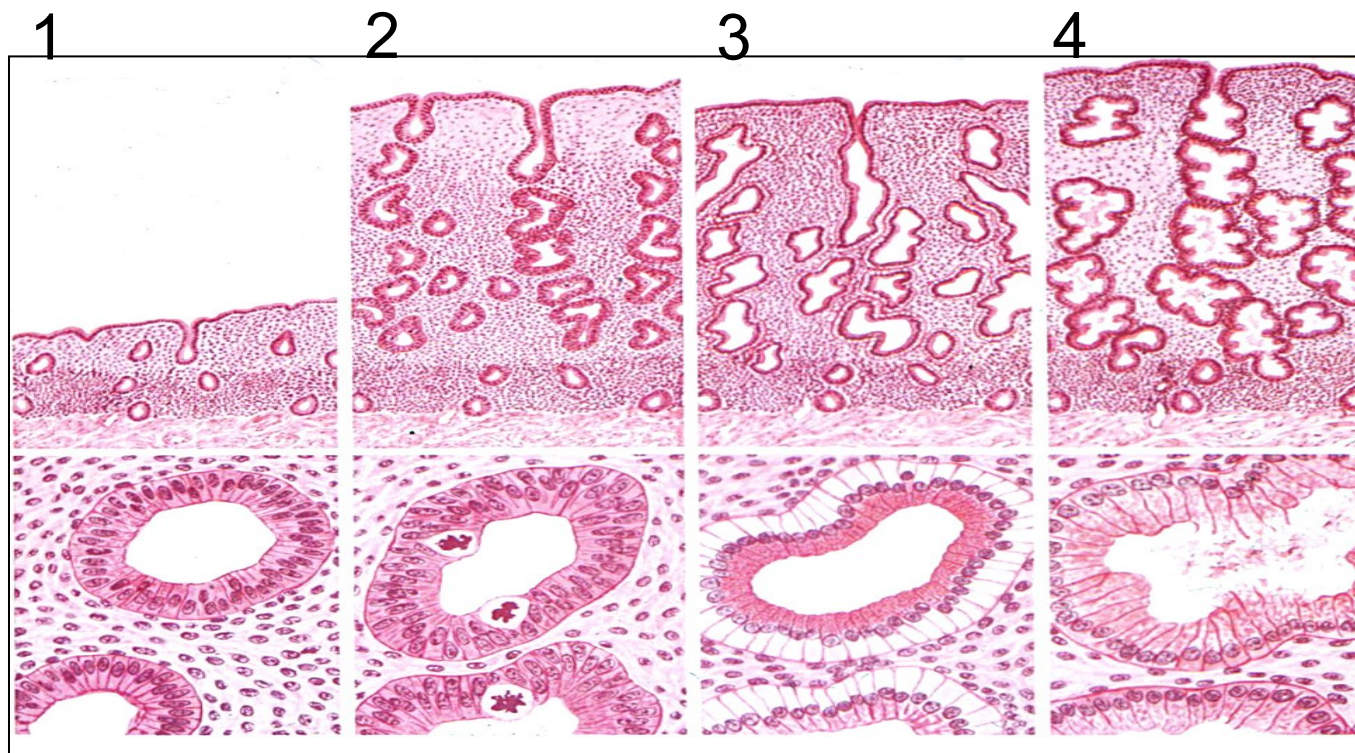
→ fibrotizace, zánět → srůsty, jizvení → chronické bolesti

→ **infertilita**

Adenomyóza

- = přítomnost endometria (zona basalis) v myometriu
- nepodléhá fčním změnám
- asymptomatická/dysmenorhea

endometrium, cyklus



časná proliferace

pokročilá proliferace

časná sekrece

pokročilá sekrece

Dysfunkční endometrium

- klinicky dysfunkční krvácení, hormonální dysbalance
- nutno vyloučit organické změny endometria

a) **nesekreční** - abnormní hladiny **estrogenů**

- snížené E → hypoproliferační až atrofické endometrium
- zvýšené E → hyperproliferační endometrium → hyperplázie endometria
- zvýšené E při ztrátě opozice gestagenů → hyperplázie endometria (viz. dále)

b) **sekreční** - abnormní hladiny **gestagenů**

- snížené G → hyposekreční endometrium
- zvýšené G → hypersekreční endometrium (připomíná těhotenské)

Hyperplázie endometria

= **proliferace endometriálních žlázek** (↑ poměr žlásky:stroma)

- **hyperestrinismus**

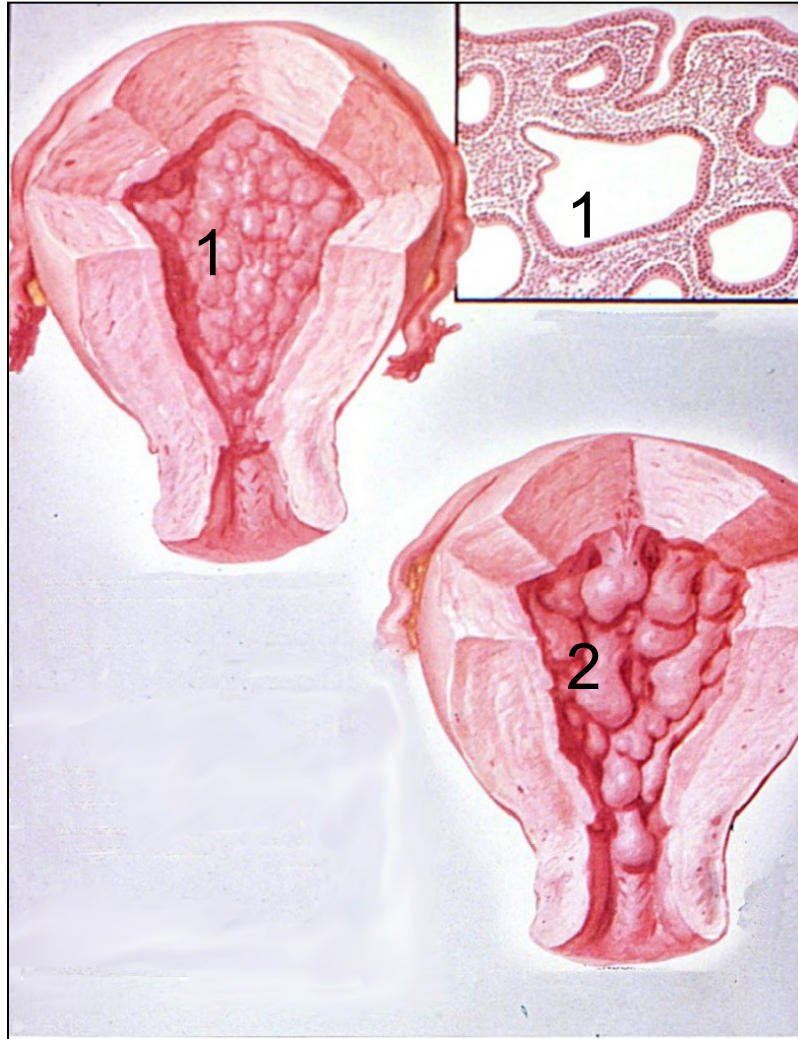
-anovulační cykly, **obezita**, nádory, hormonální th.

- obvykle difúzní proces (endometrium vyšší až naznačeně polypózní úpravy)

- **bez atypií**

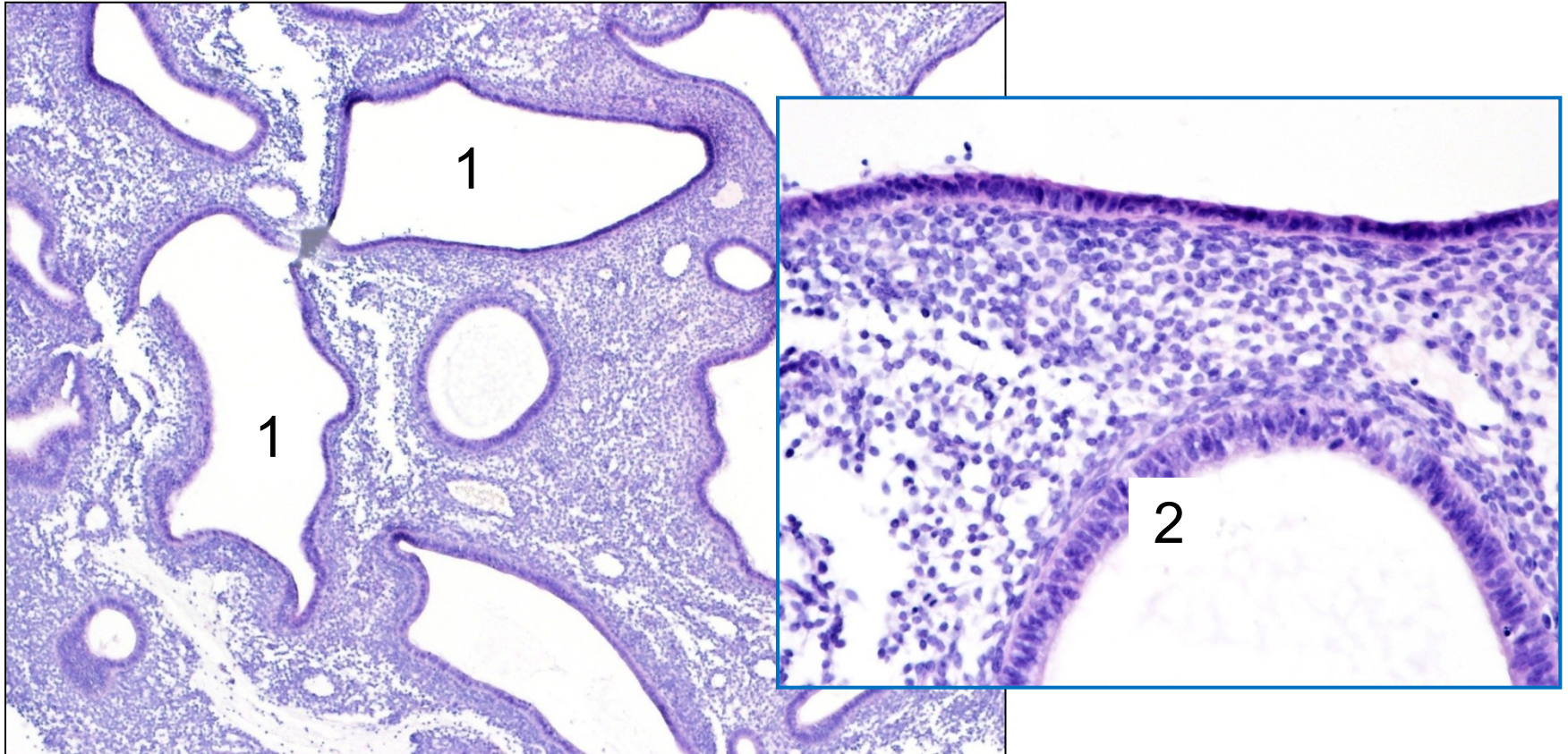
- **atypická** → s cytonukleárními atypiami, prekanceróza

hyperplastické endometrium



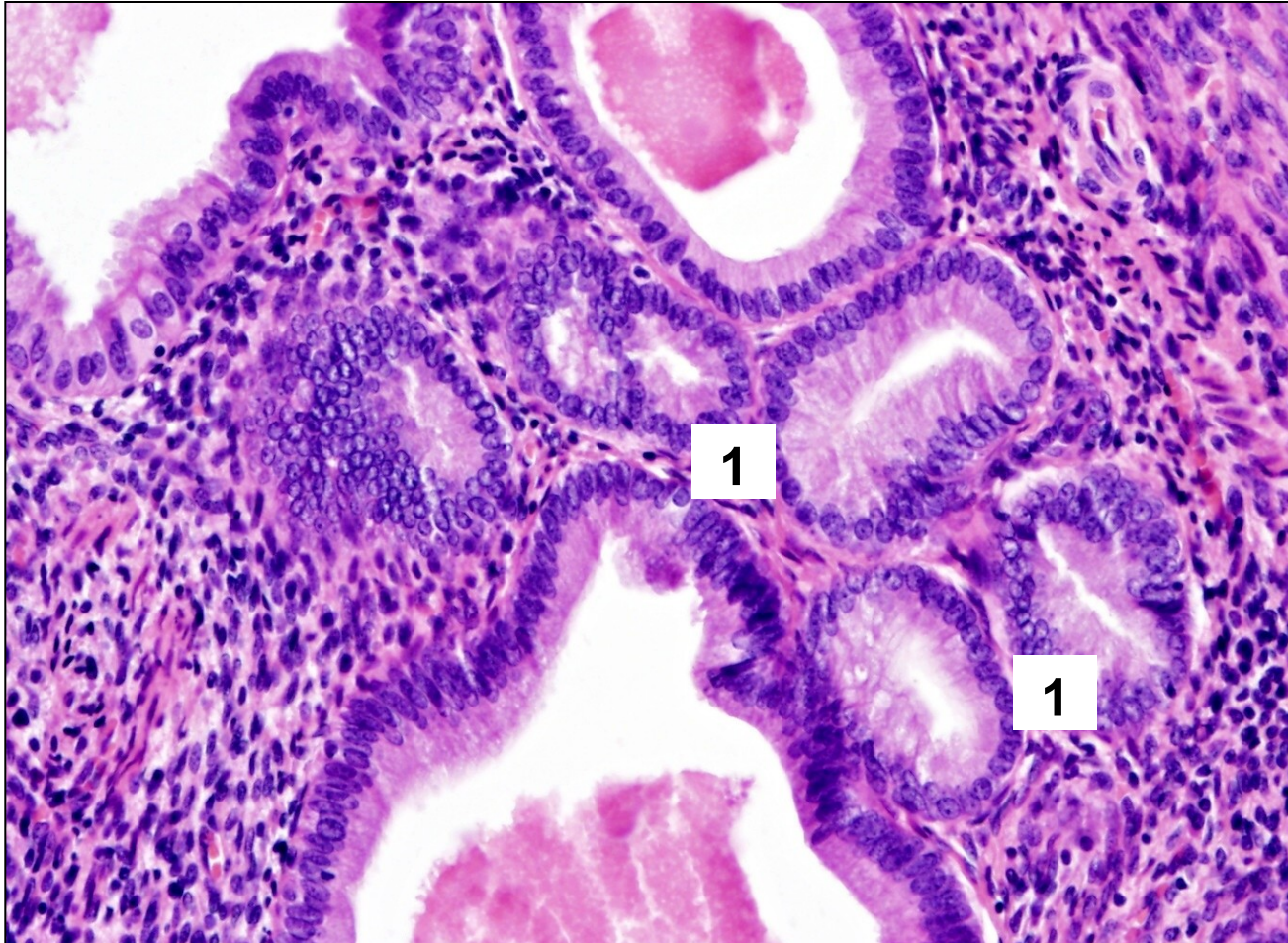
- 1 hyperplastické endometrium
- 2 polypózní endometriální hyperplazie

hyperplázie endometria, bez atypií



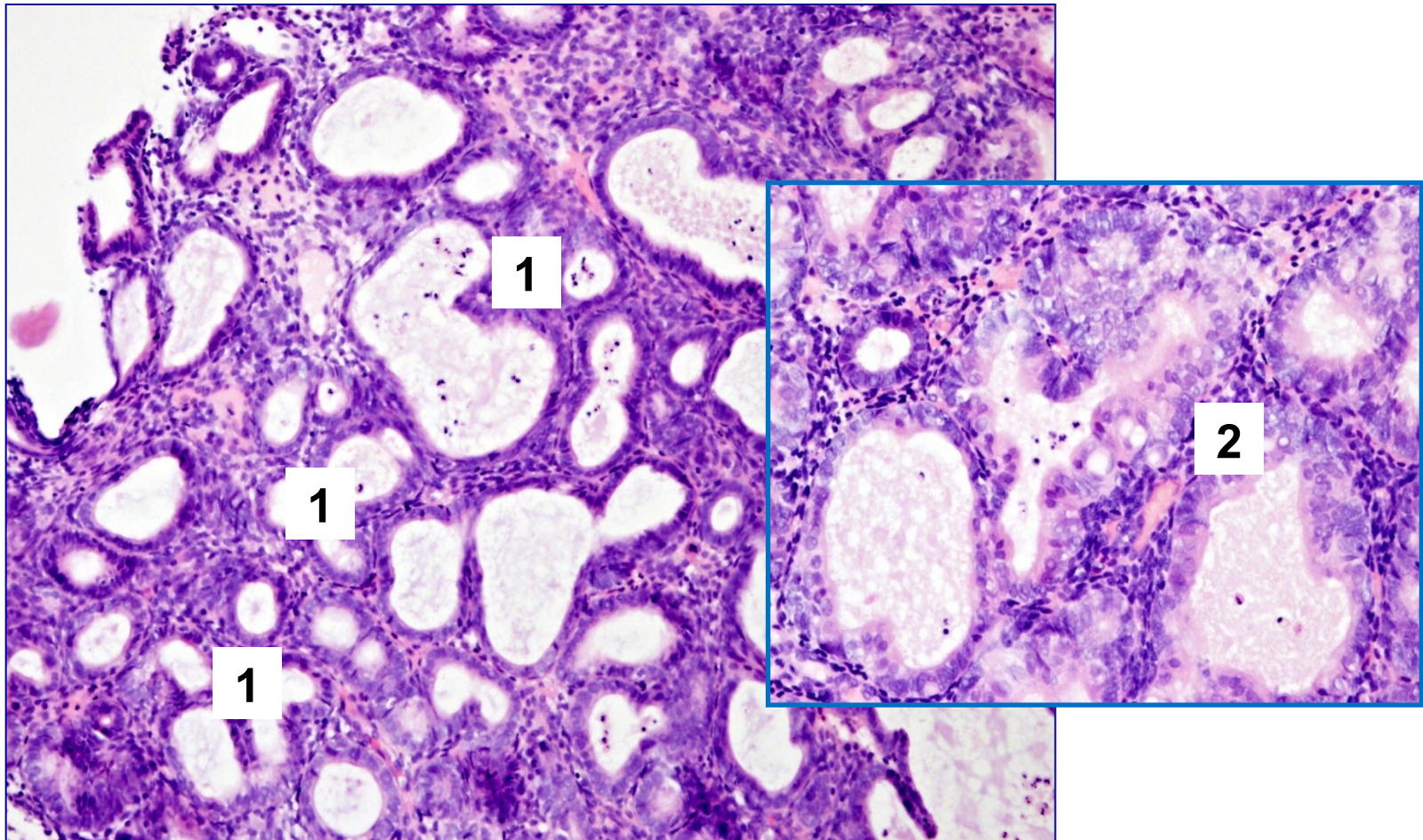
1 zmnožené, dilatované endometriální žlázy
2 proliferující výstelka žlázek, bez atypií

hyperplázie endometria, bez atypií



1 abnormní seskupování žlázek

hyperplázie endometria, atypická



- 1 abnormní seskupování žlázek s minimem vmezeřeného stromatu
- 2 výstelka stratifikovaná, jádra zvětšená, okrouhlá „světlá“

Endometriální polyp(y)

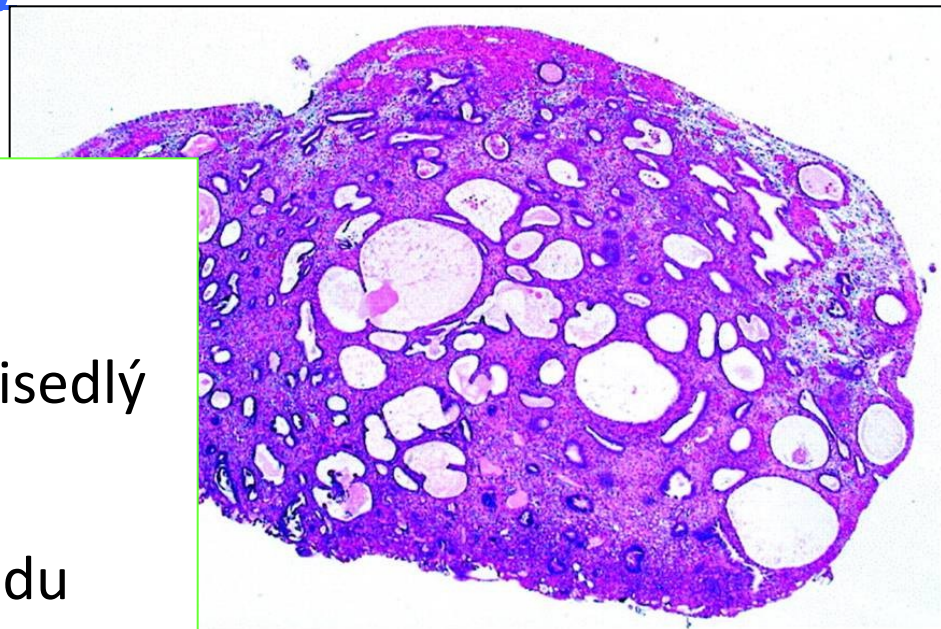
= hyperplastické korporální endometrium

-solitární/vícečetný, stopkatý/přisedlý

-**abnormální krvácení**

-různý vzhled endometria (vzhledu prosté hyperplázie, ale i funkční, atrofické)

-v terénu polypu může vzniknout **atypická hyperplázie až karcinom**



Nádory děložního těla

- benigní, maligní, nejistého maligního potenciálu (hladkosvalové)
- epitelové, mezenchymální, smíšené (E+M)

- endometrium

- **karcinomy** (E)
- endometriální stromální nádory (M)
- karcinosarkom (smíšený)

- myometrium

- leiomyom (M)
- leiomyosarkom (M)

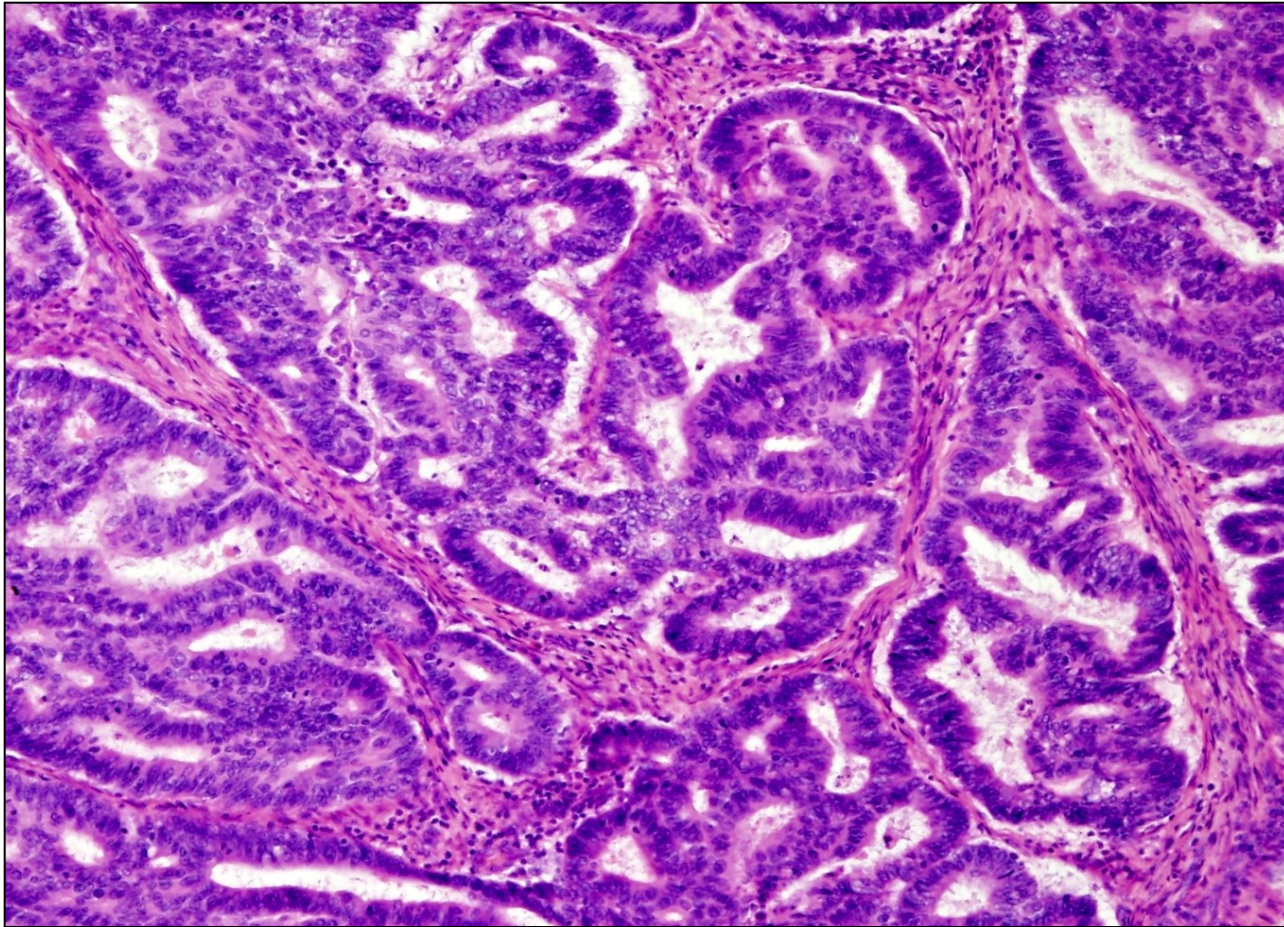
Adenokarcinom endometria

- abnormální krvácení, bolest...
- dva typy podle asociace s hyperestrinismem

I. typ karcinomů endometria (80%)

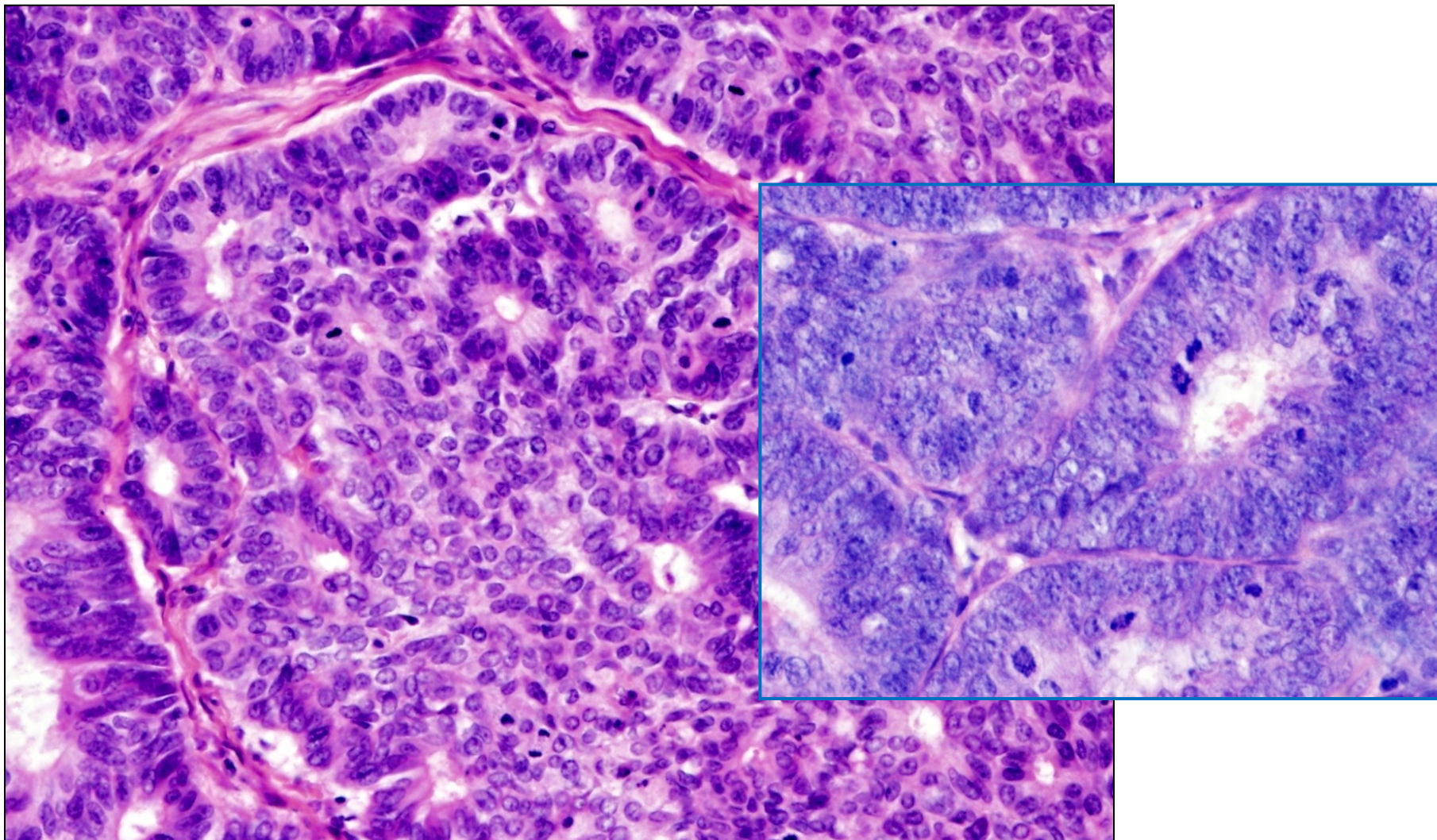
- hormonálně dependentní – **asociované s hyperestrinismem**
- RF: obezita, ↑ počet MC, estrogenní thp., syndrom polycystických ovárií,..
- **prekancerózou atypická hyperplázie endometria**
- **postmenopauzální ženy**
- dobře diferencované LG karcinomy s 😊 **prognózou**
- **LG endometroidní, mucinózní**

endometrioidní adenokarcinom



kribriformní žlásky (chybí vmezežené stroma)

endometrioidní adenokarcinom



detail kribriformních žlázek – stratifikace epitelu, buněčné atypie, mitózy

Adenokarcinom endometria

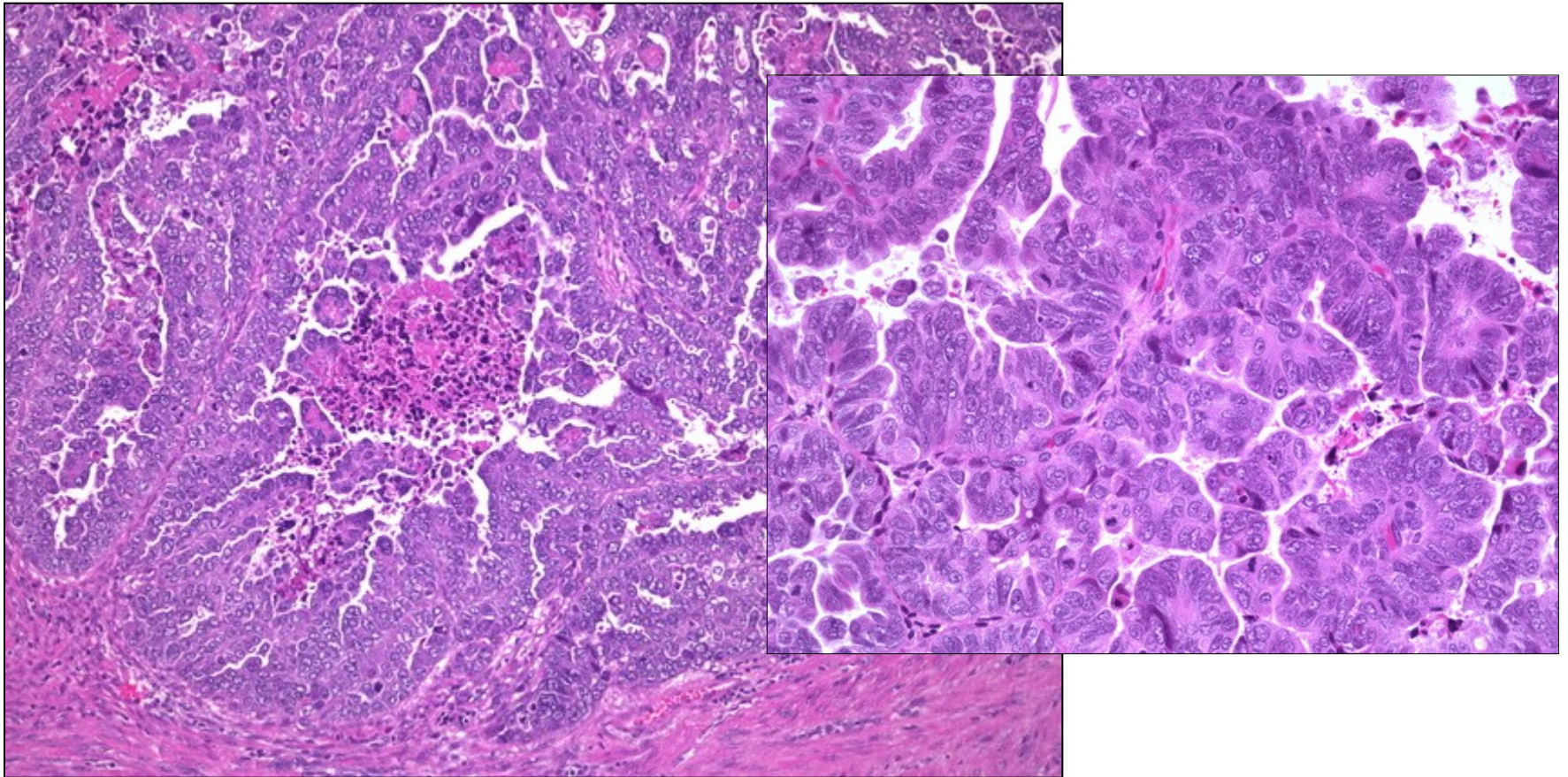
II. typ karcinomů endometria

- bez asociace s hyperestrinismem
- často **mutace p53**
- starší ženy
- špatně diferencované **HG karcinomy**, agresivní s ☹️ prognózou
- **serózní, světlobuněčný, HG endometroidní**

pozn.

- prekurzorem serózního adenoCA = serózní **intraepiteliální** karcinom
EIC
- EIC maligní potenciál, může implantačně metastazovat

papilární serózní karcinom endometria



nepravidelně větvené papily, buněčné atypie, jádérka

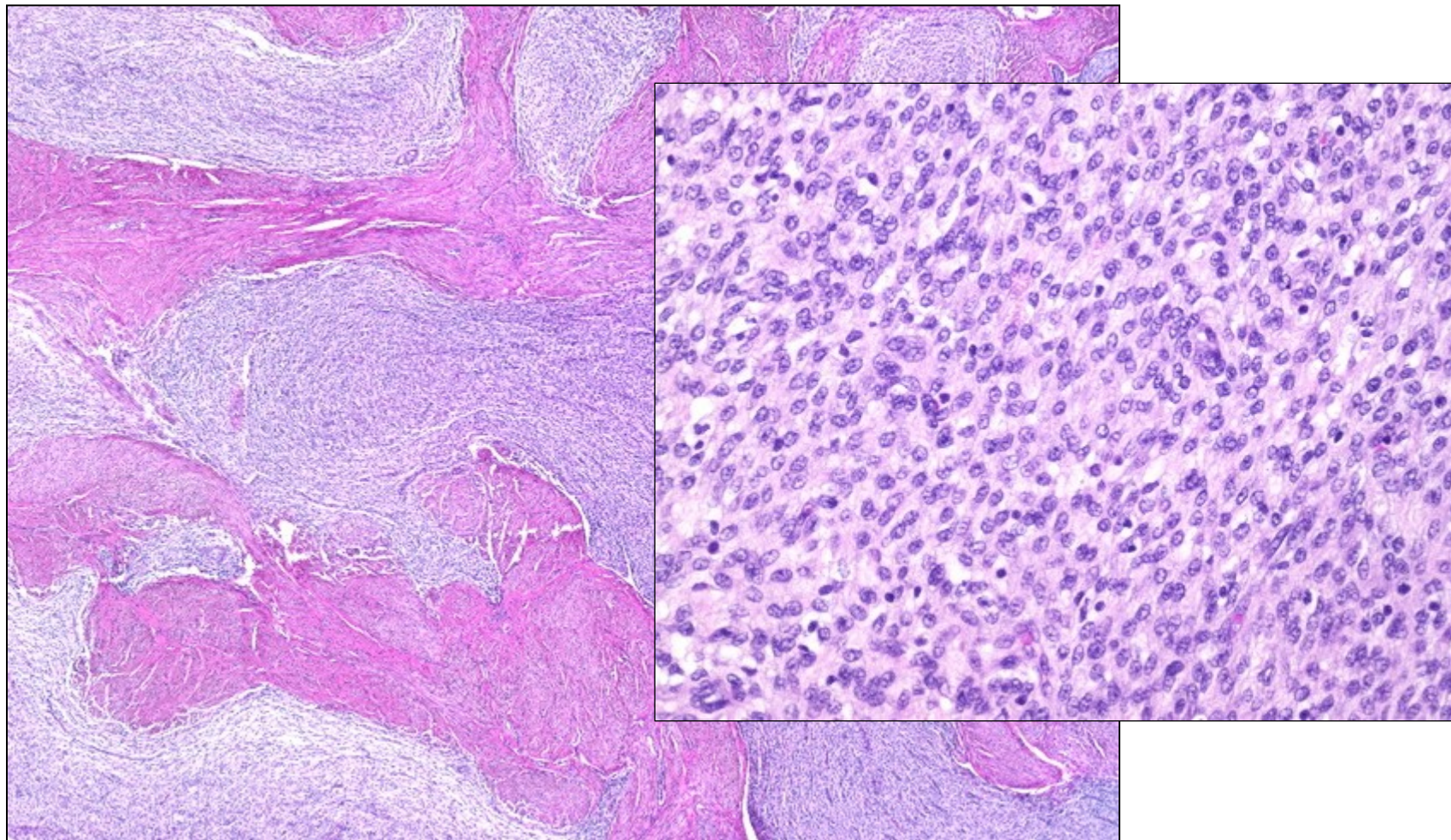
Endometriální stromální tumory

- z endometriálního stromatu

- vzácné

- endometriální stromální uzel - benigní
- **LG endometriální stromální sarkom**
- **HG endometriální stromální sarkom**
- nediferencovaný sarkom dělohy

endometriální stromální sarkom



Leiomyom

- nejčastější benigní nádor u žen
- ženy ve fertilním věku (E-dependentní)

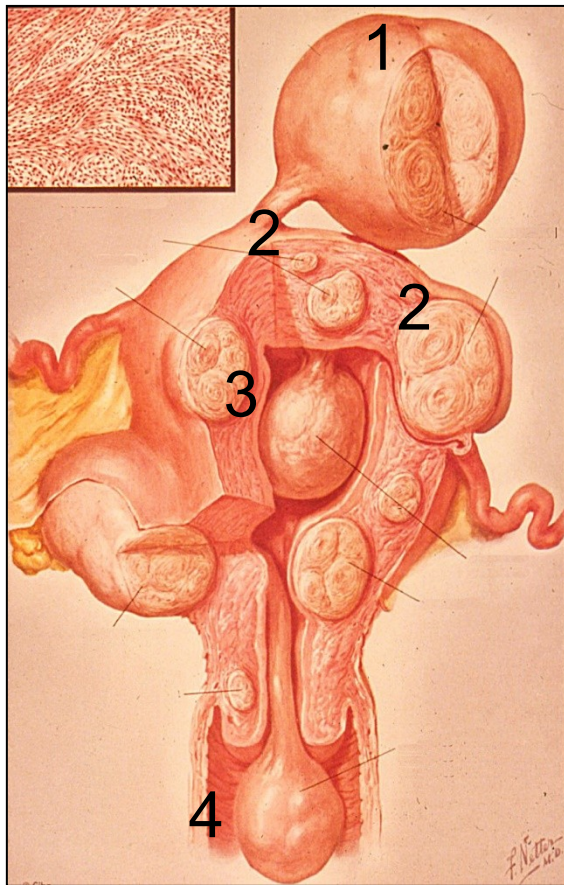
makro

- ostře ohraničený uzel, často vícečetné (až **uterus myomatosus**)
- submukózně, intramurálně, subserózně

mikro

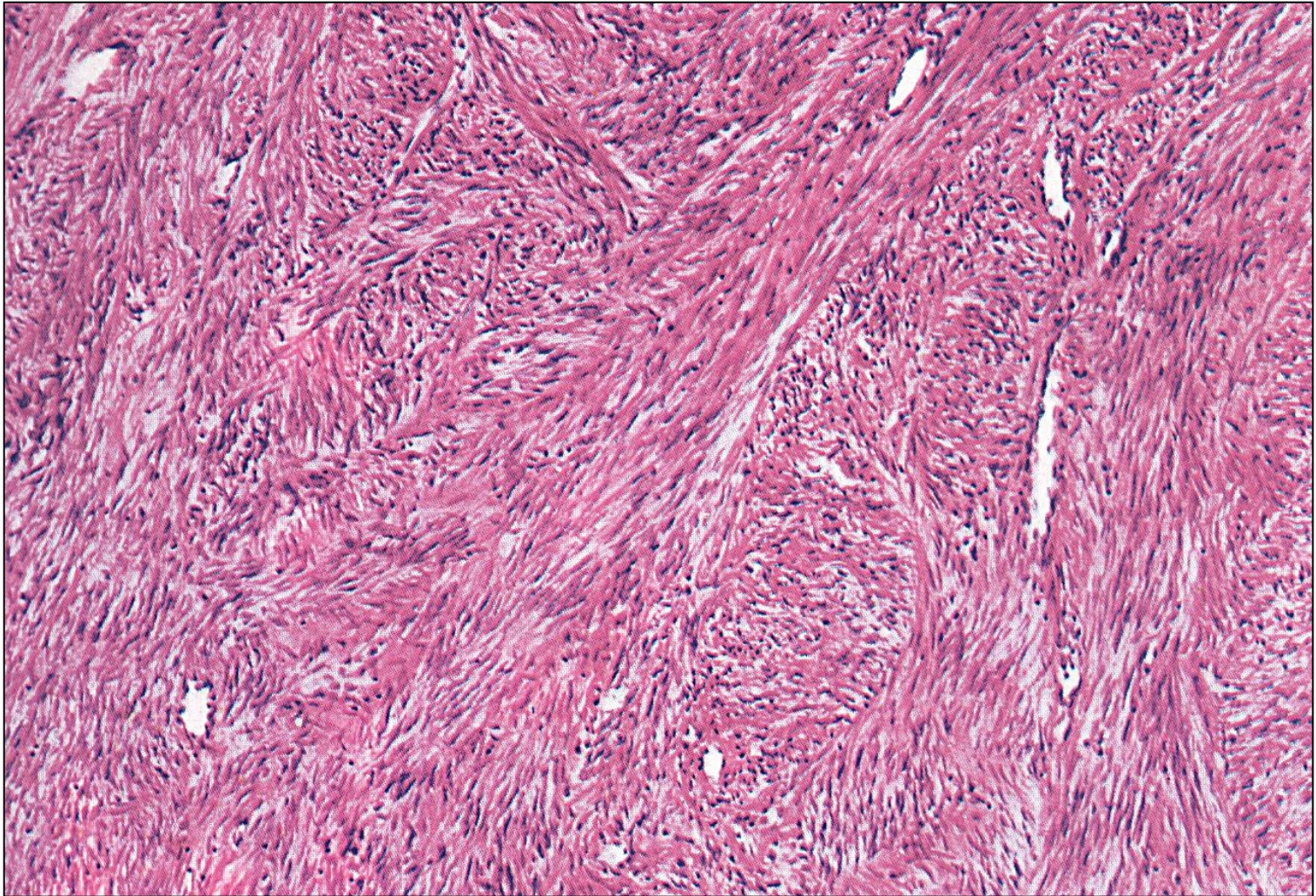
- fascikulárně uspořádaná hladká svalovina
- postmenopauzálně regresivní změny (fibrotizace, hyalinizace, kalcifikace)
- abnormální krvácení (anémie), infertilita, bolest, inkontinence...

leiomyomy uteru



- 1 subserózní myom
- 2 intramurální myom
- 3 submukózní myom
- 4 „rodící se“ submukózní myom

leiomyom



fascikulární úprava hladkosvalových buněk

Leiomyosarkom


- vznik de novo
- prognóza ☹️

makro

- neostře ohraničený uzel
- hlavně intramurálně
- nekrózy, hemoragie

mikro

- pleomorfie, mitózy, nekrózy



vulva

vagina

cervix

tělo děložní

vejcovody

ovária

- **vrozené vady**
- **oběhové změny**
- **záněty**
- **nenádorové ložiskové léze, pseudotu**
- **nádory**


Záněty vejcovodů

- většinou **ascendentně** z dutiny děložní
- možná součást zánětlivého onemocnění pánve
- riziko slepení slizničních řasy → **infertilita, tubární gravidita**
- někdy až formace **adnextumoru** (zánětlivý pseudotumor s abscesy)

Nádory vejcovodů

- raritní
- benigní: **adenomatoidní nádor**
- maligní: **HG serózní karcinom, karcinosarkom**
- propojenost s nádory ovária!

serózní tubární intraepiteliální karcinom = prekurzor HG serózního karcinomu ovaria



vulva

vagina

cervix

tělo děložní

vejcovody

ovária

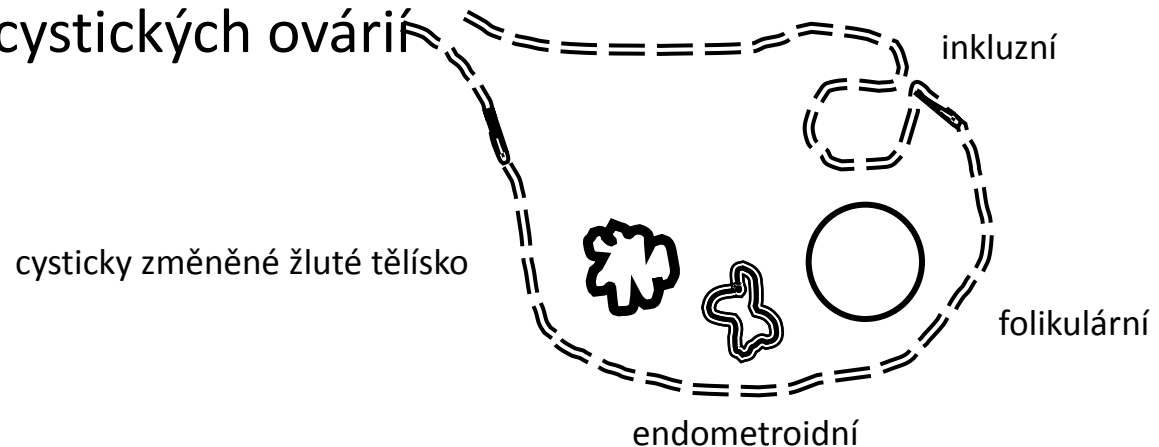
- **vrozené vady**
- **oběhové změny**
- **záněty**
- **nenádorové ložiskové léze, pseudotu**
- **nádory**

Cysty ovaria

- nádorové i nenádorové (dif. dg.!)

nenádorové cysty

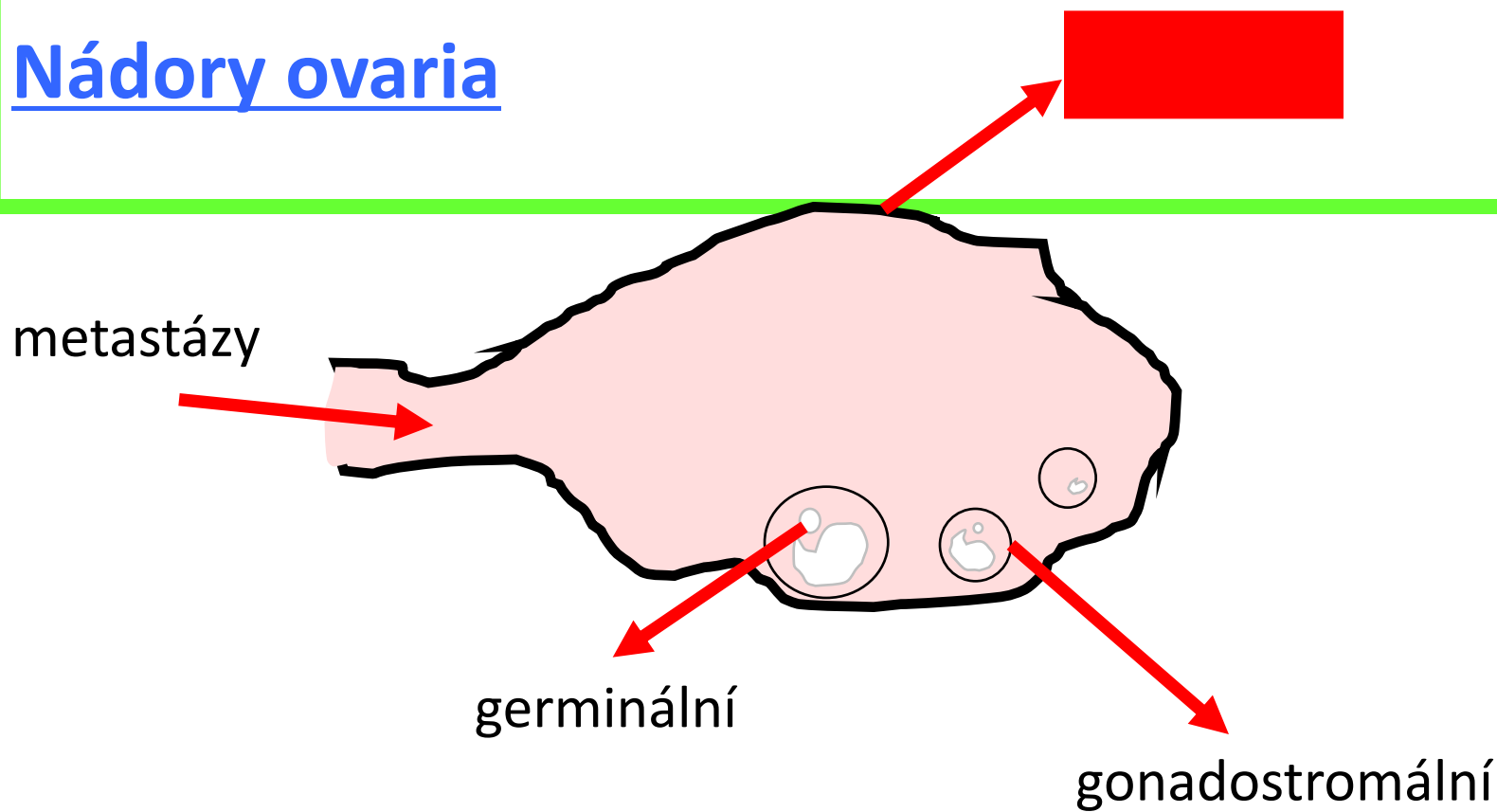
- inkluzní
- funkční (folikulární, žlutého tělíska)
- endometroidní (↑ riziko endometroidního, světlobuněčného Ca ovaria)
- syndrom polycystických ovárií



Syndrom polycystických ovárií

- hormonální dysregulace hypothalamo-hypofyzární-ovariální osy
- časté (až 5-10 % žen ve fertilním věku)
- anovulační cykly, obezita (→ hyperestrinismus), metabolické poruchy, hyperandrogenismus
- **hyperplazie endometria až ca**
- vícečetné atretické cystické folikly na obou ováriích

Nádory ovaria



	epitelové	germinální	gonadostromální	metastázy
četnost	65-70%	20%	5-10%	5%
% maligních tu ovaria	80-90 %	3-5%	2-3%	5%
věk	20+	0-25	jakýkoliv	variabilní

Nádory s mülleriánskou diferenciací

- mülleriánský systém:
 - proximální část pochvy, děloha, tuby
- sekundární mülleriánský systém
 - část pánevního, břišního peritonea, mezotelu

EPITELOVÉ NÁDORY ženského genitálu obecně:

- adenom
- borderline
- **karcinom**



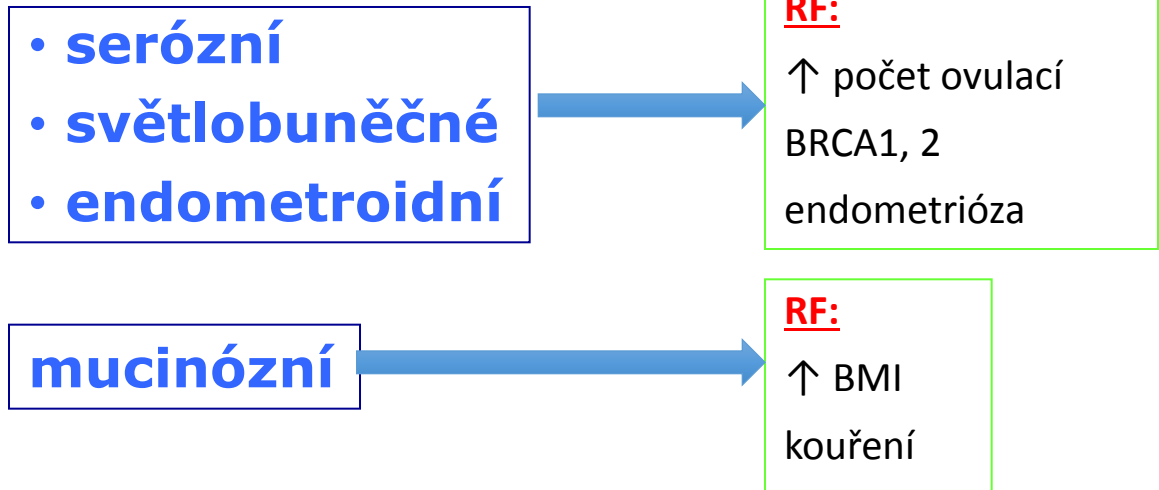
- serózní
- endometroidní
- světlobuněčný
- mucinózní
- přechodný

Epitelové nádory ovaria

- biologické chování:

- **benigní (adenomy) – border-line - maligní (karcinomy)**

- histogeneze:



- povrchové X intraovariální; formace papilární, cystické

- **sekundární nádory ovaria!**

SERÓZNÍ epitelové nádory ovaria

- **benigní**

= serózní cystadenom, s. adenofibrom, povrchový serózní papilom

- **border-line**

- zvýšená proliferace, ale bez pleomorfie či destruktivního růstu
- serózní borderline nádor

- **maligní**

- **2 odlišné jednotky!** (morfologicky, geneticky a prognosticky)

= **LG serózní karcinom**

= **HG serózní karcinom**

HG serózní karcinom ovaria

- nejčastější maligní nádor ovaria (70%)
- ženy +/- 60 let, často bilaterálně

nausea, anorexie, dyspepsie, abdominální dyskomfort, meteorismus, tenesmy, zácpy, vaginální krvácení, časté močení, ascites, hmatná rezistence

(u časných nádorů je lepší, velmi dobře reaguje na chemoterapii, ale relapsy)

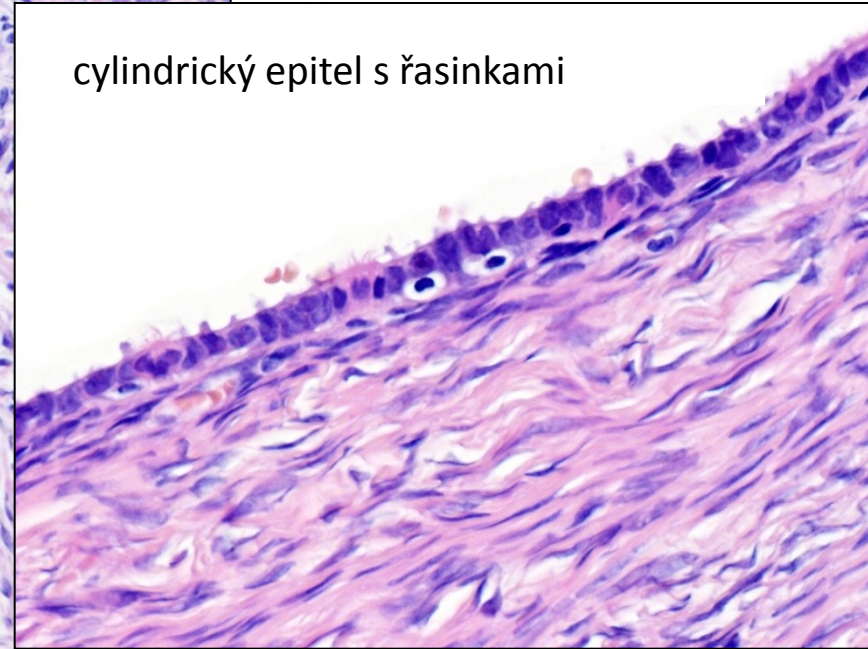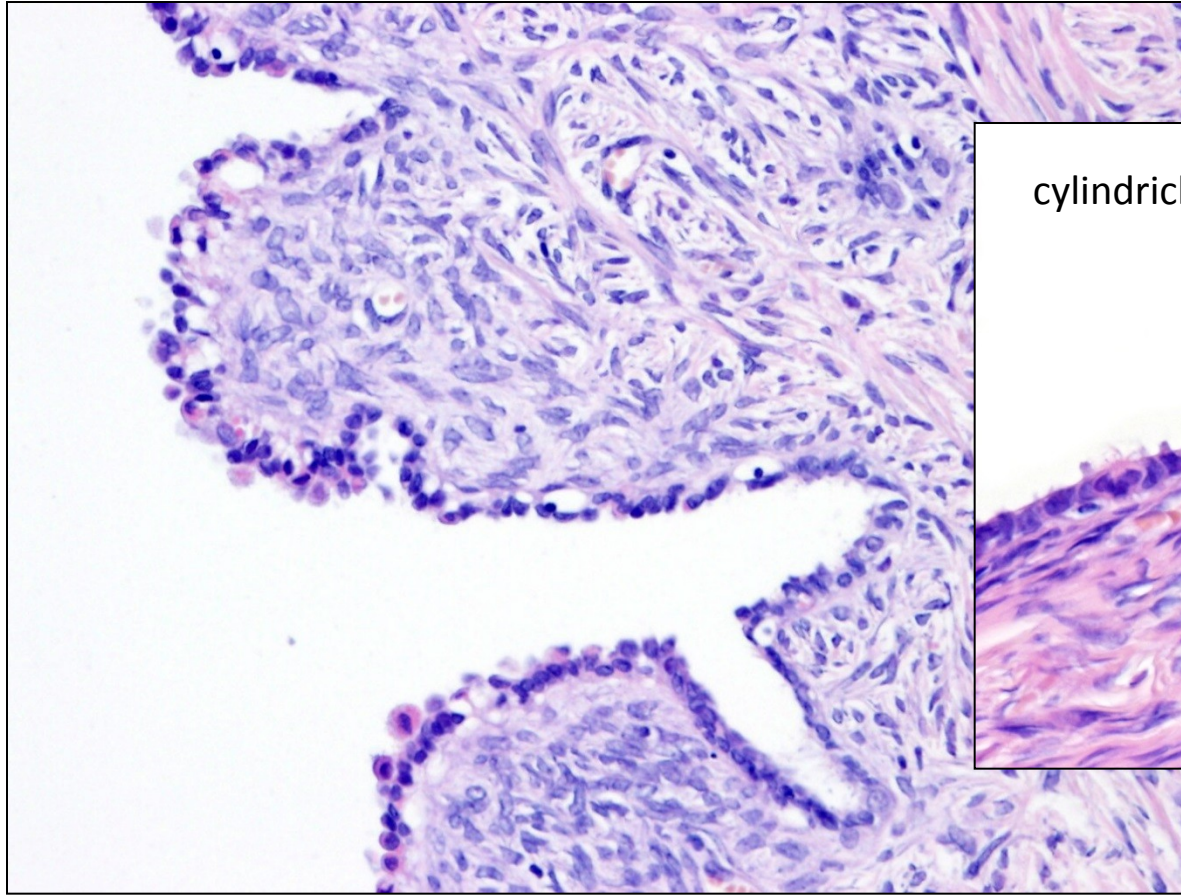
serózní tubární intraepitelový karcinom

- prekursorová léze ve vejcovodech – oblast fimbríí
- neinvazivní, ale s metastatickým potenciálem
- bilaterální adnexektomie

LG serózní karcinom ovaria

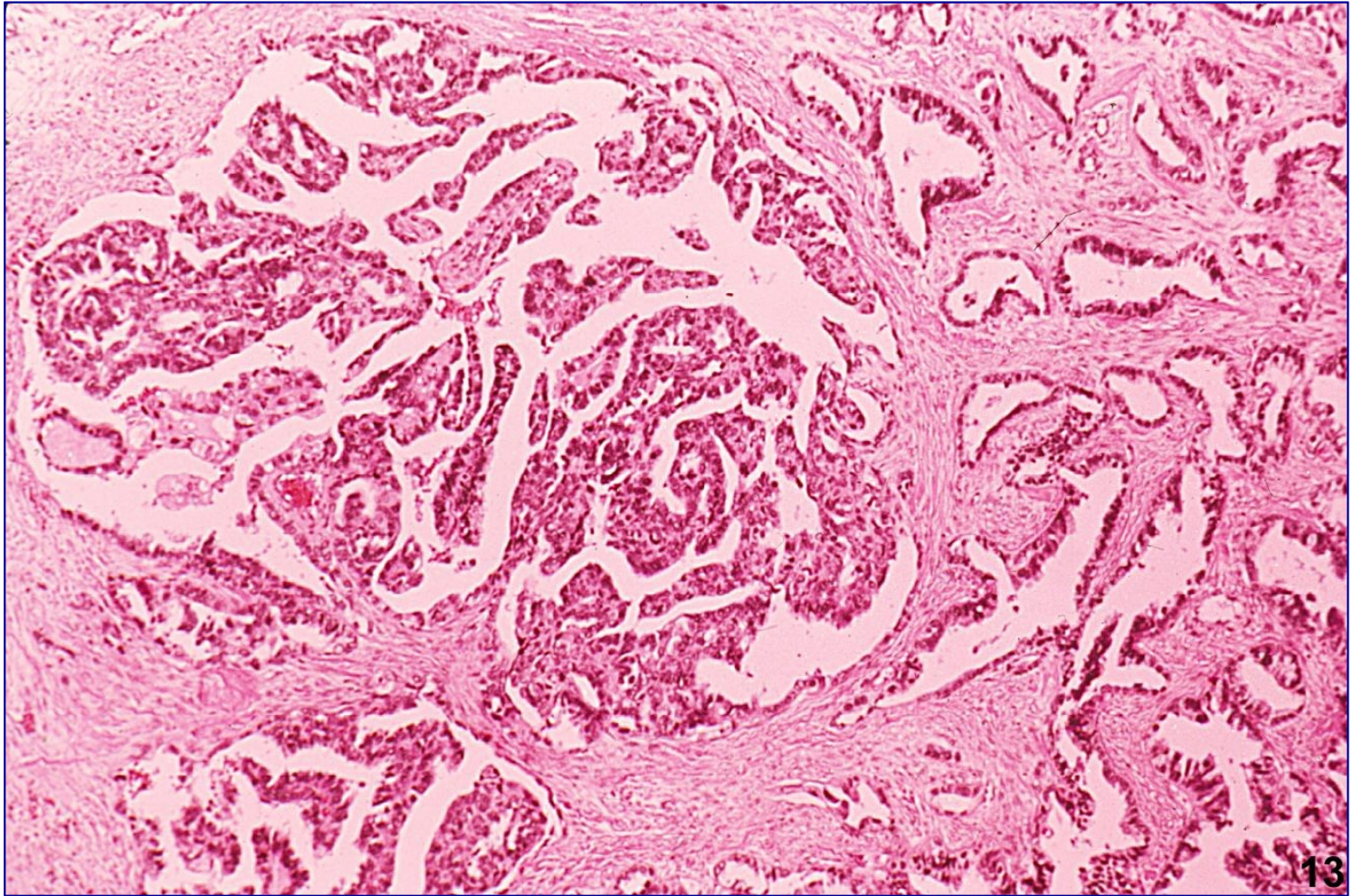
- vzácný
- ženy středního věku, cca 50 let
- často bilaterálně
- prekursorová léze (alespoň některých) – serózní borderline nádor
- prognóza závisí na stádiu a možnostech kompletního chirurgického odstranění
(nereagují na systémovou terapii)

serózní cystadenom (cystadenofibrom)



cylindrický epitel s řasinkami

serózní cystadenokarcinom



ENDOMETROIDNÍ epitelové nádory ovaria

- benigní

= endometroidní cystadenom, e. adenofibrom

- border-line

= endometroidní borderline nádor

- **endometroidní karcinom**

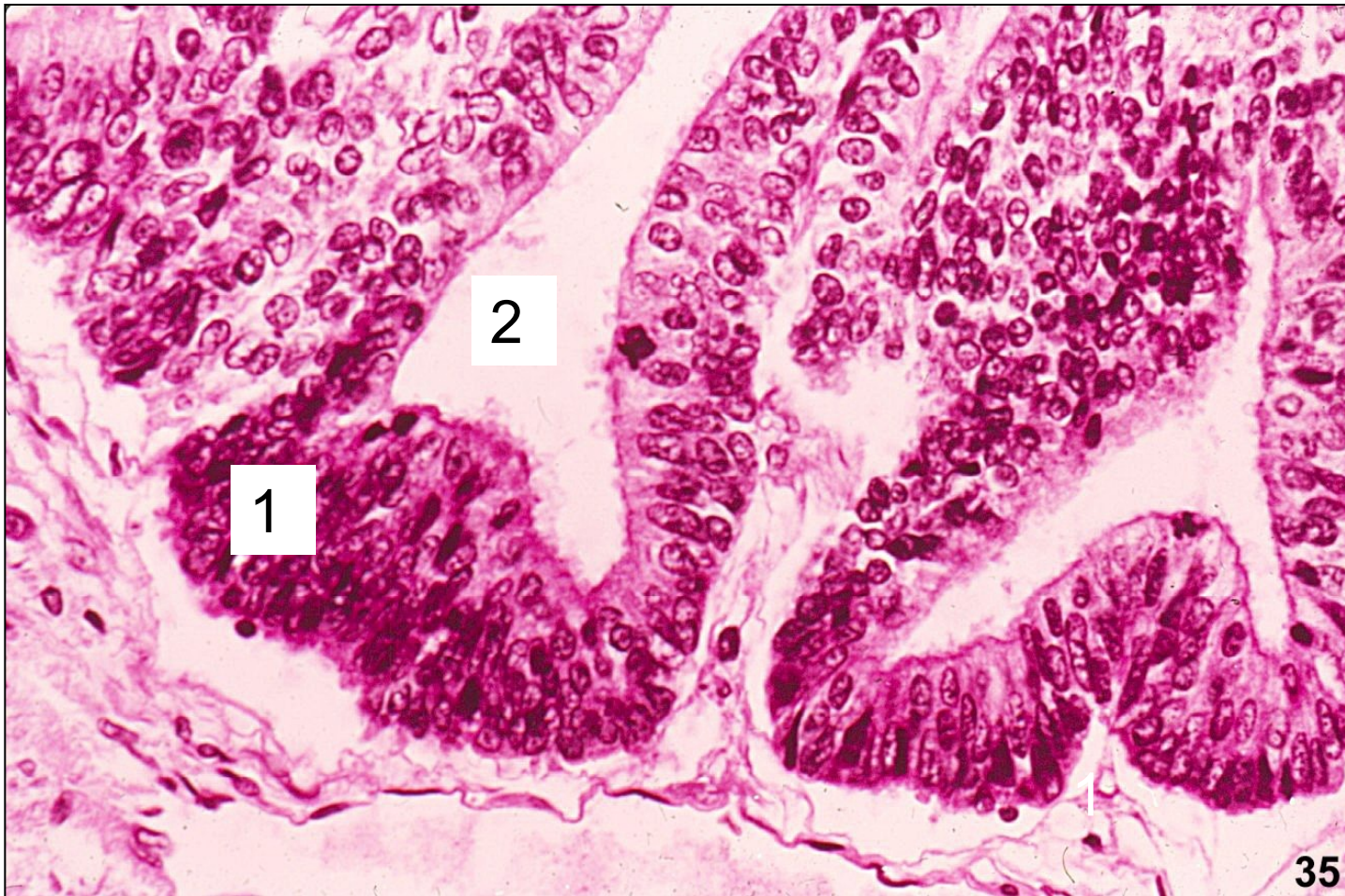
- častý (2. nejčastější po serózním)

- prekurzorem – **endometrióza**

- většinou dobře diferencované, diagnostikové časně = 😊

prognóza

endometroidní adenokarcinom



1 nádorový epitel endometroidního typu
2 adenoidní nádorové formace

SVĚTLOBUNĚČNÉ epitelové nádory ovaria

- **světlobuněčný karcinom**
 - vzácnější
 - asociace s endometriózou
 - prognóza závisí na stádiu a možnosti kompletního chirurgického odstranění (nereagují na systémovou terapii)

MUCINÓZNÍ epitelové nádory ovaria

- benigní

= hlavně **mucinózní cystadenom**, m. adenofibrom je vzácný

- jednostranně, multilokulární, **objemné**

- border-line

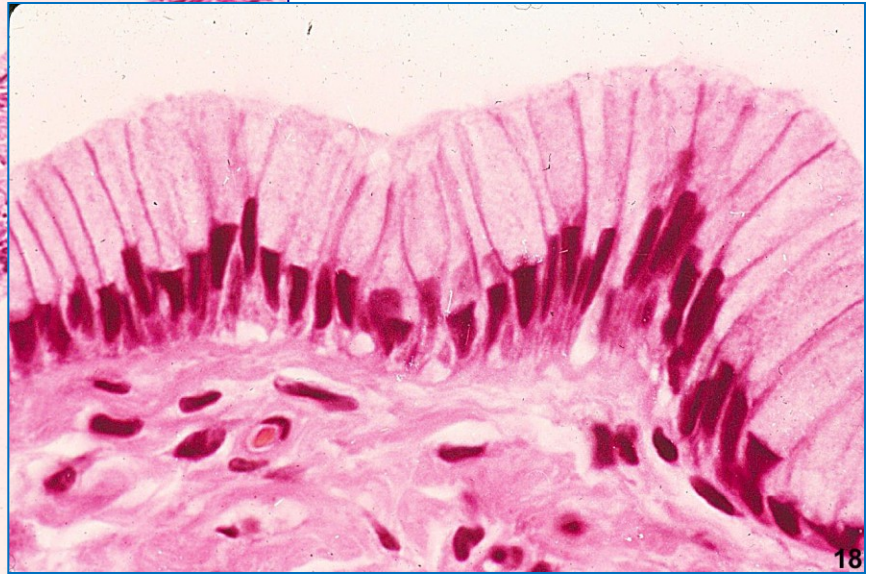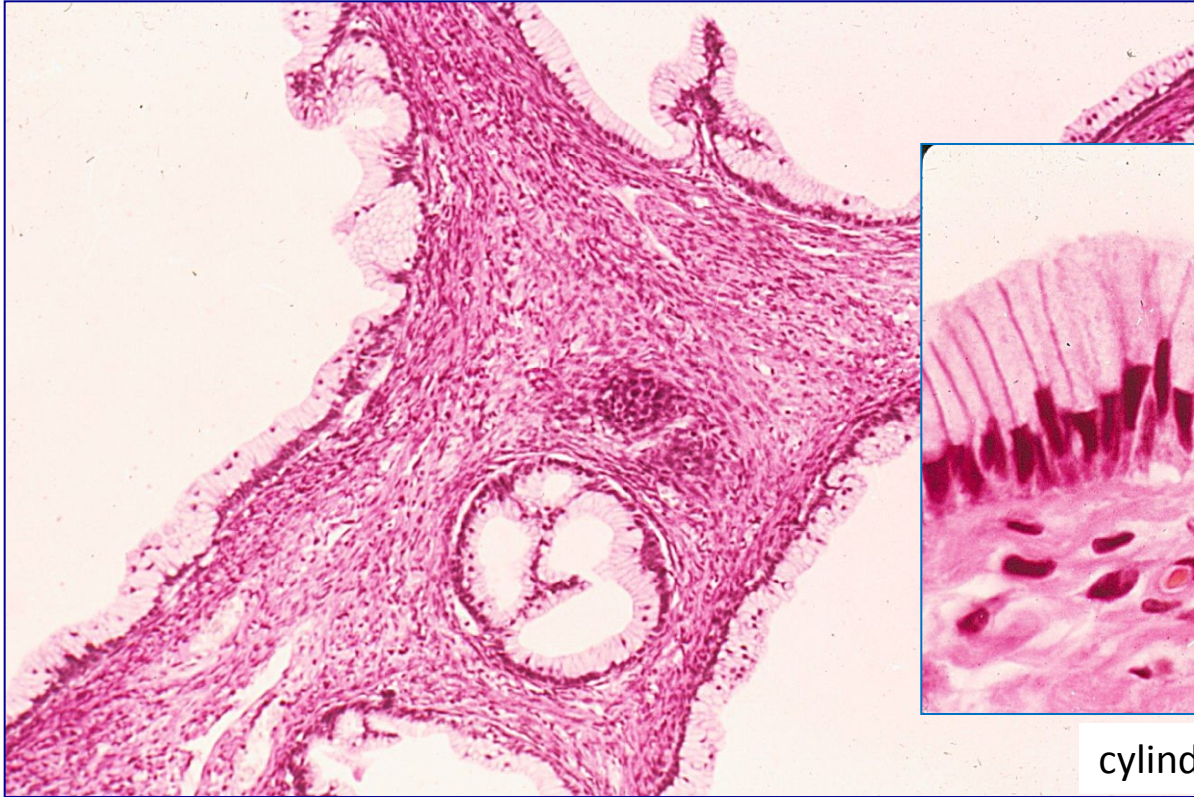
= mucinózní borderline nádor

- **mucinózní karcinom**

- vzácný

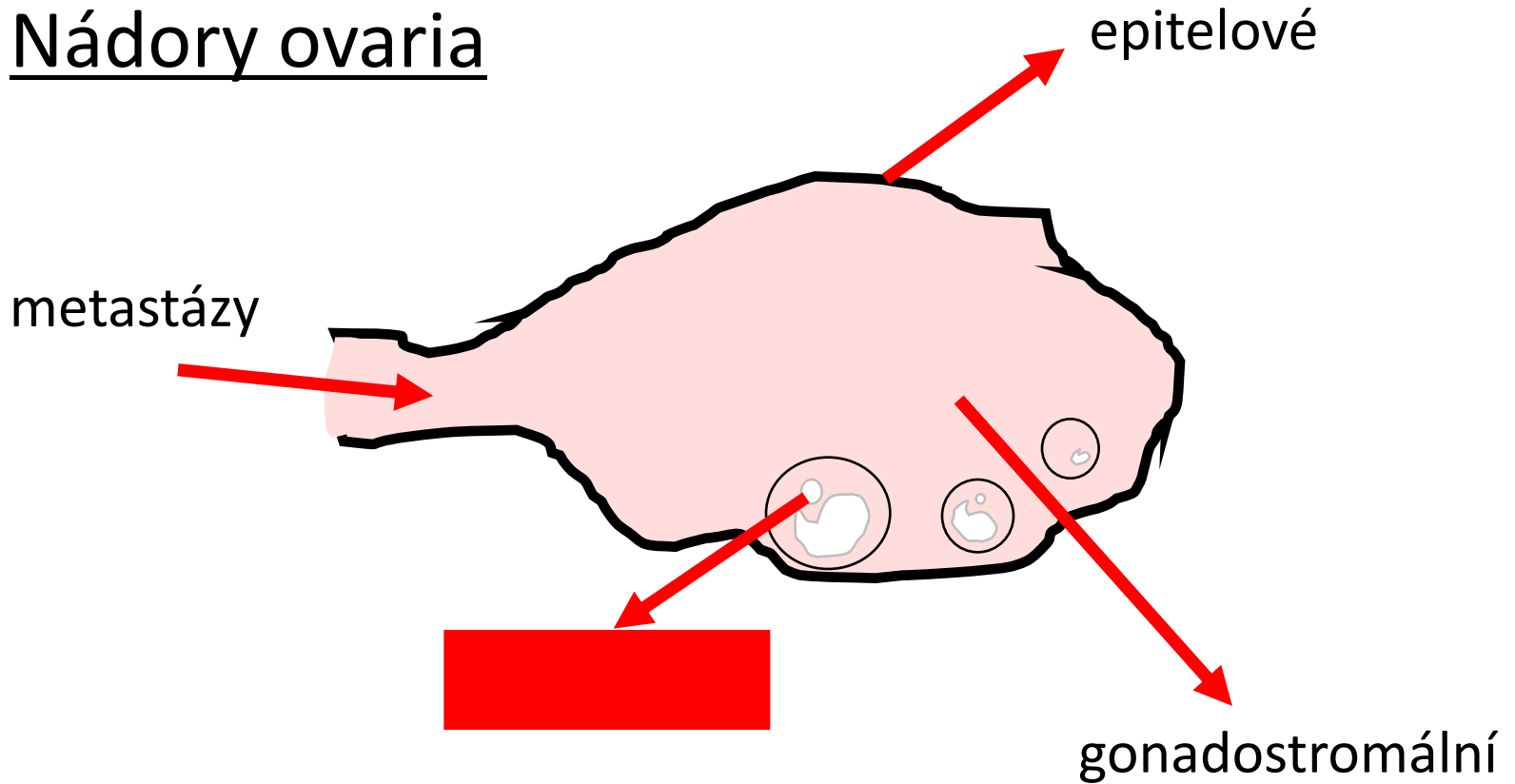
- objemnější

mucinózní cystadenom



cylindrický hlenotvorný epitel

Nádory ovaria

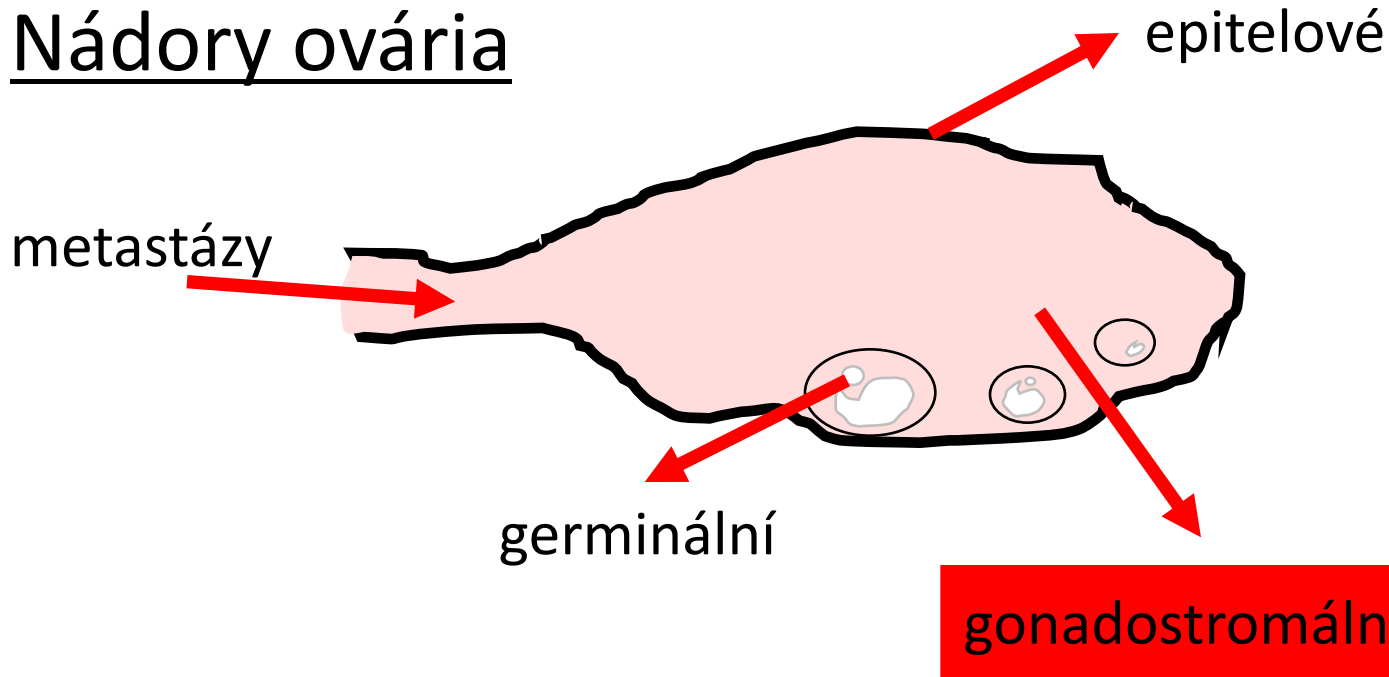


	epitelové	germinální	gonadostromální	metastázy
četnost	65-70%	20%	5-10%	5%
% maligních tu ovaria	80-90%	3-5%	2-3%	5%
věk	20+	0-25	jakýkoliv	variabilní

Germinální nádory ovária

- ze zárodečných buněk
- heterogenní skupina
- 1. – 2. decenium
- gonadálně a extragonadálně (RP, mediastinum, CNS)
- analogie ke germinálním tu varlat:
- **zralý diferencovaný teratom** – nejčastější, „dermoidní cysta“
- **dysgerminom** ~ seminom

Nádory ovária



- ze specializovaného mezodermu

→ primitivní mesenchym genitální lišty, u obou pohlaví stejný

- ve varlatech i ovariích:

• ženská diferenciační linie: **thekální bb., bb granulózy a luteinní**

• mužská diferenciační linie: **Sertoliho a Leydigovy bb.**

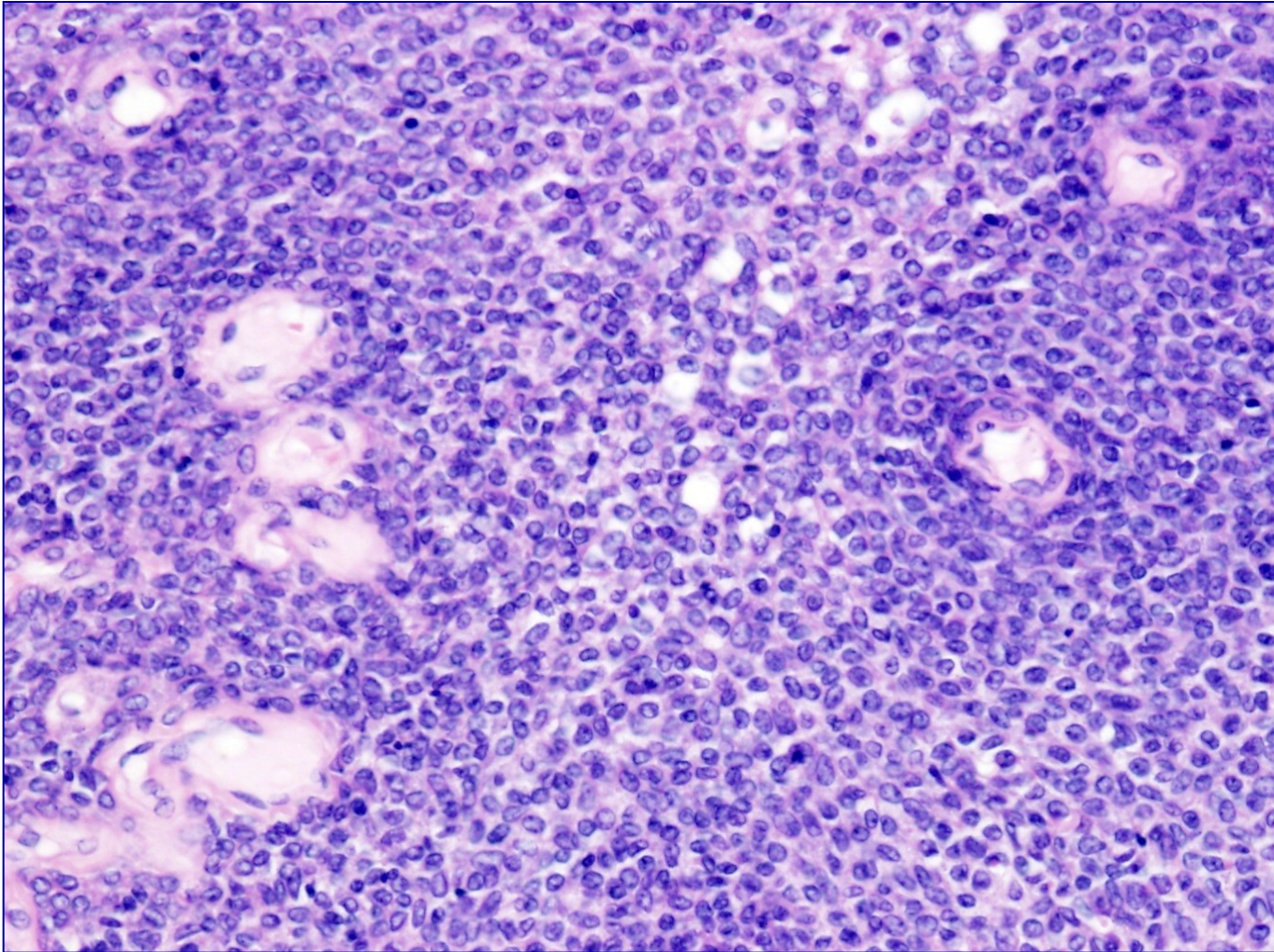
- **produkují steroidy** (E,A)

četnost				
% maligních tu ovária				
věk	20+	0-25	jakýkoliv	variabilní

Gonadostromální nádory ovária

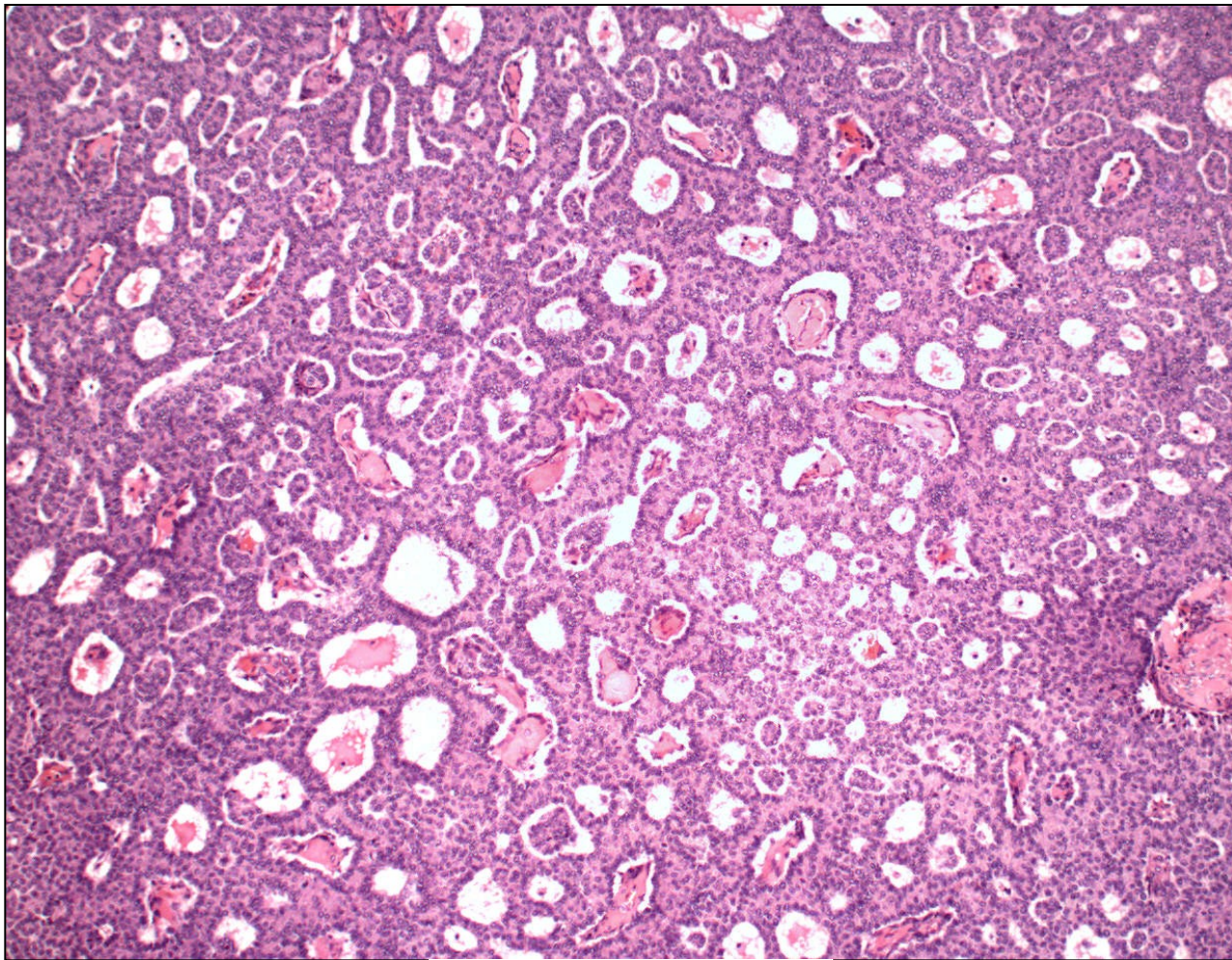
- blíže viz. skripta/učebnice/přednáška
- **nádory ze skupiny tékom-fibrom**
 - tékom (typický, luteinizovaný)
 - fibrotékom
 - fibrom
 - fibrosarkom
- **nádory z buněk granulózy**
 - nádor granulózový (adultní typ X juvenilní typ)
- **nádory z Leydigových a Sertoliho buněk**

nádor z buněk granulózy



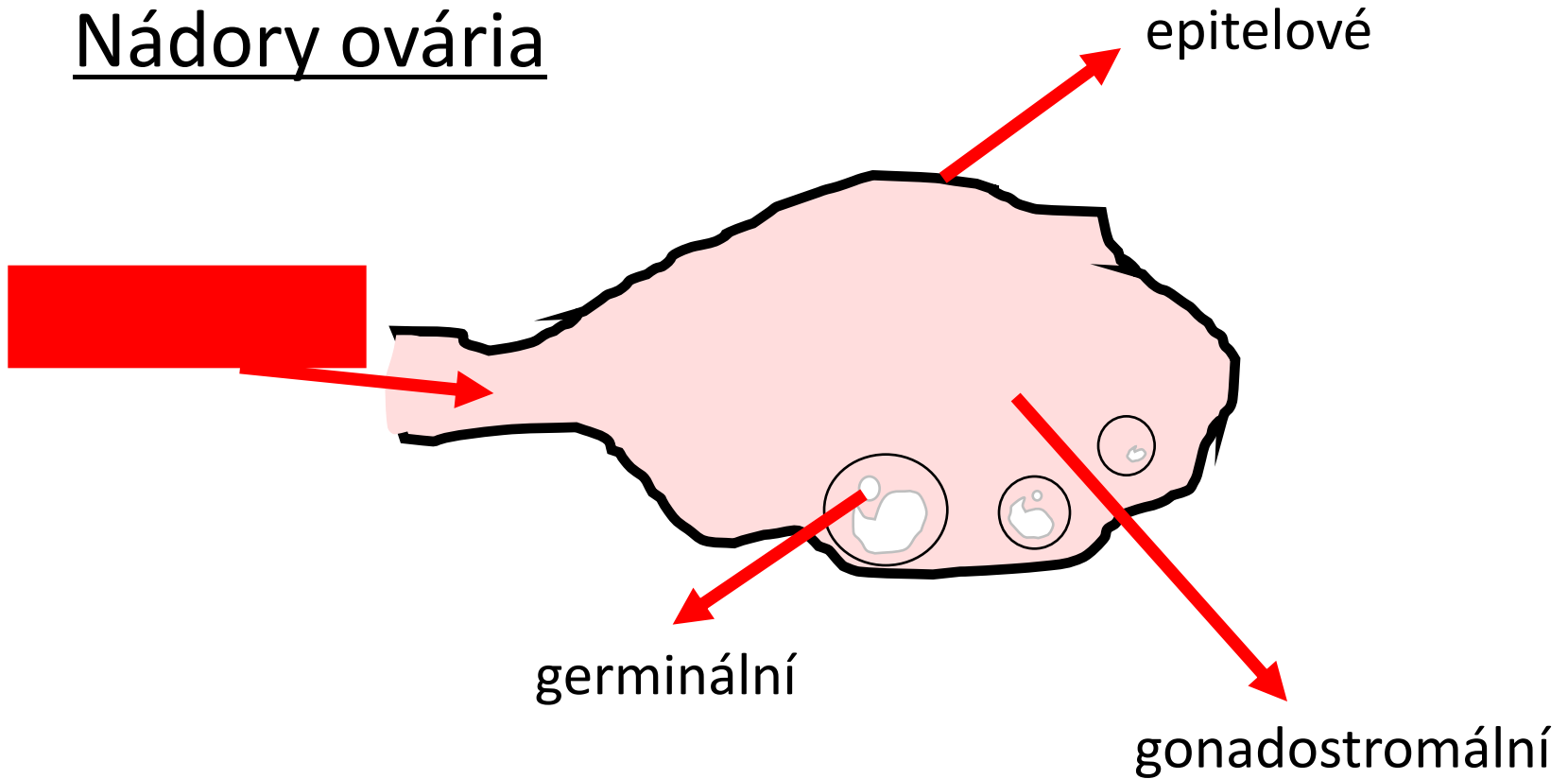
Call-Exnerova tělíska

nádor z buněk granulózy



Call-Exnerova tělíska

Nádory ovária



	epitelové	germinální	gonadostromální	metastázy
četnost	65-70%	20%	5-10%	5%
% maligních tu ovária	80-90%	3-5%	2-3%	5%
věk	20+	0-25	jakýkoliv	variabilní

Metastatické nádory ovaria

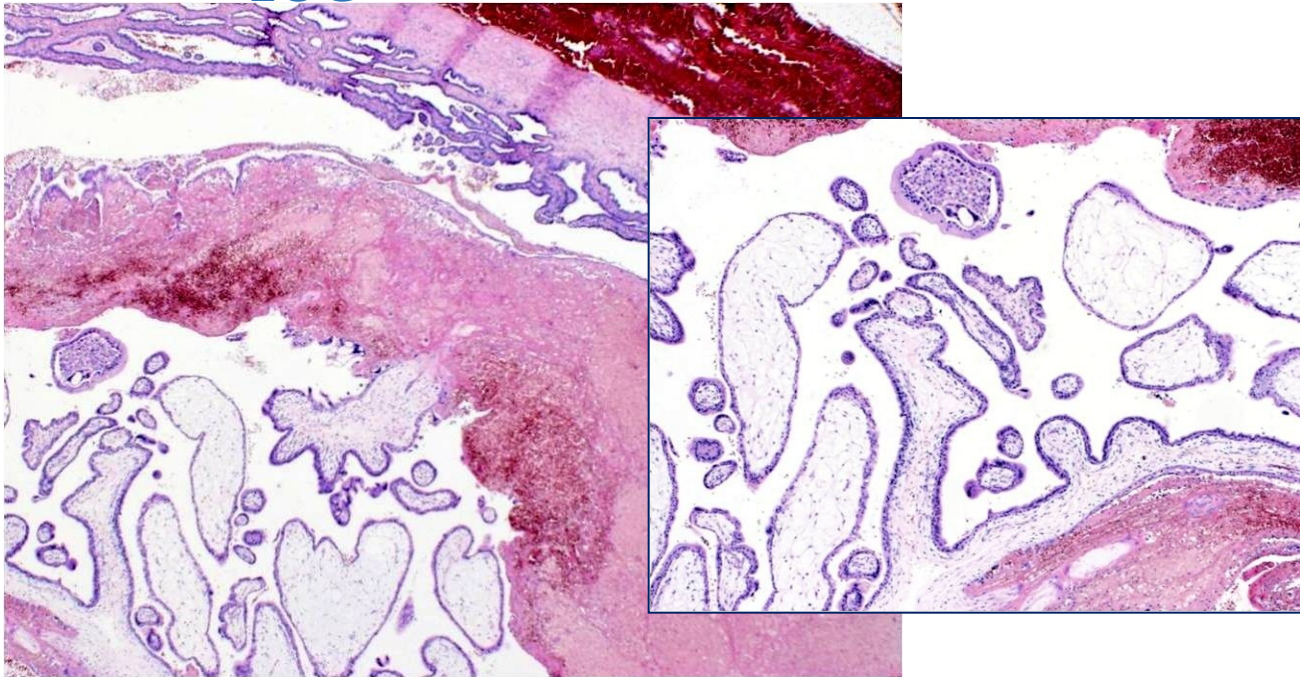
- poměrně časté
- prso, tlusté střevo, žaludek, vnitřní genitál, pankreatobiliární oblast
- dif. dg. primární ovarialní tu X metastáza
- Krukenbergův nádor
- pseudomyxoma peritonei

Patologie těhotenství

Patologie těhotenství

- praktikum – gestační trofoblastická nemoc
- další viz. učebnice, přednáška

EUG



Gestační trofoblastická nemoc

= abnormální proliferace trofoblastu

→ spojená s probíhající/ukončenou graviditou

- heterogenní sk. nádorových i nenádorových onemocnění, různé biologické chování:

- benigní trofoblastické nenádorové léze
- hydatidózní moly
- trofoblastické nádory

- abnormální hladiny β hCG (dg., terap. odpověď)

Mola hydatidosa

○ + ● → **zygota s chybným karyotypem**

a) kompletní 46,XX nebo 46,XY

- oocyt bez X-chromozomu oplodněn 2 spermii/1 spermií s duplikací DNA
- v cca 3% → choriokarcinom
- makro: hroznovité formace
- mikro: avaskulární choriové klky s edémem, proliferace trofoblastu, atypie

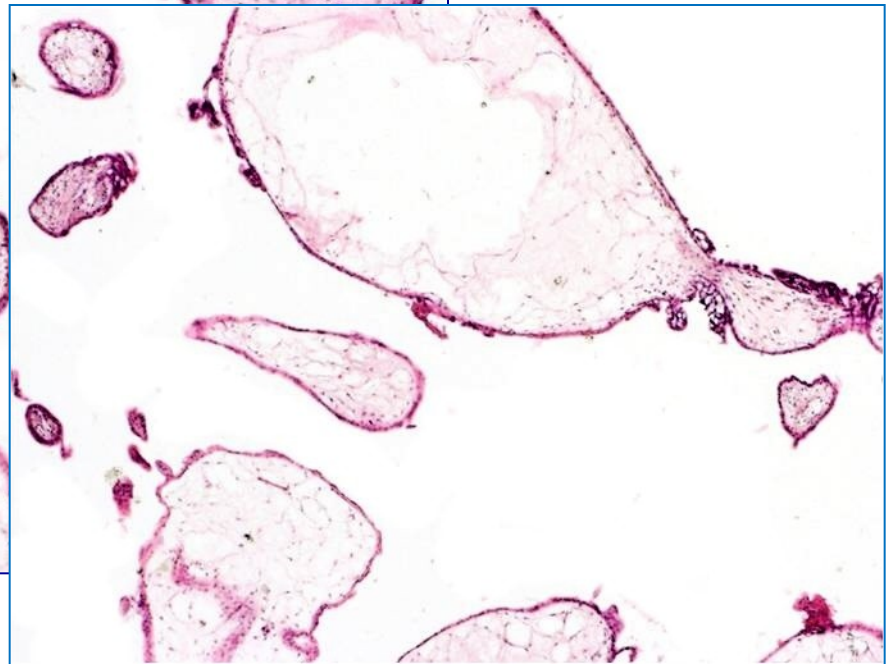
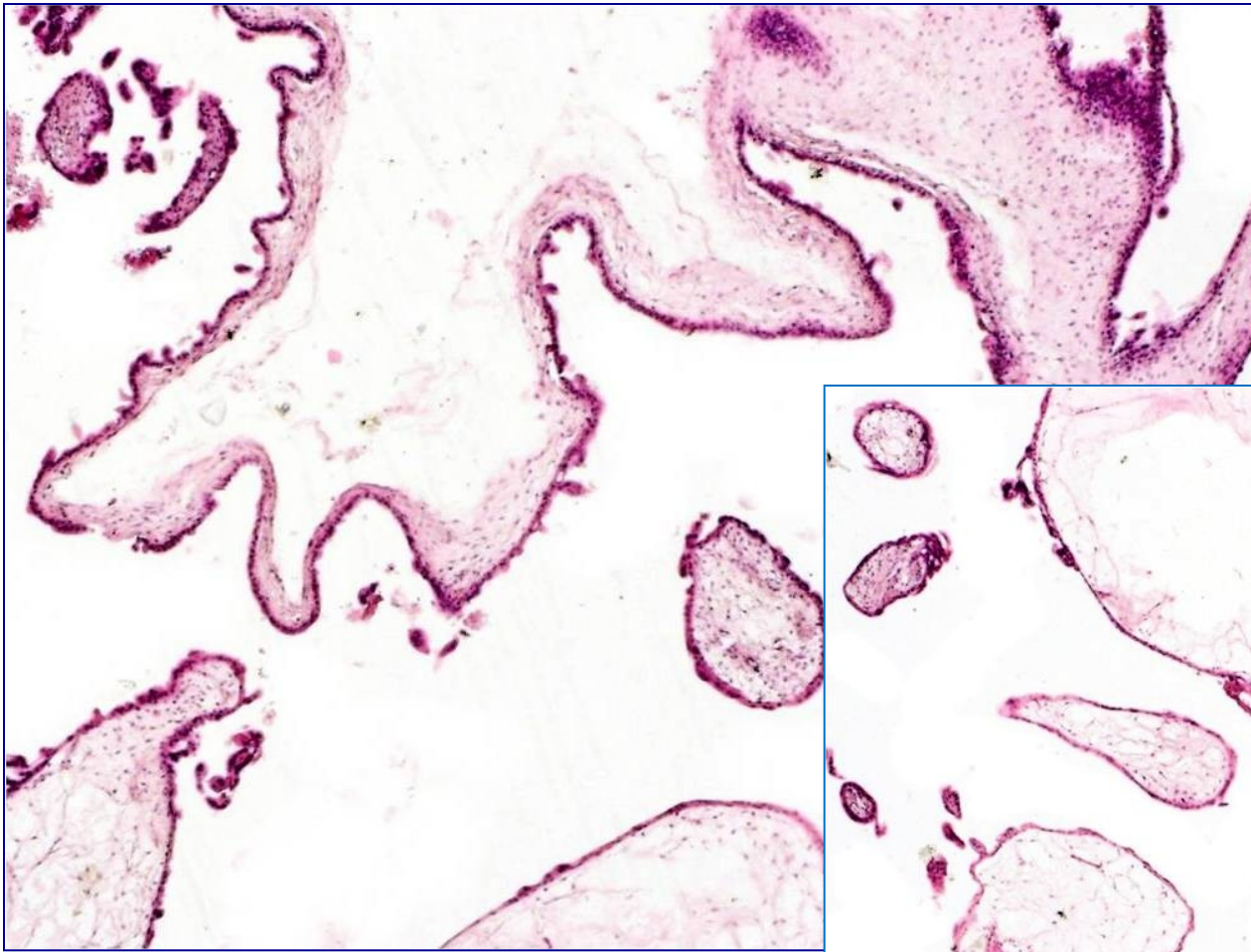
b) parciální 69,XXX nebo 69,XXY

- oocyt (X-) oplodněn diploidní spermií (46,XY) nebo dvěma haploidními spermii
- makro: hroznovité formace, někdy i části plodu
- mikro: edém některých choriových klků, fokální proliferace trofoblastu bez atypií

c) invazivní

- **klky penetrují do stěny dělohy s rizikem ruptury**
- **bez metastatického potenciálu (X chorioCA)**

mola hydatidosa



Choriokarcinom

- vysoce agresivní maligní tumor z trofoblastu
- **časně metastazuje** do plic, vaginy, mozku, jater, ledvin
- extrémně vysoké hladiny hCG

a) gestační forma – z gestačního trofoblastu

- **asociace** s molárním/nemolárním **těhotenstvím**
- chemosenzitivní → 😊 **prognóza** i ve stádiu generalizace

b) nongestační – z germinálních totipotentních buněk (viz. testis/ovárium)

- hlavně jako složka germinálních nádorů
- špatně odpovídá na tp. → 😞 **prognóza**

- makro: prokrváčený, nekrotický tumor
- mikro: anaplastický cytotrofoblast a syncytiotrofoblast, nekrózy, hemoragie

Patologie mammy

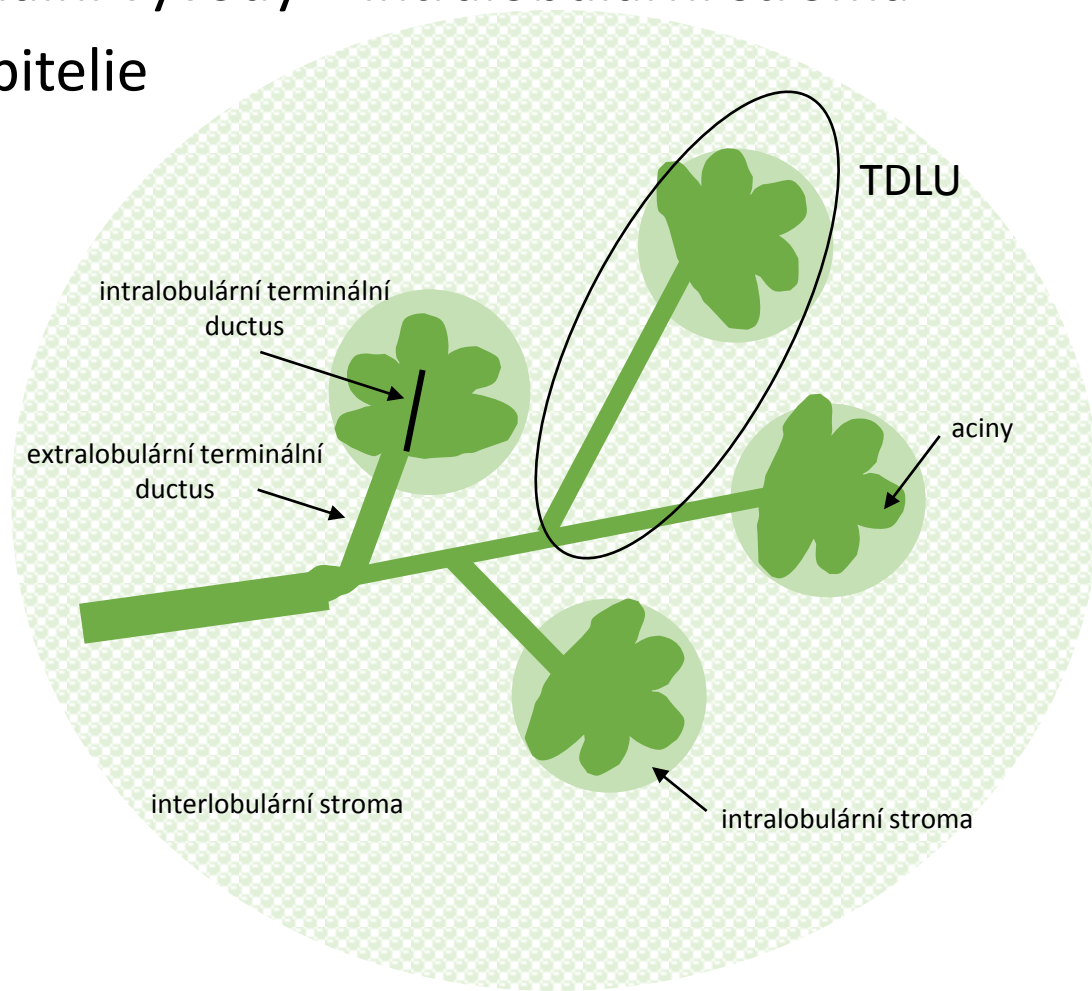
Tkáň mammy

= kůže, **bradavka a dvorec**, **mléčná žláza**, měkké tkáně

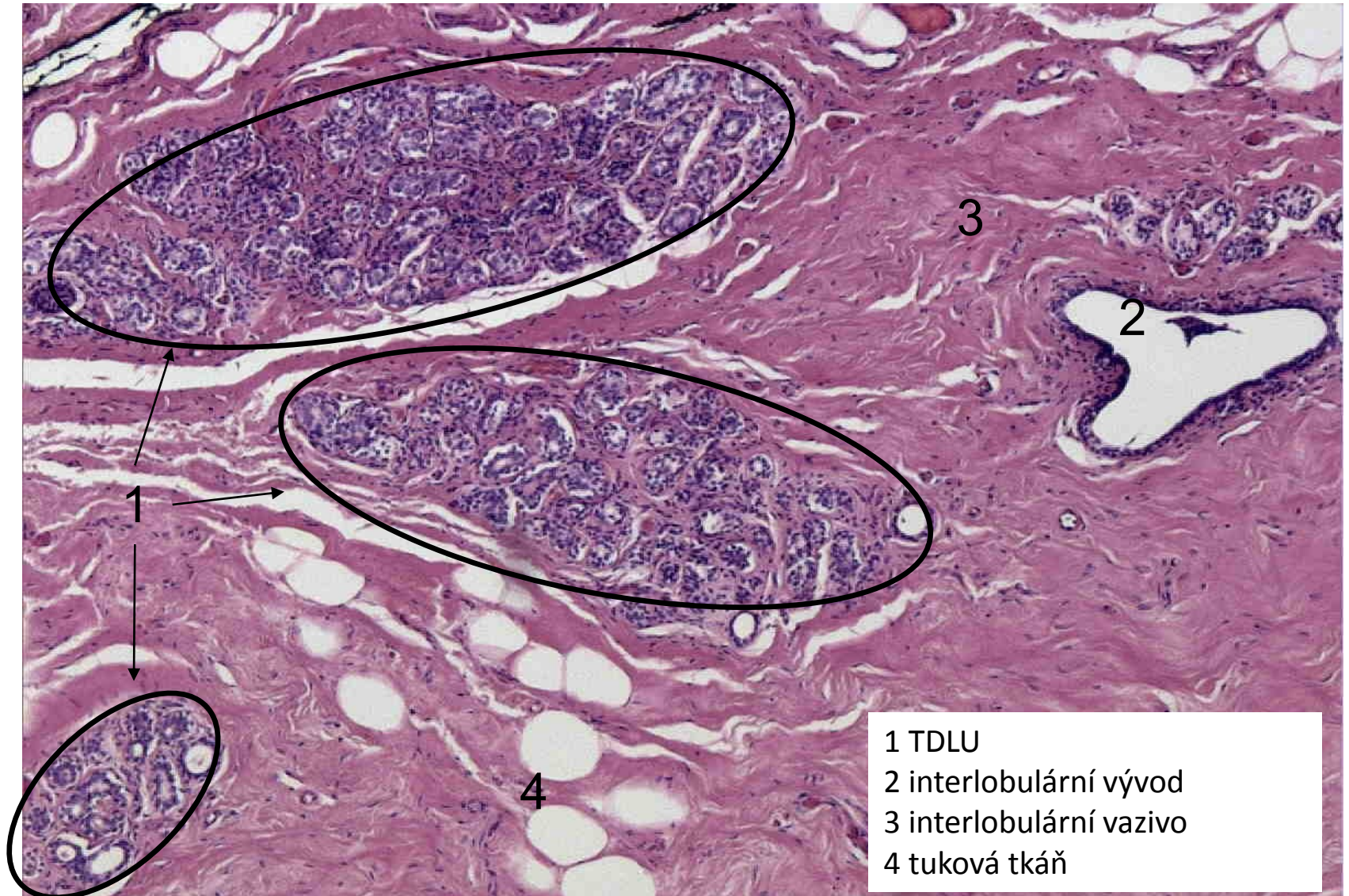
- vývojové poruchy prsu
- záněty prsu
- nenádorové ložiskové léze
- benigní a maligní nádory

Mléčná žláza

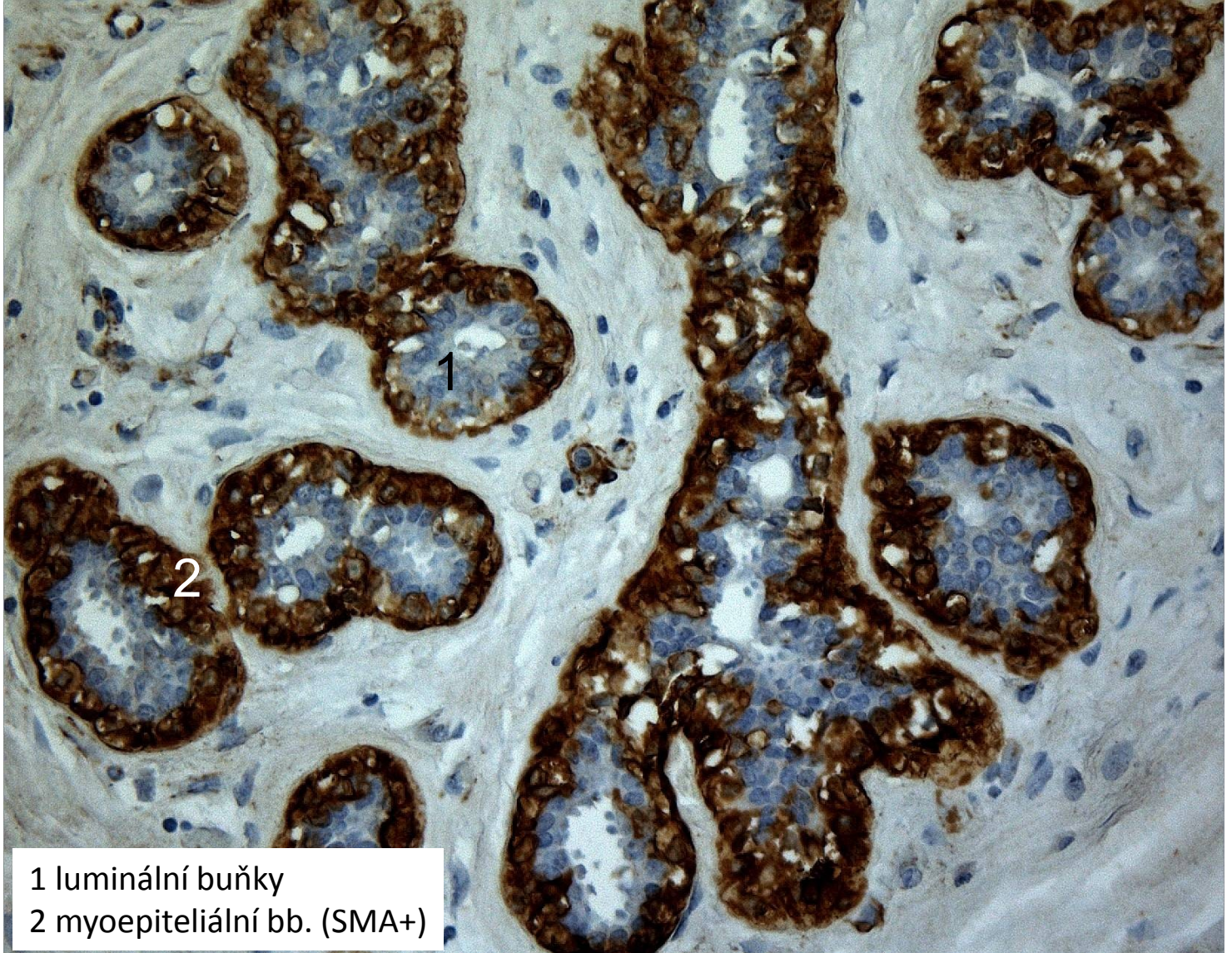
- TDLU = aciny + terminální vývody + intralobulární stroma
- epitelové bb. + myoepitelie



fertilní mléčná žláza - histologie



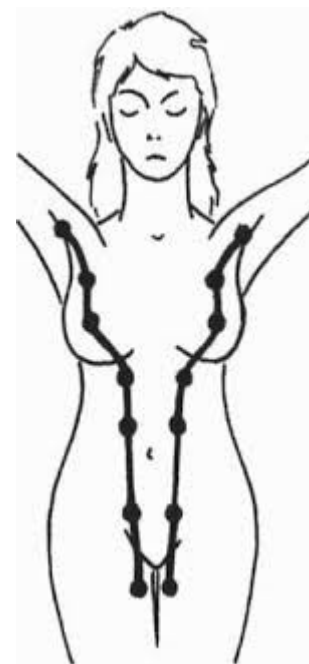TDLU: IHC - antiSMA



1 luminální buňky
2 myoepiteliální bb. (SMA+)

A) Vývojové poruchy prsu

- hypoplazie, aplázie
- ektopická prsní žláza
- nadpočetné bradavky



mléčná lišta

B) Záněty prsu

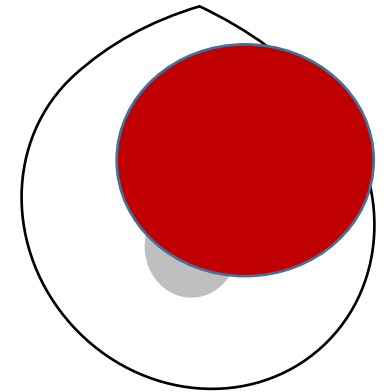
- akutní hnisavá mastitida

- infekční (STAU)

- po porodu, při laktaci (**puerperální**)

- hluboký hnisavý zánět (**flegmóna, abscesy**)

- dif. dg. inflamatorní karcinom



neostře ohraničené, tužší,
zarudlé, teplé a bolestivé ložisko

- chronické záněty

- neinfekční

- hlavně **v okolí dilatovaných duktů, případně cyst**

- idiopatická **granulomatózní mastitida** (klinicky imituje Ca)

C) Nenádorové ložiskové léze

- palpačně hmatné nepravidelnosti
 - = benigní proliferativní změny vaziva či epitelu
 - etiologicky: hormonální vlivy, zánět
 - dif. dg. maligní nádor
-
- **fibrocystické změny**
 - radiální jizva
 - adenóza
 - epitelióza
 - lipofagický granulom, infarkt,....

Fibrocystické změny

- peri-, postmenopauzální ženy, běžně

= náhrada žláзовého parenchymu množením vaziva

Makro: -palpačně hrbolaté tužší ložisko, citlivé

Mikro:

- množení vaziva, cysticky dilatované vývody (apokrinní metaplázie), stagnace sekretu, pěnité makrofágy v lumen cyst, adenóza

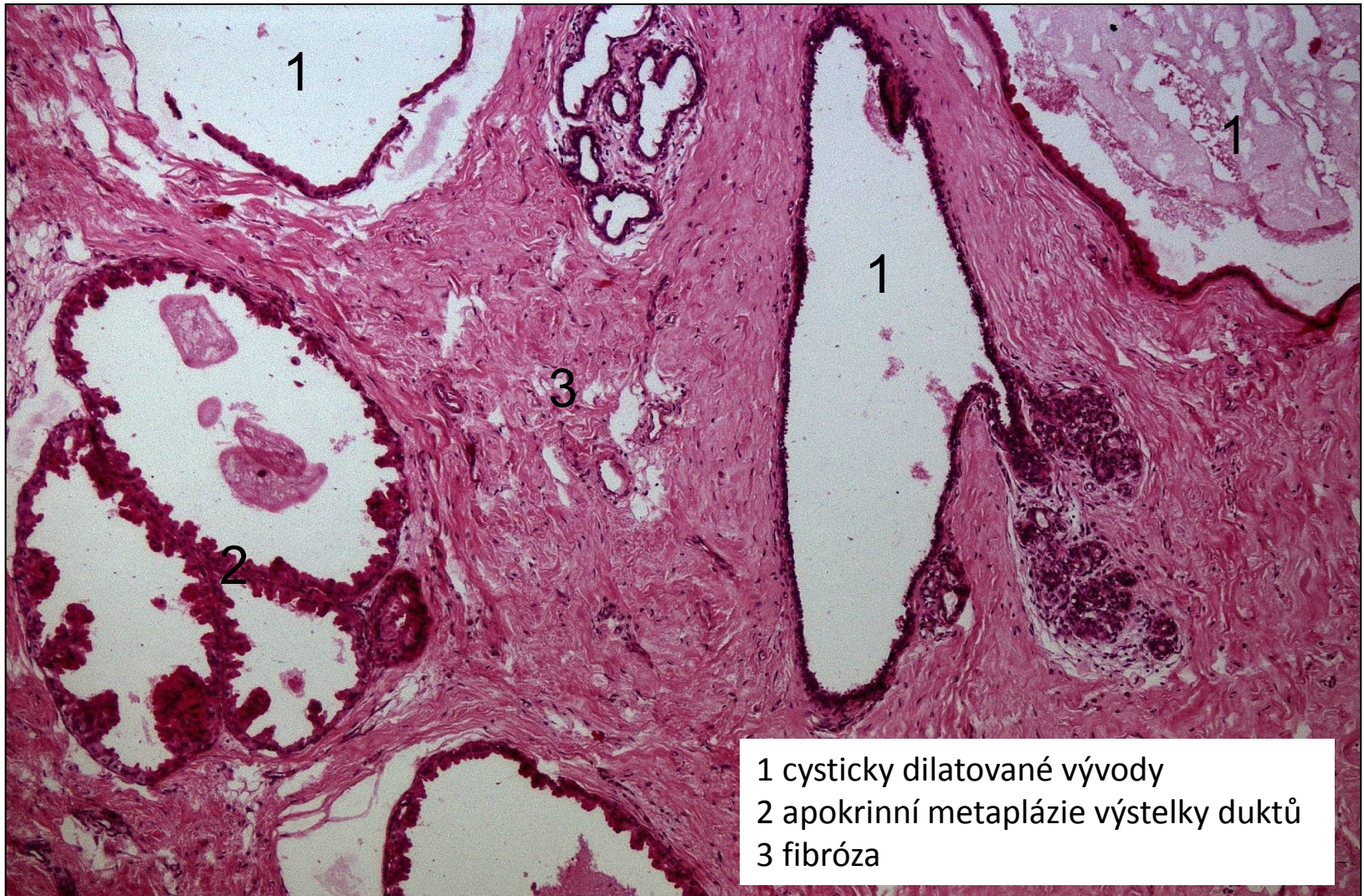
- neznamená riziko maligní transformace, **ale dif. dg. ca**

-hormonální dysbalance – proliferace epitelu duktů, lobulů:

•**typická duktální/lobulární hyperplázie**

•**atypická duktální/lobulární hyperplázie = prekanceróza**

fibrocystické změny



- 1 cysticky dilatované vývody
- 2 apokrinní metaplázie výstelky duktů
- 3 fibróza

Adenóza

-30., 40. rok života

= **zmnožení acinů** (neuspořádaně)

makro

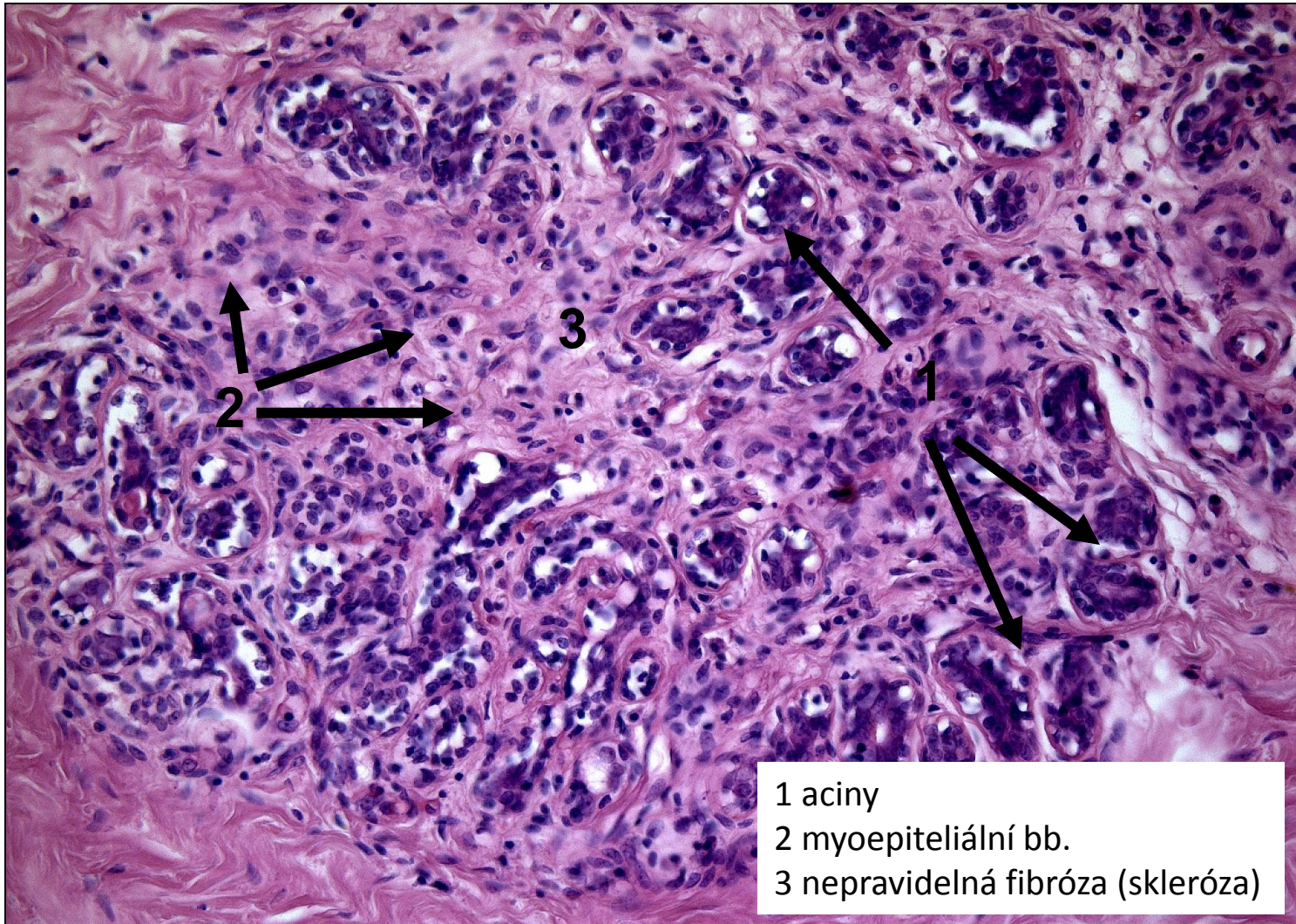
- mikro- i makroskopické rozměry (neohraničená léze)

mikro

- zmnožené lobuly (dvouvrstvá výstelka), často i stroma

- nepředstavuje zvýšené riziko maligní transformace, ale opět může být spojena s typickou i atypickou epiteliální hyperplázií bb.

sklerozující adenóza



D) Nádory

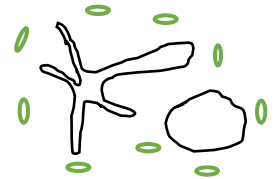
< benigní
maligní

< epitelové
mezenchymové
smíšené (fibroepitelové)

Smíšené nádory prsu

FIBROADENOM

- nejčastější tumor mammy mladých žen ve fertilním věku
- benigní

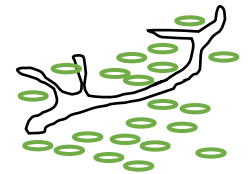


makro: nebolestivé, ohraničené, pohyblivé, hladké kulovité ložisko, roste pomalu, rozměry většinou menší (do 3 cm)

mikro: zmnožené vývody a hypocelulární stroma, intra- či perikanalikulární typ

PHYLLODES TUMOR

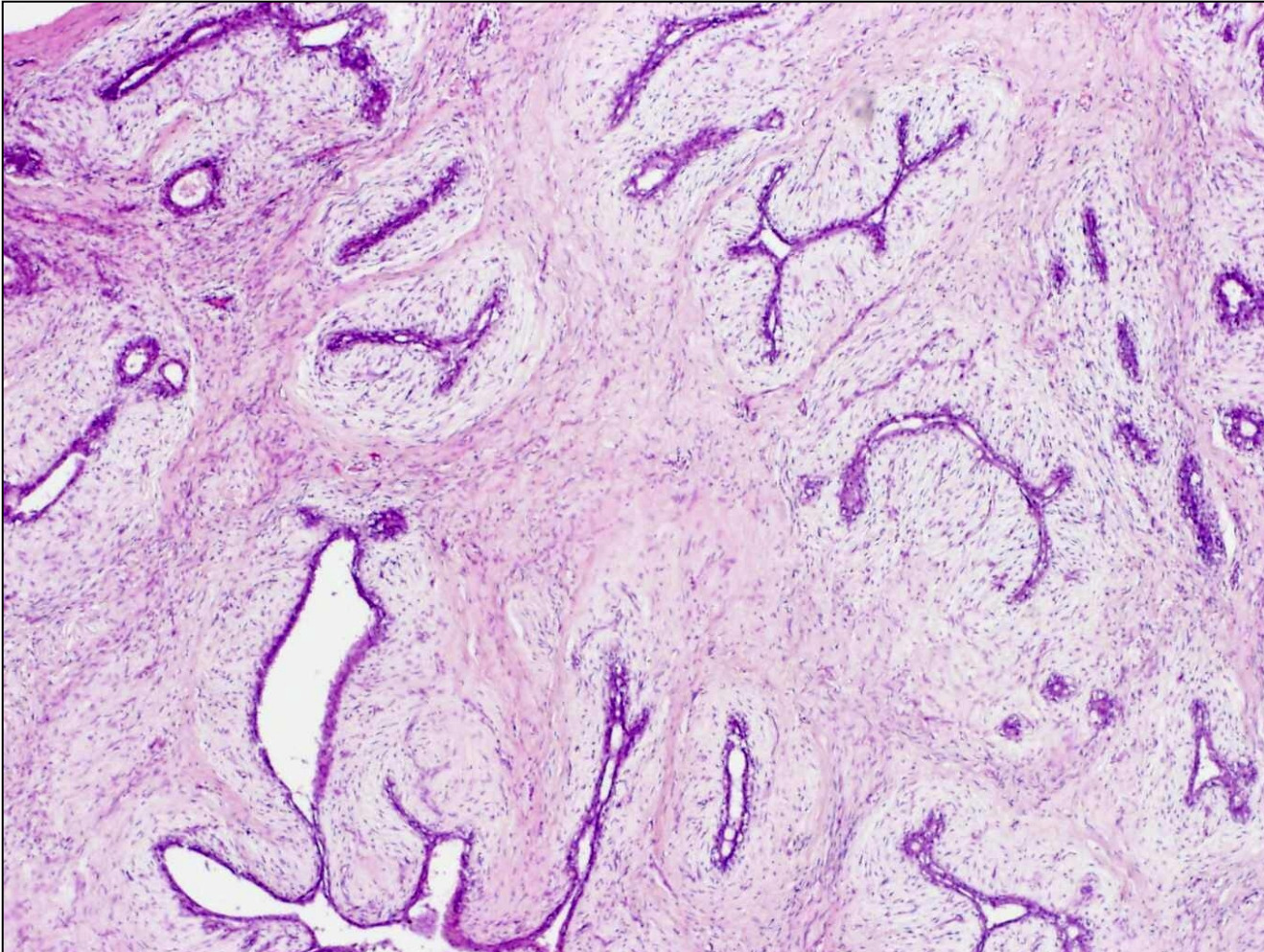
- vzácný, žena mezi 40-50 lety
- benigní, borderline, maligní (dle stromální komponenty)



makro: roste rychleji a zpravidla do větších rozměrů, na řezu štěrbiný, cysty

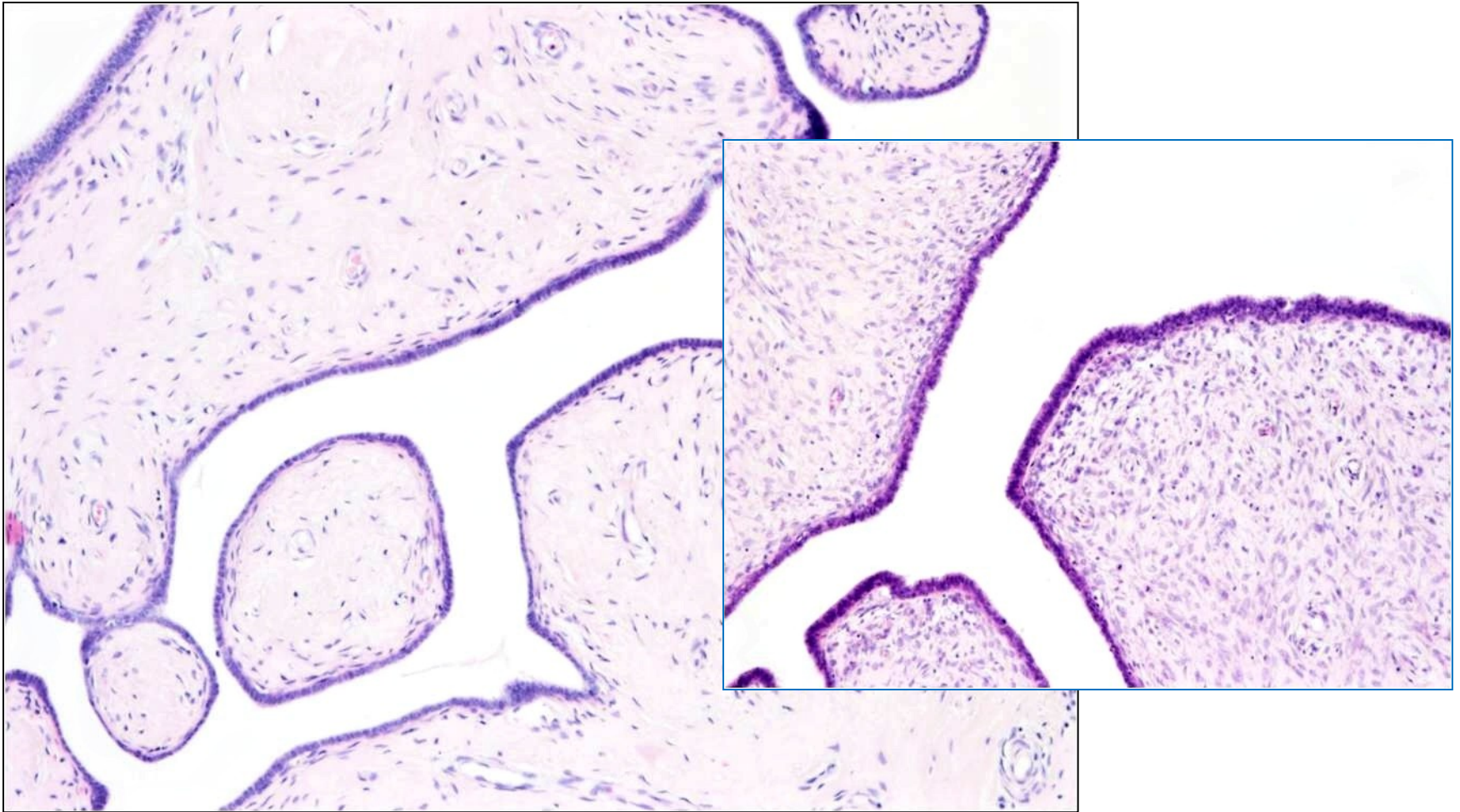
mikro: zmnožené vývody a celulární stroma

fibroadenom



intrakanalikulární typ:
zmnožené edematózně prosáklé stroma štěrbinovitě utlačuje novotvořené vývody

phyllodes tumor

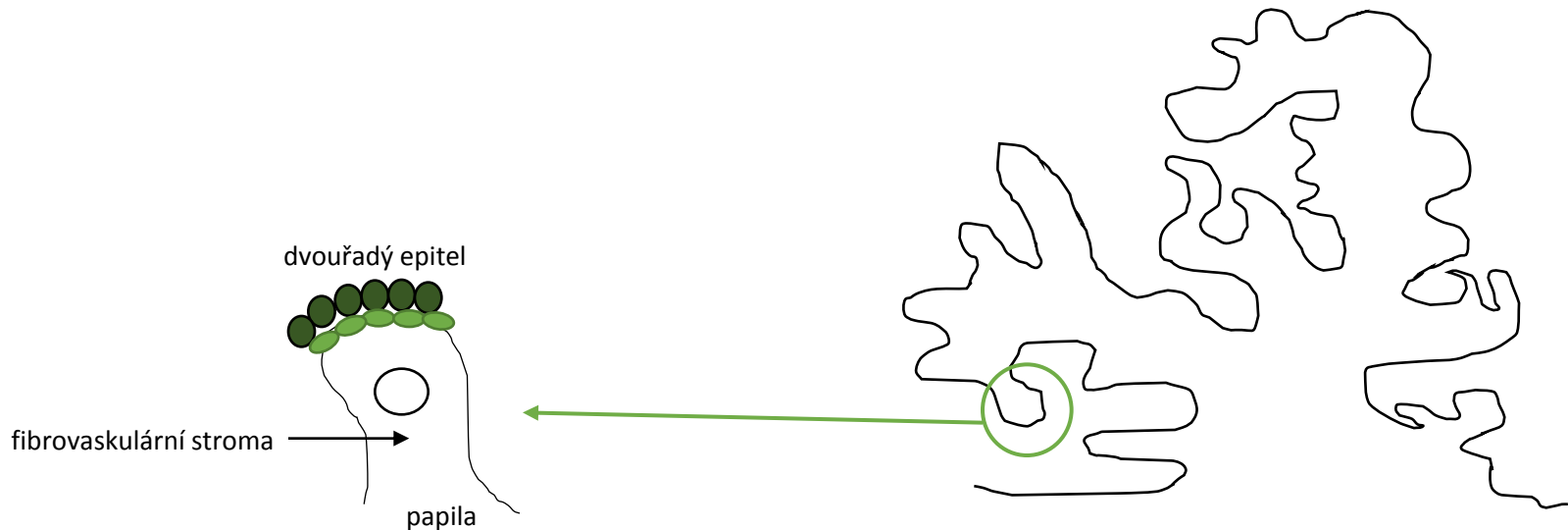


zmnožené **hypercelulární** stroma utlačuje rozvětvené dukty

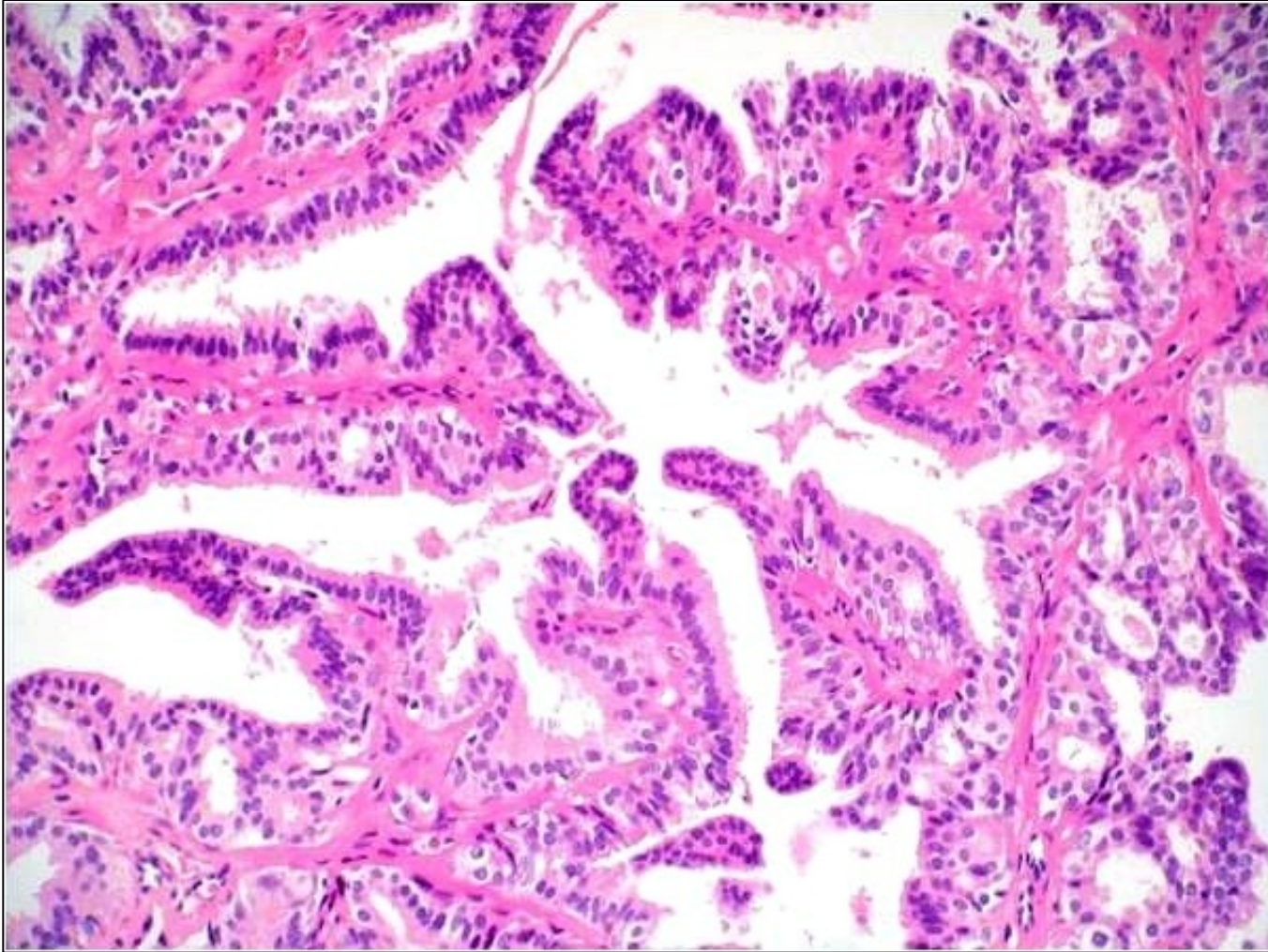
Epitelové nádory prsu - benigní

- poměrně vzácné
- význam v dif. dg. maligních nádorů

- **papilomy** (centrální X periferní)
- **adenomy** (tubulární, dukální, laktační)



intraduktální papilom



Epitelové nádory prsu – maligní

prekancerózní stavy

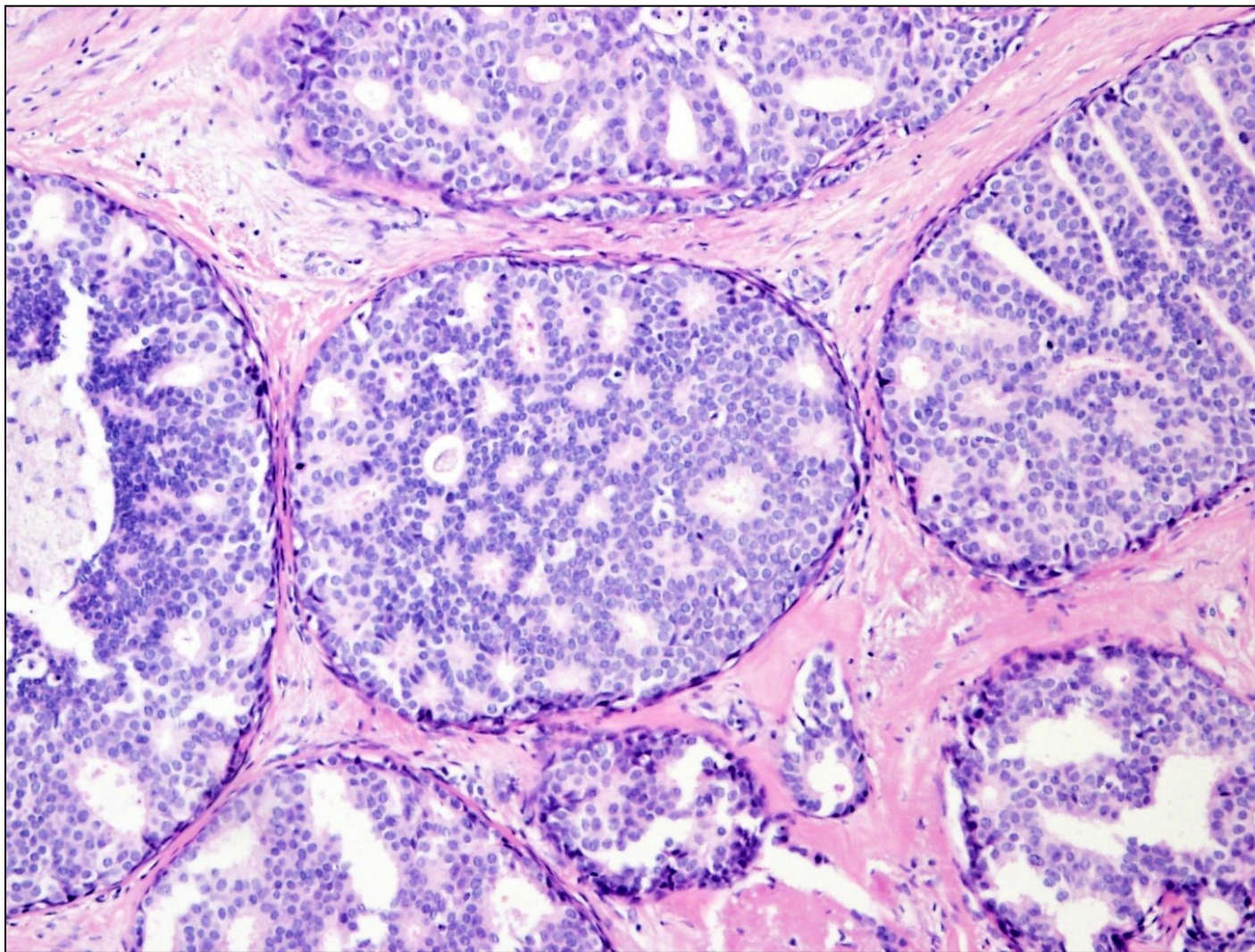
= proliferativní procesy s potenciálem progresu do invazivního karcinomu

- atypická duktální hyperplázie (ADH)
- atypická lobulární hyperplázie (ALH)

- **duktální in situ karcinom (DCIS – grade 1-3)**
- **lobulární in situ karcinom (LCIS)**

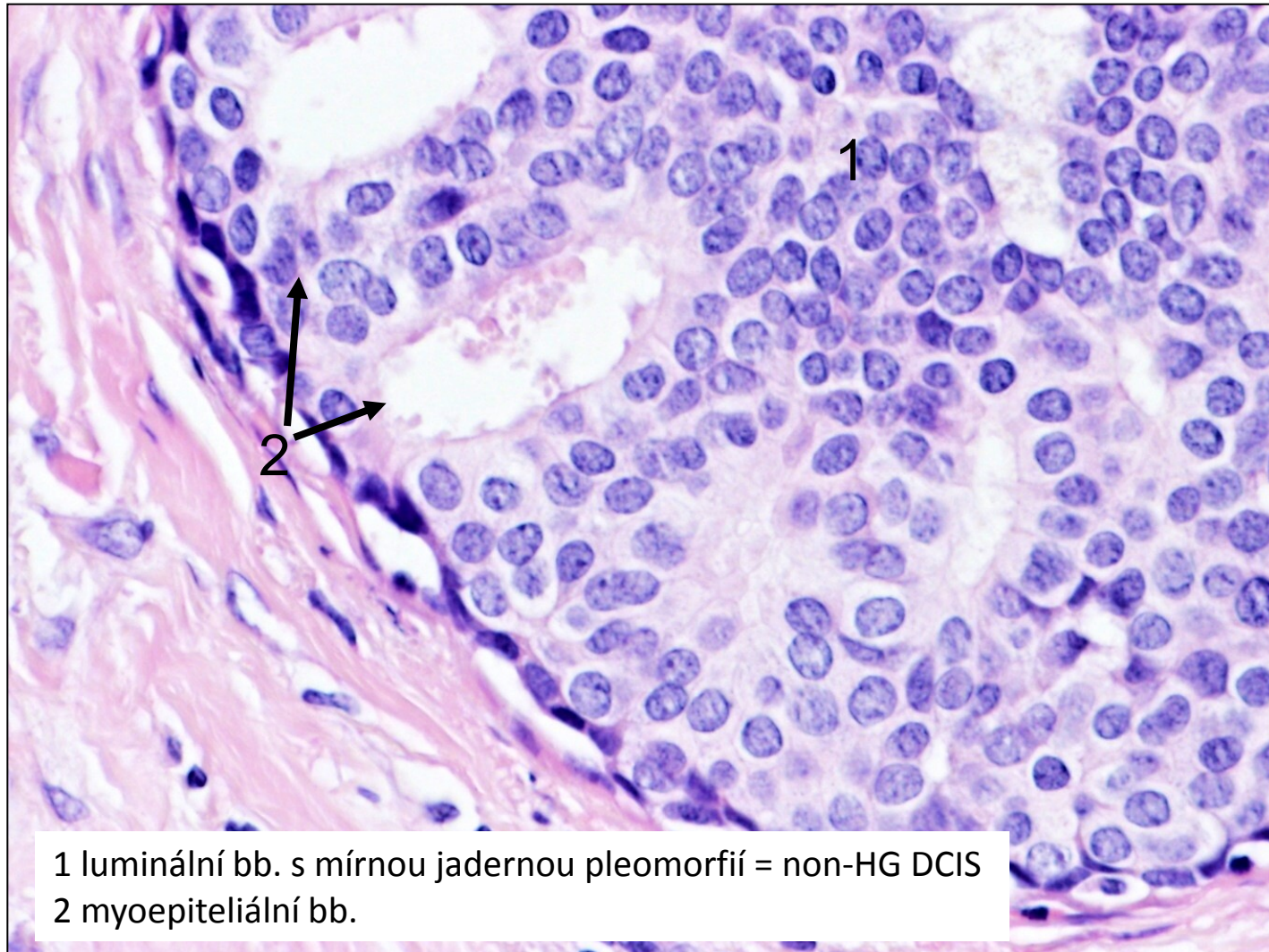
= nádorové elementy nepřekračují BM a jsou lokalizovány v preformovaných prostorech TDLU, vývodů

DCIS



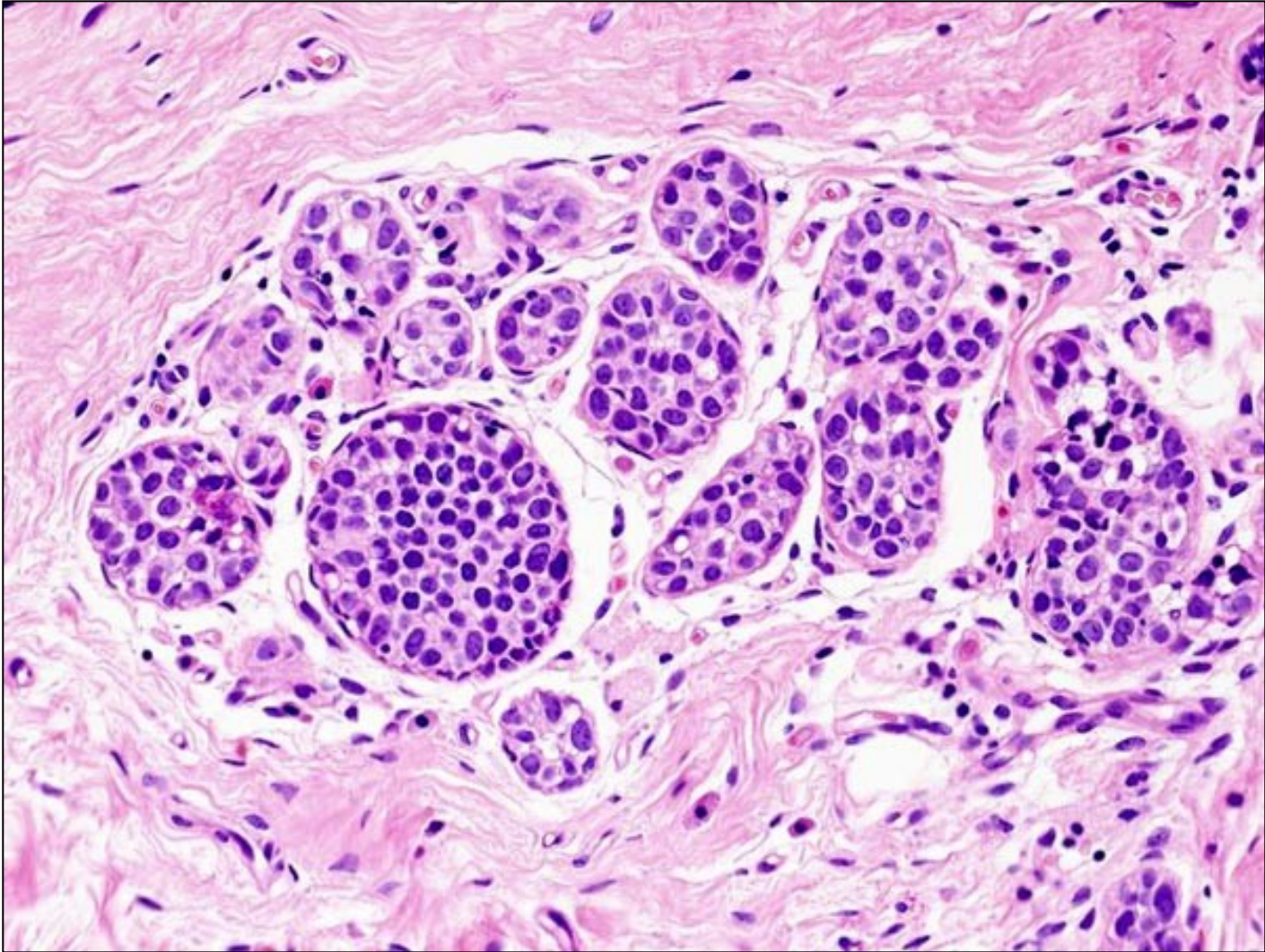
kribriformní struktury DCIS

DCIS



1 luminální bb. s mírnou jadernou pleomorfí = non-HG DCIS
2 myoepiteliální bb.

LCIS



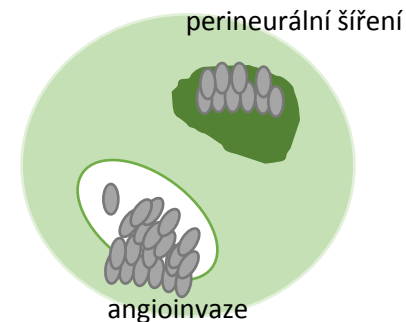
aciny jsou rozšířené a vyplněné mírně pleomorfními bb., bazální membrána acinů je intaktní

proliferující epitelové léze a prekancerózy

jednotka	morfologický podklad
<ul style="list-style-type: none"> • Fokální fibróza • Cystóza • Adenóza floridní • Adenóza sklerozující 	<p>ložiskové zmnožení vaziva TDLU dilatace vývodů zmnožení acinů zmnožení acinů a fibróza TDLU</p>
<ul style="list-style-type: none"> • Duktální hyperplázie • Lobulární hyperplázie • Duktální papilomatóza • Fibroadenomatoidní hyperplázie 	<p>proliferace epitelu vývodů proliferace epitelu acinů proliferace epitelu v dilatovaných vývodech proliferace epitelu vývodů a vaziva TDLU</p>
<ul style="list-style-type: none"> • Atypická ductální hyperplázie • Atypická lobulární hyperplázie 	<p>proliferace epitelu vývodů + cel. atypie proliferace epitelu acinů +cel. atypie</p>
<ul style="list-style-type: none"> • DCIS • LCIS 	<p>intraduktální CIS lobulární CIS</p>

Epitelové nádory prsu – maligní, invazivní

- v ČR **nejčastější malignita žen**
- incidence roste, mortalita klesá (screening, dg, terapie)
- = nádorové elementy překračují BM a zasahují do stromatu → metastázování
- metastázy
 - lymfogenní
 - hematogenní
 - porogenní
- sporadické karcinomy (≈ 95%)/familiární karcinomy (≈ 5%)



Epitelové nádory prsu – maligní, invazivní

- **invazivní duktální karcinom** (dle WHO nazýván karcinom NST či NOS)
- **invazivní lobulární karcinom**
- **inflamatorní karcinom**
- další

Invazivní karcinom NOS

- nejčastější (cca 70%)

makro

= tuhé, neostře ohraničené ložisko

mikro

-kohezivní nádorové bb. (E-cadherin +), chybí myoepiteliální vrstva (SMA -)

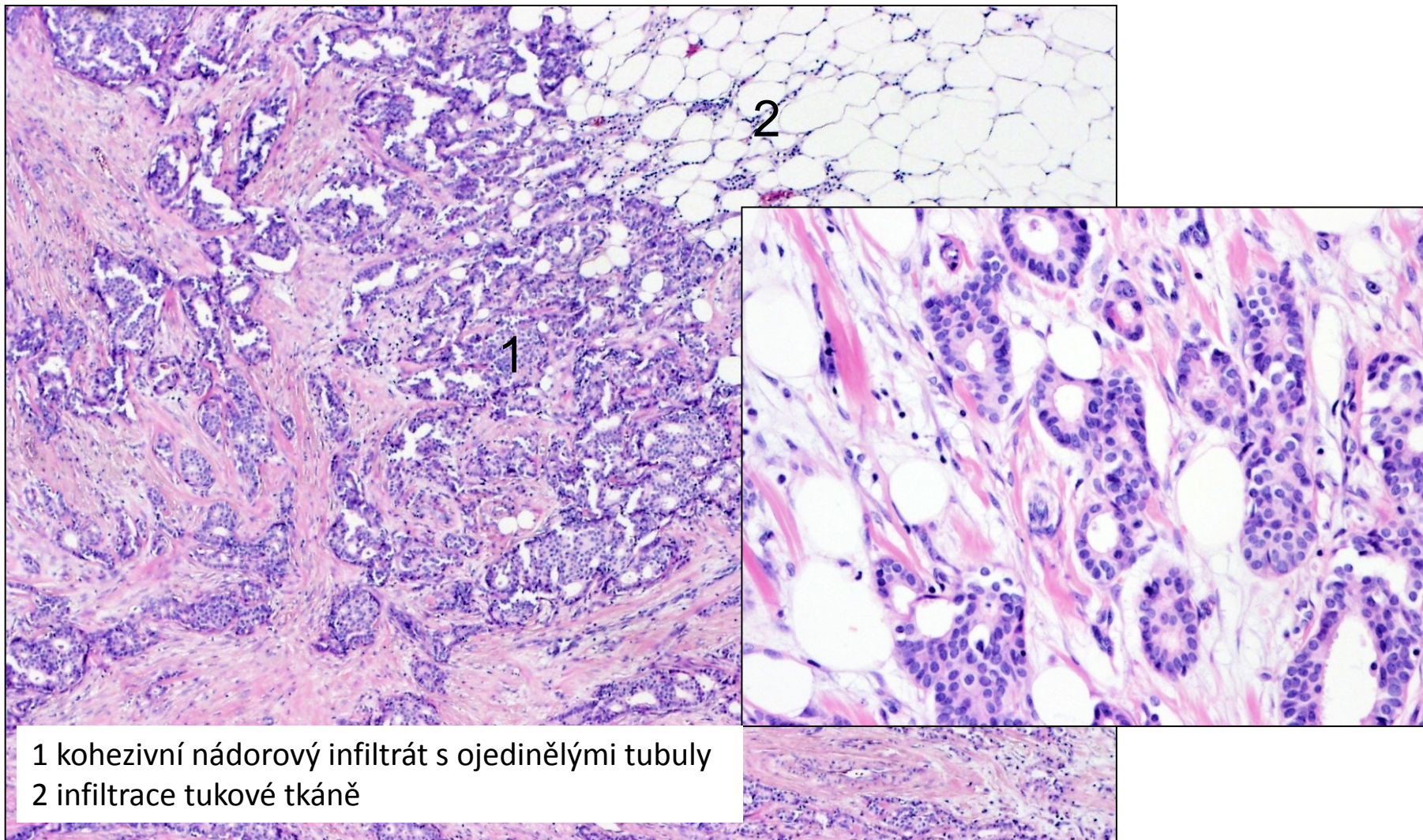
- tvoří tubuly, neluminizované shluky, pruhy
- jádra s různým stupněm pleomorfie
- mitózy

grading

-stroma denzní, vazivové

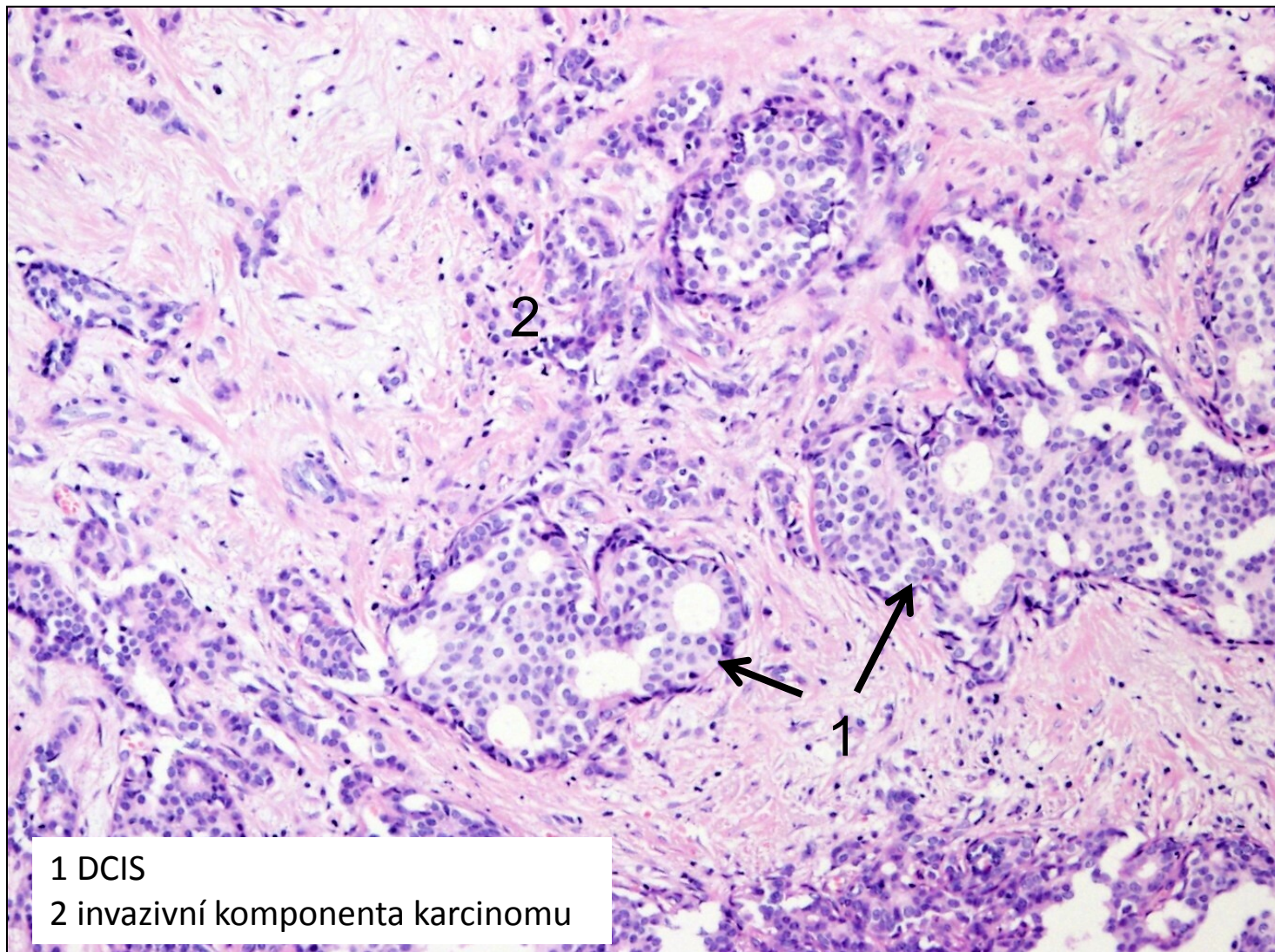
-infiltrativní růst, většinou v blízkosti DCIS

invazivní karcinom, NOS

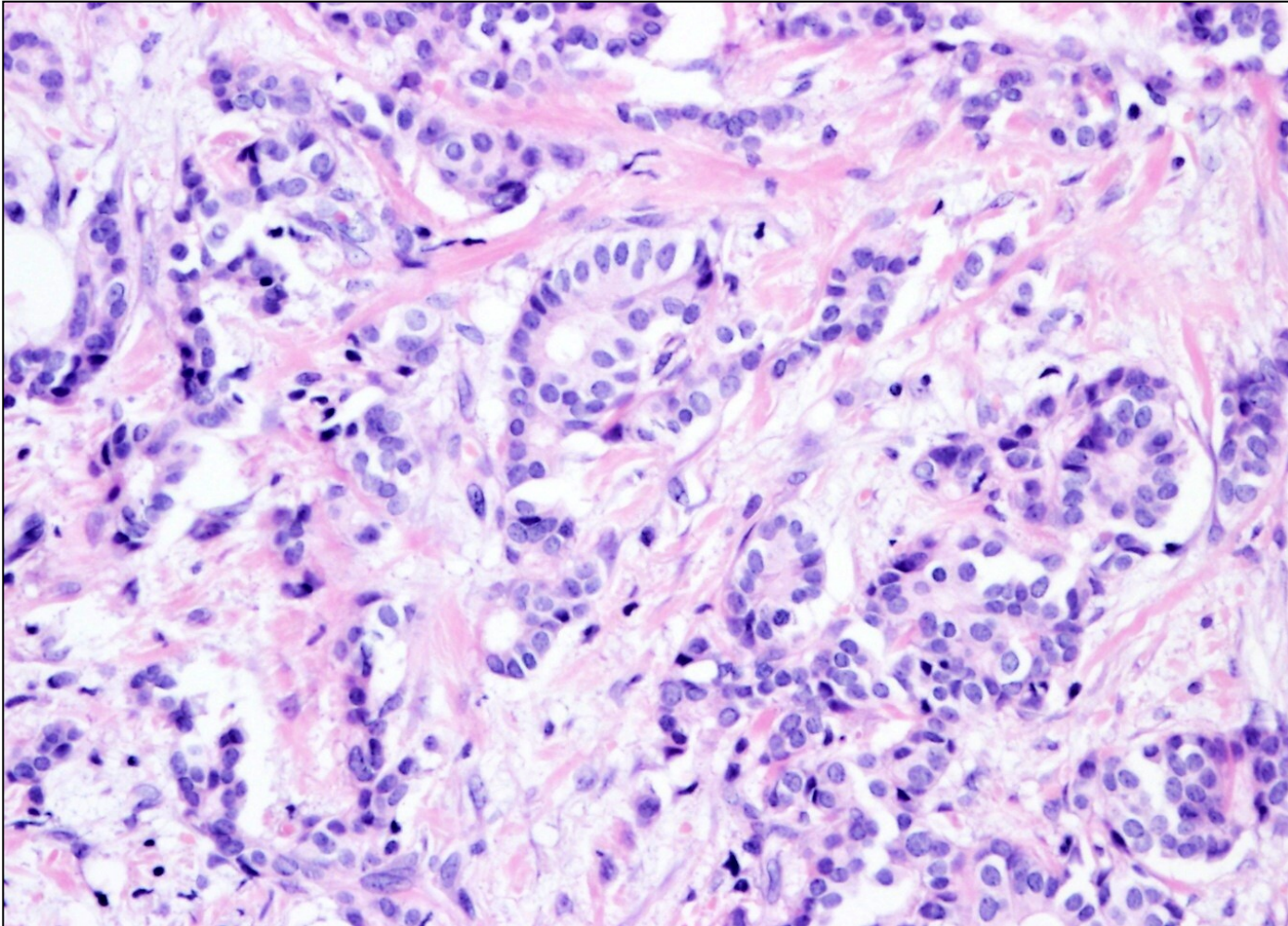


1 kohezivní nádorový infiltrát s ojedinelými tubuly
2 infiltrace tukové tkáně

invazivní karcinom, NOS



invazivní karcinom, NOS



detail nádorového infiltrátu s nepravidelnými drobnými tubuly

Invazivní lobulární karcinom

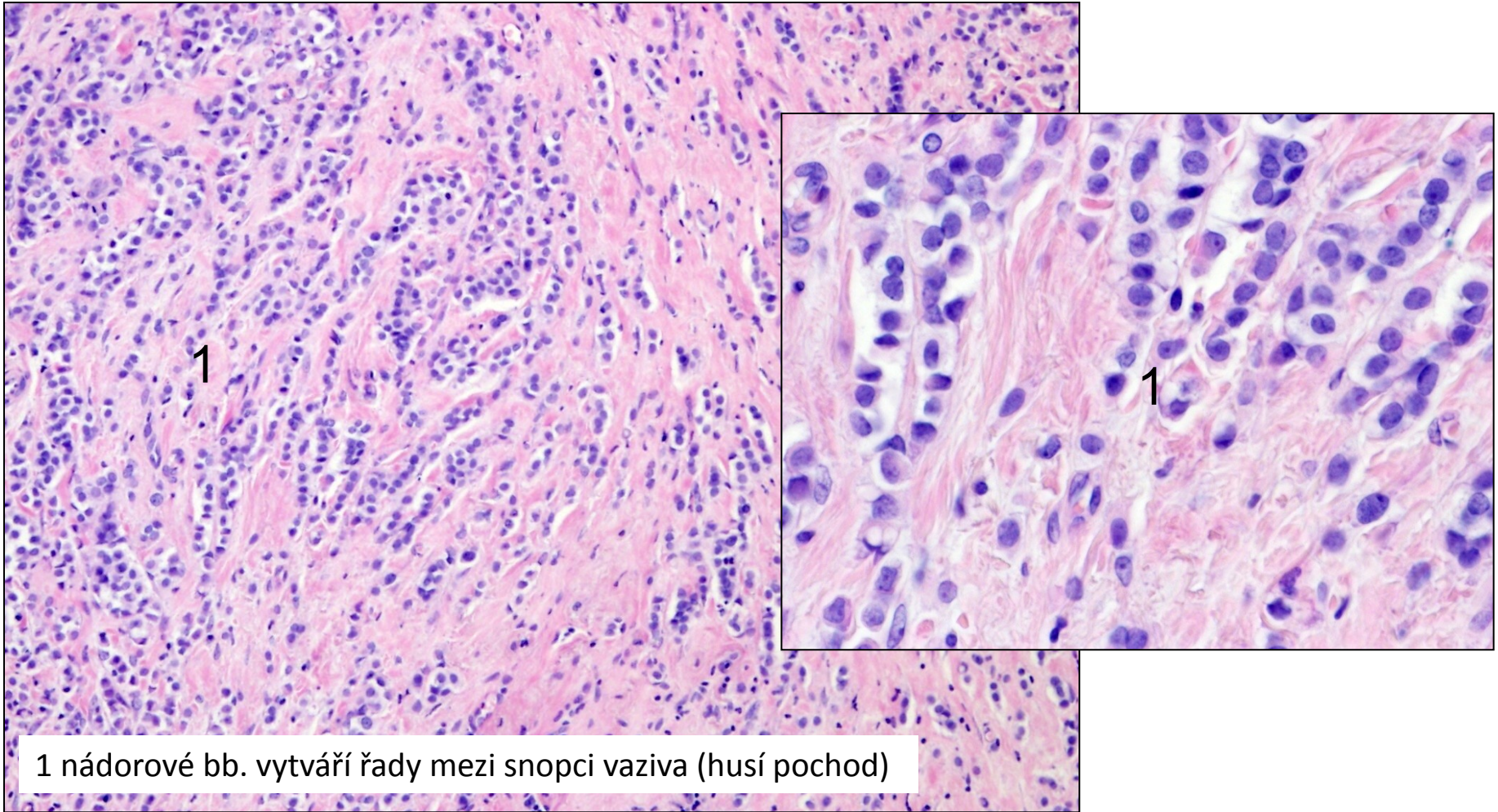
- druhý nejčastější (cca 10-15%)

Makro: - často roste **multicentricky**

mikro

- ztráta soudržnosti nádorových bb. (E-cadherin -), myoepiteliální vrstvy (SMA -)
- řadí se do různě dlouhých pruhů – „**husí pochod**“, „**indiánské péro**“
- pruhy uspořádány naznačeně koncentricky kolem dilatovaného vývodu
- buňky mají jádra se světlejším chromatinem
- stroma denzní, vazivové
- infiltrativní růst, často v blízkosti LCIS

invazivní lobulární karcinom



Terapie

- grade

- stage

- molekulární subtyp

- nádorové bb. mohou exprimovat různé receptory

→ hormonální (ER, PR)

→ HER2/neu

- *luminální karcinomy*
- *HER2 pozitivní karcinomy*
- *triple negativní karcinomy*

Pagetova nemoc

- jednotlivé nádorové bb. rozptýleny **uvnitř** dlaždicového epitelu bradavky

→ způsob šíření duktálních karcinomů

-většinou spojen s:

- DCIS (ductal carcinoma in situ)
- invazivním duktálním karcinomem

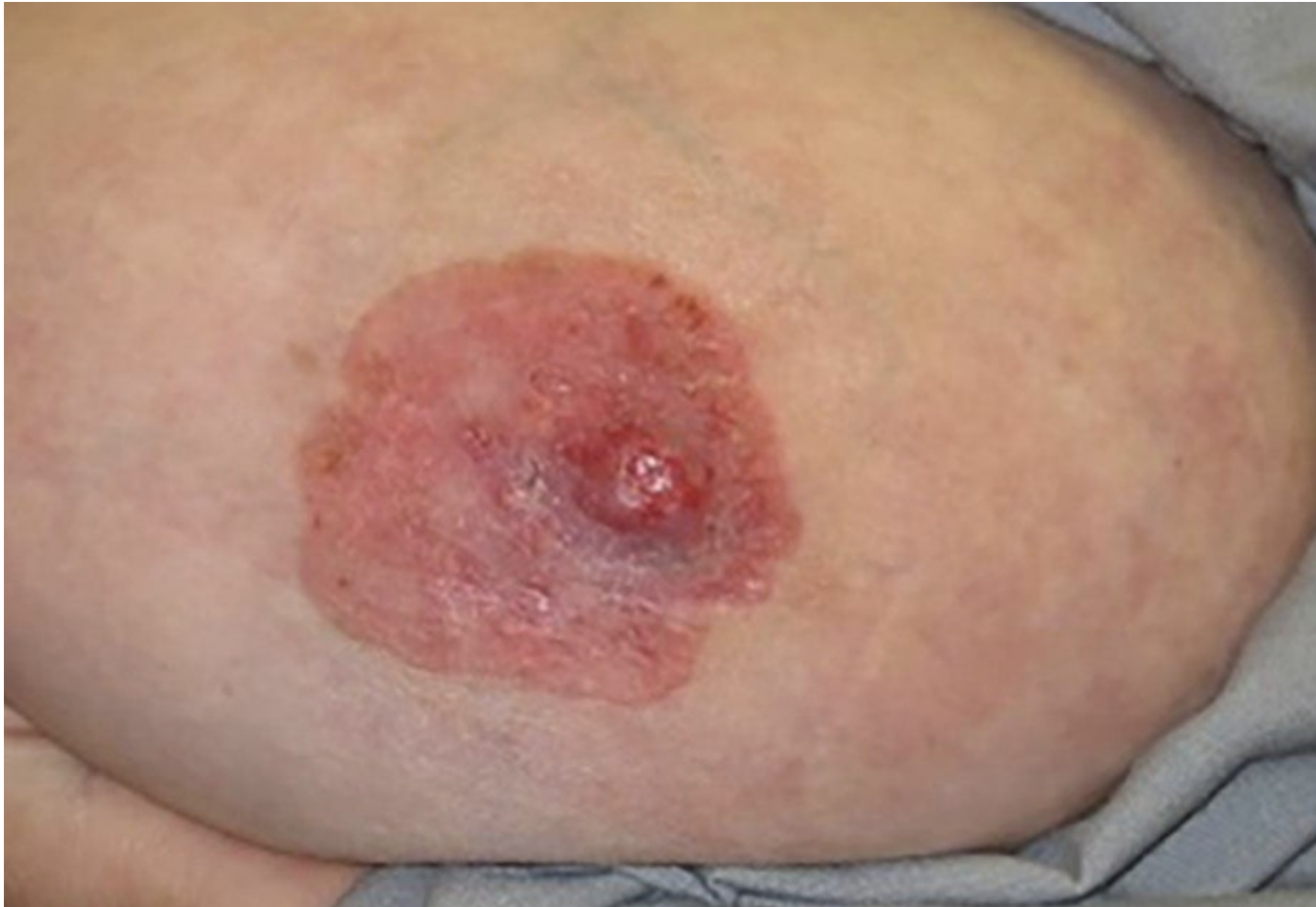makro

-**připomíná ekzém** (zarudlá léze, nehojí se, s erozemi, krustami)

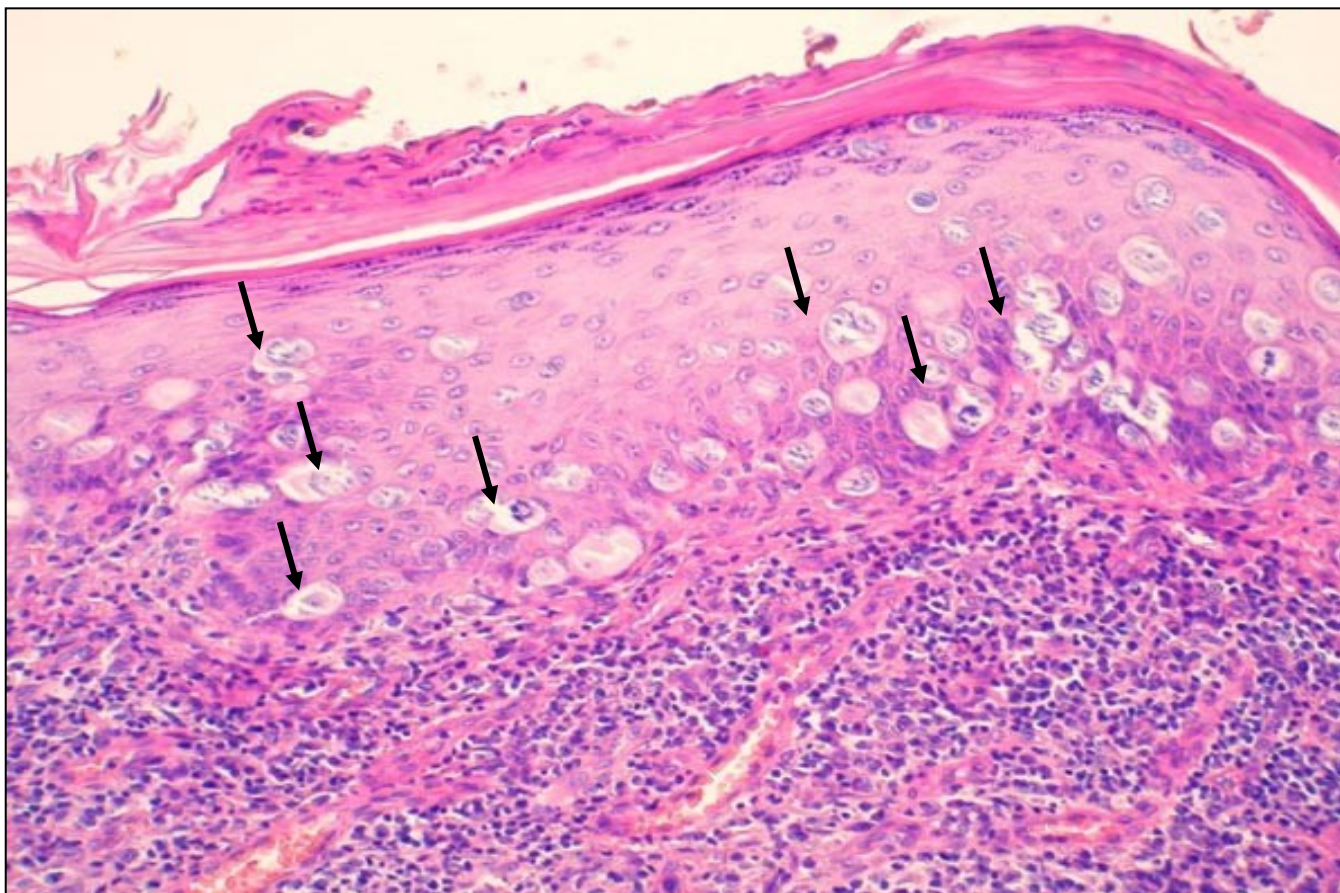
mikro

- nádorové bb. disperzně v epidermis, velká jádra, prominující jádérka

Pagetova nemoc mammy připomíná ekzém



Pagetova nemoc bradavky



jednotlivé nádorové buňky (šipky) roztroušeny v dlaždicovém epitelu bradavky

Patologie mužského prsu

- **gynekomastie**

= zvětšení subareolární prsní žlázy

- hypertrofie epitelu vývodů a stromatu

- hl. hormonální dysbalance (puberta, jaterní cirhóze, hormonální thp., hypothyreóza..), farmakologicky

- **karcinom**

- vzácný

- špatná prognóza kvůli pozdní dg.

Děkuji za pozornost

