

HLAVOVÉ NERVY (*nervi craniales*)

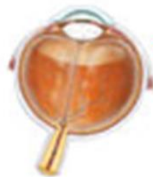- I. *Nervus olfactorius* - nerv čichový**
- II. *Nervus opticus* - nerv zrakový**
- III. *Nervus oculomotorius* - nerv okohybný**
- IV. *Nervus trochlearis* - nerv kladkový**
- V. *Nervus trigeminus* - nerv trojklanný**
- VI. *Nervus abducens* - nerv odtahující**
- VII. *Nervus facialis* - nerv lícní**
- VIII. *Nervus vestibulocochlearis* - nerv sluchově-rovnovážný**
- IX. *Nervus glossopharyngeus* - nerv jazykohltanový**
- X. *Nervus vagus* - nerv bludný (bloudivý)**
- XI. *Nervus accessorius* - nerv přídatný**
- XII. *Nervus hypoglossus* - nerv podjazykový**



HLAVOVÉ NERVY (*nervi craniales*)

— sensory fibres
— motor fibres

Optic (II)
sensory: eye



Trochlear (IV)
motor: superior oblique muscle

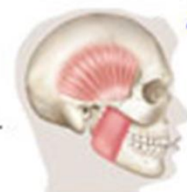

Abducent (VI)
motor: external rectus muscle

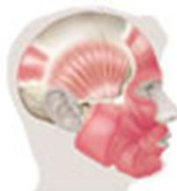

Trigeminal (V)
sensory: face, sinuses, teeth, etc.

motor: muscles of mastication

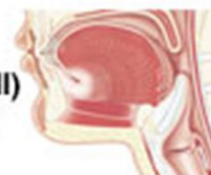

Oculomotor (III)
motor: all eye muscles except those supplied by IV and VI



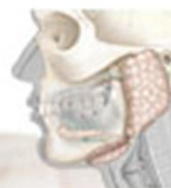Facial (VII)
motor: muscles of the face

Hypoglossal (XII)
motor: muscles of the tongue



Intermediate motor: submaxillary and sublingual gland

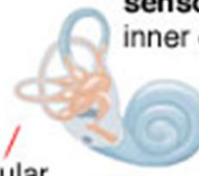sensory: anterior part of tongue and soft palate



intermediate nerve

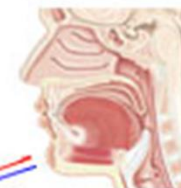Vestibulocochlear (VIII)
sensory: inner ear

vestibular cochlear



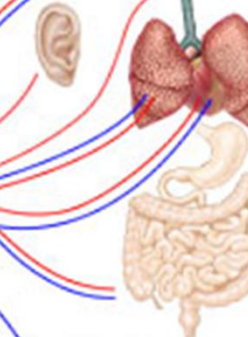
Glossopharyngeal (IX)
motor: pharyngeal musculature

sensory: posterior part of tongue, tonsil, pharynx

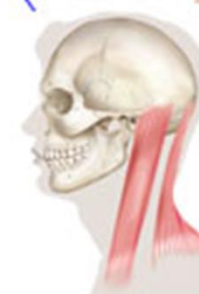

Vagus (X)
motor: heart, lungs, bronchi, gastrointestinal tract

sensory: heart, lungs, bronchi, trachea, larynx, pharynx, gastrointestinal tract, external ear



Accessory (XI)
motor: sternocleidomastoid and trapezius muscles



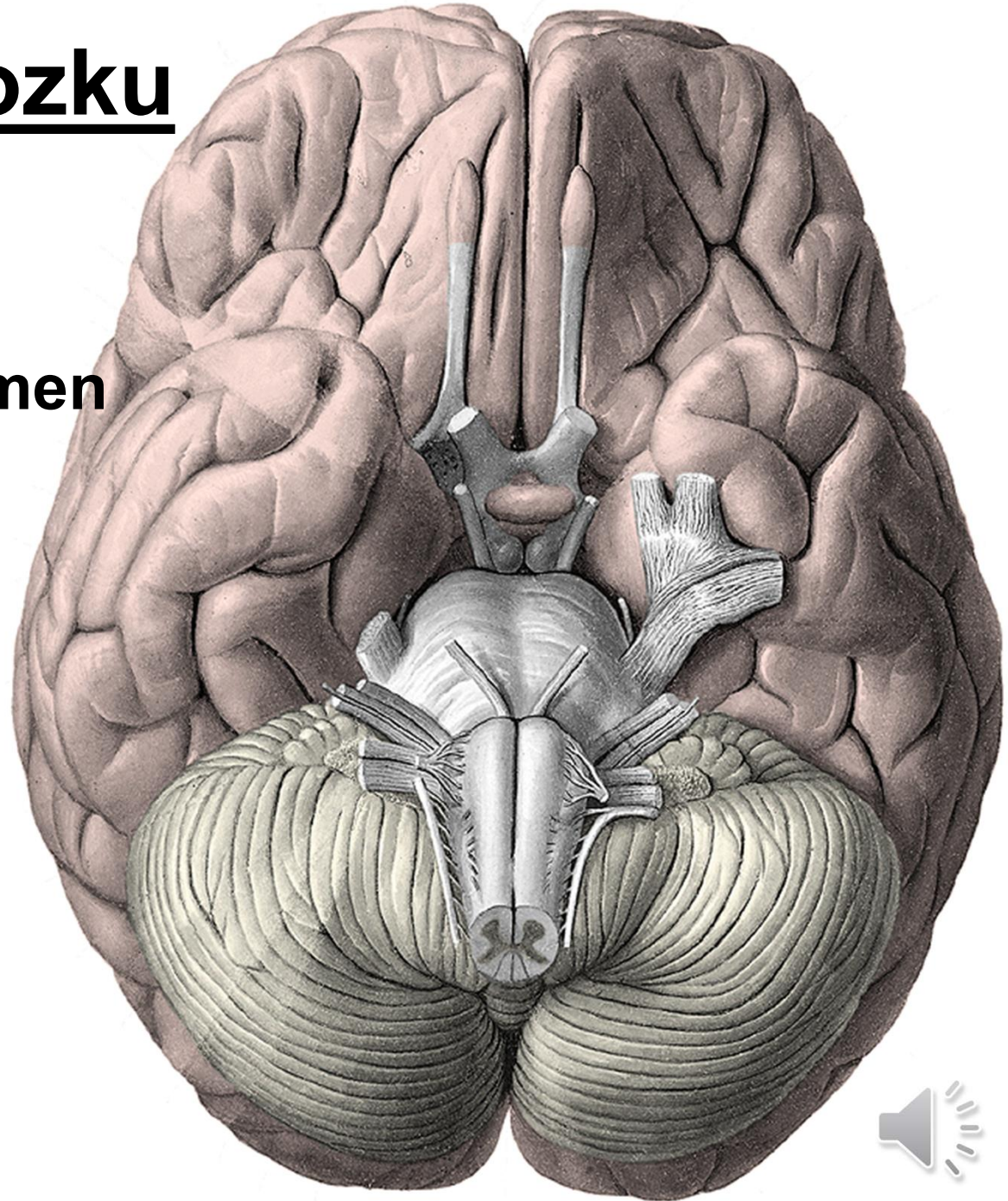
Výstupy z mozku

I. – telencephalon

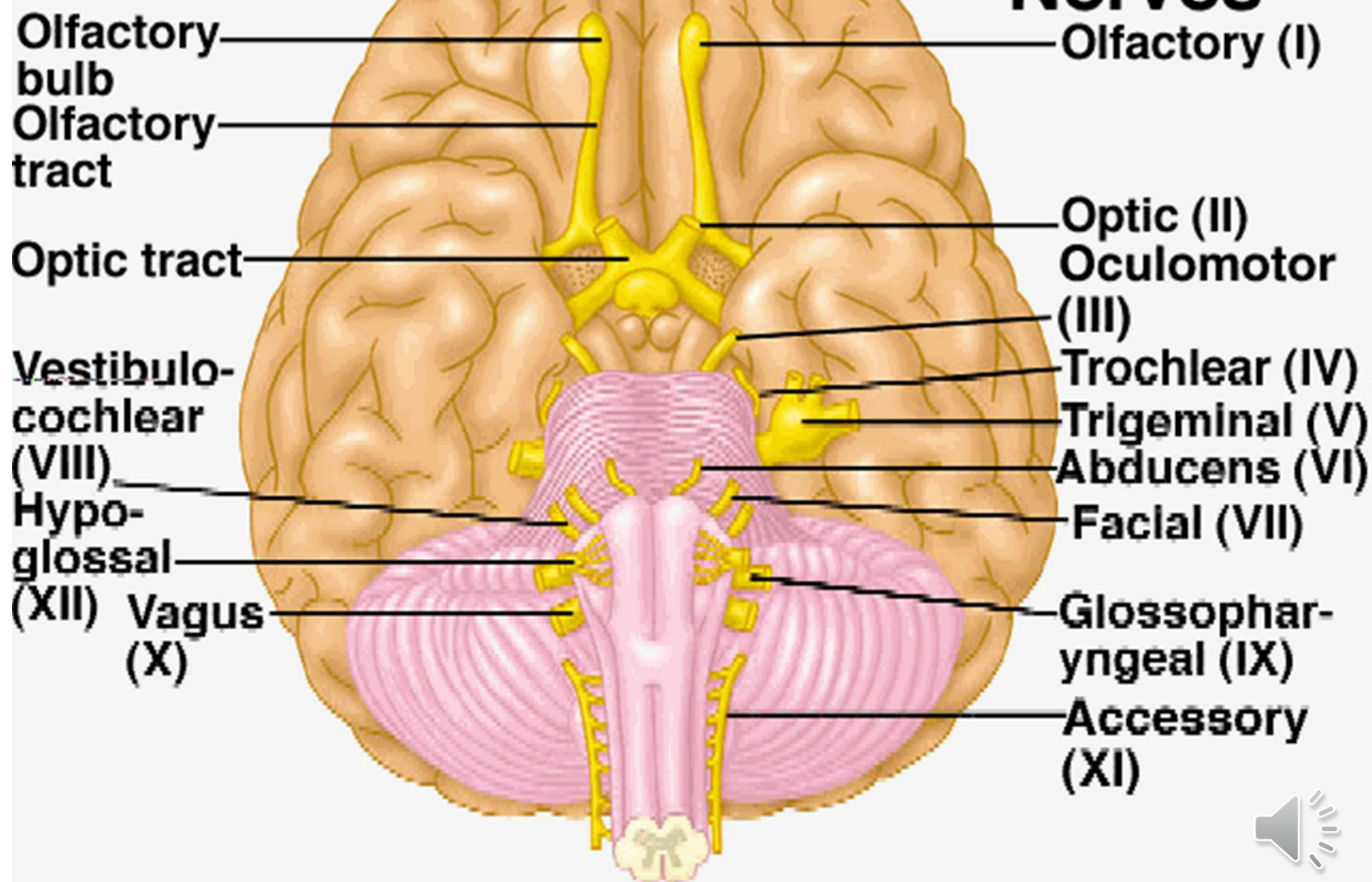
II. – diencephalon

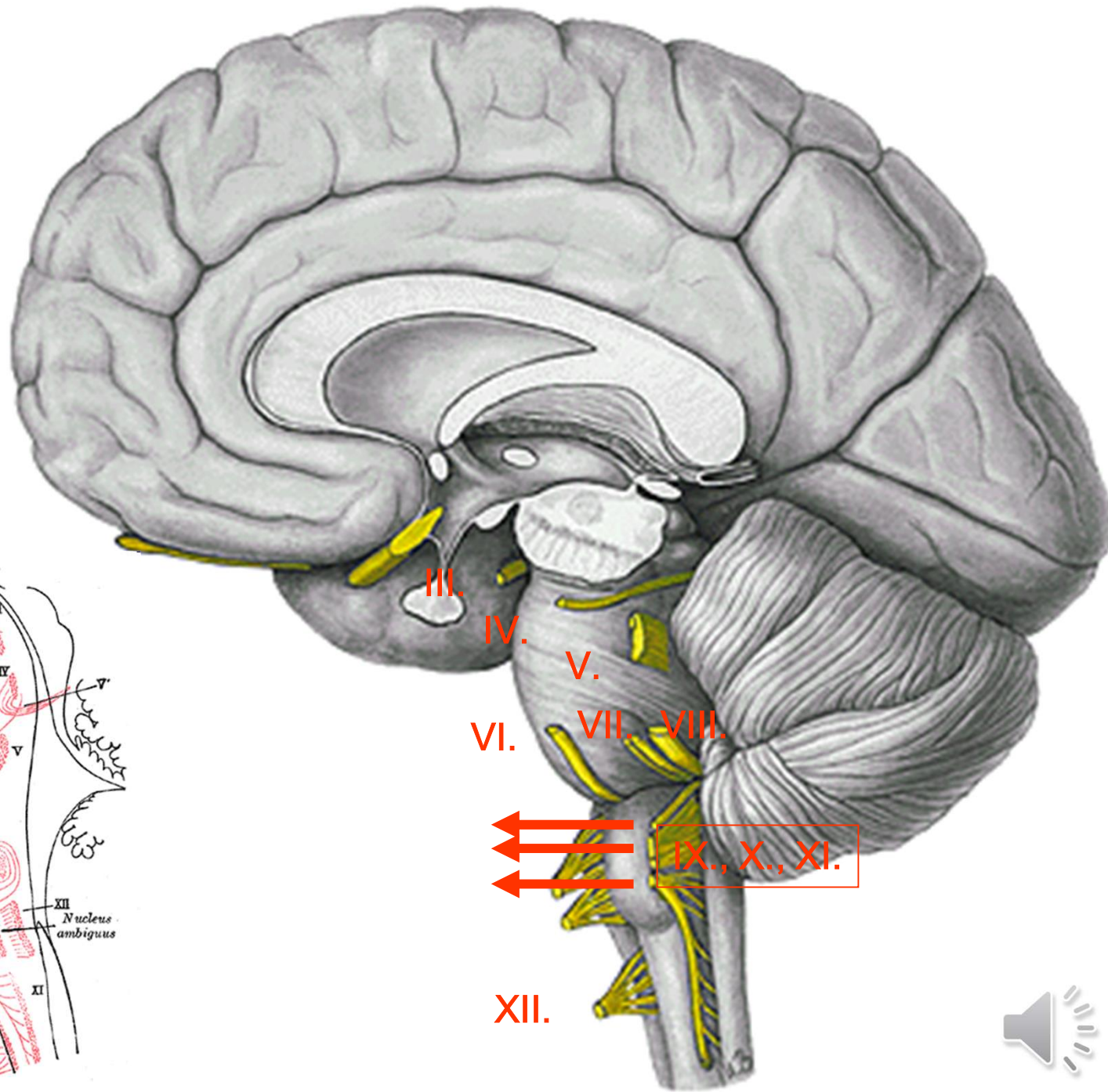
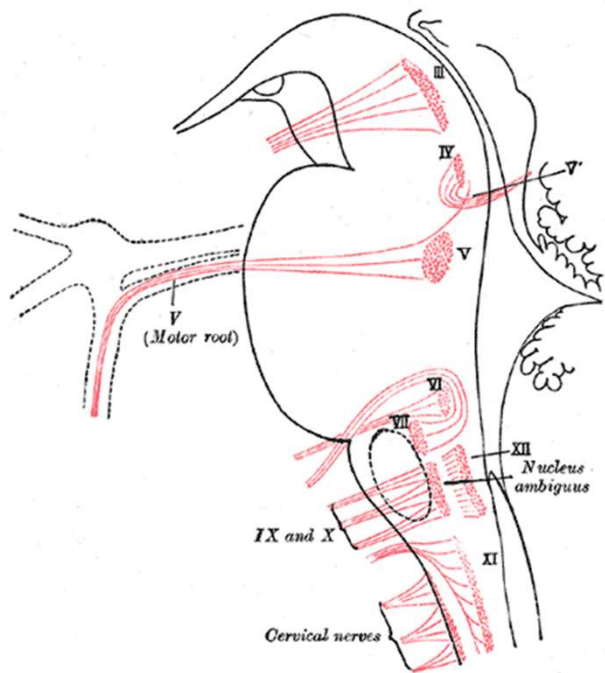
III.-XII. – mozkový kmen

IV. – dorzálně !!!

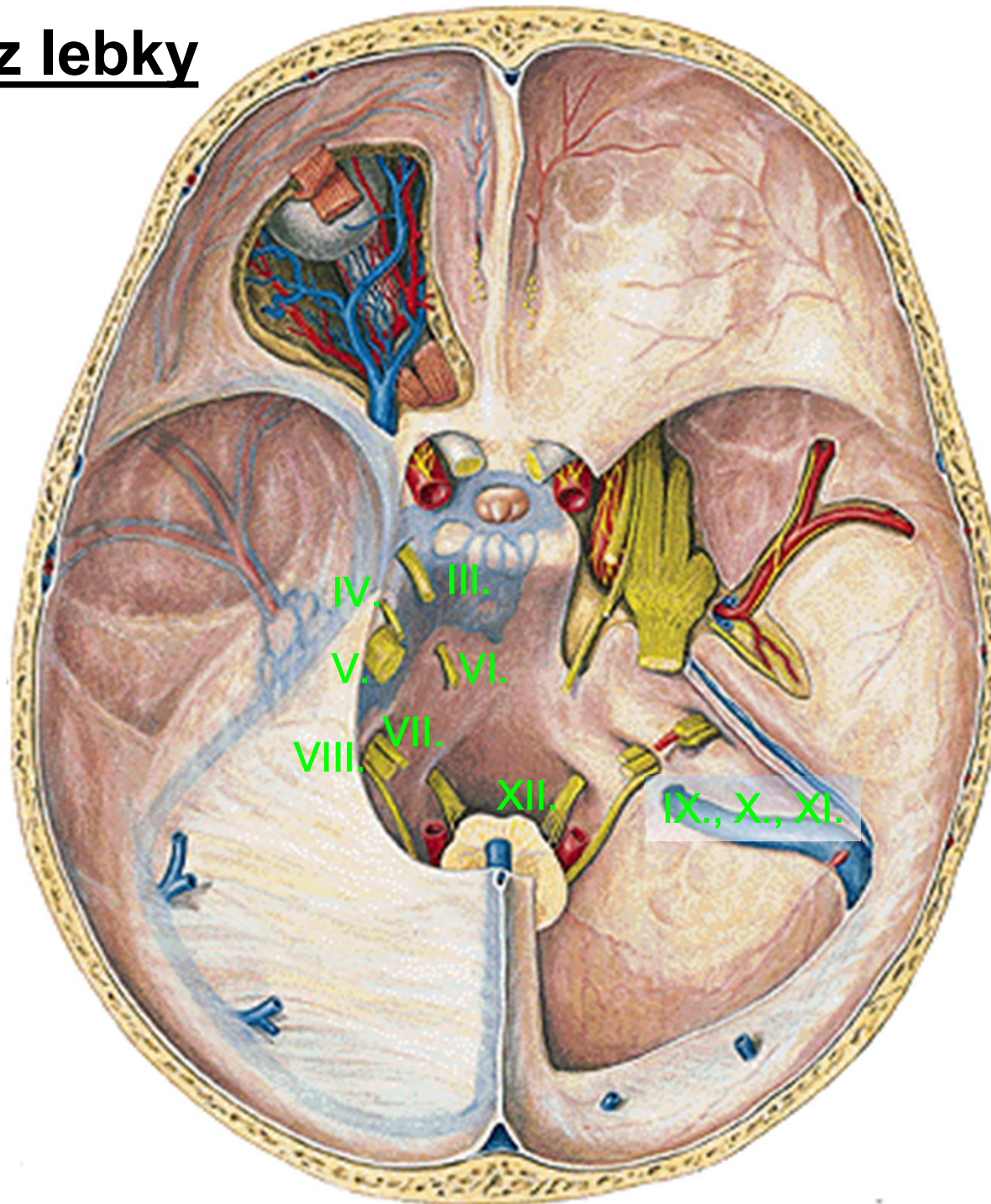


Cranial Nerves



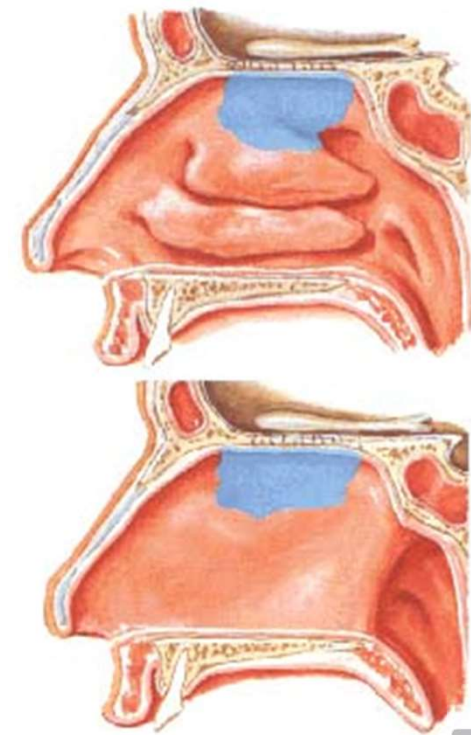
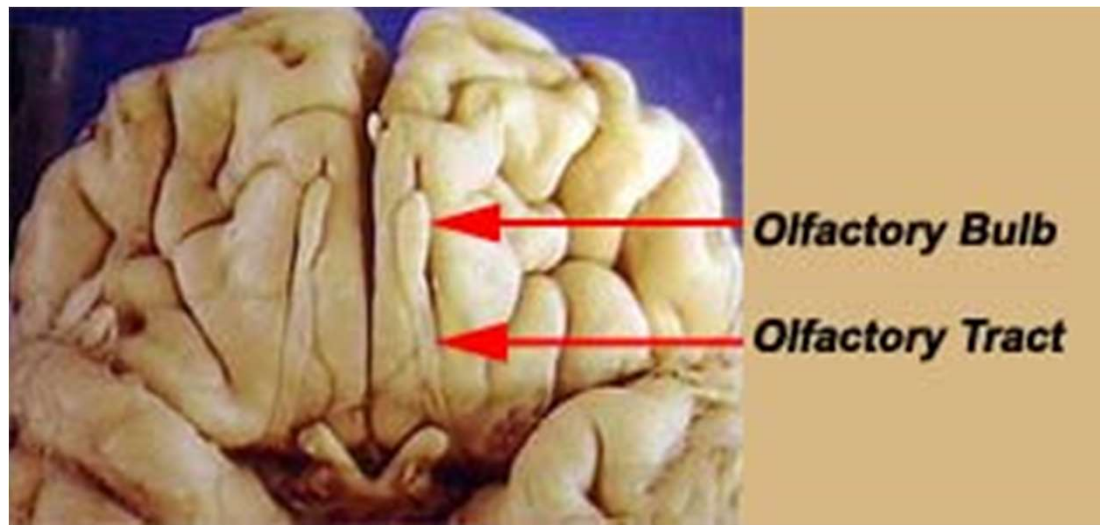


Výstupy z lebky



I. = N. olfactorius = Čichový nerv

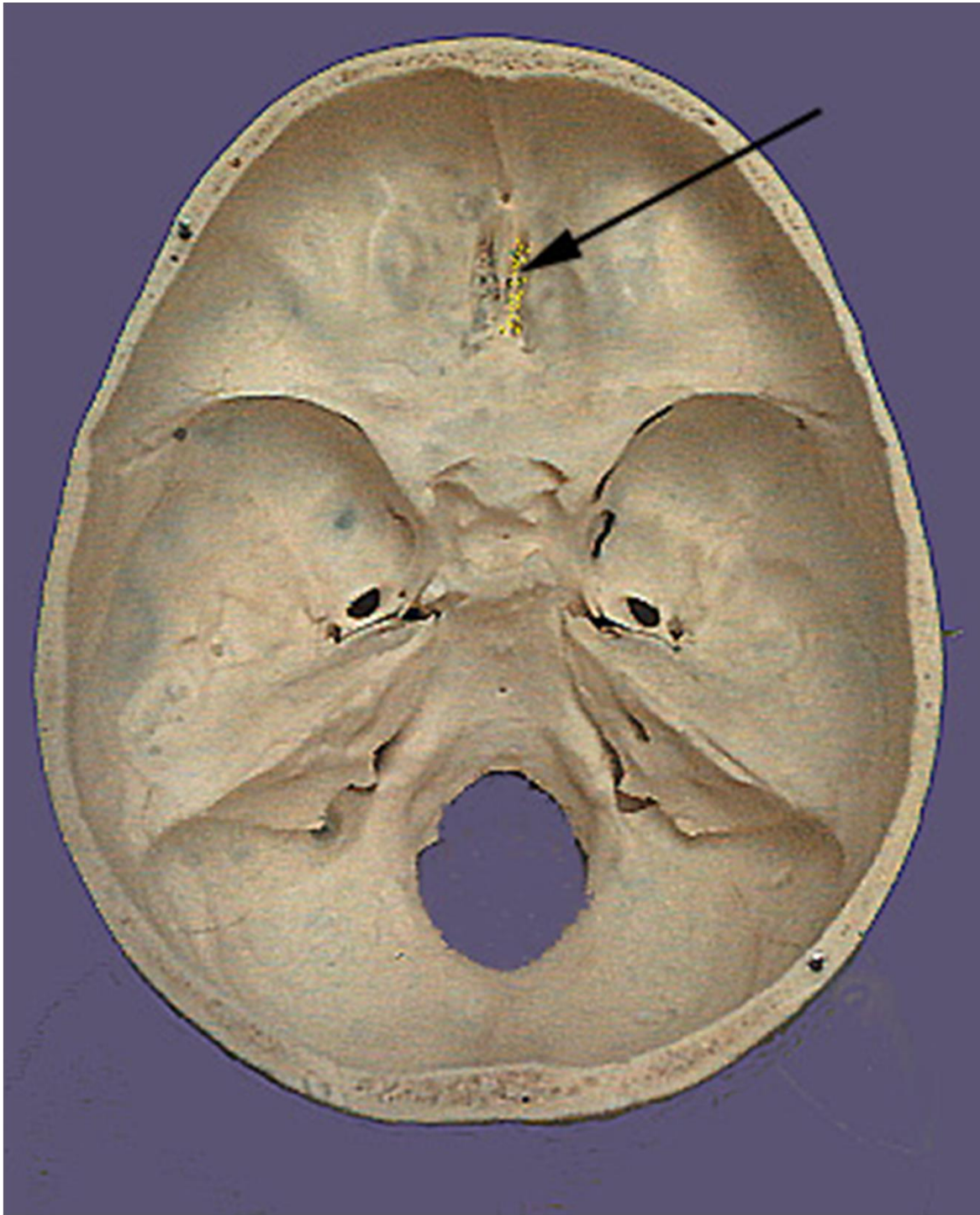
- výchlípka telencefala (koncového mozku)
- speciální **senzorický** nerv: čich, součást čichové dráhy
- cavitas nasi → lamina cribrosa → cavitas crani anterior
- horní oblast nosní dutiny v rozsahu concha nasalis superior na stěně, stropu i přepážce



Funkce nervu

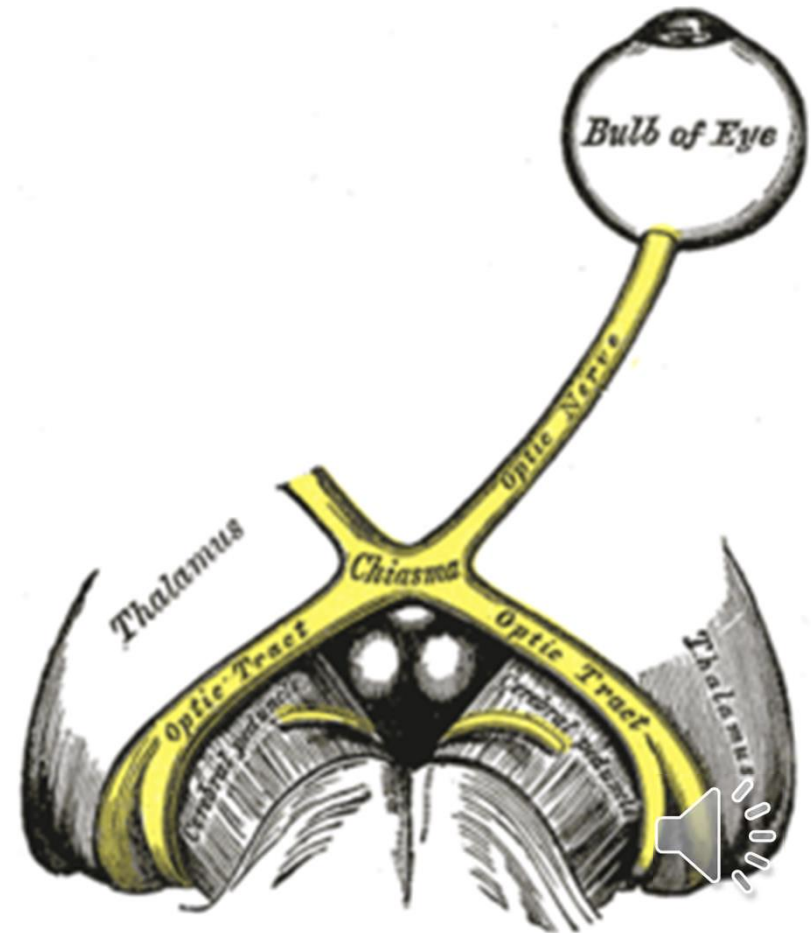
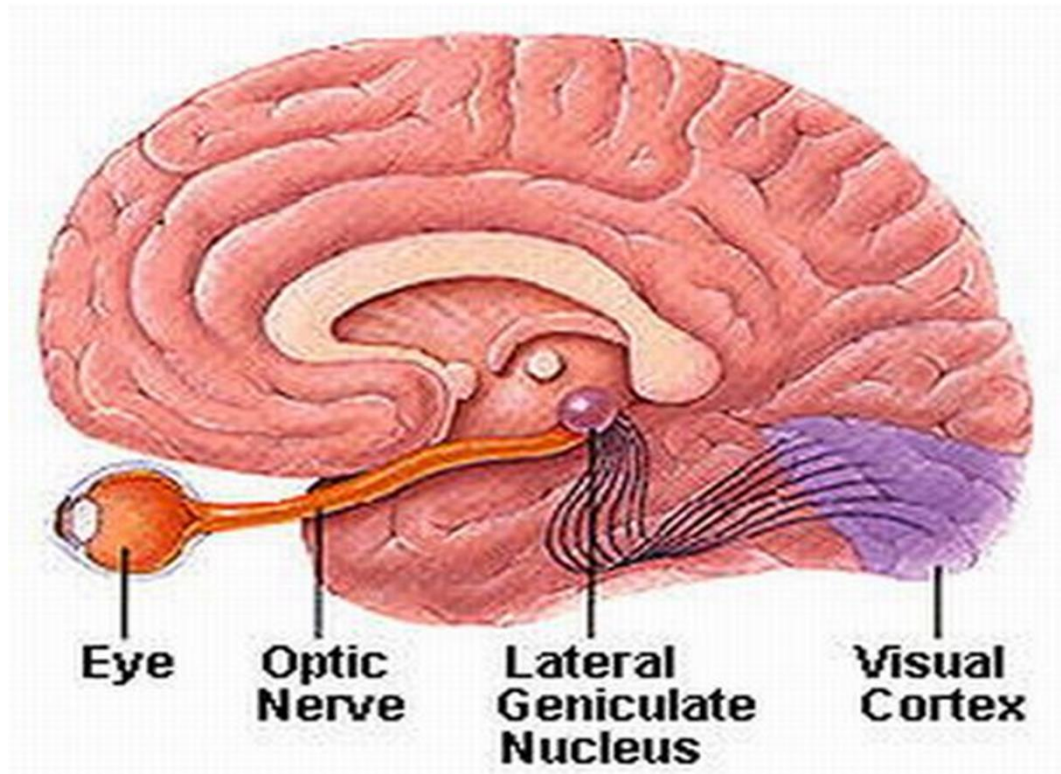
Senzorická

- přináší do CNS informace z čichového receptoru



II. = N. opticus = Zrakový nerv

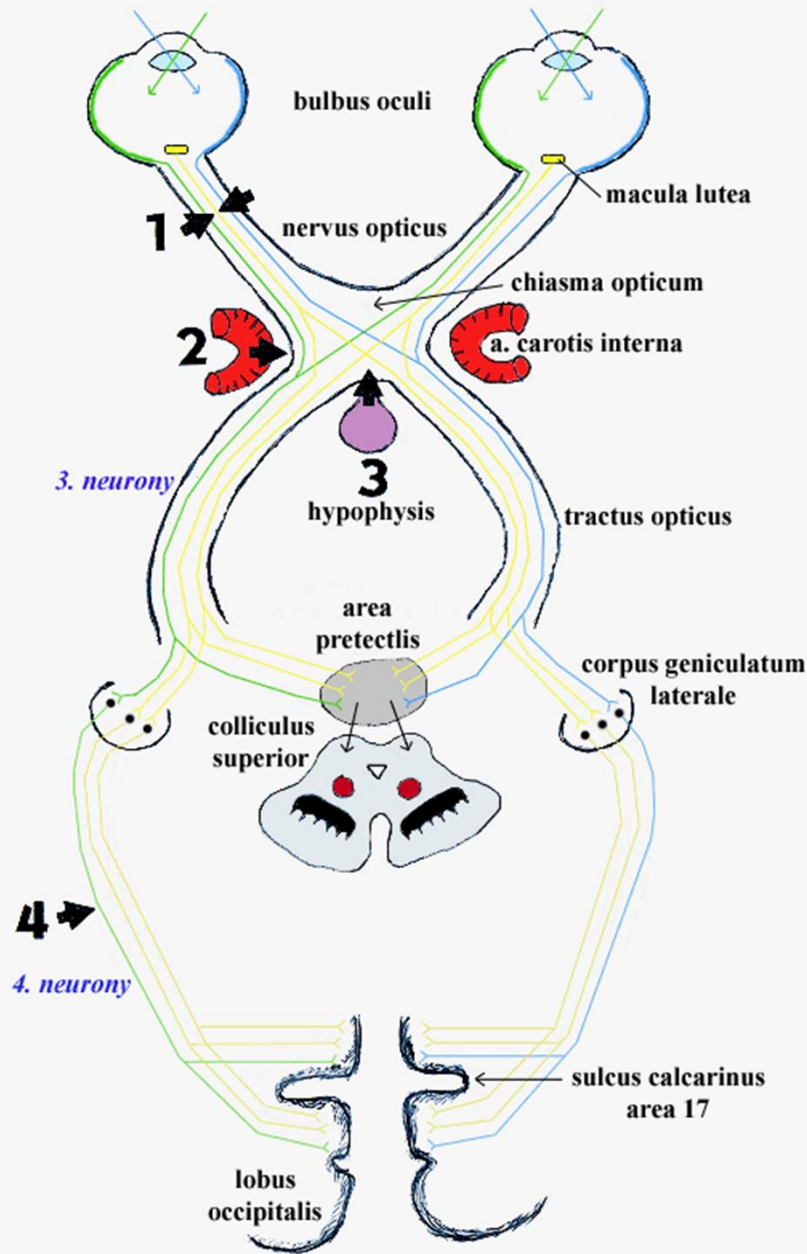
- výchlipka diencefala (mezimozku)
- nemá jádra – centrum v týlním laloku
- speciální **senzorický** nerv: zrak, součást zrakové dráhy
- orbita → canalis opticus → cavitas cranii media



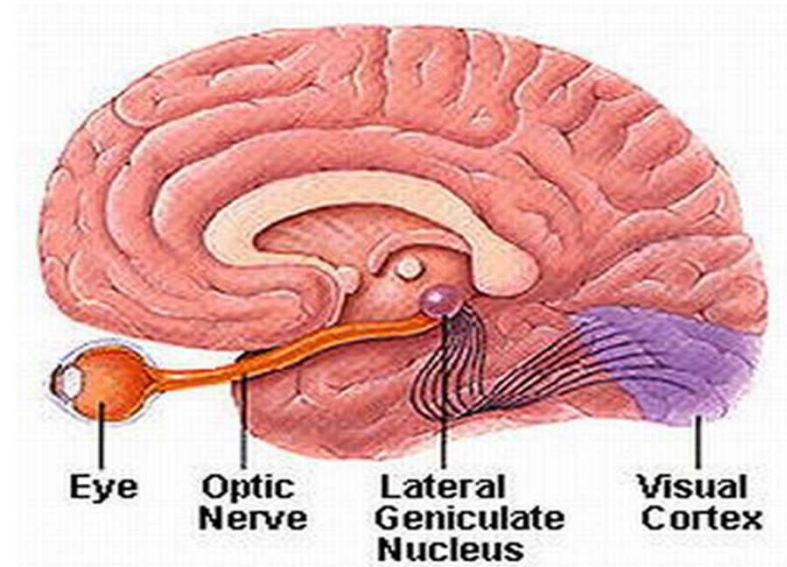
Funkce nervu

senzorická

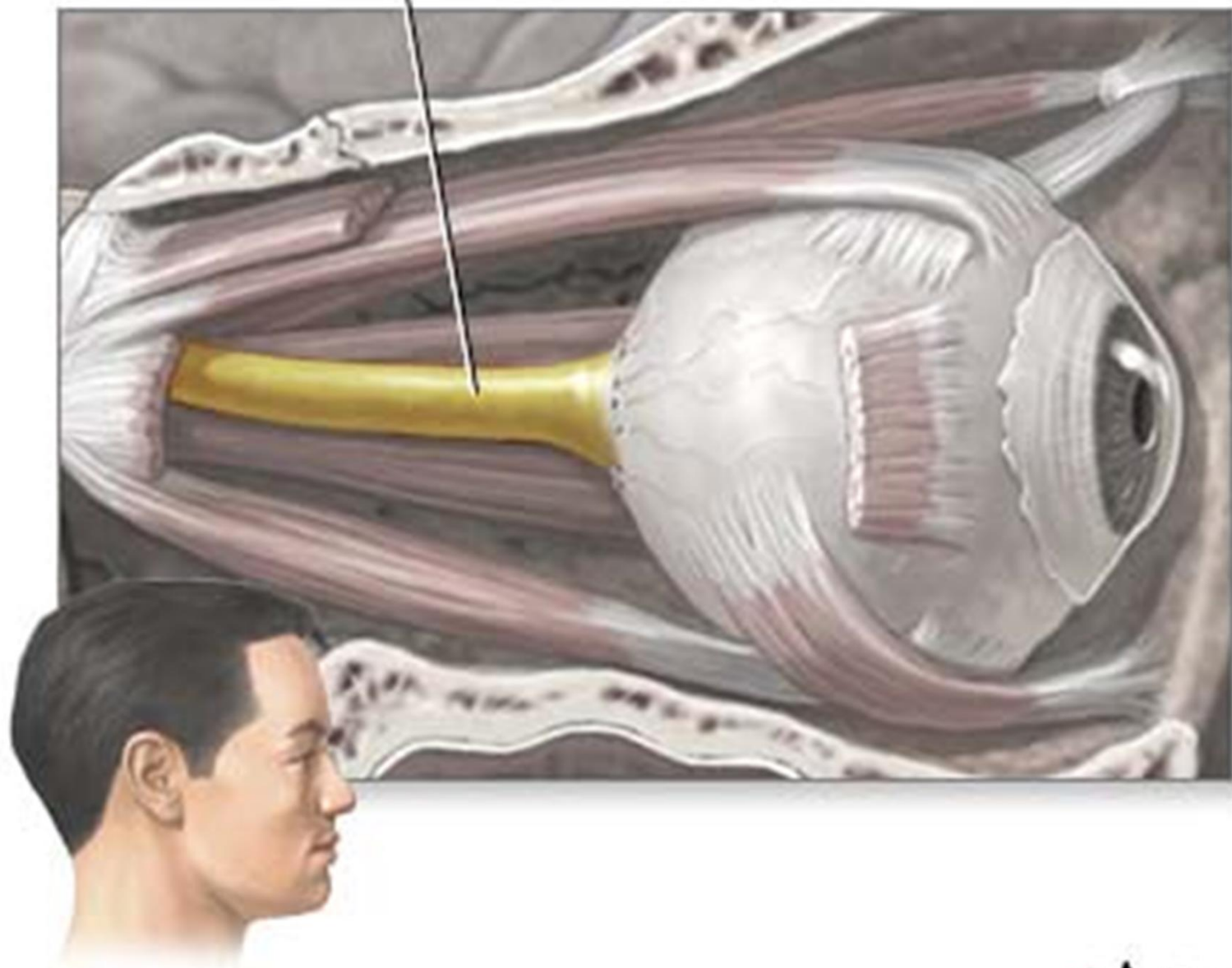
- přináší do CNS informace ze zrakového receptoru

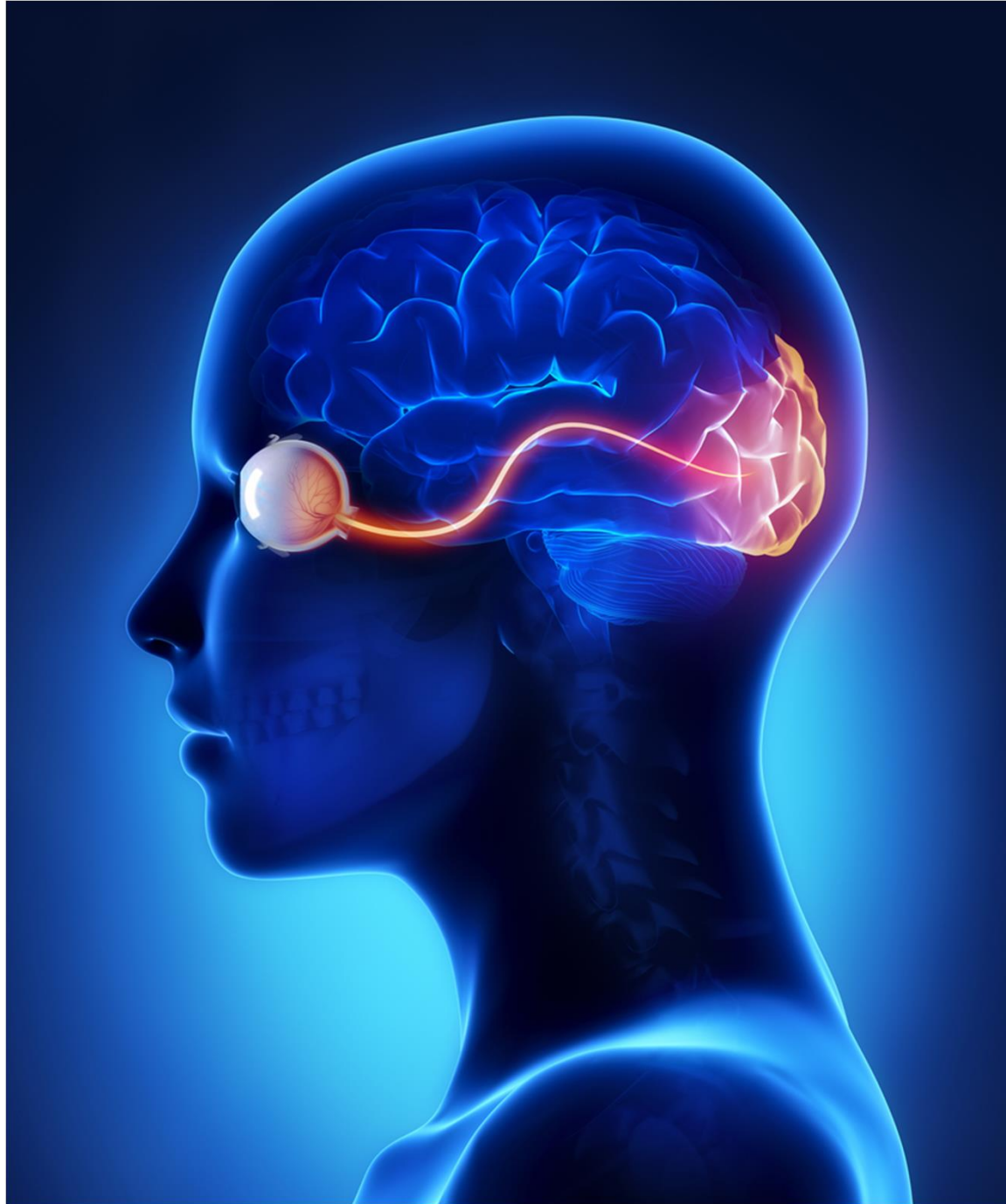

- 1 - amaurosis (= slepota) levého oka
2 - hemianopsia nasalis (porucha jen na levém oku)
3 - hemianopsia heteronyma bitemporalis
4 - hemianopsia homonyma dextra



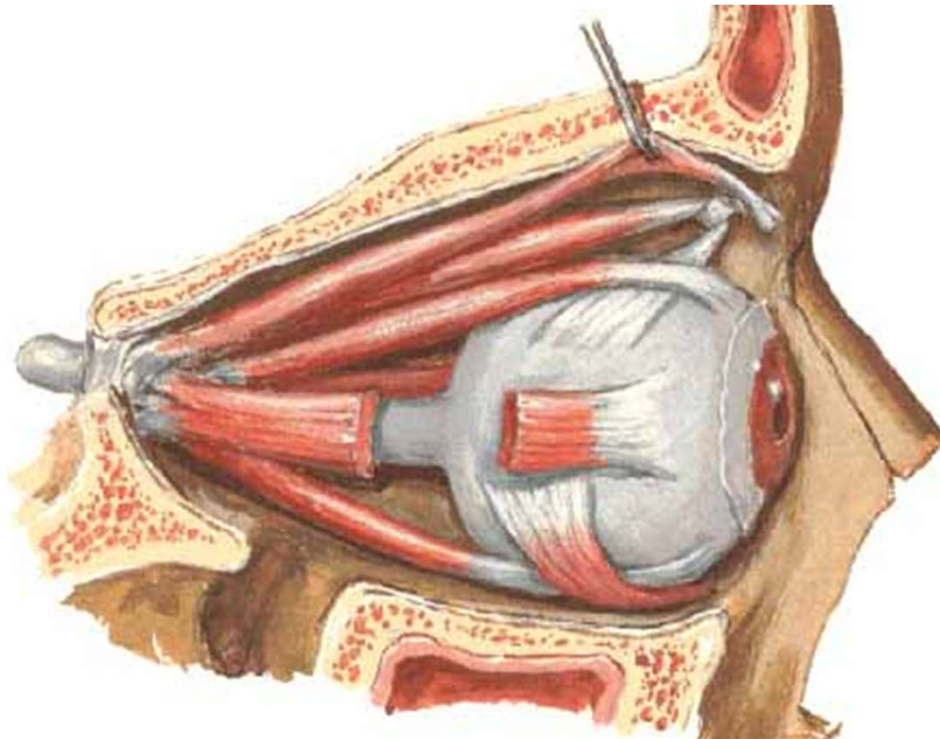
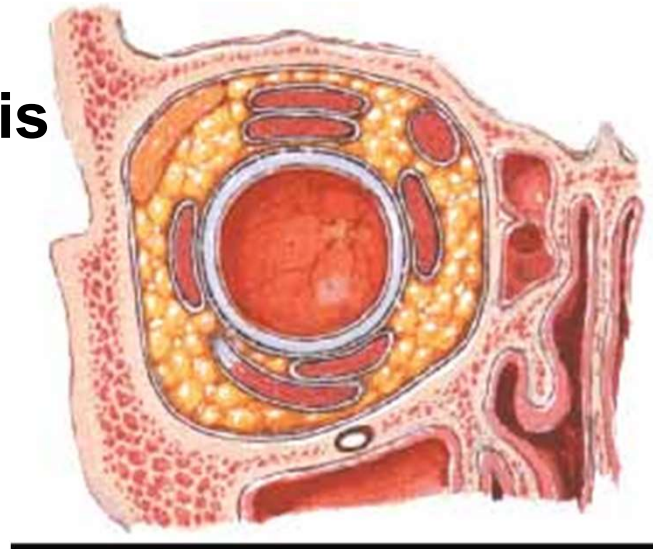
Optic nerve



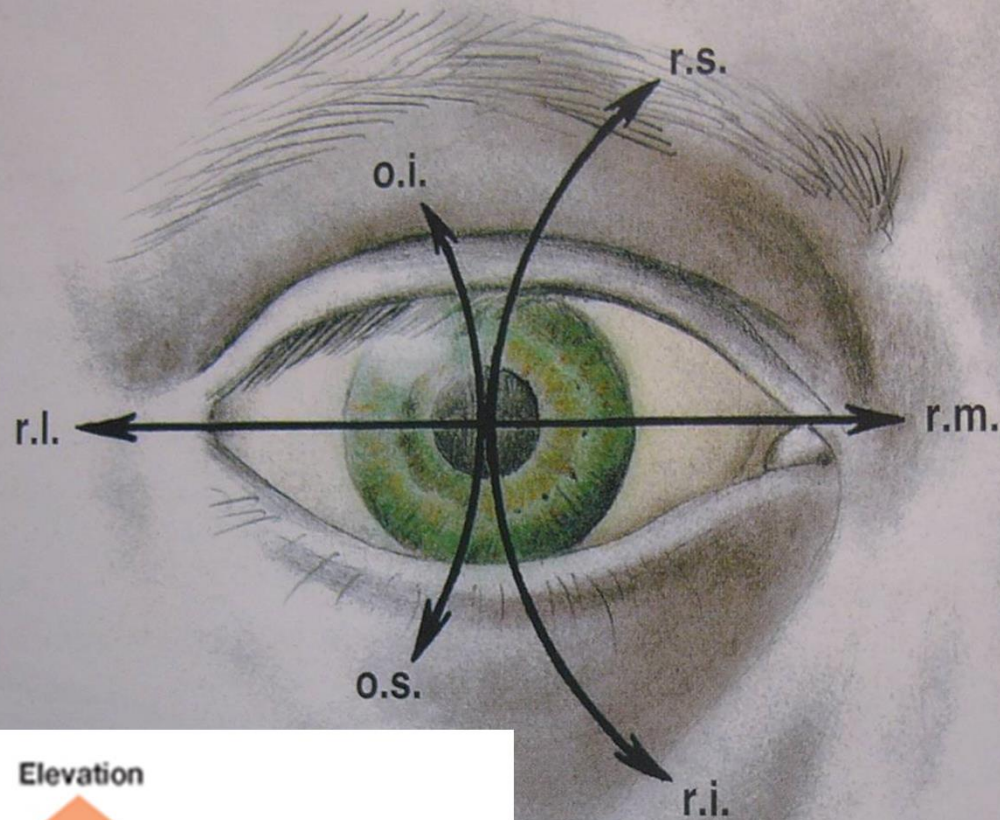


Vnější svaly oční koule

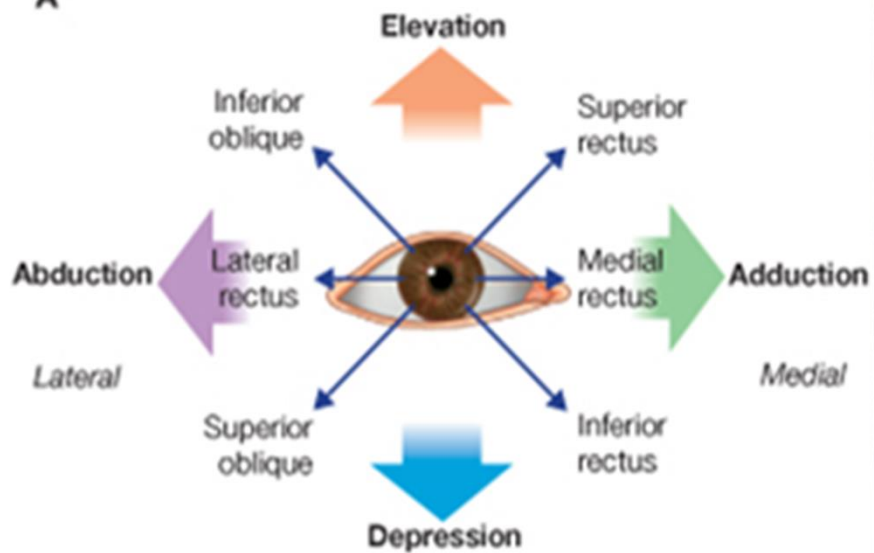
- mm. recti (bulbi)
 - superior, inferior, medialis, lateralis
- mm. obliqui (bulbi)
 - *inferior, superior*
- m. levator palpebrae superioris
- ***inervace:*** n. III., IV., VI.



Pohyby oční koule



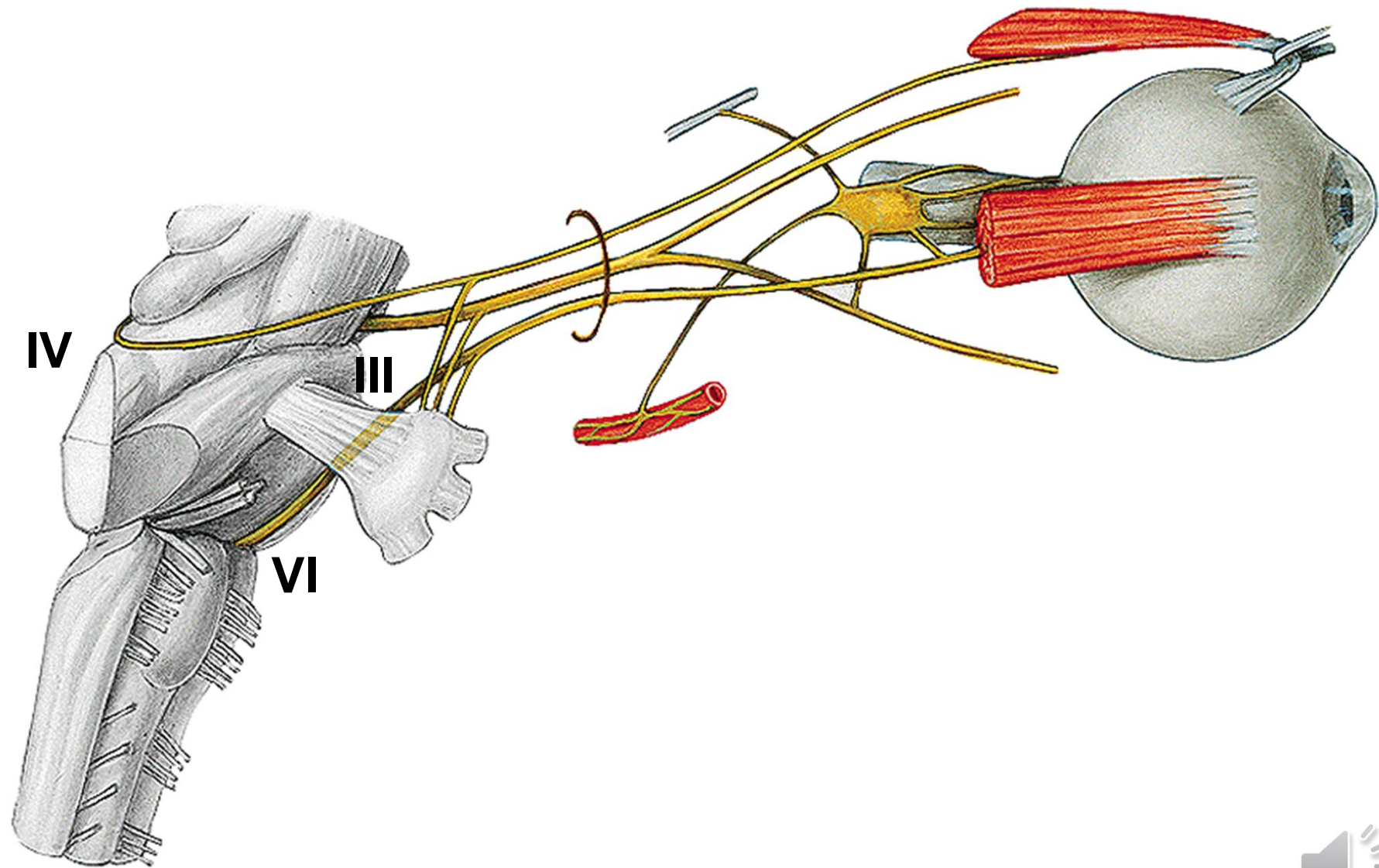
A



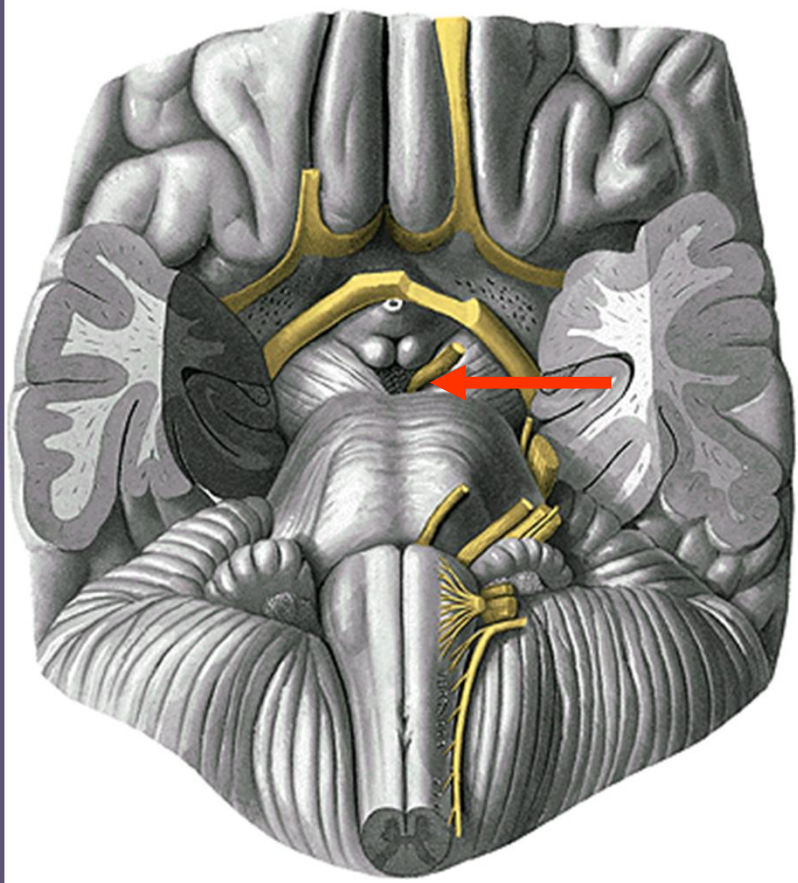
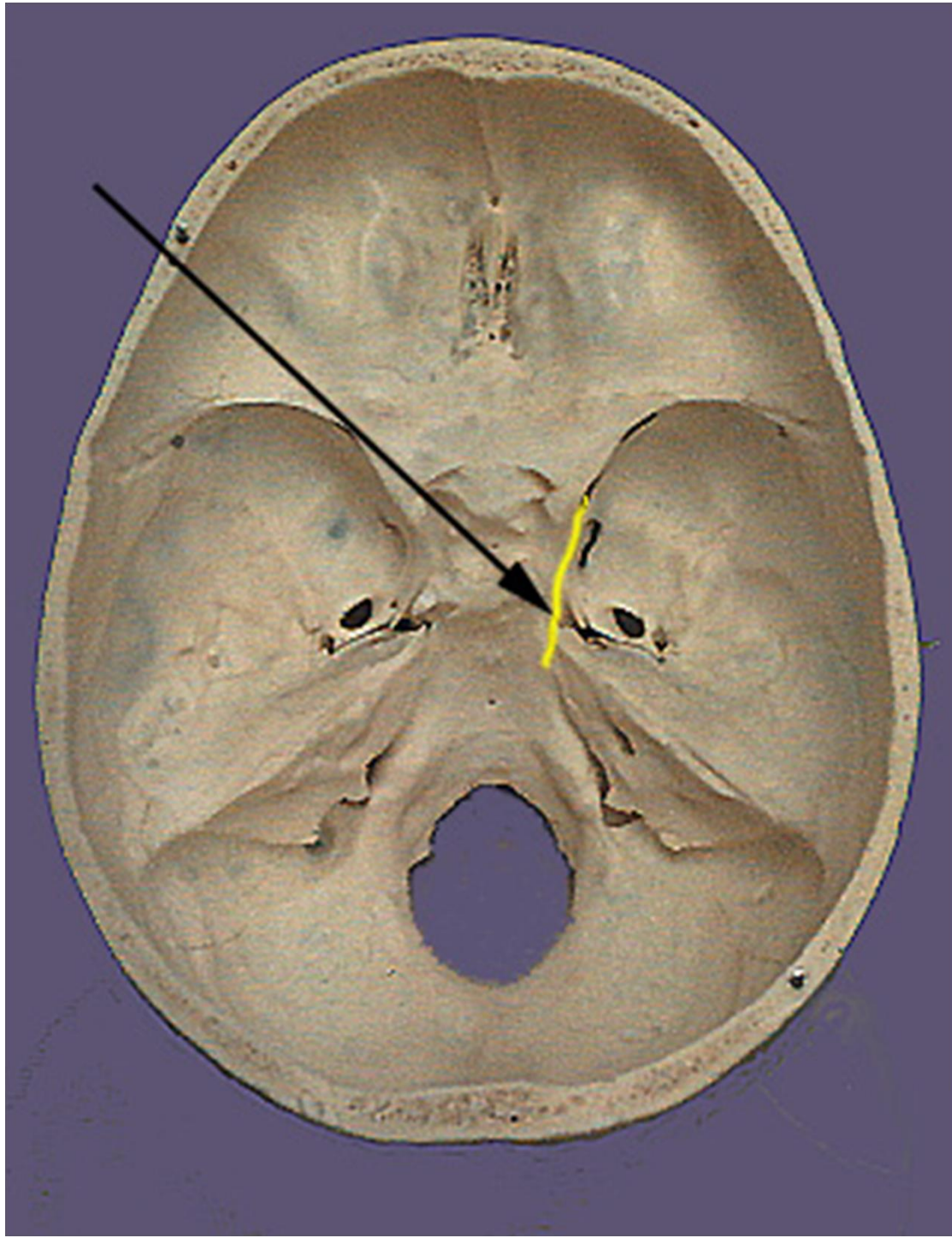
Okohybné nervy

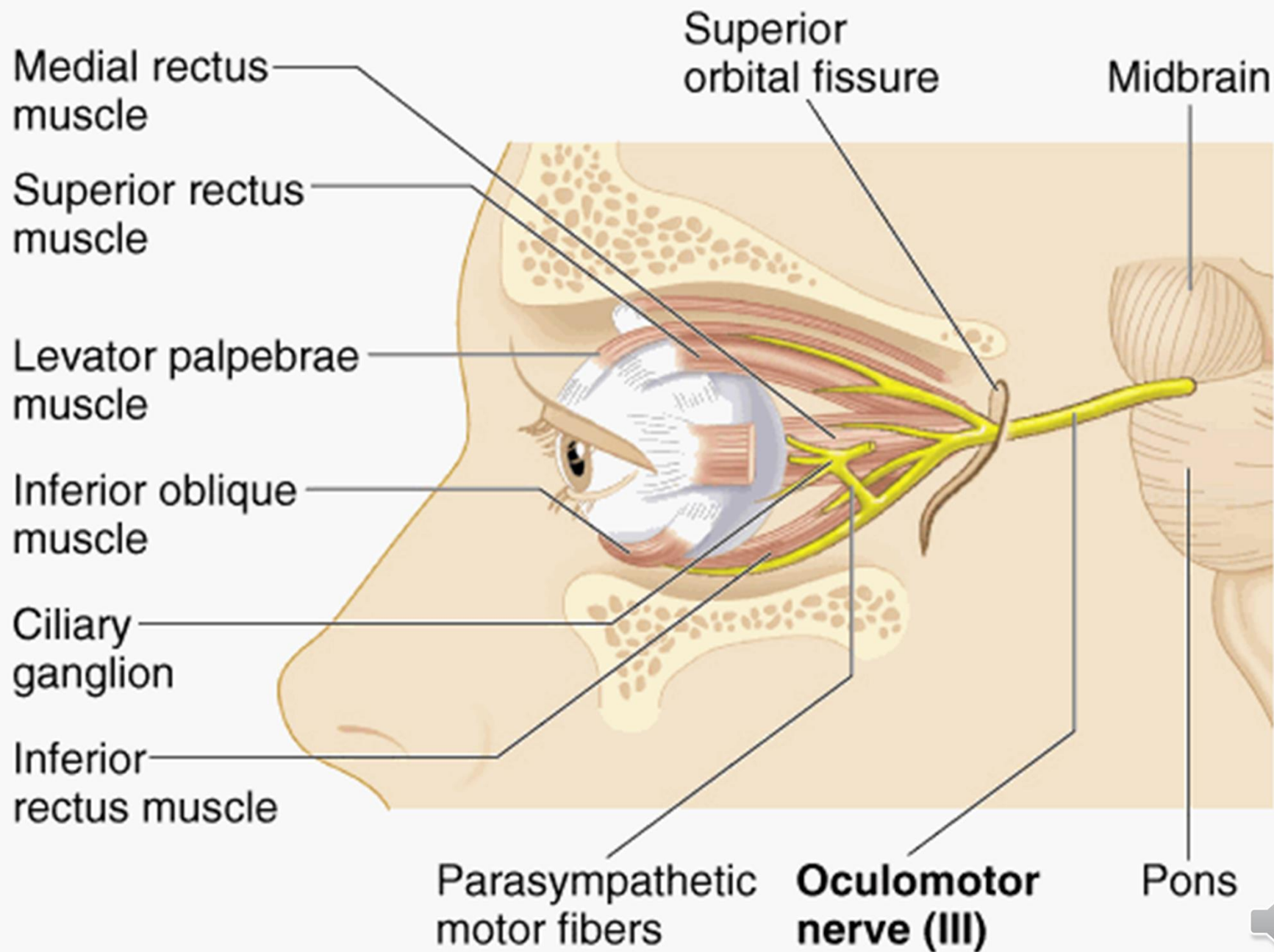
- Přes sinus cavernosus a fissura orbitalis superior vstupují do očníce
- III. Nervus oculomotorius - nerv okohybný
 - fossa interpeduncularis (sulcus nervi oculomotorii)
 - motorický** – 5 okohybných svalů
 - + parasympatická vlákna pro inervaci hladkých svalů duhovky - *m. sphincter pupillae* - zúžení zornice (miotický reflex) a inervaci hladkých svalů řasnatého tělesa - *m. ciliaris* - akomodace čočky
- IV. Nervus trochlearis - nerv kladkový
 - dorzální plocha kmene
 - čistě motorický** → 1 sval = **m. obliquus superior**
- VI. Nervus abducens - nerv odtahující
 - sulcus bulbopontinus
 - čistě motorický** → 1 sval - **m. rectus lateralis**

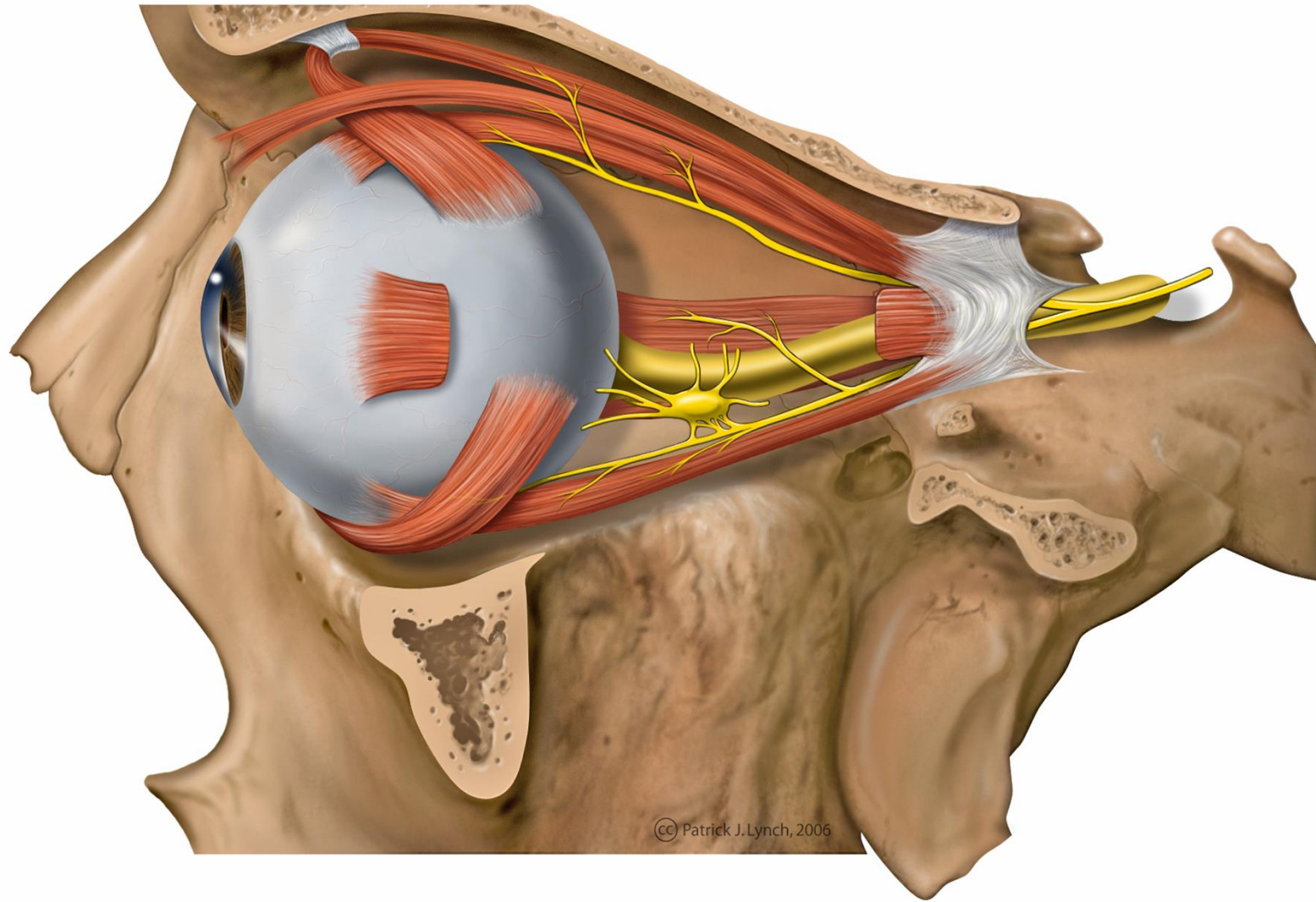




n.III.



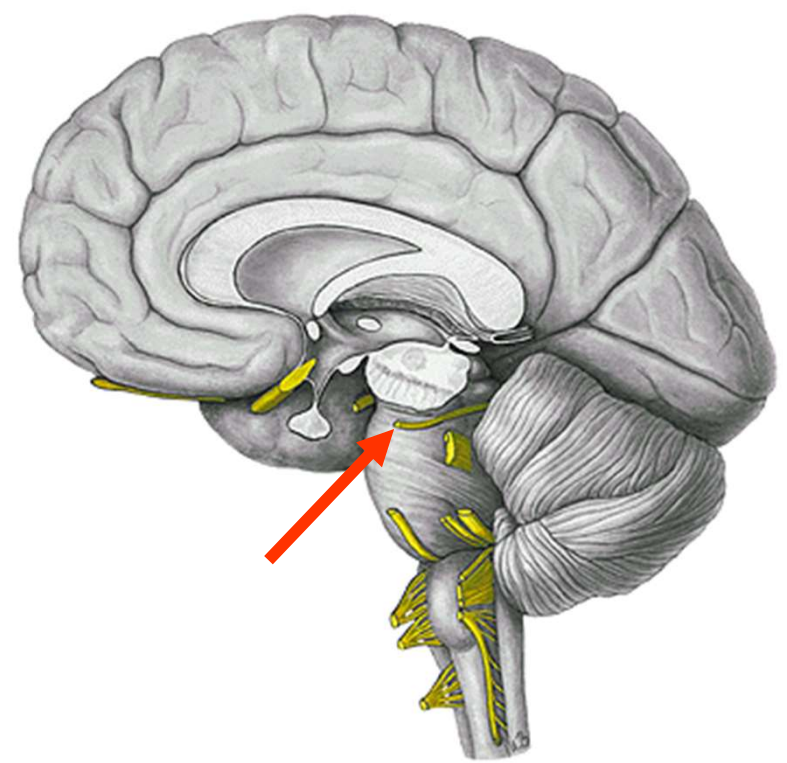
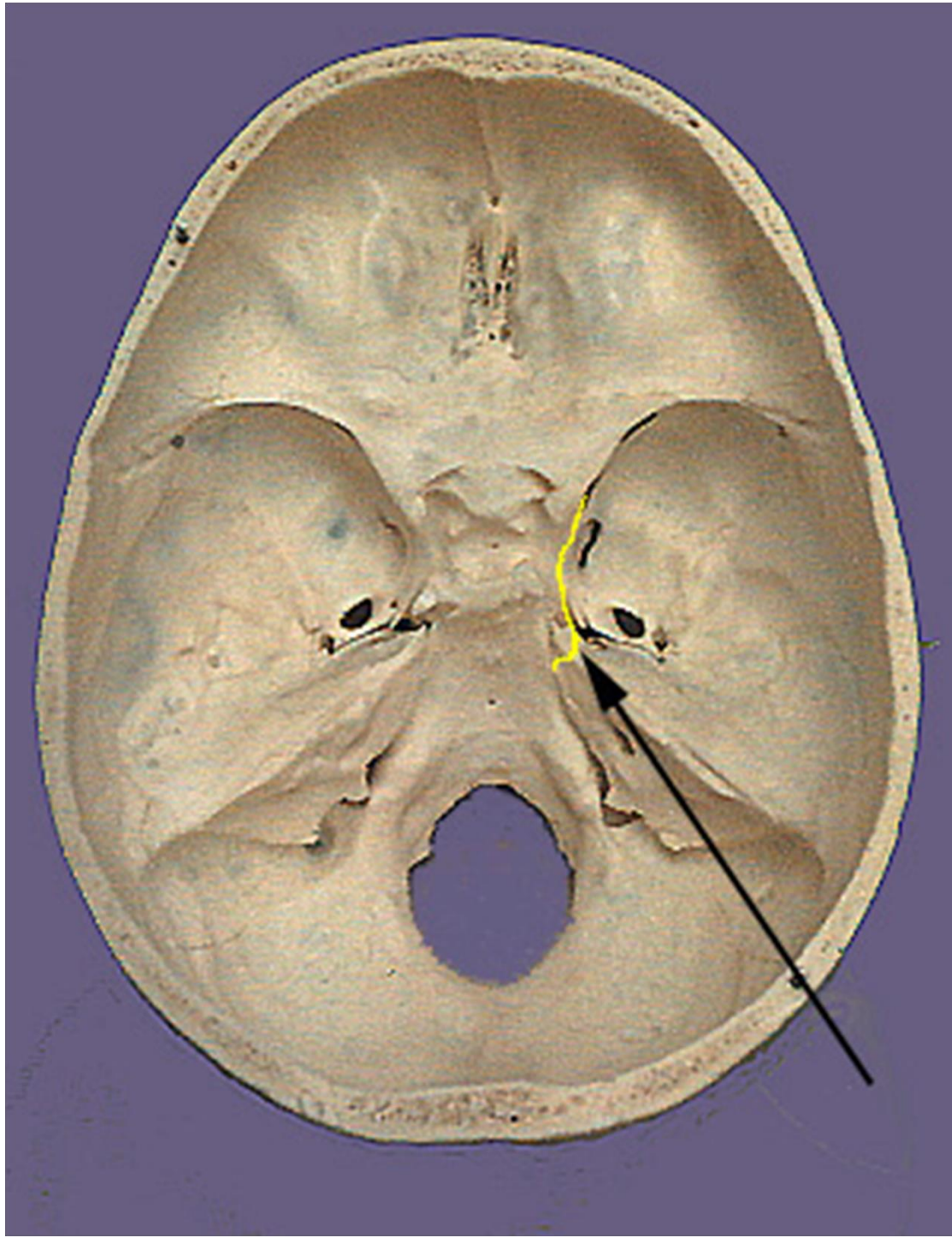


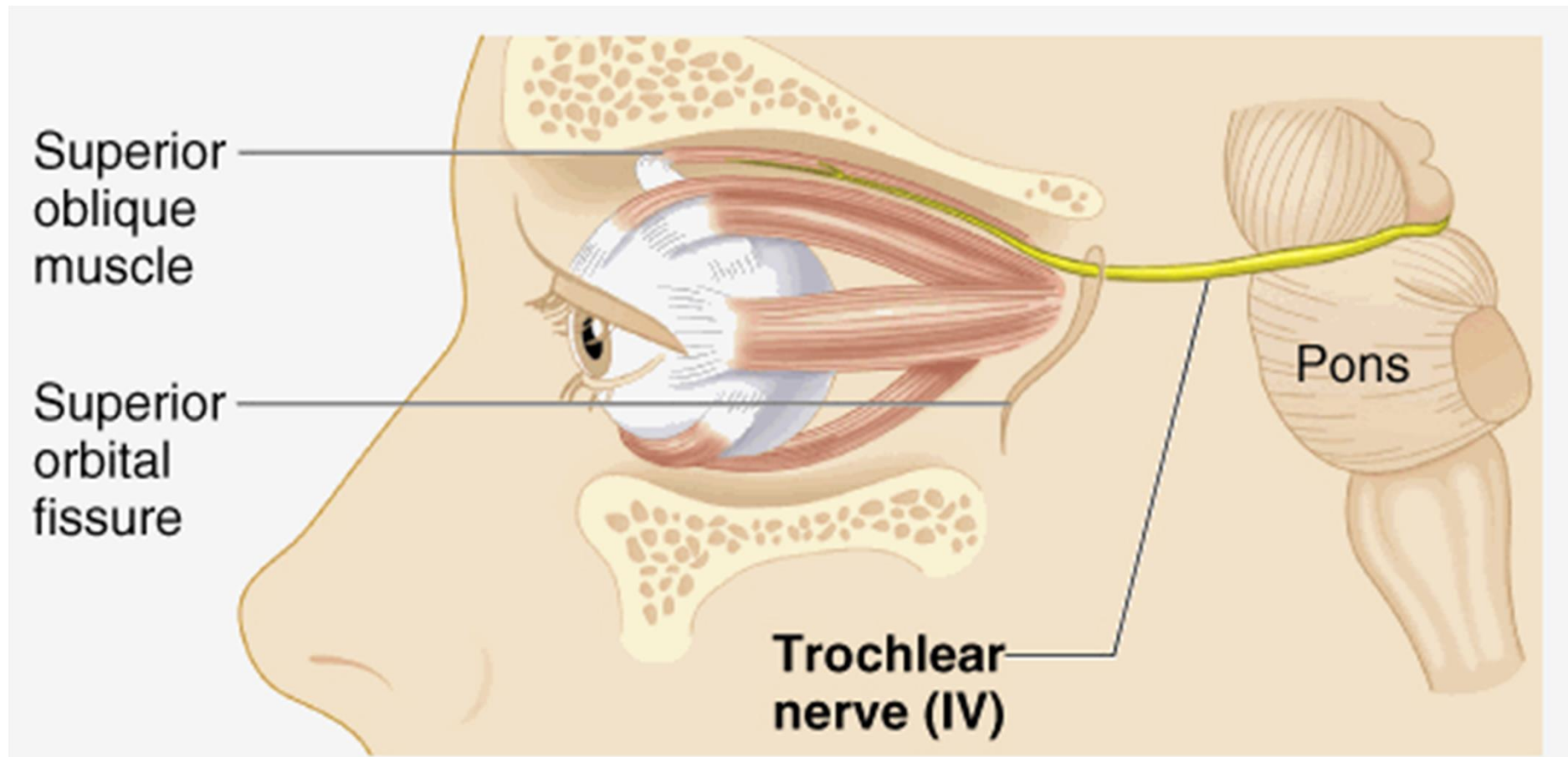


© Patrick J. Lynch, 2006

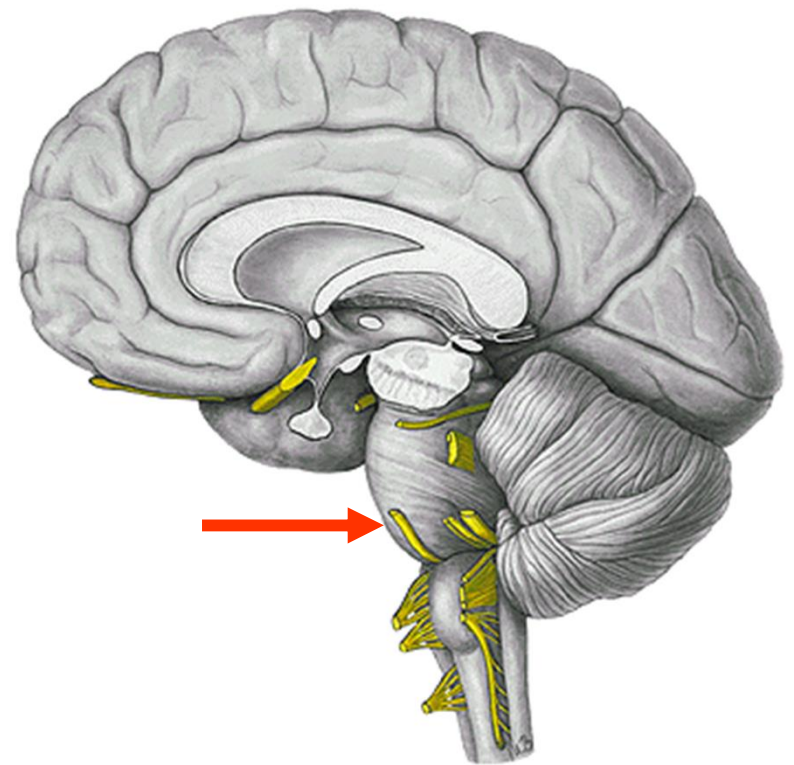
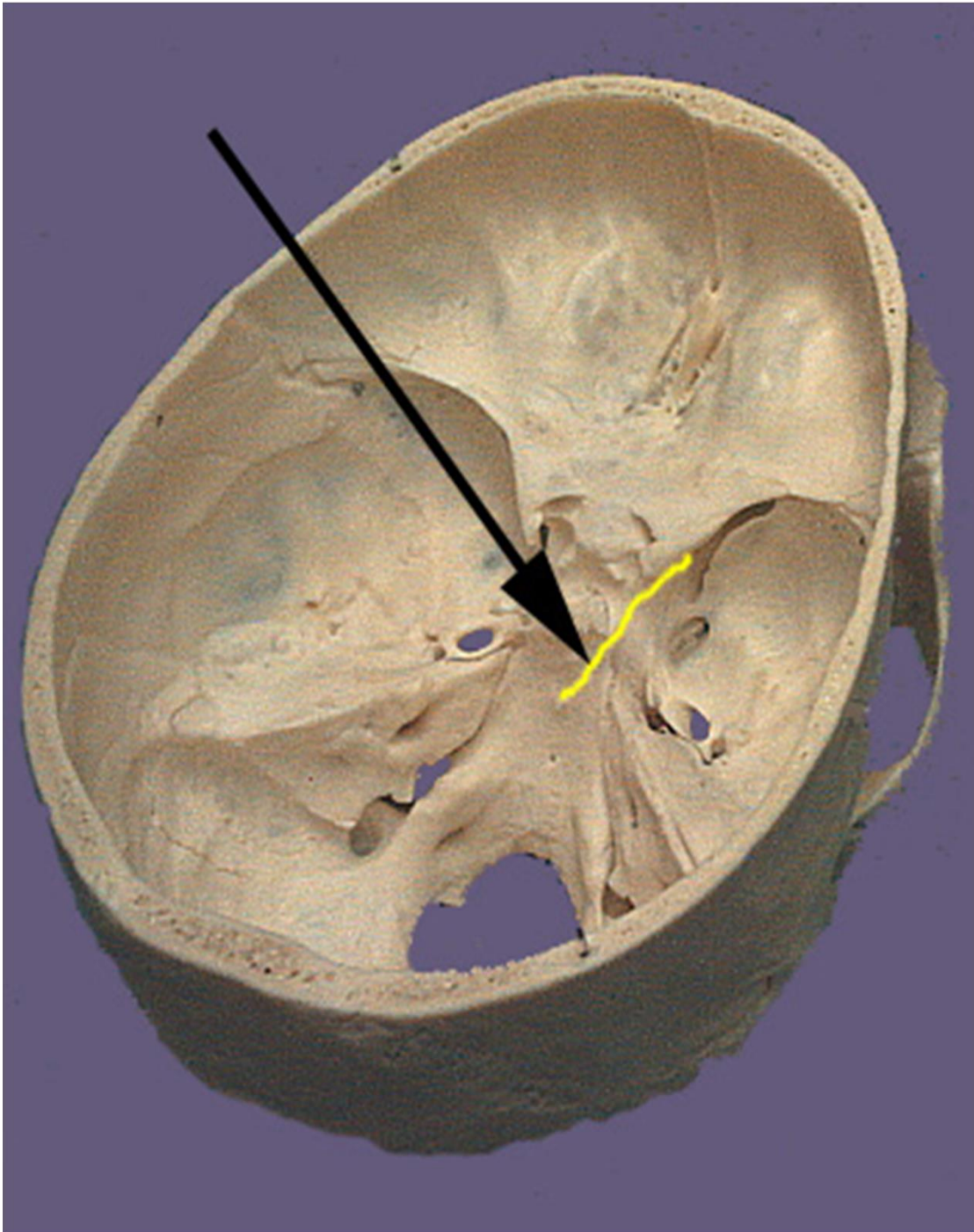


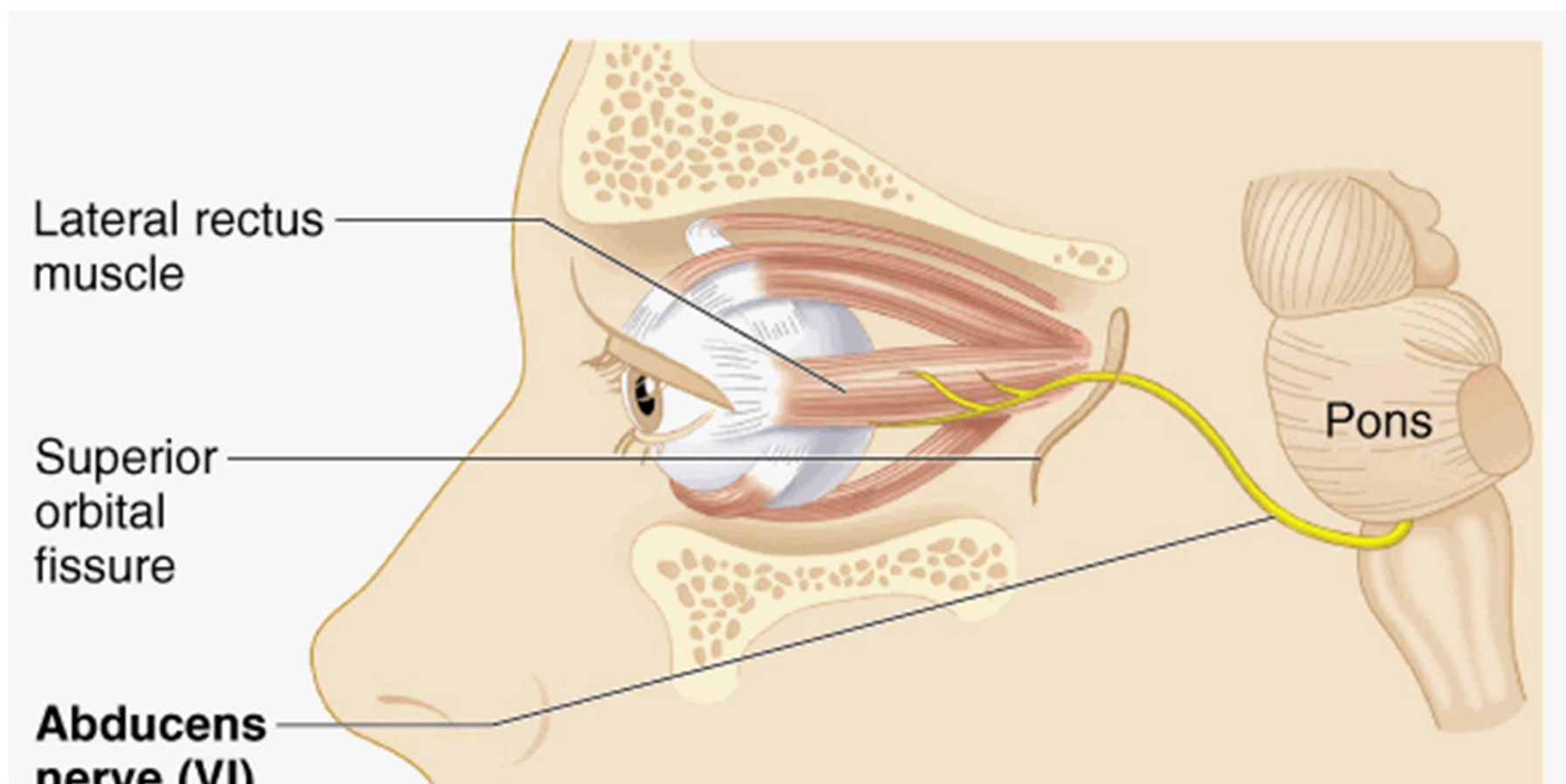
n.IV.





n.VI.





Nerves passing through superior orbital fissure

Lacrimal nerve

Frontal nerve

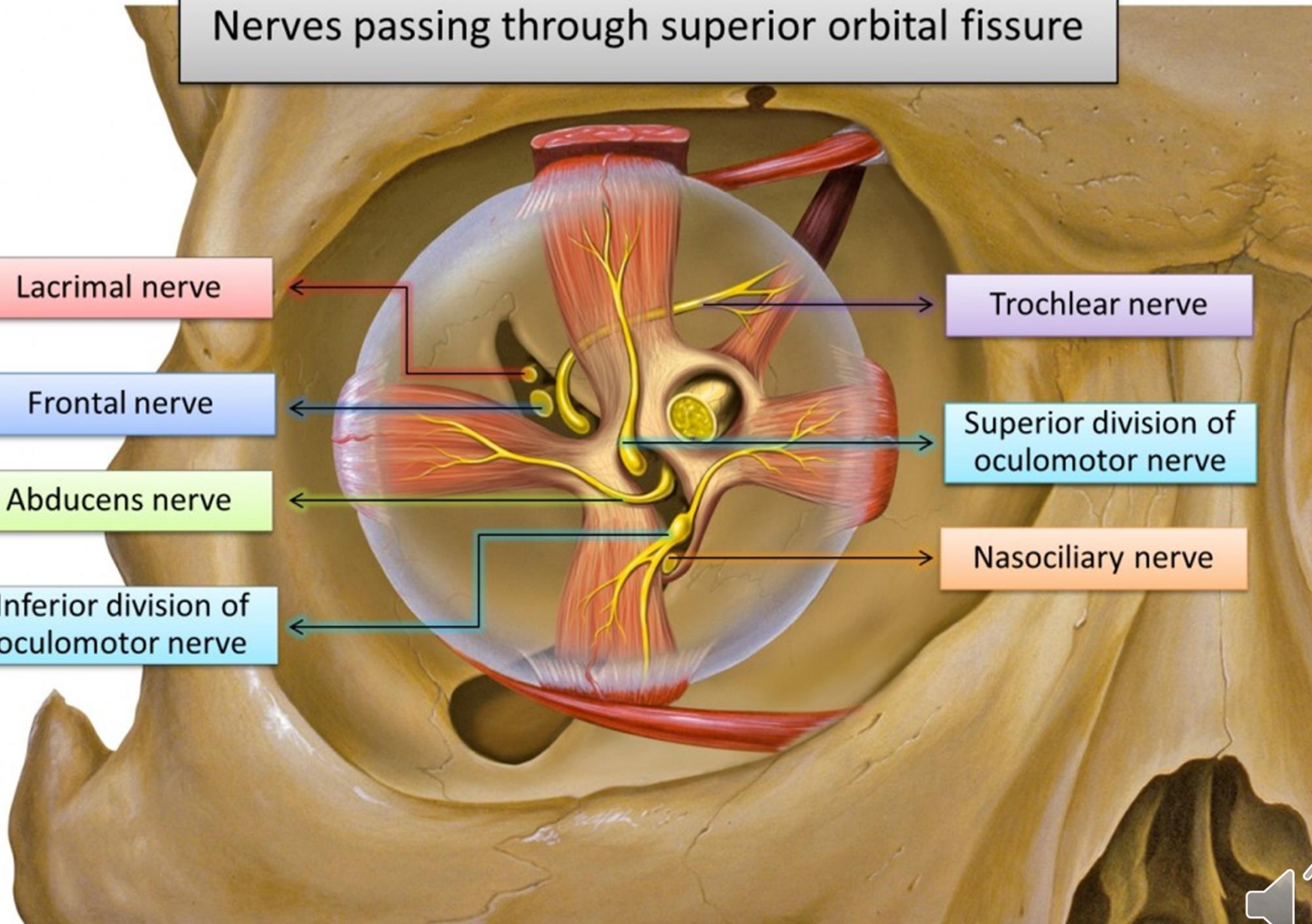
Abducens nerve

Inferior division of
oculomotor nerve

Trochlear nerve

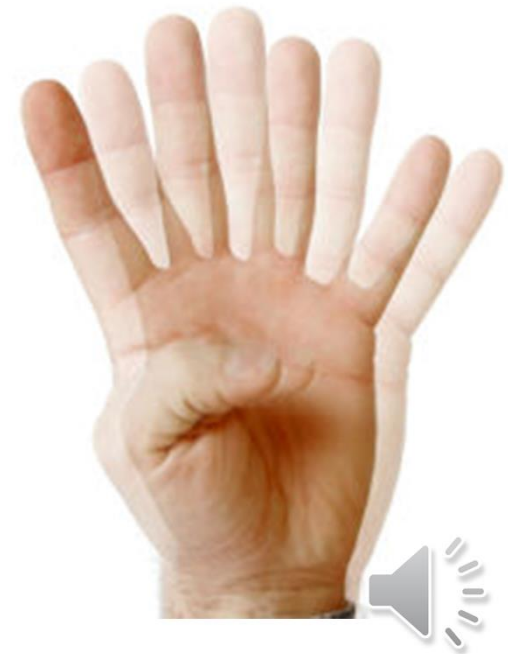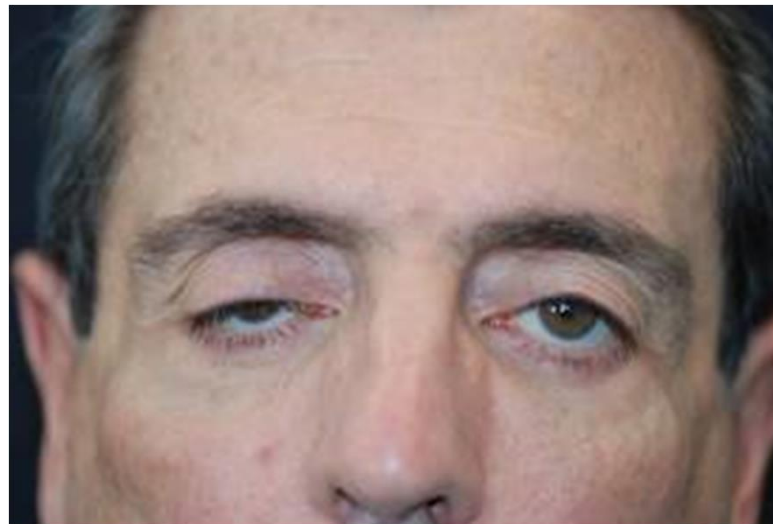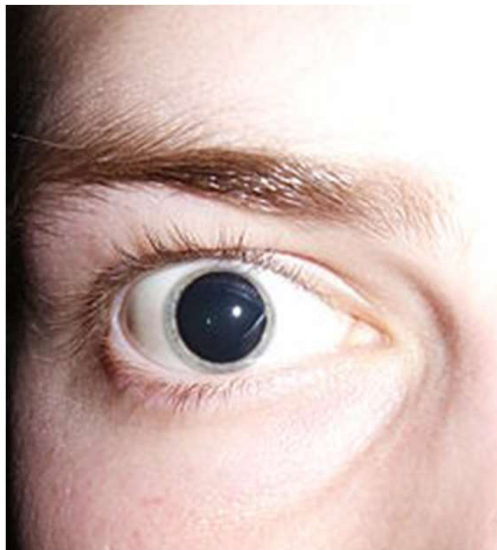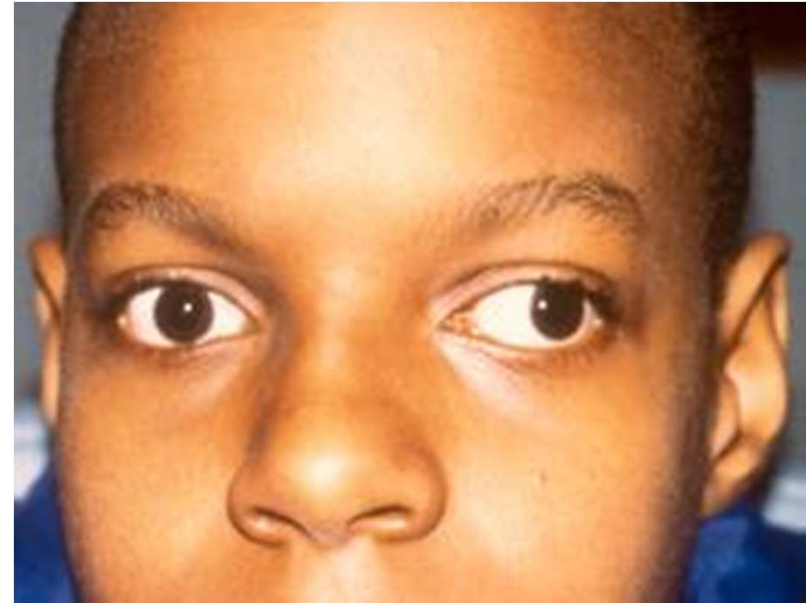Superior division of
oculomotor nerve

Nasociliary nerve



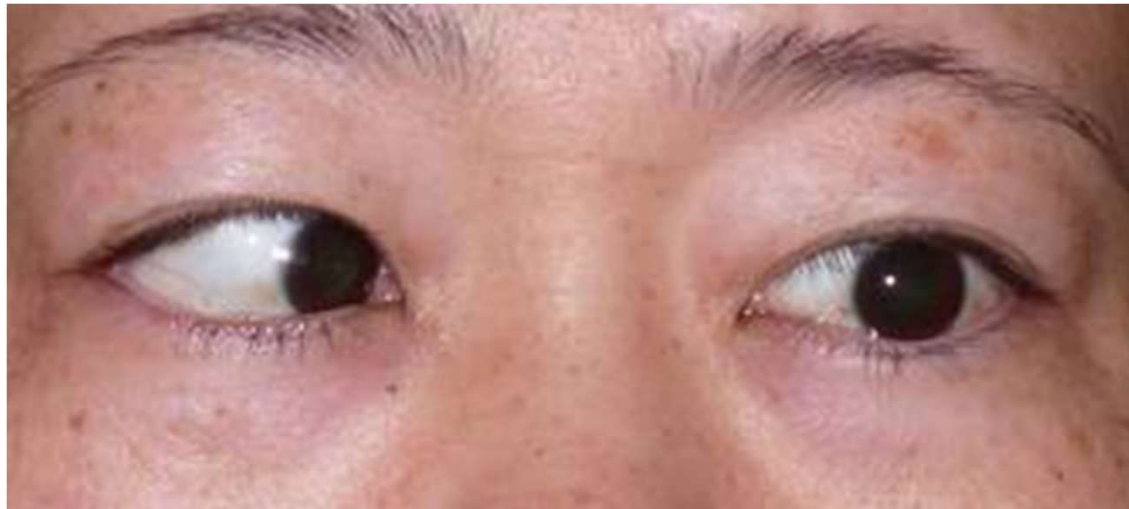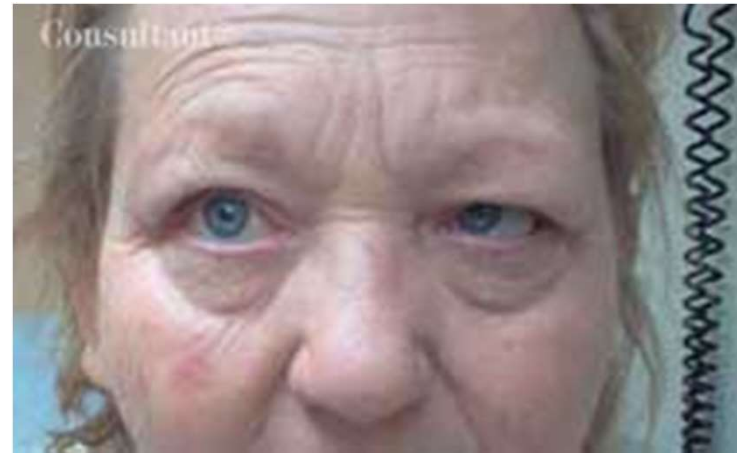
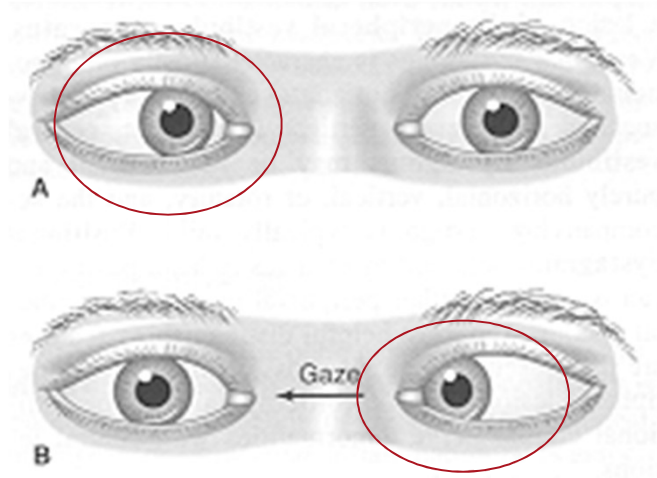
Obrna n. III

- rozbíhavé šilhání - divergentní strabismus
- rozšířená zornice - mydriasis
- porucha akomodace do blízka
- pokleslé horní víčko - ptosis
- dvojité vidění - diplopia



Obrna n. IV a n.VI

- sbíhavé šilhání (= konvergentní strabismus)



V. = N. trigeminus = Trojklaný nerv

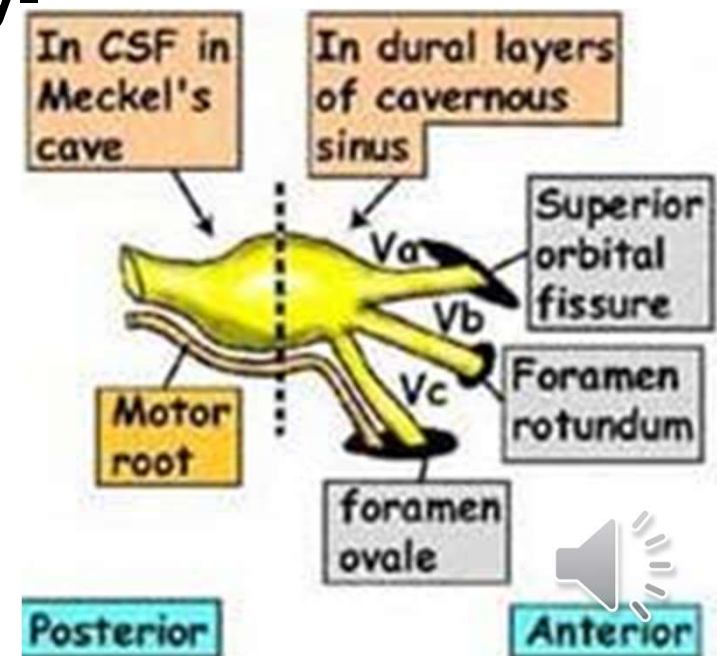
- *ganglion trigeminale* (uloženo v cavum trigeminale) - senzitivní

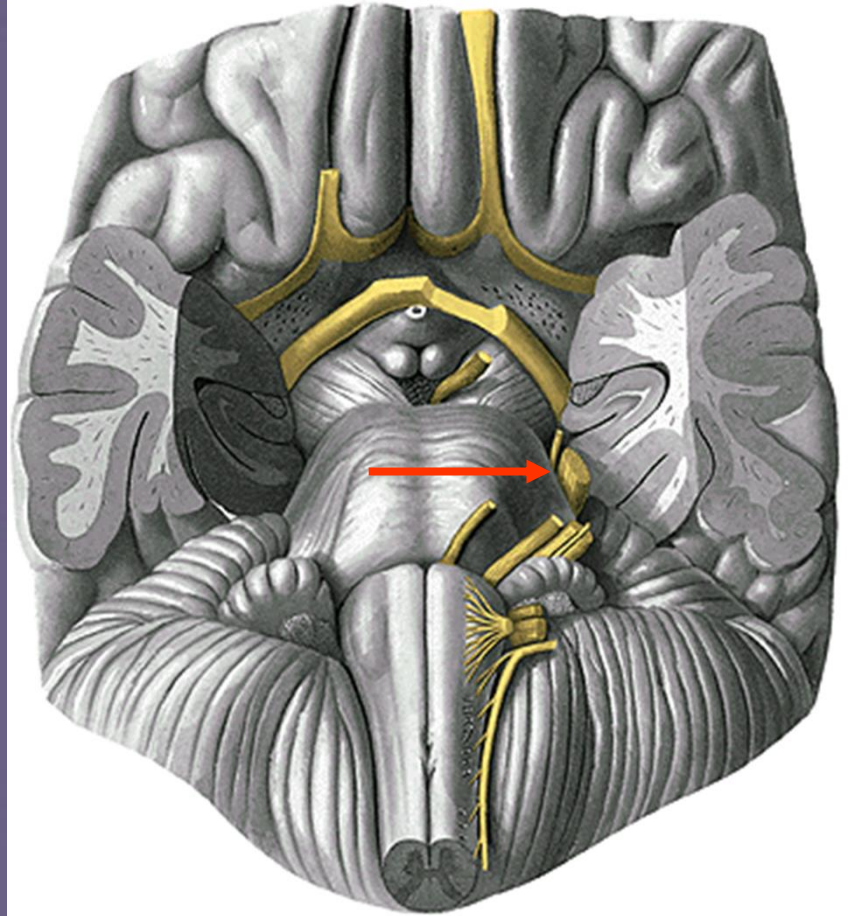
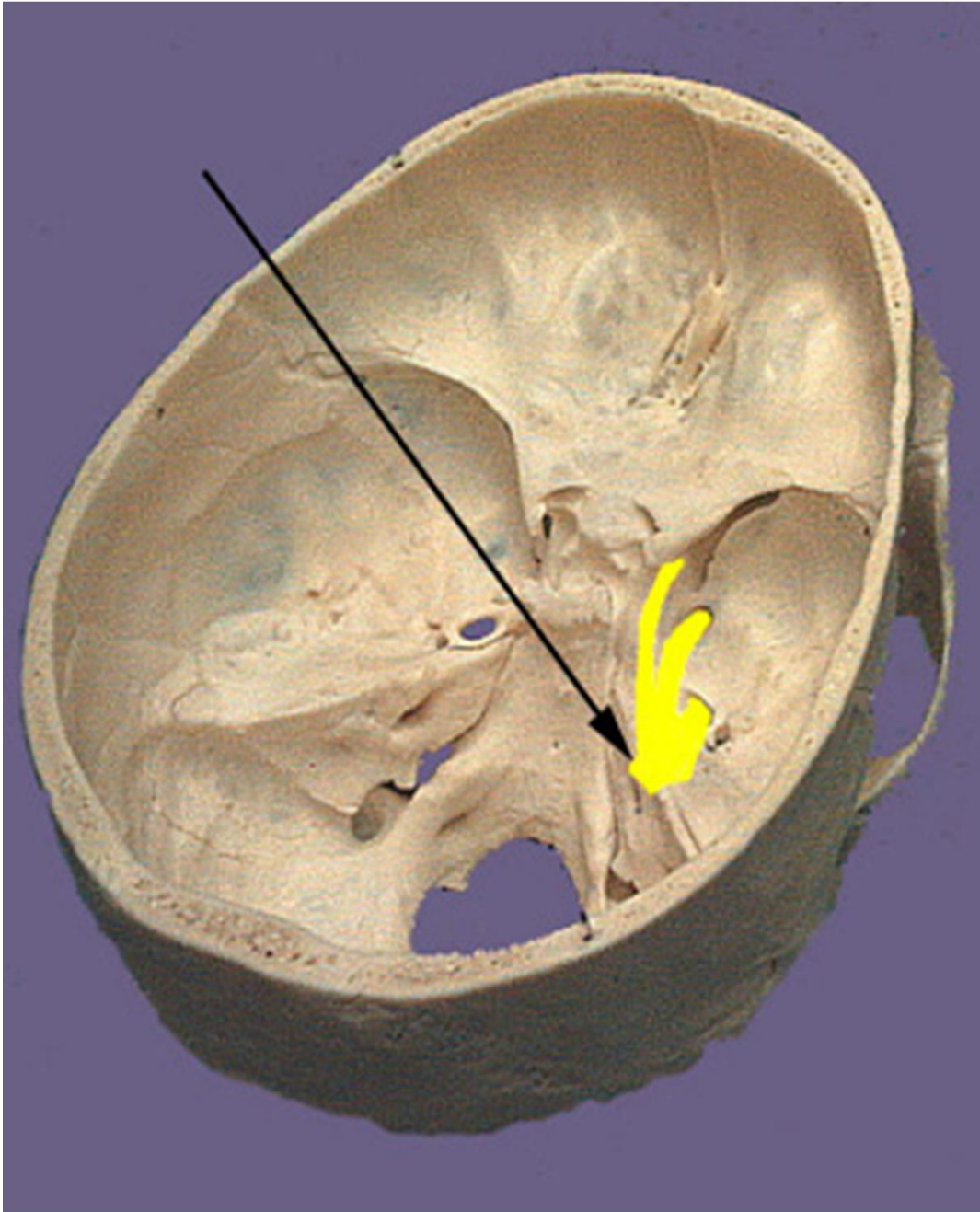
V1 = n. ophthalmicus = oční nerv (*senzorický*)

V2 = n. maxillaris = čelistní nerv (*senzorický*)

V3 = n. mandibularis = sáňový nerv (*smíšený*)

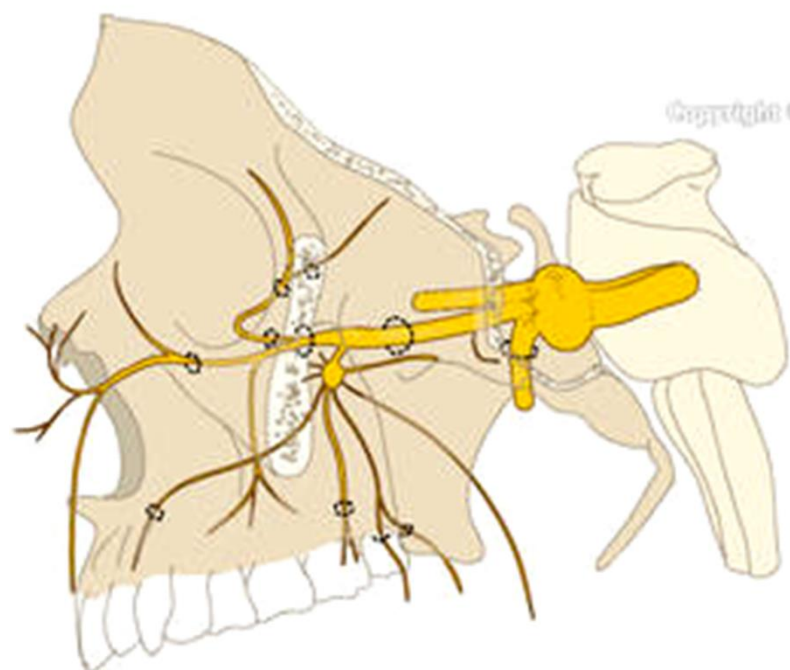
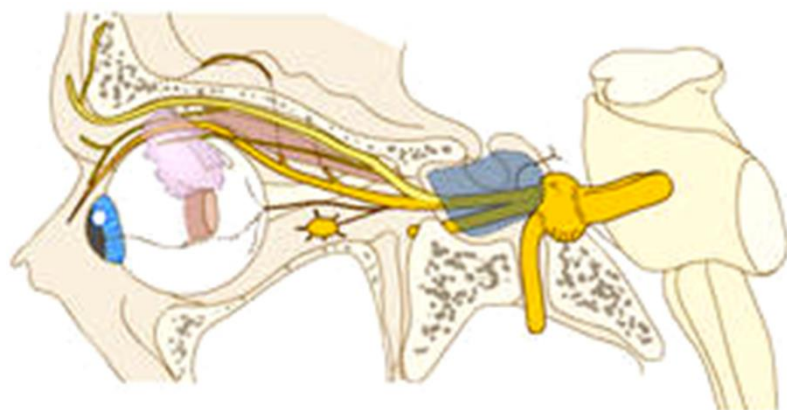
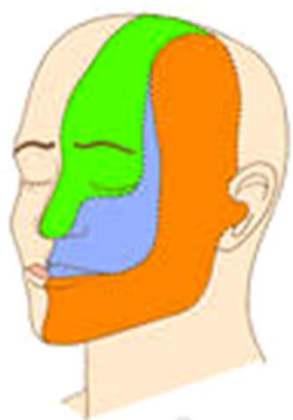Radix motoria = somatomotorická
větev pro žvýkací svaly a další 4 svaly-
vlákna pouze ve V3 !!!





n.V.





Copyright © 2010/03

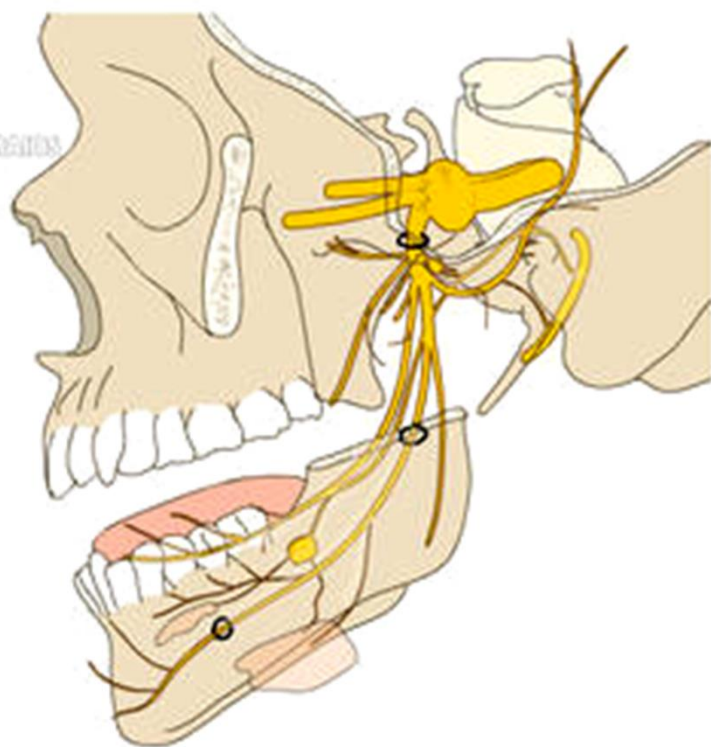
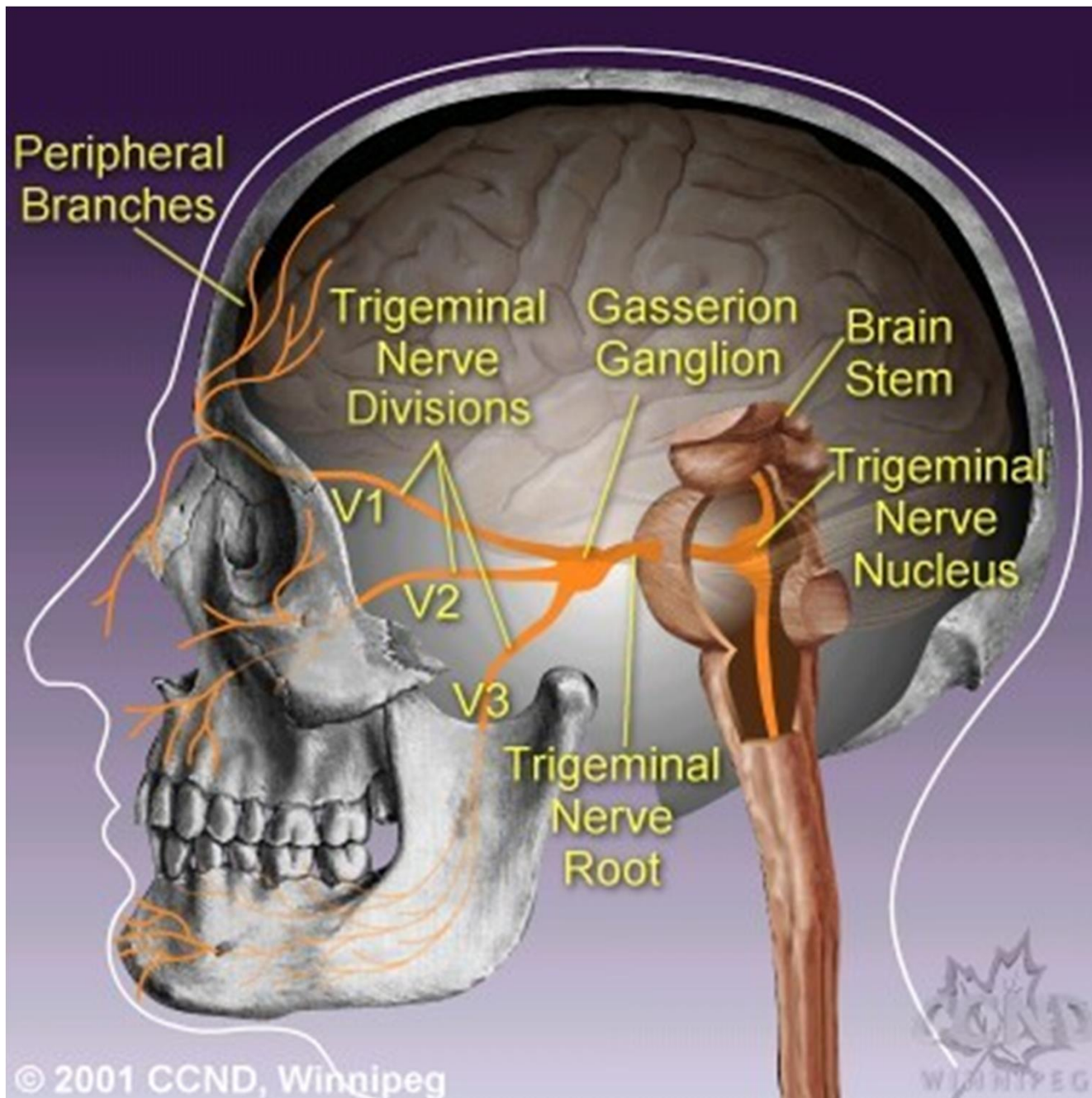


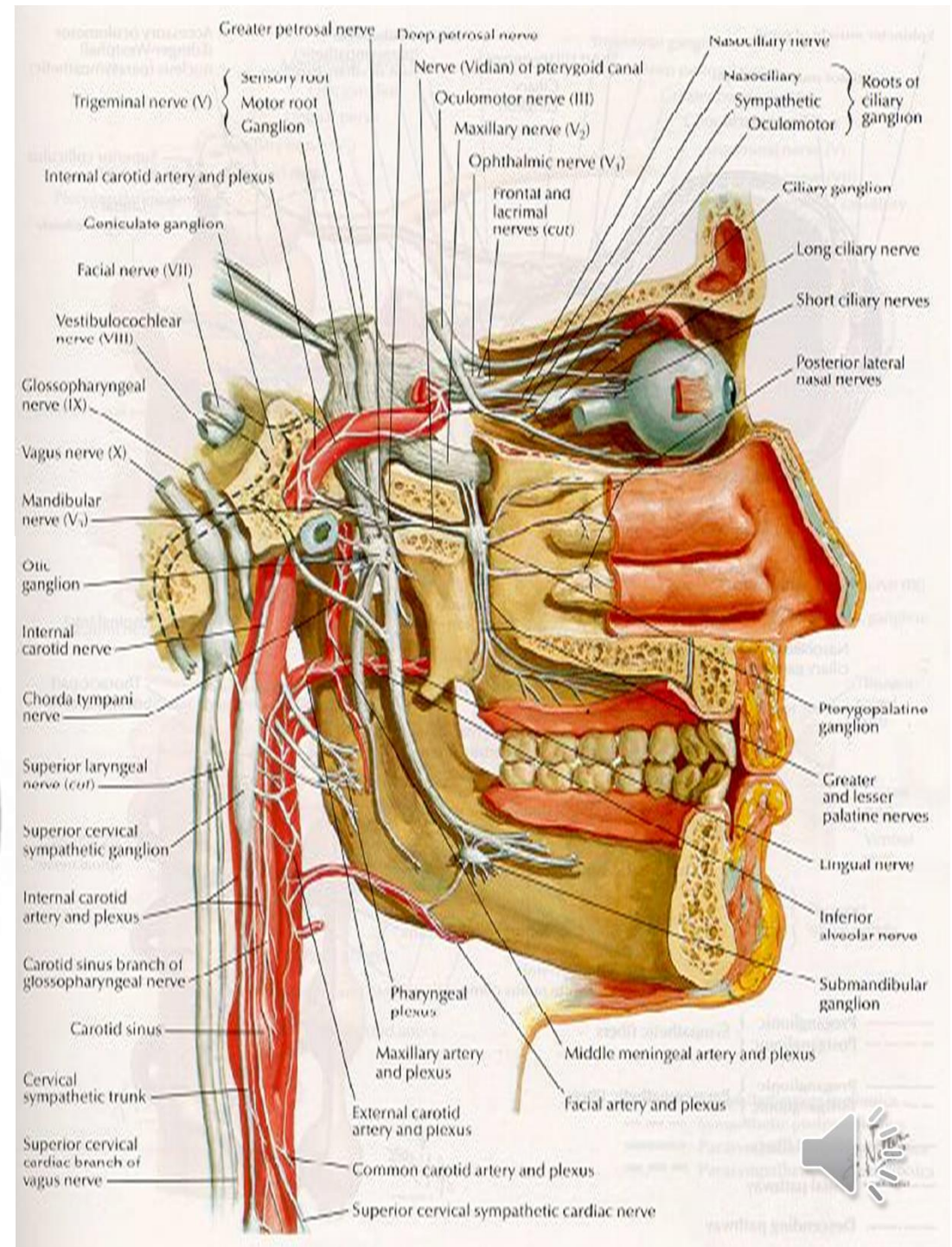
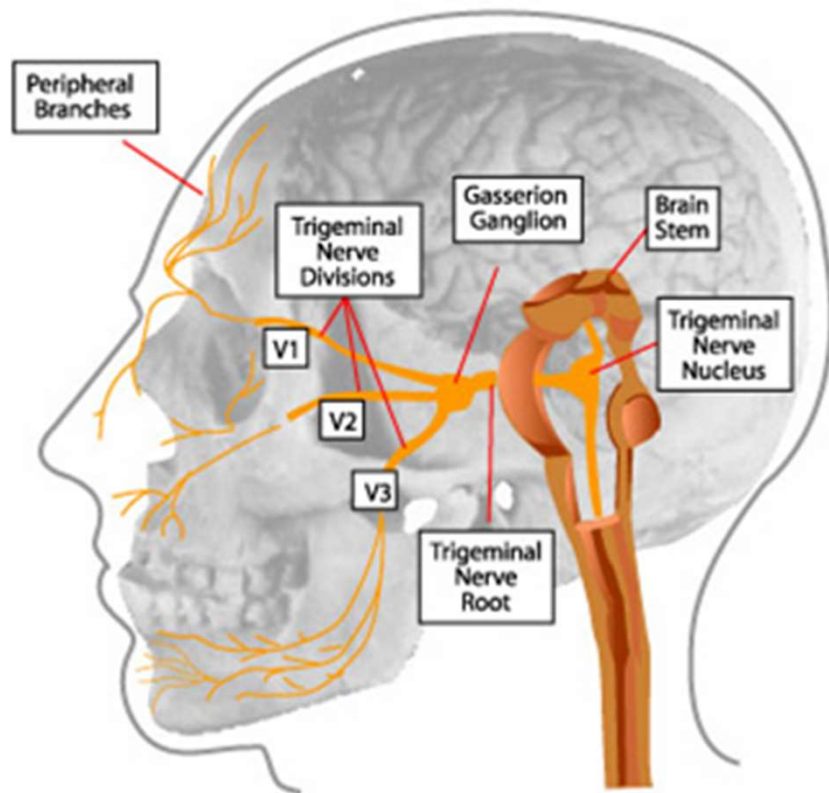
Illustration : A. Micheau, MD





N. V

- V1 = N. ophthalmicus
- V2 = N. maxillaris
- V3 = N. mandibularis



N. ophthalmicus

- n. frontalis
- n. nasociliaris
- n. lacrimalis
- ganglion ciliare (parasymptické)

} **senzorický**

N. maxillaris

- n. zygomaticus (r. zygomaticotemporalis, r. zygomaticofacialis)
- n. infraorbitalis (nn. alveolares superiores)

} **senzorický**

N. mandibularis

motorické větve:

- žvýkácí svaly, suprahyoidní svaly, m. tensor veli palatini, m. tensor tympani

Senzorické větve:

- n. alveolaris inferior, n. lingualis (chorda tympani z n. VII), n. buccalis, n. auriculotemporalis
- *parasymptická ganglion submandibulare + ganglion oticum*

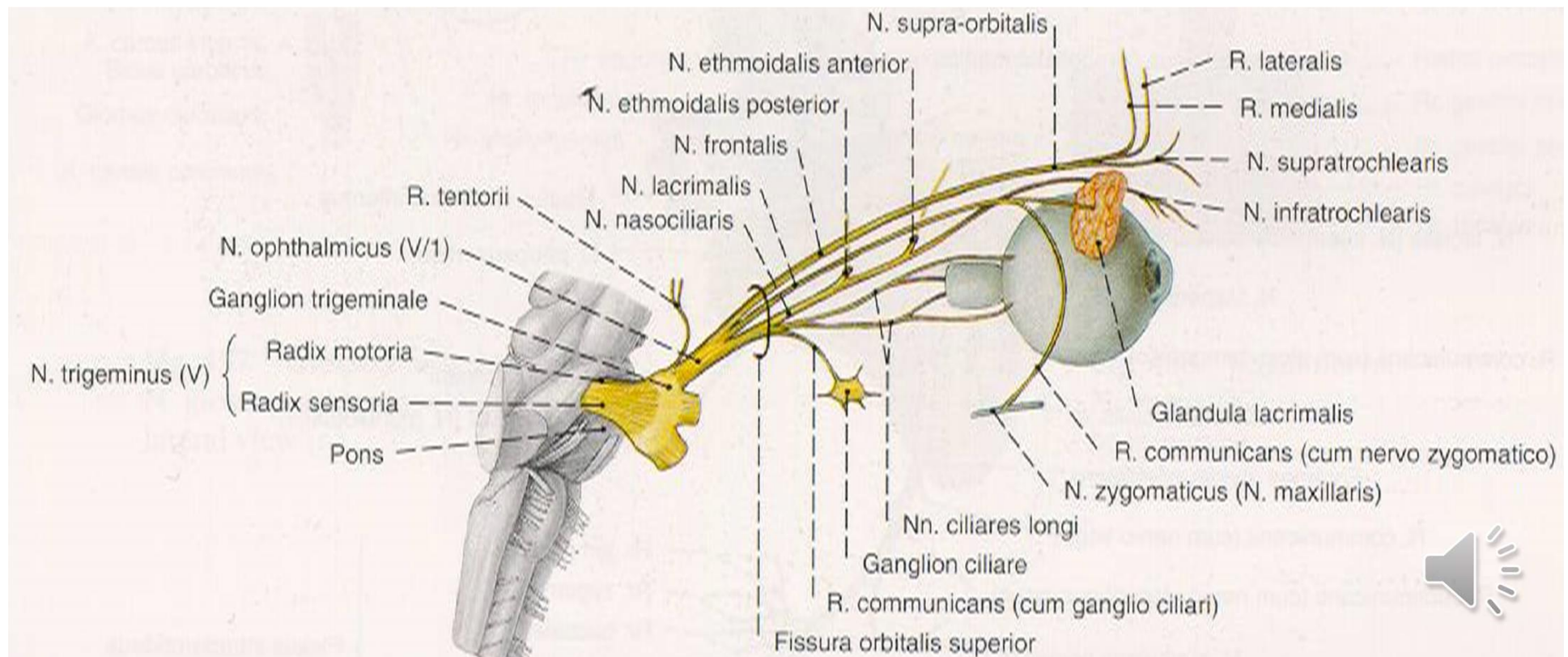


V1 = N. ophthalmicus

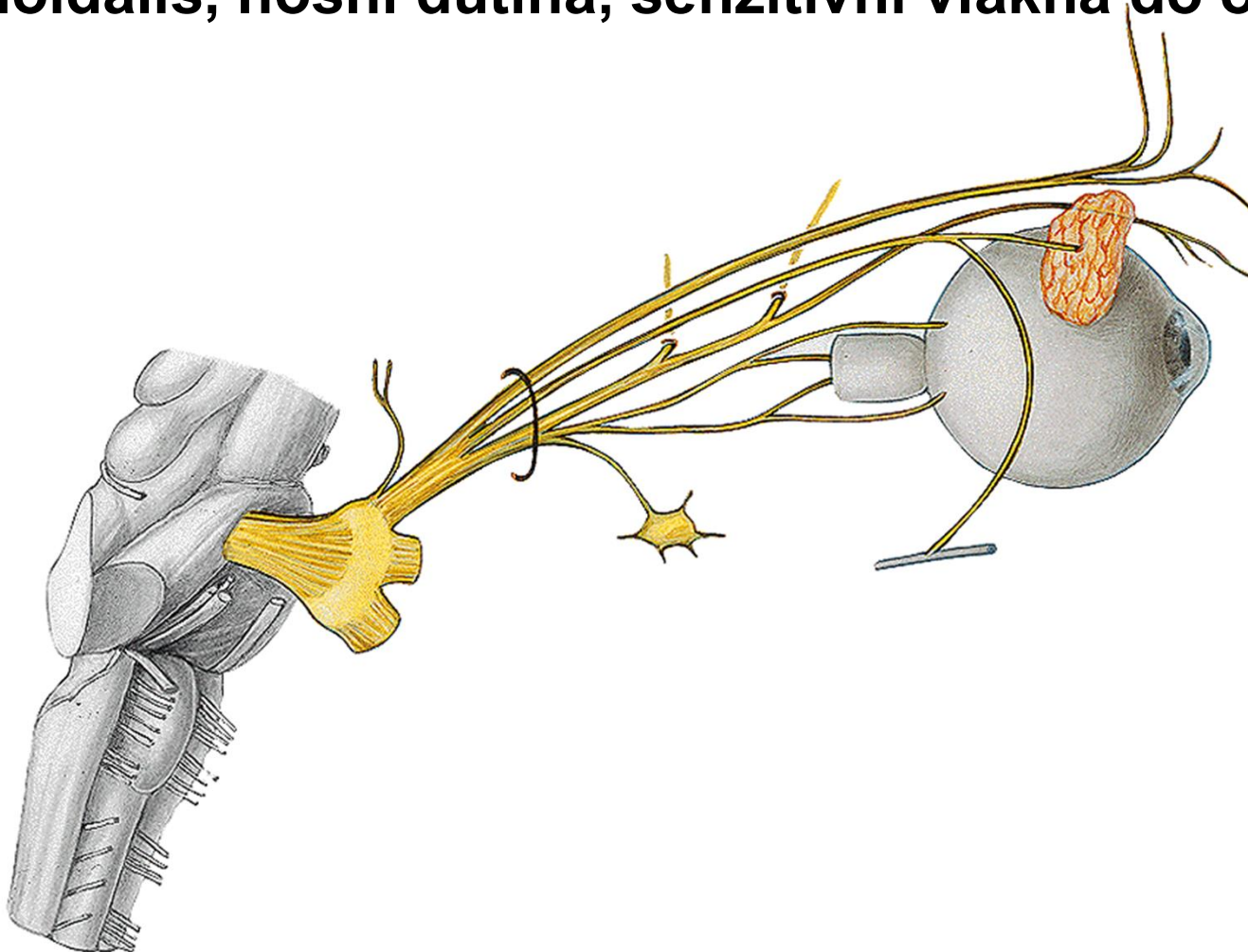
- fissura orbitalis superior do očnice - do čelní krajiny
- kůže horní etáže obličeje (čelo, horní víčka, hřbet nosu),
obsah očnice, část sliznice nosní dutiny a sliznice vedlejších
dutin nosních)

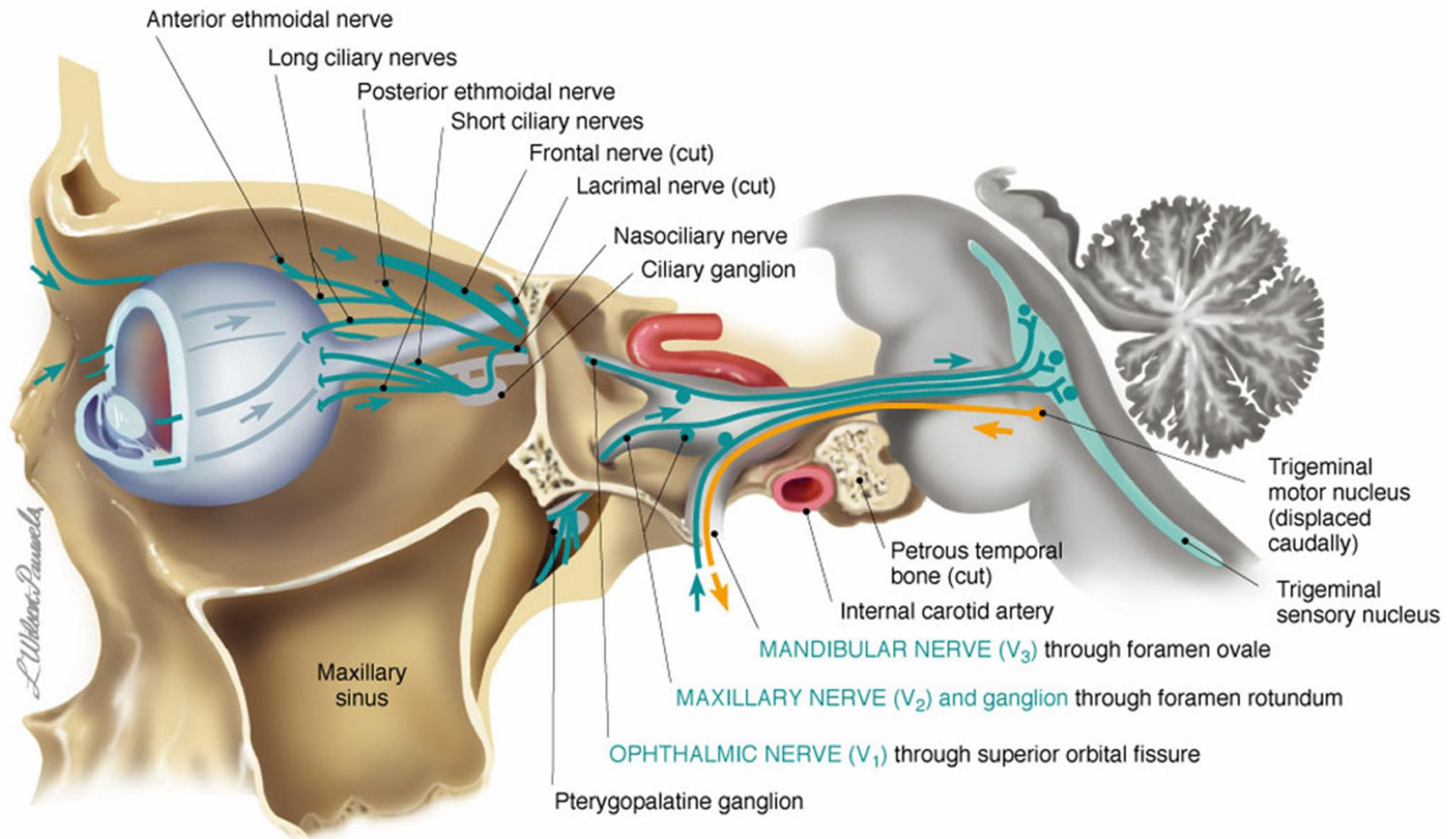
- n. frontalis
- n. lacrimalis
- n. nasociliaris

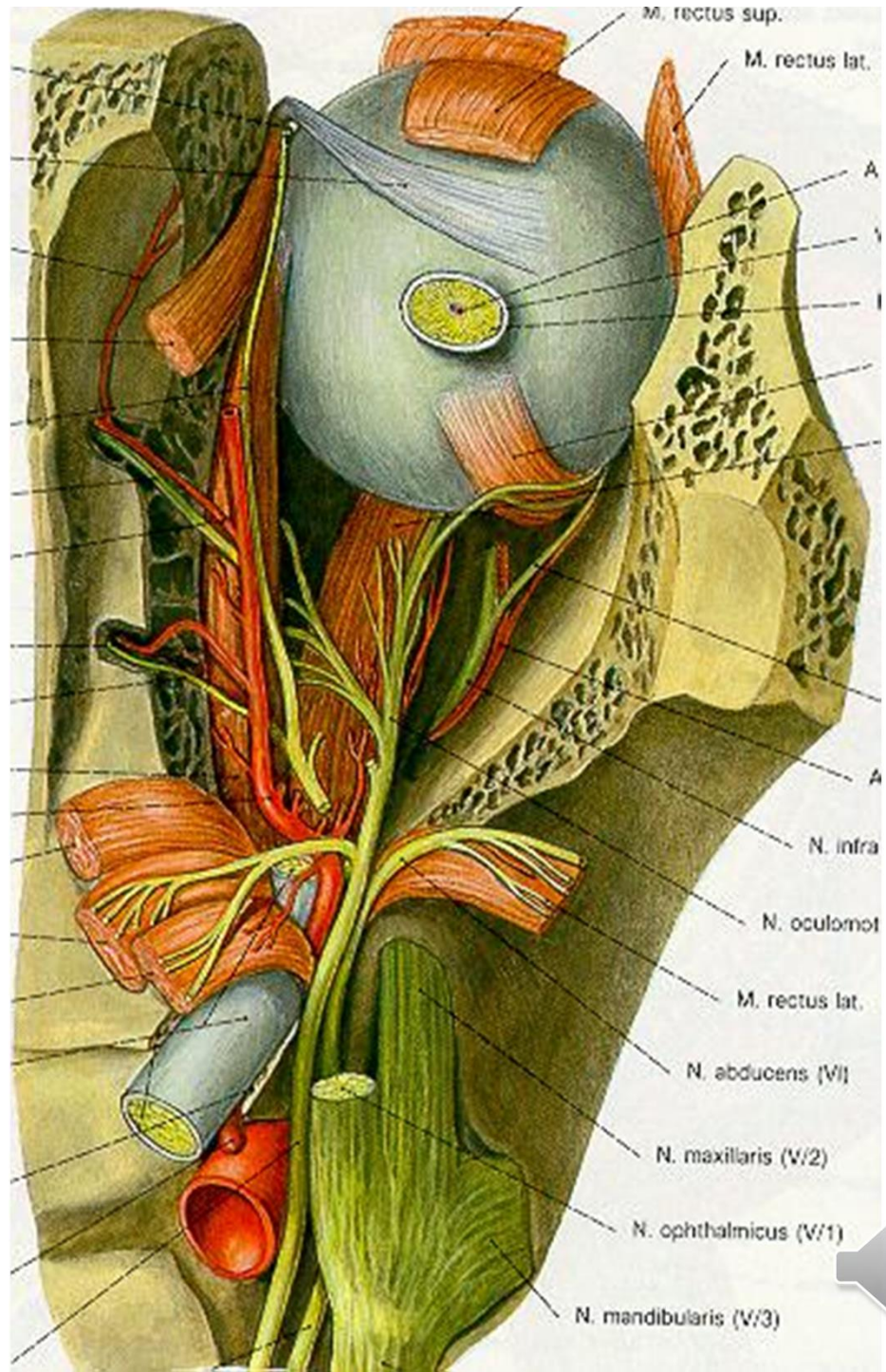
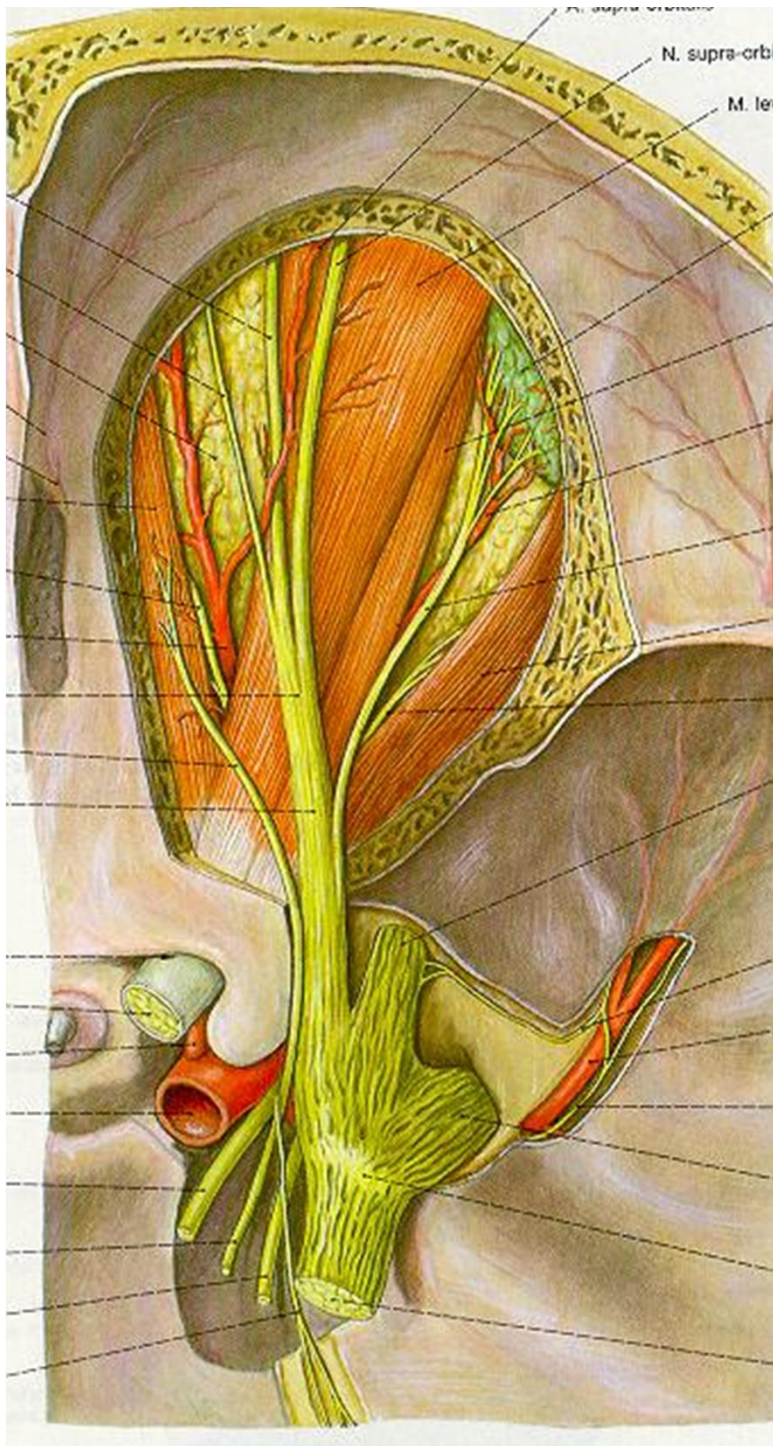- n. supraorbitalis – *palpační citlivost*



- **n. frontalis: n. supraorbitalis (r. medialis et lateralis), n. supratrochlearis (kůže čela až k interaurikulární čáře)**
- **n. lacrimalis (slzní žláza, senzitivně horní víčko)**
- **n. nasociliaris-větve: nn. ciliares longi, n. ethmoidalis posterior, n. ethmoidalis anterior, n. infratrochlearis (sinus sphenoidalis, nosní dutina, senzitivní vlákna do oka)**

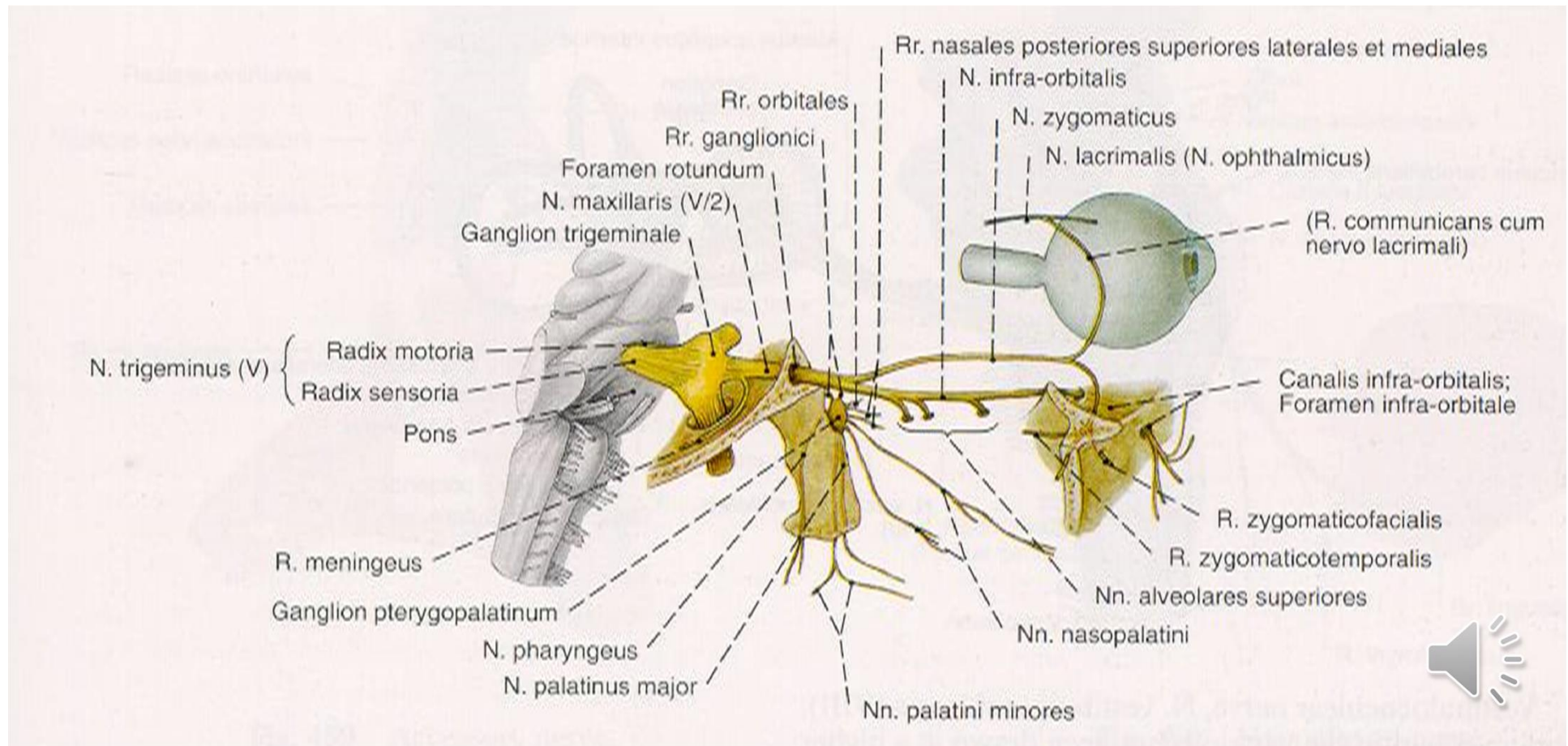




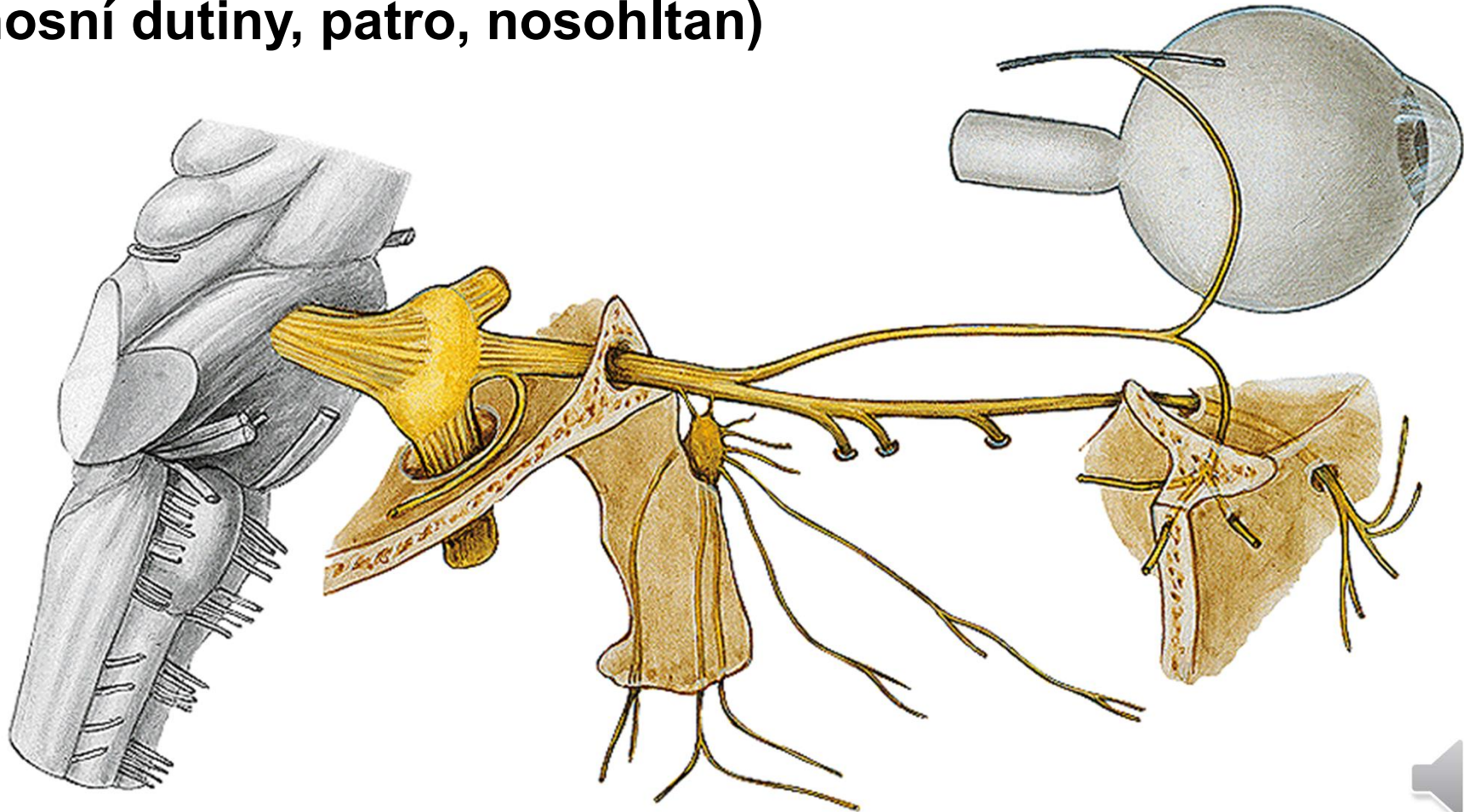


V2 = N. maxillaris

- foramen rotundum - větví se v oblasti za horní čelistí - fossa pterygopalatina
- kůže střední etáže obličeje (dolní víčko, horní ret, křídla nosní a horní polovina tváře), **zuby horní čelisti**, část sliznice dutiny nosní a ústní

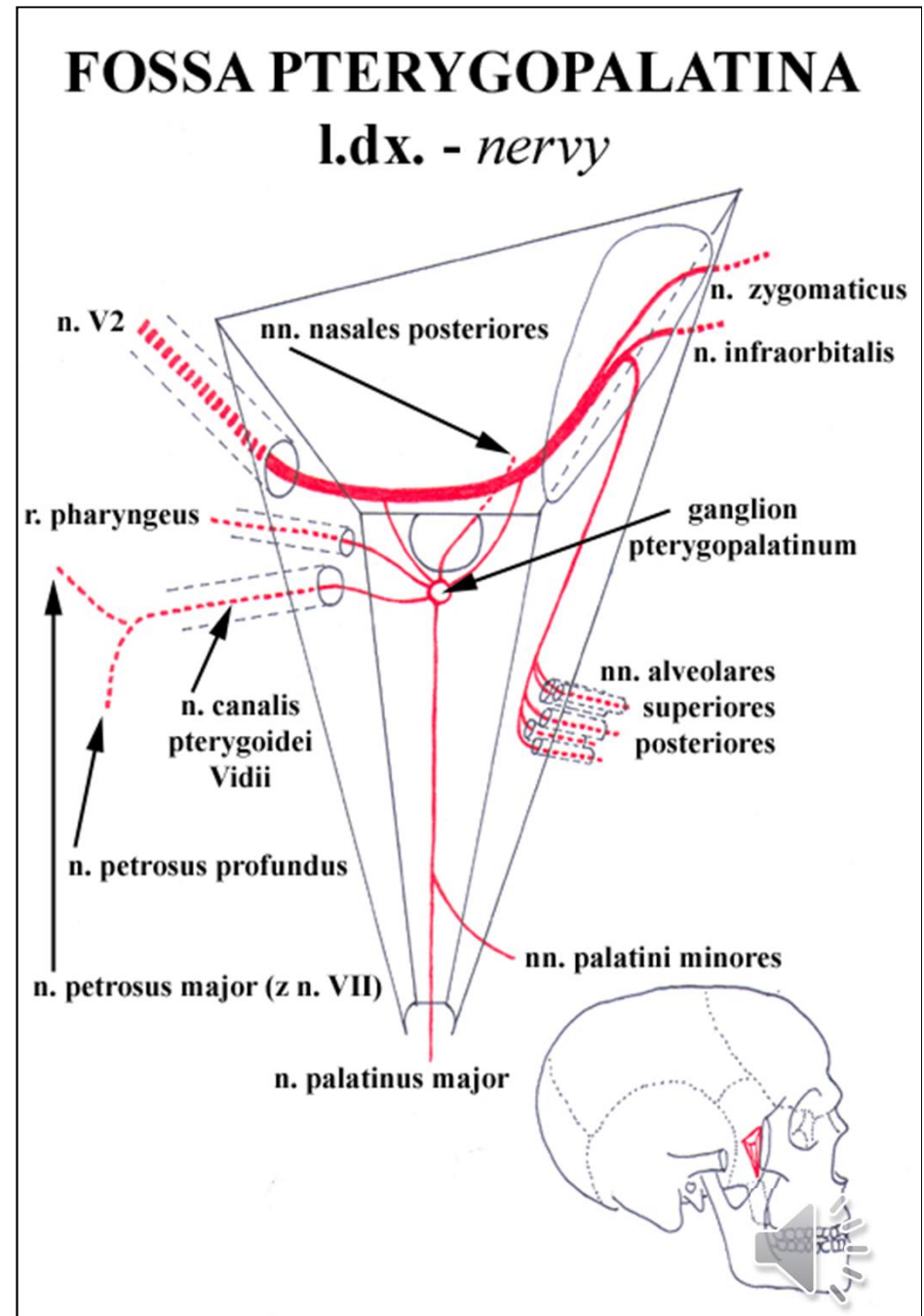


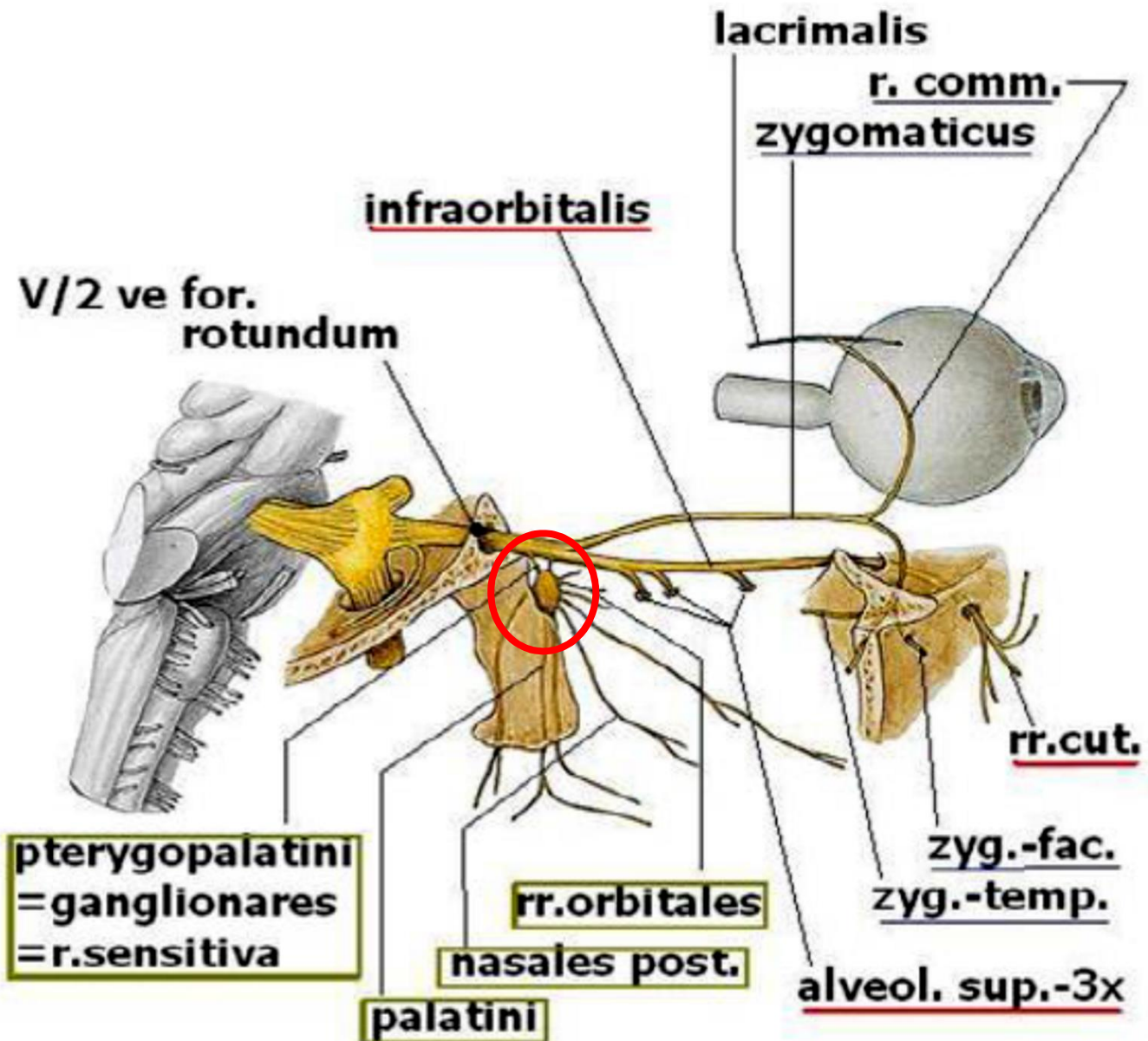
- **n. zygomaticus: n. zygomaticofacialis, n. zygomaticotemporalis, r. communicans cum nervo zygomatico (kůže tváře)**
- **n. infraorbitalis (zuby horní čelisti, sinus maxilaris, sliznice nosní dutiny, patro, nosohltan)**



Ganglion pterygopalatinum

- rr. ganglionares
- **parasympatické**
- **hladké svalstvo, cévy a žlázy v inervovaných oblastech (žlázy nosní dutiny, patra, isthmus faucium, nosohltanu, sliznice patra a horní poloviny tváře, patrová mandle)**

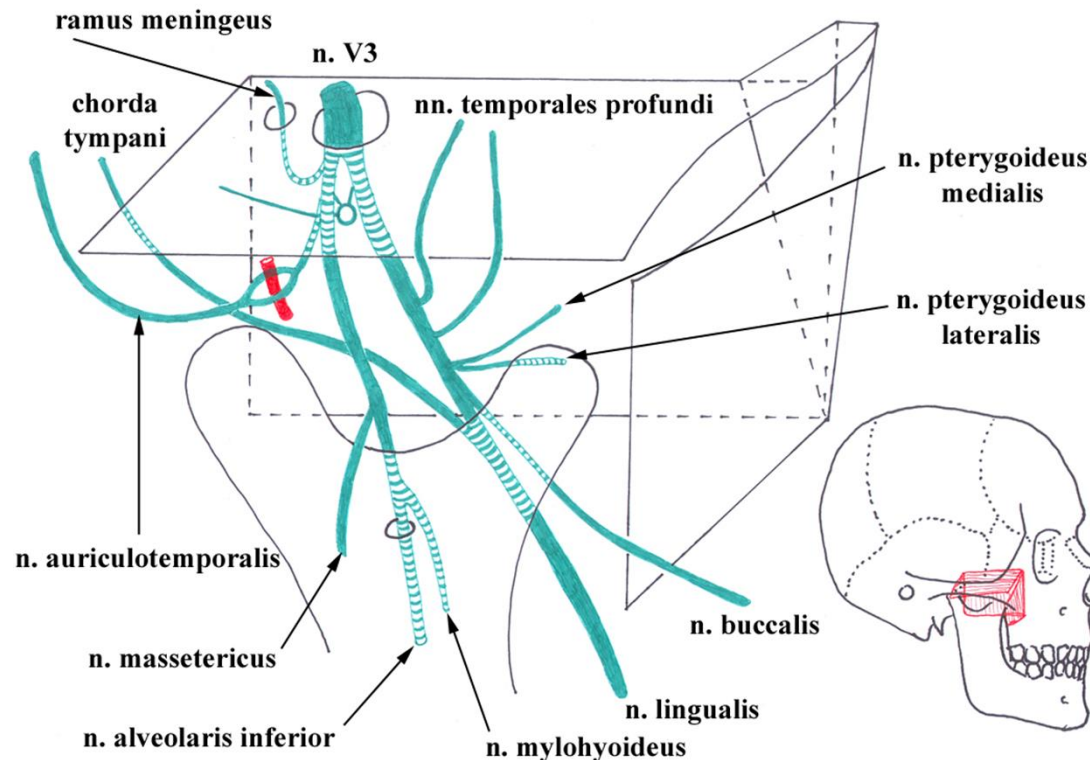




V3 = N. mandibularis

- foramen ovale – větví se v prostoru za ramenem dolní čelisti
 - fossa infratemporalis
- kůže dolní etáže obličeje (dolní ret, dolní polovina tváře, brada), zuby dolní čelisti, sliznice části ústní dutiny
- žvýkací svaly, svaly krku

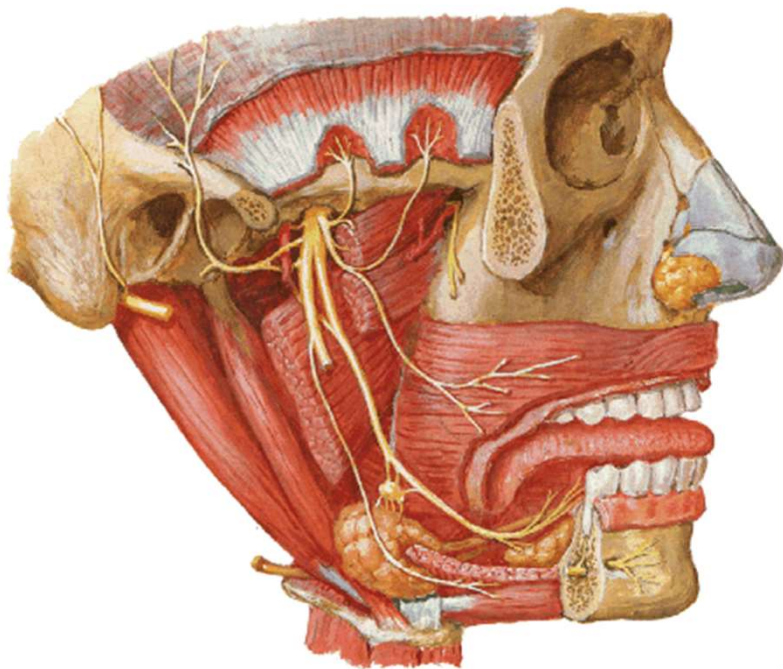
FOSSA INFRATEMPORALIS - l.dx.



n. mandibularis

somatomotorické větve:

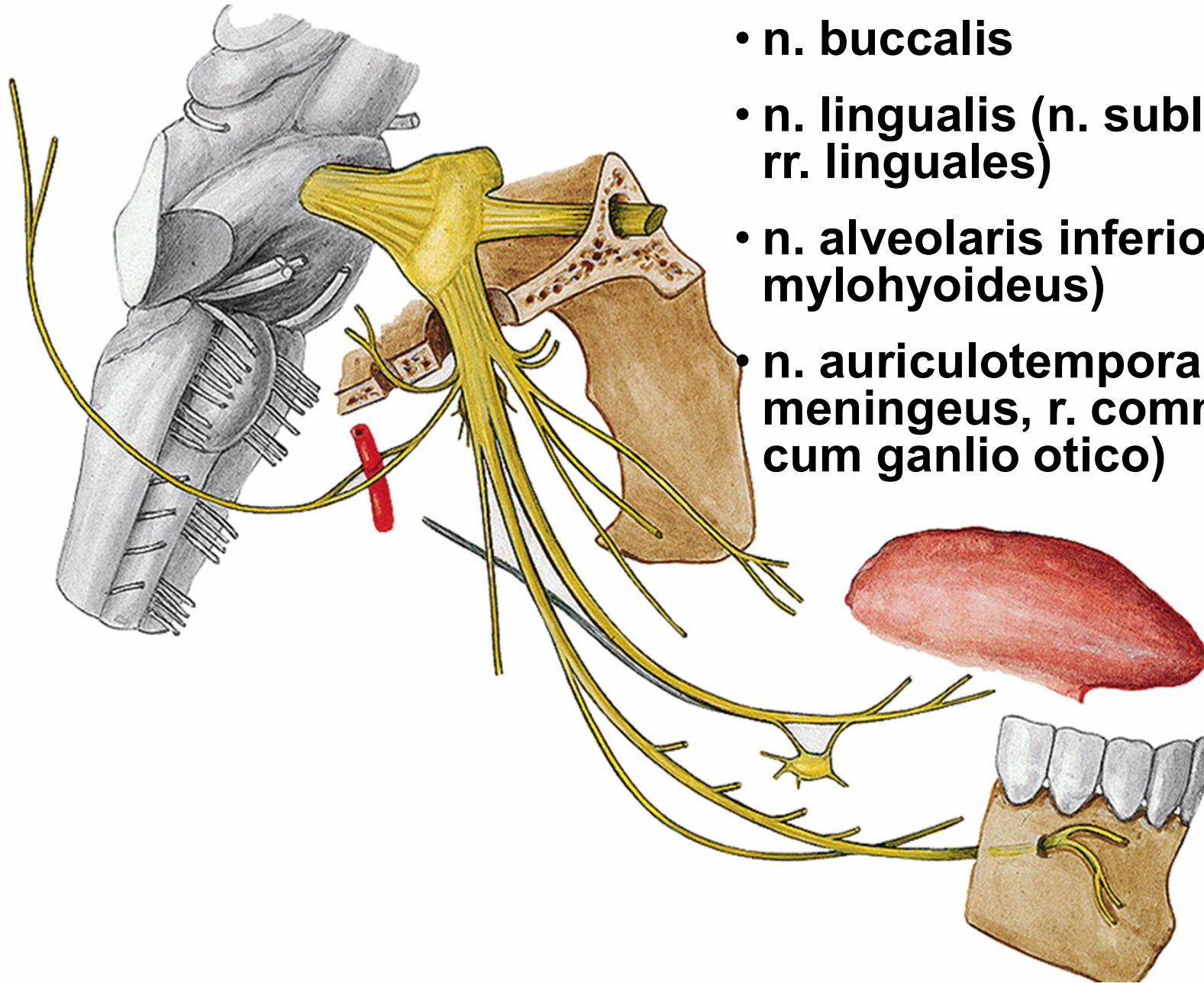
- žvýkácí svaly
- suprahyoidní svaly
- m. tensor veli palatini
- m. tensor tympani



somatosenzorické větve:

- n. alveolaris inferior (zuby)
- n. lingualis (sliznice spodiny úst a dásněň, senzitivně přední 2/3 jazyka)
 - chorda tympani z n. VII
- n. buccalis (kůže a sliznice tváře)
- n. auriculotemporalis (senzitivně ušní boltec a spánkovou krajinu)
- **parasympatické ganglion submandibulare + ganglion oticum (drobné slinné žlázy jazyka a spodiny úst)**
- n. mentalis – *palpační citlivost*





- větve pro žvýkácí svaly
- n. buccalis
- n. lingualis (n. sublingualis, rr. linguales)
- n. alveolaris inferior (n. mylohyoideus)
- n. auriculotemporalis (r. meningeus, r. communicans cum ganlio otico)



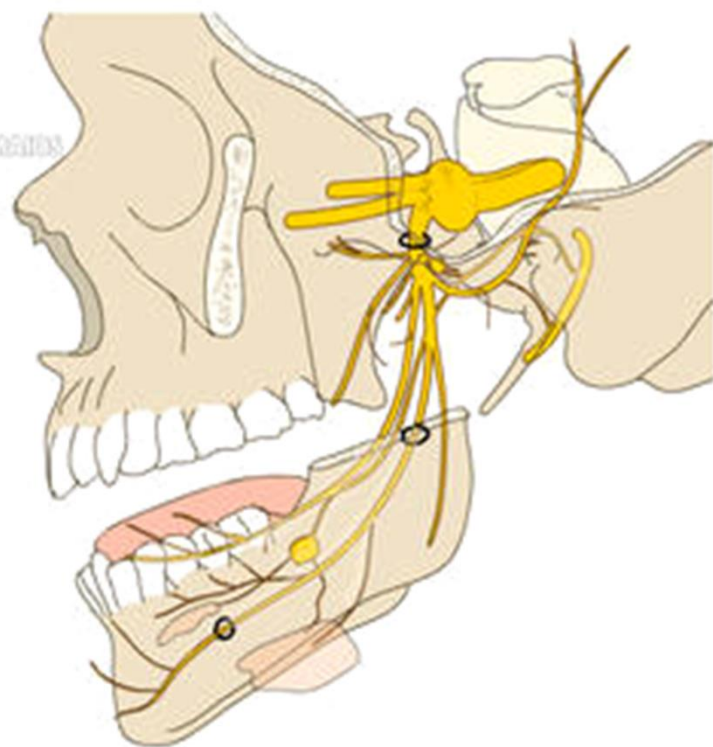
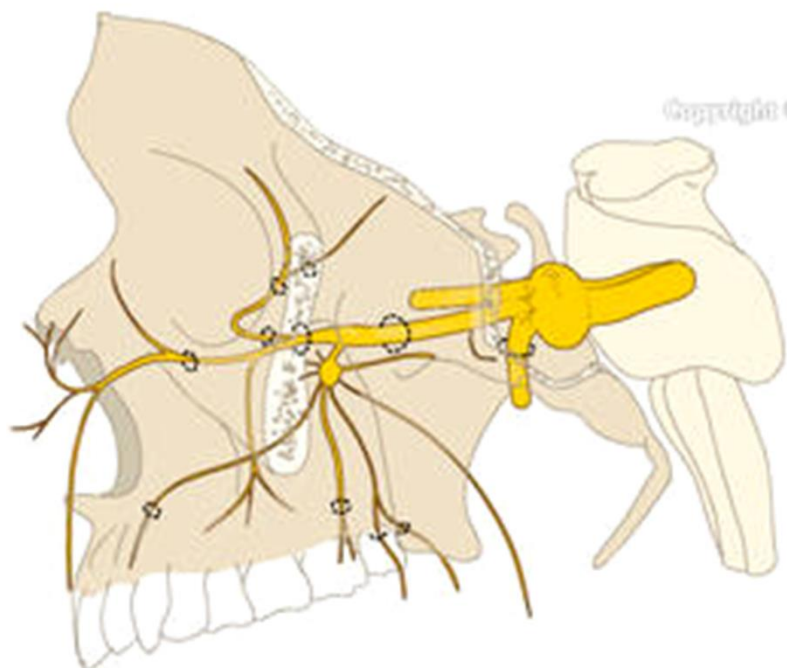
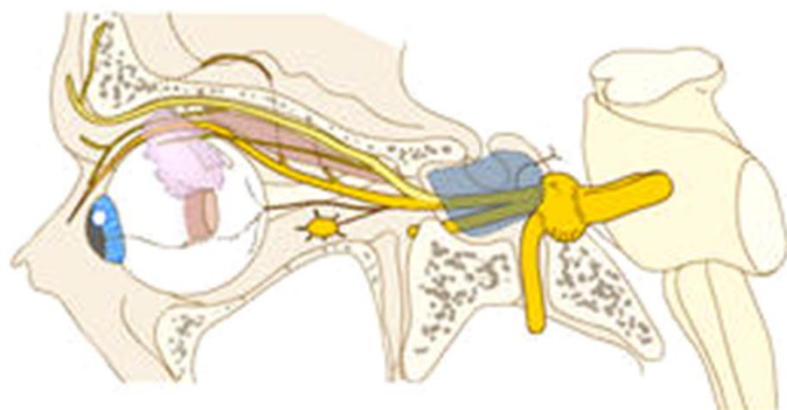
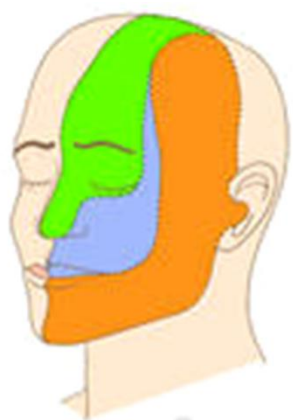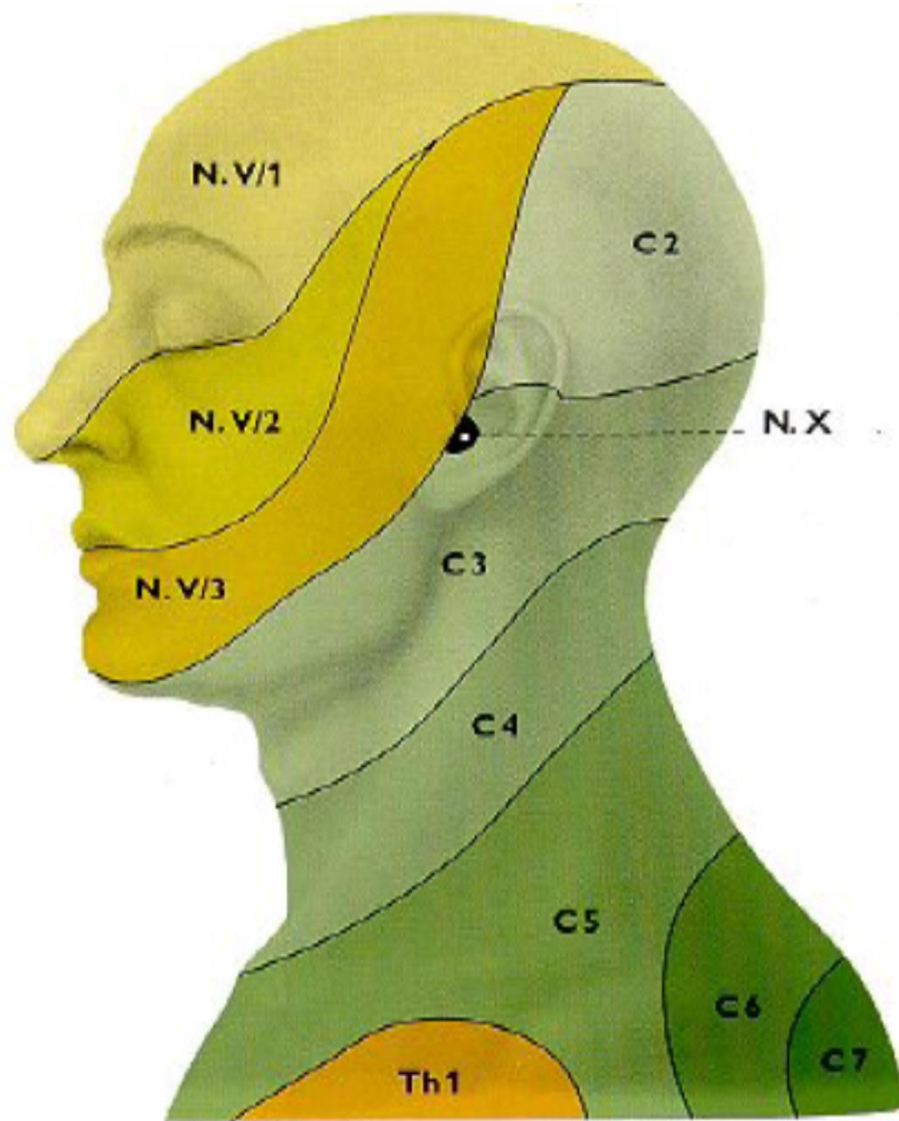
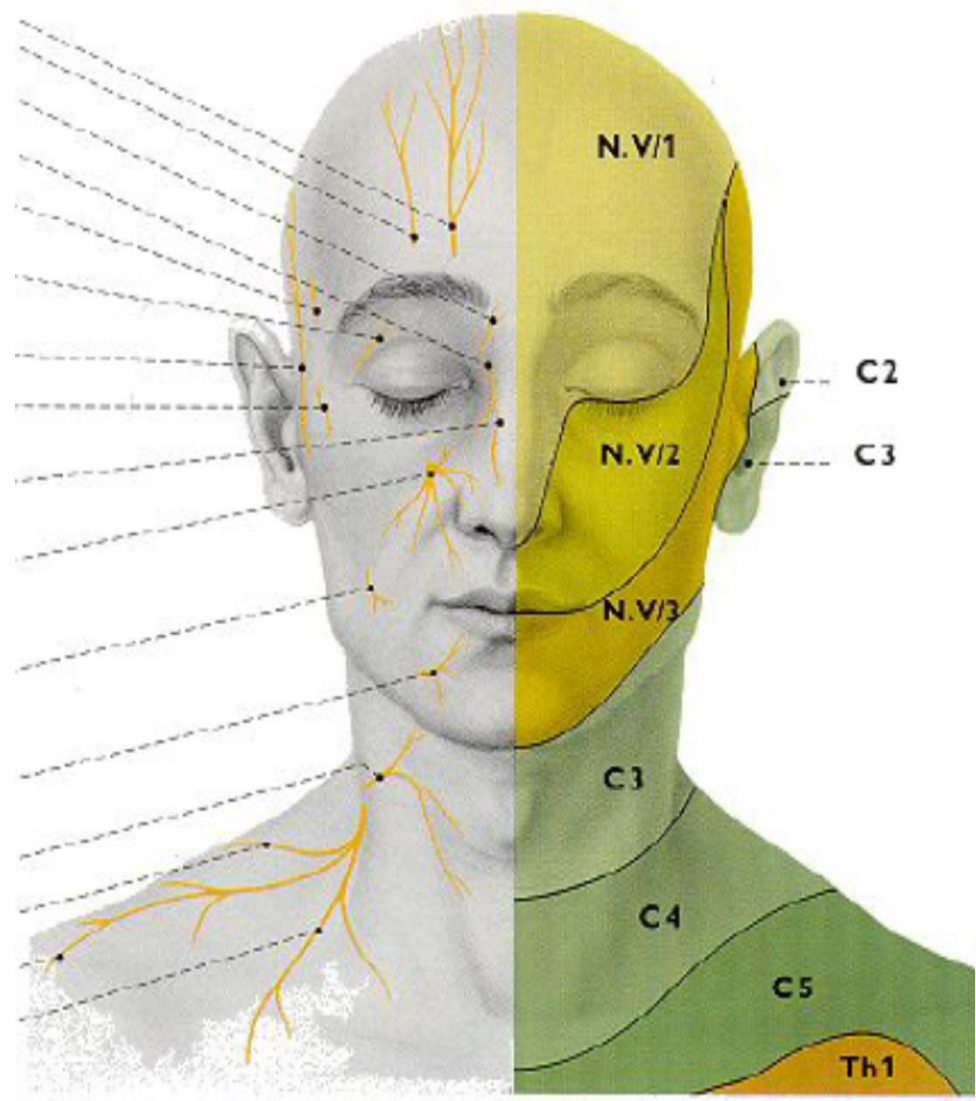
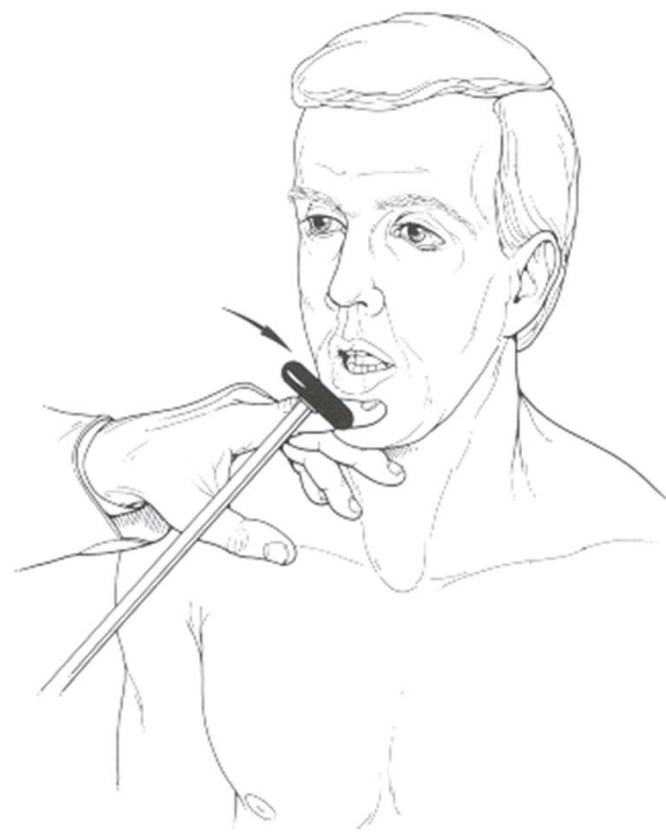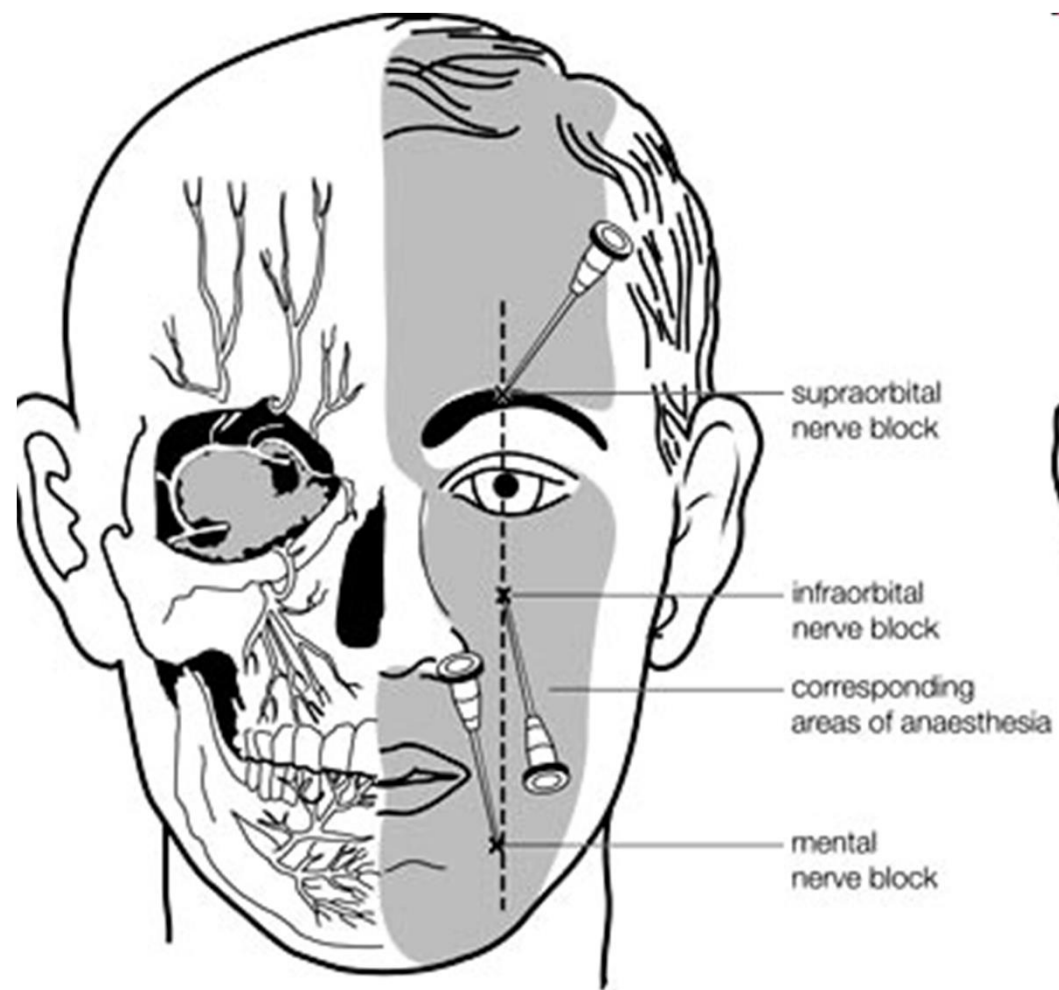


Illustration : A. Micheau, MD

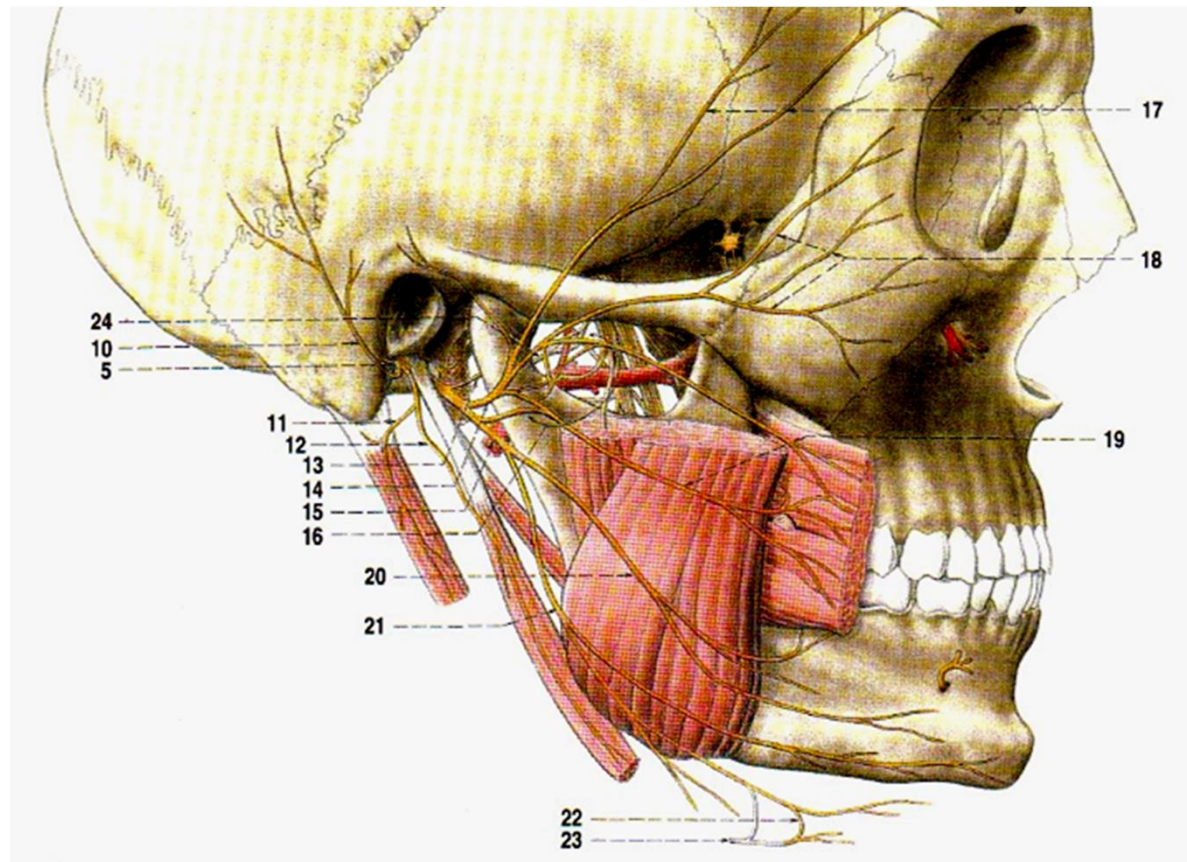


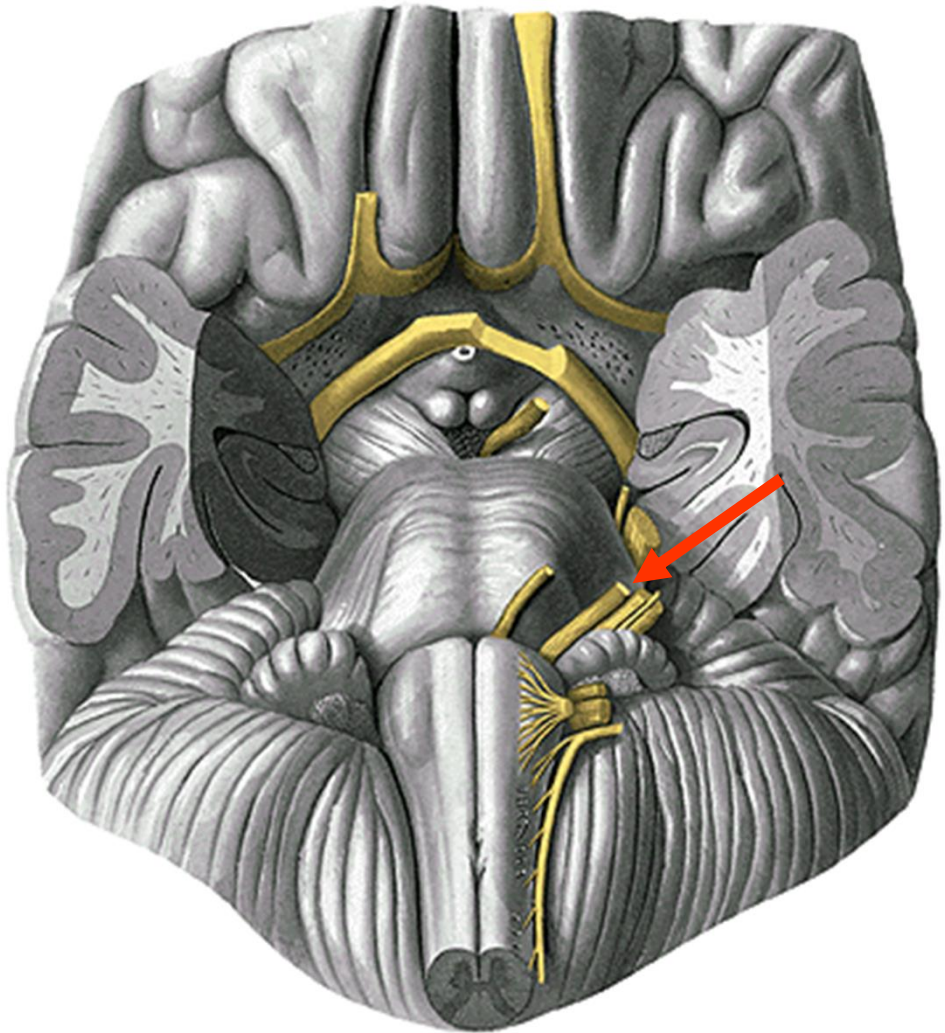
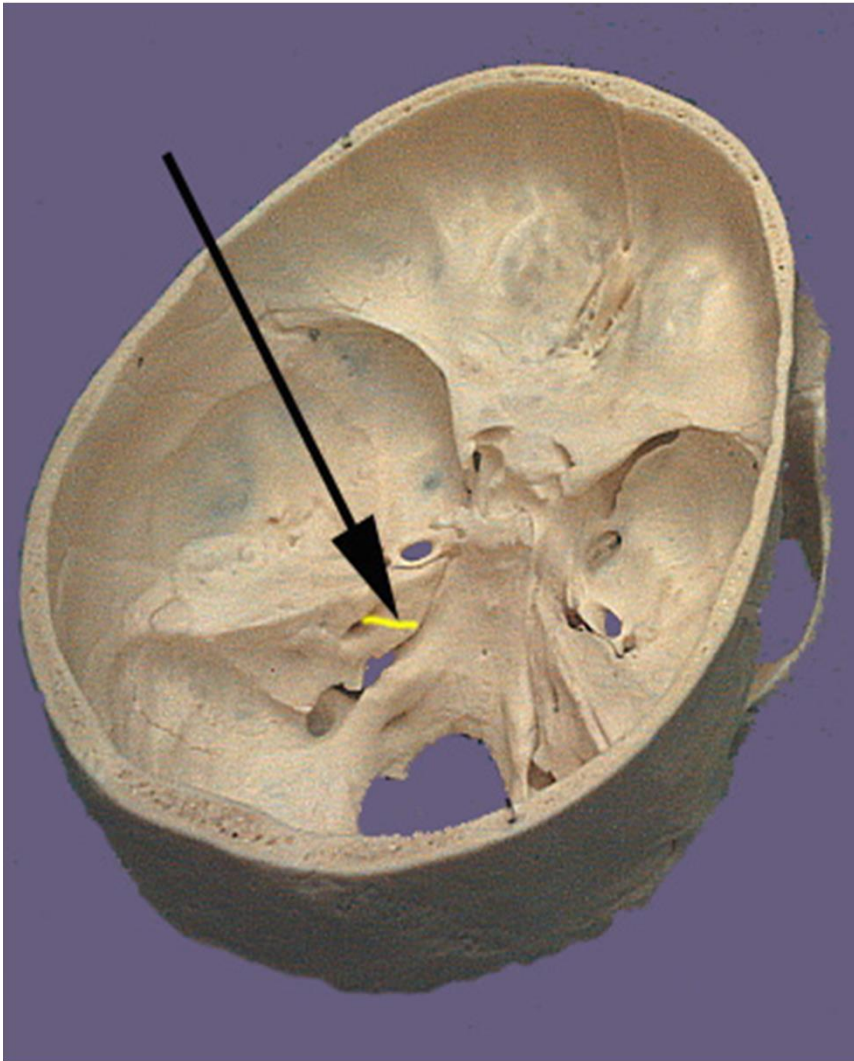




VII. = N. facialis = Lícní nerv

- smíšený nerv
- 2 základy
 - n. facialis – motorický (mimické svaly)
 - n. intermedius - visceromotorický + chuť + senzorický





n. VII.

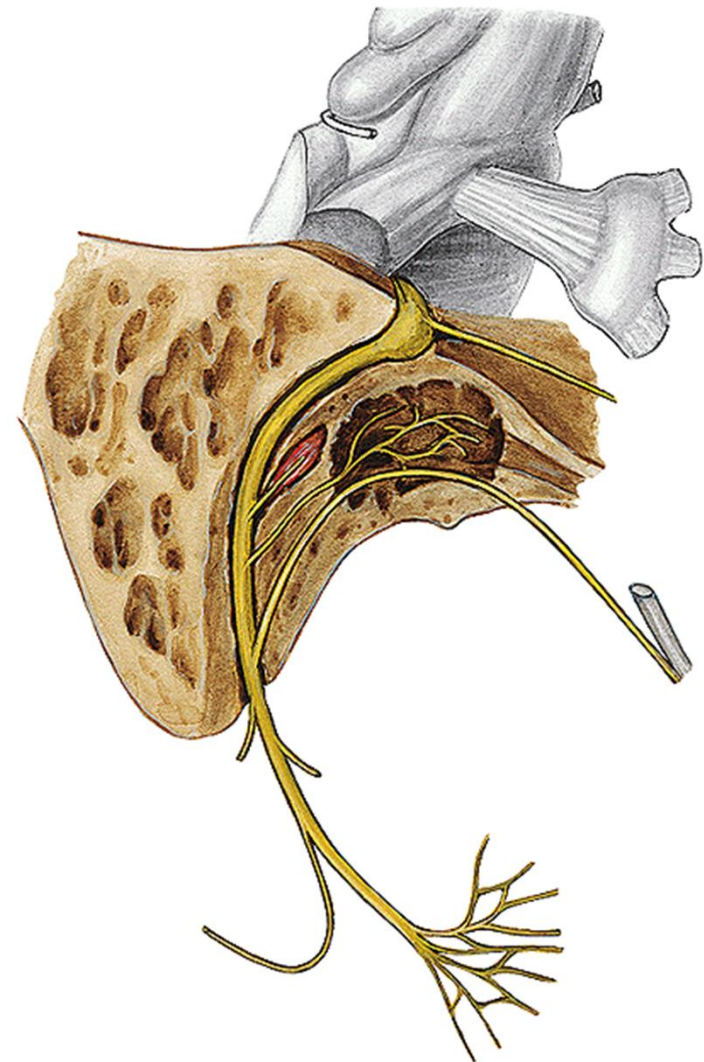


v canalis nervi facialis

- n. petrosus major – **parasymptický** do ggl. pterygopalatinum
- n. stapedius – m. stapedius
- chorda tympani
 - **parasymptická** do glandula submandibularis
 - **chut'** → do předních 2/3 jazyka = dorsum linguae

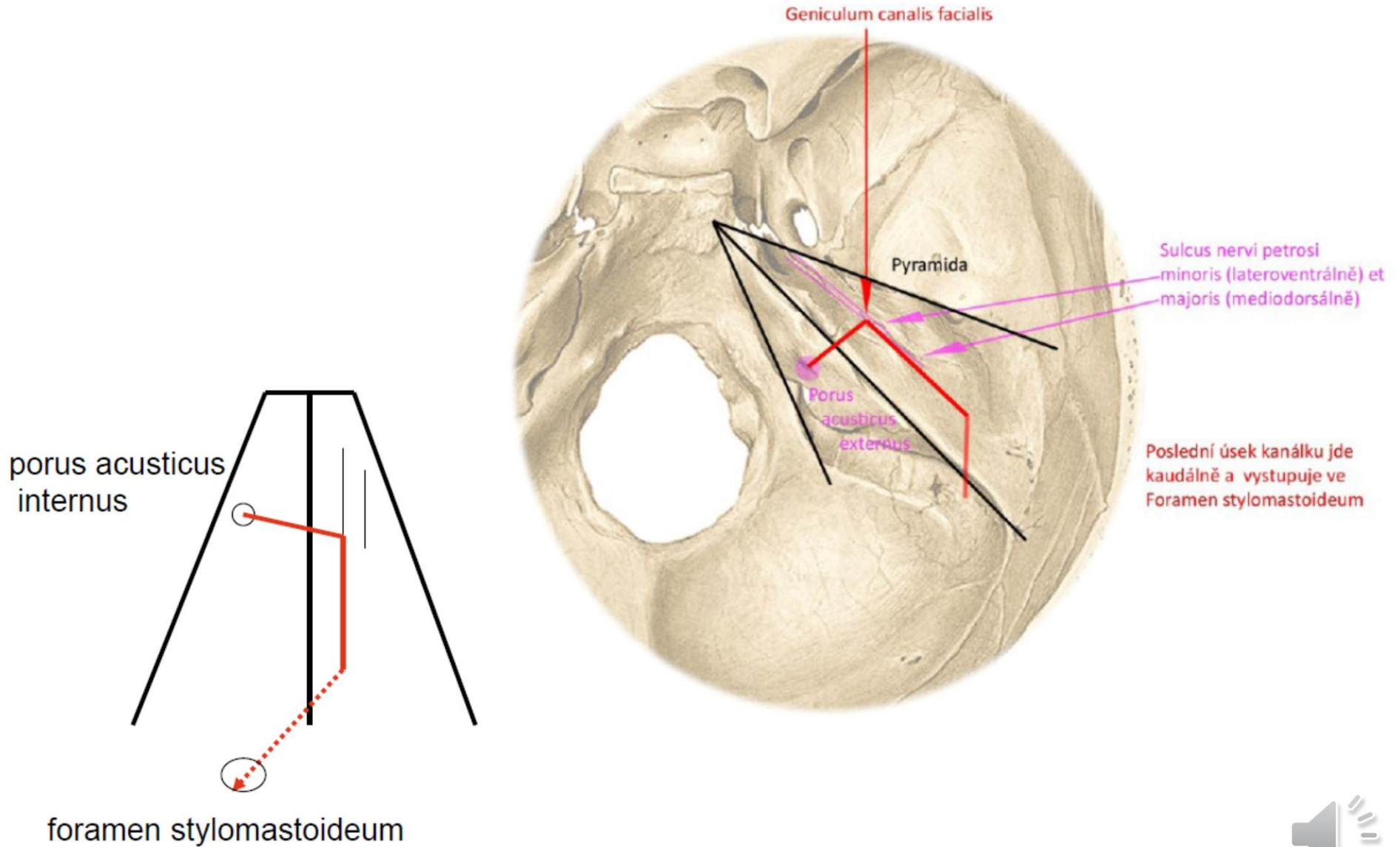
mimo lebku

- n. auricularis posterior – **motorický nerv** k rudimentárním svalům boltce
- nn. do m. stylohyoideus + venter post. m. digastrici
- plexus intraparotideus (mimické svaly: rr. temporales, rr. zygomatici, rr. bucales, r. marginalis mandibulae, r. colli)



PRŮBĚH CANALIS NERVI FACIALIS V PYRAMIDĚ

Pohled shora

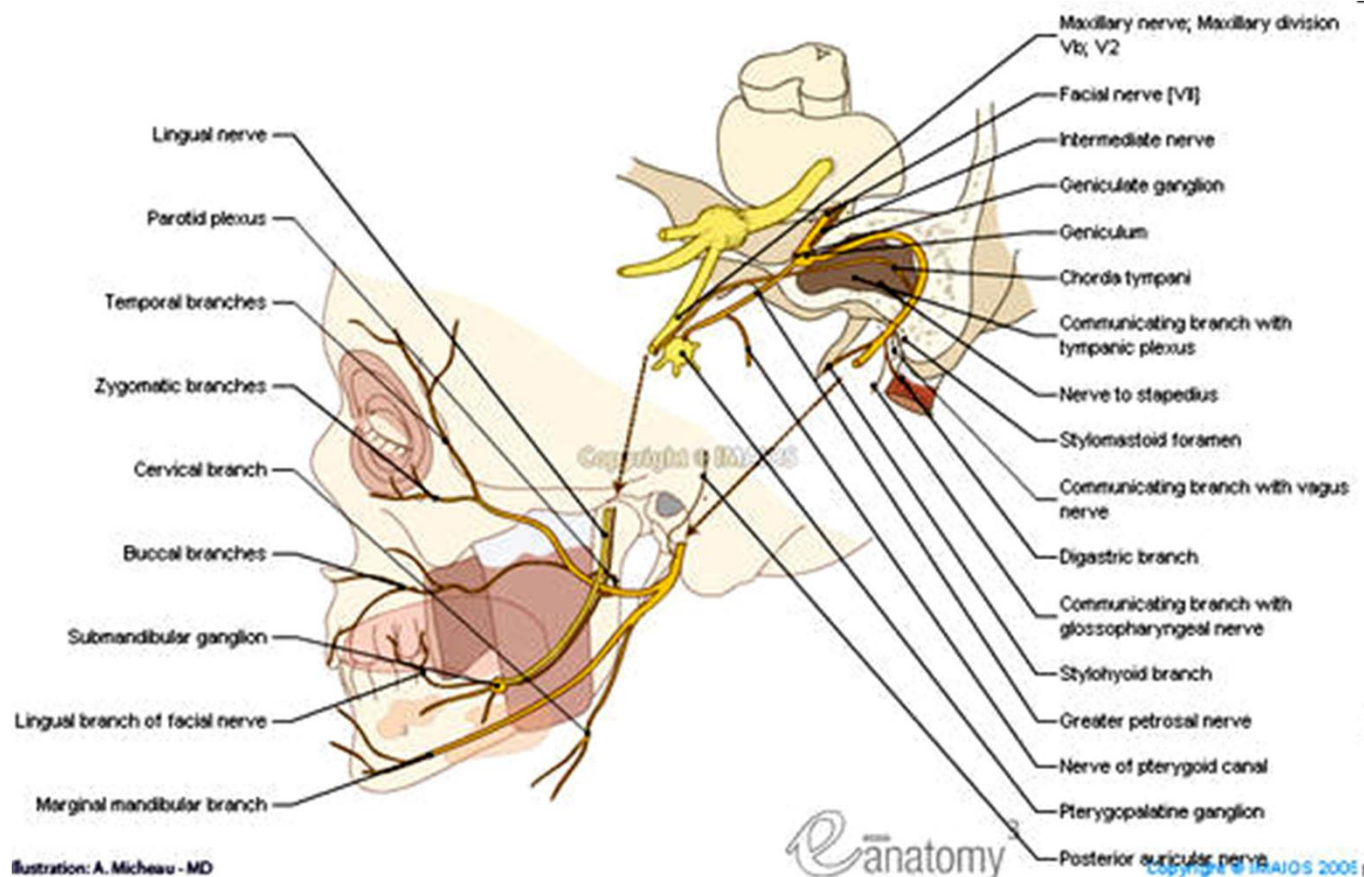


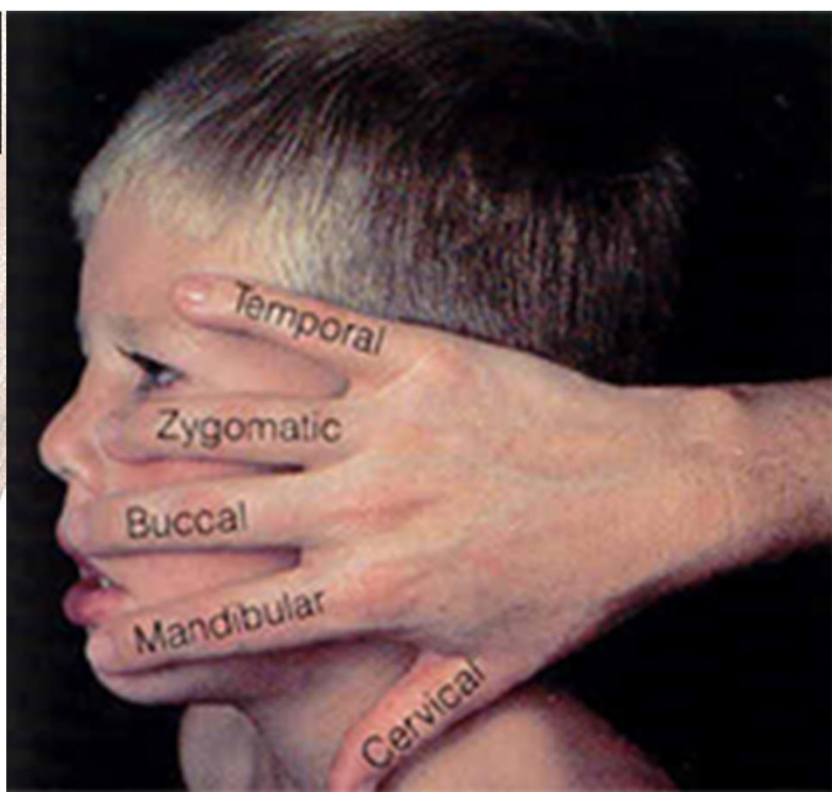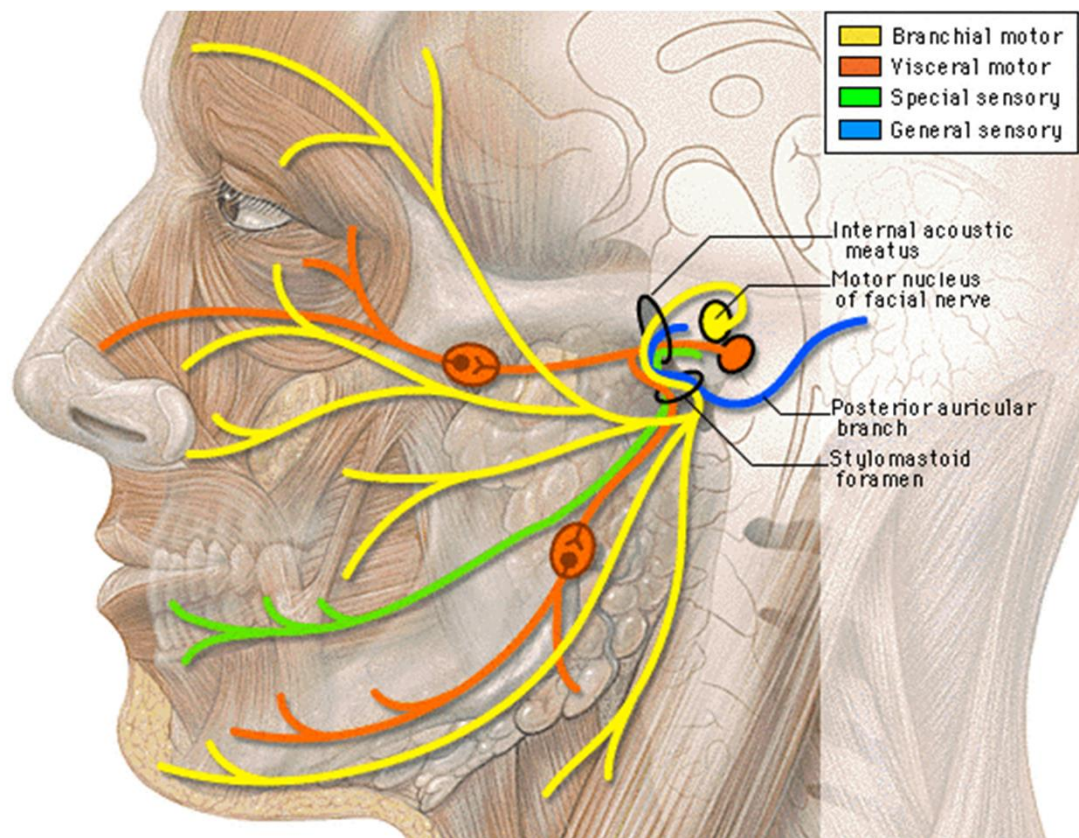
somatosenzorická – boltec a zevní zvukovod

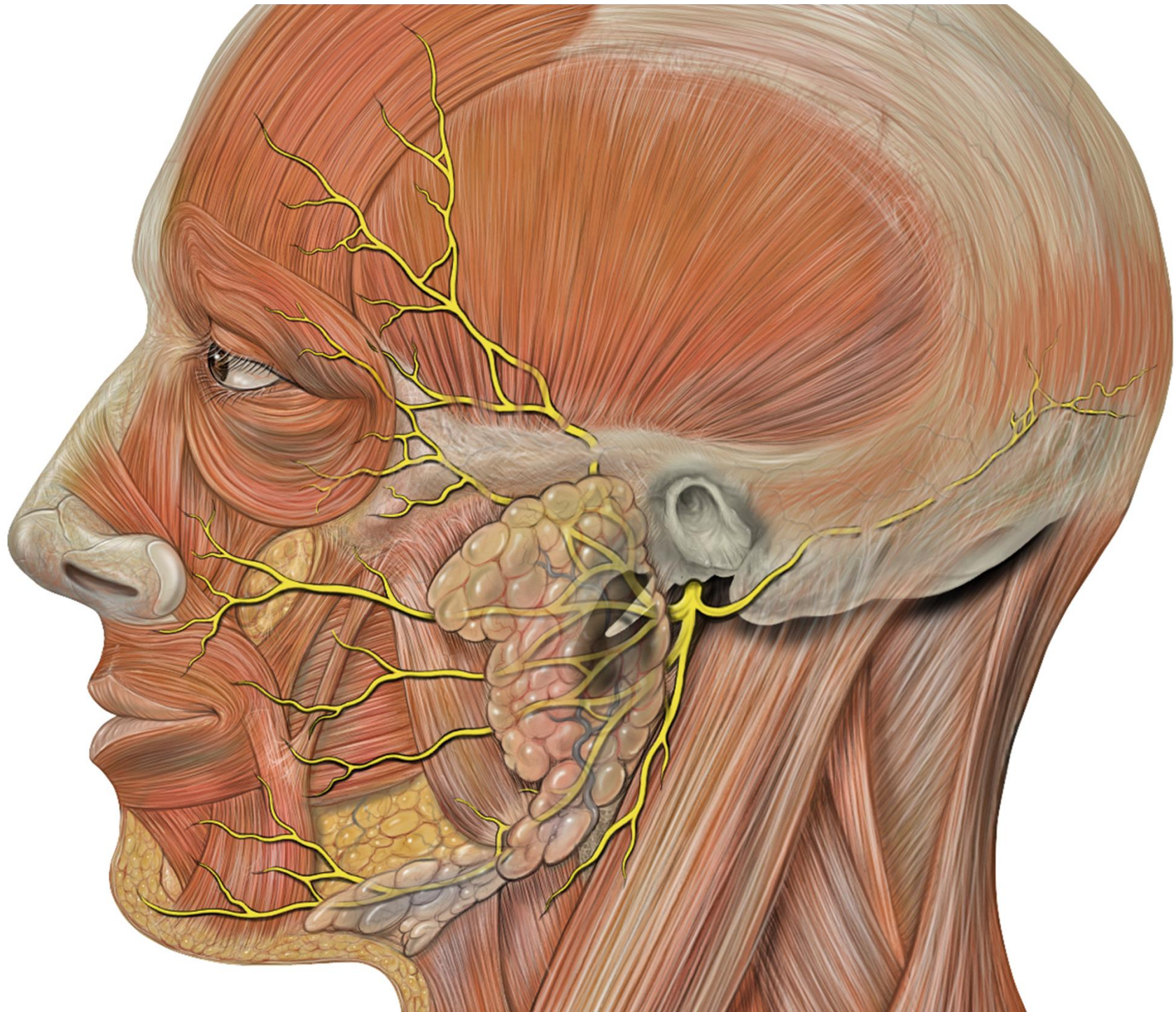
senzorická – z chuťových buněk předních 2/3 jazyka

somatomotorická – mimické svaly, musculus platysma, musculus stapedius (třmínkový sval), m.stylohyoideus, m.digastricus- zadní břicho

visceromotorická – parasympatická vlákna pro sekreci slzné žlázy a podčelistní a podjazykové slinné žlázy



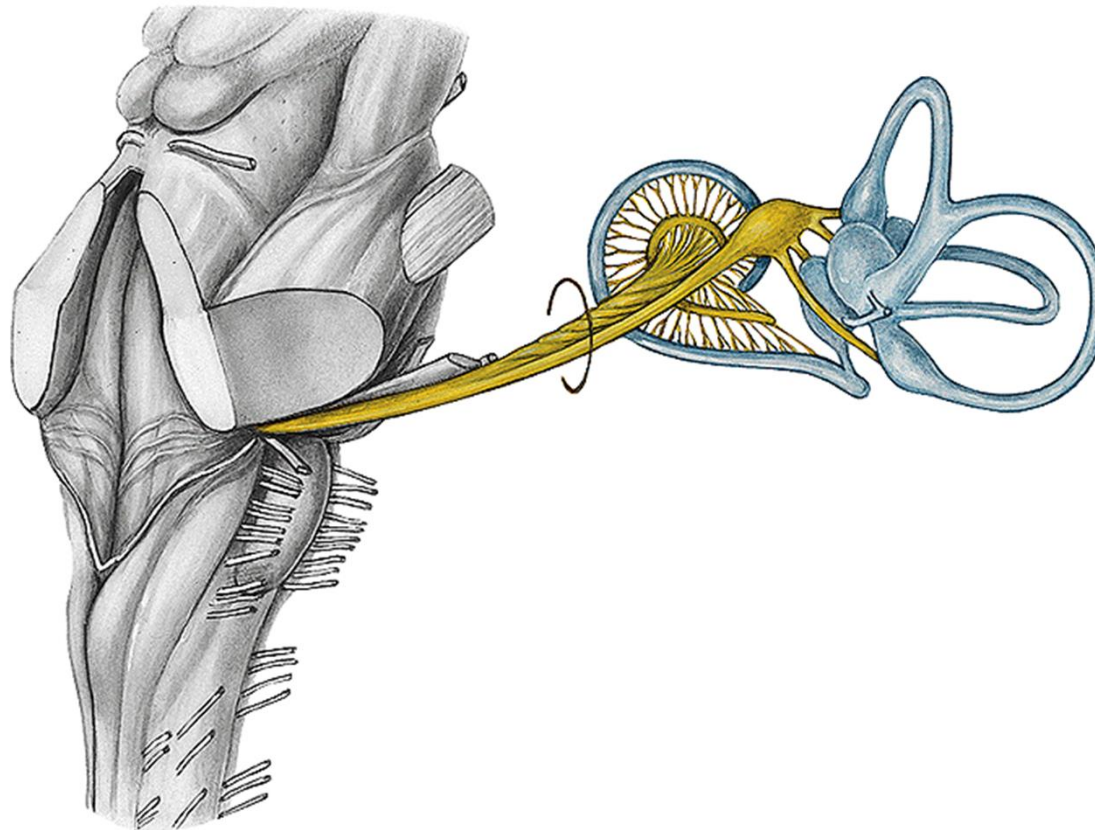


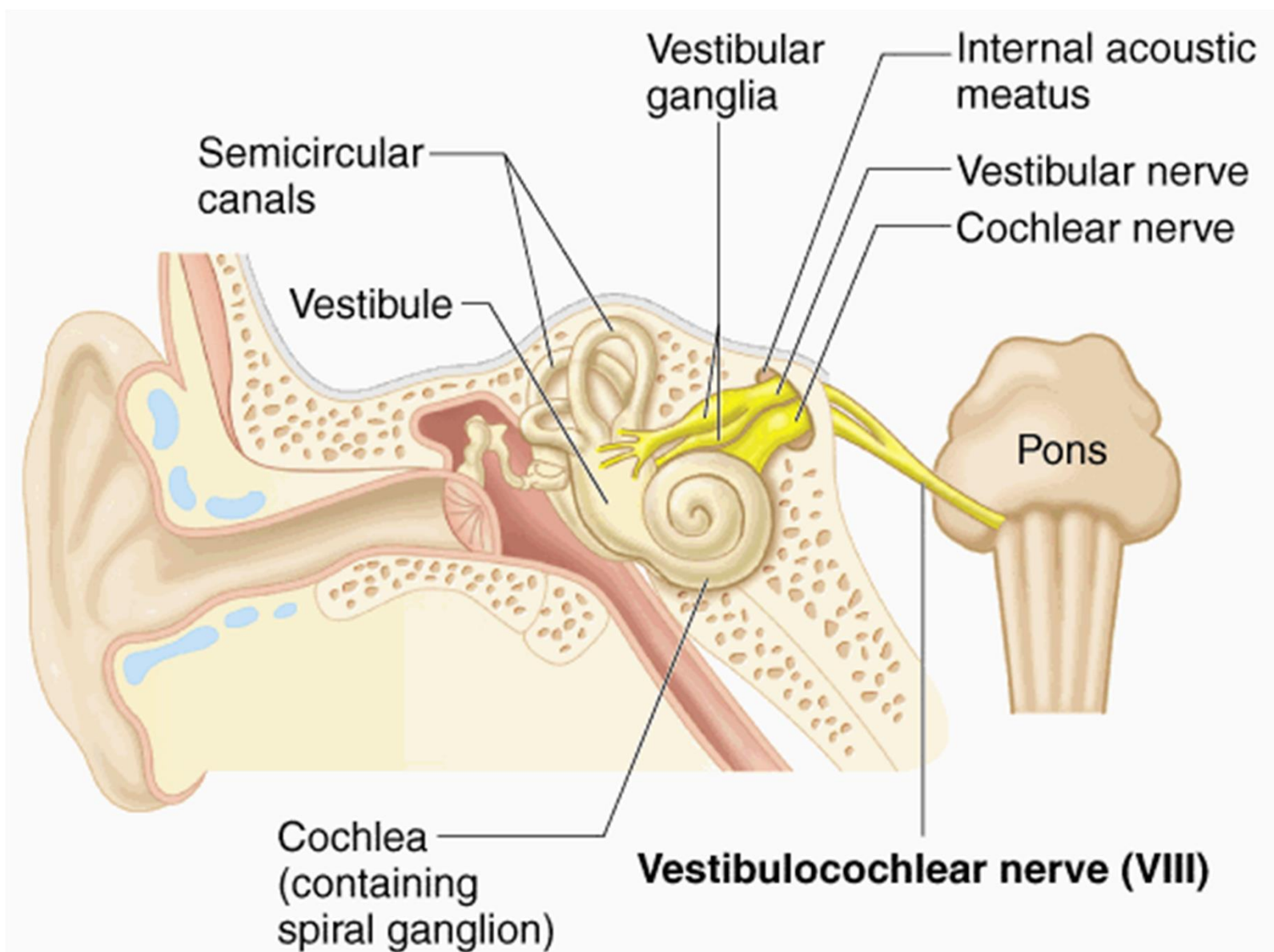


VIII. - Nervus vestibulocochlearis = sluchově-rovnovážný nerv

starý název: n. statoacusticus

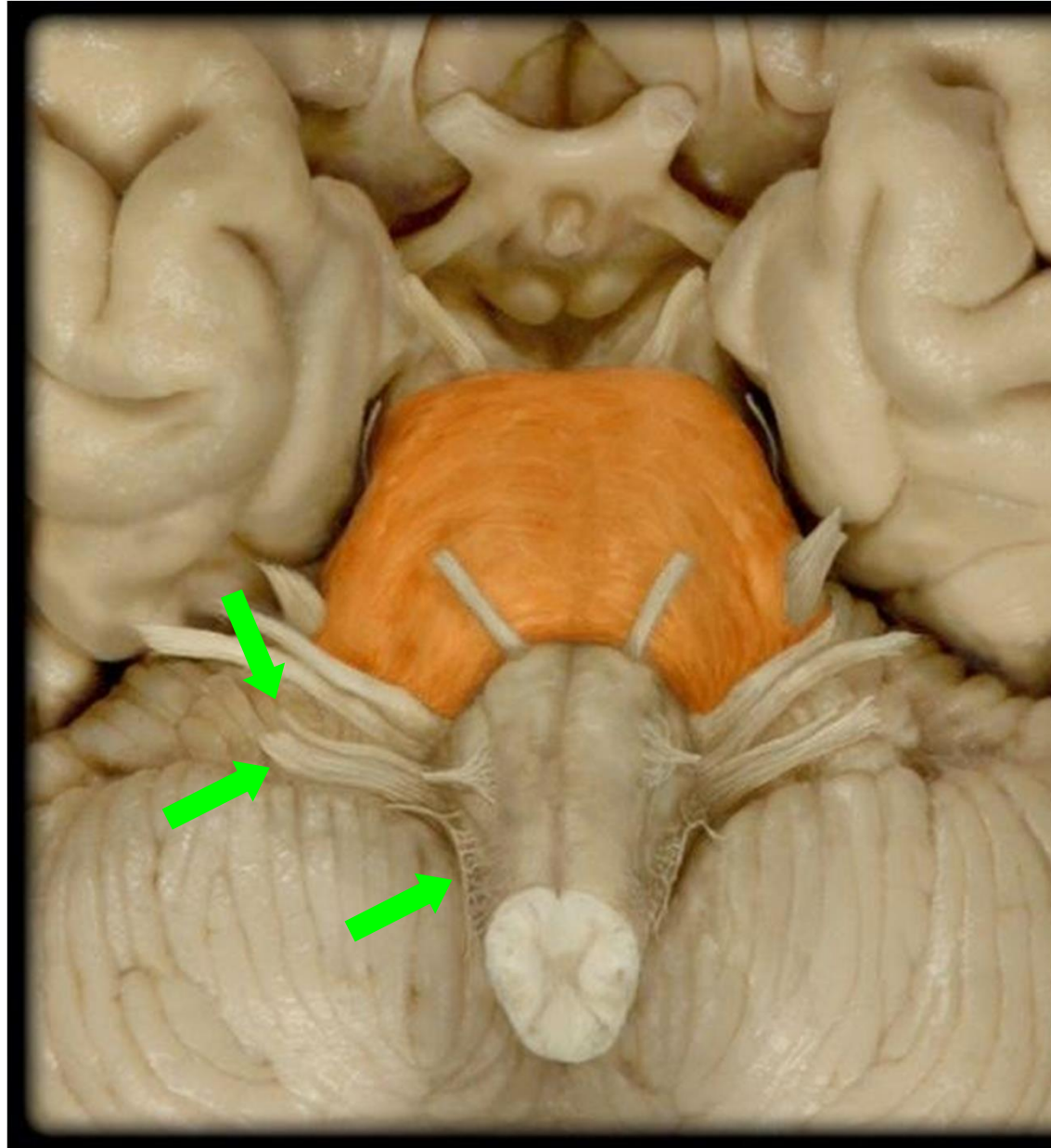
- speciální **senzorický** – sluch + rovnováha





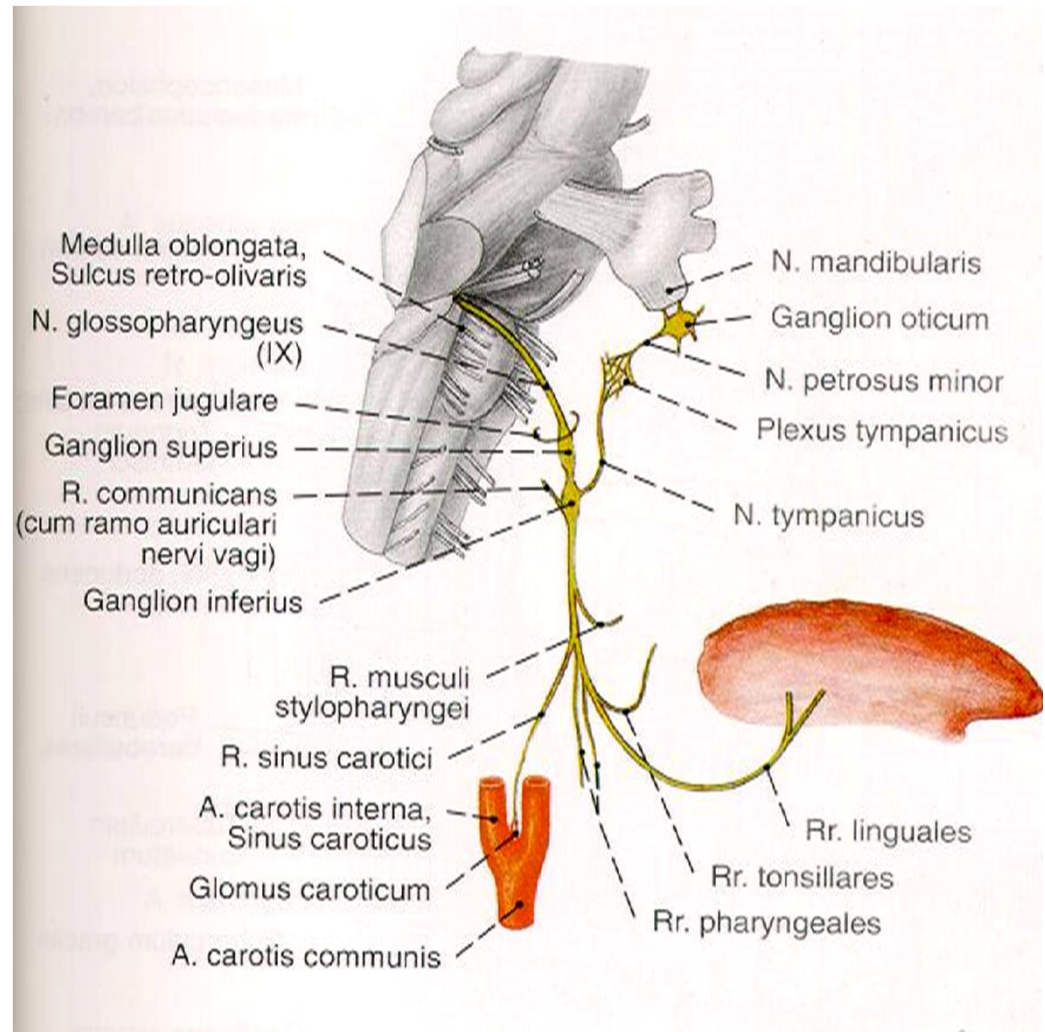
Postranní smíšený systém

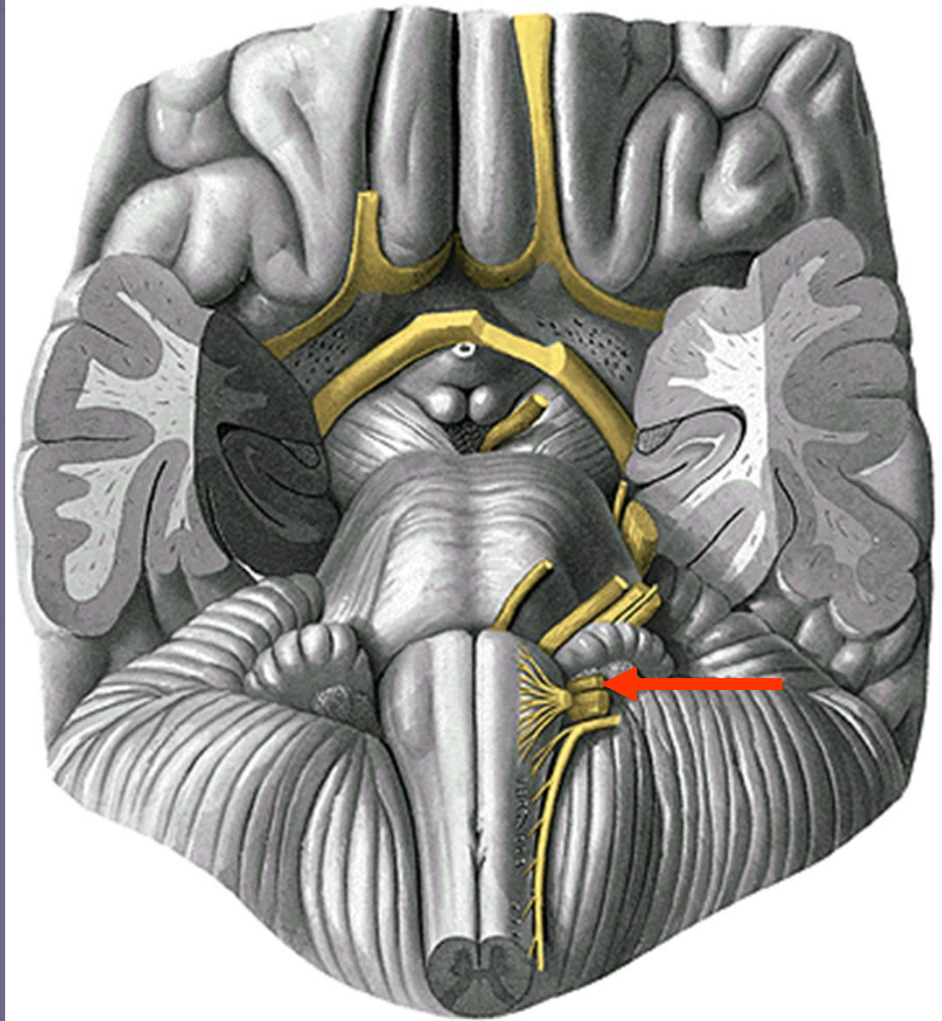
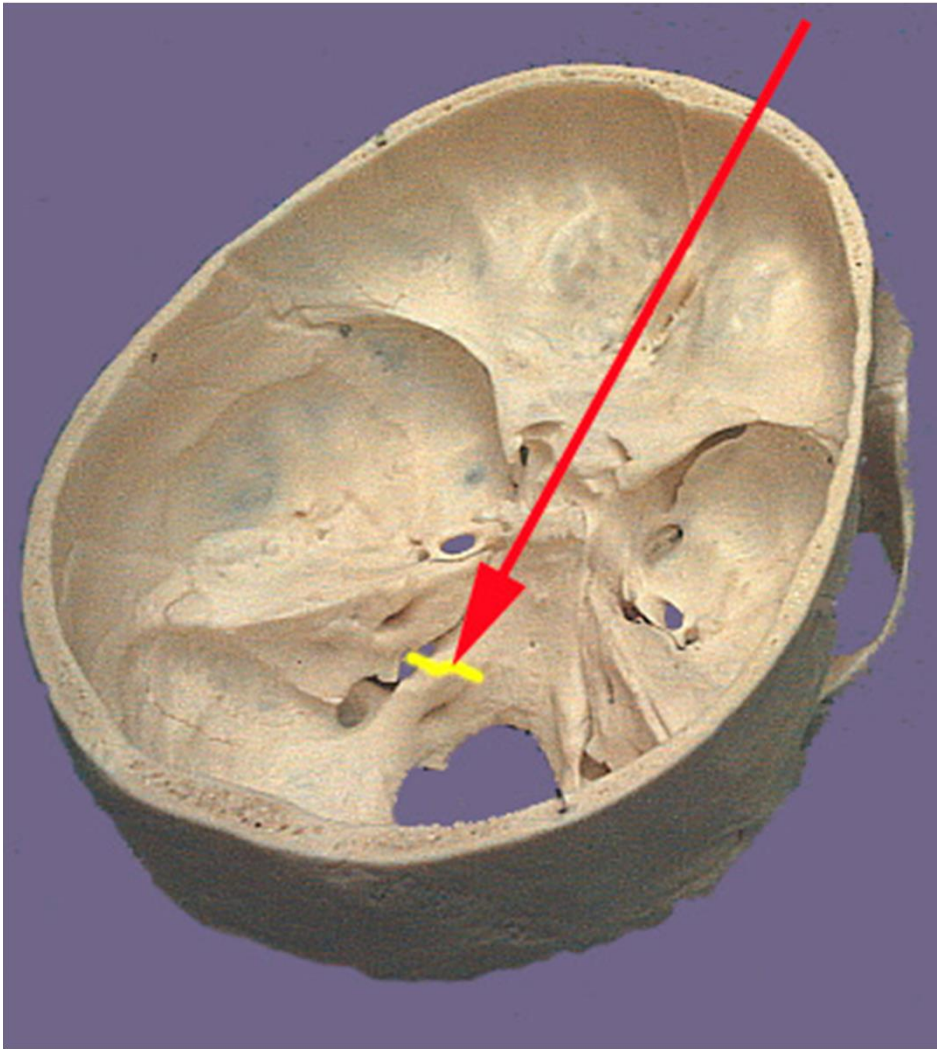
- n.IX., X., XI.



IX. JAZYKOHILTANOVÝ NERV (*nervus glossopharyngeus*)

- vystupuje z prodloužené míchy
- z lebeční dutiny se dostává skrz foramen jugulare
- větví se pod lebeční bází
- Větve: n. tympanicus → n. petrosus minor, rr. pharyngei, tonsillares, linguales

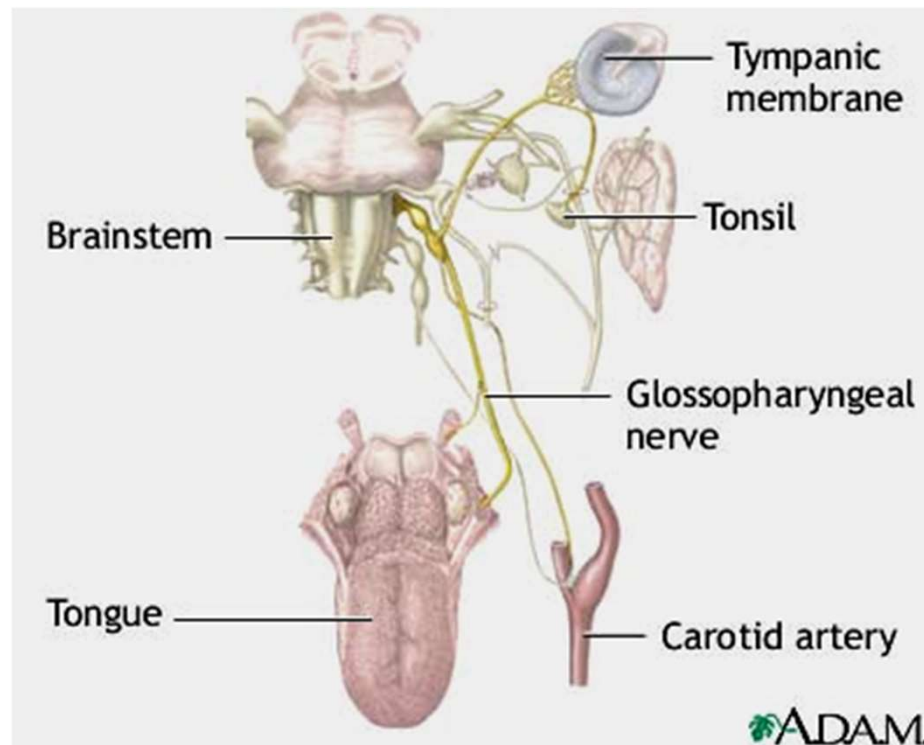




n. IX.

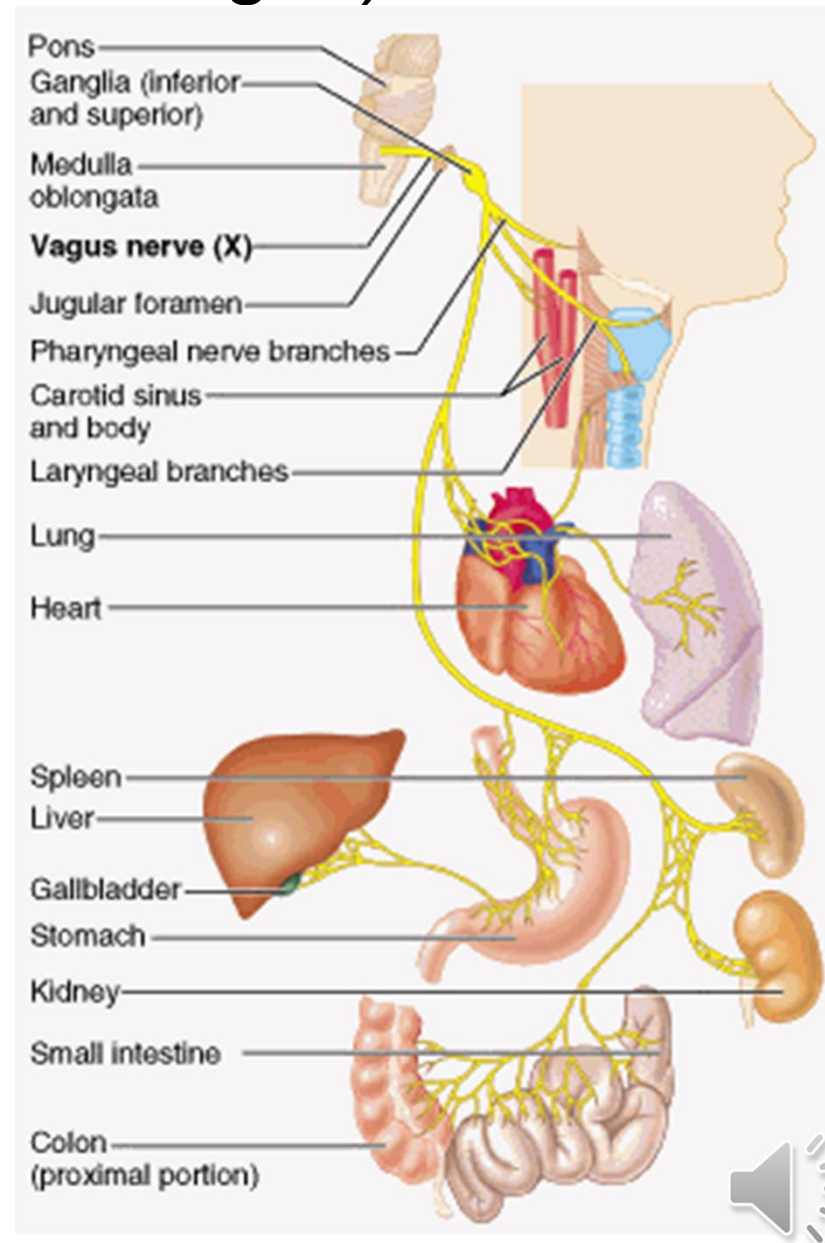


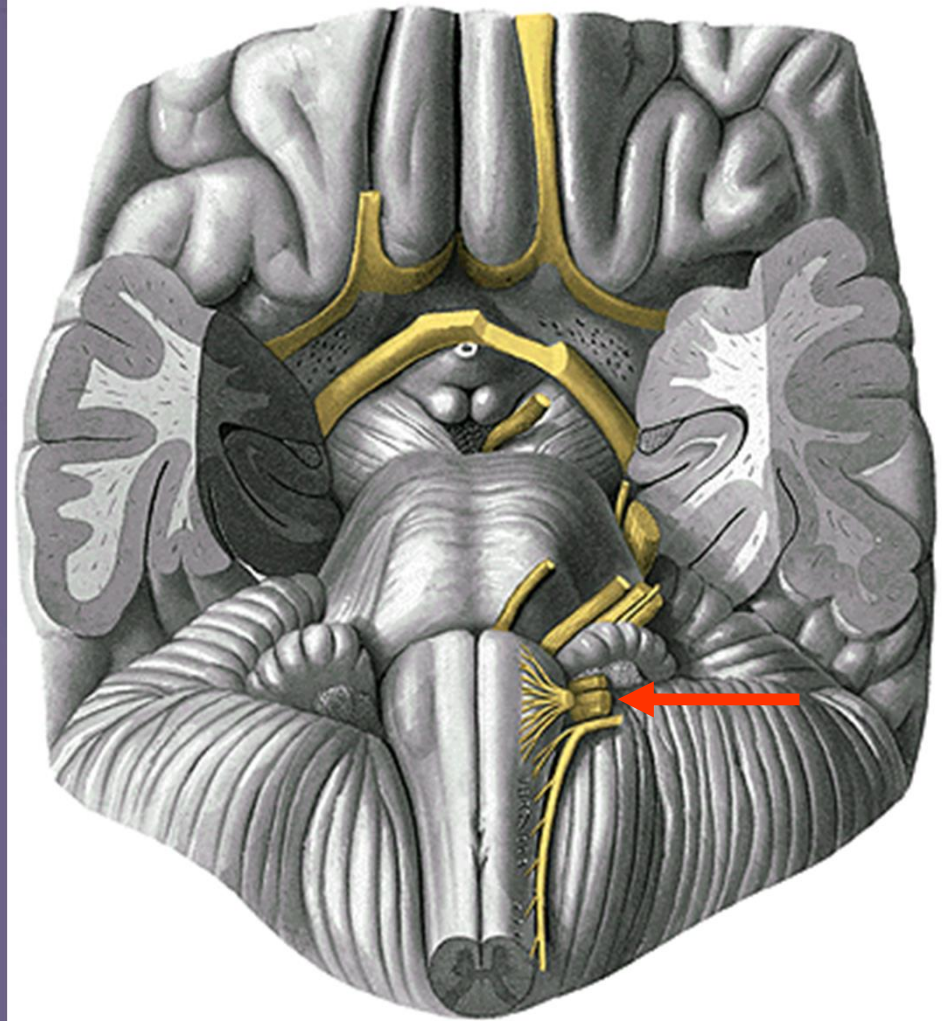
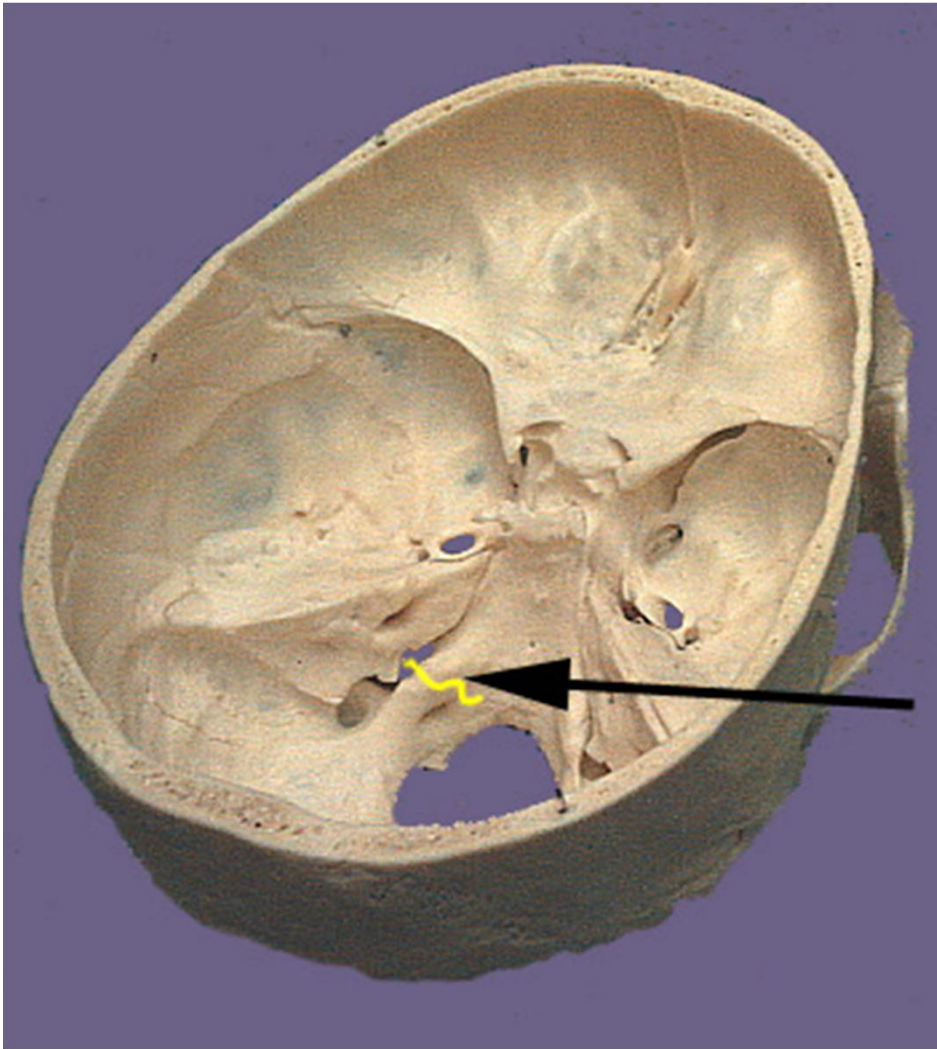
- **motoricky** svaly měkkého patra (kromě tensoru), m. stylopharyngeus, svaly hltanu
- **parasympatická** vlákna jdou ke sliznici středoušní dutiny a příušní slinné žláze (z ganglion oticum)
- **senzorická** vlákna k faryngu, zadní třetině jazyka, tonsila
- **chut'ová** vlákna k zadní třetině jazyka



X. BLOUDIVÝ NERV (*nervus vagus*)

- vystupuje z prodloužené míchy
- z lebeční dutiny se dostává skrz foramen jugulare
- sestupuje směrem kaudálním a probíhá společně s arteria carotis interna (níže arteria carotis communis) a vena jugularis interna, přikládá se k jícnu a podél něj sestupuje přes dutinu hrudní až do **dutiny břišní** (u mužů až do scrota)





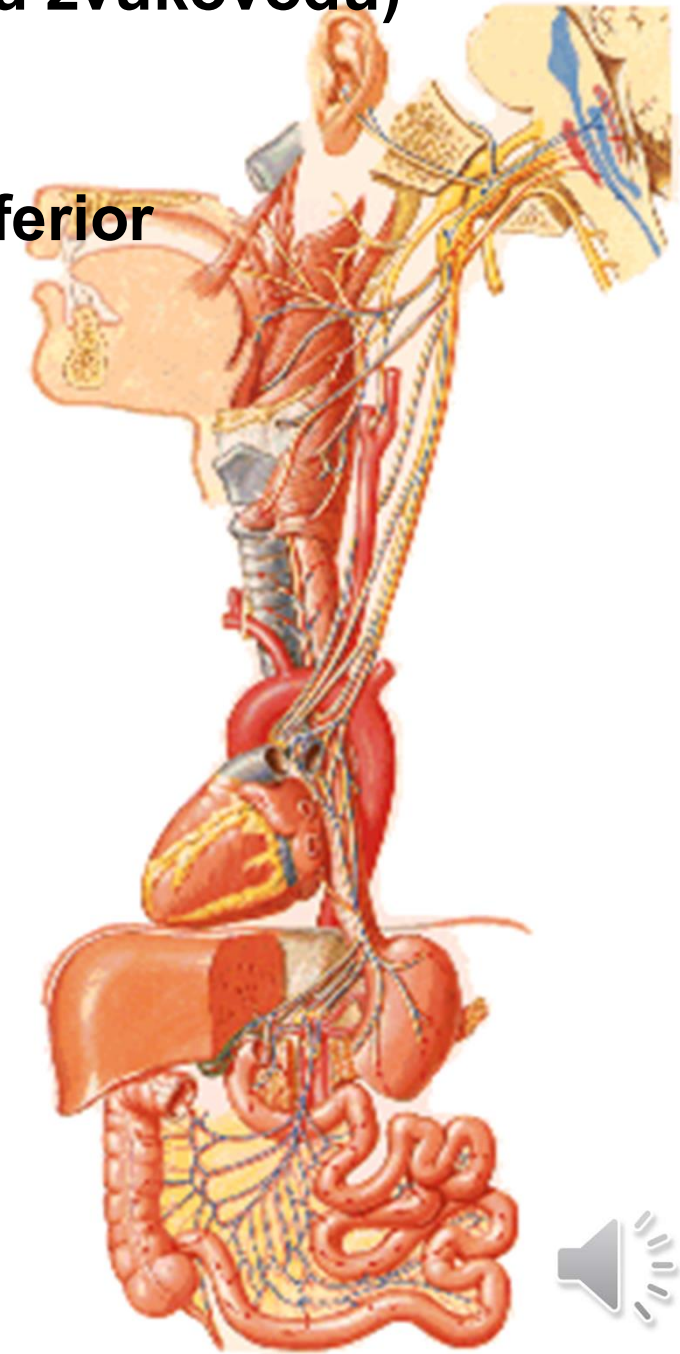
n. X.



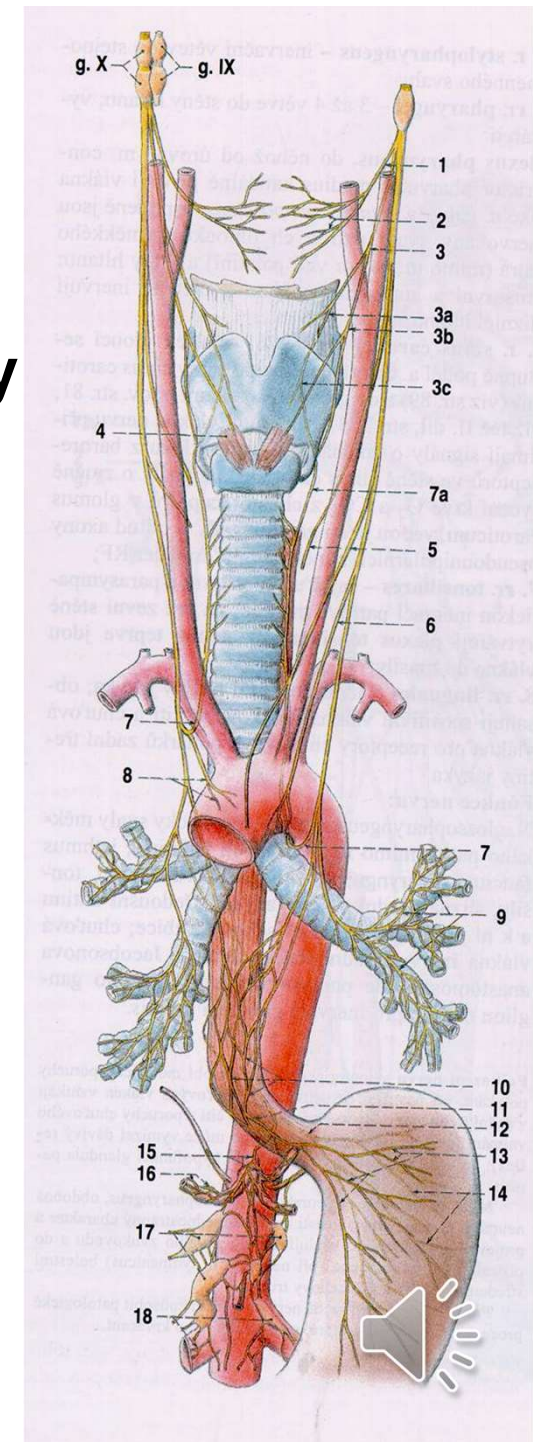
r. auricularis (senzitivní větev pro stěnu zvukovodu)
rr. pharyngei (svaly hltanu)
n. laryngeus superior
n. laryngeus recurrens- n.laryngeus inferior
(svaly hrtanu)

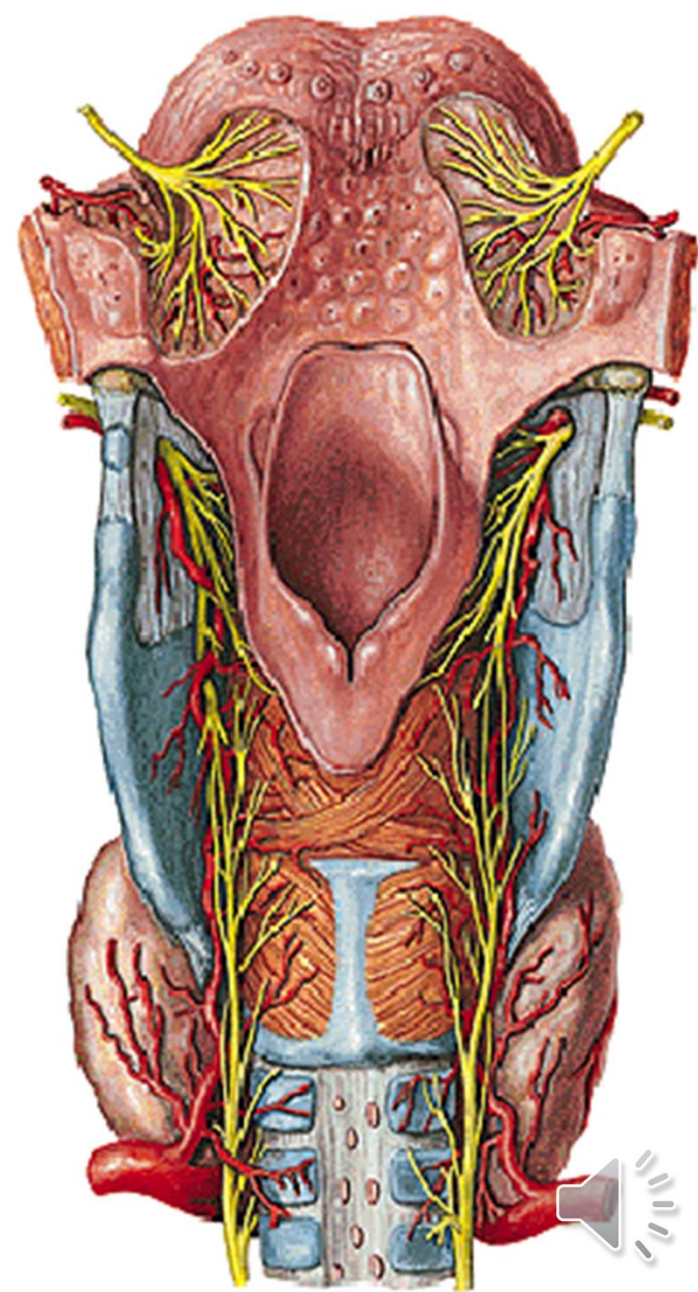
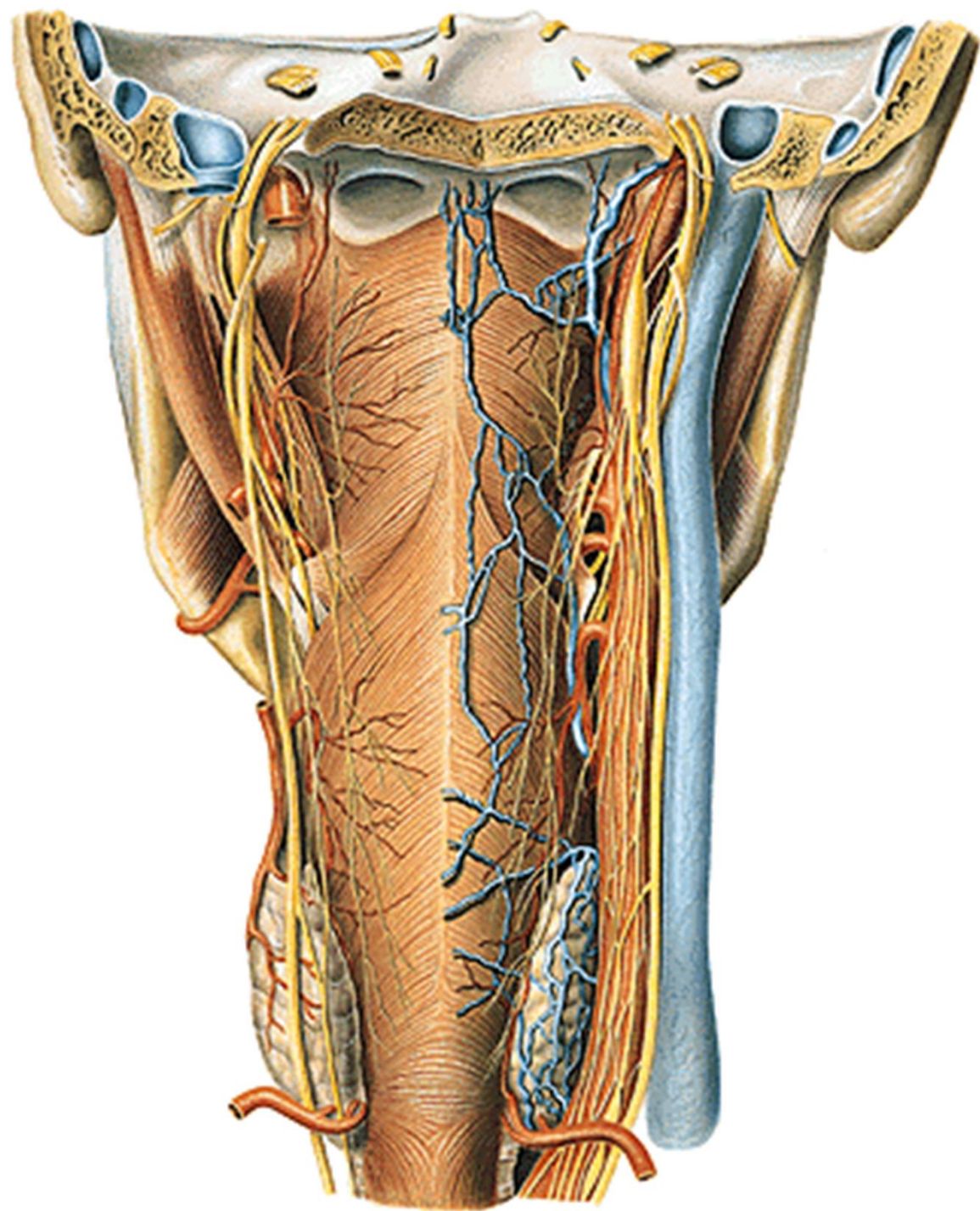
Orgány v hrudní a břišní dutině:

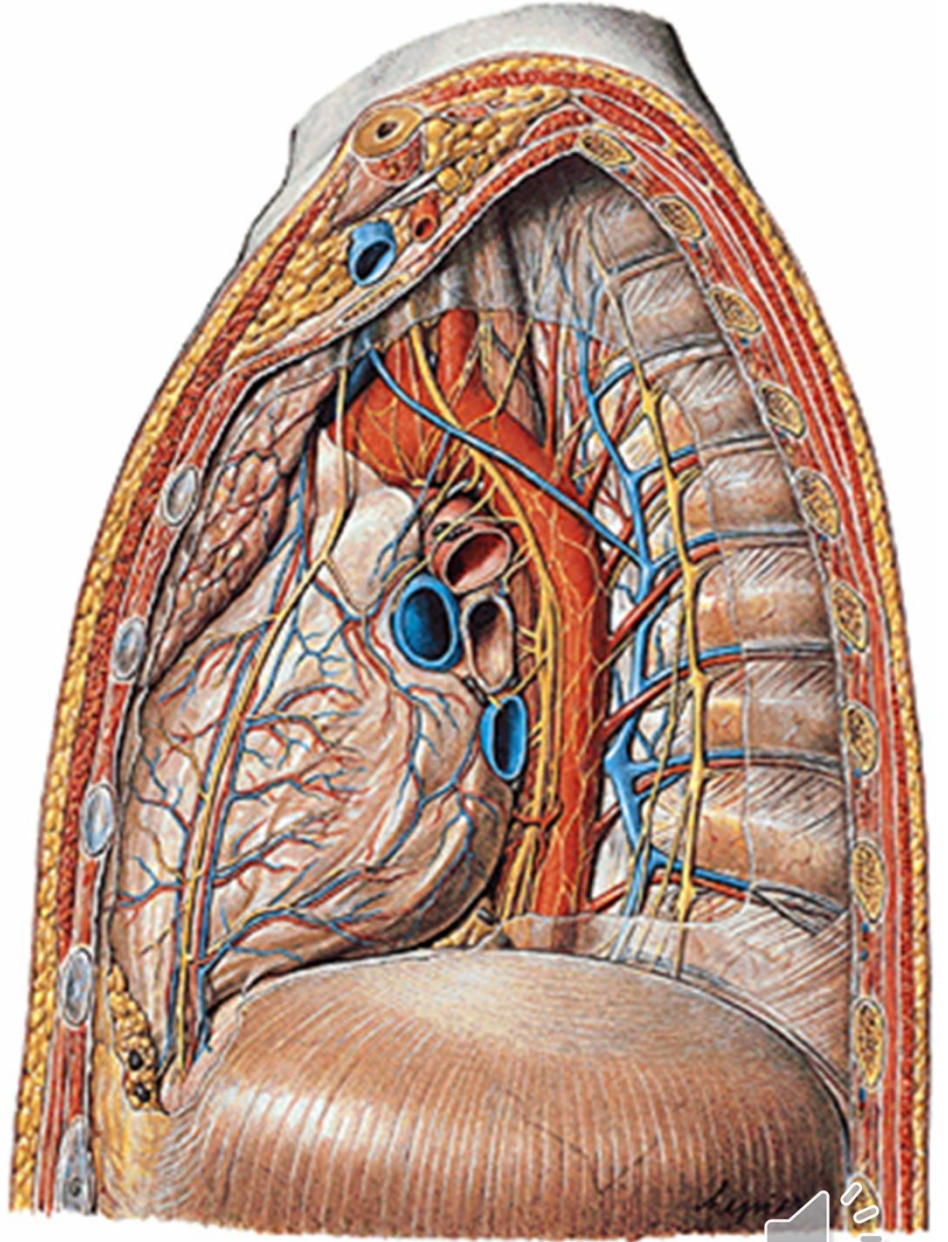
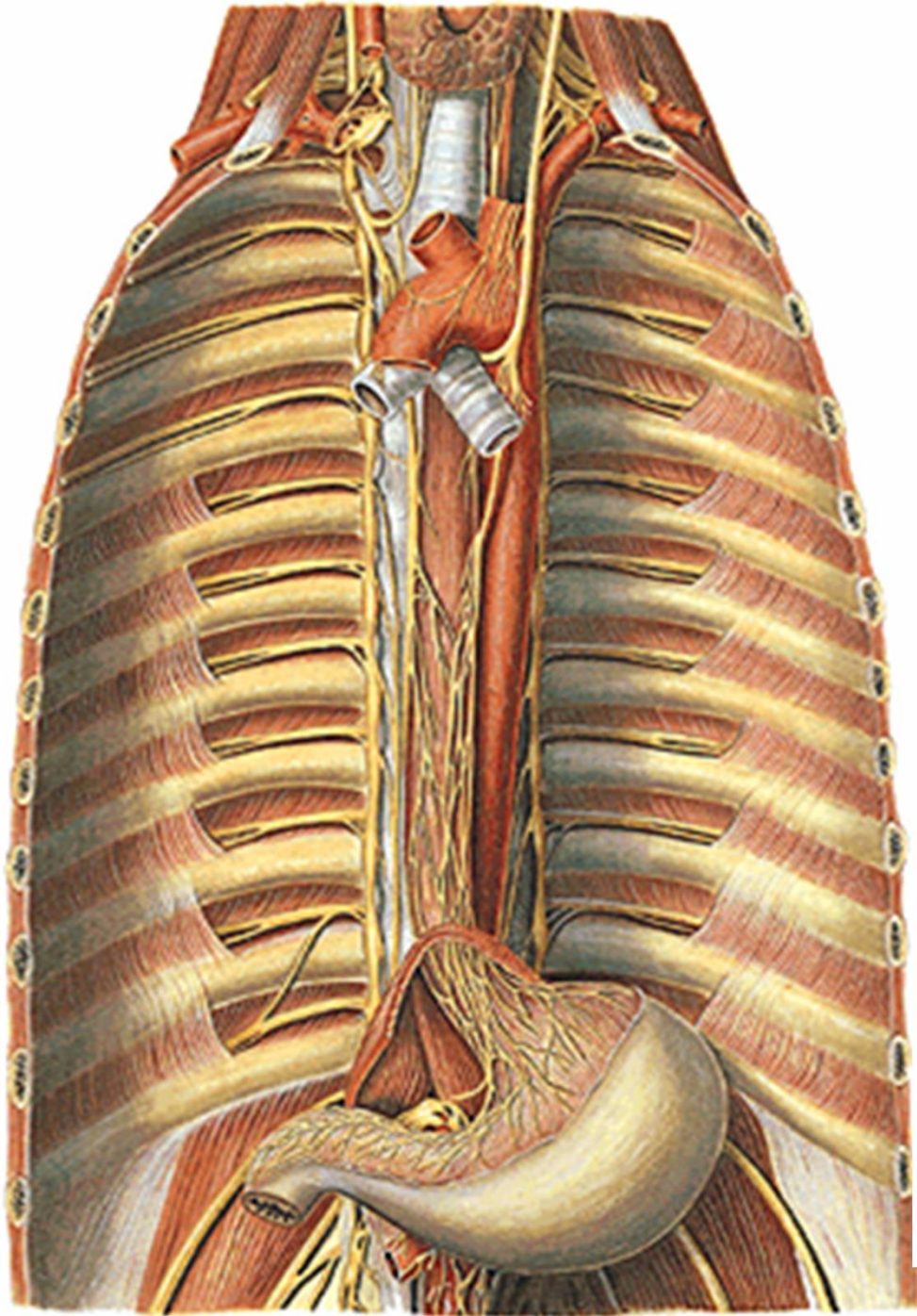
rr. Cardiaci - plexus cardiacus
rr. bronchiales- plexus pulmonalis
rr. oesophagei- plexus oesophagus
rr. gastrici
rr. hepatici
rr. coeliaci - plexus coeliacus
rr. renales

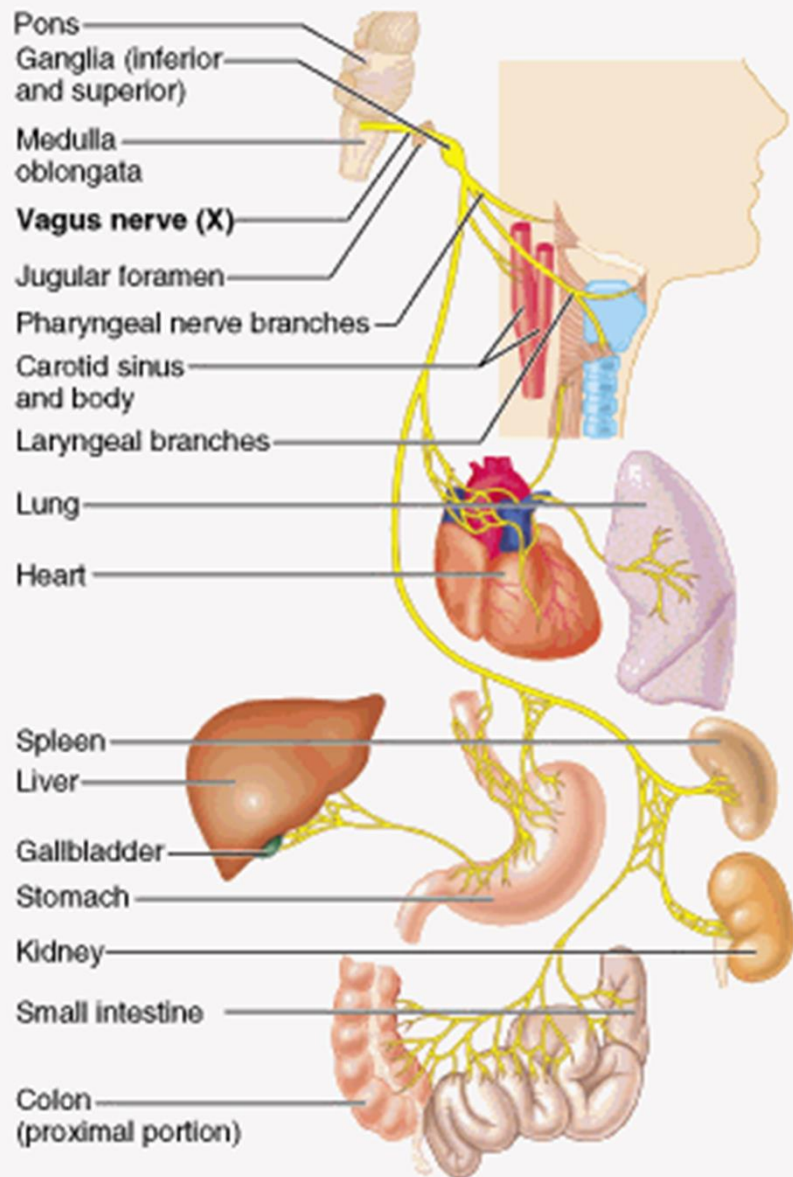


- část kůže boltce a zevního zvukovodu
- **viscerosenzorická:** orgány hrudní a většiny břišní dutiny
- **somatomotorická:** inervace příčně pruhované svaloviny hltanu a hrtanu
- **visceromotorická:** hladká svalovina dýchacích cest a většiny trávicích cest, dále hladká svalovina příslušných cév a srdeční svalovina



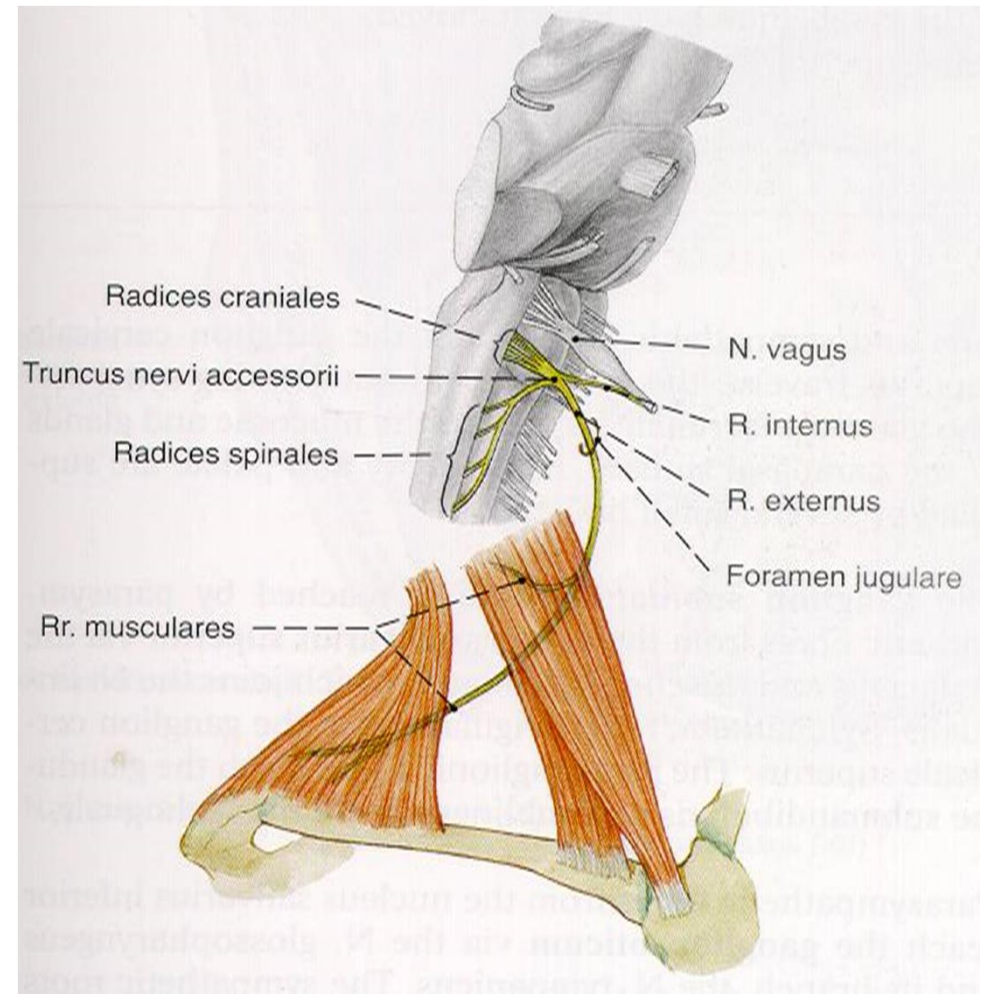


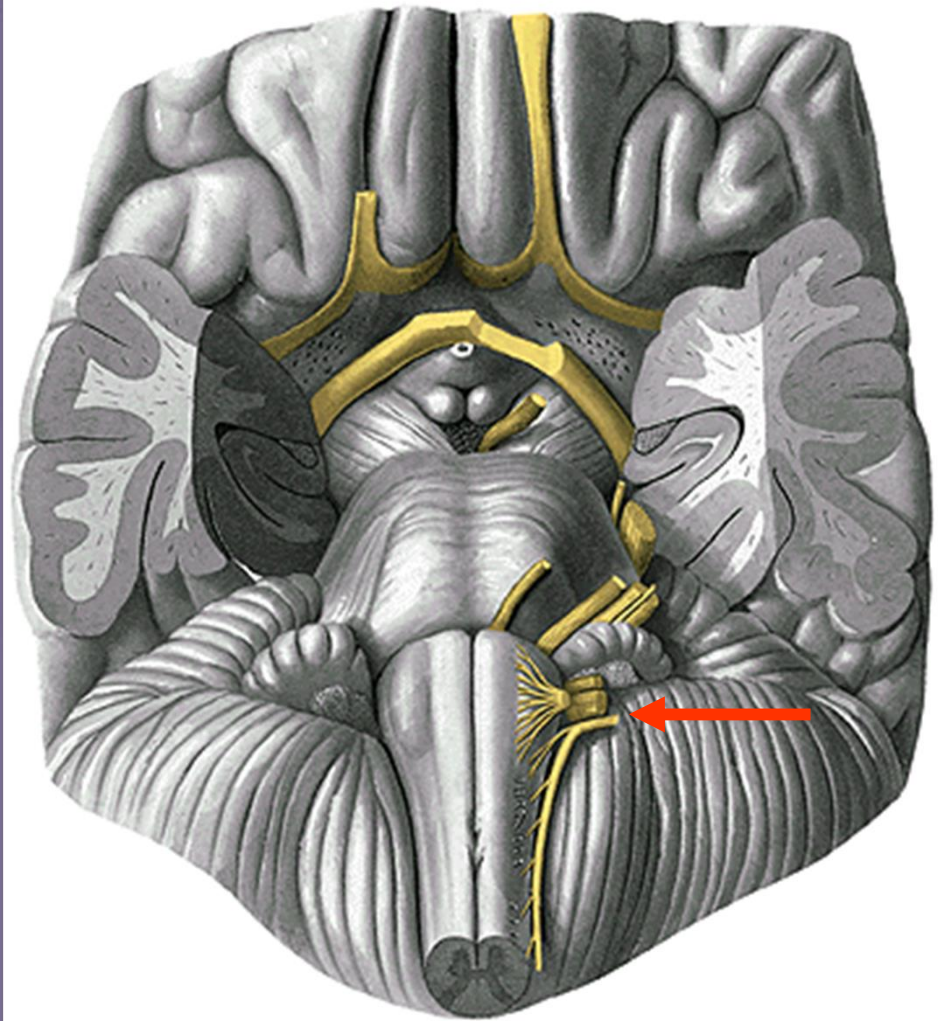
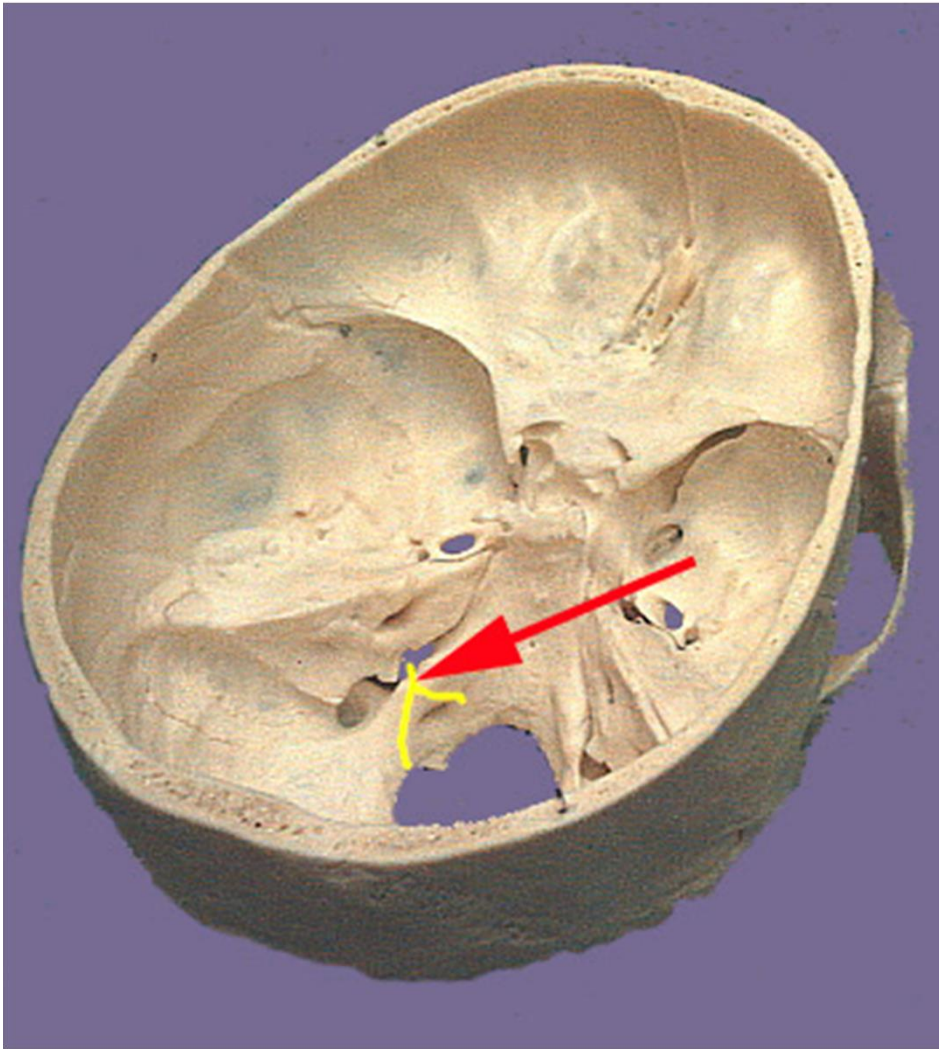




XI. PŘÍDATNÝ NERV (*nervus accessorius*)

- vystupuje z prodloužené míchy
- z lebeční dutiny se dostává skrz foramen jugulare
- název je zkrácení původního názvu „*nervus accessorius ad vagum*“ (protože část jeho vláken se spojuje s kmenem *nervus vagus* a níže se od něj zase odděluje a inervuje svaly hrtanu)
- nerv se po výstupu z lebeční dutiny větví





n. XI.



n.XI.

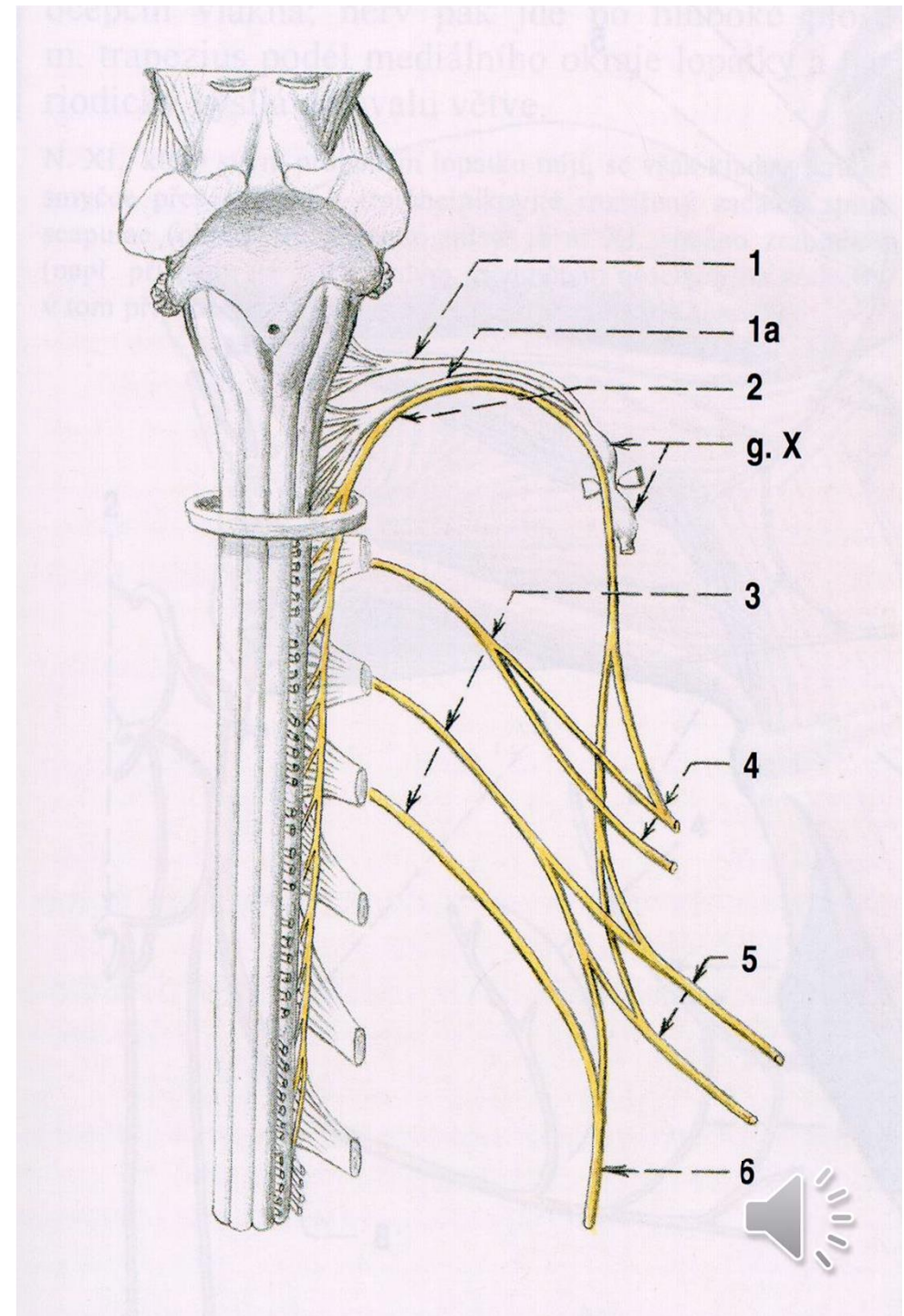
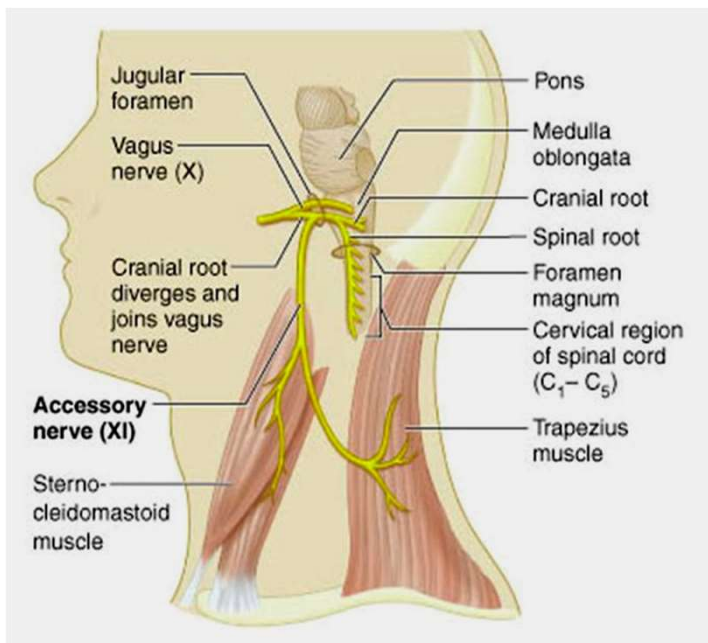
Radices craniales

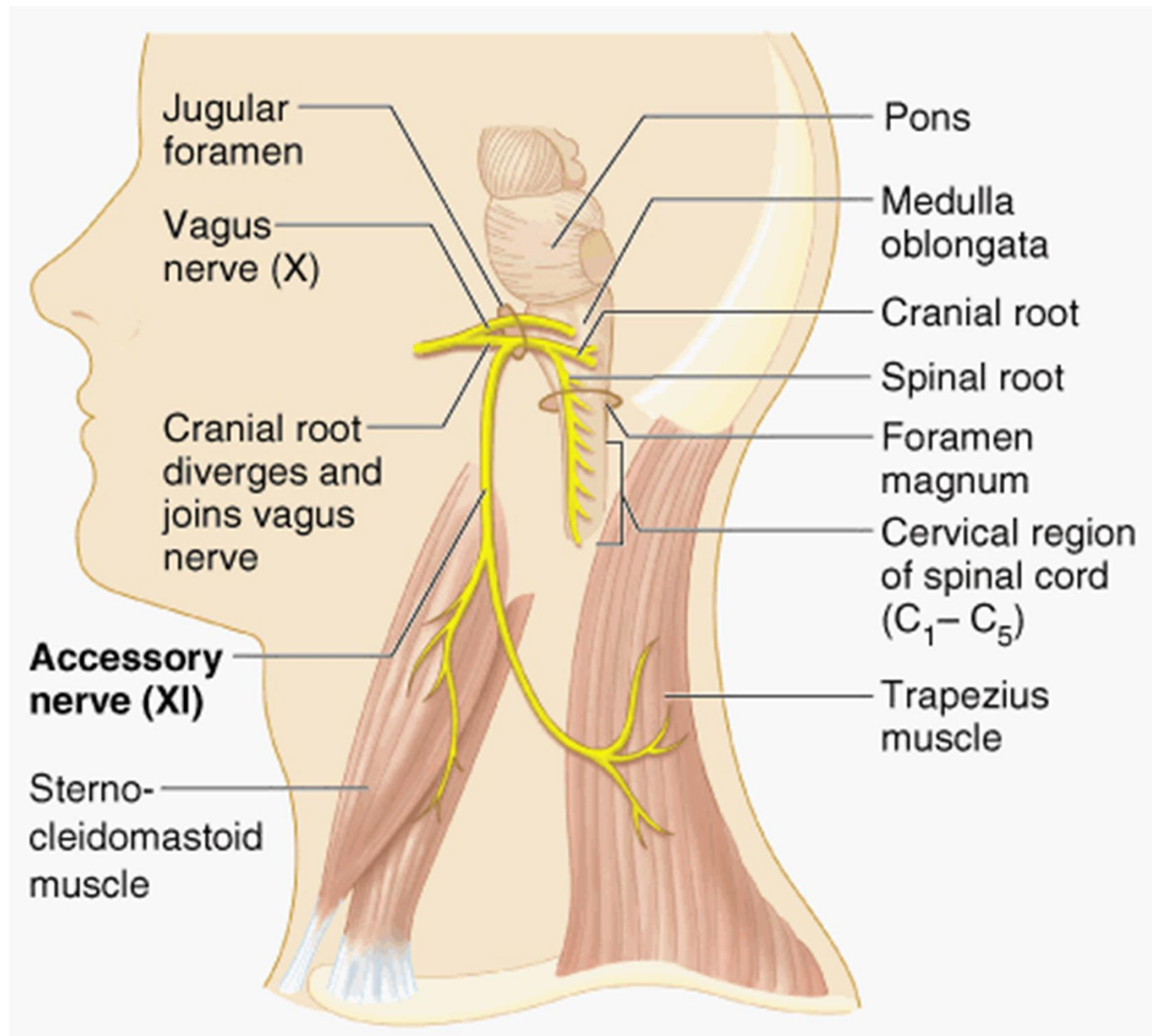
Radices spinales

Ramus internus- pojí se s n.X.
(svaly hrtanu)

Ramus externus

motorický – část musculus
sternocleidomastoideus a
musculus trapezius

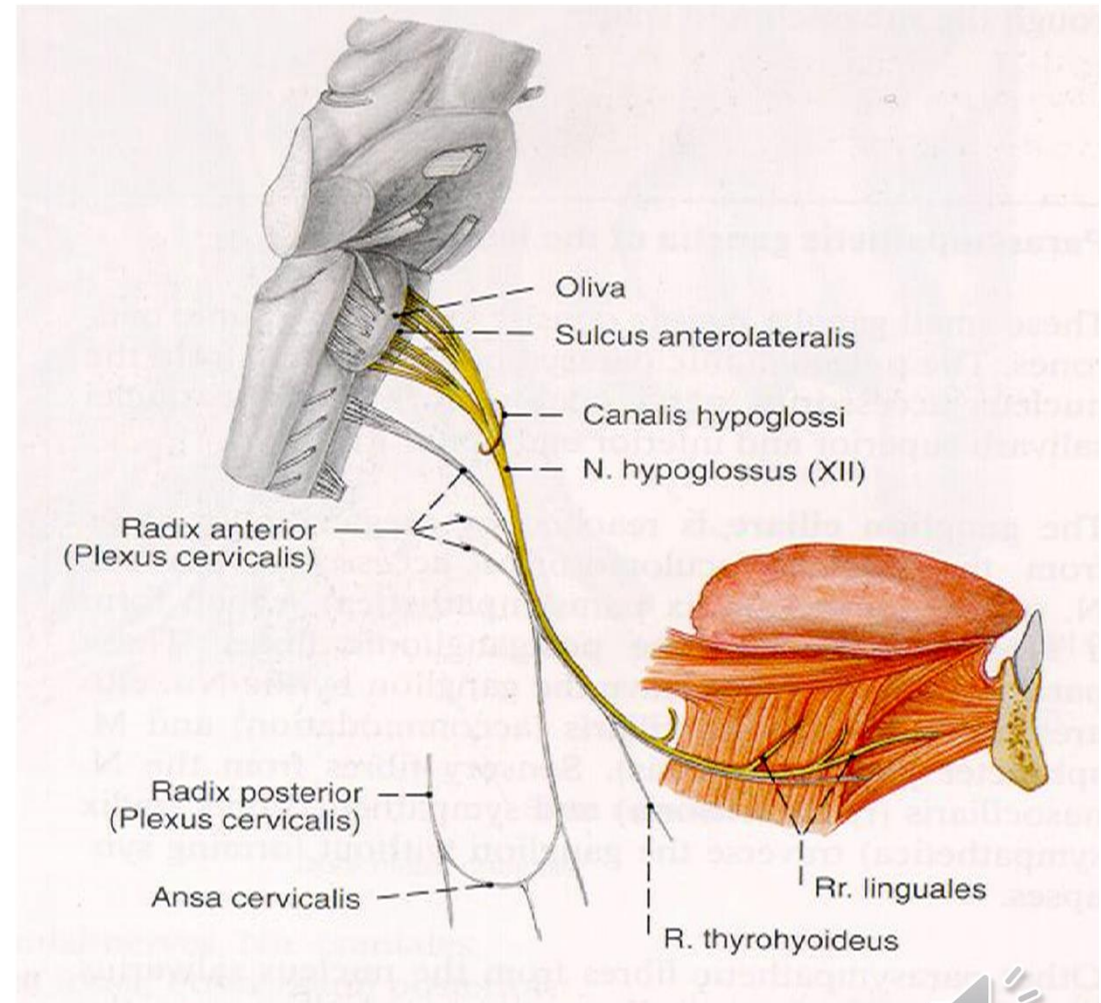


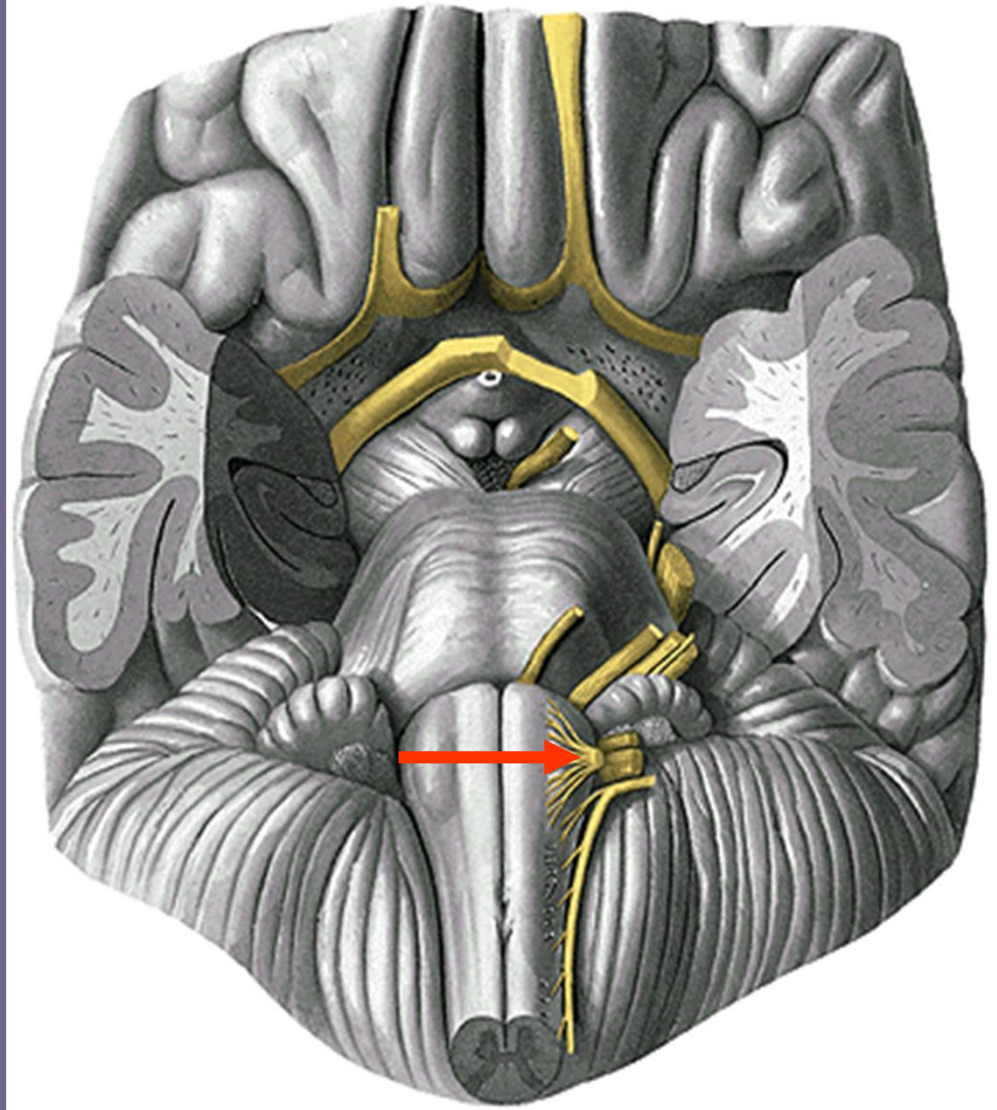
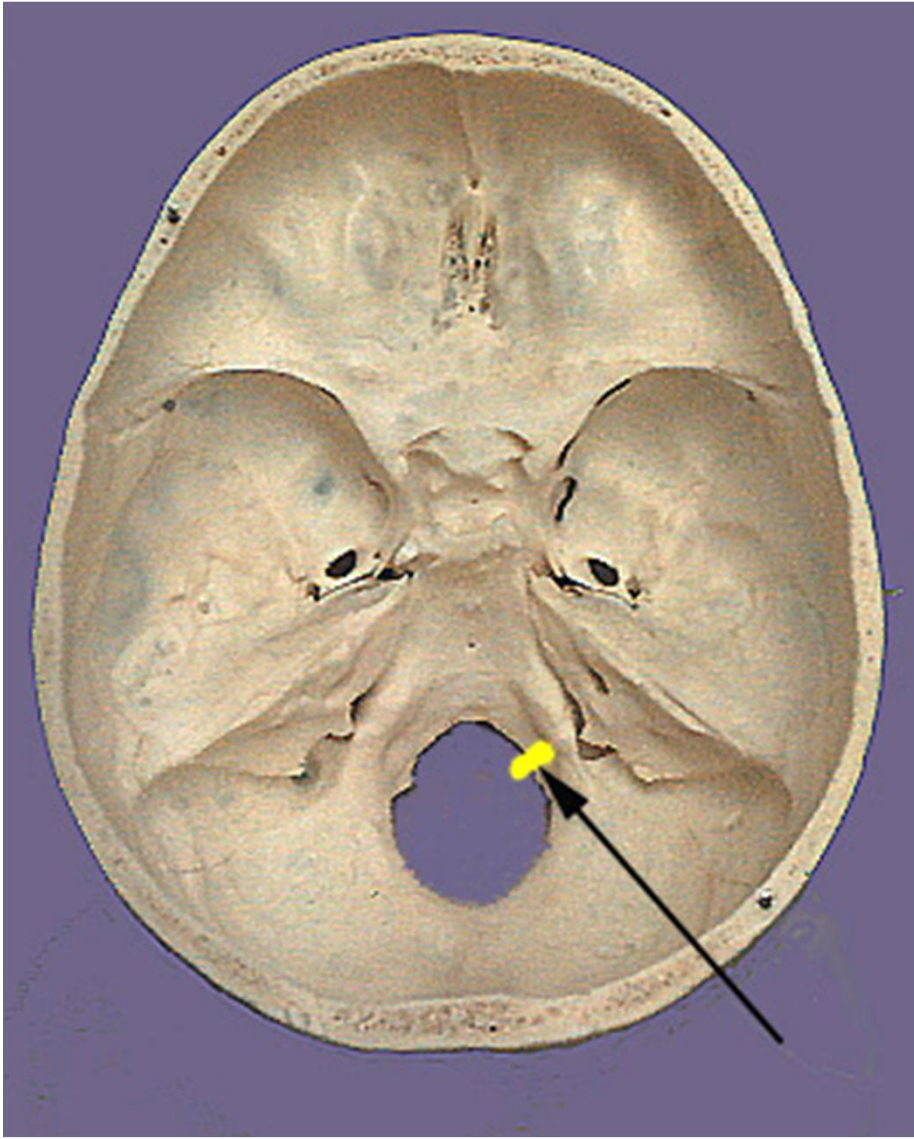


XII. PODJAZYKOVÝ NERV

(*nervus hypoglossus*)

- **vystupuje z prodloužené míchy - sulcus ventrolateralis**
- **z lebeční dutiny se dostává skrz canalis nervi hypoglossi**
- **postupuje směrem k jazyku, kde se větví**





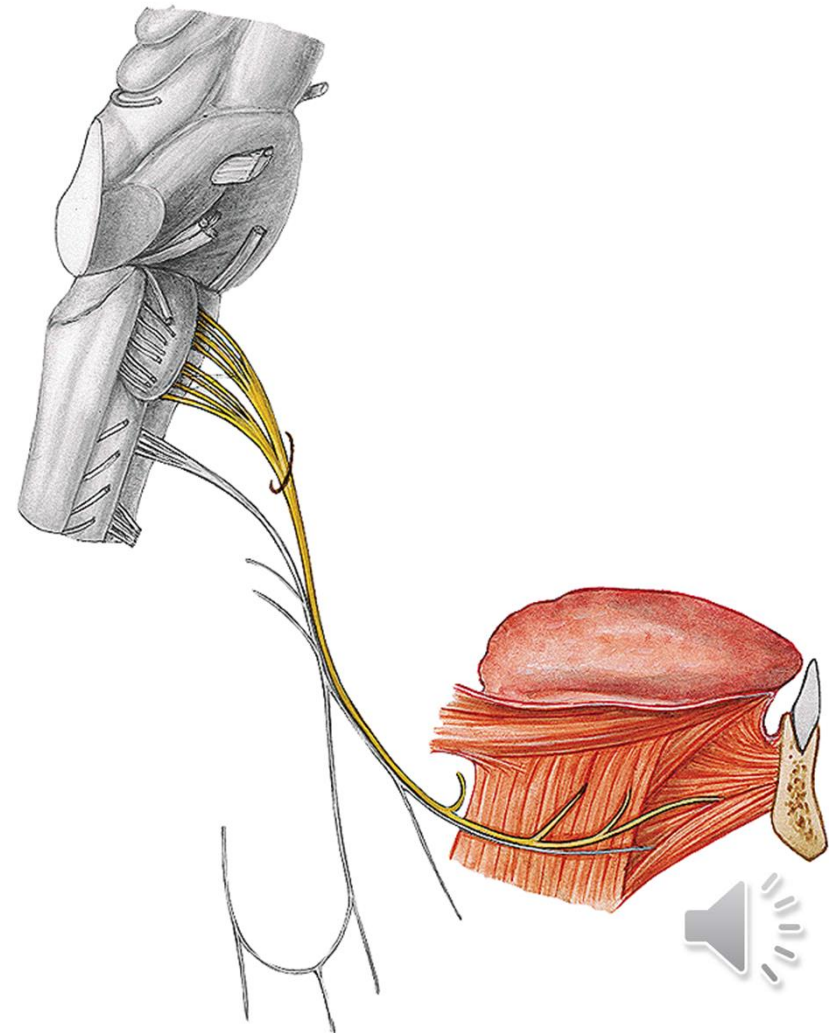
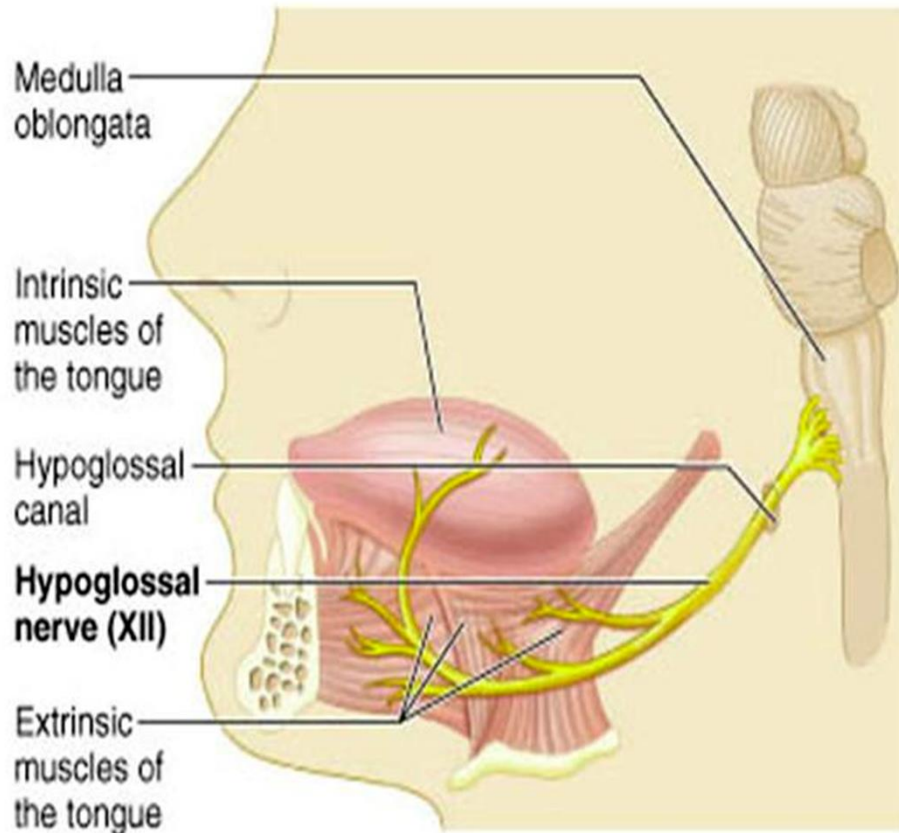
n. XII.

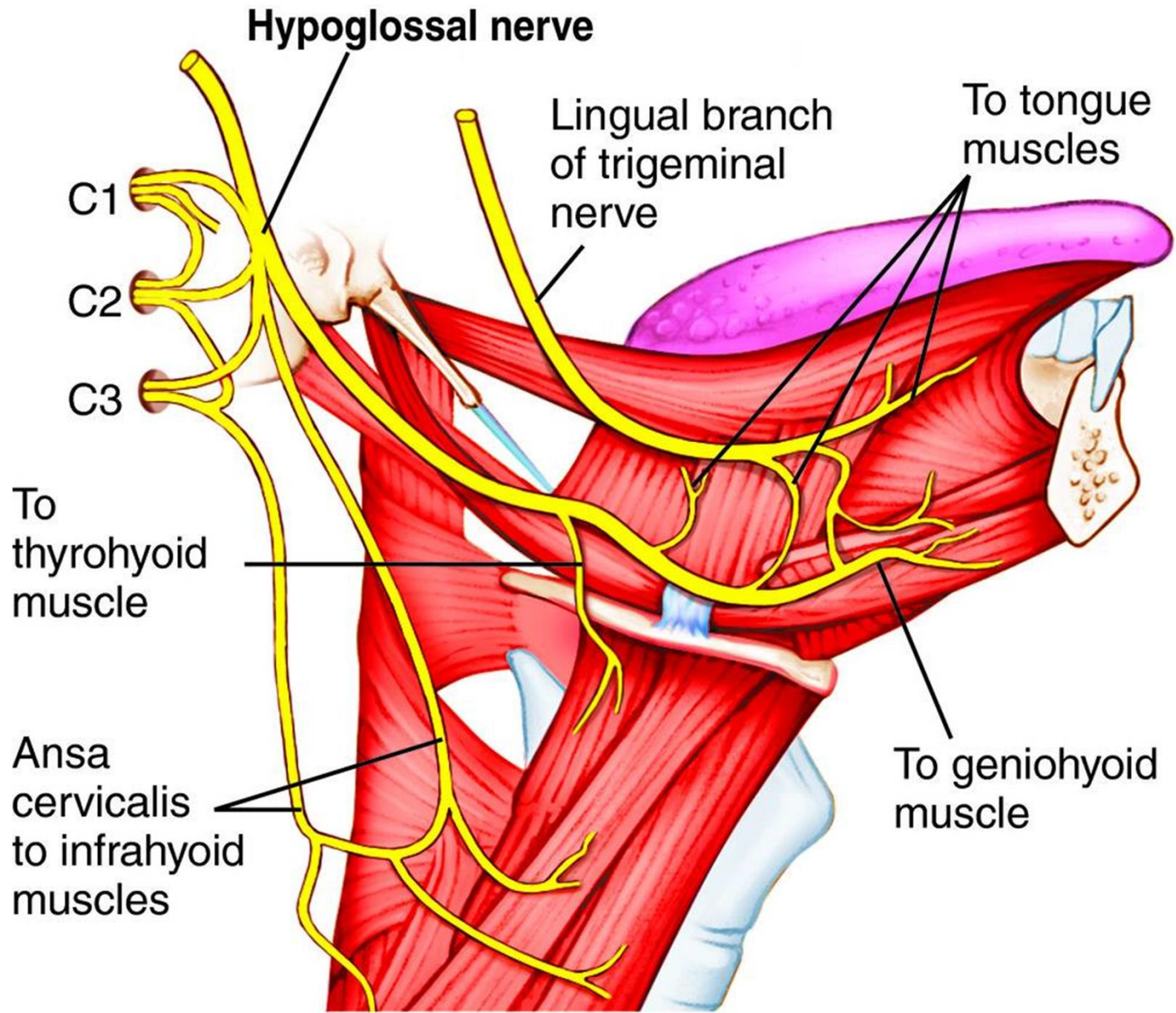


N. hypoglossus

Motorický nerv: inervace příčně pruhované svaloviny **jazyka** („řečový nerv“)

- ansa cervicalis profunda- **infrahyoidní svaly (plexus cervicalis)**





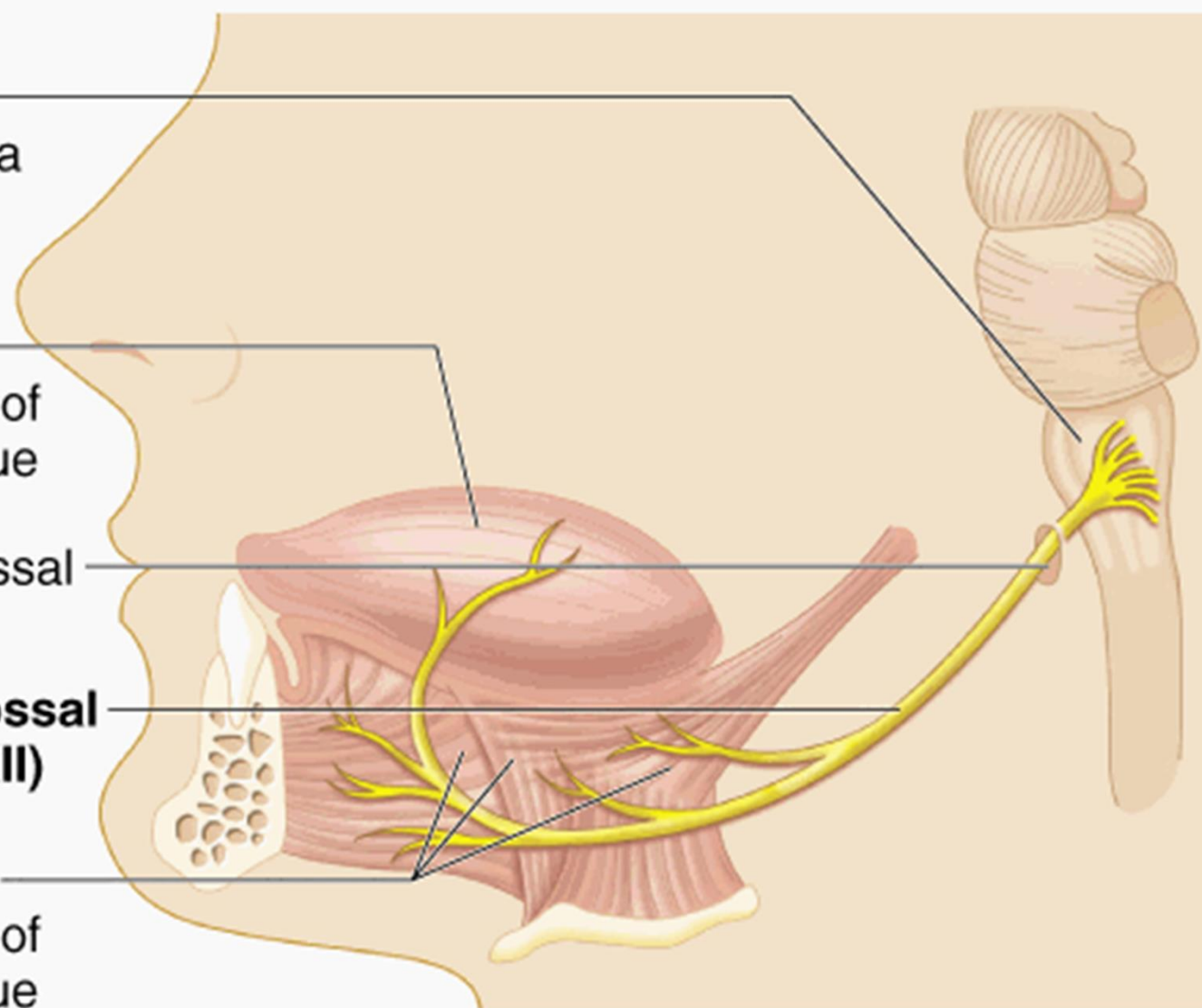
Medulla
oblongata

Intrinsic
muscles of
the tongue

Hypoglossal
canal

**Hypoglossal
nerve (XII)**

Extrinsic
muscles of
the tongue



Obrázky:

- **Atlas der Anatomie des Menschen/Sobotta. Putz,R., und Pabst,R. 20. Auflage. München:Urban & Schwarzenberg, 1993**
- **Netter: Interactive Atlas of Human Anatomy.**
- **Naňka, Elišková: Přehled anatomie. Galén, Praha 2009.**
- **Čihák: Anatomie I, II, III.**
- **Drake et al: Gray's Anatomy for Students. 2010**

