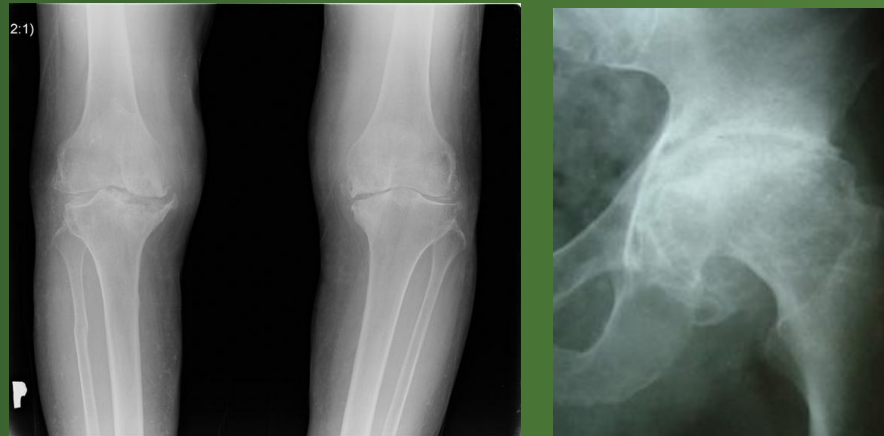

Léčebná rehabilitace v chirurgii, traumatologii a ortopedii
Fyzioterapie, II. ročník

Léčebná rehabilitace u degenerativních chorob pohybového systému (artróza)



Mgr. Veronika Mrkvicová, Ph.D. (fyzioterapeutka)

KLINIKA TĚLOVÝCHOVNÉHO LÉKAŘSTVÍ A REHABILITACE
Fakultní nemocnice u sv. Anny v Brně

KATEDRA FYZIOTERAPIE A REHABILITACE
Lékařská fakulta Masarykovy univerzity

Obsah

■ Artróza

- příznaky, vyšetření, terapie

■ Léčebná rehabilitace

- kinezioterapie
- fyzikální terapie
- úprava pohybového režimu
- protetické vybavení

■ Artróza dle lokalizace

- coxartróza, gonartróza, artróza femoro-patelárního skloubení, omartróza, AC artróza, artróza lokte, rhizartróza, artróza drobných kloubů ruky

Zkratky

- DK, DKK – dolní končetina/končetiny
- HK, HKK – horní končetina/končetiny
- RHB – rehabilitace
- LTV – léčebná tělesná výchova
- FT – fyzikální terapie
- MT – měkké techniky
- TEP – totální endoprotéza
- RA – revmatoidní artritida
- DM – diabetes mellitus
- RTG - rentgen

Předmluva

- prezentace se zaměřuje na degenerativní onemocnění – artrózu a přehled současných možností léčebné rehabilitace
- obsahuje stručnou definici onemocnění, příznaky, diagnostické a terapeutické možnosti (více viz. předmět ortopedie)
- z léčebně-rehabilitačních metod se v prezentaci věnují kinezioterapii, fyzikální terapii, úpravě pohybového režimu, protetickému vybavení
- v závěru je zmíněna artróza v nejčastějších anatomických lokalizacích, se zvláštním zaměřením na gonartrózu a coxartrózu (zahrnuta není páteř – samostatné téma v rámci: vertebrogenní algické syndromy)

Úvod

Degenerativní choroby:

- vznikají zpravidla na podkladě chronického přetěžování
- postihují:
 - primárně kloubní chrupavku
 - subchondrální kost
 - okolní měkké tkáně (kloubní pouzdro, vazy)
- nejčastější degenerativní postižení kloubu =
osteoartróza

Artróza

(**osteoartrosis, arthrosis deformans**)

- degenerativní onemocnění, příčinou je opotřebování („mikrotraumatizace“) kloubní chrupavky
- incidence: u populace nad 75 let u více než 80 %
- postihuje obě pohlaví
- někdy označována jako **osteoartritida** (současně degenerace+zánět) x **osteoartróza** (primárně degenerace, zánět „jen“ sekundární jev)
- projeví se změnou mechanických vlastností chrupavky
- může postihnout jak jediný kloub, tak více kloubů současně, bez ohledu na jejich velikost (z hlediska pohybových fcí je nejzávažnější postižení nosných kloubů)

Artróza - dělení

A. Primární (idiopatická)

- dysregulace metabolismu kloubní chrupavky
- vzniká u primárně zdravého kloubu, na který jsou kladeny nepřiměřené požadavky (obezita, vrcholové sporty, velká fyzická zátěž pracovní)

B. Sekundární - vzniká u osob s primárně poškozeným kloubem

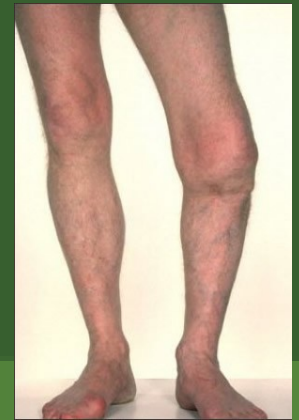Příčiny:

- anatomické (kongenitální dysplazie, Morbus Perthes, hypermobilita, zkratek DK...)
- traumatické (luxace, fraktury, přetěžování)
- metabolické (DM, dna, poruchy metabolismu steroidů)
- zánětlivé (RA, septická artritida)

Artróza – etiopatogeneze

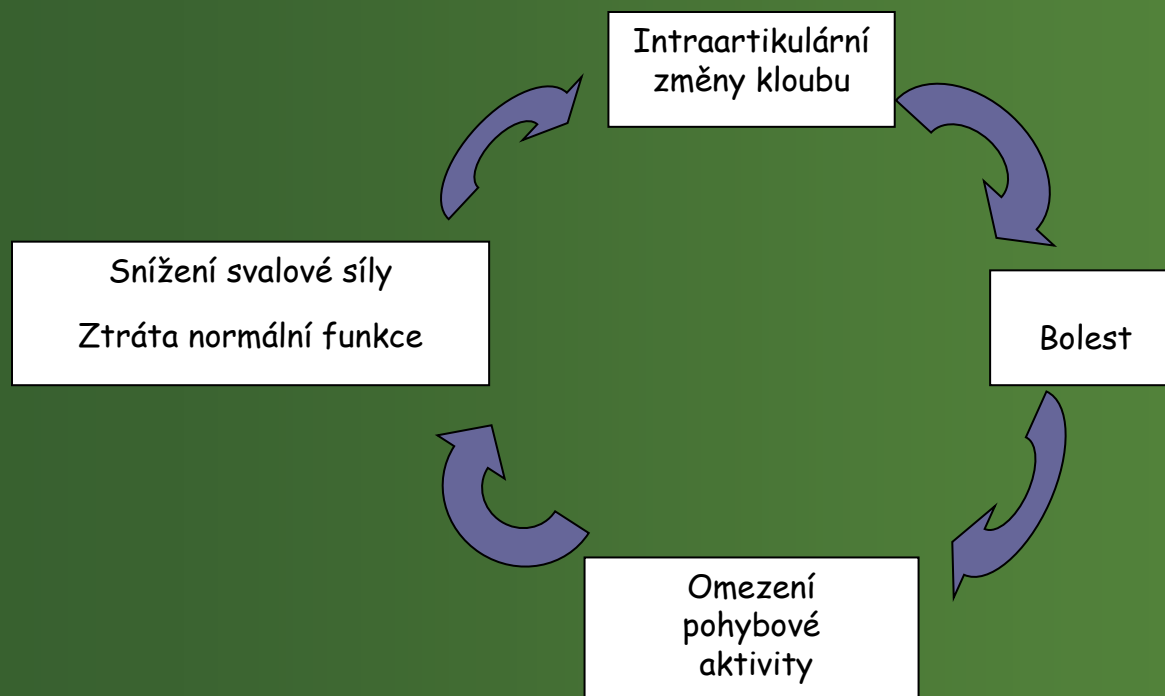
- destrukce chrupavky – hrubý, nerovný povrch, později lokální defekty až ztráta chrupavky, vzniká drť uvnitř kloubu (reakce kloubu zduřením synoviální výstelky – synovialitida)
- remodelační aktivita v subchondrální kosti – zvýšená aktivita osteoblastů, sklerotizace subchondrální kosti, mikrotraumatizace
- tvorba osteofytů
- tvorba pseudocyst v kostní dřeni pod subchondrální kostí

Příznaky

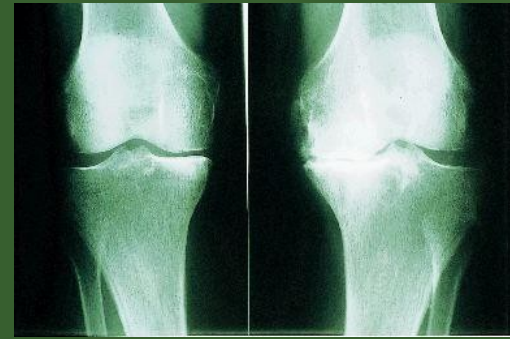

- **Bolest**
 - při zátěži (DKK - při chůzi po schodech a v nerovném terénu), startovací, při progresi onemocnění i klidová
- **Omezený rozsah pohybu** (dle capsular pattern), **drásoty**
- **Otok, náplň kloubu, kloubní ztuhlost** (trvá do 30minut)
- **Nestabilita kloubu**
- **Svalová dysbalance** (zkrácené x oslabené svaly)
- **Dekonfigurace kloubu**
 - setřelá ušlechtilá struktura kloubu až vznik deformity (varozita/valgozita)
 - vede ke změně postavení kloubu (u DKK – změna postavení pánve a statiky páteře)
- **Porucha pohybových stereotypů** (chůze a dalších: sedání, vstávání, sebeobsluhy)

Artróza - příznaky



Artróza - diagnostika



- **klinický nále**z (bolest, omezená hybnost)
- **radiologický nále**z (nativní RTG):
 - subchondrální skleróza
 - zúžení kloubní štěrbiny
 - osteofyty, přestavbové změny v kosti přilehlé ke kloubním plochám
 - inkongruence kloubních ploch až zánik kloubní štěrbiny

Artróza - vyšetření fyzioterapeutem

- **Anamnéza**
- **Objektivní vyšetření**
 - aspekce (konfigurace kloubu, postavení končetiny, držení těla)
 - palpace (teplota, bolestivost a otok kloubu, tonus a trofika svalů, bolestivé úpony svalů)
 - auskultace (drásoty, vrzoty)
- **Antropometrie** (délky, obvody)
- **Rozsah pohybu** (goniometrie - akt./pas., postavení kloubu)
- **Vyšetření svalů** (svalový test, vyšetření zkrácených svalů, pohybové stereotypy)
- **Stoj** (vyšetření statiky – olovnice, stoj na 2 vahách, Trendelenburg)
- **Chůze** (v obuvi/bez obuvi, po rovině/po schodech, s oporou/bez opory)

Artróza - terapie

■ **Farmakoterapie:**

- celková – analgetika, nesteroidní antirevmatika, SYSADOA
- lokální – nesteroidní antiflogistika, kortikosteroidy

■ **Operační výkony:**

- ASK debridement chrupavky
- korekční osteotomie
- alloplastiky

■ **Rehabilitace, režimová opatření, protetika**

Léčebná rehabilitace

Hlavní cíle:

- Snížit bolest
- Zlepšit funkci kloubu
- Předcházet rozvoji disability
- A tím celkově: zlepšit kvalitu života

Fyzioterapeutické postupy jsou závislé na:

- **Stádiu onemocnění** (I.-IV.stupeň artrózy)
- **Aktivitě onemocnění:**
 1. Aktivní stadium (dekompenzované)
 2. Stadium odeznívající iritace
 3. Chronické stadium (kompenzované)

1. Léčebná rehabilitace v aktivním (dekompenzovaném) stadiu

- **Klidový režim** (na nezbytně nutnou dobu - 2-3dny)
- **Polohování** (preventivní - k zabránění vzniku kontraktur)
- **Izometrická cvičení** (k zabránění prohloubení atrofie - břišní, gluteální, stehenní svaly)
- **Pasivní pohyby v odlehčení** (v závěsu, ve vodním prostředí)
- **Odlehčení kloubu** (chůze o 2FB, redukce nadměrné hmotnosti, ortézy)
- **Speciální fyzioterapeutické metody**
 - měkké a mobilizační techniky
 - relaxace hypertonických svalových skupin
 - asistované cvičení v uzavřených kinematických řetězcích
 - techniky na neurofyziologickém podkladu
- **FT** (chladné kompresy, iontoforéza, DD proudy)

2. Léčebná rehabilitace ve stadiu odeznívající iritace

- uvolnění zkrácených svalů
- rozšíření aktivního cvičení – navyšování počtu opakování, obtížnosti, typu kontrakce, atd.
- chůze ještě o 2 FH, později o VH

3. Léčebná rehabilitace v chronickém stadiu (kompenzovaná artróza)

Aktivní pohybová léčba

- **Ovlivnění svalových dysbalancí, zlepšení rozsahu pohybu v kloubu**
 - stretching, relaxační cvičení (uvolnění svalového napětí)
 - odporová cvičení, otevřené kinematické řetězce
 - metody na neurofyziologickém podkladě
- **Senzomotorika, labilní plochy**
- **Měkké a mobilizační techniky**
- **Aerobní trénink** (k udržení tělesné zdatnosti: plavání, rotoped, hydrokinezioterapie)
- Vhodná je **lázeňská léčba**



Fyzikální terapie



Volit dle stadia a aktivity onemocnění:

- **Elektroterapie** (analgetická, myorelaxační)
- **Hydroterapie** (vířivé koupele, hydrokinezioterapie)
- **Termoterapie** (negativní/pozitivní)
- **Mechanoterapie** (polohování)

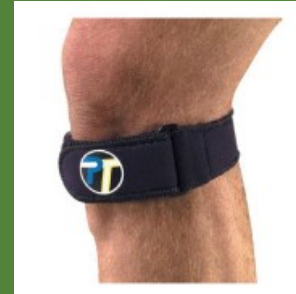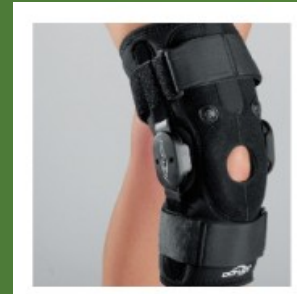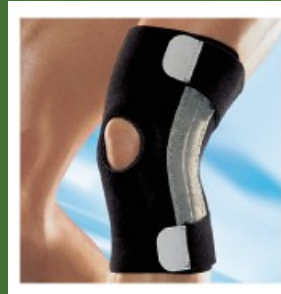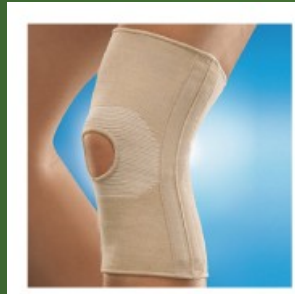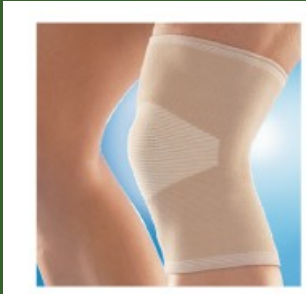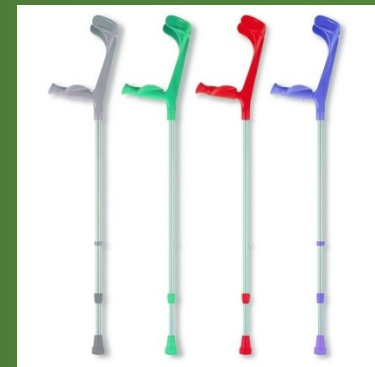Úprava pohybového režimu



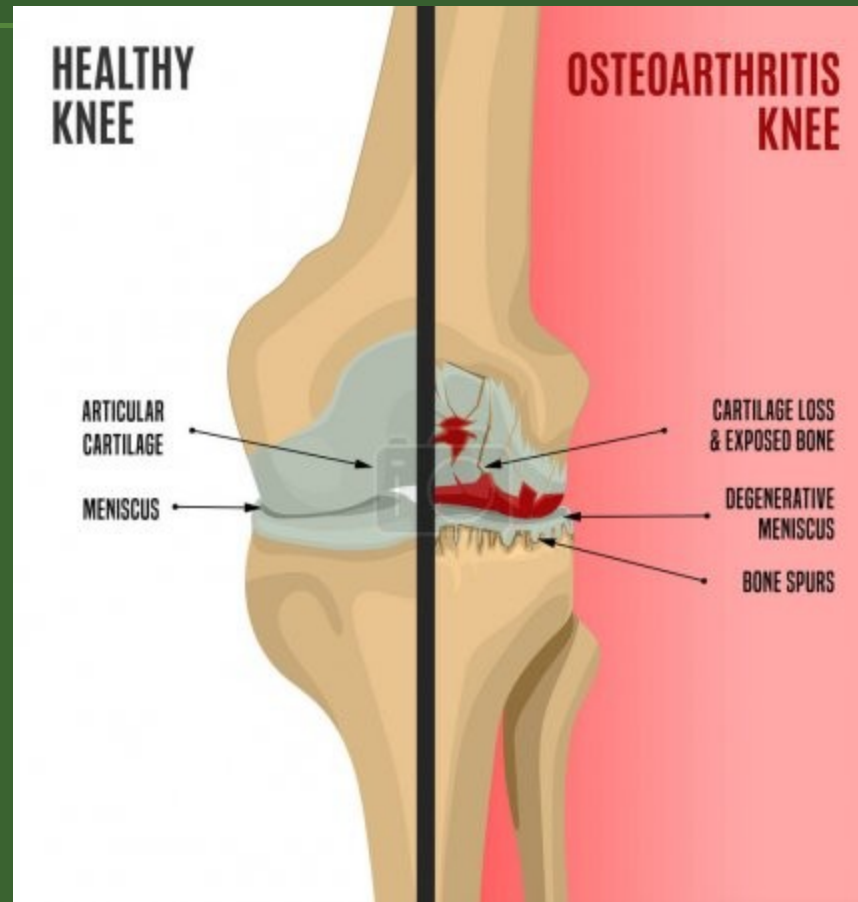
- Vyvarovat se přetížení postiženého kloubu (ne dlouhá chůze, stoj, skoky, poskoky, dřepy, kleky atd.)
- Ne: bolestivé dotahování pohybu, švihové cviky
- Na spaní pevné a pohodlné lůžko, na sezení dostatečně vysoká židle
- Vhodné pohybové aktivity: rotoped, plavání, chůze
- Případná redukce hmotnosti u obézních

Protetické vybavení

- Chůze s odlehčením s využitím
 - 2 francouzských berlí
 - popř. 1 vycházkové hole
- Ortopedické vložky do bot, úpravy ortopedické obuvi
- Ortézy
- Pomůcky pro hygienu a oblékání



Artróza kolene (gonartróza)



[https://fotky-foto.cz/fotobanka/artroza-kolene-plakat\(4-240714102\)/](https://fotky-foto.cz/fotobanka/artroza-kolene-plakat(4-240714102)/)

Artróza kolene (gonartróza)

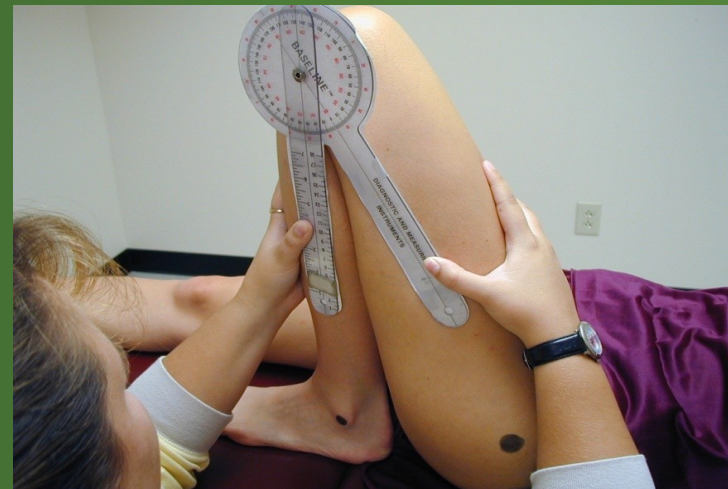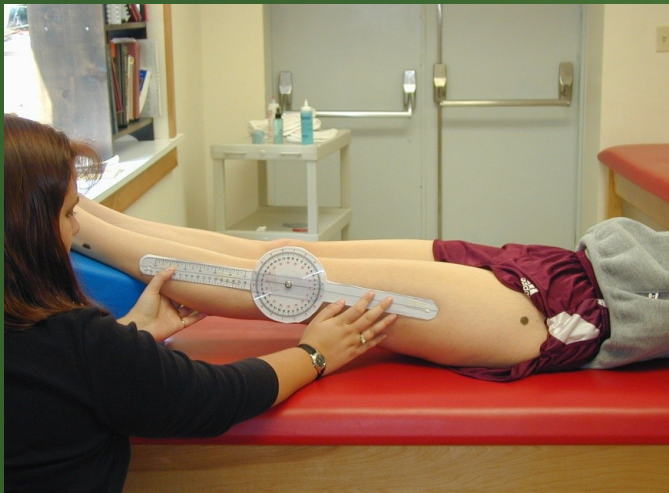
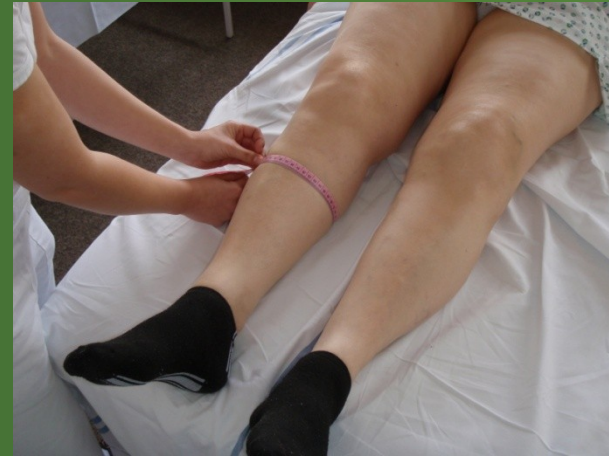- **výskyt:** unilaterálně častější u mladších mužů jako sekundární gonartróza následkem traumatu, **bilaterálně** hojnější u starších obézních žen
- **bolest:** při zátěži, při chůzi v nerovném terénu a ze schodů, při progresi klidová bolest
- nestabilita + giving way fenomén
- osová deformita (vede ke zkratku DK), otok, náplň kloubu
- Bakerova pseudocysta v podkolení jamce
- **svalová dysbalance:** hypertonus ischiokrurálních svalů (až flekční kontraktura) + oslabený m. quadriceps femoris (zj. m. vastus medialis)
- **omezený ROM** (capsular pattern: flexe-extenze)

Gonartróza – vyšetření fyzioterapeutem

- **Anamnéza**
- **Objektivní vyšetření**
 - aspekce (postavení DK – varozita/valgozita, flekční postavení, pánve, páteře)
 - palpce (tonus a trofika svalů – zj. stehna a lýtka, bolestivé úpony svalů – pes anserinus, hlavička fibuly, patella)
 - auskultace (drásoty, vrzoty)
- **Antropometrie** (délky, obvody DKK)
- **Rozsah pohybu** (goniometrie – akt./pas.), **hybnost patelly**, capsular pattern
- **Vyšetření svalů** (svalový test, zkrácené svaly, pohybové stereotypy)
- **Stoj** (vyšetření statiky – olovnice, stoj na 2 vahách, Trendelenburg)
- **Chůze** (v obuvi/bez obuvi, po rovině/po schodech, s oporou/bez opory)

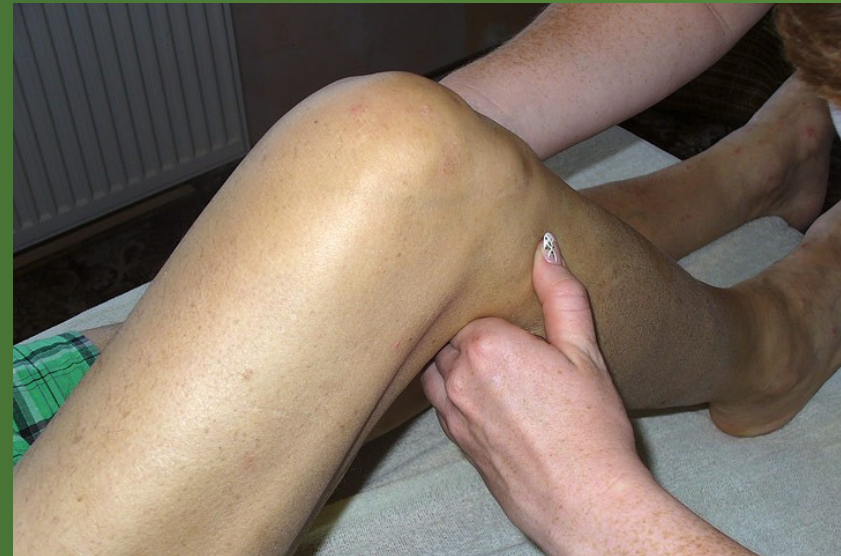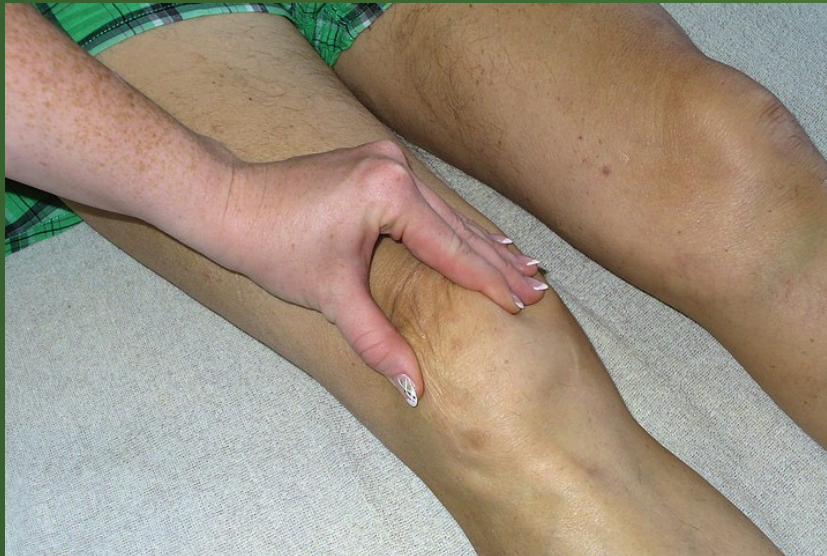Gonartróza – vyšetření fyzioterapeutem

- **Antropometrické vyšetření**
- **Goniometrické vyšetření**



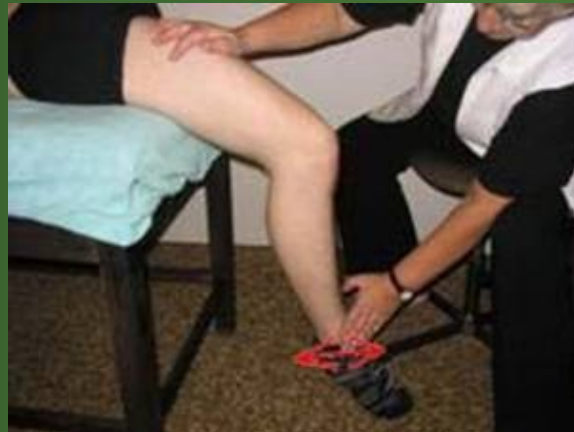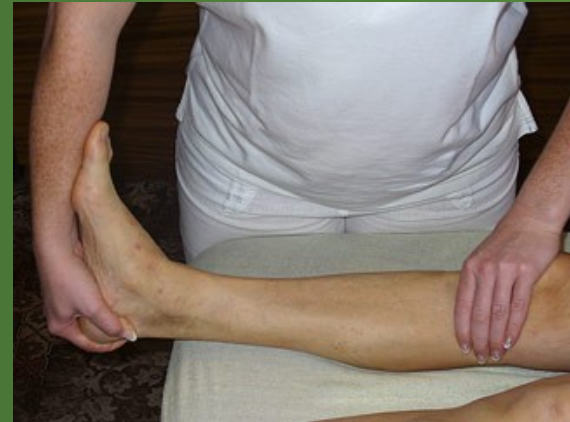Gonartróza – vyšetření fyzioterapeutem

- **Vyšetření kloubní vûle (patella, hlavička fibuly)**



Gonartróza – vyšetření fyzioterapeutem

- **Vyšetření zkrácených svalů**



Léčebná rehabilitace -gonartróza

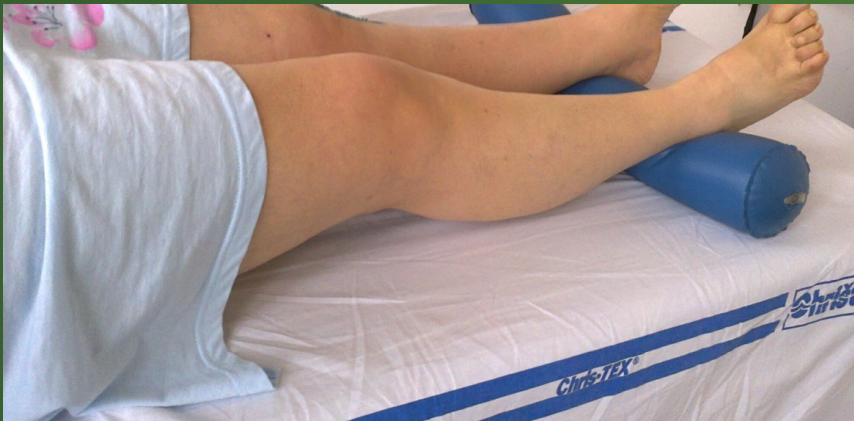- **Hlavní cíl:** zklidnění iritačních příznaků, udržení plné extenze kolenního kloubu, ovlivnění svalových dysbalancí v okolí kloubu, zlepšení pohybových stereotypů

Fyzioterapeutické prostředky:

- **Polohování** – v extenzi
- **Manuální techniky** (mobilizace patelly, uvolnění zkrácených hamstringů, adduktorů stehna, m. rectus fem.)
- **Aktivní cvičení** k posílení zj. m. vastus med. et lat., svalová koordinace, labilní plochy, senzomotorická cvičení (ne bolestivé zvětšování ROM, ne dřep či klek, ne statické či dynamické přetěžování kloubu)
- Využití **protetických pomůcek:** kolenní ortézy, hole, berle

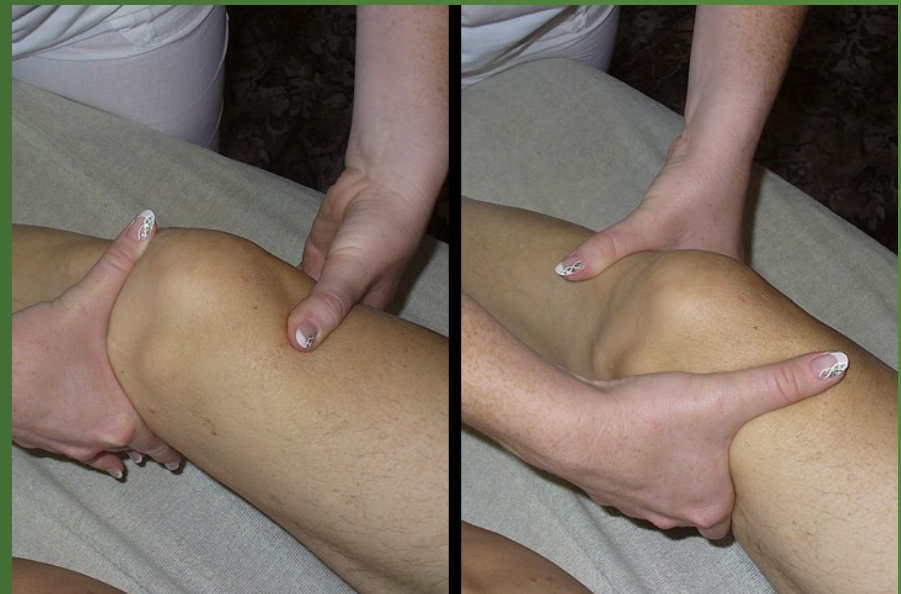Léčebná rehabilitace -gonartróza

- Polohování kolenního kloubu (extenze – flexe)



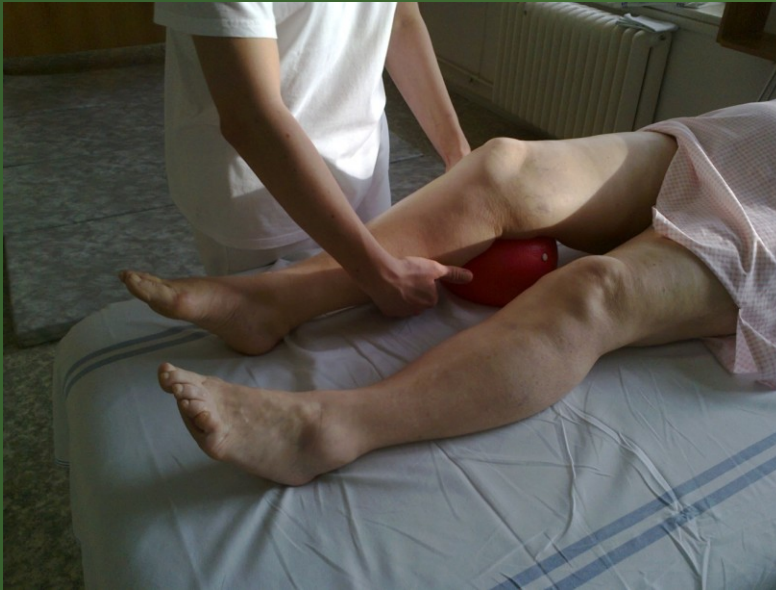Léčebná rehabilitace -gonartróza

- **Manuální techniky (trakce a mobilizace kolenního kloubu)**



Léčebná rehabilitace -gonartróza

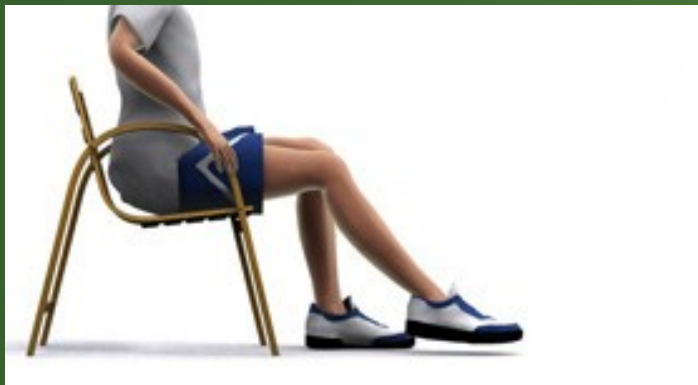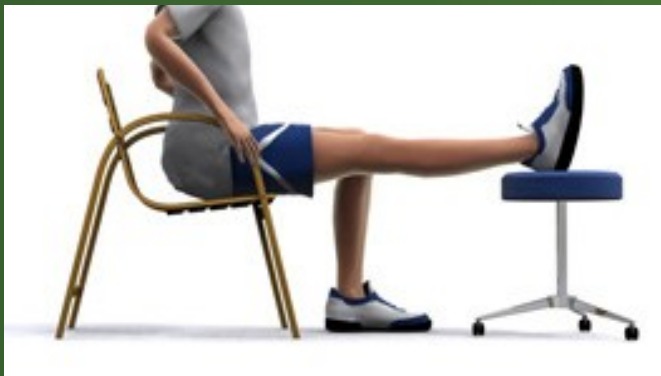- **Izometrické aktivování m. quadriceps fem.**



- **Cvičení flexe kolenního kloubu s dopomocí**



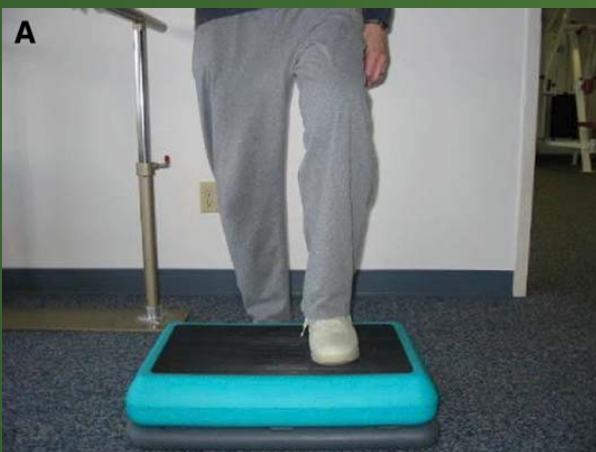Udržení rozsahu pohybu (gonartróza)



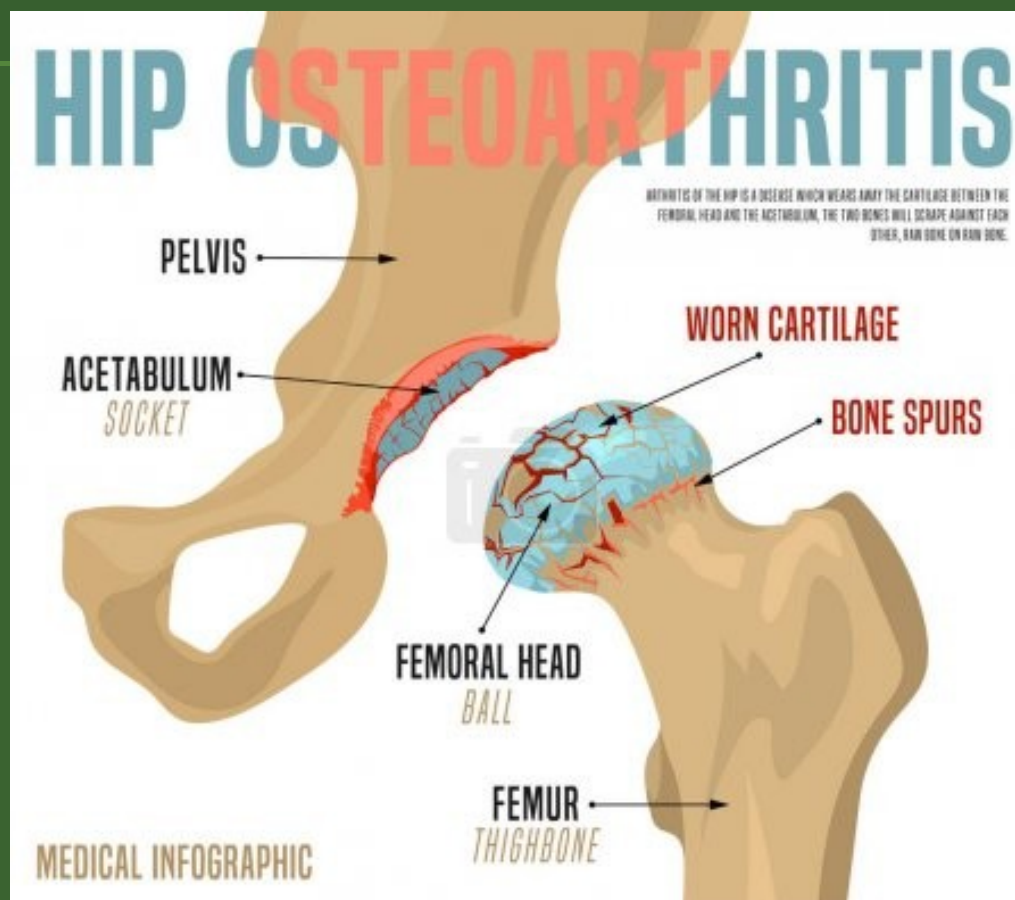
Příklady cviků při gonartróze



Senzomotorika (gonartóza)



Artróza kyčle (coxartróza)

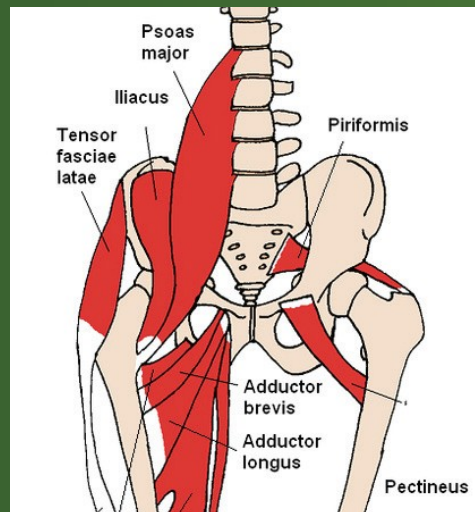


[https://fotky-foto.cz/fotobanka/zdravy-mocovy-mechyr-infografika\(4-247279456\)/](https://fotky-foto.cz/fotobanka/zdravy-mocovy-mechyr-infografika(4-247279456)/)

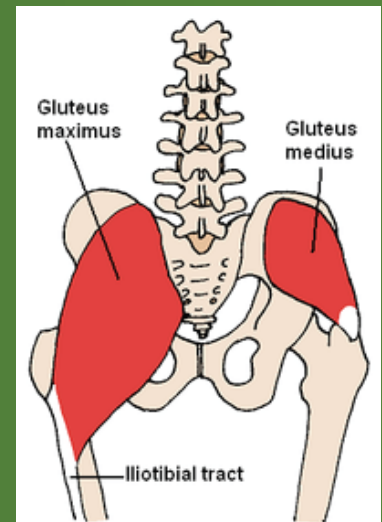
Artróza kyčle (coxartróza)

- **bolest:** propaguje se do inguiny, po vnitřní straně stehna až ke kolenu
- **pohybové omezení** (capsular pattern: VR-EXT-FL-ZR)
- **relativní zkratek DK** → anteverze a rotace pánve → změna statiky páteře (vyšetření olovnicí – S a F rovina, stoj na 2vahách)
- **porucha stereotypu chůze** (kachní chůze)
- **svalová dysbalance:** oslabeny extenzory a abduktory kyčle (m.gluteus medius, + Trendelenburg), m. TFL, m. iliopsoas a adduktory v hypertonu

Svaly
s tendencí
ke zkrácení



Svaly
s tendencí
k oslabení

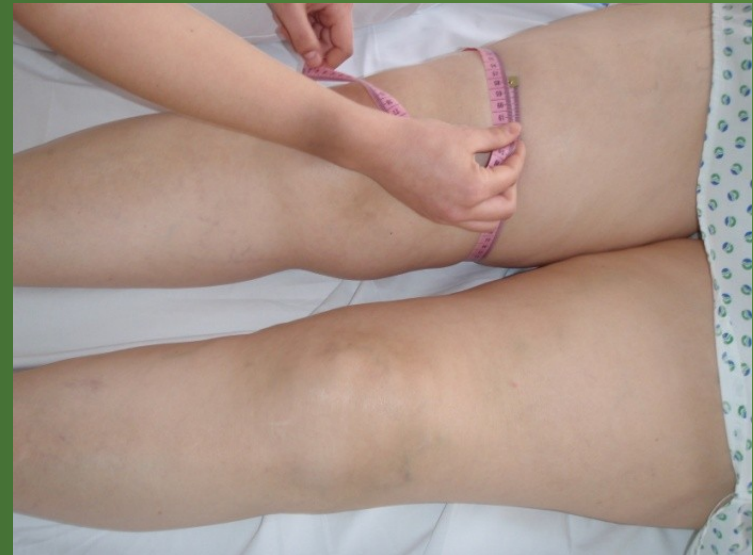
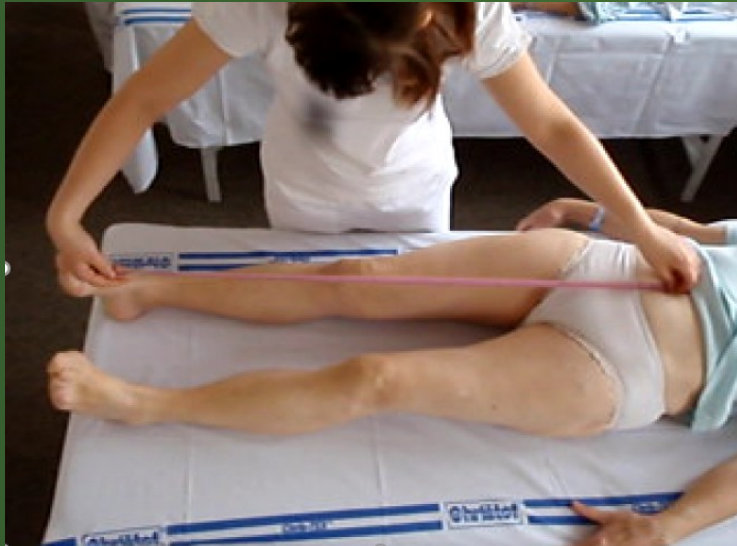
Coxartróza - vyšetření fyzioterapeutem

- **Anamnéza**
- **Objektivní vyšetření**
 - aspekce (postavení DK – flexe, addukce a ZR v kyčli, postavení pánve – anteverze/sešikmení/laterální posun, postavení páteře – krátká hluboká lordóza)
 - palpace (tonus a trofika svalů, bolestivé úpony svalů – trochanter maj., min.)
 - auskultace (drásoty, vrzoty)
- **Antropometrie** (délky, obvody)
- **Rozsah pohybu** (goniometrie – akt./pas.), capsular pattern
- **Vyšetření svalů** (svalový test, zkrácené svaly, pohybové stereotypy)
- **Stoj** (vyšetření statiky – olovnice, stoj na 2 vahách, Trendelenburg)
- **Chůze** (v obuvi/bez obuvi, po rovině/po schodech, s oporou/bez opory)

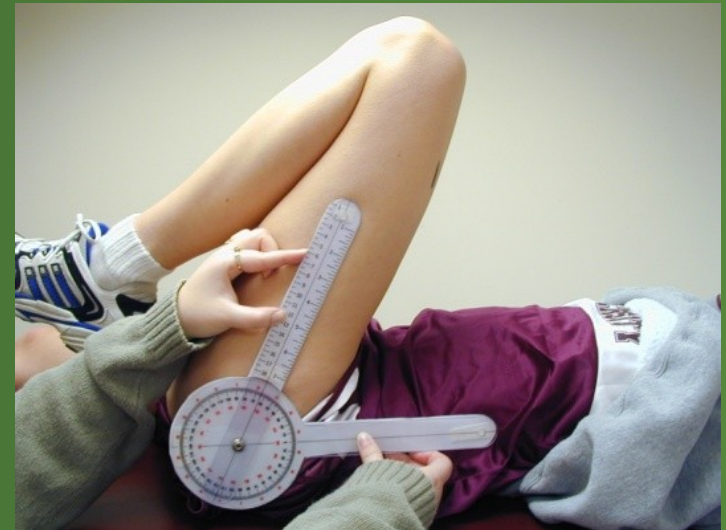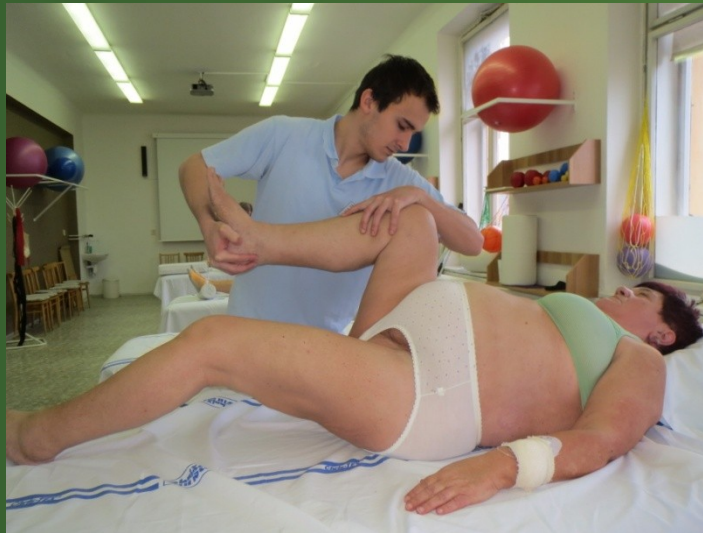Coxartróza - vyšetření fyzioterapeutem

- **Antropometrické vyšetření (délky, obvody)**



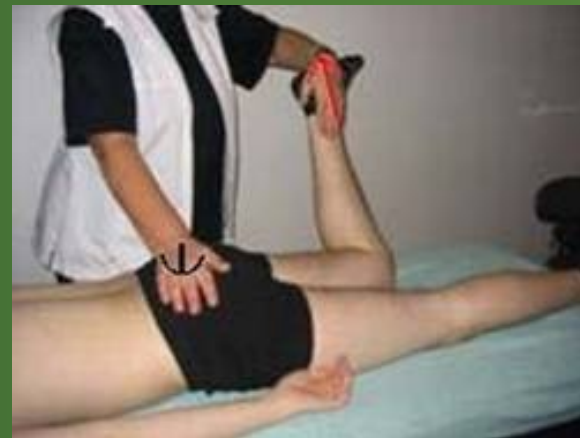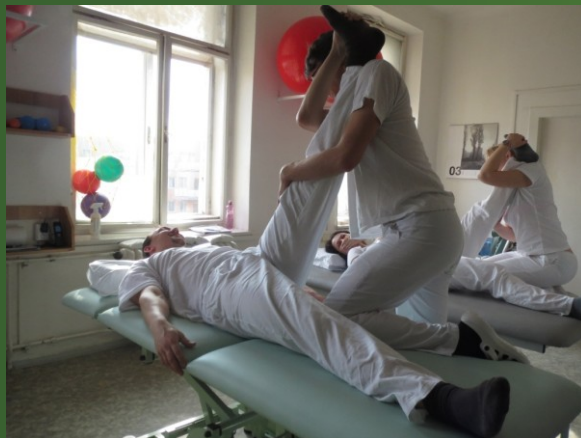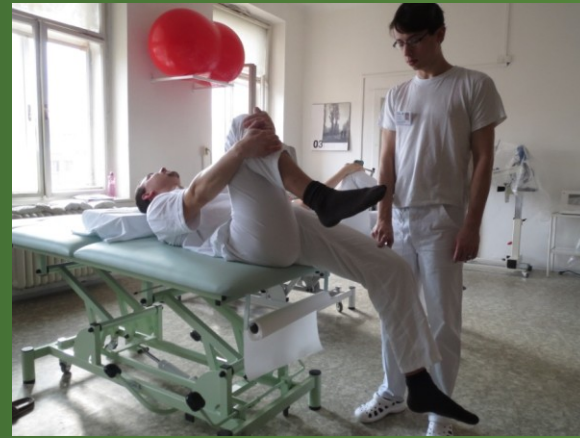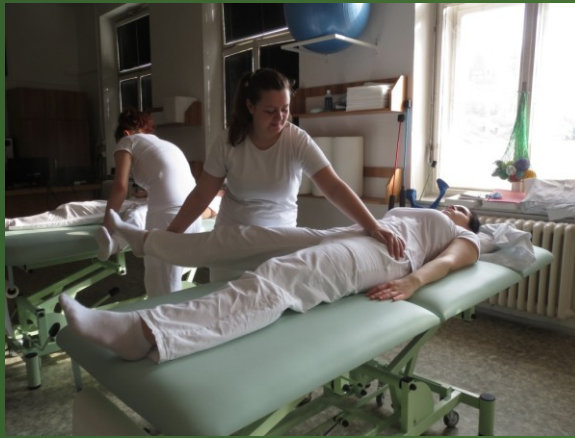Coxartróza - vyšetření fyzioterapeutem

- **Vyšetření rozsahu pohybu**



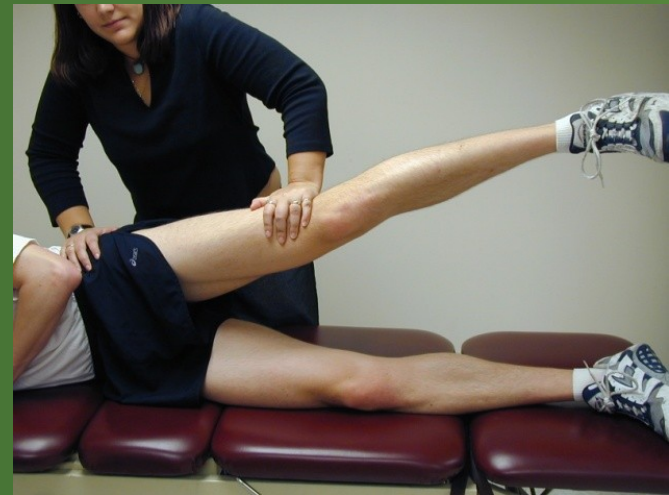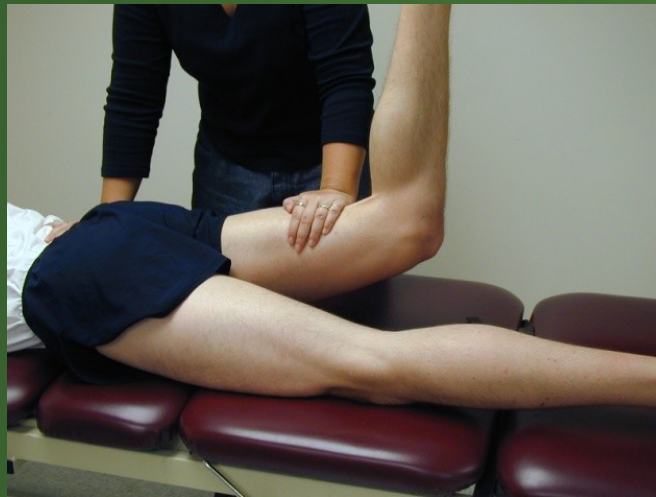Coxartróza - vyšetření fyzioterapeutem

- **Vyšetření zkrácených svalů**



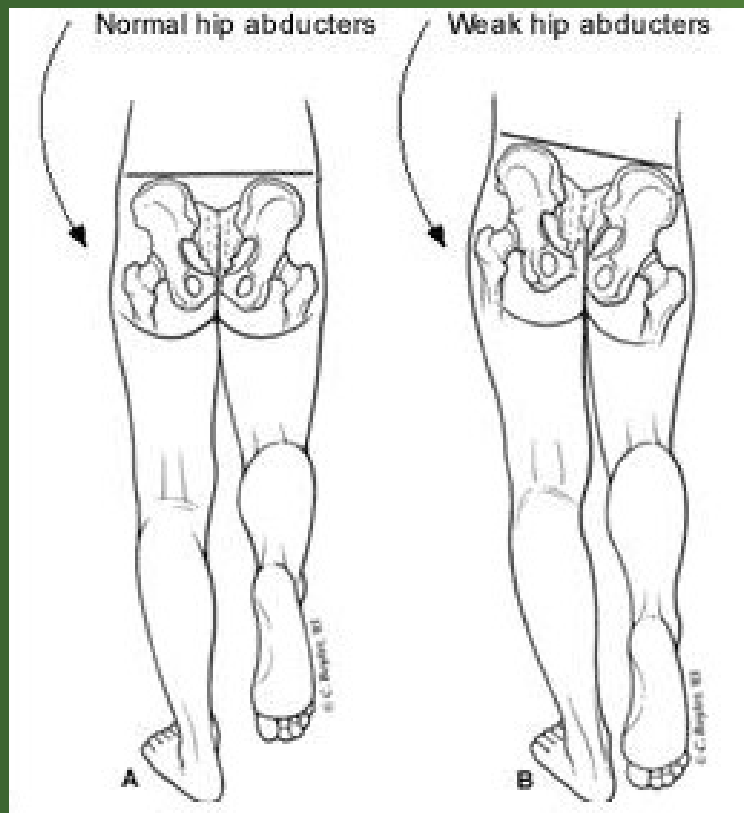
Coxartróza - vyšetření fyzioterapeutem

- **Vyšetření svalové síly a pohybových stereotypů**



Coxartróza - vyšetření fyzioterapeutem

- Trendelenburgova zkouška



Léčebná rehabilitace - coxartróza

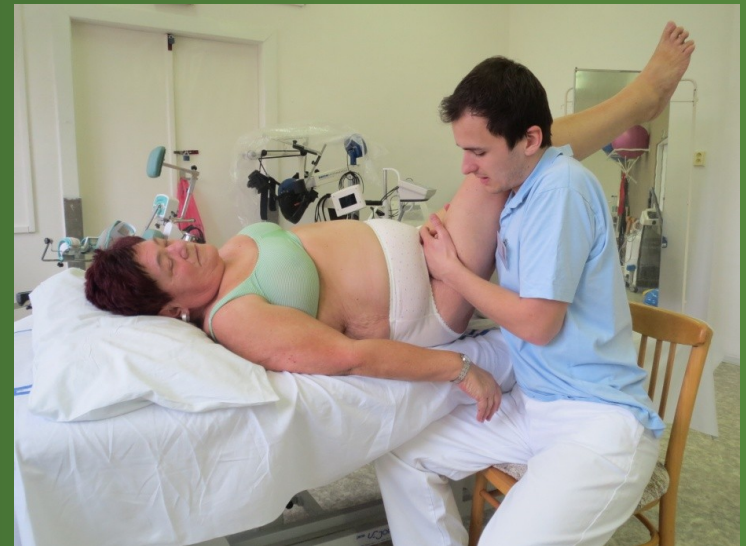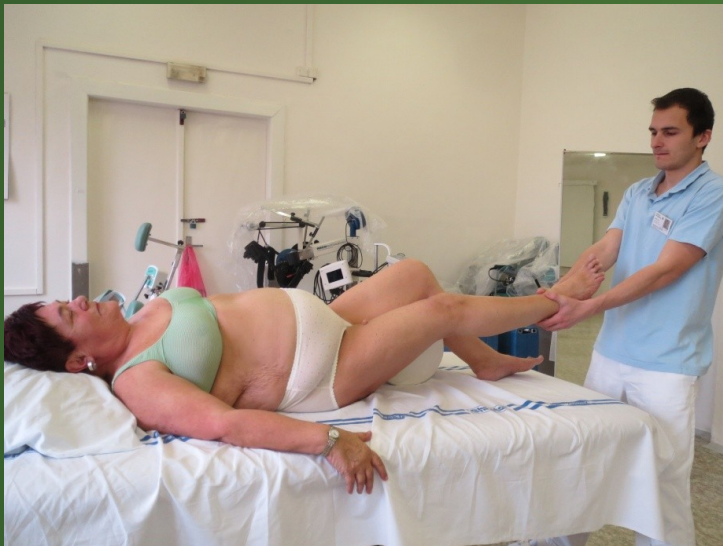Hlavní cíl – udržení rozsahu pohybu, svalová rovnováha, snížení bolestivosti

Fyzioterapeutické prostředky:

- **Polohování** – k ovlivnění flekční kontraktury (v lehu na břicho), ve středním postavení (proti ZR)
- **Izometrická cvičení** – gluteální, břišní, stehenní svaly
- **Hydrokinezioterapie, cvičení v závěsu**
- **Manuální techniky** (trakce kyčelního kloubu, uvolnění zkrácených svalů – iliopsoas, hamstringy, adduktory)
- **Fyzikální terapie** - analgetická a myorelaxační
- **Odlehčení při chůzi** (2francouzské hole, případně vycházková hůl, vhodná obuv, omezení statické a dynamické zátěže)

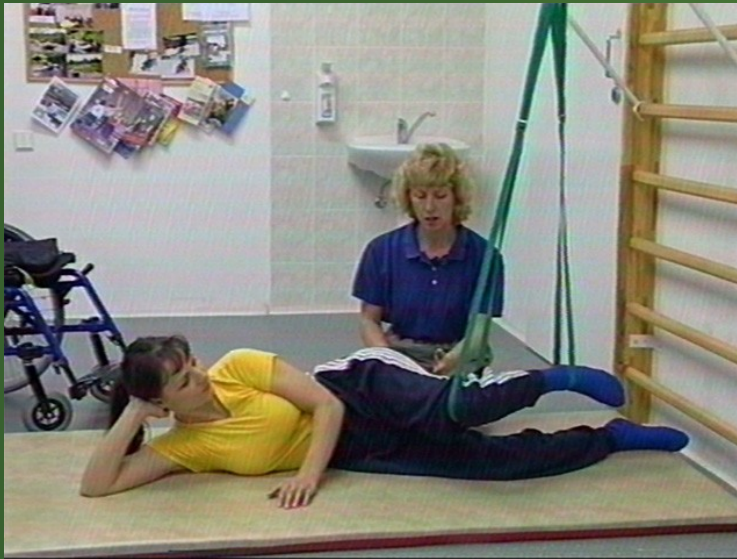Léčebná rehabilitace - coxartróza

- **Manuální techniky – trakce kyčelního kloubu**

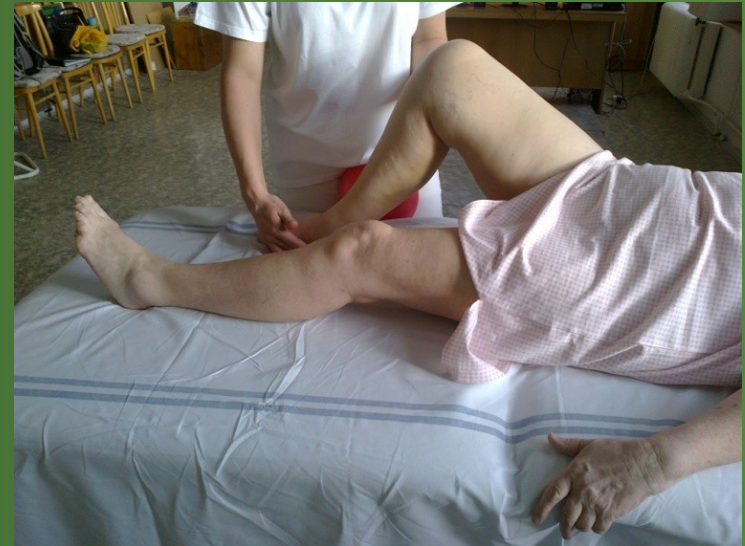

Léčebná rehabilitace - coxartróza

Cvičení v odlečení



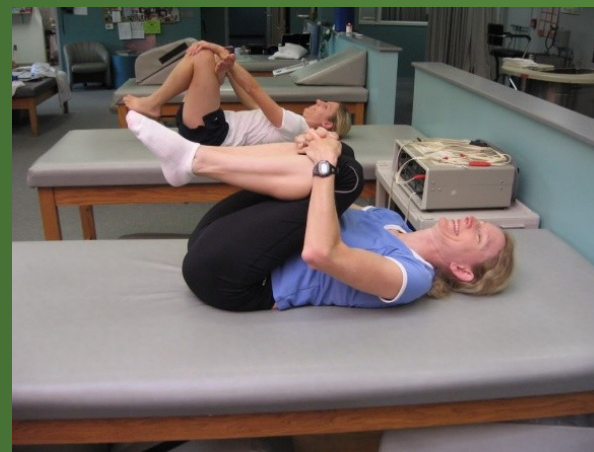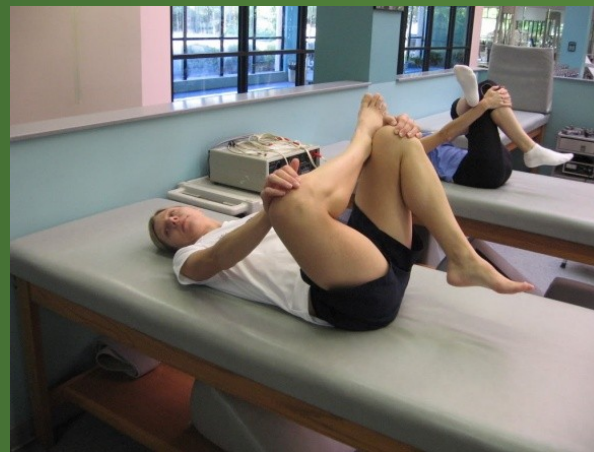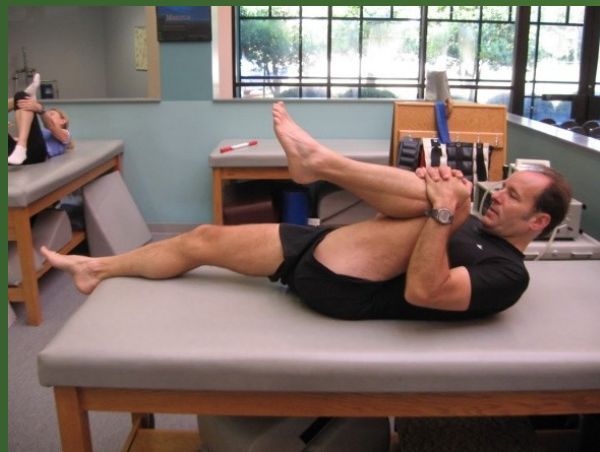Cvičení s dopomocí



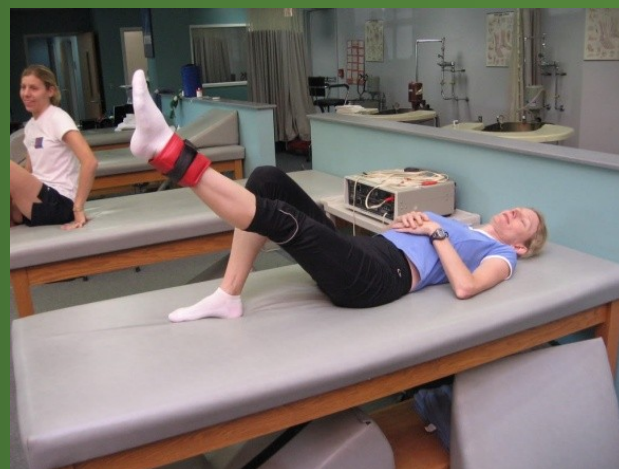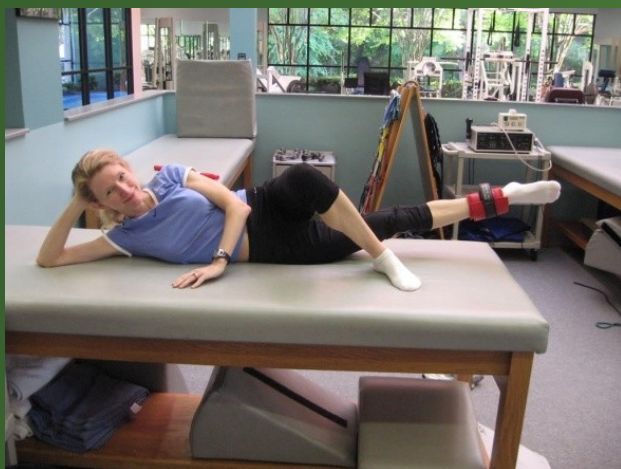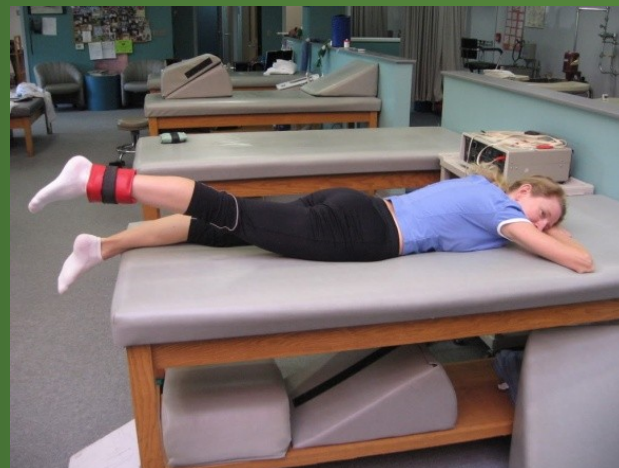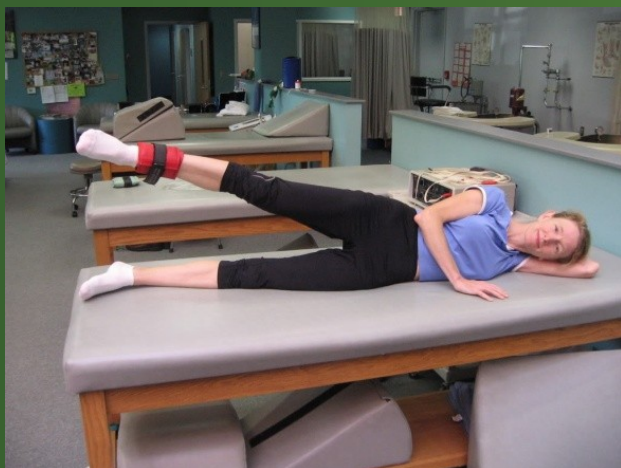Příklady cviků při koxartróze



Stretching (coxartróza)



Aktivní odporová cvičení (coxartróza)



Progresivní dynamická stabilizace (coxartróza)



Poruchy femoropatelárního skloubení

Příčiny:

- zvýšení Q úhlu
- insuficience m. vastus medialis
- zkrácení myofasciálních struktur na laterální straně stehna
- patella alta
- hormonální změny

Klinický obraz:

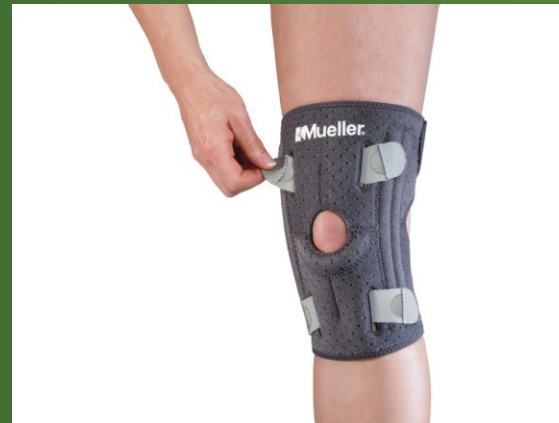- bolest na přední straně kolenního kloubu pod patelou (při chůzi ze schodů, z kopce, v kleku, dřepu, při vynucené delší flexi v koleni – jízda v autě...)
- palpační bolestivost vnitřní strany pately
- omezená posunlivost patelly a měkkých tkání v oblasti patelly
- drásoty
- pozitivní stress test
- svalová dysbalance v oblasti extenzorového aparátu
- instabilita
- někdy zánět

Poruchy femoropatelárního skloubení - fyzioterapie

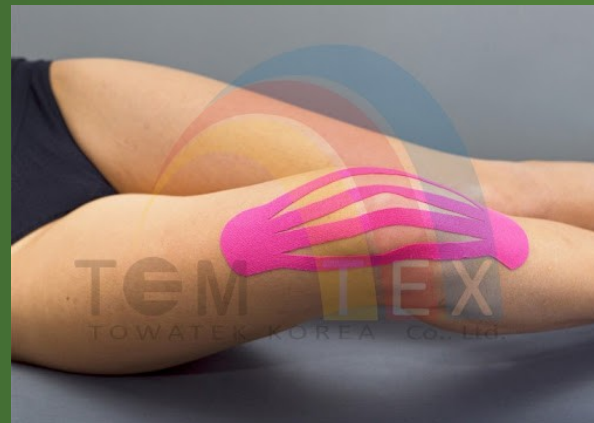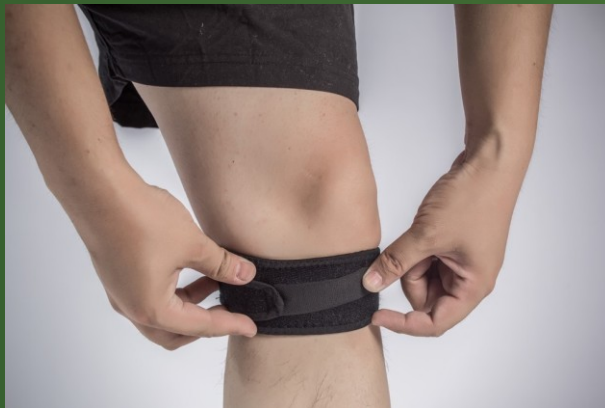- **manuální techniky** (mobilizace pately, mobilizace hlavičky fibuly, šetrná trakce kolenního kloubu, měkké techniky)
- **fyzikální terapie** – analgezie (DD, TENS, kryoterapie), myorelaxace (UZ, kombinovaná terapie), vakuumkompresní terapie (k odstranění výpotku), vířivka
- **ortéza**
- **taping**
- svalová aktivace m. vastus medialis
- senzomotorika, labilní plochy

Poruchy femoropatelárního skloubení - fyzioterapie

Stabilizační ortéza kolenní s vedeními česky



Infrapatelární páska

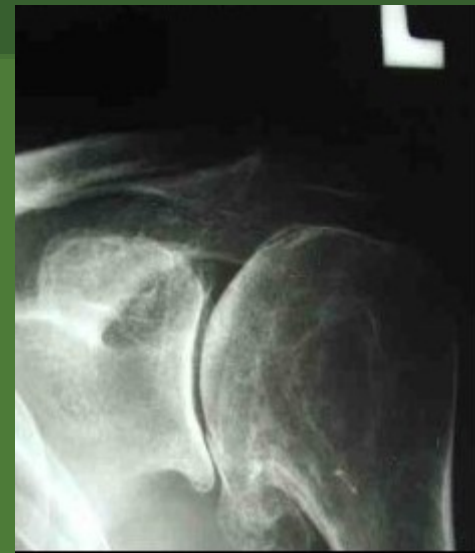

Kineziotaping

Glenohumerální artróza

Příčiny:

- vrozená dysplazie
- metabolické poruchy
- trauma, posttraumatický stav
- cévní příčiny
- zánětlivé procesy



Klinický obraz:

- bolest při pohybu (nejprve startovací, později při zátěži i v klidu)
- omezení ROM dle kloubního vzorce (ZR-ABD-FLE-VR)
- drásoty
- změny měkkých tkání – synovialitida, retrakce kloubního pouzdra, kontraktura rotátorové manžety

Glenohumerální artróza - fyzioterapie

- **LTV** v odlehčení, s dopomocí, hydrokinezioterapie
- **Manuální techniky** (trakce RK, mobilizace RK, SC a AC skloubení, lopatky, měkké techniky)
- **Fyzikální terapie:**
 - akutní fáze – Priessnitz, IVP, TENS, laser
 - chronická fáze – DVP, DD proudy, nízkofrekvenční magnetoterapie
- Do terapie nezapomenout zahrnout také: Cp, Thp, žebra

Akromioklavikulární artróza

Příčiny:

- úrazy
- často u sportů a povolání zatěžujících kloub házením, zvedáním těžkých břemen a dopady na dlaně

Klinický obraz:

- bolestivá addukce v horizontále při max. pasivním dotažení pohybu (příznak šály)
- bolestivá elevace a abdukce
- drásoty
- palpační bolestivost
- deformace kloubu

Akromioklavikulární artróza - fyzioterapie

- v akutní fázi – klidový režim, vyloučení pohybů působících bolest, Desault
- **FT** – laser, distanční terapie, DVP, nízkofrekvenční magnetoterapie
- **Manuální techniky** (manuální distrakce, mobilizace, měkké techniky)
- **LTV** - aktivace inhibovaných svalů, jejich zapojení do tělesného schématu

Artróza loketního kloubu

Příčiny:

- kloubní nestabilita
- posttraumatické změny
- systémová metabolická onemocnění, metabolické poruchy chondrocytů
- nadměrná zátěž

Klinický obraz:

- bolest při pohybu (u dekompenzované artrózy klidová i noční)
- otok, náplň kloubu
- omezení pohyblivosti, flekční kontraktura
- zhoršená sebeobsluha

Artróza loketního kloubu - fyzioterapie

- **Manuální techniky** (trakce, PIR, mobilizace, terapie Trp a úponových bolestivých bodů)
- **Kinezioterapie** - úprava koordinace a koaktivace svalů – zlepšení centrace a stabilizace: metody na neurofyziologickém podkladu – PNF, senzomotorika, uzavřené kinematické řetězce, Vojta, Feldenkreis
- **Fyzikální terapie** (při dekomp.) – analgezie (DD, TENS, IVP), antiedematózní procedury (UZ, lymfodrenáž, vodoléčba)
- **Fyzikální terapie** (v klidovém stadiu) – DD proudy, TENS, DVP, pulsní magnetické pole, distanční elektroterapie
- úprava pohybového režimu, ergonomie

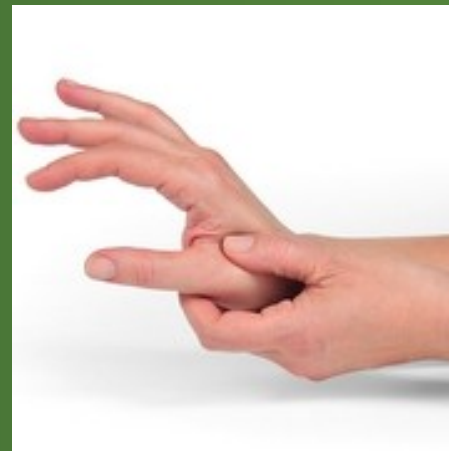Rhizartróza – karpometakarpální kloub palce

Příčiny:

- chronické přetěžování
- svalová dysbalance
- decentrace
- posttraumatické změny
- systémová onemocnění

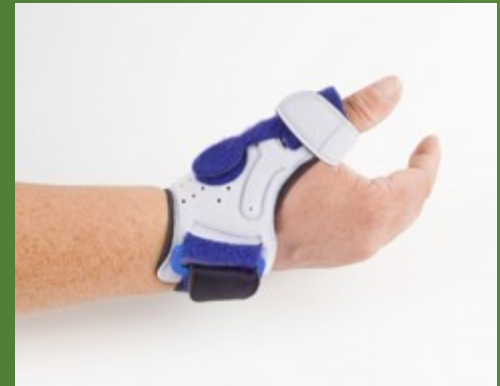Klinický obraz:

- bolest při pohybu v palci
- palpační bolestivost
- omezení pohyblivosti
- krepitace či lupavé fenomény
- hypotrofie svalů tenaru



Rhizartróza – fyzioterapie

- terapie je shodná s terapií artróz obecně
- obstrukce lokálního anestetika a kortikosteroidu
- ošetření svalového hypertonusu a Trps
- terapie svalových dysbalancí
- ergonomie pracovní činnosti – škola úchopu nástroje a tužky, někdy nutná i změna zaměstnání
- ortéza
- taping
- FT – pozitivní termoterapie v chronickém stadiu, elektroterapie, magnetoterapie



Artróza IP kloubů ruky

- projevuje se vznikem Heberdenových (DIP) a Bouchardových (PIP) uzlů
- diferenciální diagnostika revmatických onemocnění

Literatura

- **DUNGL, P. aj.** *Ortopedie*. Praha: Grada, 2005. 1273 s. ISBN 80-247- 0550-8
- **HALADOVÁ, E. a kol.** *Léčebná tělesná výchova – cvičení*. Brno: Národní centrum ošetrovatelství a nelékařských zdravotnických oborů, 2004. 134 s. ISBN: 80-7013-384-8
- **HROMÁDKOVÁ, J. a kol.** *Fyzioterapie*. 1. vydání. Jinočany: H & H, 2002. 428 s, ISBN 80-860022-45-5.
- **KOLÁŘ, P. et al.** *Rehabilitace v klinické praxi*. Praha: Galén, 2009. 713 s. ISBN 978-80-7262-657-1
- **MÜLLER, I.** *Bolestivé syndromy pohybového ústrojí v ordinaci praktického lékaře*. Brno: Institut pro další vzdělávání pracovníků ve zdravotnictví, 1995. 120 s. ISBN 80-7013-196-9
- **ROZKYDAL, Z., CHALOUPKA, R.** *Vyšetřovací metody v ortopedii*. Brno: Masarykova univerzita, Lékařská fakulta, 2001. 66 s. ISBN: 80-210-2655-3

Literatura

- Radkovicová I. Vybrané fyzioterapeutické postupy u degenerativních onemocnění kloubů
- www.rameno.cz
- www.fyzioklinika.cz

Děkuji za pozornost 😊

