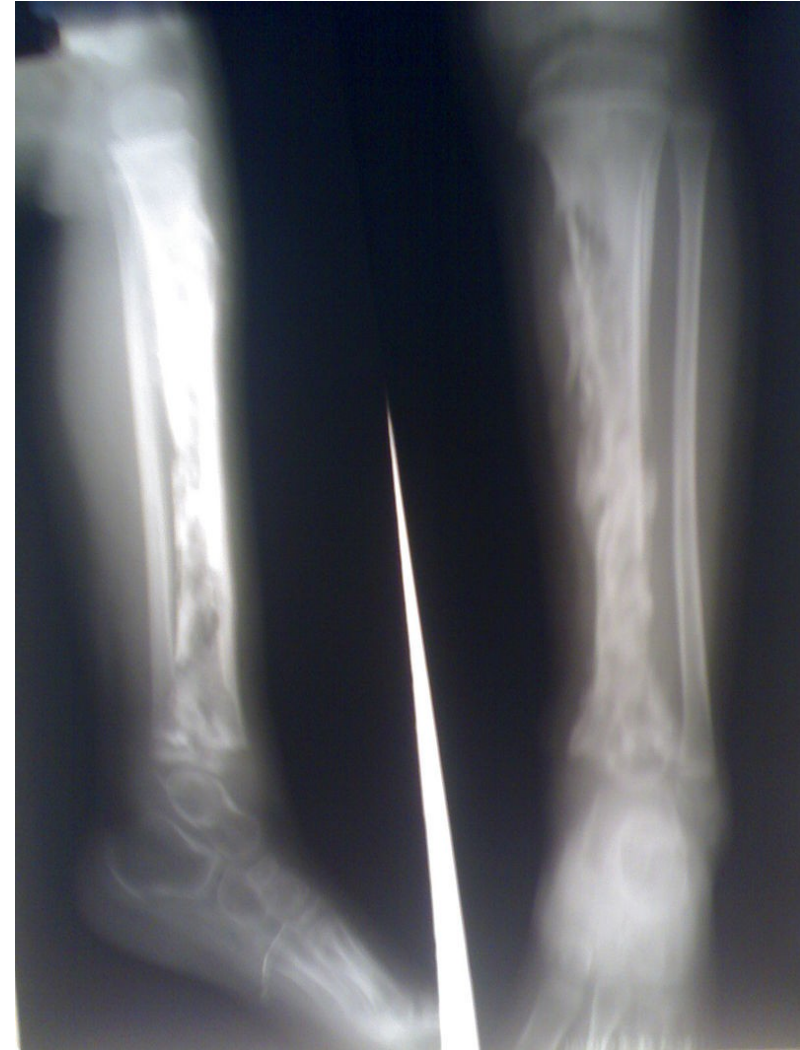

Kinezioterapie u zánětů pohybového systému

Mgr. Veronika Mrkvicová, Ph.D.
Katedra rehabilitace a fyzioterapie, LF MU
Klinika tělovýchovného lékařství a fyzioterapie, FNUSA

Obsah

- Zánět
- Specifický zánět
 - Tuberkulóza
- Nespecifický zánět
 - Osteomyelitis acuta
 - Osteomyelitis chronica
 - Spondylodiscitita
 - Osteomyelitis obratle
 - Arthritis acuta



<https://cs.wikipedia.org/wiki/Osteomyelitida>

Zkratky

- RHB – rehabilitace
- LTV – léčebná tělesná výchova
- FT – fyzikální terapie
- DM – diabetes mellitus
- RTG – rentgen
- CT – Computer Tomography (výpočetní/počítačová tomografie)
- MRI – Magnetic Resonance Imaging (magnetická rezonance)
- PCR – Polymerase Chain Reaction (polymerázová řetězová reakce)
- KO – krevní obraz
- TBC - tuberkulóza

Úvod

- infekce kostí a kloubů nejsou časté
- rozvíjí se u osob s lokální indispozicí (trauma, degenerativní změny, operační výkon,...)
- léčba těchto infekcí je obtížná, vyžaduje spolupráci odborníků z více oborů
- v prezentaci nezmiňuji záněty revmatické (bude probráno zvlášť)

Zánět

- **def.** stereotypní reakce organismu na poškození, je základním nástrojem vrozené imunity a jedním z regulačních mechanismů homeostázy
- při **nadměrné zánětlivé reakci** může dojít k poškození tkáně (autoimunitní procesy)
- zánětlivá reakce probíhá ve vaskularizované pojivové tkáni
- na reakci se podílejí krevní plazma, krevní buňky, cévy, buněčné a mezibuněčné složky pojivové tkáně
- zánět – sterilní vs. infekční (nespecifický/specifický)

Zánět – klasifikace podle etiologie

Sterilní zánět

Reakce tkáně na:

- akutní či chronické přetížení
- vzniká při dekompenzaci degenerativního procesu (artróza)

Infekční zánět

- vyvolávající příčinou je bakteriální, virové či parazitární agens
- **nespecifický:** nejčastější zdroj Staphylococcus aureus (dále: Streptococcus haemolyticus, Proteus, Pseudomonas, E. coli) – vstup do organismu nejčastěji: penetrujícím poraněním, z jiného fokusu v těle, krevní cestou, iatrogeně
- **specifický:** TBC, syfilis, brucelóza, mykotická onemocnění

Zánět – klasifikace podle lokalizace

- Zánětlivá reakce může postihnout jakoukoliv tkáň pohybového aparátu (sval, šlachu, kloubní pouzdro, vazy, kost)
- Při infekčním zánětu (pyogenní artritida, osteomyelitida, spondylodiscitida) může dojít k bakteriemii a rozvoji sepse

Tuberkulóza (specifický zánět)

- u pohybového aparátu postihuje: spongiózní kost, synoviální kloubní tkáň, šlachové pochvy, v polovině případů postihuje páteř (= Pottova nemoc)
- cesta přenosu: ranou, sputem, z primárního ložiska v plicích
- v postižené tkáni pohybové soustavy vzniká tzv. tuberkulózní uzlík, ten může znektotizovat, vzniká bílá sýrovitá hmota

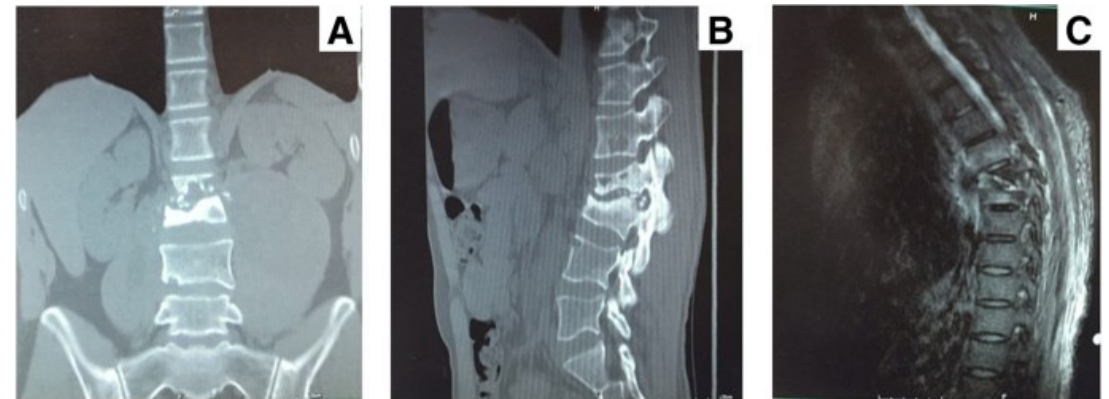
Projevy: zprvu nevýrazné, různorodé

- celkové: slabost, malátnost, úbytek váhy, noční potivost, subfebrilie
- lokální: bolest a omezení pohybu v kloubu

Diagnostika:

- změny na RTG až v pozdních stadiích

- mikroskopický/kultivační průkaz mikrobů v punktátu (PCR) <https://bmcinfectdis.biomedcentral.com/articles/10.1186/s12879-018-3456-3>



Tuberkulóza (specifický zánět)

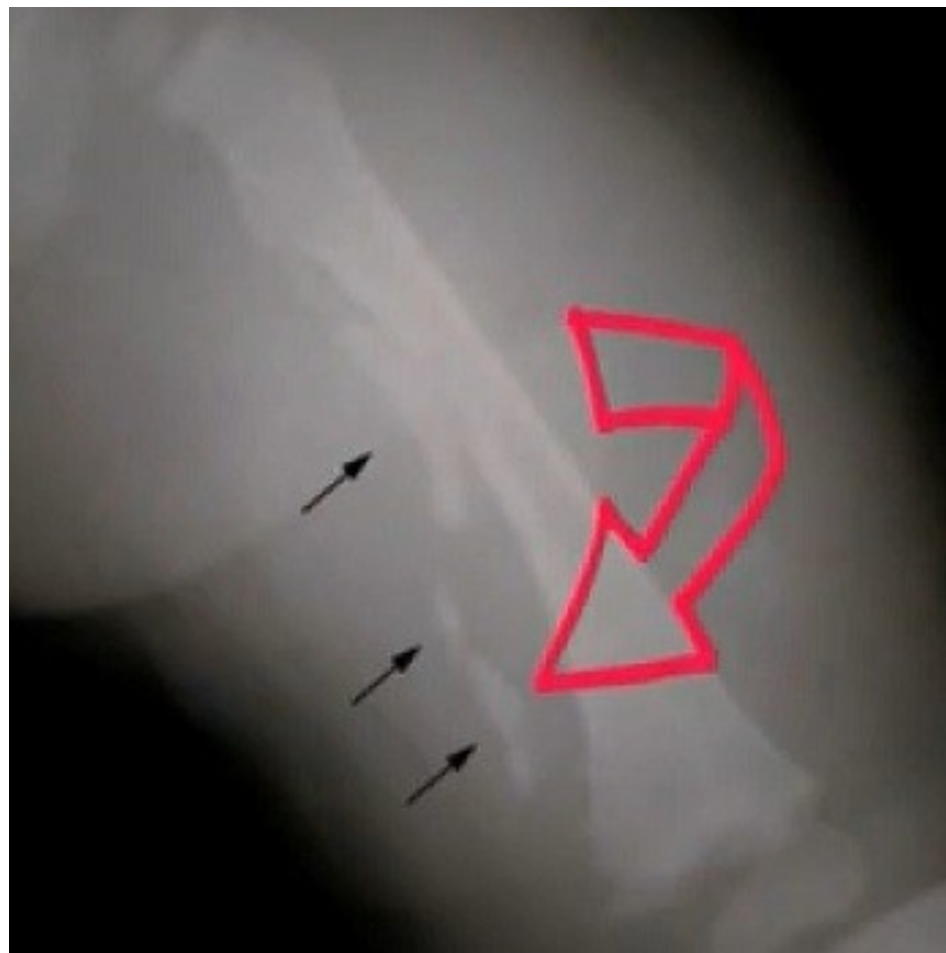Zvláštnosti tbc: studený absces, zběhlý absces (steče po fasciích), ochranné kontraktury svalové, následkem tbc páteře – klínovité obratle a vznik gibů

Terapie: antituberkulotika (dlouhodobě), imobilizace postiženého segmentu (při přetížení hrozí riziko rozpadu tkáně), operace (synovialektomie kloubů, nekrektomie kostí s výplní defektu štěpy)

Fyzioterapie: cílem je zachování maximální funkce postižených končetin

- V první fázi klid, polohování, dále dle lokalizace procesu (páteř, končetinové klouby)
- Postupně se zařazuje: respirační fyzioterapie, izometrická aktivace svalů, aktivace trupového svalstva, kondiční cvičení, lázeňská léčba (klimatoterapie)

Osteomyelitis



<https://www.rehabilitace.info/zdravotni/osteomyelitida-zanet-kosti-priznaky-priciny-a-lecba/>

Osteomyelitis acuta

- **Def.** akutní, purulentní zánět kosti a kostní dřeně
- **Původce:** gram- pozitivní a gram-negativní bakterie (Stafylococcus aureus 80%, hemolytický streptokok, Proteus, Pseudomonas)

Epidemiologie:

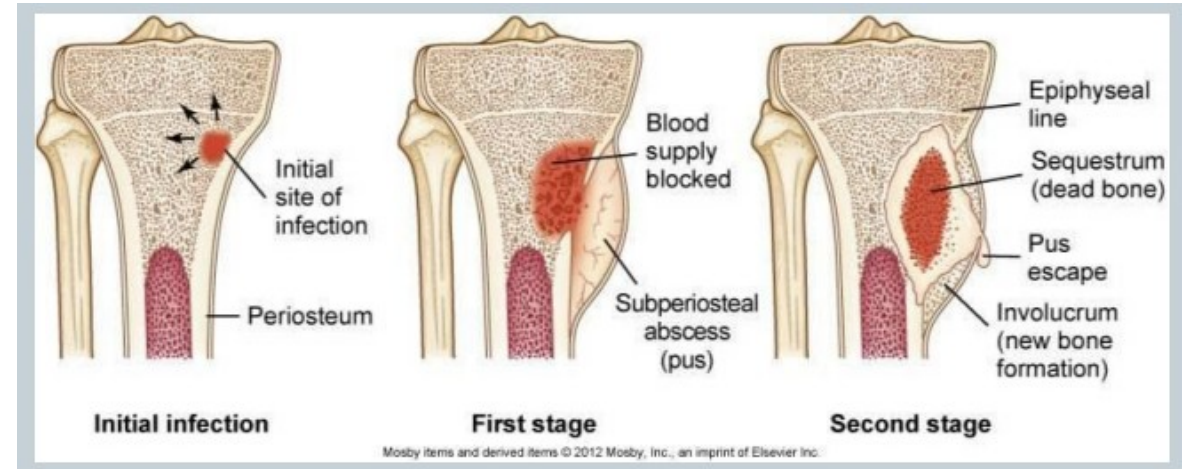
- Onemocnění hlavně dětského věku
- Infekční komplikace kostí u otevřených zlomenin typu II a III (7- 20 %)
- Infekční komplikace u elektivních ortopedických operací (0,5-3 %)
- Periprotetická infekce – u primoimplantací (do 2%), u revizních náhrad (2-14 %)

Osteomyelitis acuta - dle způsobu přenosu:

- 1. Endogenní = hematogenní** – infekce vniká do kosti z jiného ložiska v těle krevní cestou (kožní infekce, infekce močových či dýchacích cest)
 - Infekce lokalizovaná v místech s největším prokrvením – v metafýzách dlouhých kostí u dětí (stehenní, holenní, pažní), u dospělých méně častá (obratle, pánev)
- 2. Exogenní = přímý vstup** (otevřené zlomeniny, operace či punkce = iatrogenní)
 - Infekce zůstává většinou lokalizovaná, sklon k odumření postižené kosti – vytvoření neživé kosti (sekvestr), častý přechod do chronického stadia

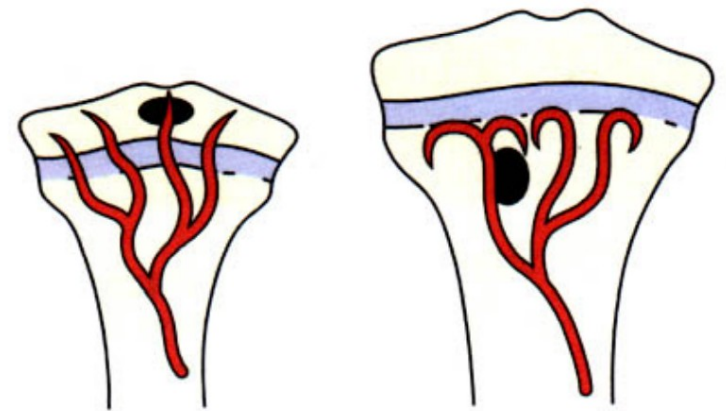
Osteomyelitis acuta - průběh

- hyperémie, otok, hnis
- porucha cirkulace s tvorbou trombů
- osteolytická destrukce, sekvestry
- absces, subperiostální absces
- sekvestrace celé diafýzy a tvorba nové kosti - involucrum
- poškození fýzy – následkem je zkratek končetiny (během růstu se zvětšuje)
- metastatická ložiska - plíce, jiné kosti
- sepse, septický šok

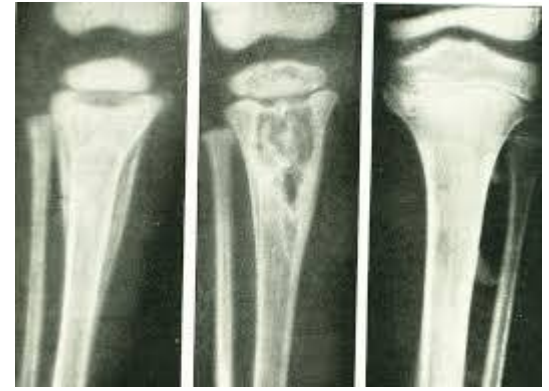

Osteomyelitis acuta – dle věku

- **U dětí do 6 měsíců:** přestup infekce přes růstovou ploténku z metafýzy do epifýzy a do kloubu
- **U dětí nad 6 měsíců:** růstová ploténka je bariéra přechodu do epifýzy (je-li metafýza uvnitř kloubu, je riziko přechodu infekce: proximální femur, radius)
- **U dospělých:** přechod do epifýzy i diafýzy



Osteomyelitis acuta - diagnostika



- **Lokální projevy:** rubor, color, dolor, tumor, functio laesa, palpační citlivost, fistula, sekrece z rány
- **Celkové projevy:** třesavka, (septická) horečka, celková slabost, malátnost, nechůť k jídlu, spasmus svalů, tachypnoe, tachykardie, hypotenze, nauzea, bolesti břicha, průjem
- **Laboratorní vyšetření:** leukocytóza, vysoká sedimentace, CRP, odběr krve na hemokulturu
- **RTG vyšetření:** otok měkkých tkání, nepravidelné prořídnutí kosti, lokální osteolýza v metafýze, zesílení nadzdvíženého periostu, sekvestry

Osteomyelitis acuta - terapie

- antibiotika intravenózně ihned, vysoké dávky (cefalosporiny, Gentamycin, Dalacin)
- dále antibiotika dle citlivosti 6-8 týdnů
- revise ložiska, incise abscesu, navrtání a dekomprese kosti, proplachová laváž
- klid, analgetika, imobilizace postižené končetiny
- péče o vnitřní prostředí (tekutiny, bikarbonát, léčba DM)

Osteomyelitis acuta - komplikace

- přechod do chronické osteomyelitidy
- sepse, septická artritida
- porušení fýzy, zástava růstu a zkratek končetiny
- přerůst z hyperémie
- kontraktura kloubní
- patologická zlomenina

Spondylodiscitida

(= infekční zánět meziobratlového disku)

Mechanismus vzniku:

- přímou cestou (při operaci páteře)
- nepřímou cestou (hematogenní přenos bakteriálního agens z jiného fokusu v těle)

Průběh: destrukce disku, později zasažení i těl obratle příslušného segmentu, vznik deformit páteře

Projevy: bolest páteře, při pohybu, ale i v klidu (v noci)

Terapie: ATB (dle citlivosti), stabilizace segmentu – konzervativně (Jewetův korzet) či operačně (spondylochirurgický výkon) – indikace dle klinického vyšetření a nálezu na RTG/CT/MRI

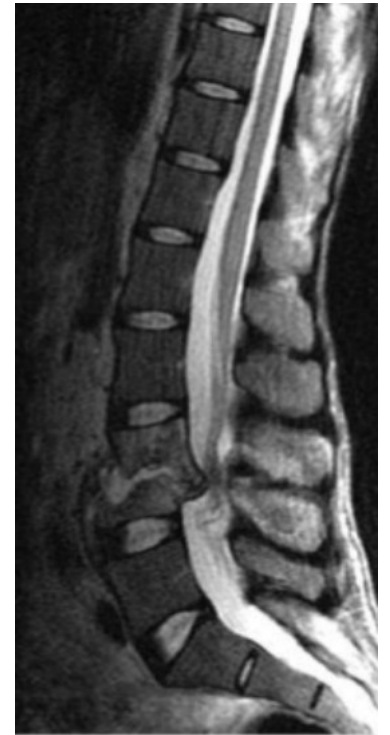Osteomyelitis obratle

Diagnostika:

- začátek plíživý: bolesti zad, omezený pohyb a rozvíjení páteře
- pohmat a poklep je bolestivý, spasmus paravertebrálních svalů
- RTG: zesílení měkkých tkání, eroze krycí ploténky v celé délce, destrukce kosti, snížení výšky obratlového těla, zúžení meziobratlového prostoru
- CT, MRI, Scintigrafie

Terapie:

- klid na lůžku, ortéza
- antibiotika i.v., dále p.os
- punkce abscesu a ložiska (pod CT), drenáž paravertebrálního abscesu revize, debridement, sekvestrotomie, lavage



<https://www.slideshare.net/MartinKorbel3/zntliv-onemocnn-ptee>

Osteomyelitis chronica

- Vzniká přechodem z akutního stadia
- Příčiny: nedostatečná léčba, snížená imunita, značná virulence

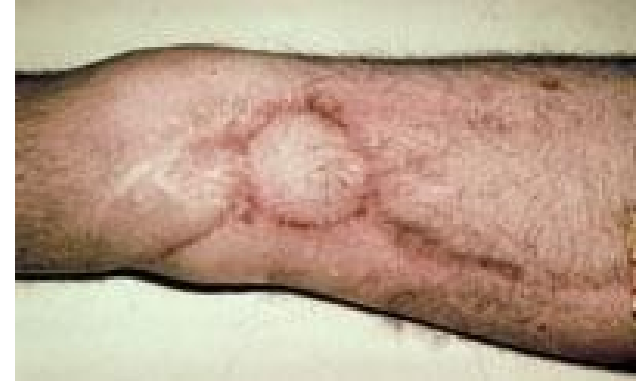Charakteristicky:

- Sekvestr - mrtvý ostrůvek kosti v granulační tkáni nebo v hnisu
- Pyogenní membrána a sklerotický lem ztlustělé kosti (brání revaskularizaci a průniku antibiotik)
- Nepřesně ohraničená oblast
- Brodieho absces

Osteomyelitis chronica - diagnostika

Projevy

- bolest, otok, palpační citlivost, snížená funkce
- drenující píštěl s hnisem a sekvestry
- občasné vzplanutí akutního zánětu
- celková malátnost a slabost, kachektizace



<https://zdravi.euro.cz/clanky/chronicka-osteomyelitida/>

RTG

- kombinace prořídnutí a zhuštění struktury, sekvestry s okolní dutinou, periostální novotvorba kosti

Fistulografie, MRI, CT

Osteomyelitis chronica - terapie

- zdlouhavé a obtížné, operační
- fistulectomie, sekvestrotomie, výplach, proplachová laváž (7-14dnů)
- lokální aplikace antibiotik (dle výsledku kultivace a citlivosti z krve a punktátu z ložiska)
- výplň dutiny svalovým bříškem, spongiózními štěpy
- antibiotika dlouhodobě (3měsíce)
- zvyšovat imunitu

Osteomyelitis acuta a chronica - fyzioterapie

- Rehabilitace vychází z typu zánětu a jeho aktivity:

V **akutní fázi** klid, imobilizace (sádra, ortéza či korzet) – působí i analgeticky a antiedematózně, polohování, prostředky respirační fyzioterapie

V **chronické fázi** – cílem je řešení následků onemocnění:

- Ovlivnění otoku (ultrazvuk, vířivka, hydrokinezioterapie)
- Zlepšení svalových dysbalancí
- Při rozvoji osteoporózy snaha o její ovlivnění (pulzní magnetoterapie, distanční elektroterapie)
- Využití spec. fyzioterapeutických technik na neurofyziologickém podkladě

Arthritis acuta

- Def. hnisavý zánět kloubu (pyogenní artritida)
- Coxitis - hnisavý zánět kyčle, Gonitis - hnisavý zánět kolena

Původci:

- Staphylococcus aureus Streptococcus pyogenes, Gonokoky, Haemophilus, Pseudomonas, Proteus, E. coli)

Způsob přenosu:

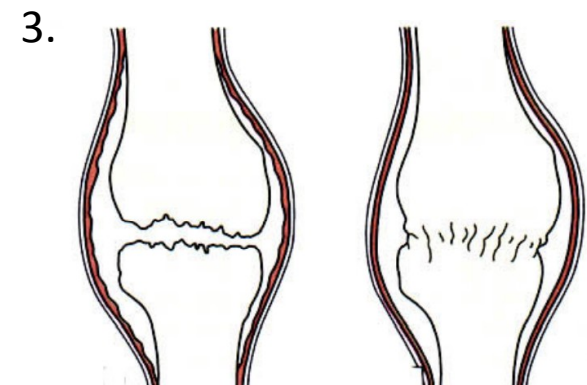
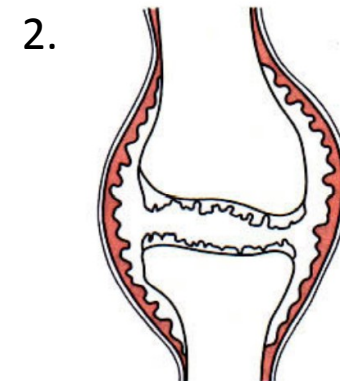
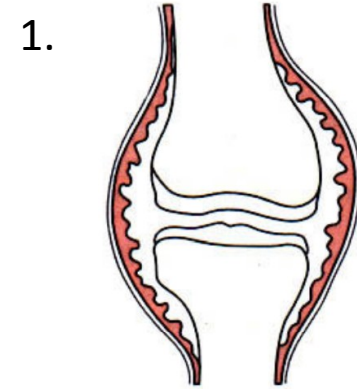
- Haematogenní cestou
- Z metafýzy uvnitř kloubu (kyčel, loket)
- Přímá cesta (punkce, operační zákrok)

Arthritis acuta - průběh

1. **Synovialitis purulenta.** Synoviální membrána je zduřelá, zkalený žlutý, nahnědlý výpotek, hustý hnis.

2. **Phlegmona pouzdra.** Celá vrstva kloubního pouzdra je zasažena. Panus vystýlá kloub, usuruje chrupavku, rozsáhlé zduření, hnis.

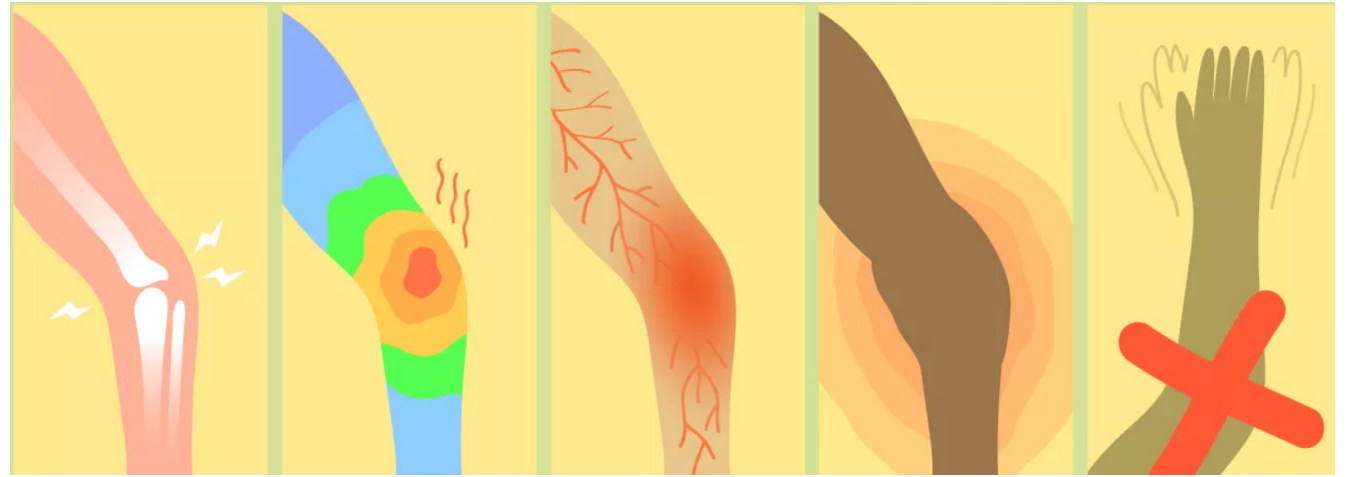
3. **Panarthrititis.** Zánět přechází na všechny části i periartikulárně. Chrupavka je destruována abscesy. Srůst vazivový, kostěný.



Arthritis acuta - komplikace

- pozánětlivá osteoartróza
- nekróza
- ankylóza-fibrózní, kostěná
- subluxace, luxace
- sepse

Arthritis acuta - diagnostika



- **Lokální projevy:** Rubor, calor, dolor, tumor, functio laesa, palpační citlivost, fistula, sekrece z rány
- **Celkové projevy:** třesavka, (septická) horečka, celková slabost, malátnost, nechutí k jídlu, spasmus svalů, tachypnoe, tachykardie, hypotenze, nauzea, bolesti břicha, průjem
- **Laboratorní vyšetření:** vysoká sedimentace, leukocytóza, vysoké CRP, KO + diferenciál - posun doleva, metabolická acidóza

Arthritis acuta - terapie

- punkce kloubu – na bakteriální vyšetření
- imobilizace postižené končetiny (2-3týdny), analgetika
- antibiotika intravenózně
- artroskopie, proplachová laváž event. incise a kontra-incise kloubu a proplachová laváž (antibiotika 6-8týdnů)
- péče o vnitřní prostředí

Arthritis acuta - fyzioterapie

- první 2-3týdny klidový režim (polohování, často ortéza), prostředky respirační fyzioterapie
- až stav dovolí: pasivní cvičení (vč. využití motorových dlah)
- chůze o berlích s odlehčením 3měsíce (dle stavu)
- posilování a zatěžování postupně podle hojení

Literatura

- **ROZKYDAL, Z.** Zánětlivá onemocnění kostí a kloubů. Optimed
- **JANÍČEK, P.** Ortopedie, MU LF, Brno, 2007
- **ROZKYDAL, Z., CHALOUPKA, R.** *Vyšetřovací metody v ortopedii.* Brno: MU LF
- **CHALOUPKA, R.** Vybrané kapitoly z LTV v ortopedii a traumatologii, NCO NZO, Brno, 2001
- **GALLO, J. a kol.** Ortopedie pro studenty lékařských a zdravotnických fakult, UP Olomouc, 2011
- **DUNGL, P. aj.** *Ortopedie.* Praha: Grada, 2005
- **HALADOVÁ, E. a kol.** *Léčebná tělesná výchova – cvičení.* Brno: NCO NZO, 2004
- **HROMÁDKOVÁ, J. a kol.** *Fyzioterapie.* 2002
- **KOLÁŘ, P. et al.** *Rehabilitace v klinické praxi.* Praha, 2009.