

Léčebná rehabilitace v chirurgii, traumatologii a ortopedii  
Fyzioterapie, II. Ročník  
24.4.2024

# Léčebná rehabilitace u získaných vad pohybového systému (skolioza, plochá noha, m. Scheuerman)

**Mgr. Veronika Mrkvicová, Ph.D. (fyzioterapeutka)**

**KLINIKA TĚLOVÝCHOVNÉHO LÉKAŘSTVÍ A REHABILITACE**

**Fakultní nemocnice u sv. Anny v Brně**

**KATEDRA FYZIOTERAPIE A REHABILITACE**

**Lékařská fakulta Masarykovy univerzity**

# Obsah

- Skolióza
- Morbus Scheuermann
- Plochá noha

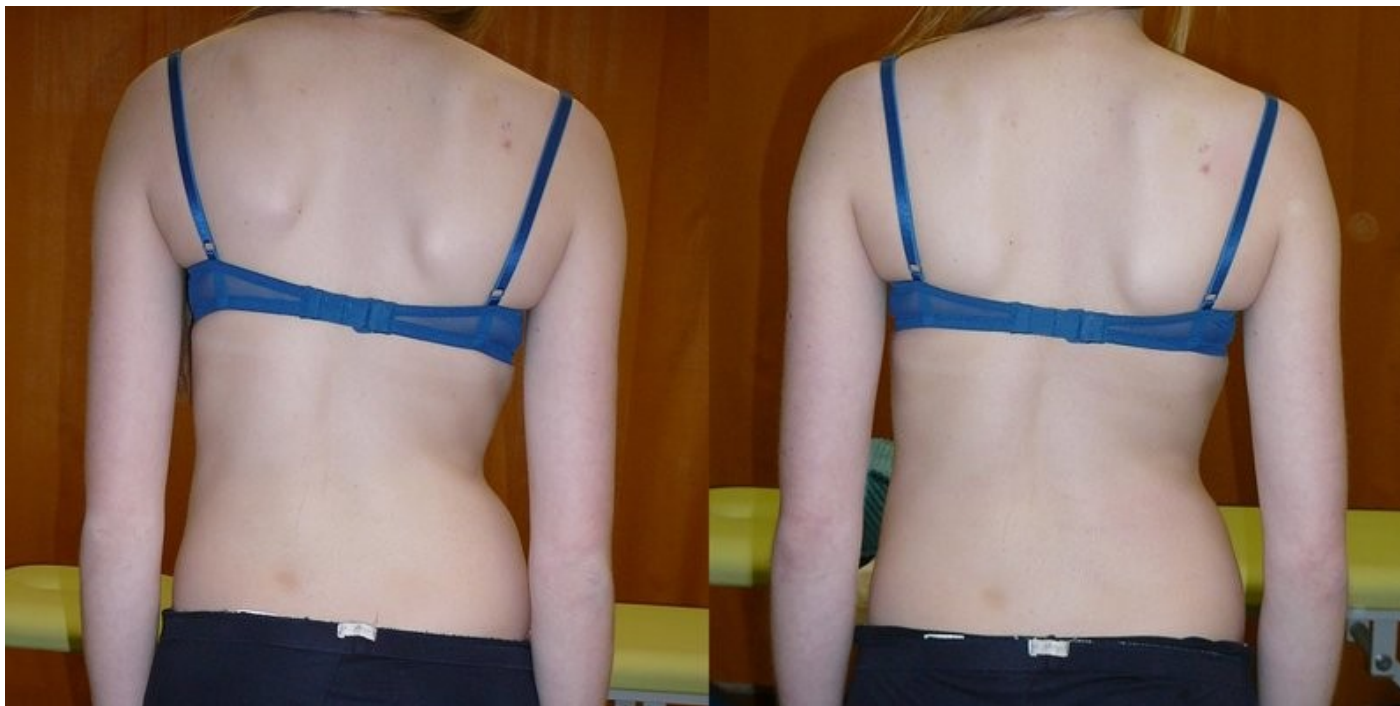
# Zkratky

- DK, DKK – dolní končetina/končetiny
- HK, HKK – horní končetina/končetiny
- RHB – rehabilitace
- LTV – léčebná tělesná výchova
- FT – fyzikální terapie
- ET - elektroterapie
- MT – měkké techniky

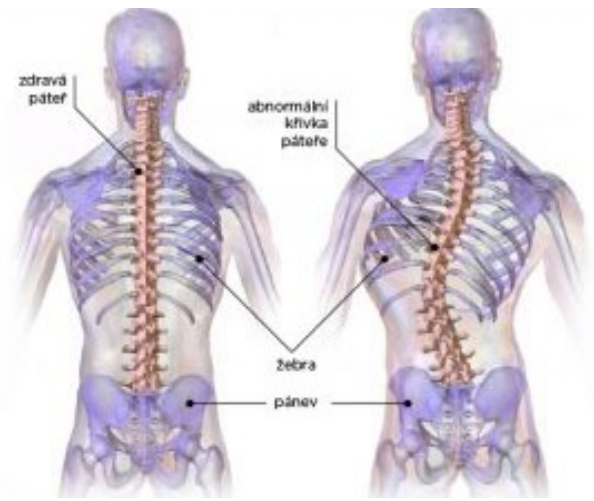# Předmluva

- Prezentace se zaměřuje na léčebnou rehabilitaci získaných vad pohybového systému, a to zj. skoliózu, Morbus Scheuermann a plochou nohu
- Skolióza - diagnostika a terapie se děje napříč různými obory (pediatr, ortoped, rehabilitační lékař a fyzioterapeut, neurolog, protetik), v prezentaci se soustředím na idiopatickou skoliózu
- Morbus Scheuermann – vyskytuje se u velkého procenta populace (10%), přetěžování v období průběhu nemoci má negativní vliv na prognózu, významné jsou zj. následky onemocnění v podobě deformity páteře
- Plochá noha – má mnoho příčin, v prezentaci rozvedu získané plochonoží jako následek vazivové insuficience nohy

# Skolióza



# Skolióza – patologická anatomie



## Skolióza (definice)

- stav páteře, který vedle vlastního zakřivení v F rovině (stranové zakřivení páteře v rozsahu  $11^\circ$  a více), má přítomny známky strukturálních změn obratlů (lateralizace, rotace a torze)
- **obratle** jsou deformovány (největší změny na obratlích vrcholových a přechodných)
- současně i **změny na žebrech** (jejich průběh, tvar a délka)
- deformace **hrudníku**: na konkávní straně hluboké vtažení (žebra natlačena k sobě), na konvexní straně gibus (žebra roztažena)
- **lopatka** - na vybočené straně hrudníku posunuta kraniálně a laterálně, je výše než na opačné straně
- na straně konvexity je **crista iliaca** postavena níže, na opačné straně výše (toto šikmé postavení vytváří dojem zkrácení DK na konkávní straně)

# Skolióza - výskyt

- nejčastější typ strukturální deformity v F rovině
- idiopatická skolióza představuje 65 % případů všech strukturálních skolióz
- křivku větší než 20° má méně než 0,5 % dospívajících

Potencionální **nepříznivé účinky** skoliózy zahrnují:

- progresivní vývoj
- nepříjemné kosmetické důsledky
- bolesti zad a jiné zdravotní komplikace
- sociální a psychologické problémy v dětství (negativní sebehodnocení, společenskou izolaci) a v dospělosti (omezená možnost zaměstnání, menší procento sňatků)
- finanční náklady léčby

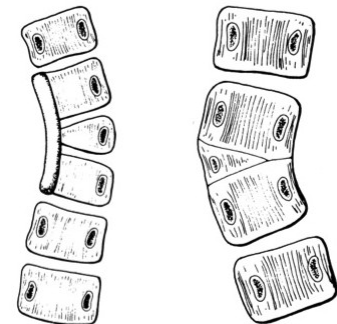
# Rozdělení skolióz podle etiologie

- **Strukturální**

- Kongenitální
- Idiopatická (etiologie neznámá)
- Neuromuskulární (neuropatická, myopatická)
- Skolióza při neurofibromatóze
- Sekundární skoliózy – u různých chorob (Marfanův sy, Ehler-Danlos sy,...)
- Degenerativní

- **Nestrukturální**

- Posturální
- Hysterická
- Při jiných chorobách (onkologické, zánětlivé,...)





# Idiopatická skolióza – průběh onemocnění

- ohrožuje pacienta po celou dobu jeho kosterního růstu, někdy i po ukončení růstu (může začít kdykoliv v tomto období, někdy se může i velmi rychle zhoršovat)
- postižení pacienta je rozdílné podle stupně závažnosti i lokalizace zakřivení
- predikce progresse onemocnění a stanovení jeho závažnosti je v době vzniku onemocnění velmi obtížné

Výsledek léčby závisí na:

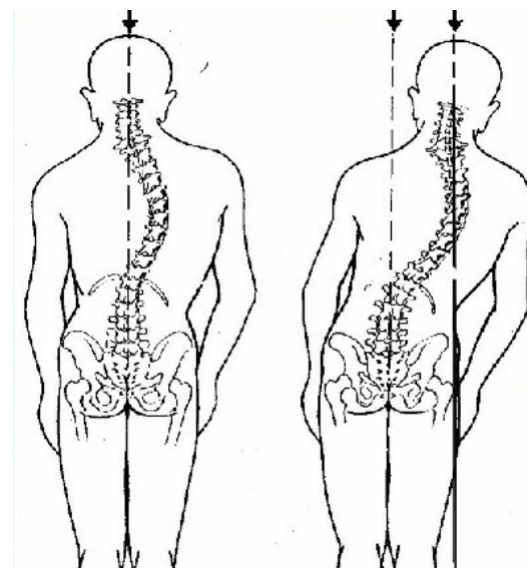
- včasném zahájení léčby
- typu léčby – konzervativní (LTV a korzetoterapii) vs. operační

Při volbě fyzioterapeutických postupů se přihlíží na:

- typ, progresi a velikost křivky, věk pacienta a jeho spolupráci

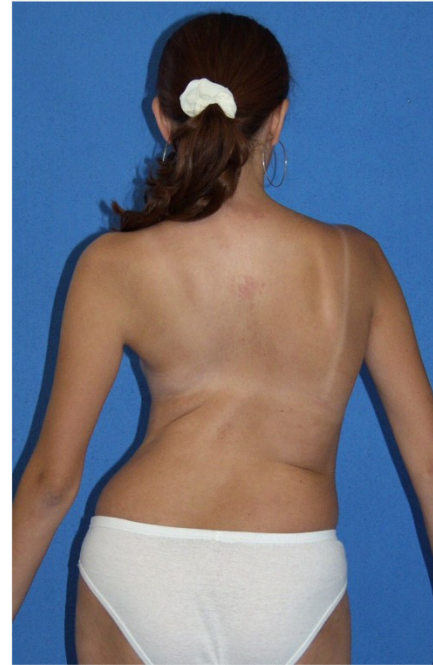# Idiopatická skolióza

- **strukturální křivka** - nemá normální flexibilitu
- **nestructurální křivka** - není fixována, je flexibilní
- **hlavní křivka** - objevila se nejdříve, je obvykle strukturální, bývá těžší
- **vedlejší křivka** – kompenzační, nad a pod hlavní křivkou, kompenzuje rovnováhu trupu, postupně se fixuje a stává se strukturální
- **kompensovaná křivka**
- **dekompensovaná křivka**
- **křivka cervikální, cervikothorakální, thorakální, thorakolumbální, lumbální, lumbosakrální**



# Idiopatická skolióza - klasifikace

1. Podle doby vzniku
2. Podle velikosti úhlu
3. Podle lokalizace



# Idiopatická skolióza - klasifikace

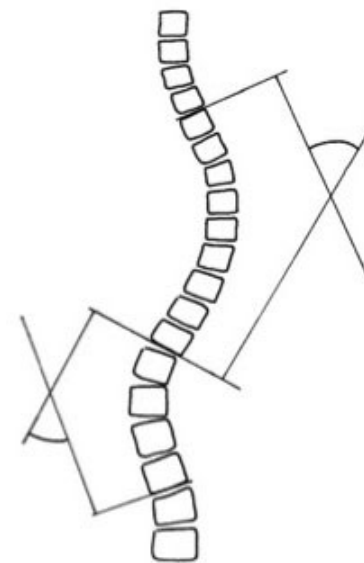
## **1. Podle doby vzniku**

- infantilní – do 3 let věku
- juvenilní – mezi 3 až 10 lety
- adolescentní – nad 10 let věku

# Idiopatická skolióza - klasifikace

## 2. Podle velikosti úhlu

- Tíže křivky je udávána ve stupních měřených nejčastěji metodou Cobba nebo Fergussona
- Podle velikosti úhlu měřeného podle Cobba rozdělujeme skoliózy:
  - zakřivení IA (do 10 stupňů)
  - zakřivení IB (do 30 stupňů)
  - zakřivení II (mezi 30–60 stupni)
  - zakřivení III (mezi 60–90 stupni)
  - zakřivení IV (nad 90 stupňů)



# Idiopatická skolióza - klasifikace

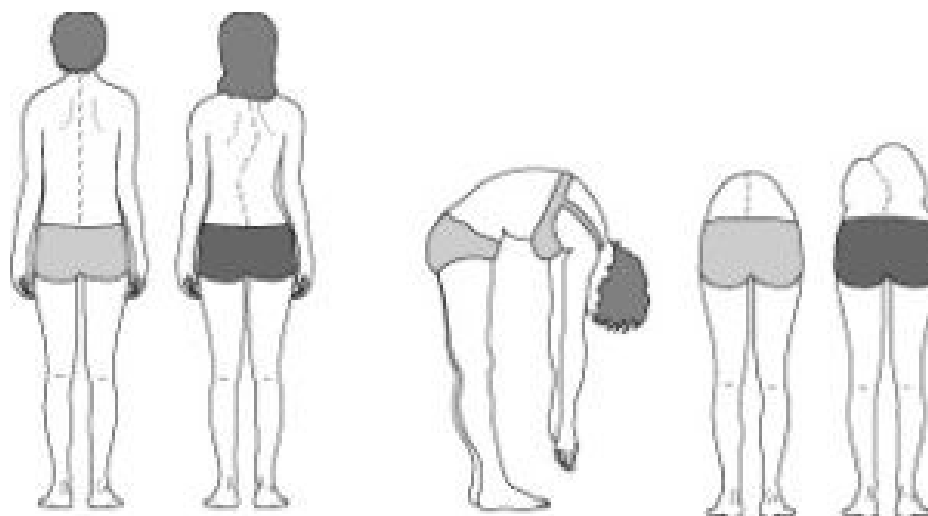
**3. Podle lokalizace** (je dána hlavní křivkou - dle vrcholového obratle):

- krční (mezi C1–C6)
  - krčně hrudní (C7–Th1)
  - hrudní (Th2–Th11) - nejčastější
  - bederní (L2–L4)
  - bederně křížovou (L5–S1)
- 
- Důležité je určit primární a sekundární křivku. Hlavní křivka pro určení lokalizace je ta, na níž je nejvíce strukturálních změn

# Idiopatická skolióza - diagnostika

## Orientační vyšetření (Adamsův test)

- slouží k **časné detekci deformity** (zajišťováno pediatrem, či jiným odborníkem, učitelem tělocviku) - velmi důležité pro strategii a efekt léčby
- křivka skoliózy bývá zkreslena postavením trnových výběžků, které jsou rotovány směrem ke konkavitě oblouku křivky (jejich postavení neodpovídá objektivnímu rozměru poruchy a nezkušeným vyšetřujícím může dojít k přehlédnutí skoliotické křivky nebo k nedocenění jejího rozsahu)



# Idiopatická skolióza - diagnostika

## Speciální vyšetření

- rozlišit zda jde o idiopatickou skoliózu, skoliózu posturální nebo skoliózu z jiné etiologie

## Diferenciální diagnostika

- neurofibromatóza (skvrny bílé kávy a podkožní měkké tumorky)
- diastematomyelie (trs vlasů, pigmentace a lipom v bederní oblasti)
- mukopolysacharidóza (zakalení rohovky)
- Marfanův syndrom (utváření patra)



# Idiopatická skolióza - diagnostika

## Klinické vyšetření

### Fixovaná rotace v předklonu (hlavní projev)

- posturální skolióza - při předklonu zakřivení vymizí
- idiopatická skolióza - rotace zůstává v každé poloze

### Subjektivní potíže (bolest, dechové potíže, infekce dýchacích cest, únavnost)

## Kineziologický rozbor

- Výška ramene
- Kompenzace trupu (olovnice)
- Měření žeberní prominence
- Flexibilita křivky - v úklonech
- Obliquita pánve, laxita, délka končetin

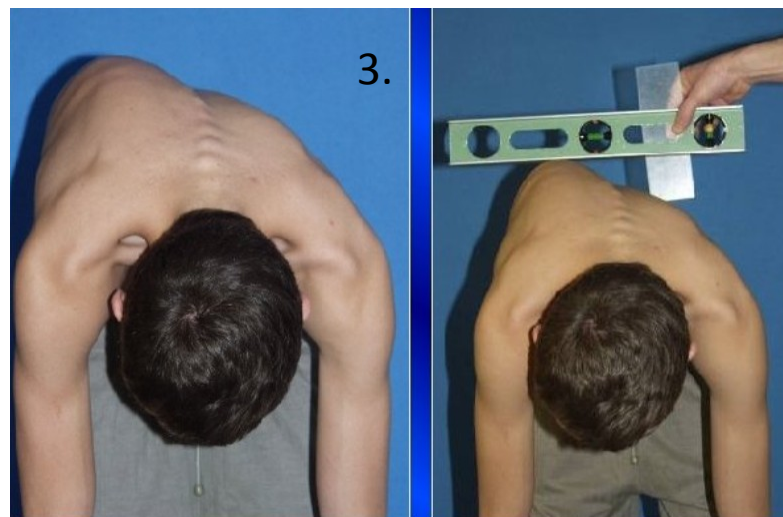
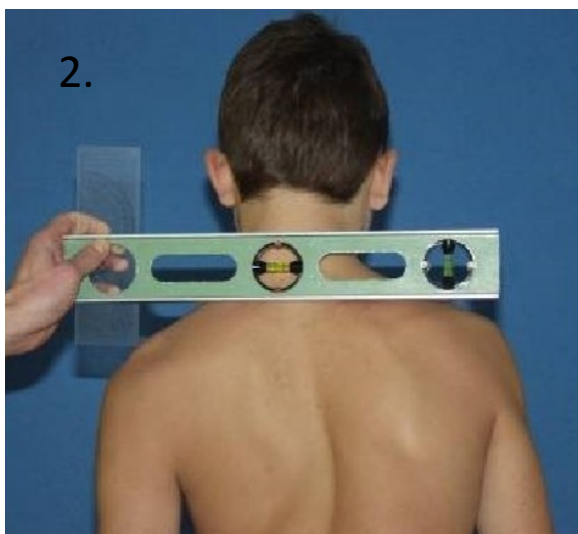
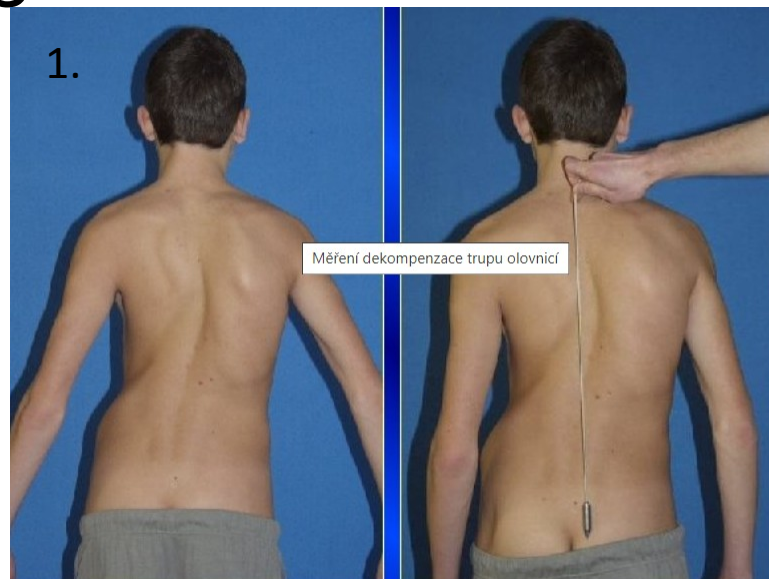
## Neurologické vyšetření

### Známky ukončení růstu (pubické ochlupení, prsa)

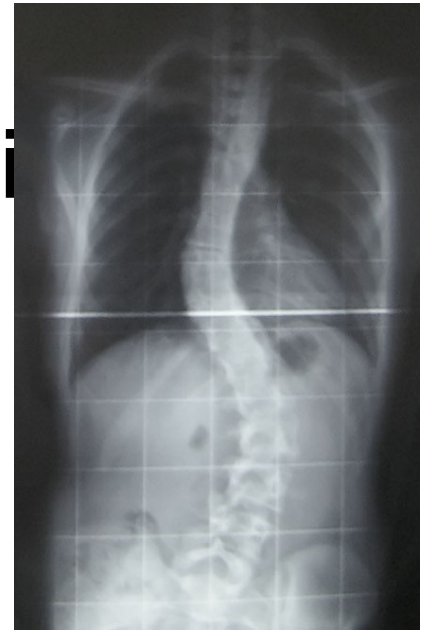
### Funkční vyšetření: vitální kapacita plic, spirometrie, zátěžové testy

# Idiopatická skolióza - diagnostika

1. Měření dekompenzace trupu olovnicí
2. Měření výšky ramen
3. Měření paravertebrálního valu

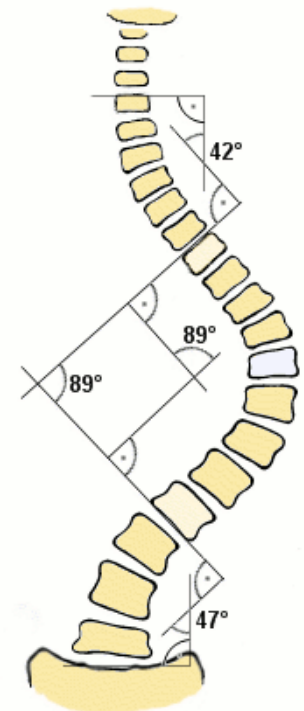


# Idiopatická skolióza - diagnostika



## Rentgenový snímek

- dlouhé formáty, AP a bočné projekce, v úklonech ke konvexitě, v distrakci (kontroly po 6měsících)
- umožní: zjistit velikost strukturálních změn skeletu, posoudit funkční a strukturální složku, změřit úhel zakřivení (Cobbův úhel – vrcholový, koncový obratel), určit primární křivku
- skeletální stáří - určováno podle Risserova znamení = srůst apofýzy a os ilium (udává, zda je ukončen kosterní růst a zda se tedy dá předpokládat progresse onemocnění)
- pro upřesnění ukončení růstu je vhodnější rtg snímek zápěstí



# Idiopatická skolióza - diagnostika

## **Faktory ovlivňující pravděpodobnost progresse:**

- Rozvoj progresse onemocnění a stanovení jeho závažnosti je v době jejího vzniku velmi obtížné
- Jen část pacientů zachycených s idiopatickou skoliózou dospěje progresí k bodu potencionální klinické významnosti
- Pravděpodobnost progresse u pacientů s predisponujícími faktory může dosahovat až 90 %
- Mezi faktory, které ovlivňují pravděpodobnost progresse, patří pacientův věk, pohlaví, lokalizace primární křivky, stav měkkých tkání, minimální mozečkové příznaky, kompenzace křivky
- Naopak progresse je méně pravděpodobná u starších dětí s větší zralostí kostry a s menším zakřivením

# Idiopatická skolióza - principy léčby

## **V léčbě idiopatické skoliózy hraje zásadní roli:**

1. Včasný záchyt skoliózy (při menších křivkách) a okamžité zahájení léčby (v první fázi LTV). Léčba započatá při vyšší stupni křivky limituje pro progresi deformit efekt léčby
2. Vyšetřit a posoudit rizikové faktory potencionální progresse
3. U pacientů s potencionálními faktory progresse zahájit intenzivní cílenou LTV ve spolupráci s rodiči, a to již i u menších křivek. Důsledně dodržovat nošení korzetu
4. Navození spolupráce pacienta a jeho rodičů s lékařem (ortopedem a pediatrem), fyzioterapeutem a protetikem
5. Neomezovat zásadním způsobem pohybovou aktivitu

# Idiopatická skolióza - léčba

- důležitý faktor ovlivňujících vývoj onemocnění je **včasný záchyt skoliózy**
- okamžité zahájení konzervativní terapie při nižších křivkách může zabránit progresi zakřivení a vyhnout se komplikacím pokročilé skoliózy
- u pacientů s pokročilým zakřivením je mnohem pravděpodobnější selhání léčby (musí podstoupit operaci) než u pacientů zachycených při nižším stupni křivky
- kauzální léčbu u idiopatické skoliózy neznáme, existuje pouze léčba symptomatická
- zásadní je zastavit progresivní vývoj křivky, 2možnosti:
  - konzervativní léčba - fyzioterapie a spinální ortézy (korzetoterapie)
  - operační léčba

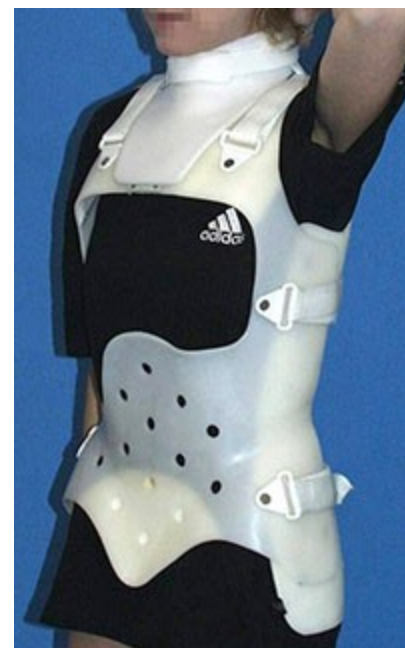# Idiopatická skolióza – algoritmus léčby

- do 10° = nepovažuje se za skoliózu
- 10-20° = fyzioterapie + sledování
- 20-40° = korzetoterapie + fyzioterapie
- 40° a více = operační řešení (+ fyzioterapie)

# Idiopatická skolióza - léčba

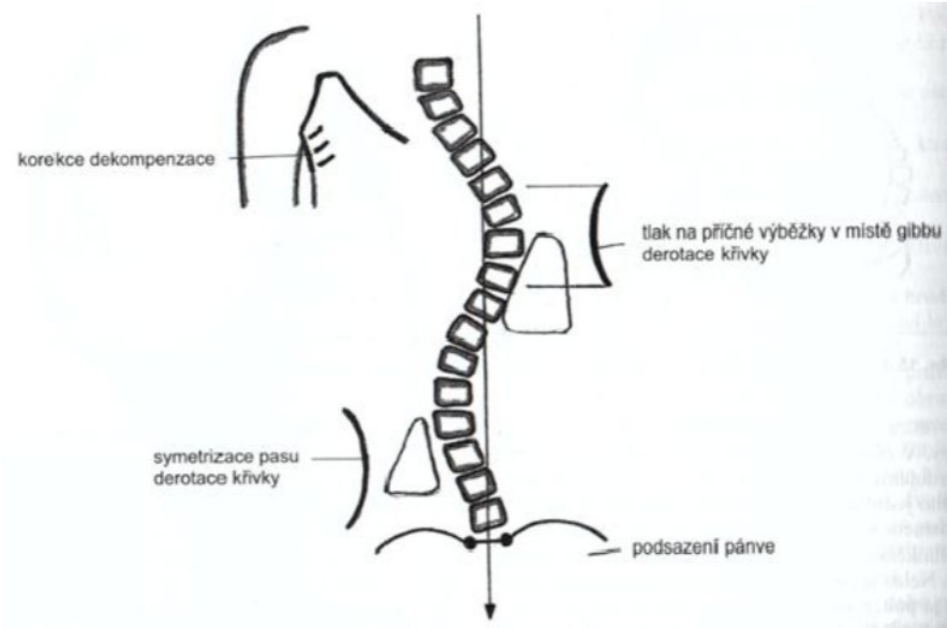
## Korzetoterapie

- Cíl: pomocí podpor jednak zlepšit křivku skoliózy, ale především zabránit dalšímu zhoršování deformity páteře
- obecně účinná metoda při zajišťování bezprostřední korekce zakřivení
- iniciální rtg snímky pacientů s ortézou často ukáží 50–60% korekci zakřivení – tato bývá často jen dočasná
- po ukončení léčby ortézou byla zaznamenána postupná ztráta korekce (s průměrným celkovým zlepšením o 2–4 stupně v porovnání s hodnotami před nasazením podpory)





# Idiopatická skolióza - léčba



## Korzetoterapie

- význam ortéz při zábraně progresivního vývoje křivky je méně jistý (navzdory tomuto léčení se může skolióza dále zhoršovat)
- princip působení: derotace, distrakce, trojbodový systém
- pacienti léčení ortézou mají nižší míru progresu zakřivení než neléčení pacienti
- u pacientů s vysokým rizikem progresu (laxicitá kloubů a kůže, výška primární křivky atd.) je léčení korzetem vždy kombinované s fyzioterapií


# Idiopatická skolióza - léčba

## **Korzetoterapie + fyzioterapeutické techniky**

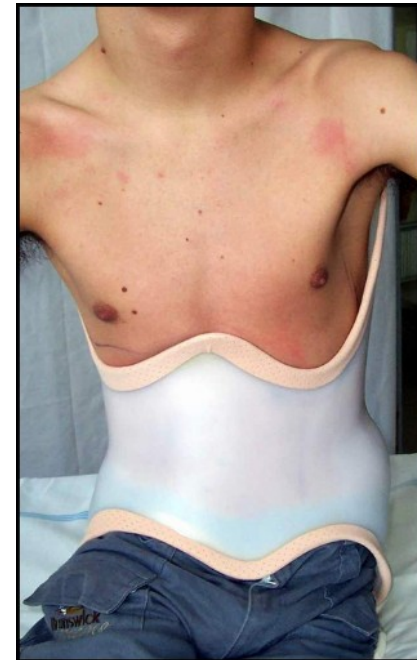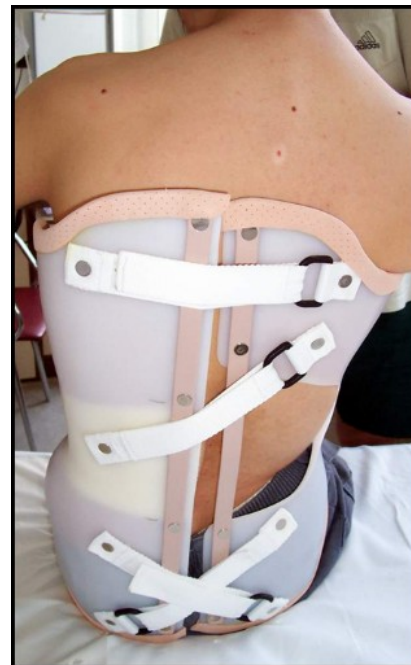- Kombinace korzet + LTV má zabránit progresi křivky, zlepšení však jen u lehkých křivek, křivka nad 45° nelze ortézou ovlivnit
- Indikace – u rostoucích jedinců s flexibilní křivkou (pokud je pohlavní vývoj již ukončen – progresse je minimální)
- Zpočátku se nosí 20-22hod denně – do ukončení růstu (16-17 let), poté postupné odkládání
- Využití korzetů dle výšky hlavní křivky:
  - Milwaukee korzet - u vyšších křivek (CTh, Th páteř)
  - Bostonský korzet (TLSO ortéza) u nižších křivek

# Idiopatická skolióza - léčba

- Milwaukee korzet



- Bostonský korzet



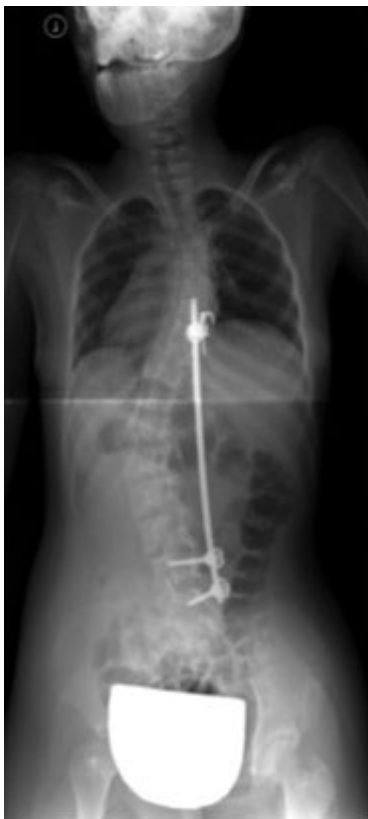<https://www.snop.sk/specializovane-centra/centrum-skoliotickeho-pacienta/ortezoterapia/typy-korzetov/>

# Idiopatická skolióza - léčba

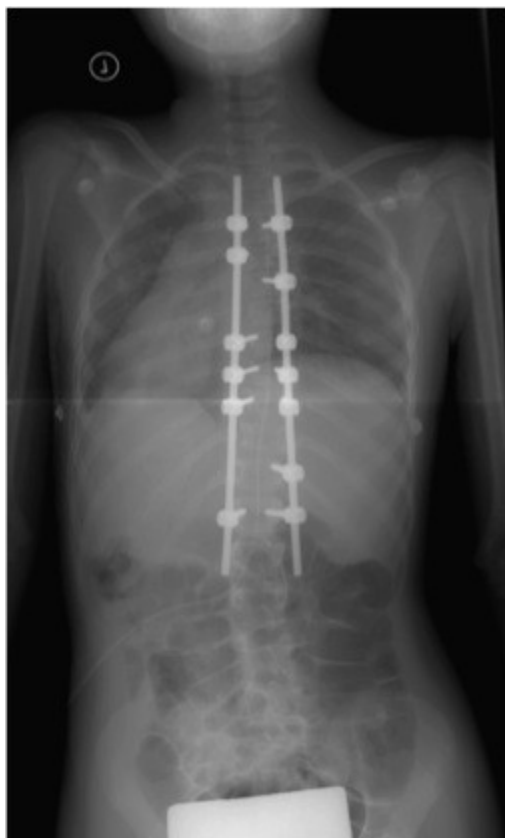## Operace

- Princip: upravit rotaci páteře (derotace), distrakce a zajištění stability (spondylodéza), zmenšení žeberního gibu (+ často doléčení sádrovým či plastovým korzetem), omezení zhoršování plicních funkcí, omezení rozvoje degenerativních změn, kosmetický efekt
- Indikace – u křivek větších než 50° vždy, u 40° a více – při rychlé progresi
- Operační přístupy + instrumentace
  - zadní, přední, kombinovaný
- Operace mohou upravit křivku v F rovině, ale má výrazné omezení při udržení fixace a dosažení korekce v jiných rovinách

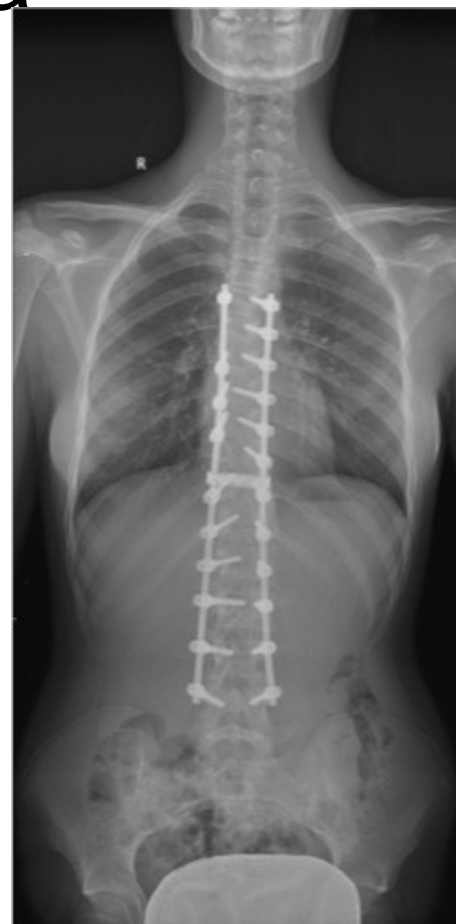# Idiopatická skolióza - léčba



Technika rostoucí tyče (growing rods)



Growing Guided Systems (GGS)  
- v juvenilním věku



Kostěná fúze v rozsahu instrumentace –  
v adolescentním věku

# Idiopatická skolióza - léčba

## Pooperační období

- pacient 2–3 dny na jednotce intenzivní péče (JIP)
- postupně od 3. pooperačního dne: posazování a vertikalizace do stoje
- pooperační fixace korzetem: dle stability instrumentace, u moderních typů instrumentáří je již většinou od ní upuštěno
- 1. měsíc po operaci - opatrná vertikalizace a vyloučení přetížení páteře
- 2.-4.měsíc po operaci – postupný návrat do omezeného školního procesu
- půl roku po operaci - dodržovat opatrný pohybový režim
- poté možno zařadit kondiční cvičební aktivity (kolo, plavání apod.), do roku po operaci žádné náročné sporty

# Idiopatická skolióza - fyzioterapie

## Fyzioterapeutické postupy

- Cíl: pokus ovlivnit vývoj křivky a dále jako adjuvantní terapie k posílení účinnosti léčby pomocí ortéz
- Základem pro výběr cíleného fyzioterapeutického postupu je kineziologický rozbor
- Výběr postupu musí respektovat:
  - typ skoliózy a velikost křivky
  - věk pacienta, schopnost jeho spolupráce a spolupráce jeho rodičů, neboť některé techniky vyžadují každodenní spolupráci rodičů
- V rámci fyzioterapeutického působení využíváme především cíleného formativního vlivu svalové funkce na kostní vývoj
- Přístup je vysoce individuální (cvičení zaměřené na zlepšení držení těla a napřímení trupu, vyrovnaní svalových dysbalancí, posílení hlubokého stabilizačního systému, dechové cvičení, dostatek tělesné aktivity)

# Idiopatická skolióza - fyzioterapie

## **Fyzioterapeutické techniky - obecná pravidla:**

1. Cílená aktivace autochtonní muskulatury, která ovlivňuje postavení jednotlivých segmentů
  2. Ovlivnit poruchu synergie mezi ventrální a dorzální muskulaturou a nedostatečnou diferenciací svalové funkce
  3. Nastolit brániční dýchání při správném postavení pánve - derotačním (pánev se nachází v rotačním postavení)
  4. Cvičení je nutné provádět vždy v trakci
  5. Cvičení zaměřené na svalovou funkci doplňujeme mobilizačními technikami
- Nejčastěji užívané techniky jsou Klappovo lezení, metoda dle Schrothové a Vojtova metoda



# Idiopatická skolióza - fyzioterapie

## Fyzioterapeutické techniky - Klappovo lezení

- využívá 2 bazálních typů lezení – Kreuzgang (zkřížené lezení) a Passgang (mimochoďní lezení)

### **A. Zkřížené lezení:** odrazová a náročná končetina kontralaterálně

- je využíváno spíše u C-foremních skolióz

### **B. Mimochoďní lezení:** odrazová a náročná končetina ipsilaterálně

- je využíváno spíše u S-foremních skolióz
- obě formy lezení jsou metodickým základem pro celou řadu cviků
- vedle toho jsou doplněny technikami mobilizačními a protahovacími
- v určitých postupech je technika již zastaralá - provádí se její modifikované formy s respektováním základních principů uvažování

# Idiopatická skolióza - fyzioterapie

- Klappovo lezení

- Mimochoďní lezení



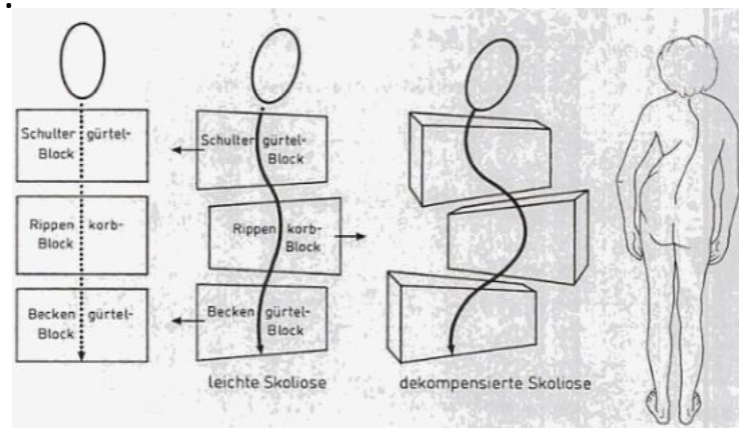
- Zkřížené lezení



# Idiopatická skolióza - fyzioterapie

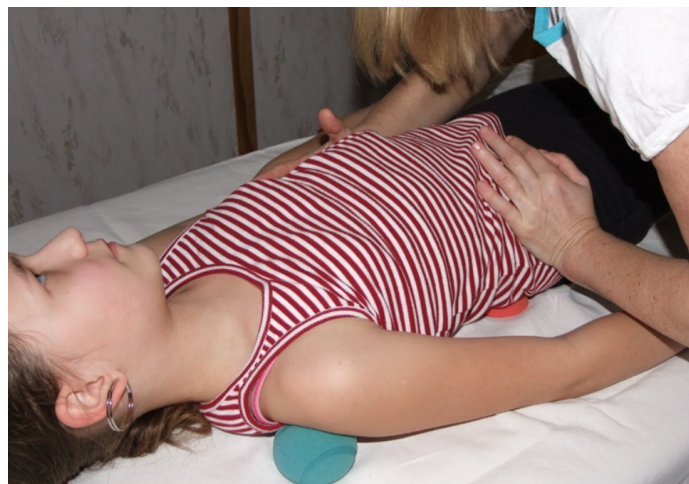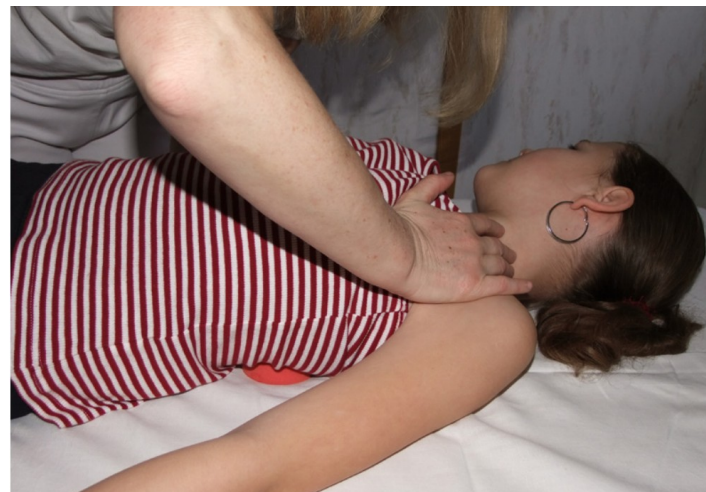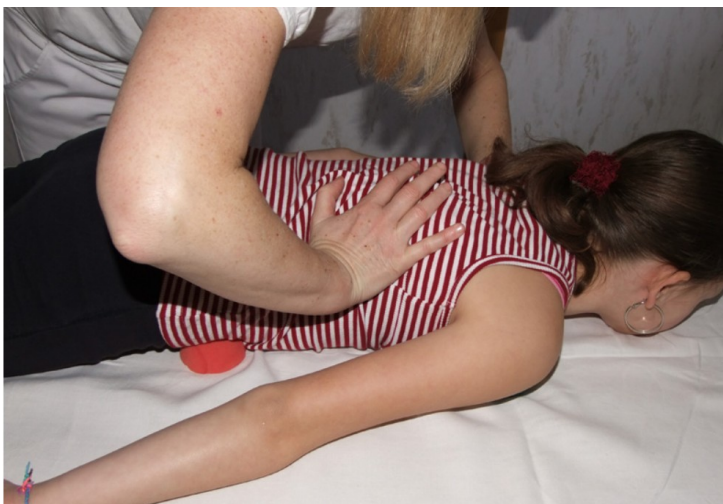## Fyzioterapeutické techniky - Metoda Schrothové

- Schrothová skoliózu chápe jako trojrozměrnou deformitu
- Trup rozděluje do tří pravouhlých bloků stojících nad sebou:
  1. pánevní (začíná podbříškem a končí žebry)
  2. hrudní (začíná na bříše, do výše Th 6 a dolní třetiny žeber)
  3. ramenní (od výše ramen k mandibule)
- Tyto tři trupové bloky se vzájemně posunují, zároveň se stávají klínovitými a přetáčejí se proti sobě v ose. Tak vzniká torze
- Následkem těchto přetočení klesá tělo a zkracuje se. Porucha tak postihuje rovinu F,T,S
- Z tohoto pohledu vychází při volbě cvičení. Jejím cílem je:
  1. aktivní extenze v S rovině
  2. laterální flexe v F rovině
  3. derotace v T rovině

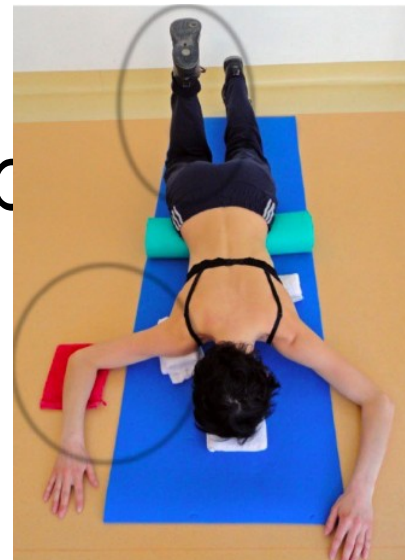


# Idiopatická skolióza - fyzioterapie

- Fyzioterapeutické techniky  
- metoda Schrothové



# Idiopatická skolióza - fyzioterapie



## Fyzioterapeutické techniky - Metoda Schrothové

• V rámci terapie používá následující cvičební prostředky:

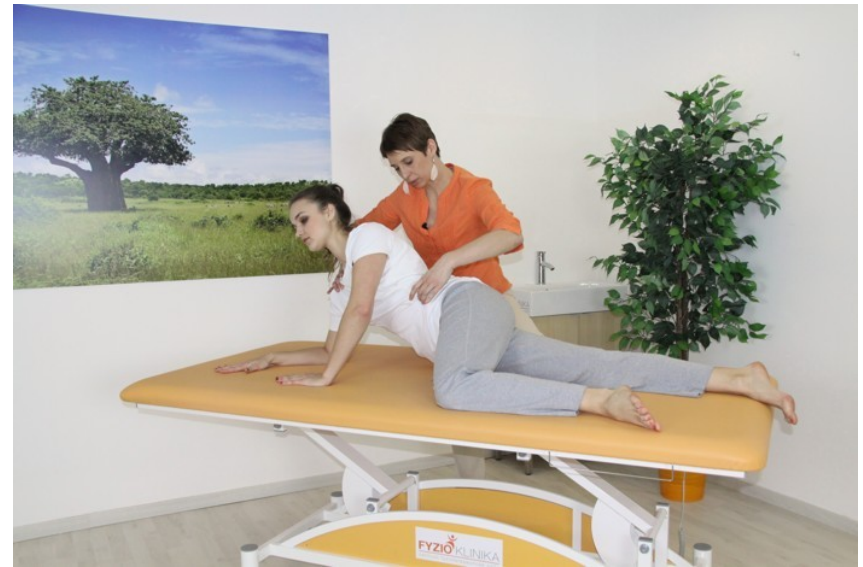1. derotační podkládání, které má přesně vymezená pravidla podle cvičební polohy
2. elongace ve směru podélné osy
3. cílená korekce pánve
4. cvičení svalů při derotačním podložení
5. cílené dechové cvičení v derotačním postavení.



• Předpokladem této metody je motivace a spolupráce pacienta.

# Idiopatická skolióza - fyzioterapie

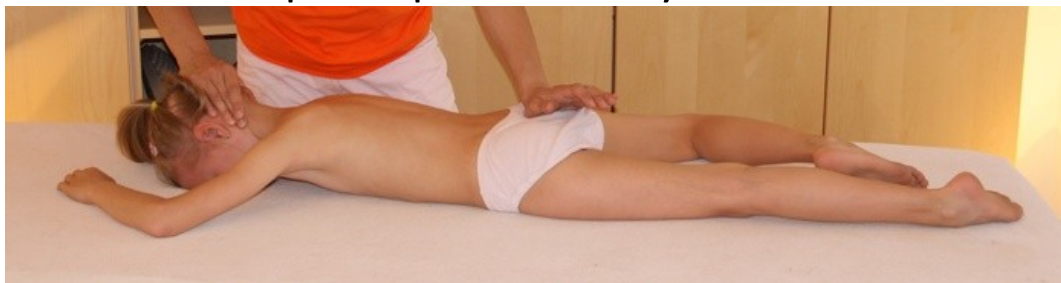- Metoda Schrothové



# Idiopatická skolióza - fyzioterapie

## Fyzioterapeutické techniky - Vojtova metoda

- Prostřednictvím lokomočních vzorů je možné cíleně ovlivnit funkci autochtonní muskulatury, u které neexistuje schopnost volní kontroly
- Vývoj idiopatické skoliózy znamená blokádu recipročně predisponovaného vzoru, při kterém časový a prostorový sled rozvinutí autochtonní muskulatury není uspořádán
- Globální vzor reflexního plazení obsahuje svalové souhry, dílčí vzory motorické ontogeneze, které vedou ke zdravému motorickému vývoji
- Zapojením těchto vzorů můžeme výrazně ovlivnit porušenou funkci autochtonní muskulatury, která řídí reciproční vzor šířící se z CNS na celý osový orgán
- Nevýhodou techniky je nutnost aktivní spolupráce nejen pacienta, ale i rodičů.
- Dalším problémem je vysoký nárok na erudovanost a zkušenost terapeuta (chybně postavená terapie nepřináší žádný efekt a dokonce může být škodlivá)



# Idiopatická skolióza - fyzioterapie

## Korekční cvičení

- Provádí pacient v korzetu – snaha aktivně korigovat strukturální křivky
- Základní poloha stoj – ruce podél těla (nebo na kyčelních kloubech)
- Pacient podsadí pánev a odtahuje se od pelot korzetu a v této poloze se snaží setrvat – toho docílí izometrickou kontrakcí paravertebrálních, břišních a hýžděových svalů (nesmí se prohnout v zádech)
- Poté se provádí stáčení trupu a vychýlení ramen



# Idiopatická skolióza - fyzioterapie

## Derotační dýchání

- Pacient cvičí přímo v korzetu
- Dýchání se využívá ke zlepšení tvaru hrudníku
- Provádí se ve stoji s podsazenou pánví
- Ruce spočívají na přední pelotě a lokty jsou ve výšce ramen
- Pacient se pomalu nadechuje, tím rozšiřuje hrudník dozadu (oproti zadním pelotám)
- Opření hrudní stěny o zadní pelotu vyvolá derotaci páteře a zdůrazní vyplňování vpadlé části hrudníku na opačné straně

# Idiopatická skolióza - fyzioterapie

## **Další fyzioterapeutické metody v terapii skolióz:**

- Metoda von Niederhofer
- Metoda Scharrl (cvičení proti odporu)
- Metod Brunkow (vzpěrná cvičení)
- Senzomotorická stimulace
- Redcord koncept
- Hipoterapie
- SM systém

# Idiopatická skolióza - fyzioterapie

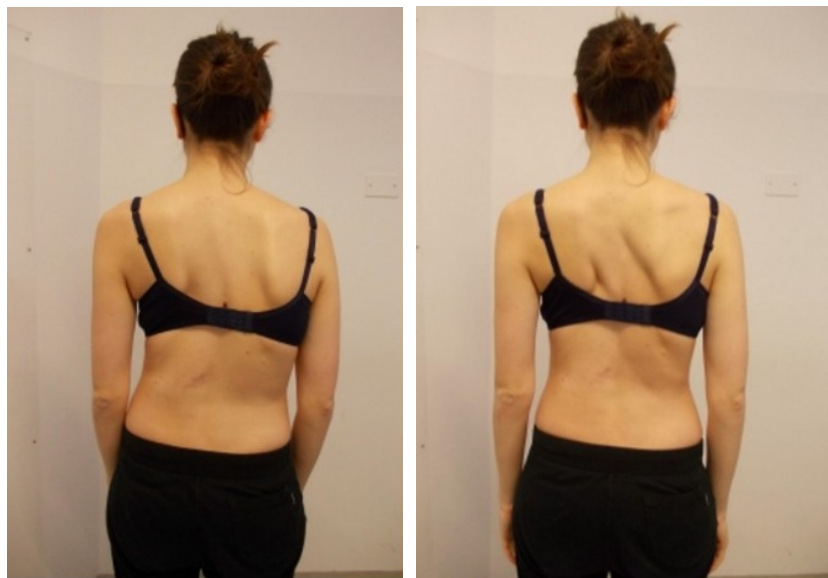
## Cílené cviky pro napřímení trupu

- kompenzují nefyziologická zakřivení páteře a navracejí jí její přirozený tvar
- zabraňují progresi onemocnění a deformitám obratlů a jiných anatomických struktur
- lze je provádět vleže, vsedě i vestoje, v poloze na čtyřech

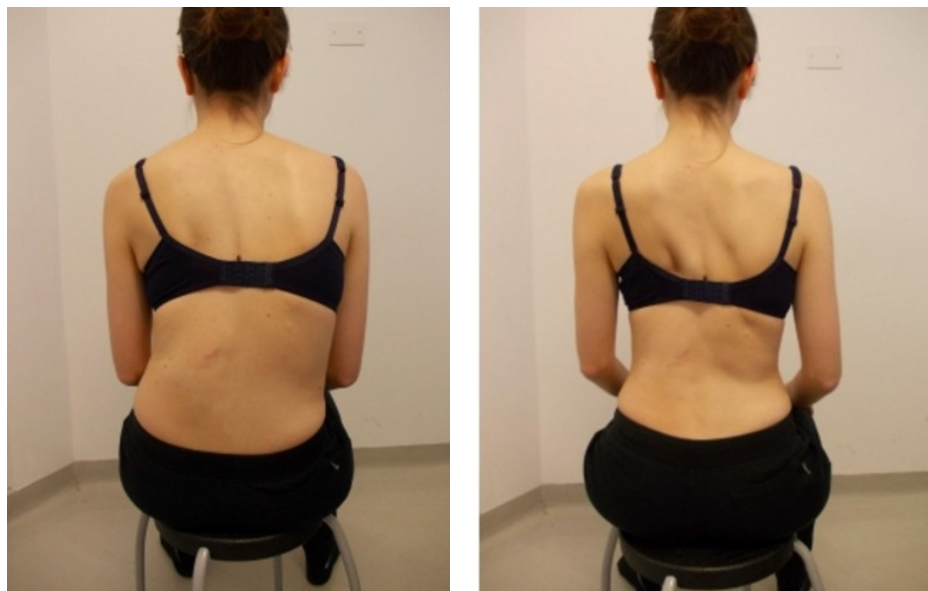


# Idiopatická skolióza - fyzioterapie

## Cílené cviky pro napřímení trupu



Stoj nekorigovaný vs. korigovaný

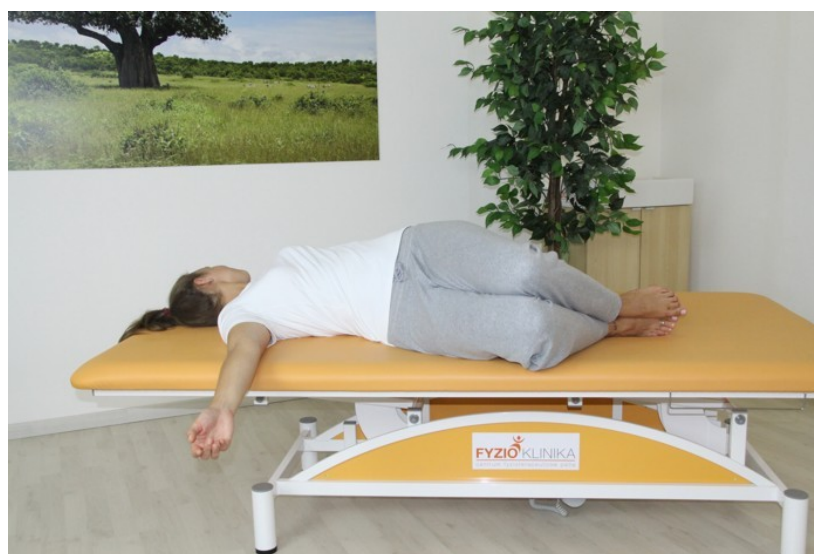
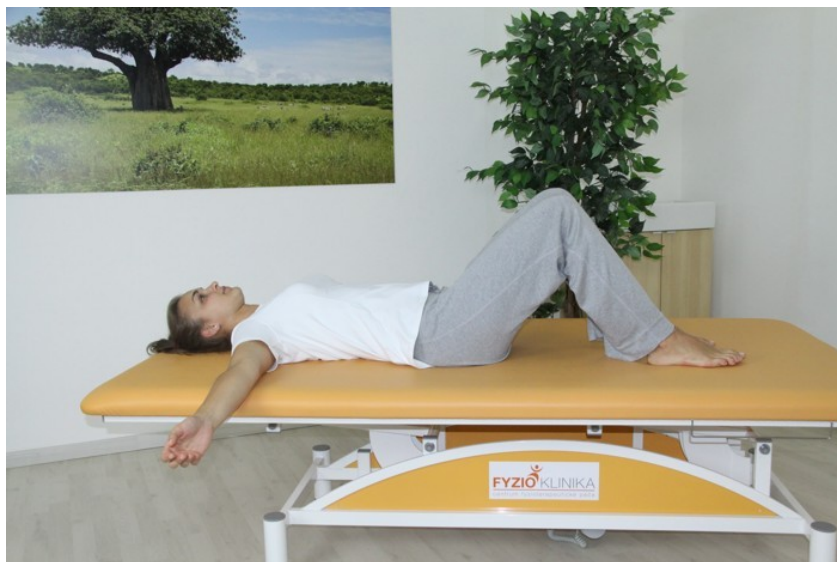
Sed nekorigovaný vs. korigovaný

# Idiopatická skolióza - fyzioterapie

## Cviky pro zvýšení mobility

- zlepšují hybnost páteře a žeber dané častými a mnohačetnými funkčními blokádami páteře a žeber
- zlepšují dechové obtíže a snižují bolest, tím pozitivně ovlivňují celkový stav dítěte



# Idiopatická skolióza - fyzioterapie

## Cviky pro ovlivnění svalových dysbalancí

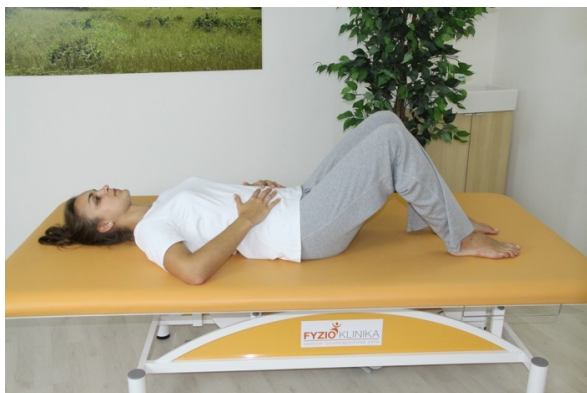- Svalová dysbalance pokud přetrvává často zhoršuje efektivitu pohybové léčby, proto je vhodné provádění cviků k ovlivnění těchto svalových dysbalancí
- Protážení zkrácených svalů (šijové a prsní svaly, m. iliopsoas, m. quadratus lumborum, zádové svaly)
- Posilování ochablých svalů (mezilopatkové, břišní, hýžd'ové)



# Idiopatická skolióza - fyzioterapie

## Aktivace hlubokého stabilizačního systému páteře

- cviky provádět plynule, koordinovaně a bez švihů
- dbát na dobře provedenou výchozí polohu cviku, aby nedocházelo k přetížení jiných struktur



# Idiopatická skolióza - fyzioterapie

- Cvičení na gymballu (Brüggerův koncept)



<https://www.fyzioklinika.cz/navody-na-cviceni/spravny-sed-na-gymnastickem-mici-br-ggeruv-koncept>



# Idiopatická skolióza - fyzioterapie

- Stabilizační cvičení podle Kabata



<https://www.fyzioklinika.cz/navody-na-cviceni/stabilizacni-cviceni-podle-kabata-posilovaci-cvik>

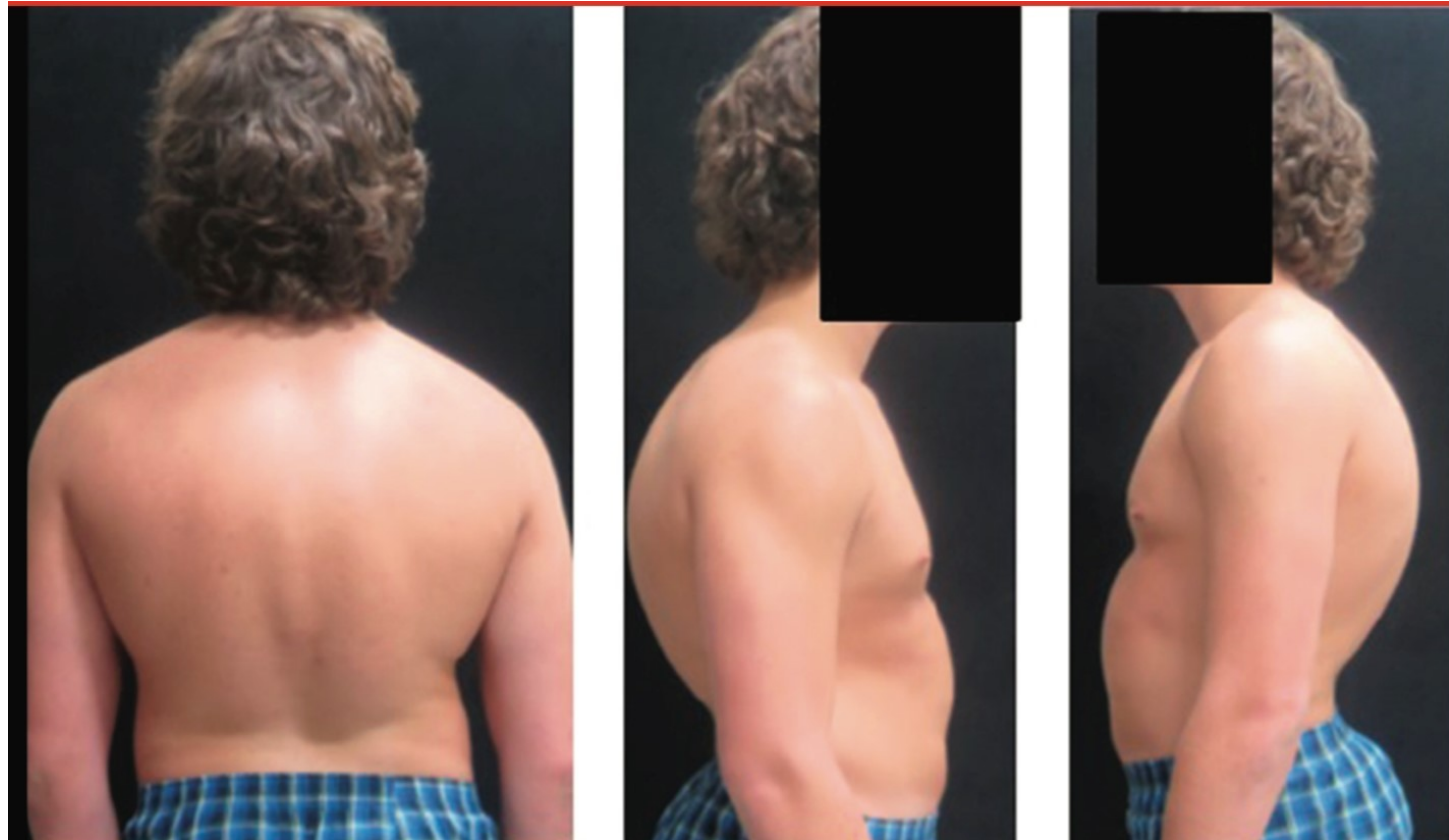# Idiopatická skolióza - fyzioterapie

## Režimová opatření

- Vedle cíleného cvičení jsou velmi důležitá režimová opatření
- Panuje nejednotnost názorů – není dostatečně prokázáno, jaký vliv na vývoj skoliózy má pohybová aktivita
- Jako nevhodná se jeví pouze dlouhodobá statická zátěž a jednostranné zatížení podporující patologické držení
- Doporučujeme zásadním způsobem neomezovat pohybovou aktivitu, spíš naopak dostatek pohybu

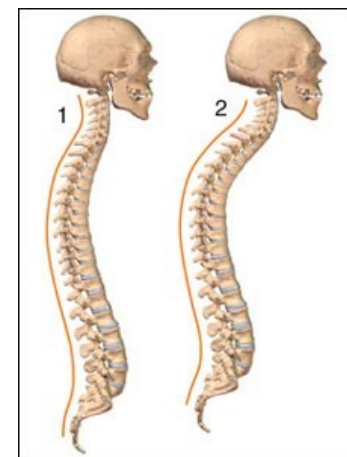


# Morbus Scheuerman



<https://www.pogophysio.com.au/blog/scheuermanns-disease/>

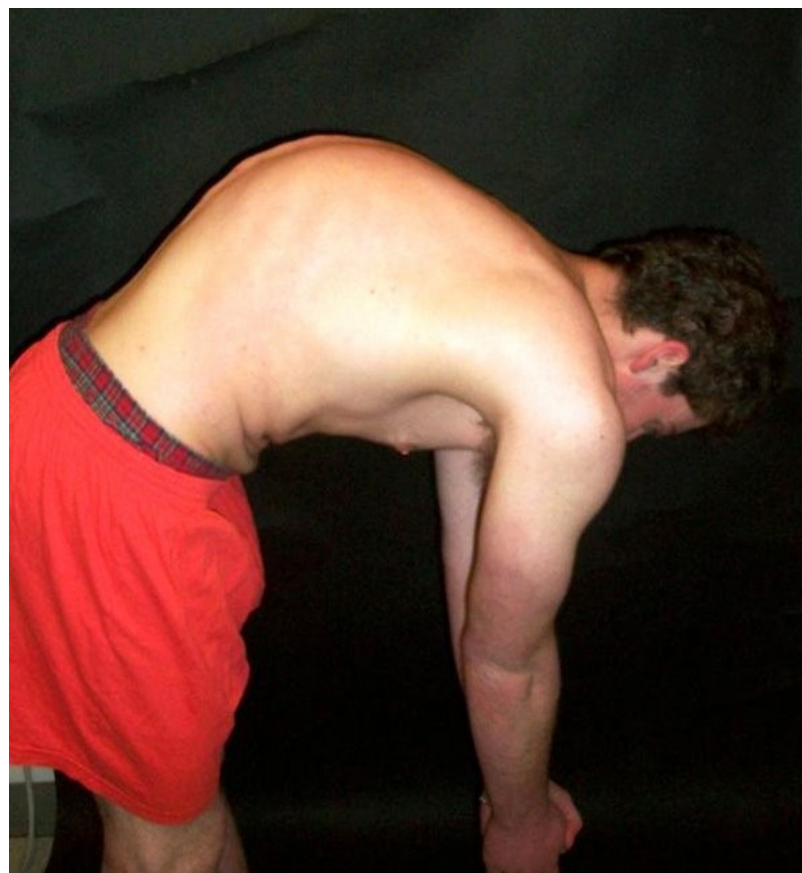
# Morbus Scheuerman



- Strukturální vada páteře (také juvenilní kyfóza)
- **Výskyt:** 5x častěji u chlapců než u dívek
- Vzniká nejčastěji v období zrychleného růstu, začátek obvykle mezi 12.-17. rokem života
- **Příčina vzniku:** není jasná, nejčastěji se uvádí porucha růstu obratlů (nerovnováha mezi růstovými a pohlavními hormony)
- Postižena je **střední a dolní hrudní páteř** - dochází ke klínovité deformaci obratlových těl, snížení meziobratlových plotének a u téměř poloviny případů vznikají tzv. Schmorlovy uzly (jádro disku vtlačeno do těla obratlového těla). Postupně se zvětšuje hrudní kyfóza

# Morbus Scheuerman

- Nejzávažnější důsledky pro statiku a dynamiku páteře má tzv. nízká forma nemoci:
  - vrchol kyfotické křivky na ThL přechodu
  - vzniká kompenzační hyperlordóza v L oblasti páteře
  - zvyšuje riziko výhřezu ploténky v LS oblasti

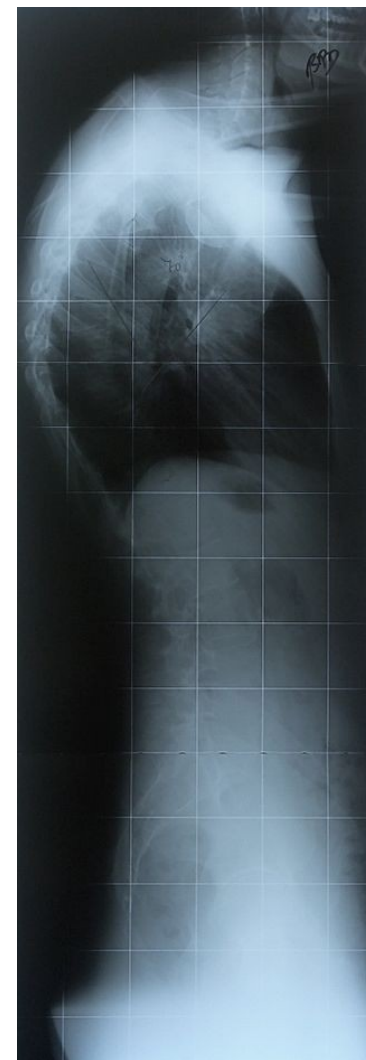

# Morbus Scheuerman - projevy

- hlavní příznak: **zvýšená Th kyfóza**, která je plynulá (vrchol nejčastěji v oblasti dolních úhlů lopatek)
- bolesti spíše výjimečné (spíše později s nástupem degenerativních změn)
- **zkrácené prsní svaly** (protrakce ramenních kloubů)
- **omezení pohybu Th páteře**

Dále (kompenzačně):

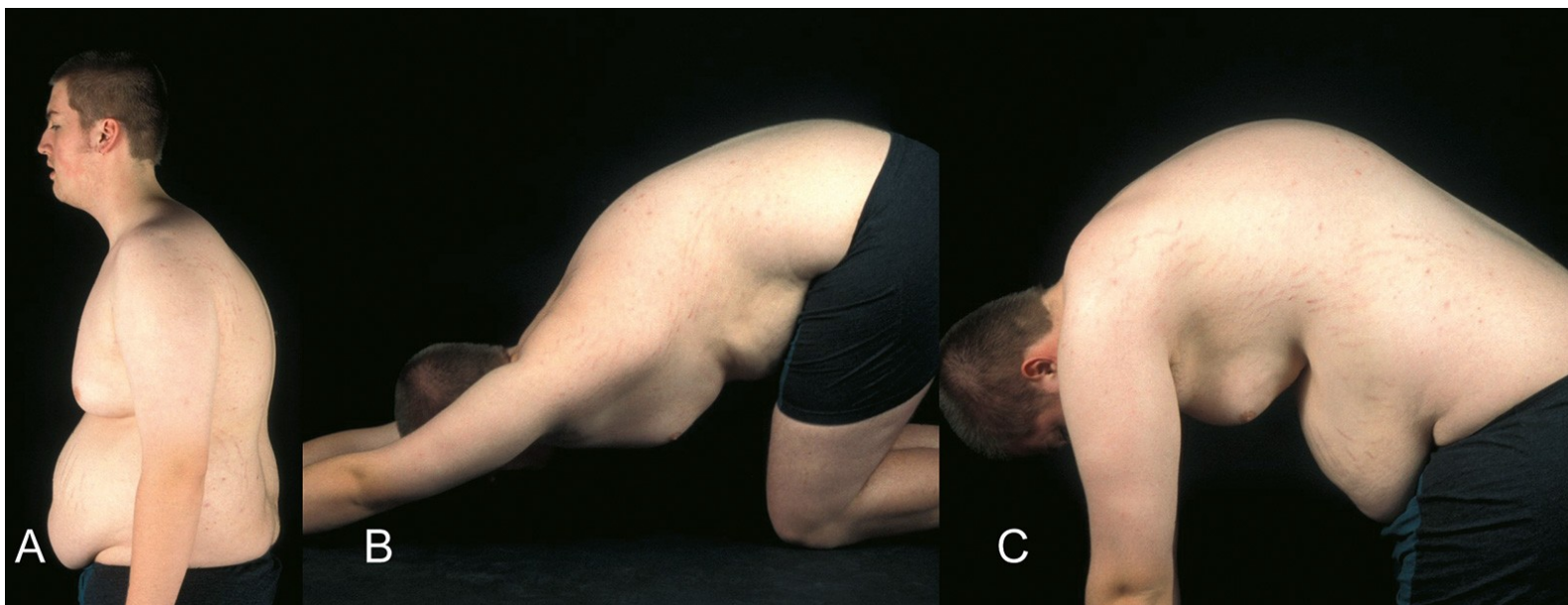
- předsunutá držení hlavy, zvětšená C lordóza
- zvětšená L lordóza, anteverze pánve
- zkrácení flexorů kolenních a kyčelních kloubů
- oslabení břišních a hýžděových svalů



# Morbus Scheuerman - projevy

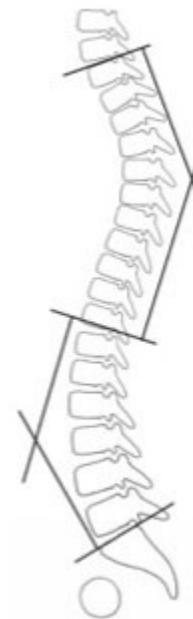A. Stoj

B. aktivní extenze trupu C. aktivní flexe trupu



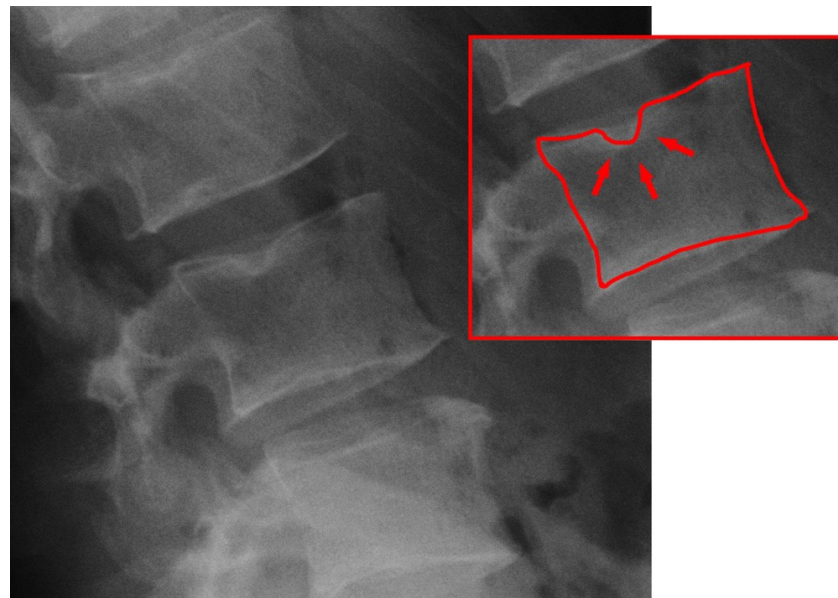
<https://www.orthoforum.de/5-wirbelsaeule/deformitaet/morbus-scheuermann>

# Morbus Scheuerman - diagnostika



## RTG vyšetření

- ve stoje, v boční projekci
- **klínovité deformity těl obratlů** nad  $5^\circ$ , pozitivní nález = deformity 3 a více obratlů nebo kyfóza nad  $40^\circ$
- nepravidelnosti krycích ploch a vytvoření **Schmorlových uzlů**
- bývají zúžené meziobratlové ploténky





# Morbus Scheuerman - diagnostika

## Klinické vyšetření

- **Hodnocení statiky** – držení těla ve stoji (zepředu, zezadu, z boku)
- **Hodnocení dynamiky** – pohyblivost páteře (Schober, Stibor, Ottův inkliniční a reklinační příznak, lateroflexe)
- **Vyšetření zkrácených svalů** (prsí svaly, flexory kyčlí a kolen)
- **Vyšetření oslabených svalů** – svalový test (břišní, zádové, hýžděové svaly)

# Morbus Scheuerman - terapie

- v době rychlého zhoršení křivky páteře – výrazně **snížit zatížení páteře** (zj. u výkonnostních sportovců)
- pokud se stav právě nezhoršuje, není třeba zátěž omezovat
- po zhodnocení kostního růstu a odhadu celkové výšky je možné posoudit pravděpodobnost dalšího zhoršení stavu (jestliže do ukončení růstu chybí méně než 5 %, nemusíme se již obávat zhoršení křivky páteře)

## Strategie:

- u křivek kolem 40° (dle Cobba) – fyzioterapie
- u křivek kolem 50° - korzetoterapie + fyzioterapie
- výjimečně operační řešení (při útlaku nervových kořenů)

# Morbus Scheuerman - fyzioterapie

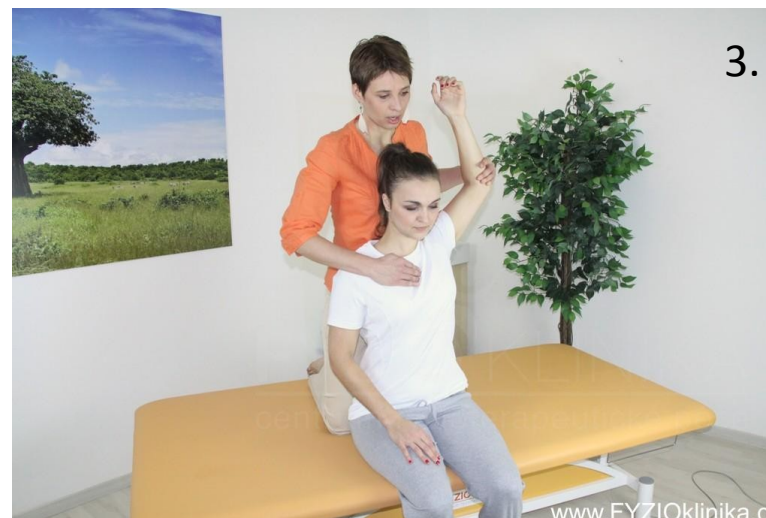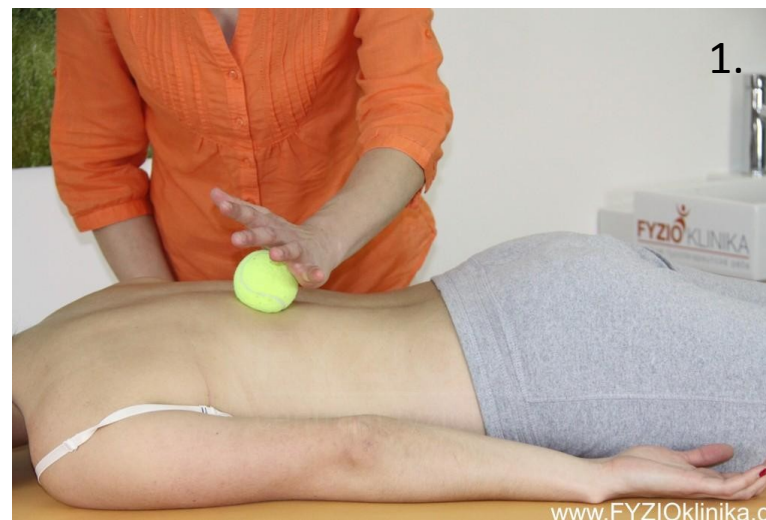## Aktivní cvičení

- ovlivnění svalových dysbalancí a dosažení svalové rovnováhy (posilování trupového svalstva, nácvik podsazování pánve, cvičení na míčích)
- nácvik segmentální hybnosti v hrudní páteři
- manuální techniky (mobilizace Th páteře a žeber, uvolnění prsních svalů, hrudní fascie)
- LTV na neurofyziologickém podkladě (DNS, Feldenkreis, Brunkow)
- respirační fyzioterapie
  
- nejdůležitější je spolupráce pacienta a pravidelnost ve cvičení
- vyloučit polohy a pohyby, které přetěžují páteř (ne skoky, silové a vytrvalostní sporty)

# Morbus Scheuerman - fyzioterapie

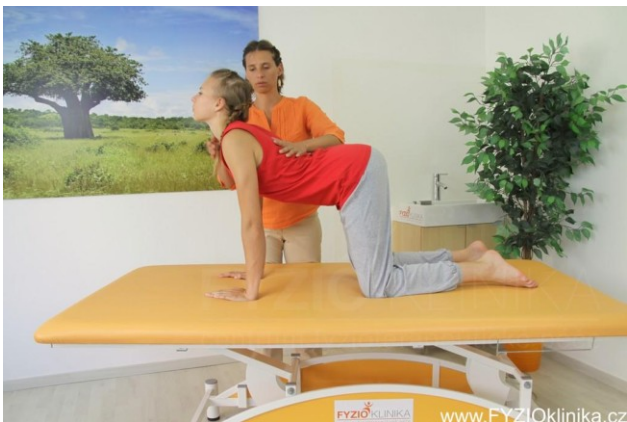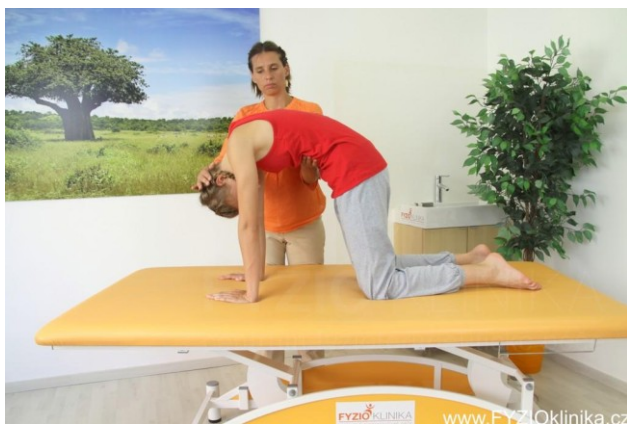- **Manuální techniky**

- Míčkování
- Mobilizace Th páteře
- Mobilizace žeber



# Morbus Scheuerman - fyzioterapie

- **Automobilizační cvičení pro ThL přechod**

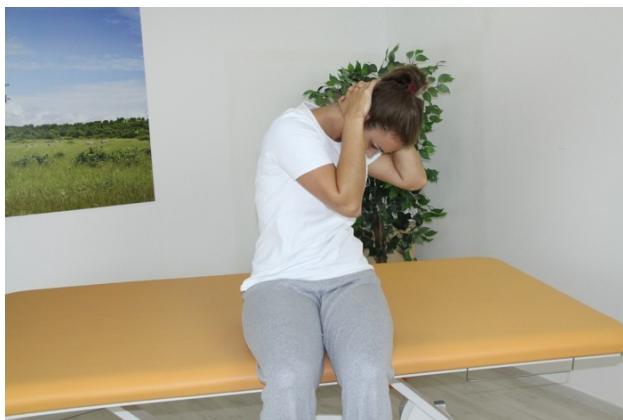


do flexe-extenze

do lateroflexe

# Morbus Scheuerman - fyzioterapie

- Ovlivnění svalových dysbalancí a dosažení svalové rovnováhy



# Morbus Scheuerman - fyzioterapie

- Nácvik napřímení páteře

v lehu na břiše

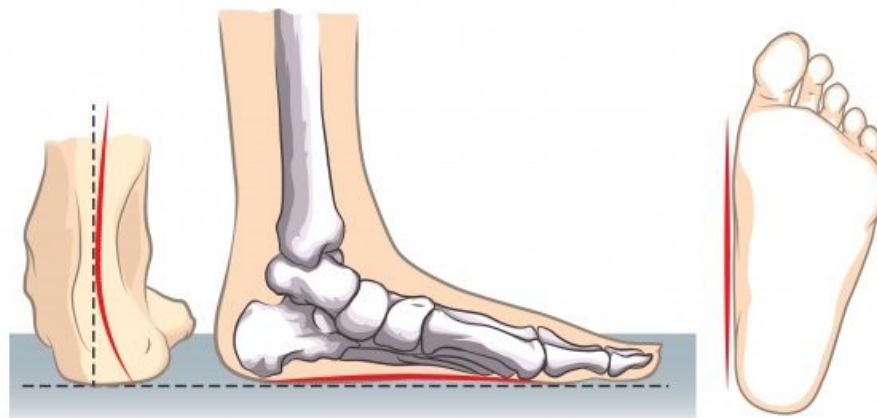


v sedu na gymballu

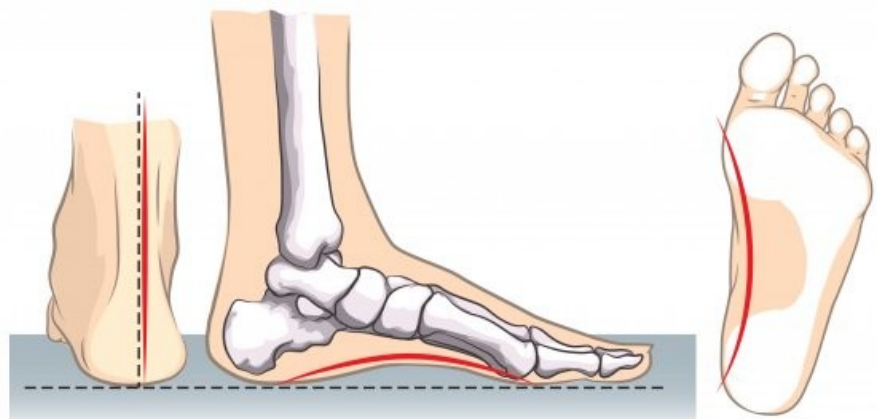

v kleku

# Plochá noha



Flat feet



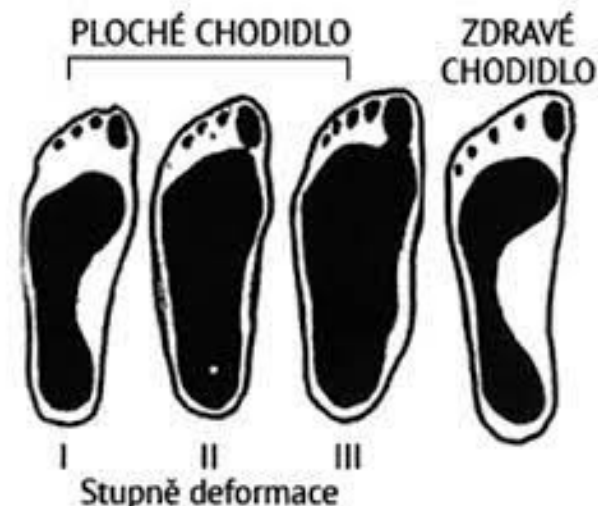Normal feet



# Noha

## Funkce:

- **oporná a lokomoční**
- proto musí být: **pevná a pružná zároveň**



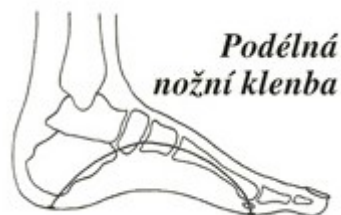**Stabilní noha:** musí být podepřena ve třech opěrných bodech, mezi kterými je její těžiště. Jsou to:

- hrbol patní kosti
- hlavička prvního metatarzu
- hlavička pátého metatarzu

Mezi těmito body je vytvořena **příčná a podélná klenba**

- klenby chrání chodidlo a zároveň umožňují pružný nášlap
- výsledný tvar nožní klenby závisí na celkové architektice kostí, vazech a svalech nohy

# Klenby nohy



<https://ulevaprnohy.cz/blog/plocha-noha-b58.html>

- Klenby nohy jsou jištěny **staticky** (tvar kostí a napětí vazů) a **dynamicky** (svaly – m. tibialis ant. et post., m. peroneus longus, m. flexor digg. longus, m. flexor hallucis long. et brev., m. abductor hallucis)

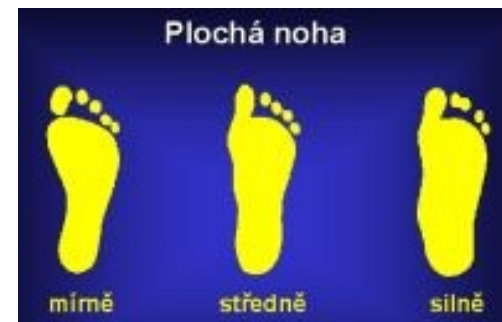## Příčná klenba nohy

- mezi hlavičkami prvního až pátého metatarzu
- nejzřetelnější je v oblasti ossa cuneiformia a os cuboideum
- zesponu ji podchycuje tzv. šlašitý třmen tvořený m. tibialis ant. a m. peroneus longus

## Podélná klenba

- tvořena dvěma paprsky:
- **vnitřní** (= palcový podélný paprsek) tvoří: talus, os naviculare (tvoří vrchol) a ossa cuneiformia, 1.-3. metatarz a články 1. - 3. prstce
- **zvně** (= malíkový podélný paprsek) tvoří: calcaneus, os cuboideum, 4.-5. metatarz a články 4. - 5. prstce

# Plochá noha (plochonoží)



- široký pojem, který popisuje snížení klenby s valgozitou patní kosti
- vzniká pokud dojde k oslabení svalů a uvolnění vazů v chodidle

## Rozlišujeme 3 stupně plochonoží

- **I.st. = mírně plochá noha** - oploštění klenby pouze při zátěži chodidla, otisk nohy je mírně rozšířen ve své středové části, lehce valgózní postavení paty, možnost aktivní korekce
- **II.st. = středně plochá noha** - při chůzi se přenáší zatížení na vnitřní stranu chodidla, což je přímo patrné i na obuvi (více sešlapaná na vnitřní straně boty), zvýšená únavnost a otoky nohy. Je možná pasivní korekce, ale již ne aktivní korekce
- **III.st. = silně plochá noha** - chodidlo došlapuje téměř výhradně na vnitřní stranu, která nese většinu váhy těla, bolestivé, nelze korigovat (pes planus rigidus)

# Plochá noha - příčiny

**1. vrozené vady nohy** (často spojené s hypermobilitou)

**2. chronické přetěžování nohou** (nepoměr nároků kladených na noku a schopnost se sní vyrovnat):

- předčasné a příliš časté nošení nevhodné obuvi u batolat
- při obezitě
- nedostatečná stimulace chodidla v nevhodné obuvi
- typické pro profese: číšník, baletka
- v těhotenství (vliv estrogenu)

**3. při jiných onemocněních**

- při vnitřním přetížení nohy (po zánětech, u DMO, osteoporózy)

# Plochá noha - klasifikace

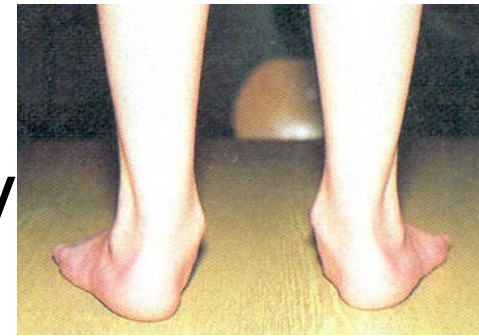## 1. vrozeně plochá noha

- Rigidní (vrozený strmý talus)
- Flexibilní (pes calcaneovalgus)

## 2. získaná plochá noha

- Při chabosti vazivového aparátu
  - Při nervosvalových onemocněních (parézy, myopatie)
  - Při revmatických onemocněních
  - Při kontrakturách
- 
- Dále se budeme věnovat získané ploché noze při chabosti vazivového aparátu, u dospělých

# Plochá noha – projevy (následky)



- neadekvátní zatížení plosky nohy - **bolest v oblasti chodidla, hlezna, lýtka či bérce**
- **valgozita patní kosti** (zevní hrana paty ztrácí kontakt s podložkou)
- **vázne odvíjení chodidla** při chůzi (tvrdý došlap, noha nepruží)
- otoky a varixy
- při déletrvající poruše statiky nohy vznikají **deformity nohy** (hallux valgus), kladívkovité či drápkovité prsty nebo patní ostruha
- častá příčina vzniku **úponových obtíží** v oblasti hlezna a nohy
- přeneseně ale také obtíže ve vzdálenějších segmentech (**kyčelní klouby, krční páteř či hlava**)

# Plochá noha - diagnostika

- **otisk chodidel** (lze využít pro screening)
- vyšetření **podoskopem** – přístroj pro diagnostiku ortopedických vad nohou
- **Véleho test** (hodnotí stav flexorů prstců a palce) – stoj spojný naboso, naklonění trupu vpřed: správná reakce = pokrčení prstců a palce, nesprávná reakce = prstce zůstávají bez pokrčení (tzn. oslabeny)



# Plochá noha - terapie



[https://instory.cz/galerie\\_styl/4/2062-2](https://instory.cz/galerie_styl/4/2062-2)

## Konzervativní terapie

- Protetické vybavení: ortopedické vložky – individuálně vyráběné: mediální klín, retrokapitální pelota, nebo ortopedická obuv
- Nepřetěžovat nohu (redukce hmotnosti)
- Léčba varixů
- Eliminace nevhodné obuvi (ne do špičky, podpatky max. 3-4cm, omezení potivosti nohou), střídání obuvi
- Střídavé nožní koupele (15s horká, 10s studená voda)
- U dětí – chodit co nejvíc bez obuvi, střídání povrchy
- Rehabilitace (viz. dále)

## Operační řešení

- Pouze v krajních případech – u těžkých deformit limitujících ADL (déza subtalárního skloubení)

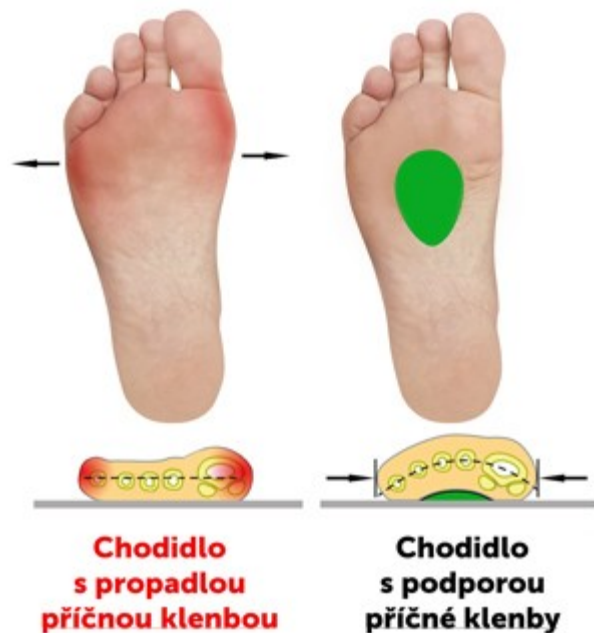


# Plochá noha – protetické vybavení

- Individuálně vyráběné vložky (dle odlitku či otisku)



- Metatarzální srdíčka



**Chodidlo  
s propadlou  
příčnou klenbou**

**Chodidlo  
s podporou  
příčné klenby**

# Plochá noha - fyzioterapie



[https://instory.cz/galerie\\_styl/4/2062-3](https://instory.cz/galerie_styl/4/2062-3)

## Manuální techniky

- uvolnění měkkých tkání v oblasti nohy (kůže, podkoží, plantární fascie)
- ošetření svalů (relaxace či protažení, PIR, ischemická komprese)
- mobilizace drobných kloubů nohy a hlezna
- facilitace chodidla (míčkování a sprchování nohou – tonizace měkkých struktur)

## Kinezioterapie

- cvičení pro zlepšení klenby nohy (návčik opory tří bodů, malá noha při centrovaném postavení kloubů DKK, senzomotorika)

## Fyzikální terapie

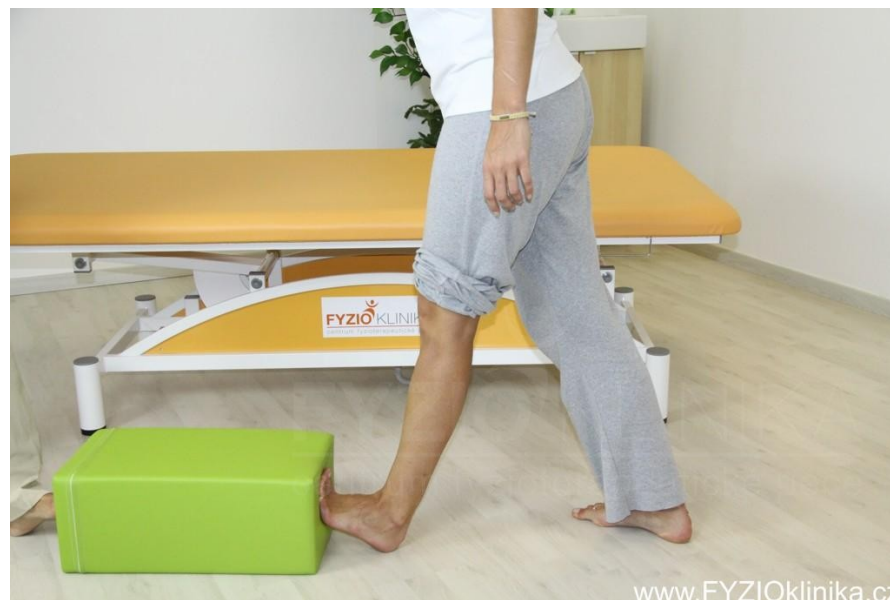- antiedematózní procedury (manuální a přístrojová lymfodrenáž, vodoléčba – střídavé a šlapací koupele, chladná vířivka)
- myorelaxační procedury (ultrazvuk, ET – DD proudy, TENS), kombinovaná ET

# Plochá noha

- Protážení lýtkového svalstva, protážení ohybačů prstců a plantární fascie



<https://www.fyzioklinika.cz/navody-na-cviceni/protazeni-plosky-nohy-plantarni-fascie>



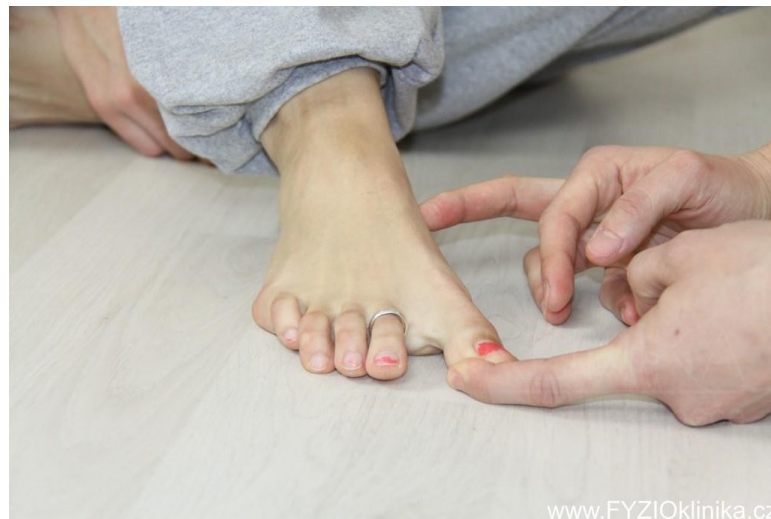<https://www.fyzioklinika.cz/navody-na-cviceni/protazeni-lytka-a-achillovy-slachy-modifikace-na-schodu>

# Plochá noha

- Aktivace podélné a příčné klenby chodidla, aktivace abduktoru palce



<https://www.fyzioklinika.cz/navody-na-cviceni/aktivace-podelne-a-pricne-klenby-chodidla>



<https://www.fyzioklinika.cz/navody-na-cviceni/odtazeni-palce-aktivace-podelne-a-pricne-klenby>

# Plochá noha

Senzomotorická stimulace –  
uvolňování chodidla pomocí ježka



<https://www.fyzioklinika.cz/navody-na-cviceni/senzomotoricka-stimulace-plosek-uvolnovani-chodidla-pomoci-jezka>

Cvičení na labilních plochách (Bosu)



<https://www.fyzioklinika.cz/navody-na-cviceni/cviceni-na-balancni-podlozce-bosu-vypad>

# Plochá noha

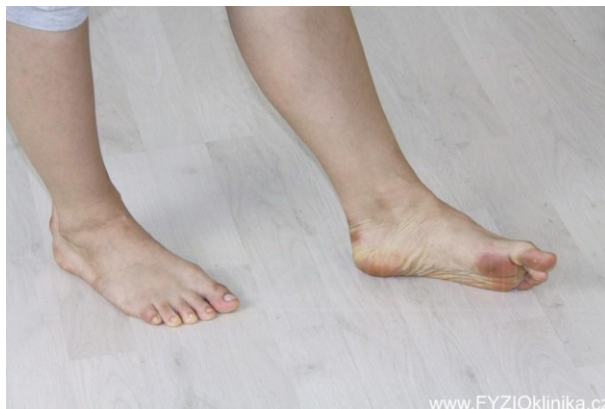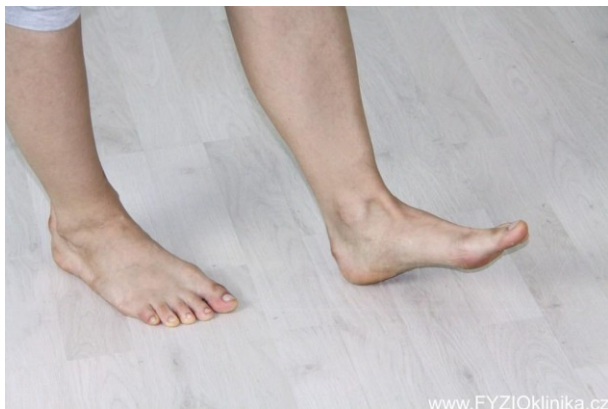- Senzomotorická stimulace - nácvik malé nohy (v sedě a ve stoje)



<https://www.fyzioklinika.cz/navody-na-cviceni/airex-mala-noha>

# Plochá noha

- Správná technika nášlapu při chůzi, nácvik odvíjení plosky



<https://www.fyzioklinika.cz/navody-na-cviceni/lvi-chuze>

# Literatura

- **DUNGL, P. aj.** *Ortopedie*. Praha: Grada, 2005. 1273 s. ISBN 80-247- 0550-8
- **HALADOVÁ, E. a kol.** *Léčebná tělesná výchova – cvičení*. Brno: Národní centrum ošetrovatelství a nelékařských zdravotnických oborů, 2004. 134 s. ISBN: 80-7013-384-8
- **HROMÁDKOVÁ, J. a kol.** *Fyzioterapie*. 1. vydání. Jinočany: H & H, 2002. 428 s, ISBN 80-860022-45-5.
- **KOLÁŘ, P. et al.** *Rehabilitace v klinické praxi*. Praha: Galén, 2009. 713 s. ISBN 978-80-7262-657-1
- **MÜLLER, I.** *Bolestivé syndromy pohybového ústrojí v ordinaci praktického lékaře*. Brno: Institut pro další vzdělávání pracovníků ve zdravotnictví, 1995. 120 s. ISBN 80-7013-196-9
- **ROZKYDAL, Z., CHALOUPKA, R.** *Vyšetřovací metody v ortopedii*. Brno: Masarykova univerzita, Lékařská fakulta, 2001. 66 s. ISBN: 80-210-2655-3
- **KOLÁŘ P.** KLINICKÉ VYŠETŘENÍ A LÉČEBNÉ POSTUPY U PACIENTŮ S IDIOPATICKOU SKOLIÓZOU. *Pediatric pro praxi* 2003
- [www.fyzioklinika.cz](http://www.fyzioklinika.cz)
- <https://www.tribune.cz/archiv/idiopaticka-skolioza-soucasny-stav-poznani-a-metody-lecby/>



Děkuji za pozornost a...



... takto ne