

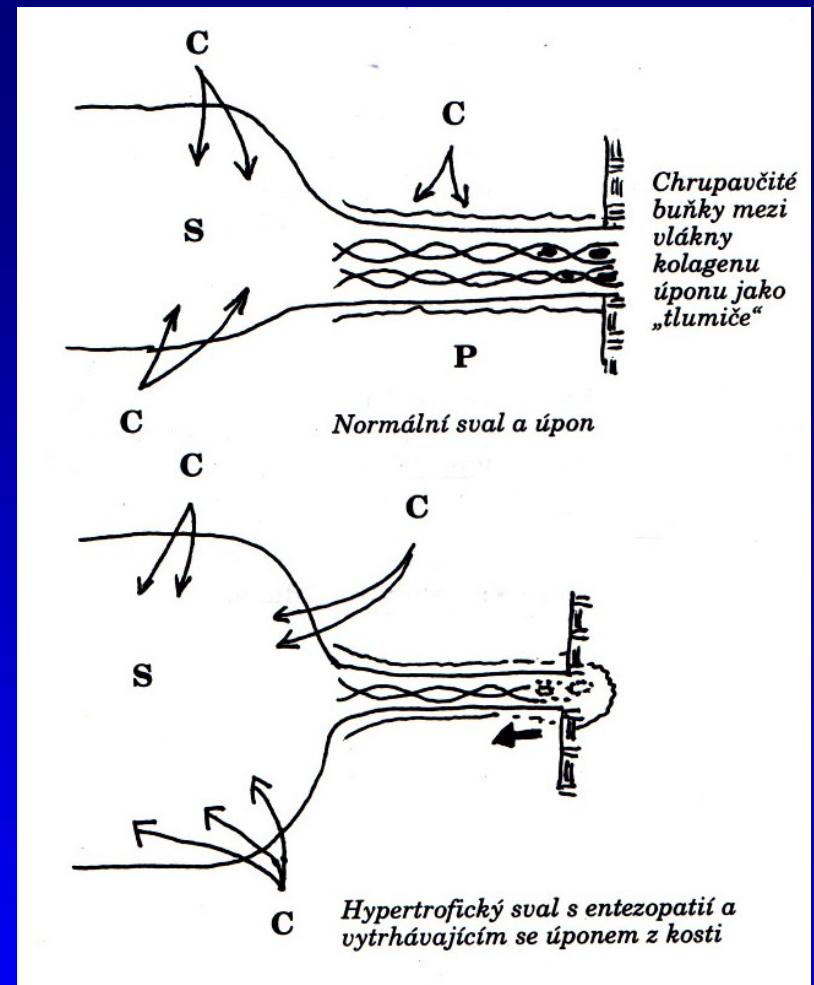
Entezopatie a tendinopatie

Z. Rozkydal

Entezopatie

Patologické změny při úponech šlach, vazů a kloubních pouzder do kosti

Pat.- anatomické změny:
dystrofie, mikrotrhliny
vytrhávání Sharpeyských vláken z kosti
mechanicko iritační zánět
Periostitis, metaplazie, osifikace



Tendinopatie

Patologické změny v průběhu šlach a šlachových pouzder

Příčiny

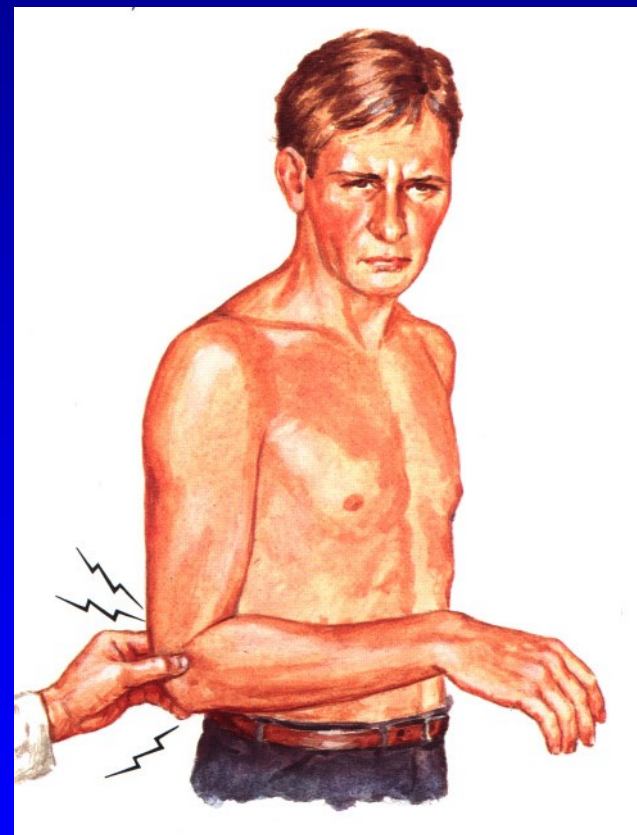
Přetížení akutní nebo chronické

Mikrotraumatizace

Stereotypní opakované pohyby a činnosti

Epicondylitis radialis humeri - syndrom tenisového lokte

- Bolest při zapnutí extenzorů
- Palpační bolest na radiálním epikondylu
- Bolestivá supinace předloktí
- Bolest při stisku ruky
- Bolestivá odporová extenze zápěstí
- Bolestivá odporová extenze 3. prstu



Diferenciální diagnostika tenisového lokte

Bolestivé lig. annulare

Plica syndrom lokte

Dissekující osteochondróza hlavičky radia

Útlak hluboké větve n. radialis

Přenesená bolest z krční páteře a ramene

Epicondylitis radialis humeri

Konzervativní léčba:

Klid, NSA lokálně i celkově

Stretching, epi páska

Kortikoid lokálně

Fyzikální terapie:

Magnetoterapie

Ultrazvuk

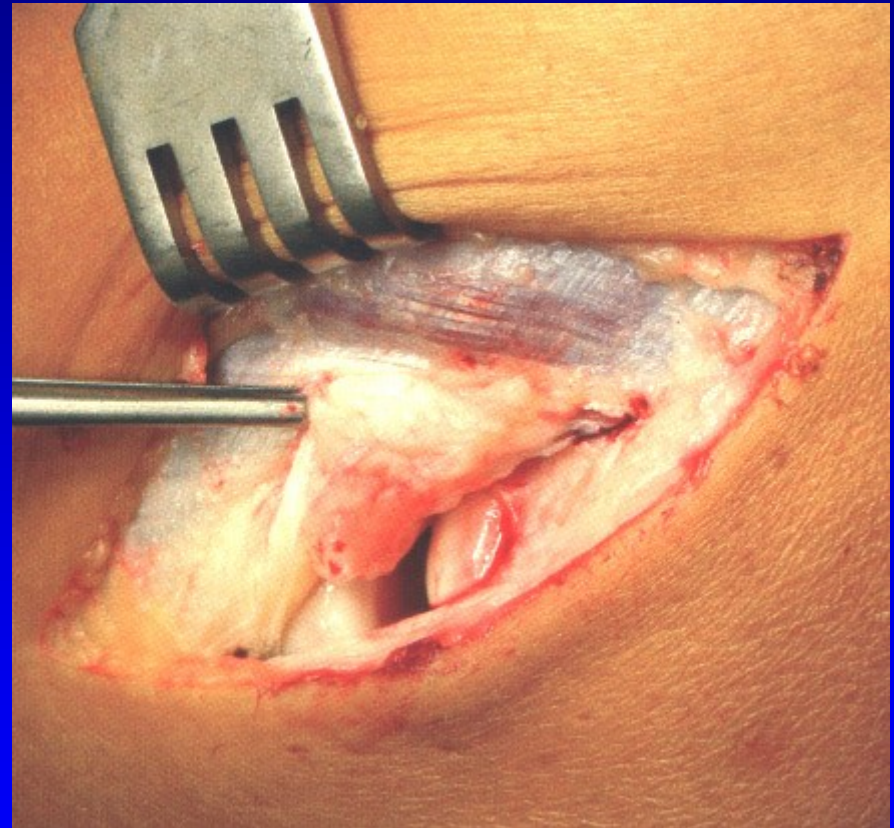
PIR, laser

Imobilizace

Operační léčba:

Op. sec. Hohman

Op. sec. Boyd- McLeod



Epicondylitis ulnaris humeri Oštěpařský loket

Entezopatie společného úponu flexorů

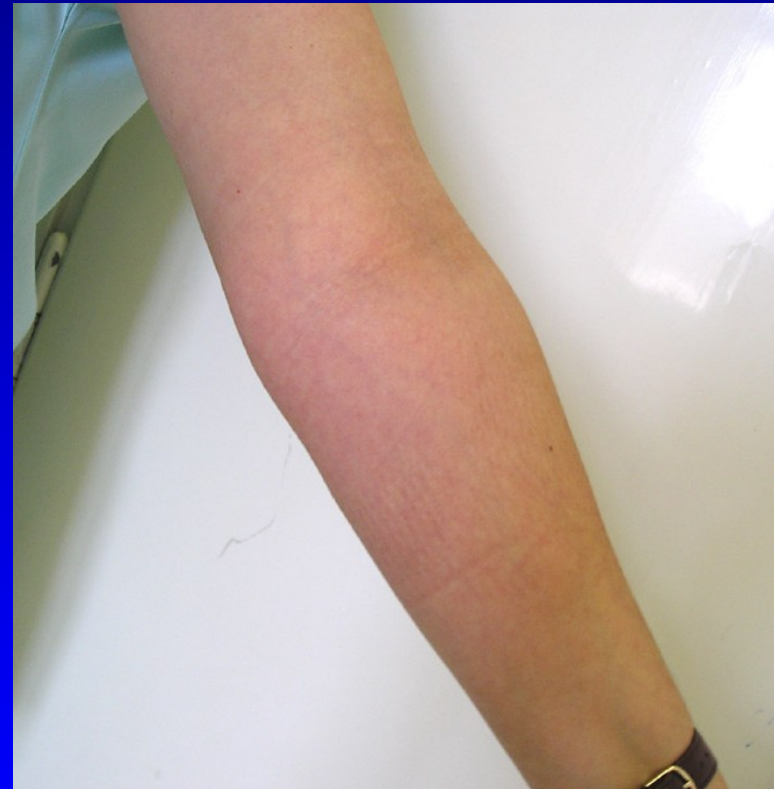Bolest při ulnárním epikondylu
Bolest je vázána na akci flexorů
proti odporu

Léčba:

Konzervativní-
viz syndrom tenisového lokte

Operační-

Snesení společného úponu flexorů



Bursitis olecrani

Zduření a výpotek

Bolest spontánní a palpační

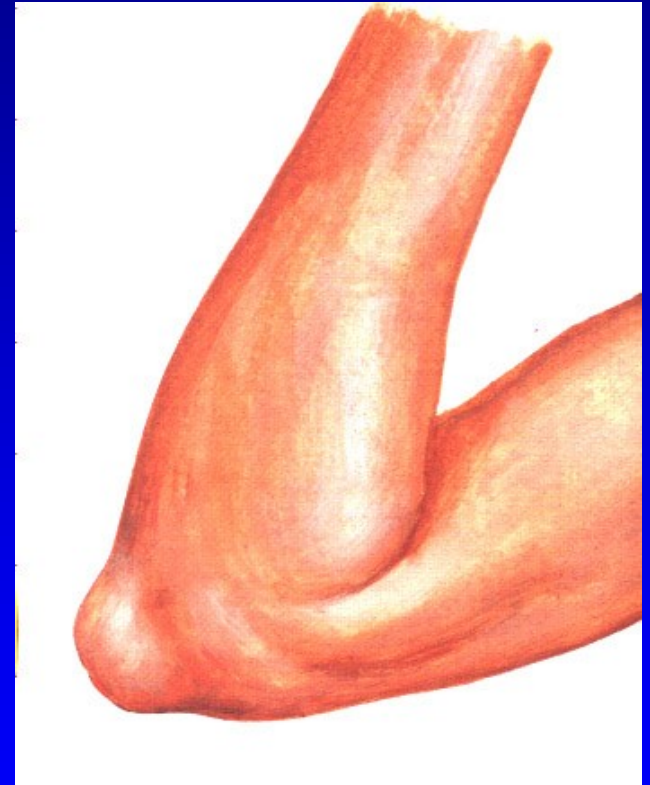Léčba:

Punkce, NSA lokálně i celkově

Imobilizace

Lokálně kortikoid

Riziko přechodu do purulentní
inflammace



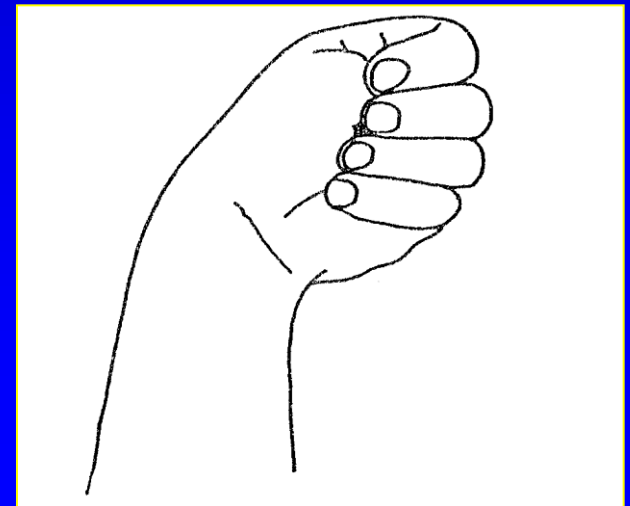
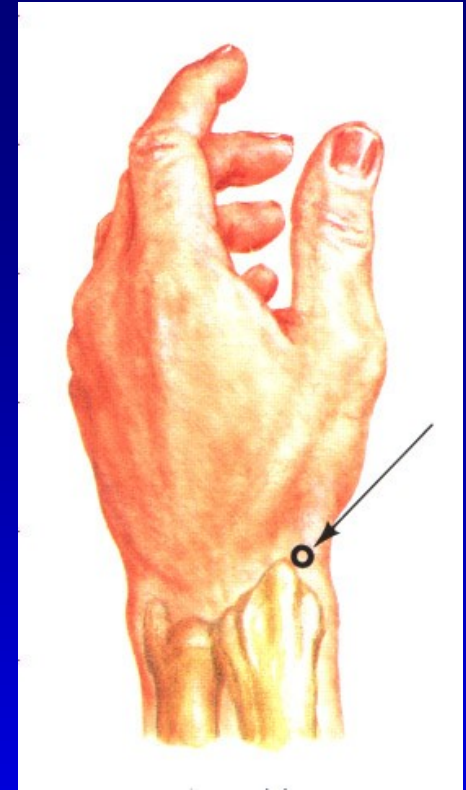
M. de Quervain

Stenozující tendovaginitis šlach
dlouhého abduktoru palce
a krátkého extenzoru palce

Bolest nad proc. styloideus radii
Finkelsteinův test

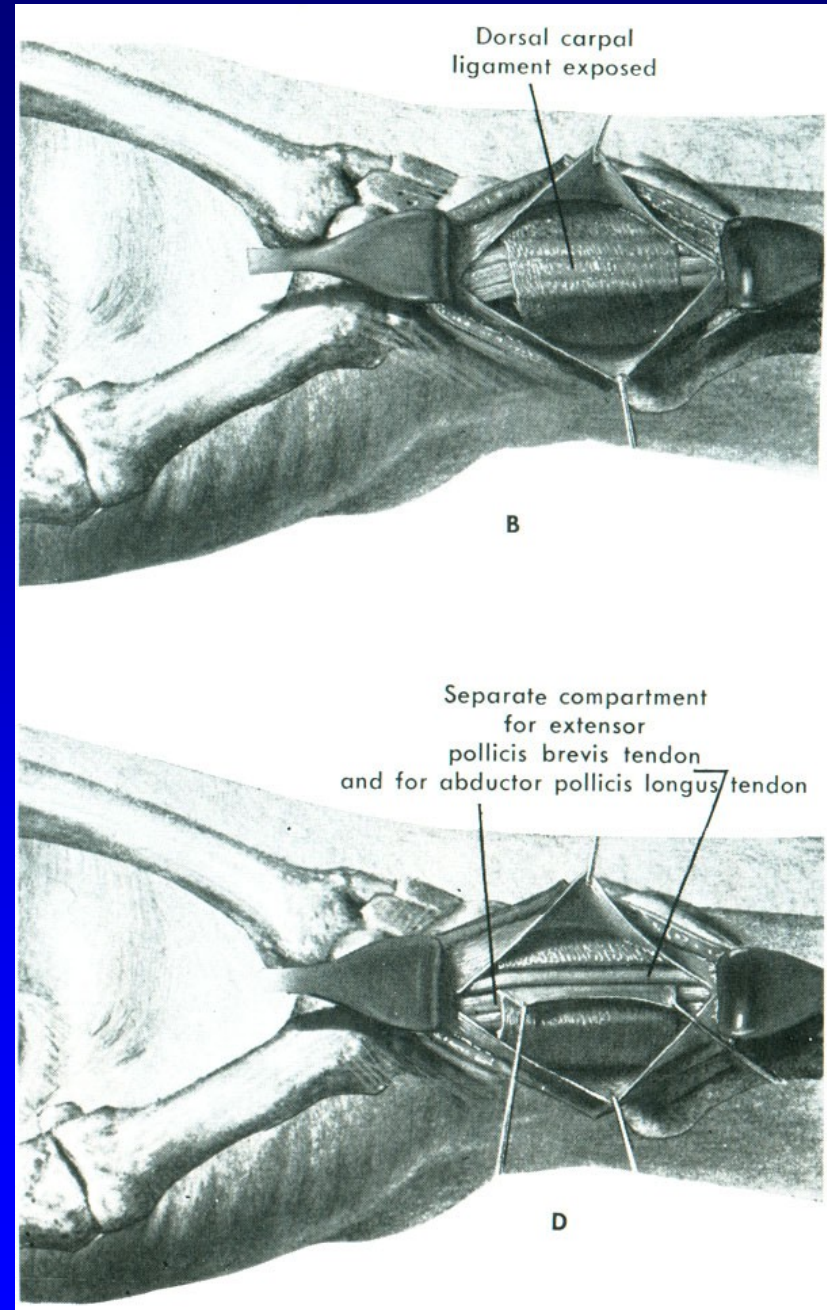
Th: vyřadit fyzickou zátěž
ortéza, dlaha,
NSA, lok. kortikoid
discise

Finkelsteinův test



M. de Quervain

Discise šlachové pochvy
m. abductor policis longus
a m. extensor pollicis brevis



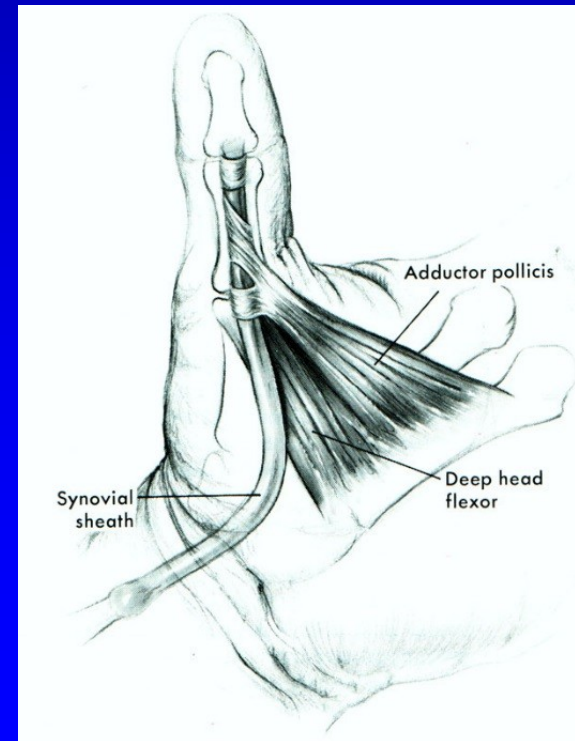
Pollex saltans

- děti- v 1. roce života
- v dospělosti- mnohem častěji
- přeskočení až blok ve flexi + zduření na volár. straně
- zúžení pochvy šlachy flexoru + ztlustění šlachy
- postižení i více prstů
- někdy spontánní úprava

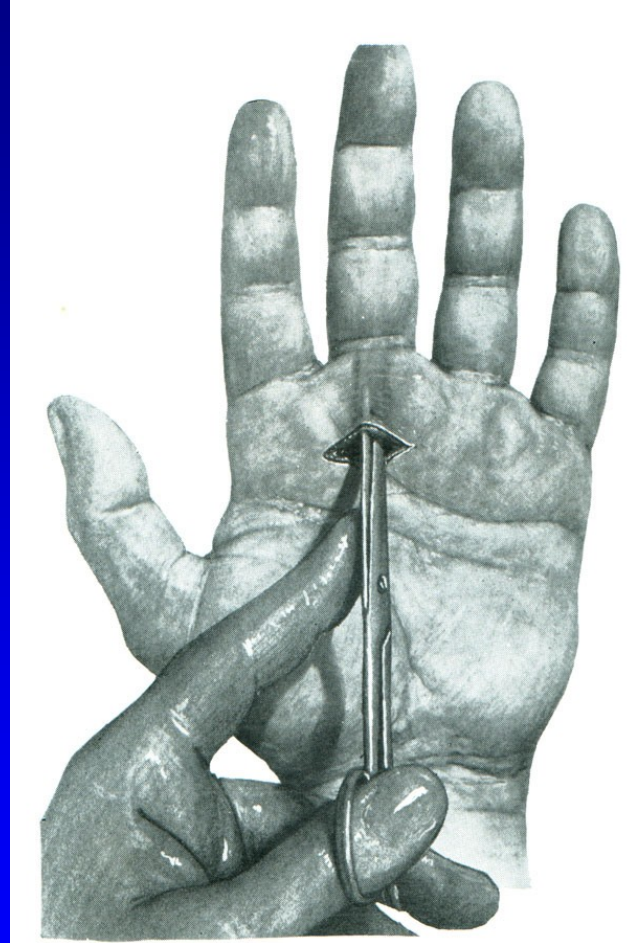Kons. terapie:

klid, ortéza, NSA masti,
lok. kortikoid

Operační th.- fenestrace šlach. pochvy



Lupavý prst- digitus saltans



Th: lok. kortikoid, NSA masti, fenestrace

Diferenciální diagnostika

Sy karpálního tunelu

Sy Guyonova kanálu

Syndrom canalis carpi

Kompresní neuropatie n. medianus

Bolesti v zápěstí, snížení svalové síly,

Hypotrofie svalstva thenaru

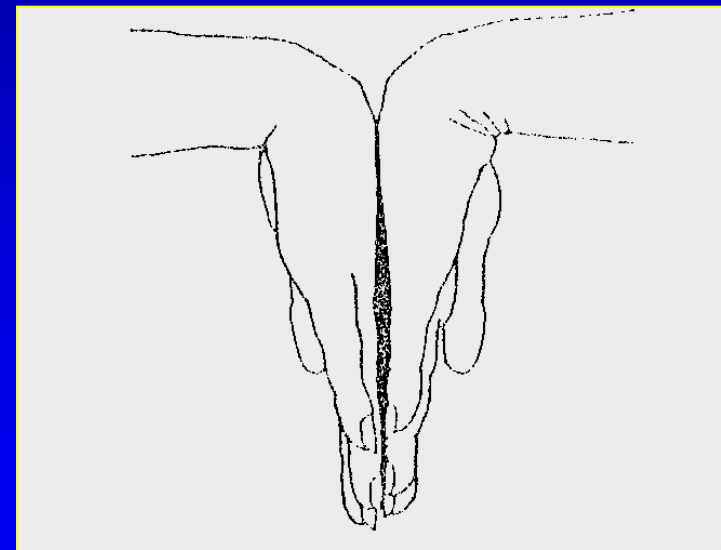
omezení drobných pohybů prstů-
stisk, úchop

Parestezie, mravenčení, brnění
a mrtvění na volární straně palce,
2-3. prstu, a radiální strany 4. prstu.

Palpační bolest

Tinnelův příznak

Phalenův test

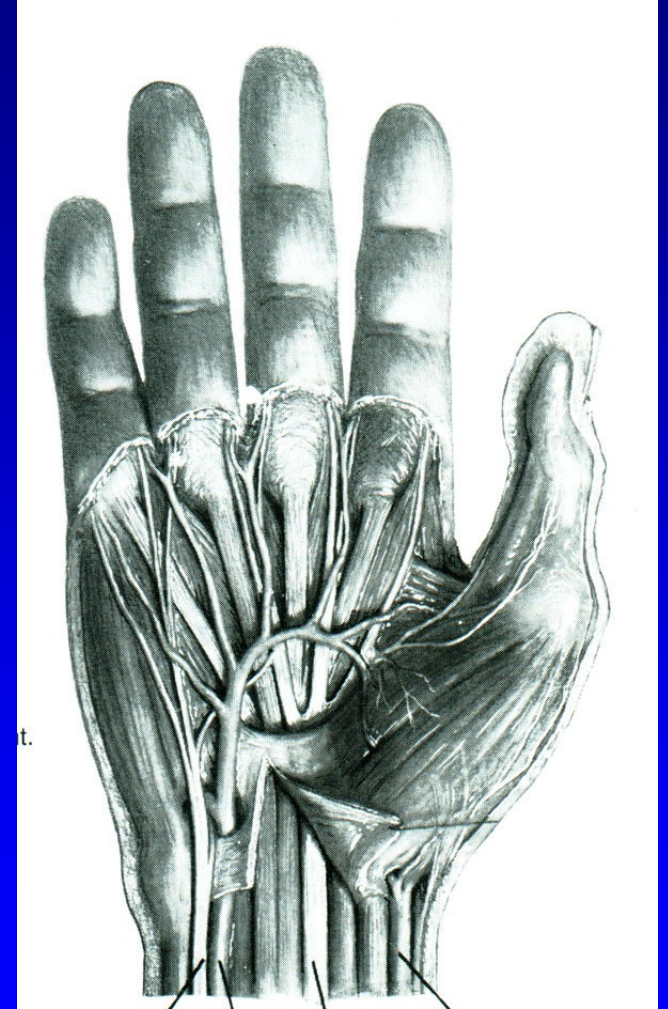

Syndrom canalis carpi

Léčba:

Konzervativní

Operační- discize ligamenta



Sy Guyonova kanálu

Kompresie n. ulnaris radiálně
od os pisiforme

Příznaky :

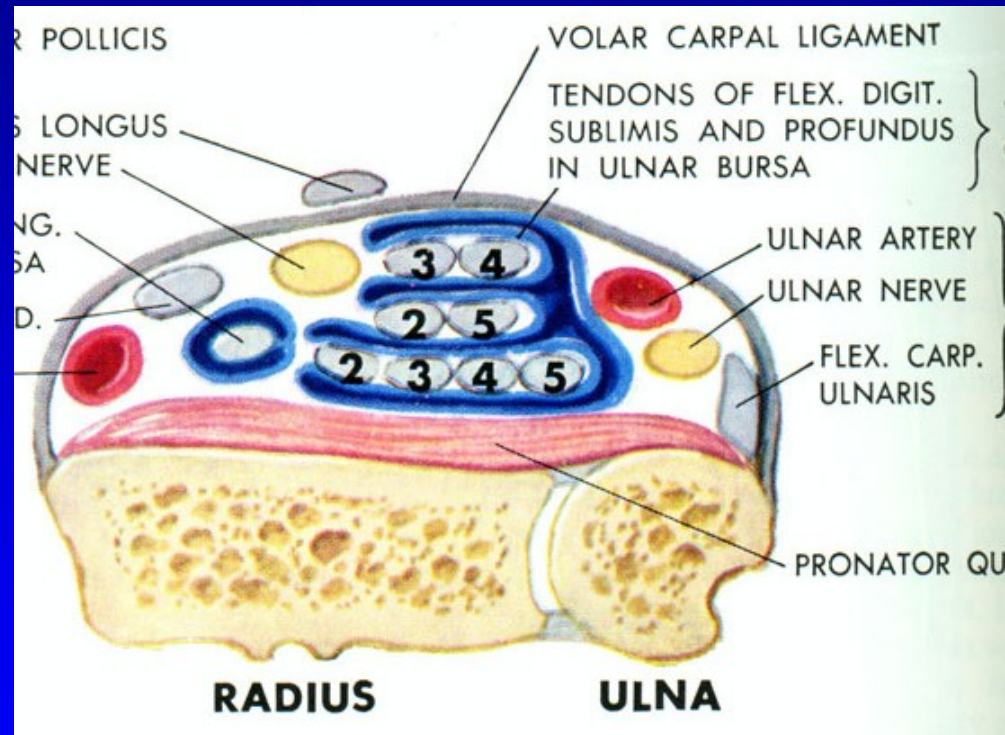
parestezie na ulnární straně ruky,
volární straně malíku a
volární a ulnární straně IV. prstu

hypotrofie hypothenaru

palp. bolest radiálně od
os pisiforme

Th : obstrukce

chir. dekomprese



Burzitidy a entezopatie v oblasti kyčle

Abduktory- trochanter maior

Bursitis trochanteris maioris

Tuber ossis ischii- flexory

Bursa ileopectinea

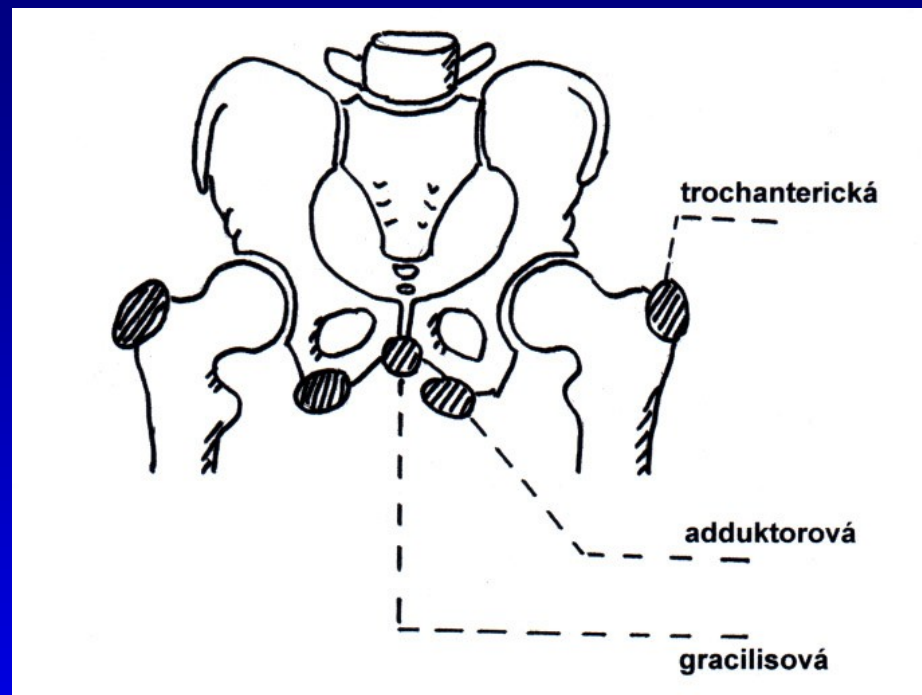
Entezopatie adduktorů

Gracilis sy.- sy. nataženého třísla

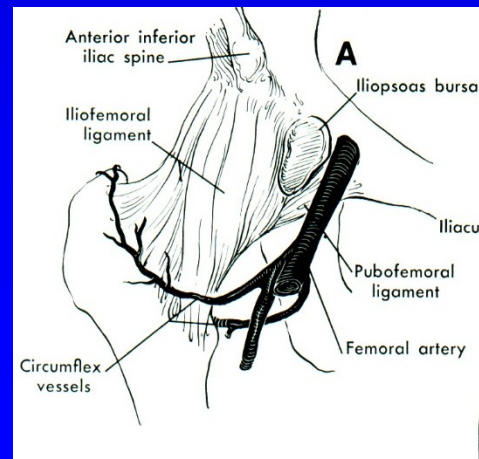
Spina iliaca ant. sup.

Spina iliaca ant inf.

Coxa saltans



Léčba: konzervativní
operační



Coxa saltans

Přeskakování přes velký trochanter


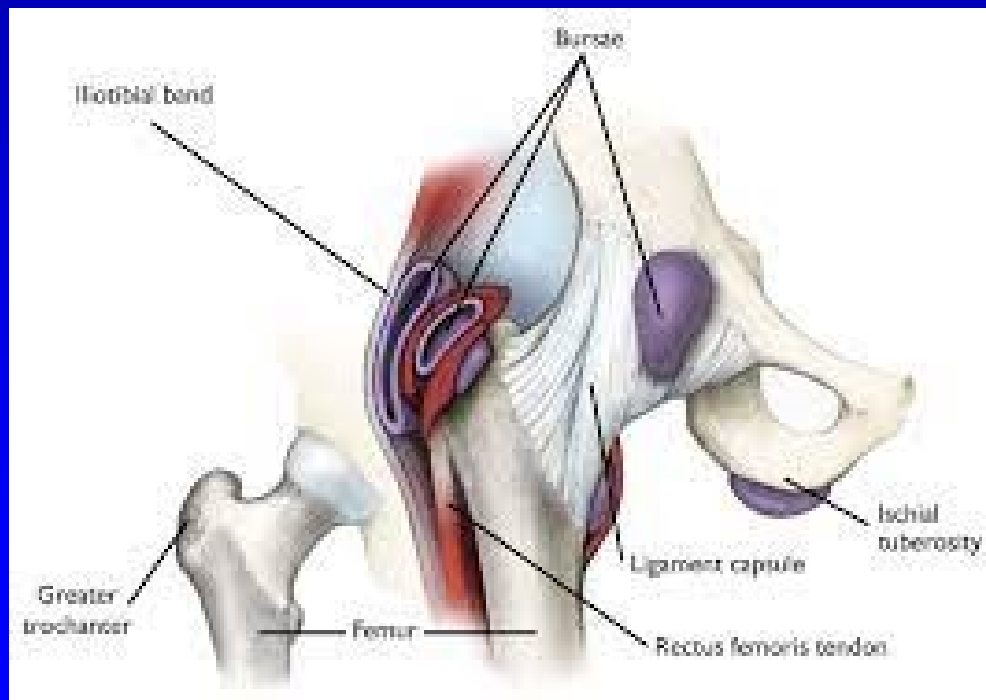
Příčiny:

Napnutí a zesílení fascia lata – přes velký trochanter

Léčba:

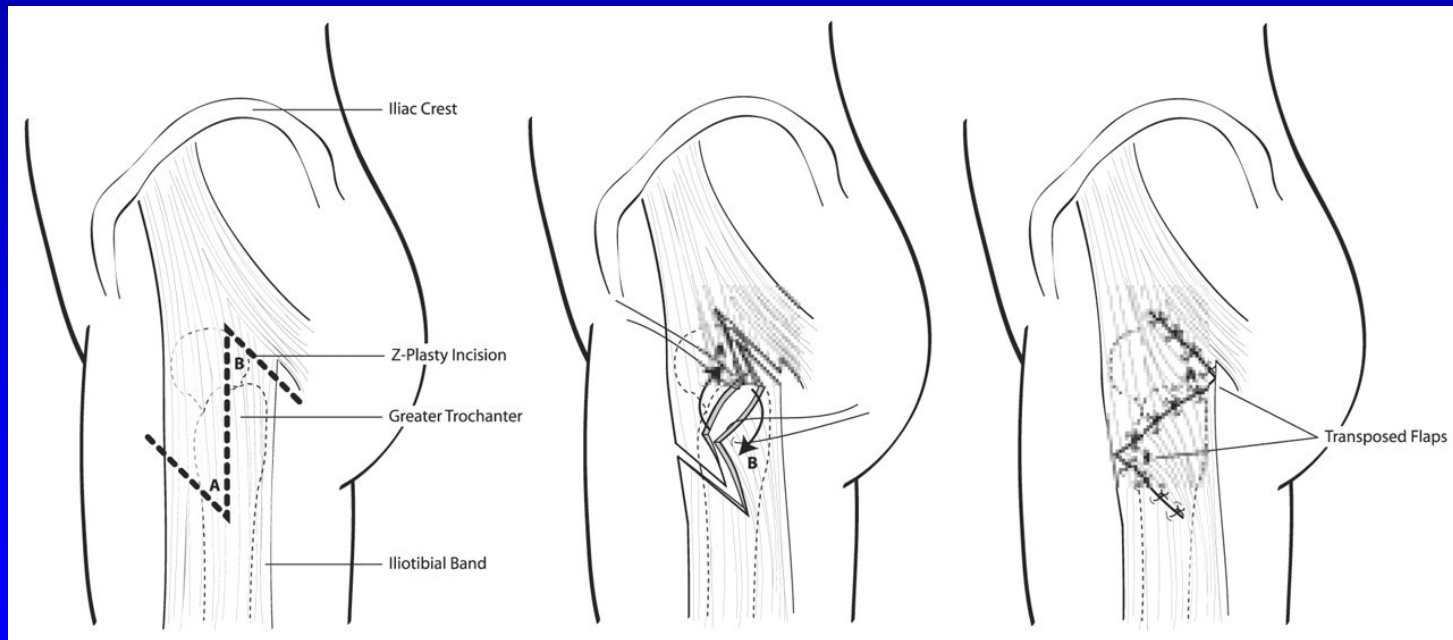
Konz.

Operační



Coxa saltans

Z- plastika



Entezopatie v oblasti kolena

Skokanské koleno

úponová bolest při dolním pólu pately

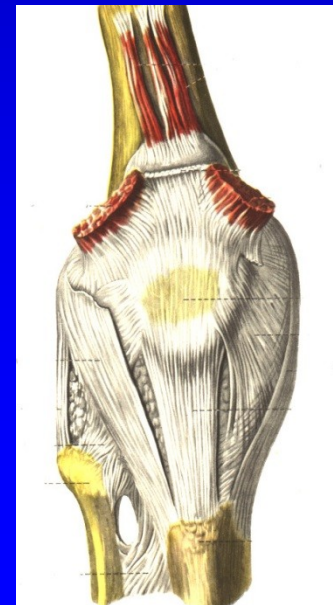
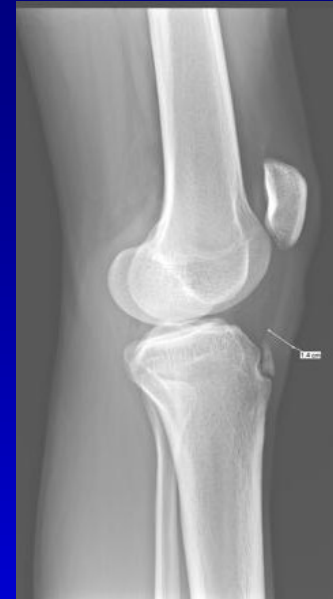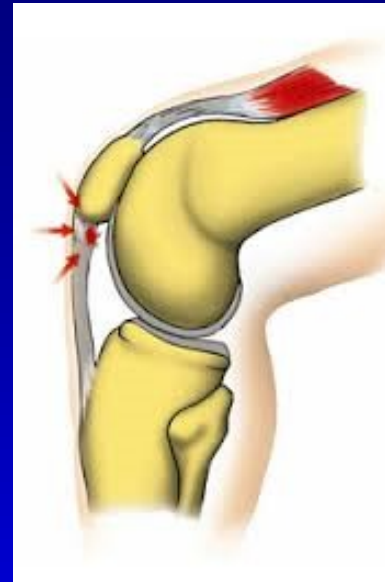m. Osgood- Schlatter

Entezopatie úponů koll. vazů

Entezopatie na Gerdyho hrbolku

M. Pellegrini- Stieda

Th.- konzervativní
operační



Burzitidy v oblasti kolena

Bursitis praepatellaris
Bursitis pedis anserini
Bakerská cysta
Ganglion menisku

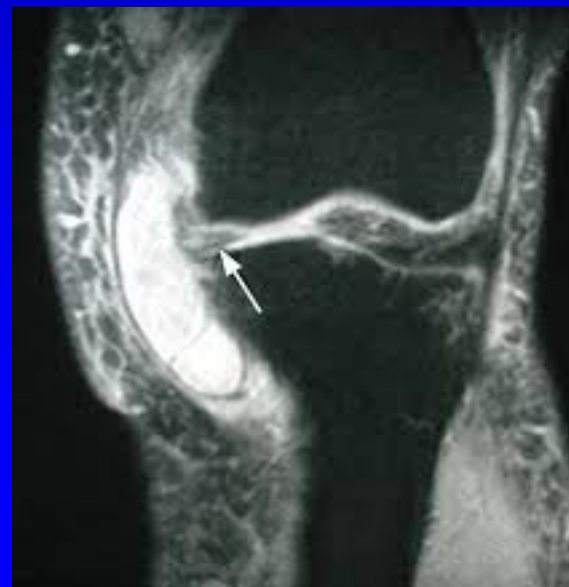
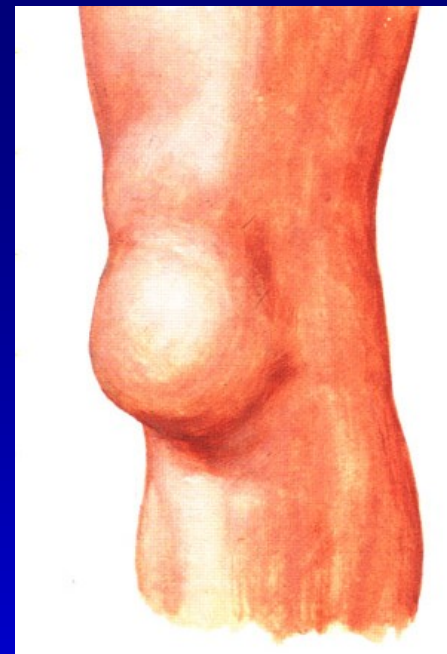
Léčba:

klid

punkce, lok. kortikoid

NSA

exstirpace



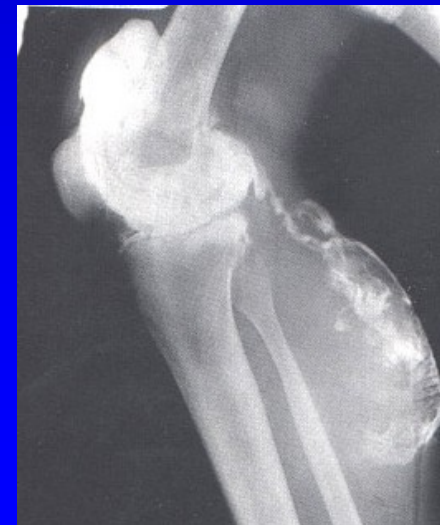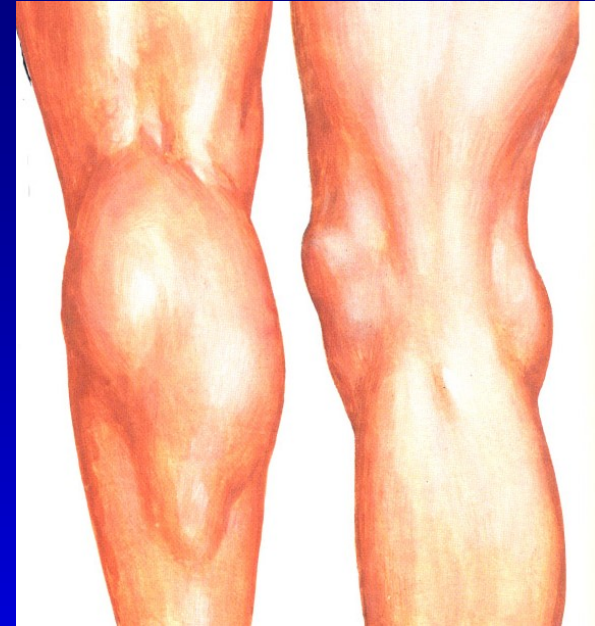Bakerova pseudocysta

Burza gastrocnemio- semimembranacea
se spojí s kloubní dutinou kolena
Vyklenutí ve fossa poplitea
U dospělých je sekundární k procesu
uvnitř kolena (meniskus, chondropatie, O.A.)
Otok, napětí, bolest
Omezení pohybu
Útlak žilních kmenů

Léčba:

Konzervativně- punkce, kortikoid, NSA

Operačně- artroskopie- spontánní zánik cysty
vyjímečně exstirpace



Bursitidy a entezopatie a v oblasti nohy

Achillodynia

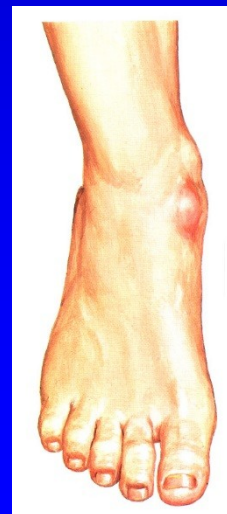
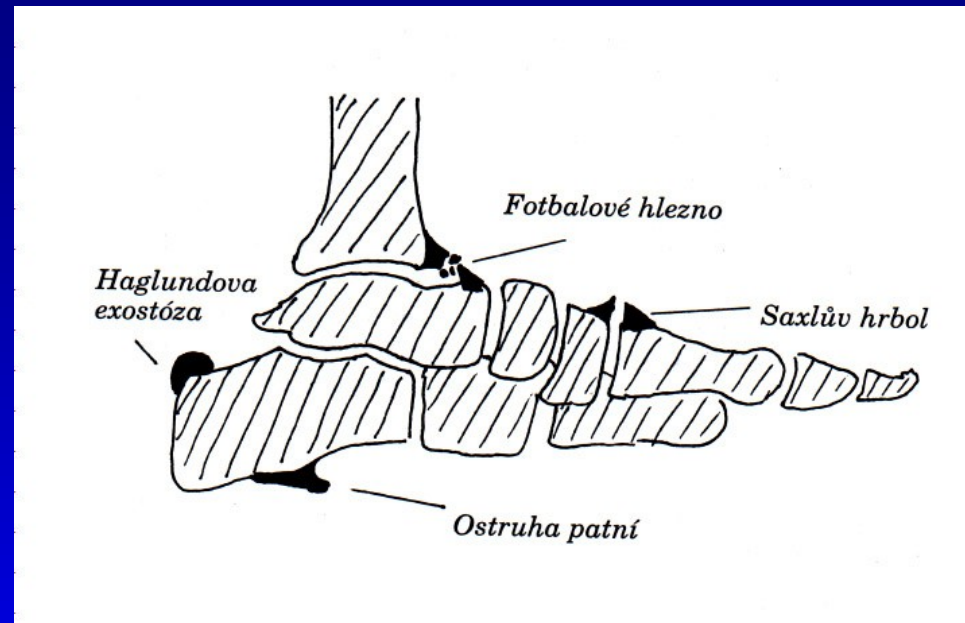
Calcar calcanei

Haglundova exostóza

Fotbalové hlezno

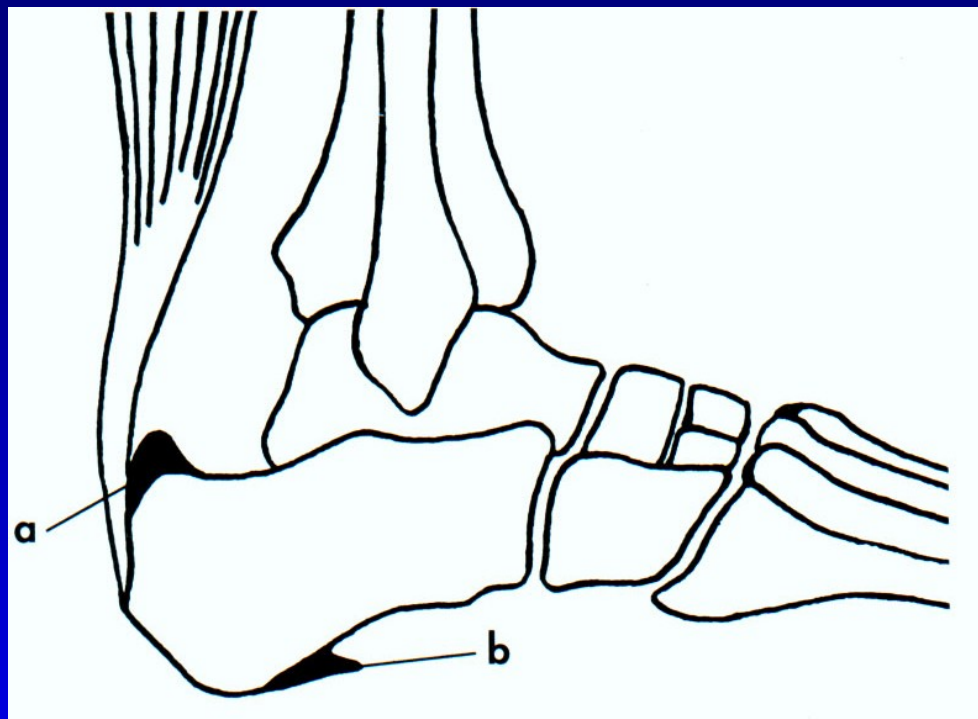
Os tibiale externum

Saxlův hrbol



Os tibiale externum

Ostruha patní kosti



Dorzální exostóza
léčba- snesení

Ostruha patní kosti

Léčba:

Podpatěnka, měkká obuv, NSA masti, lok kortikoid,

Fyzikální léčba: magnetoterapie, ultrazvuk, laser, Hilterapie, rázová vlna,
radiokobalt 4 Gy, arthroskopické odstranění

Achillodynia

Bolestivý stav v průběhu
a úponu šlachy Achilovy

Příčiny:

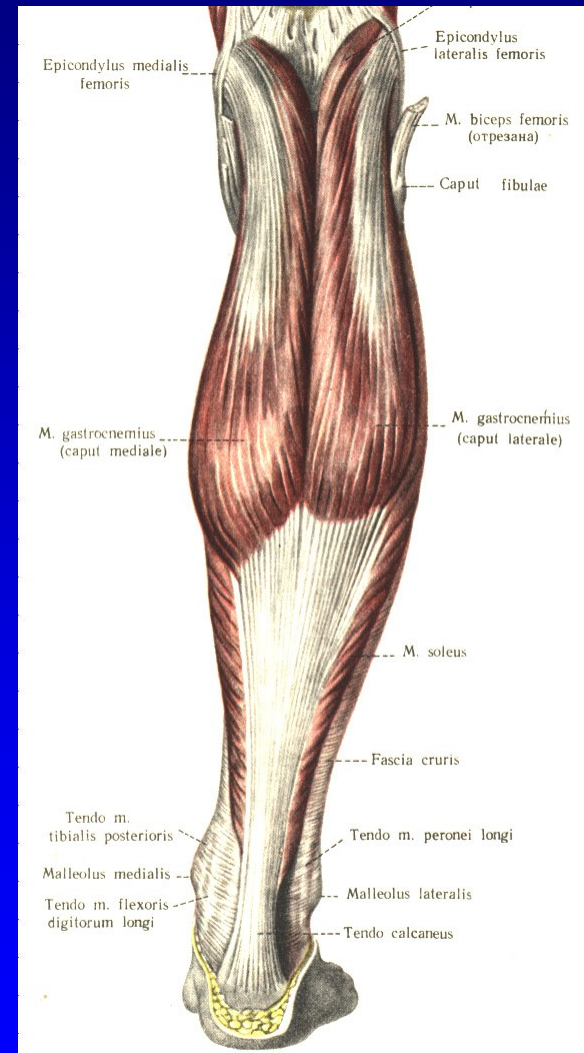
Tendinitis

Degenerace

Haemoragie, trhlinky

Peritenonitis

Riziko přechodu do parciální
nebo úplné ruptury



Achillodynia

Konzervativní léčba:

Klid, taping, antiflogistika

Zvýšení podpatku

Fyzikální léčba

Magnetoterapie

Ultrazvuk

Laser

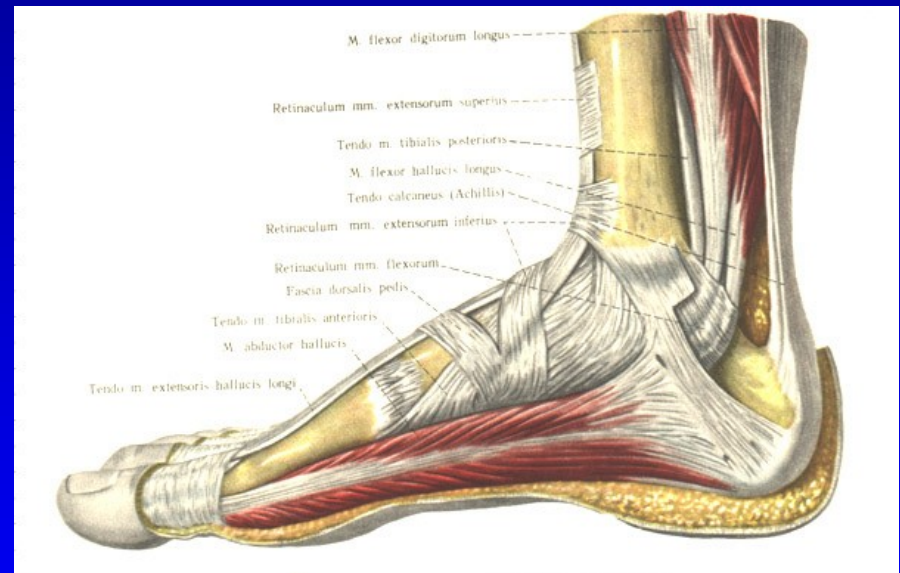
Hilterapie

Ortézy- měkké, rigidní

Hyaluronová kyselina inj.

Kolagen - GUNA inj.

Zákaz aplikace kortikoidů

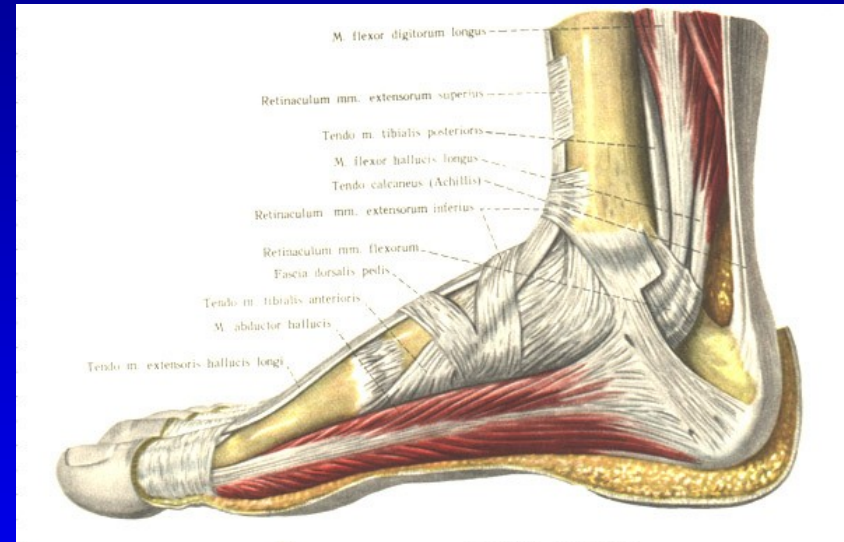


Achilodynia

Operace:

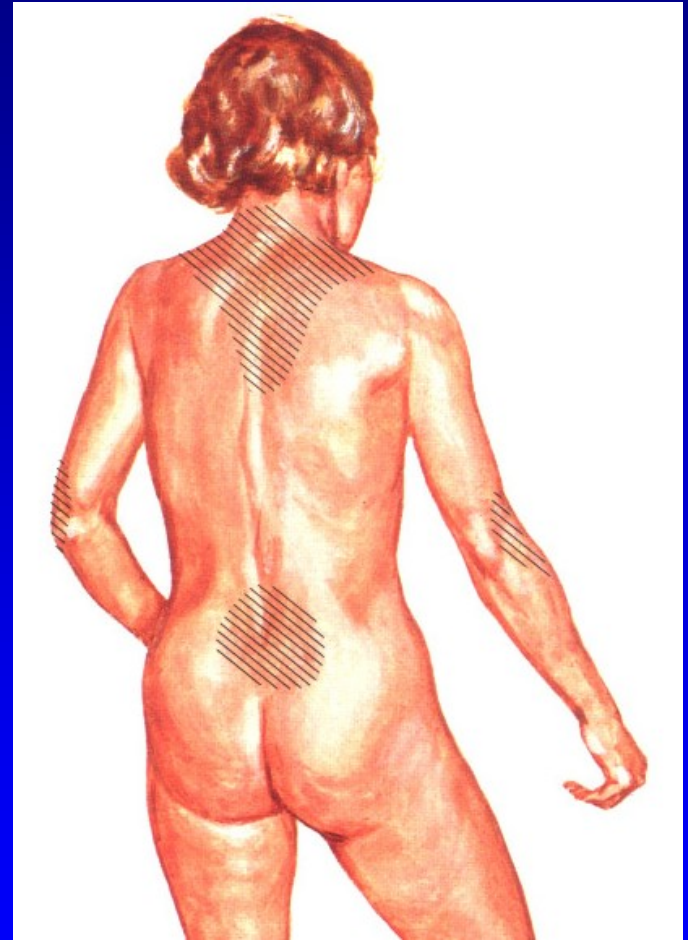Peritenonektomie

Excize nekrotické části šlachy



Entezopatie na páteři

Bolestivé úpony vazů a šlach:
proc. spinosi
proc. transversi
lopatka
pánev



Syndrom bolestivého ramene

Tendinopatie a burzitidy:

Tenosynovialitis capitis longi m. bicipitis brachii

Ruptura šlachy dlouhé hlavy bicepsu

Bursitis subacromialis

Tendinitis m. supraspinati

Ruptura rotátorové manžety

SLAP léze

Tenosynovialitis capitis longi m. bicipitis brachii

Palpační bolest

Bolestivé dotažení pohybu

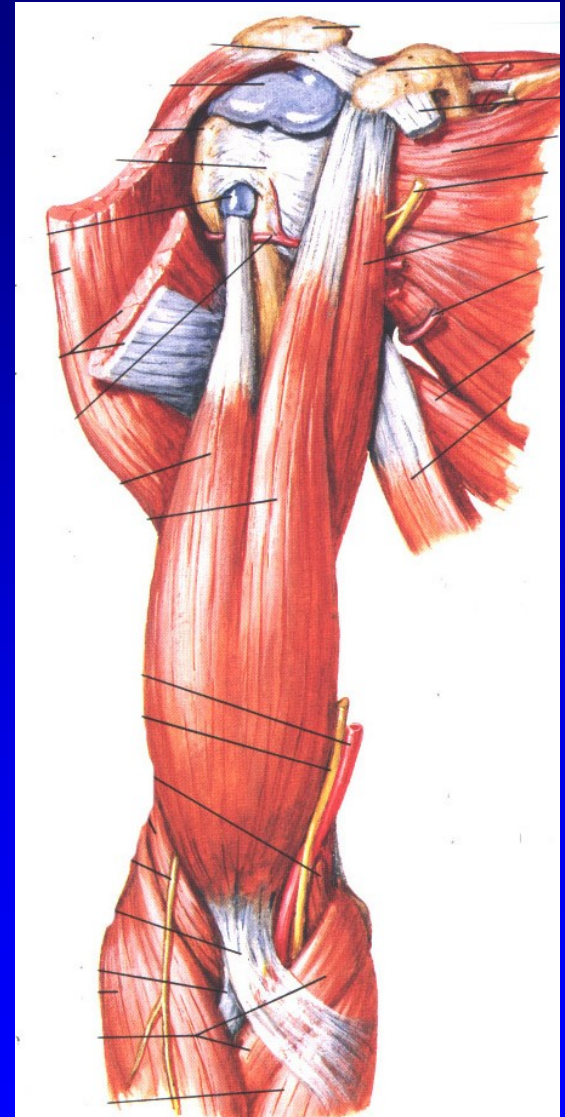
Hueterův příznak- odporová
bolest při flexi v lokti
a supinaci předloktí

Th:

lok. kortikoid

klid, PHK na šátek

NSA

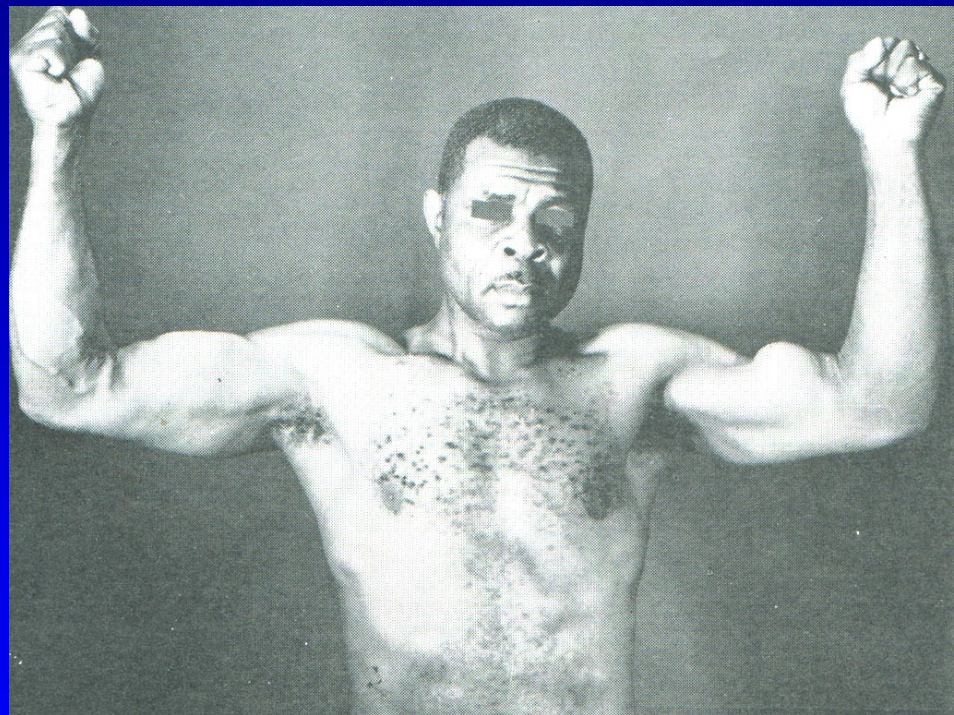


Ruptura šlachy dlouhé hlavy bicepsu

Bolest

Distalizace svalového břicha

Snížení svalové síly o 20 %



Ruptura šlachy dlouhé hlavy bicepsu

Terapie:

klid, zívěs
analgetika

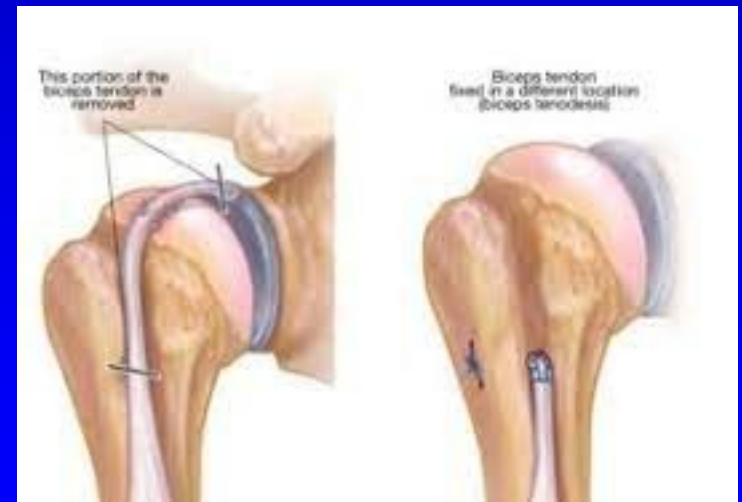
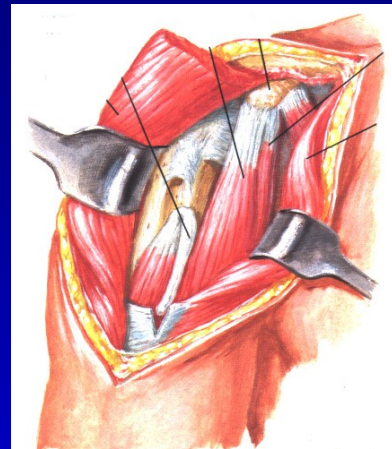
do 40 r. - operace

nad 40 r. - konzervativně

Op.:

Subpektorální tenodeza

sutura ke šlaše krátké hlavy bicepsu



Subpektorální tenodéza

Bursitis subacromialis

Zánět burzy

Tekutina

Event. náplň burzy kašovitými hmotami

Prudká, silná, pálivá bolest

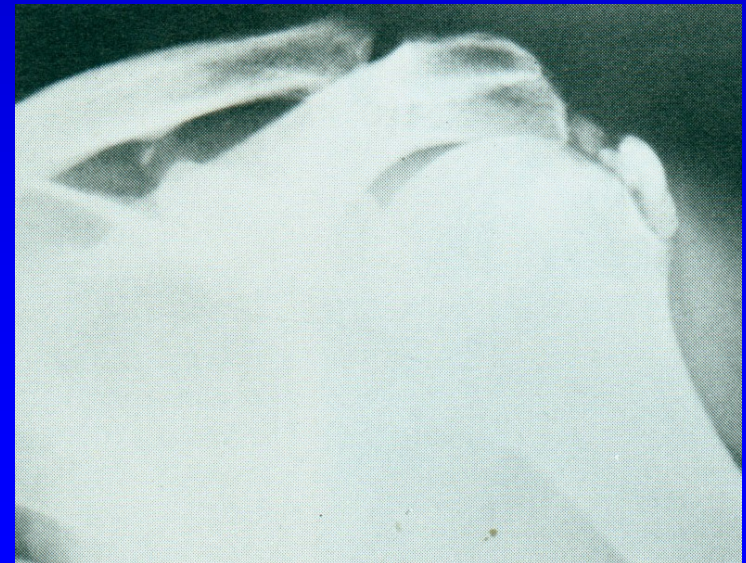
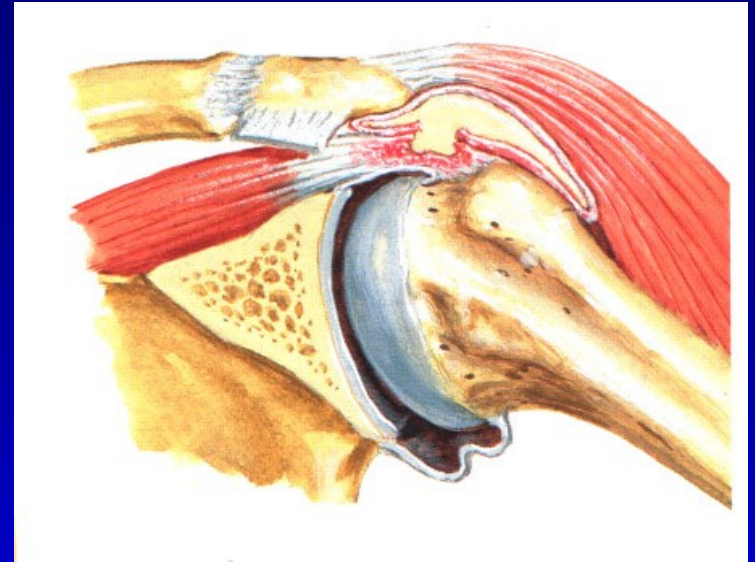
Nemožnost pohybu

Palpační bolest

Dg.- ultrasonografie

U chronického stavu:

obláčkové kalcifikace na rtg snímku



Bursitis subacromialis

Konzerativní léčba:

Klid, zívěs

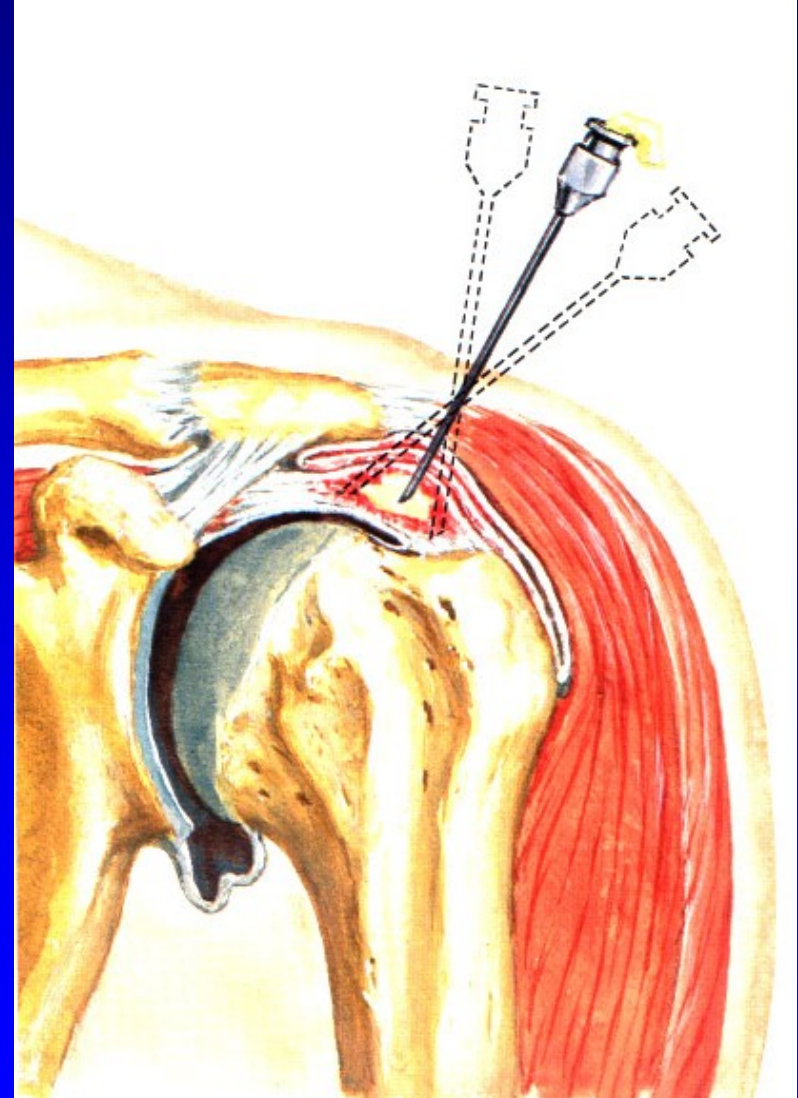
lok. kortikoid, NSA

později fyzikální terapie

LTV

Operativní léčba:

ASK- exstirpace burzy
needling



Tendinitis m. supraspinati

Úponová bolest na tuberculum
maius

Entezopatie, mikrotrhlky,
tendinitis

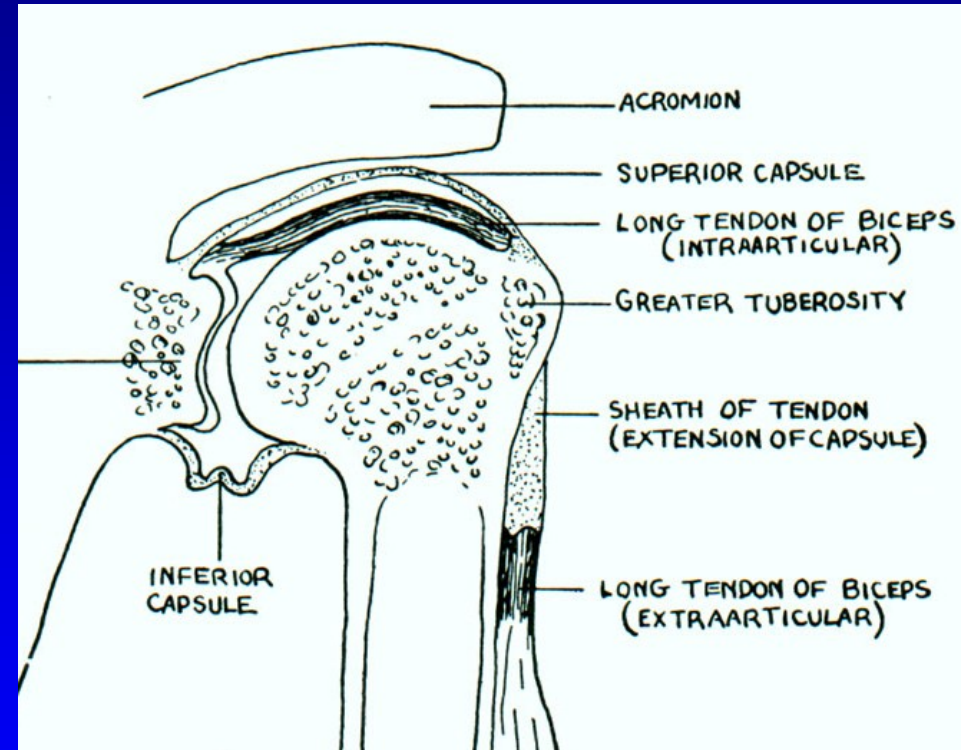
tendinitis calcarea

Th: klid, NSA

lok. kortikoidy

fyzikální th.

LTV



Ruptura rotátorové manžety

Složení:

m. supraspinatus

m. infraspinatus

m. teres minor

m. subscapularis

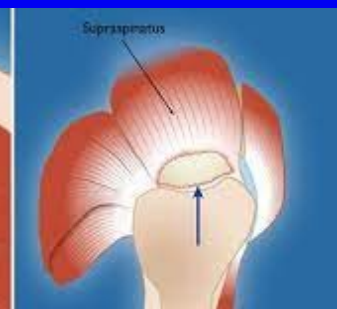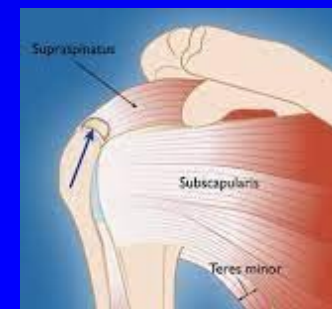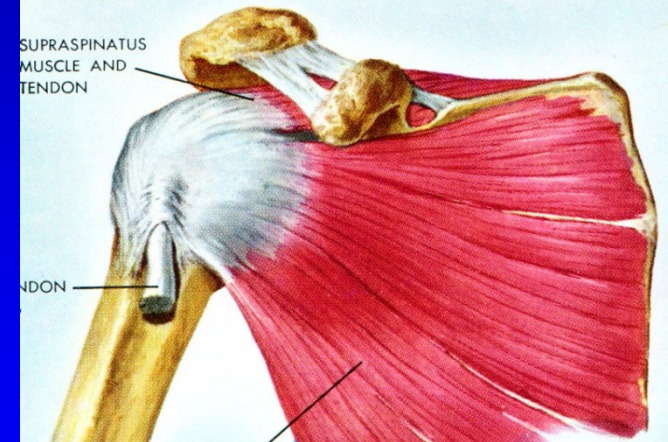
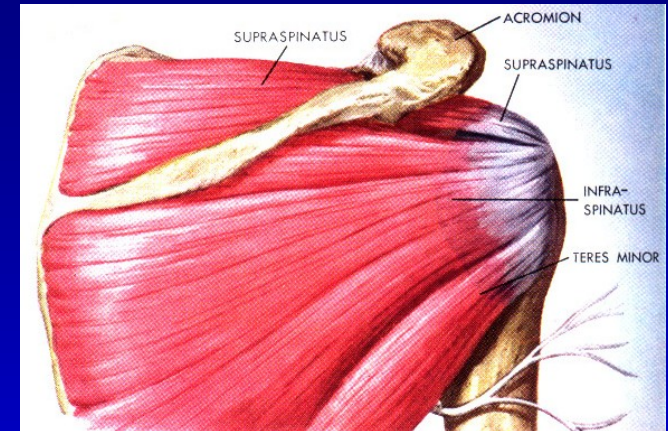
Funkce RM:

tlačí hlavici humeru

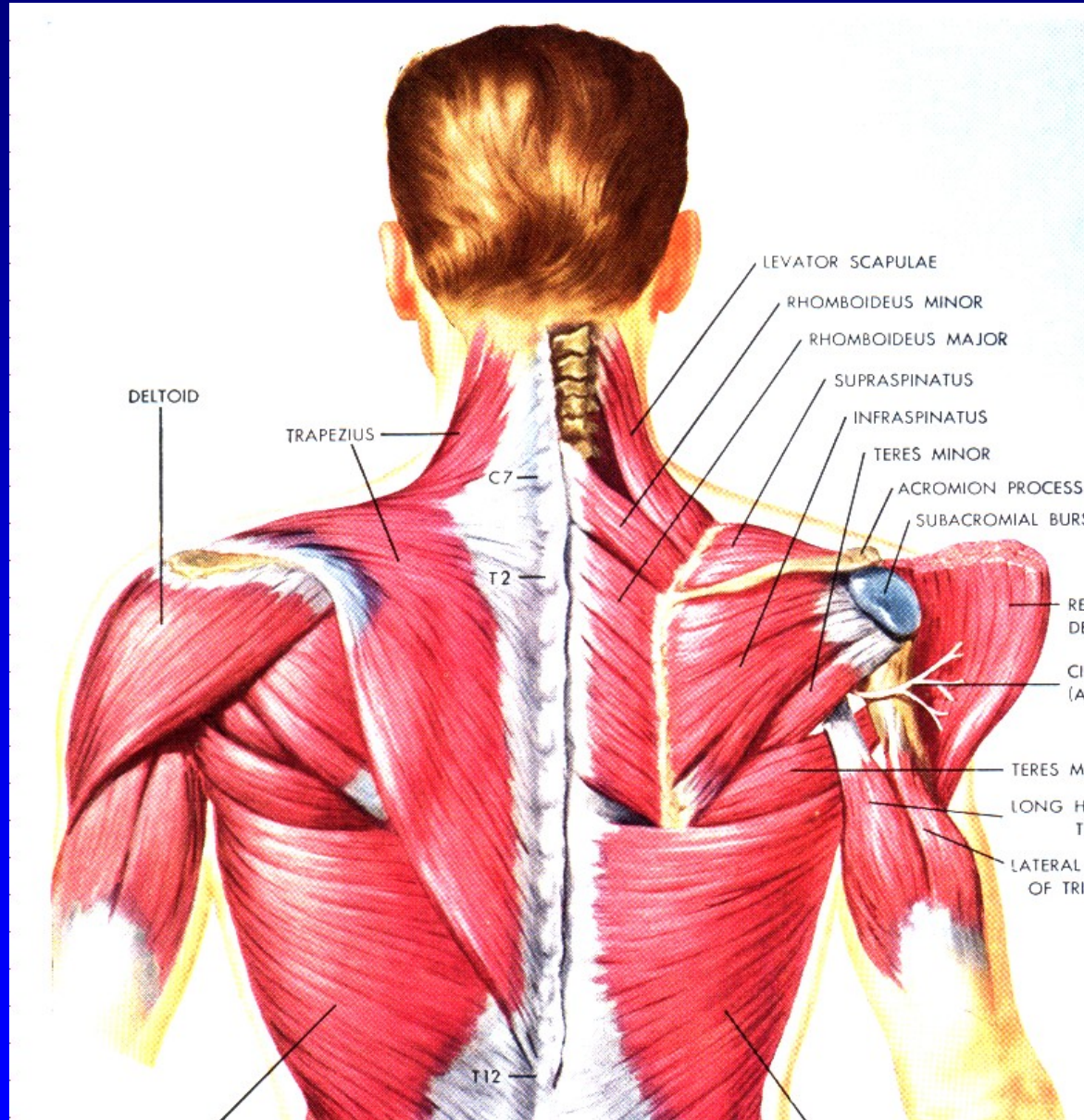
do glenoidální jamky

vykonává prvních 30 st

abdukce.



Svaly ramena

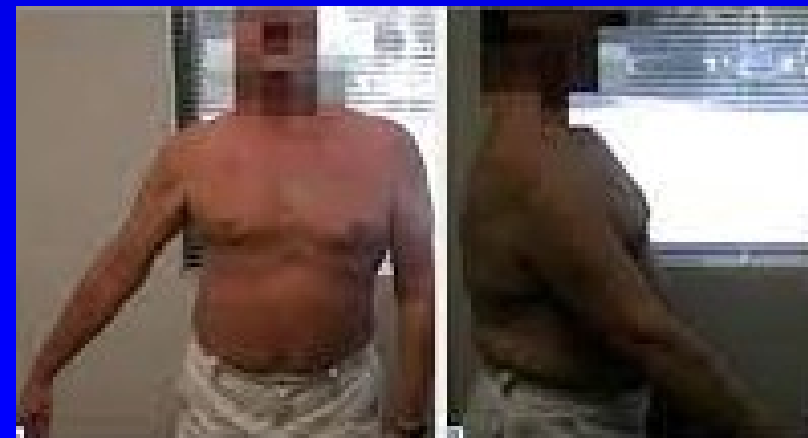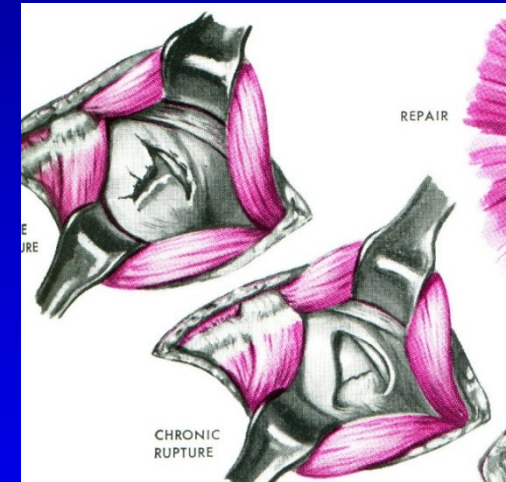

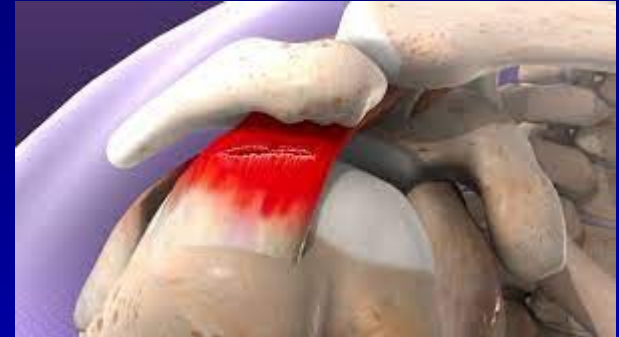
Ruptura rotátorové manžety

Parciální ruptura:
prudká bolest, painful arc
udrží HK v nastavené abdukci
při pokusu o abdukci cítí bolest

Dg.- ultrasonografie

Léčba- obvykle konzervativní



Ruptura rotátorové manžety

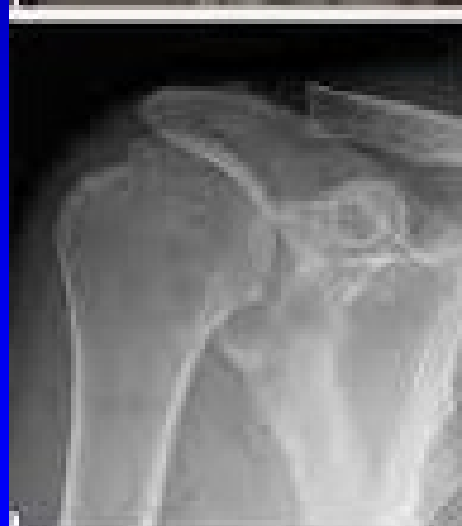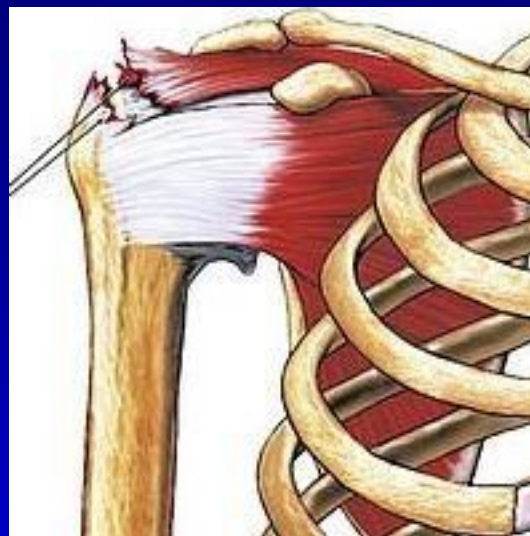
Totální rpt.

Žádná aktivní abdukce

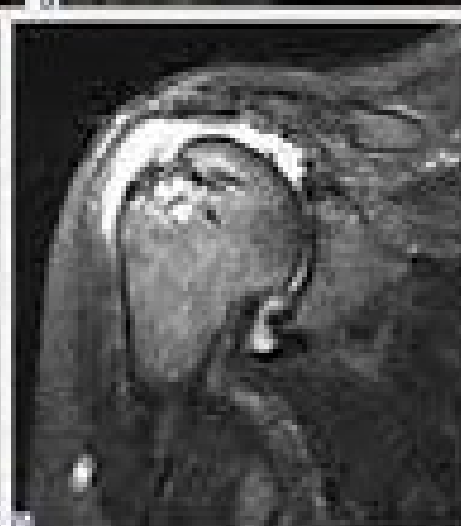
Zvedání ramene

Drop arm test

Bolest



X-ray

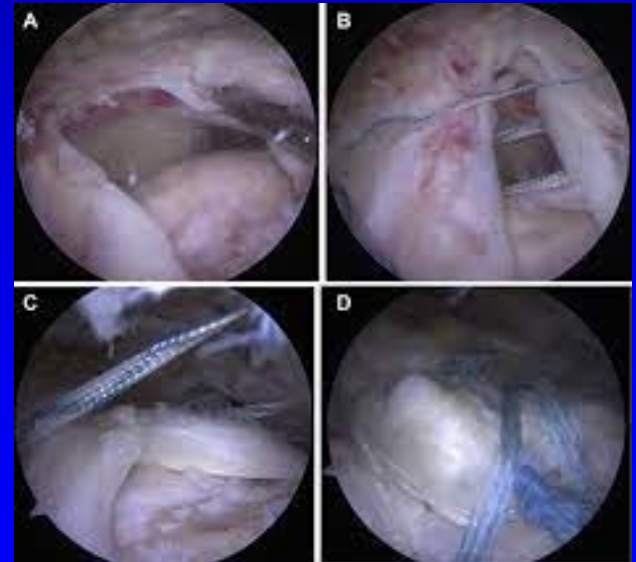
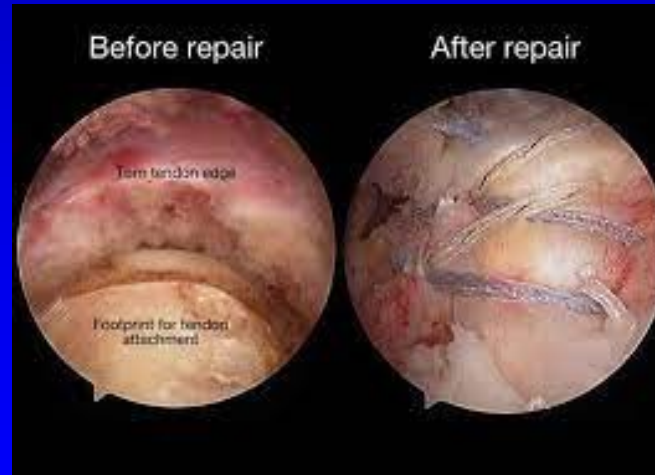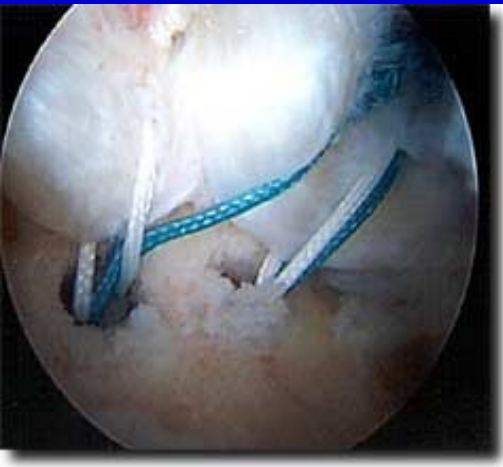

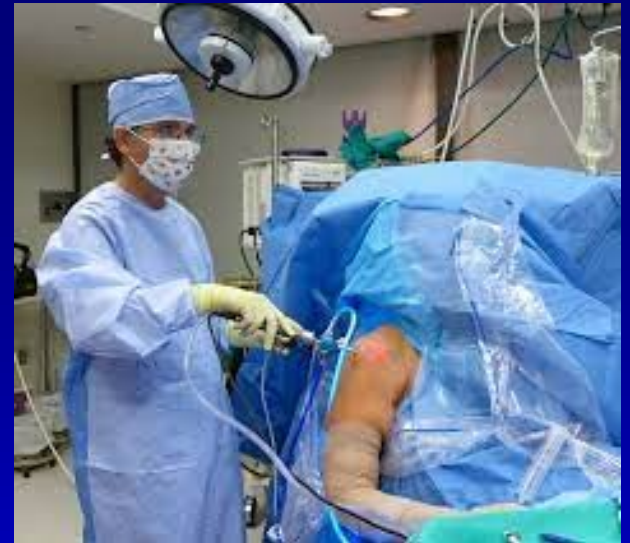
MRI

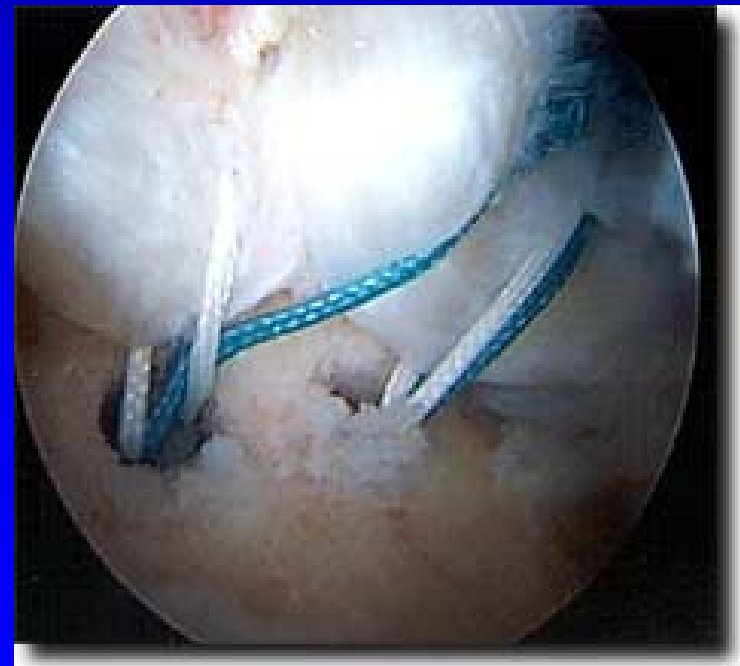
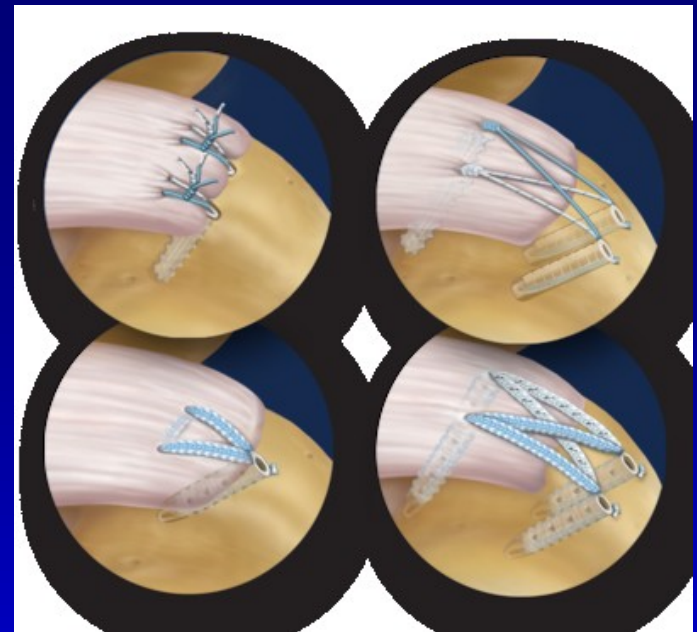
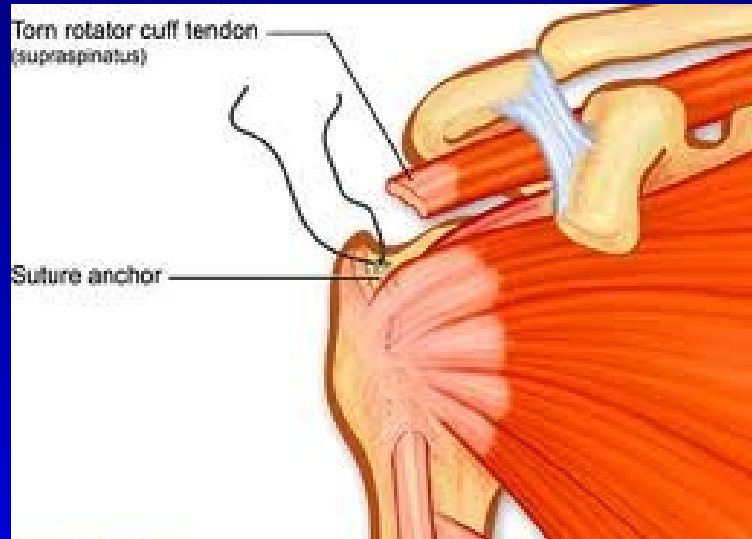Léčba

Sutura manžety- Artroskopie

Ukotvení k velkému trochanteru

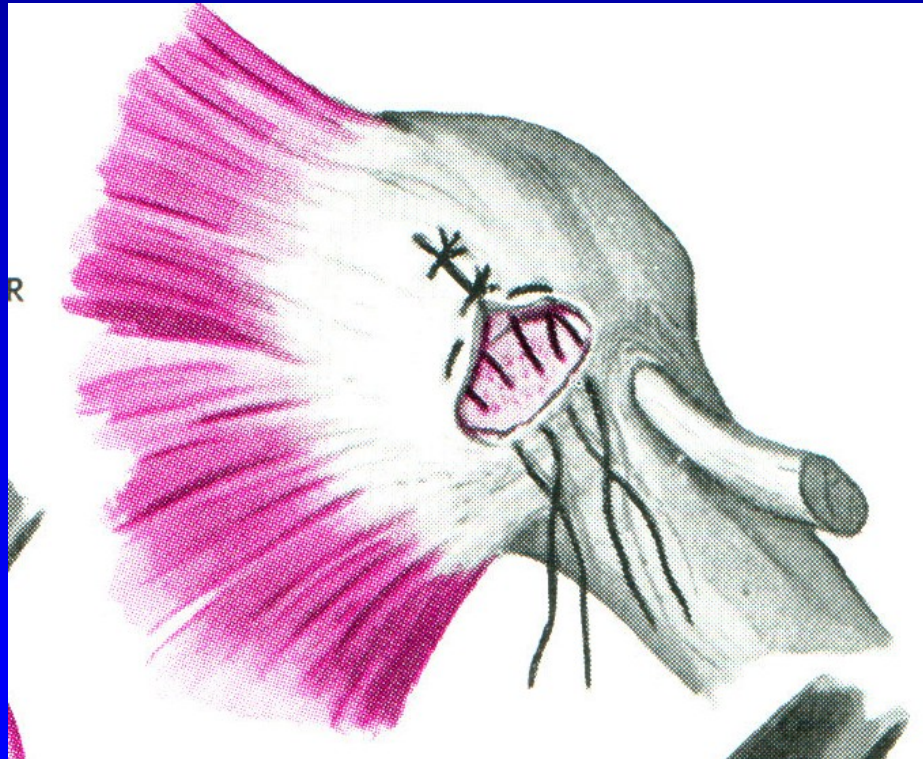

Sutura RM



Léčba

Operační – otevřená sutura

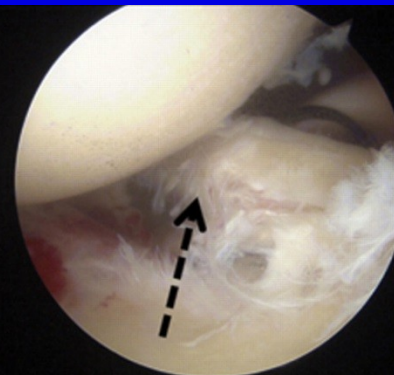
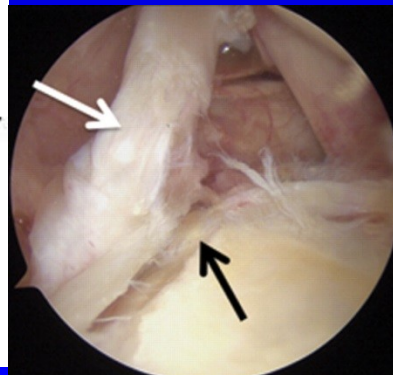
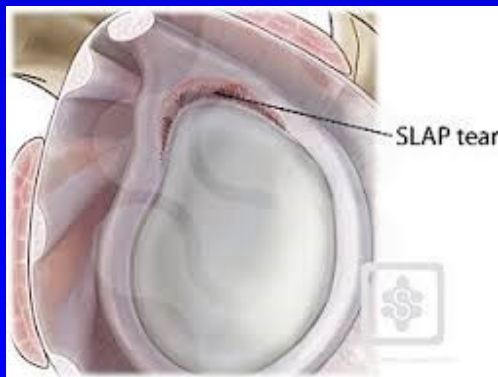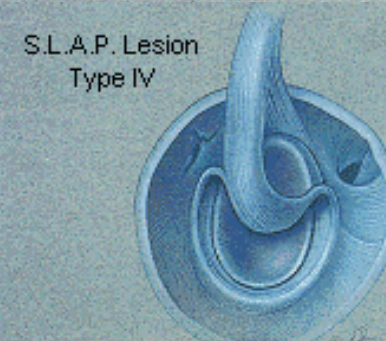
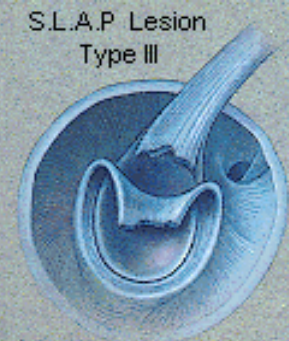
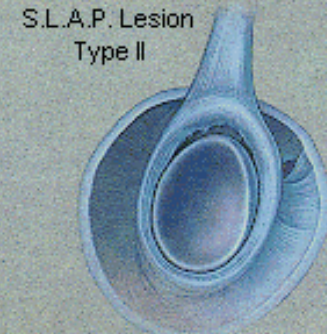
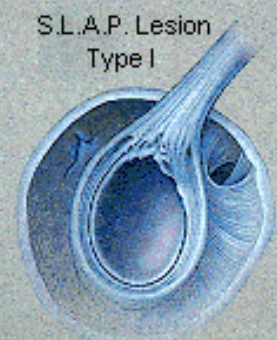

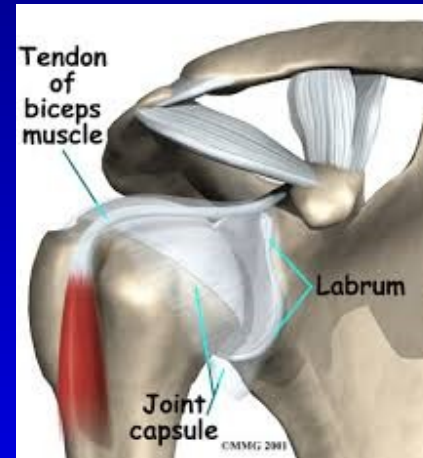
SLAP léze

= superior labrum anterior, posterior

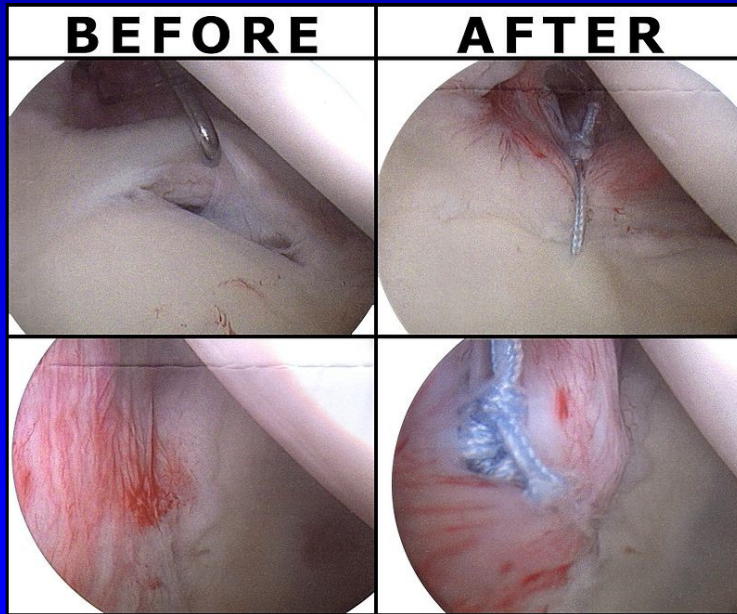
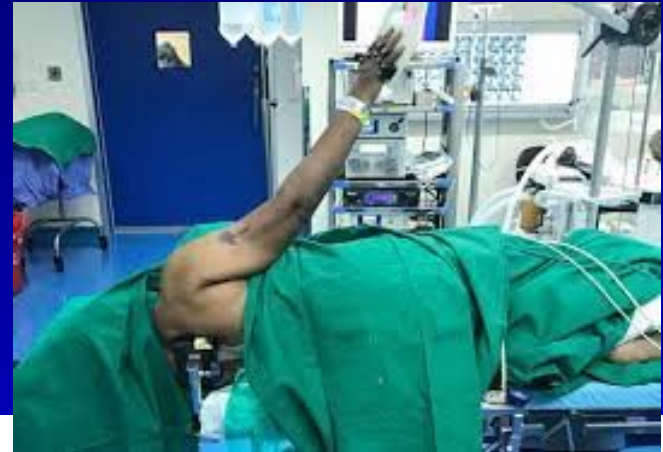Příčiny

- Subluxace, luxace
- Mikrotraumatizace
- Sporty s prudkým švihem

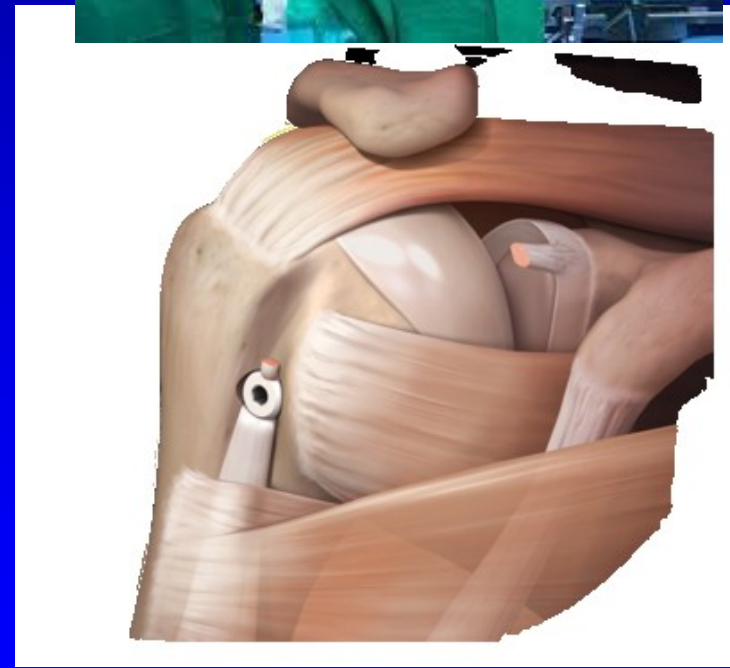

SLAP - léčba

Konzervativní
ASK- debridement, tenotomie
sutura
subpektorální tenodéza



sutura



Subpectoral tenodesis

Syndrom bolestivého ramene - jiná etiologie

Impingement syndrom ramene

Syndrom zmrzlého ramene

Arthrosis art. glenohumeralis

Afekce akromioklavikulárního kloubu

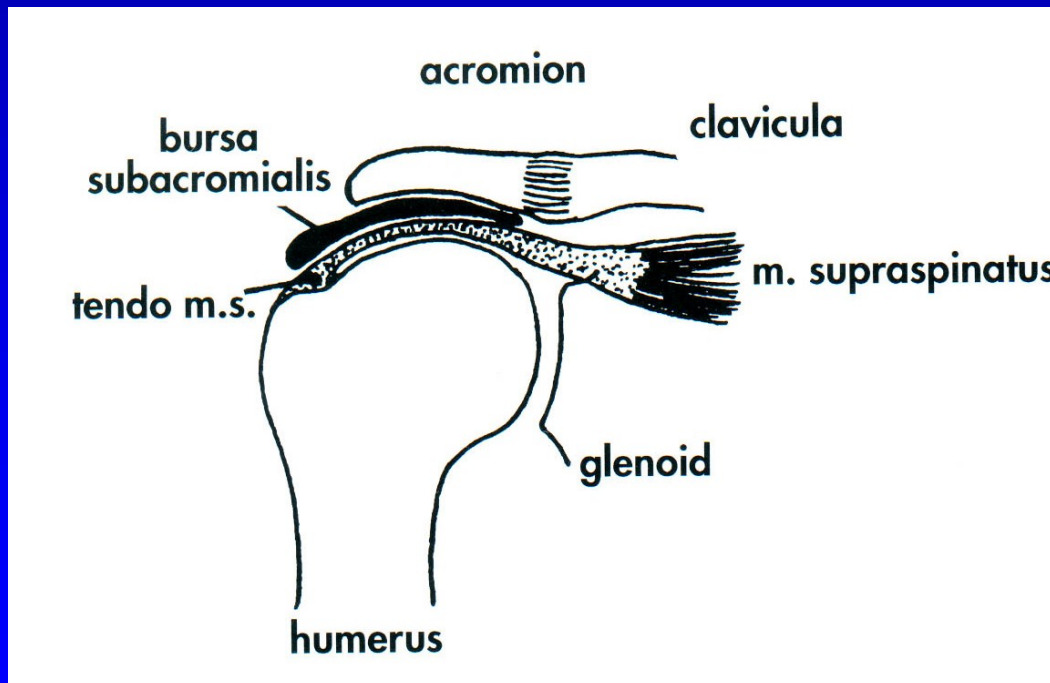
Záněty

Nádory

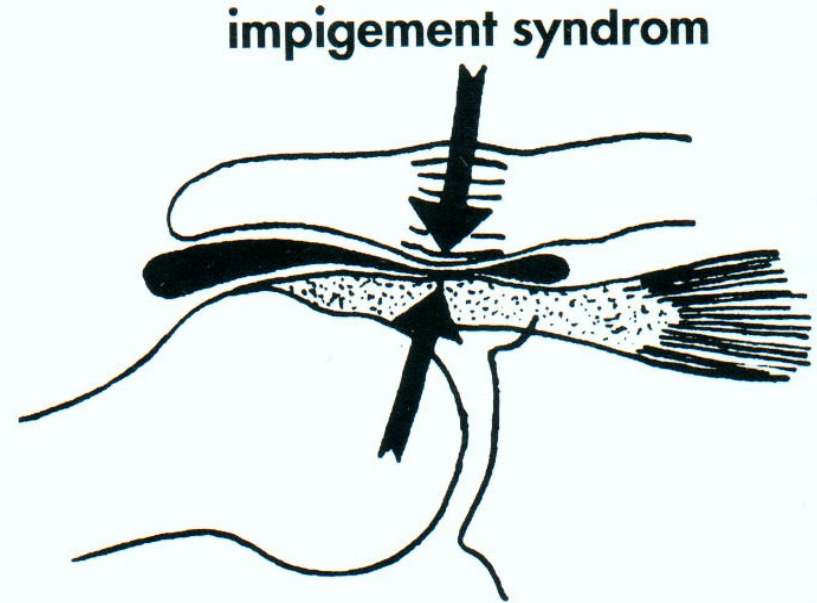
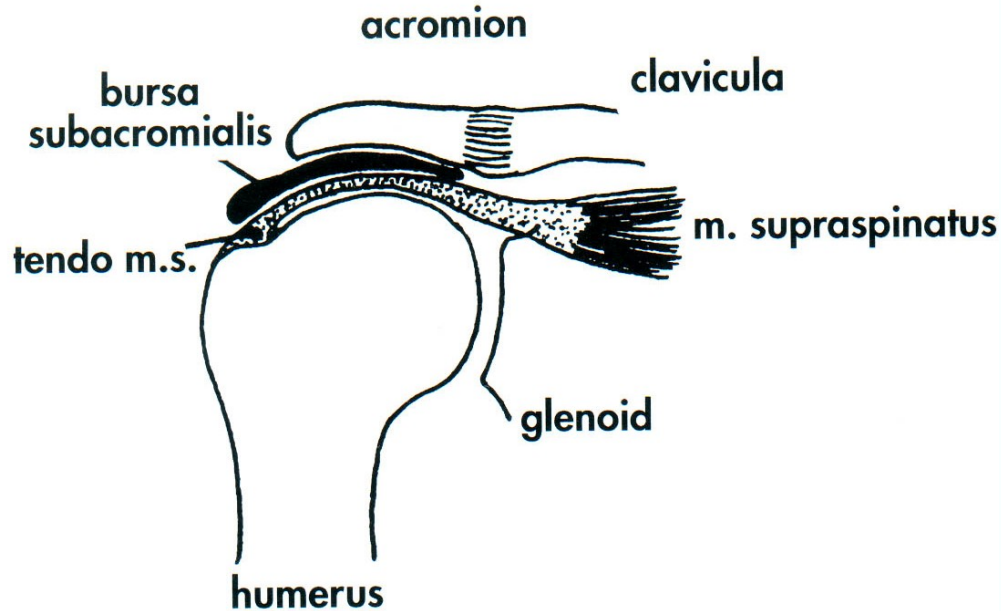
Bolest přenesená z jiného místa

Impingement syndrom

Narážení tuberculum maius
na spodní plochu akromia
a lig. coracoacromiale
Zúžení subakromiálního prostoru

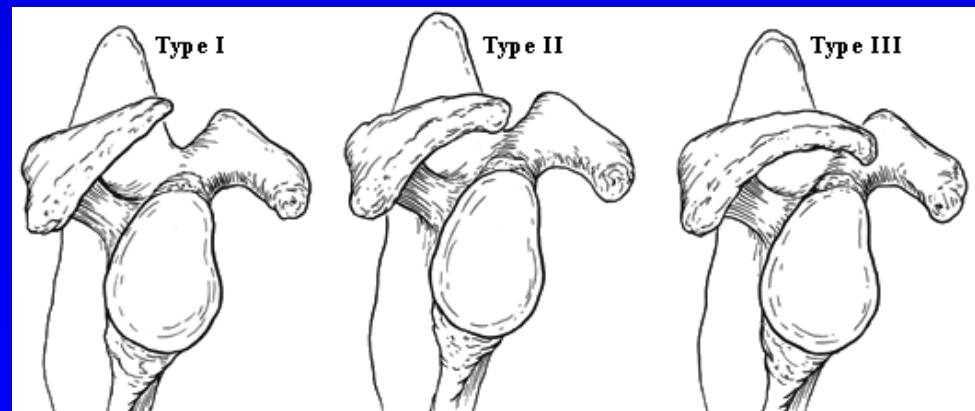


Impingement syndrom



Příčiny

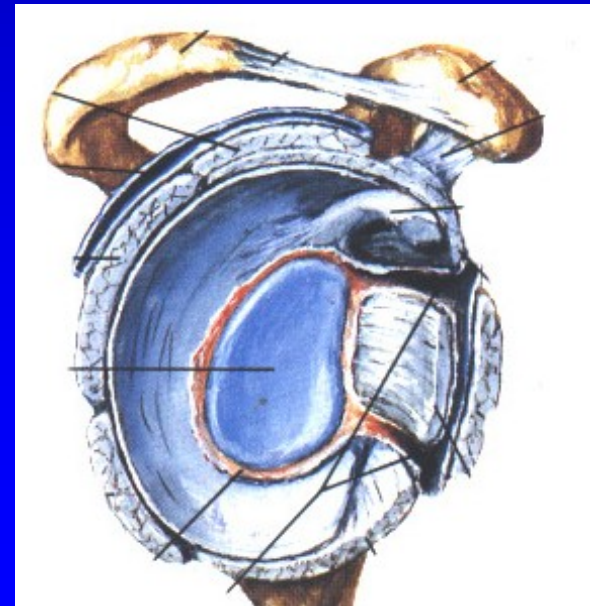
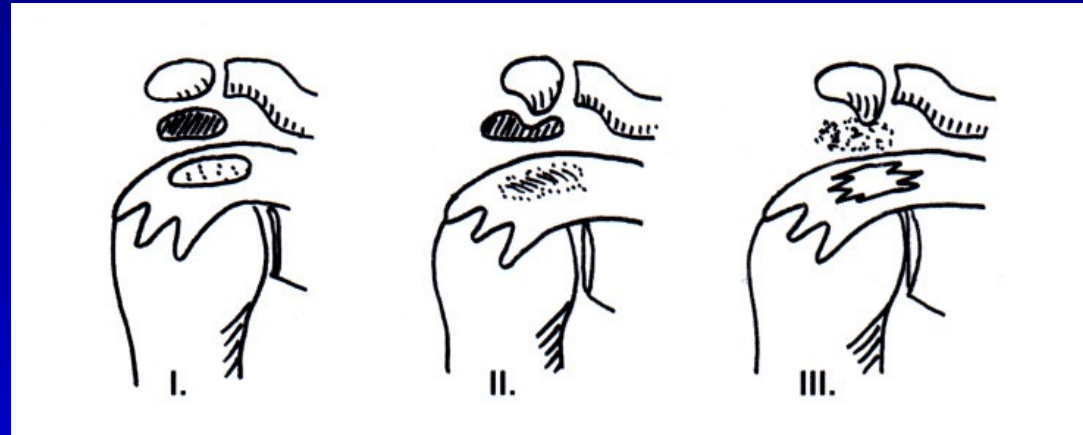
- Acromion ostruha
- Změny tvaru akromia
- Distální osteofyty AC kloubu
- Prominence tuberculum maius



Impingement syndrom

Stupeň:

1. Otok a haemorhagie v m. supraspinatus
2. Fibróza, tendinitis, zánět subdeltoidální burzy degenerativní změny v RM
3. Ruptura rotátorové manžety a dlouhé hlavy bicepsu



Impingement syndrom

Symptomy:

bolestivý oblouk

impingement znamení

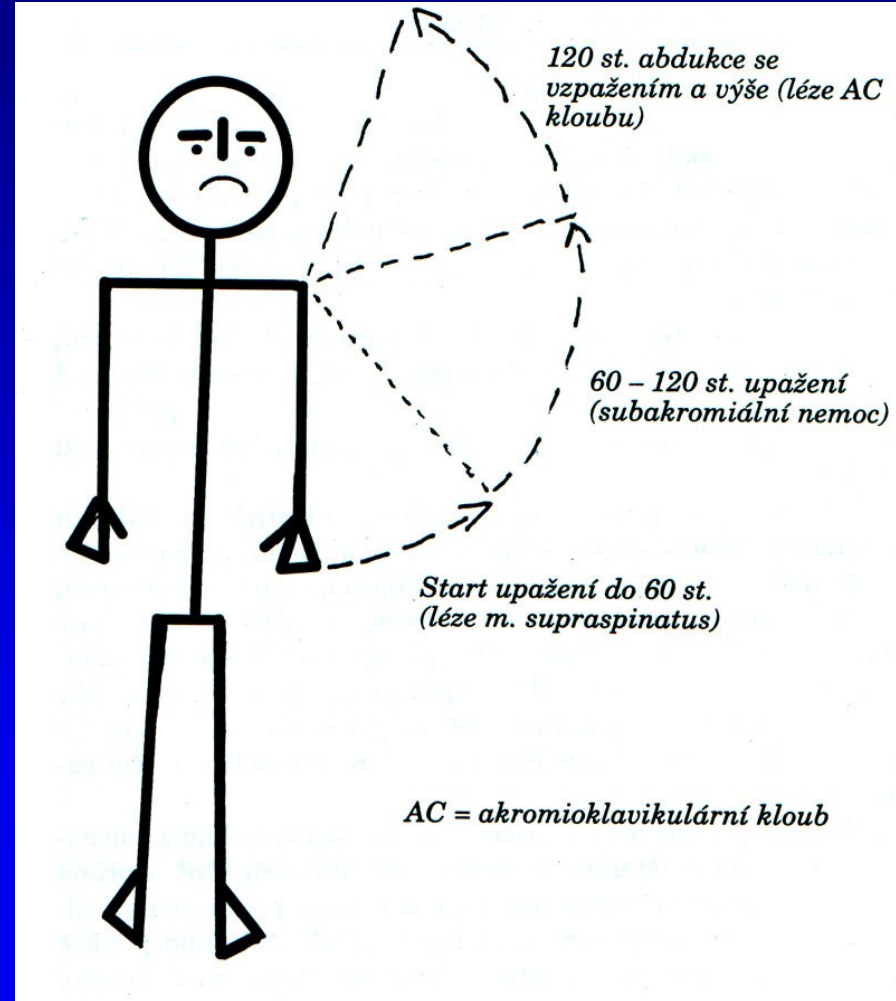
pozitivní impingement test

Jobeho test- síla supraspinatu
v 90 st abdukci

RTG- snížení subakromiální
distance

Y projekce- outlet view
arthrografie

ultrasonografie



Impingement syndrom

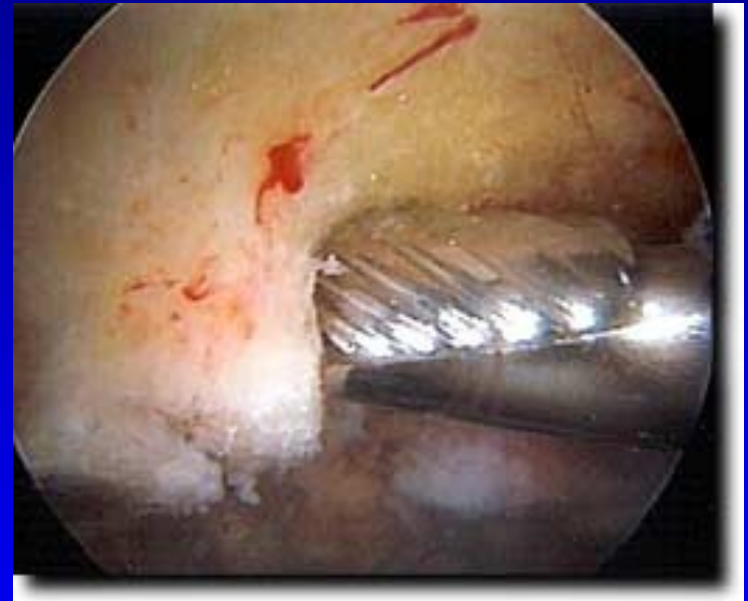
Th:

1. st. : konzervativní- klid, NSA, LTV, fyzikální terapie, lok. kortikoid
2. st. stejně, event. burzektomie, ASK ramene
3. st. Operační, ASK ramene

Operační:

ASK- subakromiální dekomprese

Po op. polohování, abdukční dlaha, vedená cvičení, LTV



Subakromiální dekomprese

Syndrom zmrzlého ramene, frozen shoulder, capsulitis adhesiva

Postupné omezování hybnosti

Bolesti

Strach z pohybu

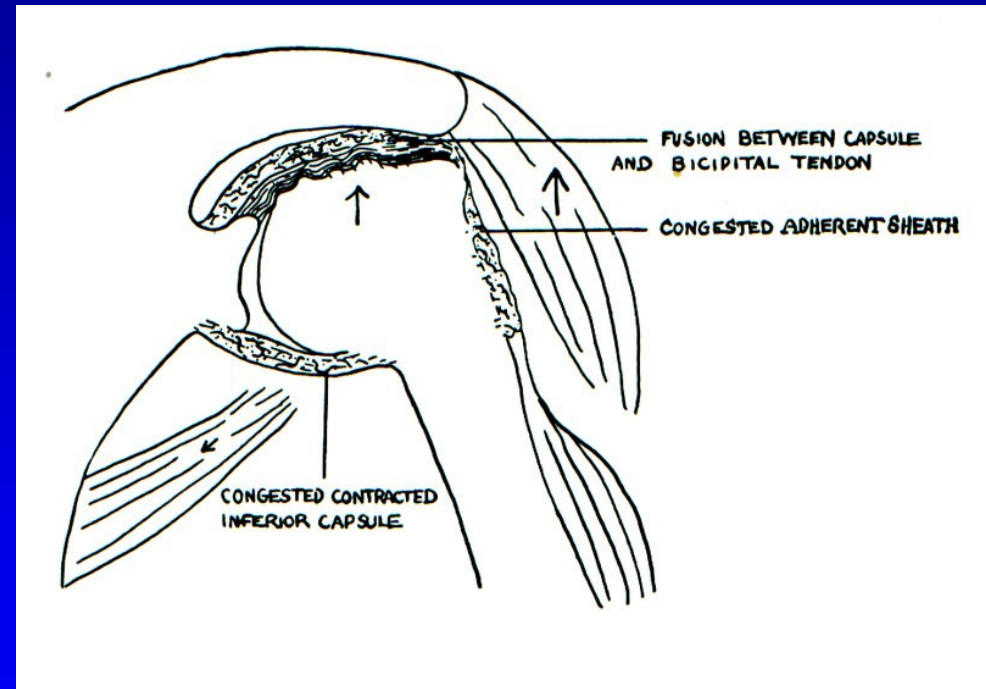
Svraštění kloubního pouzdra

Obliterace v dolním recesu

Zmenšení kloubní dutiny

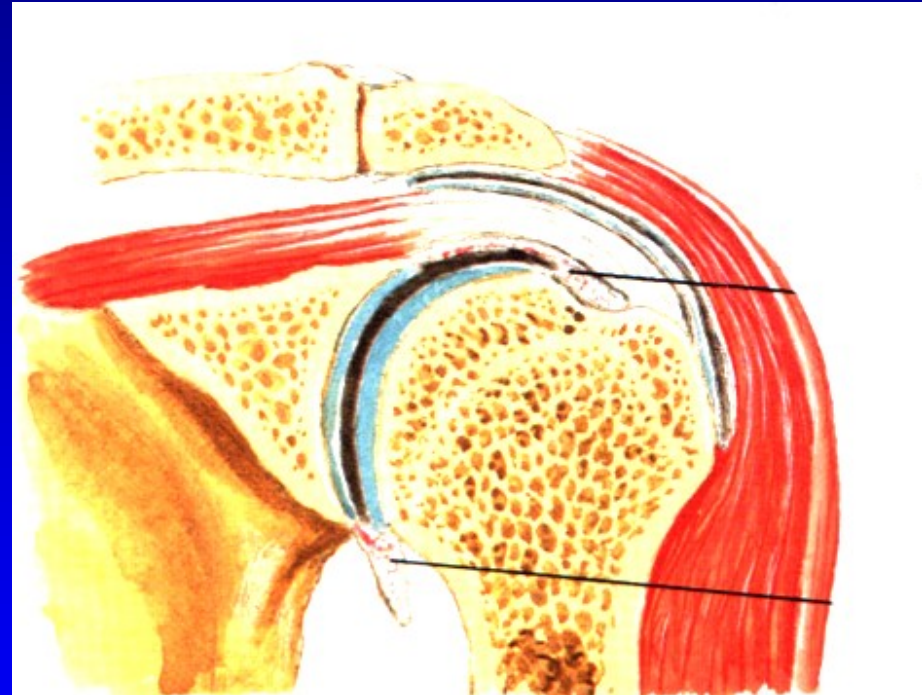
Zkrácení měkkých tkání

Reflexní svalové spasmy



Příčiny syndromu zmrzlého ramene

Všechny stavu omezující pohyb:
Impingement syndrom
Arthróza AC
Arthróza sternoklavikulární
Stavy po úrazech
Záněty
Poruchy skapulothorakálního spojení
Poruchy krční páteře
Thoracic outlet syndrom
Nádory plic- hrot plicní
Afekce pleury
Choroby srdce



Syndrom zmrzlého ramene

Léčba:

Dlouhodobý charakter

Aplikace tepla, polohování

Pasivní cvičení, aktivní pohyb

Fyzikální terapie

Mobilizace lopatky

MOTO dlaha

NSA, lokálně kortikoid

ASK- dekomprese, redres

odstranění adhezí a kalciových depozit

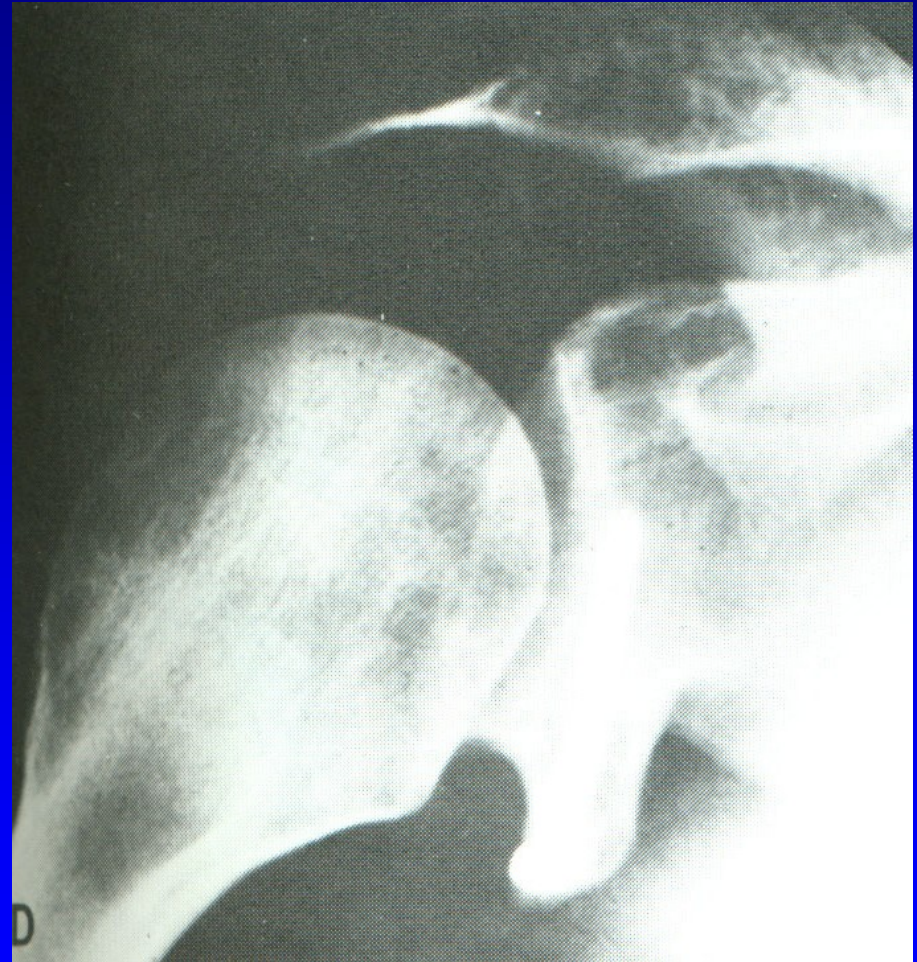
Arthrosis glenohumeralis

Omarthrosis

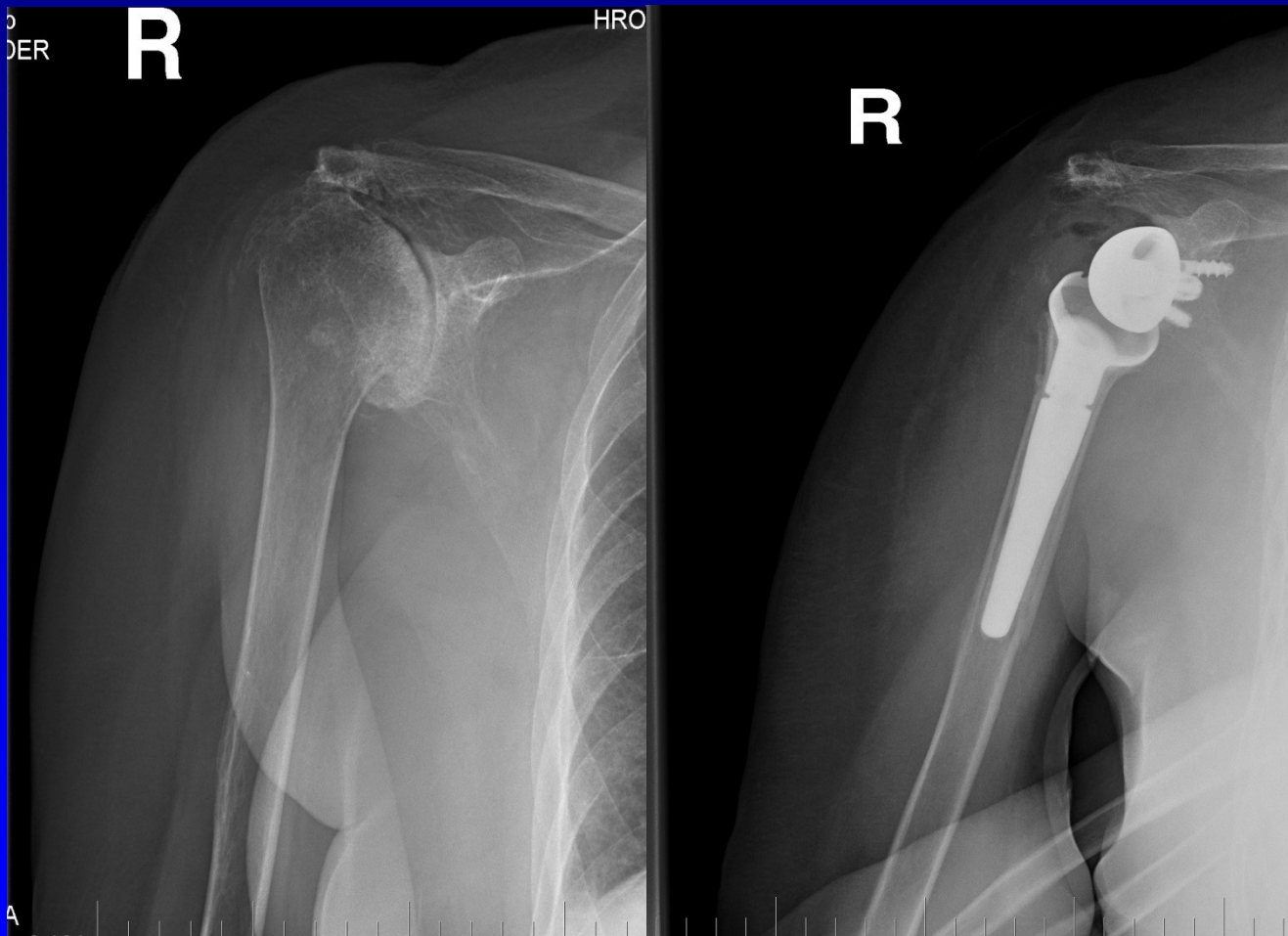
Léčba:

Konzervativní

Totální náhrada



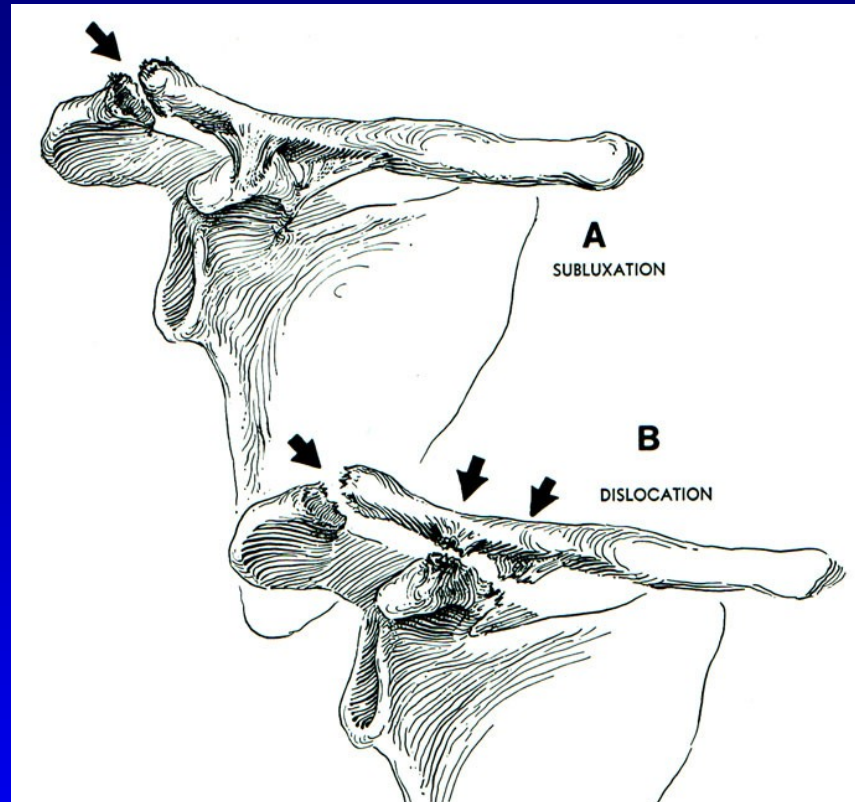
Rotátorová artropatie



Reverzní náhrada ramene

Onemocnění AC kloubu

Synovialitis
Arthrosis
Distorsio
Subluxatio
Luxatio



Onemocnění sternoklavikulárního kloubu

Arthrosis

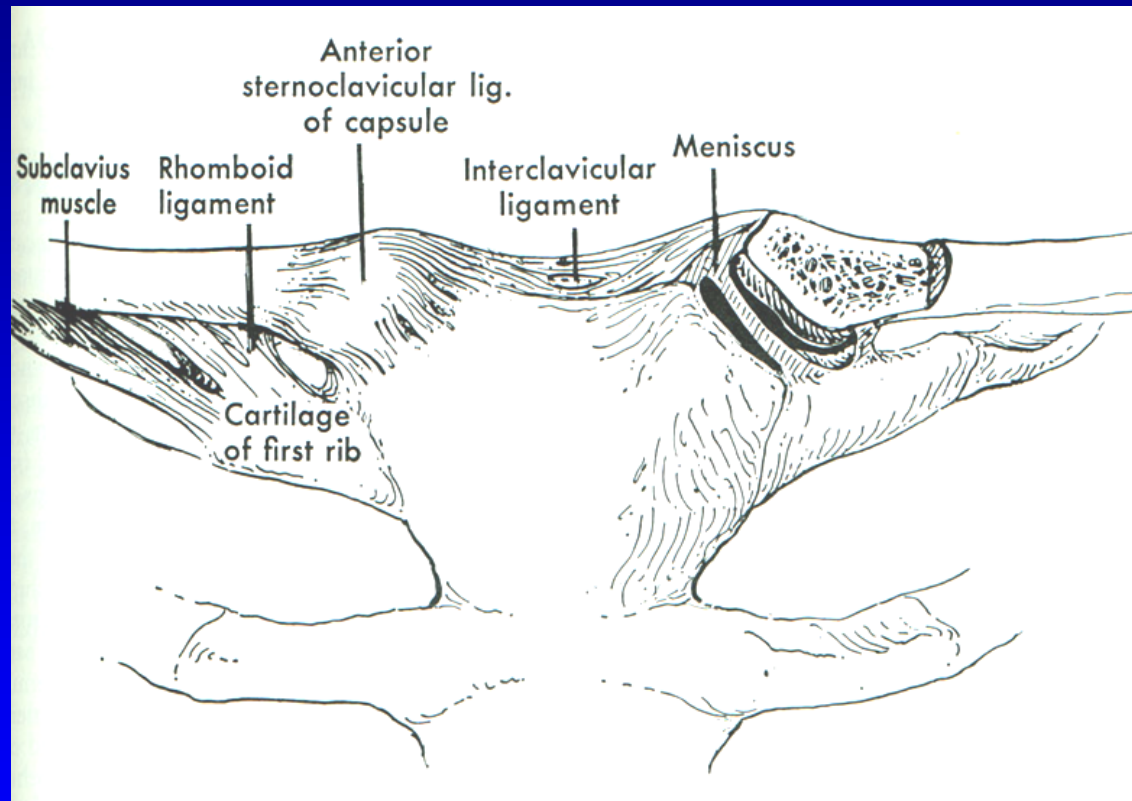
Synovialitis

Distensio

Subluxatio

Luxatio

Chronická subluxace



Bolest ramene přenesená z jiných míst

Lopatka

C páteř

Thoracic outlet syndrom

Nemoci srdce

Nemoci plic, pleury

Neuralgie, herpes zoster