

Praktické cvičení č.
Letní semestr

datum _____ jméno _____

Téma praktika:

Cytologie likvoru

Teoretický úvod: Normálně je likvor tekutinou buněčně chudou, obsahuje nejvýše 5 jaderných buněk v 1 mikrolitru. Fyziologicky se v likvoru vyskytují zejména lymfocyty a monocyty, ojediněle můžeme pozorovat buňky výstelky likvorových cest (ependymové buňky, buňky plexus chorioideus a buňky arachnotelové), jen zcela výjimečně neutrofilní granulocyty (1 – 2 na celý preparát). Při časté minimální kontaminaci moku krví mohou být kromě erytrocytů přítomné také ojedinělé granulocyty (neutrofilní, výjimečně eosinofilní). Počet granulocytů je pochopitelně přímo úměrný míře krevní příměsi.

Při zánětlivých a nádorových onemocněních centrálního nervového systému (CNS) a jeho obalů, ale i při patologickém krvácení do likvorových cest, dochází ke zvýšení počtu buněk v likvoru – tento jev označujeme jako **pleocytóza**. Mírná pleocytóza (přibližně do 10 jaderných buněk/ μL) může být i nespecifickým reaktivním nálezem u nejrůznějších neurologických diagnóz. U hnisavých zánětů (zpravidla způsobených bakteriemi – nejčastěji *Streptococcus pneumoniae* nebo *Neisseria meningitidis*, ale vzácněji i řadou dalších) je pleocytóza velmi výrazná, počet buněk stoupá na vyšší stovky až tisíce v 1 mikrolitru a jde převážně o neutrofilní granulocyty. U nehnisavých zánětů (virových, ale i některých bakteriálních – způsobených spirochétami) je zvýšení počtu buněk méně výrazné, počet buněk stoupá na desítky až nižší stovky v 1 mikrolitru a převážně jde o mononukleární buňky, tj. lymfocyty a monocyty, i když v úvodu se mohou vyskytovat i dosti četné neutrofilní, popř. i nečetné eosinofilní granulocyty.

U krvácení do likvorových cest je diagnostický nález fagocytózy erytrocytů v makrofázích, k níž dochází již 6 – 12 hodin po vzniku krvácení (u čerstvého krvácení lze zcela výjimečně pozorovat i fagocytózu erytrocytů neutrofilními granulocyty, nejde však o běžný nález). Fagocytované erytrocyty jsou během několika dní v makrofázích rozloženy a přibližně po týdnu už jsou vidět jen velké, kulaté, opticky prázdné vakuoly v makrofázích, kterým říkáme posterytrofagocytární. Po několika dnech jsou patrná rozkladem hemoglobinu vznikající granula hemosiderinu a hematoidin (krystalický bilirubin).

U nádorových onemocnění CNS je cytologické vyšetření likvoru zásadní pro odhalení nádorové infiltrace mozkomíšních plen (meningeosis carcinomatosa, meningeosis melanomatosa, meningeosis leukaemica, meningeosis lymphomatosa). Nádorové buňky lze poznat podle tzv. cytomorfologických kritérií malignity (mezi hlavní patří velké buňky, velká a často nepravidelná jádra, u některých hematologických malignit s hlubokými zářezy, velká jádérka, bazofilní cytoplazma vzhledem k intenzivní proteosyntéze, často různé výběžky cytoplazmy), ale u hematologických malignit nemusí být vždy morfologicky rozeznatelné. V případě leukémií a lymfomů je důležité indikovat vyšetření likvoru metodou průtokové cytometrie. Většina lymfomů vychází z B řady, takže nález převažujícího zastoupení B lymfocytů v likvoru je již sám o sobě velmi podezřelý z nádorové infiltrace při

lymfoproliferativním onemocnění (v normálním likvoru je méně než 2% B lymfocytů, u roztroušené sklerózy může být asi do 5% B lymfocytů, u neuroborreliózy jakožto neuroinfekce s nejvýrazněji vyjádřenou B buněčnou odpovědí nejvýše do 25%).

Okruhy k nastudování a dotazy:

1. Zopakujte si z hematologie základní charakteristiky, podle kterých poznáte lymfocyt, monocyt, neutrofilní, eosinofilní a bazofilní granulocyt a plazmatickou buňku.
2. Srovnajte fyziologické buněčné složení krve a likvoru – v čem se liší?

Přístroje a pomůcky: Fuchs-Rosenthalova komůrka, laboratorní mikroskopy

Úkoly:

1. Stanovte počet jaderných buněk a erytrocytů ve Fuchs-Rosenthalově komůrce ve vzorku nativního likvoru.
2. Stanovte počet mononukleárů a polymorfonukleárů ve Fuchs-Rosenthalově komůrce ve vzorku likvoru obarveném krystalovou violetí.
3. Zhotovte cytologický preparát v likvoru cytocentrifugační metodou. Výsledek si ověřte prohlédnutím preparátu po jeho zamontování do Entellanu v mikroskopu.
4. Vyhodnoťte zadaný cytologický preparát likvoru.

NÁVOD K JEDNOTLIVÝM ÚKOLŮM:

Pozn. Na různých pracovištích se postup může mírně lišit, převážně z důvodů tradičních – pokud jednou zavedený postup vyhovuje, dál se už nemění; zčásti také podle použité barvičky k obarvení jaderných buněk. Srovnajte si např. návody s návody pro FN Brno-Bohunice, kde má likvorové praktikum jiná skupina studentů.


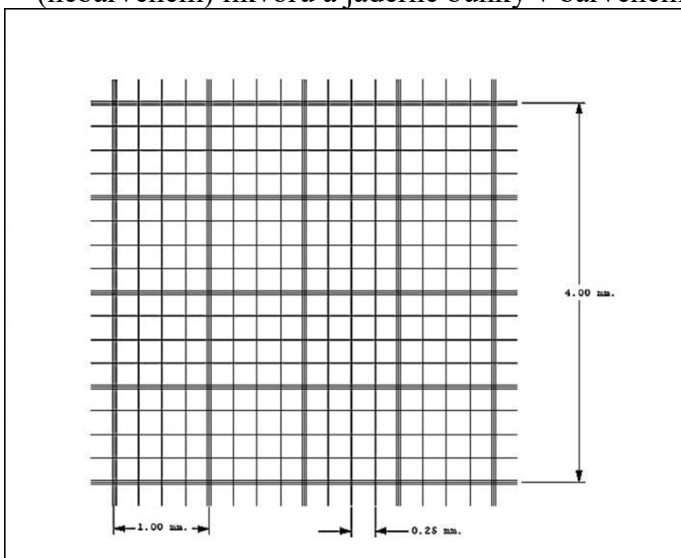
Počítání jaderných buněk a erytrocytů ve Fuchs-Rosenthalově komůrce:

Erytrocyty počítáme v nebarveném (nativním) likvoru. Zkumavku s likvorem šetrně promícháme a poté aplikujeme 20 μL nativního likvoru pipetou pod podložní sklíčko z jedné strany Fuchs-Rosenthalovy komůrky.

Jaderné buňky počítáme ve vzorku likvoru obarveném roztokem methylvioleti.

Příprava vzorku: do eppendorfky s 20 μL roztoku methylvioleti (eppendorfky s methylvioleti jsou v mrazáku, rozmrazí se bezprostředně před použitím) přidáme 200 μL dobře promíchaného likvoru. Poté opět šetrně promícháme a po 2 minutách aplikujeme 20 μL pipetou pod podložní sklíčko z druhé strany Fuchs-Rosenthalovy komůrky.

Vzorek je nutné nechat asi 2 minuty „usadit“. Poté počítáme erythrocyty v nativním (nebarveném) likvoru a jaderné buňky v barveném likvoru.



Obr. 1: Vlevo znázornění mřížky ve Fuchs-Rosenthalově komůrce (16 × 16 malých čtverečků oddělených jednoduchými čarami, resp. 4 × 4 velké čtverce oddělené trojitými čarami; celkový objem komůrky je 3,2 μL, ale vzhledem k „mrtvému objemu“ mimo mřížku musíte aplikovat více – cca 15-20 μL), vpravo pohled na Fuchs-Rosenthalovu komůrku s krycím sklíčkem

Je-li počet erytrocytů nebo jaderných buněk velký (více než 10 buněk v jednom malém čtverečku), nepočítáme celou komůrku, ale jen úhlopříčnu. Při počtu buněk nad cca 30 v jednom malém čtverečku počítáme v úhlopříčně celkem 4 malé čtverečky (vždy první malý čtvereček ve velkém čtverci). Jinak počítáme vždy v CELÉ Fuchs-Rosenthalově komůrce!

Proto např. výsledek typu $2 \times 4 \times 16 = 128/3$ NEBUDE uznán jako správný, ale $200 \times 4 \times 16 = 12800/3$ ano. Rozlišujte MONONUKLEÁRY (buňky s nesegmentovanými jádry) a POLYMORFONUKLEÁRY (buňky se segmentovanými jádry, tj. granulocyty). Součet mononukleárů a polymorfonukleárů představuje celkový počet jaderných buněk („elementů“; erytrocyty k nim nepřičítáme !!!). Kdo vydá výsledek typu „100 buněk/μL včetně erytrocytů“ (takový nálezn viděl autor tohoto praktického cvičení ve zdravotnické dokumentaci z překladačové zprávy na infekční oddělení), bude z laboratoře vyhnán bičem.

Pozn.: prohlížejte meandrovitě po jednotlivých řadách, doostřujte POUZE mikrošroubem, při doostřování NESMÍTE „ZTRATIT“ MŘÍŽKU! Pokud se tak stane, zavolejte raději vyučujícího, neboť pokusy ji opět „nalézt“ často končí „vytlačení“ likvoru z komůrky a rozbitím krycího sklíčka, v horším případě i celé Fuchs-Rosenthalovy komůrky.

Hodnocení trvalého cytologického preparátu:

Zopakujte si morfologii jednotlivých buněk:

- lymfocyty jsou malé buňky (velikosti erytrocytu nebo jen o málo větší) s kulatým, denzním („neprůhledným“) jádrem a úzkým lemem cytoplazmy; v normálních likvorech tvoří 50-90 % všech buněk
- monocyty jsou o něco větší buňky s různě tvarovaným, většinou fazolovitým, rohlíčkovitým či podkovovitým jádrem, které je méně denzní („průhlednější“) a obsahují více cytoplazmy než lymfocyty; cytoplazma monocytů je při použití barvení světle šedomodrá; v normálních likvorech tvoří 10-50 % všech buněk, někdy jsou i mírně převažujícím buněčným typem;
- buňky výstelky likvorových cest jsou většinou ještě větší než monocyty, na rozdíl od nich mají pravidelné kulaté či oválné jádro; mohou se vzácně vyskytovat v normálních likvorech; jejich záměna za monocyty je možná a z praktického hlediska nejde o závažný omyl; nutno však dát pozor na jejich možnou záměnu s nádorovými buňkami
- neutrofilní granulocyty jsou buňky se segmentovaným jádrem, 2-5 segmentů je spojeno tenkými můstky; cytoplazma je v použitém barvení většinou oranžovorůžového, jemně zrnitého vzhledu; v normálních likvorech se nevyskytují vůbec nebo jen zcela ojediněle (<5 %)
- eosinofilní granulocyty jsou buňky se segmentovaným jádrem, zprav. 2 nebo nejvýše 3 segmenty, v typické podobě má jádro „brýlovitý“ tvar (2 segmenty spojené můstkem, podobně jako brýle), a v cytoplazmě obsahují velkou, v mikroskopu viditelnou cihlově červenou eosinofilní granula; v normálních likvorech se nevyskytují
- plazmocytů jsou terminální stadia vývoje B-lymfocytů produkující protilátky, v normálním likvoru se nevyskytují. Jsou o něco větší než lymfocyty, jádro má zpravidla (ale ne vždy) hrubou chromatinovou strukturu, která někdy nabývá až „loukoťovitého“ vzhledu, je periferně uloženo a na jednom pólu je mezi jádrem a cytoplazmou srpečkovité projasnění („archoplazma“ – podmíněno rozvinutým

Golgiho komplexem), cytoplazma je silně bazofilní (temně modrá až modrofialová, to je podmíněno zvýšeným obsahem RNA při proteosyntéze)

- nádorové buňky: jejich rozpoznání vyžaduje značnou zkušenost, jejich morfologie se liší podle typu a biologických vlastností nádoru; mohou se vyskytovat izolovaně i ve shlucích, většinou jsou větší než nenádorové buňky, mají velká, často nepravidelná jádra, někdy s výrazným jadérkem nebo jadérky, silně bazofilní cytoplazmu (vzhledem k rozvinuté proteosyntéze), která někdy vybíhá v nepravidelné výběžky („nosy“); mohou a nemusí být přítomny mitózy (mitózy najdeme vzácně i v nenádorových likvorech, pro maligní nádory specifitější je přítomnost nepravidelných mitotických figur)

V preparátu budete z časových důvodů diferencovat 100 buněk; přímo tak obdržíte procentuální zastoupení jednotlivých buněčných typů. Vždy se snažte preparát prohlédnout celý, abyste zachytili i minoritní buněčné populace; pokud najdete buněčné typy, které jste do diferenciace nezahrnuli, uveďte v kolonce „procento“ buď „ojediněle“, nebo „<1 %“. Pokuste se cytologický preparát zhodnotit jako fyziologický nebo patologický, případně můžete zkusit i odhadnout, o jaké onemocnění by se mohlo jednat.

Všechny výsledky zapište do následující tabulky:

Parametr	Výsledek	Poznámka
Počítání buněk – číslo vzorku		Zde uveďte počet buněk z analyzátoru UF5000 (Sysmex):
Počet erytrocytů/μL – nativní preparát		
Počet jaderných buněk/μL – nativní preparát		
Počet jaderných buněk/μL – barvený preparát		
Trvalý cytologický preparát – číslo vzorku		
Lymfocyty (%)		
Monocyty (%)		
Neutrofilní granulocyty (%)		
Jiné (%) – specifikujte		
Hodnocení cytologického preparátu		