

MUNI
MED

**MUNI
MED**

Spirometrické vyšetření

Respirační systém - fyziologie

Hlavní funkce na úrovni plic:

Ventilace

Difuze

Perfuze

Alveolární ventilace

$$V_A = (V_T - V_D) \times f$$

V_Tdechový objem (tidal volume)

V_D mrtvý prostor (dead volume)

f dechová frekvence

$$V_A = (500\text{ml} - 150\text{ml}) \times 15/\text{min} = 5250\text{ml}/\text{min}$$

Ventilačně perfuzní poměr

Nestejný poměr průtoku plynu a krve u jednotlivých sklípků \dot{V} / \dot{Q}

i za fyziologických podmínek

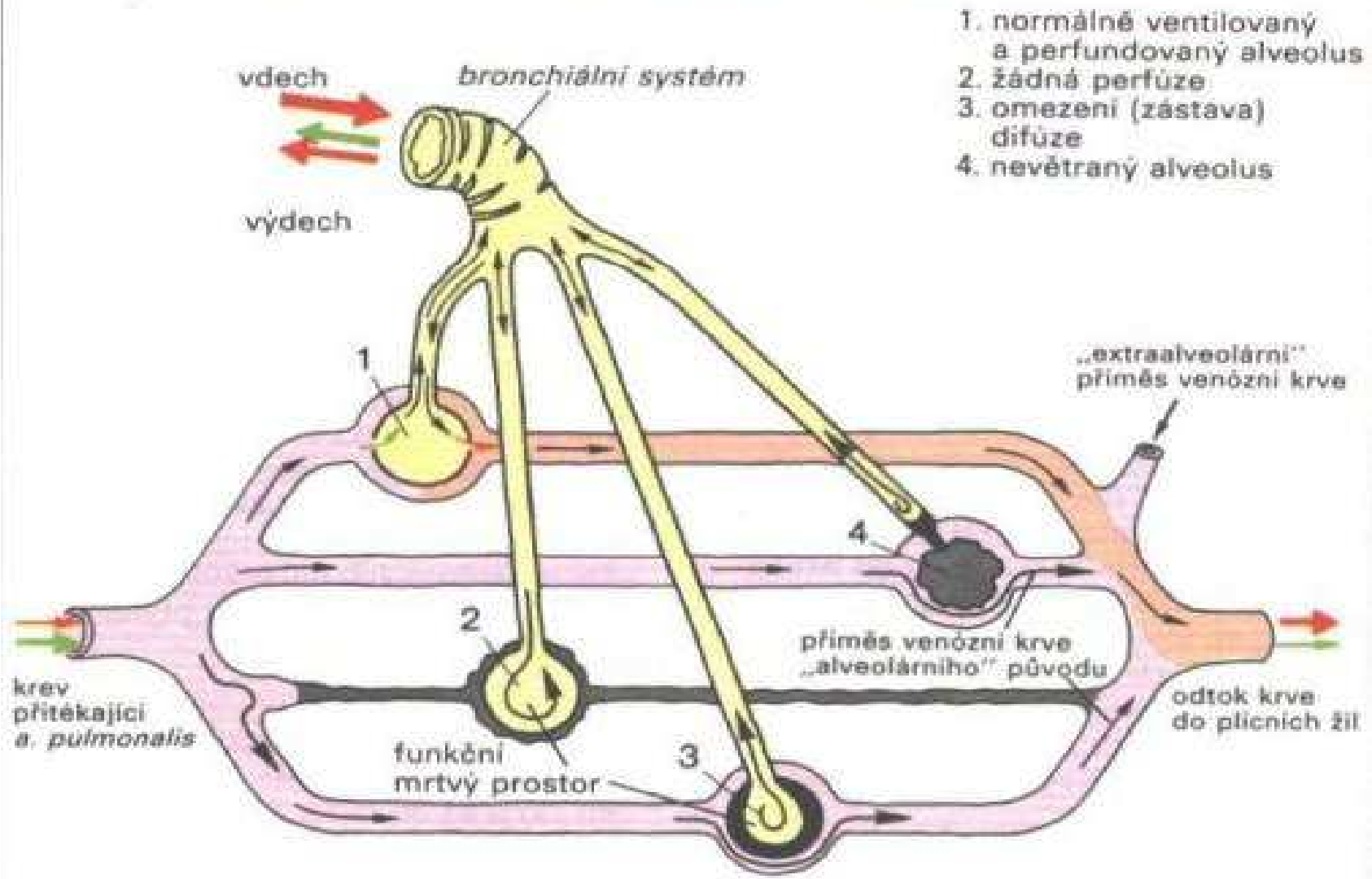
plicní báze: $\dot{V} / \dot{Q} = 0,7$

plicní hroty: $\dot{V} / \dot{Q} = 3,3$

zvýšena za patologických stavů (téměř všech)

$\uparrow \dot{V} / \dot{Q} \rightarrow \uparrow \text{mrtvý prostor} \rightarrow \uparrow \text{PaCO}_2$

$\downarrow \dot{V} / \dot{Q} \rightarrow \uparrow \text{zkrat} \rightarrow \downarrow \text{PaO}_2$



B. Respirační plicní poruchy

Poruchy ventilace

- **Prostá hypoventilace**
- **Obstrukční** ventilační poruchy
(zúžení dýchacích cest)
- **Restrikční** ventilační poruchy
(redukce funkčního parenchymu plic
nebo omezení dýchacích pohybů)
- **Smíšené** ventilační poruchy

Prostá hypoventilace

- Zpravidla mimoplicní příčina
 - CNS (otravy, léky, úrazy)
 - nervosvalová onemocnění (myastenia gravis)
 - obstrukce horních dýchacích cest
- Snížení $V'_A = (V_T - V_D) \times f$
- Hypoxemie, hyperkapnie

Obstrukční poruchy plic

Lokalizovaná obstrukce

- bronchiální obstrukce (cizí těleso, nádor, zánět, uzliny..)
absorpční atelektáza, zkrat

Generalizovaná obstrukce

- reverzibilní* - asthma bronchiale
- ireverzibilní* - CHOPN (emfyzém, chronická bronchitida), mukoviscidóza
- jiné - infekční bronchitida, bronchiolitida)

Asthma bronchiale

- **Chronická zánětlivá choroba** dýchacích cest, charakterizovaná **zvýšenou reaktivitou** na různé stimuly vedoucí k variabilní **bronchiální obstrukci**, která je **reverzibilní** buď spontánně nebo po terapii.
- 2,3-3,3 % populace
- bez závislosti na pohlaví
- vzrůstající výskyt
- multifaktoriální onemocnění

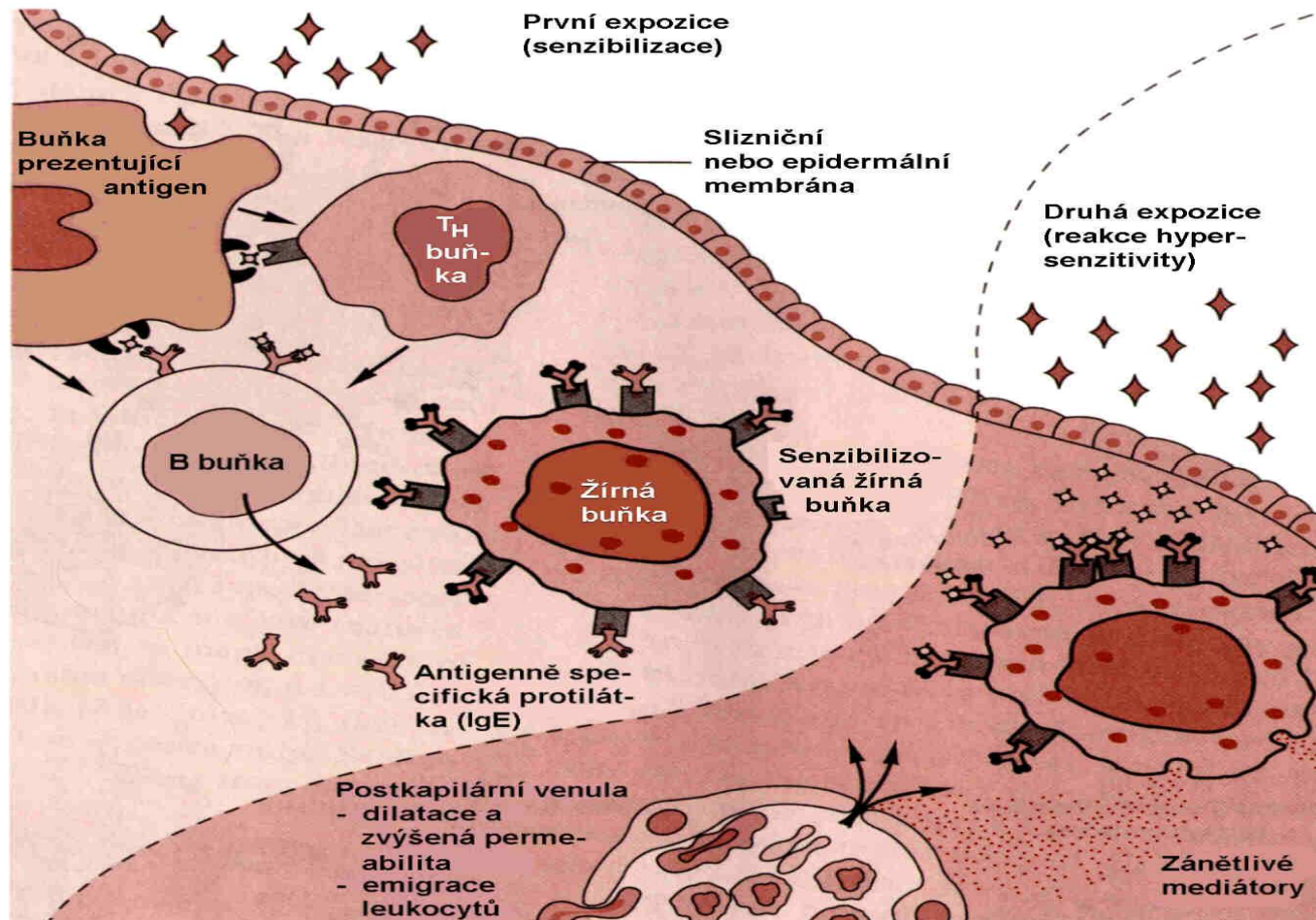
Astma - klinické příznaky

- Dechové obtíže, hvízdavý dech, dráždivý kašel
- záchvaty se střídají s obdobím klidu
- variabilita
 - sezónní
 - diurnální (noční a ranní záchvaty)
 - zátěžová (námahové astma)

Astma - dělení

- Atopické (alergické) astma**
 - genetická predispozice + alergen, I.typ přecitl.
- Neatopické (nealergické) astma**
 - endogenní a. (bez známé příčiny)
 - námahové a. (tělesná zátěž)
 - iritační a. (chem.látky, teplo, chlad)
 - aspirinové a. (i jiné léky)
- profesionální a. aj.

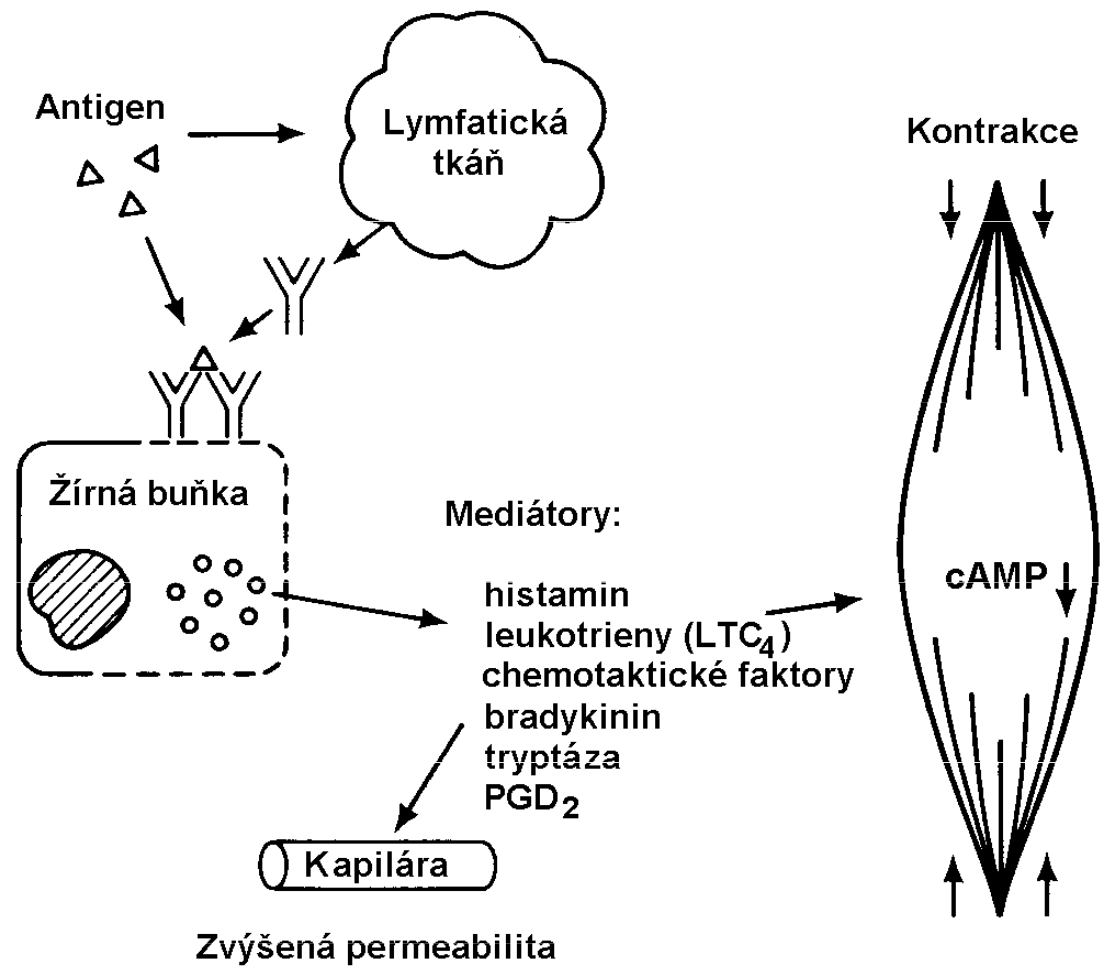
1. typ přecitlivělosti (IgE)

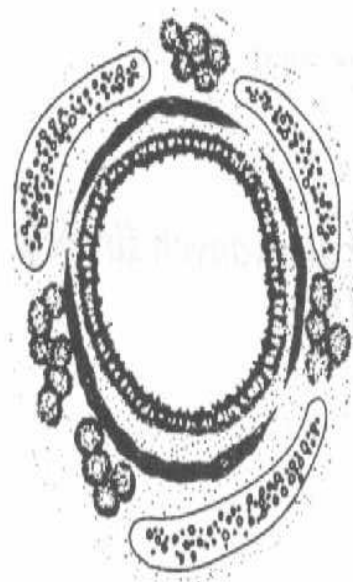


Astma - fáze záchvatu

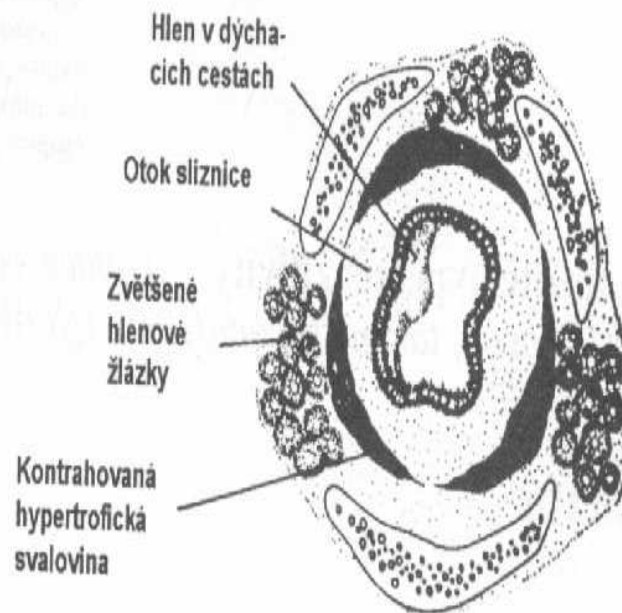
- **Časná** (bezprostřední odpověď)
 - do 30 min, mediátory žírných buněk
 - zvýšená **sekrece** hlenu, **otok** sliznice
 - **kontrakce hladkých svalů** (bronchospazmus)

- **Pozdní** odpověď
 - po 4-6 hod, mediátory neutrofilů, eozinofilů
 - zánět, příp. destrukce epitelu





NORMÁLNÍ



ASTMA

Obr. 20.53 Bronchiální stěna u astmatu (schematicky). Hypertrofovaná a kontrahovaná hladká svalovina, edém, hypertrofie hlenových žlázek, sekrece do lumen. (WPF 4.13)

Astma - plicní funkce

V klidu

- někdy i bez známek obstrukce
- bronchoprovokační testy

V záchvatu **známky obstrukce**

- snížené dynamické ventilační parametry**
- zvýšené statické parametry
- zlepšení po podání bronchodilatátorů

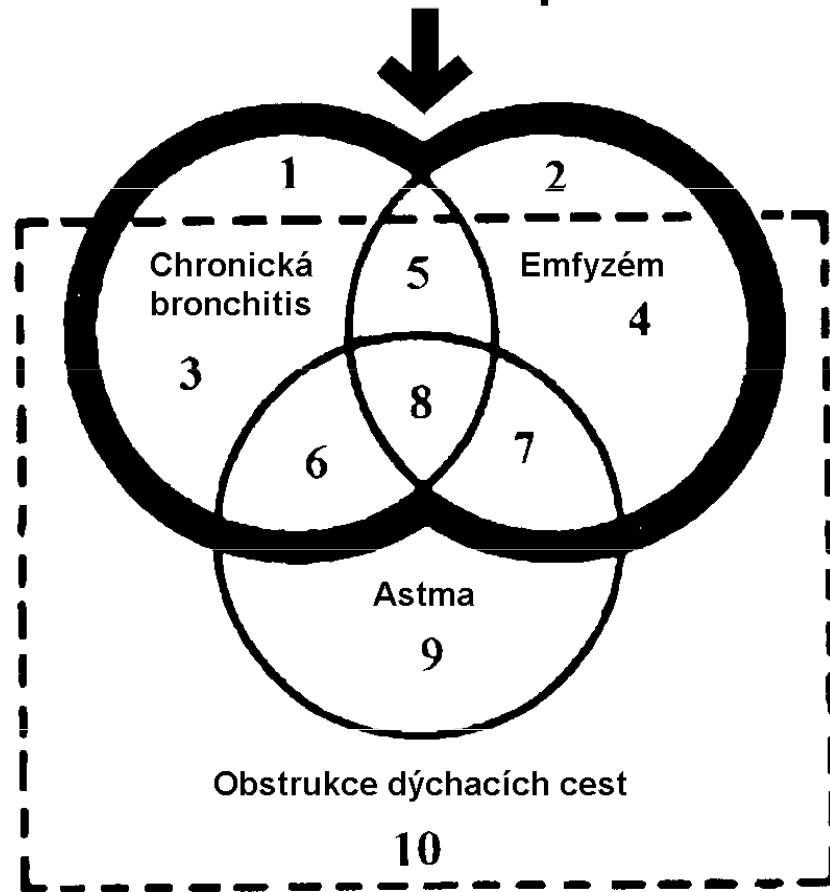
Léčba astmatu

- odstranění nebo omezení provokujících faktorů
- protizánětlivá terapie
- bronchodilatační terapie
- hyposenzibilizace
- speleoterapie aj.

Chronická obstrukční plicní nemoc (CHOPN) (COPD)

- 5-20% dospělé populace
- převaha u mužů
- 30 x častější u kuřáků**
- mortalita - 5.místo
- zahrnuje:
 - chronickou bronchitidu**
 - plicní emfyzém**

Chronická obstrukční plicní nemoc



1. Chronická bronchitida

Klinická definice:

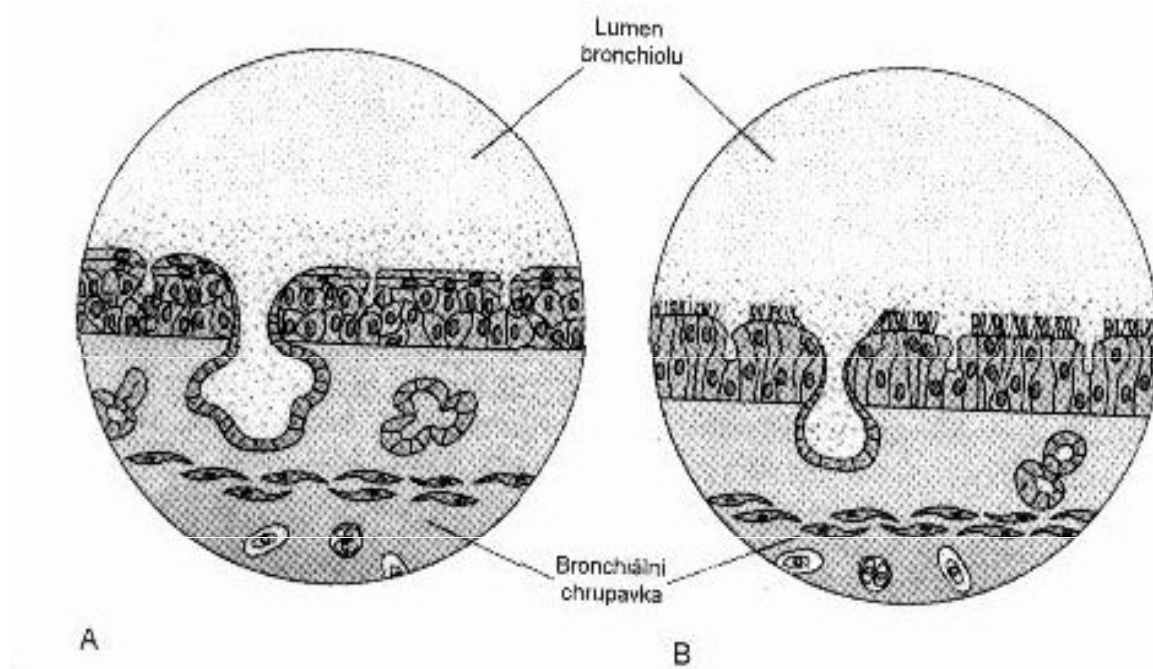
Onemocnění s **hypersekrecí hlenu spolu s chronickým kašlem** nejméně **3 měsíce** v roce, a to **2** po sobě následující **roky**, s vyloučením jiných plicních a kardiálních nemocí.

Chronická bronchitida - etiologie

- kouření cigaret
- profesionální expozice (oxidy S,N, formaldehyd)
- znečištěné ovzduší
- opakované infekce dýchacích cest

Chronická bronchitida - morfologie

- hyperplazie a hypertrofie hlenových žlázek
- nadměrné množství **hľenu** v dýchacích cestách
(příp. uzávěr)
- **zánětlivá infiltrace a otok** stěny dýchacích cest
(zúžení)



Obr. 20.48 Sliznice dýchacích cest v normě (vpravo) a u chronické bronchitis (vlevo). U chronické bronchitis je patrný zvýšený počet žlázek v submukóze, zánětlivý otok a nadbytečný hlen, dále metaplázie epitelu k plochému typu. (NOW 12.15)

Chronická bronchitida - funkční důsledky

- Zúžení malých dýchacích cest
 - expirační obstrukce -↓ dynamické parametry
 - plicní hyperinflace → ↑RV/TLC
 - ventilačně perfuzní nerovnováha (↓V'/Q')
 - hypoxemie (cyanóza), hyperkapnie, respirační acidóza
 - vazokonstrikce → plicní hypertenze
 - normální difúzní plicní kapacita pro O₂

2. Emfyzém - etiopatogeneze

□ trvalé rozšíření dýchacích cest distálně od terminálních bronchiolů spojené s úbytkem plicní tkáně

□ nerovnováha **proteáz** a **antiproteáz**

↑elastáza

kouření → zánět → neutrofily

↓ α 1-antitrypsin

kouření

genetický defekt (homozygoti MM do 40 let)

□ **obstrukce** bronchiolů

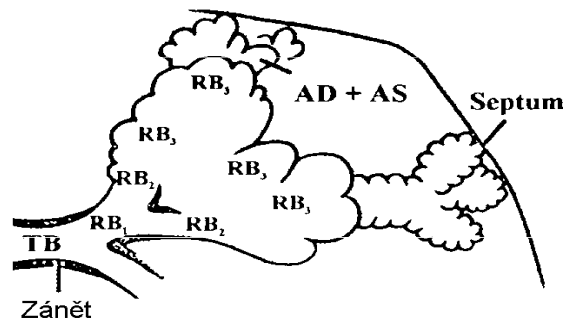
chronická bronchitis (*kouření*)

Emfyzém - funkční důsledky

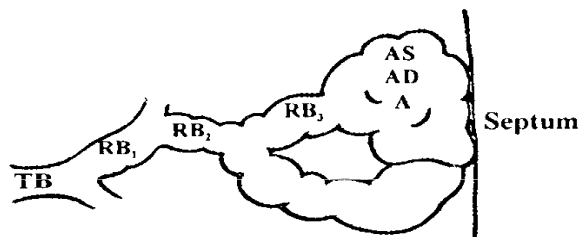
□ Destrukce alveolární stěny

- ztráta plicní elastičnosti → expirační obstrukce (**↓ dynamické parametry**)
- plicní hyperinflace → \uparrow RV/TLC (nevýhodné postavení inspiračních svalů)
- redukce kapilárního řečiště
 - \downarrow difúzní plicní kapacita
 - plicní hypertenze
- ventilačně perfuzní nerovnováha ($\uparrow V'/Q'$)

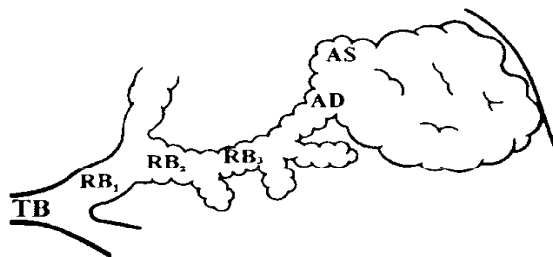
A. Centrilobulární emfyzém



B. Panacinární emfyzém



C. Distální acinární emfyzém



CHOPN - klinické příznaky

- narůstající dechové obtíže (roky)
- dušnost, produktivní kašel
- v pokročilém stadiu hmotnostní deficit
- poloha v předklonu s podepřenými pažemi
- našpulení rtů při výdechu
- převážně bronchitida x převážně emfyzém

Tab. 10.6. Rozdělení CHOPN

	A. Převážně emfyzém (pink-puffer)	B. Převážně bronchitida (blue-bloater)
Klinický obraz	<p>vyšší věk (nad 60 roků) astenický habitus úbytek hmotnosti růžový – supějící klidová dušnost hrudník dlouhý, úzký</p>	<p>nižší věk (pod 40 roků) pyknický habitus obezita cyanotický – kašlající kašel s hnisavou expektorací hrudník široký</p>
Rentgenologické vyšetření	<p>zvýšená transparence bránice nízko uložená srdce úzké, svisle uložené</p>	<p>zmnožená kresba bránice v normě srdce normální velikosti</p>
Funkce	<p>objemy plic zvětšené celková kapacita a reziduální objem zvětšený</p>	<p>objemy malé celková kapacita a reziduální objem zmenšený</p>

CHOPN - léčba

- ovlivnění **obstrukce** (bronchodilatancia)
- ovlivnění **infekce** (atibiotika)
- odstranění **hlenu** (expektorancia)
- oxygenoterapie** (krátkodobá x dlouhodobá)
- rehabilitace, lázně
- chirurgická terapie
- substituce α 1-antitrypsinu

Obecné důsledky bronchiální obstrukce

ztížený výdech

↓ dynamických ventilačních parametrů

potřeba více času k vydechnutí VC, $\downarrow V'_A$

hyperinflace plic

↑ residuální objemy (FRC, RV, TLC)

ventilačně perfuzní nerovnováha, $\uparrow V_D$, $\downarrow V'_A$

zánik interalveolárních sept

porucha difúze pro kyslík

hypoxemie, hyperkapnie, respirační acidóza

Restrikční poruchy plic

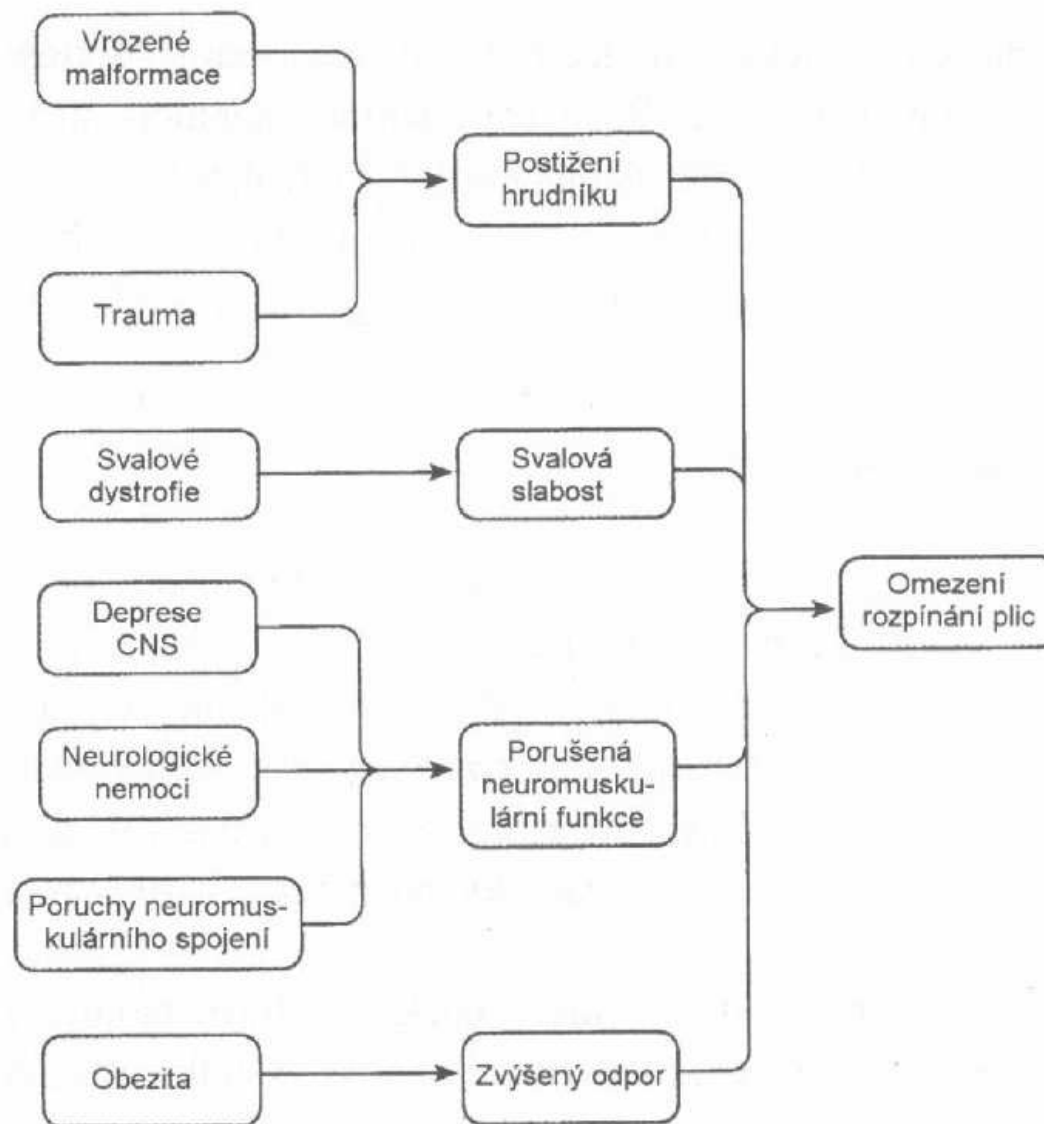
□ Restrikce

➤ redukce funkčního parenchymu plic nebo omezení dýchacích pohybů

Omezeno rozpínání plic:

- **z vnějších příčin** (resekce, onemocnění pleury, hrudní stěny, neuromuskulárního aparátu, extrémní obezita.....)
- **změnou plicního parenchymu** (zánět, nádor, intersticiální nemoci plic - zpravidla kombinováno s poruchou difúze)

Restriční nemoci z vnějších příčin



Nemoci pleury

Pneumotorax

- vzduch v pleurálním prostoru (z plic nebo skrz hrudní stěnu) => kolaps plice
- spontánní - prasknutí malé bubliny na povrchu plic v blízkosti apexu
- tenzní (ventilový) - komunikace mezi plicí a pleurálním prostorem - jednostranná záklopka – vzduch vniká do pleurálního prostoru, ale nemůže zpět => vyžaduje urgentní lékařskou pomoc
- pneumotorax komplikující plicní nemoci (cysty)

Pleurální výpotek

- tekutina uvnitř pleurálního prostoru – důsledek lokálního nebo systémového onemocnění
- na základě koncentrace bílkovin a LD se dělí:
 - transsudát – např. u chron. srdeční selhání
(↑ hydrostatický tlak v kapilárách)
– hypoalbuminémie (jaterní cirhóza)
(↓ onkotický tlak)
 - exsudát – ↑ bílkoviny např. zánět, nádor

Ostatní vnější příčiny restričních nemocí

- skolióza – vychýlení páteře do boku
- kyfóza – vychýlení páteře dozadu
- neuromuskulární nemoci (myastenia gravis, poliomyelitida)
- extrémní obezita
- resekce plic (nádor)

Změna plicního parenchymu

Intersticiální nemoci plic

- tkáň mezi výstelkou alveolu a endotelem plicních kapilár => zmnožení vaziva => zesílení interalveolárních sept => **porucha difúze pro kyslík**
- klesá propustnost pro kyslík a zvyšuje se rozdíl parc. tlaku v alveolech PAO_2 a v plicních kapilárách $\downarrow PaO_2$
- snižuje se poddajnost (compliance) plic

Patogeneze intersticiálních nemocí plic

- ukládání fibrinu podél alveolárních stěn => v alveolech se vytvoří tzv. hyalinní membrána
- zánětlivá fáze s infiltrací neutrofilů a později makrofágy a lymfocyty => reparační procesy a fibróza
- proliferace alveolárních buněk, organizace fibrinózního exsudátu, ukládání kolagenu => reparace nebo fibróza

Důsledky intersticiálních nemocí plic (fibróz)

- hypoxémie ($\downarrow PaO_2$) zejména námahová již v počátečních stádiích s hyperventilací s tendencí k respirační alkalóze ($\downarrow PaCO_2$)
- později klidová hypoxémie ($\downarrow PaO_2$) a hypoventilace (snížená poddajnost plic => malé dechové objemy)
- plicní hypertenze (vysoký tlak v malém oběh) => cor pulmonale

Nozologické jednotky

Idiopatická plicní fibróza

- neznáme příčinu (imunitní reakce?)

Sarkoidóza

- typická granulomatózní tkáň v různých orgánech, etiologie imunitní?

Profesionální intersticiální nemoci

- expozice dráždivým látkám po dlouhá časová období (prach, plyn, léky, infekce)

Profesionální intersticiální nemoci

NEMOC

Asbestóza

Aspergilóza

Berylióza

Plíce chovatelů ptáků

Pneumokonióza uhlokopů

Farmářská plíce

Silikóza

Svářečská plíce

ČINITEL

Asbest

Spóry plísni rodu *Aspergillus*

Sloučeniny berylia

Ptačí antigeny

Uhelný prach (sloučeniny Si)

Plísně ze sena a obilí

Sloučeniny křemíku

Oxidy železa a jiné látky

Klinické projevy

Subjektivní

Dyspnoe

Kašel

Objektivní

Tachypnoe

Chrůpky

Cyanóza

Cor pulmonale

Laboratorní data

Zvýšený $P(A-a)O_2$

Normální nebo nízký $PaCO_2$

EKG- cor pulmonale

Spirometrie - restriční typ

(↓**VC**, **normál FEV1/FVC**)

Snížená difuzní kapacita plic
pro oxid uhelnatý

Terapie

- závisí na etiologii, pokud je známa
- zastavit expozici škodlivým vdechovaným činitelům
- proti infekci antibiotika
- u nejasné etiologie (sarkoidóza, idiop. plicní fibróza) kortikosteroidy
- podávání kyslíku

Obecné důsledky restrikce

↓ **statických ventilačních parametrů**

↓ objemy (FRC, TLC, FVC)

kompensace hyperventilací

hypokapnie ($\downarrow PaCO_2$), respirační alkalóza

námahová hypoxémie ($\downarrow PaO_2$) později i

klidová

**MUNI
MED**

Vlastní spirometrické vyšetření

Limitace spirometrie

- Měří jen objemy vyměňující se při dýchání (ne reziduální objemy)
- Měří za nefyziologických podmínek
- Vyžaduje spolupráci pacienta
(problematické u osob s poruchami vědomí, dětí, osob s vadou sluchu, simulujících)

Spirometrické veličiny

se dělí na

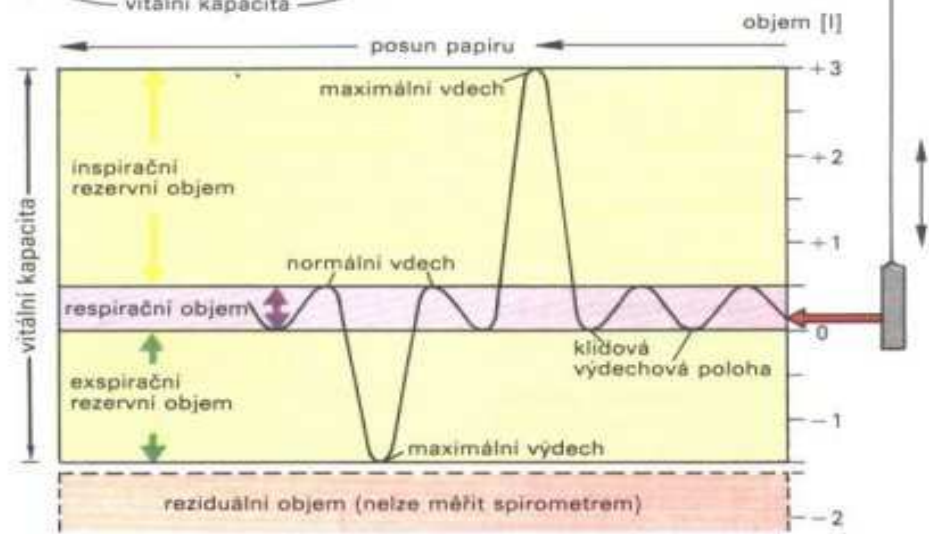
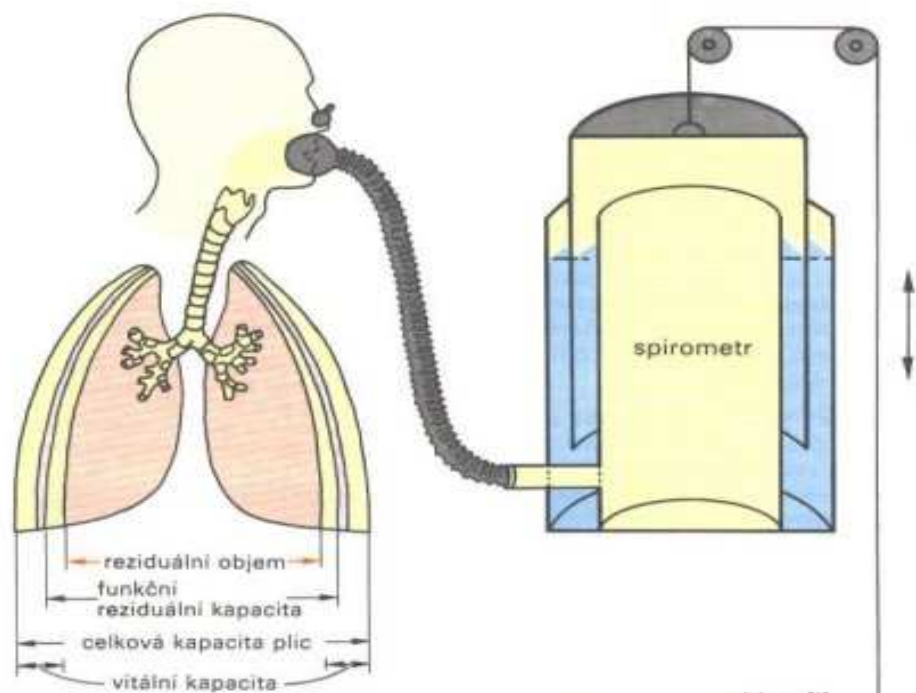
Statické

= na čase nezávislé

Dynamické

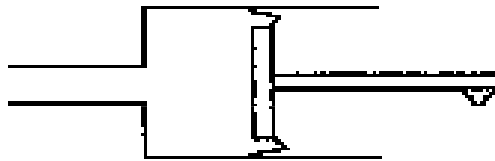
= na čase závislé

Čas může být obsažen v
definici veličiny (FEV_1), nebo se
uplatňovat jako podmínka
měření ($FEVC$)

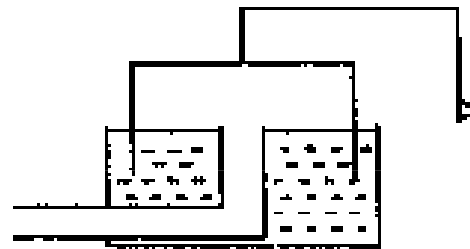


Principy spirometrů


Rolling Seal



Water Sealed




Bellows

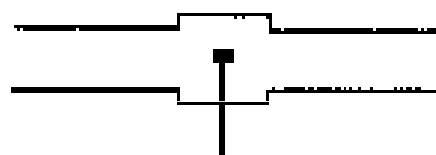


Flow Sensors

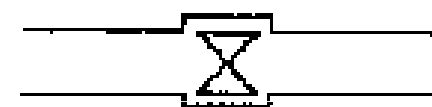Pneumotach



Hot-Wire



Turbine



Terminologie

Statická/ Dynamická	Inspirační/ Expirační	Název parametru
-/F („forced“)	I/E	Objemy, kapacity Např. VC

Pozn. Kapacita je objem, který je definován jako součet několika objemů.

Spirometrie - statické plicní objemy

- **TLC** – celková plicní kapacita (okolo 6 l)
- **RV** – reziduální objem (nelze měřit spirometrem!)
- **ERV** – expirační rezervní objem (cca 1,5 l)
- **IRV** – inspirační rezervní objem (cca 2,5 l)
- **FRC** – funkční reziduální kapacita ERV+RV
- **VC** – vitální kapacita TLC-RV
- **Dechový objem** cca 0,5 l

Spirometrie – dynamické parametry

- **FVC** - usilovná vitální kapacita („co nejvíce a co nejrychleji“)
- **FEV₁** - expirační sekundová kapacita
- **FEV₁/FVC** - poměr sekundové kapacity k FVC
- **FEF_{25-75%}** - průměrná rychlost toku ve střední polovině FVC
- **PEF** - maximální výdechová rychlost
- **V_{max 50%}, V_{max 25%}** - maximální tok po vydechnutí 50% resp. 75% vitální kapacity

Metody stanovení dynamických parametrů

Měří se:

Průtok jako funkce času, kdy čas je funkcí objemu (pomocí pneumotachografické hlavice).

Název: **flow - volume**

Objemy počítány integrací průtoku podle času.

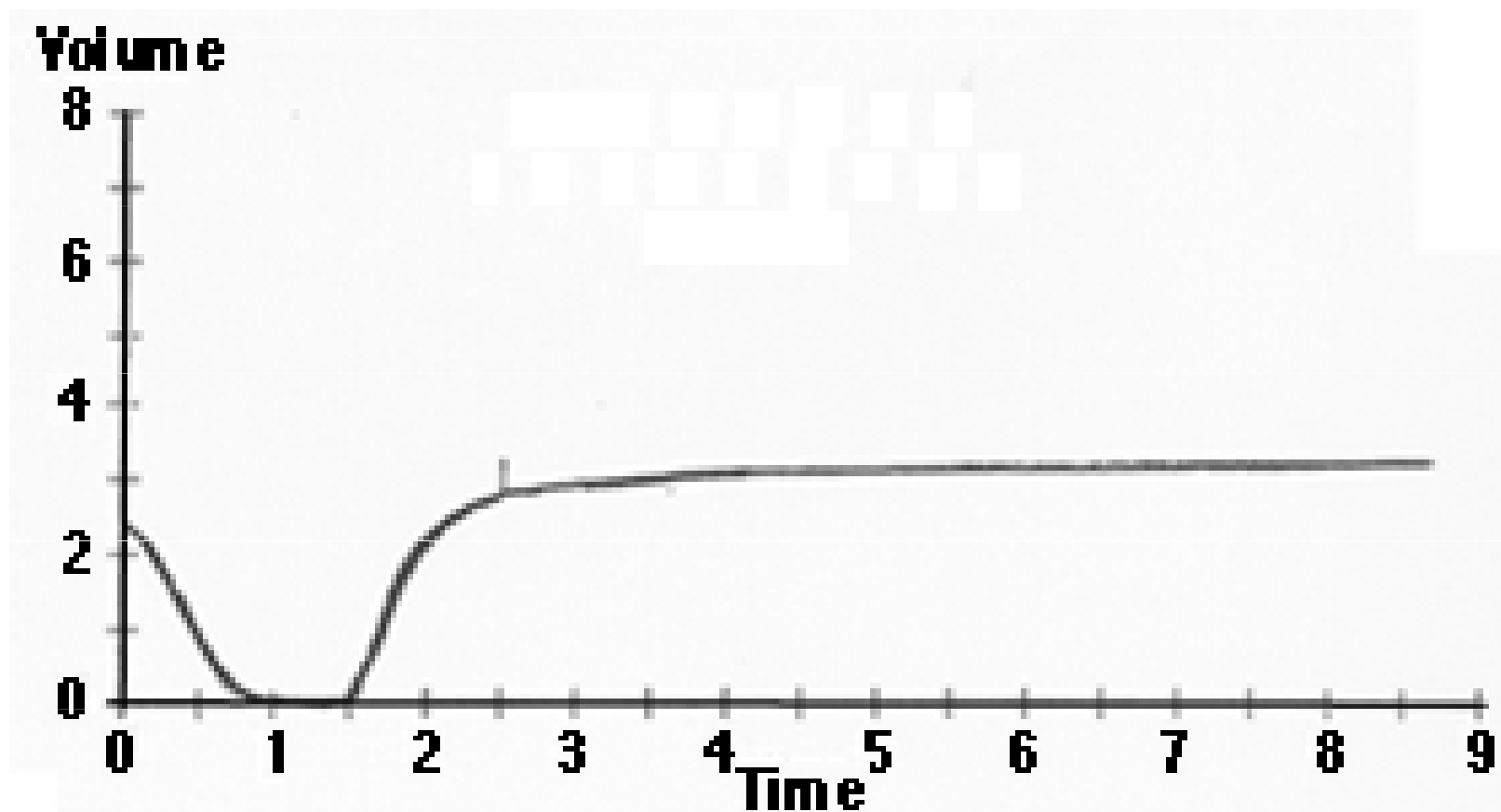
Měří se:

Objem jako funkce času (např. pomocí spirometrického zvonu)

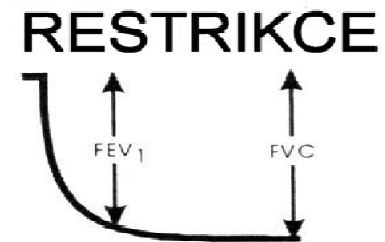

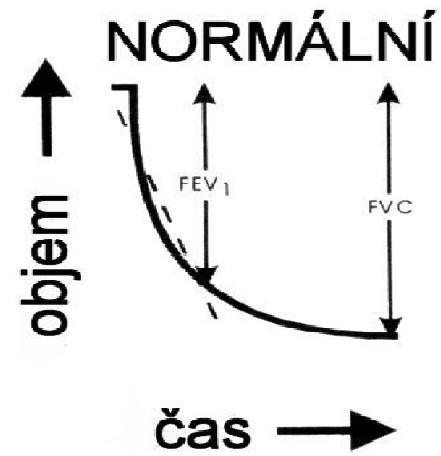
Název: **volume - time**

Průtoky počítány derivací objemu podle času.

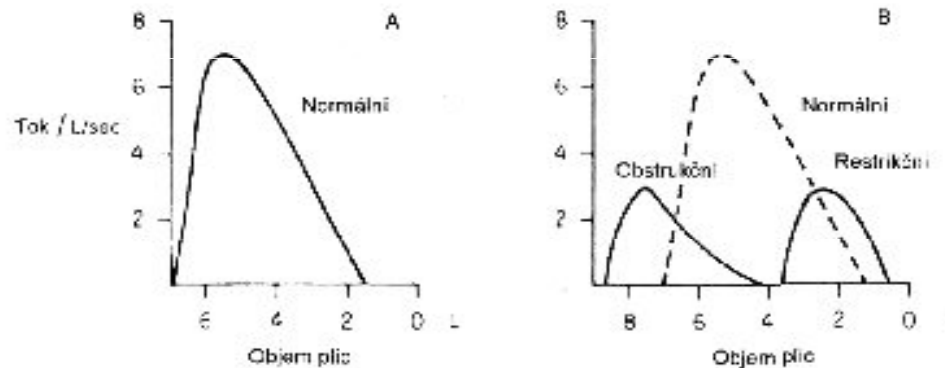
Křivka objem - čas



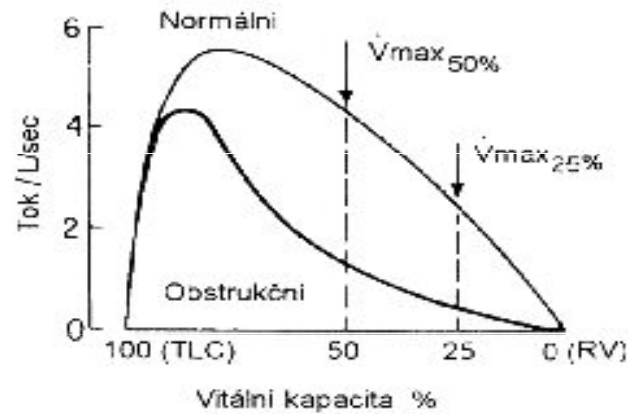
Křivka objem - čas



Smyčka průtok/objem

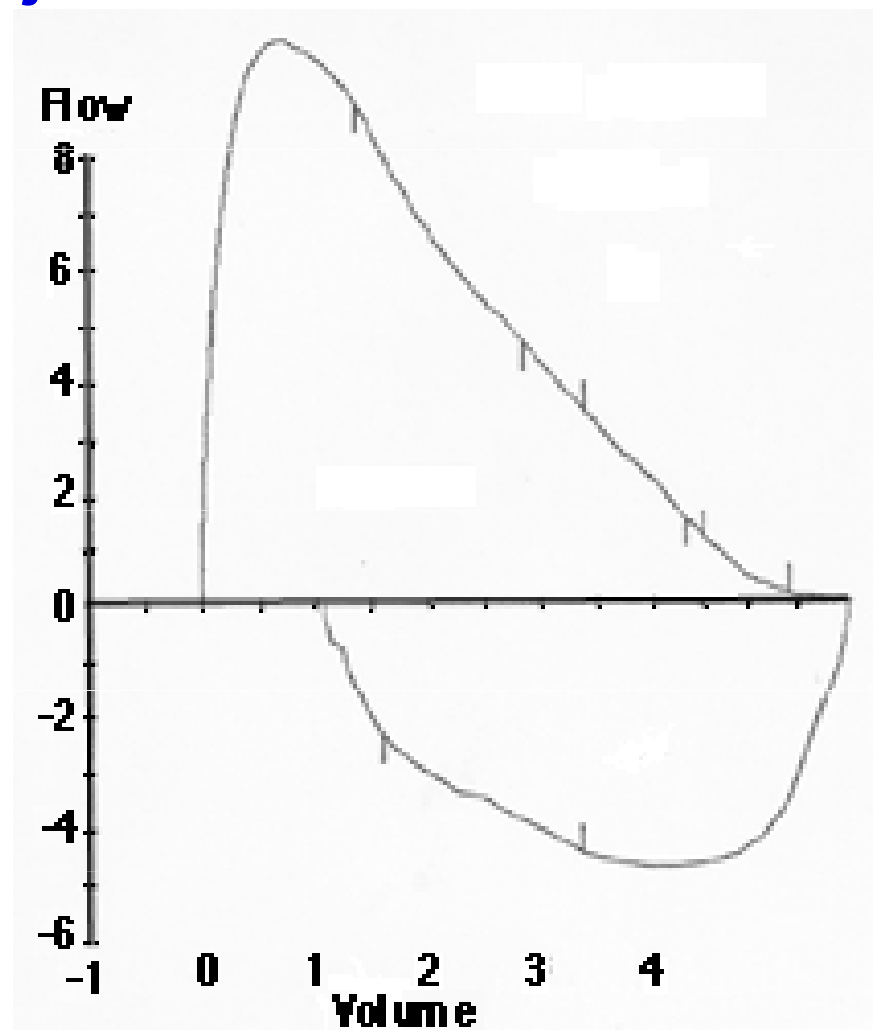


Obr. 20.35 Expirační křivky tok - objem u obstrukčních a restrikčních nemocí. (WPF 1.5)



Obr. 20.36 Příklad expirační křivky tok - objem u chronické obstrukční plicní nemoci. Křivka má typický konkávní tvar. Šipky ukazují maximální tok V_{max} poté, co bylo vydechnuto 50% nebo 75% vitální kapacity (= zbyvá 25% TLC). (WPF 1.8)

Křivka průtok-objem



Hodnocení ventilačních poruch

- *Typ poruchy:* obstrukční, restriční, smíšená
- *Stupeň:* lehký (<60,80), středně těžký (<40,60) těžký méně než 40 [% referenční hodnoty]
- *Reverzibilita:* reverzibilní, ireverzibilní, částečně reverzibilní
- *Přítomnost respirační insuficience* hypoxemie, hyper(hypo) kapnie

Spirometrie u obstrukčních poruch

□ **Dynamické** ventilační parametry ↓

□ **objemy** při usilovném výdechu

↓ FEV1, ↓ FEV1/FVC (%), norma 80 %, FVC ±↓

□ **průtoky** (rychlosti)

↓ PEF, ↓ MEF 50%, ↓ MEF 75%, ↓ MEF 25%

↓ FEF_{25-50%}

□ **Statické** plicní objemy ↑

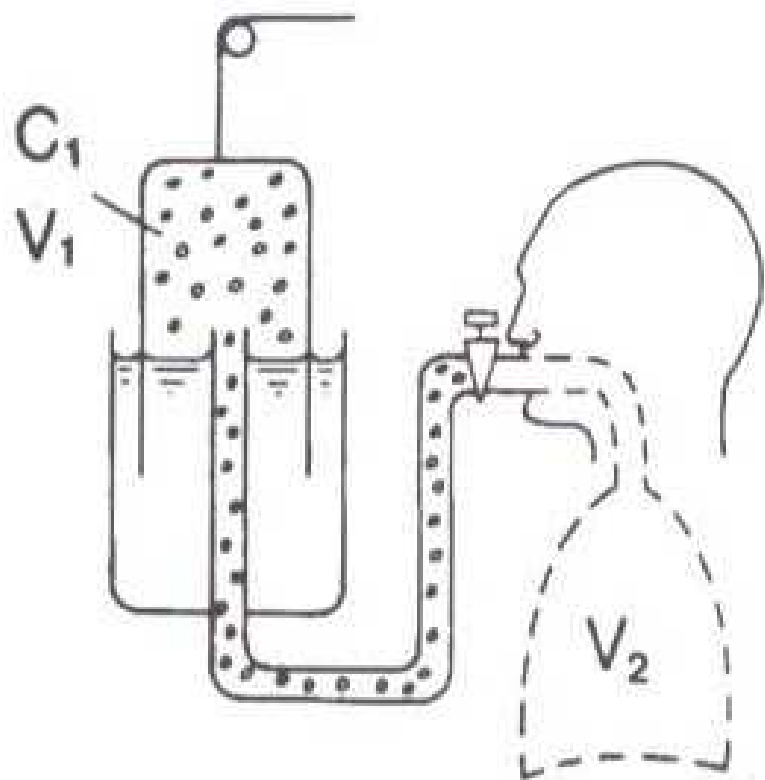
□ reziduální objemy

↑ RV, ↑ FRC, ↑ TLC

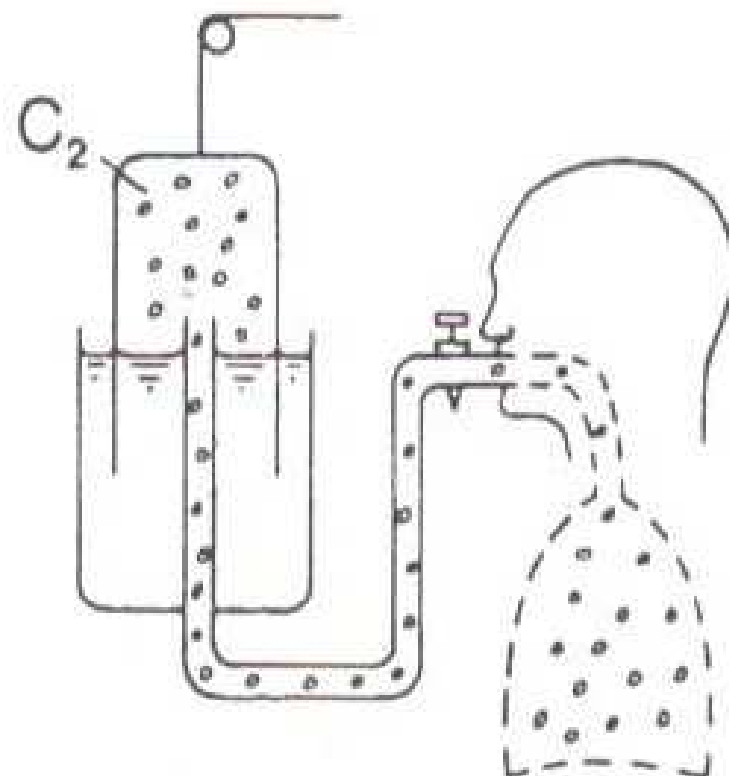
Spirometrie u restričních poruch

- **Statické** plicní objemy ↓
 - reziduální objemy
 - ↓ RV, ↓ FRC, ↓ TLC

- **Dynamické** ventilační parametry ± ⇅
 - **objemy** při usilovném výdechu
 - ↓ FEV1, ± ↑ FEV1/FVC (%), norma 80 %, FVC ↓
 - **průtoky** (rychlosti)
 - ↓ PEF, ↓ MEF 50%, ↓ MEF 75%, ↓ MEF 25%
 - ± ↑ FEF_{25-50%}



Před ekvilibrací



Po ekvilibraci

$$C_1 * V_1 = C_2 * (V_1 + V_2)$$

Obstrukční poruchy

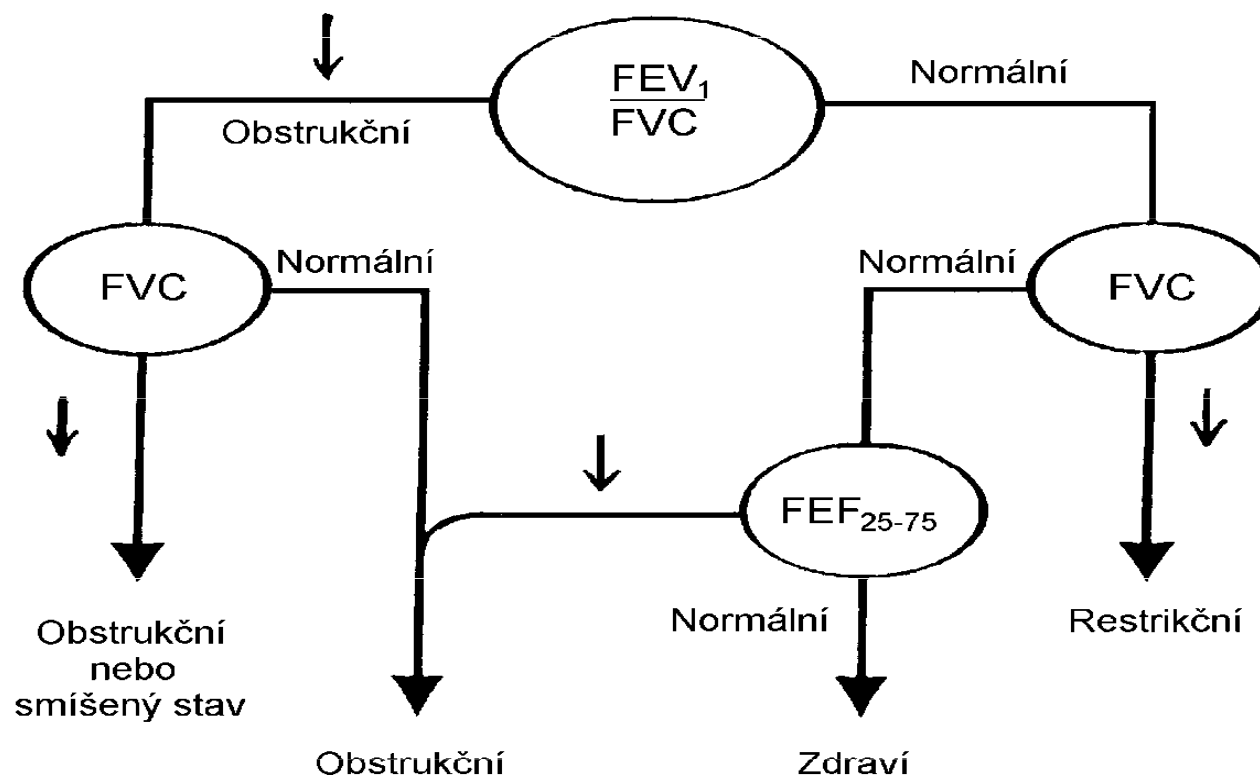
FEV1	> 80% predicted	normal
	65 - 80%	mild
	50 - 65%	moderate
	< 50%	severe

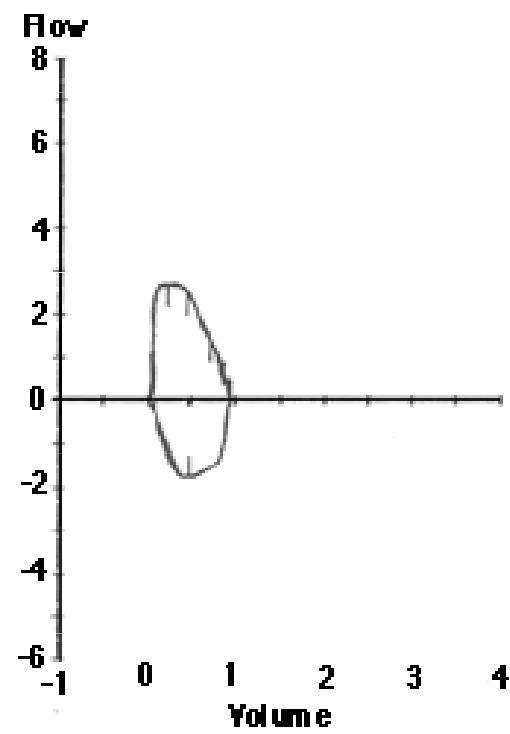
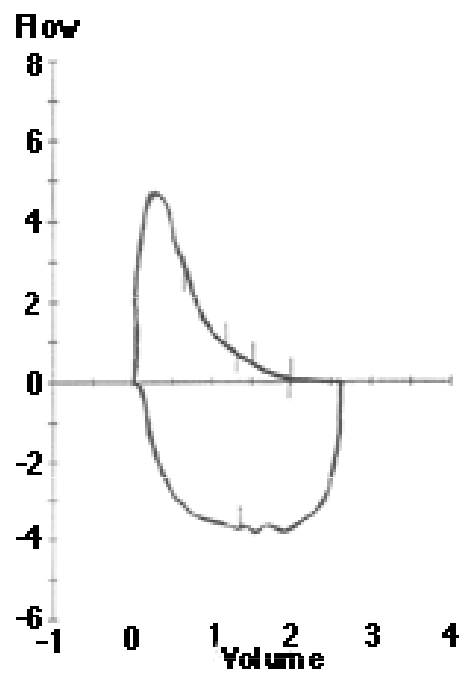
	Meas	Pred	%Pred
FVC	2.63	3.11	84
FEV1	1.58	2.28	69
FEV1/FVC	60	73	
FEF25-75	0.59	2.56	23
PEF	4.90	5.78	85

Restrikční choroby

	Meas	Pred	%Pred
FVC	0.96	2.75	35
FEV1	0.94	1.90	49
FEV1/FVC	98	69	
FEF25-75	2.25	2.11	107
PEF	2.98	5.40	55

Algoritmus pro interpretaci spirometrie





MUNI
MED