

# Typická výzva:

Pád doma (žena, 82 let)

- Aneb proč si myslíme, že jezdíme pořád jen na seniorské výjezdy?
- Fikce nebo skutečnost?
- Zákoutí gerontotraumatologie a péče o seniora v přednemocničních podmínkách.



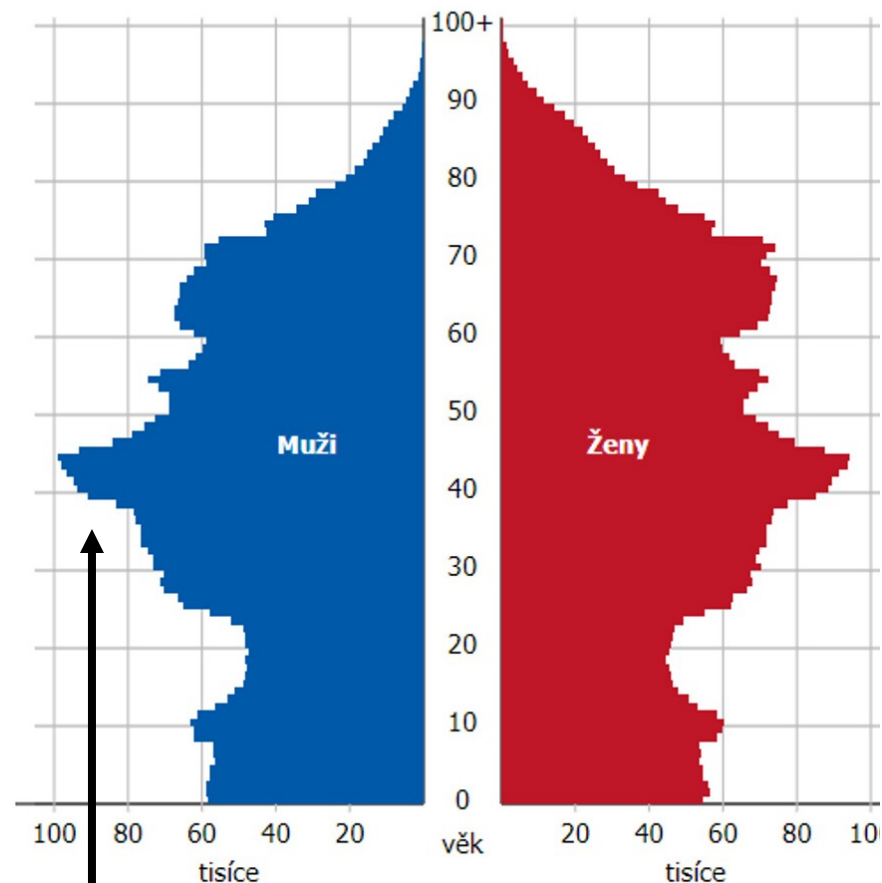
# Demografické okénko

- Často slyšíme z řad lékařů, sester nebo i záchranářů, že počet seniorských pacientů je rok od roku vyšší
- Podobný názor však mají i demografové a sociologové
- Dochází k tzv. **Geriatrizační medicíny**
- Dle předpokladů bude tento trend trvat ještě minimálně dalších 40 let
- Příčinou je dospívání generace tzv. **Husákových dětí**

**Zajímavost:**

Generace Husákových dětí není zásluhou komunistického představitele Gustava Husáka, ale jedná se o děti generace tzv. Baby Boomers (po 2. SV).

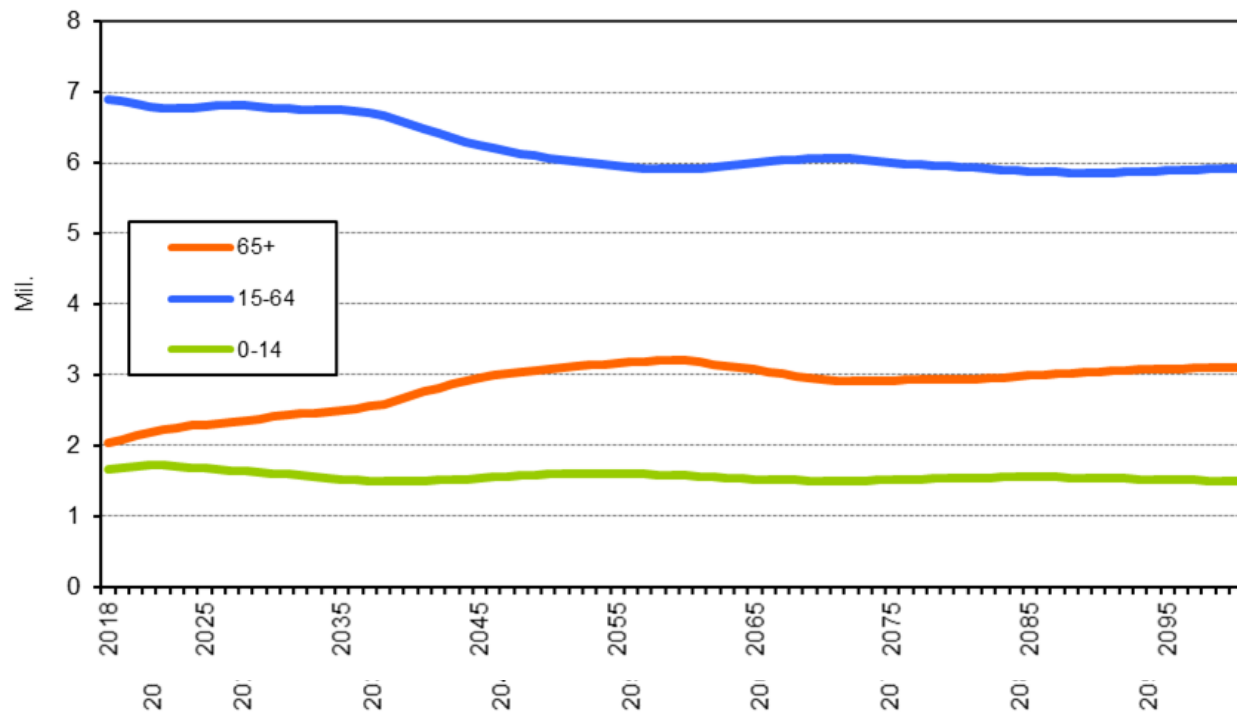
Projekce obyvatelstva k 1. 1. 2019  
Česká republika



Husákovy děti

- O stárnutí populace vypovídají i další ukazatele:
  - Naděje na dožití:
    - : 76 let
    - : 82 let
  - Průměrný věk naší populace:
    - K roku 2019: 42,3 let
    - K roku 2060: **47 let**
  - Procento populace starších 65 let:
    - V roce 1989: 12,5 %
    - V roce 2018: 19,6 %
    - V roce 2060: **cca 28 % !!!**

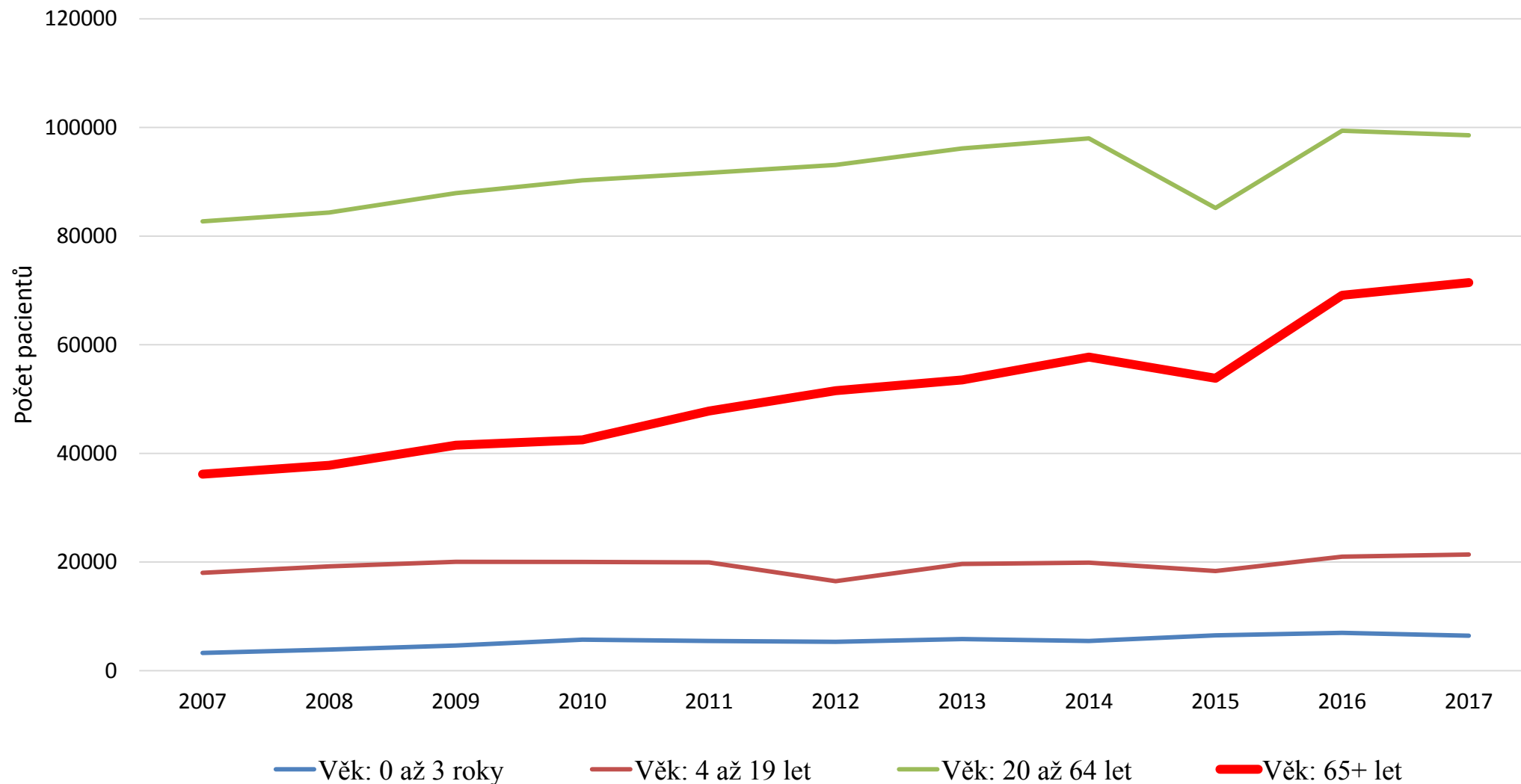
Graf znázorňující vývoj průměrného stáří 65 let a počet letech:



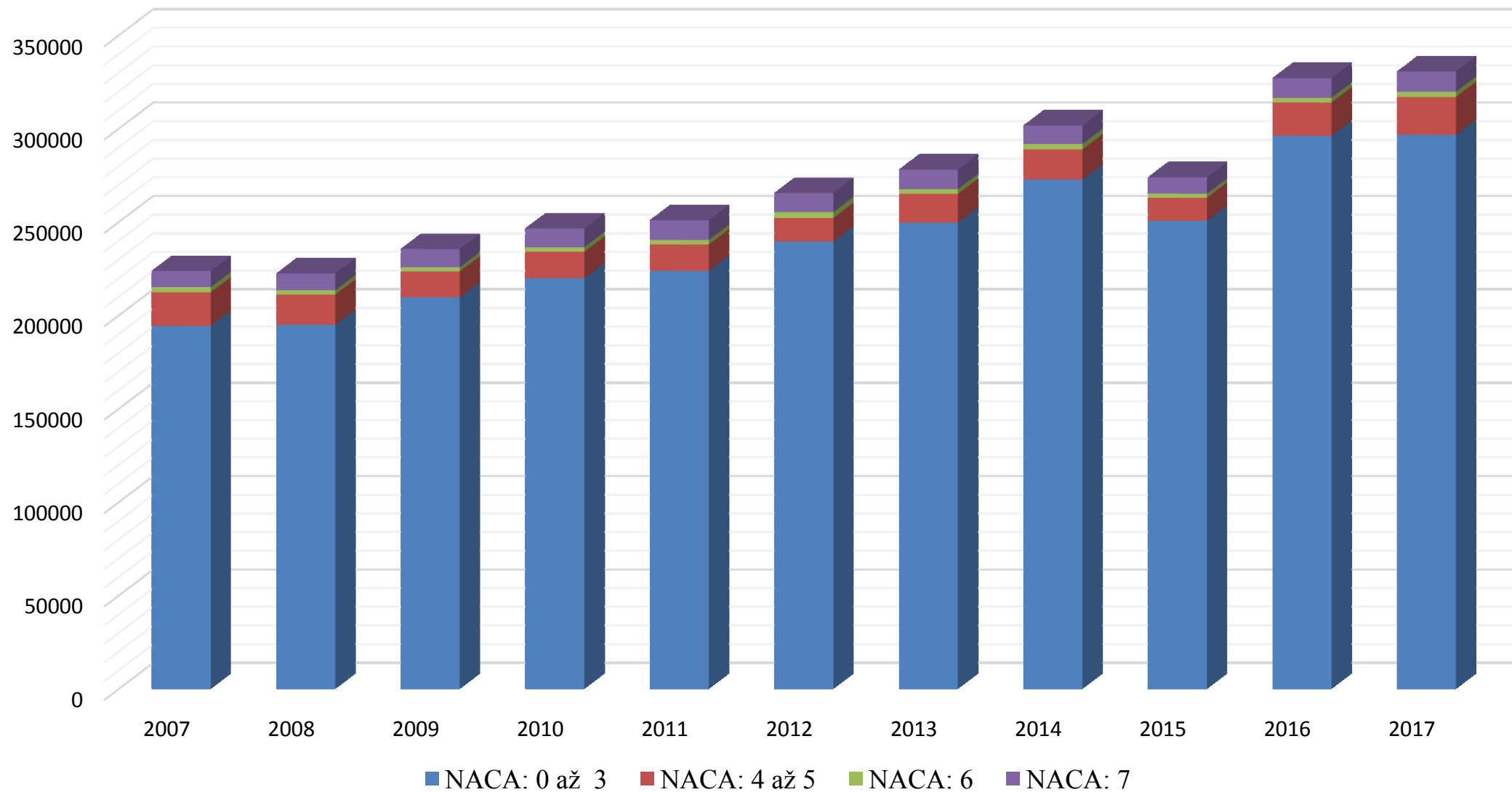


# Statistické okénko

## Vývoj počtu pacientů ZZS s diagnózou traumatu v letech 2007 až 2017:

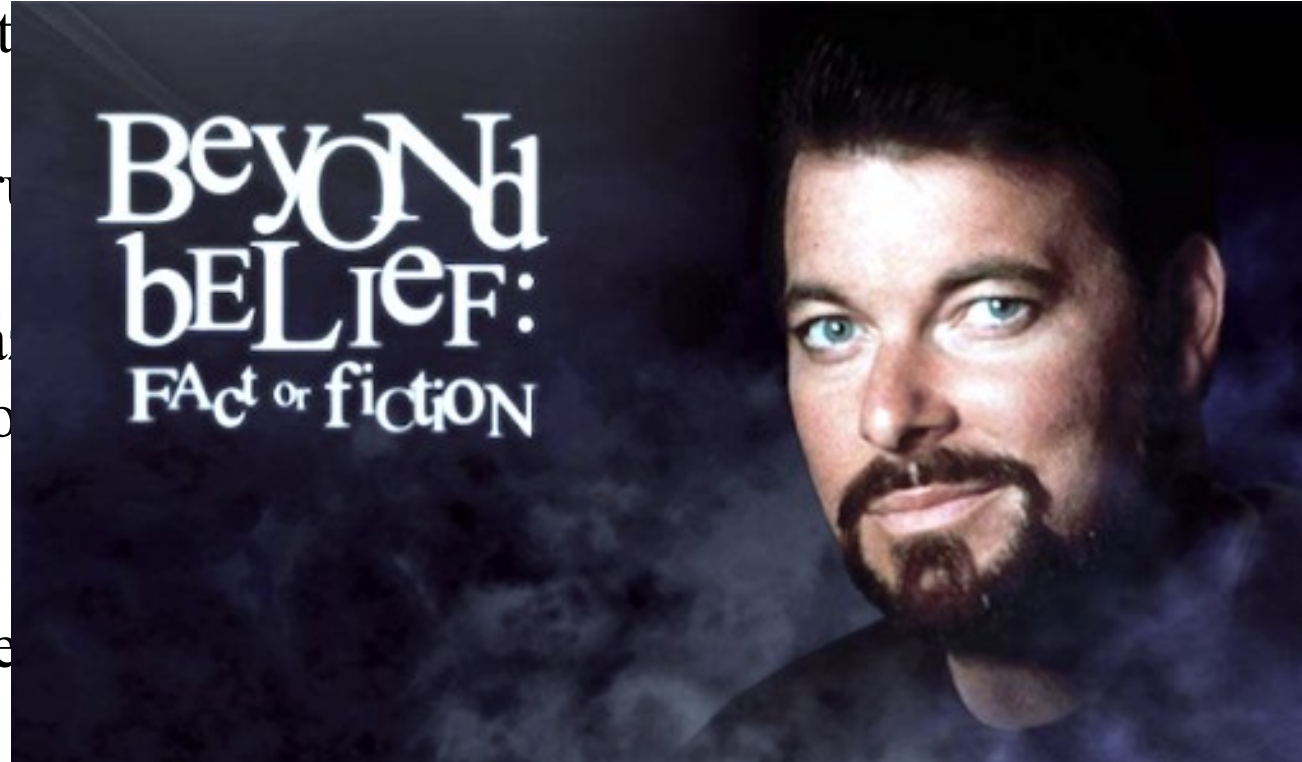

## Počet seniorským pacientů ZZS se somatickými problémy dle NACA v letech 2007 až 2017:




# Pravda nebo fikce?

Dle st  
grafy,  
senior  
fakt.  
přichá  
řčeno  
vývoj  
velice  
odděle



acoval  
ezdů k  
e je to  
zpráva  
lidově  
tento  
em ve  
nová





Co je to tedy  
gerontotraumatologie a jaká  
jsou specifika péče o  
takového pacienta?

- Traumatologie: lékařský obor, který se zabývá akutním poraněním jakéhokoliv orgánu v těle (nejen kosti a klouby)
- Mimo klasické problémy, které souvisí s poraněním se musí zdravotnický personál potýkat s dalšími specifickými problémy:
  - Frailty syndrom
  - Častější výskyt komplikací
  - Giganti čtyř í
- Péči ztěžují navíc i přidružená onemocnění, případně polymorbidita, polypragmázie nebo i alergie



### **Obři geriatric:**

Tyto „I“ znázorňují imobilitu, intelektové poruchy, instabilitu, inkontinenci a později zařazené i iatrogenní poškození.

### **Přehled nejčastějších chorob ve stáří:**

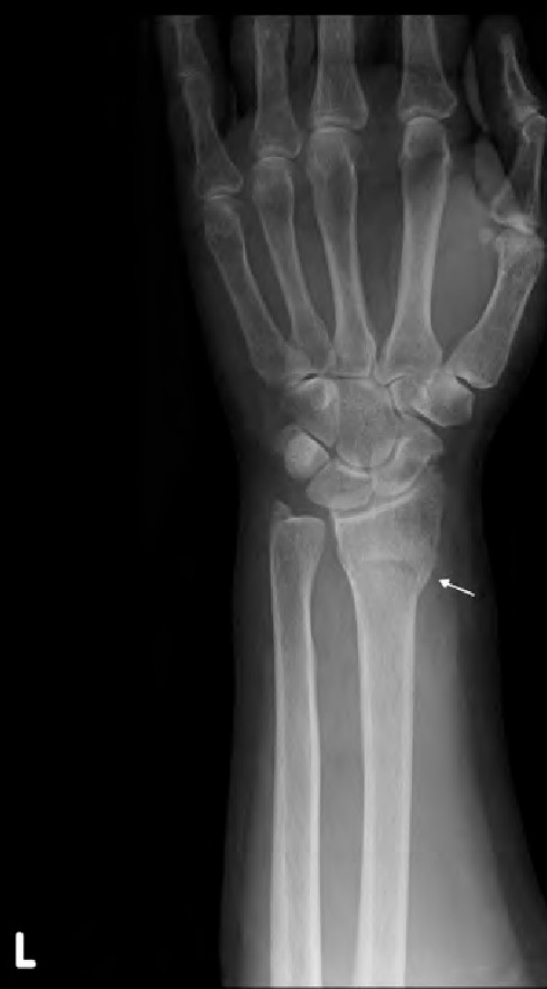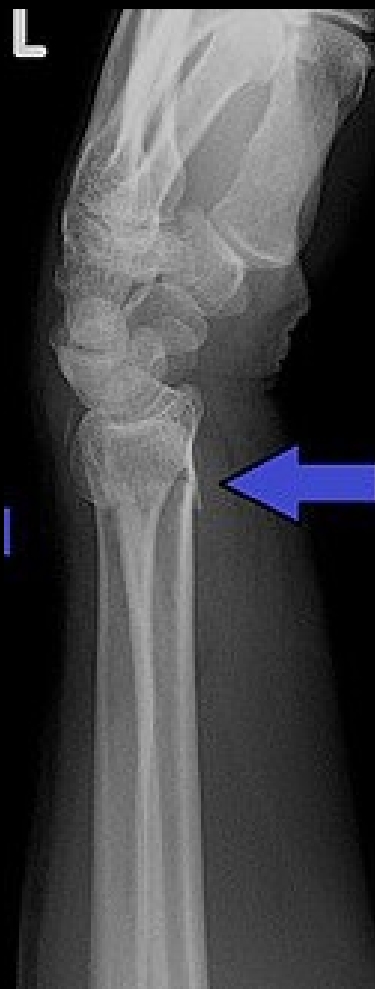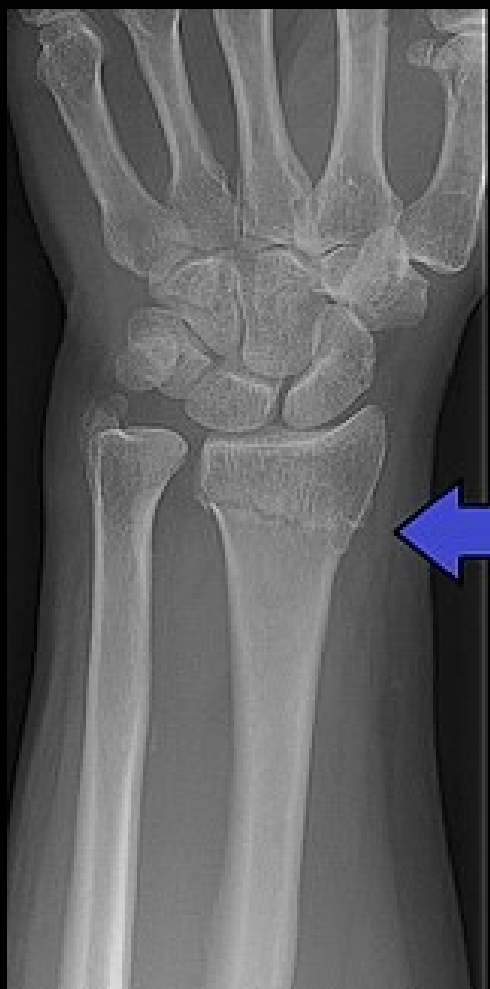- Kardiovaskulární choroby
- Metabolická onemocnění (DM)
- Gastrointestinální a respirační onemocnění
- Nemoci pohybového aparátu

**Syndrom frailty** v moderní gerontologii popisuje nejen „křehkost“ pohybového aparátu pacienta a jeho zvýšenou náchylnost k pádům a frakturám, ale i komplexní syndrom zahrnující sklon k častým orgánovým dekompenzacím, infekčním epizodám, k psychické labilitě a s tím související rychlejší úbytek kognitivních funkcí.

- K úrazům dochází nejčastěji v domácím prostředí
- Nejčastěji dochází ke zlomenině distálního radia (25 %)
- Velmi problematickou je fraktura krčku stehenní kosti (Collum femoris), která vyžaduje v drtivé většině případů operaci. Problémem je anestezie seniorů v pokročilém věku. Pokud není operace možná, tak dochází k trvalé ztrátě mobility, která celkově neprospívá organismu a dochází např. k pneumoniím, které mohou být až fatální.
- Ke vzniku zlomenin napomáhá mnoho faktorů, které přímo souvisí s vyšším věkem. Jsou to osteoporóza, poruchy stability, snížená fyzická kondice, snížená reakční rychlost, výskyt poruch percepce a další

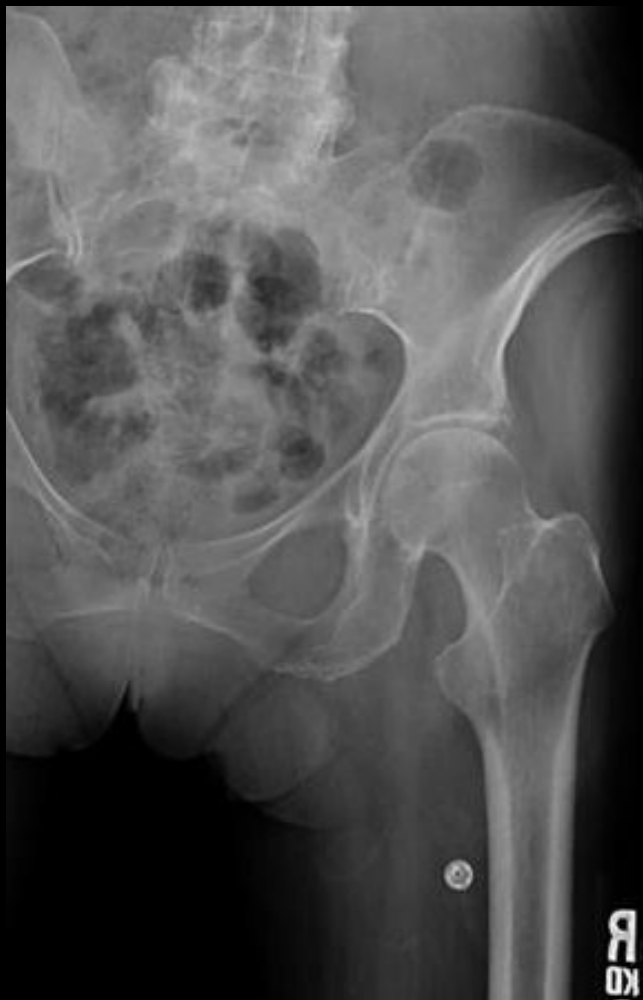

# Fraktura distálního radia

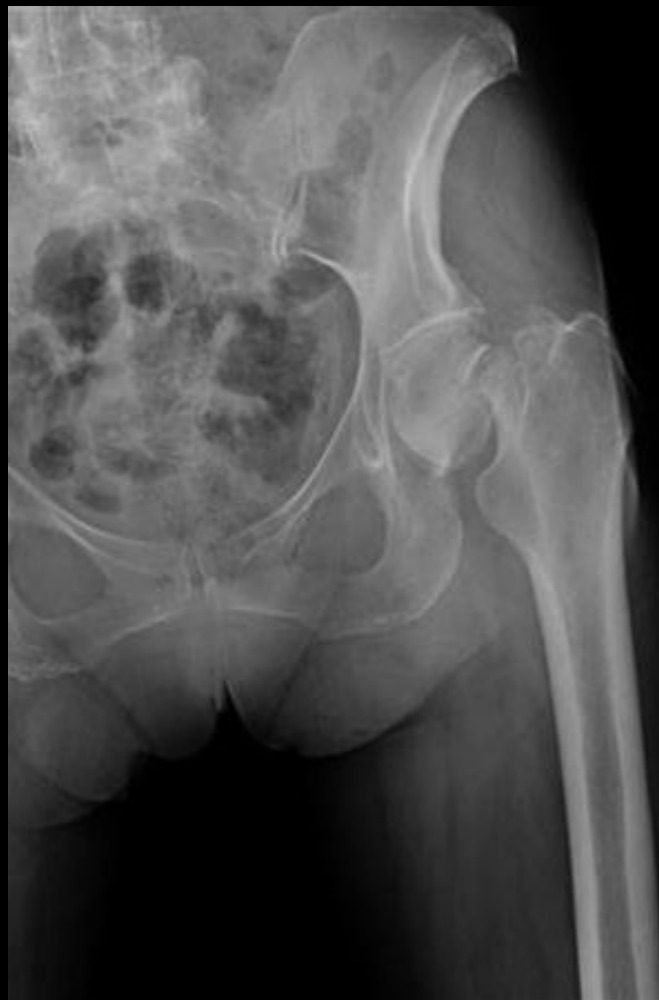

# Fraktura Collum Femoris

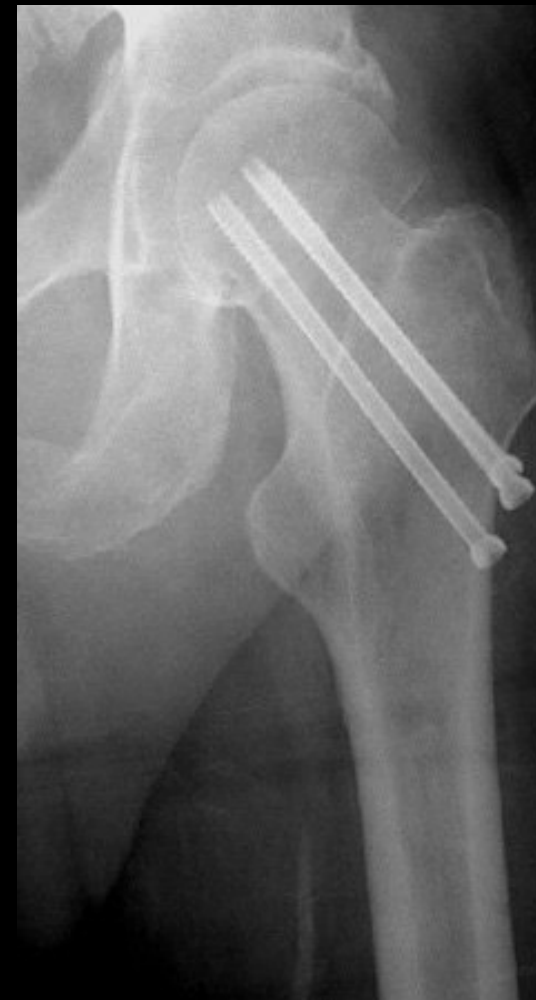Zdravý krček




Zlomený krček



Operovaný krček





Na co se tedy zaměřit při péči o seniorského pacienta s traumatem?



Zjistit co všechno se stalo - pouhý pád může způsobit poranění více struktur



Bolest: Pacient ji nemusí přiznat, nemusíme ji u něj rozpoznat nebo se ji snaží skrýt



Anamnéza - Kromě subjektivní (od pacienta) se zaměřit i na objektivní anamnézu (zprávy, seniorská obálka, lísteček v peněžence, rodina)



Léky na ředění krve (FIS) a polypragmazie



Problém může například činit i zajištění kvalitního periferního žilního vstupu



Dbát na dostatečnou infuzní terapii



Nezapomínat na lidskost: Vysvětlit co se bude dít, co budeme dělat, uklidnit



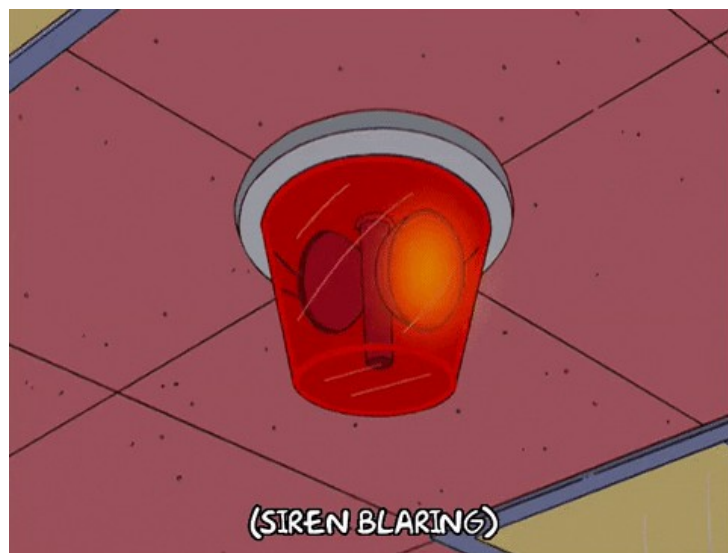



# Kazuistika

Se svým kolegou sloužíte denní službu a tvoříte tak naprosto dokonalou bezlékařskou posádku. Krátce po vydatném obědě dostáváte nový výjezd. Výzva zní následovně: žena, 82 let, pád doma na zem, nemůže vstát, při vědomí, dýchá. Volal manžel, složitá domluva.

Po bleskurychlém výjezdu se chvíli nemůžete dozvonit, ale nakonec vás pustí manžel, který již od dveří bytu působí zvláště. Vezme vás za rukáv a zavede do kuchyně, kde na zemi leží pacientka.



## Jaký bude další postup?

Začnu se ptát pacientky co se stalo, co ji bolí a celkově odeberu anamnézu

Začnu se ptát manžela, co se stalo a pokusím se zjistit, jestli s ním není něco špatně

S kolegou vezmeme pacientku, dáme ji na nosítka a jedeme

Podívám se, co bylo v dotyčné domácnosti na oběd

Po prvotním odběru anamnézy jsme se dozvěděli následující:

Pacientka ráno vstala, šla postavit vodu na čaj pro sebe a svého manžela. Poté uklouzla a spadla na ruku a na bok. V bezvědomí nebyla. Dle jejich slov se léčí se srdíčkem a ledvinami, ale stará se o svého manžela, který má Alzheimerovu chorobu. Léky má v pytlíčcích rozdělené od své dcery tak, že v každém pytlíčku je jen několik prášků různé barvy a je na něm napsáno ráno nebo večer.

## Jak budeme v odběru anamnézy postupovat dále?

Zeptáme se pana manžela

Anamnéza nám stačí, jdeme něco konečně dělat

Poptáme se pacientky, jestli nemá někde léky vypsané, případně lékařskou zprávu nebo seniorskou obálku

Jdeme se prohrabat šuplíky ve stylu televizní soutěže Prostřeno!

V PŘÍPADĚ NALÉHAVÉ POMOCI

**I.C.E. KARTA**

Údaje slouží k informaci v situaci tísňe a ohrožení zdraví nebo života  
[VYPLŇTE TISKACÍM PÍSMEM]

DATUM VYPLNĚNÍ	1. 1. 2020	ZDRAVOTNÍ POJIŠTOVNA	207	
JMÉNO A PŘÍJMENÍ, TITUL	PhDr. Greta Vomáčková	DAT. NAROZENÍ NEBO R.Č.	27. 8. 1939	
ALERGIE	Penicilin, náplast			
NEMOCI	OD KDY ?			
Chronická fibrilace síní	?			
Diabetes 2. typu, hypertenze	?			
Chronické selhávání ledvin	?			
LÉKY - NÁZEV	DÁVKA	DÁVKOVÁNÍ		
Diareg p.o.	1000	1 - 0 - 1		
Warfarin	5	1 - 0 - 0		
Furosemid	10	1 - 0 - 1		
Tolura	40	1 - 0 - 0		
Lexaurin	1,5	Dle po.		
KONTAKTY NA BLÍZKÉ OSOBY				
POŘADÍ	JMÉNO A PŘÍJMENÍ	MĚSTO	VZTAH	TELEFON
1	Dcera Josefína Vomáčková	Březejc		774 240 000
2				
3				
JMÉNO A KONTAKT NA PRAKTICKÉHO LÉKÁŘE				
Souhlasím s využitím těchto údajů pro potřeby IZS při mém ošetření.		<i>Vomáčková</i> podpis		
www.seniorivkrajich.mpsv.cz				

Na lednici jsme našli seniorskou obálku. Pacientka potvrzuje, že to co je tam napsané by mělo být pravdivé. Jaký bude náš další postup?

Zavoláme do lékárny, protože tyhle léky jsem v životě neviděl

Podáme paní inzulin, protože je to pravděpodobně hypoglykemie

Není čas ztrácet čas, naložíme a jedeme

Přejdeme k fyzikálnímu vyšetření. Nejdříve zjistíme, kde se pacientka poranila a poté budeme dále postupovat ještě podle harmonogramu ABCDE

Pacientka je při vědomí, orientovaná. Stěžuje si na bolest pravé horní končetiny, která je při našem doteku bolestivá a nateklá. Dále je bolestivá levá kyčel a přes silnou bolest není možný pohyb. Při pohledu se nám postižená končetina zdá navíc lehce zkrácená oproti té zdravé.

Dýchání se nám zdá v pořádku, poslechově čisté, ale možná je i lehká kontuze žeber levé strany. Tlak má paní 108/68. Dle EKG je FIS přítomná, ale jinak bez známek ischemie. Glykémie je po změření rovna 7,1 mmol/l. Vědomí není nijak porušeno, pacientka je plně orientovaná a na svůj věk působí velmi vitálně a slušně.

## Na co se dále zaměříme?

Ta glykémie se nám nezdá, jdeme aplikovat inzulin

Pacientka se jen potloukla, dopíšeme zprávu a ponecháme ji doma

Došlo k pádu a následně poranění pohybového aparátu. Vyšetříme tedy ještě podrobněji jestli nedošlo k poranění hlavy a jiných tkání

Nevím, jsme úplně ztraceni



Naše domněnka se potvrdila. Vše co jsme na pacientce našli je fraktura pravého předloktí, zlomenina krčku levého femuru a kontuze žeber na levé straně.

Které následující úkony provedeme:

Periferní žilní vstup

Fixace horní končetiny vakuovou dlahou

Naložení extenční dlahy na dolní končetinu

Podání léků

Fixace dolní končetinou vakuovou dlahou

Připojíme combo-elektrody, kdyby náhodou

Zajištění tepelného komfortu

Jaké léky budeme konzultovat?

Analgetika

Bronchodilatancia

Krystaloidy

Antiemetika

Kam budeme pacientku směřovat?

Dětské oddělení

Chirurgie/Traumatologie

Vysokopráhový urgentní systém

Nefrologie

# Děkuji za pozornost

Jaroslav Duda – 3. ročník

# Zdroje:

<https://www.internimedica.cz/pdfs/int/2013/05/04.pdf>

<https://www.google.com/url?sa=i&url=http%3A%2F%2Fwww.orthobullets.com%2Ftrauma%2F1037%2Ffemoral-neck-fractures&psig=AOvVaw2HJoNu51egBND1q2FXiMtJ&ust=1585154455481000&source=images&cd=vfe&ved=0CAIQjRxqFwoTCKD6idTGS-gCFQAAAAAdAAAAABBC>

[https://www.google.com/search?q=radius+rtg&tbm=isch&ved=2ahUKEwjb2pTjybPoAhUQIKQKHceYAI4Q2-cCegQIABAA&oq=radius+rtg&gs\\_l=img.3..0i24.1887.2462..2540...0.0..0.86.250.3.....0....1..gws-wiz-img.....35i39j0i67j0i30.dr\\_Qw9mxQeM&ei=Xjt6XtuzGJCokgXHsYLwCA#imgrc=O0Yyx\\_nhcKyBzM](https://www.google.com/search?q=radius+rtg&tbm=isch&ved=2ahUKEwjb2pTjybPoAhUQIKQKHceYAI4Q2-cCegQIABAA&oq=radius+rtg&gs_l=img.3..0i24.1887.2462..2540...0.0..0.86.250.3.....0....1..gws-wiz-img.....35i39j0i67j0i30.dr_Qw9mxQeM&ei=Xjt6XtuzGJCokgXHsYLwCA#imgrc=O0Yyx_nhcKyBzM)

[https://www.google.com/search?q=distal+fracture+radius&sxsr=ALeKk027vuwAvgx0PxAxrsc7un3w0GugfA:1585068353561&source=Inms&tbm=isch&sa=X&ved=2ahUKEwjdkKLhx7PoAhUPuqQKHauJDH4Q\\_AUoAXoECA0QAw&biw=1536&bih=722#imgrc=Up2EBOkrqWu\\_2M](https://www.google.com/search?q=distal+fracture+radius&sxsr=ALeKk027vuwAvgx0PxAxrsc7un3w0GugfA:1585068353561&source=Inms&tbm=isch&sa=X&ved=2ahUKEwjdkKLhx7PoAhUPuqQKHauJDH4Q_AUoAXoECA0QAw&biw=1536&bih=722#imgrc=Up2EBOkrqWu_2M)

<https://upload.orthobullets.com/question/2892/images/femoral-neck-fracture-ap-pelvis-xray1.jpg>

Kalvach Z. *Geriatrické Syndromy a Geriatrický Pacient*. 1. vydání. Praha: Grada; 2008.

UZIS: Stručný přehled činnosti oboru zdravotnická záchranná služba (ZZS) za období 2007–2017

Wikiskripta