

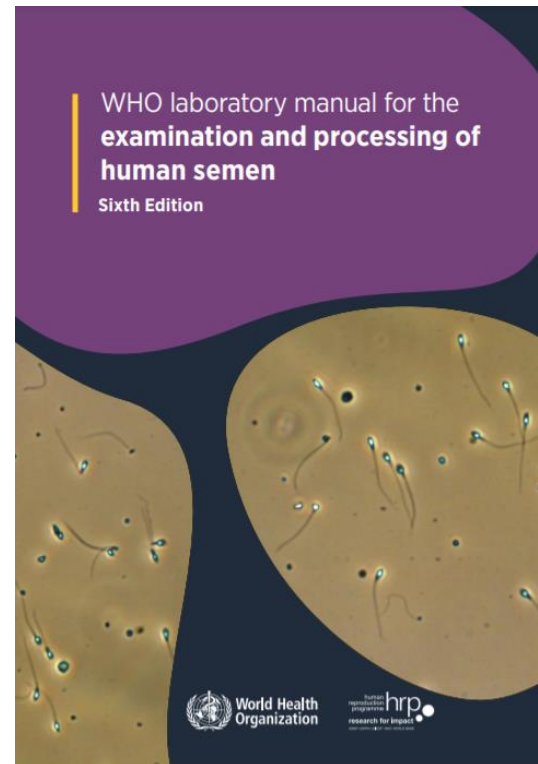
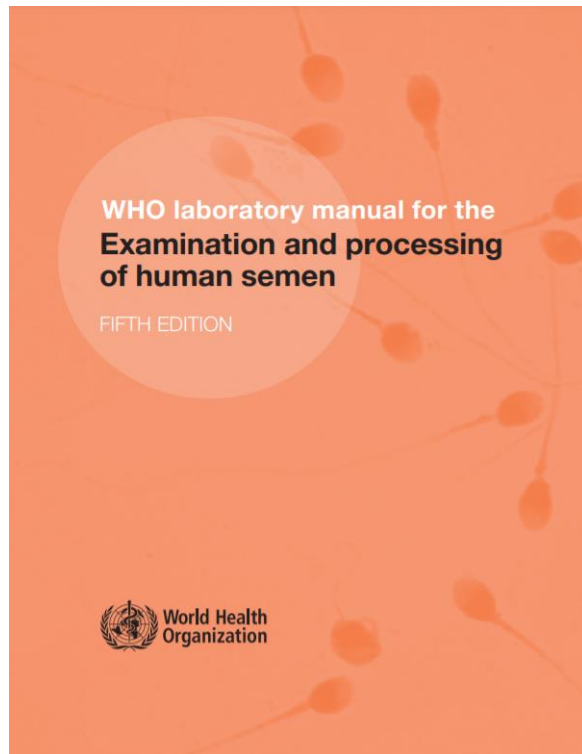
# Andrologie

Soňa Kloudová

[sona.kloudova@med.muni.cz](mailto:sona.kloudova@med.muni.cz)

21.3.2023

# WHO 2010 vs. WHO 2021



- Statisticky silnější soubor vstupních dat
- Znovu se rozlišuje rychlá a pomalá progresivní pohyblivost spermií (systém a,b,c,d)
- Hodnotí se zápach ejakulátu
- Chybí referenční hodnoty, nepoužívá závěrečné slovní označení pro výsledky vyšetření
- Páté percentily sledovaných parametrů jsou nedostatečné pro přesnou diagnózu mužské neplodnosti

## STRENGTHS

- The extensive data on human semen in the 6<sup>th</sup> Edition provide important insights into the global management of male infertility.
- Addresses the criticism of the imbalanced geographical representation in the previous 5<sup>th</sup> Edition by adding new data of fertile men from Southern Europe, Asia and Africa.
- Provides an updated laboratory technical guide on SA that includes comprehensive step-by-step procedures.
- Provides detailed information on quality control and quality assurance that can help guide optimum laboratory performance.
- Introduces SDF and FISH as extended tests of semen that can be recommended in certain clinical indications.
- Acknowledges that the 5<sup>th</sup> percentile values of basic semen parameters alone are insufficient for accurate diagnosis of male infertility.

## WEAKNESSES

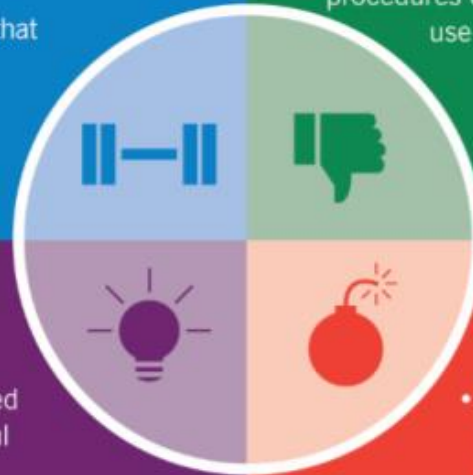
- Data on fertile men from some geographical areas, such as South America and Sub-Saharan Africa, are still under-represented.
- Lacks reference thresholds or decision intervals to replace the 5<sup>th</sup> percentiles of basic sperm parameters.
- Lacks indications and criteria for interpretation of SDF testing.
- Lacks cut-off/threshold values for extended sperm analysis such as SDF tests.
- Considers seminal OS tests as specialized, mainly research-based procedures despite extensive literature data suggesting their clinical use and implications.

## OPPORTUNITIES

- Future research may help determine globally accepted reference ranges and thresholds that would be useful in the management of infertility.
- Future research may help in the development of updated guidelines on advanced sperm tests such as SDF and FISH.
- Future research may help incorporate epigenetic and seminal OS testing into clinical practice.

## THREATS

- The abundance of technical details in the manual may diminish interest among clinicians in reading and adopting it.
- The lack of reference values for basic and extended semen parameters in the 6<sup>th</sup> Edition may preclude the global utility of this new manual, and instead increase the chances for continued use of the 5<sup>th</sup> Edition reference values.







# Vyšetření ejakulátu - spermogram

- Posouzení plodnosti muže
- Posouzení kvality vzorku v průběhu času – například při léčbě (medikamentózní nebo chirurgická), při změně životního stylu...
- Kontrola po vasektomii
- Výběr metody oplození

Stanovuje se: objem, zbarvení, zkapalnění, viskozita, pH, přítomnost ostatních buněčných elementů (kulaté buňky, bakterie, erytrocyty, buněčné úlomky), agregace a aglutinace spermií, koncentrace buněk, celkový počet spermií, motilita spermií, vitilita spermií, morfologie spermií

# Bezpečnost práce

Ejakulát je biologický potenciálně infekční materiál → používat ochranné pomůcky: ochranný oděv, jednorázové rukavice, případně rouška

-likvidace jako biologický infekční odpad

-pravidelná desinfekce pracovního místa i pomůcek



# Odběr ejakulátu

- Odběr ejakulátu se provádí po 2-7 denní pohlavní abstinenci masturbací, **pouze do speciální nádoby vydané laboratoří**
- Pokud není vzorek odebrán v místě vyšetření, je třeba jej doručit **nejdéle do hodiny po odběru, při transportu by teplota vzorku neměla klesnout pod 20 °C**
- Z hlediska interpretace výsledků je důležité vést **informace o místě odběru, délce pohlavní abstinence, času odběru a přijetí do laboratoře, nemocech za poslední 3 měsíce a o užívaných lécích**
- **K vyšetření přijímáme pouze řádně označený vzorek**

# Vyšetření ejakulátu

- Vyšetření začínáme 30 minut po odběru vzorku, v případě poruchy zkapalnění nebo viskozity vložíme vzorek na dalších 30 minut zpět do inkubátoru a analýzu začneme 60 minut po odběru vzorku
- Pro vyšetření používáme aseptické netoxické materiály – tam kde je to vhodné, lze provést „sperm toxicity“ test
- Provedeme základní analýzu: makroskopické a mikroskopické vyšetření
- Základní mikroskopické vyšetření spermií: motilita, koncentrace, vitalita, morfologie
- O vyšetření vedeme bezprostředně záznamy v protokolu (včetně primárních dat)



# Základní vyšetření ejakulátu

- **Vzhed ejakulátu**

**zabarvení ejakulátu** – alarmující jsou barvy do zelena (zánět?) a do hněda (krev v ejakulátu), sleduje se přítomnost vláken a želatinových inkluzí

**Normání vzhled** – homogenní, opaleskující krémově šedý

**zkapalnění** – mělo by proběhnout do jedné hodiny po odběru, ejakulát by měl mít stejnou konzistenci, nezkapalněný vzorek působí nekonzistentním rozsolovitým dojmem (stav ihned po odběru), nepřelévá se v nádobce souvisle, nezaměňovat s viskozitou!!

**viskozita** – vypouštění z pasteurovy pipety vzorek neodkapává souvisle, ale tvoří „vlákna“ **delší než 2 cm**

**Zápach** – zaznamenává se netypický zápach (např. močový)

# Vysoká viskozita – jak si poradit?



- Pokud je možné i přes vyšší viskozitu vzorek homogenizovat Pasteurovou pipetou a pokud nečiní problém dostat vzorek z pipety, **preferujeme provést vyšetření bez úpravy**
- V extrémním případě lze použít naředění vzorku 1:1 médiem pro spermie, nebo fyziologickým roztokem (pozor na přepočítání u koncentrace), ředění ovlivňuje motilitu
- Opakované protažení ejakulátu injekční stříkačkou s jehlou o velikosti 18 nebo 19 – dochází k poškození membrán a k ovlivnění motility
- Bromelain – proteolytický enzym – ovlivňuje pohyblivost a biochemické markery
- Stejně postupy lze použít i u těžkých případech poruch zkapalnění vzorku

# Zhotovení vlhkého preparátu

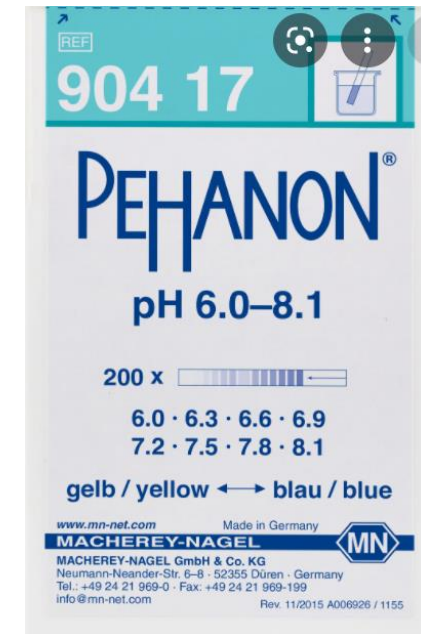- Pasterovou pipetou provedeme vyšetření zkapalnění a viskozity vzorku a zároveň důkladnou homogenizaci vzorku (pozor, nenabublat 😊 )
- Kapku o objemu 10  $\mu$ l umístíme na podložní sklo a překryjeme krycím sklem o velikosti 22x22 mm
- Počkáme až přestane „proudění“ v preparátu a začneme analýzu
- Zhodnotíme přítomnost **kulatých buněk** (v nenabarveném preparátu nemáme šanci poznat typ buňky-leukocyt/vývojová buňka), erytrocytů, úlomků
- Zhodnotíme **agregaci** (vzájemné shlukování mrtvých spermií nebo shlukování spermií s jinými elementy v ejakulátu) a **aglutinaci spermií** (shlukování živých spermií, možný imunologický faktor)

## Objem

- Samotné měření objemu jakýmkoliv způsobem je velmi nepřesné (pipety, stříkačky...)
- Doporučeno měřit pomocí vah
- 1g = 1ml
- Anomálie v objemu ejakulátu jsou způsobeny nesprávnou funkcí přídatných pohlavních žláz

## pH

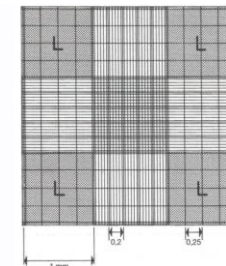

- Měříme na začátku vyšetření (s časem pH roste)
- Doporučeno používat pH štítky –naneseme kapku pipetou
- vysoké pH je normální, nízké pH (pod 7,2) může být způsobeno infekcí, přítomností moči a nebo sníženou funkcí semenných váčků (50-80% ejakulátu, hustý zásaditý sekret)



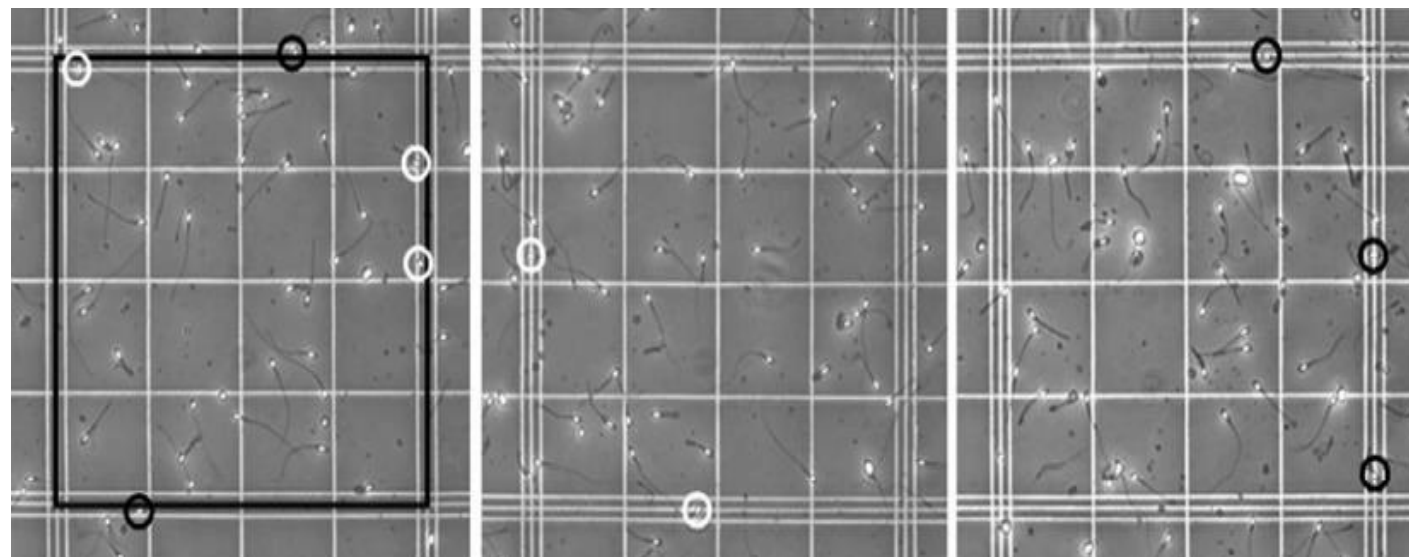
# Počet spermií

- **Koncentrace spermií** – zásadně stanovujeme na umrtveném vzorku!  
-hodnotí se pomocí hemocytometrů nebo jiných komůrek
- **Celkový počet spermií** – důležitý ukazatel (objektivnější), ovlivněn množstvím semenné plazmy  
koncentrace spermií v mil / ml x objem v ml  
-při odběru je důležité získat informaci o tom, zda je odebraný vzorek kompletní, pokud ne, je celkový počet spermií zkreslený (první frakce ejakulátu obsahuje nejvíce spermií)

# Výpočet koncentrace spermii



- Dle WHO je doporučena **Neubauerova komůrka**
- každá mřížka je rozdělena do 9 hodnotících čtverců o ploše 1x1mm, výška 0,1mm
- Nutná **imobilizace**/fixace spermii
- Nutno odhadnout **správné ředění** (odhadem dle počtu spermii pod krycím sklem na ZP), nejčastěji se ředí 1:20 nebo 1:5
- Počítá se minimálně 200 spermii v každé mřížce
- Provádí se dvojí opakování

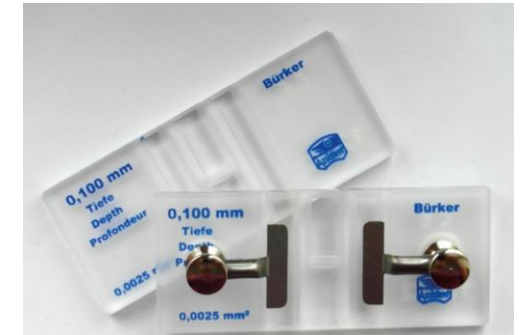


- Kvůli vysoké heterogenitě ejakulátu je vhodné připravit umrtvený vzorek z dostatečného vstupního objemu ejakulátu, WHO doporučuje **50  $\mu$ l**



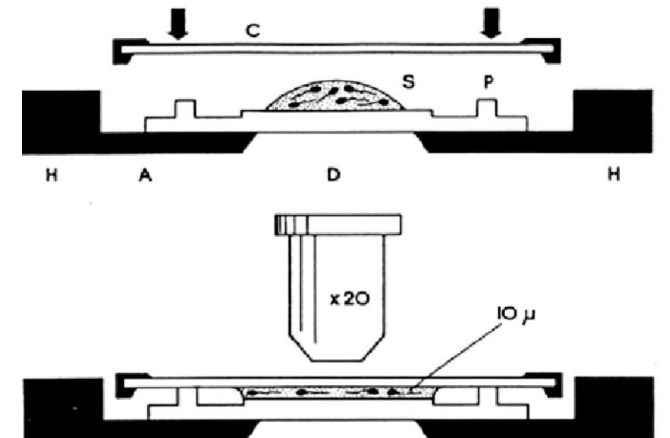
# Výpočet koncentrace spermií

- Pro fixaci vzorku doporučuje WHO roztok s **formalinem**. Ten by však neměl být používán v klinické praxi, proto pokud nemáme zvláštní prostory pro andrologickou diagnostickou laboratoř, je lepší nahradit tento roztok teplou vodou. Při tomto způsobu však občas vznikají potíže se shlukováním spermií a s nerovnoměrným rozložením buněk v počítací komůrce.
- Lze využít i jiný typ hemocytometru s hloubkou 100  $\mu\text{m}$  (Burkerova komůrka, Thomova komůrka)
- Při finálním výpočtu koncentrace spermií je vždy třeba zohlednit **ředící faktor** 😊



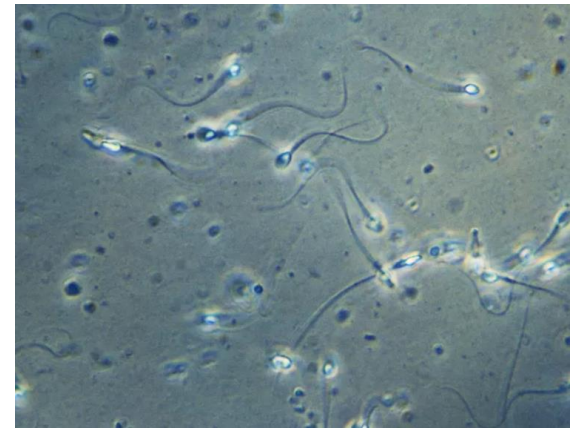
# Výpočet koncentrace spermií

- Velmi často je využívána **Maklerova komůrka** (hloubka  $10\mu\text{m}$ , velikost mřížky  $1 \times 1\text{ mm}$ ), pokud máme zajistit dostatečnou přesnost měření, musí být koncentrace počítána **vždy na umrtveném vzorku**! Ale v případě Maklerovy komůrky se nepoužívá žádné fixativum!
- Hodnotíme – li koncentraci orientačně na neumrtveném vzorku Maklerovou komůrkou, používá se vstupní vzorek o nízkém objemu ejakulátu ( $5\text{--}10\ \mu\text{l}$ ), proto je vhodné výpočet vícekrát zopakovat (min 3x)!  
(Ale vhodnější je to takto nedělat a využít hemocytometr 😊)



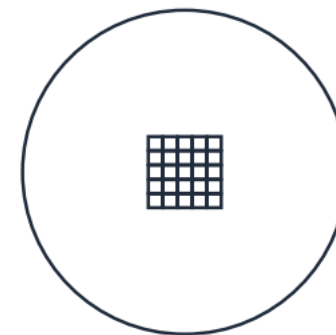
# Motilita spermií

- Stanovuje se po základní analýze ejakulátu (ještě před koncentrací a morfologií), ihned po zkapalnění (po 30 nebo 60 minutách)
- Vzorek se umístí na běžné podložní sklo a překryje krycím sklem
- Podle WHO se hodnotí celkový podíl motilních spermií a dále podíl rychle progresivních spermií (typ **a**), pomalu progresivních spermií (typ **b**), spermií pohybujících se na místě (typ **c**), spermie nepohyblivé (typ **d**)
- Vzorek je vhodné hodnotit při 37°C (pokojová teplota by měla vliv na podíl rychle a pomalu progresivních spermií)- s výhodou lze využít vyhřevné ploténky na mikroskopu
- Hodnocení je vhodné minimálně jednou zopakovat (na skle pracujeme s nízkým objemem vzorku –méně reprezentativní)

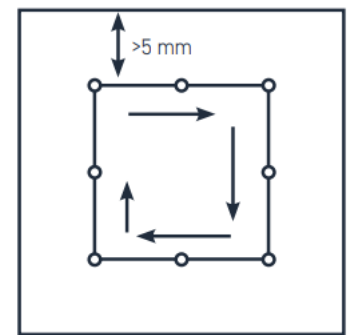


# Motilita spermií

- Při výpočtu motility spermií hodnotíme vždy na více zorných polích
- Počítá se minimálně 200 spermií a minimálně ve 2 opakováních (zhotoví se 2 preparáty)
- Lze využít i Maklerovu komůrku, ta má navíc mřížku, která může ze začátku usnadnit odhad, zda se jedná o rychle nebo pomalu progresivní spermií
- Způsob hodnocení je různý- kategorie pohybu spermií se počítají postupně, např. nejdříve se v zorném poli počítají rychle a pomalu progresivní spermie, následně neprogresivní spermie a nakonec nepohyblivé spermie
- Nehodnotíme v oblastech do 5 mm od hrany krycího skla!
- Lze využít „mřížku“, která se vloží do okuláru



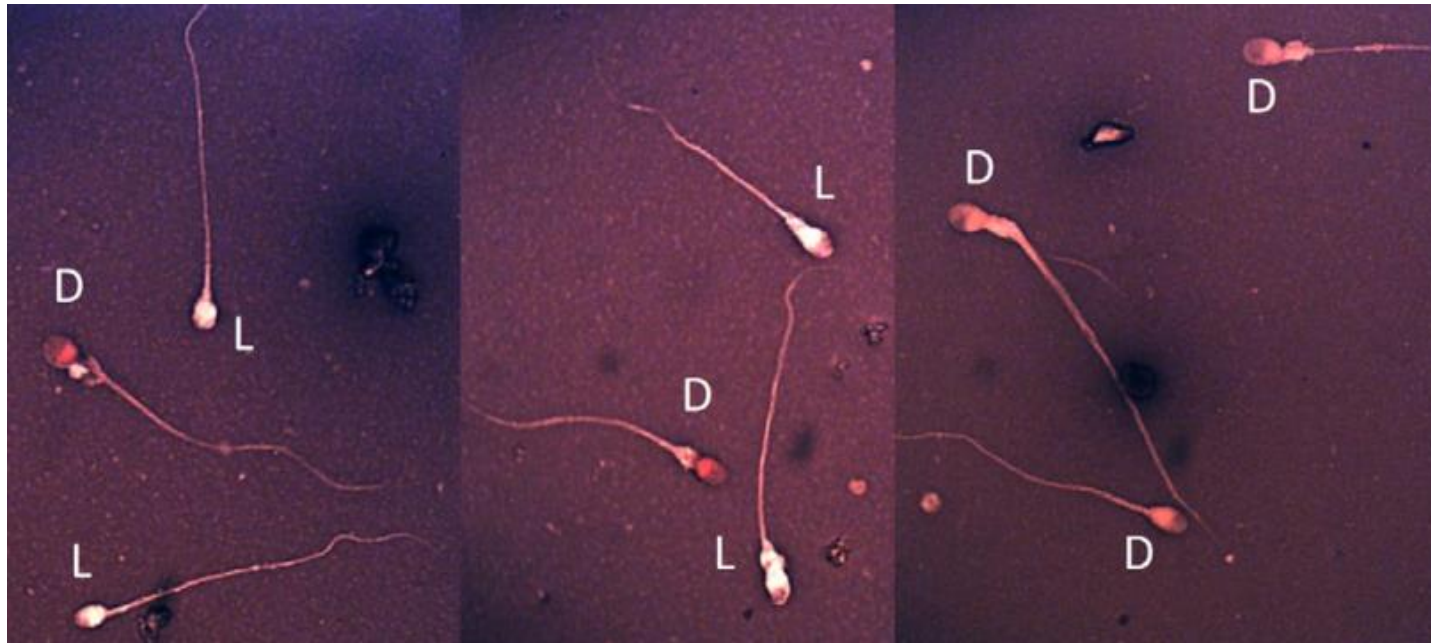
(a)



(b)

# Vitalita spermií

- Hodnotí se v případě snížené motility spermií
- **Eosin - nigrosin staining** – eosin proniká póry pod membrány mrtvých spermií, nigrosin nátěr konturuje a usnadňuje odečítání
- 1:1 a ejakulátem, 30 s → roztěr



WHO manuál 2021

# Morfologie spermií




Hodnocení morfologie spermií nemá význam pouze pro stanovení mužské plodnosti (zde naopak se ukazuje, že nejspíše nebude nejsilnějším prognostický faktorem - s výjimkou těžkých patologií).

Morfologie spermií má význam i pro výběr metody oplození a pro sledování funkční ho stavu varlat a nadvarlat. V tomto ohledu nestačí pouhá detekce podílu morfologicky normálních spermií, ale je třeba detekovat anomálie hlavičky, střední části, bičíku a přítomnost cytoplasmatických residuí.



# Zhotovení nátěru spermií

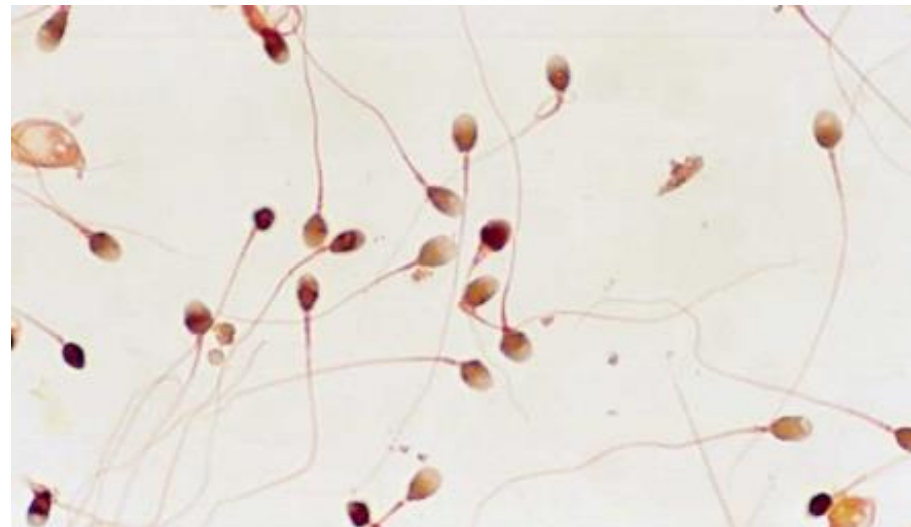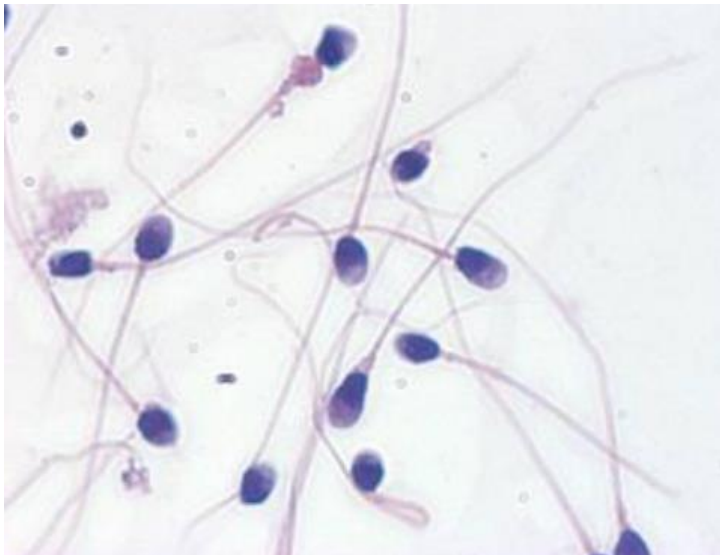
- Vzorek ejakulátu **důkladně homogenizujeme** Pasteurovou pipetou
- Naneseme 10  $\mu\text{l}$  ejakulátu na podložní sklo se zábrusem, provedeme roztěr pomocí podložního skla se **zkosenými hranami** (aby se nepolámaly spermie) a necháme důkladně zaschnout



- Následuje fixace a barvení

Při zhotovení nátěru vznikají v důsledku schnutí na vzduchu na spermiích určité tvarové změny.

- fixované spermie jsou menší než živé spermie
- nezralé spermie jsou naopak větší
- dochází ke ztrátě osmoticky citlivých cytoplazmatických kapének



# Papanicolauovo barvení

- Nejvíce doporučováno je **Papanicolauovo barvení** – na toto barvení byla adaptována Tygerbergerova striktní kritéria
- Barví zřetelně všechny části spermií a dostatečně barví i ostatní buněčné elementy
- Vysoká časová náročnost, v rutinní praxi těžko použitelné

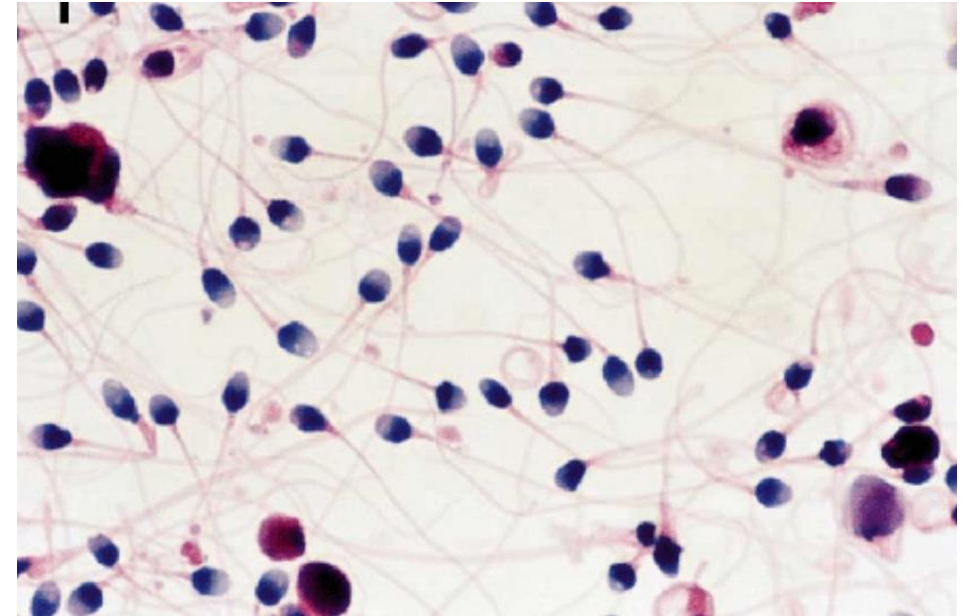


Table 2.5 Fixation and Papanicolaou staining steps

FIXATION				
Ethanol	95% (v/v)	at least 15 minutes	to fix the cells; it also dehydrates them	
STAINING				
1	Graded ethanol	80% (v/v) <sup>2</sup>	30 seconds	to rehydrate the fixed smears gradually to permit water-soluble haematoxylin staining
2	Graded ethanol	50% (v/v)	30 seconds	
3	Purified water		30 seconds	to rehydrate dried smears to permit water-soluble staining
4	<u>Harris's haematoxylin</u>		4 minutes	to stain the nucleus blue
5	Purified water		30 seconds	to remove unbound nuclear haematoxylin
6	Acidic ethanol <sup>3</sup>		4-8 dips <sup>4,5</sup>	to remove non-specifically bound dye from the cytoplasm (de-staining)
7	Purified water		30 seconds	to reduce acidity and return blue colour to the nucleus; Scott's solution can be used if tap water is insufficient
8	Running cold tap water		5 minutes	
9	Ethanol	50% (v/v)	30 seconds	
10	Ethanol	80% (v/v)	30 seconds	to dehydrate smears to permit ethanol-soluble Orange G/EA-50 staining
11	Ethanol	95% (v/v)	at least 15 minutes	
12	G-6 orange stain		1 minute	to stain the cytoplasm pink
13	Ethanol	95% (v/v)	30 seconds	
14	Ethanol	95% (v/v)	30 seconds	
15	Ethanol	95% (v/v)	30 seconds	
16	EA-50 green stain		1 minute	to stain the cytoplasm and nucleoli pink
17	Ethanol	95% (v/v)	30 seconds	
18	Ethanol	95% (v/v)	30 seconds	
19	Ethanol	100%	15 seconds	to dehydrate the stained smears gradually to permit the use of ethanol-soluble mountants
20	Ethanol	100%	15 seconds	
21	Xylene			to permit the use of ethanol-insoluble mountants

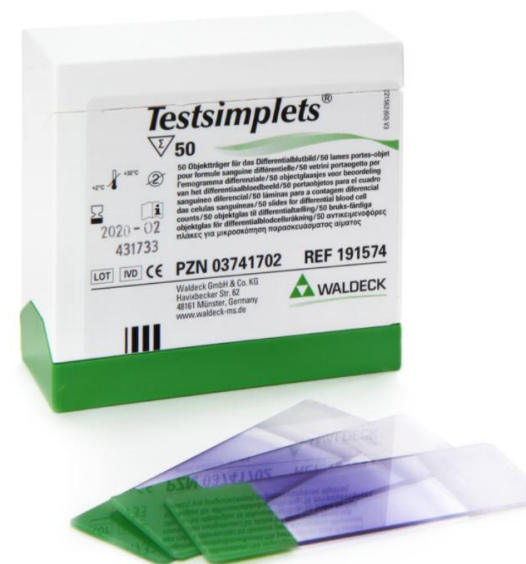- WHO manual 2021

# Rychlé komerční kity

- DiffQuick stain



- Alternativou pokud nemám prostory pro práci s fixativem jsou předbarvená skla



# Hodnocení morfologie

- Provádíme vždy na obarveném roztěru –nativní ejakulát neumožňuje dostatečně zhodnotit všechny anomálie
- Provádíme po zaschnutí preparátu
- Pod imerzí, objektiv 100x
- Procházíme preparát „cik cak“, abychom nehodnotili opakovaně jedno zorné pole
- Hodnotíme minimálně 200 spermií
- Stanovujeme podíl spermií s normálním tvarem, podíl spermií s patologií hlavičky, krčku a bičíku nebo s cytoplazmatickou kapénkou



# Normální spermie

## Hlavička

- oválná, pravidelně ohraničená
- dobře diferencovaný akrozom, zabírající 40-70% plochy hlavičky spermie, neměl by obsahovat velké vakuoly a více než 2 malé vakuoly (které by neměly zabírat více než pětinu hlavičky spermie)
- postakrozoální region nesmí obsahovat žádné spermie

## Střední oddíl

- štíhlý, pravidelný, přibližně stejně dlouhý jako hlavička
- hlavní osa by měla být zarovnaná s hlavní osou hlavičky

# Normální spermie

## **Bičík**

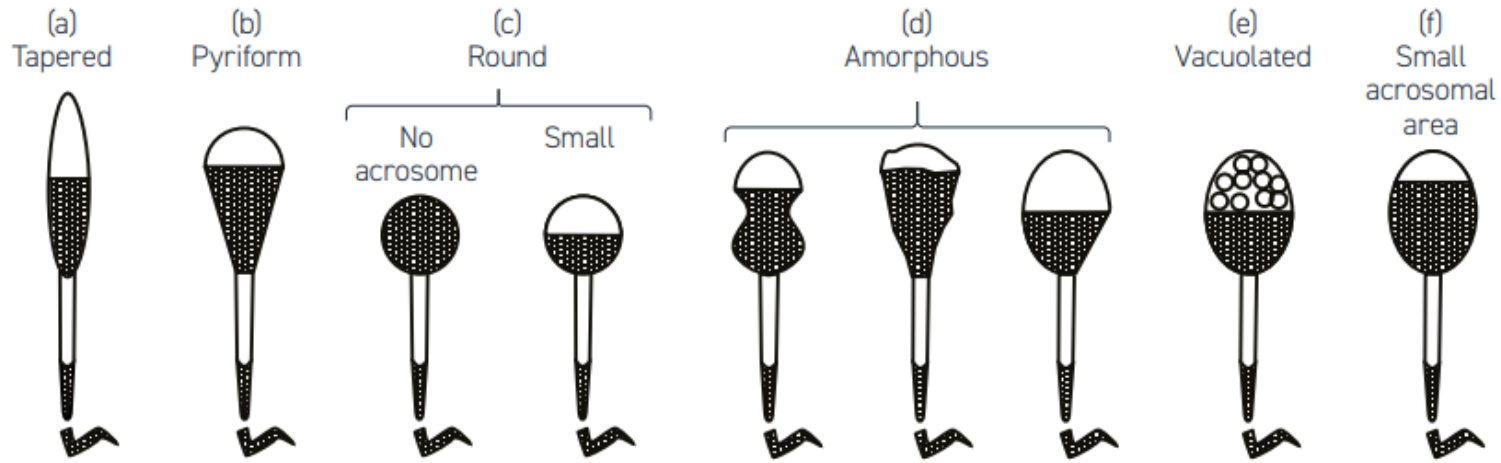
- hlavní část bičíku by měla mít jednotný průměr
- měl by být tenčí než střední oddíl a měl by být asi 10 x delší než hlavička (45  $\mu\text{m}$ )
- může být zahnutý, ale nemělo by být patrné zlomení bičíku (ostrý úhel)

## **Cytoplazmatická kapénka**

- měla by být menší než 1/3 velikosti hlavičky
- u spermií člověka se vyskytují poměrně zřídka, často se odmyjí při barvení

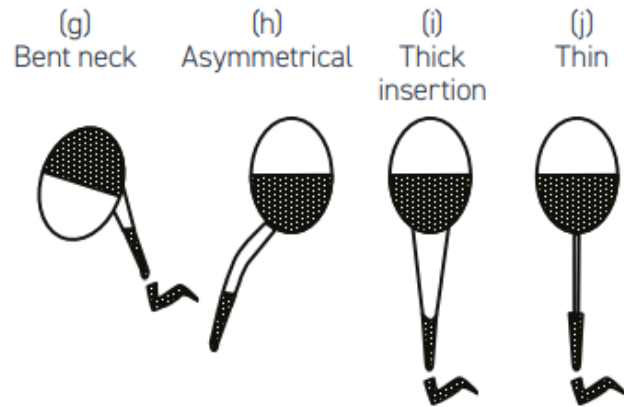
Fig. 2.10 Schematic drawings of some abnormal forms of human spermatozoa

A. Head defects

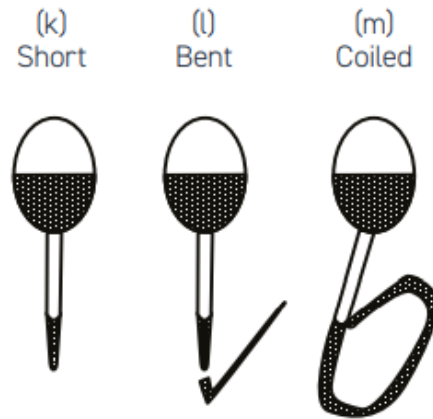


• WHO manual 2021

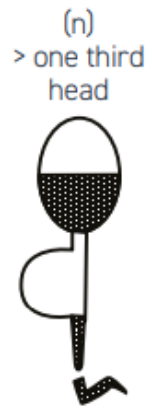B. Neck and midpiece defects

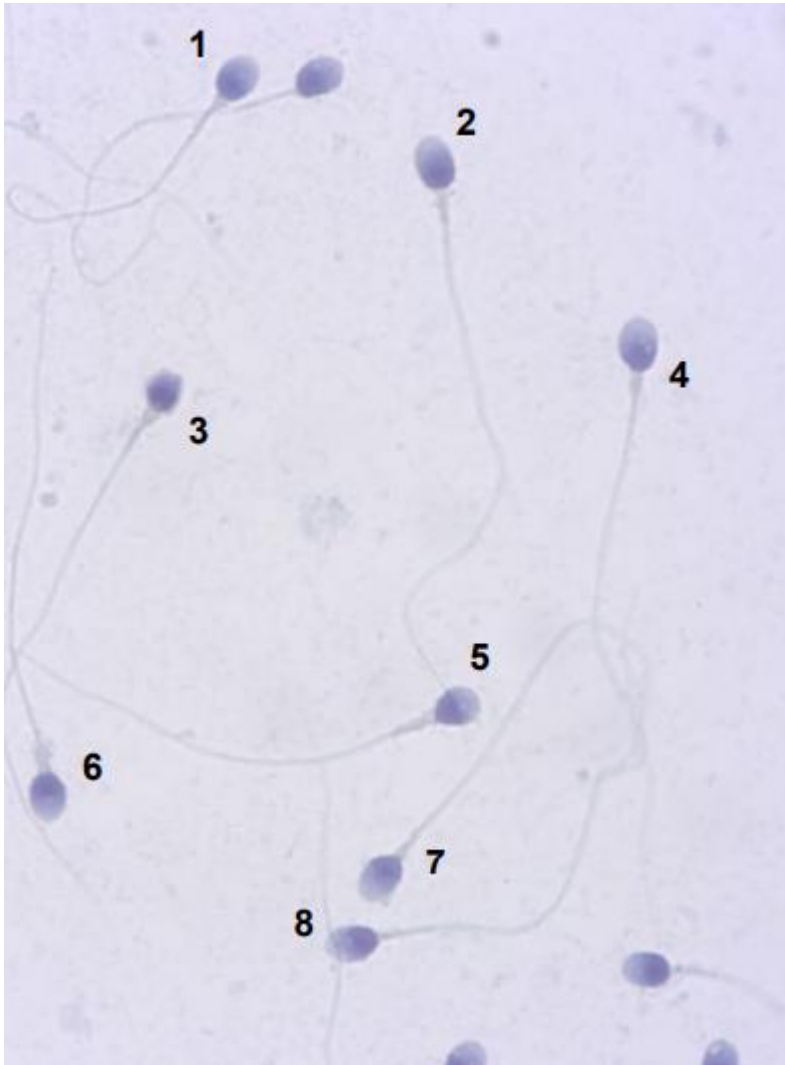


C. Tail defects



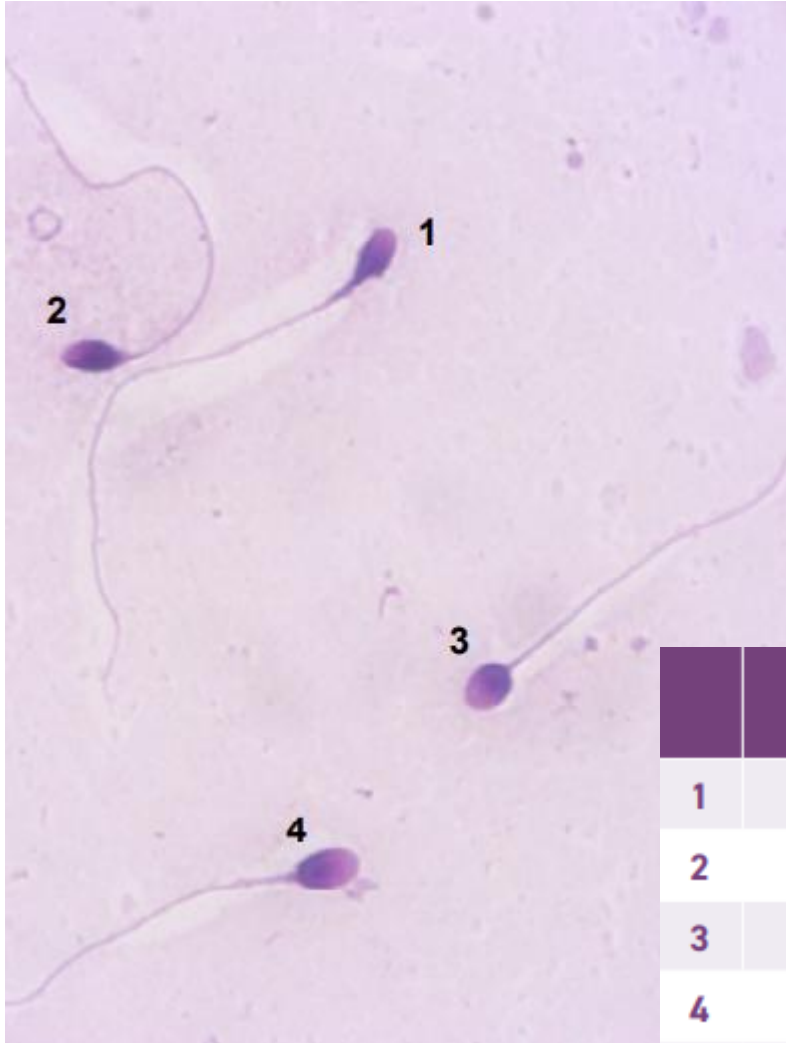
D. Excess residual cytoplasm





- Papanicolau staining (WHO manual 2021)

	Head shape	Other head comments	Midpiece comments	Principal piece comments	Overall sperm classification
1	normal		thick	normal	abnormal
2	abnormal		normal	normal	normal
3	abnormal		thick	normal	abnormal
4	abnormal		thick	normal	abnormal
5	abnormal		thick	normal	abnormal
6	normal		thick	normal	abnormal
7	normal		normal	normal	normal
8	abnormal		normal	asymmetrical	abnormal

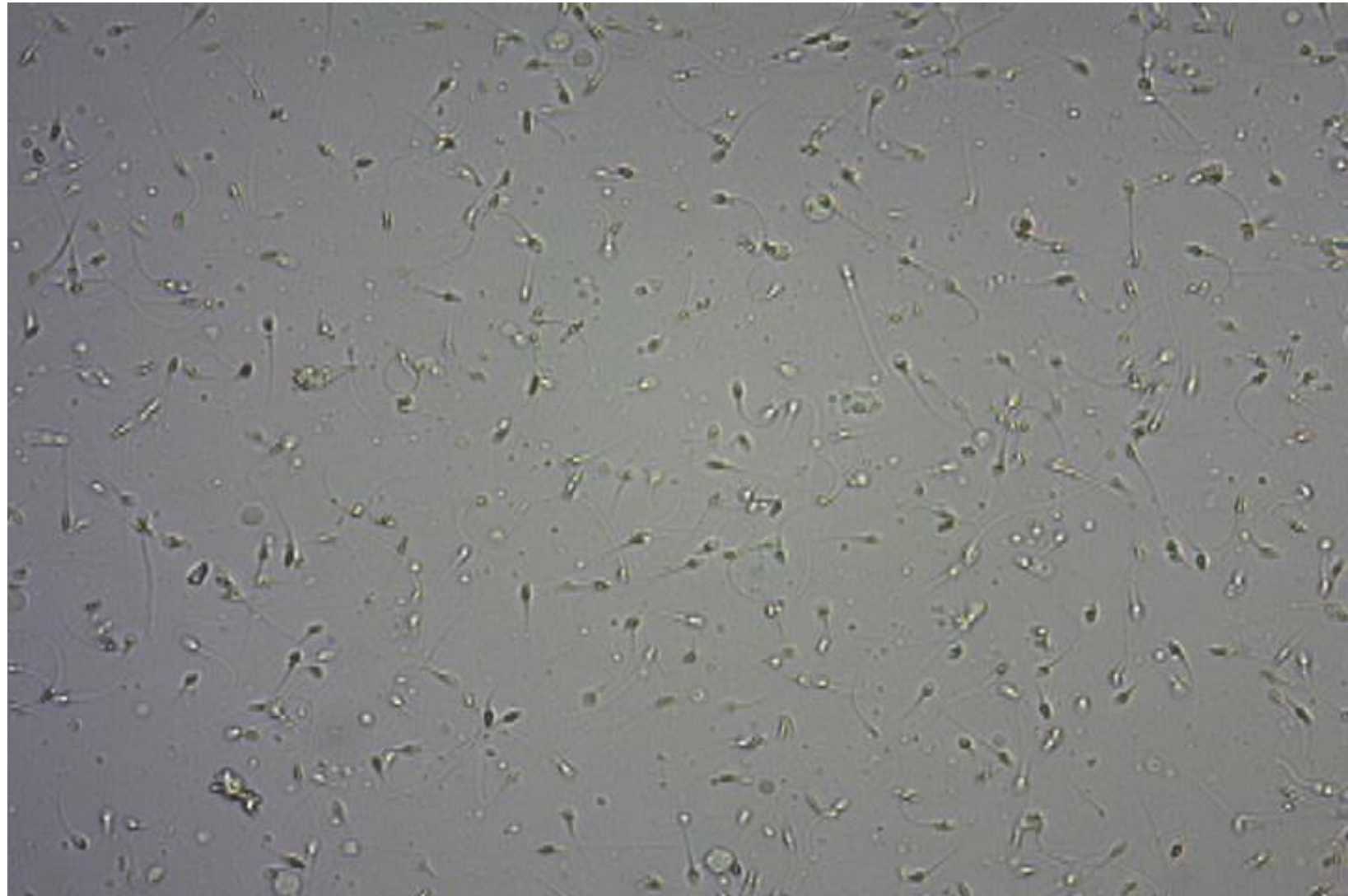
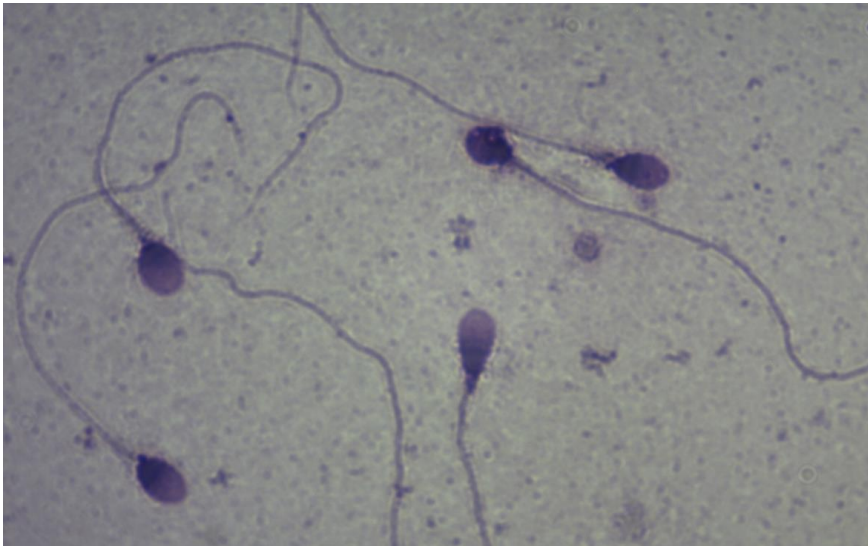
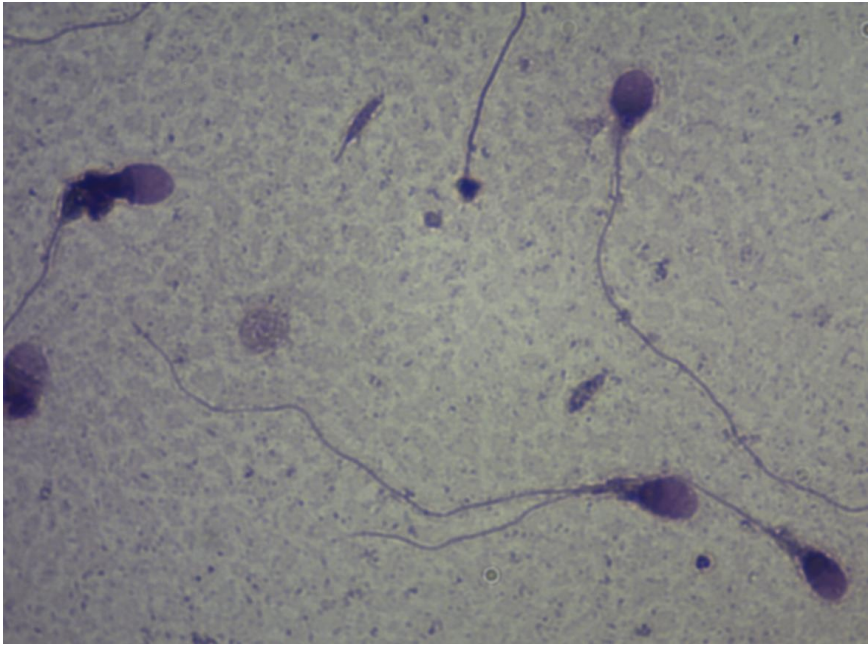


- Diff quick staining (WHO manual 2021)

	Head shape	Other head comments	Midpiece comments	Principal piece comments	Overall sperm classification
1	abnormal		normal	normal	abnormal
2	abnormal		thick	normal	abnormal
3	normal		normal	normal	normal
4	abnormal	not oval	normal	normal	abnormal

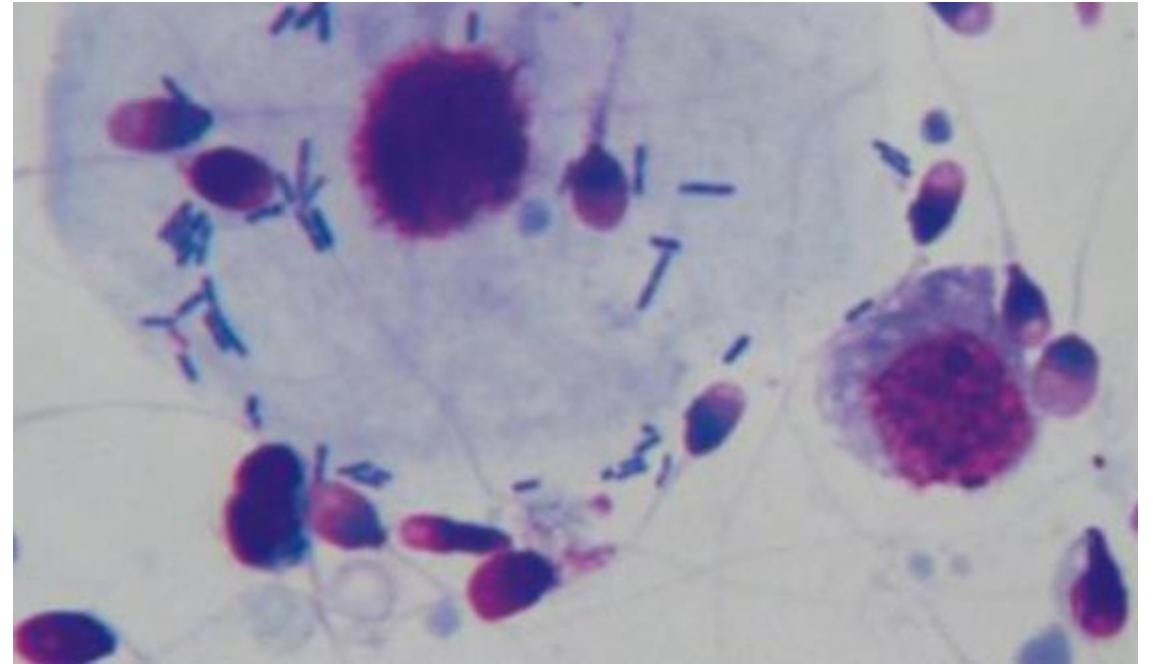


Obarvený preparát (Dip Quic) vs. nativní ejakulát



# Bakterie v ejakulátu

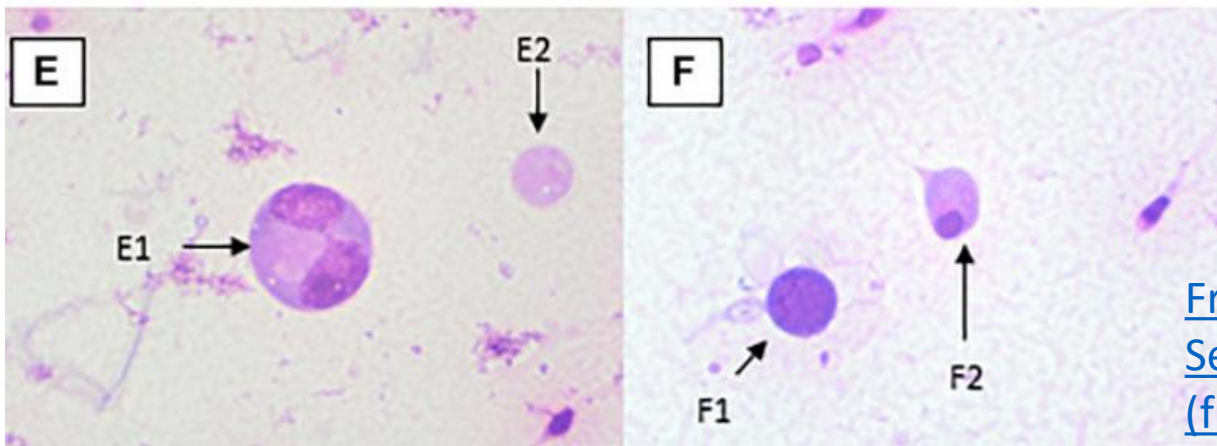
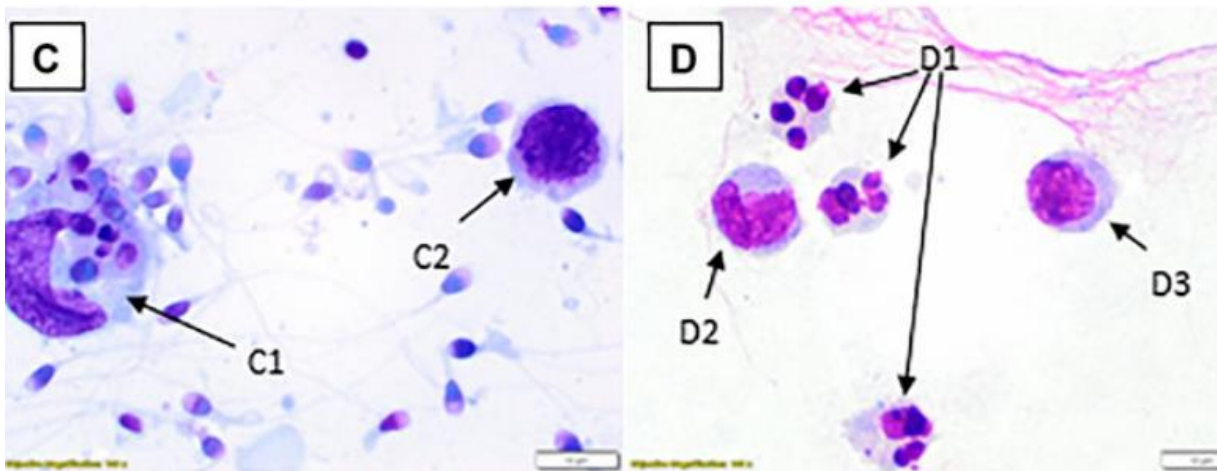
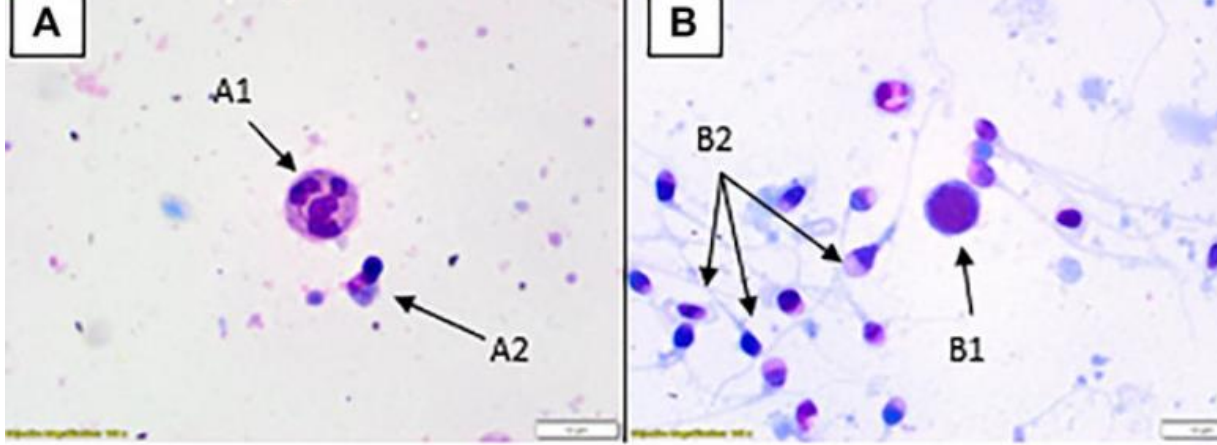
- tyčinky, koky  
→ kultivační vyšetření



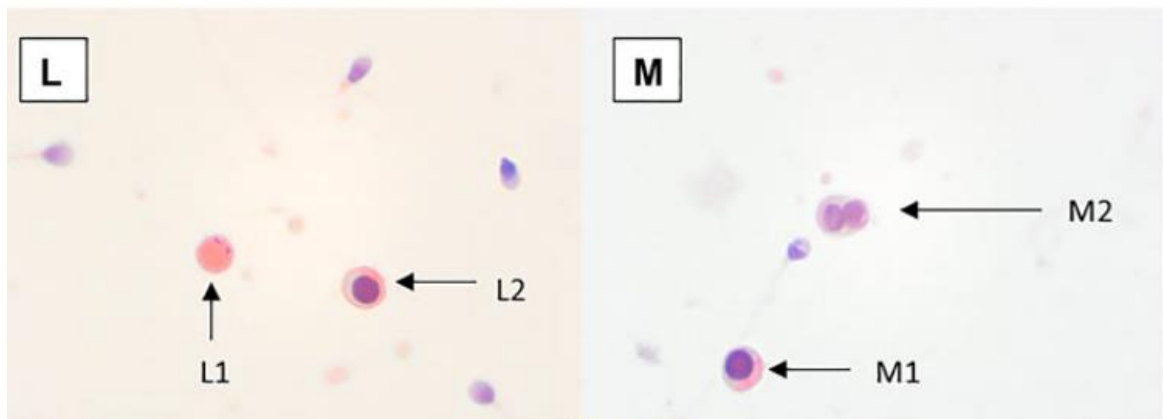
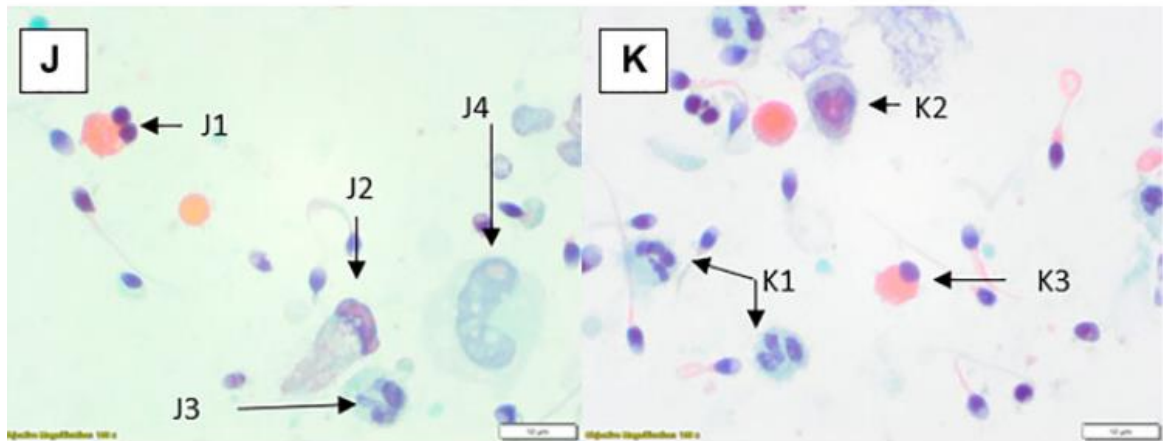
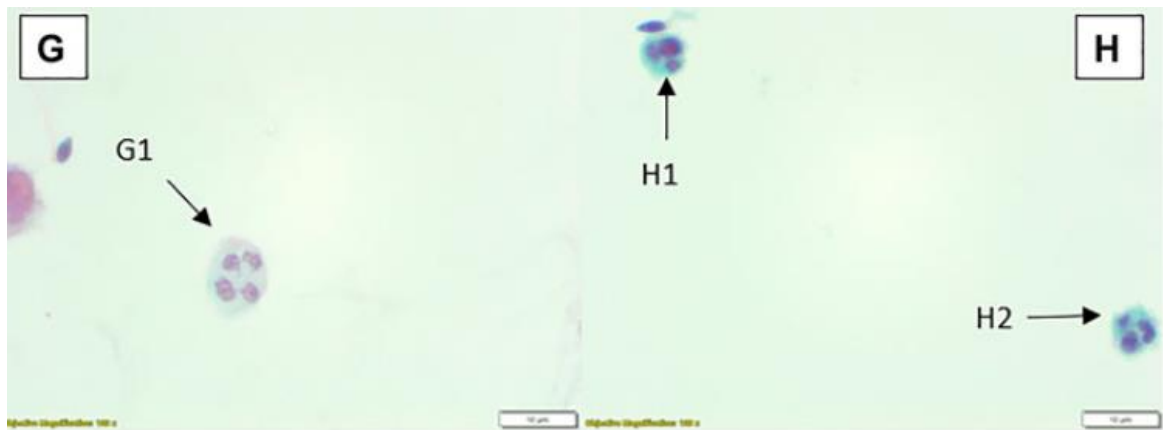


# Kulaté buňky

- Někdy bývají obtížně hodnotitelné.
- Polymorfonukleáry lze snadno zaměnit s multinukleovanými spermatidami.
- V případě Papanicoulauova barvení jsou PMN zabarveny spíše do modra a spermatidy spíše do růžova.
- Rozlišení PMN je lepší podpořit například pomocí značení cytoplazmatické peroxidázy pomocí ortho-toluidinu (nutné jsou však speciální prostory mimo klinické vzorky nebo digestoř s filtrem pro organické sloučeniny).



- Rapid **Romanowsky stained preparations** with  $\times 100$  objective and  $\times 10$  optics. **(A)** Neutrophil (A1), spermatid (A2). **(B)** Possible lymphocyte (B1), multiple spermatozoa (B2). **(C)** Large phagocytic macrophage with engulfed material (C1), lymphocyte (C2). **(D)** Three neutrophils (D1), two monocytes (D2, D3). **(E)** Dividing spermatocyte (E1), cytoplasmic remnant (E2). **(F)** Possible lymphocyte (F1), spermatid (F2)



- FIGURE 3.** Papanicolaou stained preparations with  $\times 100$  objective and  $\times 10$  optics. **(G)** Neutrophil (G1). **(H)** Two small neutrophils (H1, H2). **(J)** Spermatid (J1), possible degenerate/damaged neutrophil (J2), neutrophil (J3), possible degenerate monocyte (J4). **(K)** Neutrophils (K1, K2), spermatid (K3). **(L)** Cytoplasmic remnant (L1), spermatozoa (L2). **(M)** Spermatozoa (M1), spermatids (M2).

[Frontiers Publishing Partnerships | Round Cells in Diagnostic Semen Analysis: A Guide for Laboratories and Clinicians](https://frontierspartnerships.org)  
[frontierspartnerships.org](https://frontierspartnerships.org)

## ▲ Žádost o provedení spermiogramu – pacient

vyplní pacient	Pacient/Partner (muž)			Partnerka (žena)		
Příjmení						
Jméno						
Datum narození	<i>Den</i>	<i>Měsíc</i>	<i>Rok</i>	<i>Den</i>	<i>Měsíc</i>	<i>Rok</i>
Souhlasíte se sdělením Vašich výsledků uvedené partnerce?	<input type="checkbox"/> ano <input type="checkbox"/> ne					
Chronická onemocnění						
Běžně užívané léky*						
Nemoci za poslední 3 měsíce:				Horečka	<input type="checkbox"/> ano	<input type="checkbox"/> ne
Léky užívané za poslední 3 měsíce*						
Pohlavní abstinence (dny)						

\* V případě, že žádné léky nejsou, resp. nebyly užívány, proškrtněte.

Pro správnou interpretaci výsledku je nutné získat adekvátní vstupní informace!!!



## Původní terminologie platná podle WHO z roku 2010, 5th edition

-v novém manuálu se nepoužívá  
- naučit ;)

Normozoospermie

Asthenozoospermie

Teratozoospermie

Oligozoospermie

Azoospermie

Aspermie

Leukospermie

Hemospermie

Necrozoospermie

Kryptozoospermie

aspermia	no semen (no or retrograde ejaculation)
asthenozoospermia	percentage of progressively motile (PR) spermatozoa below the lower reference limit
asthenoteratozoospermia	percentages of both progressively motile (PR) and morphologically normal spermatozoa below the lower reference limits
azoospermia	no spermatozoa in the ejaculate (given as the limit of quantification for the assessment method employed)
cryptozoospermia	spermatozoa absent from fresh preparations but observed in a centrifuged pellet
haemospermia (haemospermia)	presence of erythrocytes in the ejaculate
leukospermia (leukocytospermia, pyospermia)	presence of leukocytes in the ejaculate above the threshold value
necrozoospermia	low percentage of live, and high percentage of immotile, spermatozoa in the ejaculate
normozoospermia	total number (or concentration, depending on outcome reported)* of spermatozoa, and percentages of progressively motile (PR) and morphologically normal spermatozoa, equal to or above the lower reference limits
oligoasthenozoospermia	total number (or concentration, depending on outcome reported)* of spermatozoa, and percentage of progressively motile (PR) spermatozoa, below the lower reference limits
oligoasthenoteratozoospermia	total number (or concentration, depending on outcome reported)* of spermatozoa, and percentages of both progressively motile (PR) and morphologically normal spermatozoa, below the lower reference limits
oligoteratozoospermia	total number (or concentration, depending on outcome reported)* of spermatozoa, and percentage of morphologically normal spermatozoa, below the lower reference limits
oligozoospermia	total number (or concentration, depending on outcome reported)* of spermatozoa below the lower reference limit
teratozoospermia	percentage of morphologically normal spermatozoa below the lower reference limit

**Základní vyšetření** [akreditovaná vyšetření]

Parametr	Naměřené hodnoty	Rozhodovací limity*
Zkapalnění	Normální	Normální
Viskozita	Normální	Normální
Objem [ml]	8,1	≥ 1,4ml
pH	7,8	≥ 7,2
Agregace	Ne	-
Aglutinace	Ne	Ne
<b>Koncentrace spermií [x10<sup>6</sup> / ml]</b>	<b>17,0</b>	≥ 16x10 <sup>6</sup> / ml
Celkový počet spermií [x10 <sup>6</sup> v ejakulátu]	28,0	≥ 39x10 <sup>6</sup>
<b>Celkový pohyb [%]</b>	<b>54,1</b>	≥ 42 %
Progresivní pohyb [%]	46,4	≥ 30 %
<i>Rychlý progresivní pohyb (a)</i>	26,4	-
<i>Pomalý progresivní pohyb (b)</i>	20	-
<b>Podíl normálních spermií [%]</b>	<b>1,3</b>	≤ 2%-mírně snížený** ≤ 1 % snížený
Patologie hlavičky spermie [%]	99,0	-
Patologie krčku a střední část [%]	30,5	-
Patologie bičíku [%]	11,0	-
<b>Podíl živých spermií [%]</b>	<b>Nevyšetřeno</b>	≥ 54 %
<b>Přítomnost dalších buněk:</b>		
Koncentrace kulatých buněk [x10 <sup>6</sup> / ml]	<1	< 1 x 10 <sup>6</sup> / ml
Nezralé zárodečné buňky spermií	Ne	-
Leukocyty	Ne	-
Erytrocyty	Ne	Ne
Epitelie	Ne	-
Buněčné úlomky	Ano	-
Bakterie	Ne	Ne

**Výsledek:** Podíl morfologicky normálních spermií je mírně snížený. Ostatní hodnocené parametry jsou v normě.

**Komentář:**

Pro zlepšení parametrů ejakulátu můžete zkusit brát některé z dostupných preparátů s obsahem zinku, selenu, dále vitamin C a beta karoten. Omezte stres, zaměřte se na zdravý životní styl s dostatkem spánku. Kontrolní vyšetření se obvykle provádí nejdříve za tři měsíce.

**Poznámky:**

\*Rozhodovací limity je třeba posuzovat komplexně. Snížení některého z parametrů může a nemusí mít vliv na plodnost, případně může být prodloužena doba nutná k početí.

Plodnost muže závisí na mnoha dalších parametrech, které se v rámci běžného vyšetření nestanovují.

\*\*Rozhodovací limit pro morfologické hodnocení spermií byl v souladu s doporučením WHO 2021 stanoven na základě našich dlouholetých zkušeností.

Výsledky v naší laboratoři ukazují, průměrný podíl spermií s normálním tvarem u plodných mužů na naší klinice jsou 2%.

50% pacientů přicházejících na naši kliniku za účelem léčby IVF má podíl normálních spermií nižší než 1%.

Reprofit International s.r.o.  
Andrologická laboratoř



Origin of study		
Country	Continent	Number of subjects
<b>Included in WHO 2010</b>		
Australia	Oceania	206
Norway	Europe	82
United States of America	Americas	487
Denmark, Finland, France, United Kingdom	Europe	826
Denmark	Europe	199
<b>New since WHO 2010</b>		
China	Asia	1200
Egypt	Africa	240
Greece	Europe	76
Islamic Republic of Iran	Asia	168
Italy	Europe	105



Table 8.3 Distribution of semen examination results from men in couples starting a pregnancy within one year of unprotected sexual intercourse leading to a natural conception. From Campbell et al. (5); fifth percentile given with variability (95% confidence interval)

	N	Centiles									
		2.5th	5th	(95% CI)	10th	25th	50th	75th	90th	95th	97.5th
Semen volume (ml)	3586	1.0	1.4	(1.3-1.5)	1.8	2.3	3.0	4.2	5.5	6.2	6.9
Sperm concentration (10 <sup>6</sup> per ml)	3587	11	16	(15-18)	22	36	66	110	166	208	254
Total sperm number (10 <sup>6</sup> per ejaculate)	3584	29	39	(35-40)	58	108	210	363	561	701	865
Total motility (PR + NP, %)	3488	35	42	(40-43)	47	55	64	73	83	90	92
Progressive motility (PR, %)	3389	24	30	(29-31)	36	45	55	63	71	77	81
Non-progressive motility (NP, %)	3387	1	1	(1-1)	2	4	8	15	26	32	38
Immotile spermatozoa (IM, %)	2800	15	20	(19-20)	23	30	37	45	53	58	65
Vitality (%)	1337	45	54	(50-56)	60	69	78	88	95	97	98
Normal forms (%)	3335	3	4	(3.9-4.0)	5	8	14	23	32	39	45