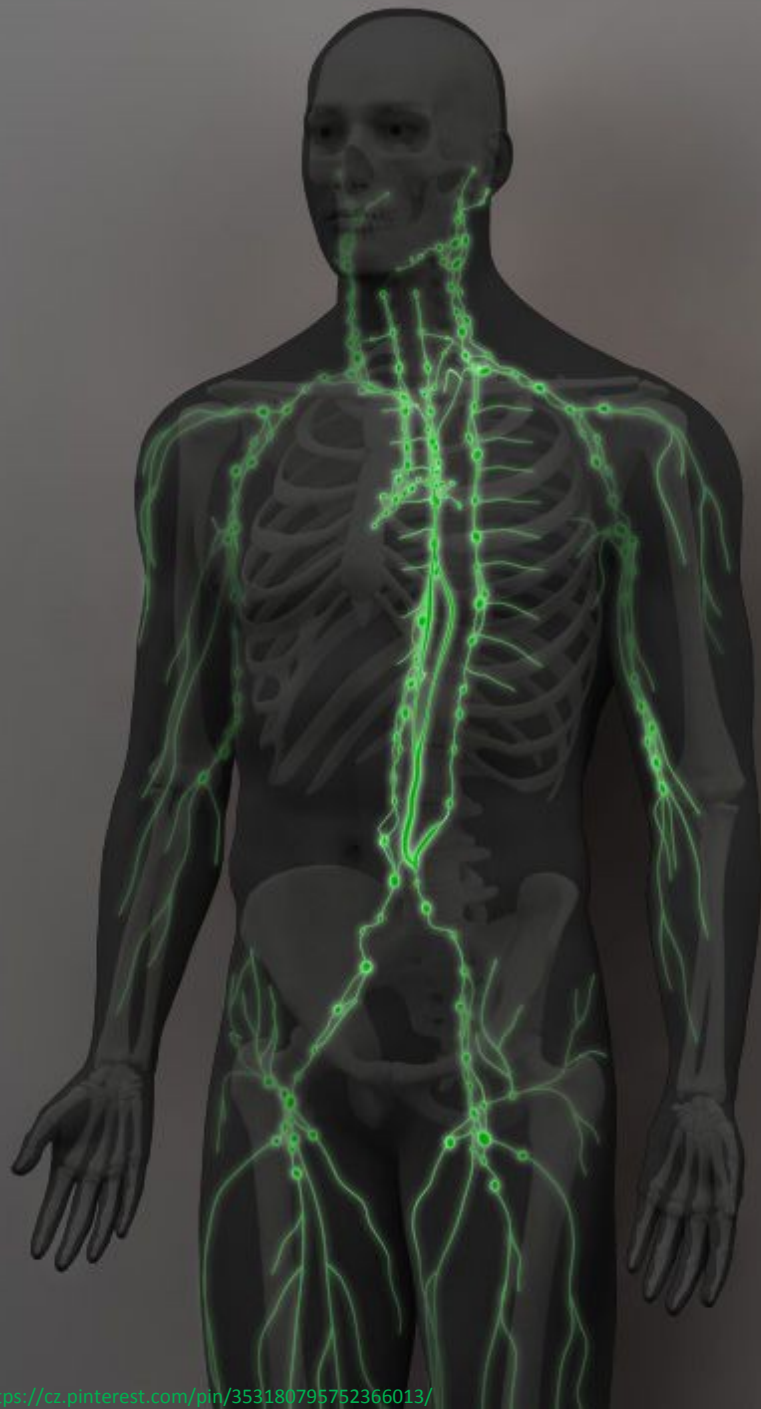

LYMFATICKÝ SYSTEM

Petr Vaňhara
2024

MUNI Department
of Histology
and Embryology
MED

- **Principy imunitní odpovědi**

- Epiteliální odpověď
- Vrozená a získaná imunita
- Humorální a buněčná imunita

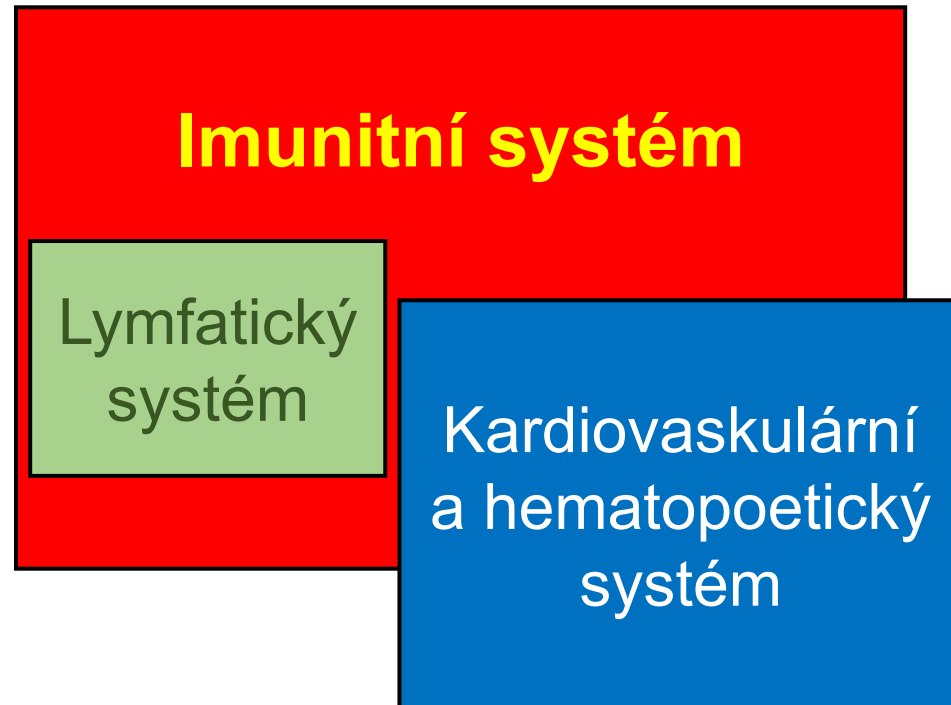
Vhodné pro bližší pochopení tématu

- **Tkáňové struktury nezbytné pro fungování imunitního systému**

- Lymfatické cévy
- Lymfatické uzlíky
- Lymfatické uzliny
- Slezina
- Brzlík
- MALT

Důležité pro náš kurz

- **Vývoj lymfatického systému**



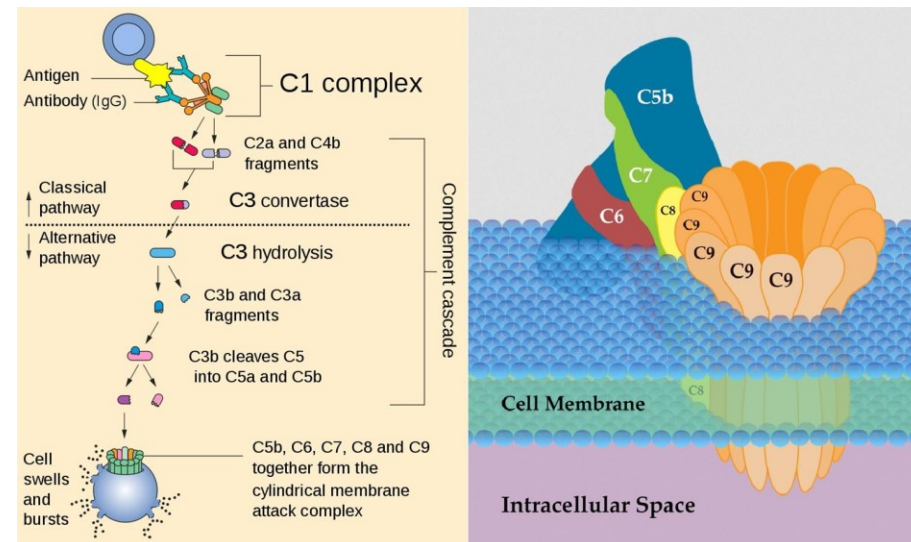
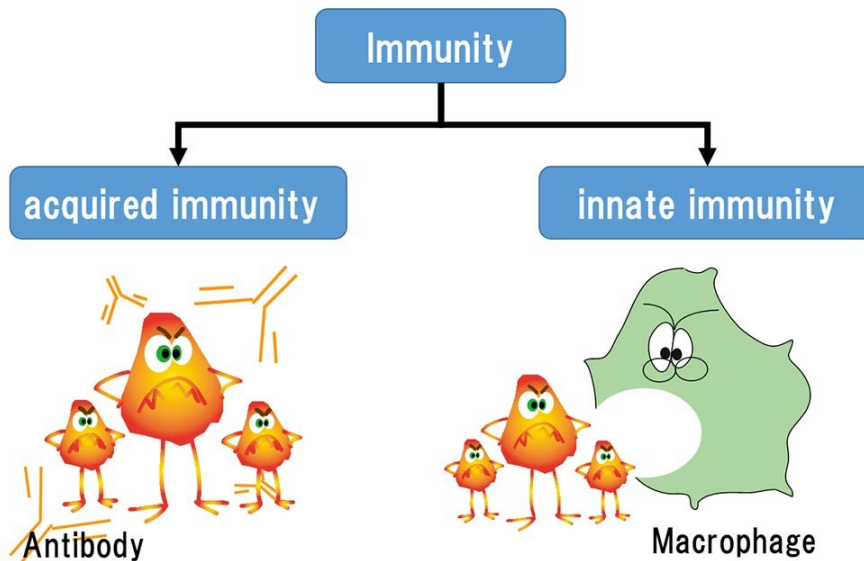
IMUNITNÍ SYSTÉM

Imunita = obrana

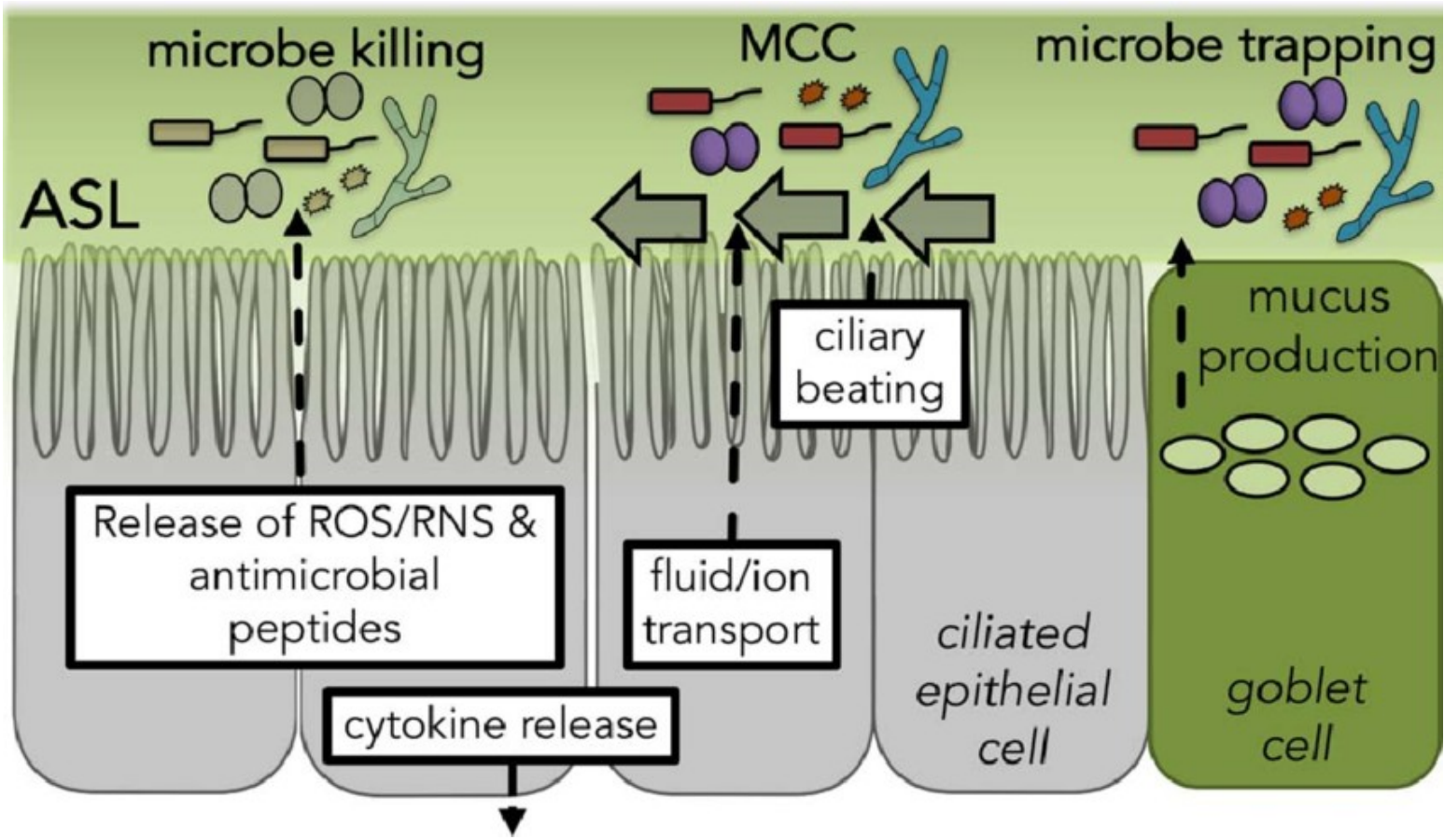
- **Epiteliální:** tkáňová bariéra
- **Vrozená:** komplement, makrofágy, neutrofily, NK buňky
- **Získaná:** lymfocyty

Klinická relevance?

- Autoimunitní poruchy
- Imunodeficiency



EPITELIÁLNÍ IMUNITNÍ ODPOVĚĎ



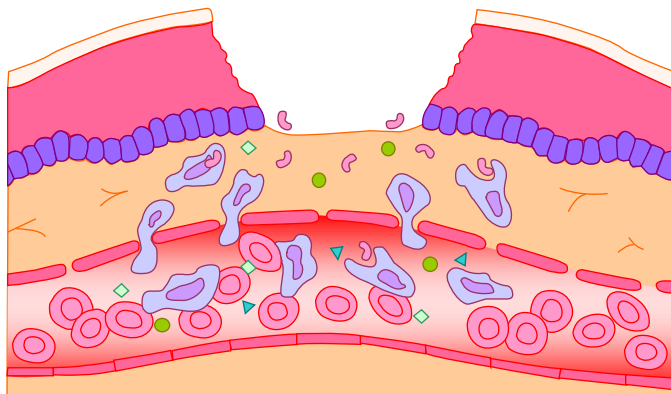
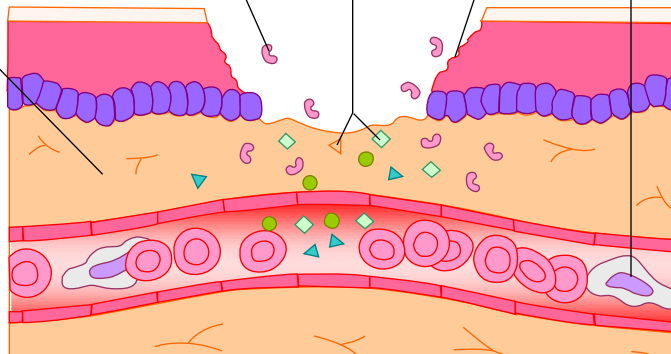
EPITEL DÝCHACÍCH CEST

EPITELIÁLNÍ IMUNITNÍ ODPOVĚĎ

Patogen Uvolněné signální molekuly Poraněná kůže


Fibroblasty

Fagocyty



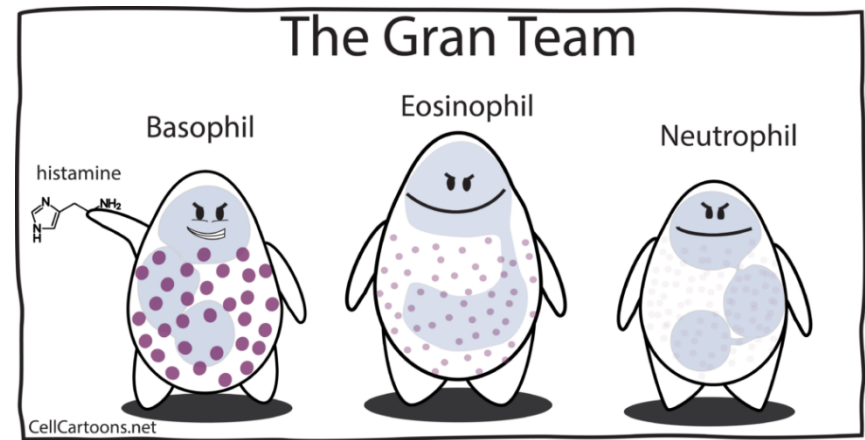
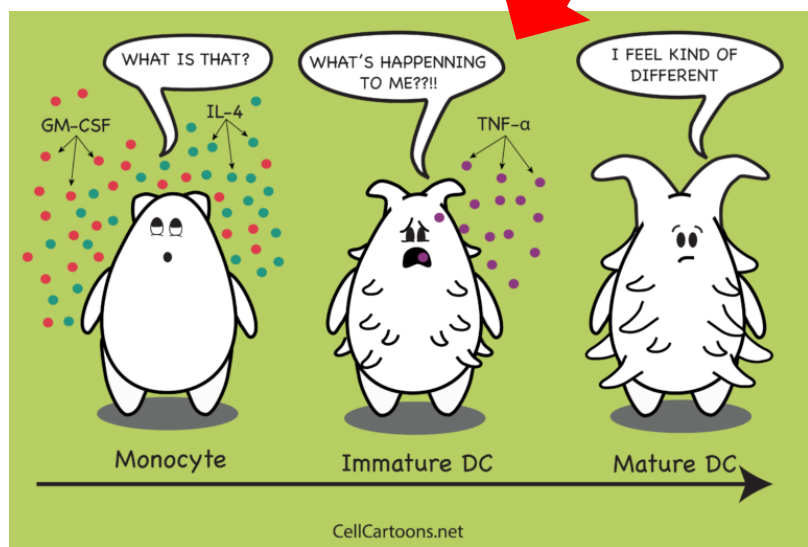
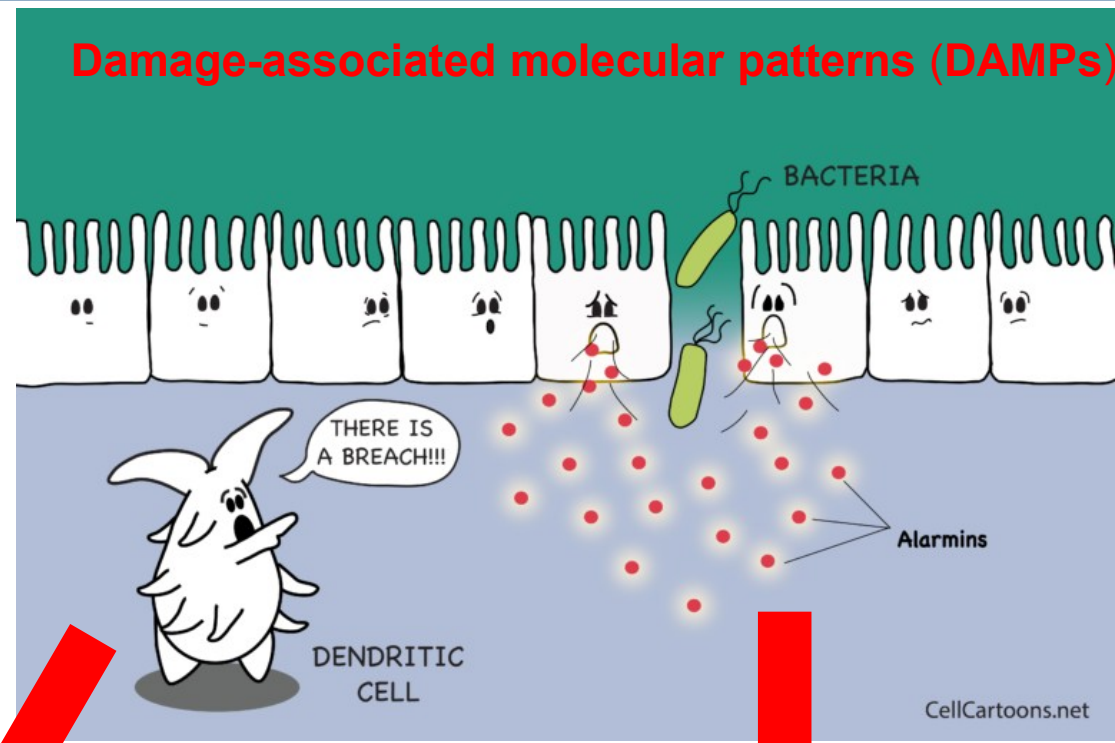
- **Chemotaxe a extravazace leukocytů**
- Prozánětlivé **cytokiny**
 - interleukiny (e.g. IL-1, IL-8)
 - TNF α , TGF β
 - Interferony (IFN γ)
- Další signální molekuly
 - prostaglandiny
 - GM-CSF, M-CSF

A řada dalších



EPITELIÁLNÍ IMUNITNÍ ODPOVĚĎ

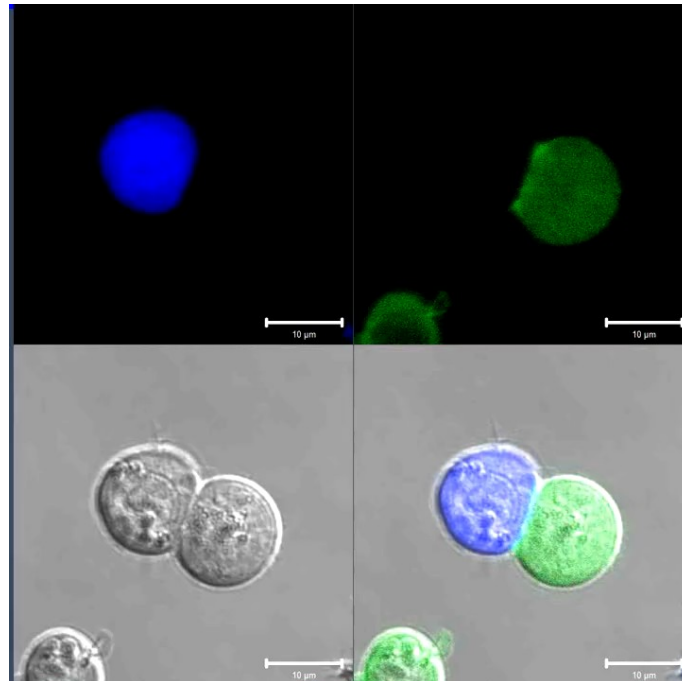
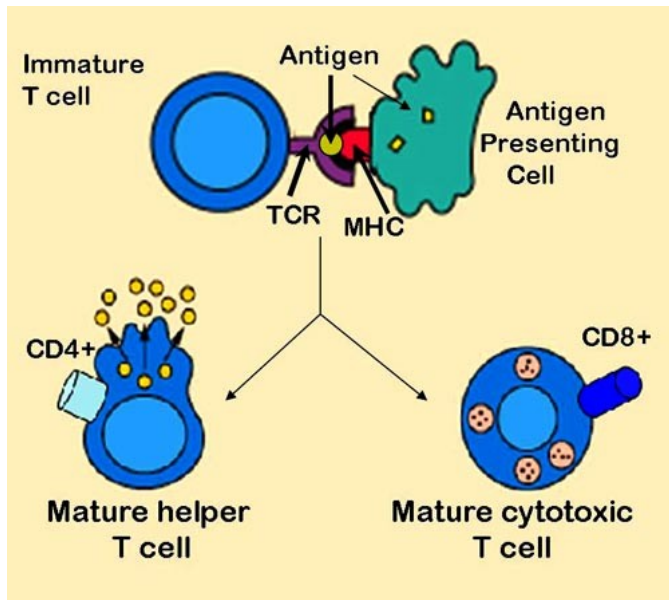
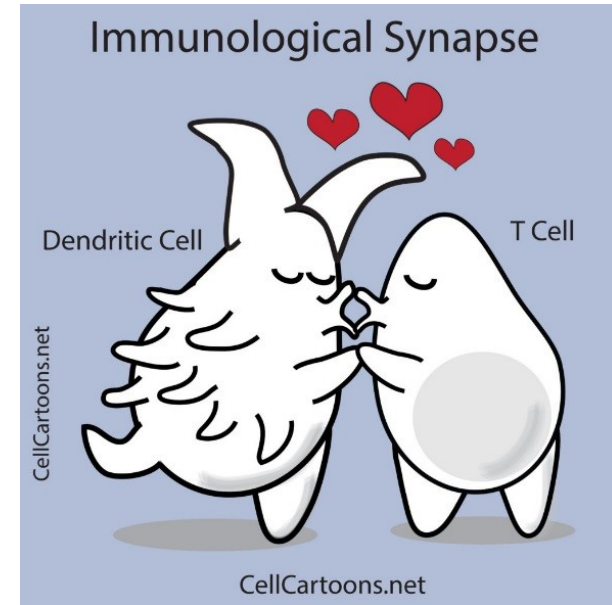
Damage-associated molecular patterns (DAMPs)



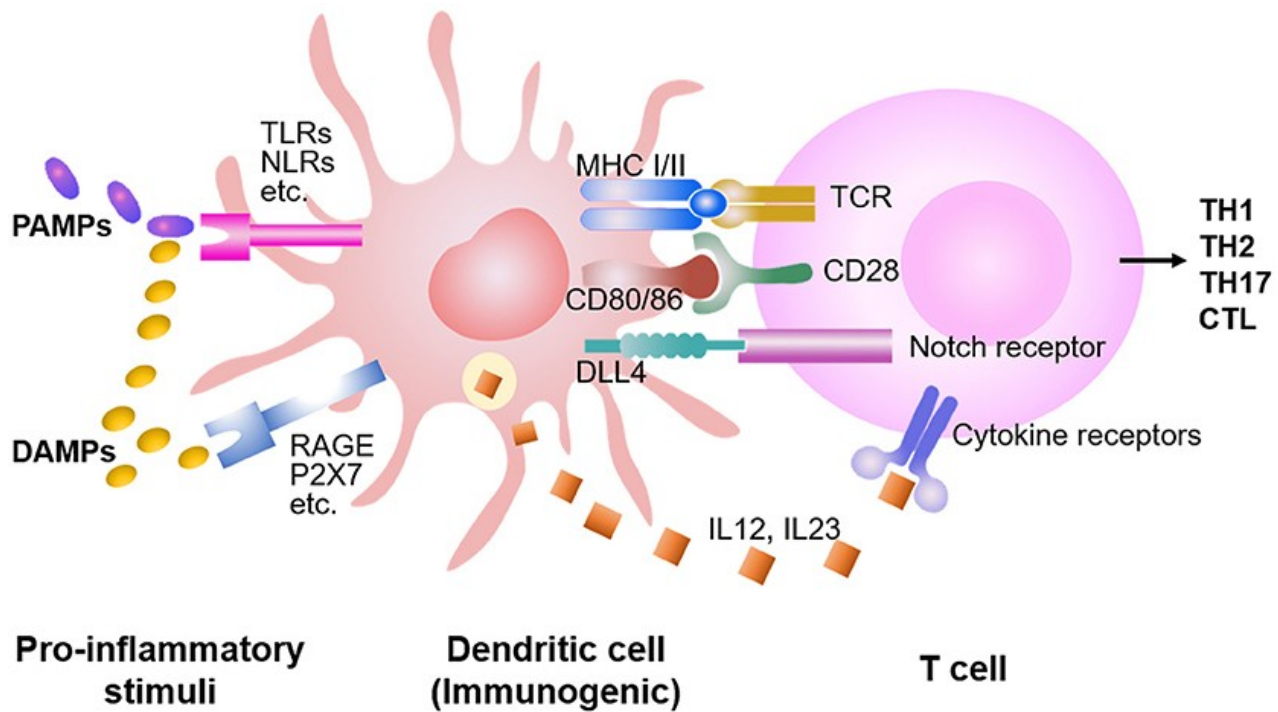
DENDRITICKÉ BUŇKY

- „profesionální“ antigen prezentující buňky = vysoká účinnost aktivace dalších imunitních buněk
- zpracování antigenu – MHC II
- produkce cytokinů
- monocyto-makrofágový systém
- lymfatické orgány, epitelie, vazivo

Rozpoznání antigenu vázaného na **MHC komplex** pomocí TCR receptoru je nezbytné pro aktivaci **T-buněk**

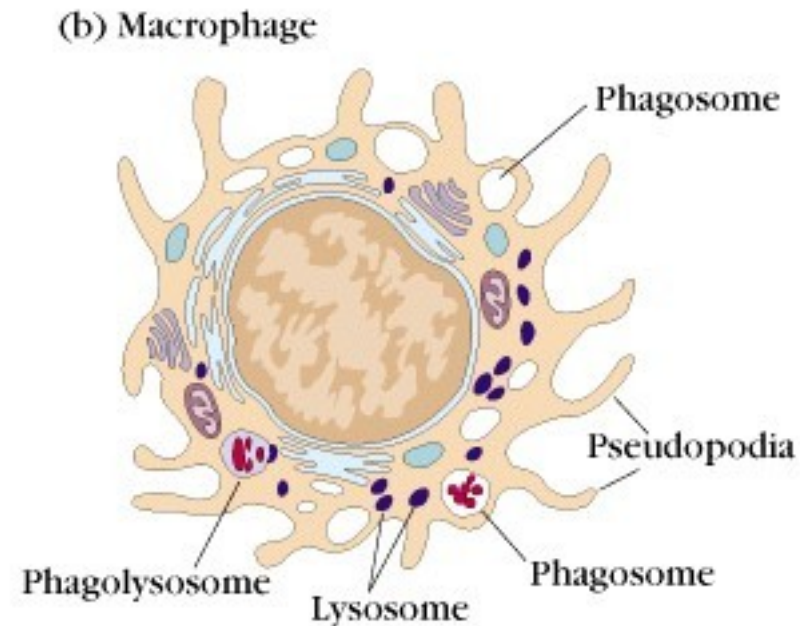
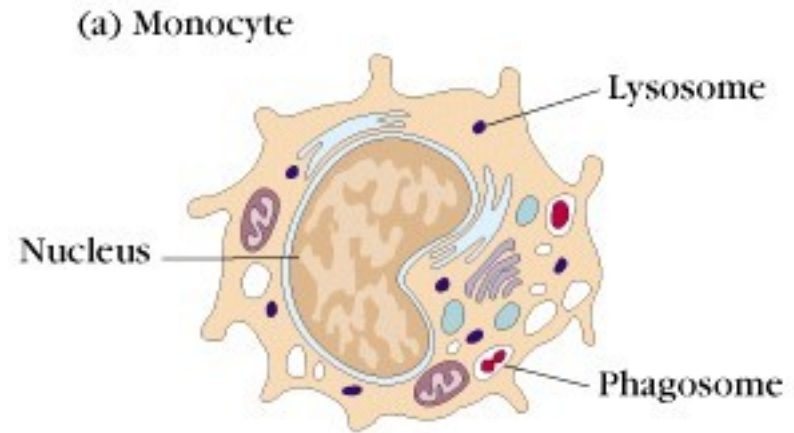


DENDRITICKÉ BUŇKY



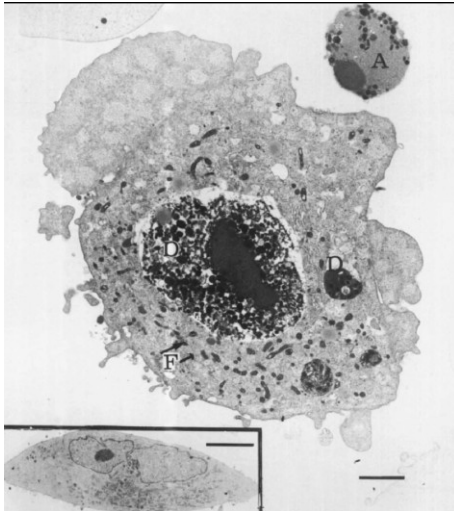
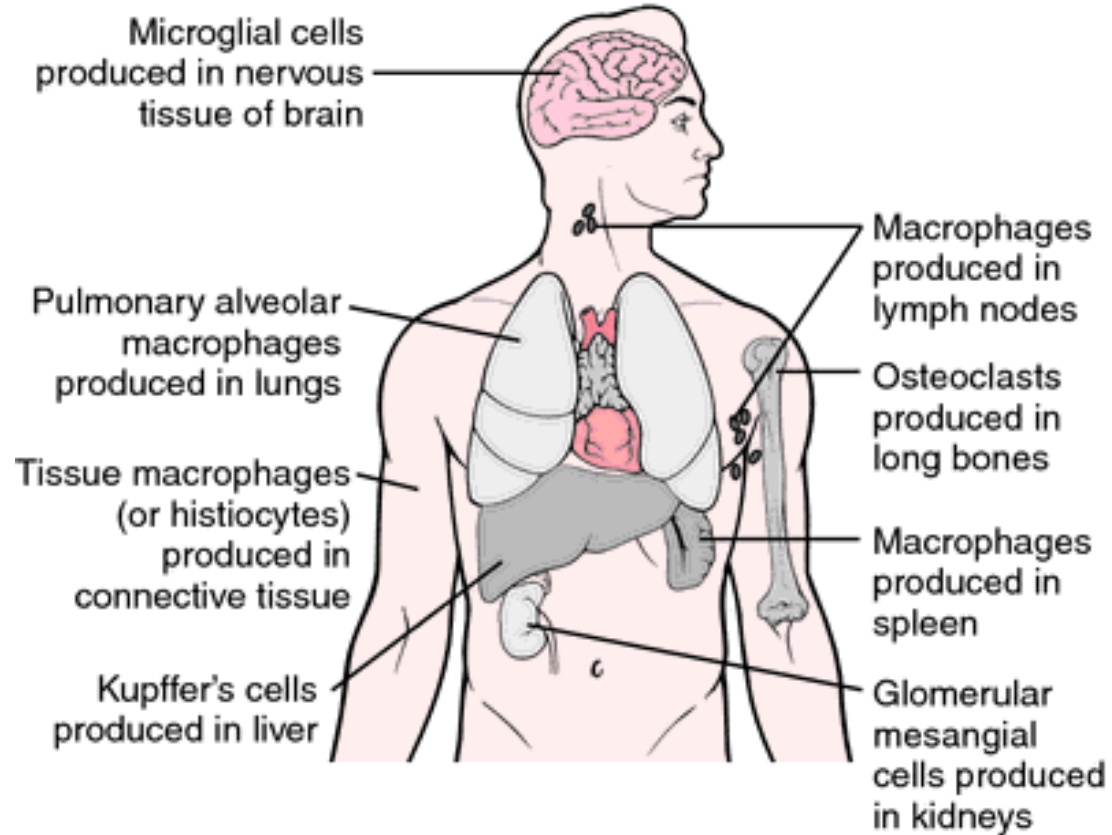
MONOCYTO-MAKROFÁGOVÝ SYSTÉM

- Mononukleární fagocytární systém, retikuloendoteliální systém
- Fagocytóza větších částic
- Původ v kostní dřeni: monoblasty → monocyty
- Po extravazaci: monocyty → makrofágy
- Nepravidelný povrch (fagocytóza)
- Početné lysozomy
- Golgiho aparát a rER
- Dlouho žijící buňky (měsíce)



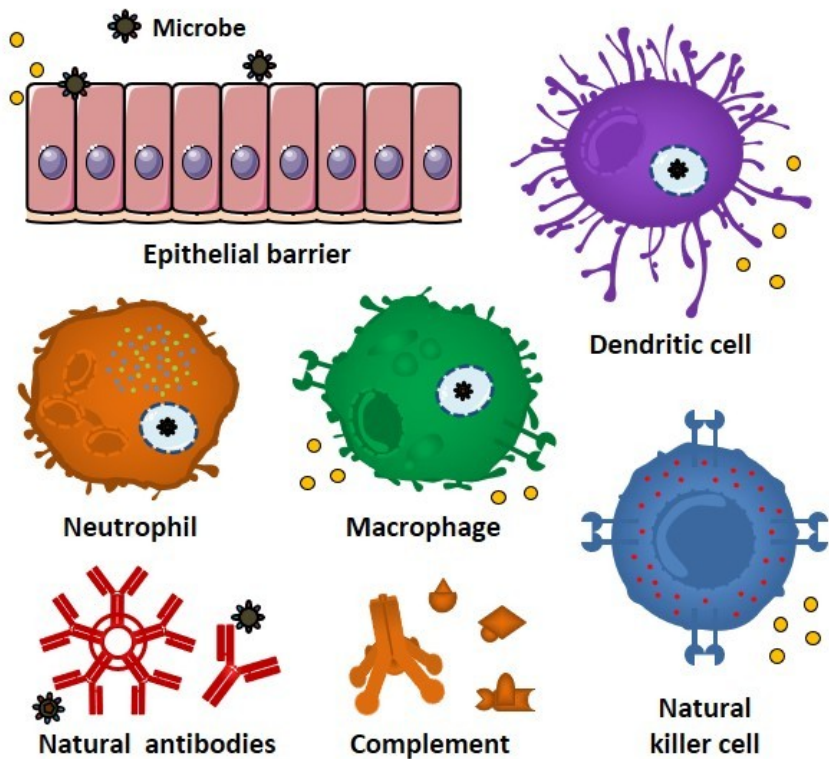
MONOCYTO-MAKROFÁGOVÝ SYSTÉM

- monocyty (v cirkulaci)
- makrofágy (histiocyty ve vazivu)
- Kupfferovy buňky (játra)
- osteoklasty (kosti)
- mikroglie (CNS)
- alveolární makrofágy (plíce)
- makrofágy a dendritické buňky (lymfatické orgány, sliznice, vazivo)
- Langerhansovy buňky (epidermis)
- mesangiální buňky (ledviny)

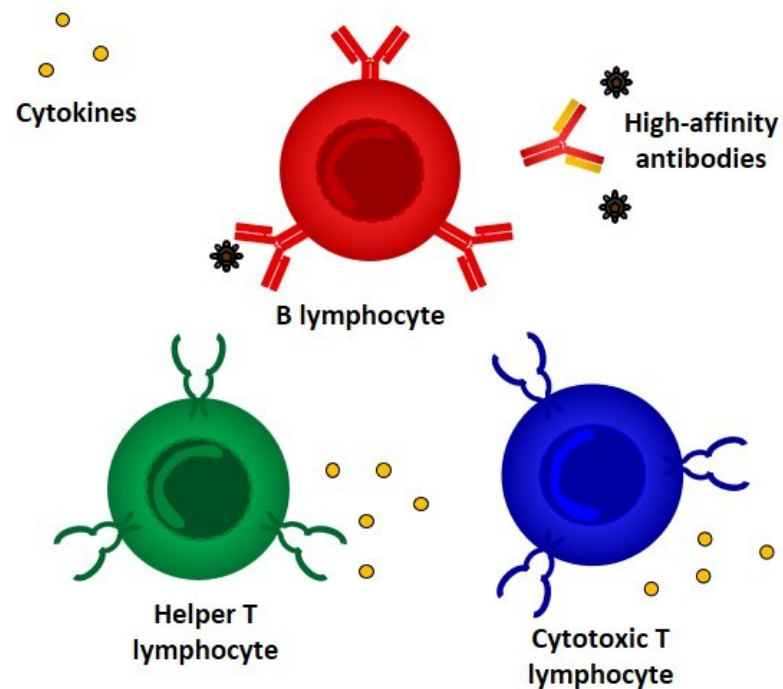


VROZENÁ A ZÍSKANÁ IMUNITA

Innate Immunity



Adaptive Immunity




LYMFOCYTY

Lymphocytes


CD8 T Cell




B Cell



Regulatory T Cell

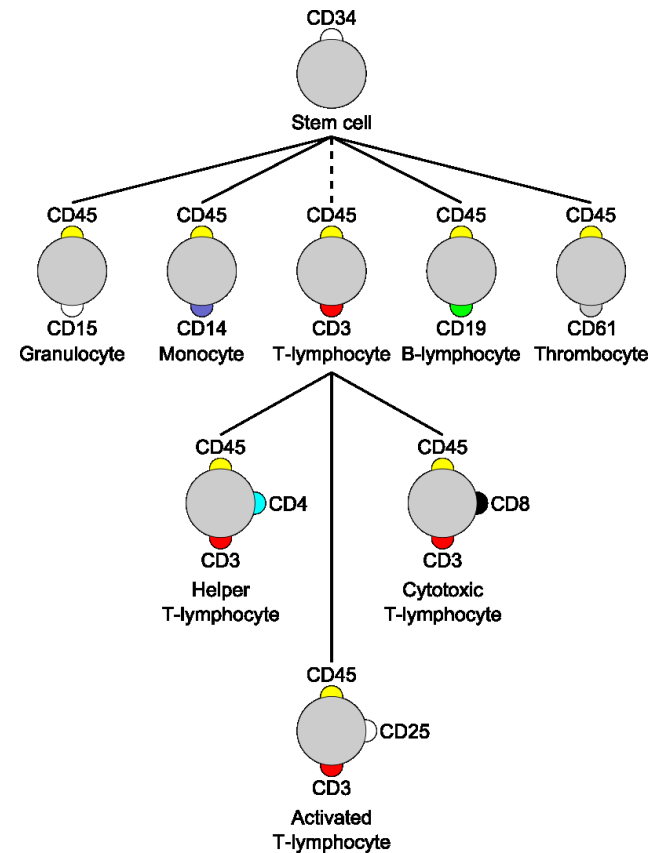


CD4 T Cell

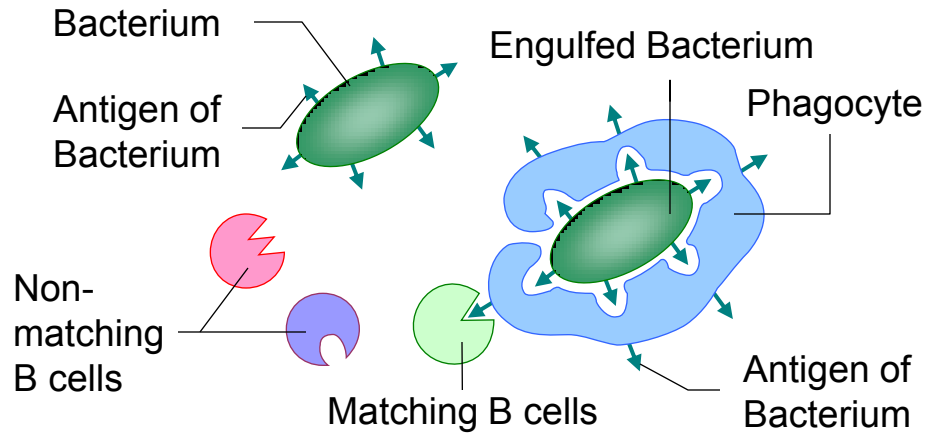


CellCartoons.net

- „Clusters of differentiation“, CD
- Imunofenotyp
- Molekulární signalizace řídící imunitní odpověď
- Klinicky vysoce relevantní mechanismy

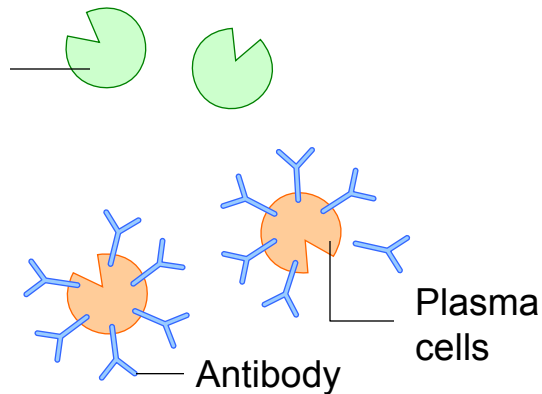


PROTILÁTKOVÁ (HUMORÁLNÍ) ODPOVĚĎ

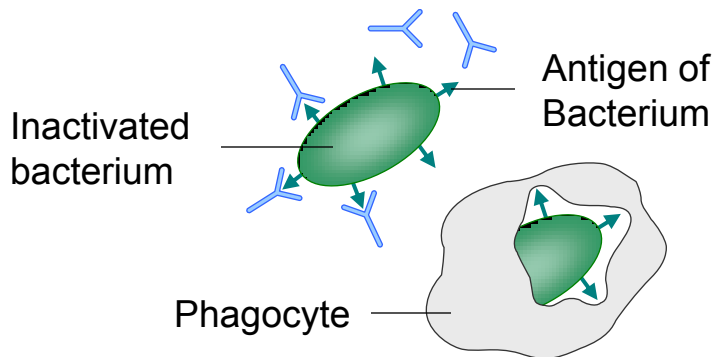


1. Prezentace antigenu a aktivace B-lymfocytů

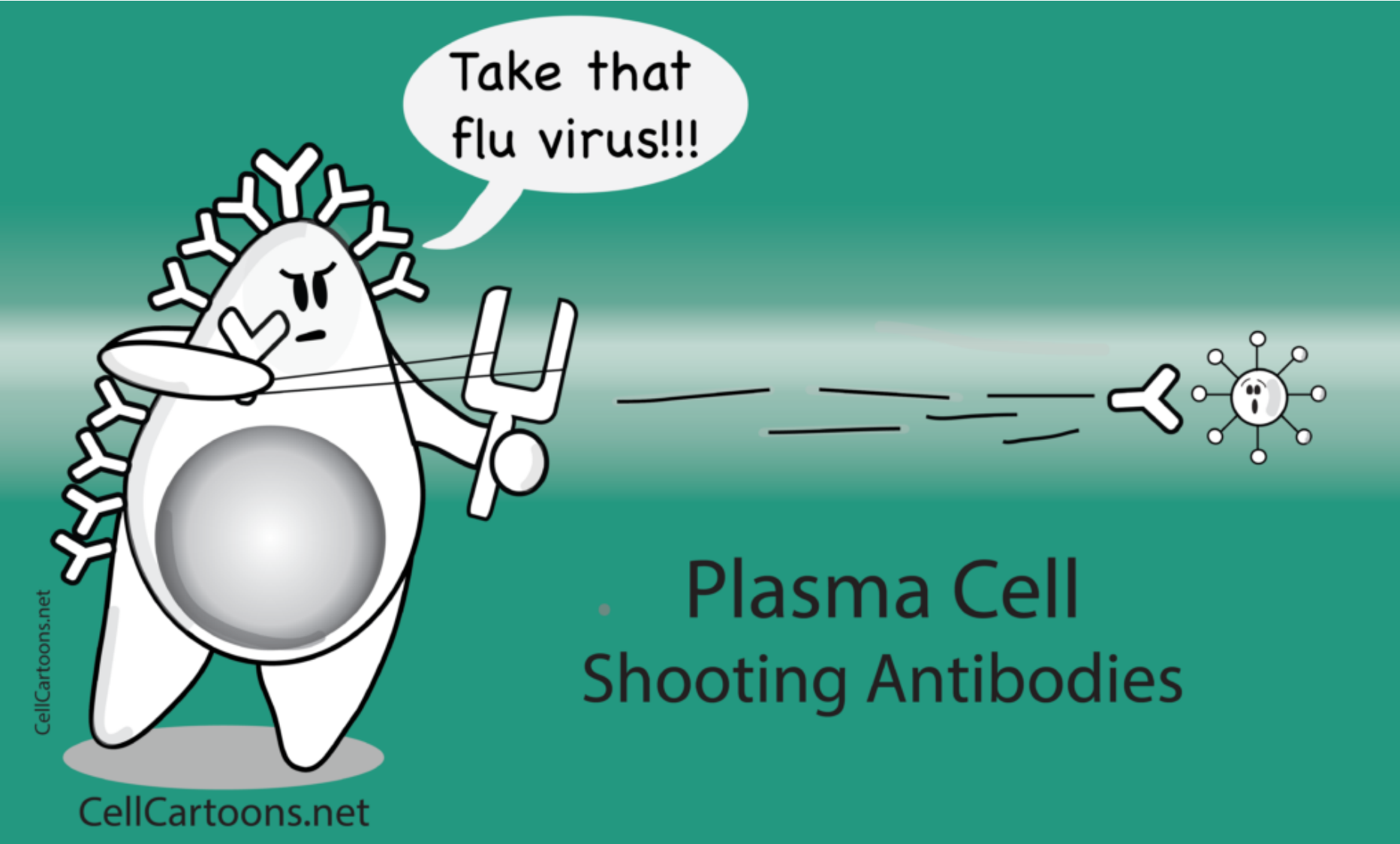
Memory B cell
Second exposure to the same bacteria activates this cell to rapidly produce plasma cells



2. Aktivované B-lymfocyty proliferují



3. Většina B-lymfocytů diferencují do plazmatických buněk, část do paměťových

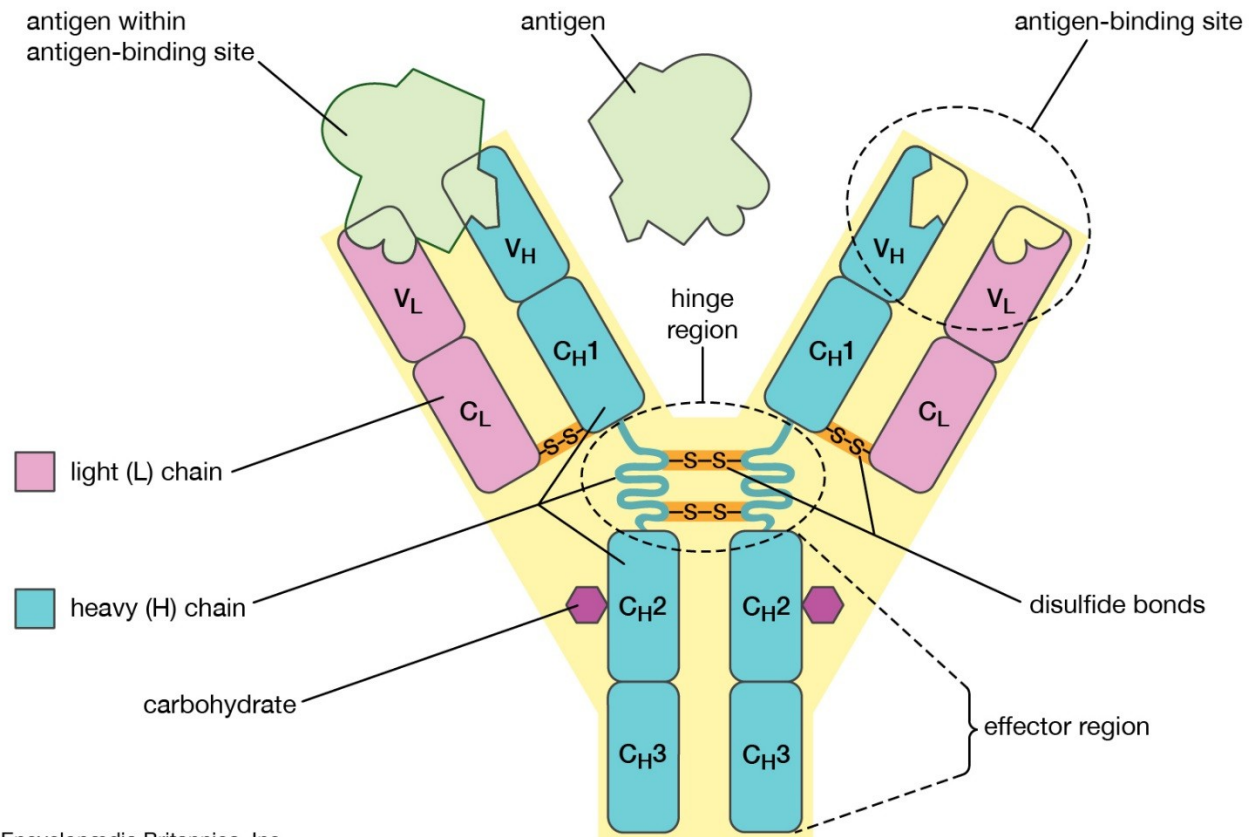


Take that
flu virus!!!

Plasma Cell
Shooting Antibodies

PROTILÁTKY

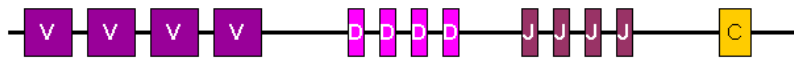
- Imunoglobuliny
- Velké proteiny se zvláštní strukturou a doménami schopnými vázat antigeny
- Variabilní a konstantní oblasti



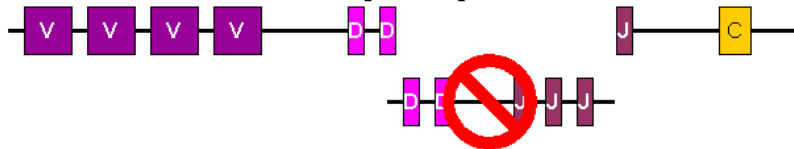
PROTILÁTKY

- Přestavba genomu ve de k produkci jedinečných mRNA kódující imunoglobulinové řetězce (>10 billions)
- „V(D)J rekombinace“ během vývoje
- „Isotype switching“

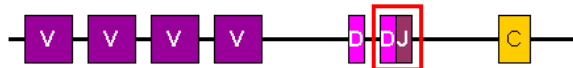
Genes in heavy chain locus



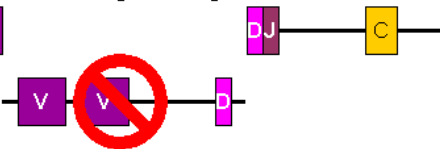
Removal of unwanted D and J gene segment



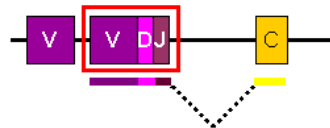
Recombination of D and J exons – DJ recombination



Removal of unwanted V and D gene segment

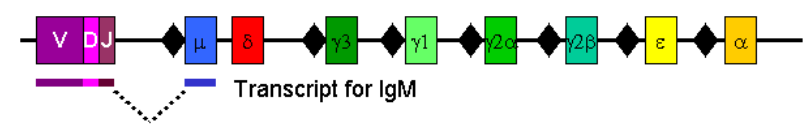


Recombination of V and DJ exons – VDJ recombination

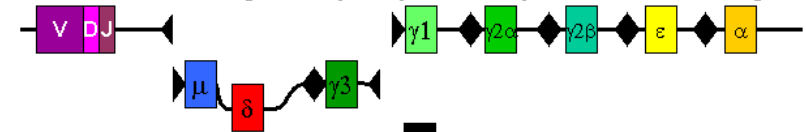


Antibody transcript will also include constant domain gene

Genes in heavy chain locus of an IgM expressing B cell

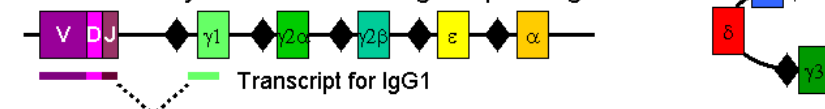


Removal of DNA segment by enzyme activity between switch regions

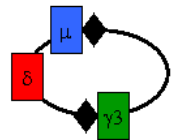


Non-homologous end joining of DNA at switch regions

Genes in heavy chain locus of an IgG expressing B cell

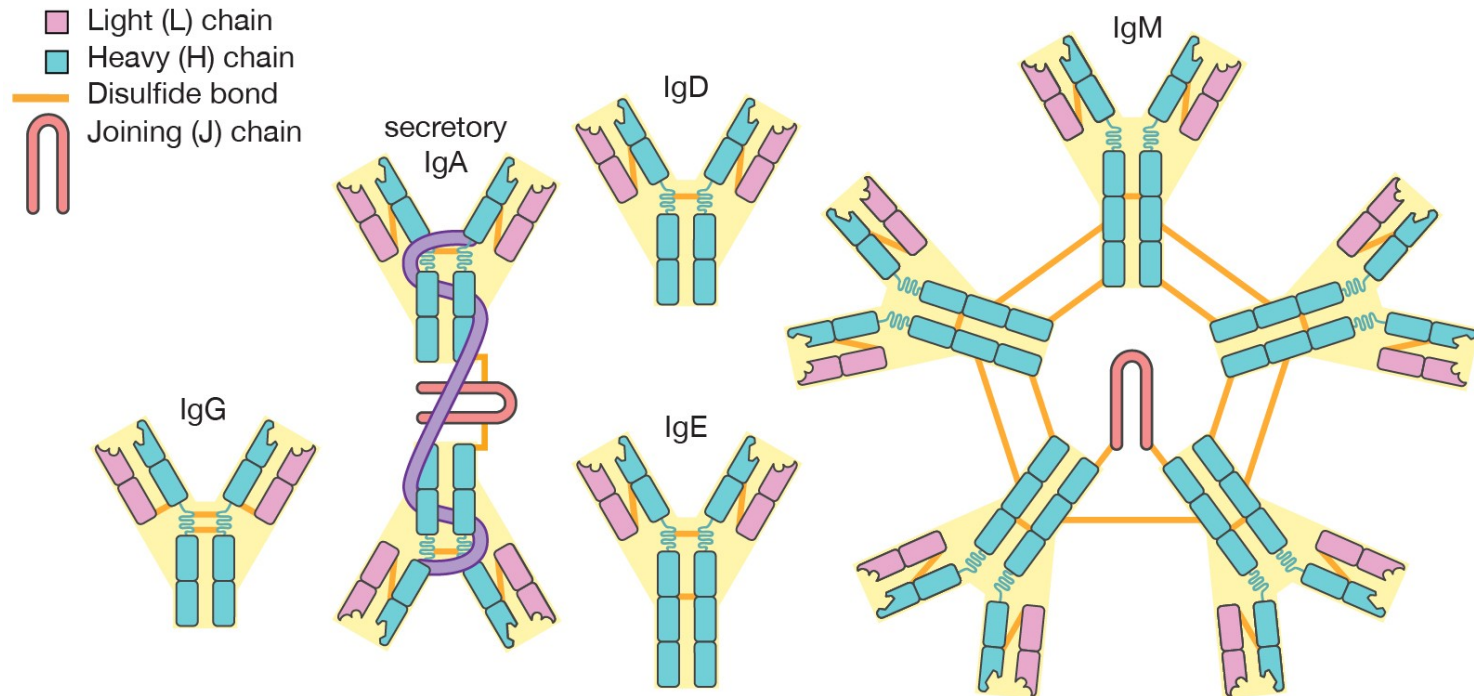


Excised DNA segment



PROTILÁTKY

- 5 základních tříd
 - IgG: nejběžnější (>75%), stabilní
 - IgA: exokrinní sekret, sliznice
 - IgM: aktivátor komplementu
 - IgE: aktivátor žírných buněk
 - IgD: aktivátor B-lymfocytů




PROTILÁTKY

- IgE: aktivátor žírných buněk

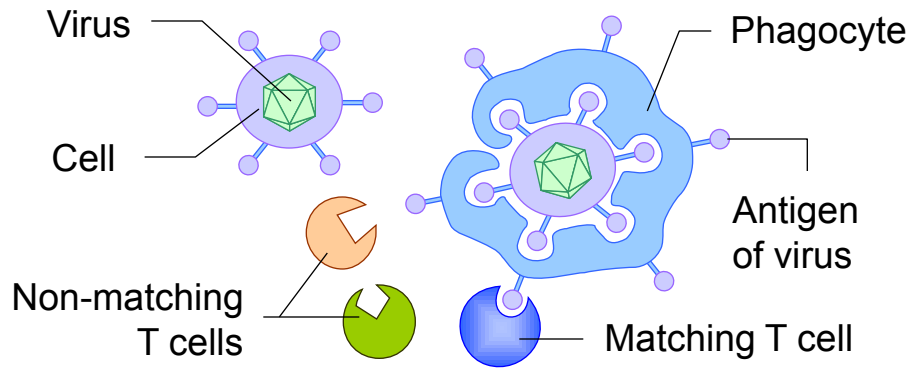


CellCartoons.net

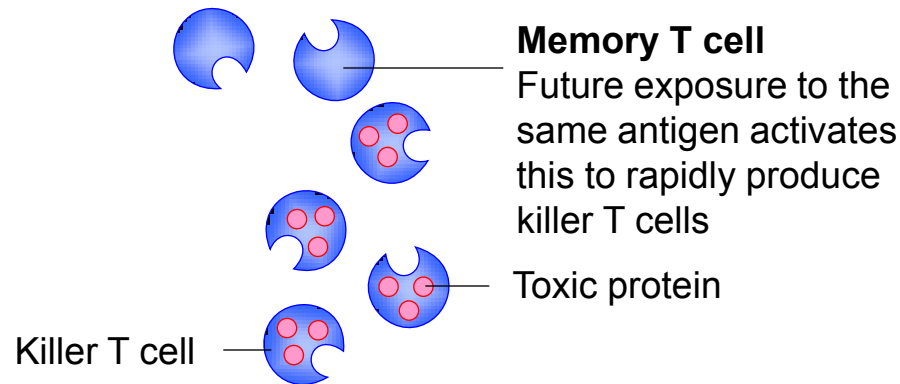


CellCartoons.net

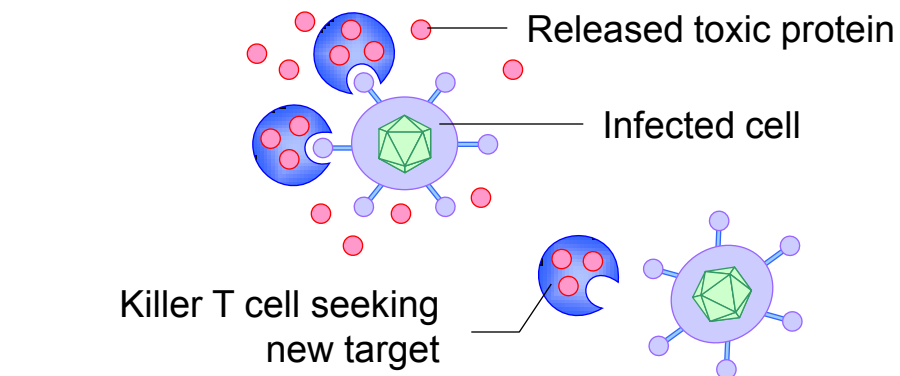
BUNĚČNÁ ODPOVĚĚ



1. Prezentace antigenu a aktivace T-lymfocytů




2. T-lymfocyty diferencují do cytotoxických, regulačních a paměťových T-lymfocytů





3. Cytotoxické (Tc) lymfocyty eliminují abnormální buňky

BUNĚČNÁ ODPOVĚĎ



Oh nooo!
I'm shedding virus particles!
Does that mean I'm infected?
What will happen to me?


VIRAL PARTICLES



INFECTED CELL

CellCartoons.net

I'M READY TO FIND AND
KILL THOSE INFECTED CELLS!

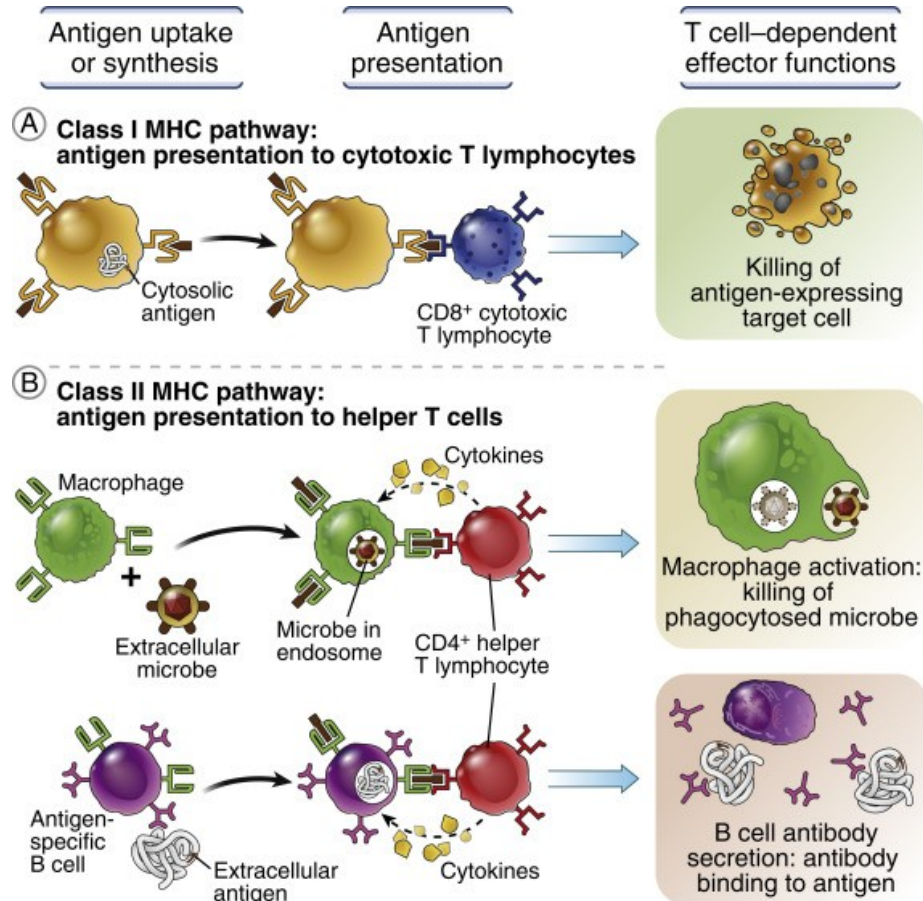
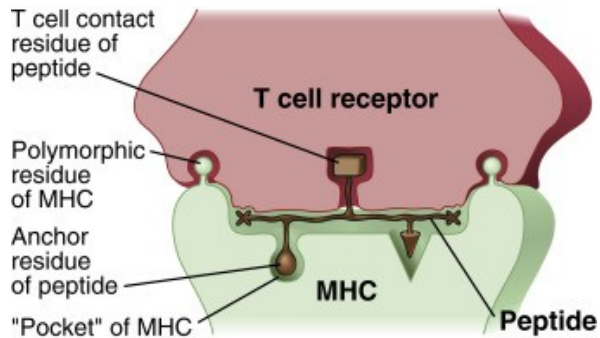


CD8 Cytotoxic T Cell
a.k.a 'Killer T cell'

CellCartoons.net

MHC PROTEINY

- Hlavní histokompatibilní komplex (MHC)
- Aktivace nebo utlumení T-lymfocytů
- „Peptidový display“
- MHC I: všechny jaderné buňky a trombocyty
- MHC II: antigen prezentující buňky
- (MHC III: strukturně podobné MHC I a II, ale spíše s nepoznanou funkcí v imunitní odpovědi)



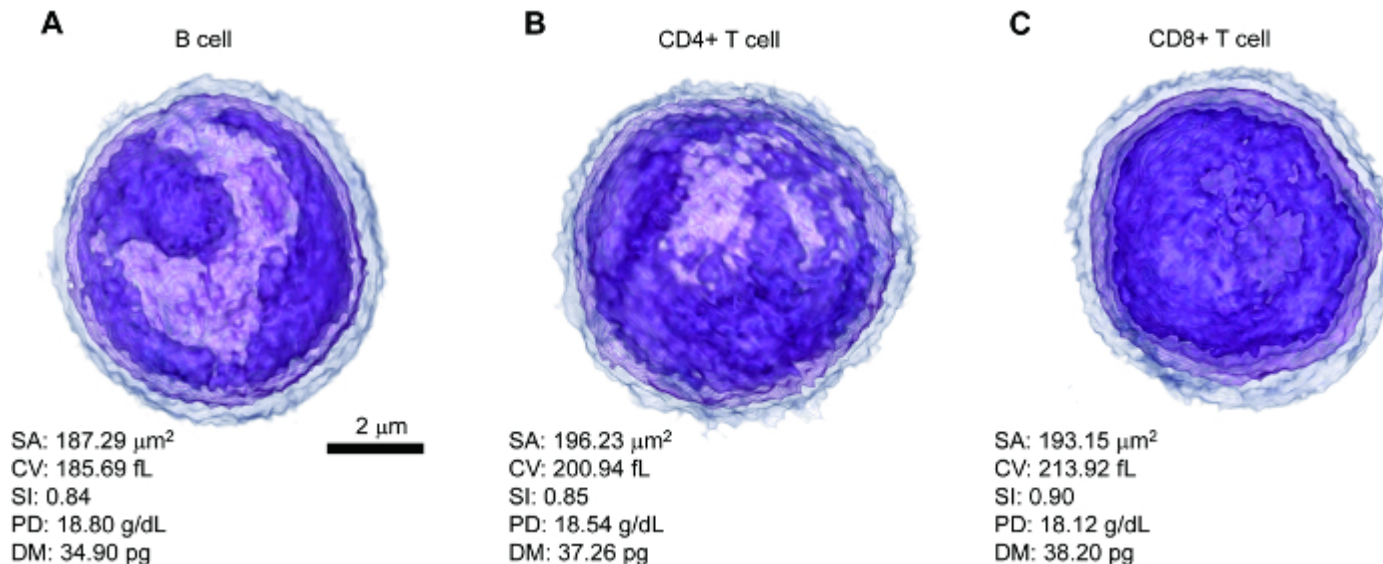
B- A T- LYMFOCYTY V LIDSKÉM TĚLE

T-lymfocyty

- Parakortikální zóny lymfatických uzlin
- Bílá pulpa sleziny (periarteriolární pochva)
- Interfolikulární oblasti dalších lymfatických orgánů (tonsily)

B-lymfocyty

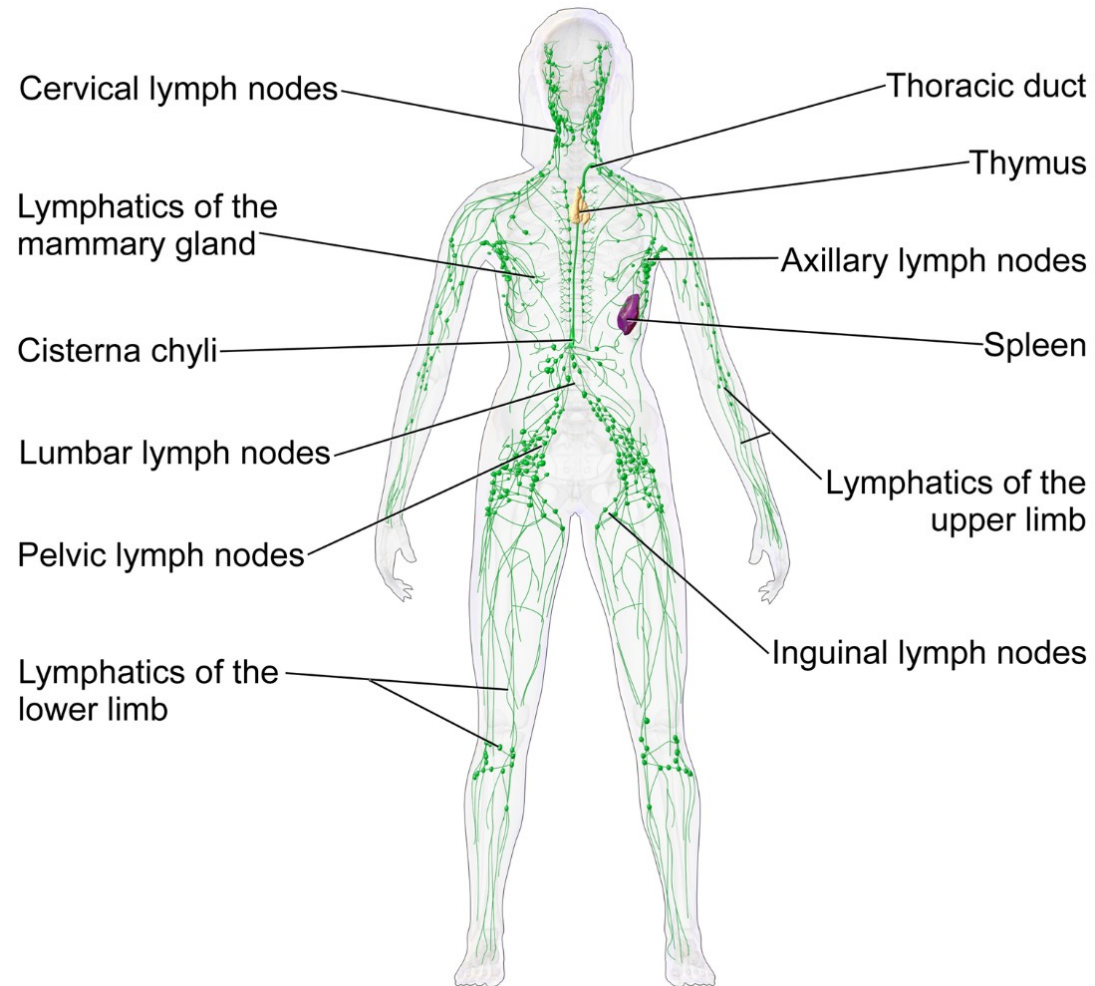
- Lymfatické uzlíky a medulární provazce lymfatických uzlin
- Lymfatické uzlíky a marginální zóny bílé pulpy sleziny
- Lymfatické uzlíky v jiných orgánech



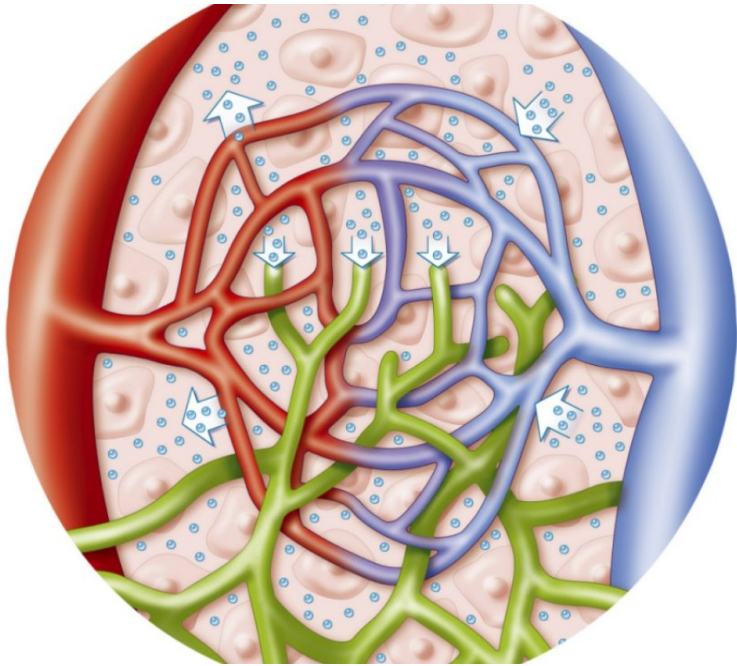
ZÍSKANÁ IMUNITA

Histologie:

- **Leukocyty**
 - Lymfocyty
 - Antigen prezentující buňky
- **Lymfatické orgány**



Lymfatické cévy



Funkce

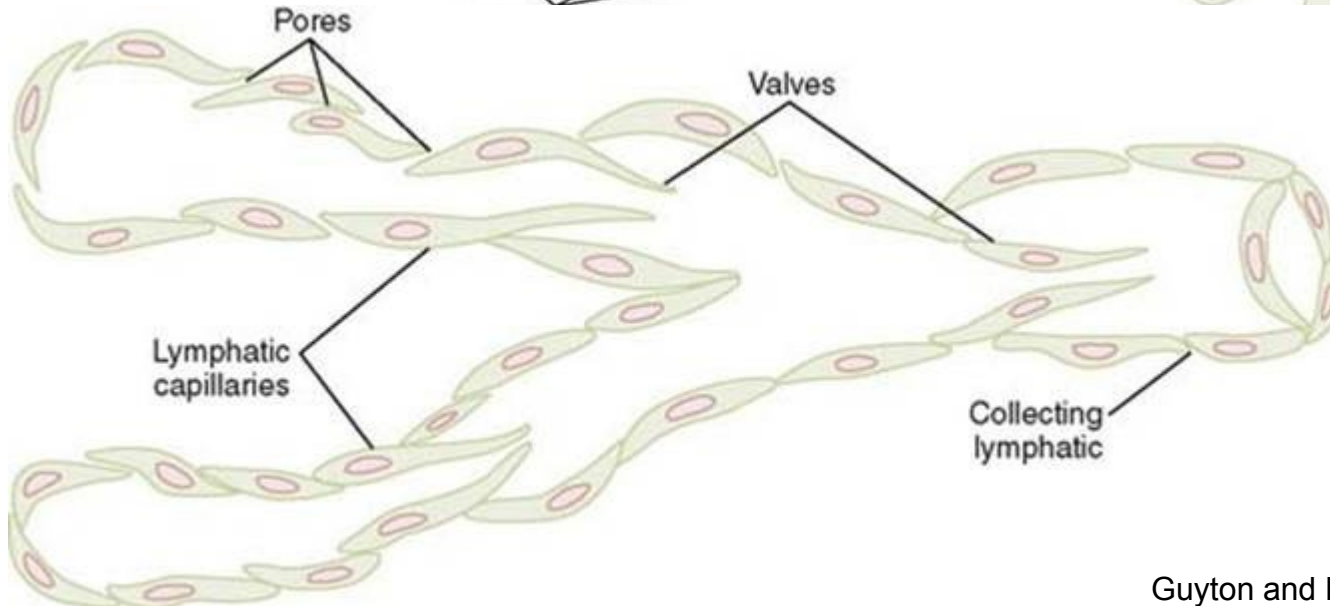
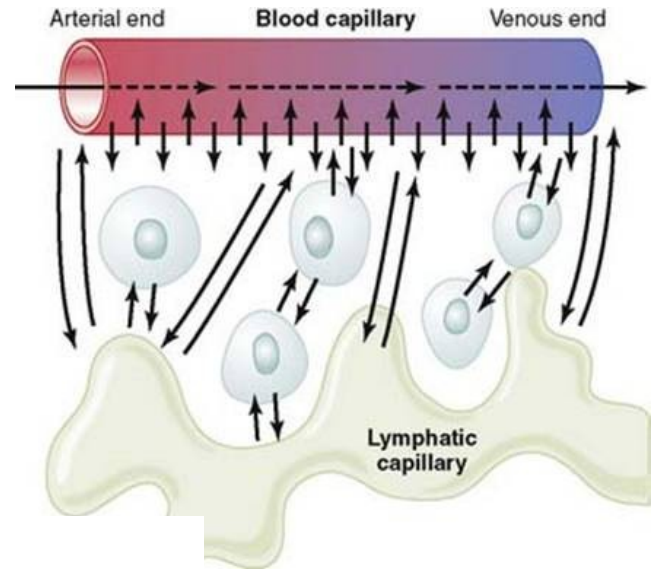
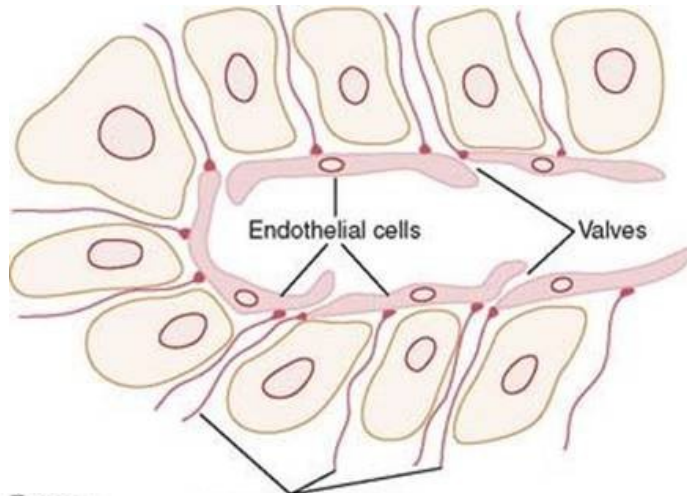
- Sbírají tkáňový mok (intersticiální tekutinu)
- Mikroprostředí pro vývoj a maturaci lymfocytů
- Transport lipidů (chylomikrony)

Histologie

- **Lymfatické kapiláry**
 - Tenkostěnné, slepě zakončené cévy s nepravidelnou laminou basalis
 - Vlákna, malé chlopně
- **Lymfatické cévy**
 - Stavba:
 - *T. intima* – endotel a subendoteliální c.t.
 - *T. media* – několik vrstev hladkých svalových buněk
 - *T. adventitia* – kolagenní vazivo
 - Podobné malým vénám
 - Chlopně odvozené z *t. intima*
 - Otevírají se do d. thoracicus a d. lymphaticus dx. → v. subclavia

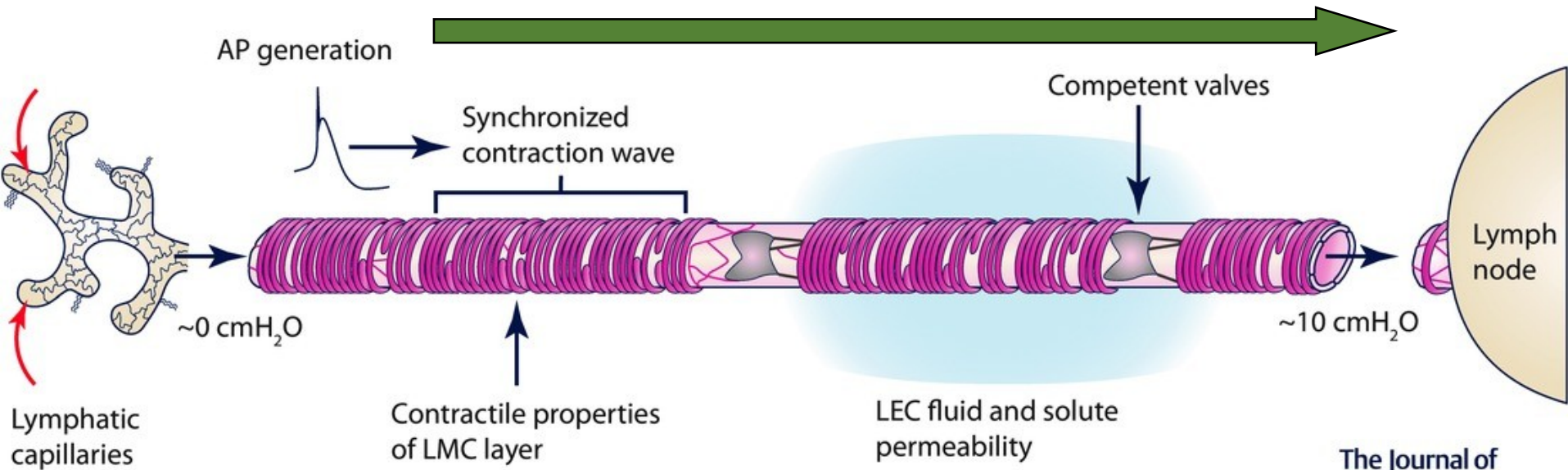
LYMFATICKÁ CIRKULACE

Lymfatické kapiláry



LYMFATICKÁ CIRKULACE

Tok lymfy je jednosměrný



The Journal of
Physiology

<https://doi.org/10.1113/JP272088>

Složení lymfy

- Obsahuje podobnou koncentraci iontů jako krevní plasma, ale mnohem méně proteinů
- Na lipidy bohatá lymfa ze střev - chylus
- Imunitní buňky
- Objem lymfy v cirkulaci - cca 1l (2-2.5l lymfy vzniká každý den z tkáňového moku)

Primární lymfatické orgány

- Kostní dřeň
- Thymus

Sekundární lymfatické orgány

- Lymfatické uzliny
- Slezina
- MALT, tonsily, apendix

Tkáně

- Krev
- Lymfa
- Sliznice
- Vazivo

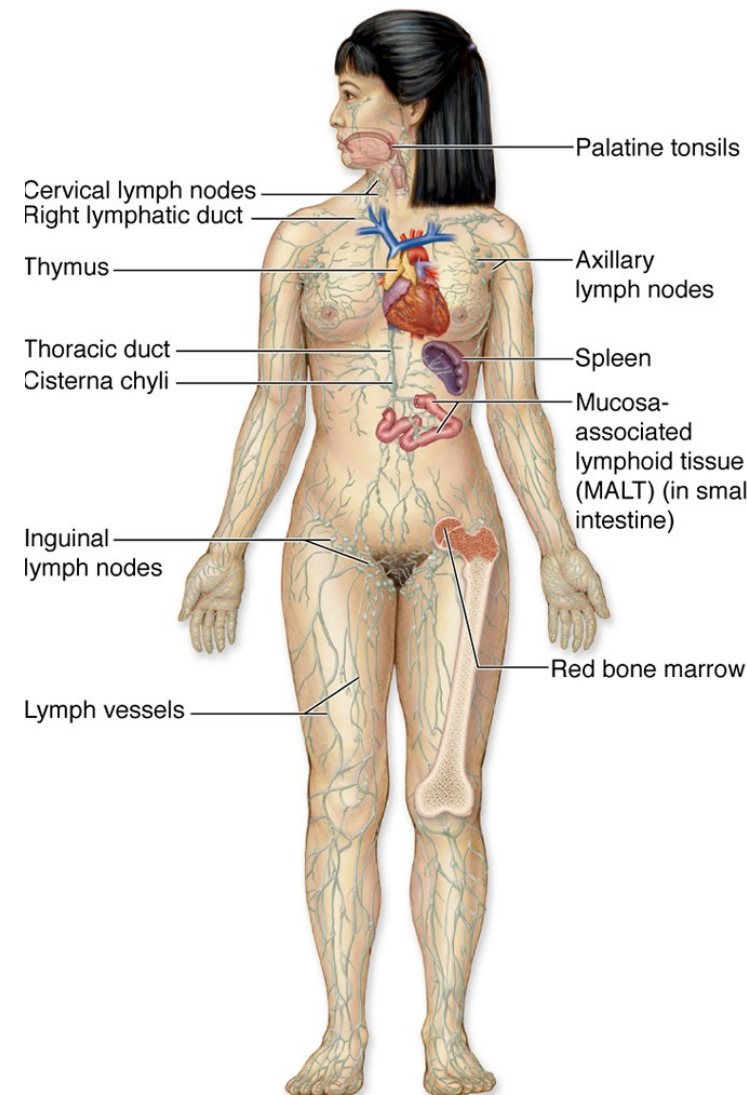
LYMFATICKÉ ORGÁNY

Primární (centrální):

- thymus
- kostní dřeň

Sekundární (periferní):

- opouzdřené – lymfatické uzliny, slezina
- neopouzdřené (nebo jen částečně)
 - asociované se sliznicí - „mucosa associated lymphoid tissue“ – **MALT**
 - tonsily
 - lymfatické uzlíky ve slizničním vazivu různých orgánů

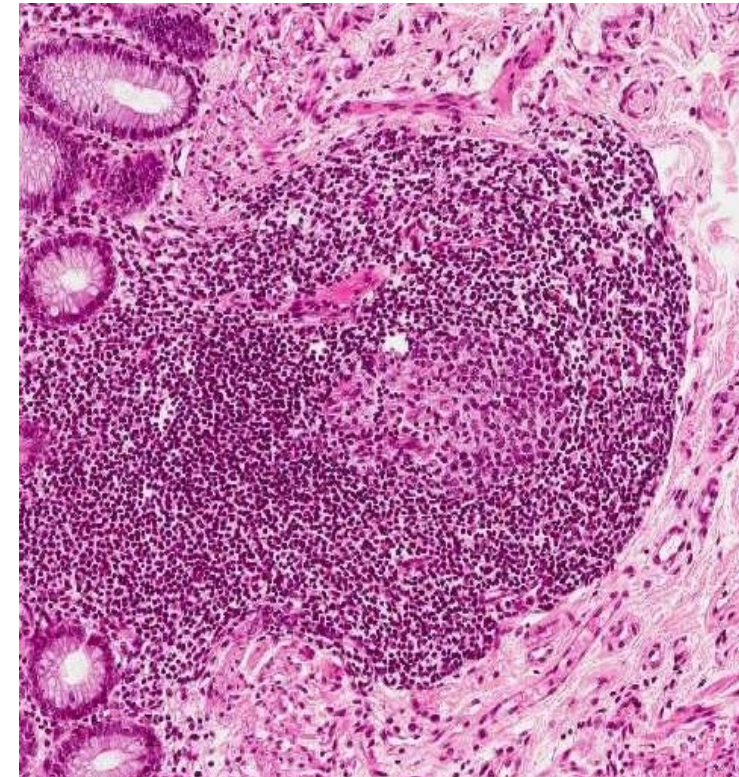
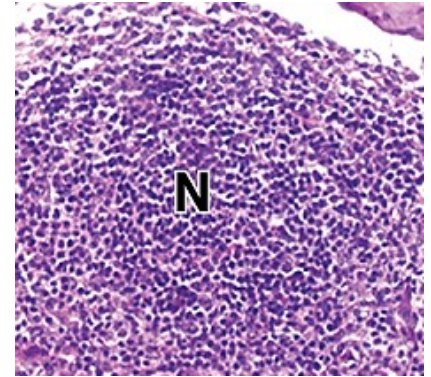


LYMFATICKÝ UZLÍK

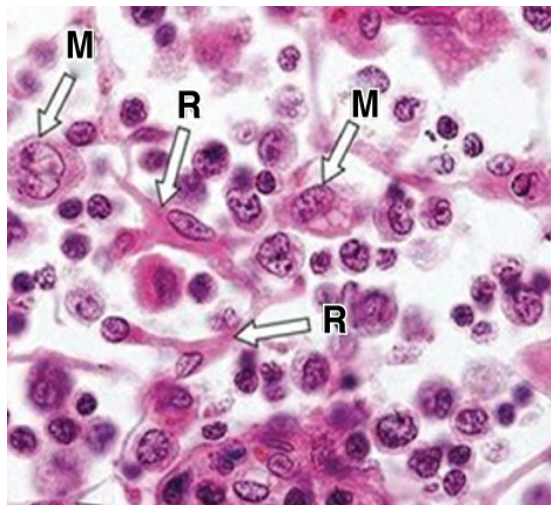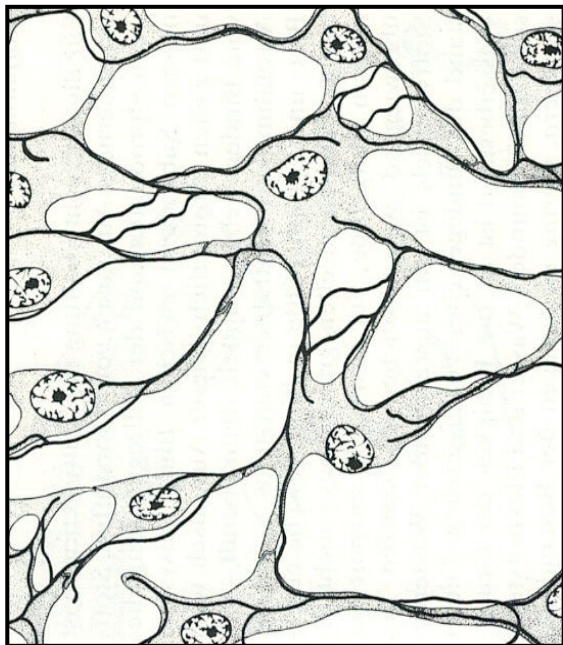
Folliculus, nodulus lymphaticus

- neopouzdržené agregáty retikulárního vaziva a lymfocytů
- periferní lymfatické orgány
- sliznice dutých orgánů (GIT, dýchací, močový, pohlavní systém)

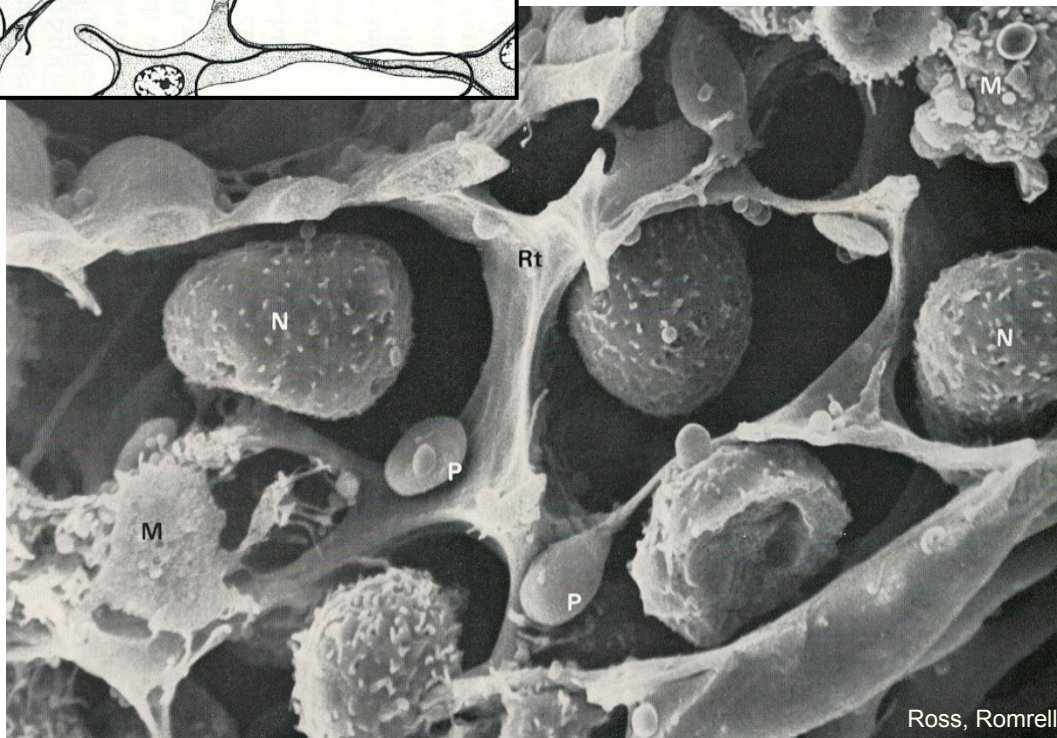
- **primární uzlíky** – před kontaktem s antigenem
- **sekundární uzlíky** – stimulované antigenem
 - světlé germinativní (zárodečné) centrum
 - tmavá plášťová zóna



LYMFATICKÁ (LYMFORETIKULÁRNÍ) TKÁŇ

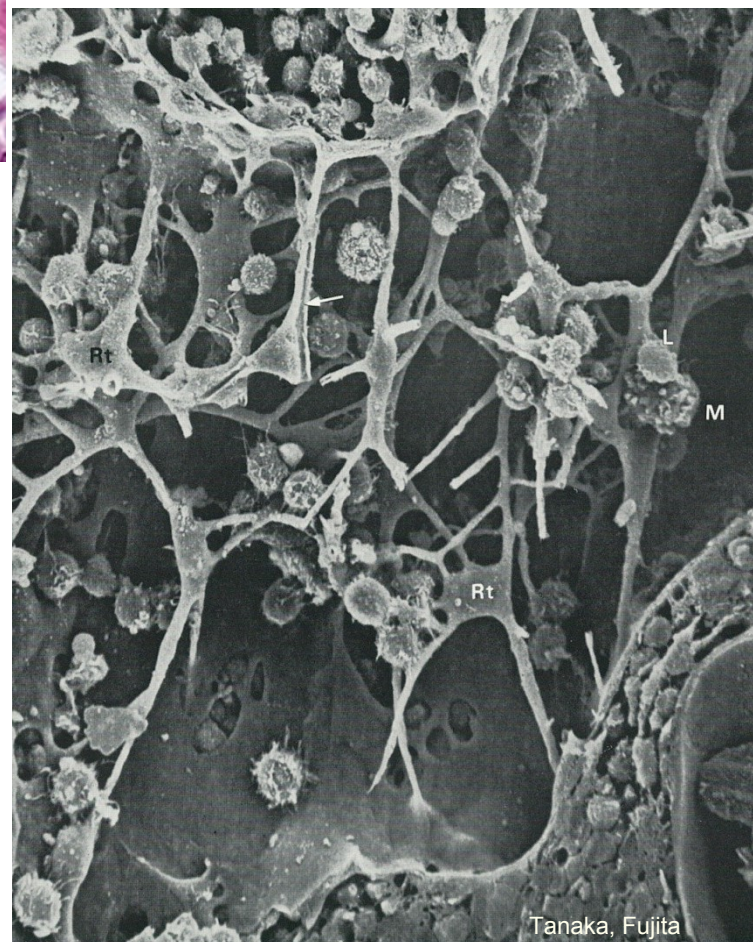


Mescher



Ross, Romrell

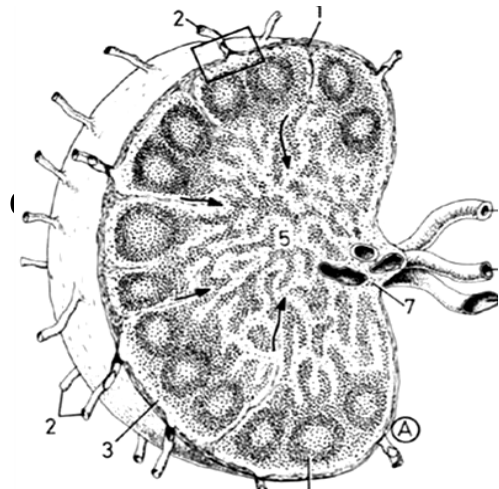
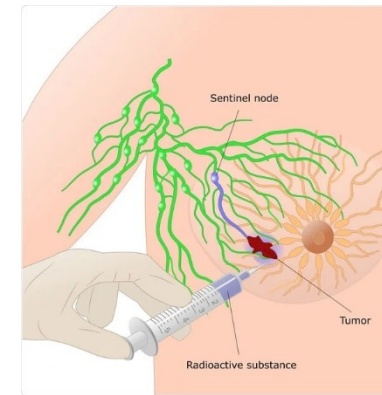
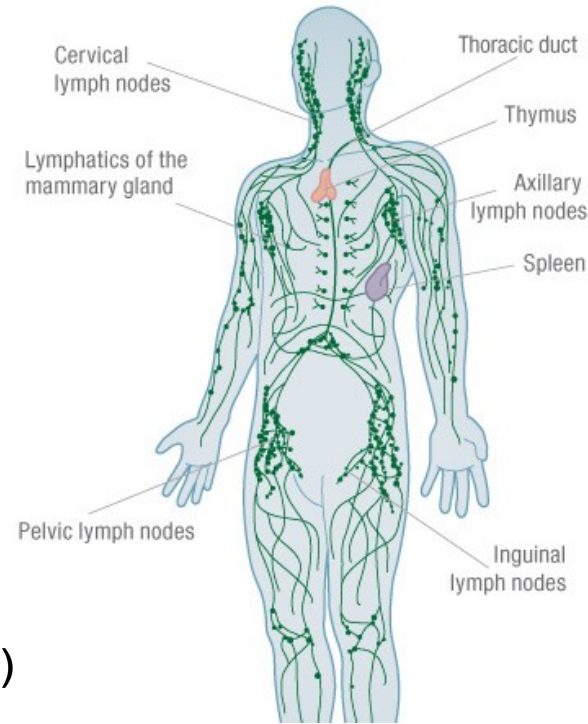
- retikulární vazivo a leukocyty
- není v thymu, tam je epiteliální cytotetikulum!



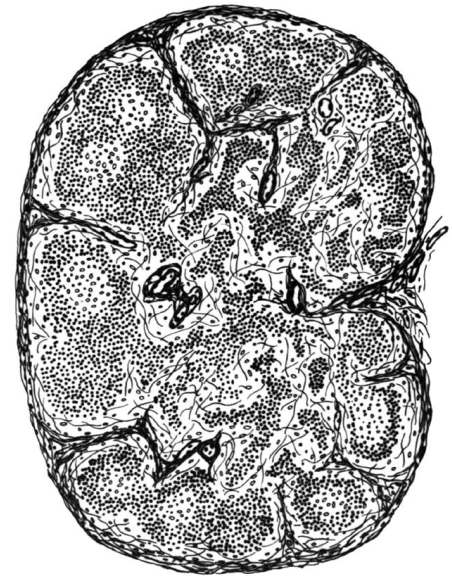
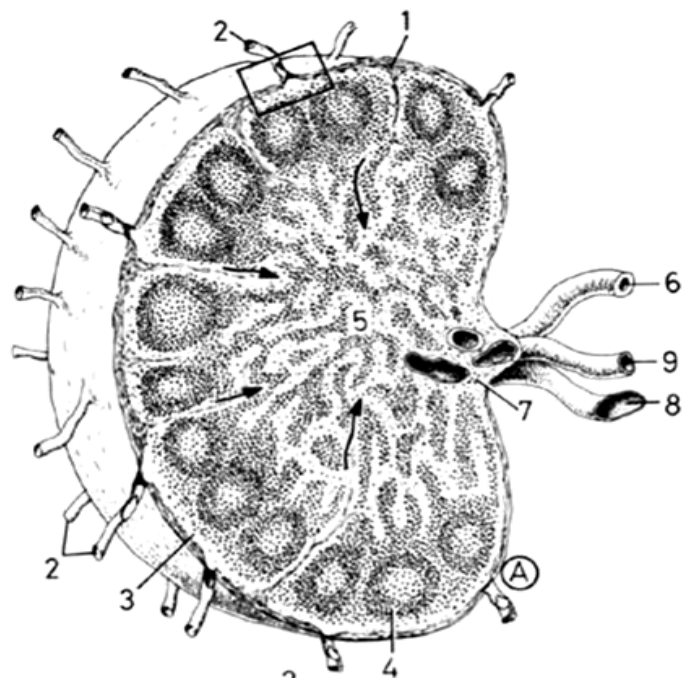
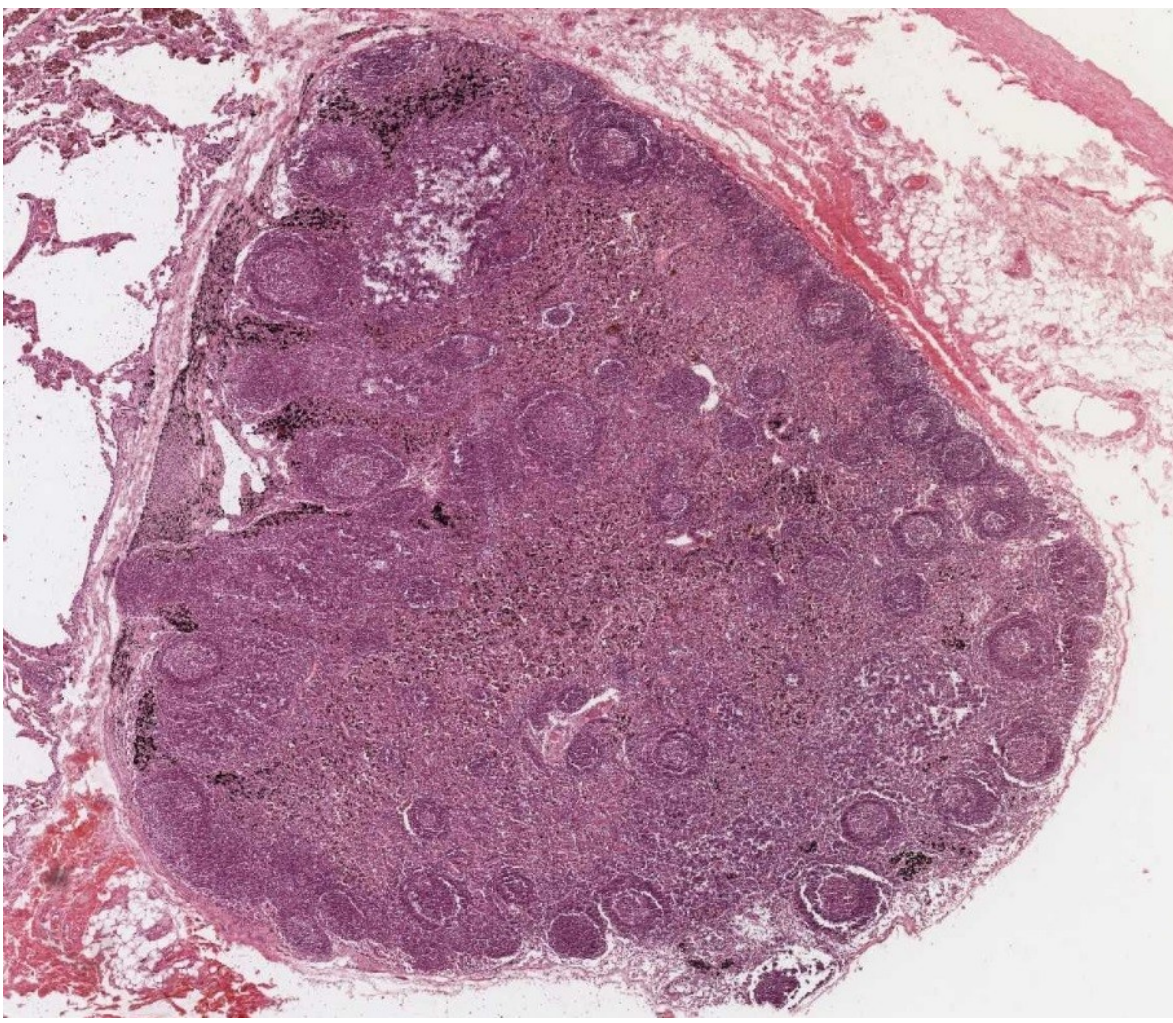
Tanaka, Fujita

LYMFATICKÁ UZLINA (nodus lymphaticus, lymphonodus)

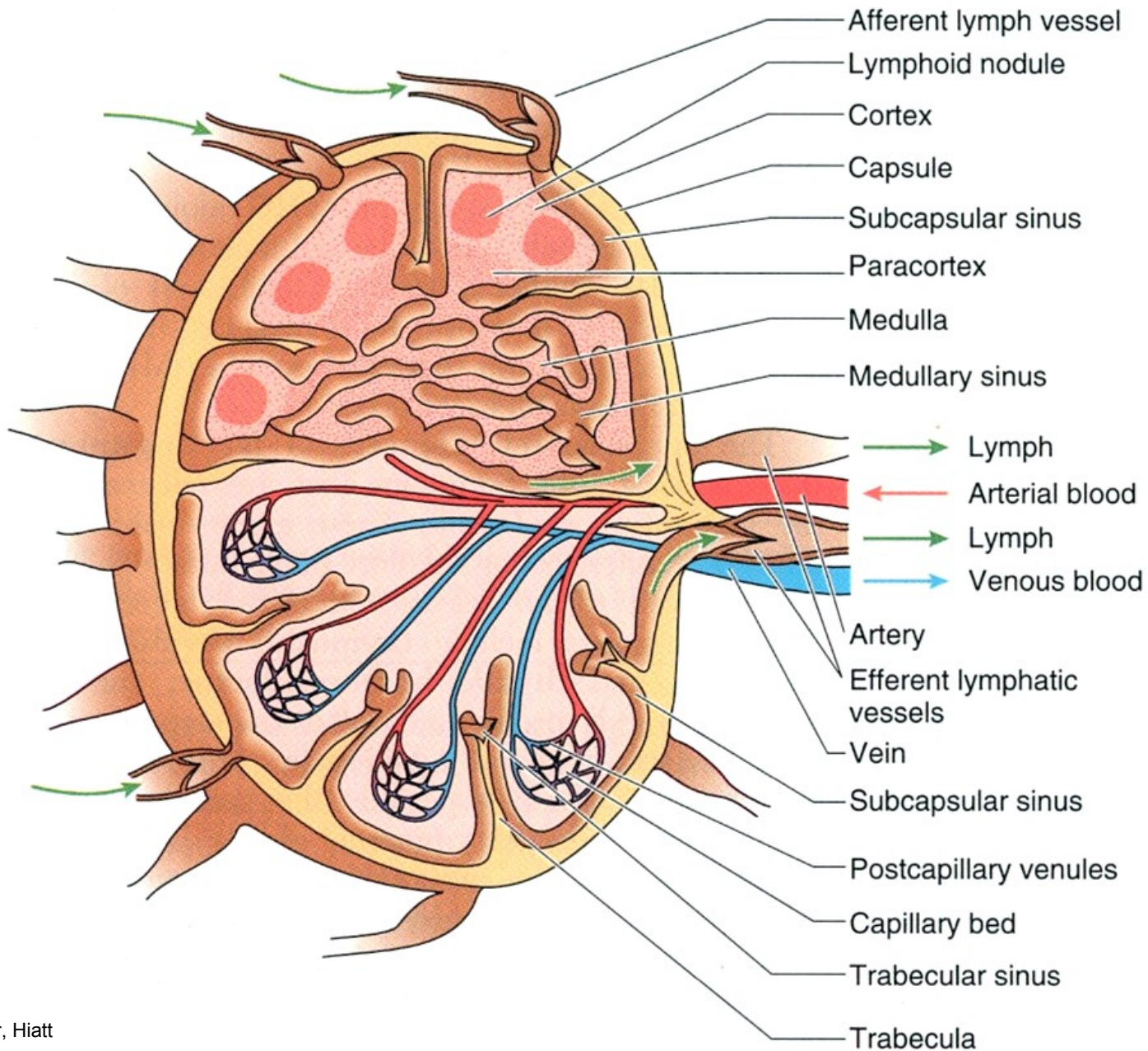
- cca 500 uzlin v těle
- sentinelové uzliny
- velikost 1 mm – 3 cm
- vazivový obal, *hilus*
- parenchymy = lymforetikulární tkáň
- kůra (lymfatické uzlíky a sinusy) (B-lymfocyty)
- dřeň (provazce a sinusy) (B-lymfocyty)
- parakortikální oblast (T-lymfocyty)
- sinusy: subkapsulární (marginální), perifolikulární (kortikální), (
- *litorální buňky* – výstelka sinusů, fagocytóza



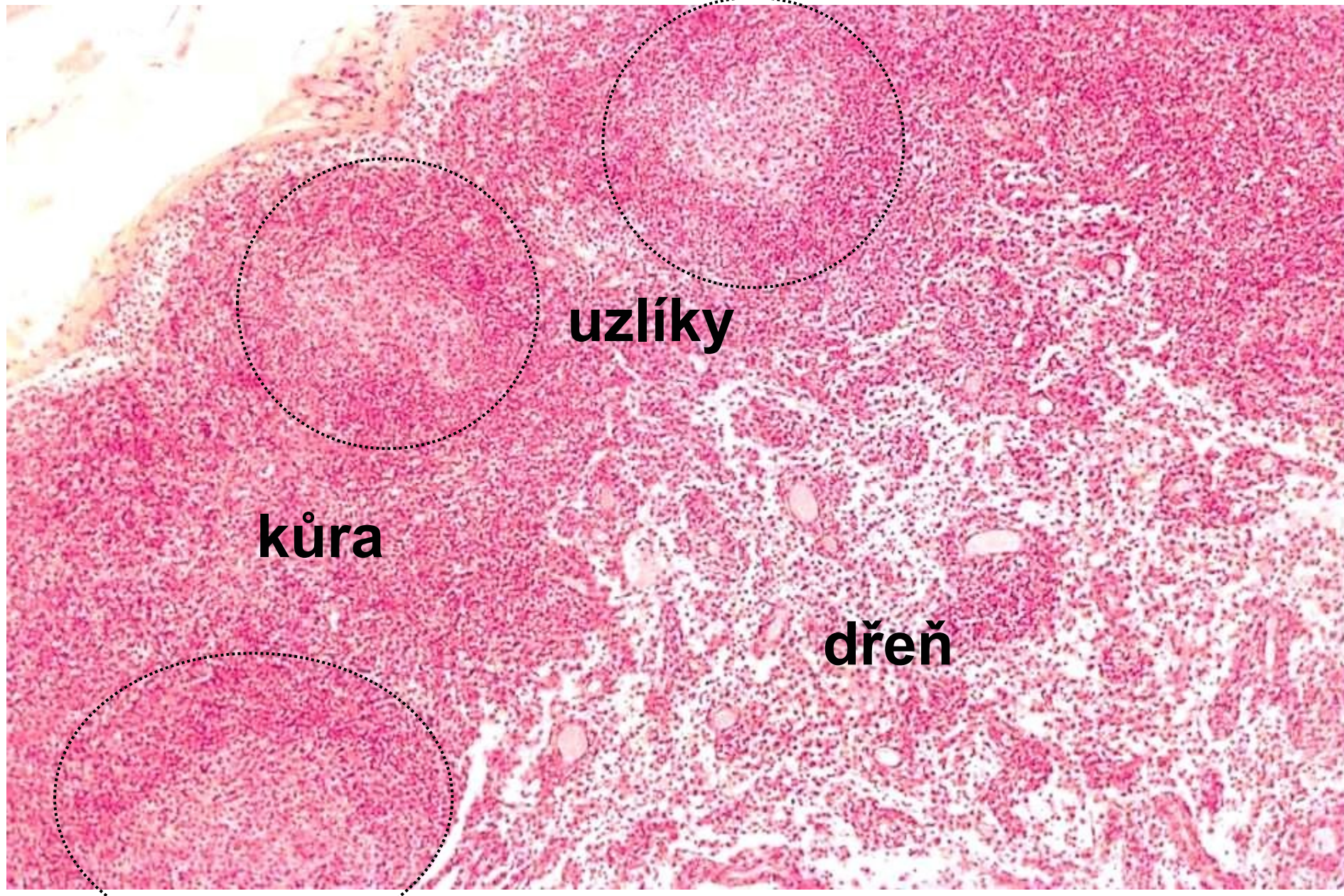
LYMFATICKÁ UZLINA (nodus lymphaticus, lymphonodus)



KREVŇÍ A LYMFATICKÁ CÍRKULACE V UZLINĚ



LYMFATICKÁ UZLINA (nodus lymphaticus, lymphonodus)



kůra

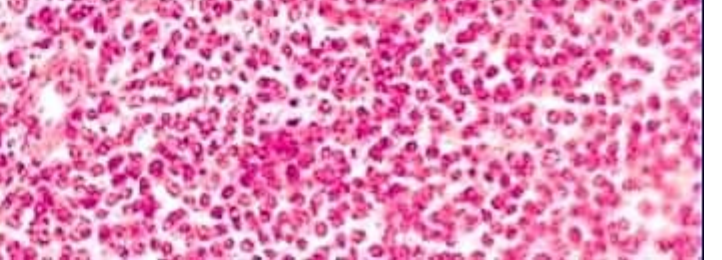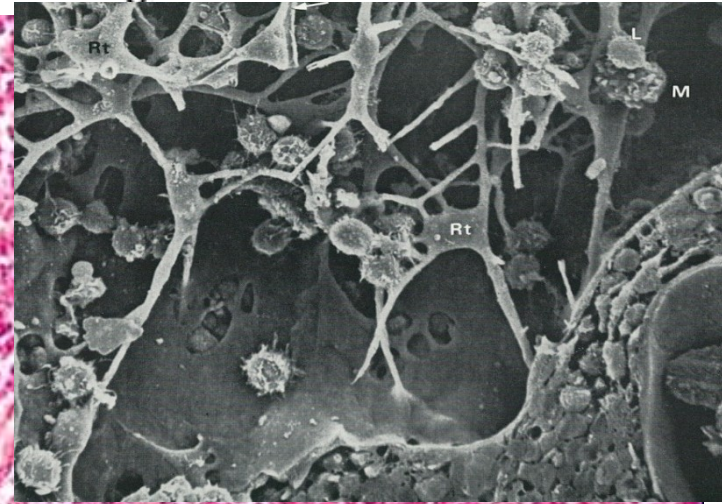
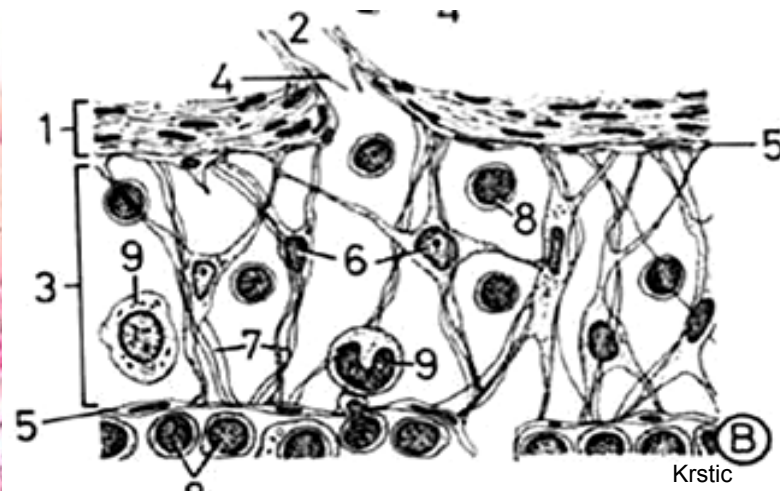
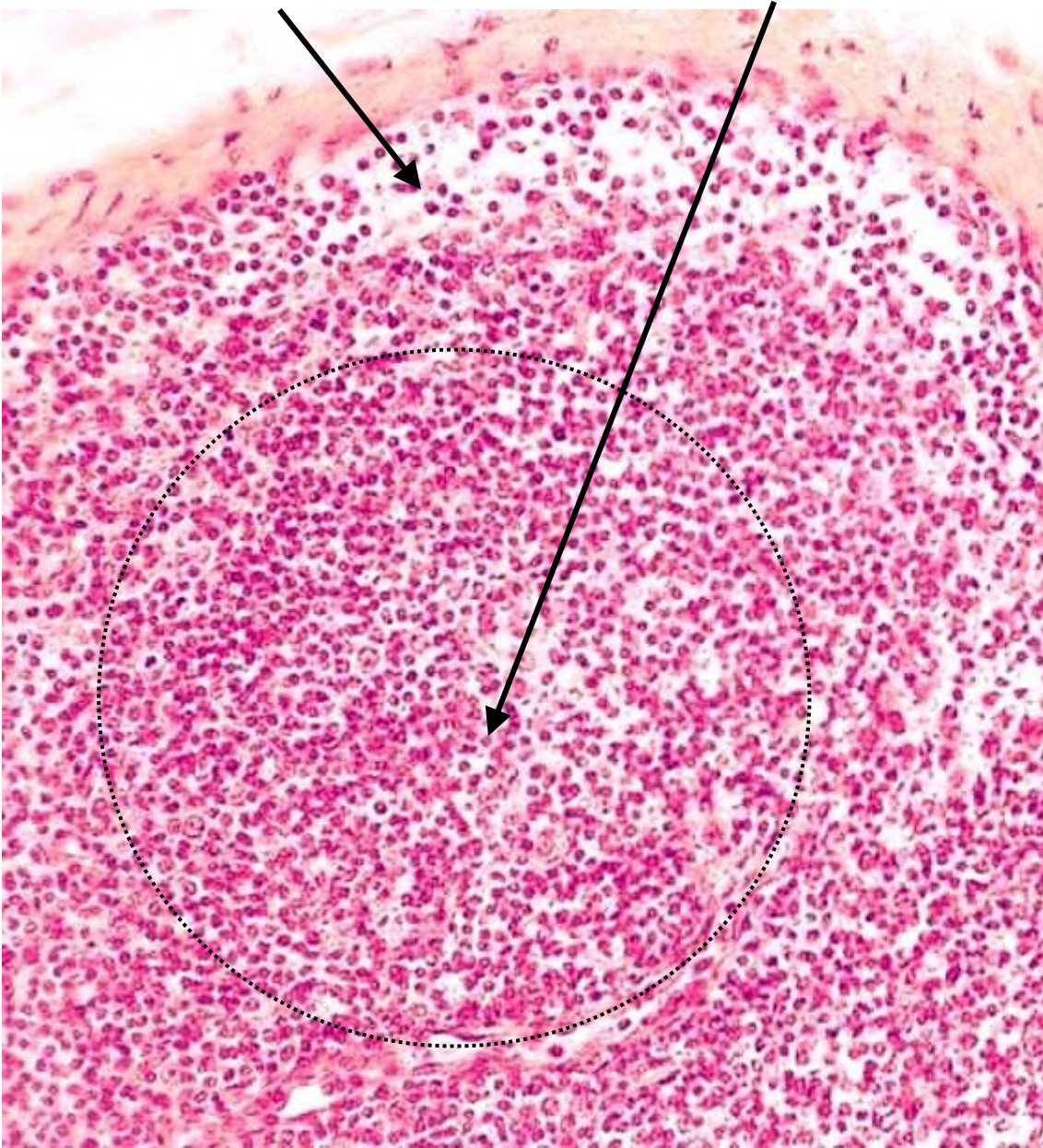
uzlíky

dřeň

LYMFATICKÁ UZLINA (nodus lymphaticus, lymphonodus)

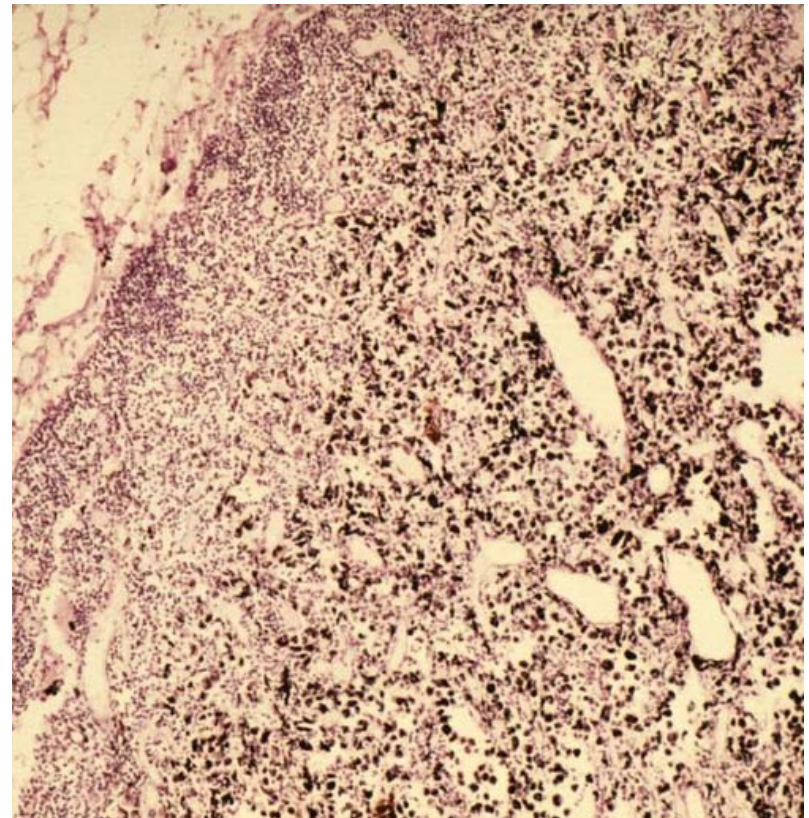
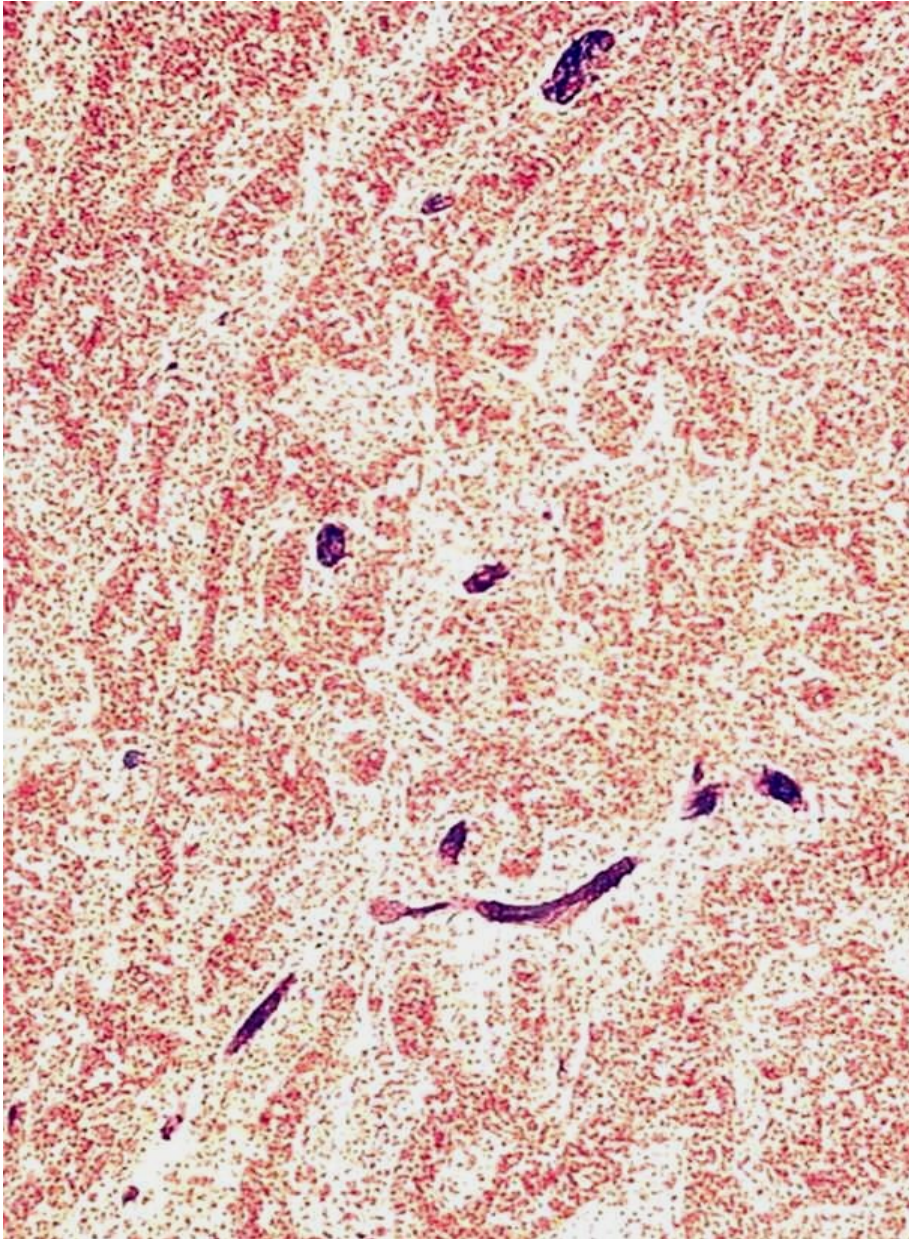
subkapsulární sinus

lymfatický uzlík

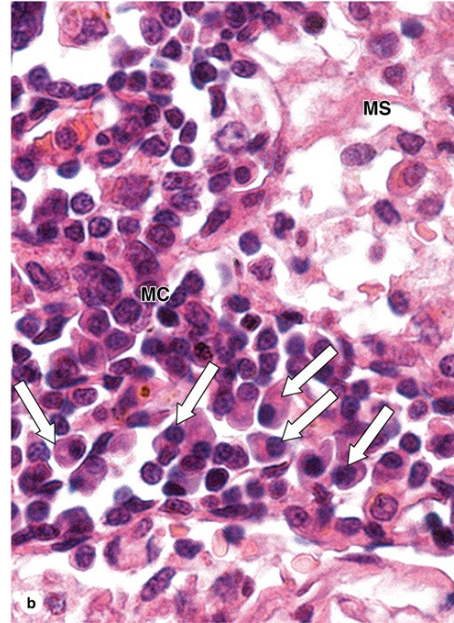
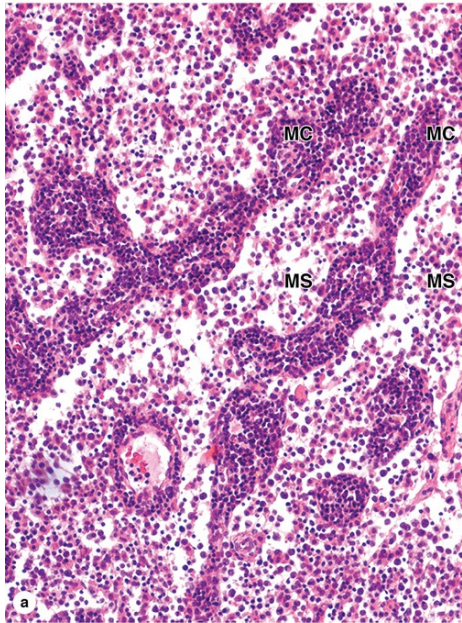


Dřeňové provazce a sinusy

Uzlina z plicního hilu – depozita
prachových částic = **antrakóza**



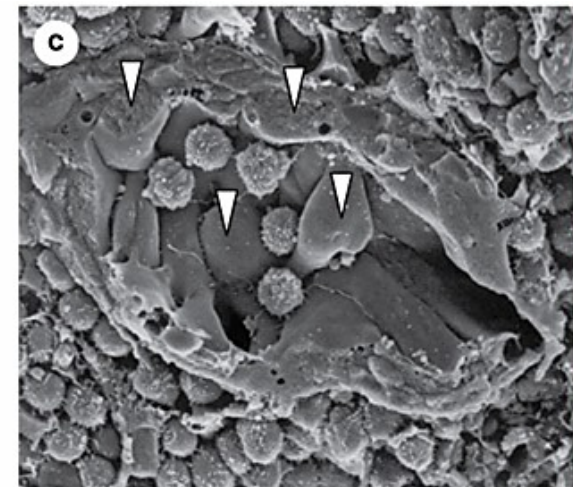
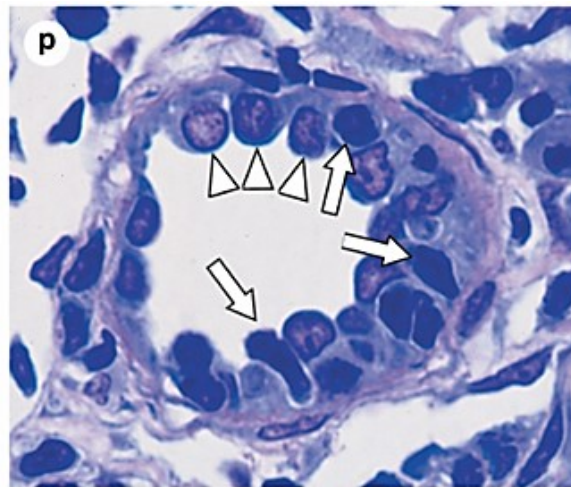
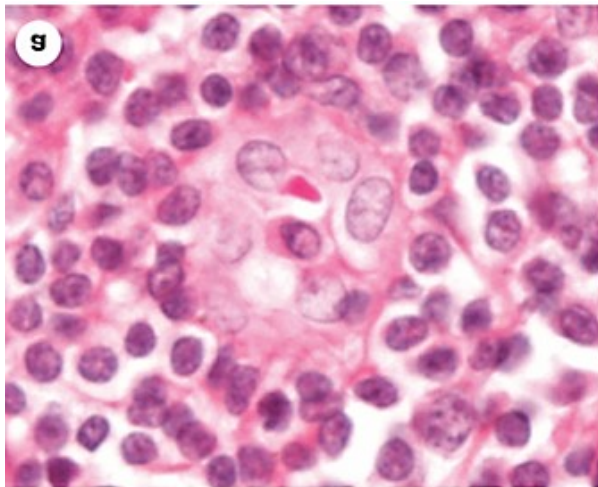
DŘEŇ LYMFATICKÉ UZLINY



Dřeňové provazce a sinusy

- Plazmatické buňky
- Postakapilární venuly s vysokoým endotelem (HEV, high endothelium postcapillary venules) – umožňují snadnou extravazaci leukocytů z krve do parenchymu lymfatické uzliny

Mescher



An anatomical illustration showing a network of lymphatic vessels. A prominent, thick, pink vessel is shown in the foreground, branching into smaller vessels. To its left, a white, tubular structure is visible. The background is a dark, gradient color, and the overall scene is set against a light, skin-toned background.

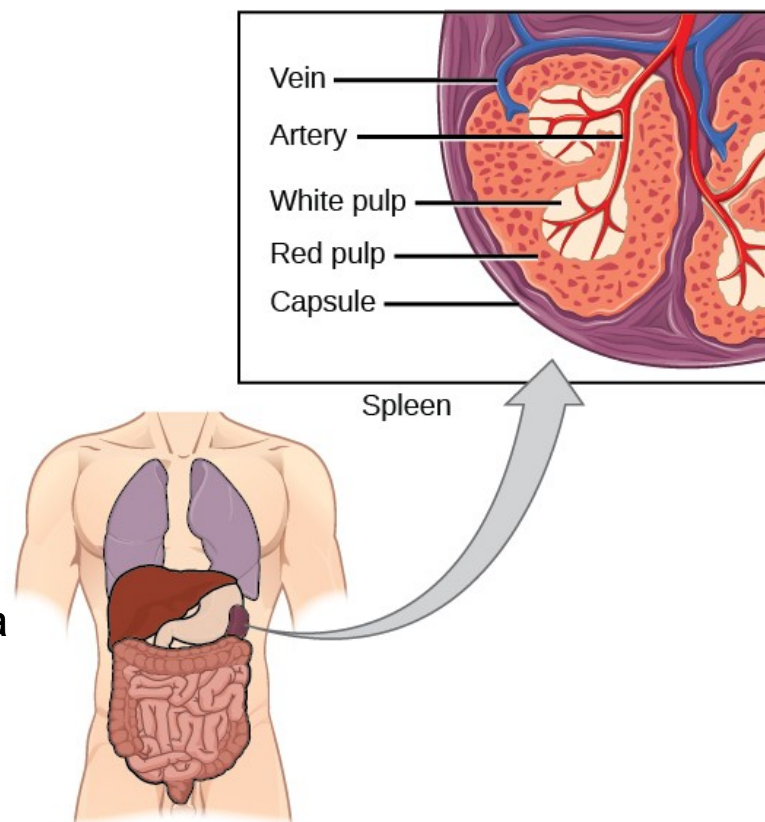
Lymphatic Voyage

©2017 Li Yao

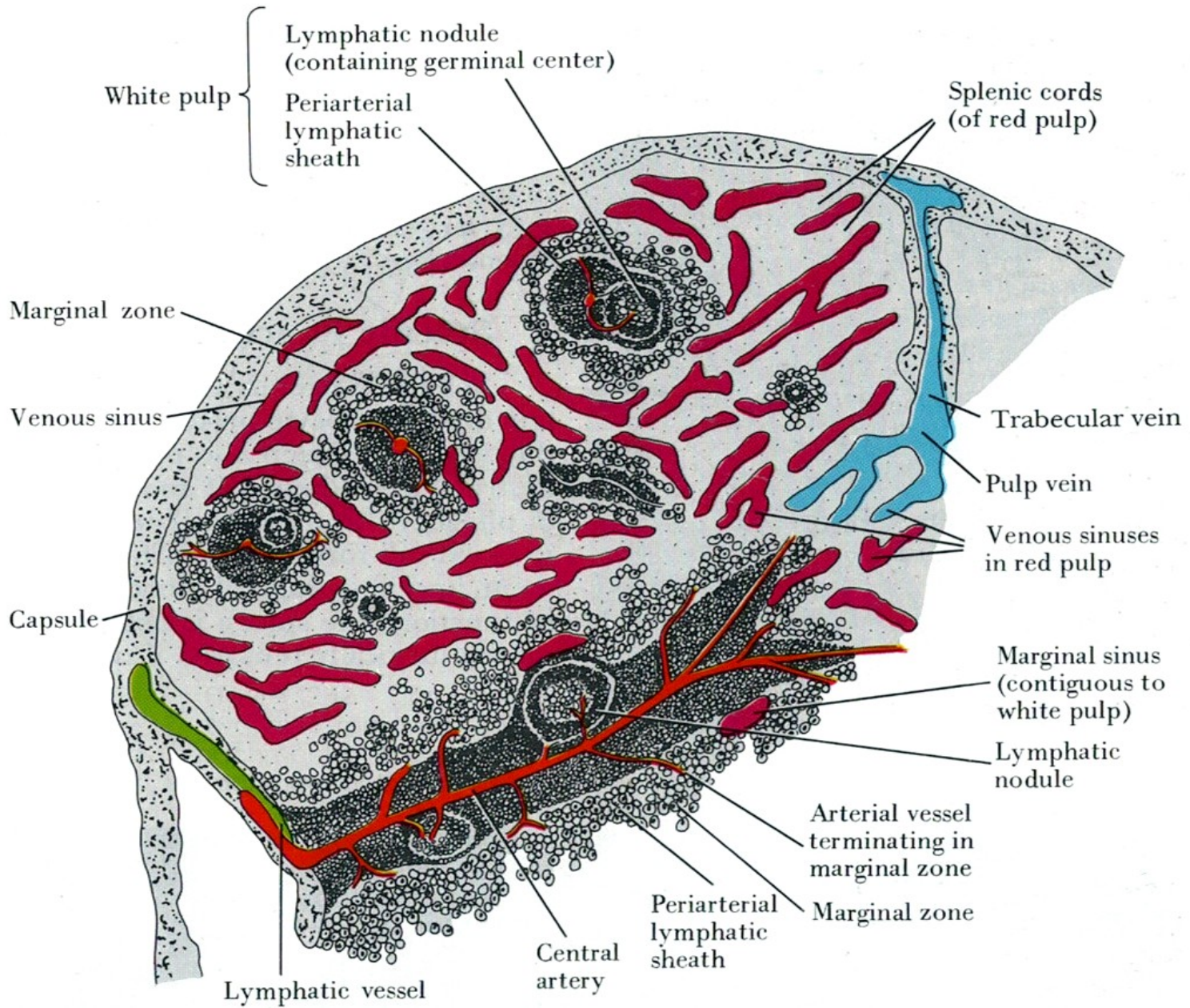
SLEZINA (LIEN)

Stavba

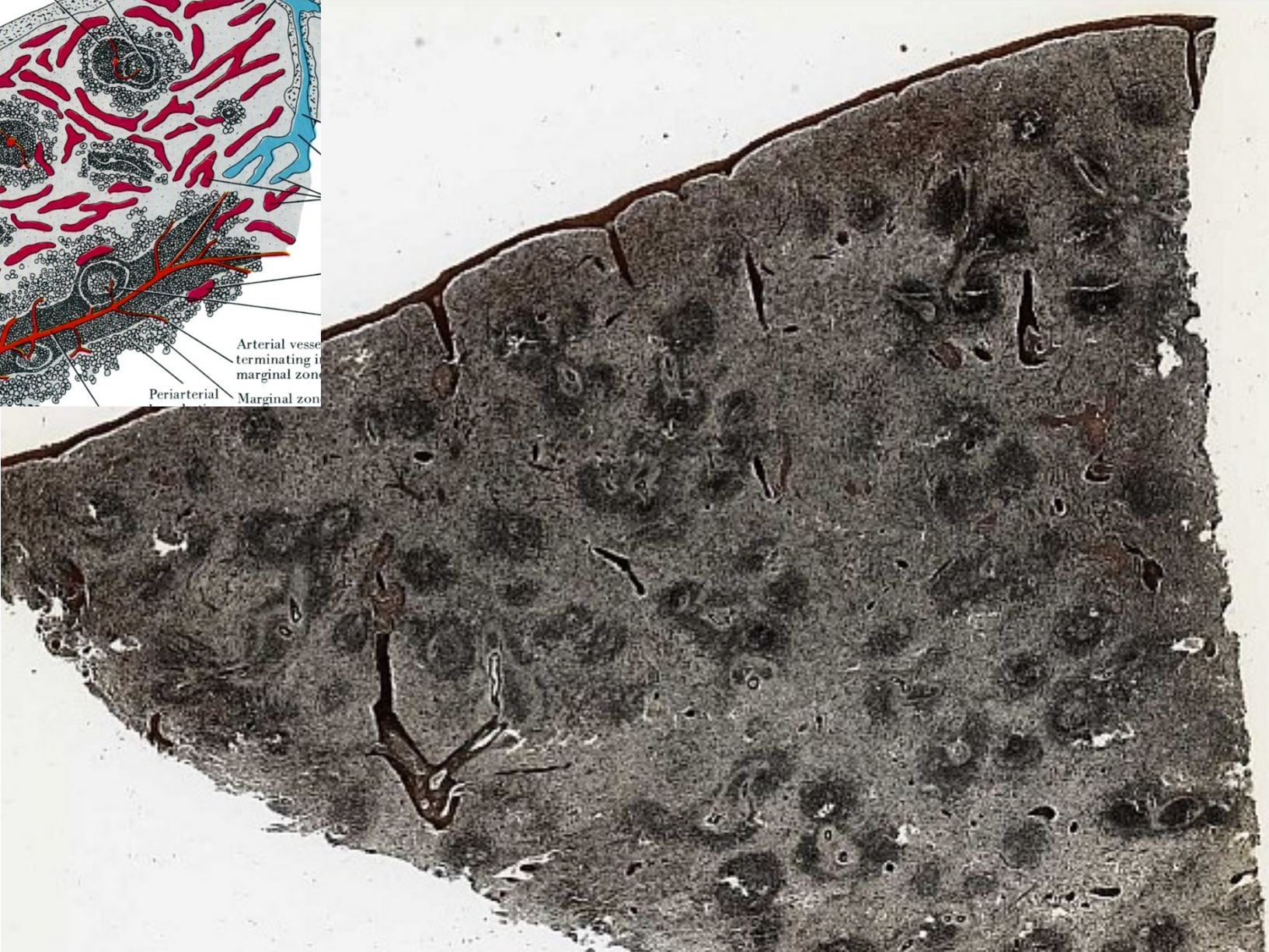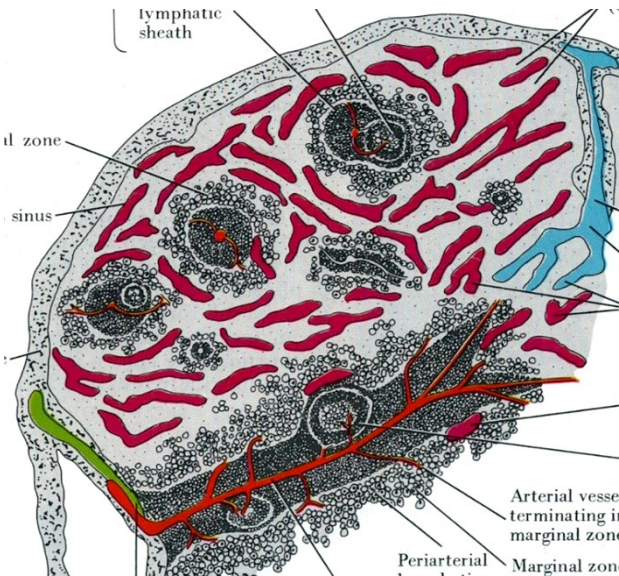
- vazivový obal, vazivové trabekuly
- parenchym sleziny = „pulpa“
- **bílá pulpa** (lymfoidní)
 - periarteriolární lymfatická pochva - PALS
 - Malpighiho tělíska = uzlíky
- **červená pulpa** (nelymfoidní)
 - Billrothovy provazce – síť retikulárních vláken a buněk mezi venózními sinusy
 - venózní sinusy
- **marginální zóna** – okrajová zóna mezi bílou a červenou pulpou, obsahuje zejména antigen prezentující buňky a makrofágy



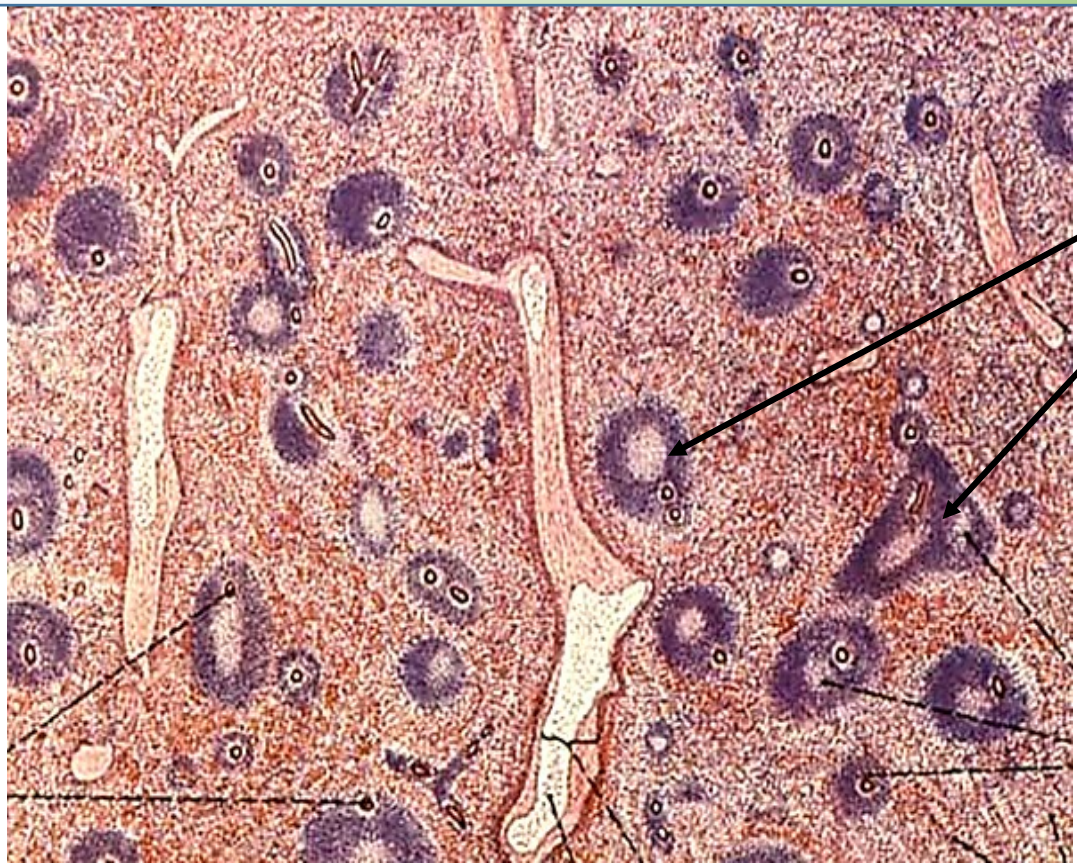SLEZINA (LIEN)



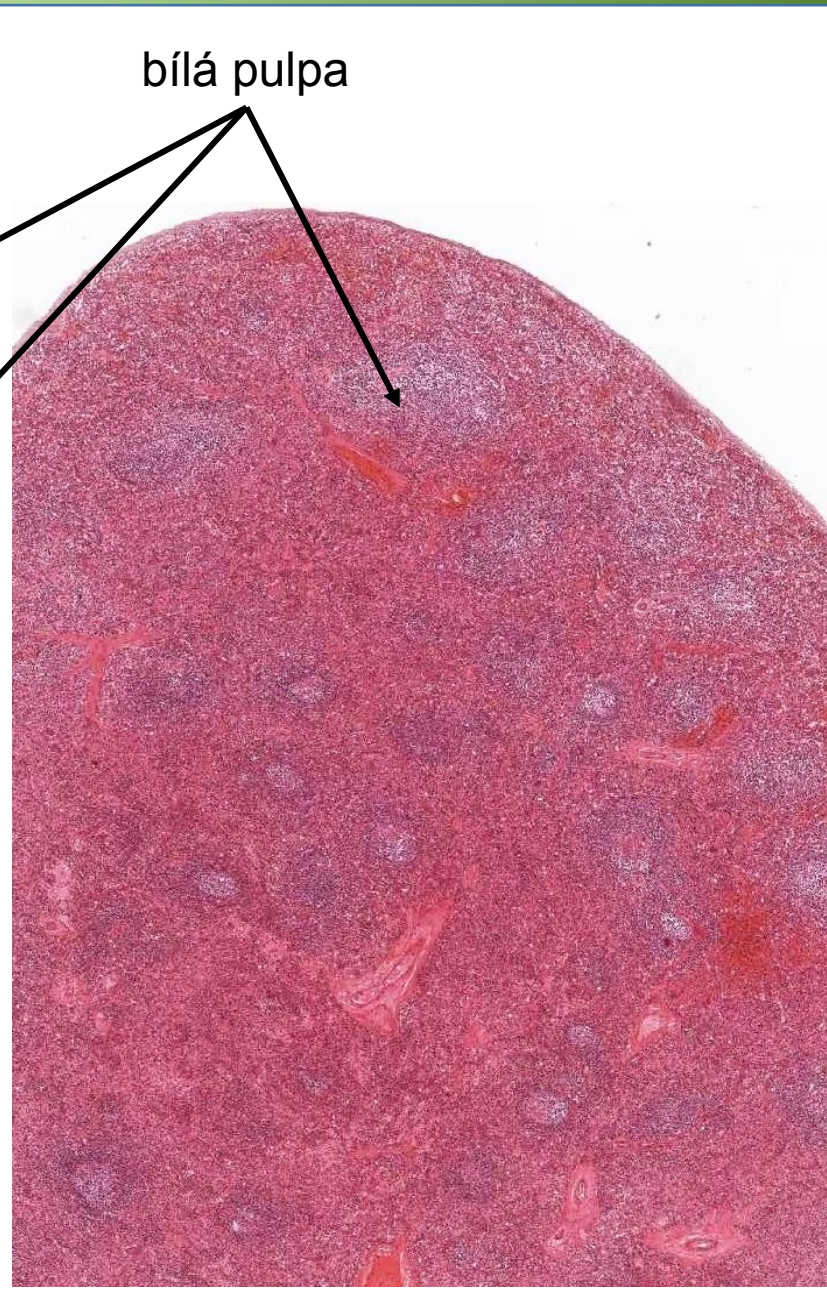
SLEZINA (LIEN)



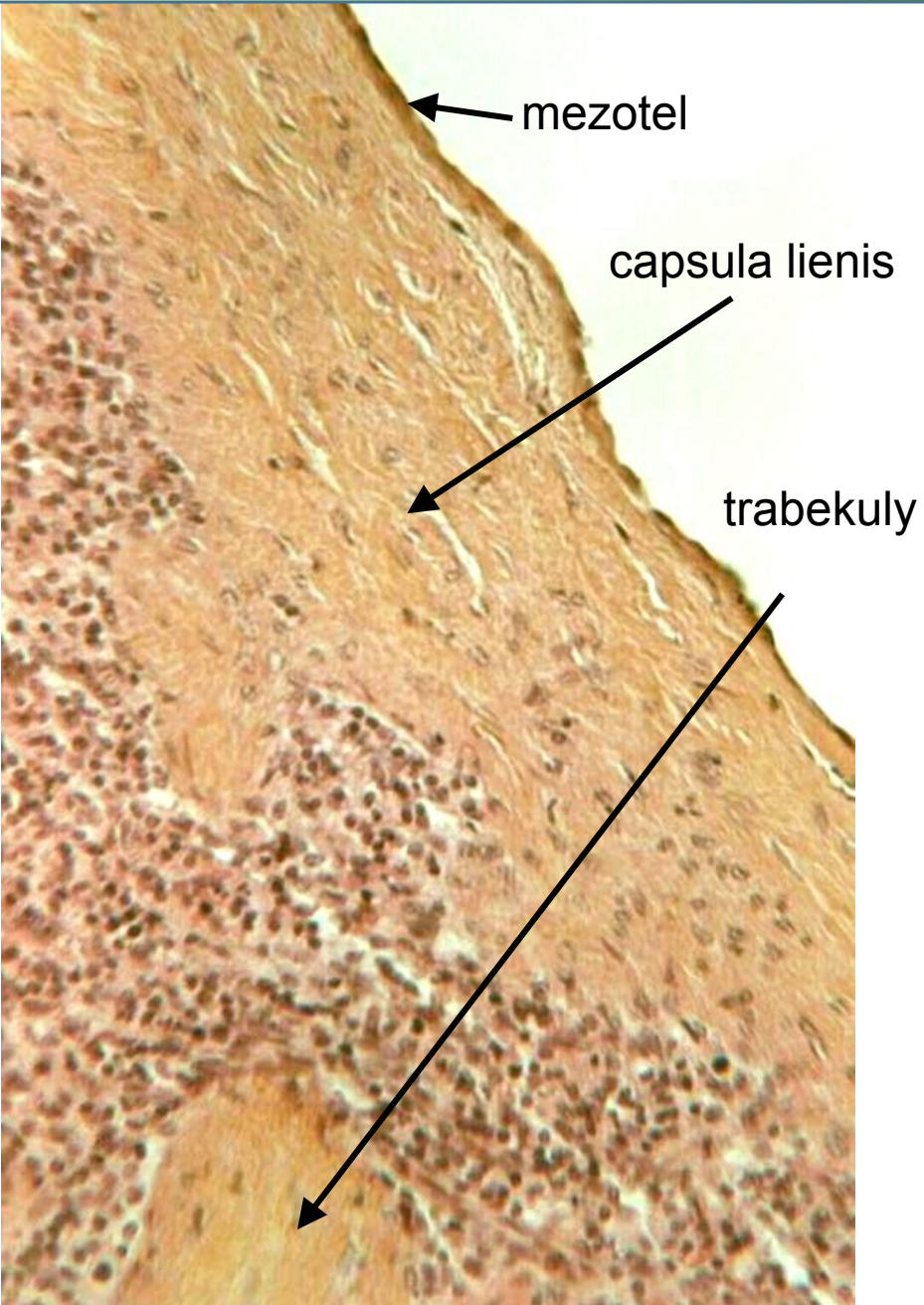
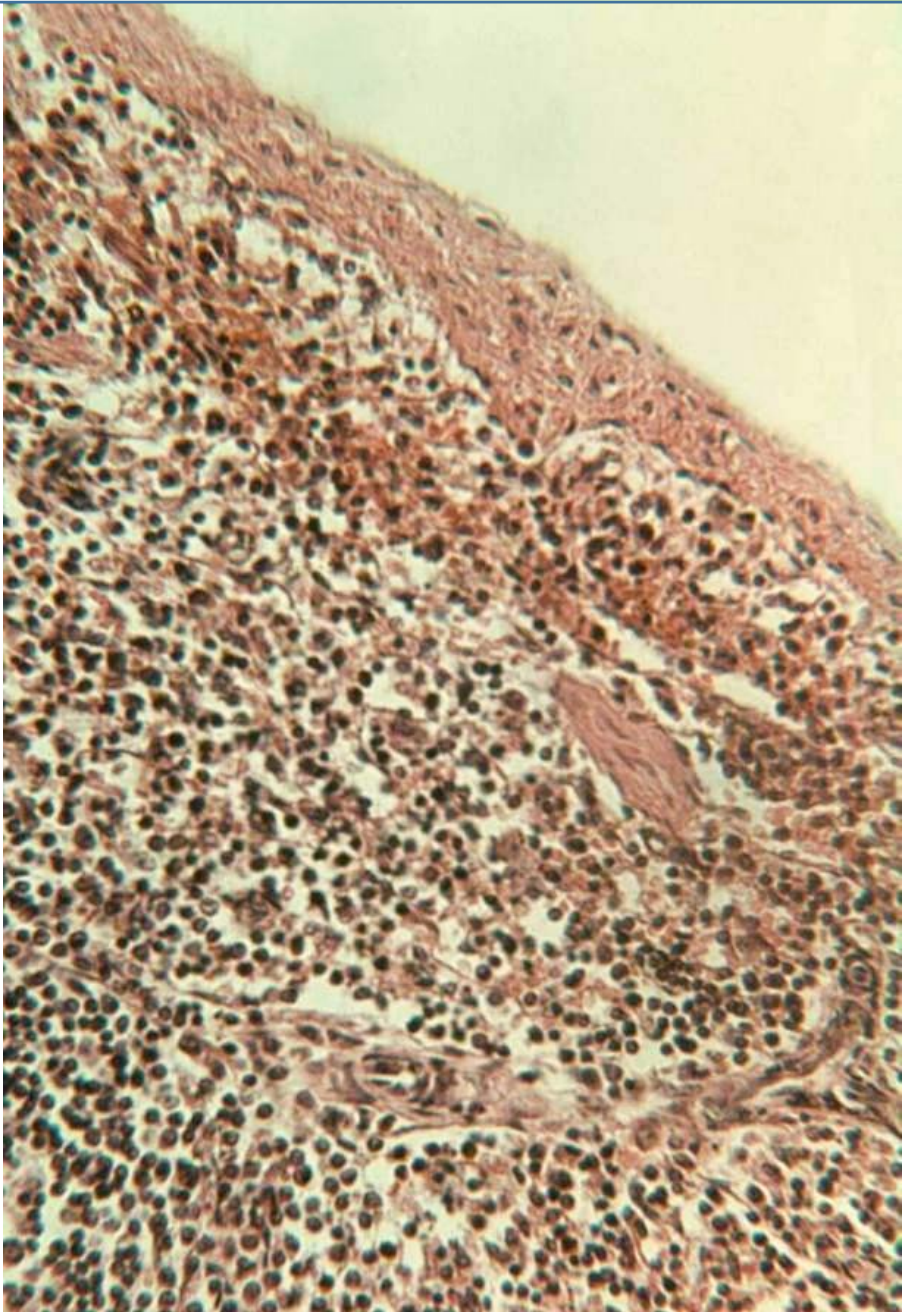
SLEZINA (LIEN)



Sobotta



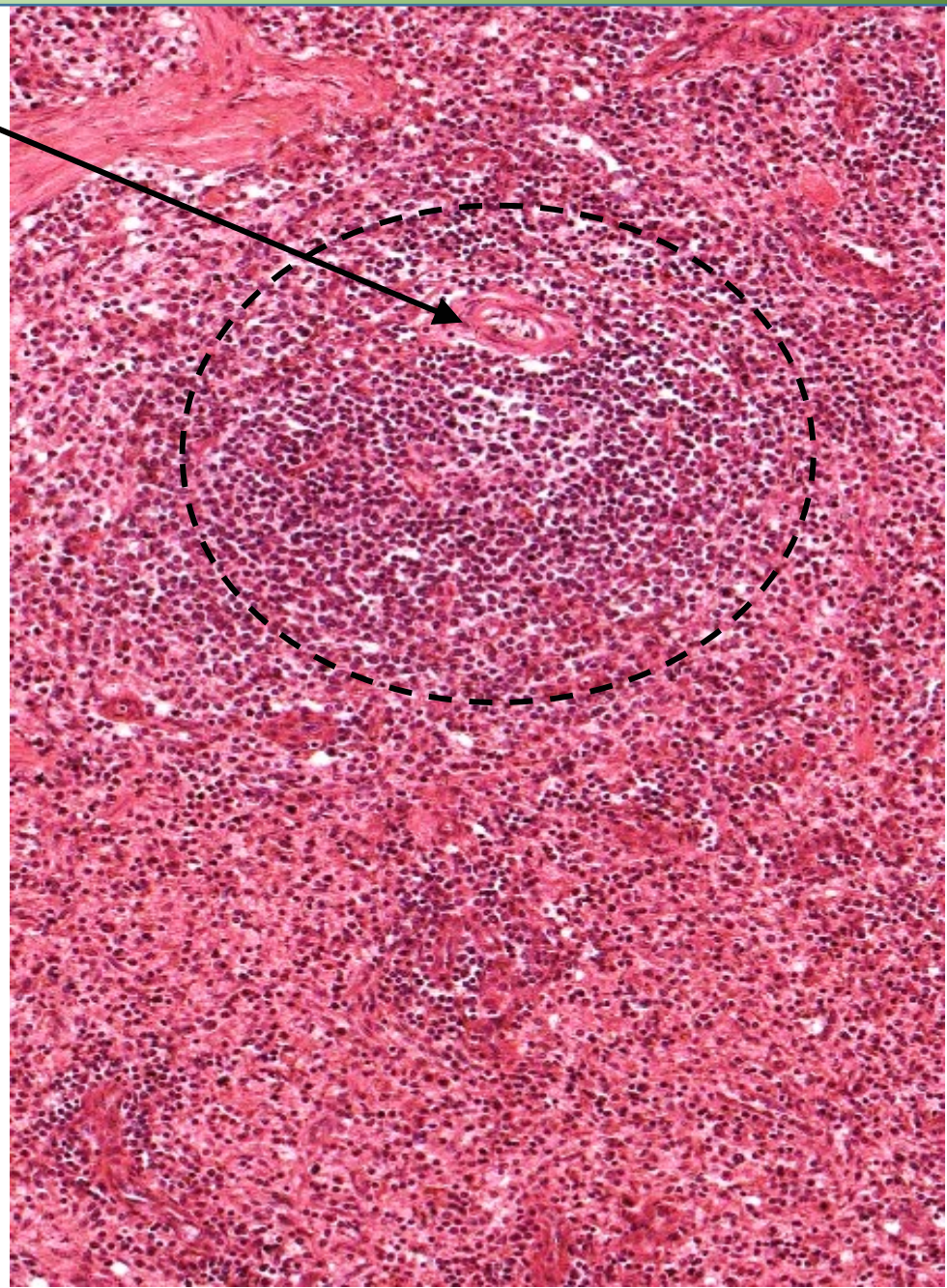
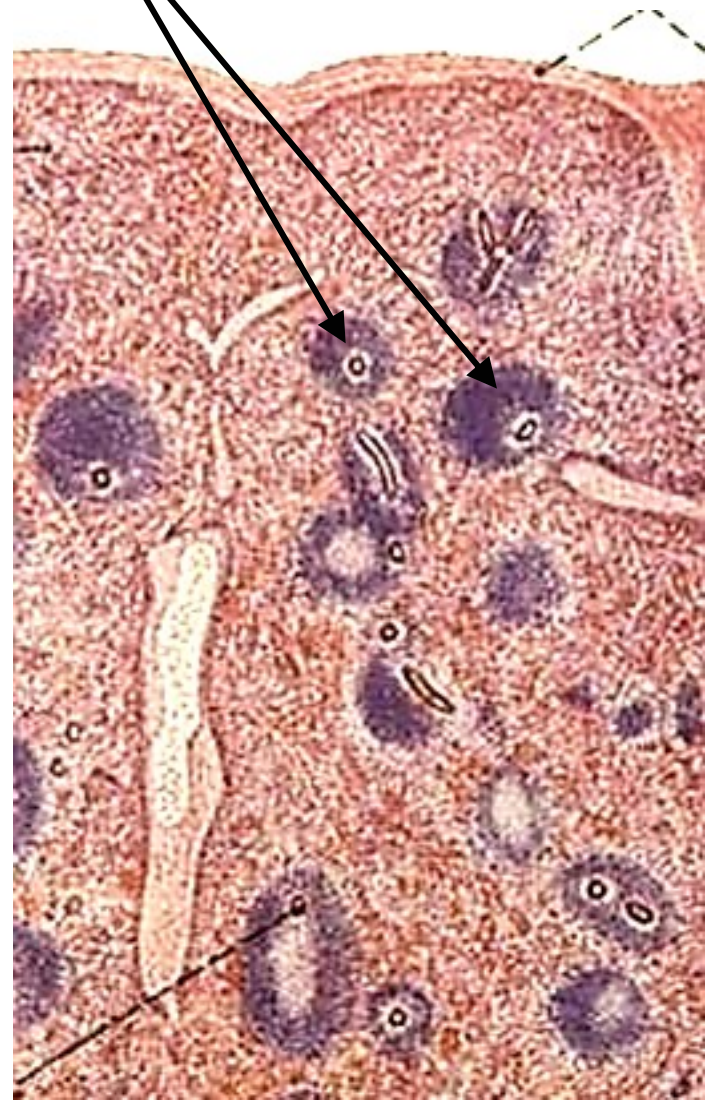
SLEZINA (LIEN)



SLEZINA (LIEN)

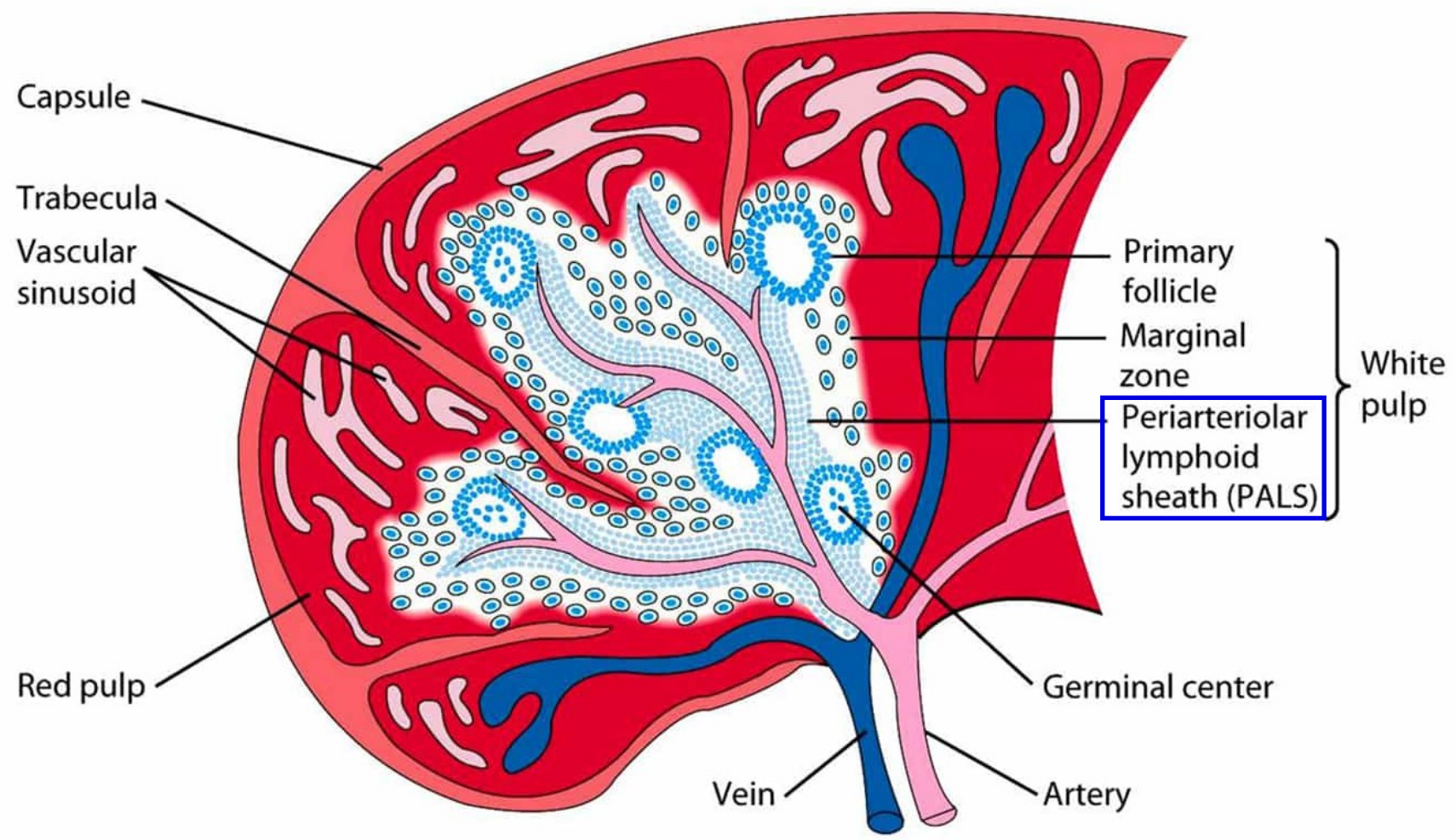
bílá pulpa

a. centralis

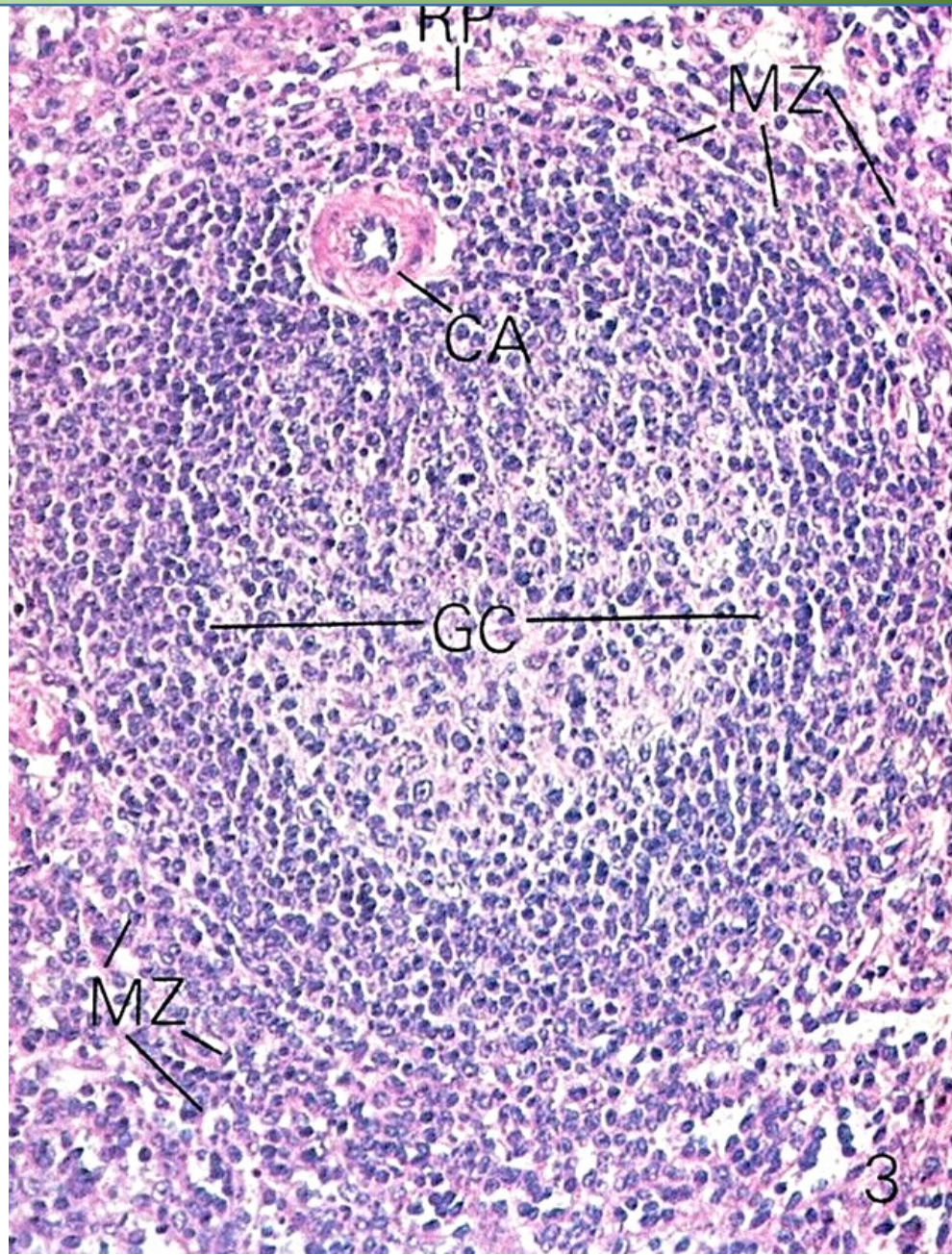
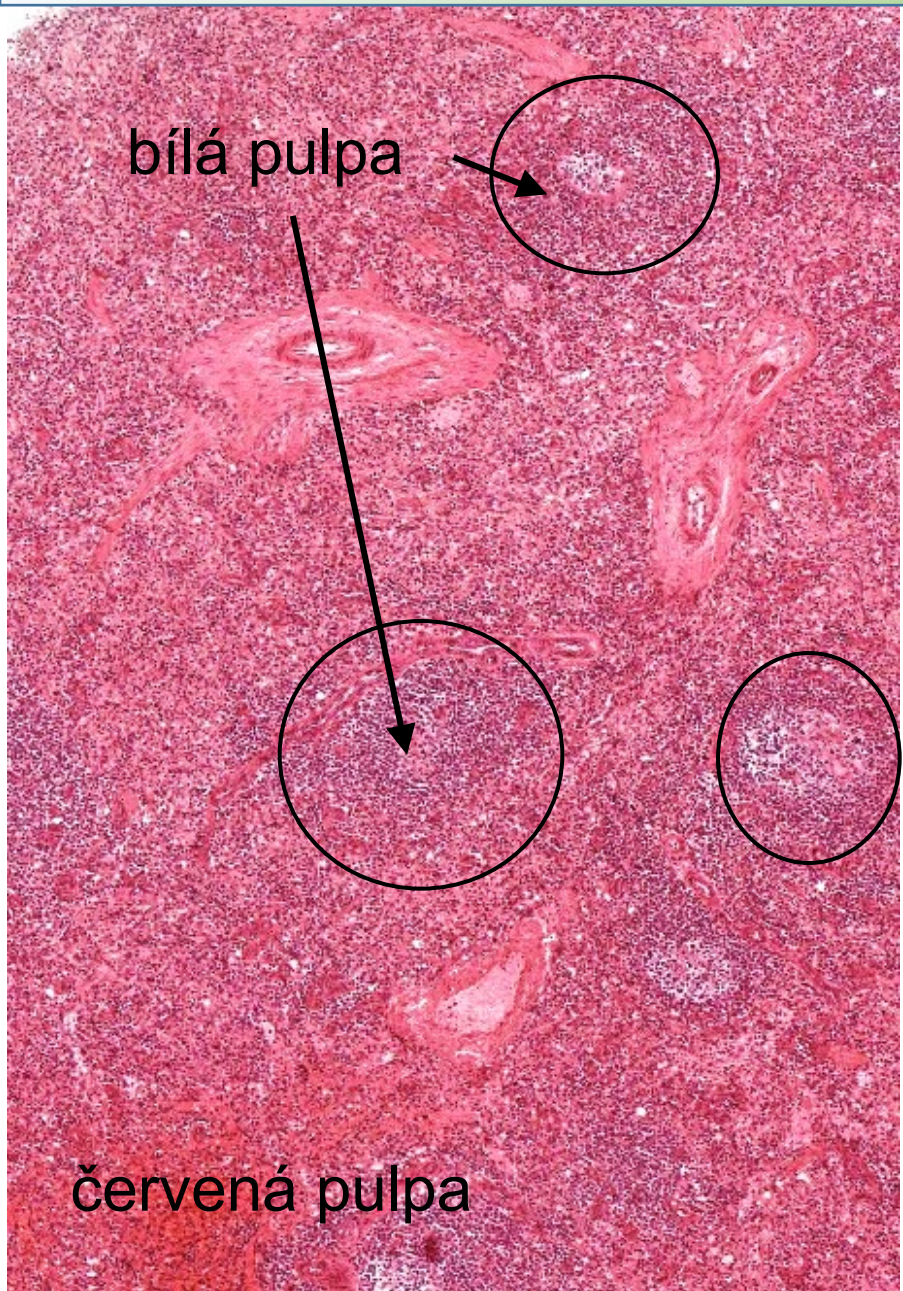

SLEZINA (LIEN)


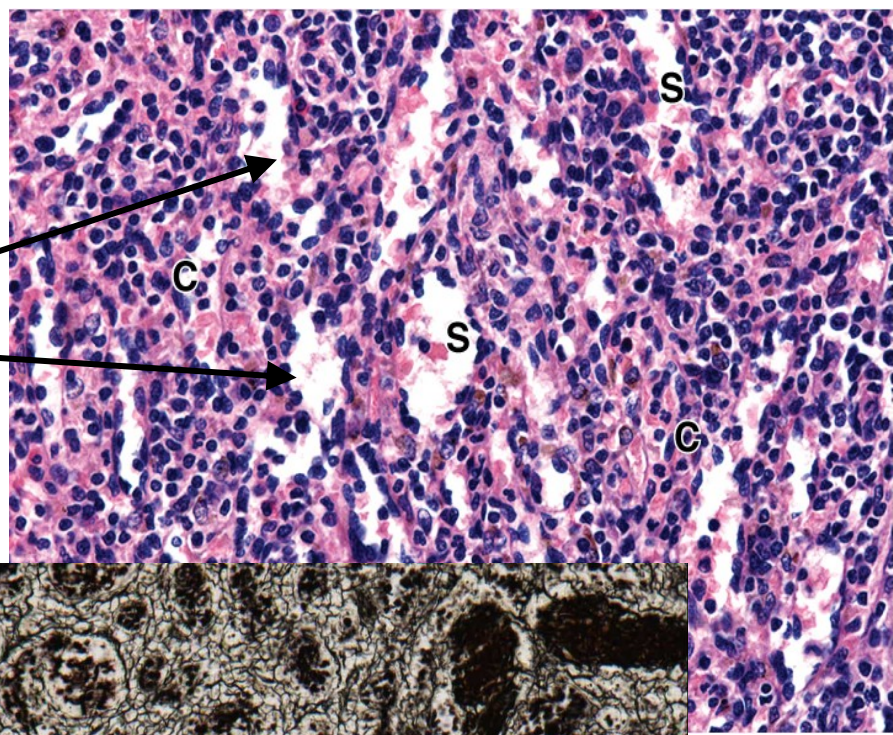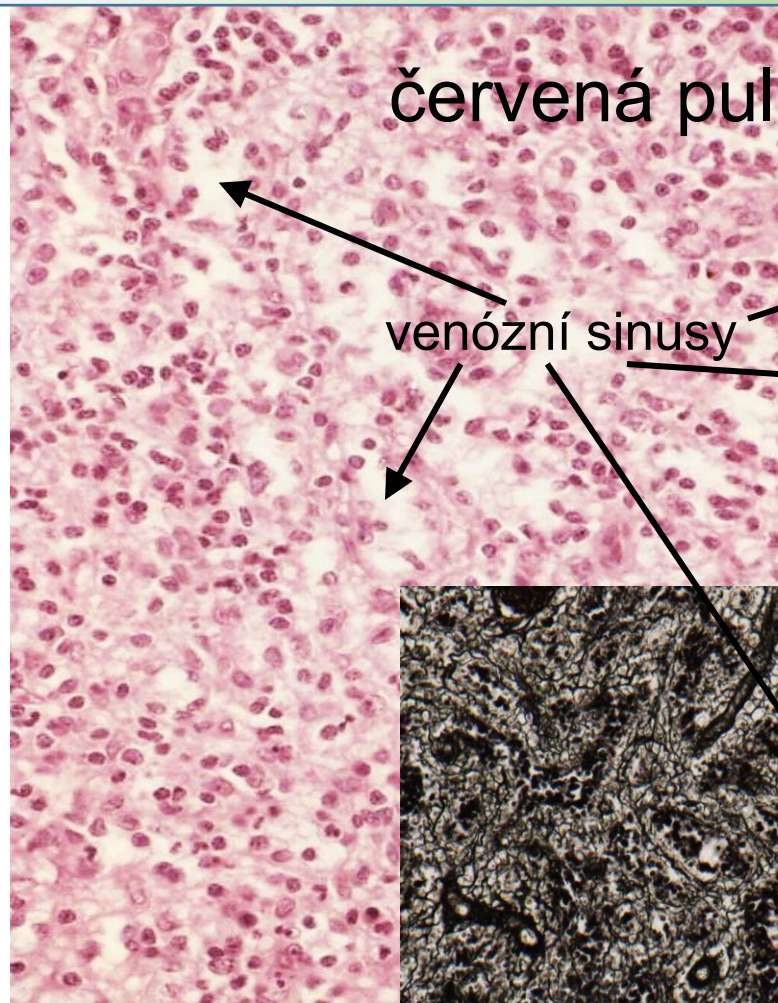
PALS – periarteriolární lymfatická pochva – kolem aa.centrales



SLEZINA (LIEN)



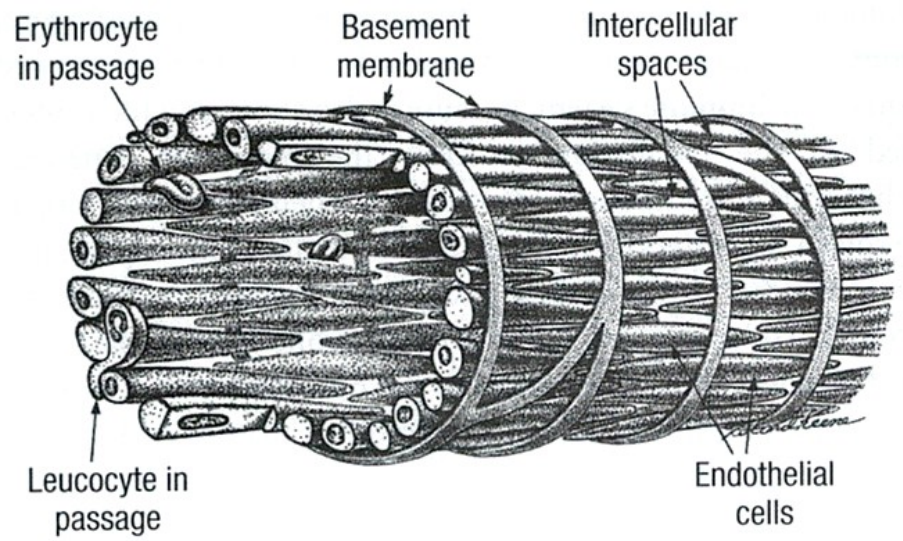
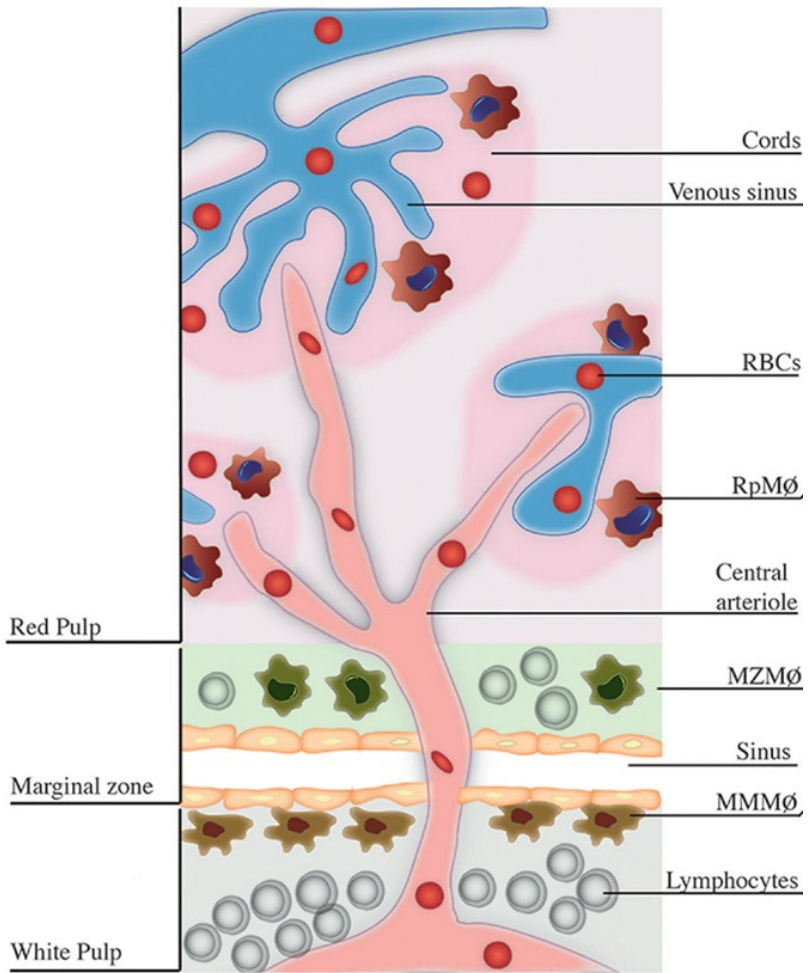
SLEZINA (LIEN)



Mescher

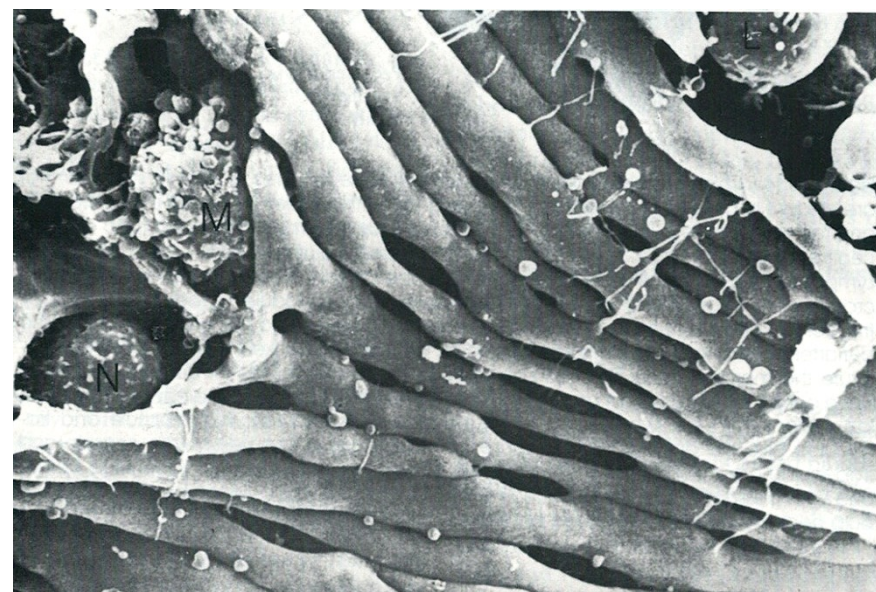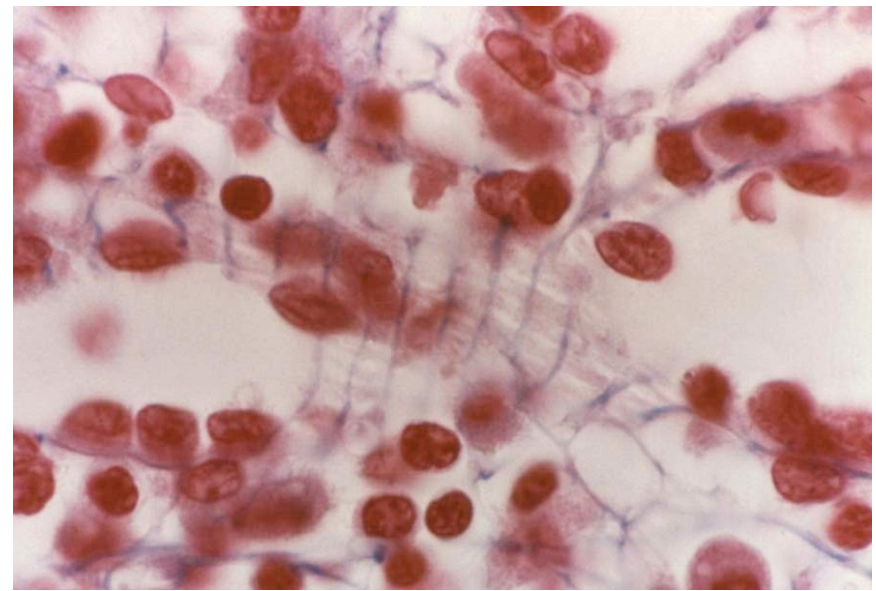
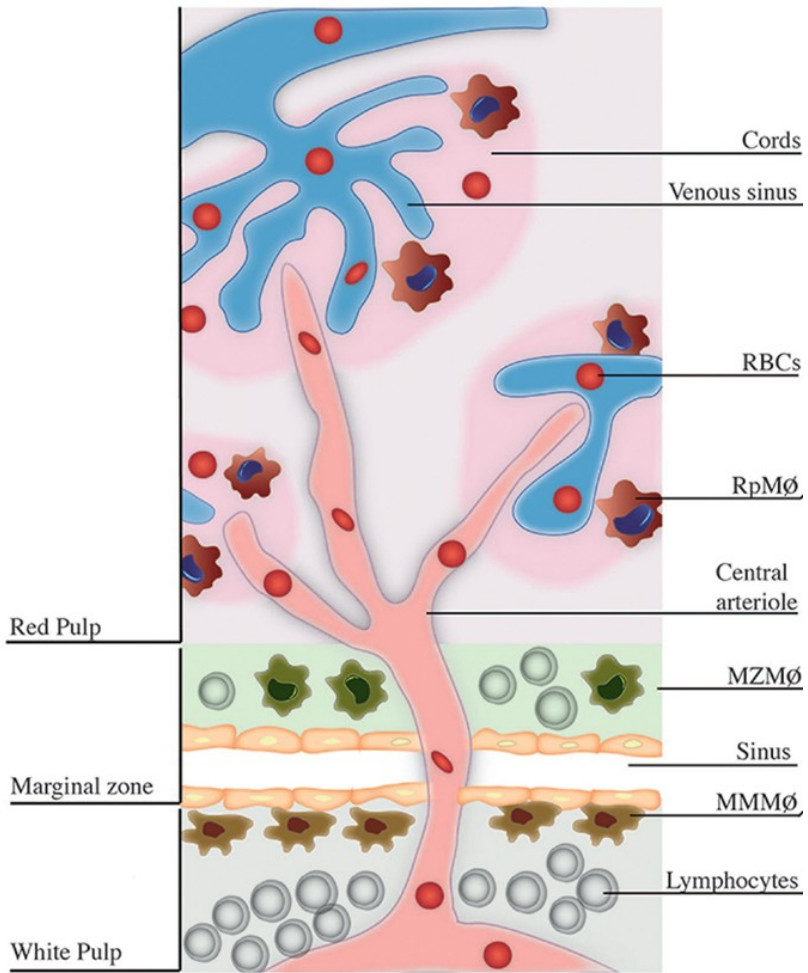
SLEZINA (LIEN)

- Venózní sinusy červené pulpy
- Odstranění abnormálních erytrocytů



SLEZINA (LIEN)

- Venózní sinusy červené pulpy
- Odstranění abnormálních erytrocytů



SLEZINA (LIEN)

venózní sinus



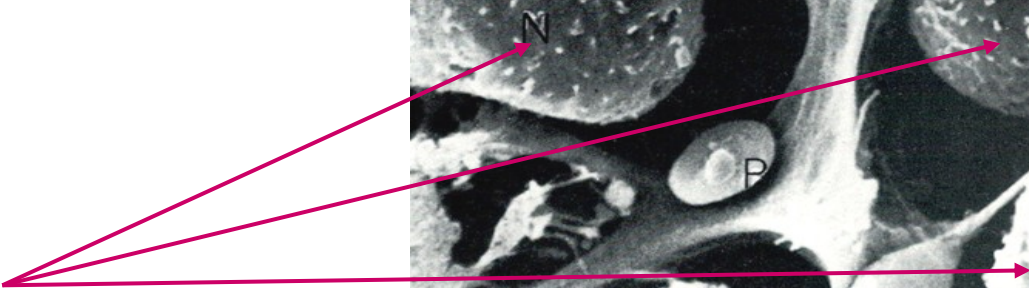
VS

retikulární buňka



RC

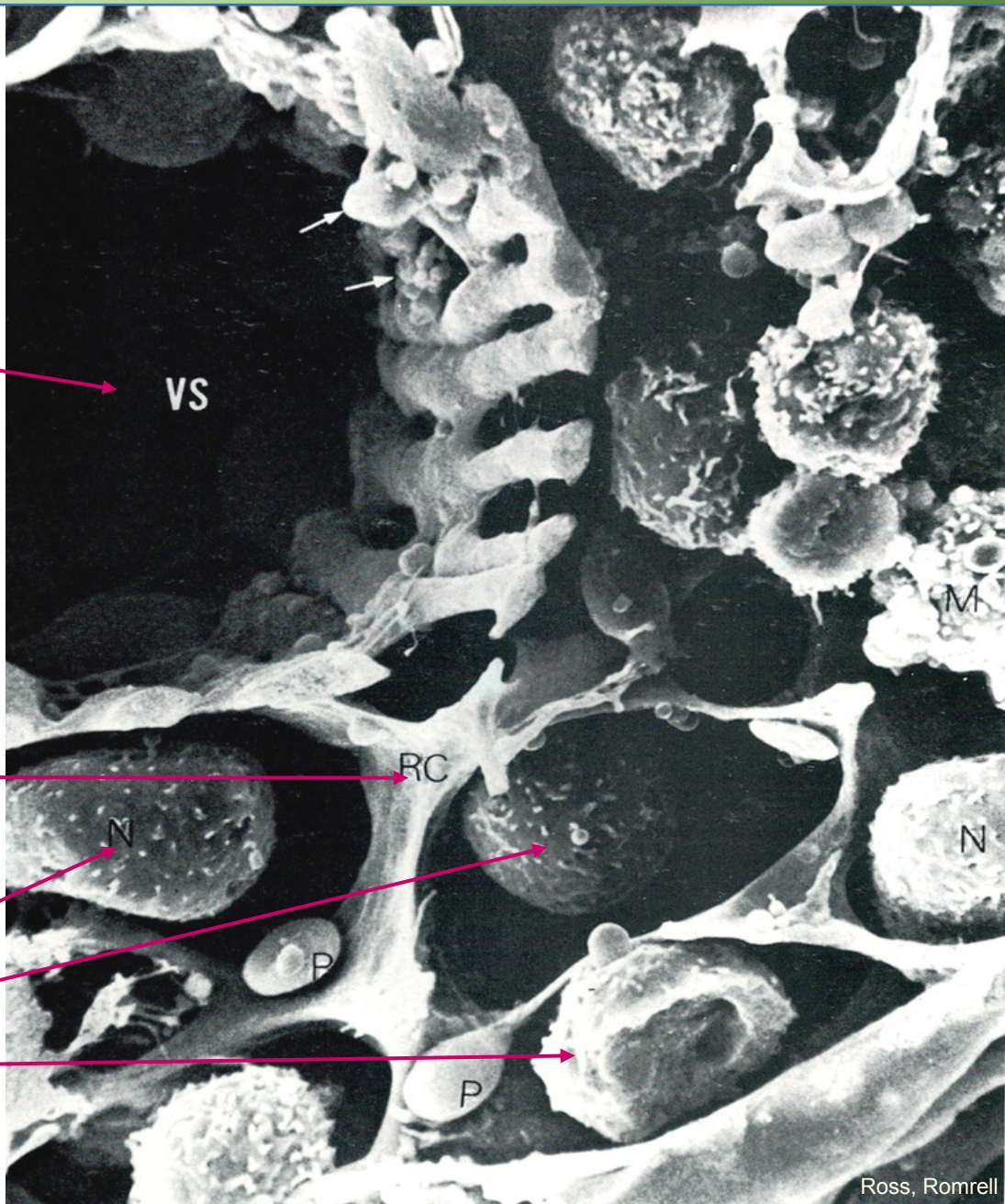
buňky v cirkulaci



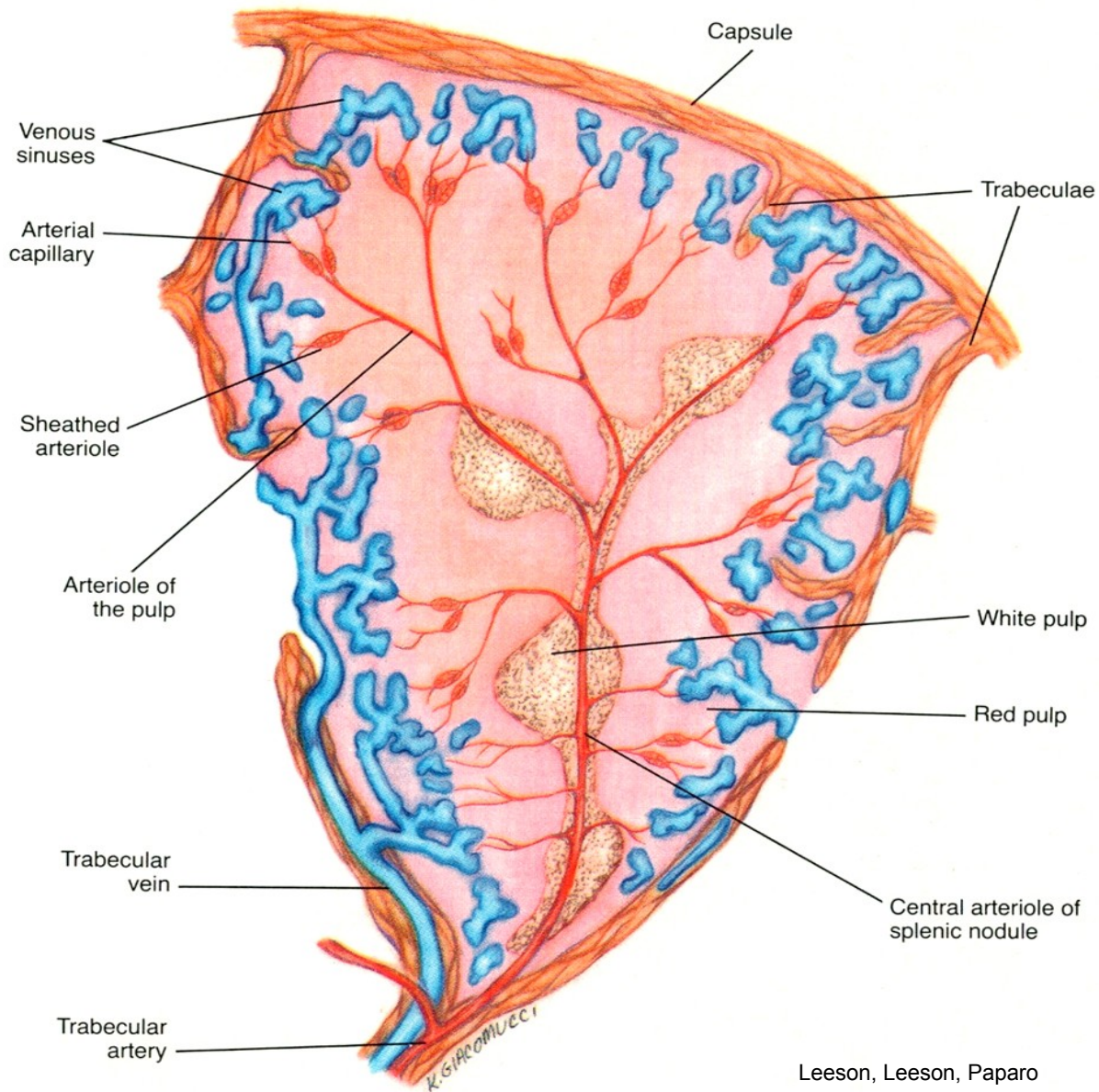
N

P

P



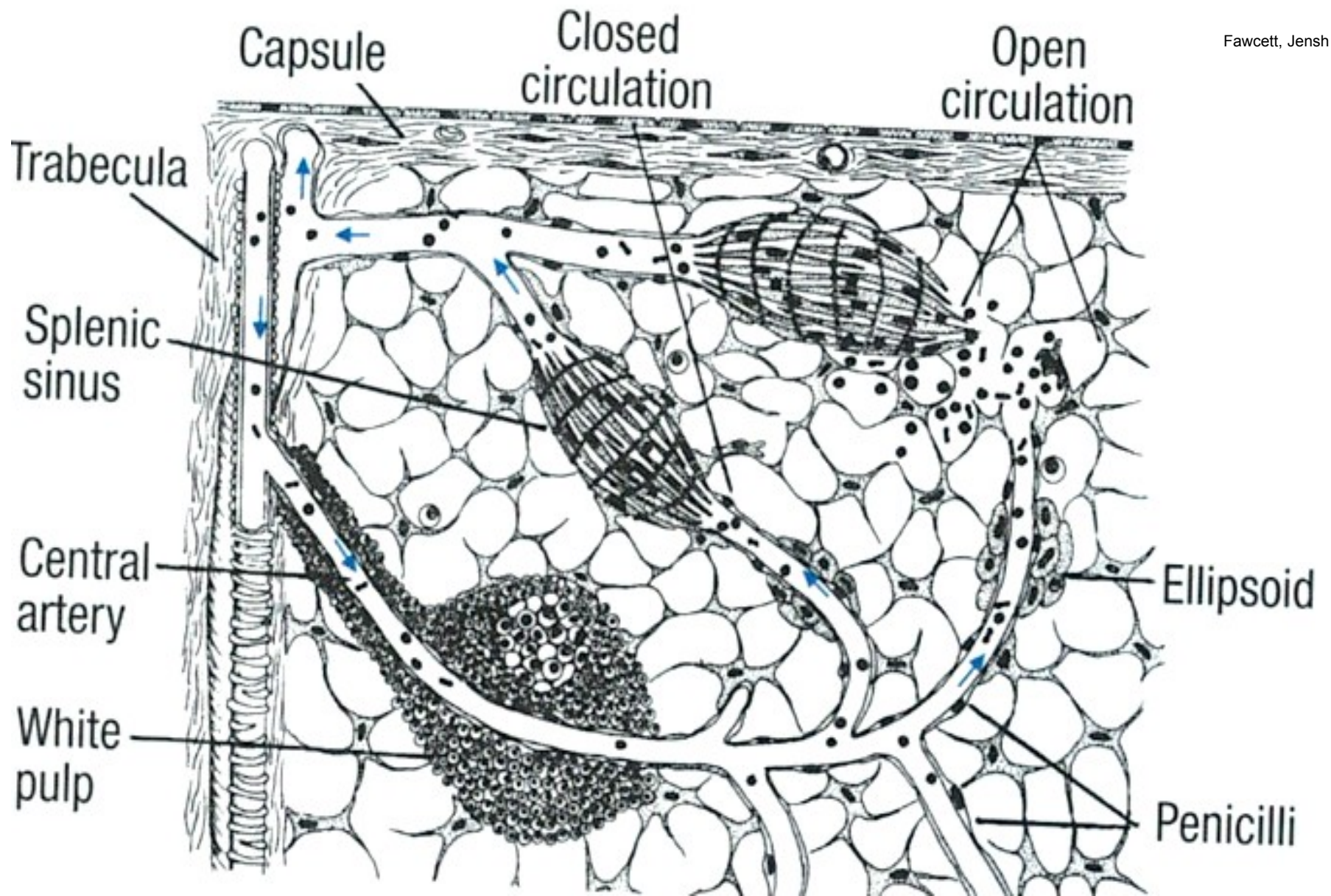
CIRKULACE VE SLEZINĚ



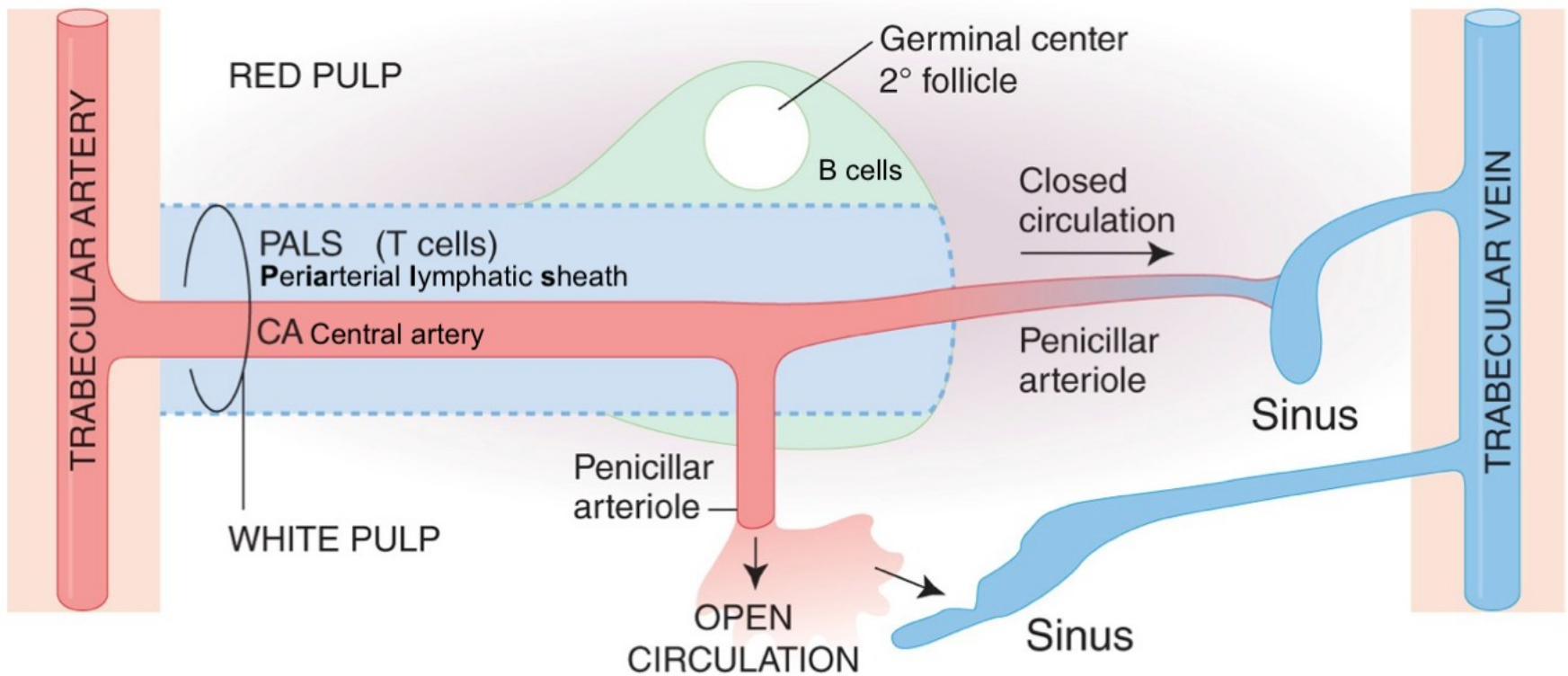
- a. lienalis
- aa. trabeculares
- aa. centrales (centrální)
- arteriolae penicillatae (štětičkovité)
- (opouzdřené tepénky – Schweigger-Seidelova manžeta)
- venózní sinusy
- vény pulpy
- vv. trabeculares
- v. lienalis

SLEZINA – OTEVŘENÁ A UZAVŘENÁ CIRKULACE

Fawcett, Jensh



Splenic blood flow

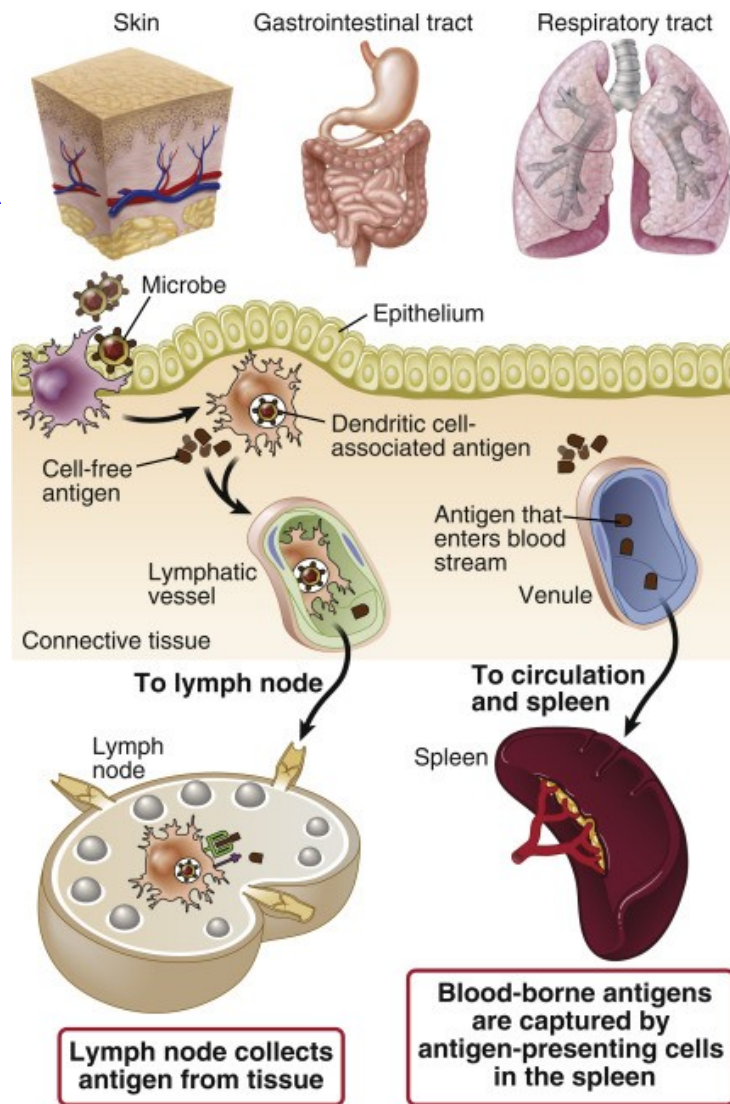


Blood dumps into connective tissue
Captured back into sinusoids (large venules)

SLEZINA VS. LYMFATICKÁ UZLINA

Lymfatická uzlina

Slezina



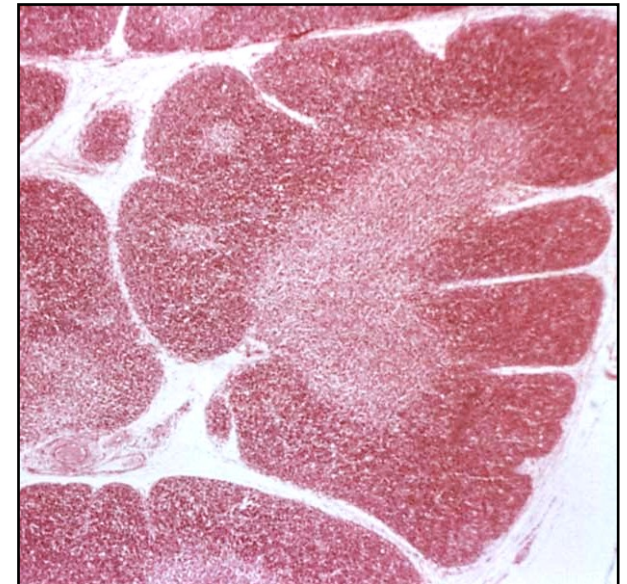
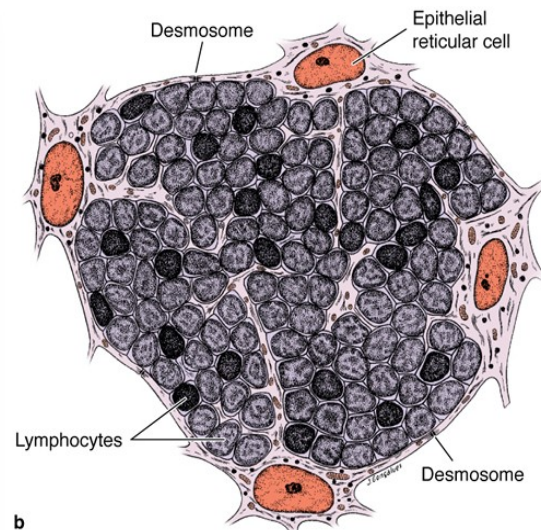
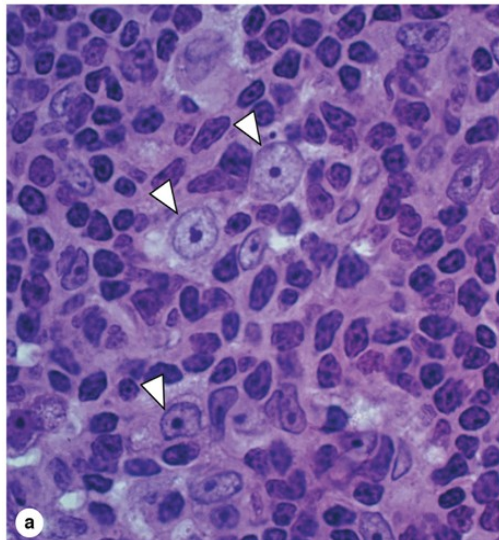
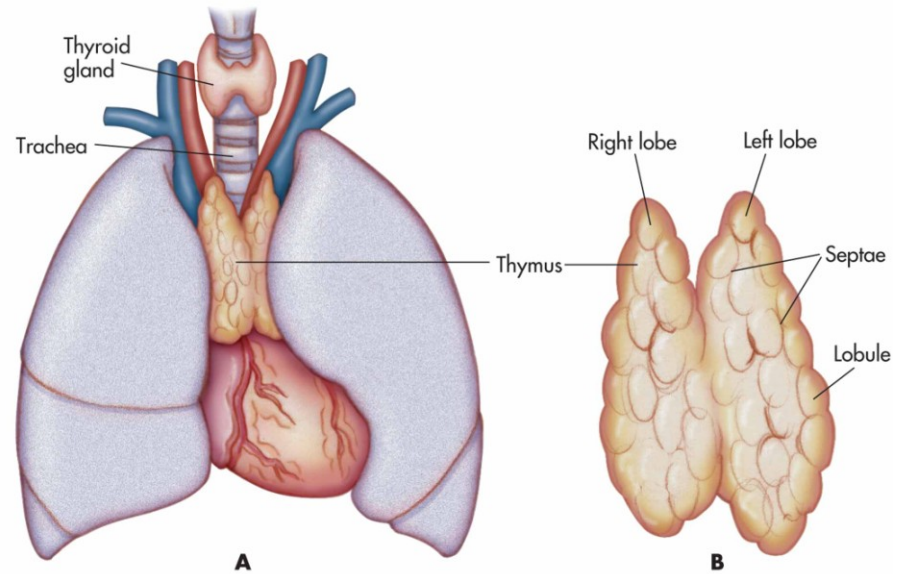
lymfatický filtr

krevní filtr

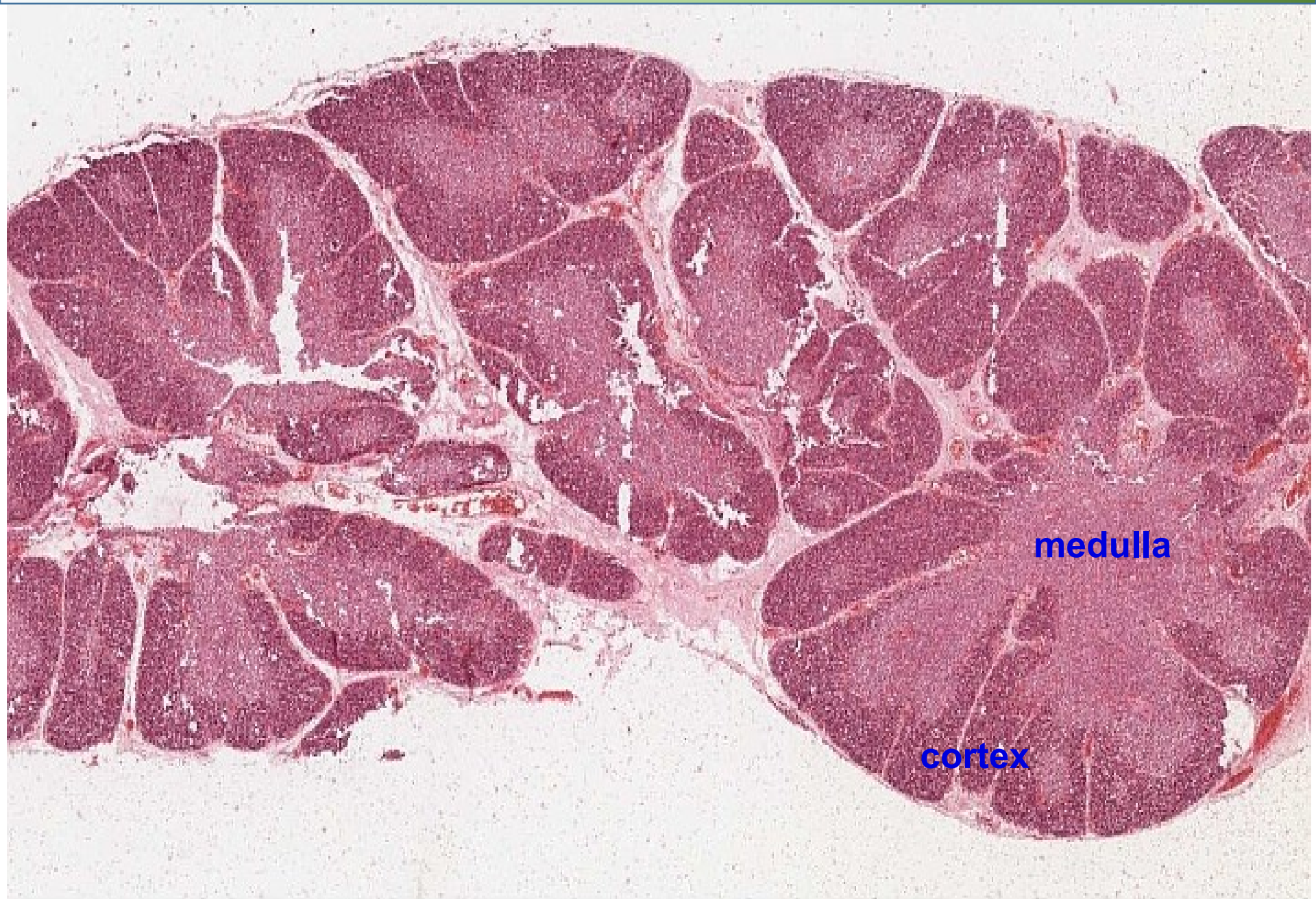
BRZLÍK (THYMUS)

Stavba

- vazivový obal
- parenchym: kůra a dřeň
- epiteliální retikulum (cytoretikulum)
- T-lymfocyty
- Hassalova tělíska



BRZLÍK V DĚTSTVÍ

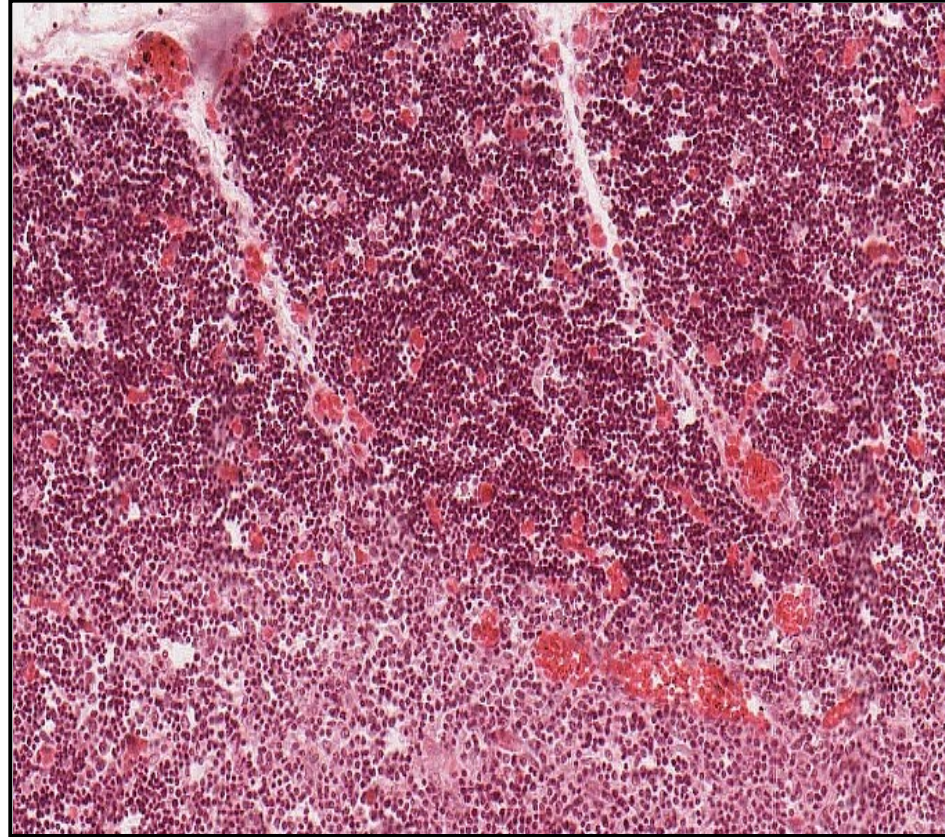


medulla

cortex

Kůra:

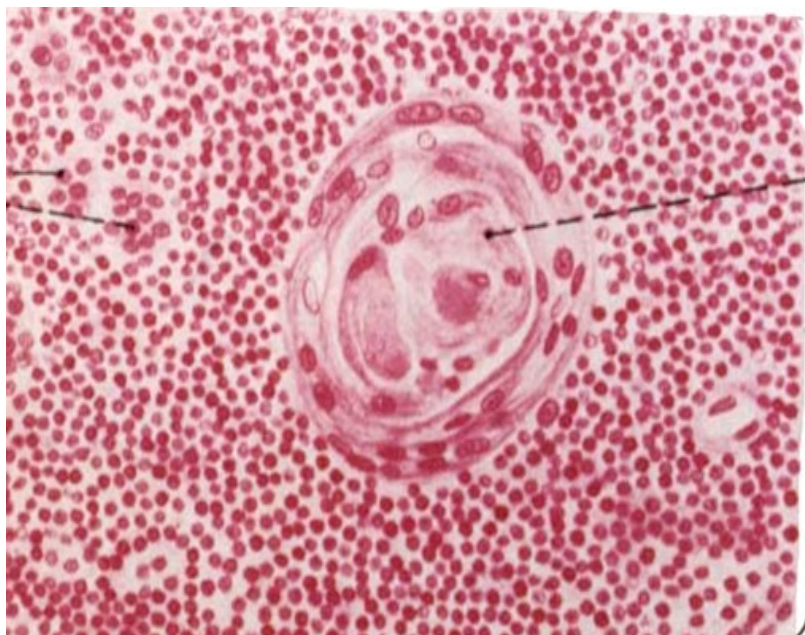
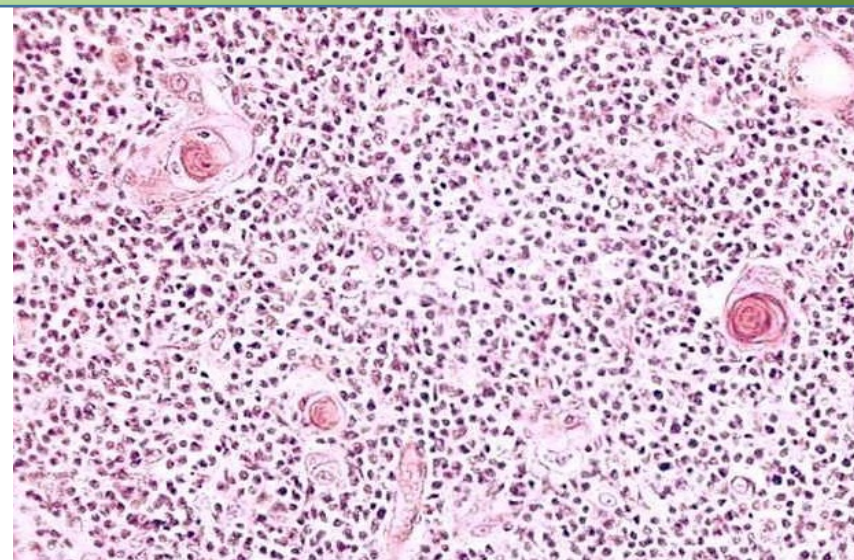
- proliferace T-lymfocytů
- imunokompetence T-lymfocytů
- **pozitivní selekce (funkční TCR)**
- **hemato-tymická bariéra** (endotel + bazální lamina + cytotetikulum)
- brání předčasnému kontaktu s antigeny



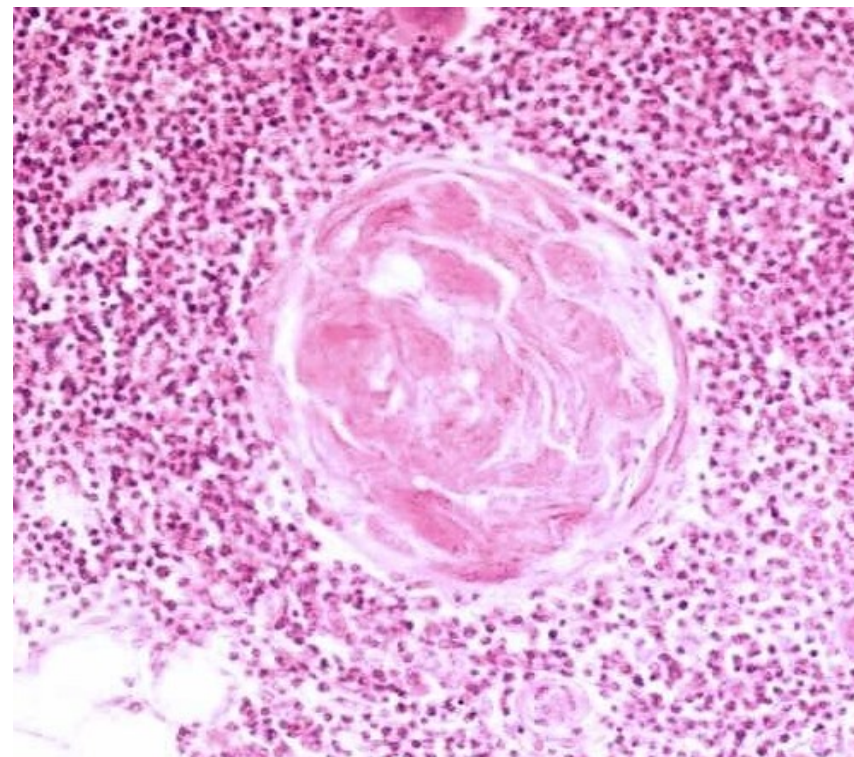
BRZLÍK (THYMUS) - DŘEŇ

Dřeň:

- **negativní selekce** – prevence autoimunitní reakce
- přežije jen 2-3% T-lymfocytů
- cytoretikulum
- hemato-tymická bariéra chybí

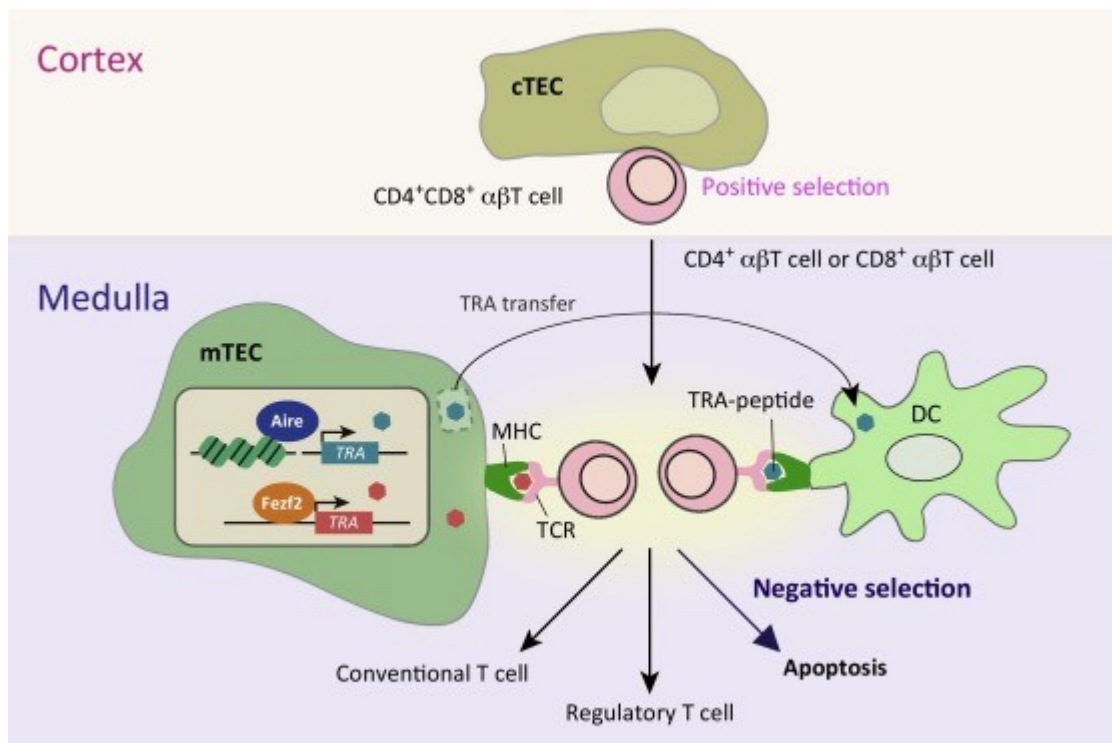


Hassalova tělíska ve dřeni

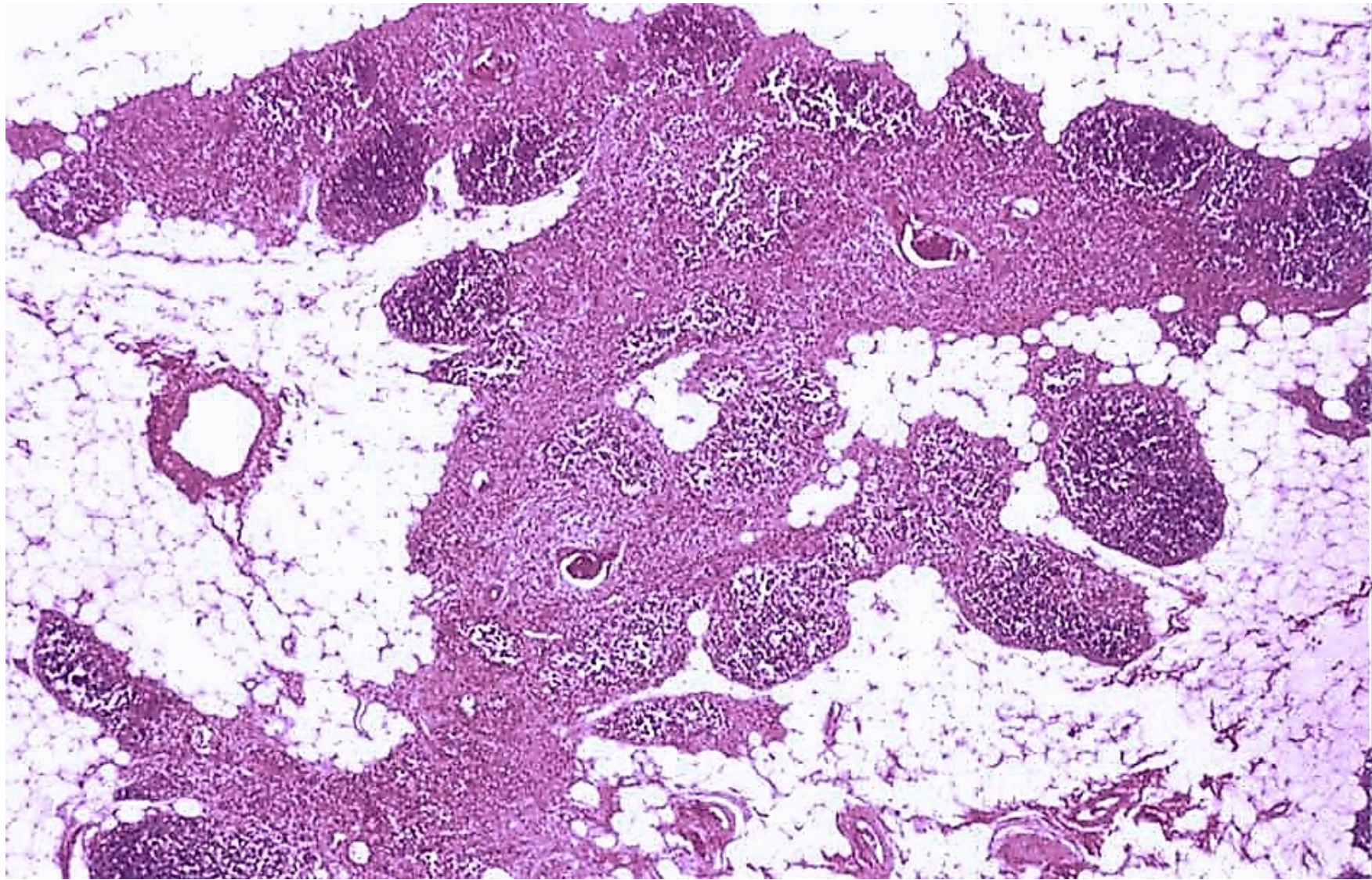


SELEKCE T-LYMFOCYTŮ

- pozitivní: CD4+ CD8+
- „tissue-restricted antigens“ (TRAs)



BRZLÍK (THYMUS) - INVOLUCE

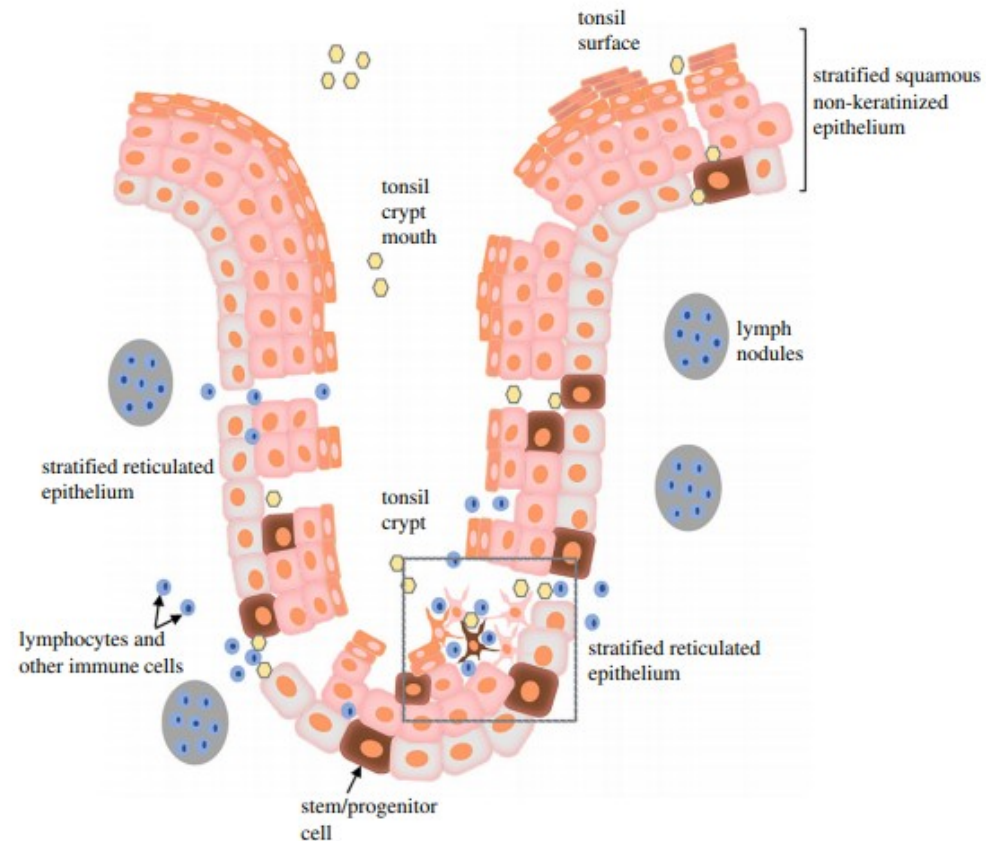
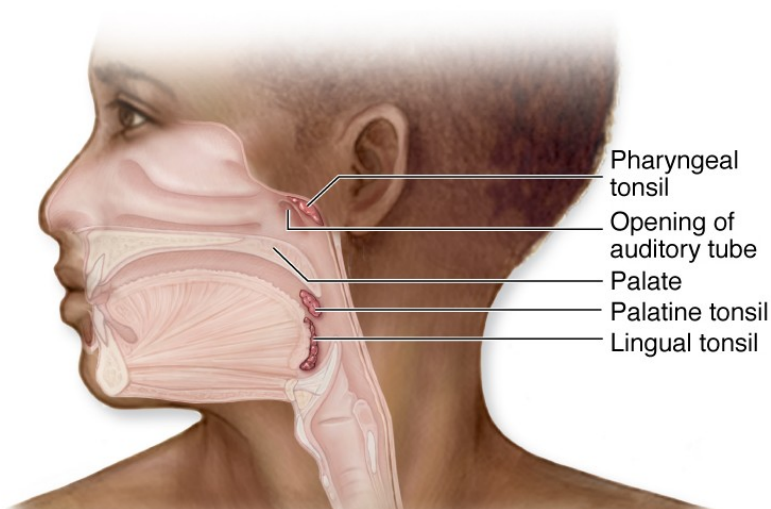


MANDLE (TONSILY)

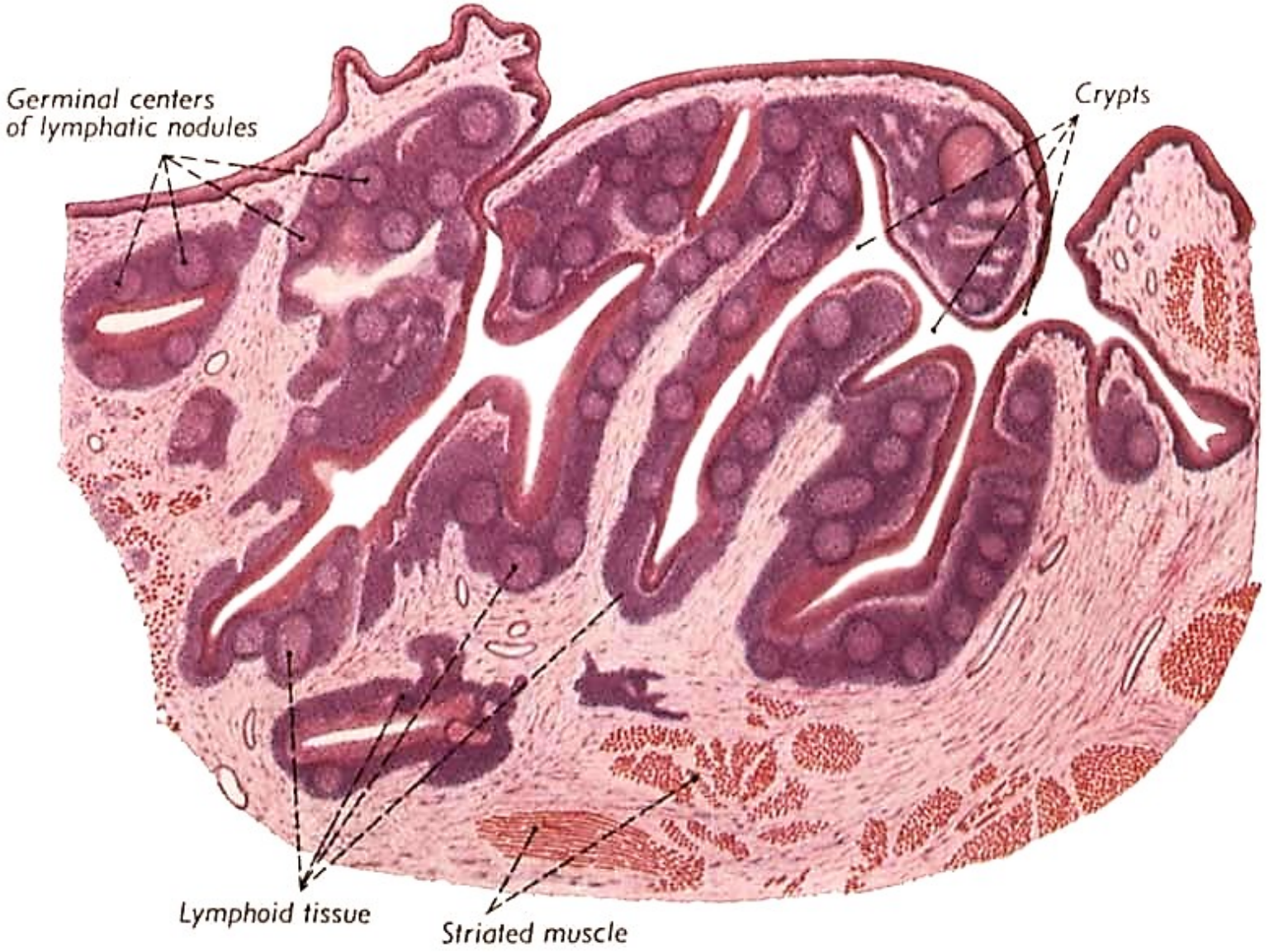
Stavba

- neúplně opouzdřené
- krypty – hluboké a rozvětvené invaginace kryté epitelem
- agregáty lymfatické tkáně (folikuly) kryt epitelem krypt
- rozvlákněný epitel (umožňuje přístup antigenů)

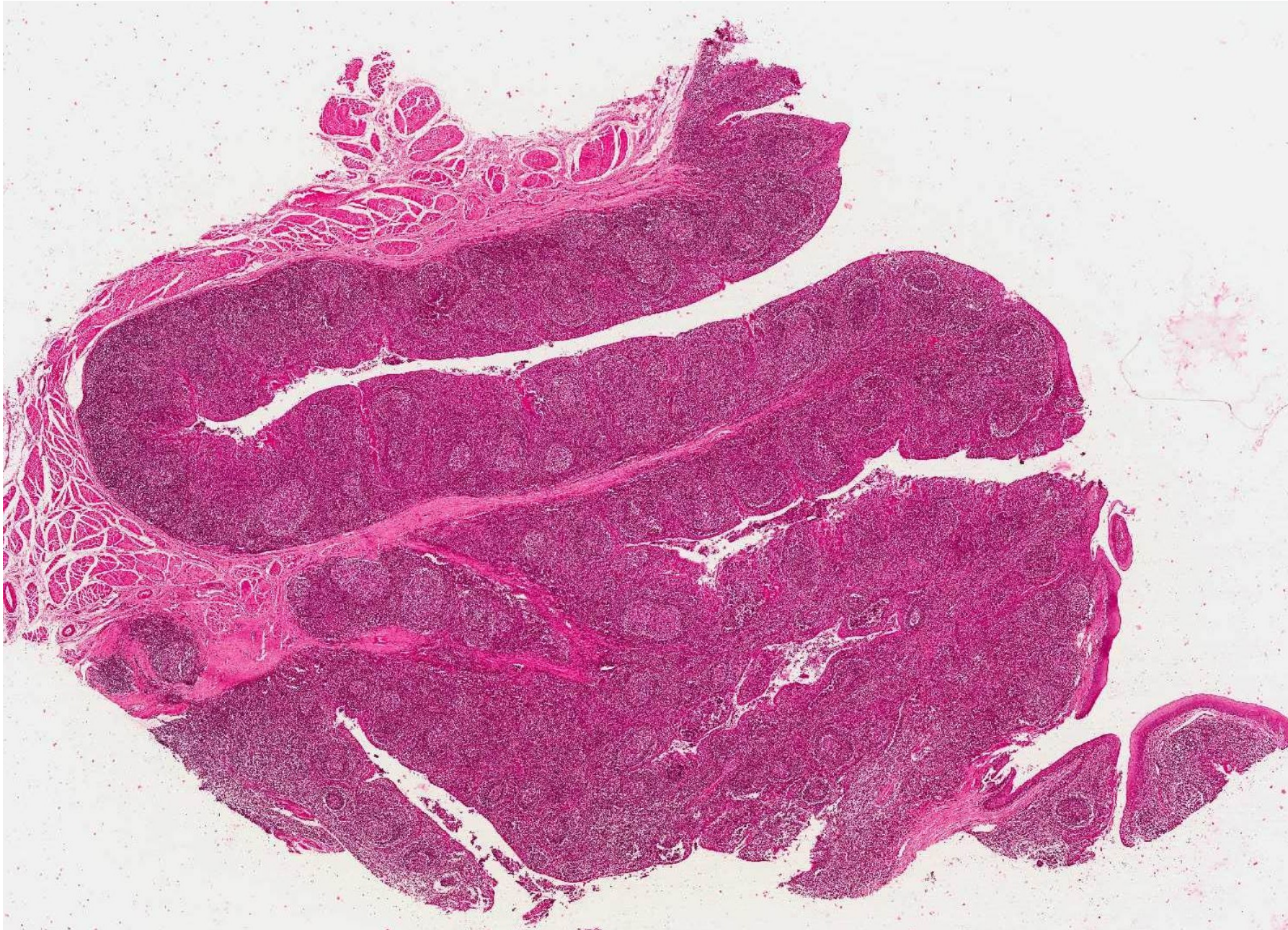
- **t. palatina** – vrstevnatý dlaždicový e.
- **t. lingualis** – vrstevnatý dlaždicový e..
- **t. pharyngea** – víceřadý cylindrický e.
- **t. tubaria** – víceřadý cylindrický e.



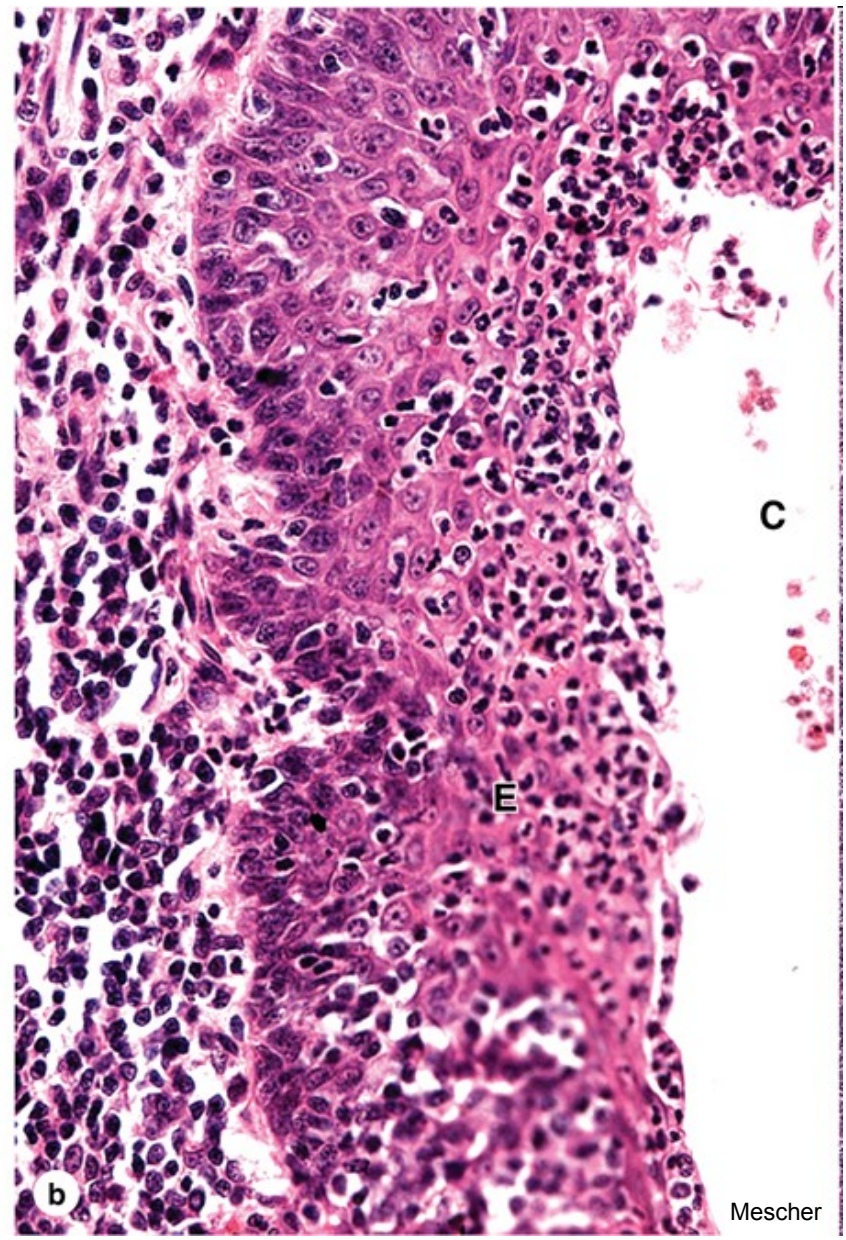
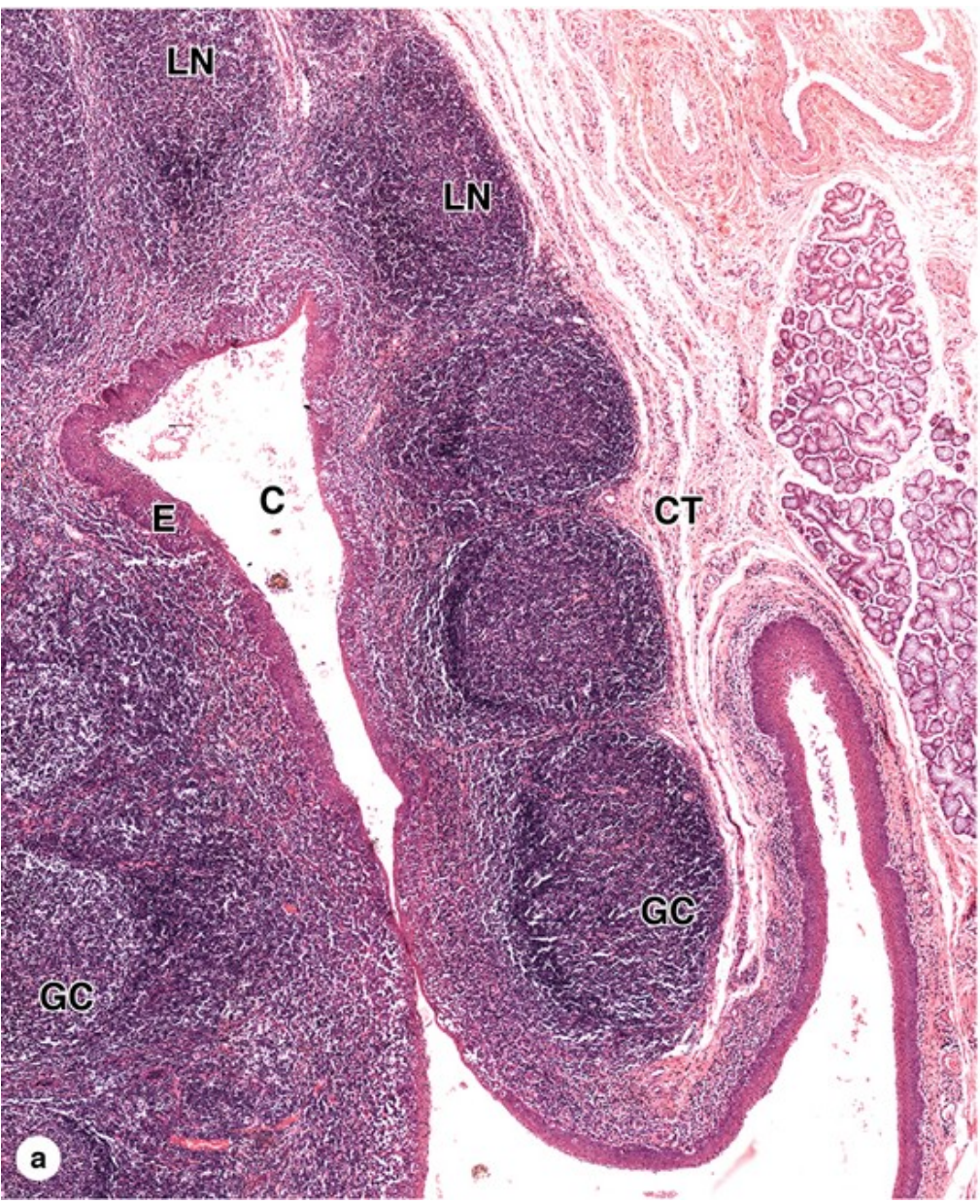
TONSILLA PALATINA



TONSILLA PALATINA



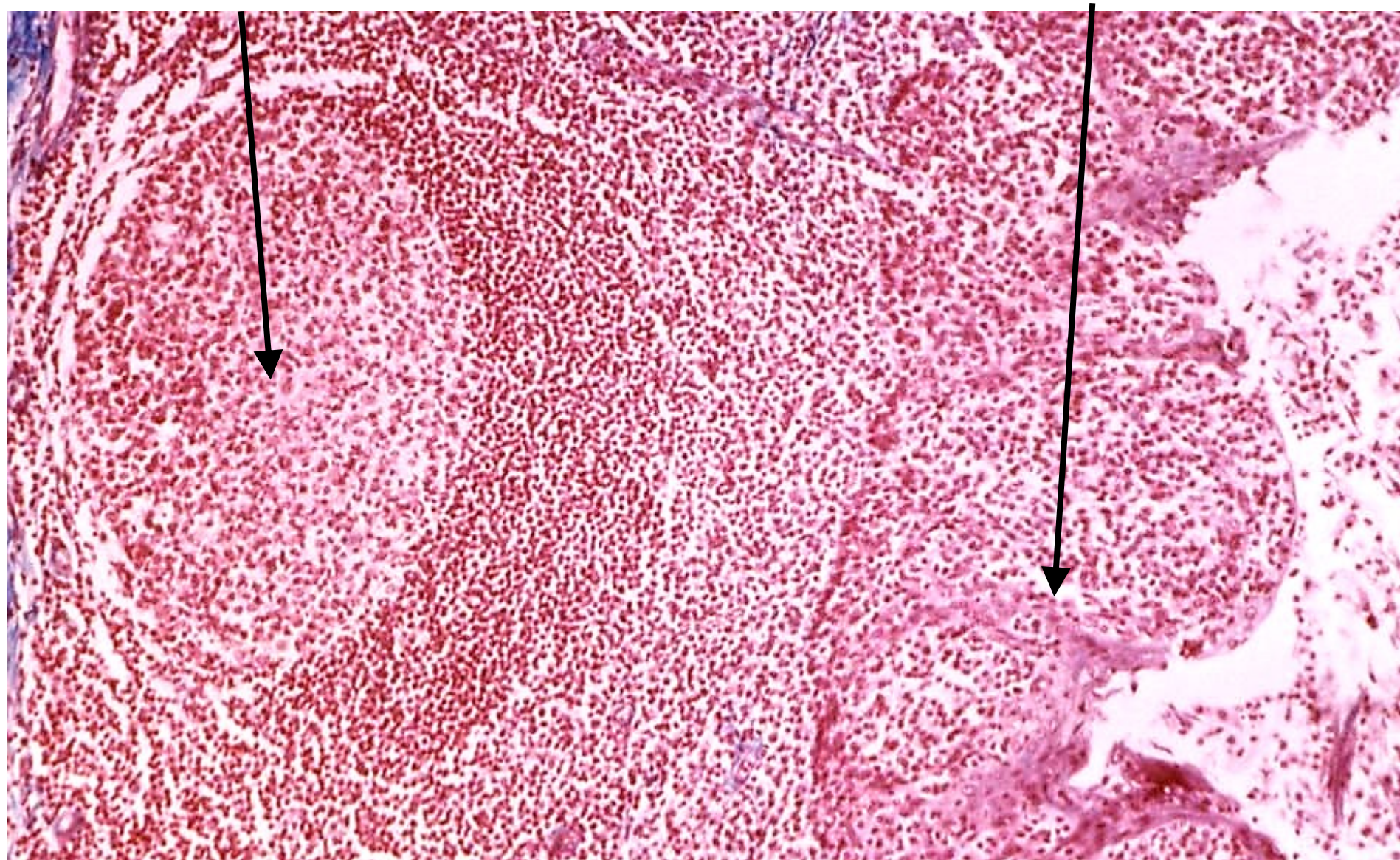
TONSILLA PALATINA



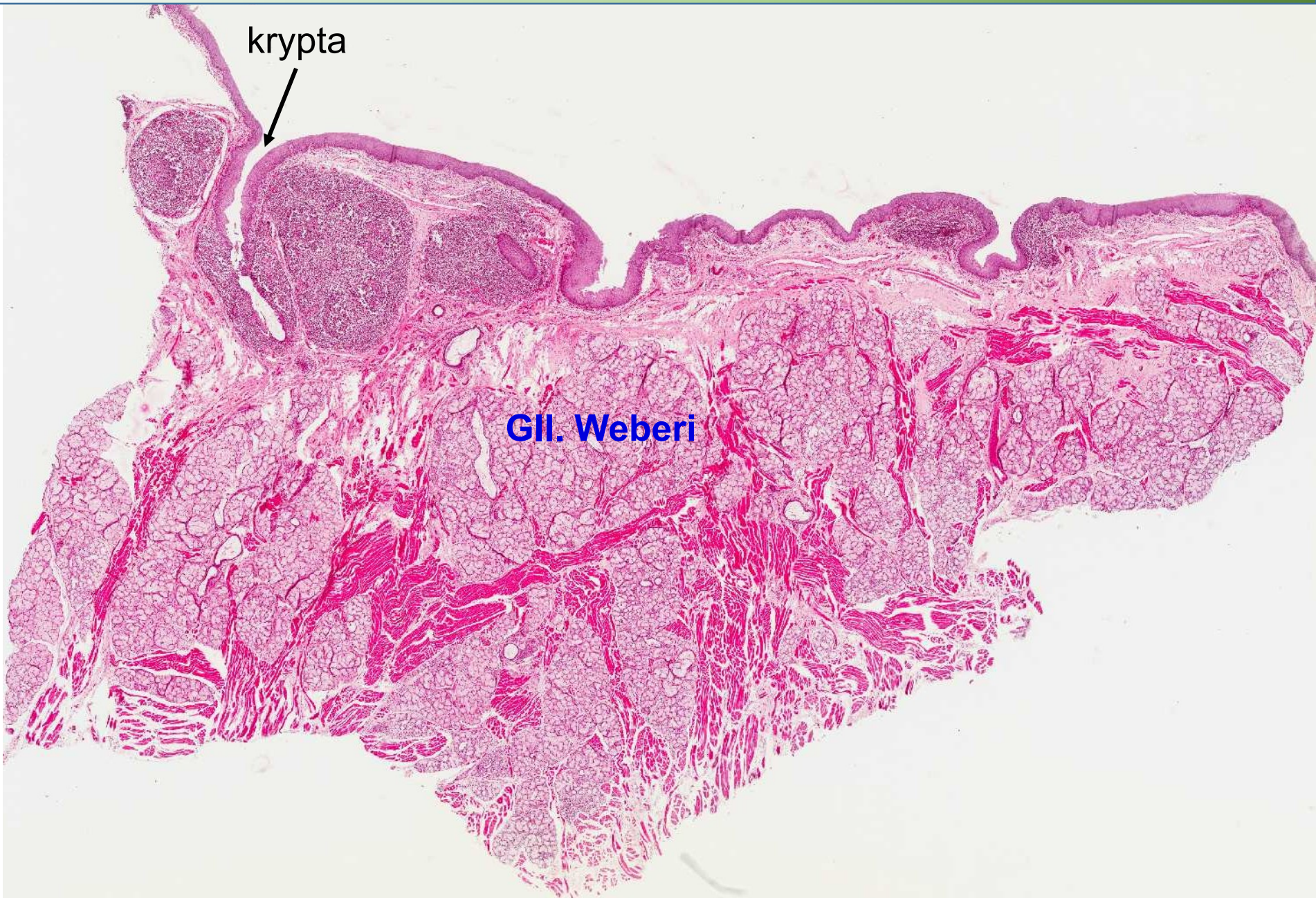
TONSILLA PALATINA

lymfatický uzlík

rozvlákněný epitel



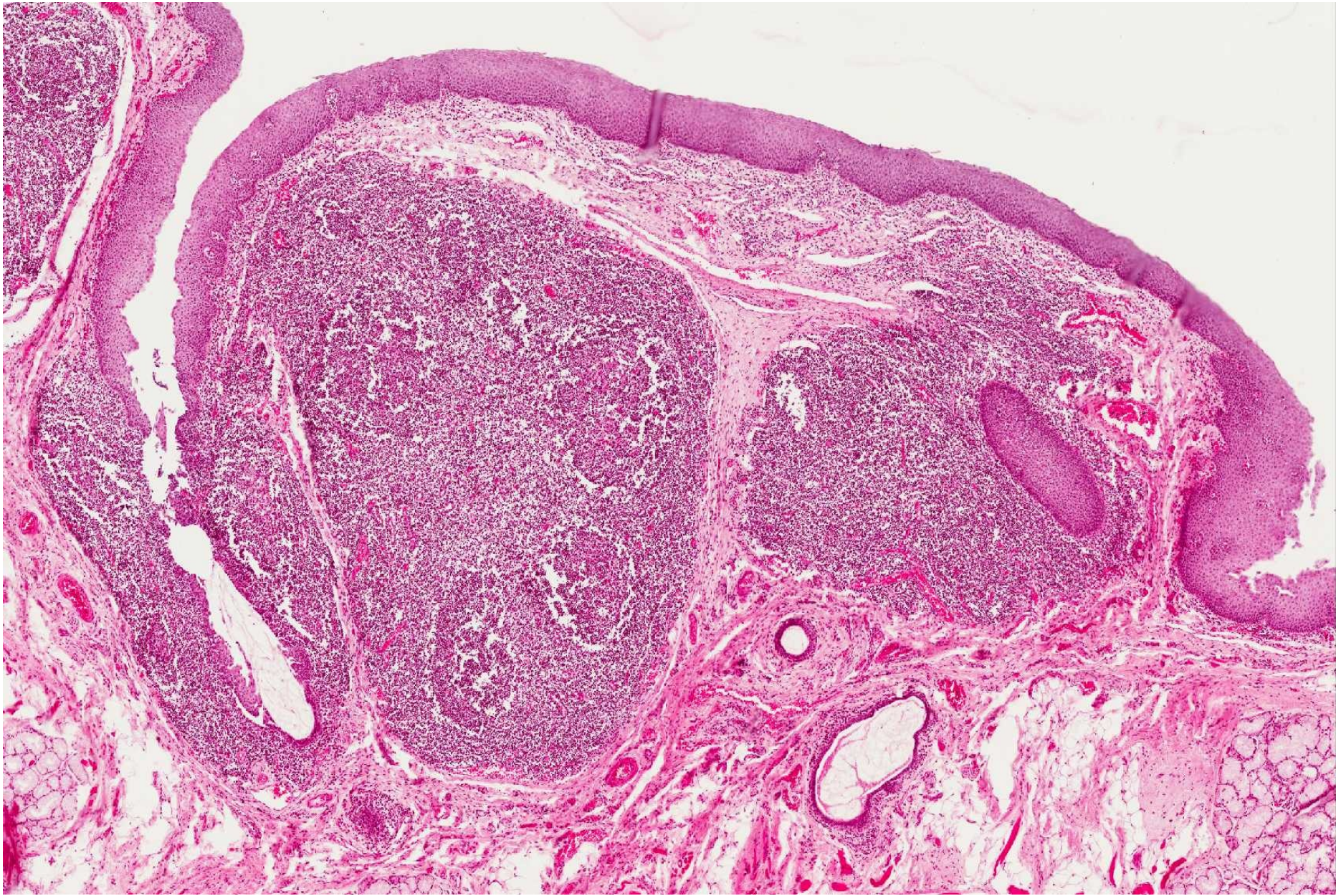
TONSILLA LINGUALIS



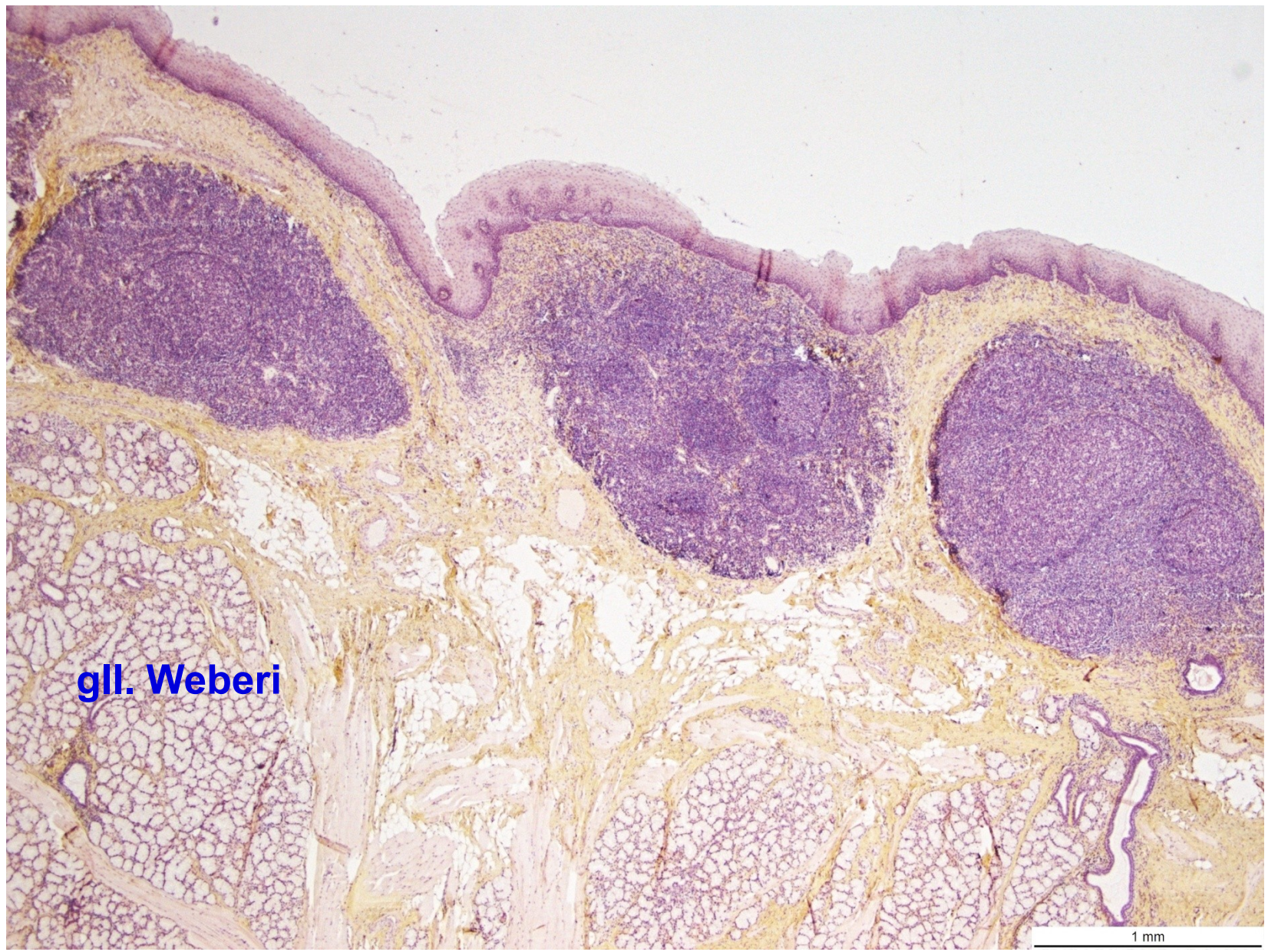
krypta

Gll. Weberi

TONSILLA LINGUALIS



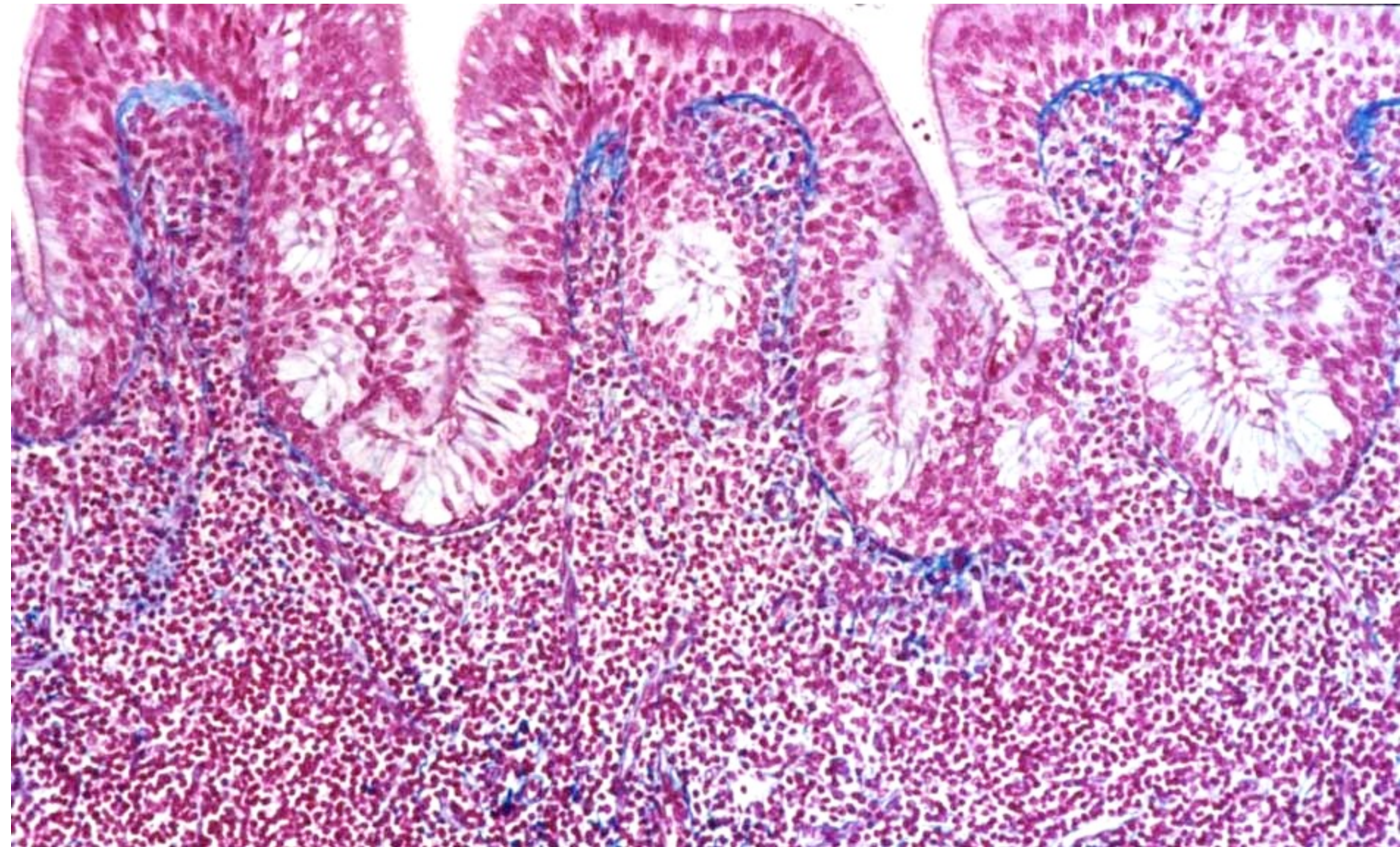
TONSILLA LINGUALIS



gll. Weberi

1 mm

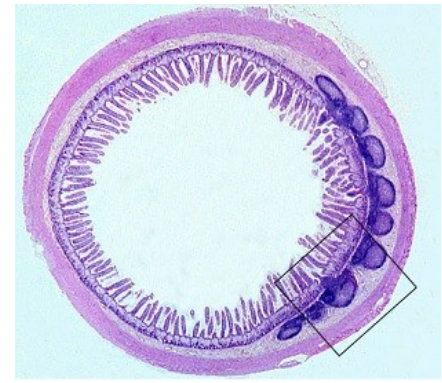
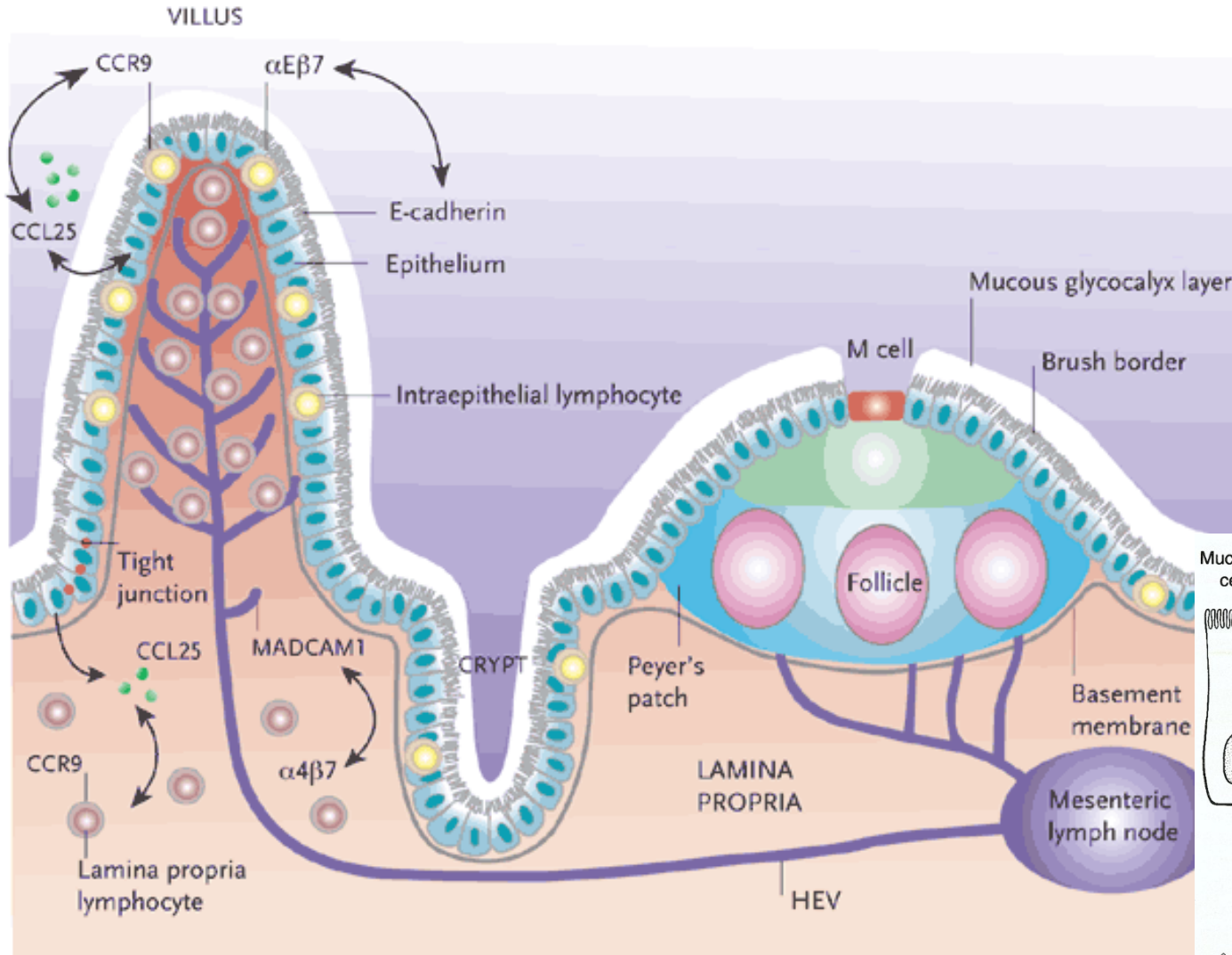
TONSILLA PHARYNGEA



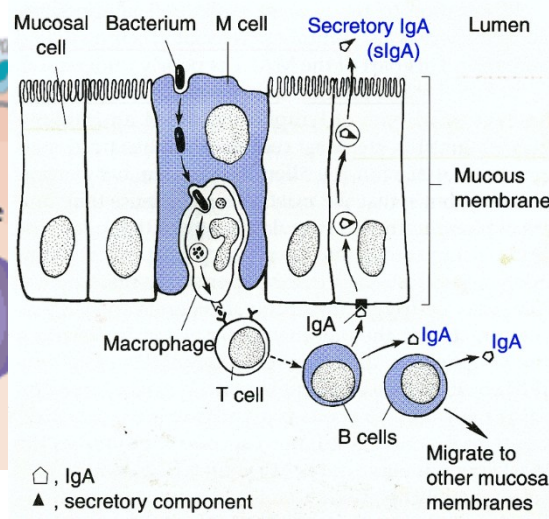
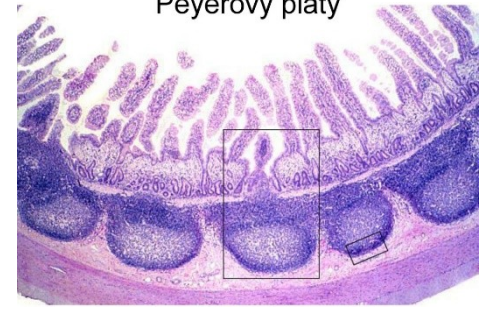
SLIZNIČNÍ LYMFATICKÁ TKÁŇ

příklad: střevní sliznice

- lamina propria bohatě kolonizována leukocyty
- ileum, appendix: *folliculi lymphatici aggregati* – Peyeryovy pláty



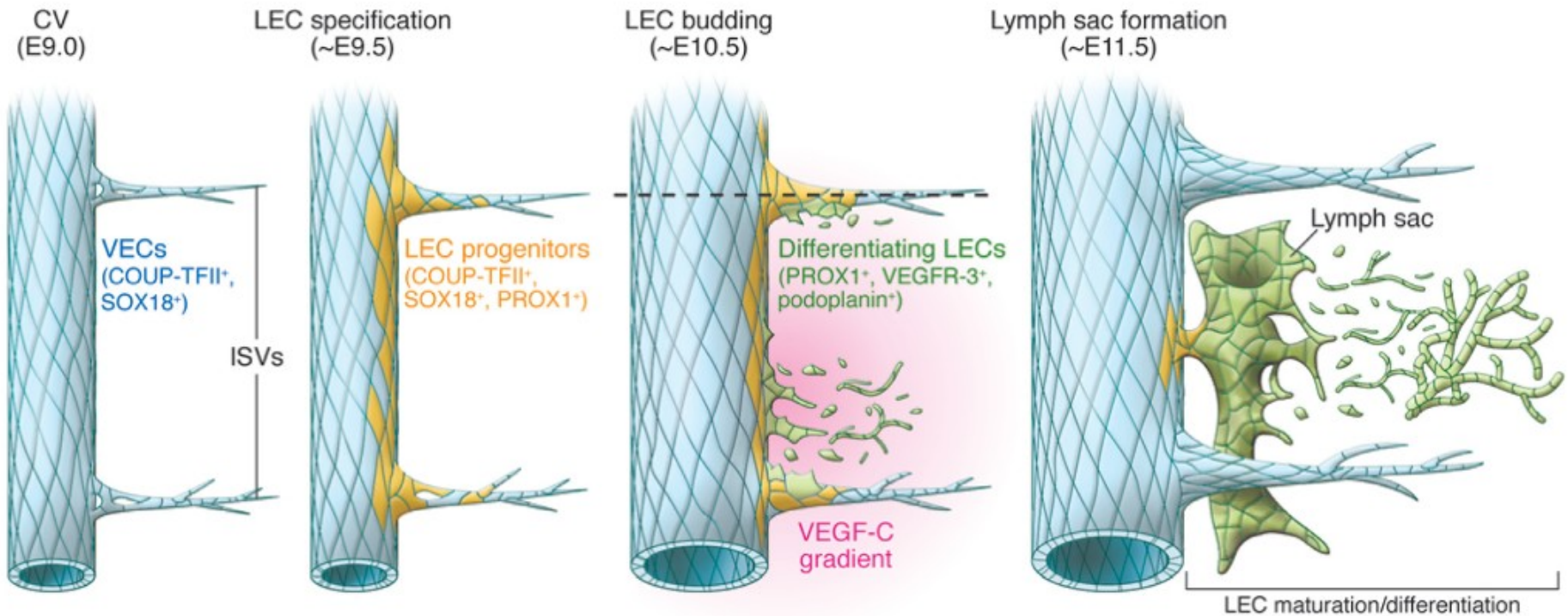
Peyeryovy pláty



□, IgA
▲, secretory component
Migrate to other mucosal membranes

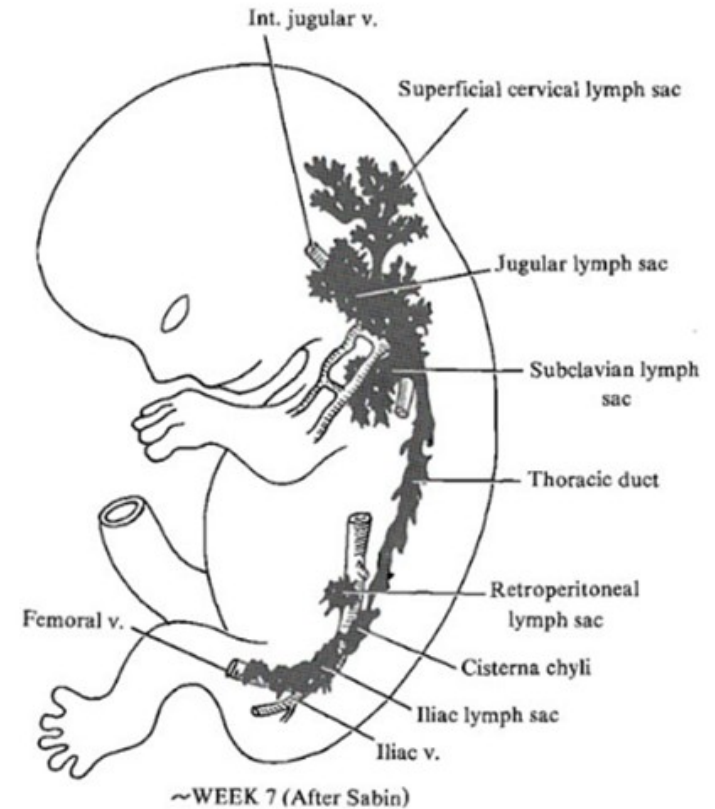
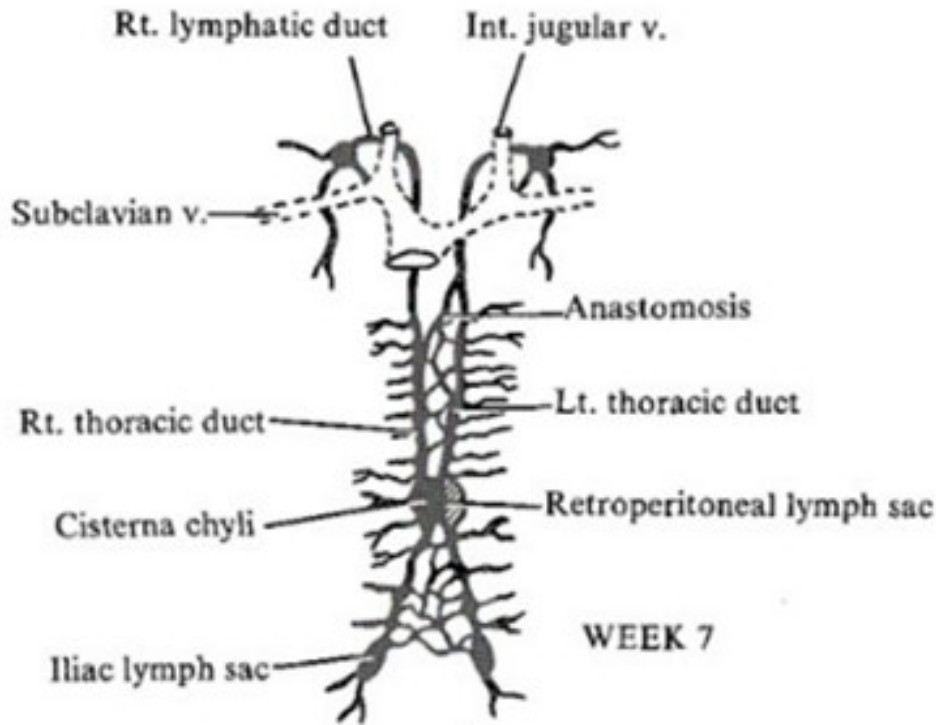
VÝVOJ LYMFATICKÉHO SYSTÉMU

- vývoj začíná přibližně v pátém-šestém týdnu (myš E9.5)
- lymfatické endoteliální buňky vznikají z **buněk primitivních cév** (kardinální vény)

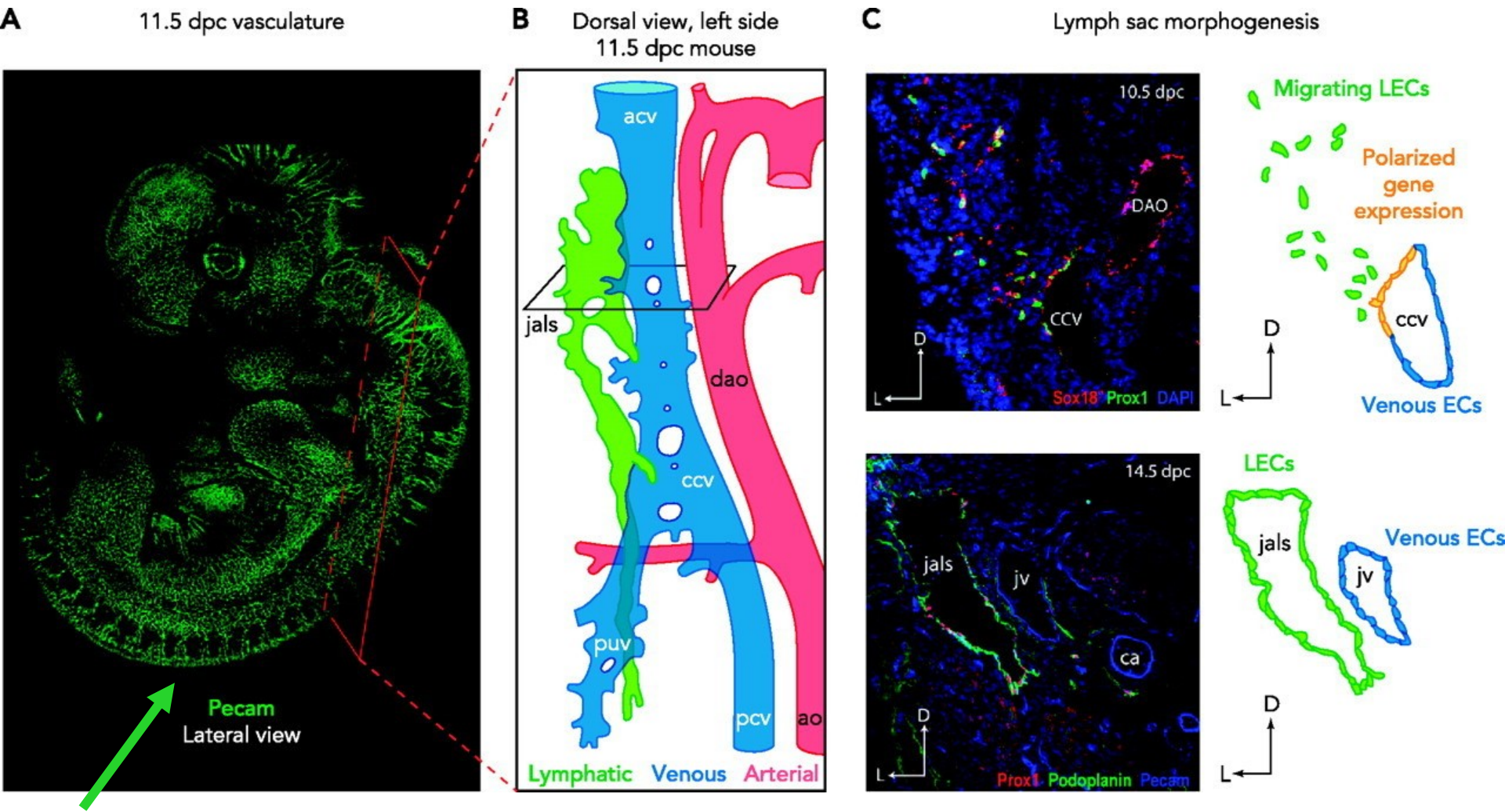


VÝVOJ LYMFATICKÉHO SYSTÉMU

- 6.-9. týden **šest lymfatických vaků** v různých anatomických umístěních
- **Dva** jugulární lymfatické vaky (junkce v. subclavia a v. precardinalis (→ v. jugularis int.)
- **Dva** iliakální lymfatické vaky (junkce v. iliaca a v. postcardinalis)
- **Jeden** retroperitoneální lymfatický vak
- **Jedna** cisterna chyli dorzálně od retroperitoneálního vaku

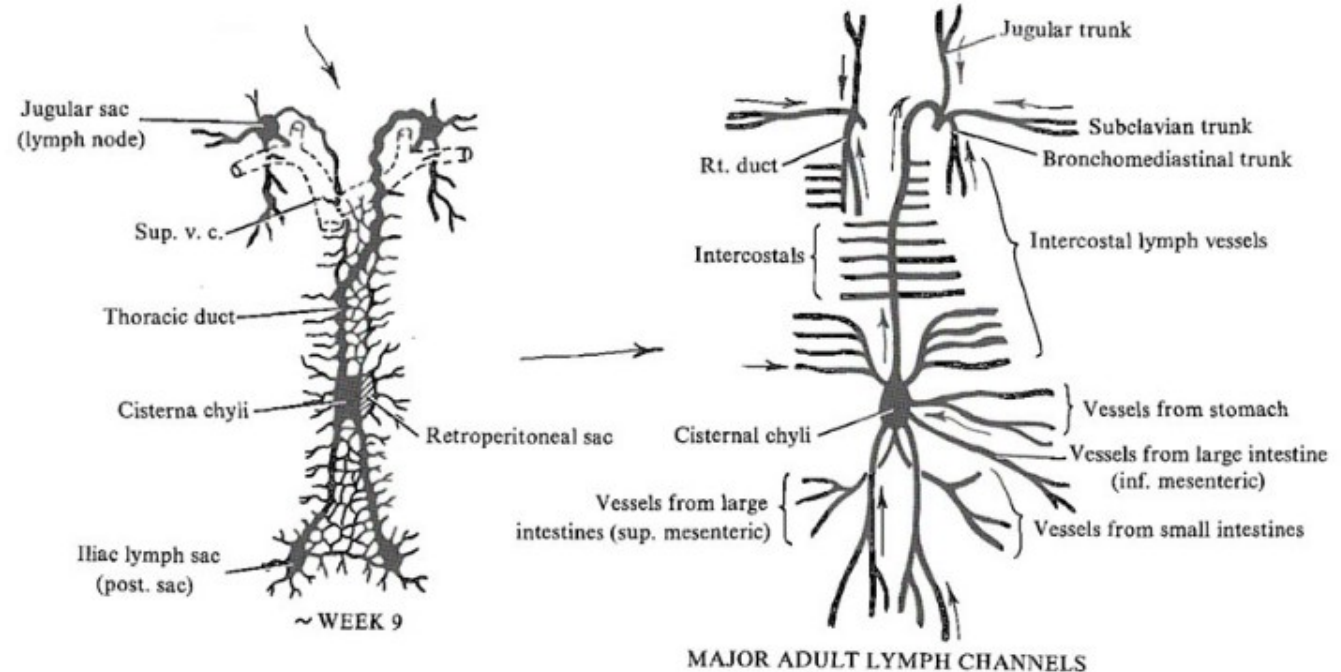


VÝVOJ LYMFATICKÉHO SYSTÉMU



VÝVOJ LYMFATICKÉHO SYSTÉMU

- **Lymfatické cévy rostou z lymfatických vaků**
 - jugulární: hlava, krk, hrudník, horní končetiny
 - iliakální: trup, dolní končetiny
 - retroperitoneální a cisterna chyli: GIT
- **Vývoj lymfatických kmenů**
 - původně pravý a levý ductus thoracicus spojuje c. chyli a jugulární vaky
 - četné anastomózy a přestavby
 - d. thoracicus: z kaudální část pravého d. thoracicus a kraniální části levého d. thoracicus
 - d. lymphaticus dx.: z kraniální části pravého d. thoracicus



VÝVOJ LYMFATICKÉHO SYSTÉMU

Vývoj lymfatických uzlin

- z lymfatických vaků kromě (c. chyli)
- mezenchymální buňky
- folikuly ještě bez germinativních center se vyvíjejí v období kolem narození

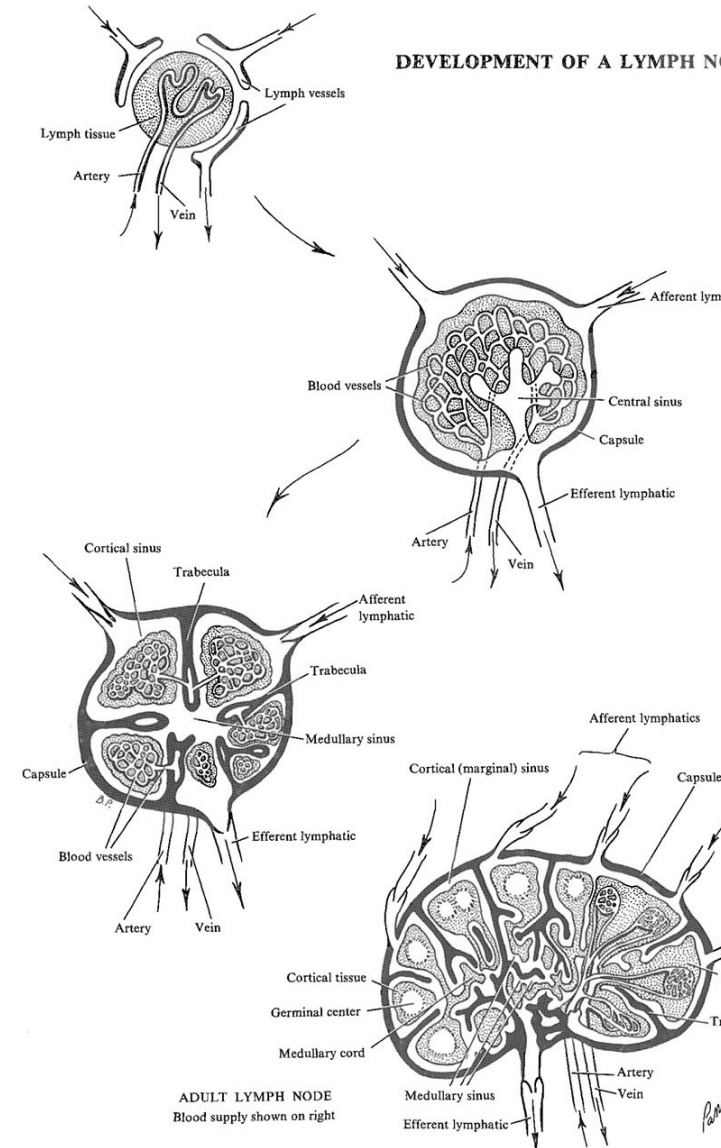
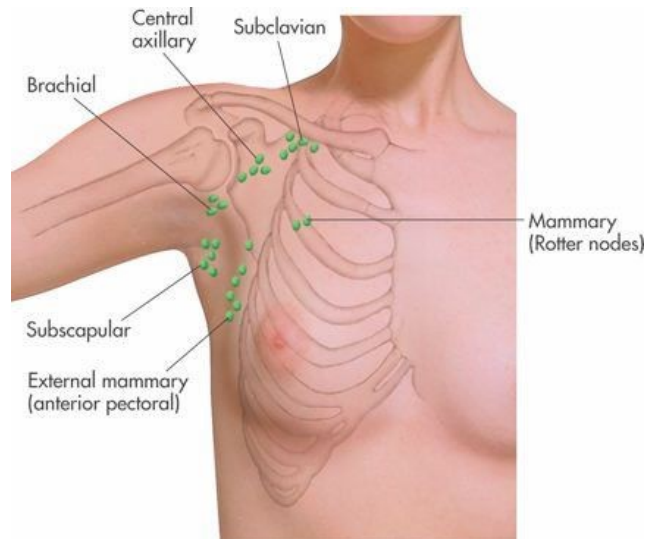


FIGURE 55. Development of a lymph node.

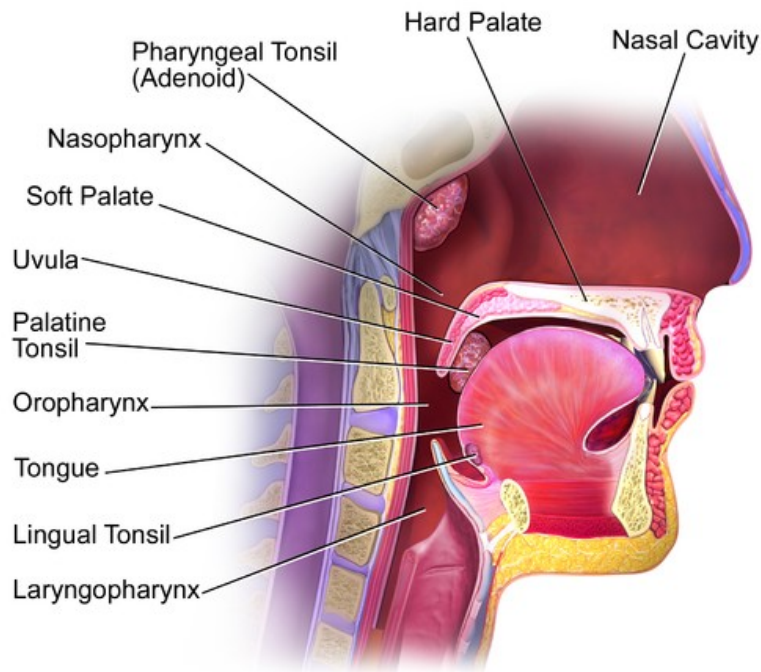
VÝVOJ TONSIL A THYMU

- **Tonsilla palatina**
 - druhá entodermová žaberní výchlípka (fossa tonsillaris)
- **Tonsilla pharyngea, tubaria and lingualis**
 - agregace lymfatické tkáně v nosohltanu, poblíž ústí tuba auditiva a kořene jazyka

Co to je  faryngový aparát?

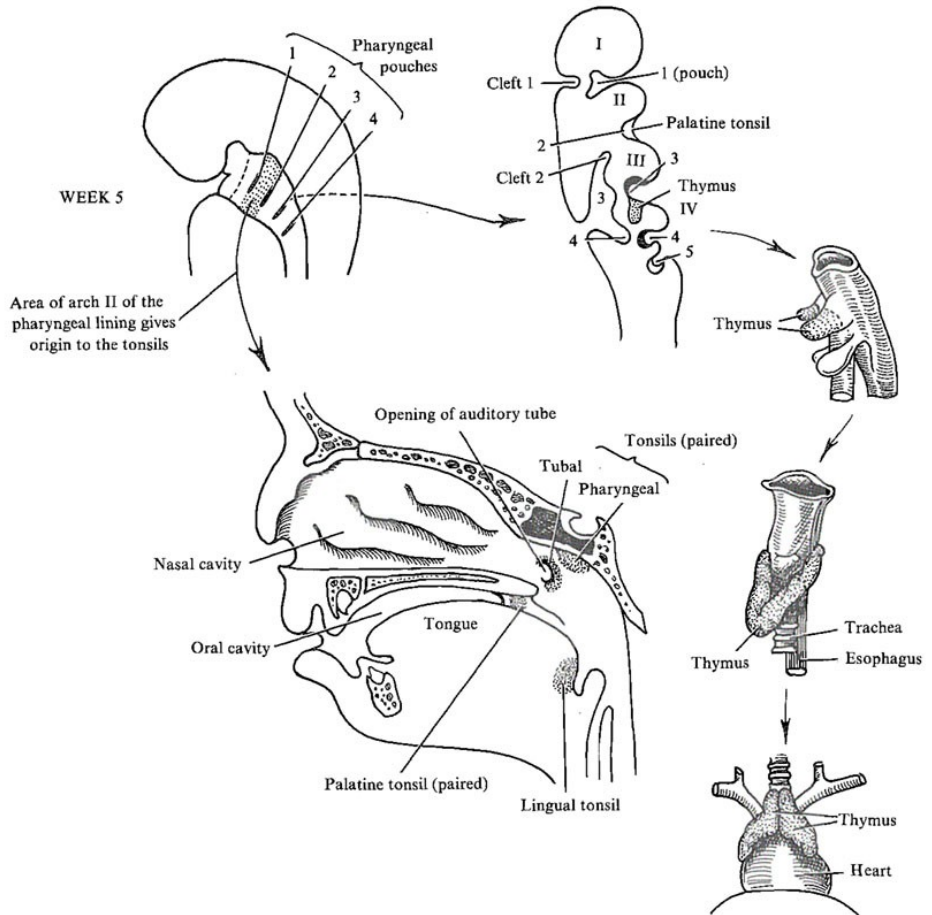


- **Thymus**
 - třetí entodermová žaberní výchlípka



Tonsils and Throat

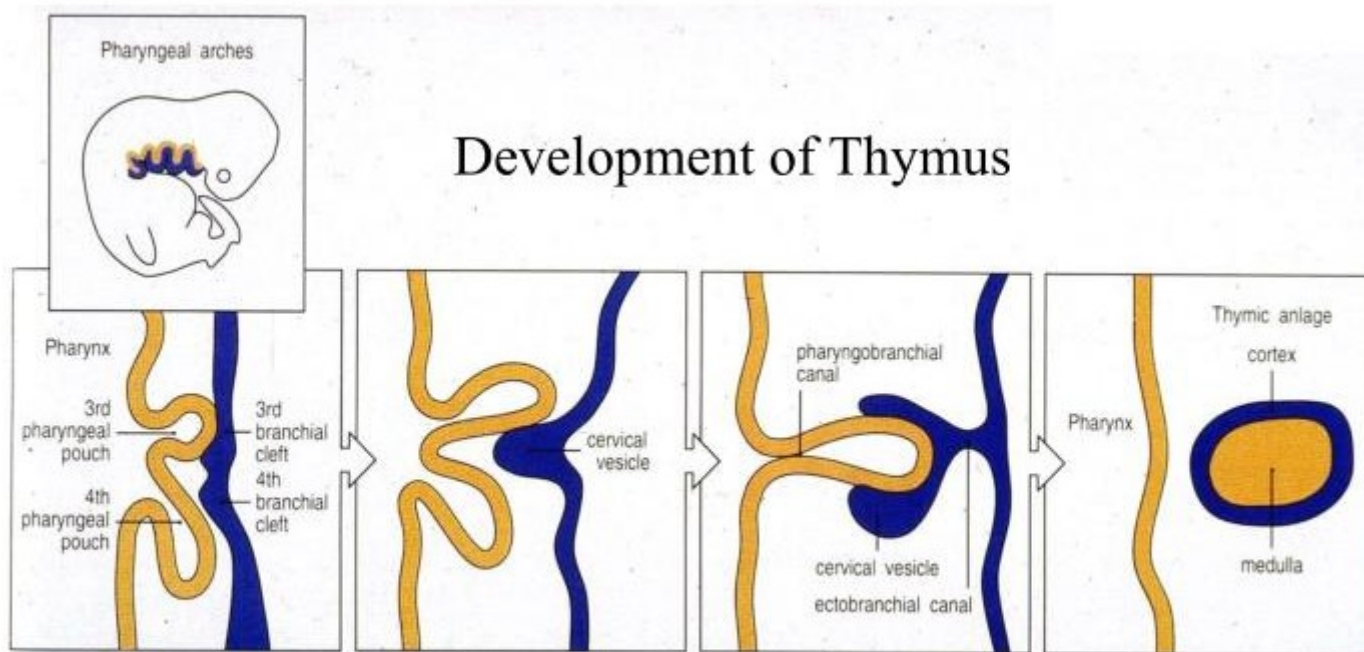
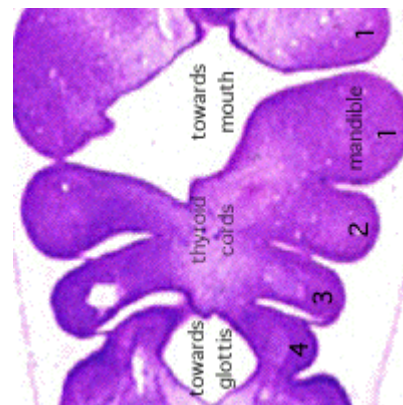
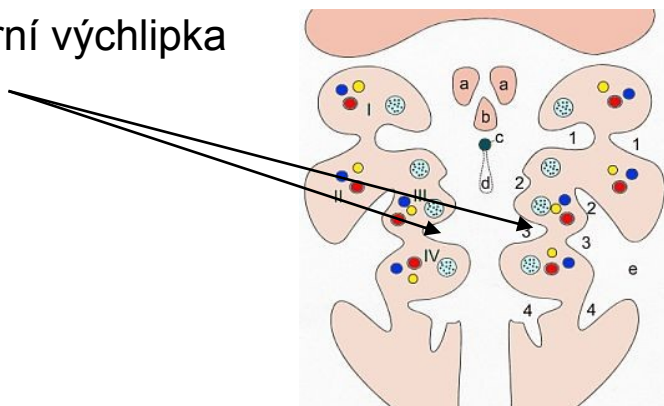
DEVELOPING TONSILS AND THYMUS GLAND



VÝVOJ THYMU

- **Thymus**

- třetí entodermová žaberní výchlípka



Bone marrow cells colonize thymic anlage in fetus

VÝVOJ THYMU

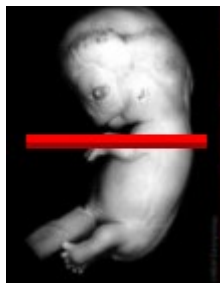Chrupavka obratle

Trachea

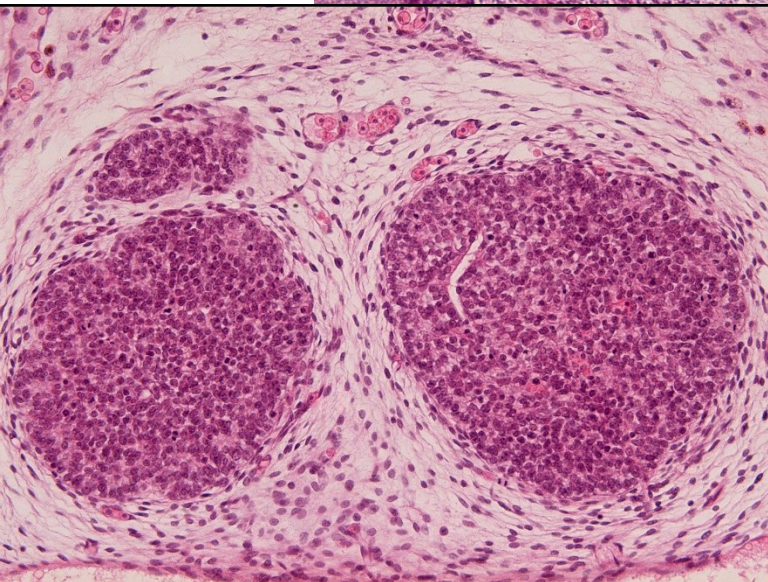
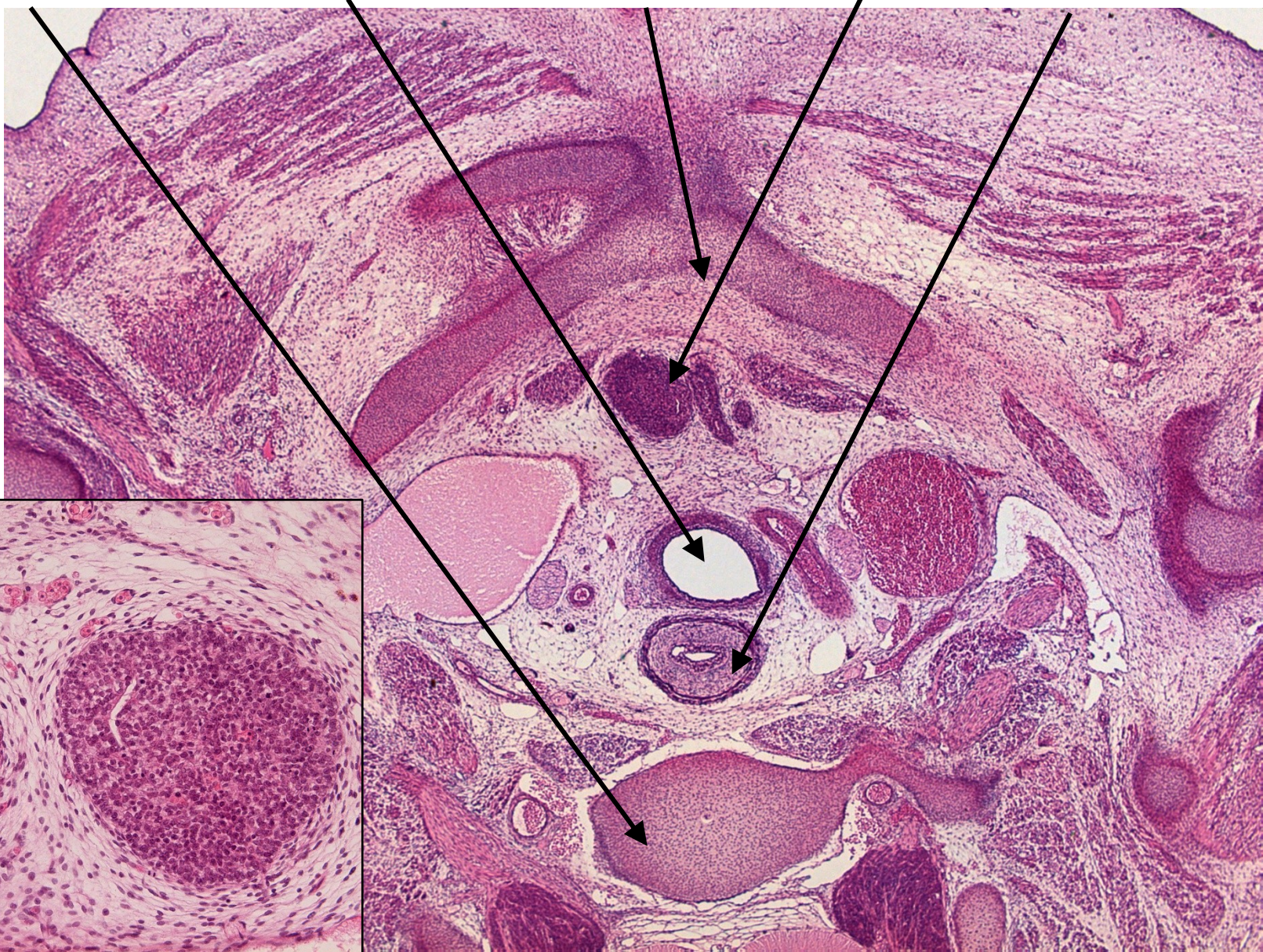
Sternum a žebra

Thymus

Jícen

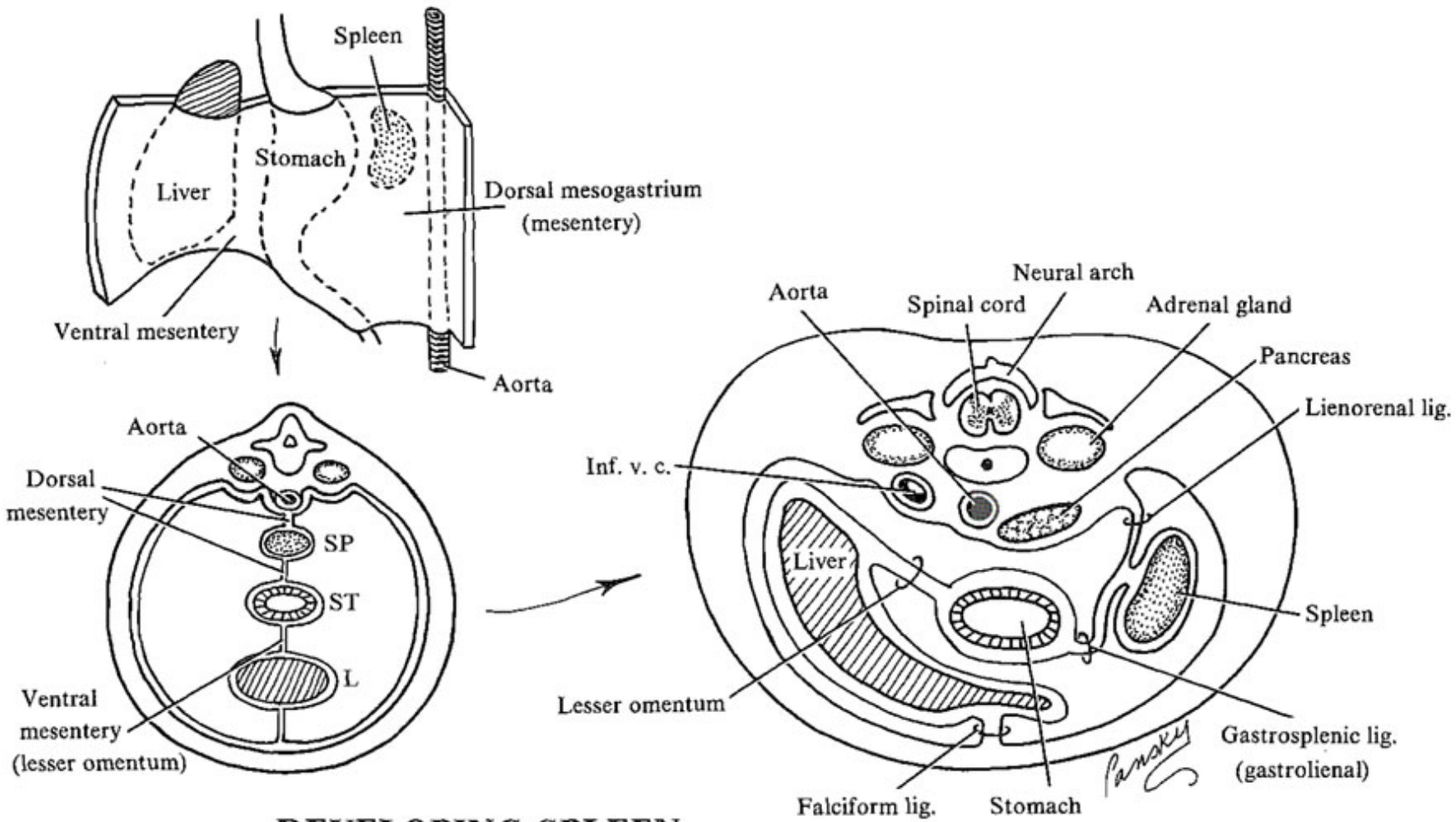


8. týden



VÝVOJ SLEZINY

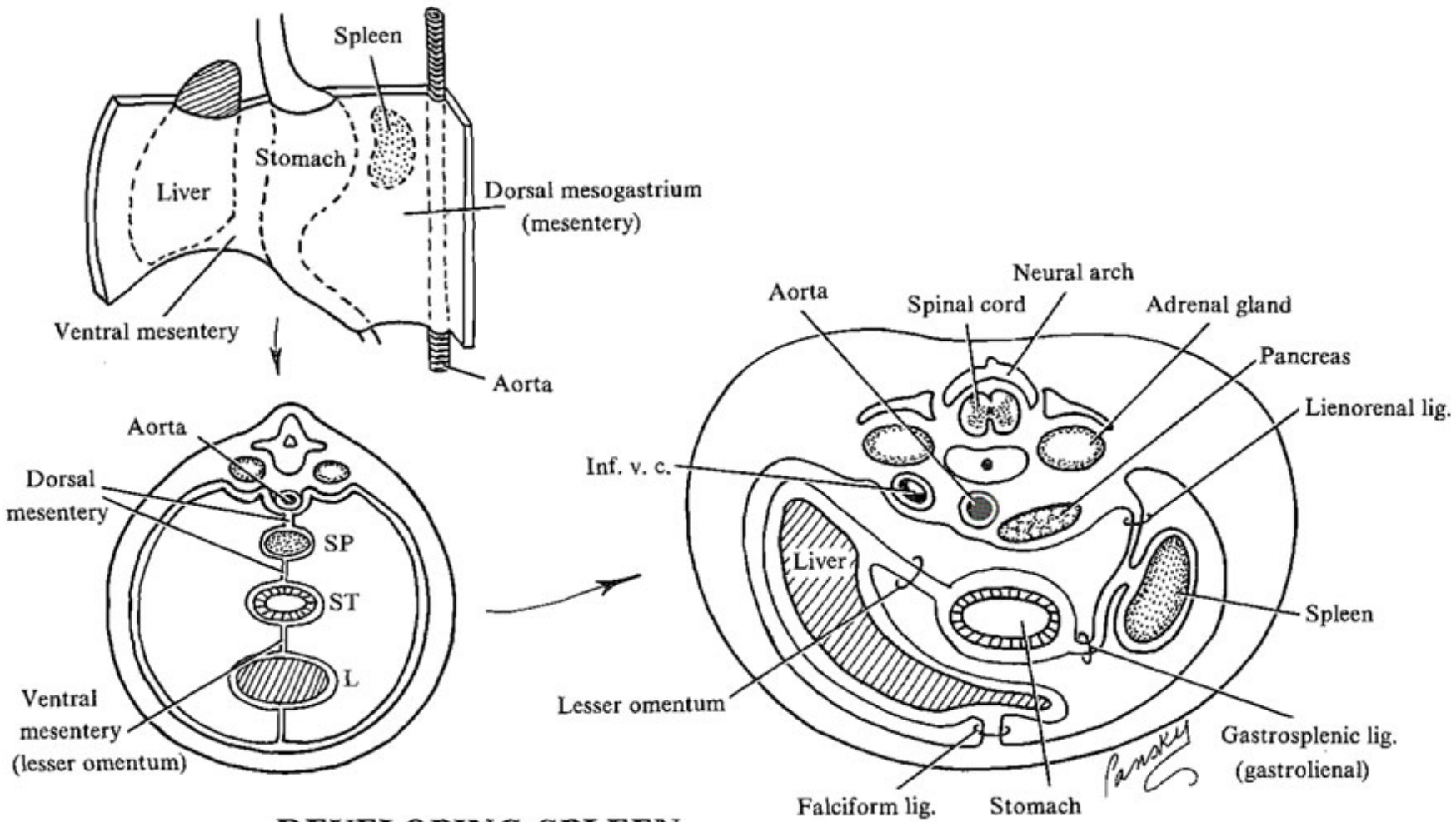
- Dorzální mezenterium žaludku
- Původ z mezenchymu



DEVELOPING SPLEEN

VÝVOJ SLEZINY

- Dorzální mezenterium žaludku
- Původ z mezenchymu



DEVELOPING SPLEEN

VÝVOJ SLEZINY

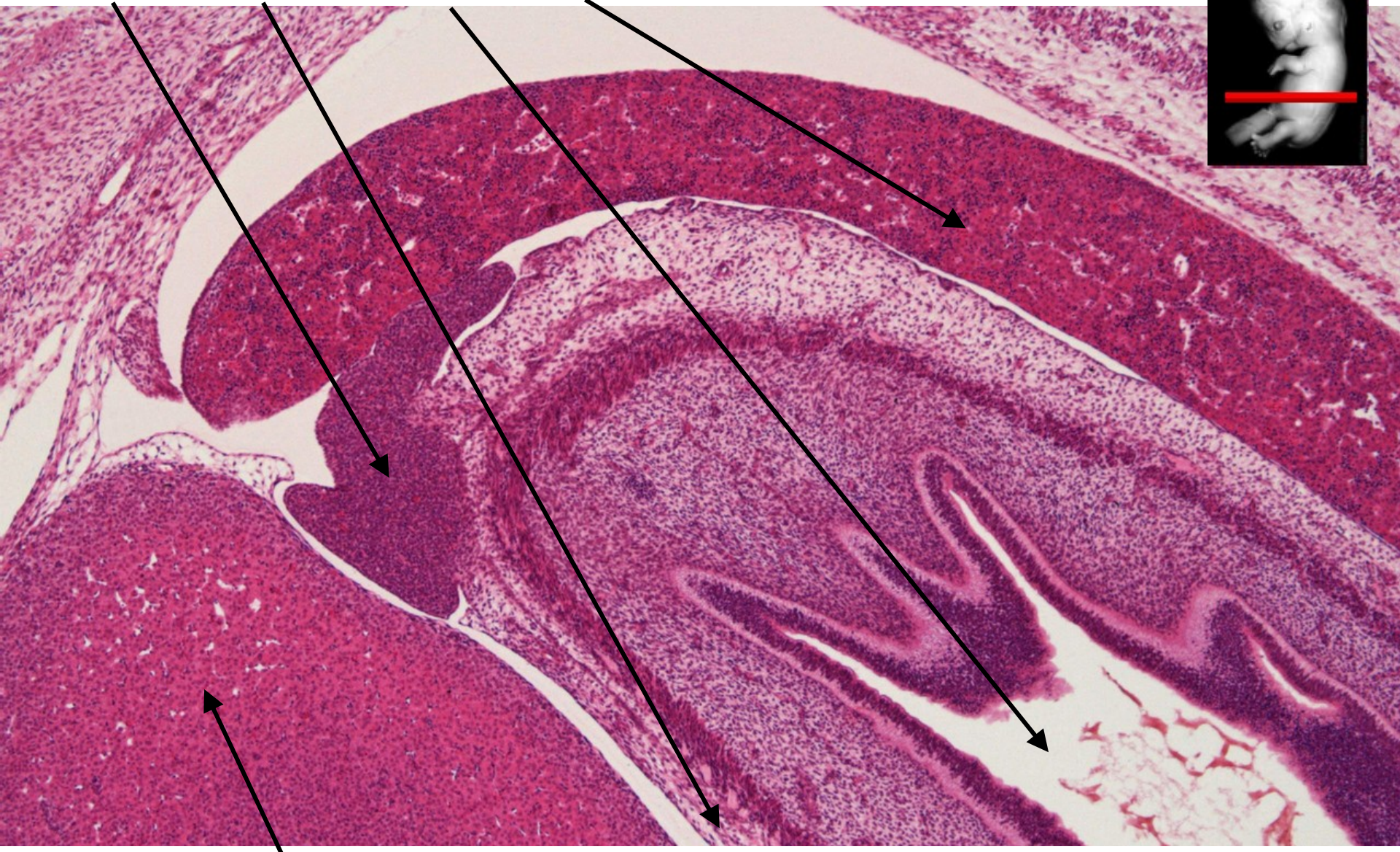
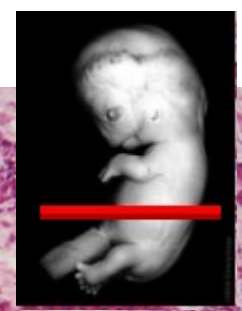Slezina

Pankreas

Žaludek

Játra

8. týden



Gl. suprarenalis sin.

DĚKUJI ZA POZORNOST

Otázky?
Komentáře?

pvanhara@med.muni.cz

Special thanks to CellCartoons.net

