

Genetické poradenství v reprodukční genetice

Příčiny infertility a možnosti řešení

Beharka R.

Ústav lékařské genetiky a genomiky FN Brno
Lékařská fakulta Masarykova univerzita



Plodnost a porodnost Eurostat r. 2019

Plodnost je schopnost otěhotnět a porodit děti.

- Průměrná světová plodnost je dnes 2,5 dítěte na ženu.
- Celková míra porodnosti kolem 2,1 živě narozených dětí – podmínka pro konstantní udržení populace bez migrace.
- V r. 2019 se v EU narodilo 4,2 milionu dětí
- Na jednu ženu v EU připadá 1,53 živě narozených dětí.
- Průměrný věk žen při narození prvního dítěte v EU – 29,4 roku.
- Míra porodnosti v EU od poloviny 60 let neustále klesá.
- Od r. 2000 v státech EU-28 – míra porodnosti vykazovala známky růstu; příznivý vývoj se v r. 2010 zastavil, následoval pokles do r. 2013, mírný nárůst byl zaznamenán do r. 2016 od té doby je registrován další pokles.

Porodnost Eurostat r. 2019

- V Evropě má nejvyšší míru porodnosti Francie 1,86 a nejnižší má Malta 1,14 dětí na jednu ženu.
- Česká republika 1,71 dětí na jednu ženu.
- Slovenská republika 1,57 dětí na jednu ženu

- V rámci celosvětové populace má nejvyšší porodnost Niger s 7,153 dětí na jednu ženu.
- Nejnižší porodnost má Tchaj-wan s 0,9 dětí na jednu ženu.
- Průměrný věk matek při narození prvního dítěte je 28,5 let.
- V r. 2001 byla nejvyšší míra porodnosti žen ve věku 25-29 let.
- V r. 2019 byla nejvyšší porodnost žen ve věku 30-34 let.

Analýza porodnosti od r. 1950 do r. 2017 v 195 státech

Population and fertility by age and sex for 195 countries and territories, 1950–2017: a systematic analysis for the Global Burden of Disease Study

Celosvětová populace: v r. 1950 – 2,6 miliard
v r. 2017 – 7,6 miliard (téměř trojnásobný nárůst)

Celosvětová míra porodnosti na jednu ženu – v roce 1950 – 4,7
– v r. 2017 – 2,4 živě narozených dětí.

- Tempo růstu globální populace se v r. 1964 snížilo z 2 % na 1,1 %
- Od r. 1985 se velikost globální populace každoročně zvyšuje o 80 miliónů lidí.
- R. 2017 – 35 zemí vykazuje pokles počtu obyvatel, 57 zemí vykazuje populační nárůst (většina z nich jsou v subsaharské Africe a na Středním východě).
- Řešení problémového úbytku obyvatelstva bude v příštích několika desetiletích klíčovou politickou výzvou pro velký počet zemí.
- Demografický posun směrem k starší populaci má širokou škálu důsledků, od snížení hospodářského růstu, snížení daňových příjmů, většího využívání sociálního zabezpečení s menším počtem přispěvatelů a zvýšeným využíváním zdravotní péče vyvolaným stárnutím populace.
- Řešení problémů: pro-natální politika, liberální přistěhovalecká politika, zvyšování věku odchodu do důchodu.

Neplodnost – infertilita

„onemocnění reprodukčního systému definované neúspěchem dosáhnout klinického těhotenství po 12 měsících nebo více pravidelného nechráněného sexuálního styku.“ ... (WHO-ICMART glossary1).

- Přibližně 15 % párů je nechtěně bezdětných, lékaři dokážou pomoci 90% z nich.
- Důvod neplodnosti bývá z 35 % na straně ženy, z 35 % na straně muže, u 25 % párů je příčinou kombinace problémů obou partnerů a u zbylých 5 % se na důvod nepříjde.
- Příčiny neplodnosti jsou nejčastěji gynekologické nebo andrologické, dále se vyskytují příčiny hormonální, imunologické, hematologické (především u žen s opakovanými potraty) a genetické. Genetická abnormalita se vyskytuje u cca 15 % infertilních mužů a cca u 7 % infertilních žen.
- V 70. letech rodily ženy průměrně ve věku něco přes dvacet let, dnes je to již kolem třiceti.
- Celosvětově dopadají důsledky infertility víc na ženy než na muže, i když neplodnost je způsobena mužským faktorem. Často to vede k rozvodu, finančním obtížím, sebevraždám, sociálnímu útlaku a někdy i k fyzickému zneužívání žen (Okonofua et al., 2007).

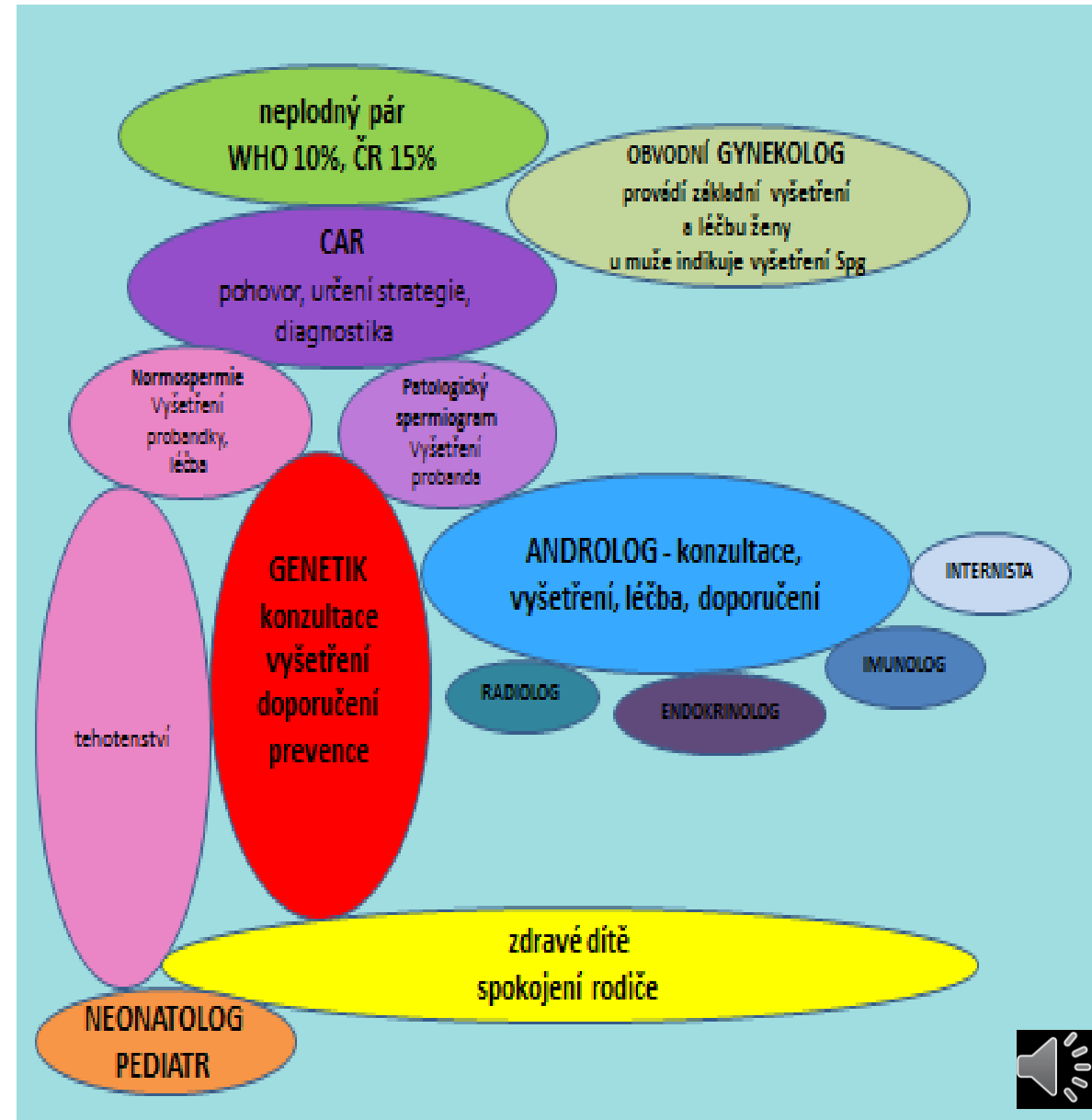
Reprodukční medicína – definice

Reprodukční medicína:

- jeden z podoborů gynekologie-porodnictví
- využívá znalostí svého základního oboru, ale i klinické embryologie, andrologie, urologie, mikrobiologie, imunologie, sexuologie, psychologie, ale hlavně lékařské genetiky.

Reprodukční genetiky:

- odvětví lékařské genetiky integrováno s reprodukční medicínou
- Úkol – přispět k objasnění etiologie reprodukčních poruch, genetická prevence
- Cíl – umožnit rodinám mít zdravé, nepostižené dítě.



Lékařská genetika

- samostatný lékařský obor preventivní medicíny využívající interdisciplinární spolupráce
- využívá nedirektivní přístup, získává maximální množství informací o pacientovi a jeho rodině, provádí vyšetření na základě informovaného souhlasu
- vyšetřovací postup volí pacient/rodina

Hlavní úkoly – stanovení:

- diagnózy pomocí cytogenetického či molekulárně-genetického vyšetření,
- rizika opakování patologie a možné preventivní přístup

Role genetiky v reprodukční medicíně je ve všech stádiích reprodukčního procesu od diagnostiky až po výběr nejsložitějších terapeutických postupů

Indikace ke genetickému vyšetření

- Nevysvětlitelná porucha infertility, opakované spontánní potraty, předčasné porody, mrtvorozenost
- Porucha menstruačního cyklu – amenorea, oligomenorea
- Porucha spermiogeneze – azoospermie, oligospermie, CBAVD
- Chromosomální aberace v rodině
- Postižení genetickou chorobou, vrozenou vadou nebo mentální retardací v osobní nebo rodinné anamnéze
- Profesionální nebo léčebná (radioterapie, chemoterapie) mutagenní zátěž, riziková medikace
- U matek ve věku nad 35 let, otců nad 45 let
- Příbuzenský sňatek
- V graviditě pozitivní ultrazvukový nebo biochemický screening
- Dárci gamet

Genetická konzultace

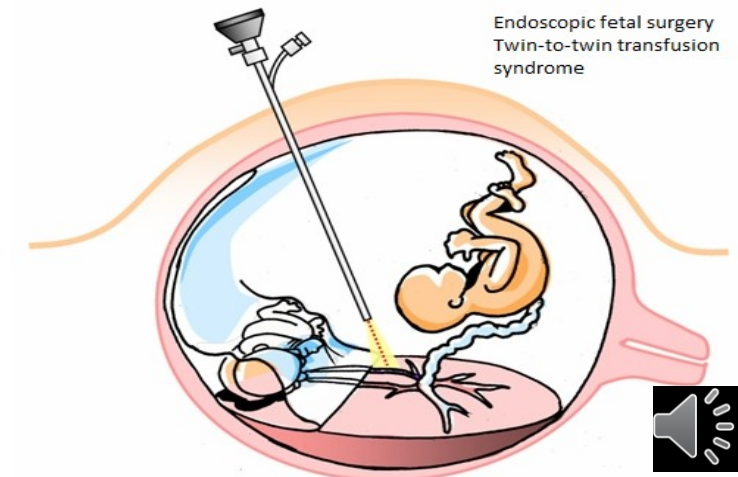
- anamnéza, fyzikální vyšetření, zhodnocení klinických nálezů, indikace genetických testů
- při použití genetického algoritmu genetického vyšetření bez anamnézy a rodokmenu, je úspěšnost stanovení příčinné genetické diagnózy pouze 4%
- přesná osobní a rodinná anamnéza zaměřená na identifikaci geneticky podmíněných syndromů (charakterizované typickým dysmorfisem, souvisejícím postižením, event. neplodností) může pacienta nasměřovat na specifické genetické testy.
- Poruchy reprodukce mohou být součástí chorob či syndromů děděných monogenně. Dědičnost může být autosomálně dominantní (AD), autosomálně recesivní (AR), gonosomálně recesivní (GR), mitochondriální nebo multifaktoriální.

Postupy primární genetické prevence

- Genetické poradenství (retrospektivní či prospektivní) – specializovaná konzultace a genealogická studie partnerů, případně zařazení specializovaných laboratorních vyšetření, která mohou potvrdit či vyloučit některá podezření na genetickou zátěž v rodině
- Prevence spontánních a indukovaných mutací prostřednictvím zdravého životního stylu a plánovaného rodičovství v optimálním reprodukčním věku
- Očkování proti rubeole
- Prekoncepční a perikoncepční péče
- Prevence rozštěpových vad doporučením podávání kyseliny listové v dávce 0,8 mg/d 3 měsíce před koncepcí a do konce 12 týdne gravidity
- Konzultace pro pacienty s dlouhodobou farmakoterapií nebo s chronickým onemocněním (diabetes, epilepsie, psychosa, hypertenze, Crohnova choroba, asthma bronchiale...)
- Vyšetření získaných chromosomových aberací u osob, který jsou v kontaktu se škodlivinami pracovního prostředí, nebo v souvislosti s terapií (chemikálie, záření, chemoterapie, radioterapie, imunosuprese)
- Dotazy na kontracepci, sterilizaci, adopci, dárcovství gamet

Postupy sekundární genetické prevence

- Prospektivní genetické poradenství, genetická konzultace
- Preimplantační genetická diagnostika
- Prenatální screening vrozených vývojových vad a chromosomálních aberací (soubor pravidelných ultrazvukových vyšetření a biochemický screening)
- Cílená invazivní a neinvazivní prenatální genetická diagnostika k včasné detekci postižení plodu
- Prenatální terapie
- Předčasné ukončení těhotenství dle přání rodiny a dle platných zákonných možností
- Postnatální screening
- Zábřana klinické manifestace onemocnění
- Presymptomatický screening
- Postnatální péče a terapie
- Retrospektivní genetické poradenství



Diagnostická os

Hlavní účely genetických testů:

1. identifikace příčin ženské a mužské neplodnosti
2. identifikace genetických chorob přenosných na potomstvo
3. optimalizace technik asistované reprodukce

Stanovení diagnózy neplodnosti

- přibližně 15 % genetických poruch je spojeno s neplodností, podobné klinické příznaky mohou mít genetické a nongenetické příčiny¹
- kombinace přesné anamnézy, vyhodnocení provedených vyšetření, včetně cílených genetických testů¹

biochemické, klinické, zobrazovací a instrumentální vyšetření - umožňuje diagnostikovat 65 % případů neplodnosti
ve zbývajících 35 % jsou indikovány genetické testy

Preimplantační genetická diagnostika

- Lidská embrya, která se vyvíjejí in vitro, vykazují velké množství získaných chromozomálních abnormalit; z tohoto důvodu byl vyvinut PGT pro aneuploidii (PGT-A) pro výběr euploidních embryí, která jsou vhodná pro transfer^{1, 4}
- PGT-A je primárně indikován pro páry s pokročilým věkem matky, opakujícím se implantačním selháním, opakujícími se potraty nebo těžkou formou mužské neplodnosti. Meiotické chyby jsou jednou z hlavních příčin nízké úspěšnosti (~ 30%) technik oplodnění in vitro. Randomizované studie a metaanalýzy ukázaly, že technika PGT-A nezvyšuje porodnost, ale snižuje míru potratu a zvyšuje účinnost technik IVF^{1, 5}

Preimplantační genetická diagnostika

- Vývoj technik PGT-A začal s omezeným počtem chromozomů analyzovaných fluorescenční in situ hybridizací (FISH) v roce 1995^{1, 6} Brzy bylo překonáno analýzou celé sady chromozomů pomocí různých genetických platforem, jako je metafázová srovnávací genomická hybridizace (mCGH), čipová srovnávací genomická hybridizace (aCGH), e celogenomová chromosomální microarray (Chromosomal Microarray Analysis, CMA) diagnostikující submikroskopické změny počtu kopií chromosomů – mikrodelece / mikroduplikace (Copy Number Variation, CNV) s citlivostí 50-100 Kb., kvantitativní polymerázová řetězová reakce (qPCR) a naposledy NGS (v současnosti nejpoužívanější). Jednou z forem NGS, stále častěji používáno, je v současnosti takzvané celo-exomové sekvenování (Whole-Exome Sequencing, **WES**) .
- WES je zaměřeno na mutace v protein kódujících oblastech genomu, které sice představují jen asi 1– 2 % celkové genetické informace (genomu), ale jsou příčinou až 85 % chorob s genetickou etiologií. Při dostatečné hloubce sekvenace je možné při WES detekovat kromě SNP a malých insercí a delecí i varianty počtu kopií (CNV) s vyšší citlivostí než většina technik CMA (~ 40 Kb). Teoreticky je možné pomocí WES detekovat CNV na úrovni exonu (~ 200 bp) a též chromosomální aneuploidie a jejich mozaiky.⁷

Screening geneticky přenosných chorob

- vhodný pro páry plánující rodičovství a chtějí znát svoje reprodukční riziko
- odhaduje se, že každý člověk je přenašečem 5 až 8 recesivních genetických nemocí
- pozitivně testované páry mohou využít preimplantační nebo prenatalní genetickou diagnostiku
- genetické metody pro PGT podporují účinnost technik asistované reprodukce a významně přispívají k jejich úspěchu (snížení času, úsilí a nákladů)

Genetická diagnostika ženské neplodnosti

Ženská neplodnost (primární ovariální insuficience)

Turnerův syndrom
Trisomie X
Syndrom Fragilního X
Galaktosemie
Autoimunitní polyglandulární syndrom (typ 1)
Deficit 17alfa-hydroxylázy
deficit aromatázy
Blefarofimóza, ptóza, syndrom epicanthus inversus typu I (BPES, typ I)
Bloom syndrome

Ženská neplodnost (bez primární ovariální insuficience)

Kallmannův syndrom
Woodhouse – Sakatiho syndrom
Perraultův syndrom
Gonadální dysgeneze, typ XX, s hluchotou
Ovariální dysgeneze se sensorineurální hluchotou
Deficit cytochromu P450 oxidoreduktázy
Antleyho-Bixlerův syndrom
Syndrom polycystických vaječníků (PCOS)
Syndrom polycystických vaječníků 1 (Stein-Leventhalův syndrom, Hyperandrogenémie)
Opakující se hydatidiformní moly 1 typu (familiární recidivující hydatidiformní moly, FRHM)
Hydatidiformní mola
Swyerův syndrom (46, XY kompletní gonadální dysgeneze)

Ženská neplodnost (postovariální příčina)

Müllerova aplazie a hyperandrogenismus (jiné názvy: Biasonův-Lauberův syndrom, deficit WNT4)
Mayer – Rokitansky – Küster – Hauserův (MRKH) syndrom (typ 1)
Mayer–Rokitansky–Küster–Hauser (MRKH) syndrom (type 2)
Fanconiho anémie (Fanconiho pancytopenie, Fanconi panmyelopatie)



Genetická diagnostika mužské neplodnosti

Chromosomové aberace způsobující mužskou neplodnost

Delece AZFa,b,c,

Chromosomové aberace způsobující pretestikulární mužskou infertilitu

Klinefelterův syndrom

De la Chapelle syndrom

Jakobsův syndrom

Balancované strukturální chromosomové aberace

Genetické syndromy způsobující pretestikulární mužskou neplodnost

Kallmanův syndrom

Bardetův-Biedlův syndrom

X - vázaná kongenitální adrenální hyperplázie

Hemochromatóza

Woodhouse-Sakati syndrom

Gordon- Holmes syndrom

Syndrom androgenní insensitivity

Deficit 5-alfa reduktázy

Syndromy způsobující neplodnost s kryptorchismem

Deficit 17 - alfa hydroxylázy

Prader-Willi syndrom

Noonan syndrom

Denis-Drash syndrom

Prune-belly syndrom

Deficit aromatázy

Kryptorchismus

Kleidokraniální dysplazie

Syndromy způsobující neplodnost bez kryptorchismu

Bloomův syndrom

Russel-Silver syndrom

Primární ciliární dyskineza

Myotonická dystrofie typu 1

Fanconiho anémie

Nesyndromologická mužská infertilita

Globozoospermie (spermatogenické poškození 9)

Makrozoospermie (spermatogenické poškození 5)

Mnohočetné morfologické abnormality bičků spermií (spermatogenické poškození 18)

Hypoplázie Leydigových buněk

CATSPER infertilita

Swyerův syndrom

Deafness-Infertility syndrom (Syndrom hluchoty a neplodnosti)

Neobstrukční azoospermie

Meiotická zástava ve stadiu primárních spermatocytů (spermatogenní selhání 25)

Spermatogenní selhání 32

Spermatogenní selhání 4 (SPGF4)

Spermatogenní selhání 2, Y- vázané

Postestikulární mužská neplodnost

Vrozená bilaterální absence vas deferens (CBAVD)

Cystická fibróza



Turnerův syndrom

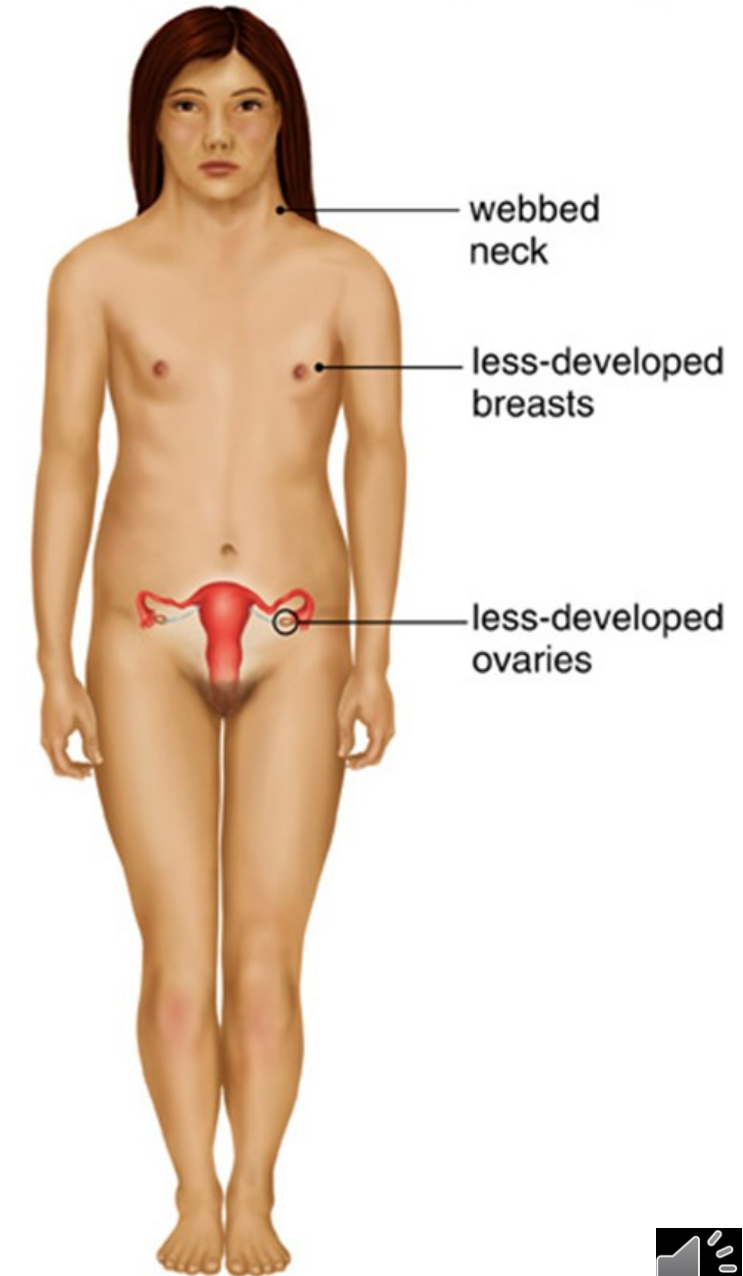
- výskyt asi 1 : 2500
- nejčastěji jde o klasický karyotyp 45, X, může jít i o jiné chromosomální abnormality, např. inverzi X chromosomu, delecii raménka X chromosomu. Tyto ženy jsou malého vzrůstu, mají primární amenoreu a další známky typické pro tento syndrom (pterygium colli, ve 40 % vrozené vady ledvin, v 15 % vrozené srdeční vady).

Mozaika 45, X/46, XY

- způsobuje smíšenou gonadální dysgenezi. Fenotyp může být jak mužský, tak ženský. Většinou se u těchto jedinců vyskytuje sterilita
- Cave: gonadoblastom

Syndrom 47, XXX

- výskyt asi 1 : 1000–1500 žen
- ženy jsou obvykle vyššího vzrůstu
- Menarché může nastupovat později, často je oligomenorea. Může být i sterilita, ale některé ženy s tímto syndromem mají normální plodnost.

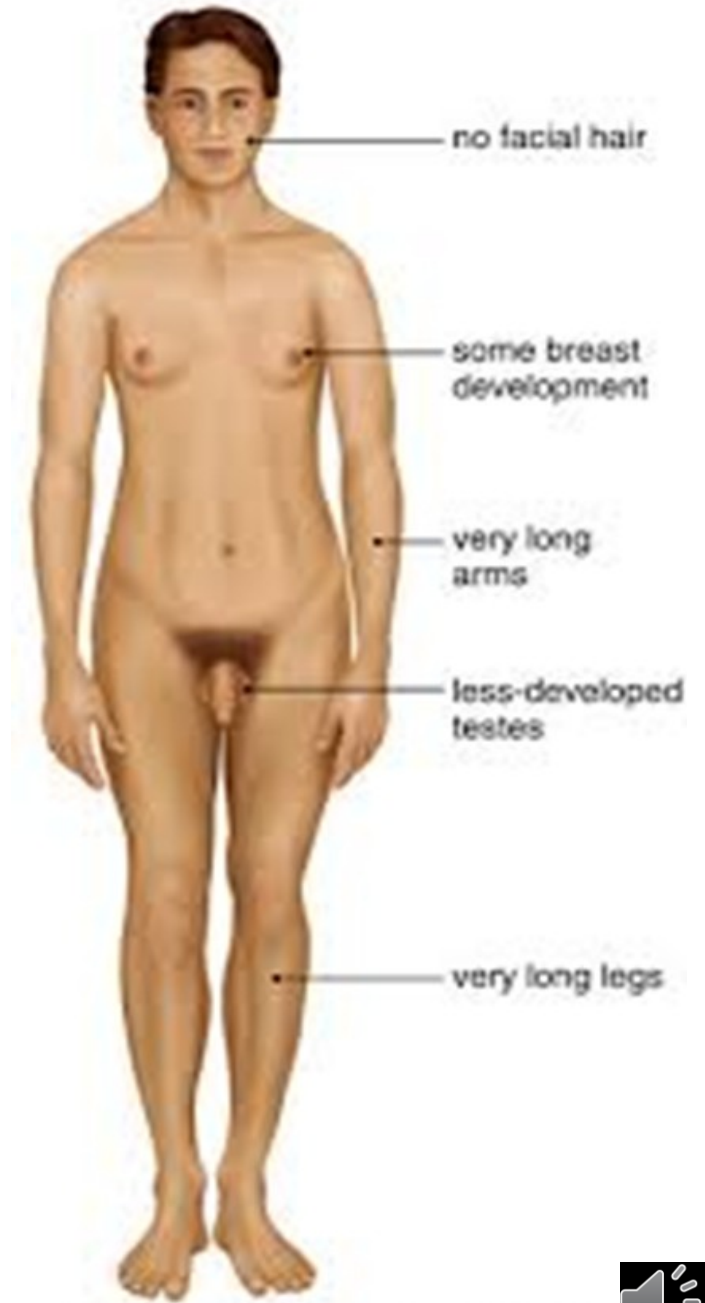


a. A female with Turner (XO) syndrome



Klinefelterův syndrom (KS)

- XXY aneuploidie je nejčastější poruchou pohlavních chromozómů s prevalencí 1:500 mužů obecné populace. V literatuře je uváděn rozptyl incidence KS 1 – 2 % narozených chlapců.
- V kojeneckém věku lze aneuploidii gonosomů odhalit cytogenetickým vyšetřením chlapců s hypospadií, mikropenisem nebo kryptorchismem. V batolecím období, je někdy u chlapců pozorováno vývojové zpoždění, a to zejména v expresi jazykových dovedností. U dětí mladšího školního věku lze na KS myslet při řečových, behaviorálních a sociálních problémech dítěte. U starších dětí a adolescentů vedou k diagnostice této gonosomální aneuploidie různé endokrinní poruchy, opožděný pubertální vývoj, eunuchoidní habitus, gynekomastie, nebo malá varlata. U dospělých se diagnóza stanovuje nejčastěji v rámci vyšetřování neplodnosti nebo nálezu maligního nádoru prsu.



b. A male with Klinefelter (XXY) syndrome



AZF – azoospermia faktor

□ Důležitou roli v mužské infertilitě hraje Y chromosom. Y chromosom obsahuje geny, které zodpovídají za vývoj jedince mužským směrem, za vývoj mužských gonád a za spermiogenezi. Na krátkém raménku Y chromosomu (Yp11.3) se nachází testis determinující faktor – SRY, který zodpovídá za diferenciaci gonád. Na dlouhém raménku Y chromosomu je mnoho genů a genových rodin, které zodpovídají za spermatogenezi (Yq11.23), tzv. azoospermia faktor – AZF. Na chromozomu Y mohou být velké delece, které obsahují oblast AZF region, vedoucí k azoospermii. Důležité jsou mikrodelece Yq (oblast AZF) chromosomu, detekovatelné pouze na molekulárně genetické úrovni. Oblast AZF se dělí na úseky AZFa, AZFb, AZFc. Delece oblasti AZFa a kompletní delece oblasti AZFb způsobují azoospermii a mají špatnou prognózu, pokud jde o nalezení spermií, a to i operačními metodami. Parciální delece AZFc mají variabilní fenotyp, obvykle těžkou oligozoospermii. Mikrodelece AZF a a b oblasti vznikají obvykle de novo. Prostřednictvím metod asistované reprodukce se tyto mikrodelece mohou přenášet na potomky mužského pohlaví a způsobovat i jim poruchy spermatogeneze.

AZF – azoospermia faktor

- Od roku 2014 EAA a EMQN doporučují rozšířenou analýzu poskytující charakterizaci a dimenzování zjištěných mikrotelecií AZF regionu pomocí samostatného definovaného souboru markerů.
- Další charakterizace / dimenzování mikrotelecií regionu AZF je užitečná pro zjištění pravděpodobnosti získání funkčních spermií u pacientů s parciálními mikrotelecemi v porovnání s pacienty vykazující kompletní delecí jednoho nebo více z AZF oblastí. Například, gr / gr mikrotelece, což je AZFc subdelece, je obvykle spojena s mírnějším fenotypem než u jedinců s klasickou plnou AZFc (b2/b4) mikrotelecií.

AZF – azoospermia faktor

Original definition of the 3 AZF loci in Yq11
(Vogt et al. 1996 in Human Molecular Genetics vol5, 933-943)

Mapped in patients with 46,XY karyotype by 3 microdeletions in Yq interval map D1-25:

Yq11 **Yq12**

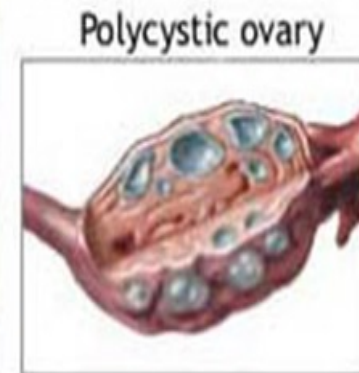
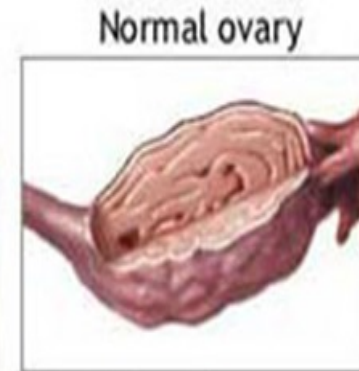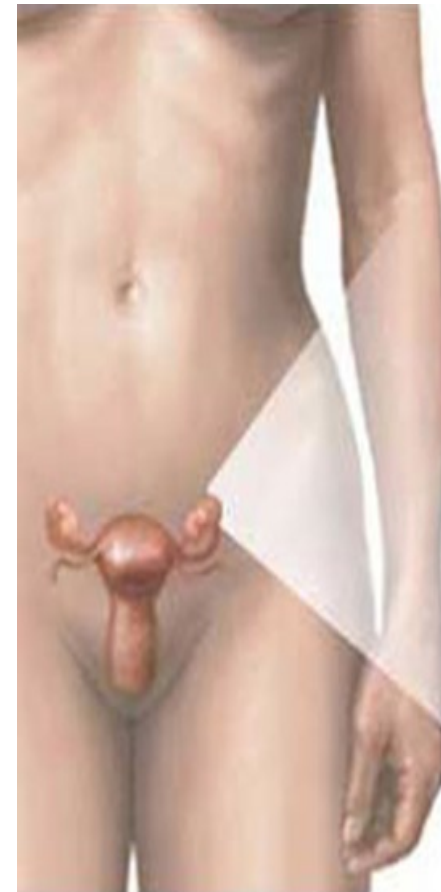AZFa **AZFb** **AZFc**

Based on specific testicular picture associated with each AZF deletion

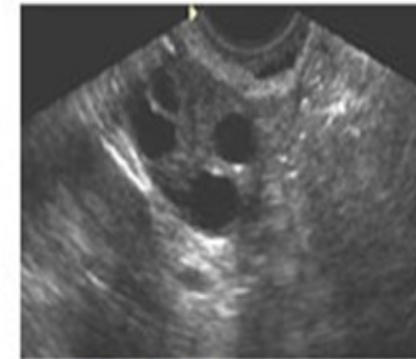
SCO-complete **Meiotic-arrest** **Variable histology**
Germ cells in some tubules **SCO in most tubules**

Syndrom polycystických ovarii (PCOS)

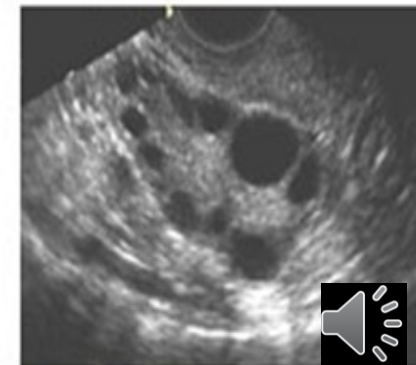
- MIM % 184700
- PCOS by měl být diagnostikován tehdy, jsou-li splněna dvě z následujících tří kritérií:
oligomenorhea a/nebo anovulace, obezita, hirsutismus
- klinické nebo biochemické známky hyperandrogenismu
- sonografický nález polycystických ovarii
- Gen PCOS1



Ultrasound of Ovaries



Normal Ovary

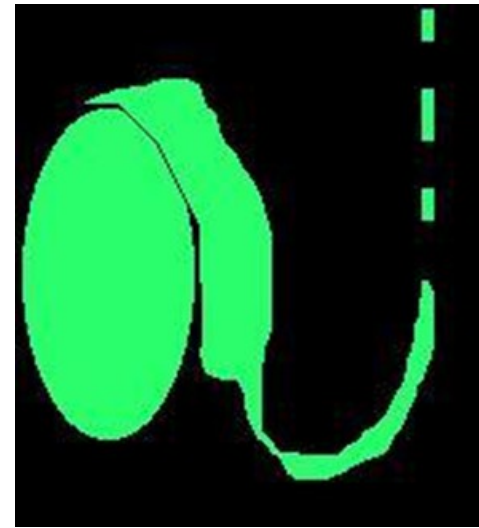


PCOS Ovary



CFTR gen

- MIM # 219700
- CFTR gen, chromosom 7q31 (250kb), 2017 mutací, AR dědičnost
- Muži: CBAVD-Congenital bilateral absence of the vas deferens
- Porucha vývoje chámovodů, nadvarlete a semenných váčků
- 95% mužů s CBAVD jsou neplodní. Zvýšená viskozita v pohlavních cestách muže zapříčiňuje obstrukční azoospermii. Obstrukční azoospermie může být zcela izolovaným příznakem
- Nejčastější mutace asociované s CBVAD: 5T varianta v intronu 9 (starší název intron 8), R117H
- Ženy: snížení plodnosti pro větší viskozitu cervikálního hlenu, častá primární, nebo sekundární amenorhea v důsledku poruch výživy a plicních změn.



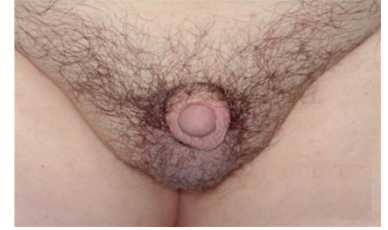Kartagenerův syndrom

- MIM # 244400
- primární ciliární dyskineze-1 (CILD1) je způsobena mutací v genu DNAI1 (604366) na chromosomu 9p13
- syndrom poruchy motility cilií – dědičnost AR, výskyt 1 : 10 000–16 000, typicky bronchiektázie, chronická sinusitida, často situs inversus viscerum, nepohyblivost spermií.
- Jediná řasinka – bičík – porucha motility je podstatou neplodnosti u mužů s Kartagenerovým syndromem
- U žen se buňky pokryté řasinkami v pohlavních cestách také nacházejí, a to ve vejcovodech (tudy putuje vajíčko po uvolnění z vaječníku směrem k děloze), nicméně plodnost u žen je tímto narušena mnohem méně než u mužů, což dokazuje, že pro posun vajíčka nejsou řasinky ve vejcovodech až tak důležité.
- Léčba mužské neplodnosti spočívá ve využití metod asistované reprodukce, a to konkrétně metody intracytoplasmatické injekce spermie do vajíčka (ICSI).

Spinální a bulbární muskulární atrofie – Kennedyho syndrom

- MIM # 313200
- X- dědičná spinální a bulbární svalová atrofie (SBMA, SMAX1), také známá jako Kennedyova choroba, je způsobena expanzí trigonukleotidové CAG repetice v exonu 1 genu kódujícího androgenní receptor (AR, 313700.0014). Počet opakování CAG se pohybuje od 38 do 62 u pacientů s SBMA, zatímco zdraví jedinci mají 10 až 36 CAG opakování.
- Bulbospinální svalová atrofie (Kennedyho nemoc) je vzácné degenerativní pomalu progredující onemocnění postihující převážně spinální a bulbární periferní motoneuron. V rozvinutém stadiu onemocnění je charakteristický klinický obraz – svalové atrofie, slabost a fascikulace, zvláště v bulbární oblasti (jazyk, mimické svaly), na končetinách svalů proximálních. Dalšími příznaky jsou gynekomastie a tremor rukou a svalové bolesti. Onemocnění bývá diagnostikováno v 4.–5. dekádě, kdy je klinický obraz plně rozvinut, první známky onemocnění (gynekomastie, únavnost) se objevují již o 1–2 dekády dříve. Elektrofyzilogické vyšetření nachází obraz chronické neurogenní léze s obrovskými potenciály v jehlové EMG, dále pak četné fascikulace. Postihuje pouze muže.

Kallmannův syndrom, Hypogonadotropní hypogonadismus s anosmií



□ MIM # 308700

□ hypogonadotropní hypogonadismus-1 s anosmií nebo bez anosmie (HH1) je způsoben mutací v genu KAL1 (300836) na chromozómu Xp22.3, někdy ve spojení s mutací v jiném genu, např. , PROKR2

□ Z rodokmenových studií jasné, že Kallmannův syndrom je geneticky heterogenní chorobou. Výskyt 1 : 10 000 u mužů, 1 : 50 000 u žen

□ Další geny: ANOS1, CHD7, FGFR1, FGF8, SOX10, PROK2, PROKR2, SEMA3A

- jedná se o poruchu charakterizovanou chybějícím nebo neúplným pohlavním dozráváním ve věku 18 let ve spojení s nízkými hladinami cirkulujících gonadotropinů a testosteronu, bez dalších abnormalit hypotalamo-hypofyzární osy. Z důvodu ageneze čichových laloků je porucha čichu. Dále se může vyskytnout eunuchoidní habitus, bimanuální synkinéze, vysoký nárť, vysoké klenuté patro, cerebelární ataxie, abnormality pubického ochlupení (řídke či zcela chybí), mikropenis, může se vyskytnout také hluchota, rozštěpové vady (např. obličeje), barvoslepost, osteoporóza (pro nedostatek pohlavních hormonů), u dívek není menstruace, nevyvíjí se prsní tkáň.

Syndrom rezistence k androgenům (AIS)

- Gen: AR (MIM 300068), dlouhé raménko X chromosomu (Xq12)
- XR, výskyt 1 : 10 000 (celkem) – 60 000 (kompletní testikulární feminizace).
- Popsáno více než 1000 mutací AR genu, 30% mutací vzniká de novo
- Syndromy rezistence na androgeny jsou poruchou lokalizovanou na některém místě genu pro androgenní receptor, jež se projevuje u osob s karyotypem 46,XY, které mají varlata založená oboustranně, mají regresi Müllerova vývodu a normální nebo zvýšenou sekreci testosteronu. V různém stupni je u nich porušen sexuální vývoj a objevují se známky hypogonadismu, nedostatečné virilizace a zpravidla neplodnost.
- Klinický obraz je velmi pestrý, genotypičtí muži mohou mít klinický obraz v širokém rozmezí od fenotypických žen až k téměř normálním mužům, kteří jsou jen nedostatečně virilizovaní nebo jsou infertilní.

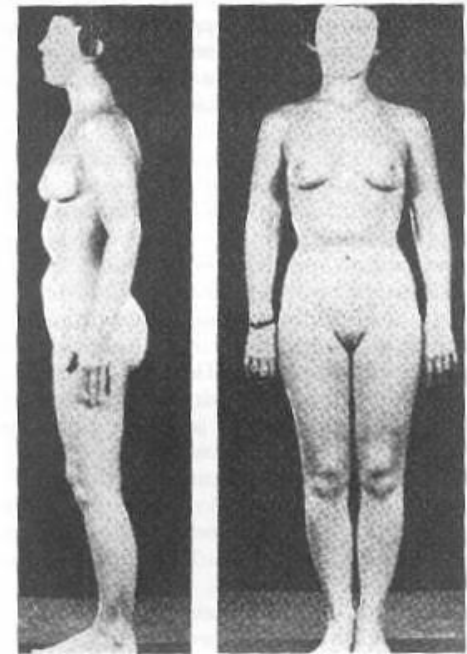
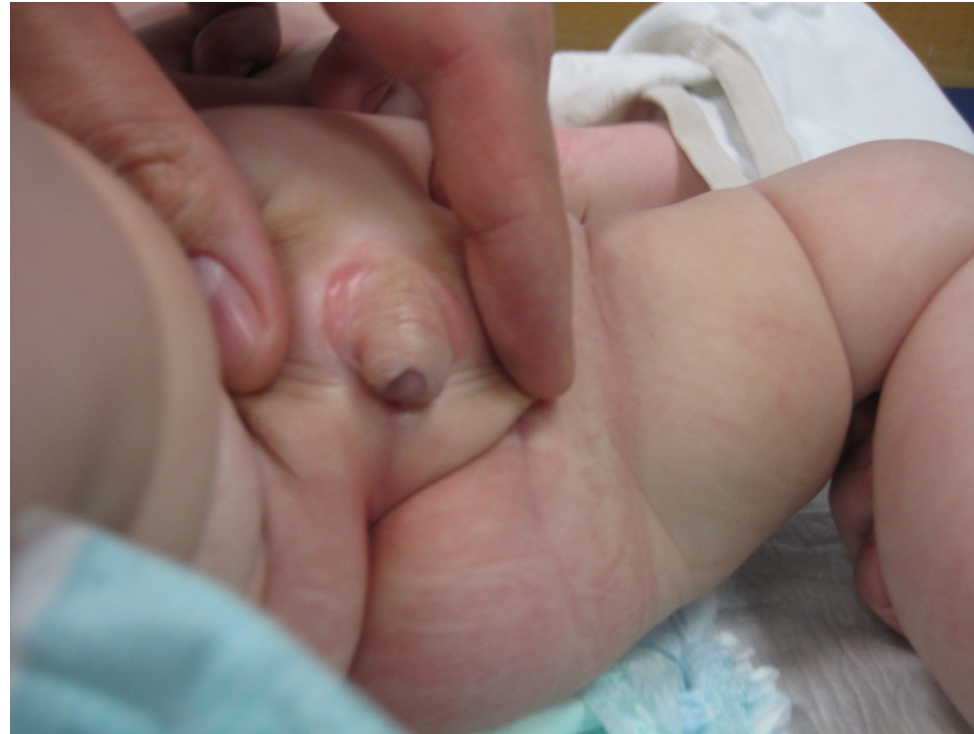
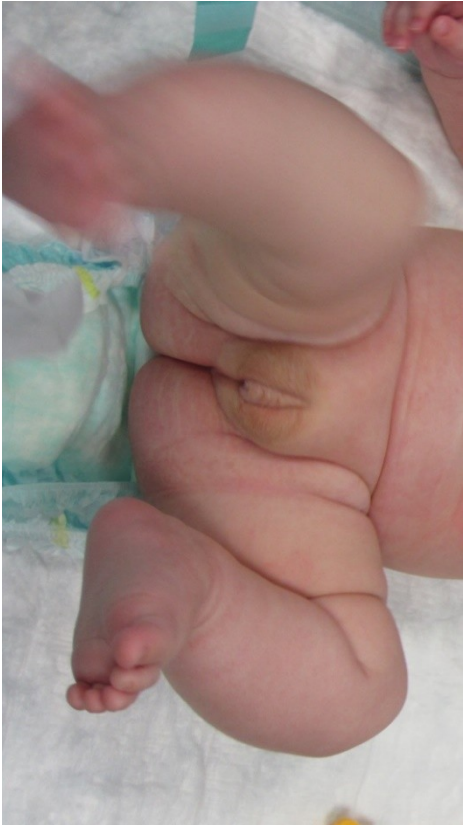
Figure 11.10 A woman with an XY chromosome pattern but insensitivity to androgens. Two undescended testes produce testosterone and androgens, to which the body is insensitive. The adrenal glands also produce estrogens that are responsible for the pubertal changes. (Source: Federman, 1998)



PAIS (parciální AIS, Reifensteinův sy, Gilbert-Dreyfusův syndrom)



- Variabilní fenotyp s perineoskrotální hypospadií a rozštěpenými skrotálním valy
- varlata mohou být uložena intraabdominálně, v průběhu inguinálního kanálu nebo ve skrotu.

MAIS (mild androgen insensitivity syndrome, mírná AIS)

- fenotyp může být mužský, projevem je hypospadiie, gynekomastie a infertilita

Kongenitální adrenální hyperplazie (CAH)

- MIM # 201910
- vrozená adrenální hyperplazie je způsobena homozygotní nebo složenou heterozygotní mutací v genu CYP21A2 (613815) kódujícím steroid 21-hydroxylázu na chromosomu 6p21.
- výskyt 1 : 5000–20 000.
- v 95% případů je narušena 21-hydroxylace v oblasti fasciculata adrenální kůry, takže 17-hydroxyprogesteron není metabolizován na 11-deoxykortisol. Vzhledem k defektní syntéze kortizolu se zvyšují hladiny ACTH, což vede k nadprodukci a akumulaci prekursorů kortizolu, zejména 17-OHP, vznikající před blokem. To způsobuje nadměrnou produkci androgenů, což vede k virilizaci.
- U žen je maskulinizace genitálu (již prenatálně), u mužského pohlaví pseudopubertas praecox, ale malá varlata, – silné ochlupení brady a hrudi, nádory varlat. Dobře léčení muži nemají obvykle fertilizační problémy.

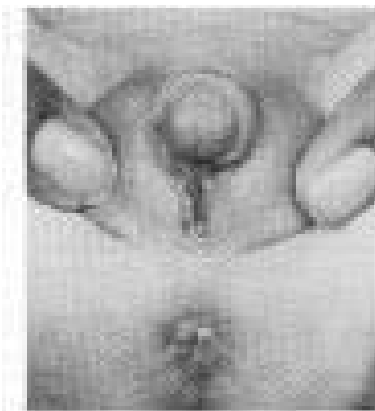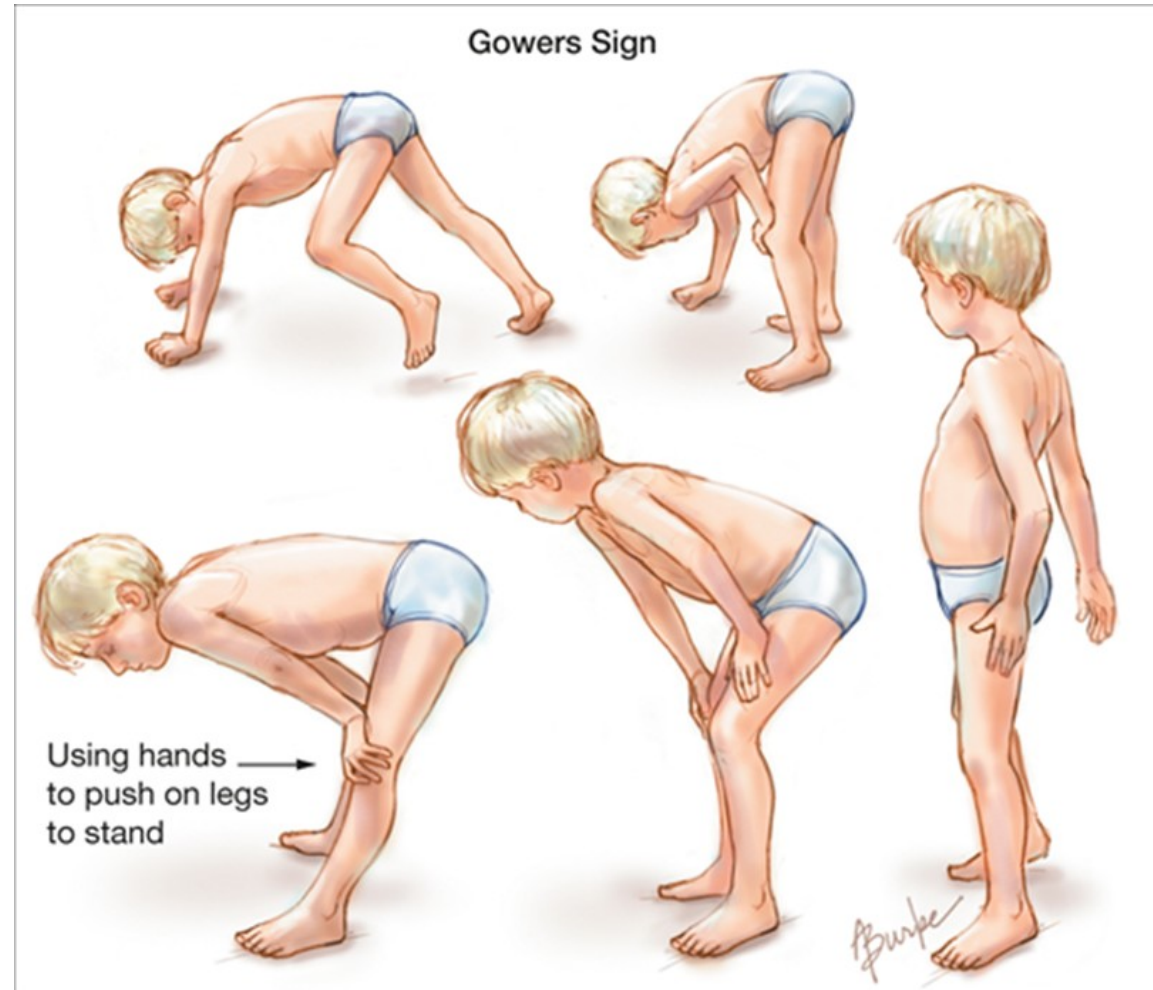


Figure 21.17 Ultrasound features of a congenital adrenal hyperplasia (CAH) fetus. The adrenal glands are enlarged (arrow) and the kidneys are normal in size. The fetus shows the effects of the androgen excess syndrome.

Myotonická dystrofie

- DM1 MIM # 160900; gen DMPK, expanze repetice(CTG)_n –chromosom 19q13.3
- DM2 MIM # 602668; gen CNBP (dříve známý jako ZNF9), expanze repetice (CCTG)_n - chromosom 3q21
- dědičnost AD, výskyt 1 : 8000.
- Myotonická dystrofie je AD, multisystémová porucha charakterizovaná myotonickou myopatií. Symptomy a závažnost myotonické dystrofie typu 1 (DM1) se pohybují od těžkých forem, přes svalovou slabost, poruchy srdečního rytmu až po kataraktu. V následujících generacích mohou příznaky v DM1 být přítomny v raném věku a mají závažnější průběh (anticipace). U myotonické dystrofie typu 2 (DM2) není popsána žádná anticipace, ale jsou pozorovány abnormality srdečního přenosu jako u DM1 a pacienti s DM2 mají navíc svalovou bolest a tuhost.
- Poruchy spermiogeneze jsou různého stupně.

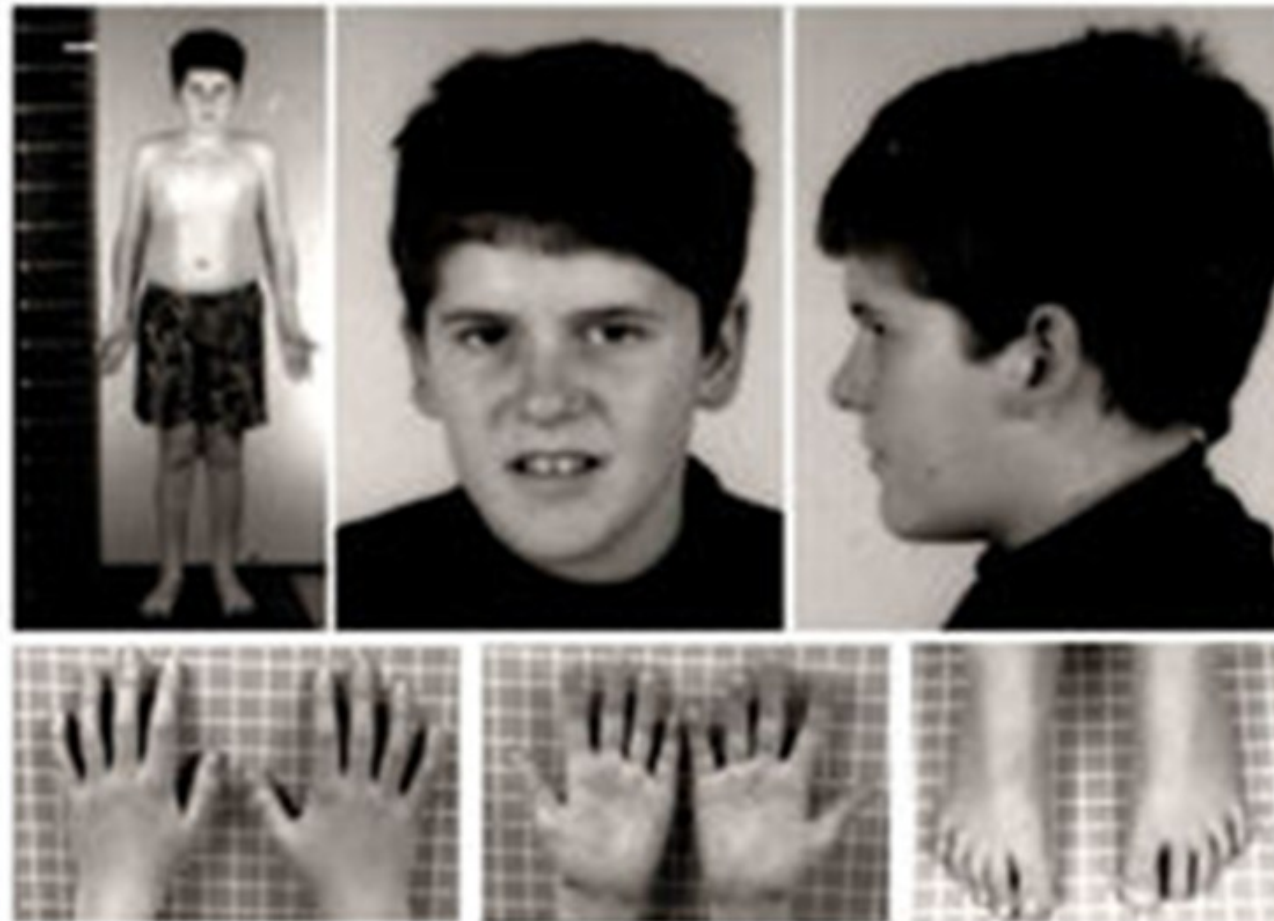Myotonická dystrofie



Praderův-Williho syndrom

- MIM # 176270
- v 70 % mikrolece chromosomu 15 paternálního původu či mikroduplikace, unipaternální maternální disomie chromosomu 15, výskyt 1 : 10 000–20 000.
- Prader-Williův syndrom (PWS) je ve skutečnosti sousedící genový syndrom, který je výsledkem delece otcovských kopií imprintovaného genu SNRPN (MIM 182279), genu NDN (MIM 602117) a případně dalších genů v oblasti chromozomu 15q11-q13.
- Syndrom je charakterizován sníženou aktivitou plodu, obezitou, svalovou hypotonií, mentální retardací, hypogonadotropním hypogonadismem, malými rukama a nohama, u mužského pohlaví je mikropenis. Může být považována za autosomálně dominantní poruchu způsobenou delecí nebo narušením genu nebo několika genů na proximálním dlouhém rameni otcovského chromozomu 15 nebo mateřské uniparentální disomie 15.
- Pro mentální retardaci se s ním v centru asistované reprodukce nesetkáme.

Praderův-Williho syndrom



Bardetův-Biedlův syndrom

- MIM # 209900
- Bardet-Biedlův syndrom-1 (BBS1) je způsoben homozygotní mutací v genu BBS1 (209901) na chromozomu 11q13.
- výskyt 1 : 160 000.
- je autozomálně recesivní a geneticky heterogenní ciliopatie charakterizovaná retinitis pigmentózou, obezitou, dysfunkcí ledvin, polydaktylií, behaviorální dysfunkcí a hypogonadismem (Beales et al., 1999).
- u ženského pohlaví amenorea.
- Pro mentální retardaci se v centrech asistované reprodukce s jedinci s tímto syndromem neseťkáme.

Chromosomální aberace a neplodnost

- K neplodnosti nebo snížené plodnosti vedou často chromosomální aberace autosomů nebo gonosomů (heterochromosomů). Mohou být numerické nebo strukturální.
- Numerické aberace autosomů jsou například Downův syndrom, Patauův syndrom, Edwardsův syndrom. V centrech asistované reprodukce se s nimi nesetkáme.
- Balancované reciproké translokace a Robertsonské translokace mohou být spojeny s poruchami fertility. K Robertsonským translokacím dochází mezi akrocentrickými chromosomy 13, 14, 15, 21 a 22. Nejčastěji jde o centrickou translokaci 13. a 14. chromosomu nebo 14. a 21. chromosomu. Nositelé Robertsonských nebo reciprokých translokací mají riziko, že jejich gamety ponесou nebalancovanou chromosomální translokaci, která může způsobovat spontánní aborty či plody s mnohočetnými vývojovými vadami a mentální retardací. Nositelé vzácné translokace der(21;21) – nemohou mít zdravého potomka.
- Další vrozené chromosomální aberace mohou být tzv. marker chromosomy, ring chromosomy a další aberace.

Prekoncepční screening autosomálně recesivních a X-vázaných genetických nemocí

- >5000 nemocí má objasněnou genetickou příčinu
- Mnoho z nich je dědičná autosomálně recesivně nebo X- vázaně.
- Pár plánující rodičovství - přenašeči stejného autosomálně recesivního onemocnění má 25% riziko narození potomka s projevy daného onemocnění. U X- vázaných nemocí je to 50% riziko přenosu z ženy na chlapce u kterých budou klinické projevy dané nemoci.
- Příklady autosomálně recesivních nemocí:
 - Cystická fibróza (ORPHA:586, OMIM: 219700)
 - Spinální svalová atrofie (ORPHA:70, OMIM: 253300 253400 253550 271150)
 - Tay-Sachsova choroba (ORPHA:845, OMIM: 272800) – akumulace G2 gangliosidů v důsledku hexosaminidázy A → PMR a svalová paralýza

Prekoncepční screening autosomálně recesivních a X-vázaných genetických nemocí

- Syndrom fragilního X (ORPHA:908, OMIM: 300624) – transkripční umlčování genu FMR1 (Xq27.3) v důsledku expanze a následné metylace (CGG)_n trinukleotidových repetitů v 5'- netranslatované oblasti genu. Tyto plné mutace pocházejí z nestabilních alel zvaných premutace (55 – 200 CGG repetice), které jsou také spojeny s dalšími fenotypy – u žen primární ovariální insuficience, tremorový syndrom/ ataxie.
- Hemofilie A (ORPHA:98878, OMIM: 306700) – koagulační deficit faktoru VIII
- Hemofilie B (ORPHA:98879, OMIM: 306900 – koagulační deficit faktoru IX
- Duchennova a Beckerova svalová dystrofie (ORPHA:262, ORPHA:98896, OMIM: 310200)
 - Téměř 90 % přenašečů Cystické fibrózy, Spinální muskulární atrofie nebo Syndromu fragilního X nemají pozitivní rodinnou anamnézu.
 - Archibald a kol. v r. 2018 zjistil u každého 20 z 12 000 vyšetřených v rámci reprodukčního screeningu CF, SMA, FRAXA, přenašečství jedné z testovaných nemocí.

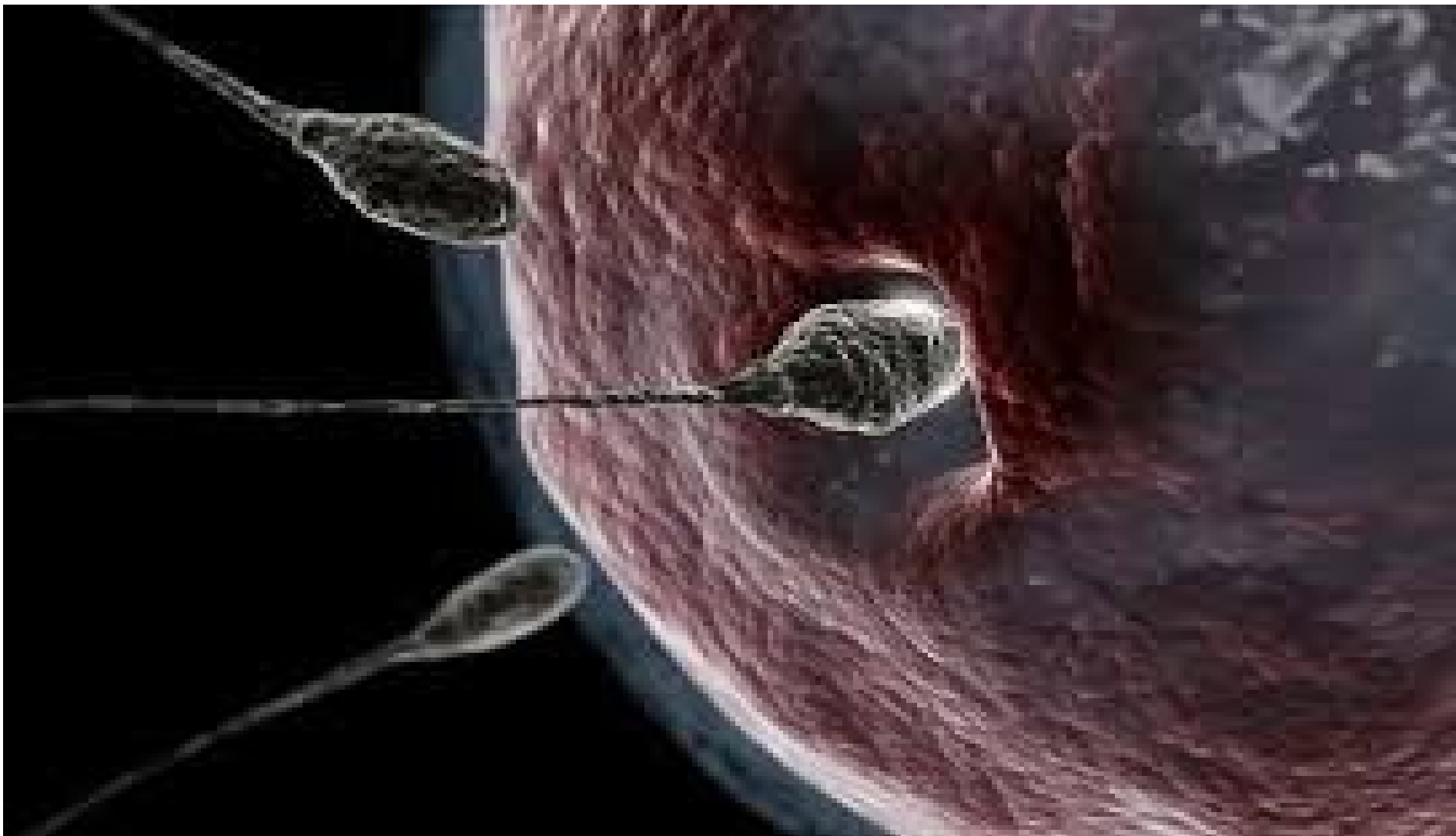Prekoncepční screening autosomálně recesivních a X-vázaných genetických nemocí

- Prekoncepční screening nemá být nabízen jako „rutinní test“, ale až po poskytnutí všech informací lékařským genetikem s upozorněním na možnost nejasných a obtížně interpretovatelných výstupů daného vyšetření a vynaložení veškerého úsilí, aby se párům umožnilo informované rozhodnutí o tom, zda mají být podrobeny screeningu.

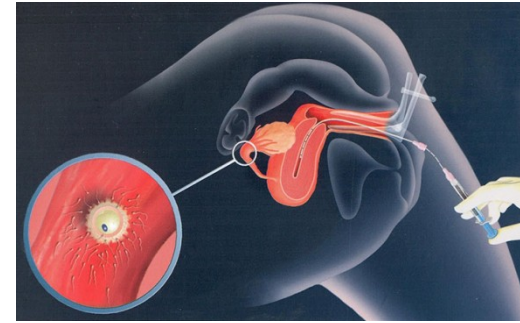
Jsou dva hlavní způsoby prekoncepčního screeningu:

- sekvenční - nejprve testován jeden partner – obecně platí, že je to žena z důvodu možnosti testu AR a X – vázaných nemocí
výhody: pro pár je levnější, možnost kaskádového testování pokrevních příbuzných v riziku
- párový – test obou partnerů současně (při vyšším riziku – výskyt v rodině, probíhající gravidita – výsledek je v kratším časovém rámci)
výhody: pár dostává kombinovaný výsledek „s nízkým rizikem“

Metody asistované reprodukce



IUI – intrauterinní inseminace

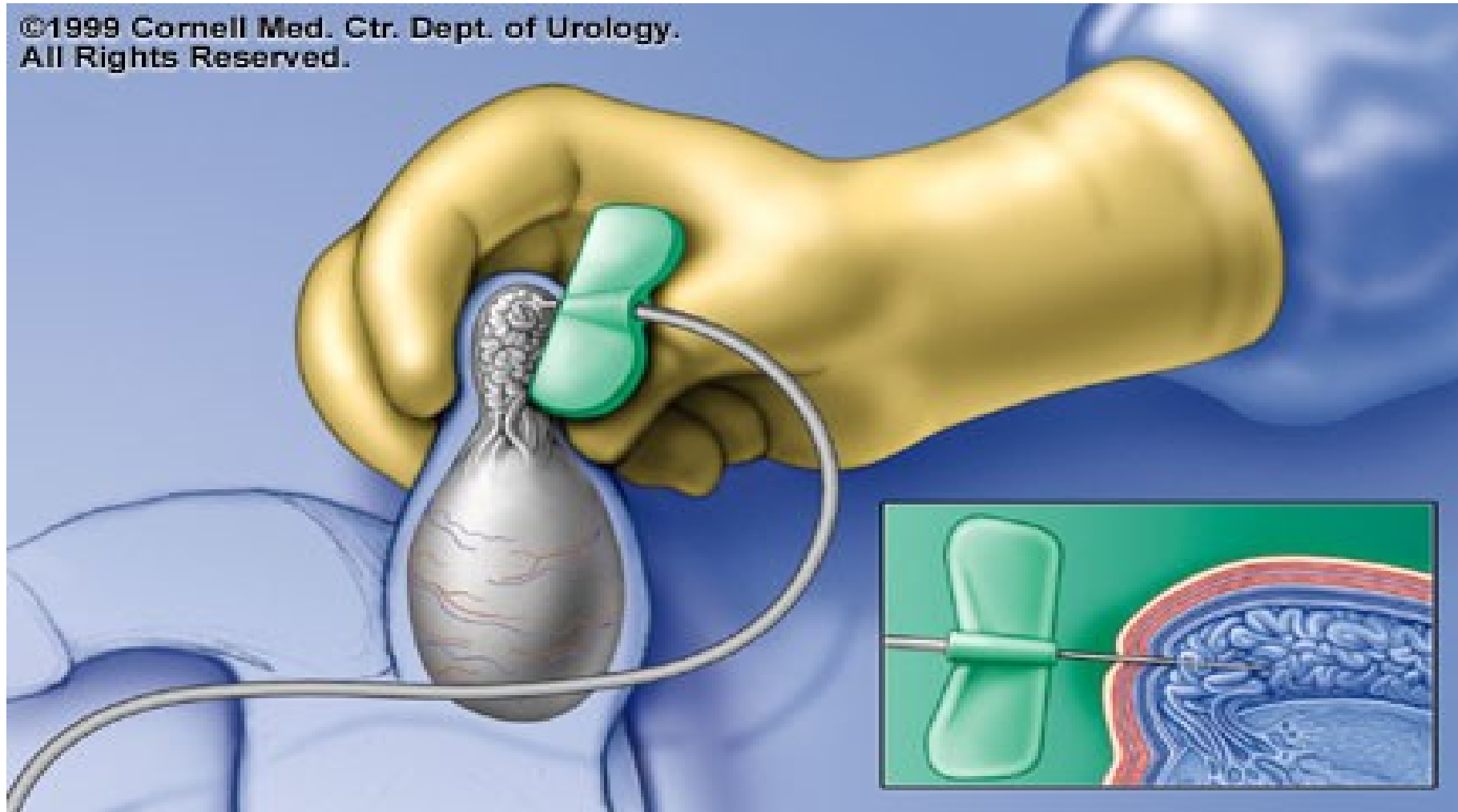


- znamená zavedení spermií tenkým plastovým katétrem přes hrdlo děložní do dutiny děložní.
- Provádí se v případě, že spermioqram vykazuje patologické hodnoty (v ejakulátu je malé množství spermií, spermie mají sníženou pohyblivost), nebo v případě negativního poskoitálního testu (vyšší neprostupnosti hlenu děložního hrdla). Podmínkou je alespoň jeden prostupný vejcovod.
- Pokud dochází u ženy k ovulaci, lze inseminaci provést v naturálním cyklu, to je bez hormonální stimulace, při poruchách ovulace užíváte před IUI stimulační léky. Lékem první volby je Clomiphen citrát (Clomhexal, Clostilbegyt, Serophene,...) nebo Tamoxifen, které se užívají od 3. do 7. dne menstruačního cyklu. Nejčastěji se provádí 3 cykly IUI a pokud nedojde k otěhotnění, doporučujeme in vitro fertilizaci (IVF). Cílem stimulace před IUI je obvykle dozrání 1 až 2 folikulů.

Odběr spermii

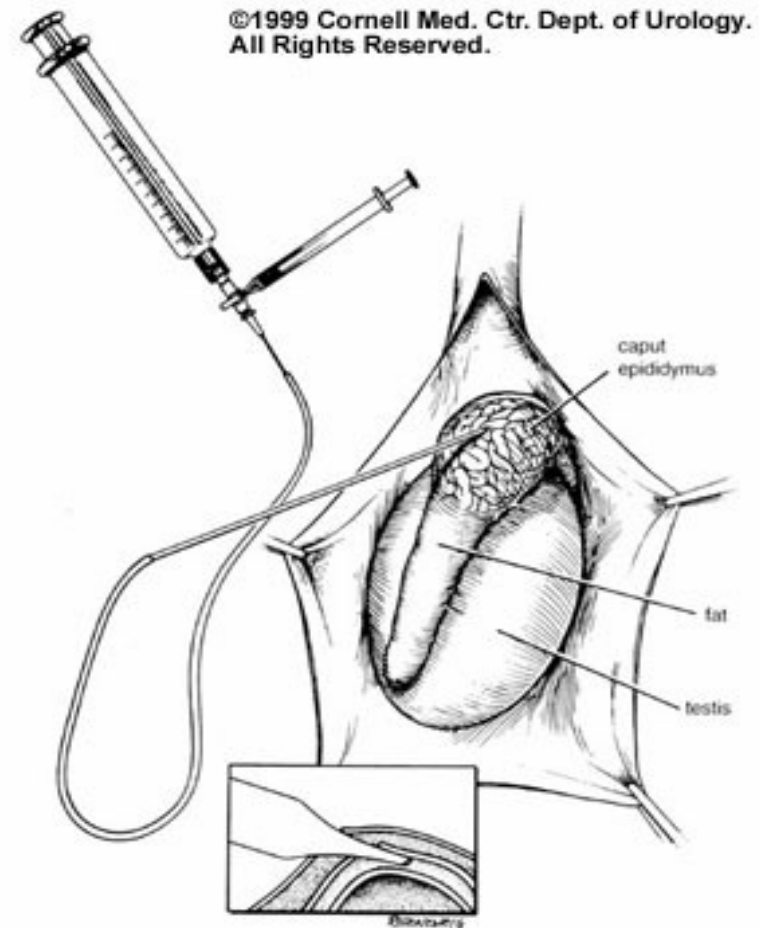
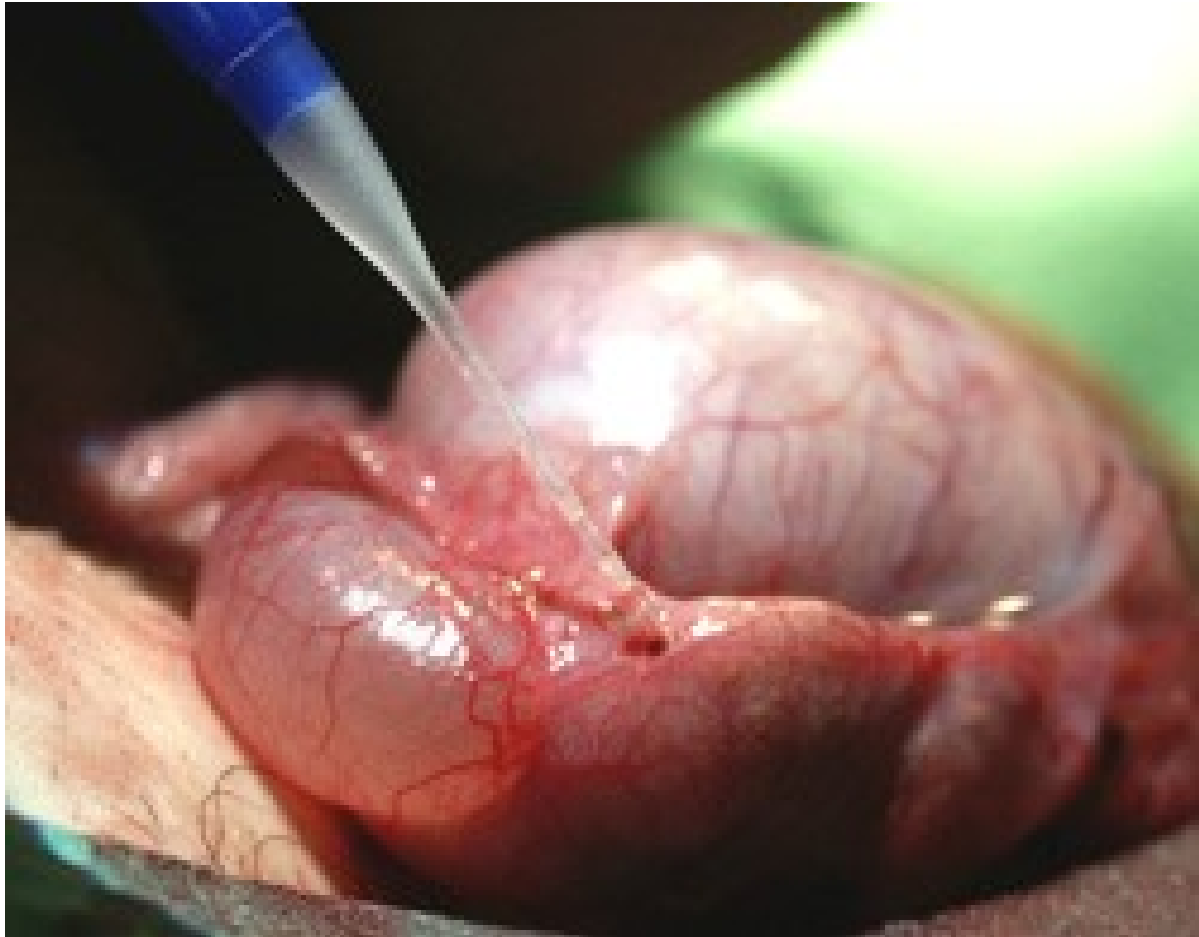PESA – Percutaneous Epididymal Sperm Aspiration

©1999 Cornell Med. Ctr. Dept. of Urology.
All Rights Reserved.



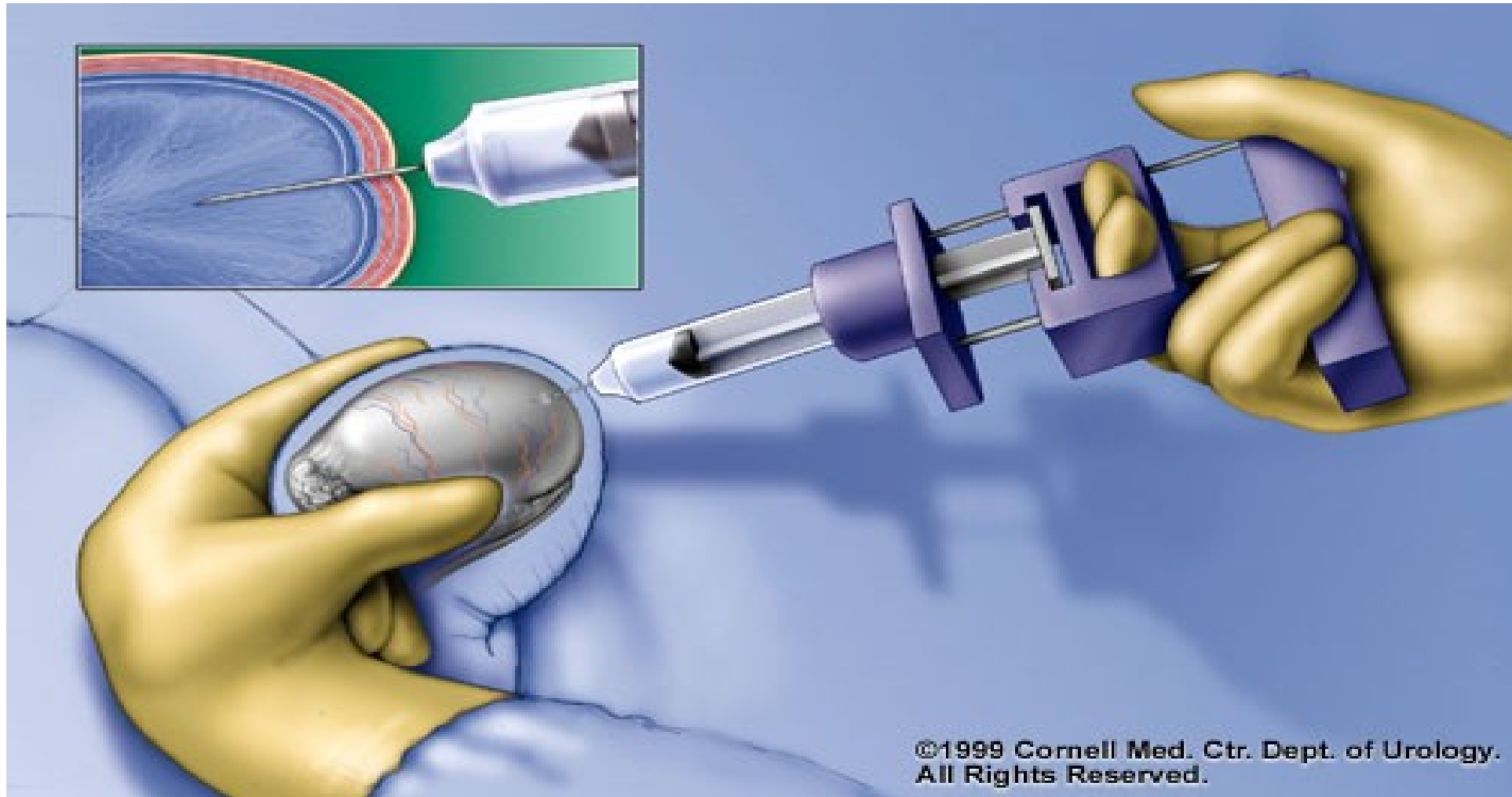
Odběr spermií

MESA – Microsurgical Epididymal Sperm Aspiration



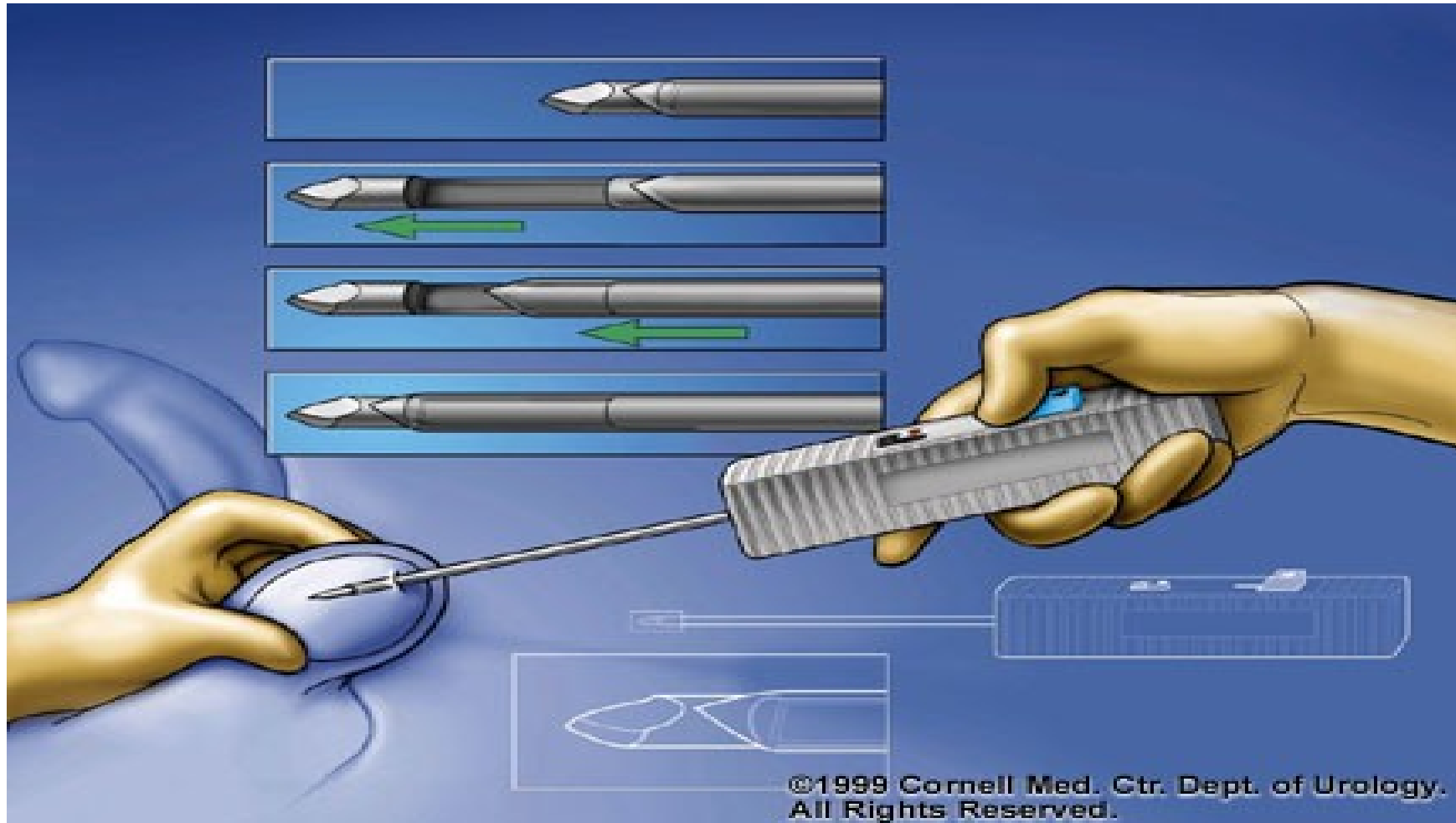
Odběr spermií

TFNA – Testicular Fine Needle Aspiration



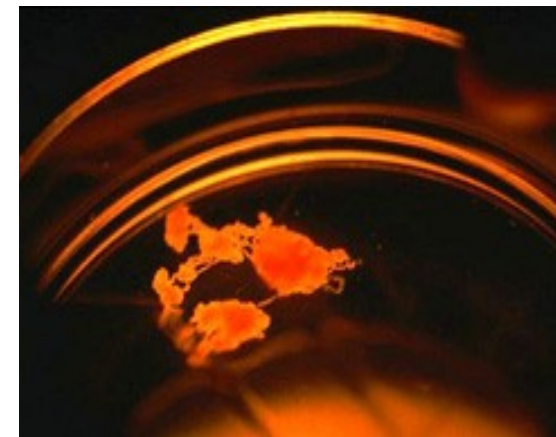
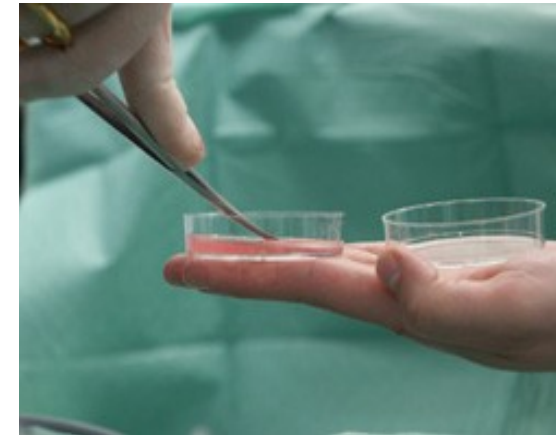
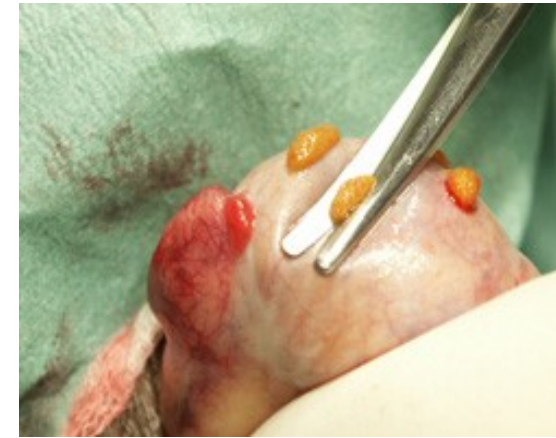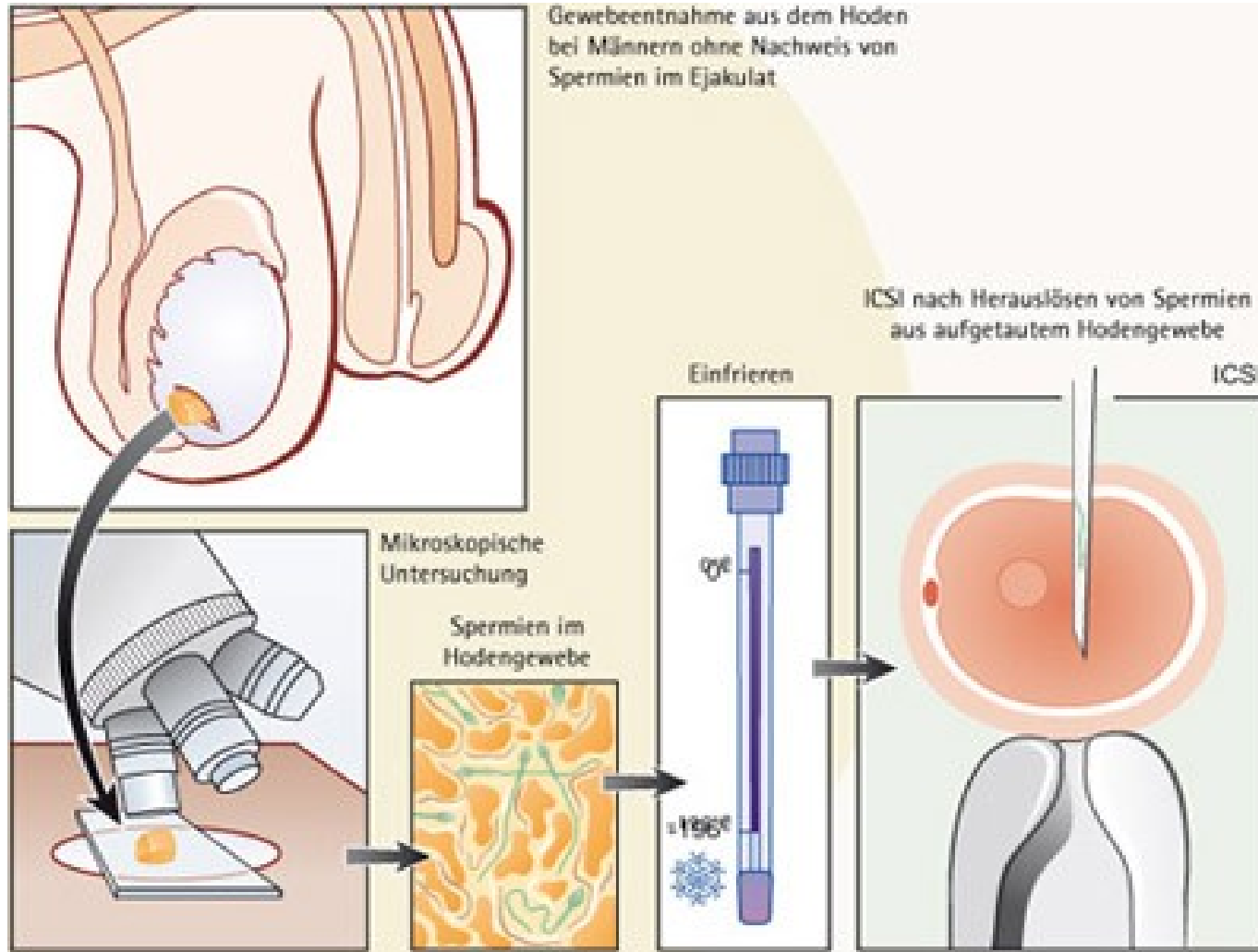
Odběr spermií

PercBiopsy - Percutaneous Biopsy of the testis



Odběr spermií

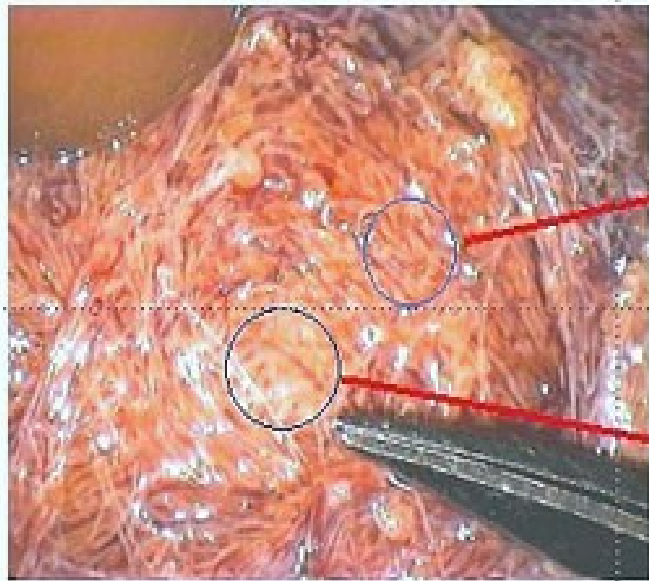
TESE – Testicular Sperm Extraction



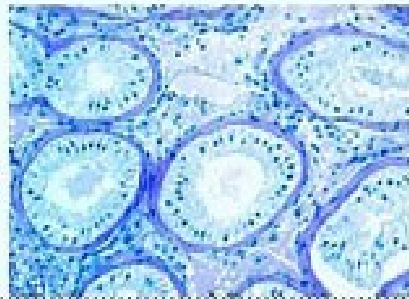
Odběr spermií

Microsurgical Testis Biopsy

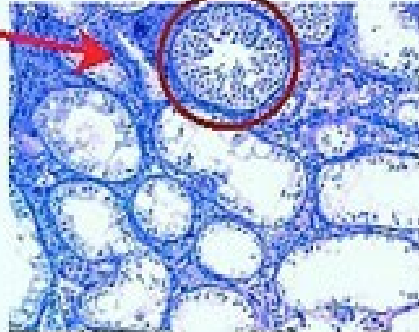
Microsurgical Testis Biopsy



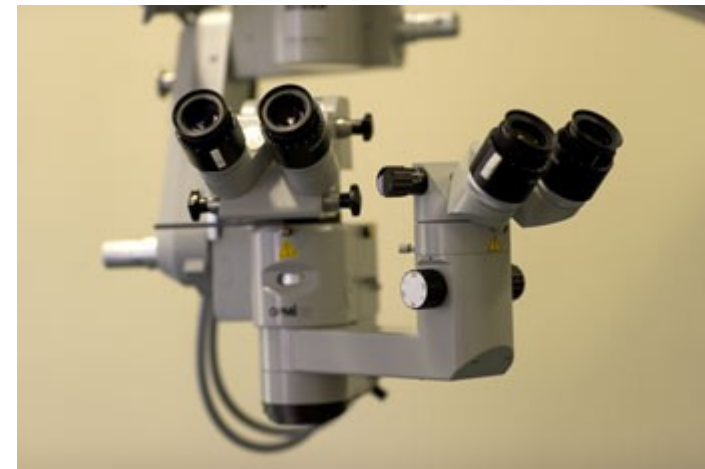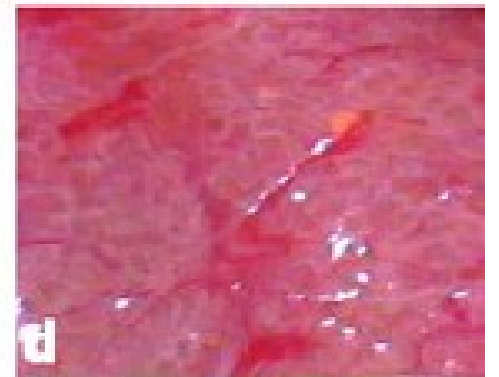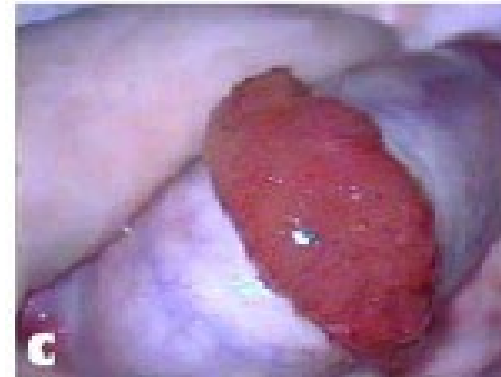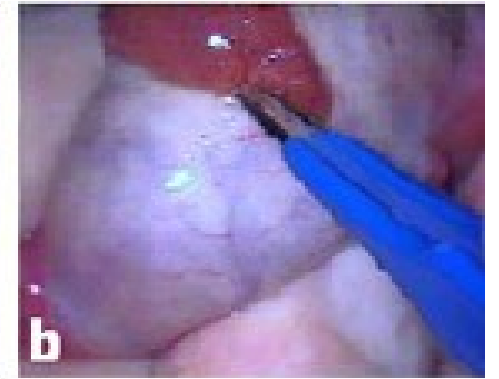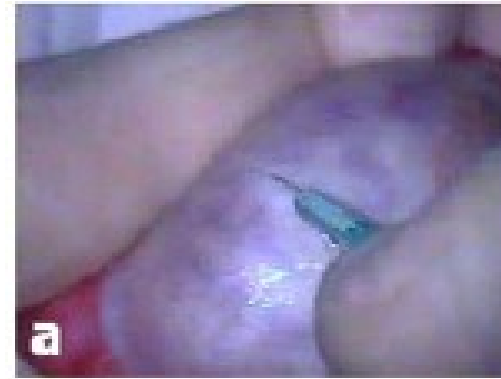Sertoli Cell-only



Normal tubules with hypospermatogenesis



© 1999 Cornell Med Ctr, Dept. of Urology. All rights Reserved.



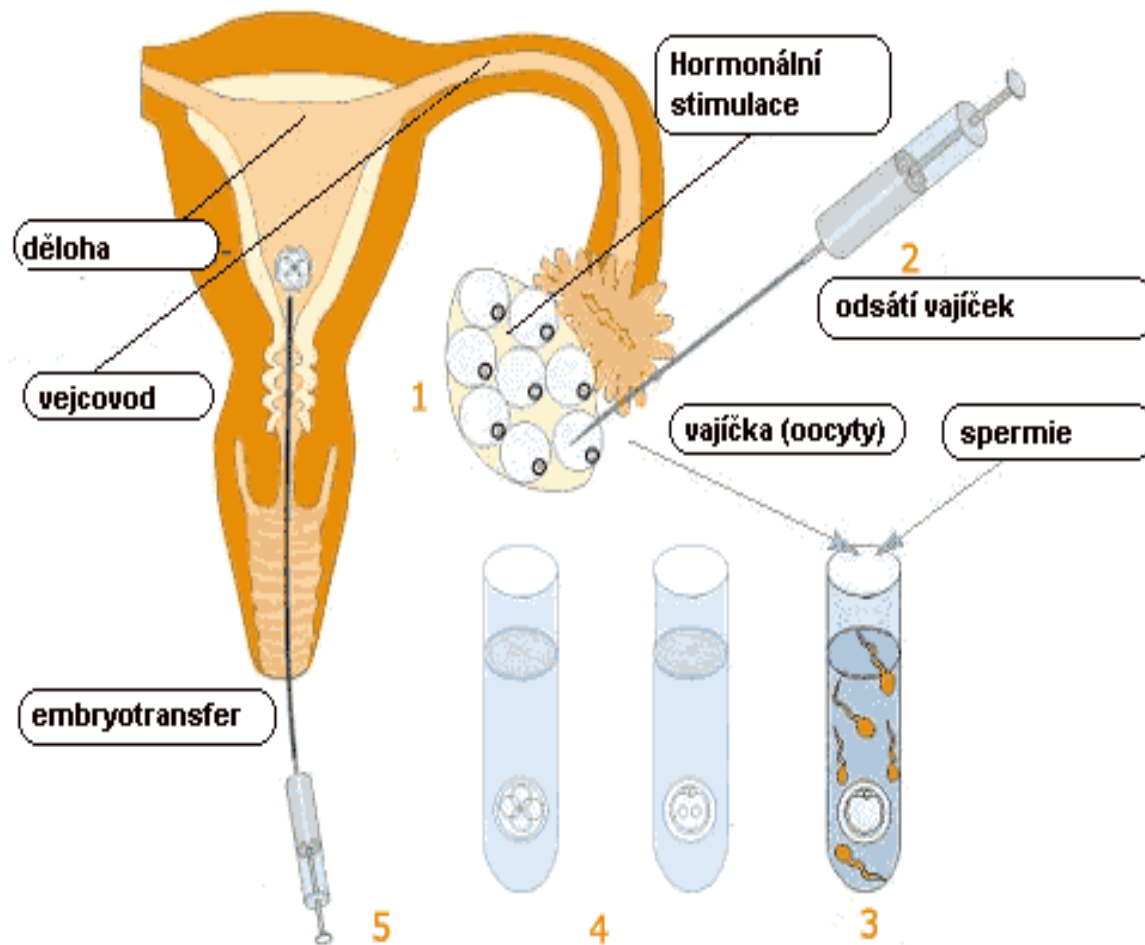
IVF – In Vitro Fertilizace

Postup:

- Hormonální léčba stimulující dozrání několika vajíček
- podání antagonisty gonadotropiny uvolňujícího hormonu (GnRH) potlačí aktivitu všech ostatních hormonů
- poté jsou podány gonadotropiny, které stimulují růst folikulů a vyvolají ovulaci

Sledování průběhu léčby:

- měření růstu folikulů (transvaginálním UZ)
- Individuální dávkování léků (prevence nežádoucích účinků - hyperstimulační syndrom)



IVF

Odběr oocytů a spermií prováděný tentýž den

- odběr oocytů obvykle v krátkodobé narkóze, trvá asi 10-20 minut, pod kontrolou transvaginálního UZ (32 – 36 hodin po poslední hormon. injekci)

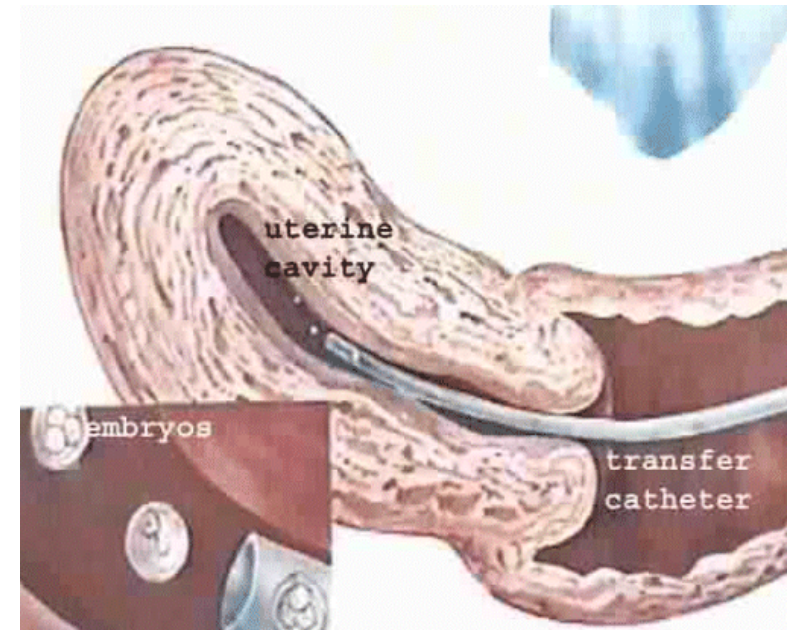
Oplození (fertilizace)

- příprava vajíček, spermií a společná kultivace do druhého dne
- prohlédnutí oplozených vajíček pod mikroskopem

Embryotransfer (ET) – obvykle 2-3 dny po oplození (v případě PGD transfer 5-6den)

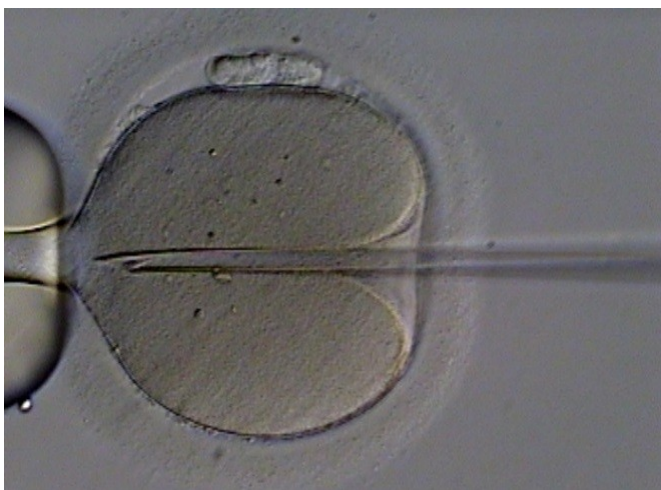- transvaginální transfer 1-2 embryí
- umístění embryí do dělohy
- zbylá embrya jsou zamražena – **kryokonzervace**

Těhotenský test, sledování průběhu těhotenství, možnost AMC



Další metody asistované reprodukce

- **Mikromanipulace – intracytoplazmatická injekce spermií (ICSI)**
- Technika, při které je pomocí speciálního přístroje (mikromanipulátoru) vpravena jediná spermie přímo do cytoplazmy vajíčka. Užívá se v případě nedostatečných parametrů spermiogramu partnera (nízká koncentrace a pohyblivost spermií), při získání spermií chirurgickým odběrem z varlete, při opakovaném selhání oplození v předchozích cyklech, u imunologického faktoru a v některých dalších indikovaných případech.



Další metody asistované reprodukce

Prodloužená kultivace embrya

- Ve speciálním médiu je možné kultivovat některá embrya do nejvyššího stádia vývoje, kterého lze v laboratoři dosáhnout (do tzv. blastocysty). Kultivace do tohoto stádia trvá přibližně 5 – 6 dní. Prodloužená kultivace umožňuje delší sledování vývoje embryí a vybrat nejkvalitnější embrya pro transfer. Sníží se tak pravděpodobnost zavedení embryí s omezenou schopností buněčného dělení. Embrya jsou transferována do lépe připravené děložní sliznice a mají vyšší šanci na uchycení.

Asistovaný hatching (AH)

- Princip metody spočívá v šetrném otevření obalu embrya (zona pellucida) laserem. Cílem je zvýšit úspěšnost uchycení (implantaci) embryí v děloze. Indikací k AH je věk pacientky nad 35 let, opakované nedosažení těhotenství po transferu kvalitních embryí nebo také zvýšená hladina FSH u pacientky. AH může pacientce doporučit embryolog v případě zjištění opticky silnějšího obalu embrya.

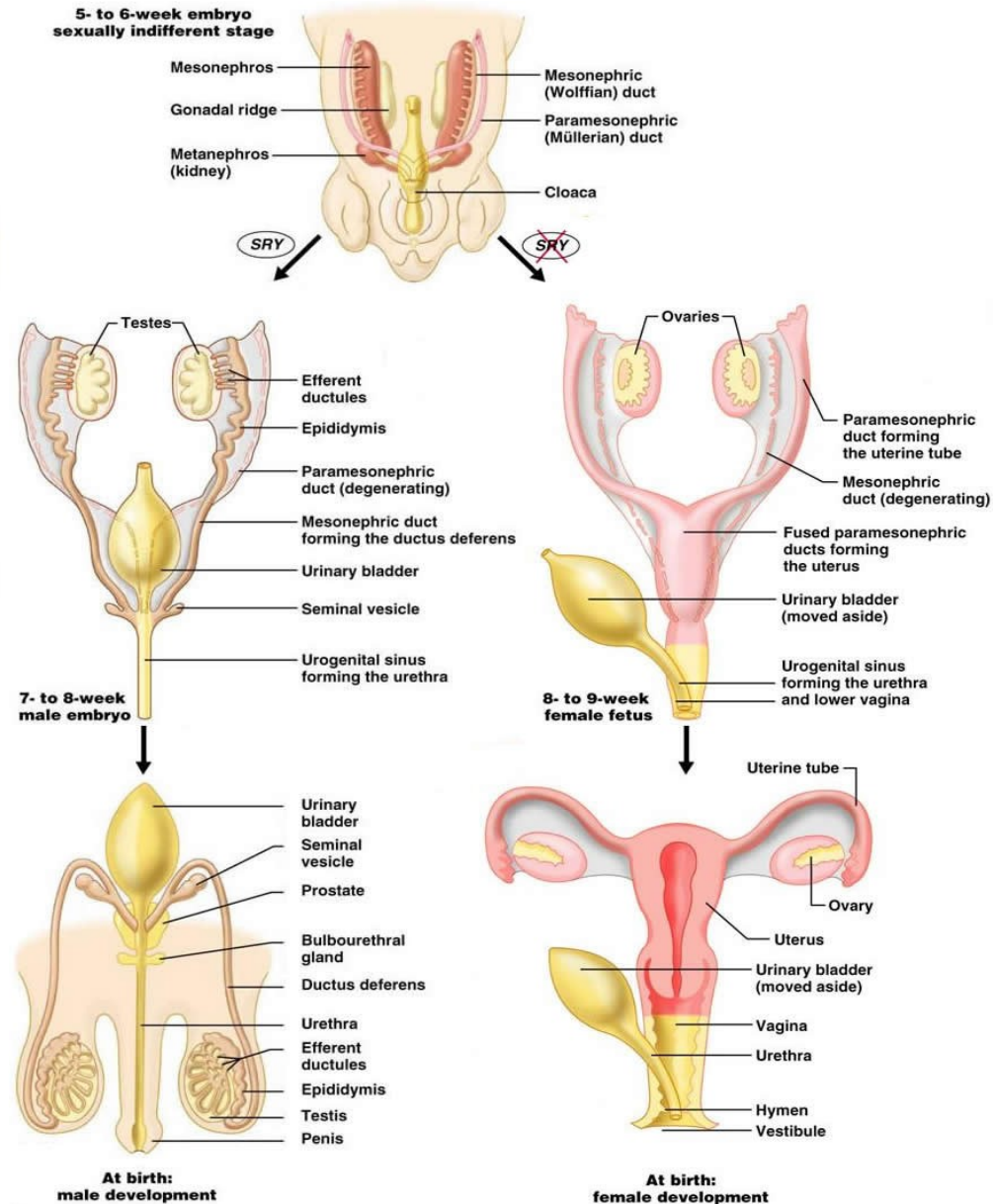
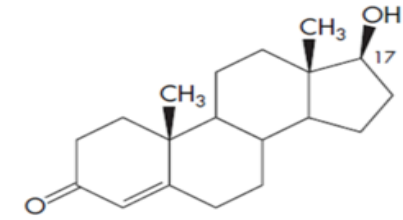
Samostudium reprodukční anatomie, fyziologie a patologie



Úvod

- Člověk patří mezi **gonochoristy**, tedy druhy u kterých je pohlaví odděleno
- Muži – samčí pohlavní orgány – produkují spermie
- Ženy – samičí pohlavní orgány – produkují vajíčka (oocyty)
- V procesu oplození dochází k splynutí pohl. buněk spermie a oocyty a vzniká zygota, ze které se vyvine nový jedinec
- Pohlaví jedince je jednoznačně určeno již momentem oplození oocyty spermií. Rozhodující je kombinace pohlavních chromozomů v zygotě.
- Žena má karyotyp 46,XX a muž 46,XY.
- Očekávaný poměr narozených chlapců ku narozeným dívkám je 1:1, statistický poměr je 1,08:1 ve prospěch chlapců.
- Hlavní roli při pohlavní diferenciaci má gen **SRY (Sex region of chromosome Y)**, který zapříčiní rozvoj varlat z nediferencovaných pohlavních žláz embrya
- **TDF gen - testes determining factor** – semenné tubuly a Leydigovy buňky – stimulace z placenty choriogonadotropním hormonem

Hormony a pohlavní diferenciaci



Testosteron – je mužský pohlavní hormon (v malé míře produkován u žen), který je produkován v **Leydigových buňkách** varlete. Reguluje mnoho fyziologických procesů: **androgenní efekt** - správný vývoj zevních a vnitřních pohl. orgánů muže, tvorbu sekundárních pohlavních znaků (ochlupení, hloubka hlasu), tvorbu spermií,

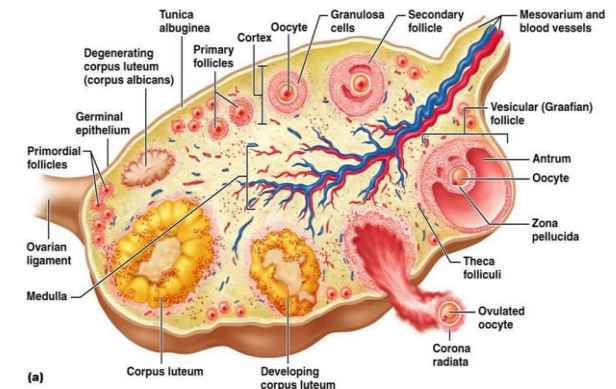
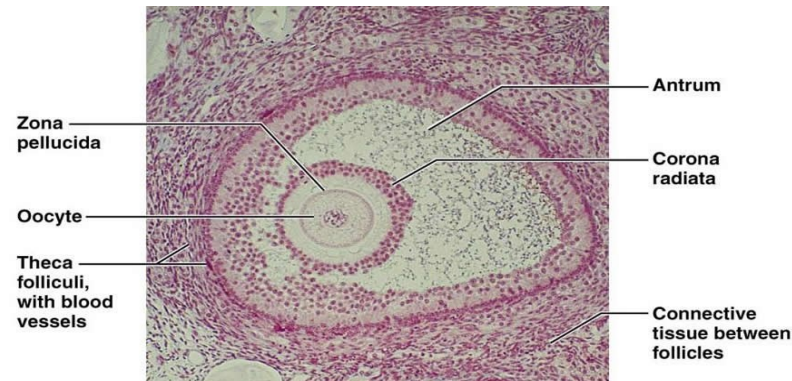
anabolický efekt – na metabolismus proteinů ve svalech (zvyšuje tvorbu bílkovin ve svalech a snižuje jejich odbourávání) metabolismus kostí (brání rozvoji osteoporózy), ovlivňuje mužskou psychiku (stres, agresivitu).

AntiMüllerovský hormon (AMH, MIH Müller inhibiční hormon) je produkován v **Serotoliho buňkách** varlete. AMH způsobí zánik **paramezonefrických (Müllerových)** vývodů, ze kterých se u žen vyvíjí vejcovody, děloha a horní část vaginy.

Mezonefrické (Wolfovy) vývody dávají u mužského pohlaví za vznik chámovodům a semenným váčkům, u žen zanikají.

Organa genitalia feminina interna - ovarium

- **Vaječníky (ovaria)** – párové pohlavní žlázy oploštělého tvaru, velikosti 5x3x1,5cm (největší velikost je mezi 20 – 30 rokem poté se pomalu zmenšuje), v pánevní lokalizaci, zavěšené na dvojitém listu pobřišnice (**mesovariu**). Na povrchu ovaria se nachází zarodečnický epitel (jednovrstvový, kubický; nemá nic společného se zárodečnou funkcí) a pod ním je společná vrstva z tuhého vaziva (**tunica albuginea ovarii**). Dále nacházíme kůru (**cortex ovarii**), ve které se nacházejí **folikuly** v různém stupni vývoje. Dřeň (**medula ovarii**) se nachází v střední části ovaria a je tvořena pletením krevních a mízních cév, nervů a snopců hladké svaloviny.
- Z původních 2-3 mil. oocytů dochází v pubertě k poklesu na **300000**
- V čase pohlavní zralosti dozraje cca **400-450** oocytů
- Hlavní funkce: tvorba gamet, ženských pohlavních hormonů (estrogeny, progesteron).
- **Vejcovody (tubae uterinae)** – jsou párové nálevkovité trubice (dlouhé 10-15cm) z hladké svaloviny jsou fixována pomocí mezosalpinxu = mesovarium
- Funkce: zajišťují transport vajíčka směrem k děloze



Oogenéze

- Vajíčka (**oocyty**) jsou ženské pohlavní buňky. Jejich vývoj začíná již v prenatálním období. Vlastní produkce zralých vajíček je potom omezena na "plodné období ženy", které trvá od puberty až do přechodu (menopauzy). I zde je zapotřebí příslušná stimulace pohlavními hormony.
- Prekursorovou buňkou v prenatálním období je **oogonie**. Ty se mohou mitoticky dělit a jejich přeměnou také vznikají diploidní **primární oocyty**. Okolo primárních oocytů se formuje jednovrstevný obal z folikulárních buněk. Tento útvar označujeme jako **primordiální folikul**.
- Ještě v prenatálním období vstupují primární oocyty do prvního meiotického dělení. To však nedokončí, neboť je zastaveno již v průběhu profáze. V tomto stádiu (**diktyotenní stádium**) primární oocyty zůstávají až do puberty, kdy teprve vývoj pokračuje (viz dále).

Oogenéze

- V této souvislosti si je třeba uvědomit, že diktyotenní stádium může trvat třeba i přes **40 let**, neboť meióza pokračuje až před ovulací příslušného vajíčka. Po celou tuto dobu je v buňce přítomen cytoskeletární mitotický aparát (dělicí vřeténko), který je zodpovědný za bezchybný rozestup chromozomů. Jelikož během této dlouhé doby na něj může působit řada nepříznivých vlivů, existuje riziko, že tento aparát nesplní zcela svůj úkol a dojde k chybnému rozestupu chromozomů (**nondisjunkci**). Čím je ona doba delší, tím je toto riziko vyšší – **proto je u matek nad 35 let obecně vyšší riziko vzniku chromozomových aberací**.

Oogenéze

- Z původních zhruba **2-3 milionů!** primárních oocytů jich velká většina zaniká a do puberty jich zbude zhruba **300 tisíc**. Z nich pouze okolo **450** vajíček je skutečně uvolněno (při ovulaci) v průběhu plodného období ženy.
- V pubertě se nejprve zvětšují jak primární oocyty, tak okolní folikulární buňky. Okolo primárního oocytu se taktéž objevuje vrstva glykoproteinové hmoty (**zona pellucida**). Vzniklý útvar se nazývá **primární folikul**, folikul s vícevrstevným obalem folikulárních buněk a dutinkou se potom nazývá **sekundární folikul**. Vrcholem vývoje folikulu je **Graafův folikul**, který je opět větší, vyplněný velkou dutinou s tekutinou. Vajíčko je na jedné straně spojeno s vrstvou folikulárních buněk (granulózní buňky), které tvoří obal folikulu (jako tzv. membrana granulosa). Nad vrstvou těchto buněk jsou potom buňky thekální.

Oogenéze

- Těsně před ovulací je dokončeno první meiotické dělení. Vzniká sekundární oocyt a první pólové tělísko. Při ovulaci dojde k prasknutí Graafova folikulu a k uvolnění oocytu. Ten je zachycen vejcovodem, kterým putuje směrem k děloze. Po ovulaci vstupuje sekundární oocyt do profáze druhého meiotického dělení, které ale opět prozatím nedokončí. Teprve při oplození vajíčka spermií je dokončeno druhé meiotické dělení, které dá za vznik druhému pólovému tělísku a zralému oocytu, tedy již vlastně oplozenému oocytu.
- Primární oocyt je diploidní, sekundární oocyt je haploidní se zdvojenými chromatidami a teprve výsledný oocyt je haploidní s polovinou genetické informace. Pólová tělíska v drtivé většině případů beze zbytku zanikají (slouží pouze pro eliminaci chromozomů během meiózy); první pólové tělísko také může projít druhým meiotickým dělením a dát vzniku dvěma haploidním buňkám, které ale stejně zaniknou.

Ovariální cyklus

- Jde o cyklické změny probíhající v ovariu ženy v závislosti na hladině pohlavních hormonů. Je úzce spojen s menstruačním cyklem, kdy hormony produkované cyklicky v ovariu přímo ovlivňují děložní sliznici.
- **Folikulární fáze** - trvá prvních 14 dní cyklu. Během ní pod vlivem především FSH dochází k růstu náhodně vybraného folikulu vzniká Graafův folikul a vysoké produkci estrogenů. Ke konci této fáze se k FSH přidává i LH a napomáhá tak dozrání folikulu a především ovulaci.
- **Ovulační fáze** - nastává zhruba 14. den ovariálního cyklu. Graafův folikul praská a vajíčko je uvolněno do břišní dutiny, kde je vzápětí zachyceno vejcovodem, kterým dále putuje směrem k děloze.
- **Luteální fáze** - nastupuje po ovulaci, kdy dochází k přeměně ovariálních folikulárních buněk (prasklého folikulu) v tzv. žluté tělísko (corpus luteum), To začne produkovat velké množství progesteronu. Pokud však nedojde k oplození vajíčka, potom do 28. dne cyklu žluté tělísko zaniká a vznikne tzv. bílé tělísko (corpus albicans). Produkce progesteronu tak rapidně klesne.

Organa genitalia feminina interna

-- **Děloha (uterus)** – je nepárový dutý orgán hruškovitého tvaru, 8cm dlouhá, 4cm široká a 2,5cm silná (rozeznáváme na ní tělo – **corpus uteri**, úžinu děložní – **isthmus uteri** a hrdlo děložní - **cervix uteri**). V průběhu gravidity se zvětšuje až 10x a zvýší hmotnost až 20x.

□ Dutina děložní – **cavitas uteri** – ústí do ní shora ze dvou rohů děložních vejcovody. Vespod v oblasti děložního hrdla ústí děloha do pochvy a její zaoblený úsek který vyčnívá do pochvy označujeme jako děložní čípek – **portio vaginalis cervicis**.

□ Na stavbě děložní stěny se podílejí 3 vrstvy:

□ **Endometrium** – děložní sliznice s jednovrstevným cylindrickým epitelem a četnými žlázkami. Nasedá na podslizniční vazivo. Na sliznici probíhají cyklické změny vzhledem k fázím menstruačního cyklu.

□ **Myometrium** – je tvořena několika vrstvami různě uspořádané hladké svaloviny. Během těhotenství dokáží svalové buňky svou délku až zdesetinásobit.

Svalovina se pod kontrolou hormonů (**oxytocin**) během porodu kontrahuje a vypuzuje plod.

□ **Perimetrium** – tenká vrstva vaziva s pobřišnicí pokrývá dělohu

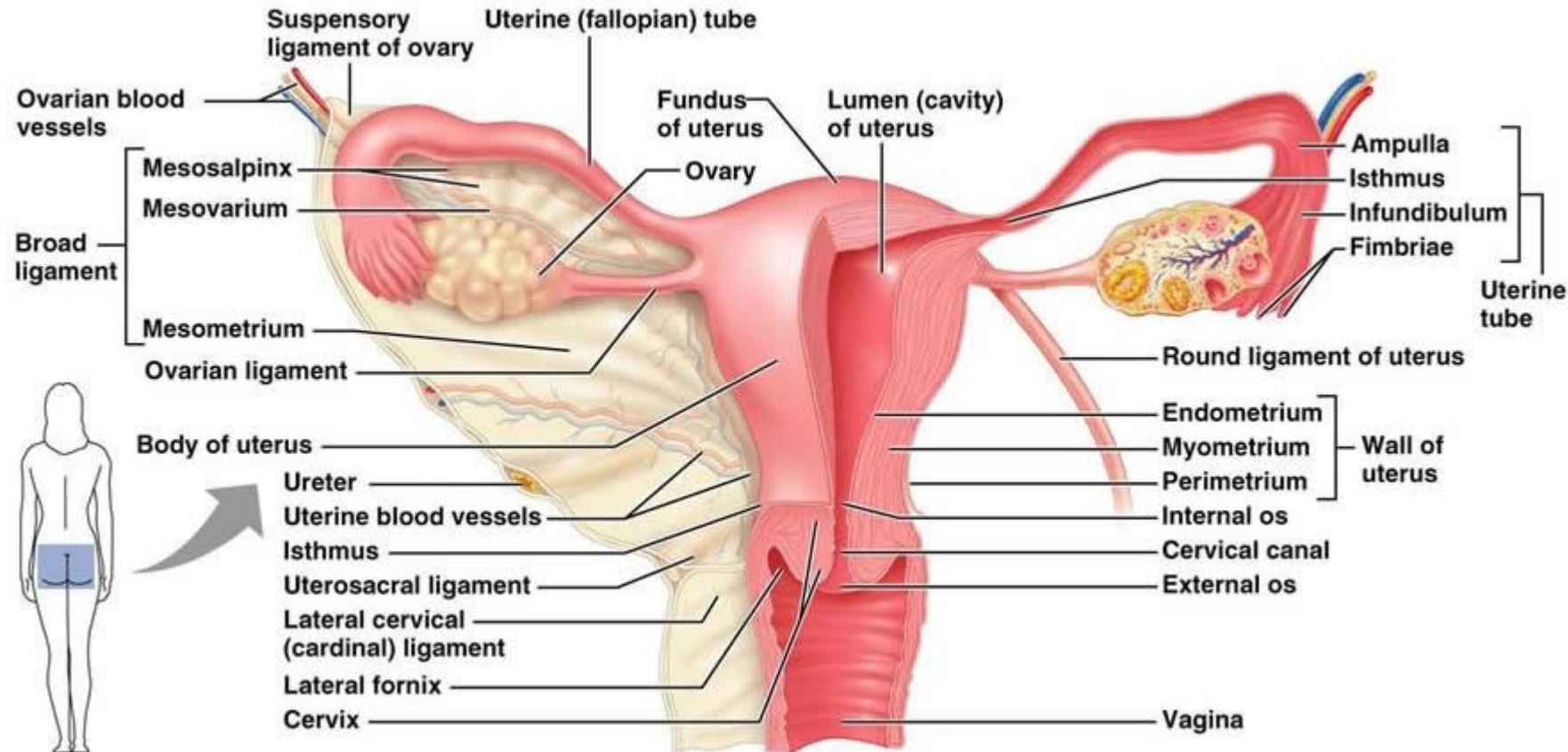
□ **Parametria** – vazivové provazce, spojující dělohu s dalšími útvary v pánvi.

□ Na fixaci se podílejí i svaly pánevního dna (zdvihač pánevního dna- **m. levator ani** a svaly hráze – **mm. perinei**).

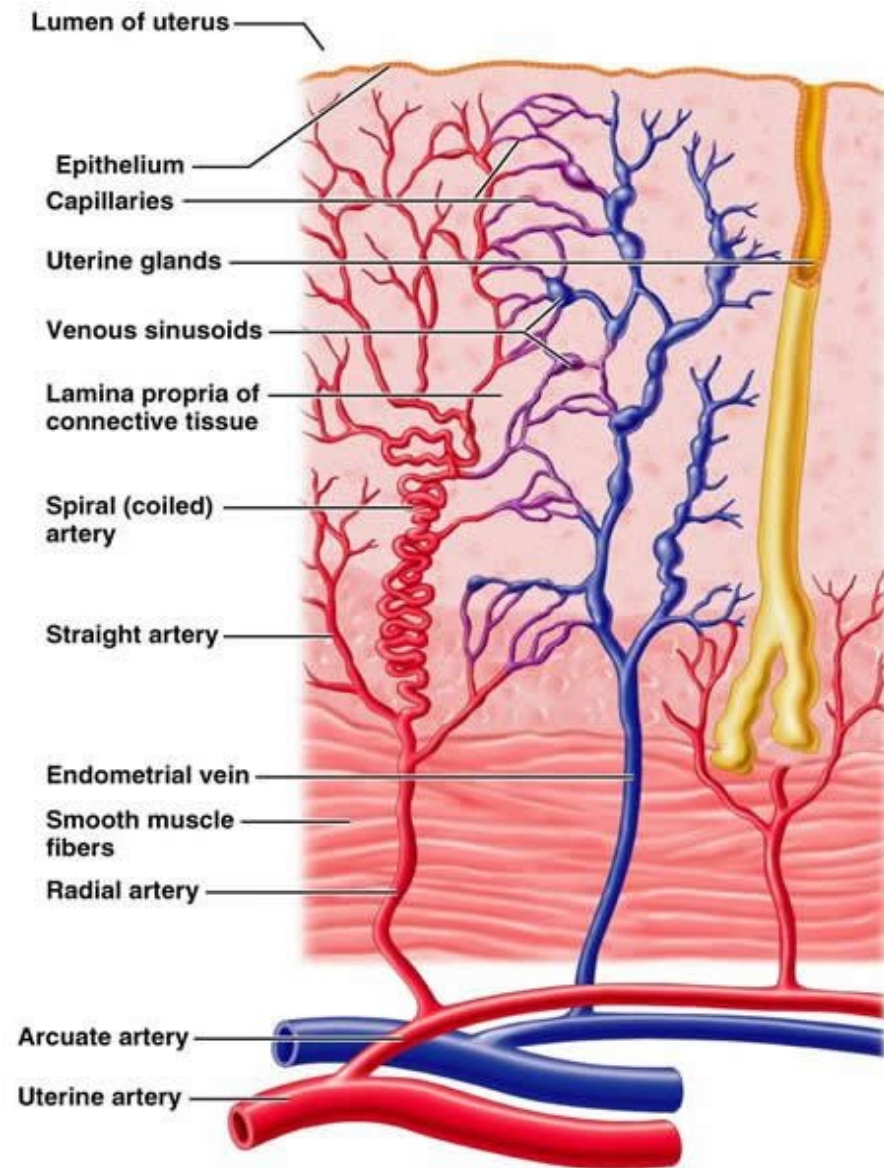
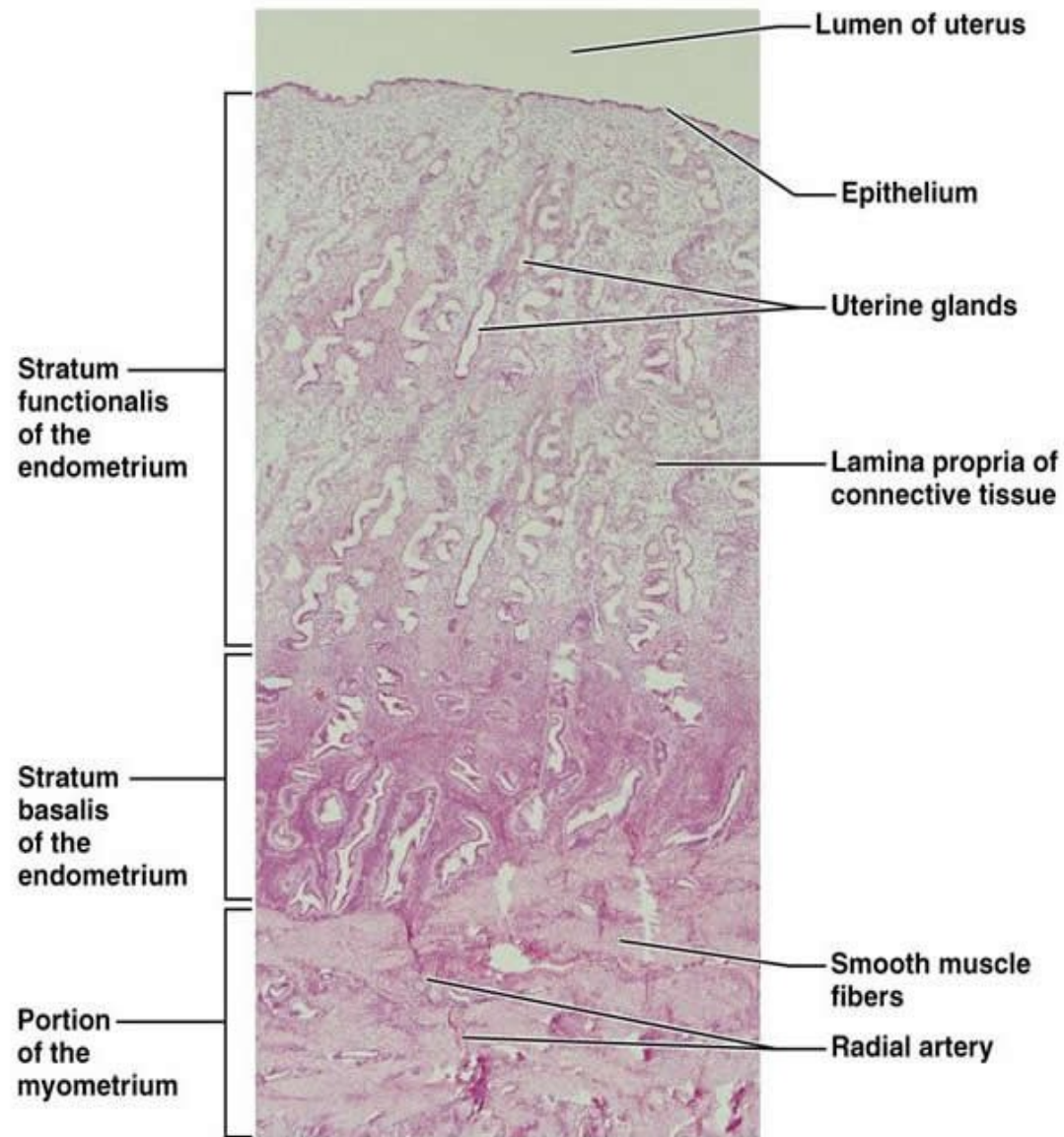
□ **Blastocysta** – se za fyziologických podmínek uchytlí v děložní sliznici a v děloze probíhá prenatální vývoj lidského jedince až do doby porodu.

Organa genitalia feminina interna

Pochva (vagina) – je nepárová trubice, sloužící jako ženský kopulační orgán a porodní cesta. Je dlouhá 8 cm a 3cm široká., vystlána mnohvrstevným dlaždicovým epitelem. Na horním konci se připíná k děložnímu hrdlu tak, že stěny pak tvoří klenbu poševní (**fornix vaginae**), na dolním konci ústí jako šterbina poševní do předsíně poševní na povrch těla. Těsně před vyústěním do předsíně se nachází hymen (slizniční řasa variabilního rozsahu – narušena při prvním pohl. styku a rozrušena při prvním porodu).



Histologická stavba děložní stěny



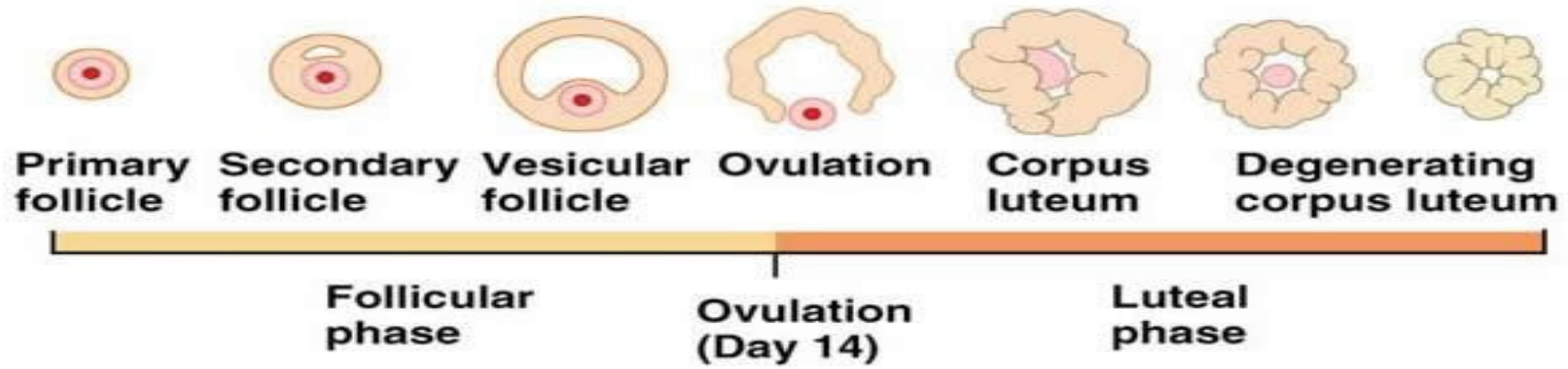
Organa genitalia feminina externa

- Stydký pahorek (mons pubis)
- Předsíň a štěrbina poševní (vestibulum et ostium vaginae)
- Velké stydké pysky (labia majora pudendi)
- Malé stydké pysky (labia minora pudendi)
- Velké a malé vestibulární žlázy (glandulae vestibulares majores et minores)
- Předsíňová topořivá tělesa (bulbi vestibuli)
- Poštěvák (clitoris)

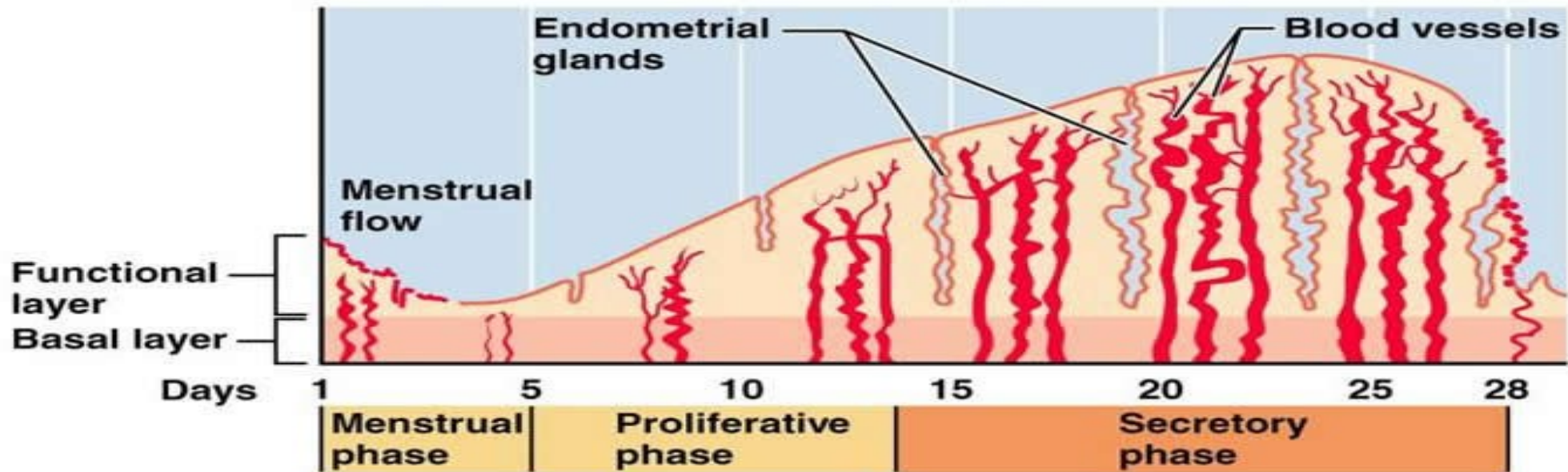
Menstruační cyklus

- Jako menstruační cyklus označujeme cyklické změny děložní sliznice. Tyto změny jsou přísně závislé na hladině různých pohlavních hormonů (a tedy i na ovariálním cyklu). Délka cyklu je zhruba 21 - 35 dní, hodnoty se mohou individuálně lišit (průměrně jde o 28 dní). Menstruační cyklus začíná v pubertě (průměrný věk **menarché** 12,5roku) a končí v období **menopauzy** (mezi 45 a 55 rokem).
- Má následující fáze:
 - **Proliferační fáze** - trvá přibližně od 5. do 14. dne cyklu a navazuje na předchozí menstruační fázi. Probíhá pod stimulací estrogenu. Dochází k obnově děložní sliznice, růstu slizničního epitelu a k vývoji děložních žlázek.
 - **Ovulační fáze** - navazuje na proliferační fázi a trvá od 15. do 28. (27.) dne cyklu. Během ní dochází vlivem progesteronu (produkovaného žlutým tělískem) k bohaté sekreci děložních žlázek. Děložní sliznice je nyní bohatě prosycena živinami a připravena přijmout oplozené vajíčko.
 - **Ischemická fáze** - probíhá 28. den cyklu, kdy vlivem poklesu hladiny progesteronu (žluté tělísko zaniká) dochází ke kontrakci arterií děložní sliznice, která tak přestane být zásobena krví (ischémie).
 - **Menstruační fáze** - trvá v průměru 5 dní a navazuje na ischemickou fázi. Během ní se odlučují nedostatečně krví zásobené buňky sliznice a spolu s určitým množstvím krve opouští organizmus ženy.

Menstruační cyklus



(c) Ovarian cycle

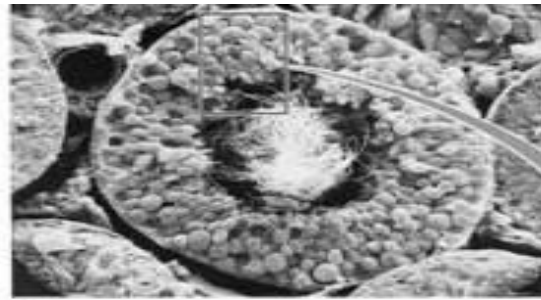


(d) Uterine cycle

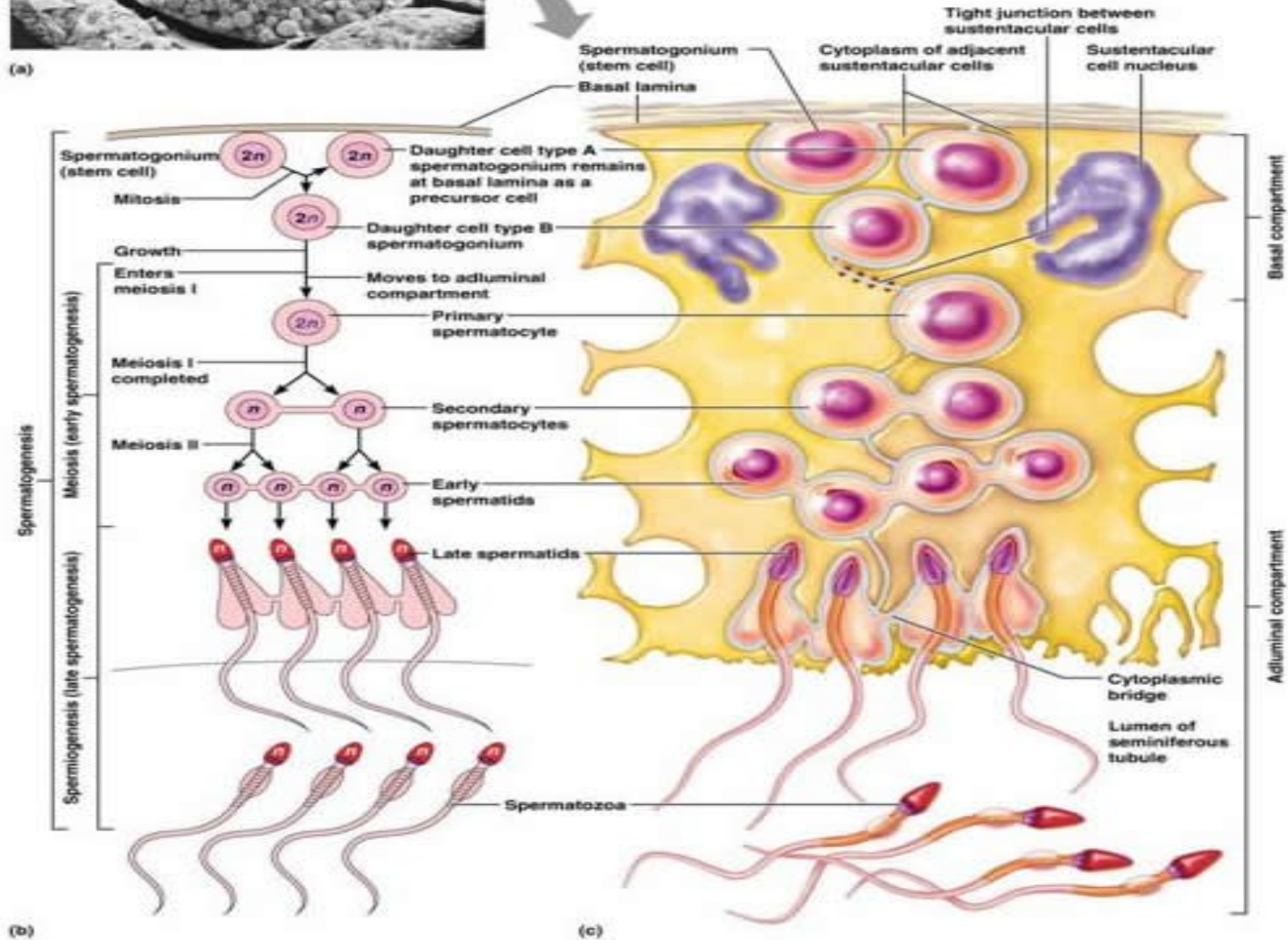
Spermatogenéza

- **Spermie** jsou mužské pohlavní buňky. Vznikají ve varlatech a to od puberty po celý zbytek života. Pro správný vývoj spermií je zapotřebí jak dostatečná stimulace pohlavními hormony (testosteronem), tak nižší teplota (která je docílena umístěním varlat v šourku). Důležitá je taky funkce **Sertoliho buněk**, které zajišťují správné prostředí pro vývoj spermií (zajišťují ochranu prekurzorových buněk či jejich výživu).
- Na začátku vývojové řady spermie stojí **spermatogonie**. Ty fungují jako kmenové buňky, neboť se mitoticky dělí jednak aby doplnily své stavy (zachování spermatogonií pro neustálou spermatogenezi) a jednak jejich přeměnou vznikají **primární spermatocyty**. Primární spermatocyty jsou stále diploidní. Vstupují však již do prvního meiotického dělení, na jehož konci vzniknou 2 **sekundární spermatocyty**. Ty jsou již haploidní, ovšem stále mají zdvojené chromatidy. Záhy však navazuje druhé meiotické dělení, při kterém z každého sekundárního spermatocytu vznikají 2 **spermatidy**. Z každého primárního spermatocytu tedy vznikají celkem 4 spermatidy. Spermatidy jsou již plně haploidní a dále se nedělí.
- Spermatidy potom prochází procesem zvaným **spermiogeneze**, kdy dochází ke kondenzaci jádra, vytvoření bičíku a ztrátě většiny cytoplazmy a některých organel. Vytváří se také **akrosomový váček**, obsahující několik hydrolytických enzymů, které usnadňují průnik spermie k vajíčku. Nezralé spermie jsou uvolněny do semenotvorných kanálků, odkud putují do nadvarlete, kde definitivně dozrávají. Zralé spermie jsou díky svému bičíku plně pohyblivé.

Spermatogenezéza



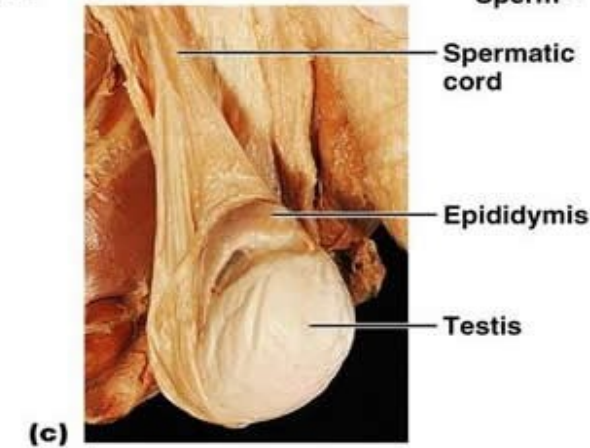
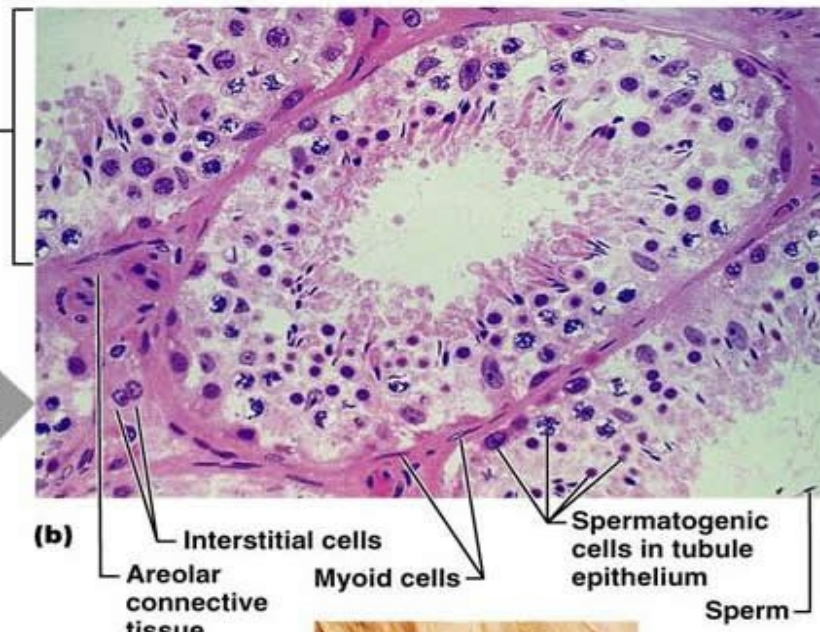
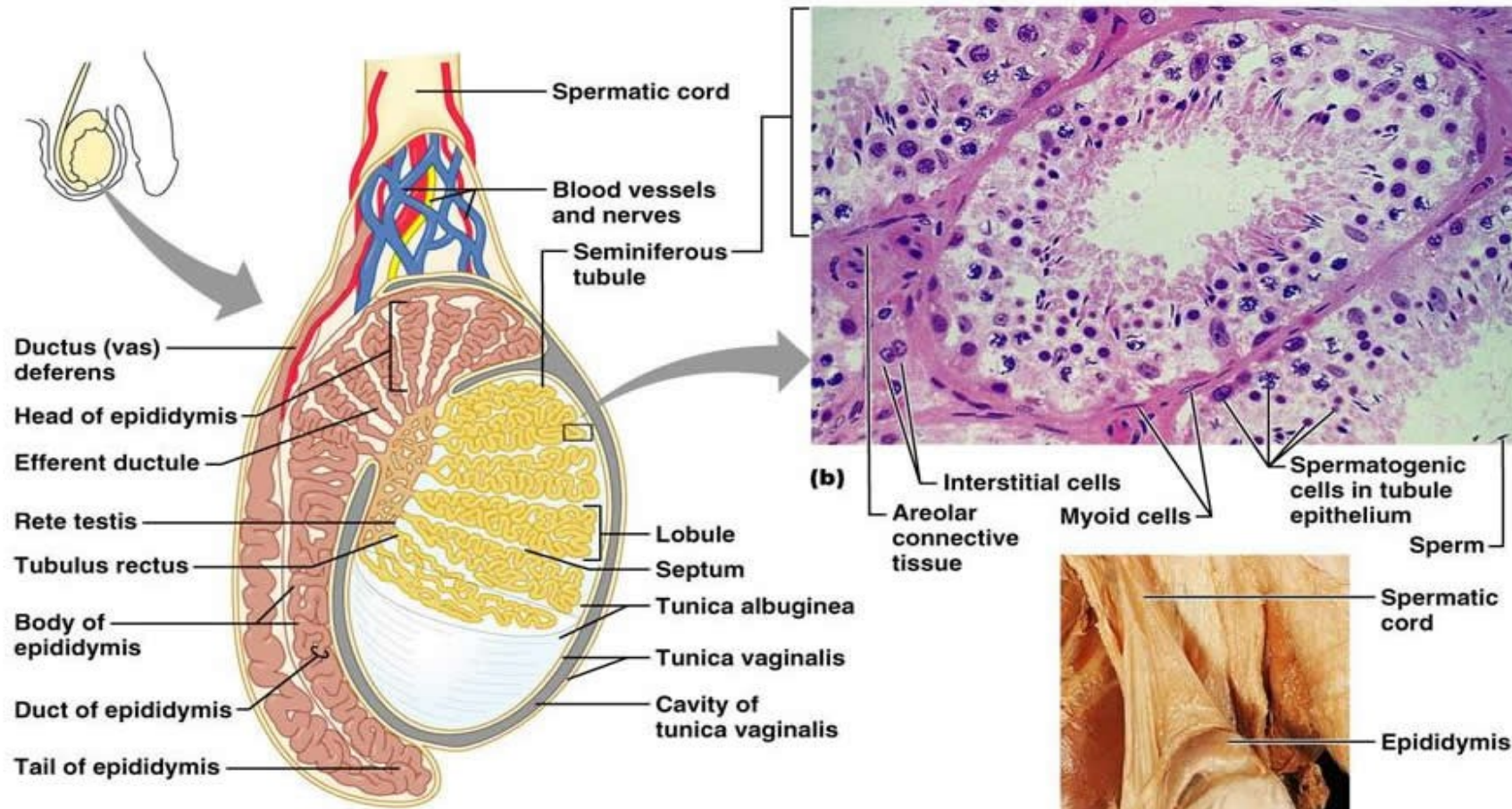
(a)



Organa genitalia masculina interna

- **Varle (testis)** je mužská párová pohlavní žláza 4x3x2,5cm. Má lehce větší velikost a hmotnost než vaječník. Jeho funkcí je tvorba spermií a syntéza mužských pohlavních hormonů (testosteron). Na povrchu varlete je vrstva z tuhého vaziva (tunica albuginea testis), uvnitř je prostor vazivem rozdělen na malé lalůčky, kterými prochází řada stočených kanálků, kde probíhá vlastní tvorba spermií. Kanálky se spojují do větších kanálů, které vyúsťují do nadvarlete. Varlata se zakládají během vývoje jedince v dutině břišní, odkud teprve potom sestupují do šourku, kde jsou definitivně uložena. Stav, kdy jsou varlata nesestouplá, označujeme jako kryptorchismus.
- **Nadvarle (epididymis)** je protáhlý párový orgán umístěný „nad varletem“. Po jeho délce můžeme rozlišit 3 části, označované jako hlava, tělo a ocas nadvarlete (caput, corpus et cauda epididymidis).
- V nadvarleti spermie dozrávají a získávají schopnost pohybu. Pokud nejsou nahromaděné spermie odvedeny do chámovodu při ejakulaci, po určité době se rozpadnou a resorbují.

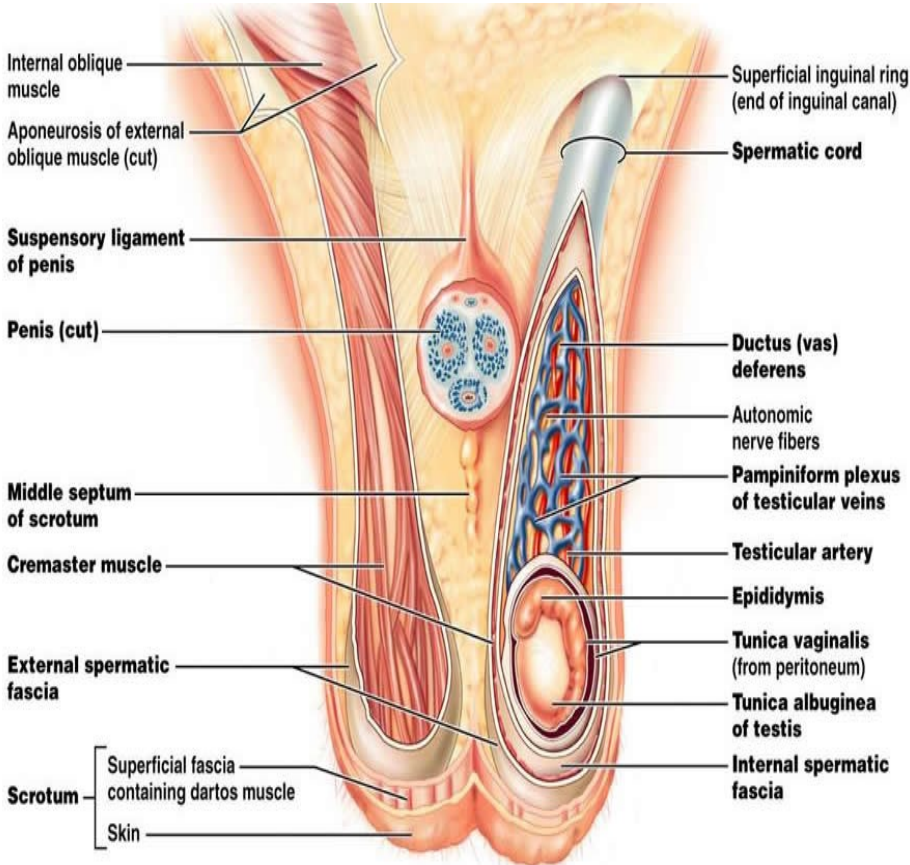
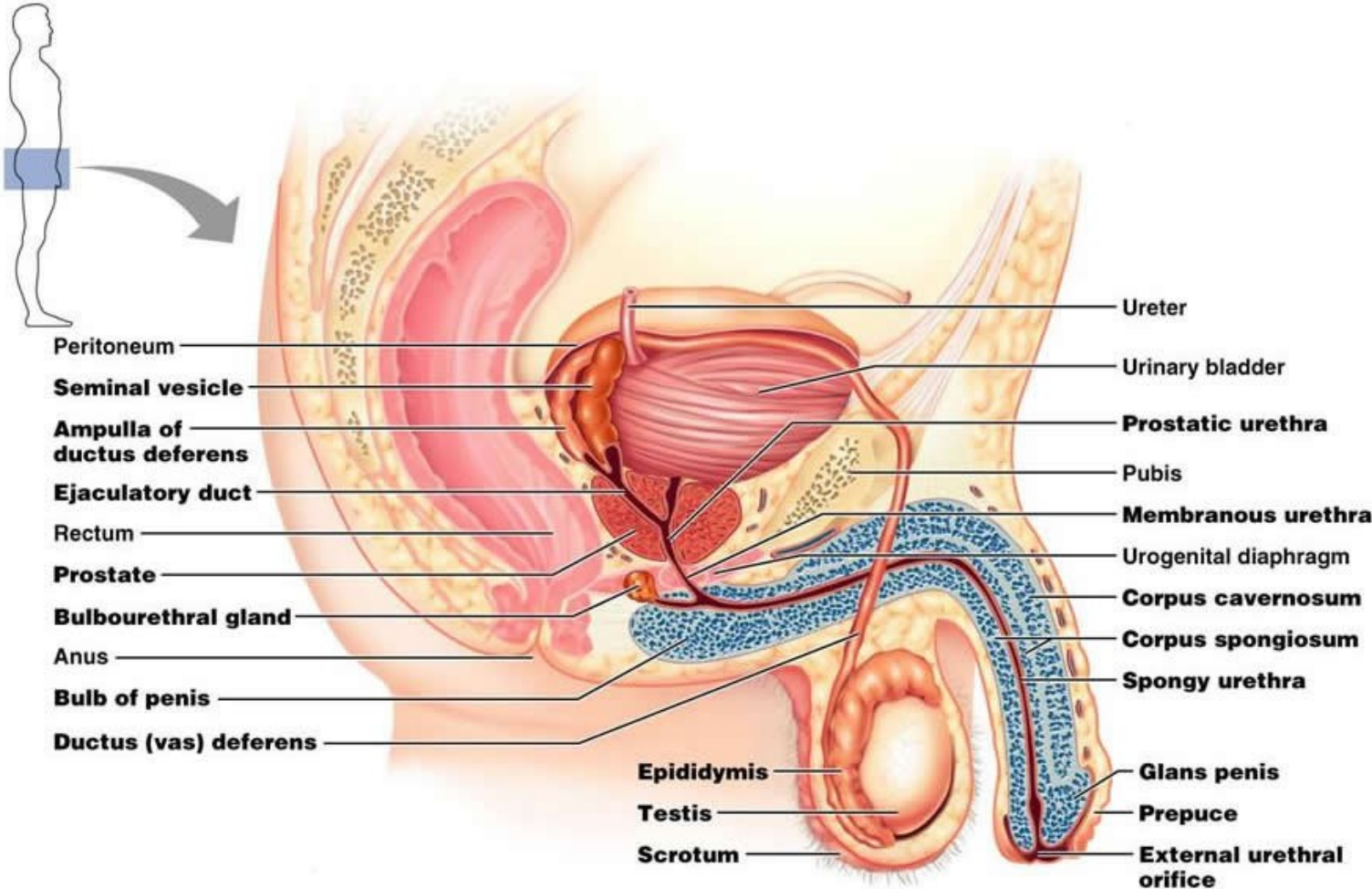
Organa genitalia masculina interna



Organa genitalia masculina interna

- **Chámovody (ductus deferentes)** Chámovod je párová svalová trubice navazující na koncovou část (ohon) nadvarlete. Je dlouhá 40cm a 3mm široká. Odvádí spermie z šourku skrze tříselný kanál (canalis inguinalis) do dutiny břišní, kde ústí do močové trubice (viz níže). Až do průchodu tříselným kanálem běží spolu s chámovodem nervy, cévy (krevní i mízní) a svalová tkáň (musculus cremaster) v útvaru zvaném provazec semenný (funiculus spermaticus).
- **Měchýřkové žlázy (glandulae vesiculosae)** Měchýřkové žlázy jsou párové žlázy umístěné za prostatou na zadní straně močového měchýře (ústí do chámovodů, těsně před jejich vyústěním do močové trubice). Jsou dlouhé asi 5 cm. Tvoří alkalický sekret bohatý na bílkoviny a fruktosu (objemově se podílí zhruba na 1/2 až 3/4 celkového objemu ejakulátu!), který se mísí se sekretem nadvarlete se spermii. Tímto smísením vzniklou substanci již označujeme jako ejakulát.
- **Předstojná žláza (prostata)** Nepárová předstojná žláza je uložena těsně pod močovým měchýřem. Předstojnou žlázou prochází močová trubice (urethra), do které ještě v těle žlázy vyúsťují oba chámovody. Vlastní žlázy jsou umístěny v robustním svalově-vazivovém těle orgánu. Prostata obohacuje ejakulát o několik dalších látek (sekret předstojné žlázy tvoří asi 1/4 objemu ejakulátu).
- **Močová trubice (urethra masculina)** Na rozdíl od ženy, slouží močová trubice (respektive její část od vyústění chámovodů) u muže jako pohlavní cesta. Močová trubice začíná na spodku močového měchýře, prochází prostatou, skrze svalovinu dna pánevního a zanořuje se do nepárového topořivého tělesa penisu, na jehož konci ústí.

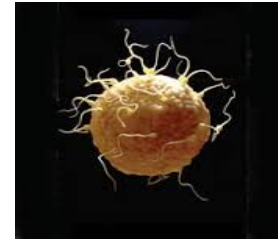Organa genitalia masculina interna



Organa genitalia masculina externa

- **Pyj (penis)** – mužský kopulační orgán. Prochází jím močová trubice, která je vývodnou trubicí pohlavních i močových cest. Rozměry penisu mají velkou individuální variabilitu.
- Na stavbě penisu se podílejí 3 topořivá tělesa, cévy, nervy a močová trubice; celý orgán je krytý tenkou kůží na řídkém a pohyblivém podkožním vazivu. Topořivá tělesa - horní je párové, dolní je nepárové (v něm probíhá močová trubice) jsou tvořena houbovitou erektilní tkání. Při sexuálních podnětech dojde vlivem parasymptiku k zaplnění této tkáně krví - dochází k erekci - penis se vzpřimuje a prodlužuje.
- Na konci je penis cylindrovitě rozšířený v útvar zvaný žalud (glans penis), který kryje volná kožní řasa – předkožka (preputium).
- **Šourek (scrotum)** nepárový kožní vak, zavěšený v oblasti pod sponou stydkou. Funkcí šourku je dosáhnout optimální teploty pro tvorbu spermií (pod 35 °C). Kůže je silně pigmentována a vybavena tuhými chlupy. Pod kůží je vrstvička hladké svaloviny, která se může kontrahovat a přitáhnout tak šourek směrem k tělu (zvýšení teploty při zajišťování termoregulace). Uvnitř je prostor šourku rozdělen vazivovou přepážkou na dvě části - v každé části se nachází jedno varle.

Fertilizace

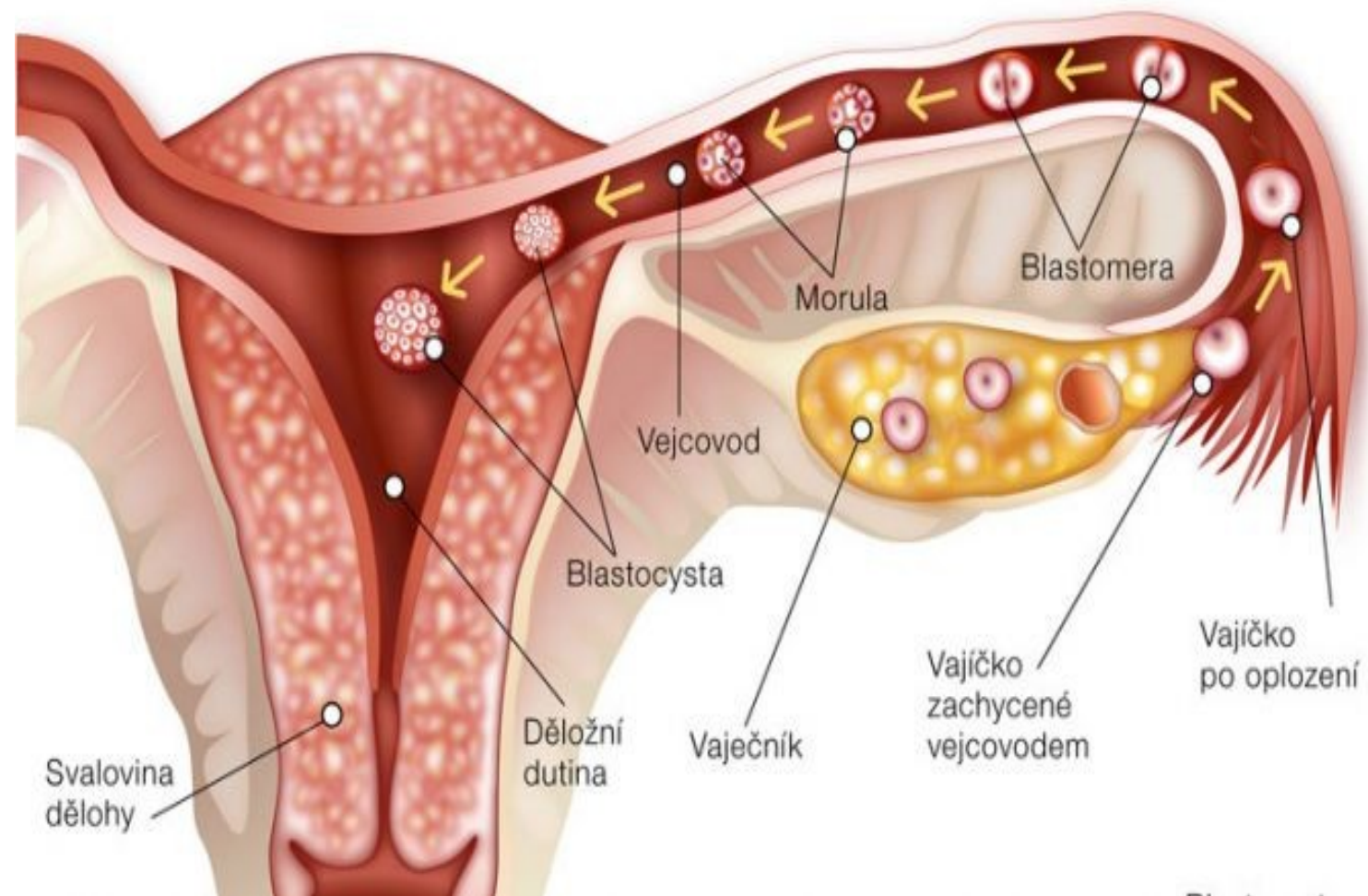


- Do klenby poševní je při ejakulaci dopraveno průměrně 1,5 - 6ml ejakulátu. K oplození vajíčka je nutná pouze jedna spermie; přesto musí ejakulát obsahovat alespoň nad 15 miliónů spermií na 1 ml ejakulátu, jinak se pravěpodobnost oplození vajíčka výrazně snižuje. Ejakulát reaguje zásaditě, což alespoň částečně kompenzuje kyselé prostředí, které je normálně ve vagině (a které spermie negativně ovlivňuje). Spermie jsou pohyblivé buňky s bičíkem a svého cíle - vajíčka - musí dosáhnout samy. Nejčastějším místem oplození vajíčka je ampulární část vejcovodu. Ovšem je nutné si uvědomit, že vajíčko lze oplodnit pouze do 12 hodin po ovulaci. Spermie naopak jsou schopné v těle ženy přežít a vajíčko oplodnit zhruba po dva dny.
- Během cesty k vajíčku prochází spermie tzv. **kapacitací**, při které se uvolňují proteolytické enzymatické prostředky spermie, které jsou nutné v tzv. **akrosomální reakci**, kdy se spermie pomocí těchto proteolytických enzymů "provrtává" skrze buňky obklopující vajíčko.
- Jakmile první spermie pronikne do vajíčka, dojde k tzv. **zonální reakci**, kdy se změní vlastnosti obalu vajíčka a další spermie tak již dovnitř nemohou proniknout.

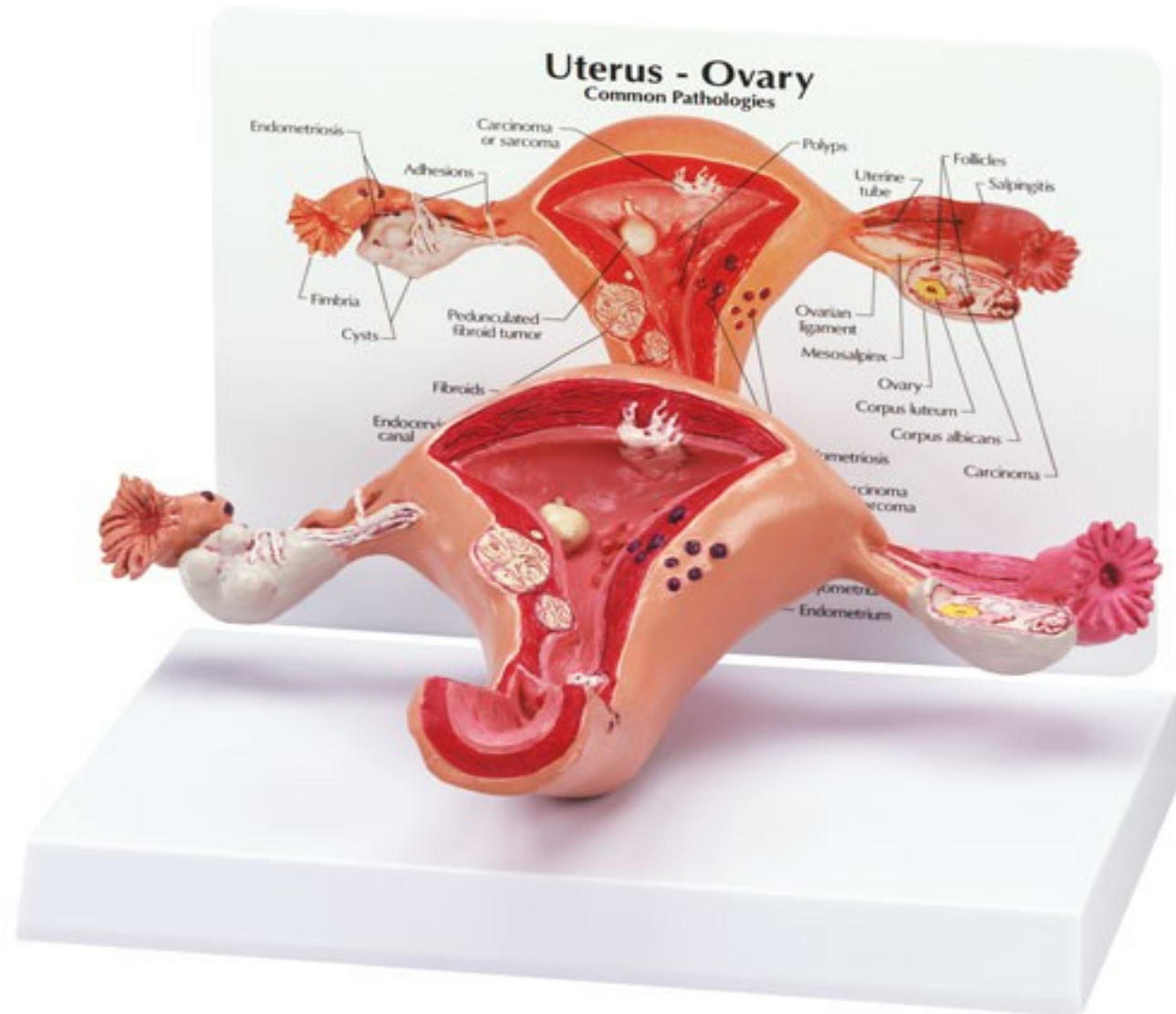
Fertilizace

- Vajíčko, do kterého pronikla spermie dokončí druhé meiotické dělení a posléze duplikuje svůj genetický materiál. Tento genetický materiál ženské gamety tvoří ženské prvojádro.
- Spermie ztrácí veškerou cytoplazmu a organely (mitochondrie spermie se nestanou součástí vajíčka, proto veškeré mitochondrie a tím pádem i mitochondriální DNA dostává potomek pouze po matce) mimo svého jádra. DNA spermie se rovněž zdvojí a vytvoří mužské prvojádro.
- Každá gameta (spermie i vajíčko) je haploidní, tj. má přesně polovinu genetického materiálu. Po oplození vajíčka spermií je dosaženo standardního množství genetického materiálu (dvě sady - diploidní buňka). Pokud ovšem spermie i vajíčko při vzniku prvojader svou DNA zdvojí, potom je v oplozeném vajíčku dvojnásobné množství genetické informace, stejně jako v každé buňce před mitózou. Dojde ke vzniku dělicího vřeténka a zdvojené chromozomy mužského i ženského prvojádra jsou rozděleny a zygota se tak poprvé dělí na dvě dceřiné buňky, které již mají standardní – diploidní množství genetické informace; polovinu ze spermie (od otce) a polovinu z vajíčka (od matky).

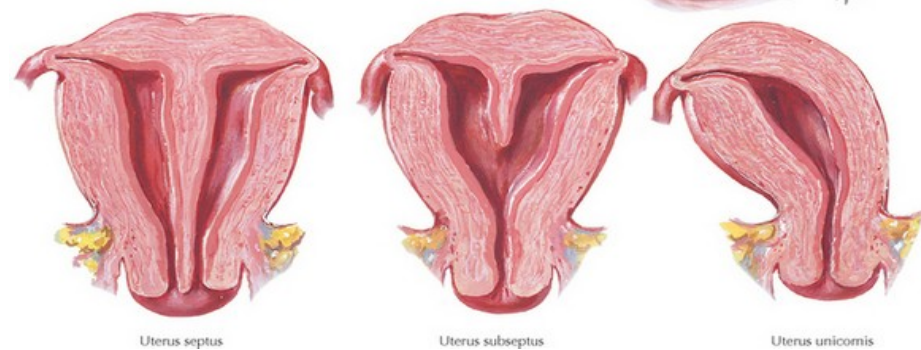
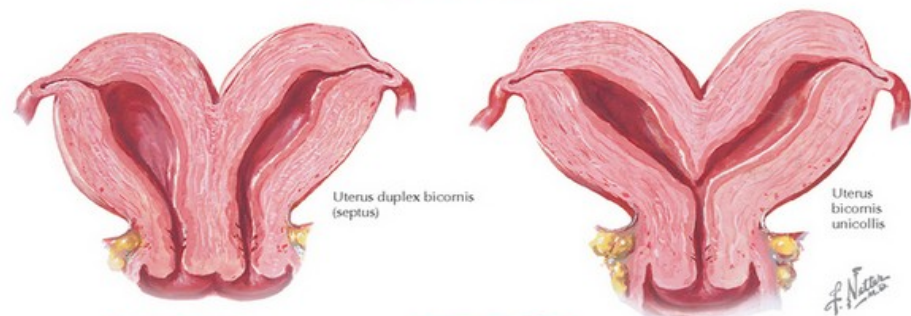
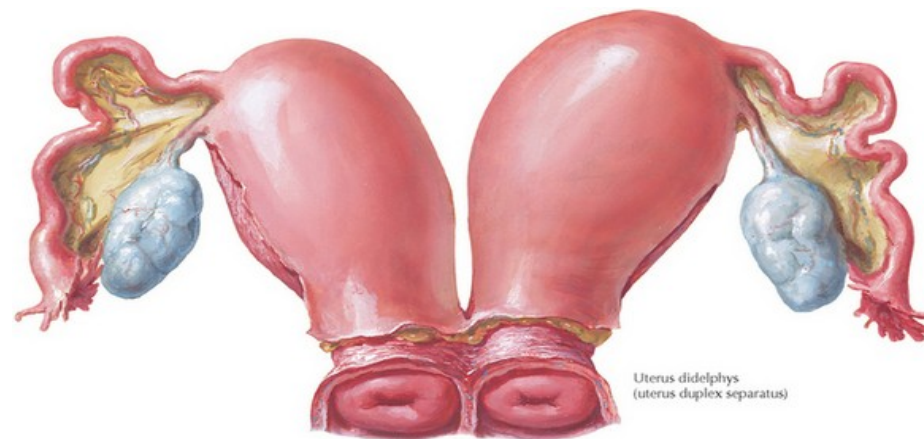
Fertilizace



Patologie – ženský pohlavní systém

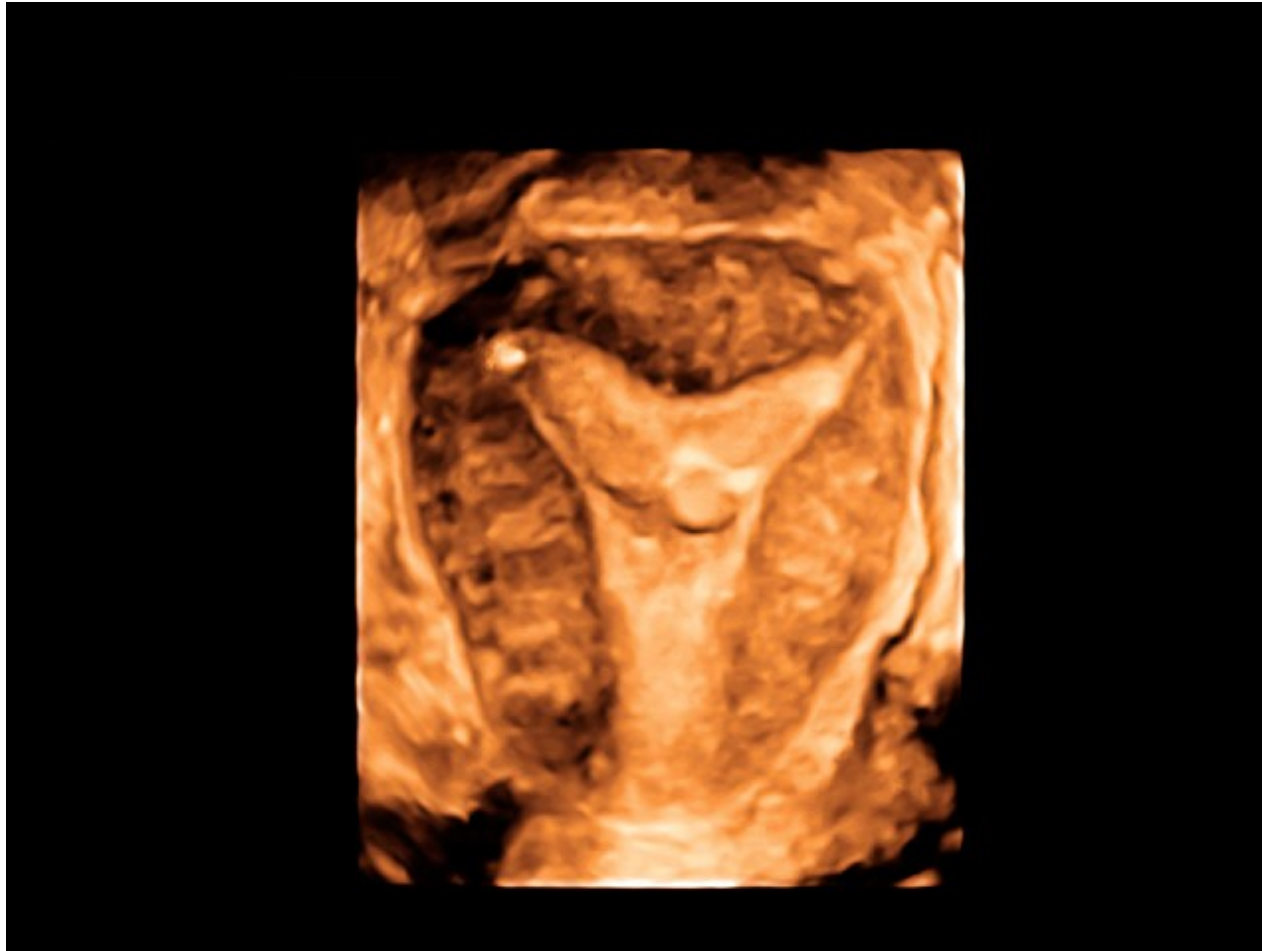


VVV ženský pohlavní systém



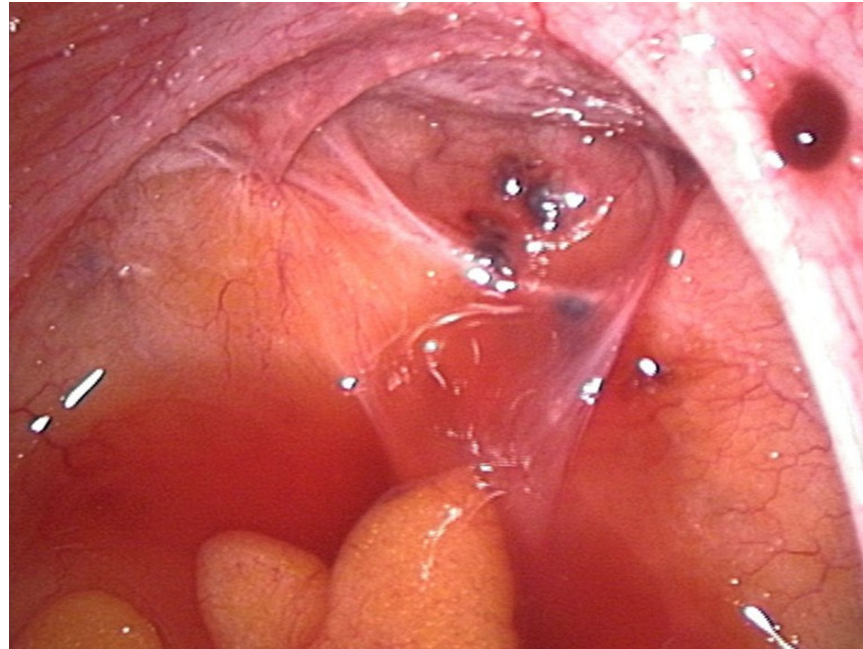
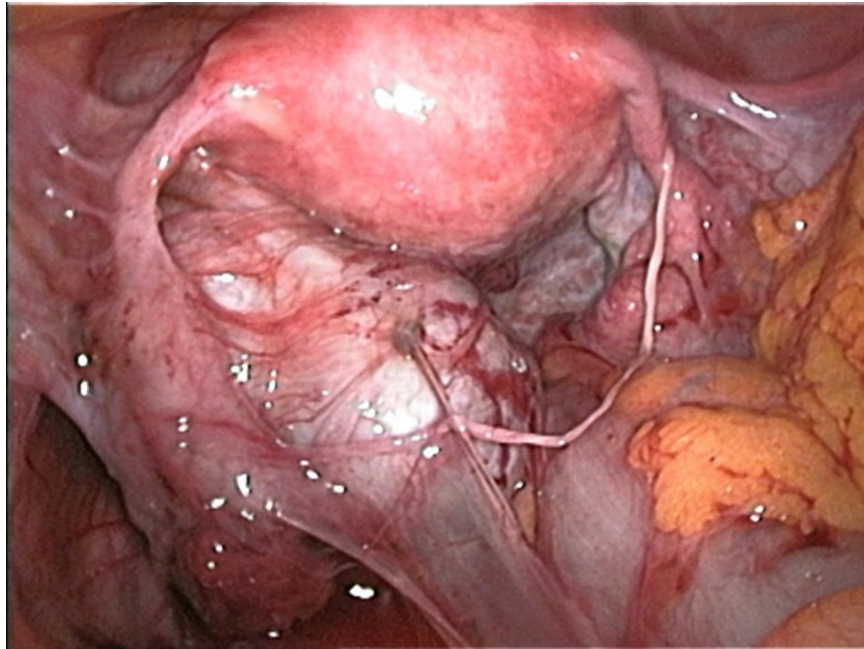
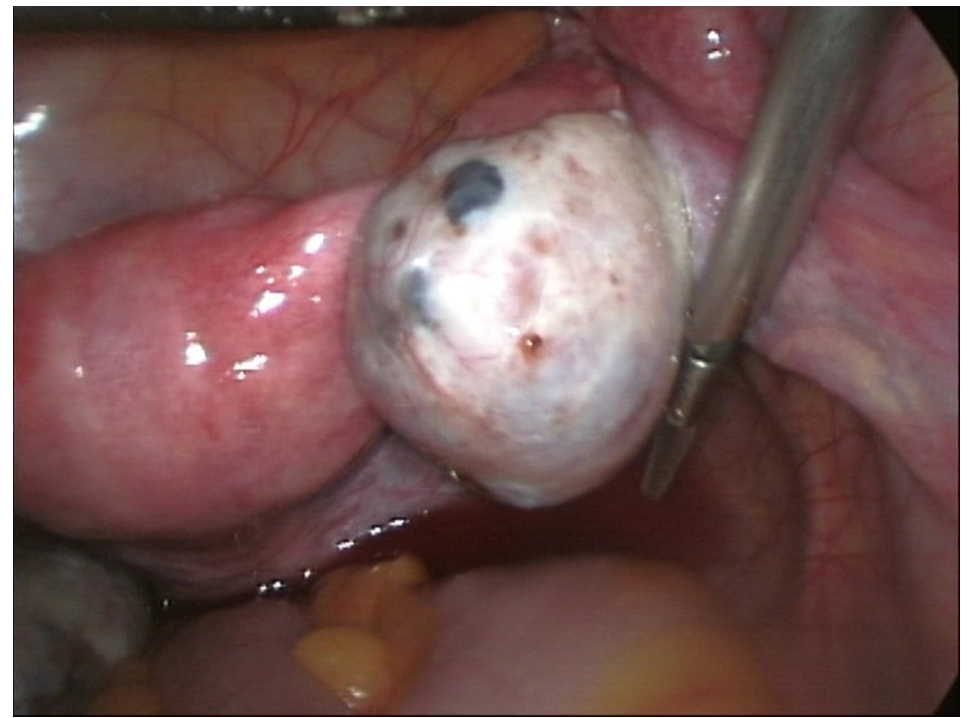
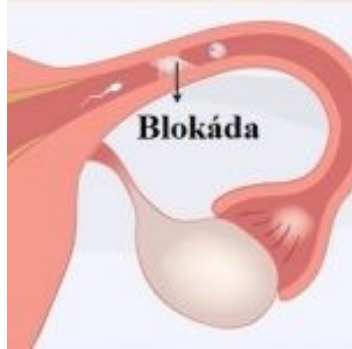
VVV absence dělohy

Syndrom Mayer-Rokitansky-Küster- Hauser



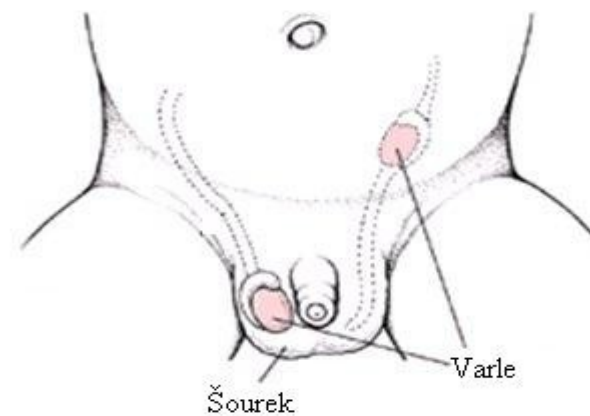
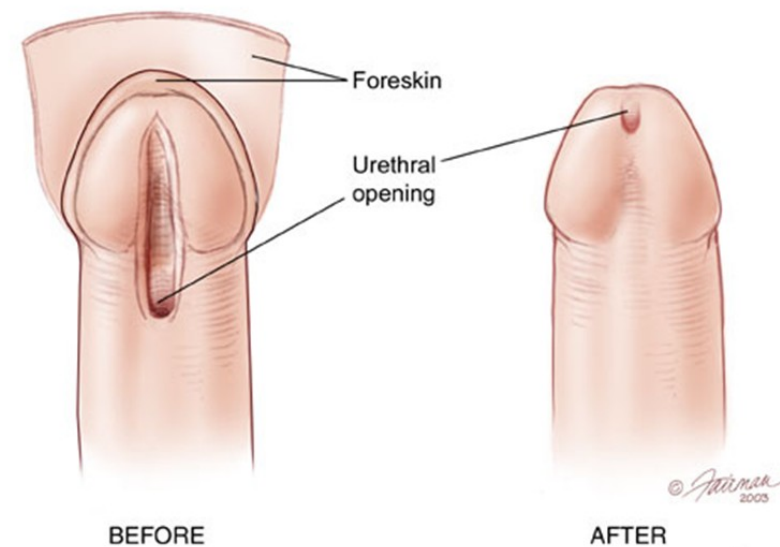
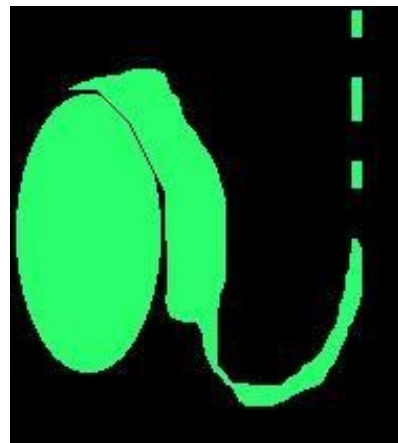
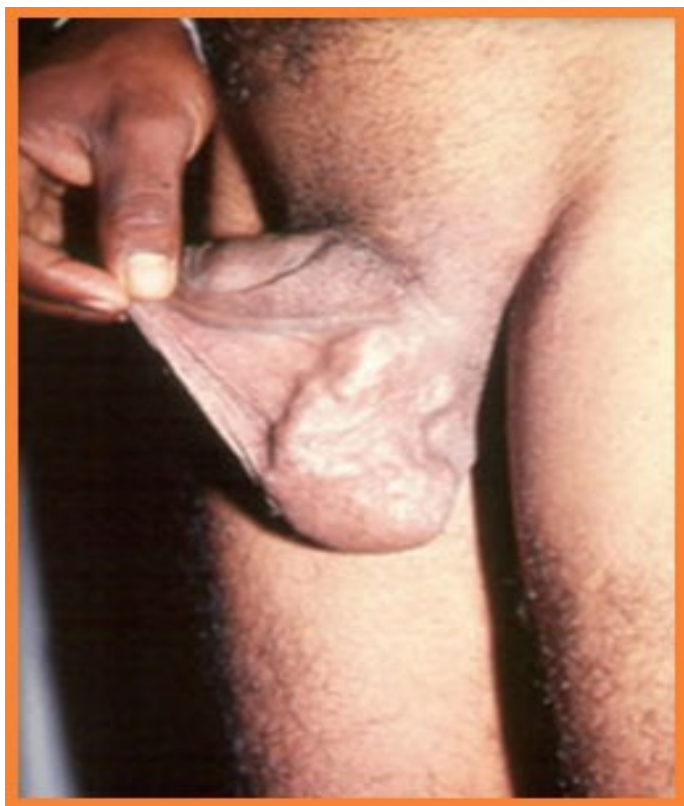Patologie – ženský pohlavní systém

Laparoskopická diagnostika (blokáda, endometrióza, srůsty)



Patologie – mužský pohlavní systém

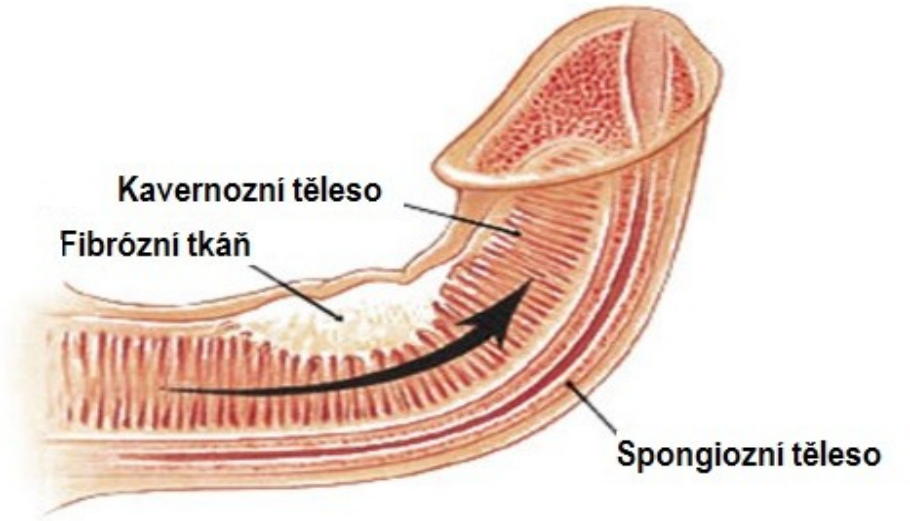
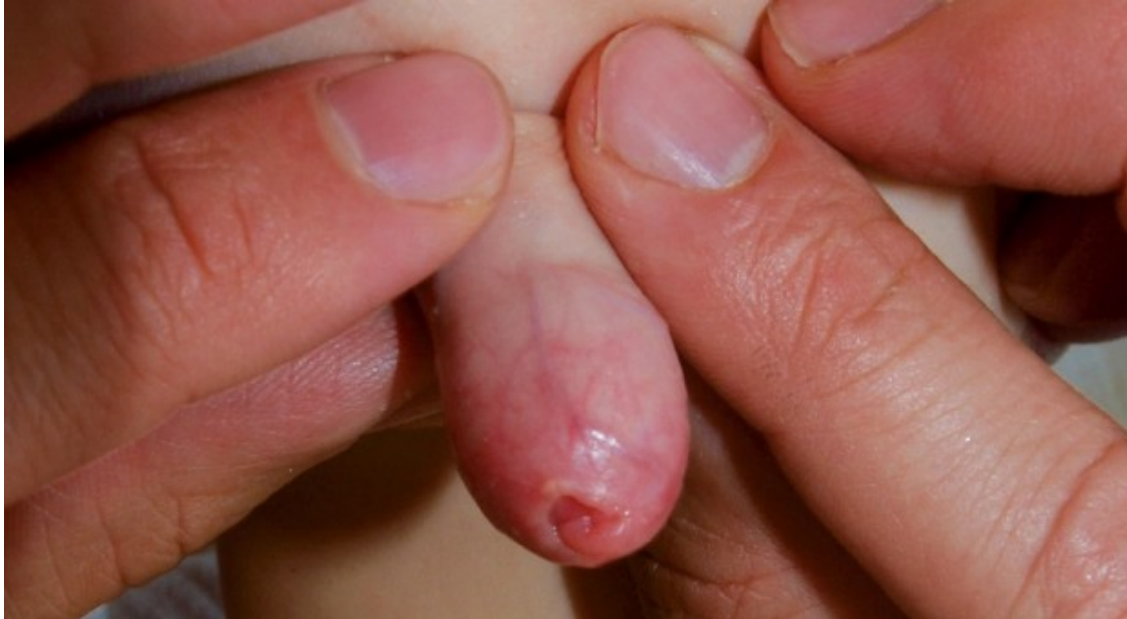Varikokéla, CBAVD, Hypospádie, Kryptorchismus



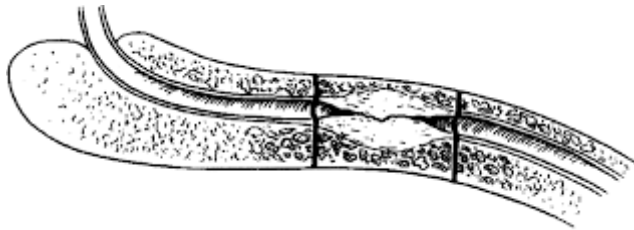
Varle sestoupilo do šouku

Zadržení varlete na cestě sestupu = kryptorchismus

Patologie – mužský pohlavní systém Fimóza, striktura a Peyronieova nemoc



Peyronieova nemoc



Laboratorní vyšetření u muže

Hormonální profil a spermioqram

*S/P-FSH	7.23	U/l	(0.95.....	11.95)	(.x.)
*S/P-LH	4.17	U/l	(1.14.....	8.75)	(.x.)
*S/P-Prolaktin	490	mIU/l	(73.....	407)H	(...)x
*S/P-Testosteron	28.29	nmol/l	(4.94.....	32.00)	(.x.)
Materiál S/P:	sérum		(.....		

* Metoda je akreditována, identifikace postupu a nejistoty měření jsou uvedeny v Laboratorní příručce (LN nebo na www.fnbrno.cz)
 Zkratky: S/P=sérum nebo plazma, S=sérum, P=plazma, B=krev,
 U=moč jednorázová, dU=moč/24h., CSF=likvor
 V případě vyšetření séra nebo plazmy je primární materiál krev.

SCHVÁLIL MUDr. Bučková Dana, Ph.D.

MUDr. Roštlavský BEJANKA
 UVOLNĚNO: 13/04/2018-13:38
 VYDÁNO: 13/04/2018-13:45
 TISK: 13/04/2018-13:49

TISK nálezu: Hronková Martina

 Strana 1 z 1

Odeslal lékař: MUDr. Karel Benáček, Ph.D., DiVI, Oddělení lékařské genetiky, FN Brno

Koncentrace:	24 mil/ml	Referenční hodnoty:
Objem (ml):	4,5	Konzistence: normální
pH:	8,0	Zkapalnění: normální
Pohyblivost:	a) progresivní pohyb..... 52 % b) neprogresivní pohyb..... 8 % c) imobilní 40 %	Referenční hodnoty: Koncentrace: ≥ 15 mil/ml Celkový počet spermií: ≥ 39 mil (koncentrace x objem) Objem: $\geq 1,5$ ml pH $\geq 7,2$ Pohyb: progresivní poh.: ≥ 32 % celkový poh.: > 40 %
Morfologie:	a) normální..... 11 % b) patologie hlavičky..... 56 % c) patologie střední části a krčku..... 29 % d) patologie bičku..... 4 %	Morfologie: ≥ 4 % normálních forem spermií

Výsledek vyšetření: **NORMOZOOSPERMIE**

Zdroje

1. Cariati, F., D'Argenio, V. & Tomaiuolo, R. The evolving role of genetic tests in reproductive medicine. *J Transl Med* **17**, 267 (2019). <https://doi.org/10.1186/s12967-019-2019-8>
2. World Health Organization. *WHO Laboratory Manual for the examination and processing of human semen*. Geneva: World Health Organization; 2010
3. A. Jungwirth, T. Diemer, Z. Kopa, C. Krausz, S. Minhas, H. Tournaye *EAU Guidelines. Guidelines Panel on Male Infertility*. Edn. presented at the EAU Annual Congress Barcelona 2019. ISBN 978-94-92671-04-2 <https://uroweb.org/guideline/male-infertility/>
4. Harper JC, Coonen E, De Rycke M, Harton G, Moutou C, Pehlivan T, et al. ESHRE PGD consortium data collection X: cycles from January to December 2007 with pregnancy follow-up to October 2008. *Hum Reprod*. 2010;25:2685–707
5. Chen M, Wei S, Hu J, Quan S. Can comprehensive chromosome screening technology improve IVF/ICSI outcomes? A meta-analysis. *PLoS ONE*. 2015;10:e0140779
6. Van der Aa N, Zamani Esteki M, Vermeesch JR, Voet T. Preimplantation genetic diagnosis guided by single-cell genomics. *Genome Med*. 2013;5:71
7. Společnost lékařské genetiky a genomiky. *Doporučený postup genetického diagnostického prenatálního vyšetření (prenatální diagnostiku, PND)*. Platnost od 1. 1. 2020



Děkuji za pozornost.