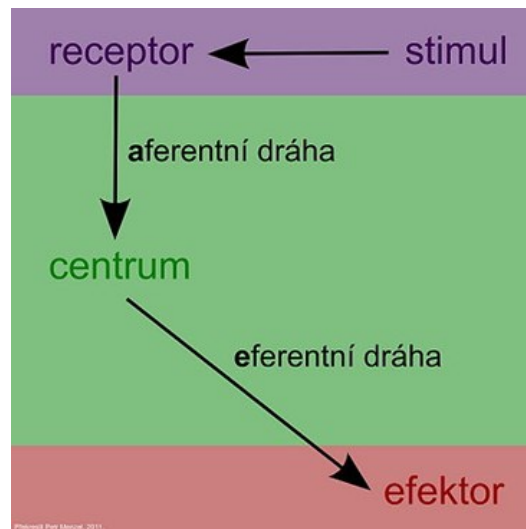


## Reflexy

**Reflex** je základní funkční jednotkou nervové soustavy. Je to odpověď organismu na podráždění receptorů a za stejných podmínek je odpověď stereotypní.

Klasický **reflexní oblouk** má 5 částí. Skládá se z **receptoru** (čidla), dostředivé (**aferentní**) dráhy, **centra**, odstředivé (**eferentní**) dráhy a **efektoru** (výkonného orgánu).



### Klasifikace reflexů

Vlastní reflexy je možné klasifikovat a třídit podle mnoha hledisek, především pak podle:

#### a) typu receptoru

*proprioceptivní reflexy* (receptor a efektor se nacházejí ve stejném svalu)

*exteroceptivní reflexy* (receptor leží v jiném místě než efektor)

*interoceptivní reflexy* (např. chemoreceptory)

#### b) centra

*centrální reflexy* – mozkové

– míšní

*extracentrální reflexy* – axonové

– gangliové

#### c) efektoru

*somatické reflexy*

*autonomní reflexy*

#### d) podmínek a pevnosti spojení

*nepodmíněné (vrozené) reflexy*

*podmíněné (získané) reflexy*

#### e) počtu synapsí v reflexním oblouku

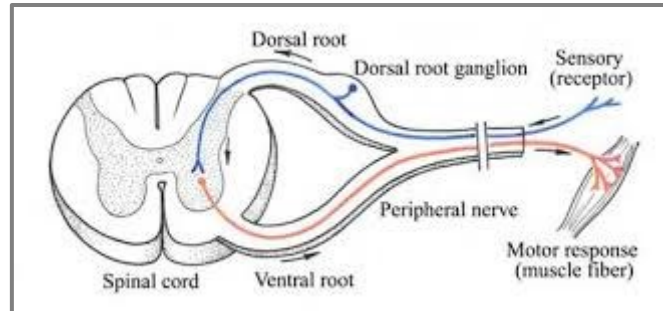
*monosynaptické reflexy* (1 synapse)

*bisynaptické reflexy* (2 synapse)

*polysynaptické reflexy* (3 a více synapsí, přítomnost interneuronů)

## Monosynaptický reflex

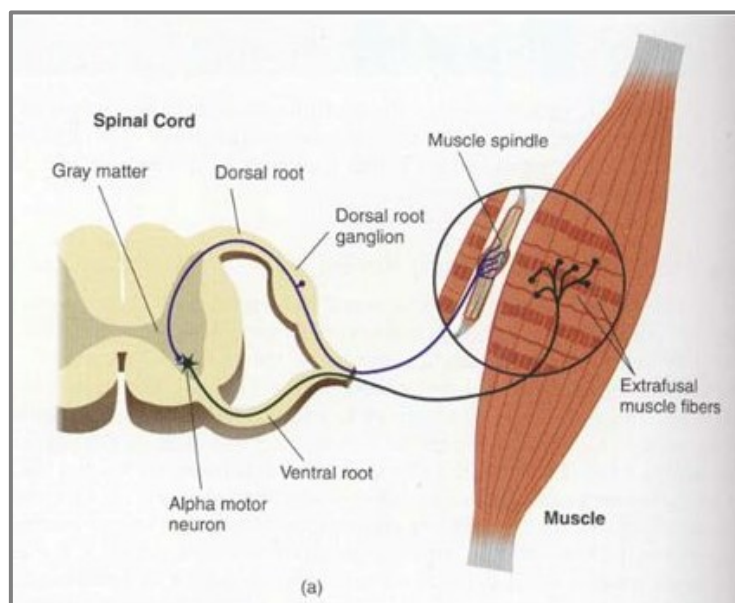
Monosynaptický reflex je nejjednodušším typem reflexu, který se skládá pouze ze dvou nervových buněk (neuronů). Aferentní (senzorický, dostředivý) neuron vede impuls prostřednictvím jediné synapse na eferentní (motorický, odstředivý) neuron.

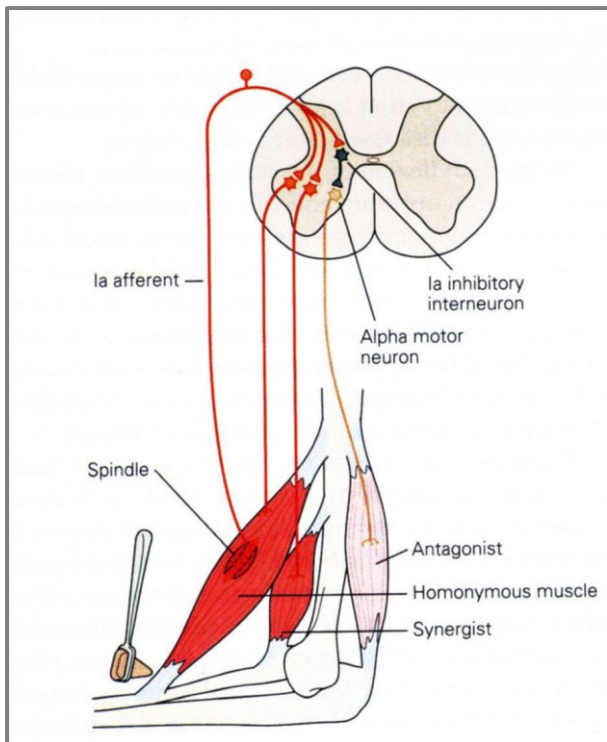


**Napínací reflex** je jediným typem monosynaptického reflexu v pravém slova smyslu v těle. Fyziologický strečový reflex je přítomen u zdravého jedince. Funkce tohoto reflexu je ochranná – reakce (kontrakce svalu) na náhlé nežádoucí prodloužení daného svalu.

Zjednodušeně: Když je sval protažen rychlým pasivním pohybem, smrští se. Tím se zabrání jeho přetržení.

Receptorem napínacího reflexu je svalové vřetenko. Je tvořeno intrafuzální vlákny, která jsou umístěna paralelně s extrafuzálními vlákny (svalová vlákna) a reagují tak na protažení svalu. Aferentní dráha končí na excitační synapsi alfa motorického neuronu v předním rohu míchy. Eferentní dráha končí na motorickém spojení extrafuzálních vláken stejného svalu (proprioceptivní reflex).





prostřednictvím divergence, jsou spojeny s alfa motorickými neurony antagonistů, a tím je inhibována jejich aktivita.

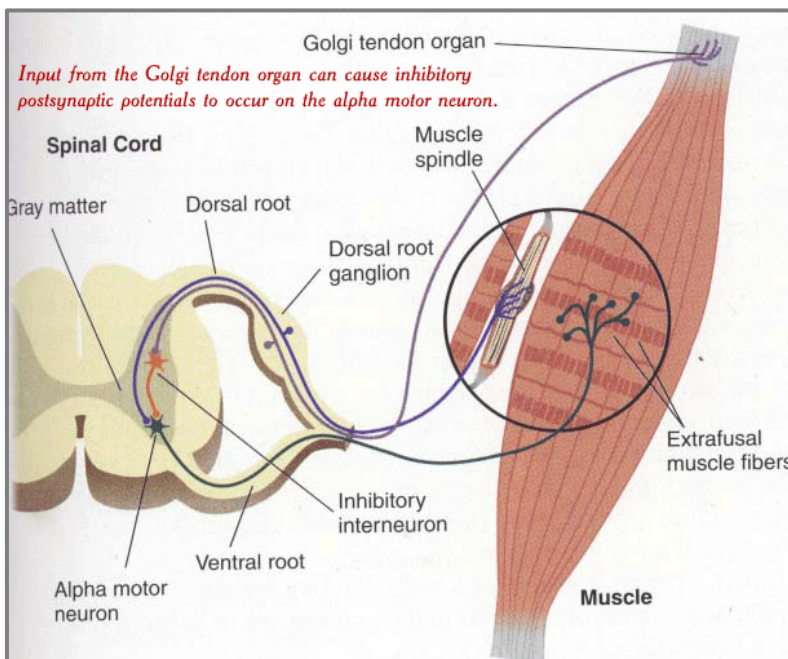
Jelikož v zadních rožích míšních dochází k divergenci, tak se během napínacího reflexu aktivují další motorické neurony agonistických svalových skupin (synergisté) a kontrakce je zesílena.

### Polysynaptické reflexy

#### Bisynaptický reflex

Do průběhu reflexního oblouku je vložen jeden interneuron (2 synapse).

**Reciproční inervace:** Aby bylo možné pohyb realizovat, musí fungovat souhra mezi agonisty a antagonisty. To znamená, že při aktivaci agonistů je nutné uvolnění antagonistů. Tento stav nastává na základě vzájemné reciproční inervace. Část větví aferentních drah vytváří synapse na Ia inhibičním interneuronu

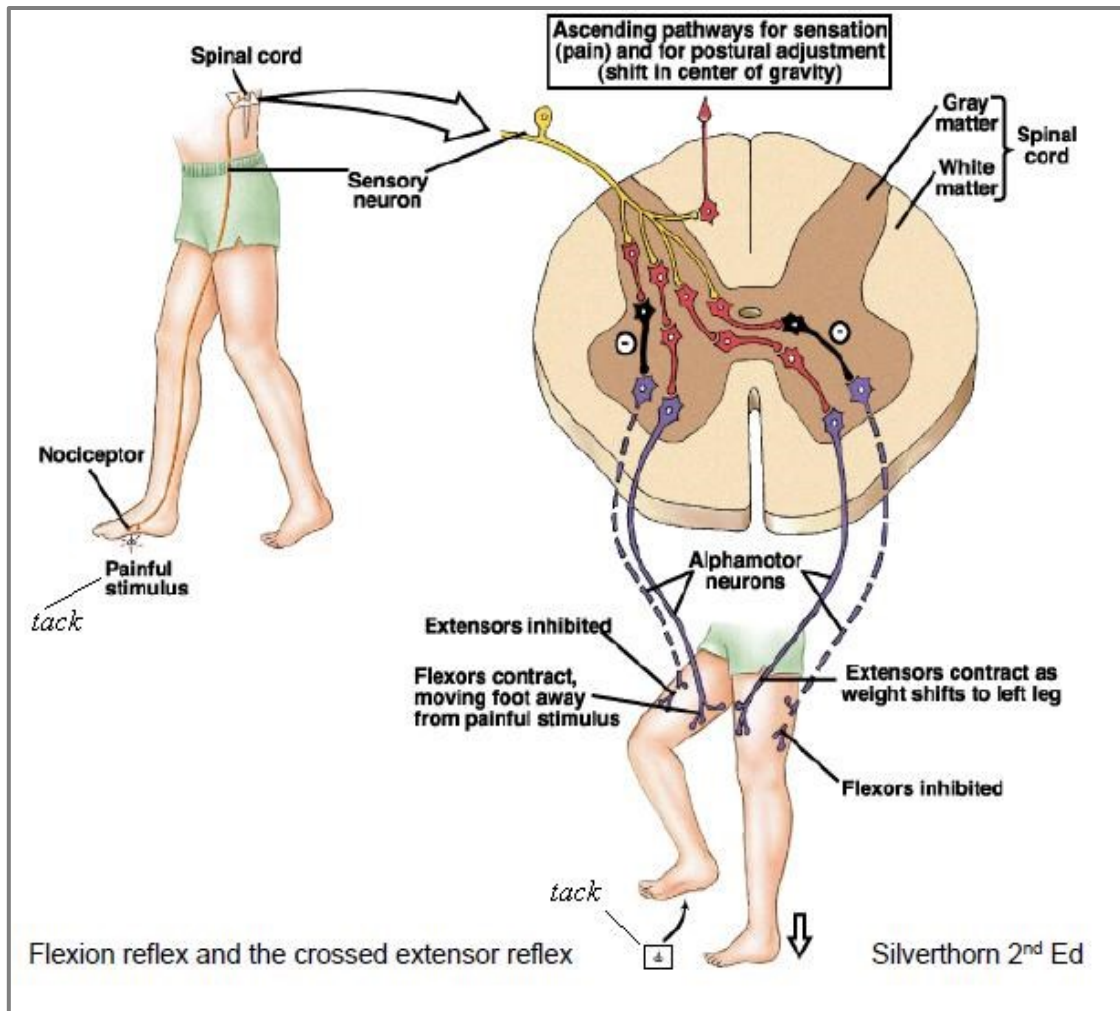


### **Šlachový reflex:**

Receptor – Golgiho aparát se nachází ve svalové šlase. Jeho vlákna jsou uložena v přechodu svalové šlasy ve svalová vlákna a reagují jednak na protažení svalu, ale především na zvýšení svalového napětí. Aferentní Ib vlákno se prostřednictvím inhibičního interneuronu přepojuje na alfa motorické neurony stejného svalu, a tím mu umožňuje uvolnit agonisty. Golgiho šlachové tělísko staví na aktivaci svalového vřeténka a spolupracuje s ním. Golgiho šlachový orgán rovněž zabraňuje přetížení svalu a šlasy (ruptura).

## Polysynaptický reflex

Do reflexního oblouku je vložen větší počet interneuronů. Příklady: tonický napínací reflex (monosegmentový), tonické šijové reflexy (polysegmentové) nebo zkřížený extenzorový reflex.



## Vyšetřování proprioceptivních (myotatických, napínacích) reflexů

Vyvolání reflexu: poklepem na příslušnou šlachu/svalové břicho pomocí neurologického kladívka

Poklep: pouze jeden přiměřeně silný, bezbolestný, rychlý, přesný

Svalové skupiny, které jsou vyšetřovány: jsou uvolněné

Poloha a úchop: nejlepší jedna poloha a jeden úchop pro vyšetření všech reflexů na končetině

### Zesilující manévry ke zlepšení evokace – výbavnosti reflexů:

- Umístění terapeutových prstů na šlachu (protažení) a poklep kladívkem na prsty
- Jendrassikův manévr – proplést prsty na rukou a pokusit se je odtrhnout (pro DKK)
  - stisknout zuby nebo izometrická kontrakce na opačné končetině (pro HKK) = postaveno na základě jevu iradiace
- Rozptýlení: např. výpočet: od 100 postupně odečíst 7
- Změna polohy: vleže na zádech je odezva nejnižší, vsedě nebo ve stoji se zvyšuje excitabilita centrálního nervového systému a reakce jsou vyšší

### Reakce/odpovědi:

Normoreflexie = svalová kontrakce s adekvátním pohybem

Hyperreflexie = zvýšená odezva, svalová kontrakce s výrazně velkým pohybem

= odezva i při mírném poklepu kladívka

= reflexní zóna (oblast evokace) je prodloužena za šlachu

= u centrální parézy, při poruchách extrapyramidového systému, u cerebelárních lézích

kyvadlové pohyby

Hyporeflexie = snížená odezva (dochází pouze ke kontrakci, ale ne k pohybu), je nutný ostřejší úhoz a zesilující manévr

Areflexie = žádná odpověď

= u periferní parézy

### Hodnocení odpovědí reflexů podle následující škály:

- 5+ Trvalý klon
- 4+ Velmi svižná, hyperreflexivní odpověď, s klonem
- 3+ Briskní nebo reflexivnější odpověď než obvykle
- 2+ Normální reakce
- 1+ Snížená reakce
- 0,5+ Reflex je vyvolán pouze za použití zesilujícího manévru
- 0 Žádná odpověď

Kontrola: kvalita odezvy a porovnání obou stran

## **HKK**

### **Reflex flexorů prstů** (segmentová inervace C8)

Poloha: předloktí v supinaci, prsty v semiflexi, terapeut drží pacientovy prsty z palmární strany

Poklep: na šlachy flexorů prstů uprostřed dlaně nebo na prsty terapeuta

Odpověď: jemná flexe prstů, při malé odezvě je možná flexe prstů proti odporu prstů terapeuta

### **Styloradiální reflex (m. pronator teres)** (segmentová inervace C5-6)

Poloha: loket od semiflexe po 90°flexi, předloktí v supinaci

Poklep: na šlachu m. pronator teres - na processus styloideus radii zevnitř

Odpověď: pronace předloktí

### **Bicipitový reflex** (segmentová inervace C4-5)

Poloha: loket v semiflexi, předloktí v supinaci

Poklep: na šlachu m. biceps brachii

Odpověď: flexe předloktí

### **Tricipitový reflex** (segmentová inervace C5-7)

Poloha: paže ve flexi, předloktí ohnuté směrem k opačnému rameni, terapeut fixuje paži

Poklep: na šlachu m. triceps brachii těsně nad olecranonem

Odpověď: extenze předloktí

## **DKK**

### **Patelární reflex** (segmentová inervace L2–L4)

Poloha: vleže na zádech – flexe v kyčelním a kolenním kloubu, stačí i semiflexe s podložením kolene

Poklep: na ligamentum patellae, mezi patelou a šlachou na holenní kosti

Odpověď: extenze v koleni

Zesílení odpovědi: poloha vsedě, noha přes nohu volně visí

### **Hamstringový reflex** (segmentová inervace L5)

Poloha: vleže na zádech, semiflexe se zevní rotací v kyčelním kloubu

Poklep: na šlachu hamstringů (m. semitendinosus, m. semimembranosus)

Odpověď: flexe v koleni

### **Reflex Achillovy šlachy** (segmentová inervace L5-S2)

Poloha: vleže na zádech, flekční postavení v kyčelním a kolenním kloubu, chodidlo pasivně uložené do střední polohy – nejlépe v dorzální flexi

Poklep: na Achillovu šlachu

Odpověď: plantární flexe

Upravená poloha: leh na bříše, klek - chodidla přes okraj postele

### **Medioplantární reflex** (segmentová inervace L5-S2)

Poloha: vleže na zádech, flexe v kyčelním a kolenním kloubu, chodidlo pasivně uložené do střední polohy – nejlépe v dorzální flexi

Poklep: uprostřed chodidla

Odpověď: plantární flexe

Upravená poloha: leh na bříše, klek – chodidla přes okraj

## HLAVA

### **Reflex nasopalpebrální**

Poklep: na kořen nosu

Odpověď: mrknutí

### **Reflex akustikopalpebrální**

Podnět: tlesknutí

Odpověď: mrknutí

### **Reflex mžikací**

Podnět: rychlé přiblížení dlaně k oku

Odpověď: mrknutí

### **Reflex masseterový**

Poloha: mírně pootvřená ústa

Poklep: na prst položený na bradě nebo poklep na špachtli položenou na zubech dolní čelisti

Odpověď:

### **Chvostkův příznak**

Podnět: poklep kladívkem na spojnici mezi tragem a ústním koutkem nad glandula parotis (větvení VII. hlavového nervu)

Odpověď: záškub horního rtu směrem k poklepu (pozitivní)

Je projevem zvýšené idioneurální dráždivosti (není to reflex).

## **Vyšetřování exteroceptivních (kožních) reflexů**

Reflexní odpovědi na dráždění určité kožní oblasti na taktilní podnět je stah svalu, nebo celé svalové skupiny. I zde je patrné segmentové uspořádání.

### **Horní břišní kožní reflex** (segmentová inervace Th7-9)

Poloha: leh na zádech, DKK pokrčené

Podnět: dráždění kůže epigastria lehkým tahem hrotnatým předmětem od střední čáry laterálním směrem

Odpověď: stejnostranný stah břišního svalstva v epigastriu

### **Střední břišní reflex** (segmentová inervace Th9-10)

Poloha: leh na zádech, DKK pokrčené

Podnět: dráždění kůže mezogastria lehkým tahem hrotnatým předmětem od střední čáry laterálním směrem

Odpověď: stejnostranný stah břišního svalstva v mezogastriu

### **Dolní břišní reflex** (segmentová inervace Th11-12)

Poloha: leh na zádech, DKK pokrčené

Podnět: dráždění kůže hypogastria lehkým tahem hrotnatým předmětem od střední čáry laterálním směrem

Odpověď: stejnostranný stah břišního svalstva v hypogastriu

### **Kostoabdominální reflex**

Poloha: lež na zádech, DKK pokrčené

Podnět: poklep kladívkem na 12. žebro v medioklavikulární čáře

Odpověď: stah břišních svalů v místě úderu

### **Mediopubický reflex**

Poloha: lež na zádech

Podnět: úder kladívkem na střed symfýzy ossis pubis přes prst

Odpověď: horní – stah břišních svalů, dolní – stah adduktorů stehen; je-li odpověď nevyvážená -

↓ horní, ↑ dolní – příznak možného počátku RS

### **Kremasterový reflex** (segmentová inervace L1-2)

Poloha: lež na zádech, DKK v mírné ABD

Podnět: dráždění kůže lehkým tahem hrotnatým předmětem nad adduktory stehna z mediální strany

Odpověď: stah m. cremaster a elevace varlete ve skrotu na drážděné straně

## **ERP – elementární reflexy posturální (základní reflexy polohové)**

ERP jsou tonické fixační reflexy. Při pasivním ohnutí některé končetiny umožňují krátké ustálení v dané poloze – fixaci ve flektované poloze. Jsou ukazatelem funkčního stavu extrapyramidového systému. Je možné je použít i k hodnocení svalového tonu.

### **Vyšetření**

- provádí vyšetřující osoba, pacient je pasivní
- přerušovaná flexe a extenze v kloubu loketním a kolenním – sleduje se tonus svalů
- normální reakce – povolíme-li náhle končetinu, zůstane ve stejné poloze
- snížená odpověď – povolíme-li končetinu, bezvládně padá, bývá přítomen snížený tonus, chabá paréza, snížené až vyhaslé šlachosvalové reflexy – porucha periferního motorického neuronu (např. dětská obrna v minulosti), příp. mozečku
- zvýšená odpověď – fenomén „sklapovacího nože“ – sval klade trvalý odpor – při poruchách centrálního neuronu motorické dráhy – bývá provázena hyperreflexií šlachosvalových reflexů, navíc mohou být přítomné extrapyramidové jevy
  - fenomén „ozubeného kola“ – sval klade přerušovaný odpor – při poruchách extrapyramidové dráhy



## **Celkové statické reakce**

Celkové statické reakce **jsou nadřazovány základním postojovým reakcím** (mezi které patří svalový tonus, lokální a segmentální statické reakce). Tyto reakce mají na starosti svalový tonus v trupu a dále tonus v končetinách. Na jejich řízení se podílí především mícha, RF a statokinetické čidlo.

### **Tonické šijové reflexy**

Jsou fyziologicky přítomny u novorozenců a kojenců a koordinují napětí šíje a končetin. Tonické šijové reflexy jsou zahajovány podrážděním proprioceptorů v šijových svalech. Jedná se o multisegmentální spinální reflexy regulované činností RF. Přítomnost v dospělém věku je vždy patologická.

### ***Symetrické tonické šijové reflexy***

Objevuje se přibližně v půl až třičtvrtě roce života dítěte, před tím, než je dítě připraveno lézt. Pokud dítě skloní hlavu, ruce se pokrčí a nohy natáhnou. Naopak, pokud hlavu zvedne, natáhnou se ruce a nohy se pokrčí. Reflex vymizí obvykle do prvního roku života.

### ***Asymetrické tonické šijové reflexy***

Někdy se také chybně zaměňuje s fyziologickou polohou šermíře (6. týden). Pokud má dítě v poloze na zádech hlavičku otočenou na jednu stranu, dojde na této straně, kde má dítě bradu, k extenzi (natažení) končetin. Na opačné straně dojde naopak k flexi (pokrčení) končetin.

ASTR se u dětí objevují již okolo 18. týdne těhotenství a jeho první úloha se objevuje při porodu, kdy si dítě hledá cestu ven z dělohy. Reflex předznamenává koordinaci oko-ruka. Dítě má ruku, ve které drží hračku a na kterou se dívá, nataženou, dítě je tak chráněno před šilháním. Reflex v tomto případě pomáhá fixovat pohled. Další podstatnou úlohou tohoto reflexu je otáčení hlavičky na stranu při poloze na bříšku, což dítě chrání před možným udušením. Dochází ke zlepšování svalového tonu dítěte.

ASTR u dětí vymizí okolo šestého měsíce věku, následně oko a ruka pracují i nezávisle na sobě.

### **Tonické labyrintové reflexy**

Tonické labyrintové reflexy spolupracují s tonickými šijovými reflexy buď přímo pomocí vestibulárních jader, nebo nepřímo přes descendentní facilitační systém RF. Impulzy z vestibulárního aparátu mění tonus svalstva trupu a končetin.

### **Fázické labyrintové reflexy**

Fázické labyrintové reflexy vnímají především dráždění kinetického čidla (vestibulárního aparátu) rotačním pohybem hlavy. Jsou důležité pro udržování vzpřímené polohy při složitých a rychlých pohybech (např. při sportu), a nebo jsou důležité pro udržení postoje v klidu. Jsou řízeny vestibulárním ústrojím, mozečkem, RF a ncl. ruber.

## Pyramidové jevy

### Iritační (spastické) pyramidové jevy

Spastické jevy jsou extenzní reakce vyvolané specifickým podnětem. Běžně spastické (nebo také iritační) jevy testujeme na horních a dolních končetinách.

#### **Horní končetiny**

- **Jev Justerův** – vyšetření se provádí tahem špendlíku po antithenaru směrem k 5. metakarpo-falangeálnímu skloubení a odtud dále směrem k 2. metakarpo-falangeálnímu skloubení ukazováčku. Fyziologicky je reflex nevýbavný. Při patologii dochází k tonické, pomalé, mírné addukci palce s naznačenou opozicí.
- **Trömnerův jev** – lékař uchopí pacientův prostředník (mezi svůj ukazovák a palec) a druhou rukou cvrkne do bříška tohoto prstu. Vznikne krátká flexe palce nebo prstů.
- **Hoffmanův příznak** – podobné jako předchozí – uchopíme celou pacientovu ruku a cvrkeme na nehet třetího prstu.
- **úchop Janiševského** – vkládáme do dlaně nemocného své dva prsty a snažíme se odvést pacientovu pozornost jinam. Dostavuje se reflexní úchop při vysouvání prstů z ruky. Area 8 - frontální lalok.
- **zkouška podle Marieho-Foixe** – při podráždění volární ulnární části distálního předloktí se objeví stejná odpověď jako při Justerově jevu.

#### **Dolní končetiny**

Na dolní končetiny dělíme iritační jevy na **extenční** a **flekční**.

#### **Extenční jevy**

- **Babinského příznak** - tento příznak vyvoláváme ostrým podrážděním planty, po kterém dojde k inverzní fyziologické odpovědi plantárního reflexu. V praxi si vezmeme neurologické kladívko a jeho ostrou hranou přejeďeme po plantě od paty k malíku a dále k palci. Jako normální je považováno, když nenastane žádná odpověď, a nebo když pacient před podnětem "ucukává" (tzv. dráždivá planta). Pokud je však postižena pyramidová dráha, dojde k **extenzi palce** a abdukci ostatních prstů (**příznak vějíře**). Manifestace těchto projevů bez dorzální extenze palce má spornou výpovědní hodnotu.

Pozitivní Babinského reflex se vyskytuje fyziologicky u dětí do dvou let věku, protože kortikospinální dráha není u novorozenců dostatečně myelinizovaná, a dolní motoneuron (způsobující extenzi) tak není inhibován horním motoneuronem (způsobující flexi).

- **Brissaudův fenomén** – při vyšetření Babinského jevu dojde ke klonickým stahům m. tensor fasciae latae.
- **Rochův příznak** – vyvoláme přejetím ostrou hranou neurologického kladívka po vnější straně nohy. Pohyb vedeme od paty ke špičce, ale asi jen do jedné třetiny délky nohy. Při pozitivitě dochází k extenzi palců.
- **Chaddockův příznak** – tento příznak vyvoláme podrážděním za zevním kotníkem. Při pozitivitě dochází k extenzi palců až k DF.
- **Oppenheimův příznak** – při tomto vyšetření se od tuberositas tibiae distálně po hraně tibie posunuje palec a ohnutý ukazovák. Při pozitivitě dochází k extenzi palců až k DF.
- **Siccardův jev** – jedná se o spontánní trvalou extenzi palce.

- **Strümpelův příznak** – pacient se snaží zvednout koleno proti odporu lékaře – opět dojde o extenzi palce.
- **Vítkův příznak** – při vyšetření pacient leží na zádech a snaží se zvednout pánev – opět dojde o extenzi palce. Tento jev je také znám jako fenomén mostu.
- **Gordonův fenomén** – objevuje se bolestivost při masáži přechodu Achillovy šlachy do trojhlavého svalu.

### ***Flekční jevy***

- **Rossolimův příznak** - úder do břicha prstů vyvolá flexi v základních člancích (obdoba Trömnerova jevu na horních končetinách).
- **fenomén Žukovského-Kornilovův** – stejná odpověď jako u výše jmenovaného příznaku při poklepu na střed plosky.
- **Weingrowův jev** – flexe prstů vyvolaná úderem na střed paty
- **Mendelův-Bechtěrevův příznak** – flexe prstů vyvolaná úderem na os cuboideus na hřbetu nohy.

### ***Ostatní jevy a fenomény***

- **Reimistrova synkinéza** – vyšetřující lehce nadzvedne natažené DKK, rychle překříží a klade maximální odpor zdravé DK do ABD – vyvolání či usnadnění ABD paretické DK
- **Bolestivá flexe palce** – rychlá flexe palce v MTP kloubu vyvolává bolestivou reakci ve smyslu obranné trojflexe vyšetřované DK

### **Zánikové jevy**

#### **Horní končetiny**

- **Mingazziniho příznak** – test se provádí tak, že pacienta vyzveme, aby zavřel oči a předpažil v pronaci s dlaněmi dolů. Po dobu cca 30 sekund sledujeme instabilitu nebo pokles horní končetiny. Příznak je pozitivní, pokud dojde k poklesu celé horní končetiny. Pokud dojde pouze k poklesu ruky, jde o příznak Hanzalův. Pokud se obě horní končetiny vychylují do strany, jde o příznak Hautantův.
- **Dufourův příznak** – při předpažení v supinaci dochází u paretické paže k pronaci (více akrálně). Pokud nedojde k pronaci, ale poklesu horní končetiny v maximální supinaci, obvykle jde o simulaci.
- **Ruseckého příznak** – při předpažení v pronaci, maximální extenzi prstů a dorziflexi v zápěstí paretická paže klesá (více akrálně).
- **příznak retardace** – při opakování předpažení oběma pažemi se pohyb na postižené straně zpožďuje.
- **příznak špetky** – pacient nedokáže spojit všechny prsty
- **příznak vějíře** – pacient abdukuje všechny prsty – lze zkoušet i aktivní sílu abdukovaných prstů

## Dolní končetiny

- **příznak Mingazzini** – pacient (ležící na zádech) při zavřených očích drží dolní končetiny flektované v kyčlích a kolenou do pravého úhlu. Příznak je pozitivní tehdy, pokud dojde k poklesu končetiny na straně parézy.
- **Barrého příznak** – pacient (ležící na břiše) má bérce flektované v kolenou do 45°, na postižené straně klesá noha vlastní vahou
- **příznak retardace** - při ležení na zádech – pacient ohýbá dolní končetiny v kyčlích a kolenou a opět je pomalu pokládá, aniž by se končetiny navzájem dotýkaly. Vleže na břiše – pacient ohýbá bérce v kolenou a opět je pokládá; na postižené straně dochází ke zpoždování.

## Metodika podmiňování nepodmíněných reflexů

Využití k reedukaci pohybu – jsou-li požadované reflexy a jevy výbavné.

### Metodický postup

- říct a ukázat pacientovi, co po něm budu chtít – který pohyb budeme cvičit, který sval stimulovat, facilitovat
- stimulace exteroceptorů nad pracujícím svalem: tření, škrábání, škrubání, štípání
- stimulace svalového vřeténka rychlým pasivním protažením daného svalu/svalové skupiny
- hlasová stimulace: „udělejte ... natáhnout, ohnout ...“
- vyvolání reflexu/jevu
- provedení pohybu: zároveň s vyvoláním reflexu - pasivně, aktivně s dopomocí, aktivně

AMBLER, Zdeněk a Josef BEDNAŘÍK, et al. *Klinická neurologie*. 2. vydání. Praha: Triton, 2008-. [ISBN 9788073871574](#).

AMBLER, Zdeněk. *Základy neurologie*. 6. vydání. Praha: Galén, 2006. 351 s. [ISBN 80-7262-433-4](#).

NEVŠÍMALOVÁ, Soňa, Evžen RŮŽIČKA a Jiří TICHÝ. *Neurologie*. 1. vydání. Praha: Galén, 2002. 368 s. [ISBN 80-7262-160-2](#).

FULLER, Geraint. *Neurologické vyšetření snadno a rychle*. 1. vydání. Praha: Grada, 2008. [ISBN 978-80-247-1914-6](#).

ROTH, Jan, Ondřej FIALA a Evžen RŮŽIČKA. *Neurologické vyšetření - norma* [online]. [cit. 2012-11-22]. <<https://el.lf1.cuni.cz/neurologie>>.

TROJAN, Stanislav, et al. *Lékařská fyziologie*. 4. vydání. Praha: Grada, 2003. 772 s. [ISBN 80-247-0512-5](#).