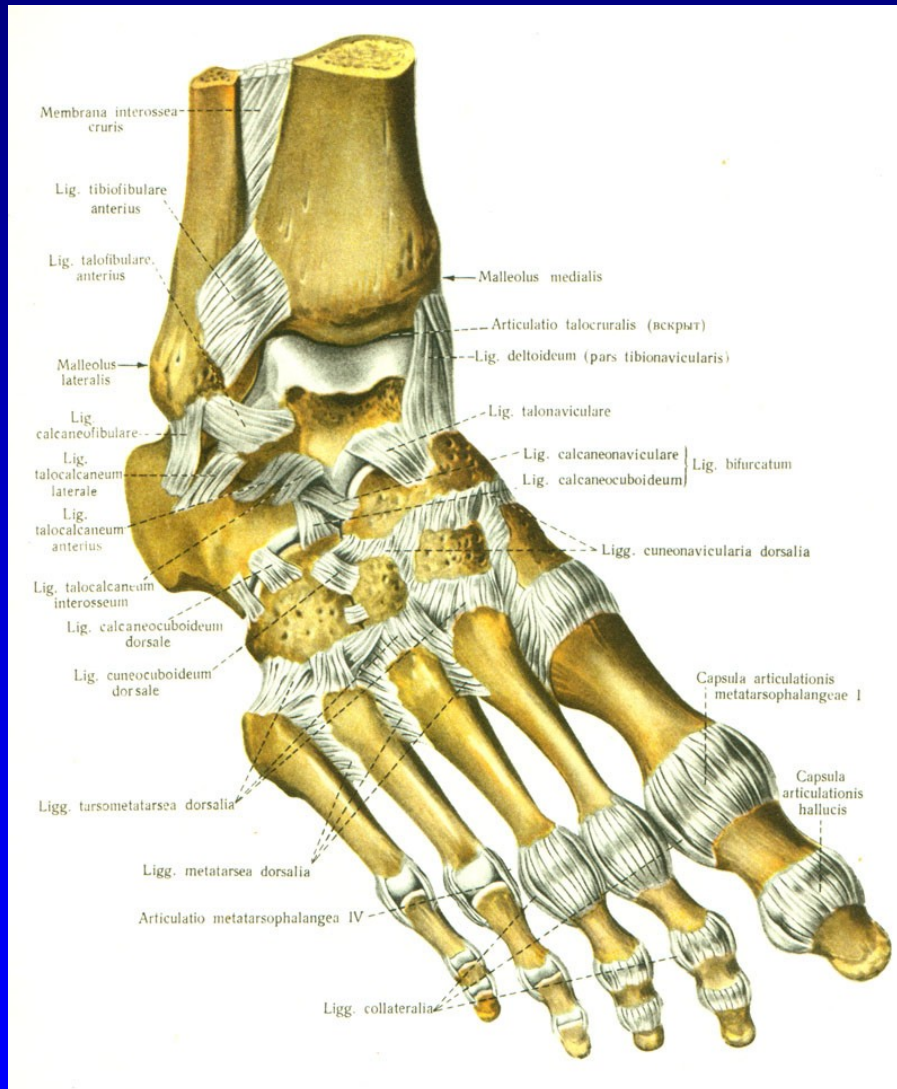


Onemocnění nohy

Rozkydal. Z.

Anatomie nohy



Art. talocruralis

Art. talocalcanearis

Art. Choparti

Art. Lisfranci

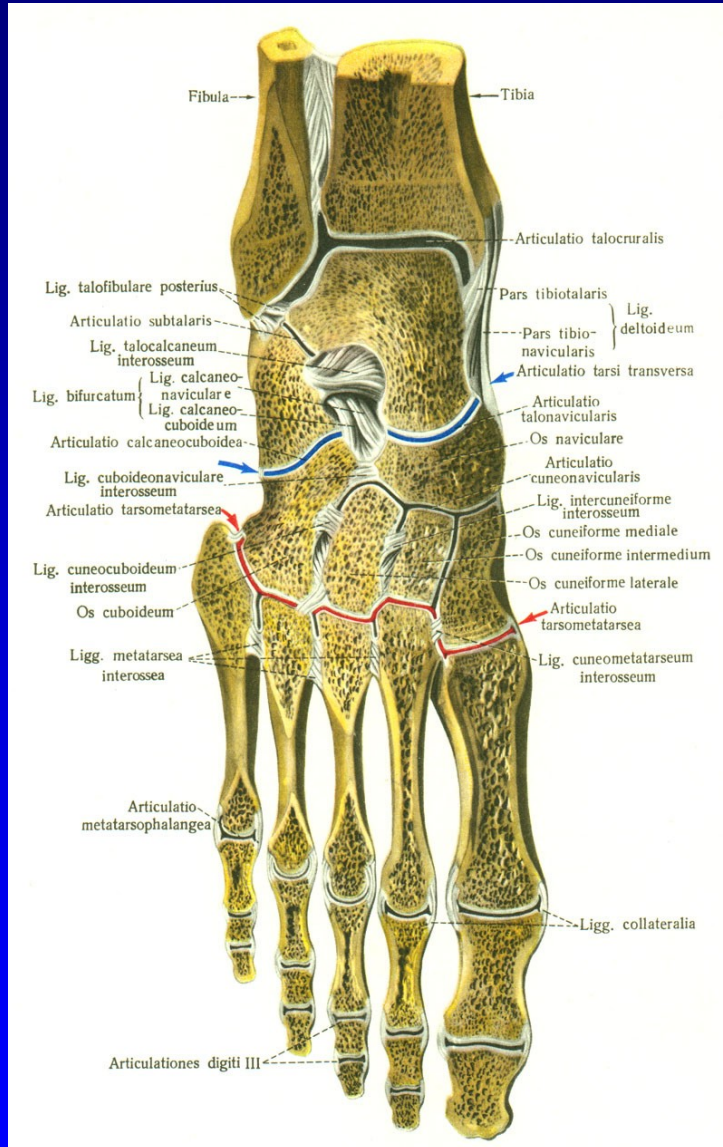
Art. metatarsophalangealis

Art. IP proximalis

Art. IP distalis

Obr. 1

Anatomie nohy



Art. talocruralis

Art. talocalcanearis

Art. Choparti

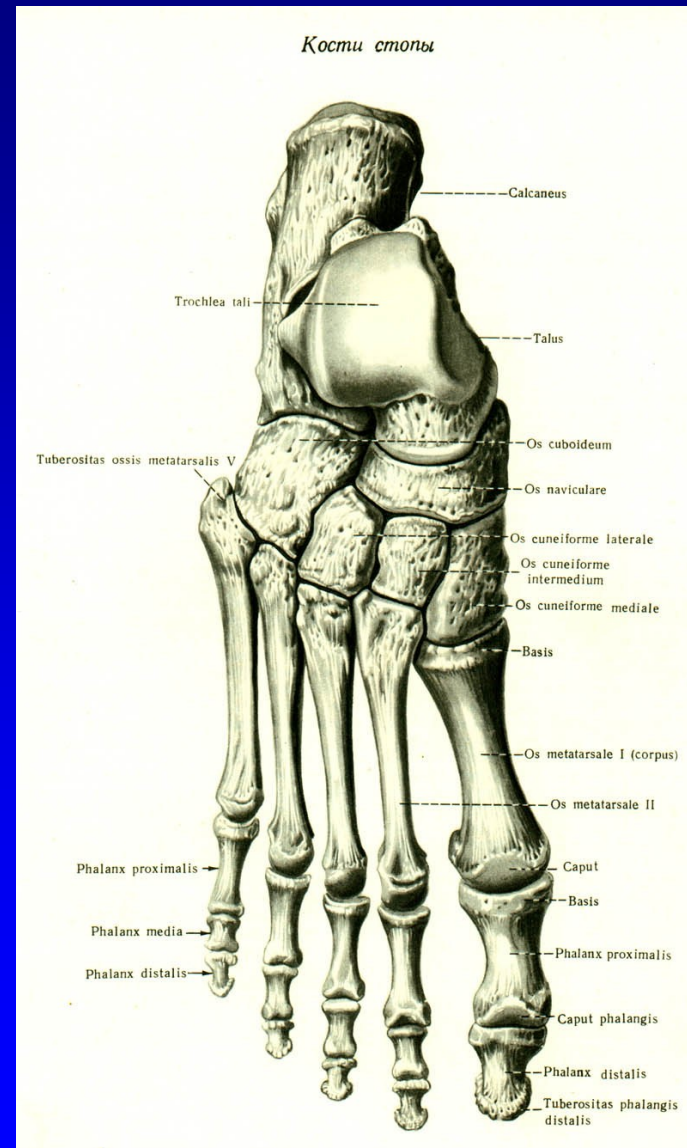
Art. Lisfranci

Art. metatarsophalangealis

Art. IP proximalis

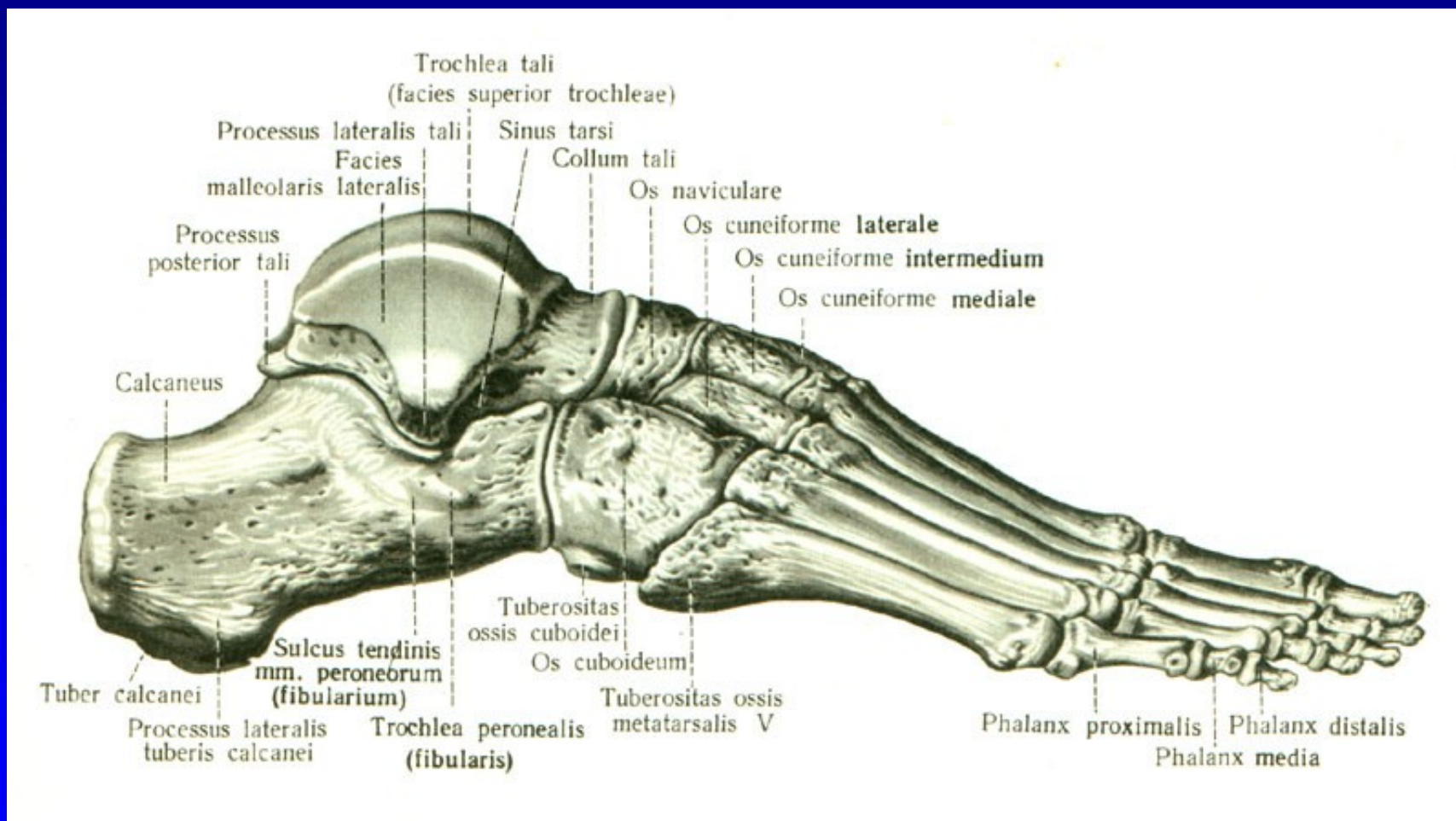
Art. IP distalis

Anatomie nohy



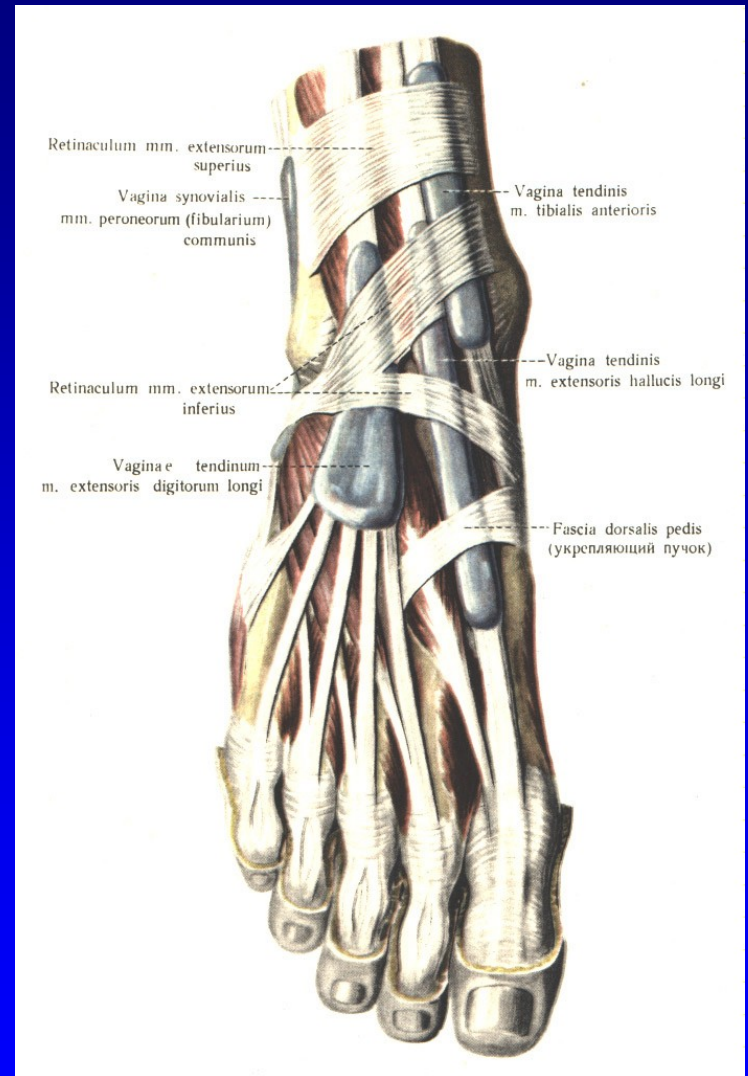
Vrtulovitý tvar
- podporuje dynamiku

Anatomie nohy



Obr. 4

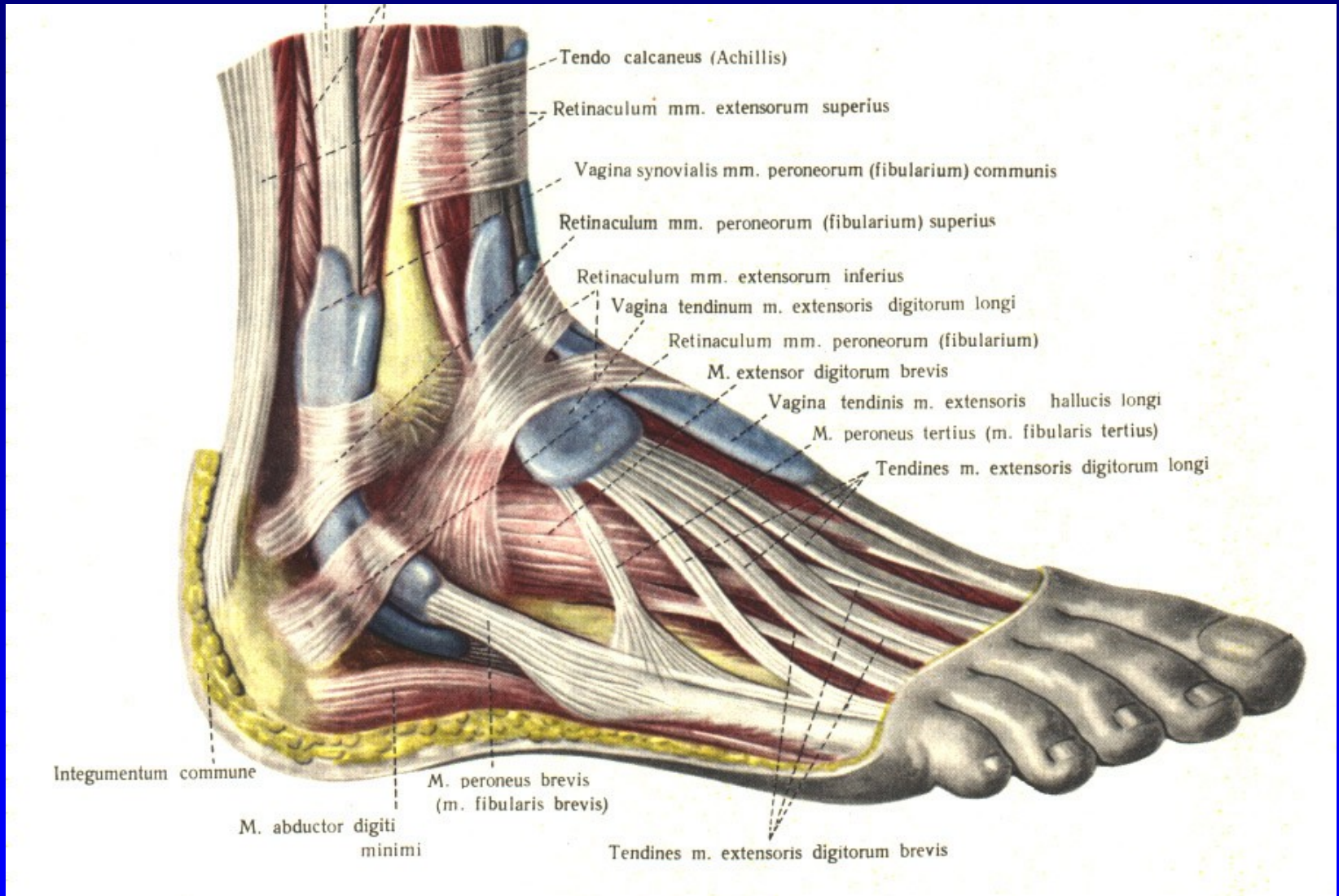
Anatomie nohy



Obr. 5

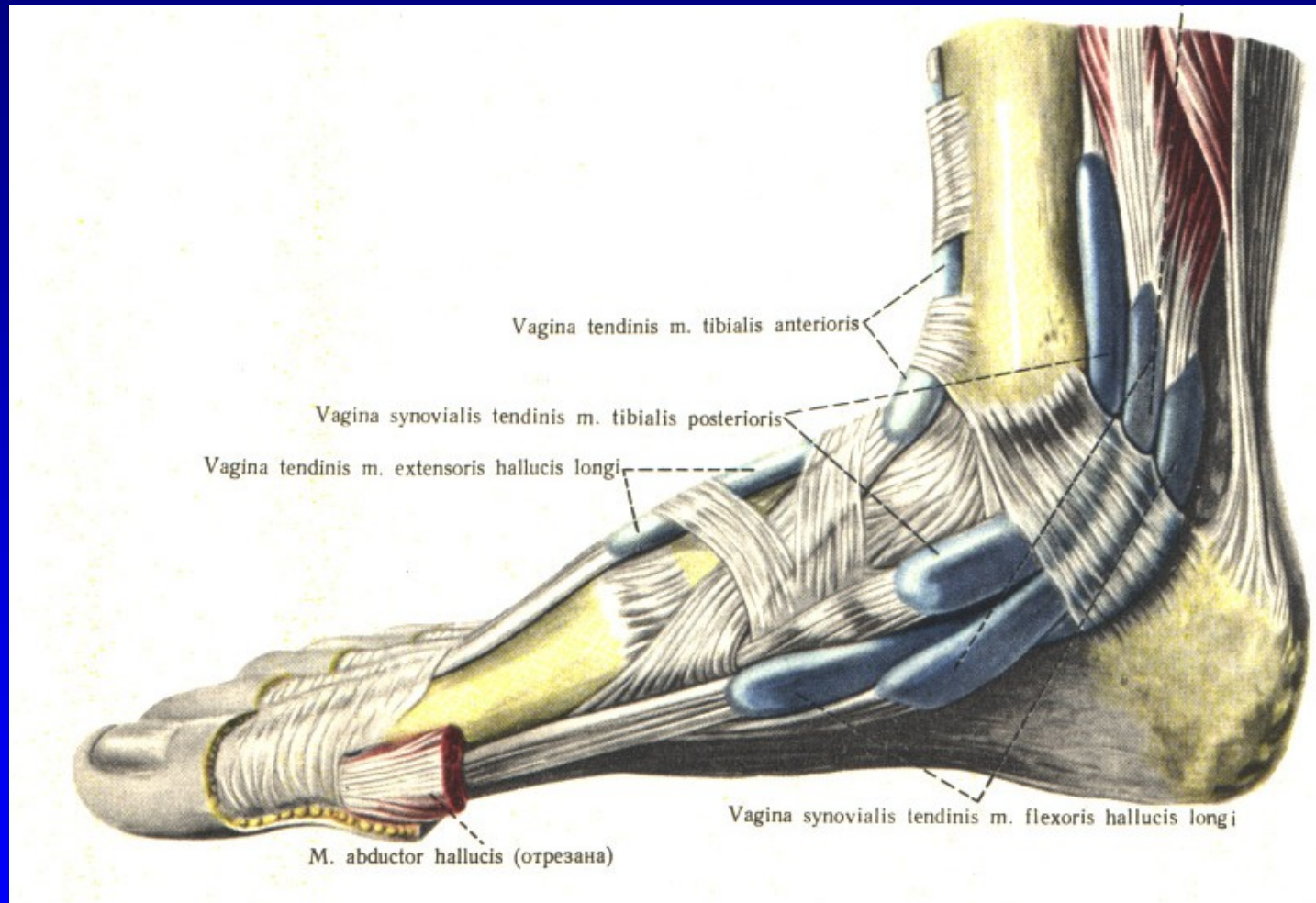
Vaginae mm. extensorum pedis

Anatomie nohy



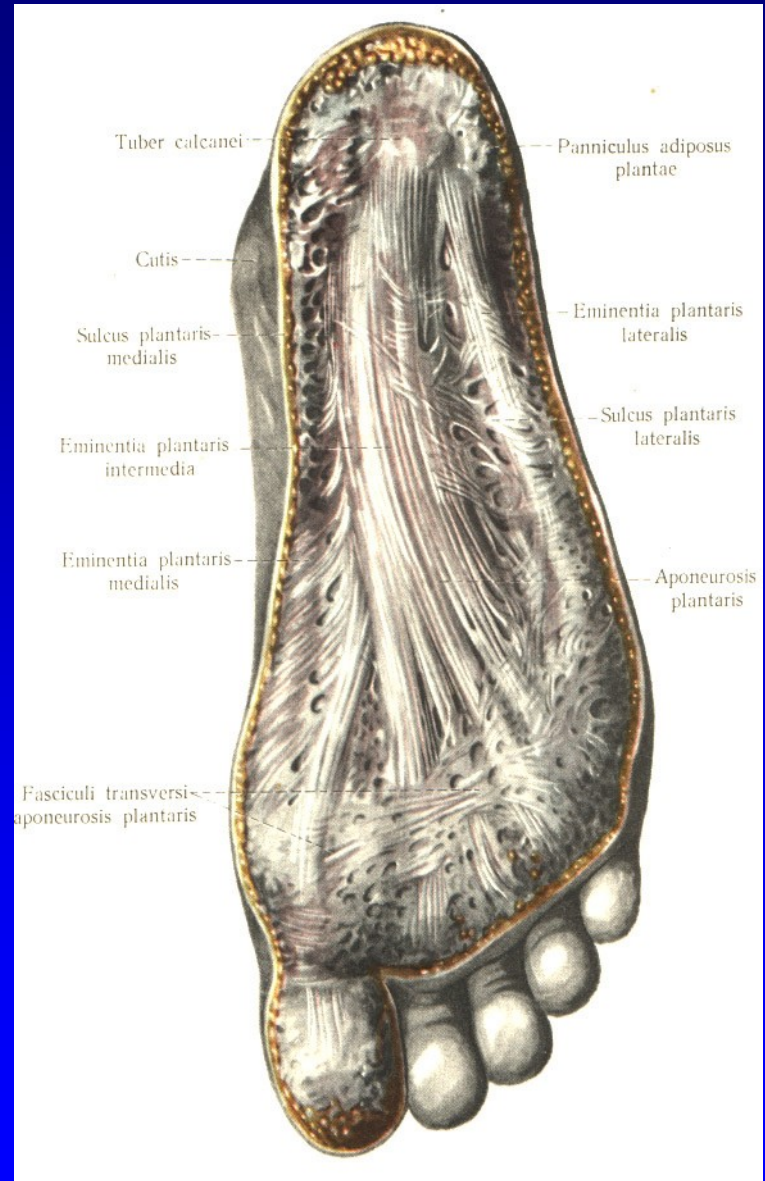
Obr. 6 Vaginae mm. peroneorum

Anatomie nohy



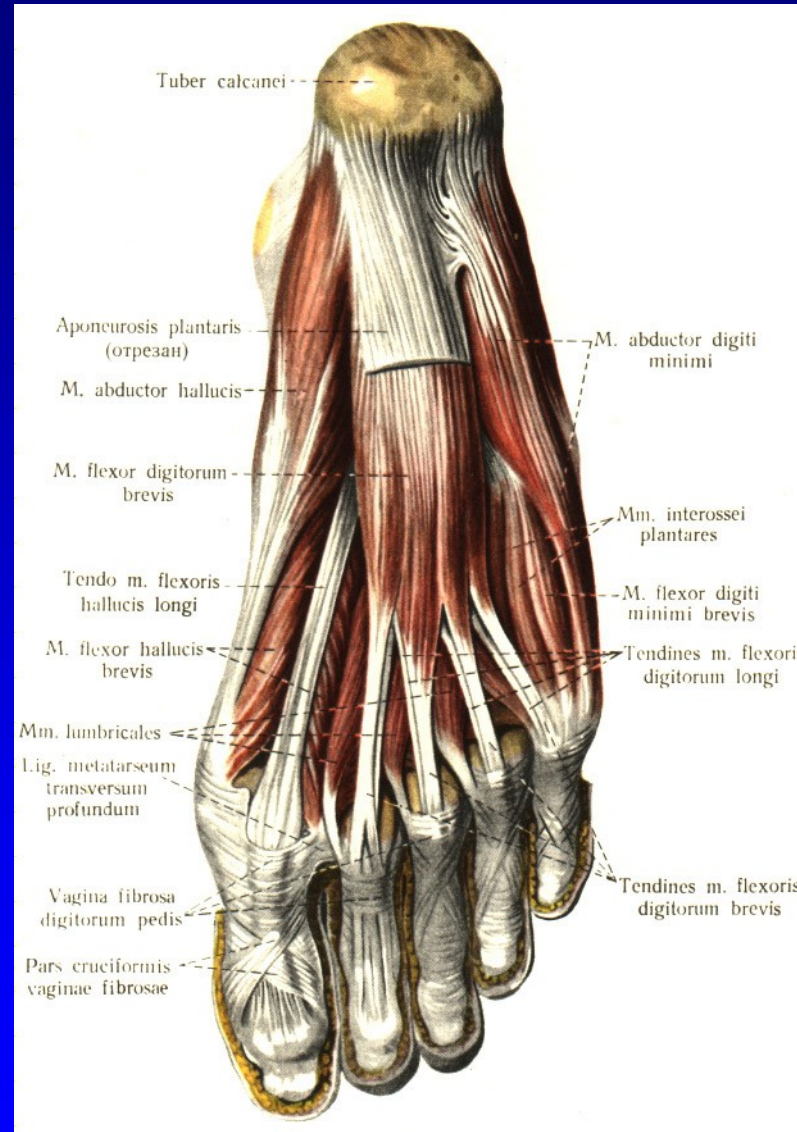
Obr. 7 Vaginae mm. flexorum pedis

Anatomie nohy



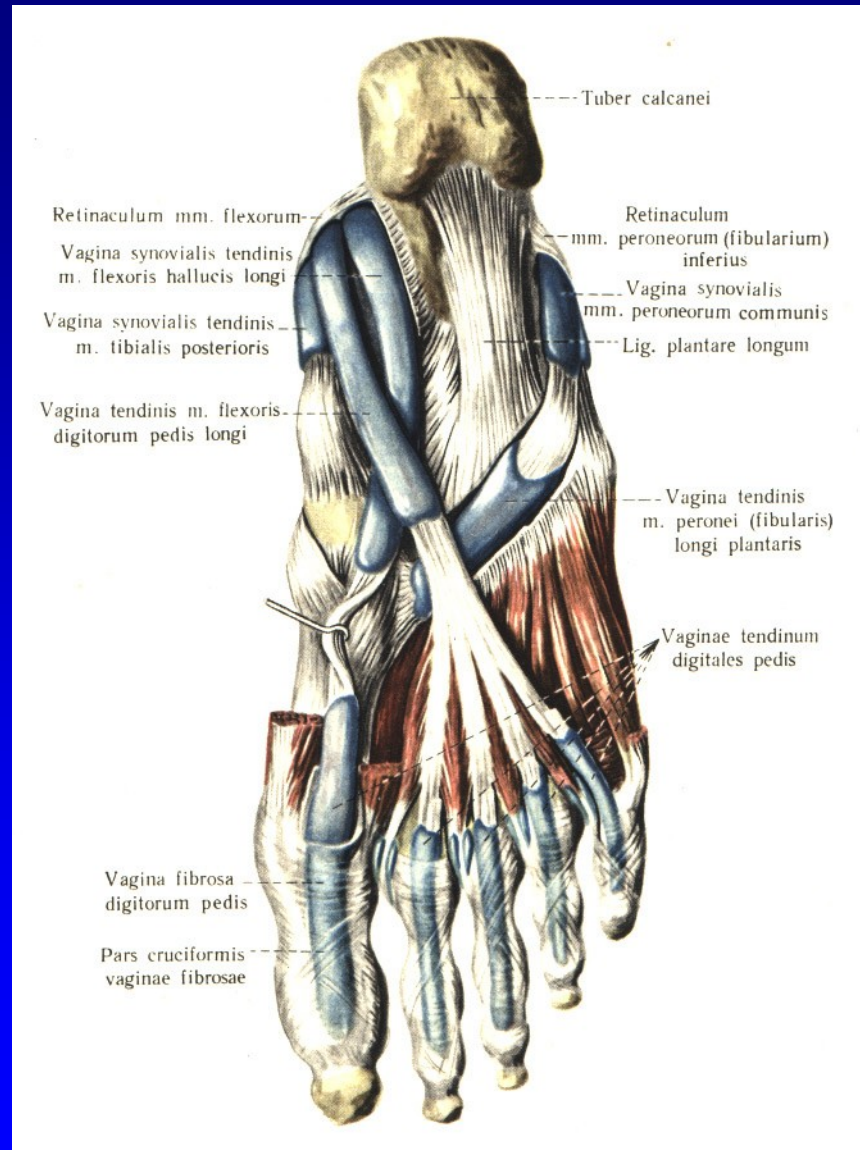Obr. 8 Aponeurosis plantaris

Anatomie nohy



Obr. 9 Flexory planty

Anatomie nohy



Obr. 10 Flexory planty

Horní hlezno- art. talocruralis

Synovialitis

Úrazy

Poúrazové stavy

Artróza

Statické deformity

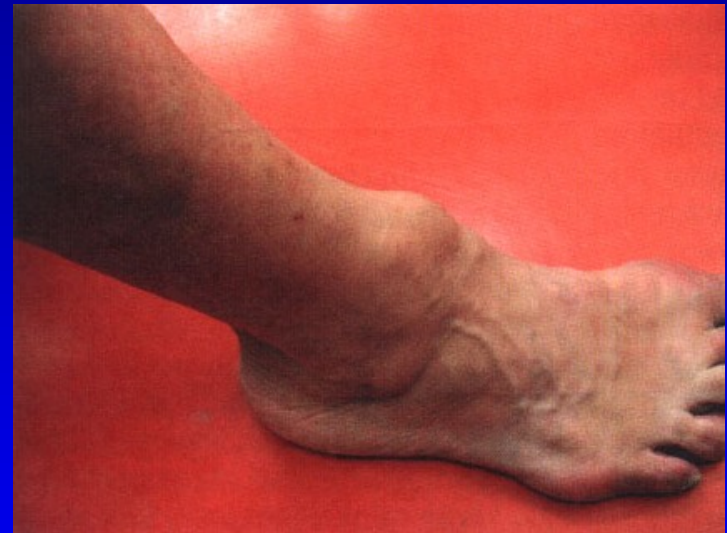Vrozené vady

Revmatoidní arthritida

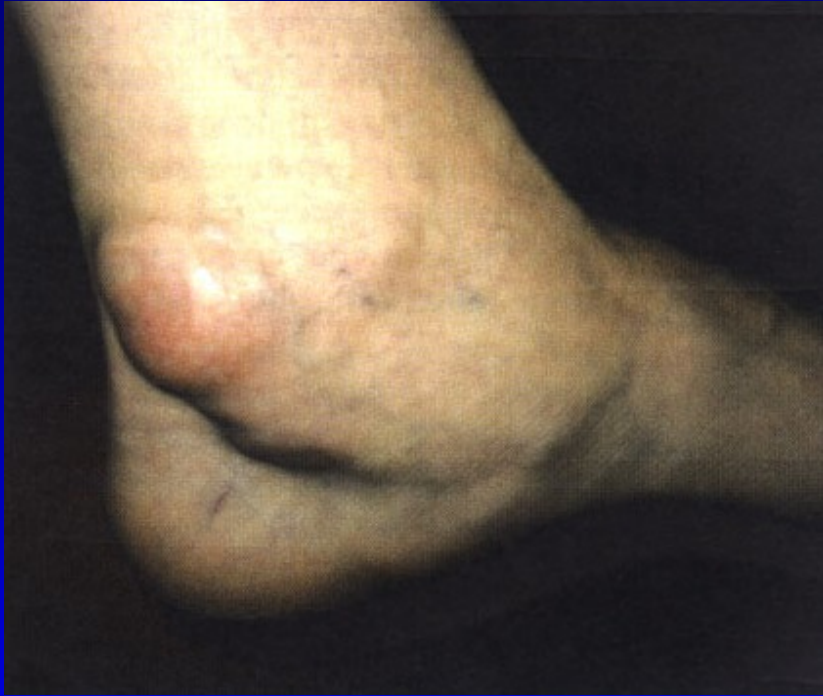Disekující osteochondróza talu

Tendosynovialitis

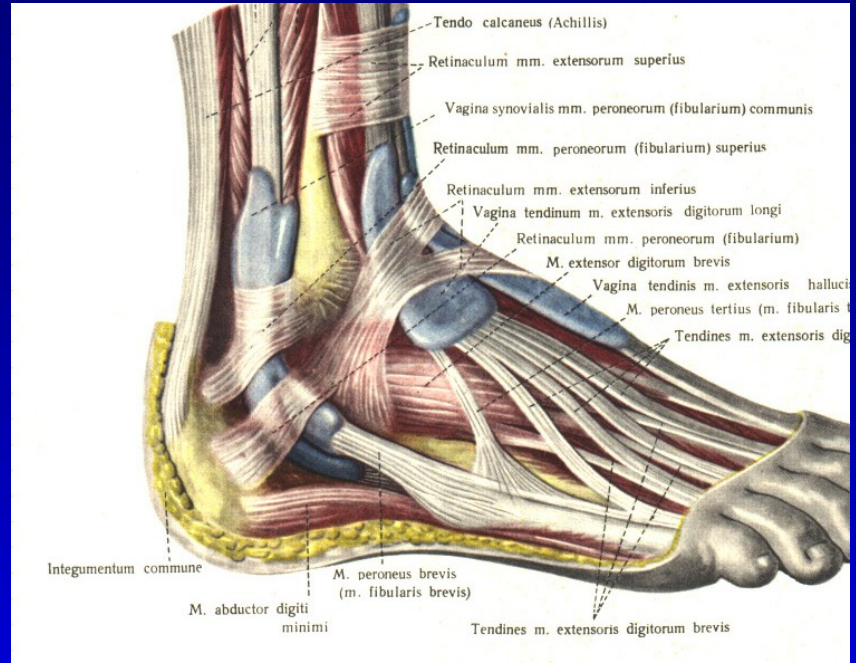
Syndrom tarzálního tunelu



Synovialitis hlezna



Tendosynovialitis mm. flexorum
za vnitřním kotníkem

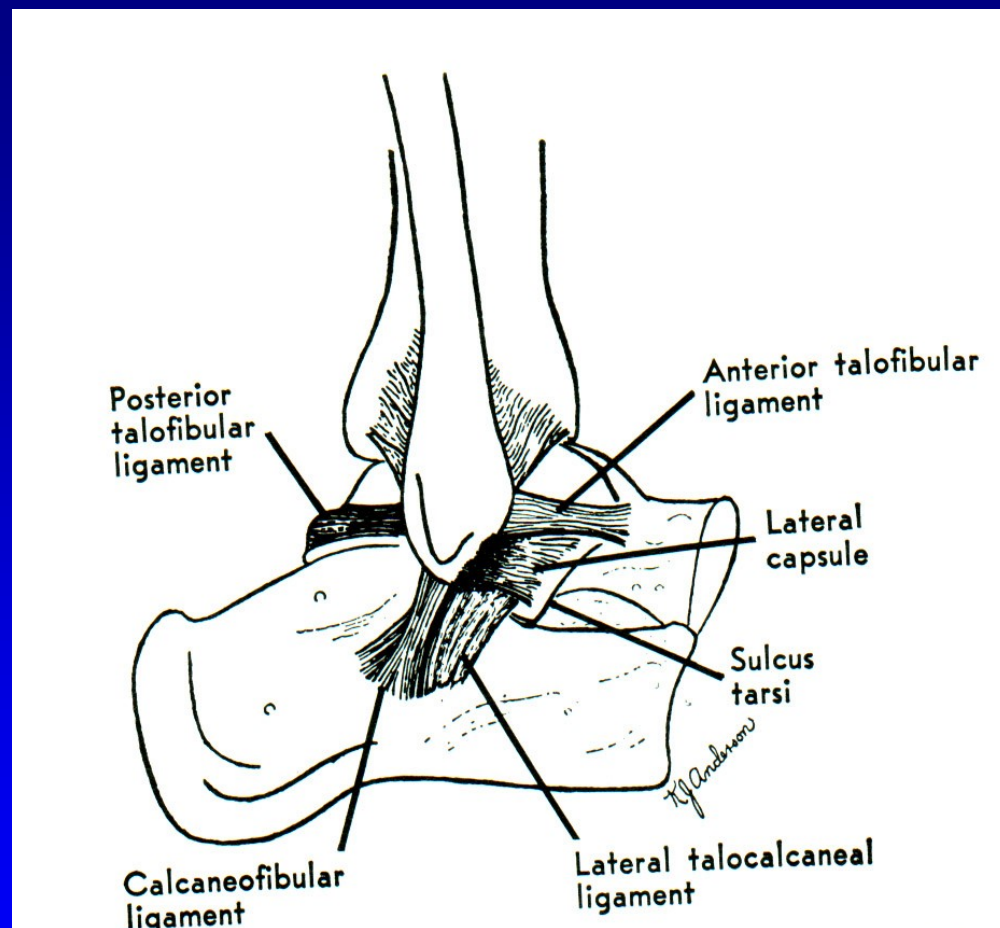


Tendosynovialitis mm. peroneorum

Poranění vazů hlezna- postranní vazy hlezna

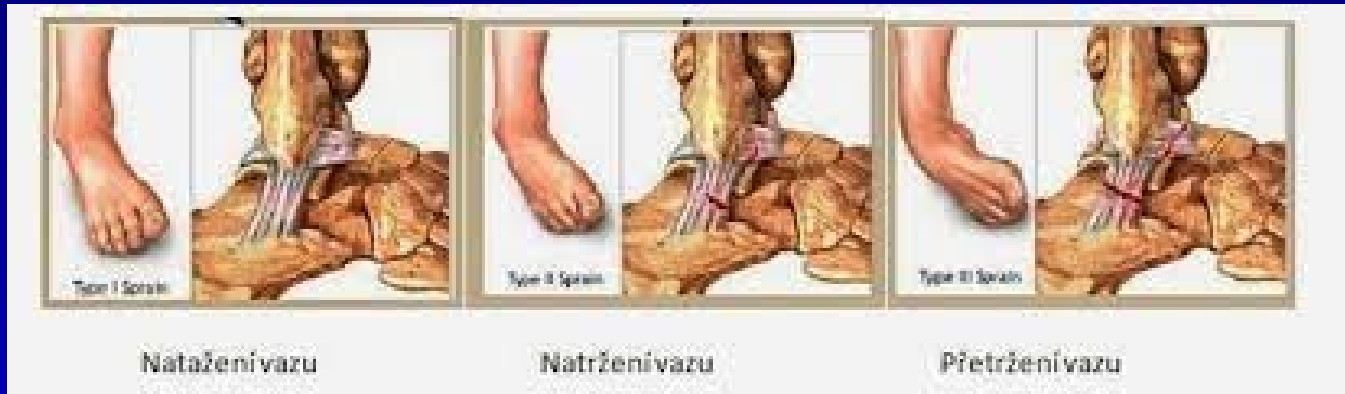Zevní kolaterální vaz

Lig. deltoideum



Obr. 12 Lig. collaterale lat.

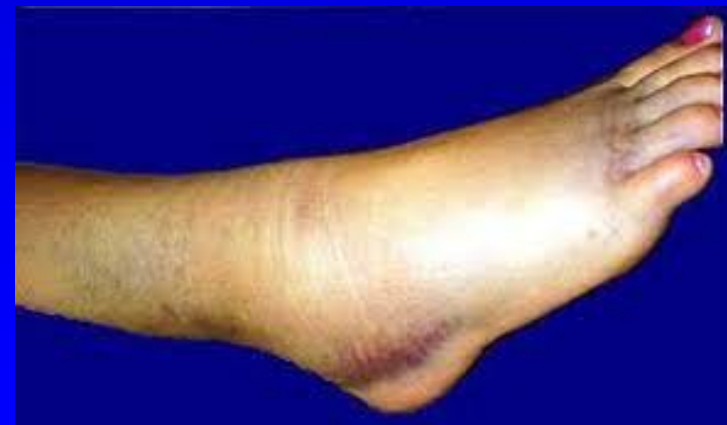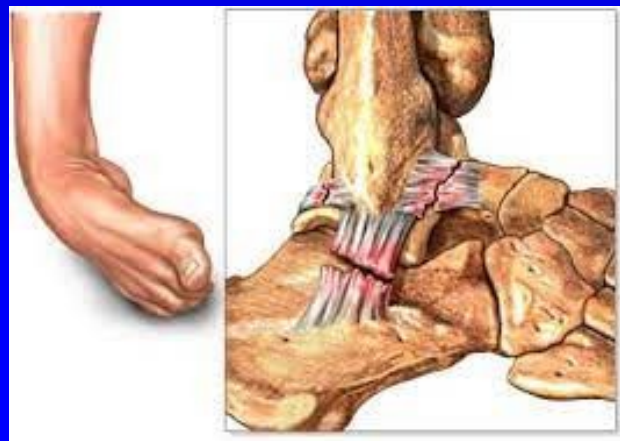Poranění vazů hlezna



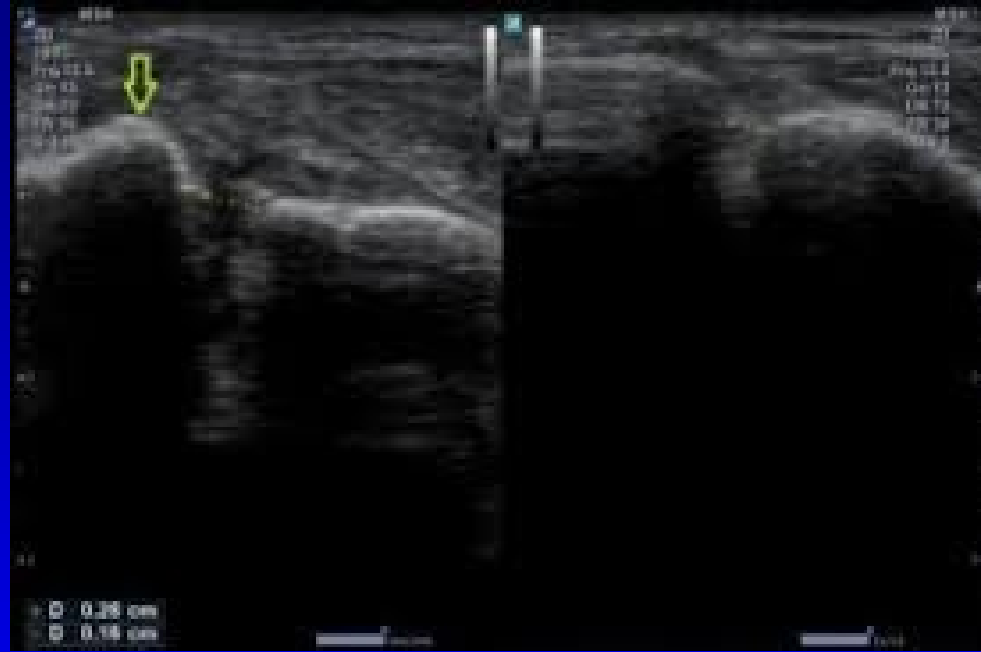
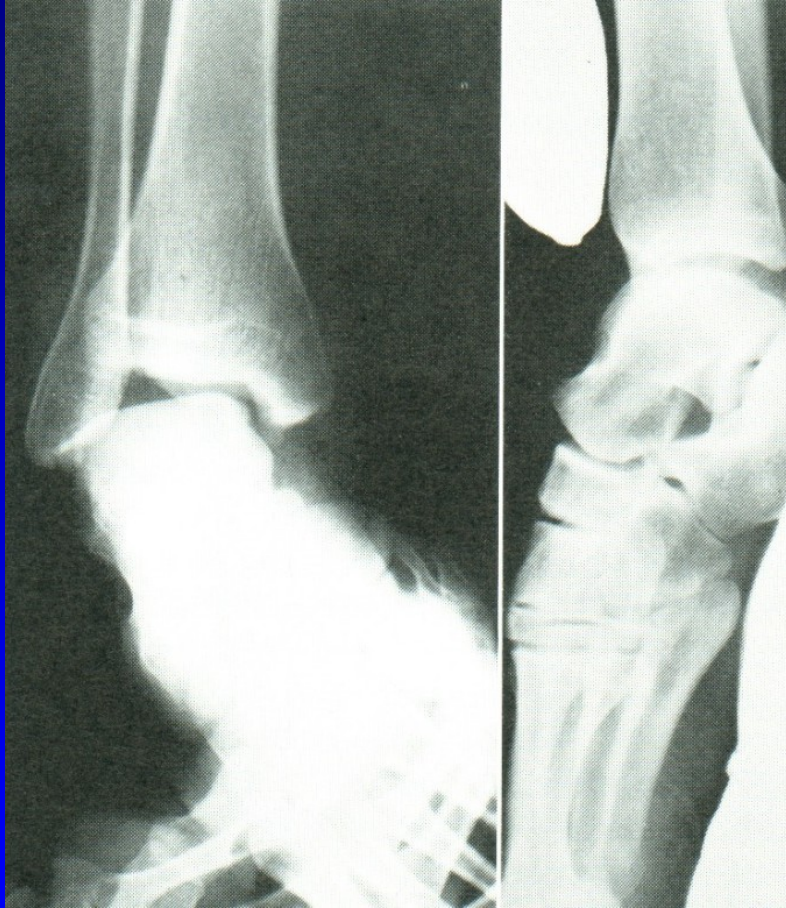Distenze kolaterálního vazů

Parciální ruptura

Totální ruptura



Držený rtg snímek

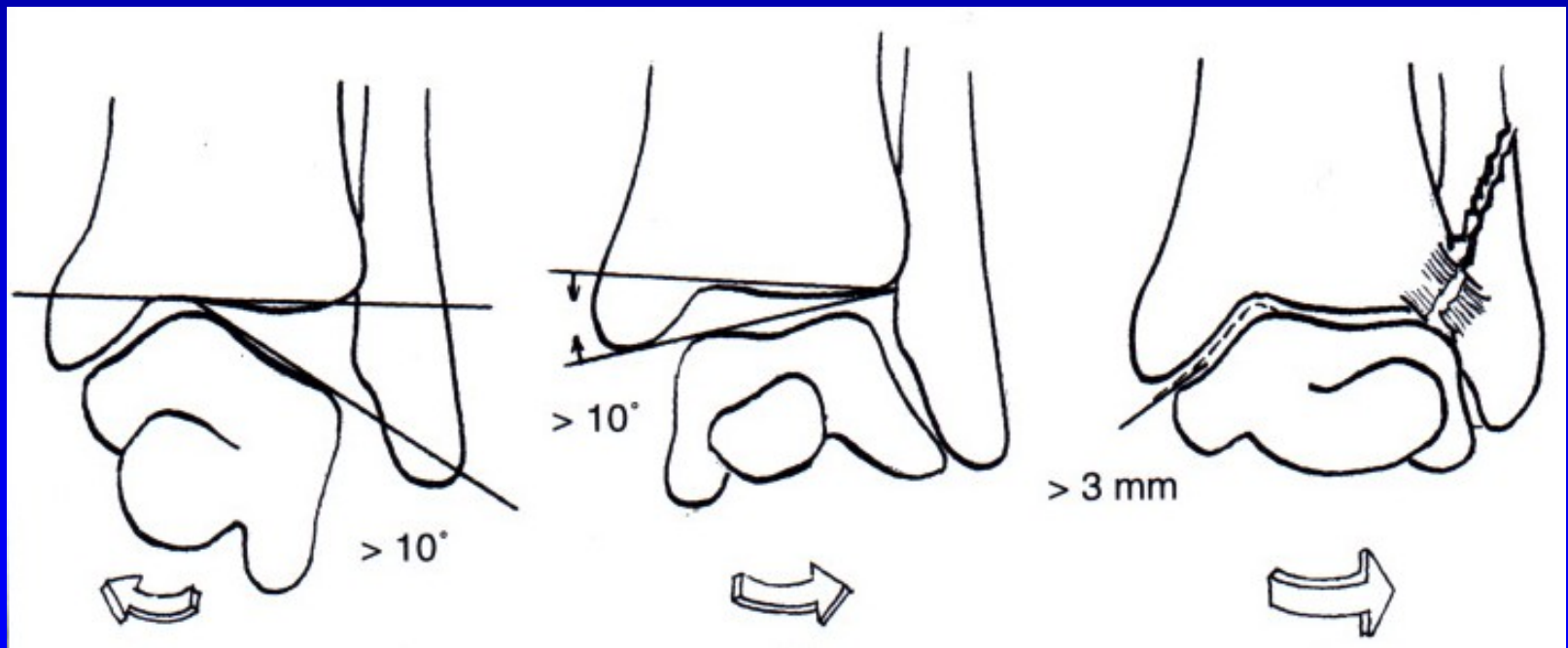


Léčba

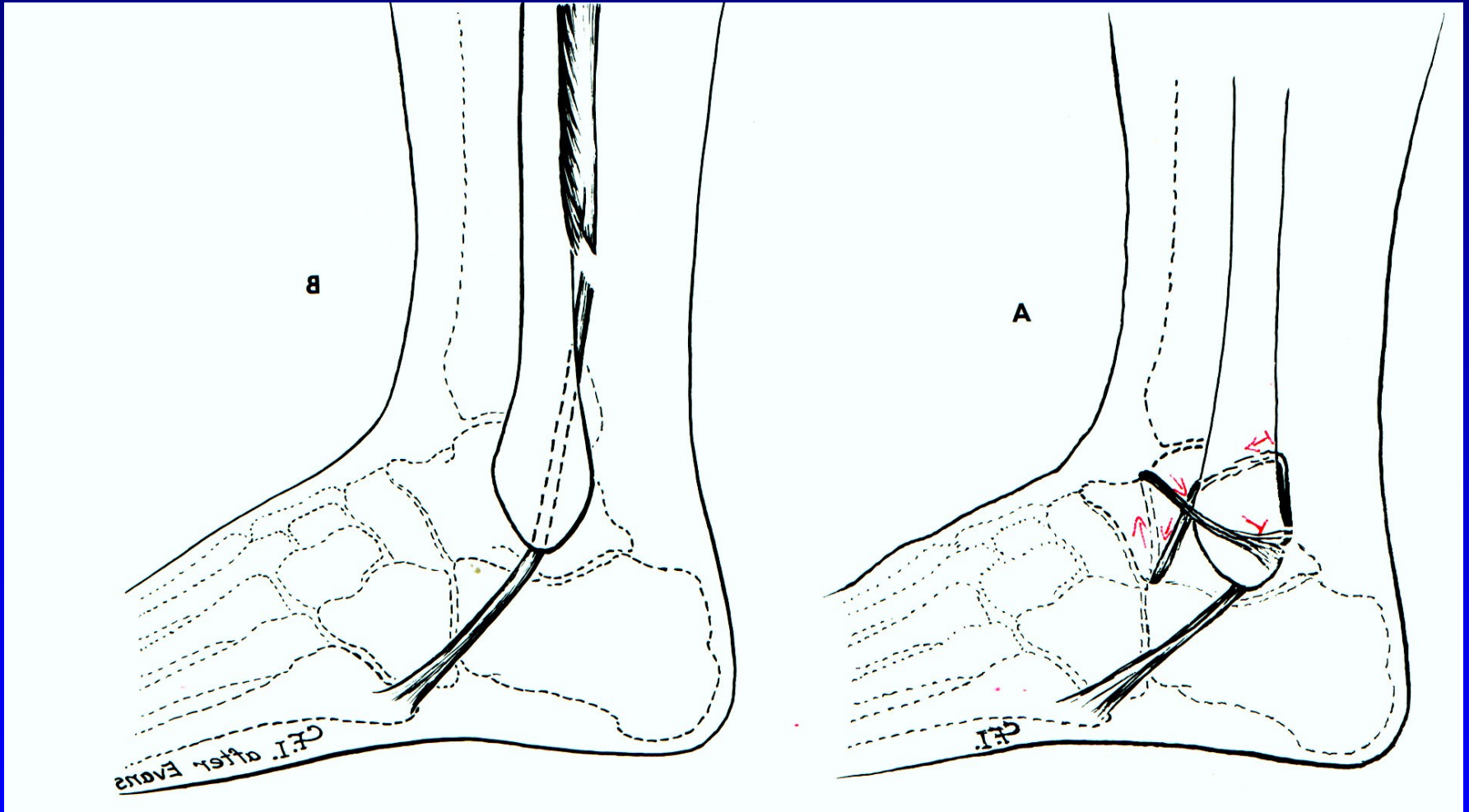
Distenze kolaterálního vazů: el. bandáž, ortéza (3 týdny)

Parciální ruptura: ortéza (5-6 týdnů)

Totální ruptura: sutura ev ortéza, sádrová fixace (6 týdnů)



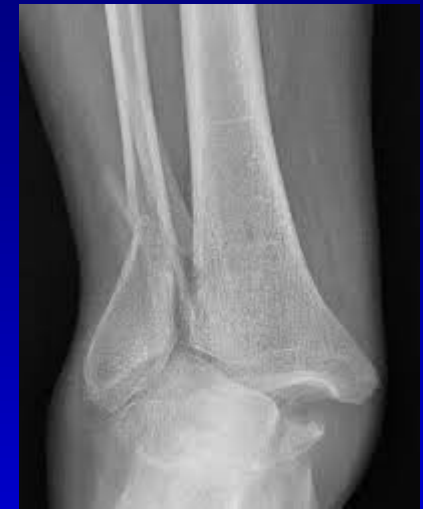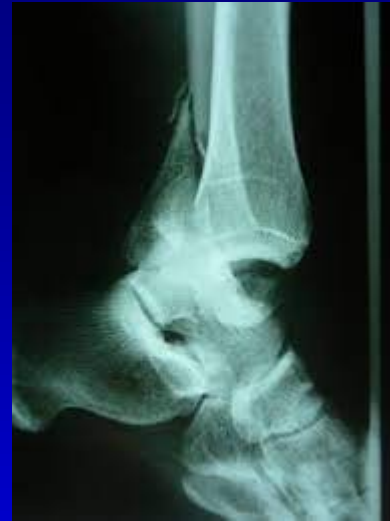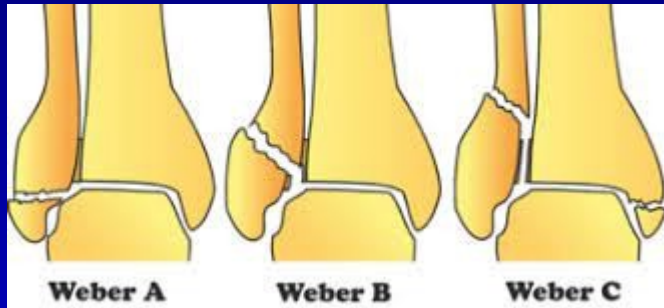
Chronická instabilita



Obr. 15 Plastika sec. Evans

Plastika sec. Watson Jones

Zlomeniny hlezna

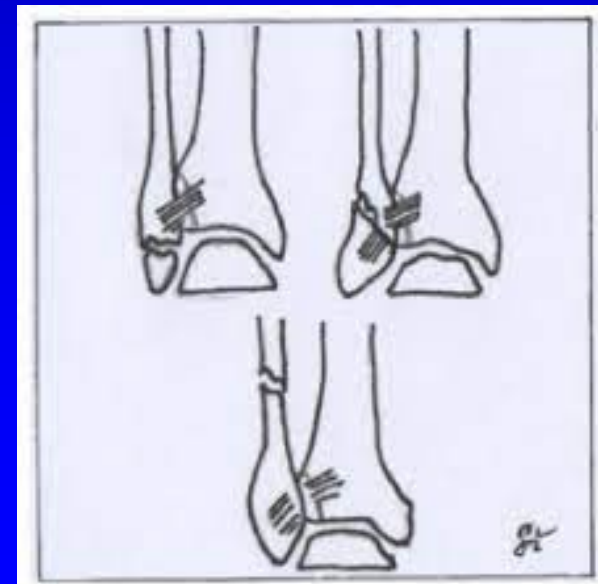

Klasifikace podle Webera

A- pod úrovní syndesmózy

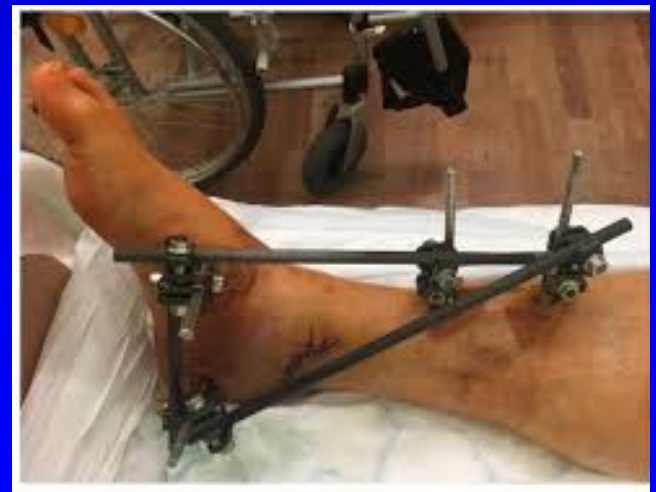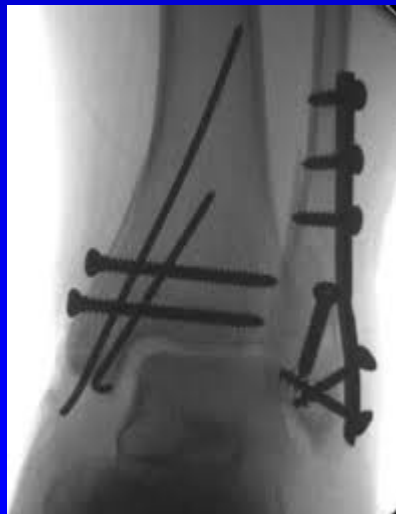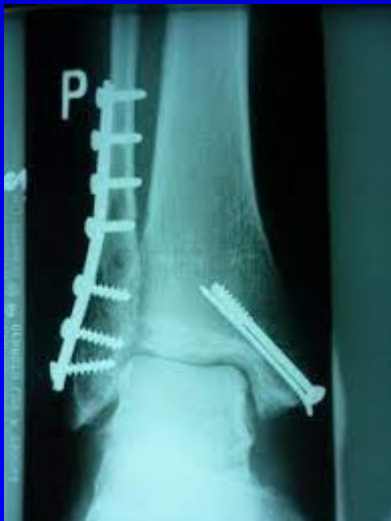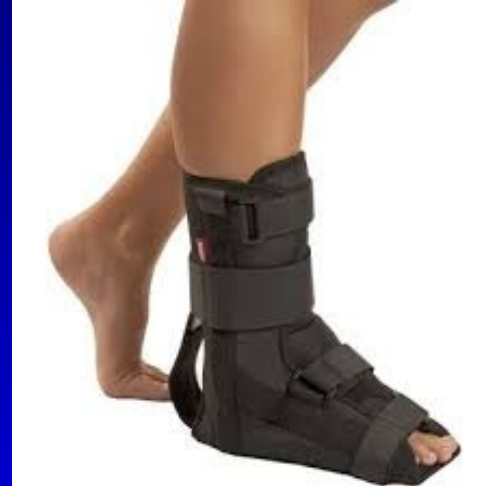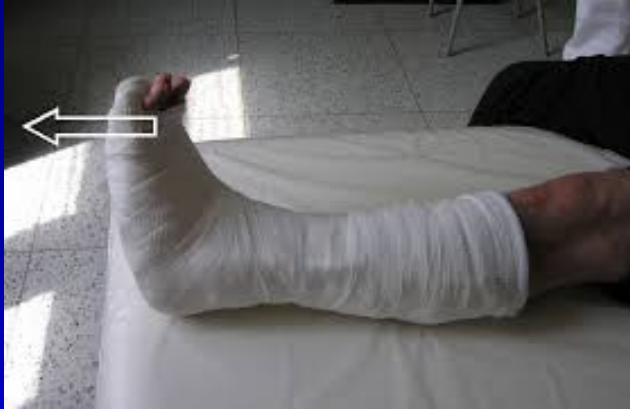B- v úrovni syndesmózy

C- nad syndesmózou

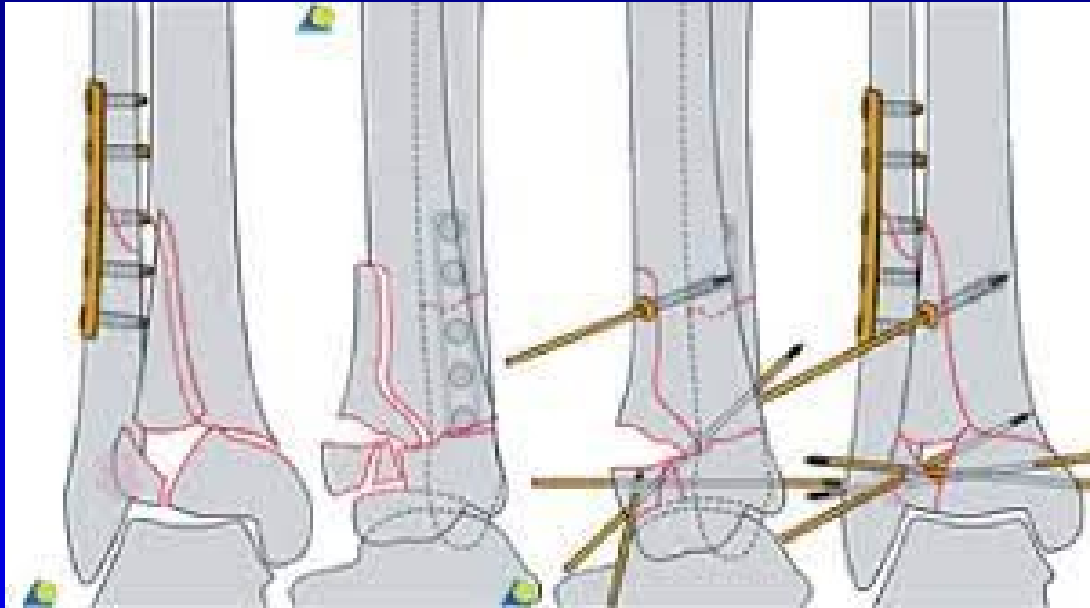


Tibiofibulární syndesmóza

Zlomeniny hlezna- léčba

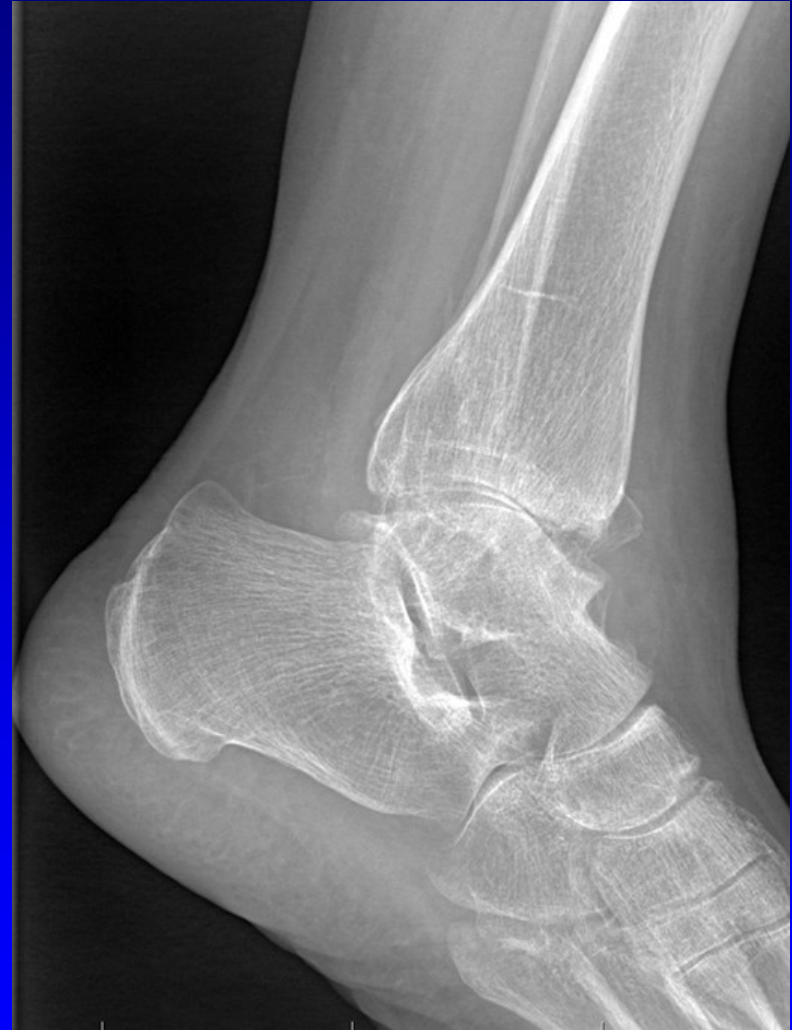
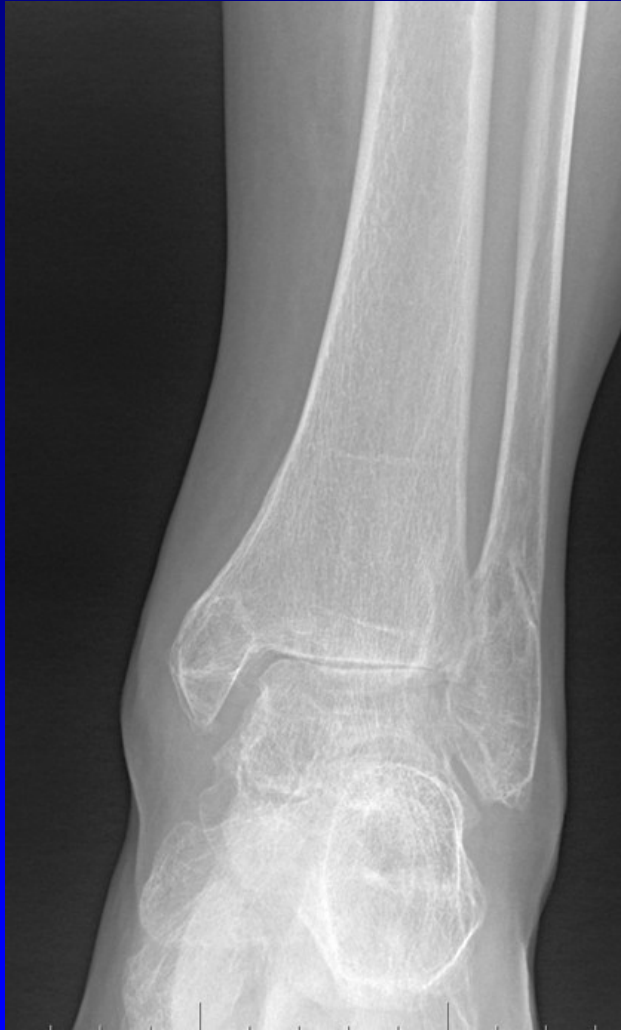
Zlomeniny pylonu



Léčba- osteosyntéza

Arthrosis art. talocruralis

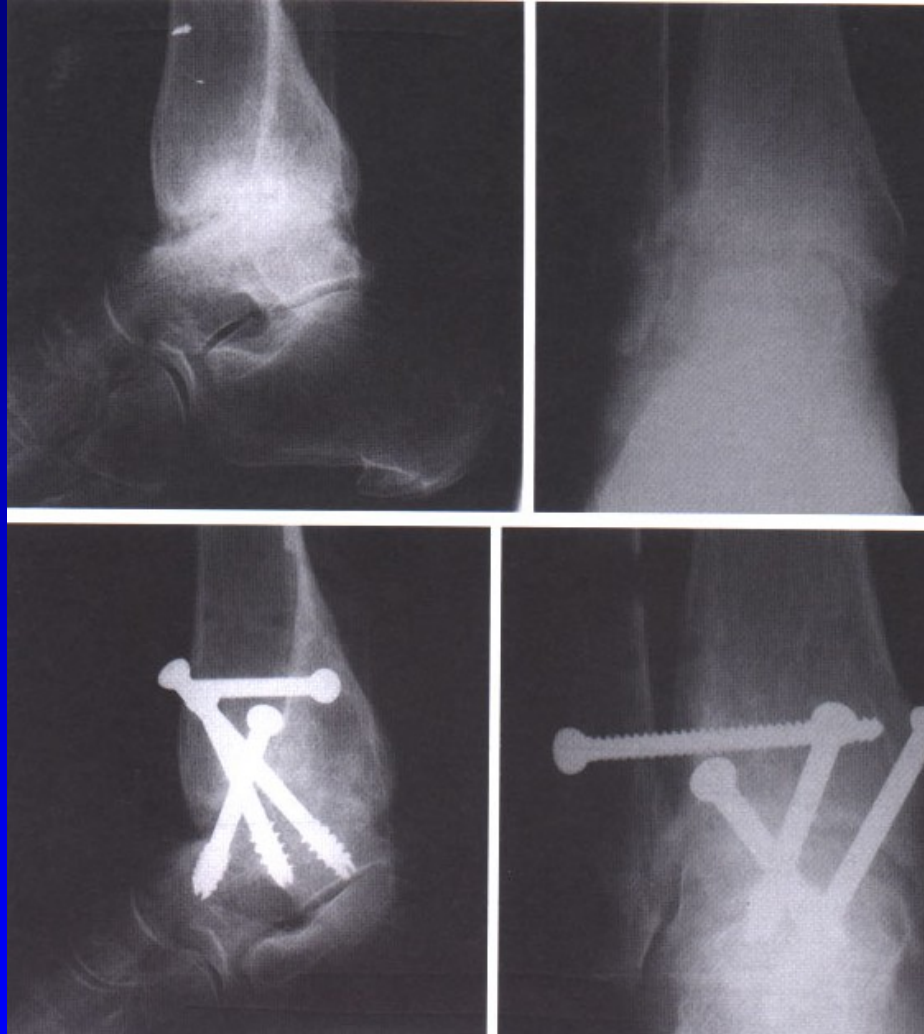

Obr. 18

Léčba

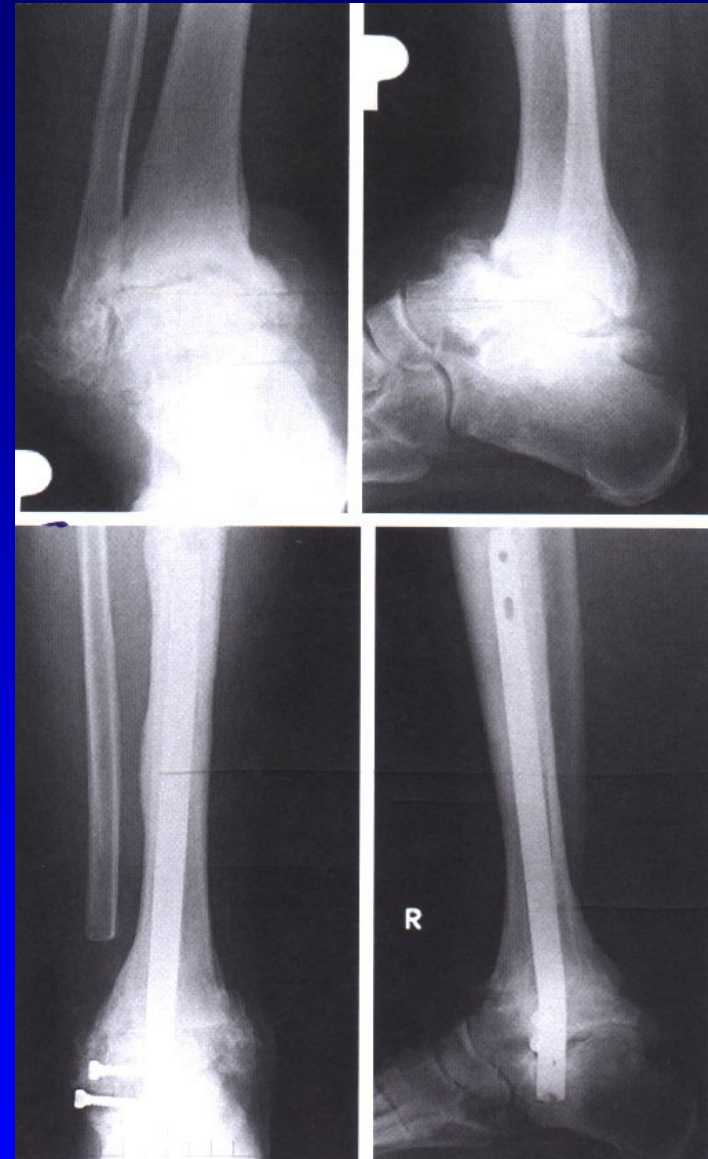
Konzervativní

Operační



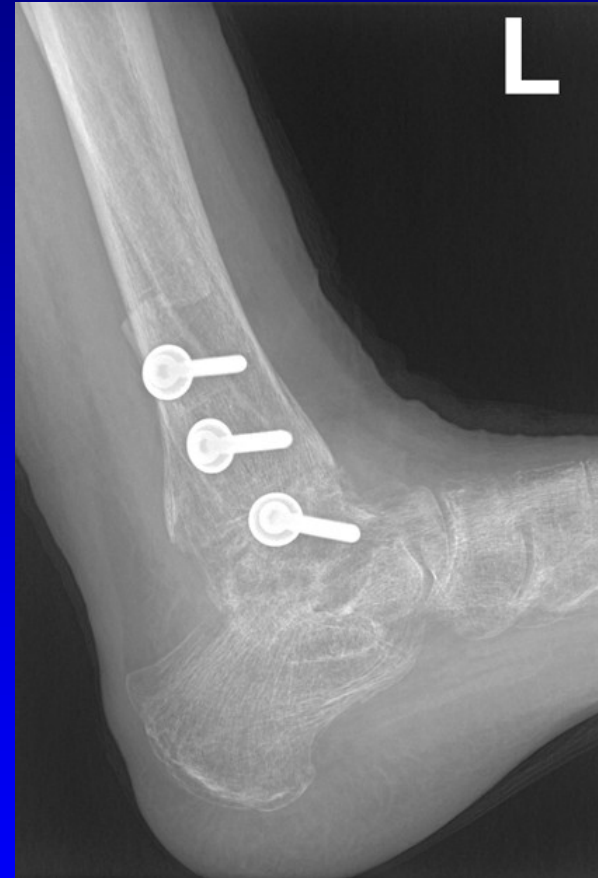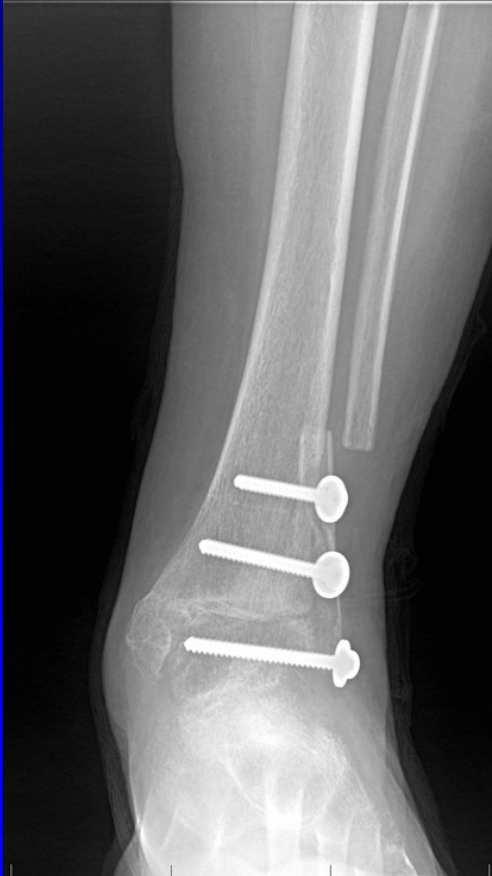ASK- artrodéza

Léčba operační



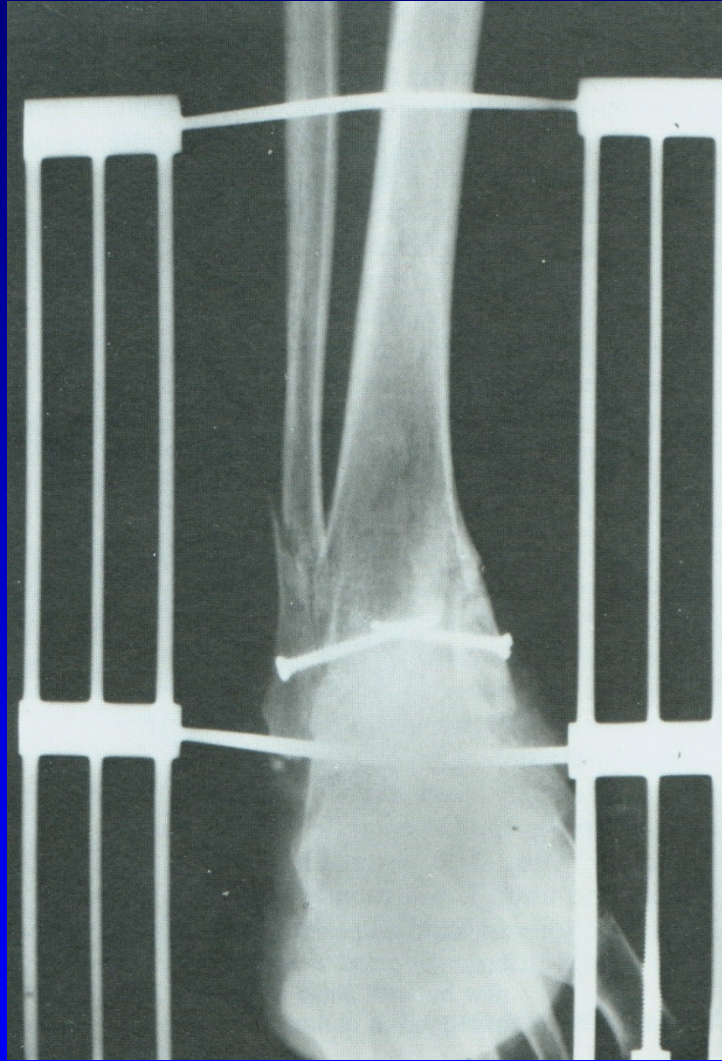Artrodéza retrográdním hřebem

Arthrodesis art. talocruralis



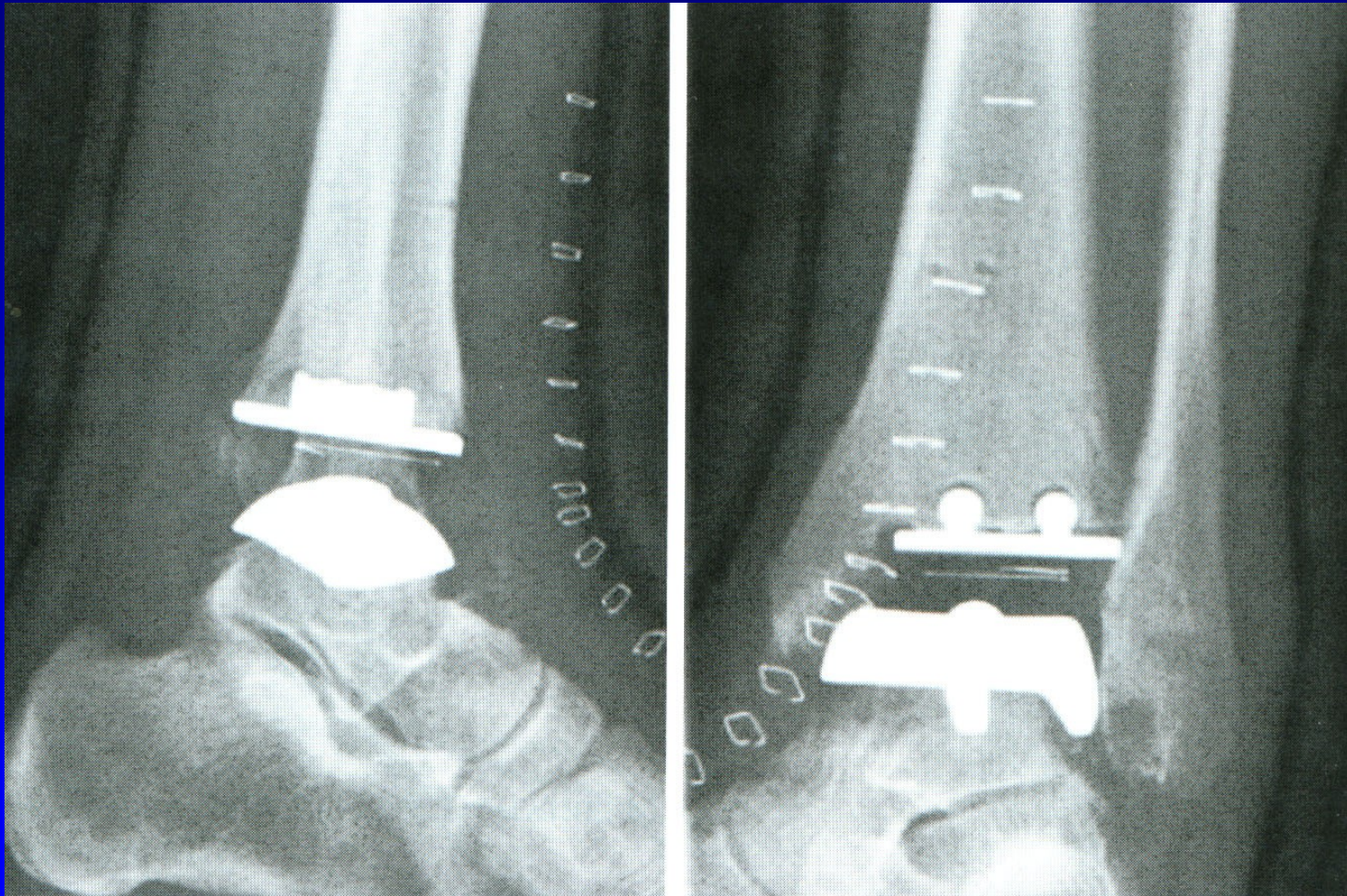
Obr. 19 Artrodéza sec. Adams- Horwitz

Artrodéza horního hlezna

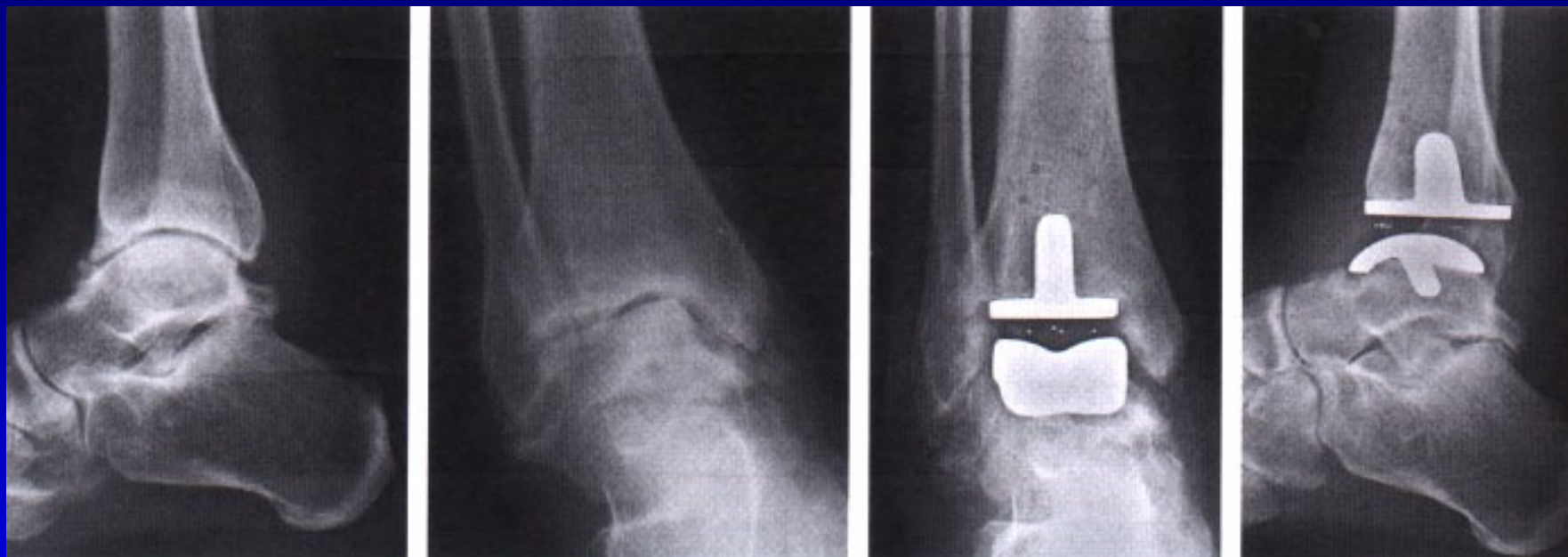

Obr. 20 Artrodéza sec. Charnley

Totální náhrada talokrurálního kloubu



Obr. 21



Totální náhrada horního hlezna

Syndrom tarzálního tunelu

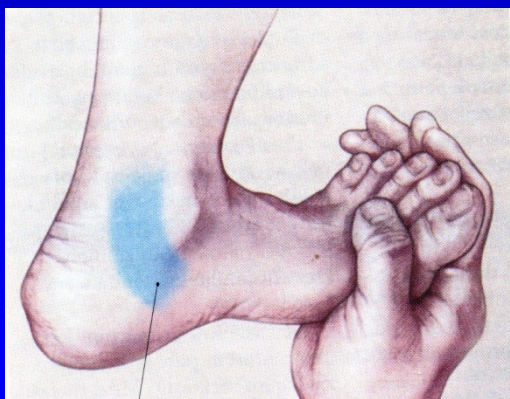
Kompresní neuropatie n. tibialis za vnitřním kotníkem

Pálivá bolest, parestezie

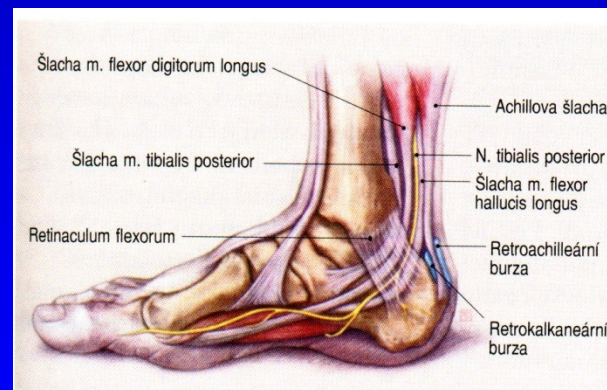
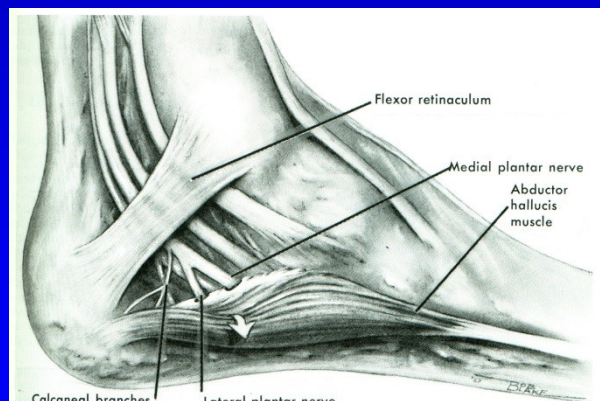
Svalová slabost krátkých svalů nohy

Hypestezie v inervační oblasti.

Léčba- dekomprese nervu

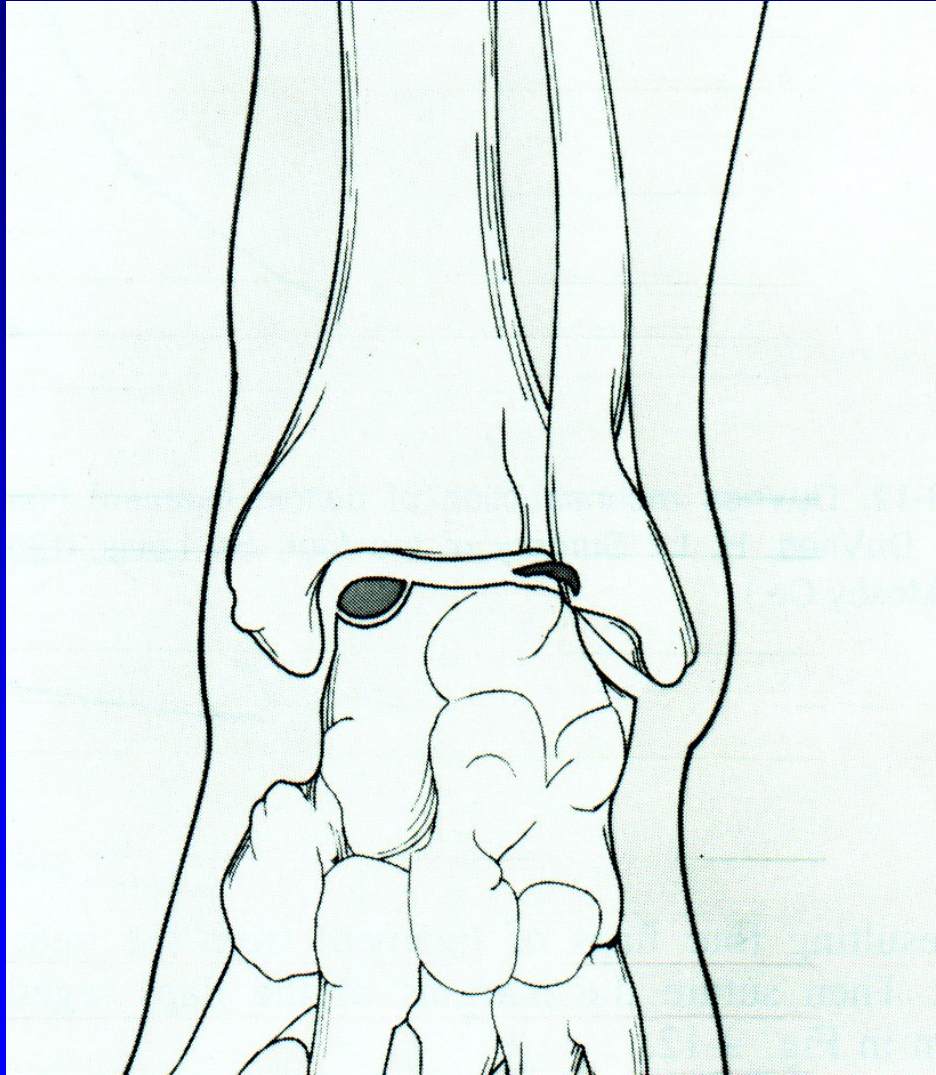


Obr. 22



Obr. 23

Osteochondrosis dissecans tali



Laterální – traumatolog.
původu

Mediální – bez úrazového
děje

Léčba- většinou operativní

Obr. 16

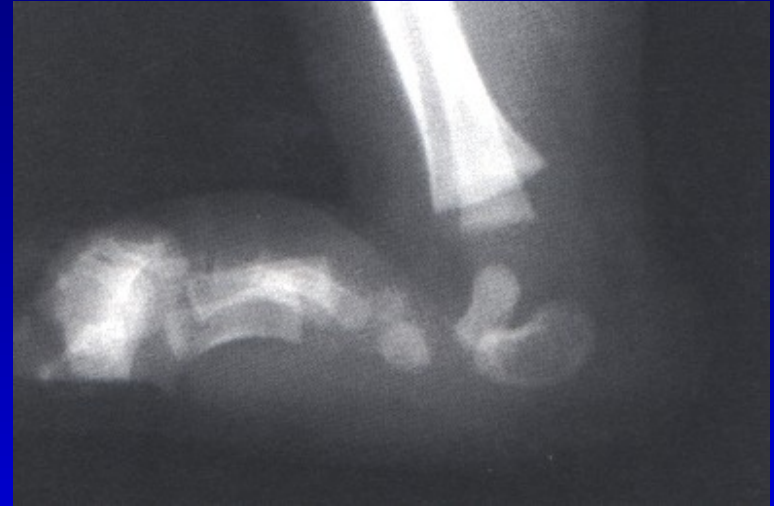Pes planus – plochá noha

I. Vrozeně plochá noha:

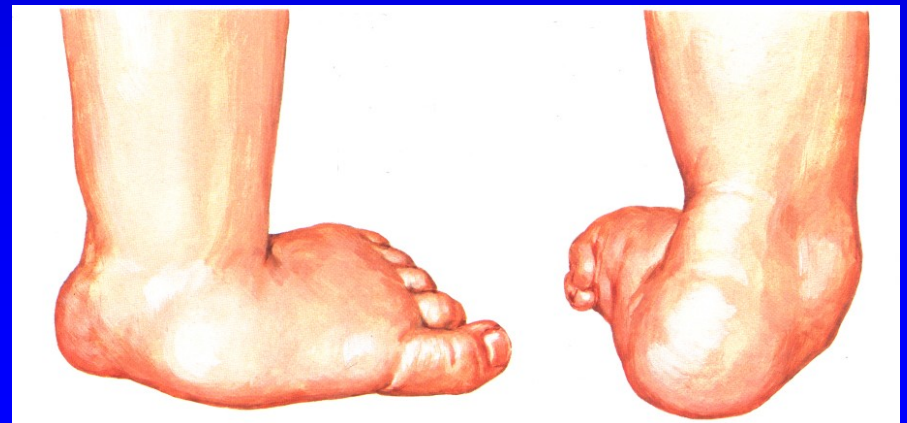Rigidní: Vertikální talus

Flexibilní: pes calcaneovalgus

Léčba- operační



Obr. 28 Vertikální talus



Obr. 29

Dětská plochá noha

Pes planovalgus

Tukový polšlář v klenbě

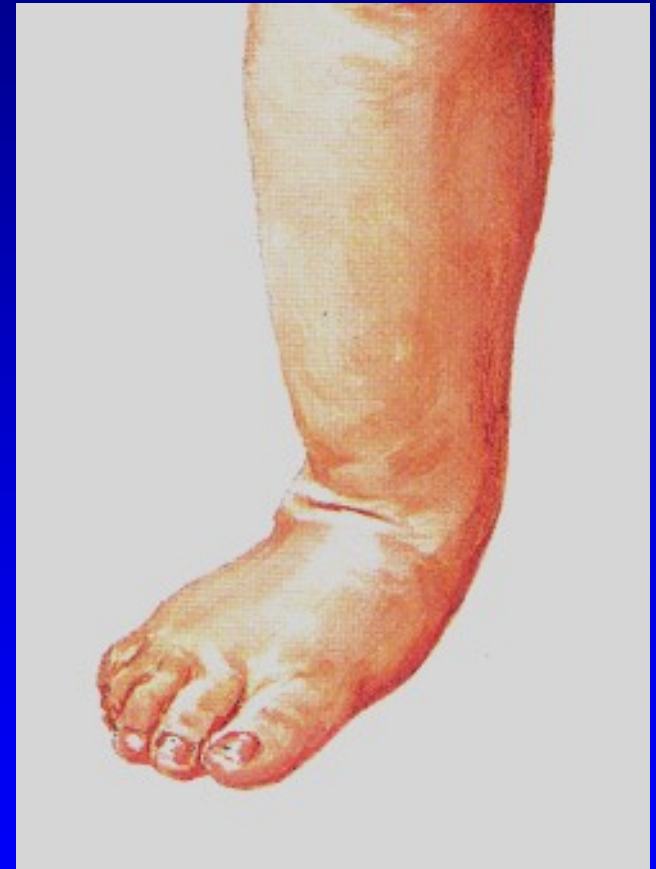- dětská plná noha 2-3 roky

Chabé svalstvo

Nadváha

Zvýšená ligamentózní laxita

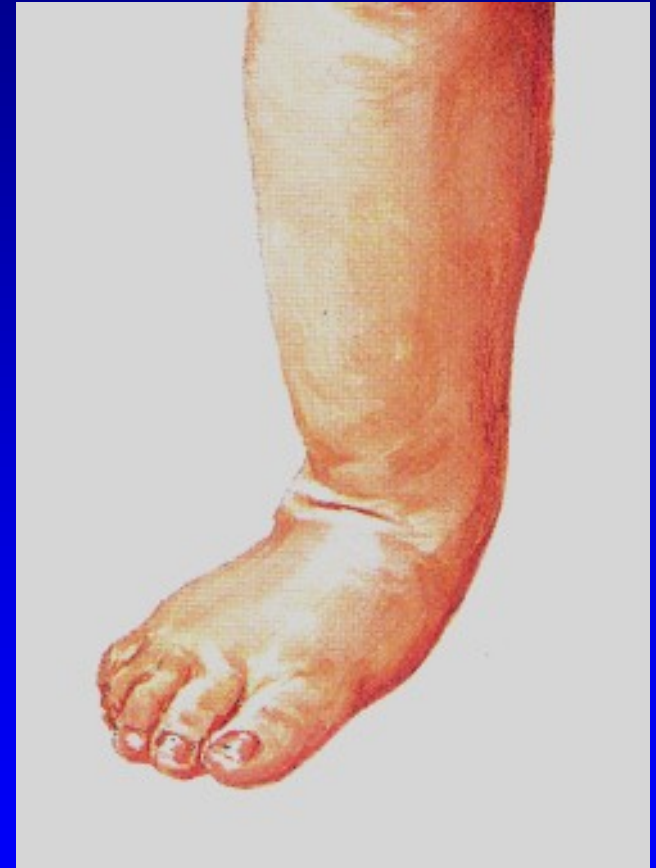- 5% populace má generaliz. laxitu



Dětská plochá noha

Pes planovalgus

Valgozita paty
Vnitřní rotace hlezna
Pokles talu mediálně a plantárně
(tzv. druhý kotník)
Abdukce přednoží
Os naviculare je subluxována
proti hlavici talu laterálně



Obr. 35

Dětská plochá noha

Klinický obraz

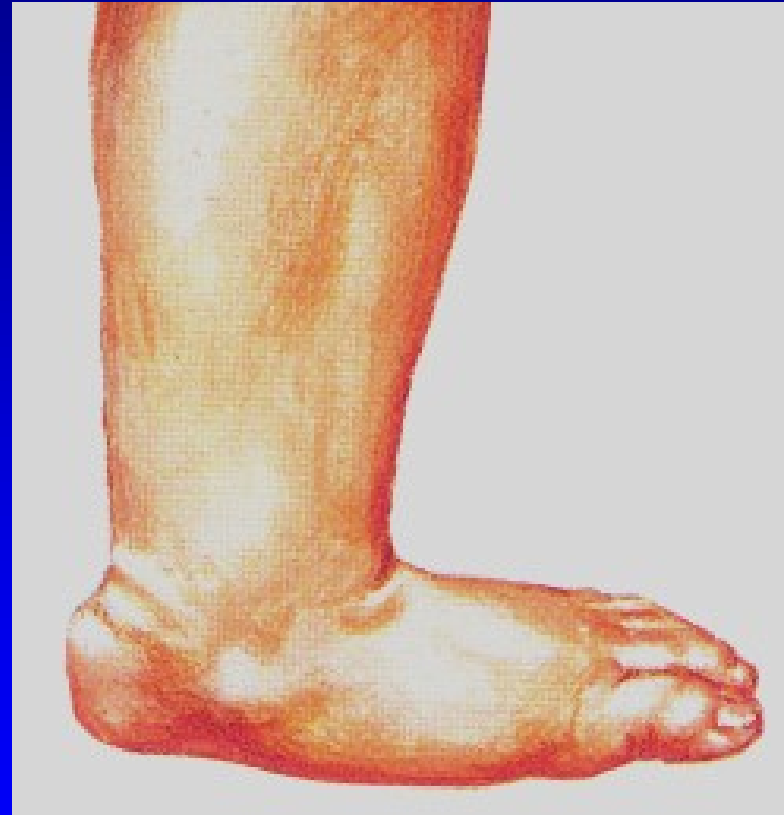Asymptomatická

U obézních dětí- bolesti
na mediální straně nohy

Snadno se unaví

Kontraktura m. triceps surae

Bolesti lýtka



Obr. 36

Léčení

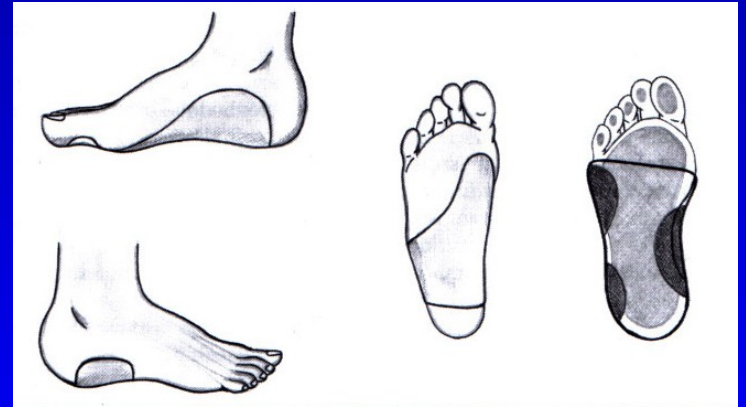
Spontánní úprava

Chůze na bosu

Cvičení

Vhodná obuv

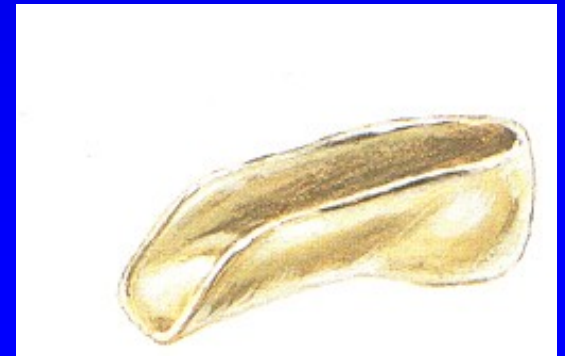Sledovat hmotnost dítěte



3. stupeň:

Udržet patu v inverzním postavení

- skořepinové vložky
- patní skořepinové vložky



Pes planus- u dospělých

II. Získaná plochá noha

Chabost vazů

Svalová ochablost

Nadváha

Chronické přetěžování

Svalové dysbalance –

DMO, myopatie, poruchy míchy

Generaliz. choroby – Marfan sy,

Ehlers- Danlos sy, Down sy

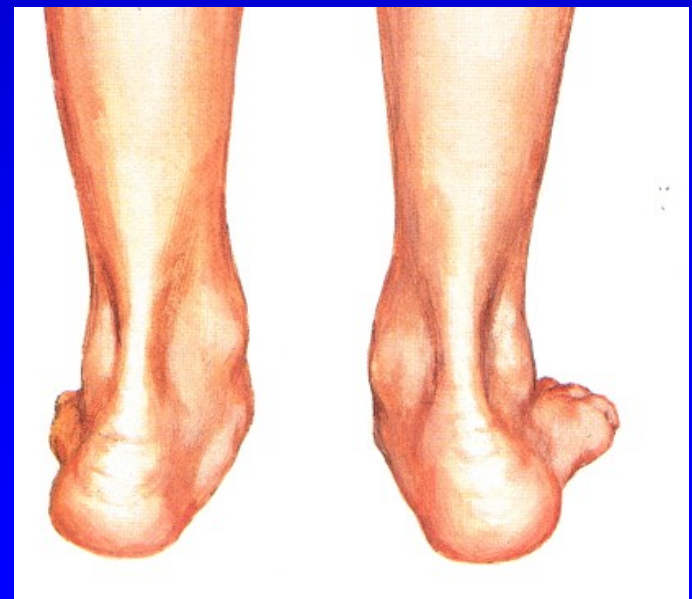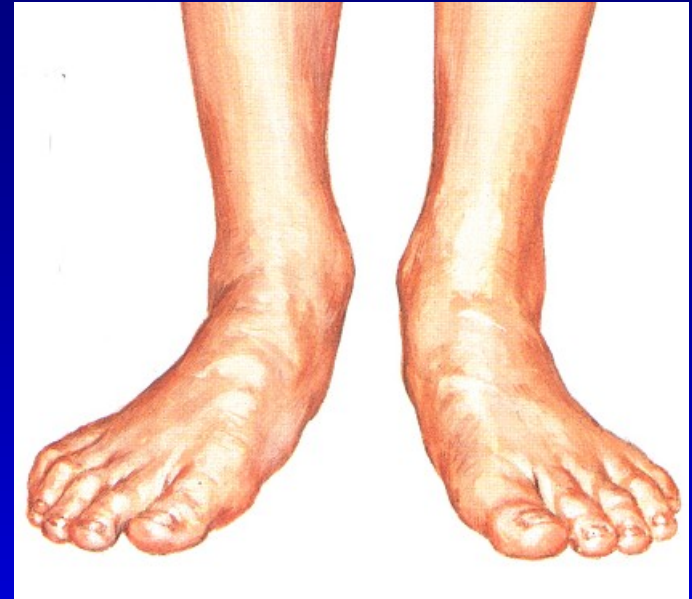Genetické faktory

Artritická noha – R.A.

Kontraktury:

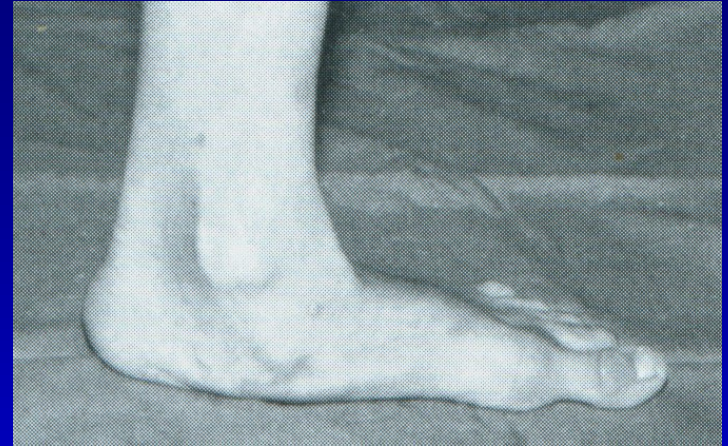- peroneálních svalů

- m. triceps surae

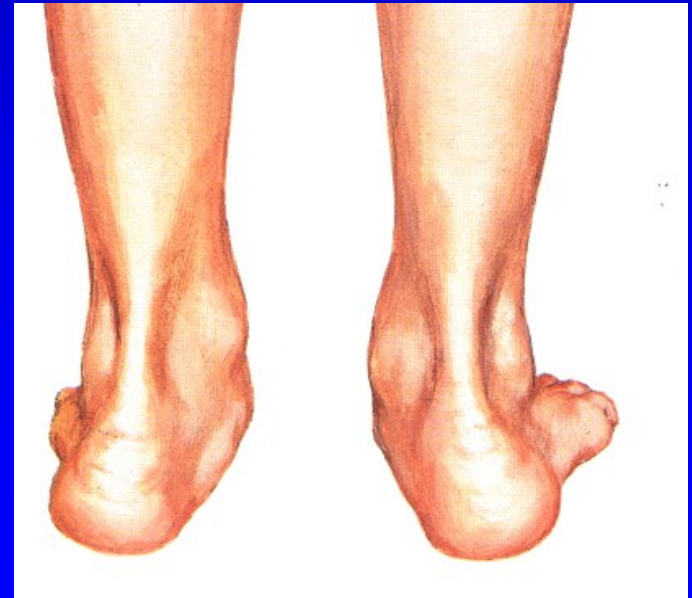

Plochá noha u dospělých

Bolest při stání a chůzi
Držení nohy v pronaci
v subtalárním kloubu
Bolestivá pasivní supinace
Valgózní pata
Zevní okraj nohy je nadzdvižen



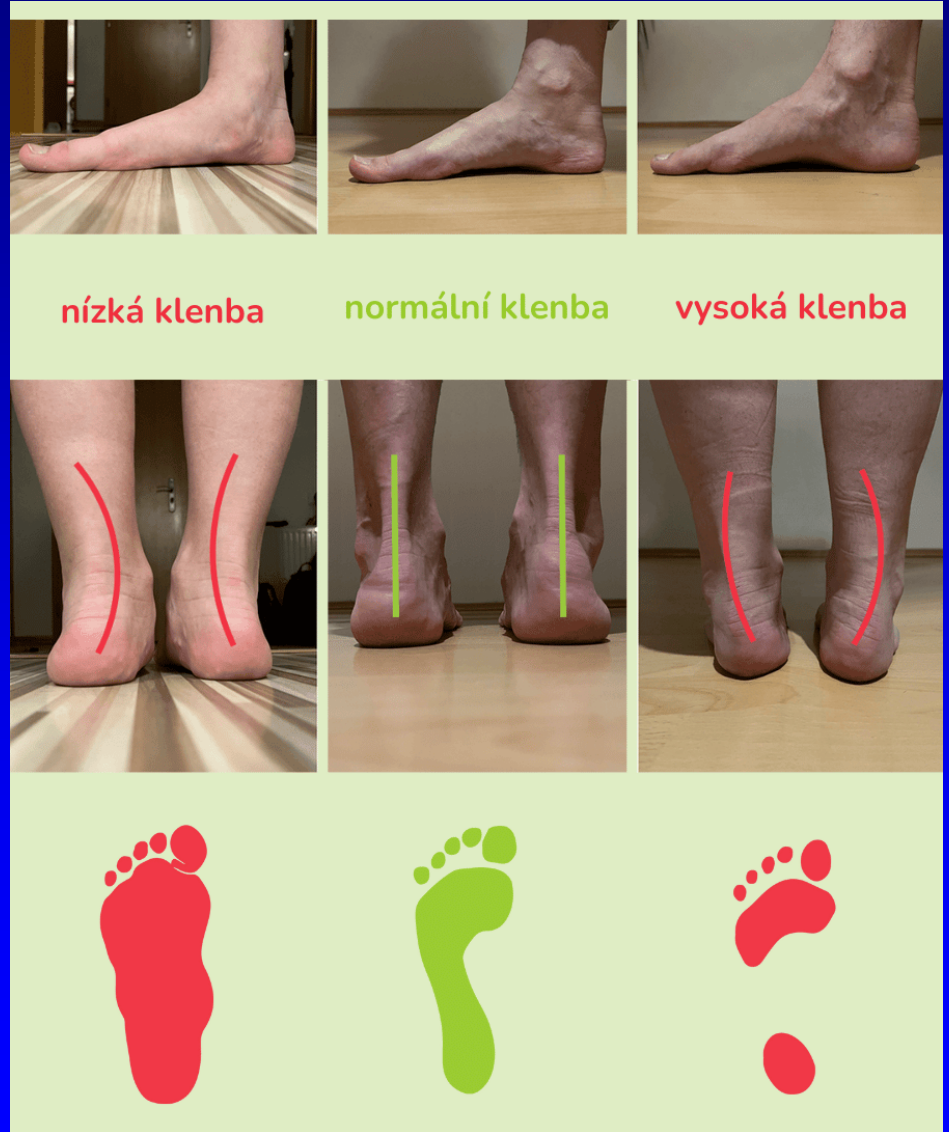Negativní faktory:
Zvýšená profesní zátěž
Nošení těžkých břemen
Nevhodná obuv
Varikózní komplex -
- městnání, zvýšená potivost



Vyšetření

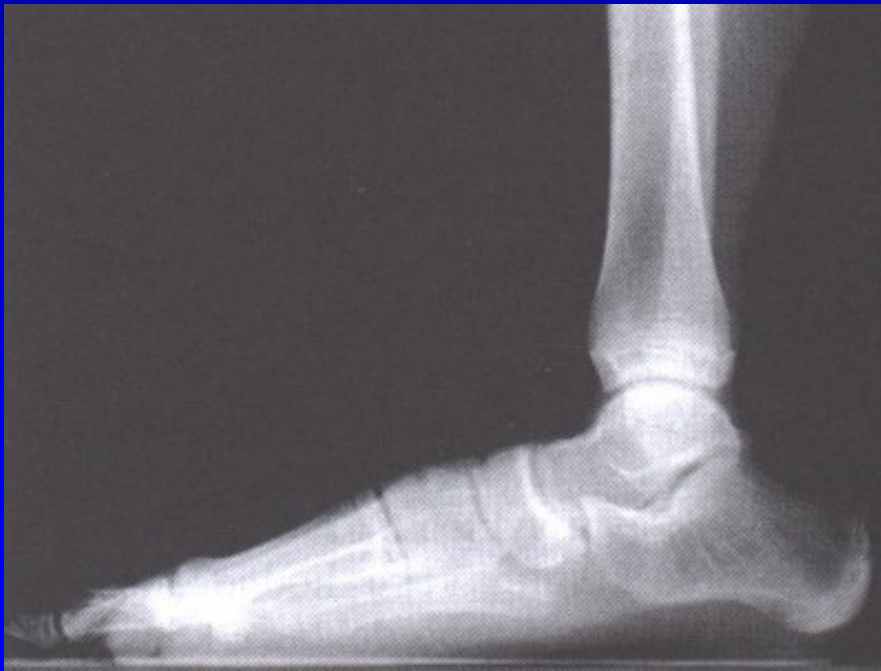Klinické

Podoskop

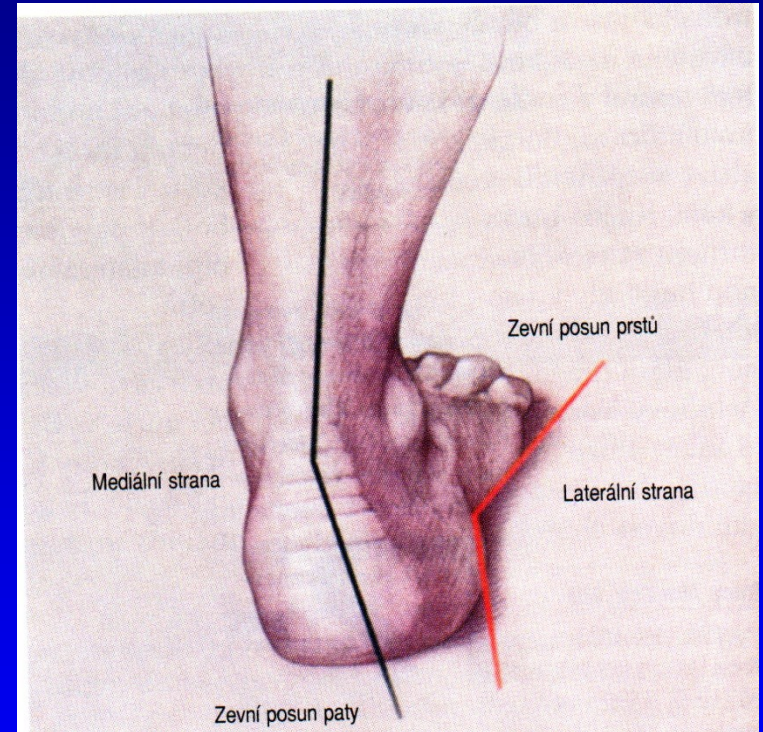


Pes planus - stupně

1. Pokleslá klenba
2. Mizí v zatížení
3. Konvexní plantárně

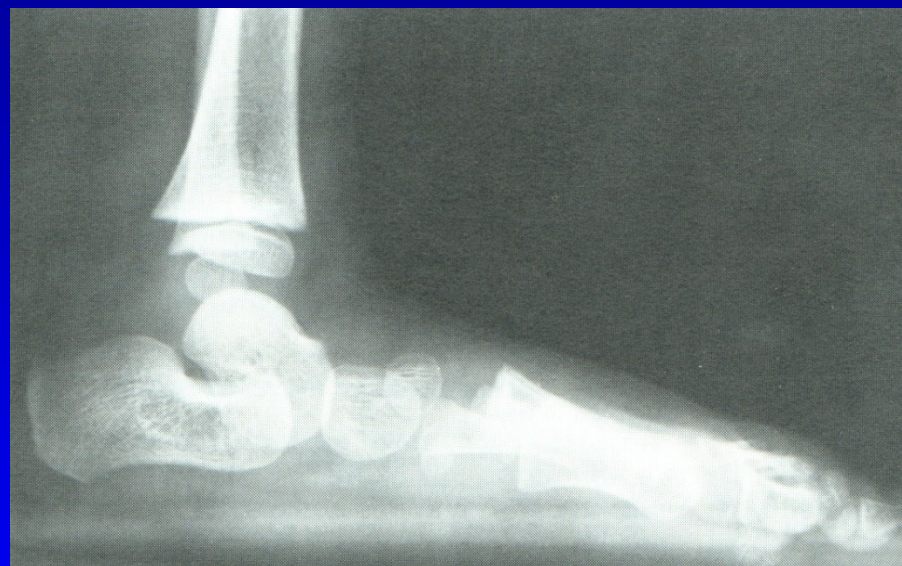
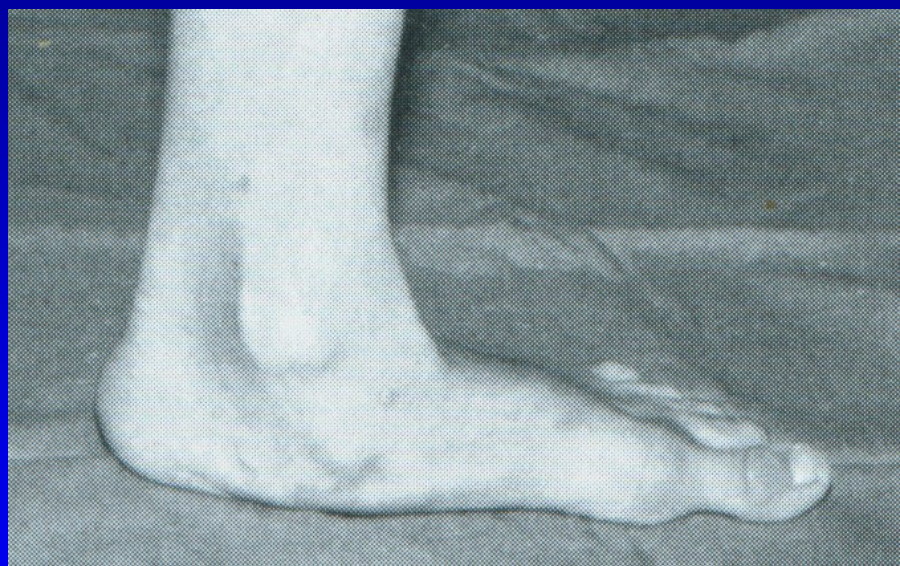

Obr. 32



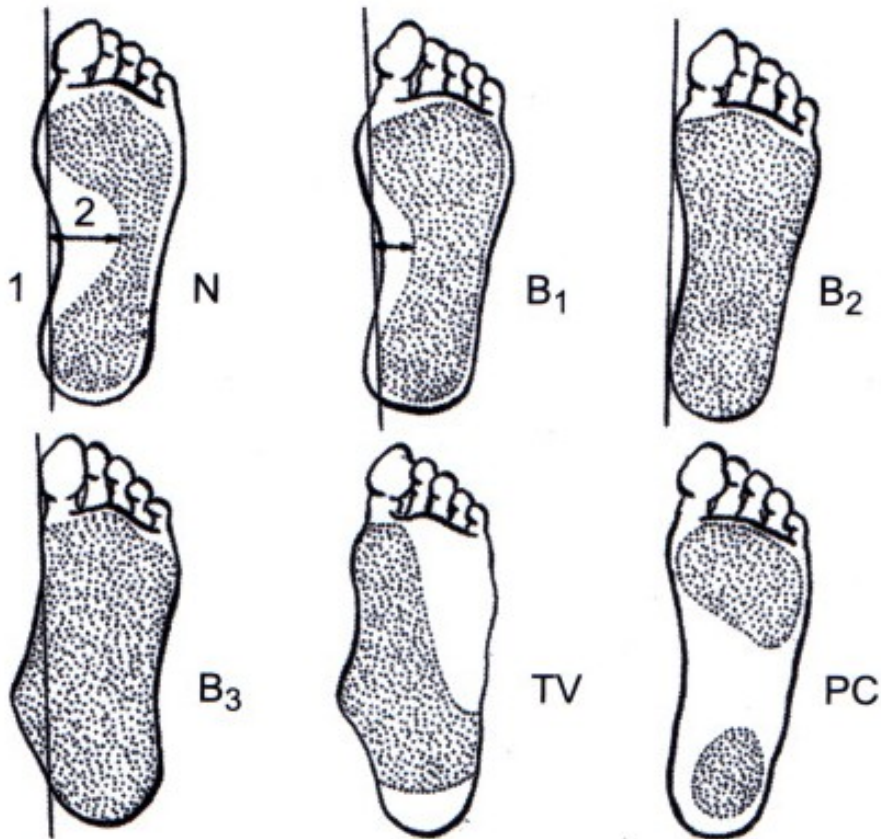
Obr. 33 Valgozita paty

Pes planus



Obr. 34 Pes planus 3. stupně

Vyšetření - plantogram nohy



- N normální
- B1 lehký pokles
- B2 podélná klenba chybí
- B3 mediální okraj konvexní
- TV talus verticalis
- PC pes cavus

Obr. 37

Pes planus- léčba u dospělých

Odstranění rizikových faktorů
LTV- probudit ochablé svaly
Ovlivnit dysfunkci m. tibialis post.
Snížit hmotnost a zatěžování nohou

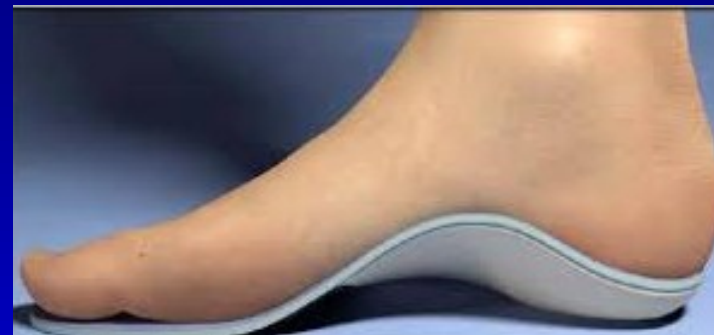Vložky

Vhodná obuv

Fyzikální terapie- rázová vlna,
vysokovýkonný laser

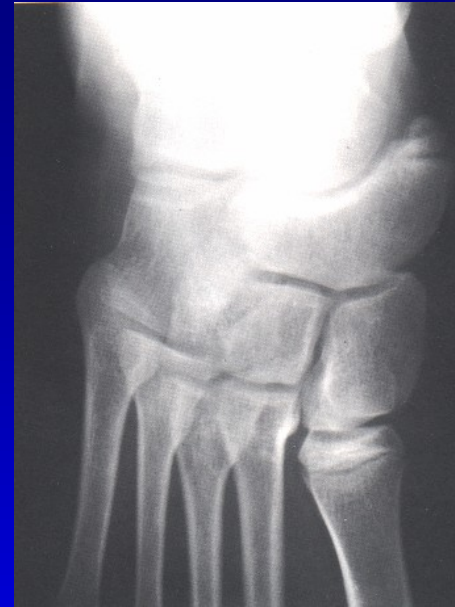Kortikoid lokálně do sinus tarsi

NSA- přechodně



Plochá noha při os tibiale externum

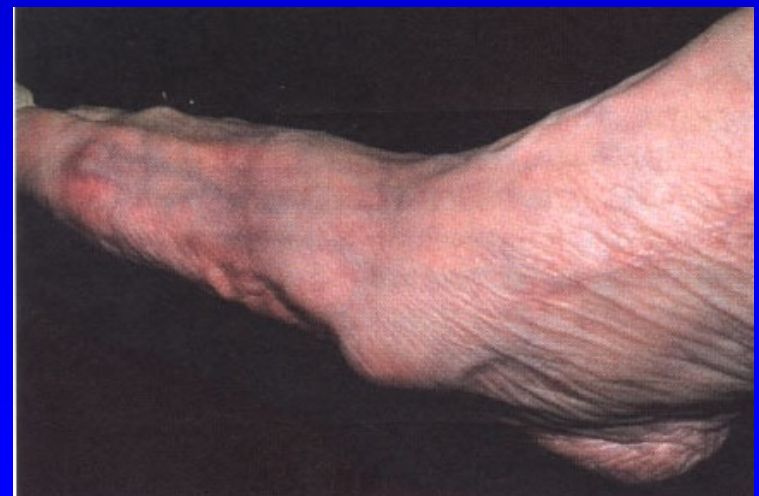Šlaha m. tibialis post.
probíhá mediálně od akcesorní
kosti místo pod ní
Ztrácí se tak jeho podpurná funkce
+ iritace burzy
+ tenosynovialitis m. tibialis post.



Terapie:
Excise akcesorní kůstky

Snesení prominující části

Přešití šlachy
m. tibialis post. plantárně



Plochá noha při tarzální koalici

Bolest v zatížení

Noha zůstává v everzi

Pasivní inverze je bolestivá

Pohyb sub talo je omezen

Léčba:

Konz. th.

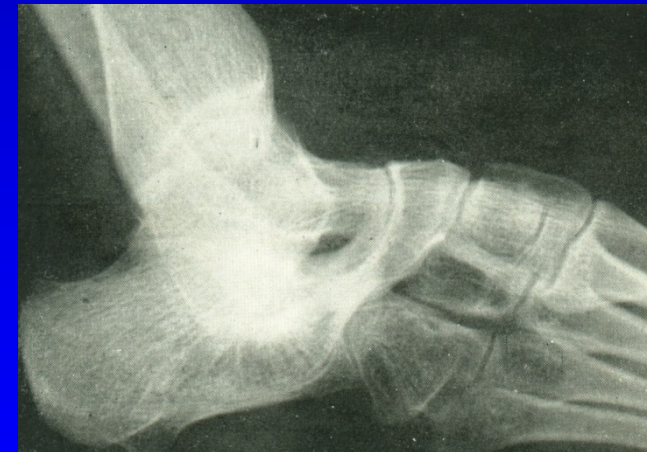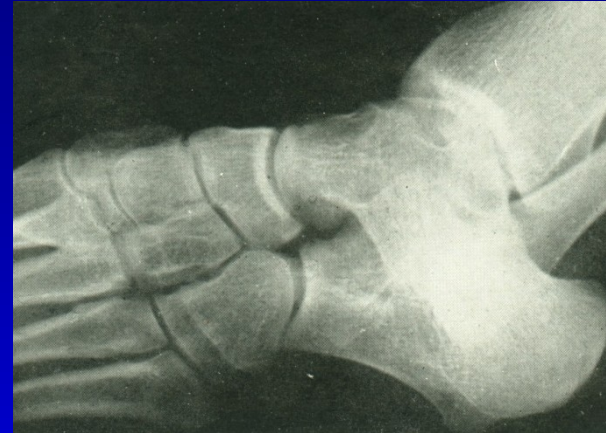Vložka podle sádrového odlitku

Sádrová imobilizace

Kortikoid do sinus tarsi

Odstranění koalice

Artrodéza sub talo



Obr. 44 Tarzální koalice

Operace- vyjíměčně

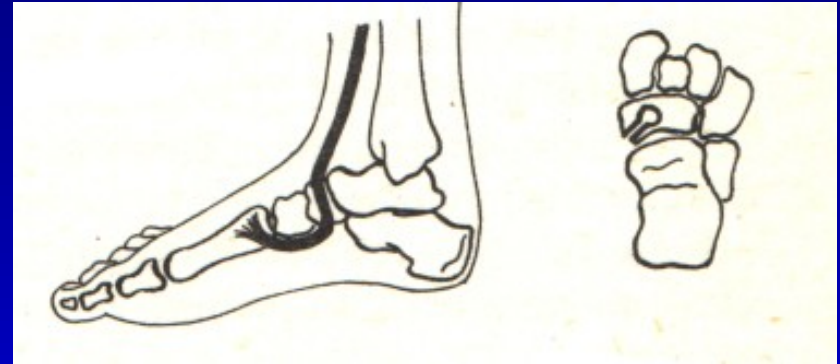
Šlachové přenosy

Artrodézy tarzálních kostí
- artrodéza sub talo

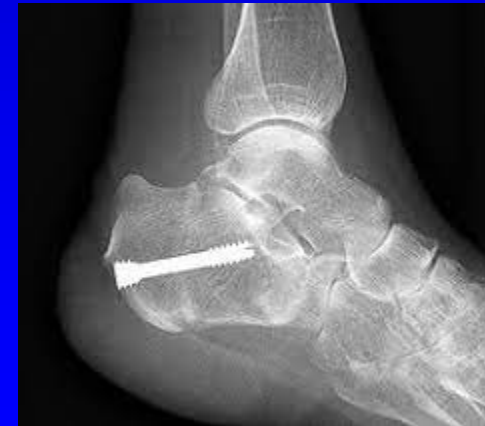Osteotomie tarzálních kostí

Kombinace výkonů

Prolongační osteotomie patní kosti



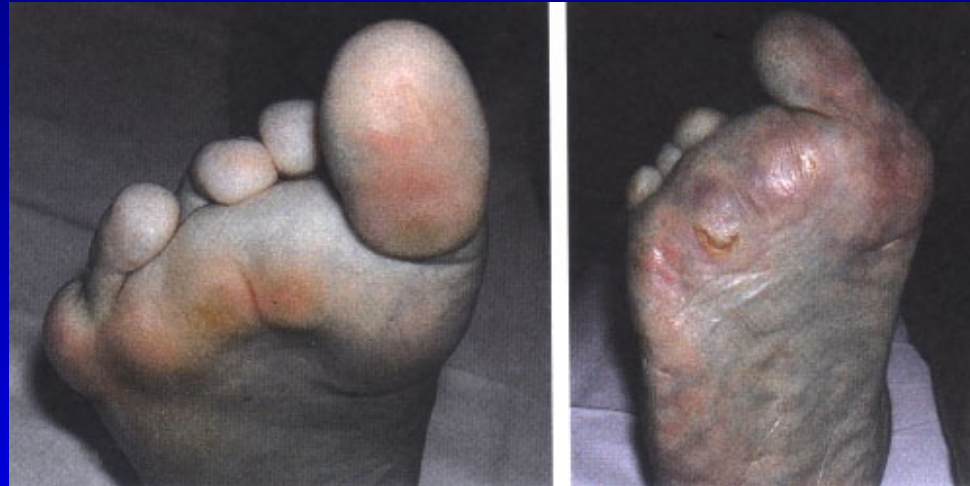Op. sec. Young



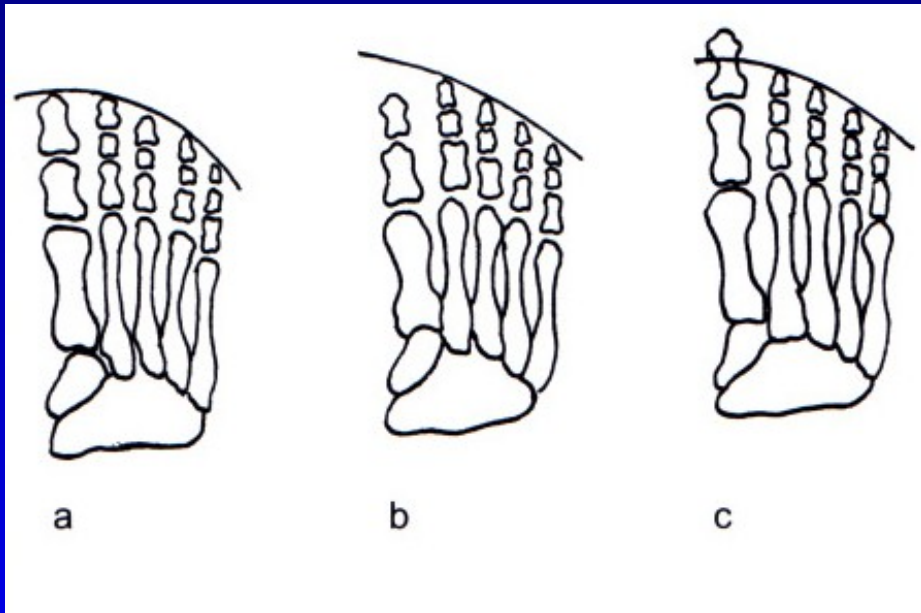
Pes transversoplanus

Snížení příčné klenby
Konvexní oblouk plantárně
Prominence hlaviček MTT
Bolestivé kalozity

Symptomy:
Bolestivé přednoží

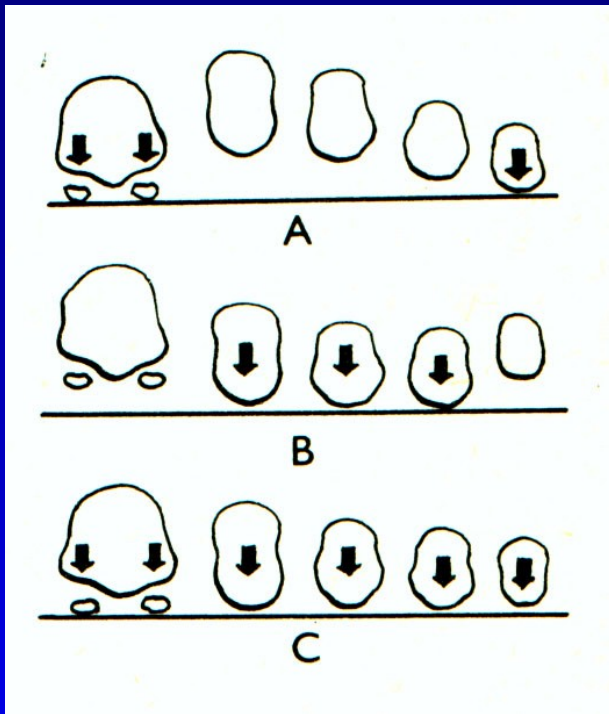


Formule nohy



- a kvadratická
- b řecký typ
- c egyptský typ

Příčná klenba



A- norma

B- příčně plochá noha

C- předonoží v zátěži u normální nohy

Obr. 51

Tripodní systém zátěže nohy: hrbol kalkanea, hlavička 1. a 5. metatarzu
Norma- všechny hlavičky metatarzů spočívají na podložce.

Léčba

Snížení zátěže

Vhodná obuv

Cvičení

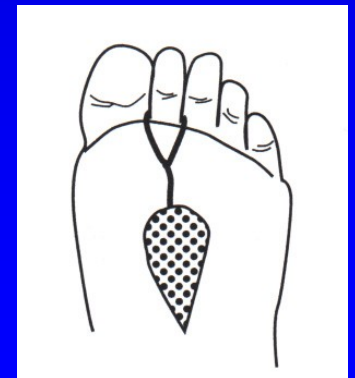
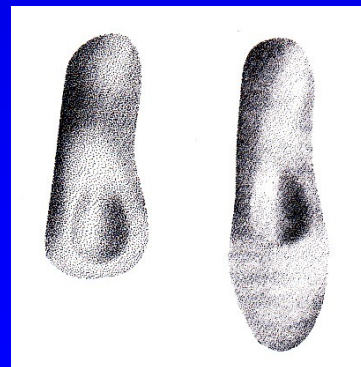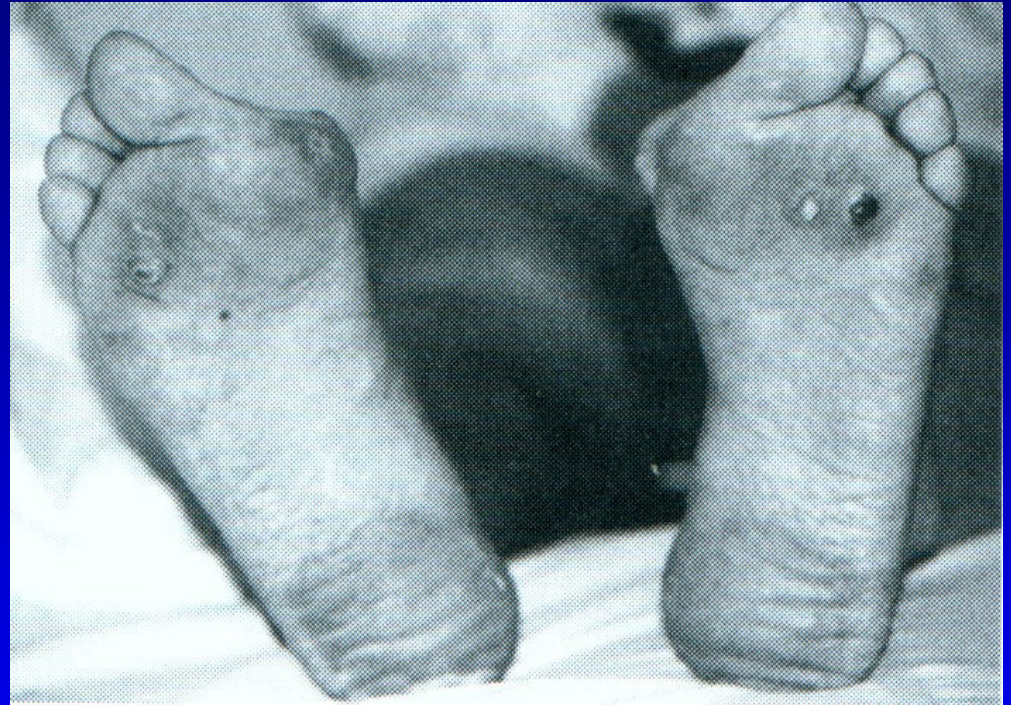Srdíčkové vložky

Vložky se srdíčky

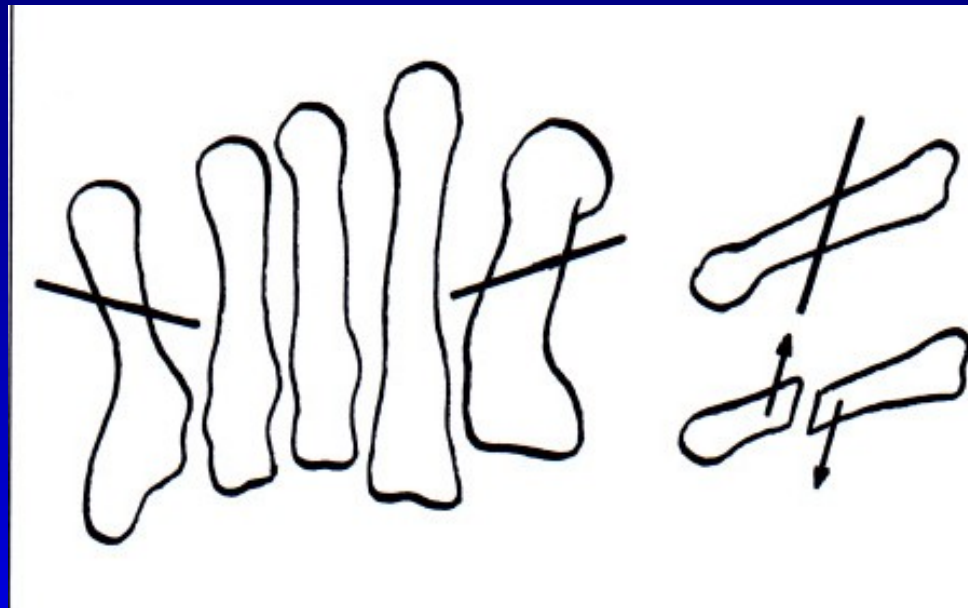
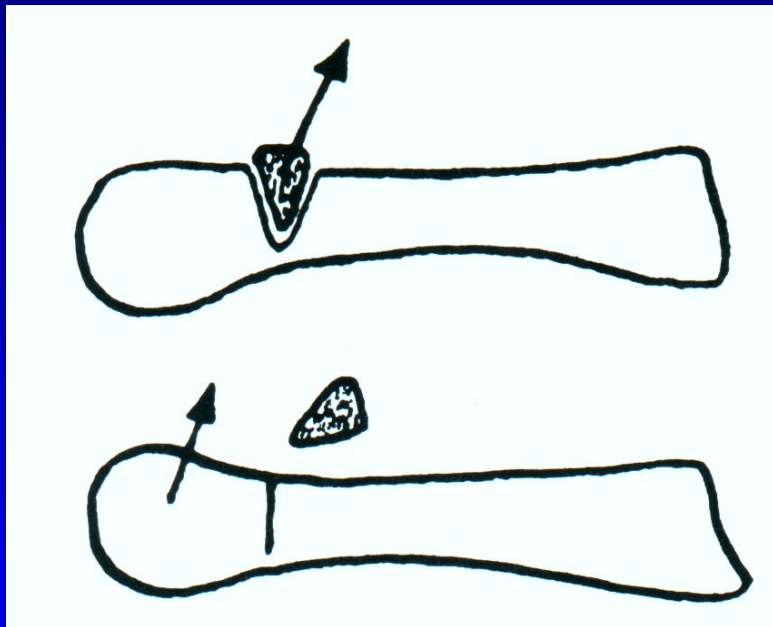
Redukce váhy

Léčba varixů

Operační řešení



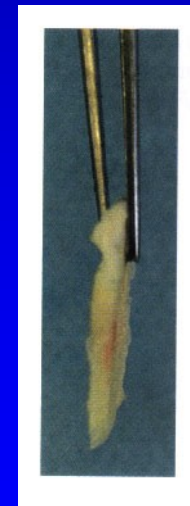
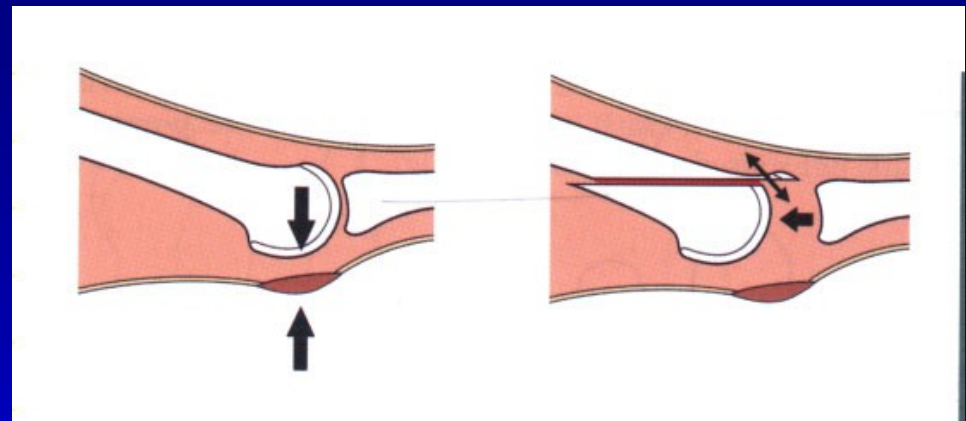
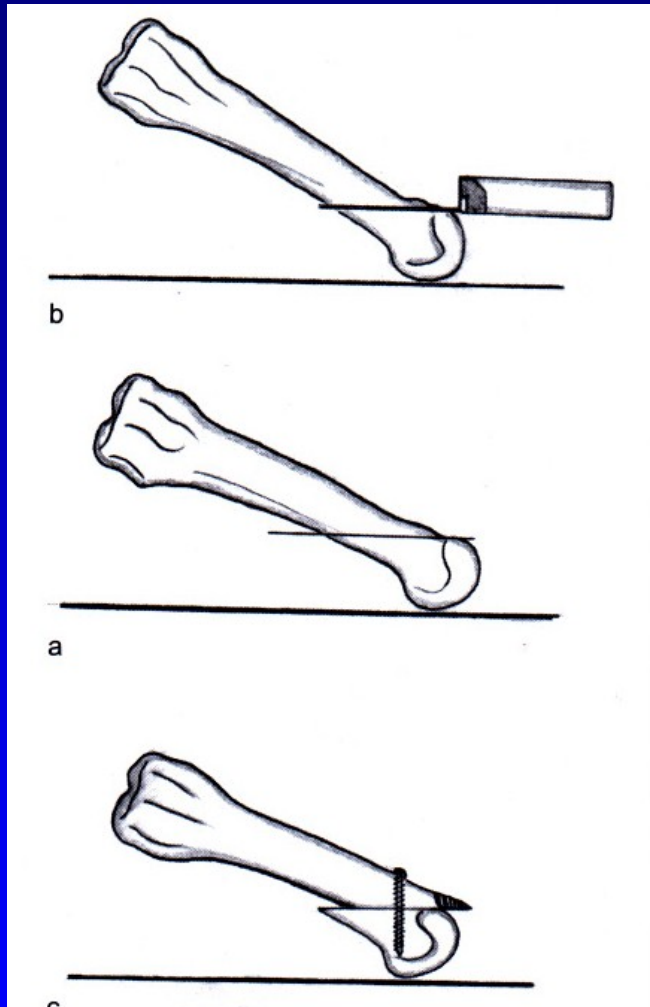
Operace pro bolesti přednoží



Obr. 53 Op. sec. Wolf

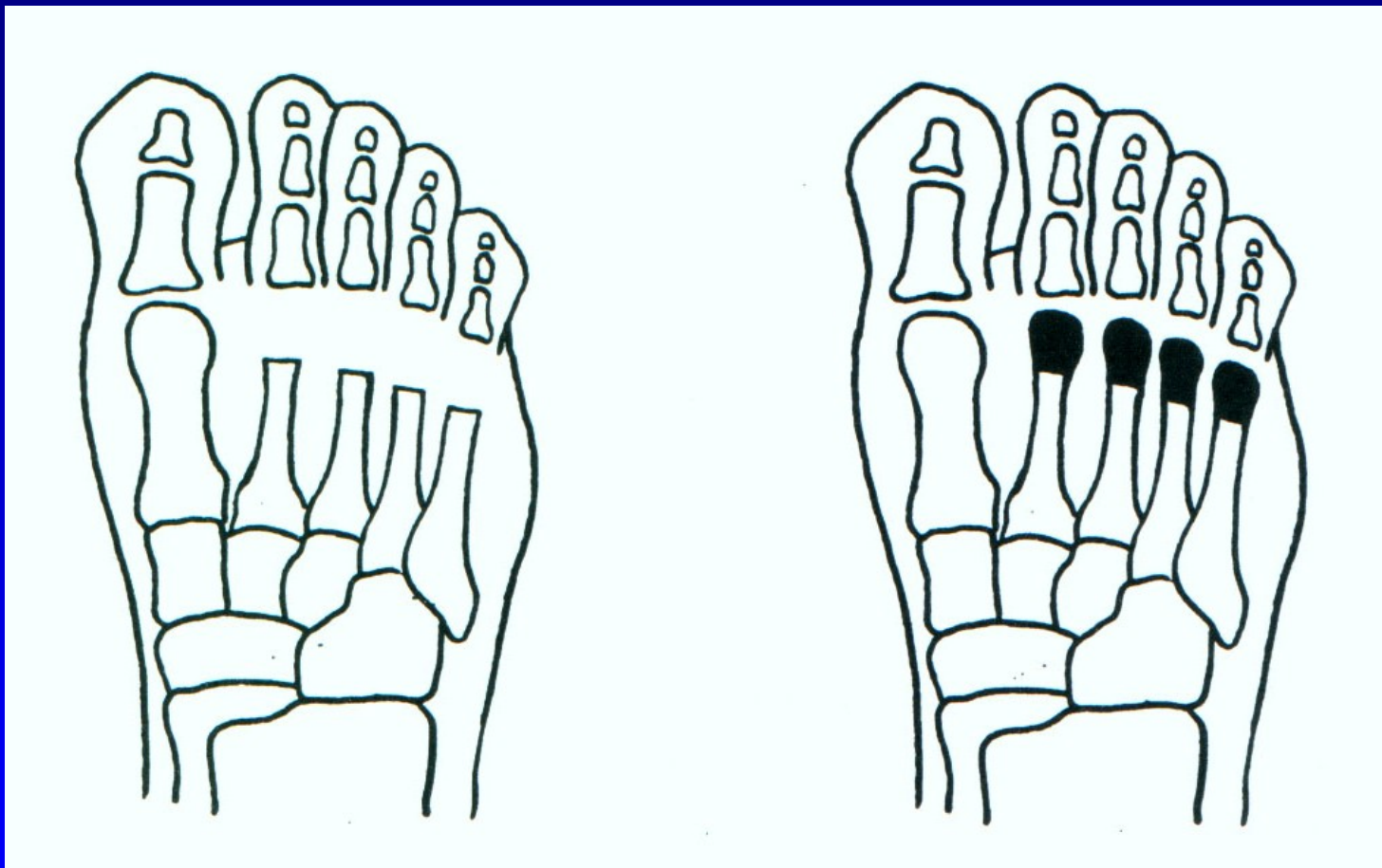
Obr. 54 Osteotomie sec. Helal

Weilova osteotomie



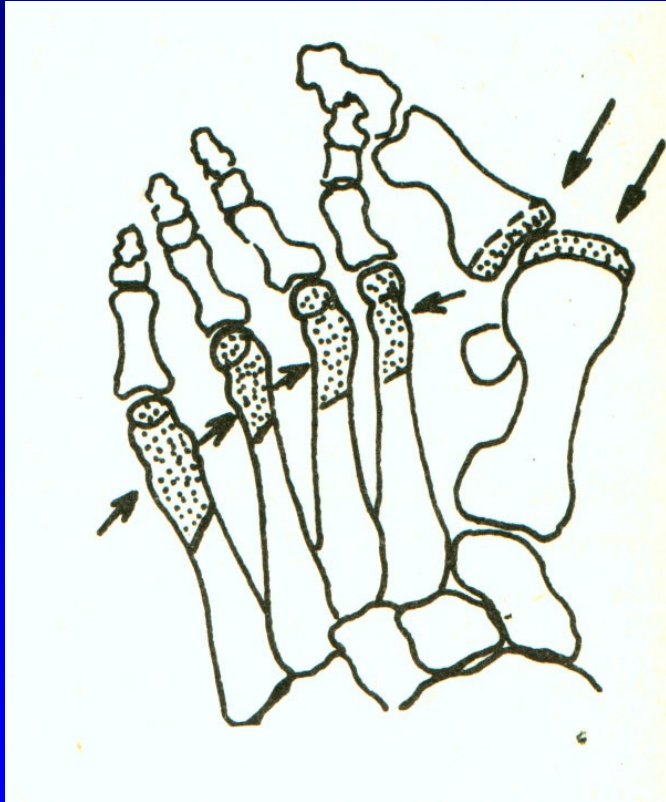
Obr. 55

Resekce hlaviček metatarzů

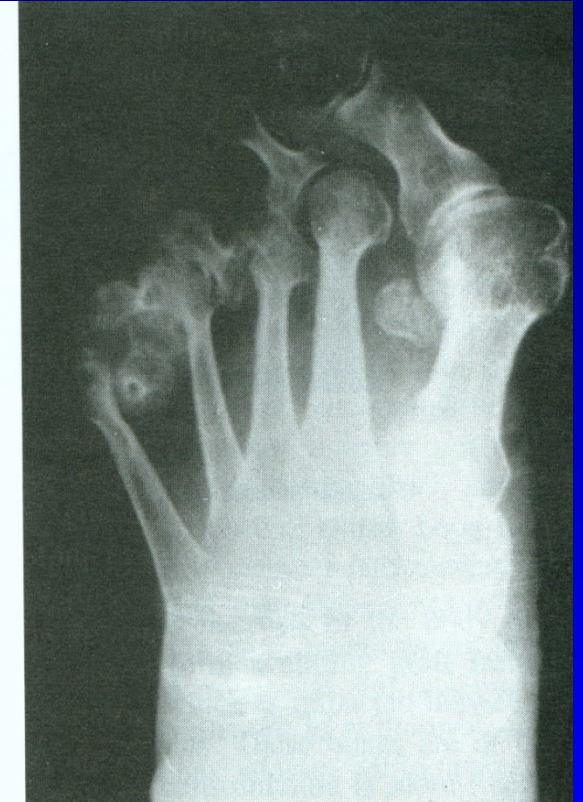
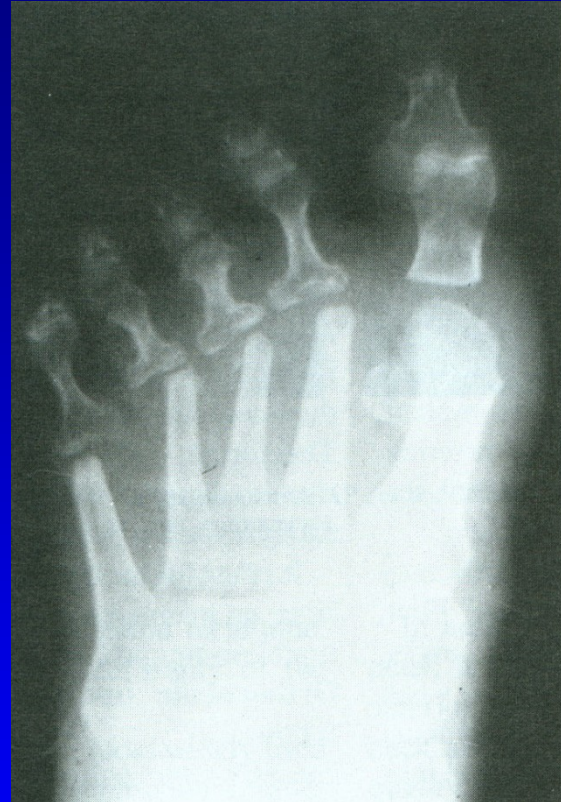
Obr. 56

Op. sec. Hoffmann



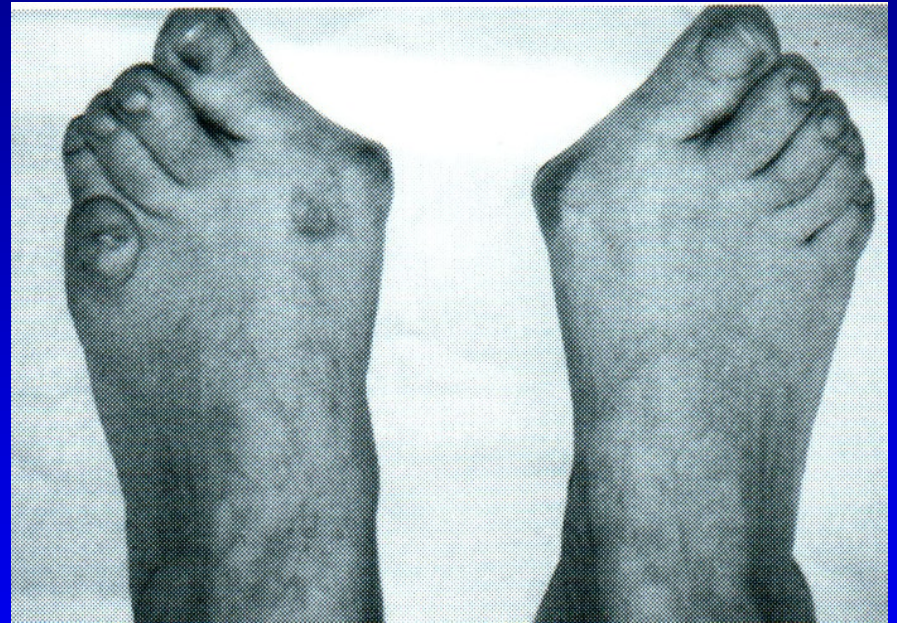Obr. 57



Obr. 58

Hallux valgus

Bursa hlavičky 1. MTT
Prominence hlavičky
1. MTT mediálně
Varozita 1. metatarzu
Valgozita palce
Vnitřní rotace palce
Laterální posun ses. kůstek



Obr. 59

Hallux valgus

Prominence hlavičky

1. MTT mediálně

Valgozita palce

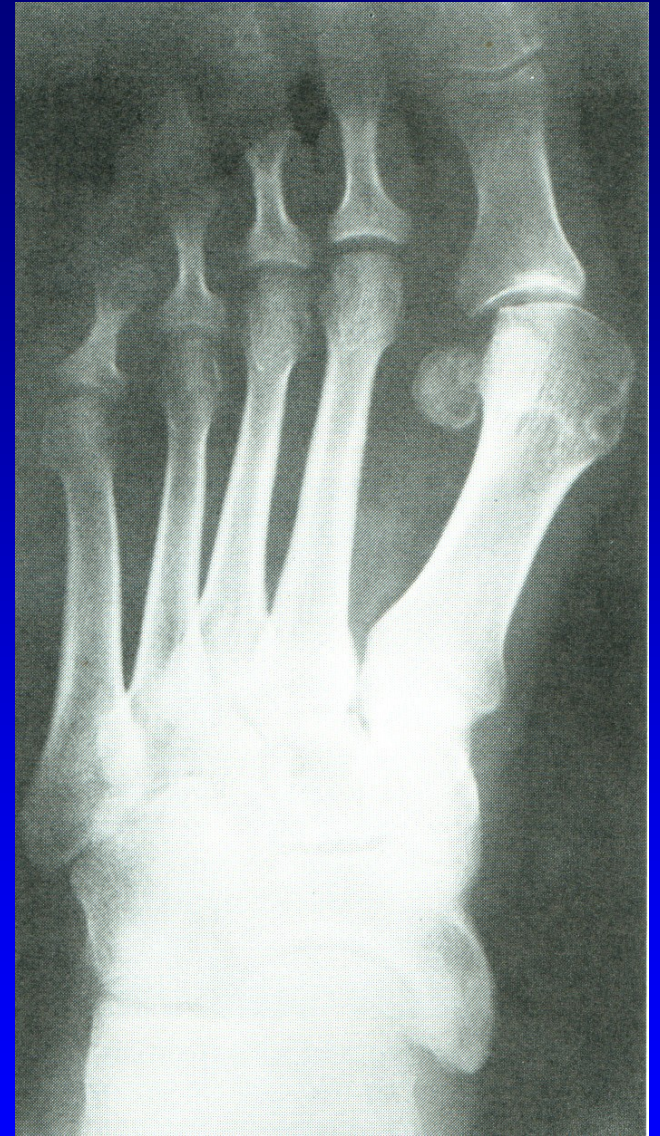Varozita 1 metatarzu

Intermetatarz. úhel $>11^{\circ}$

Vnitřní rotace palce

Laterální posun ses. kůstek

Artróza 1. MTP_h kloubu



Obr. 60

Operační výkony

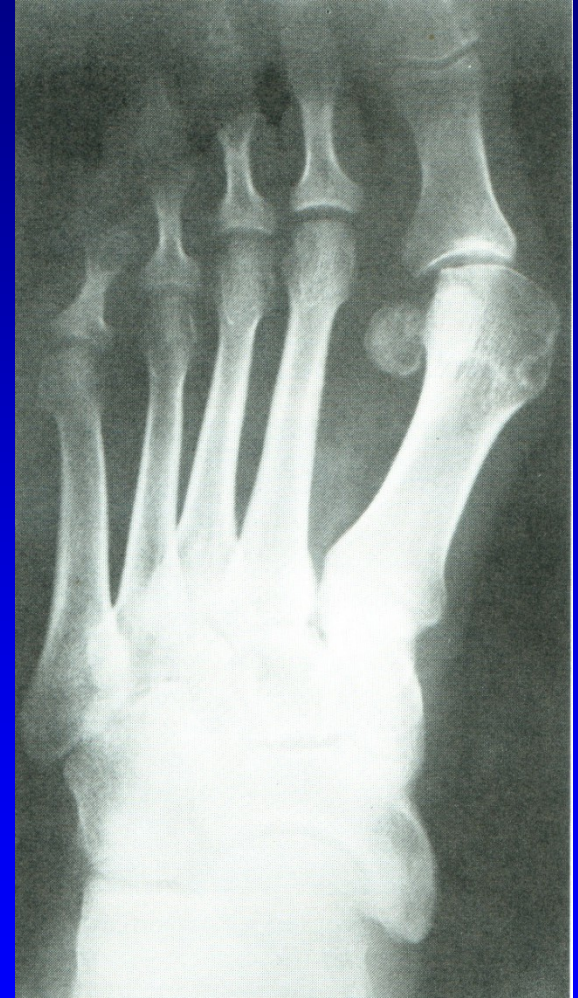Výkony na měkkých tkáních

Osteotomie

Resekční artroplastiky

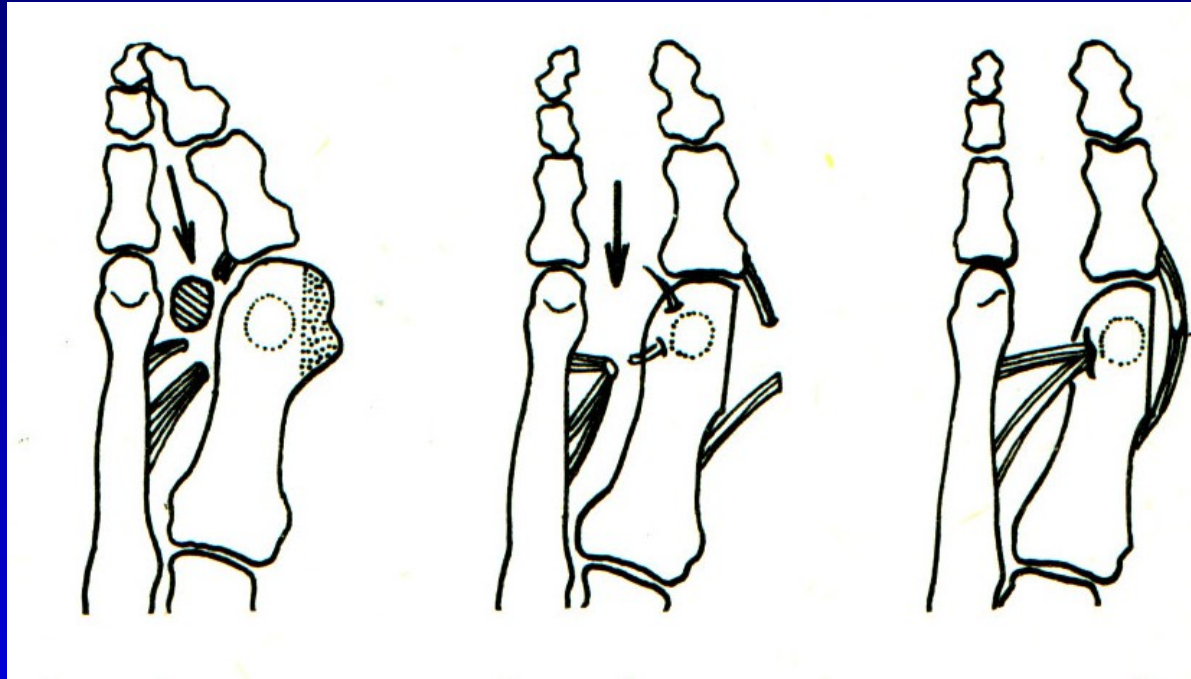
Artrodézy

Náhrady kloubní



Obr. 61

Op. sec. Mc Bride



Obr. 62

Snesení mediální exostózy

Odklopení kloubního pouzdra

Kapsulotomie

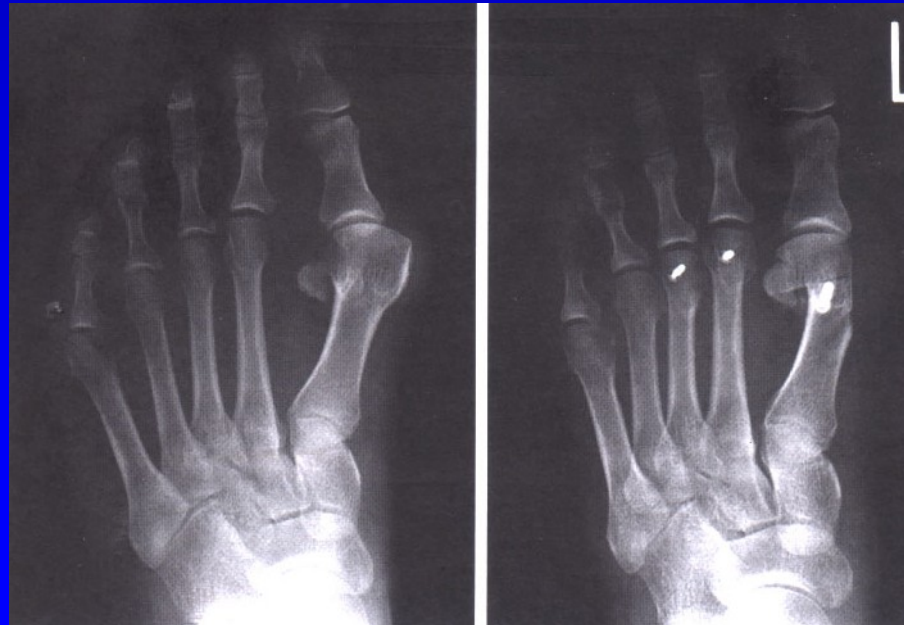
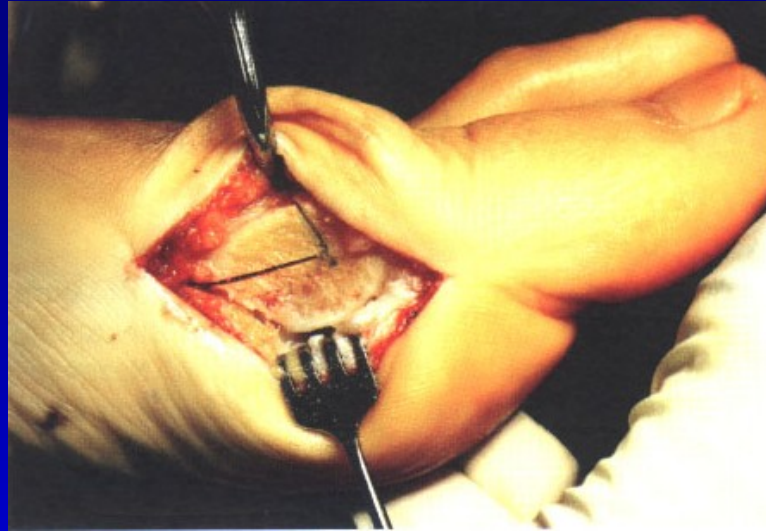Odtětí šlachy adduktoru palce

Přišití adduktoru kr kčku 1 MTT

Sbližovací steh mezi 1-2. MTT

Napnutí mediálního kloubního pouzdra

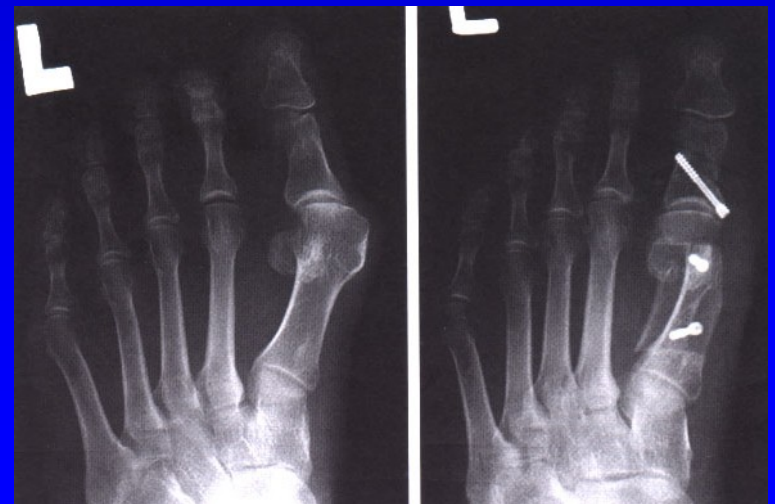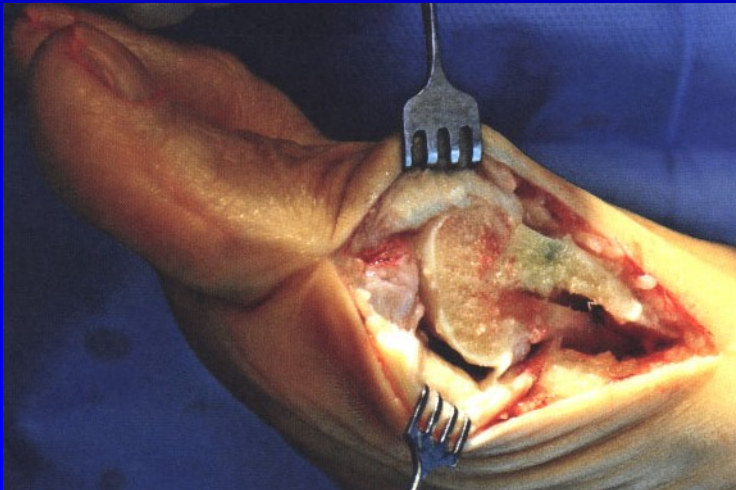
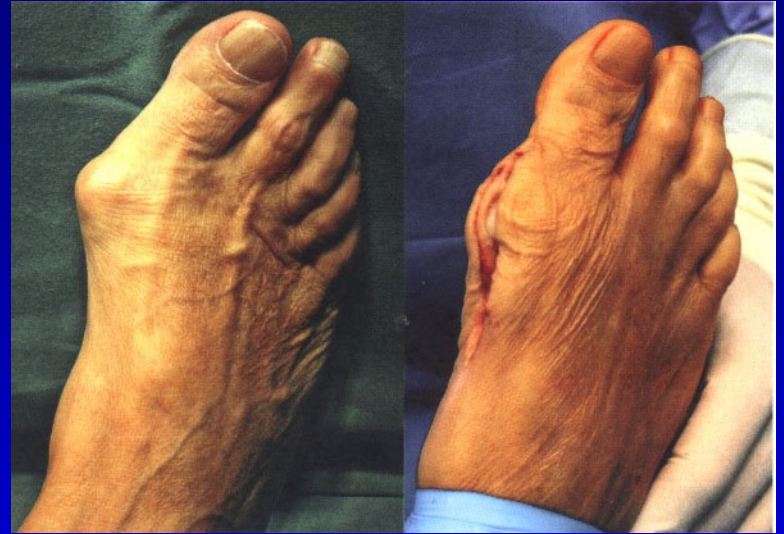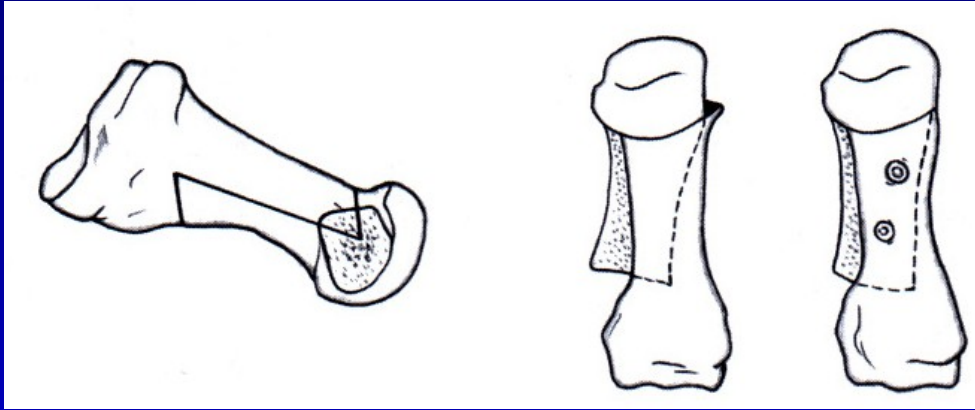
Osteotomie 1. metatarzu



Obr. 63

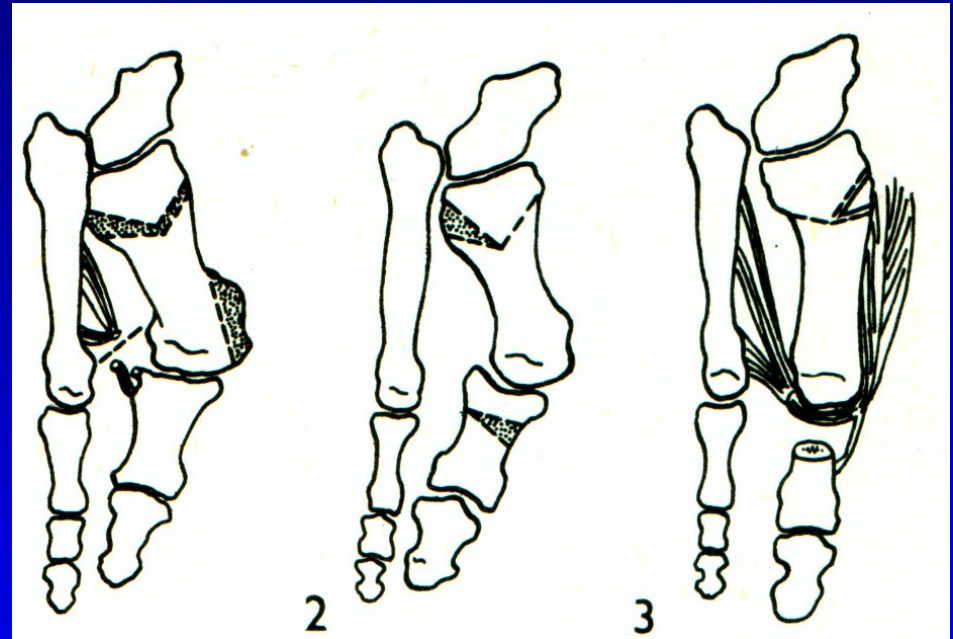
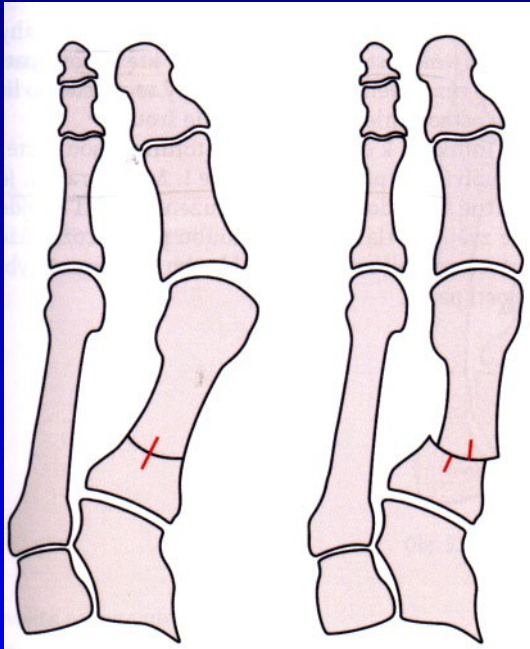
Chevron osteotomie

Osteotomie 1. metatarzu

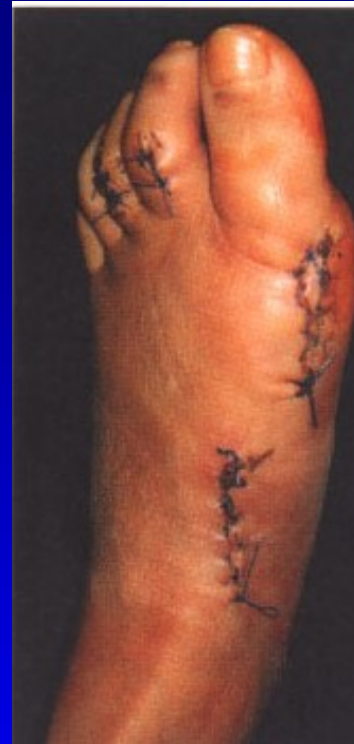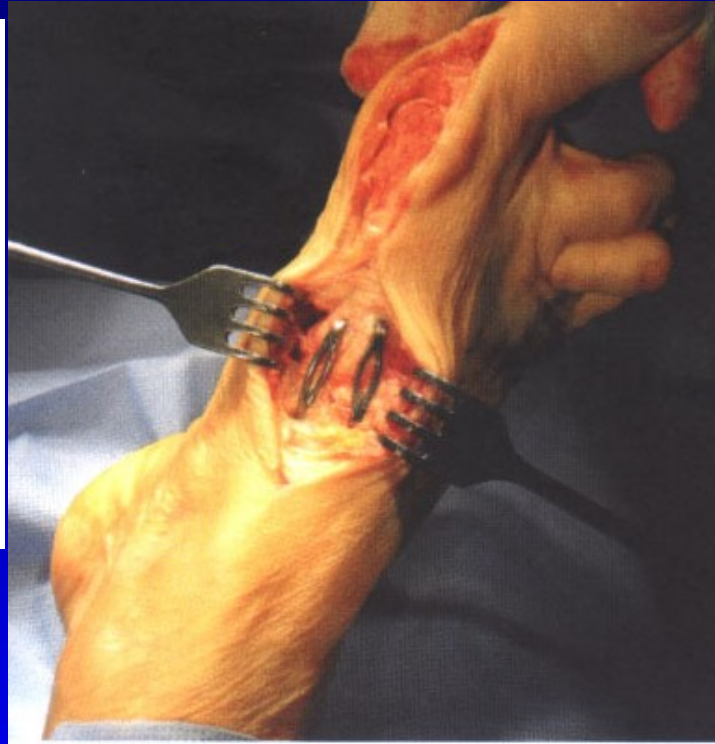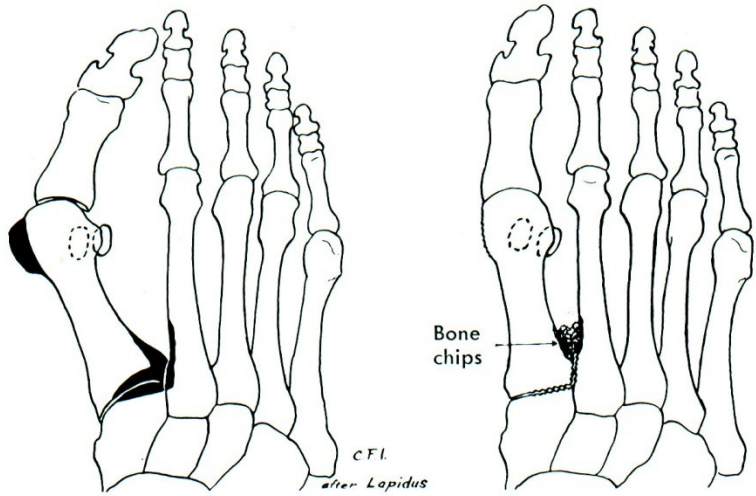


Obr. 64 Scarf osteotomie

Osteotomie baze 1. MTT

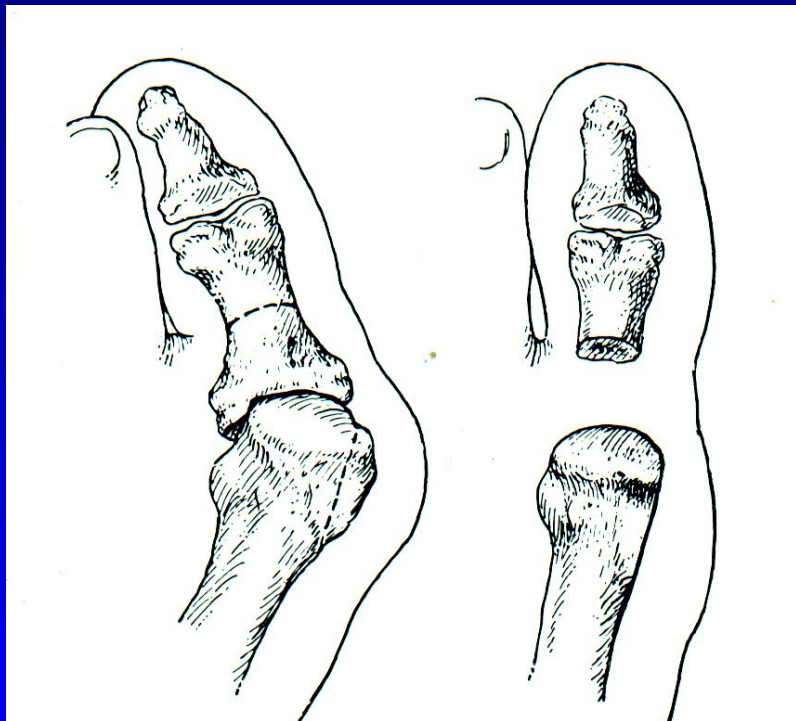


Op. sec. Lapidus

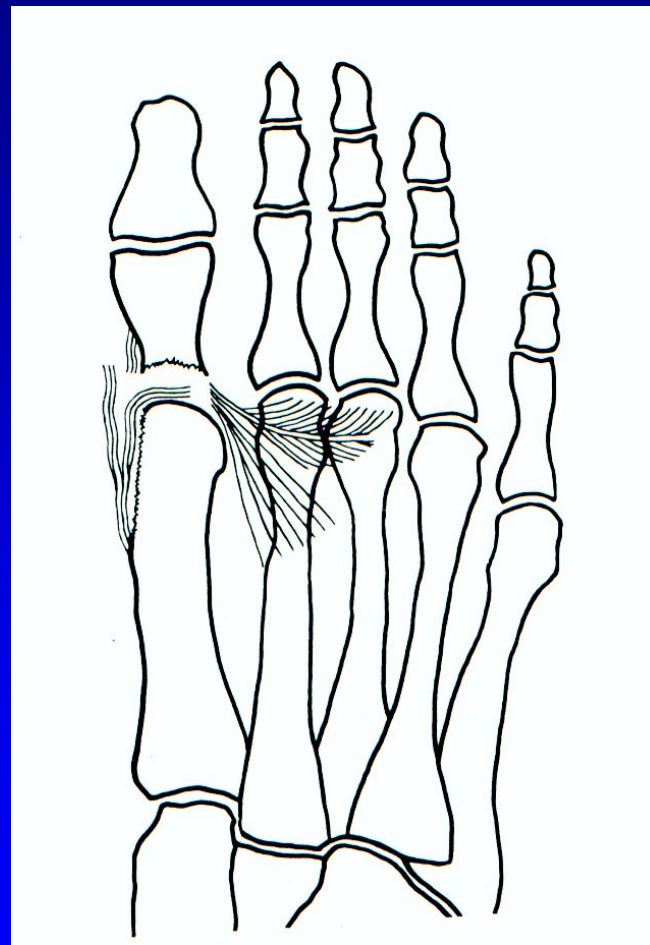


Obr. 65

Op. sec. Keller - resekční artroplastika

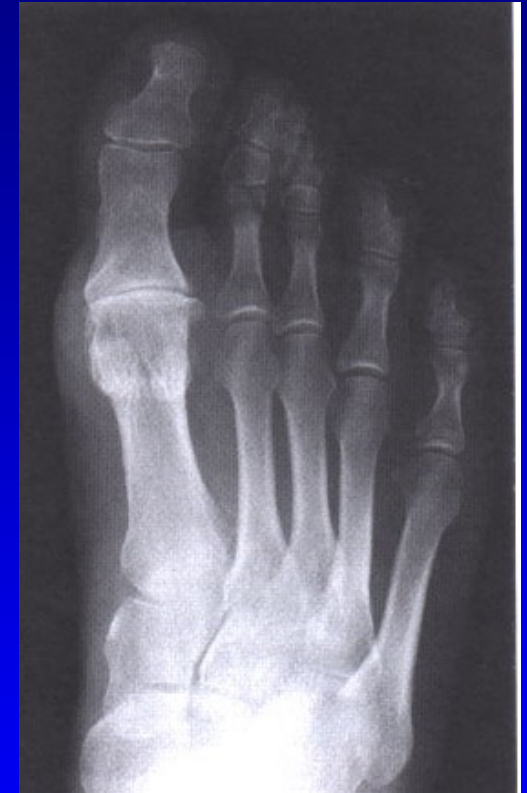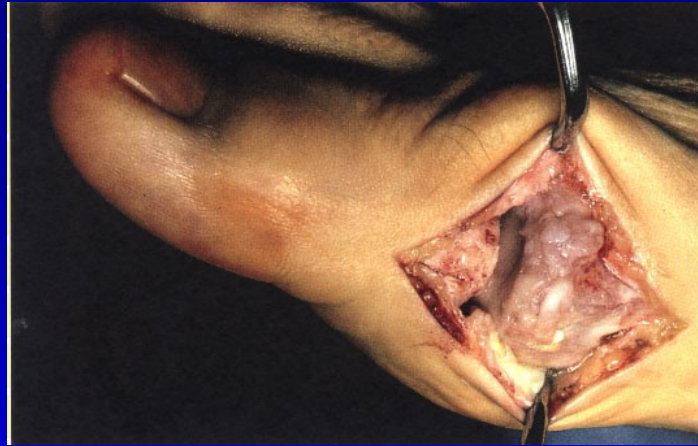

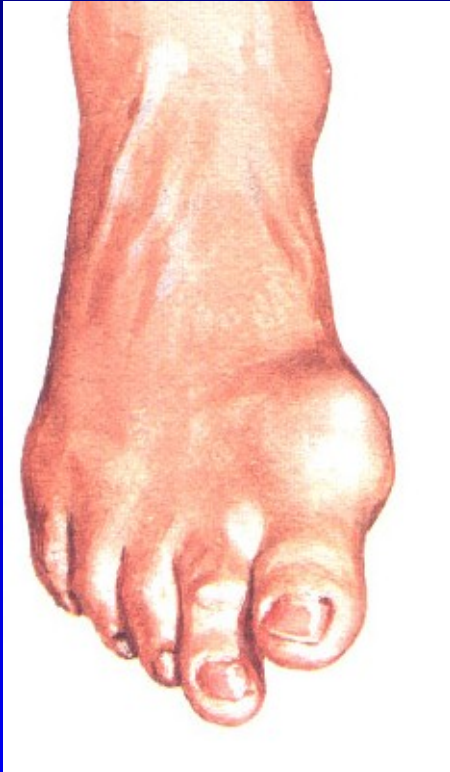
Obr. 67



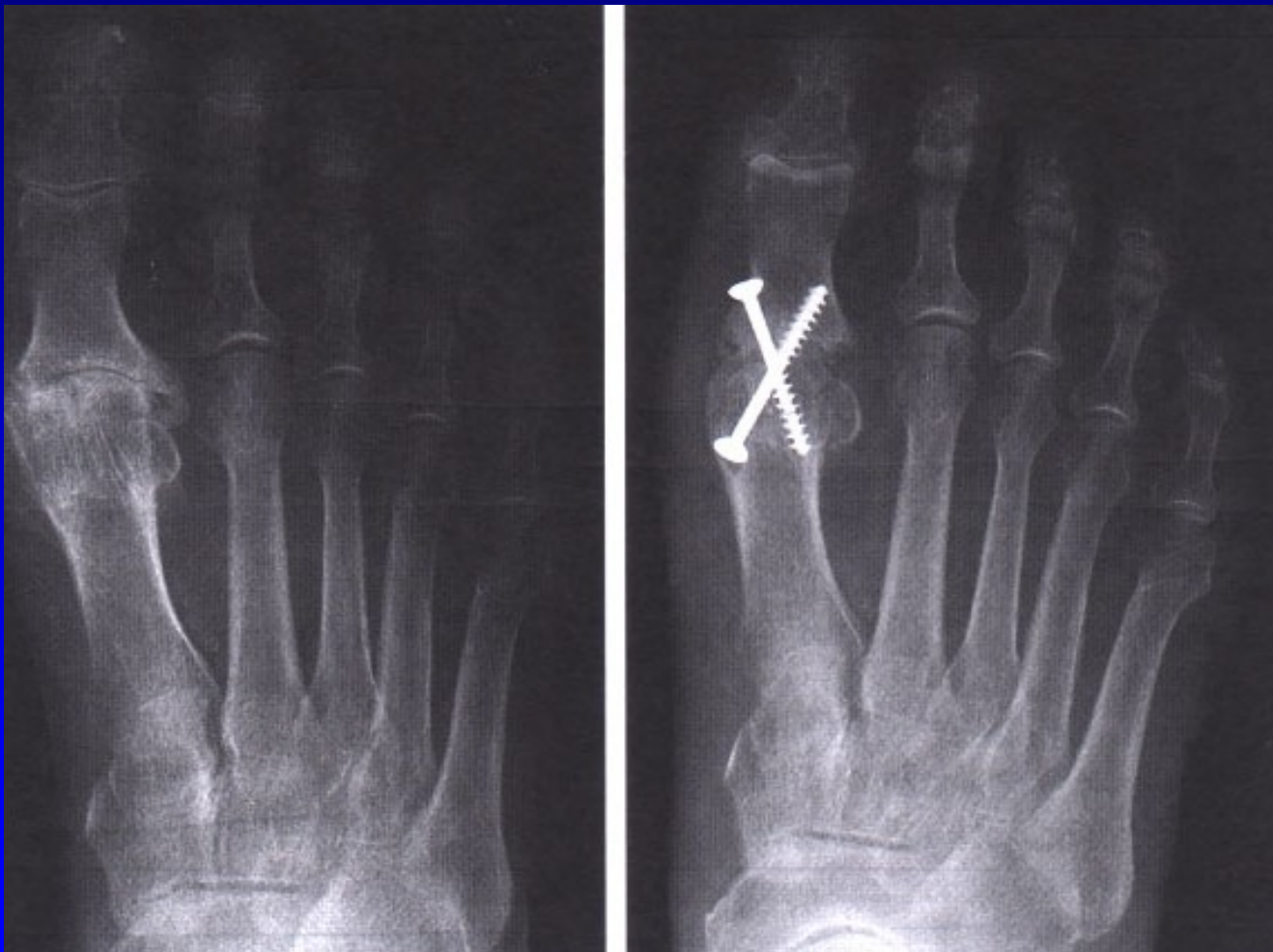
Obr. 68

Hallux rigidus

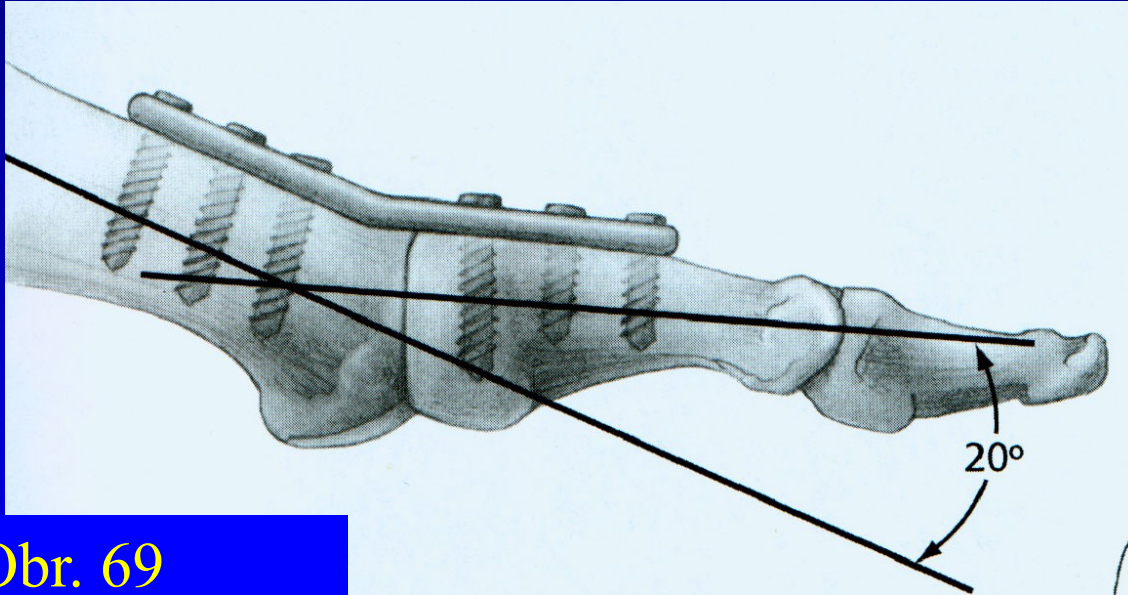


Arthrosis art. MTP h. I.

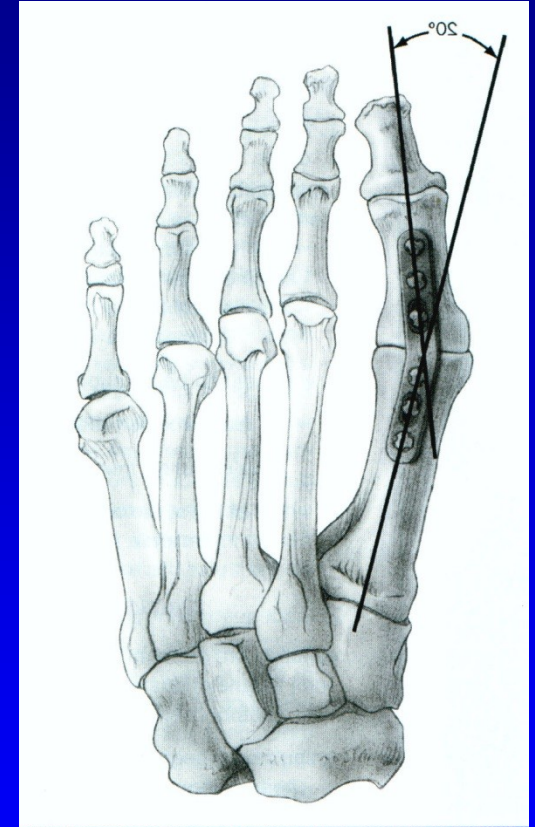
Artrodéza MTP₁ kl. palce



Artrodéza palce

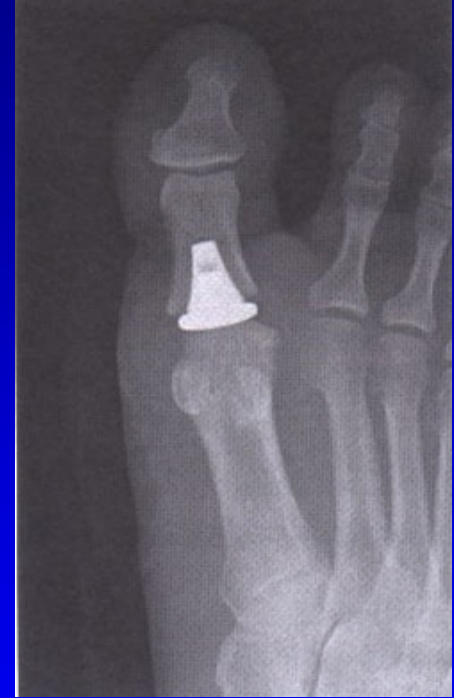
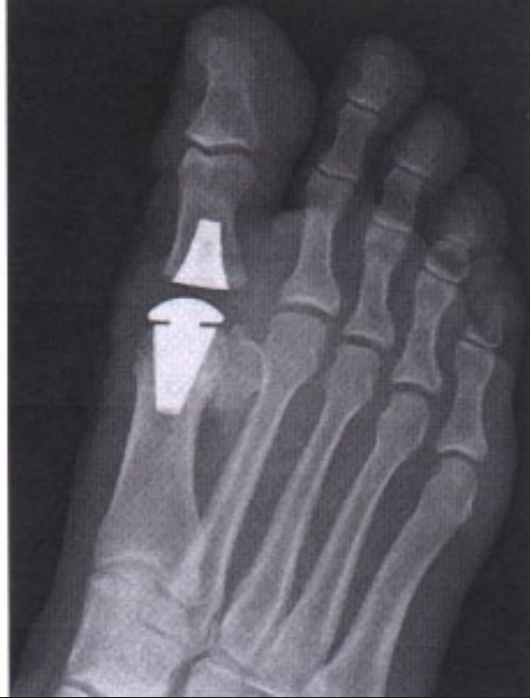
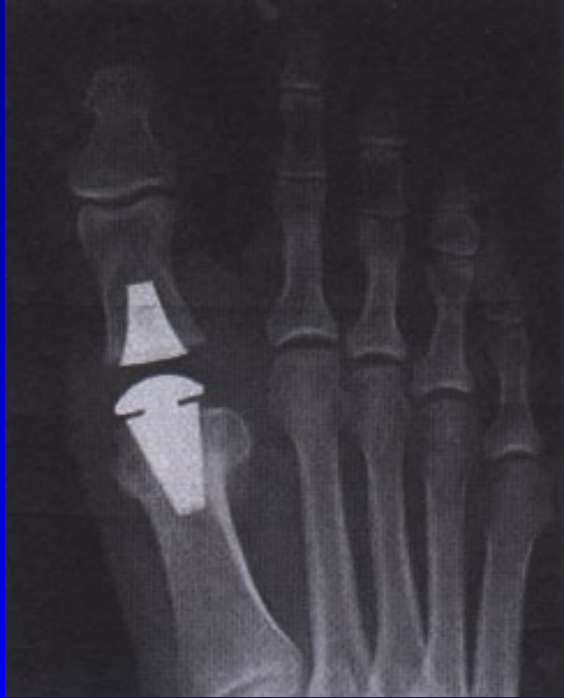Obr. 69



Obr. 70

Náhrada MTP₁ kloubu palce



Deformity nohy

Pes varus

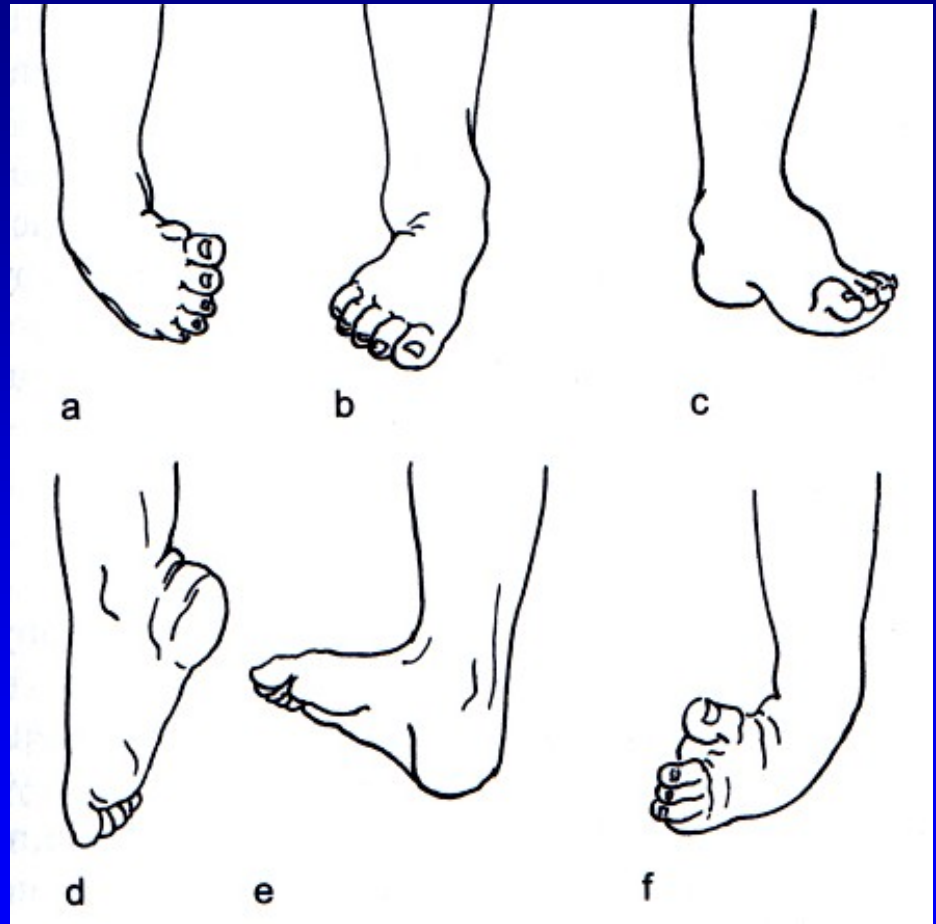
Pes valgus

Pes cavus

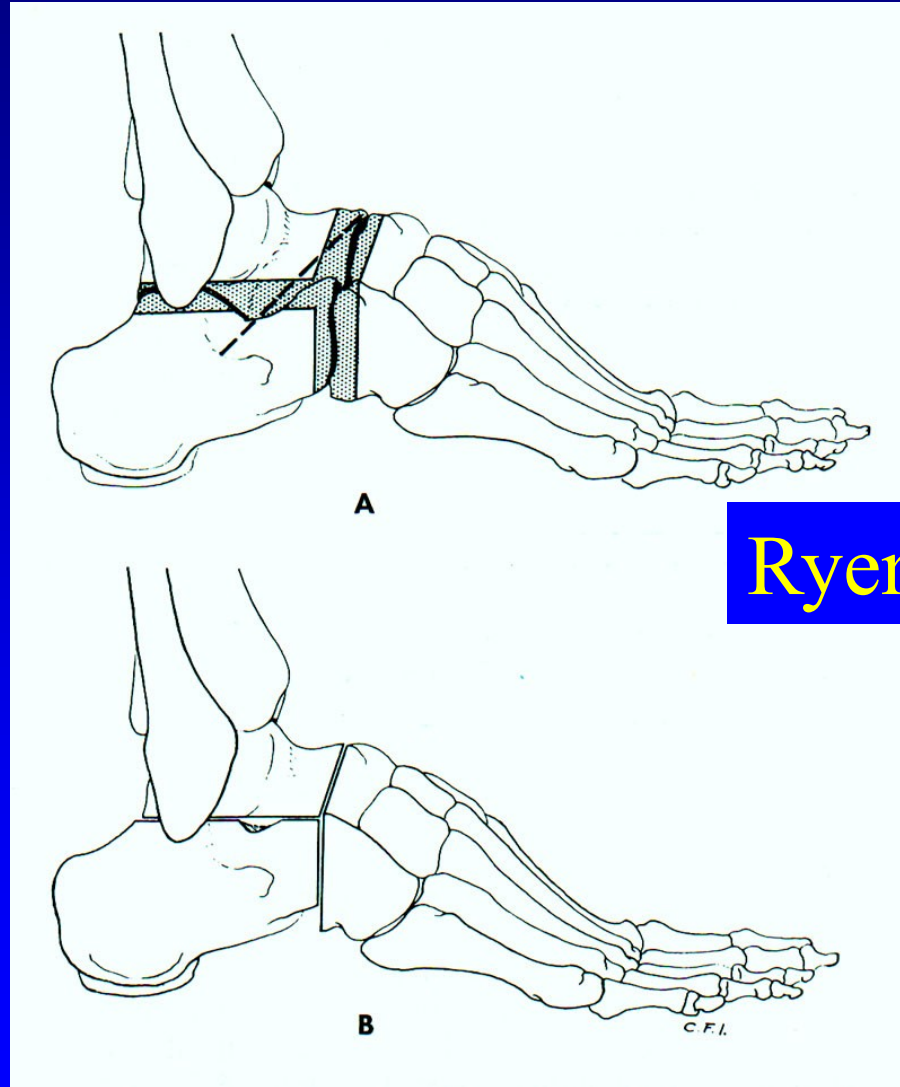
Pes equinus

Pes calcaneus

Pes equinovarus

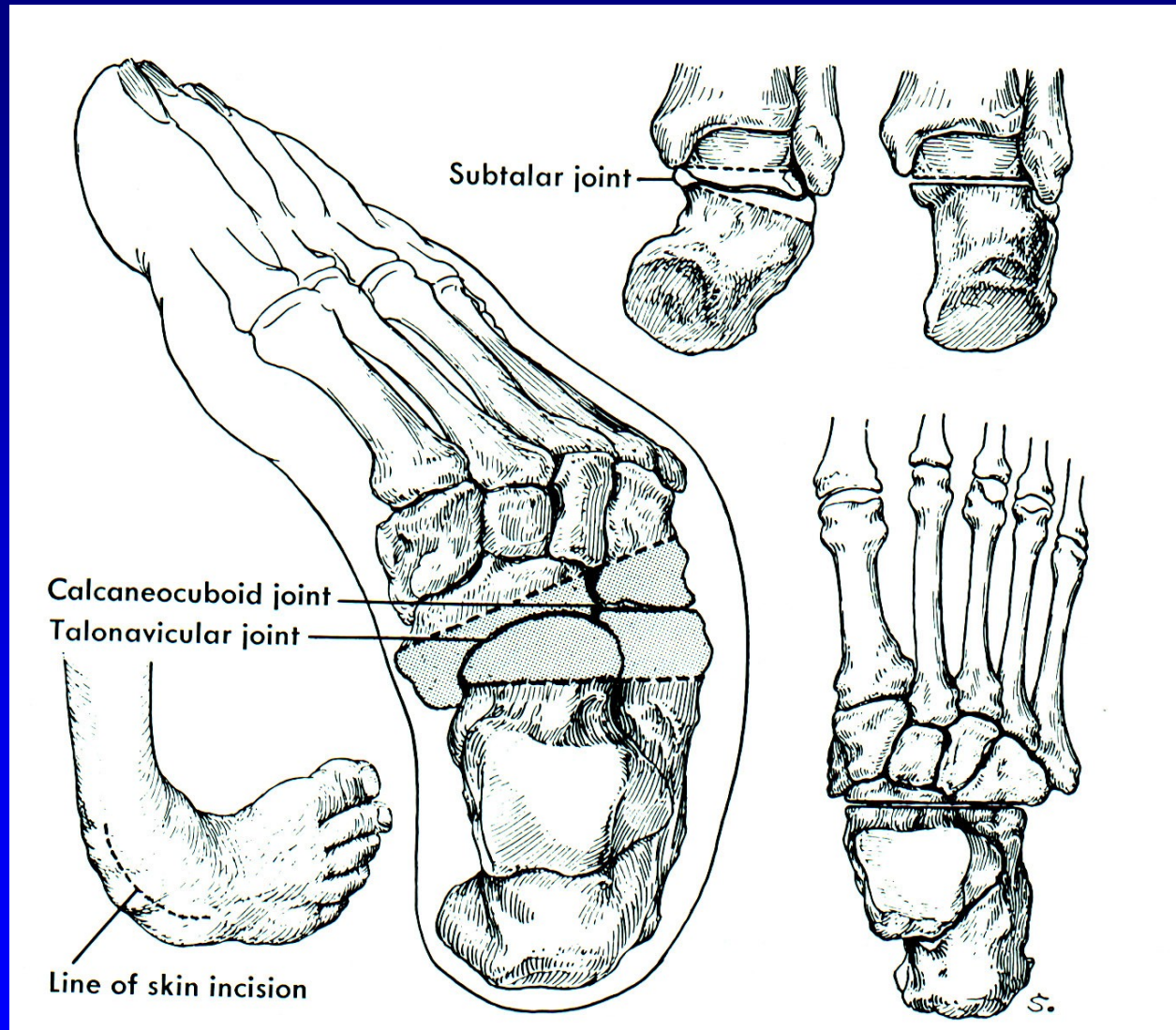


Resekce sub talo- triple arthrodesis

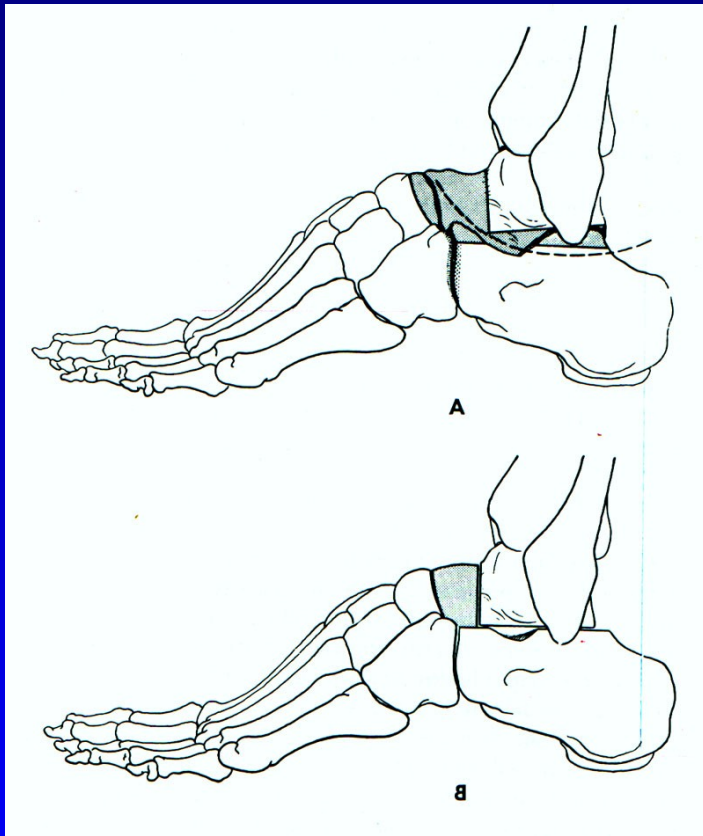


Obr. 74

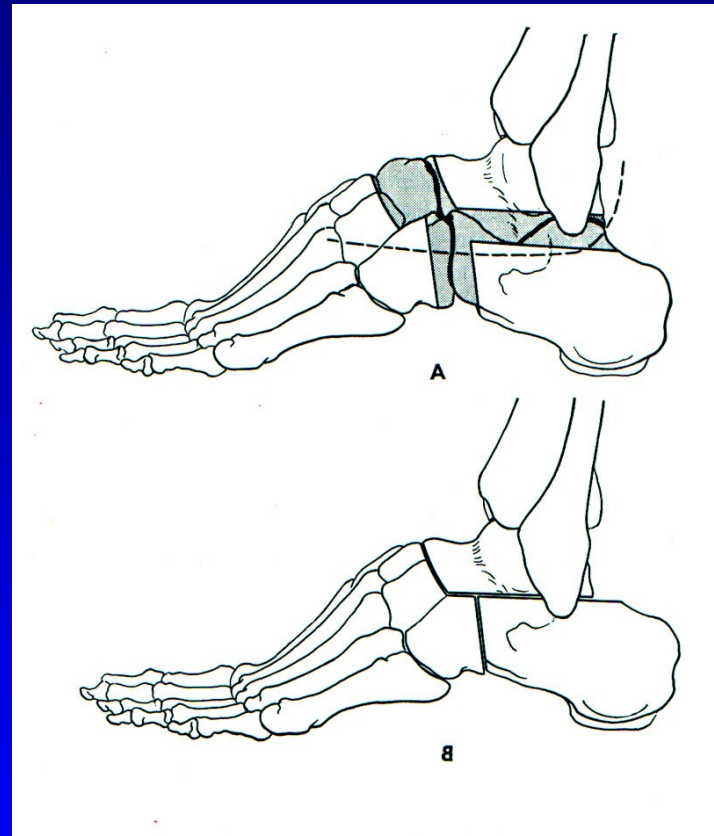
Resekce sub talo - pes equinovarus



Resekce sub talo- triple arthrodesis

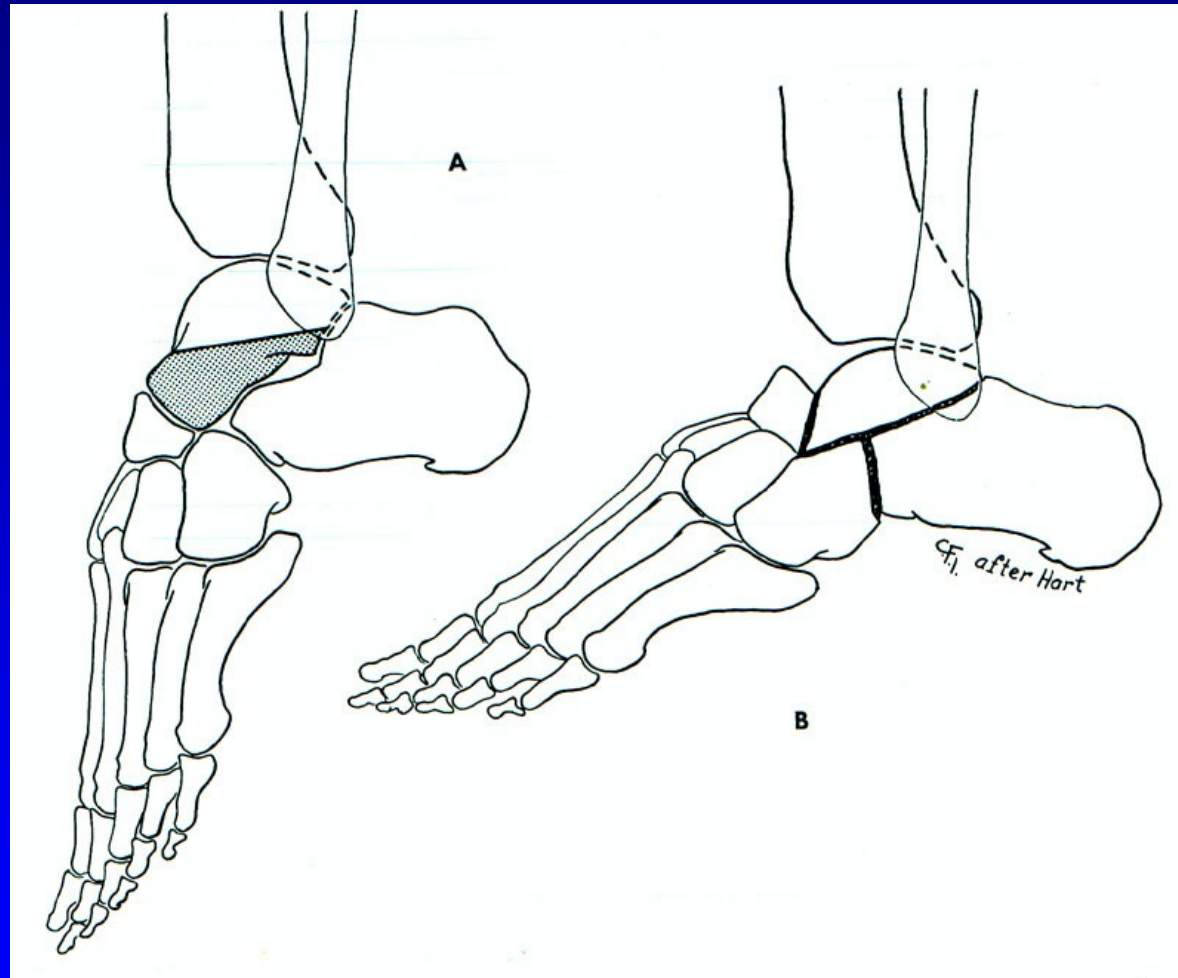


Obr. 75 Dunn



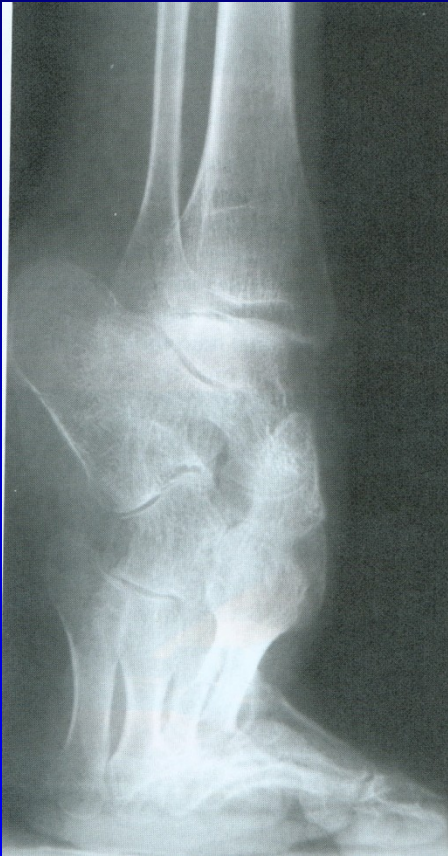Obr. 76 Hoke

Resekce sub talo- triple arthrodesis

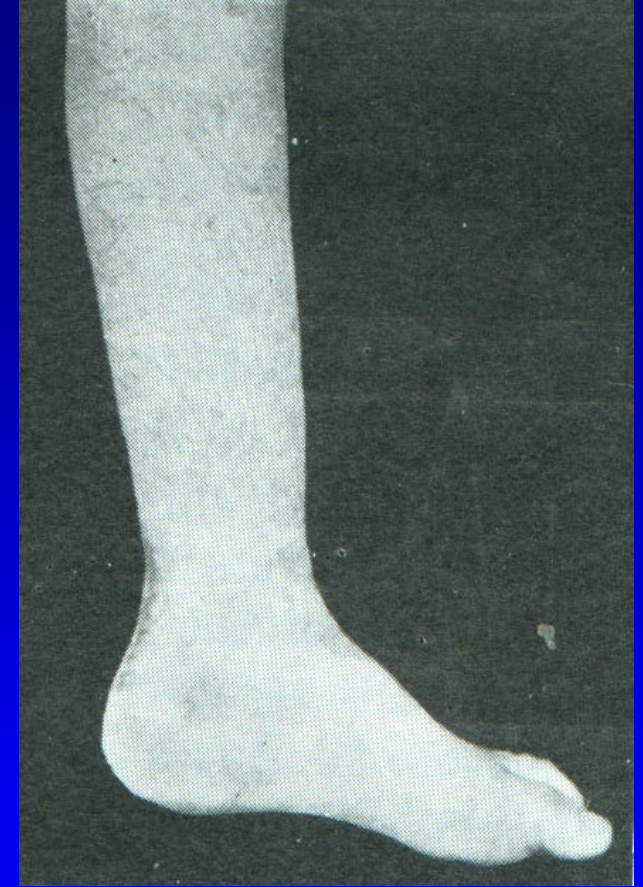
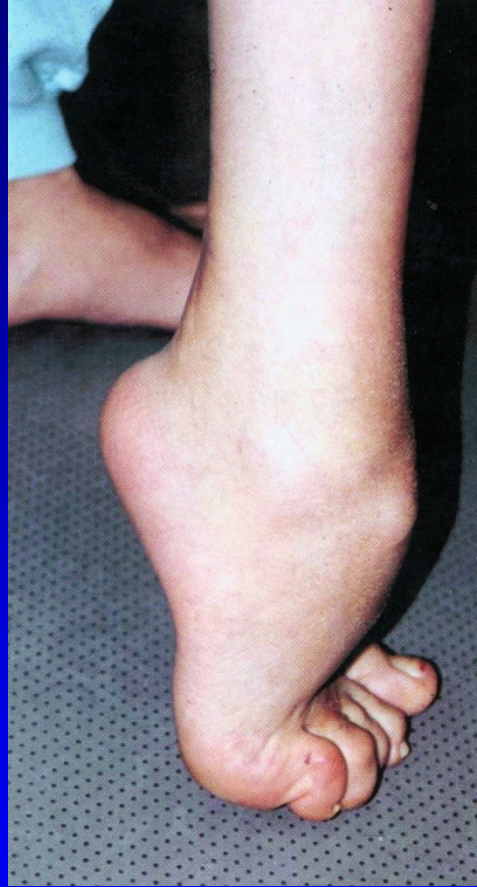
Obr. 77 Lambrinudi

Pes equinus



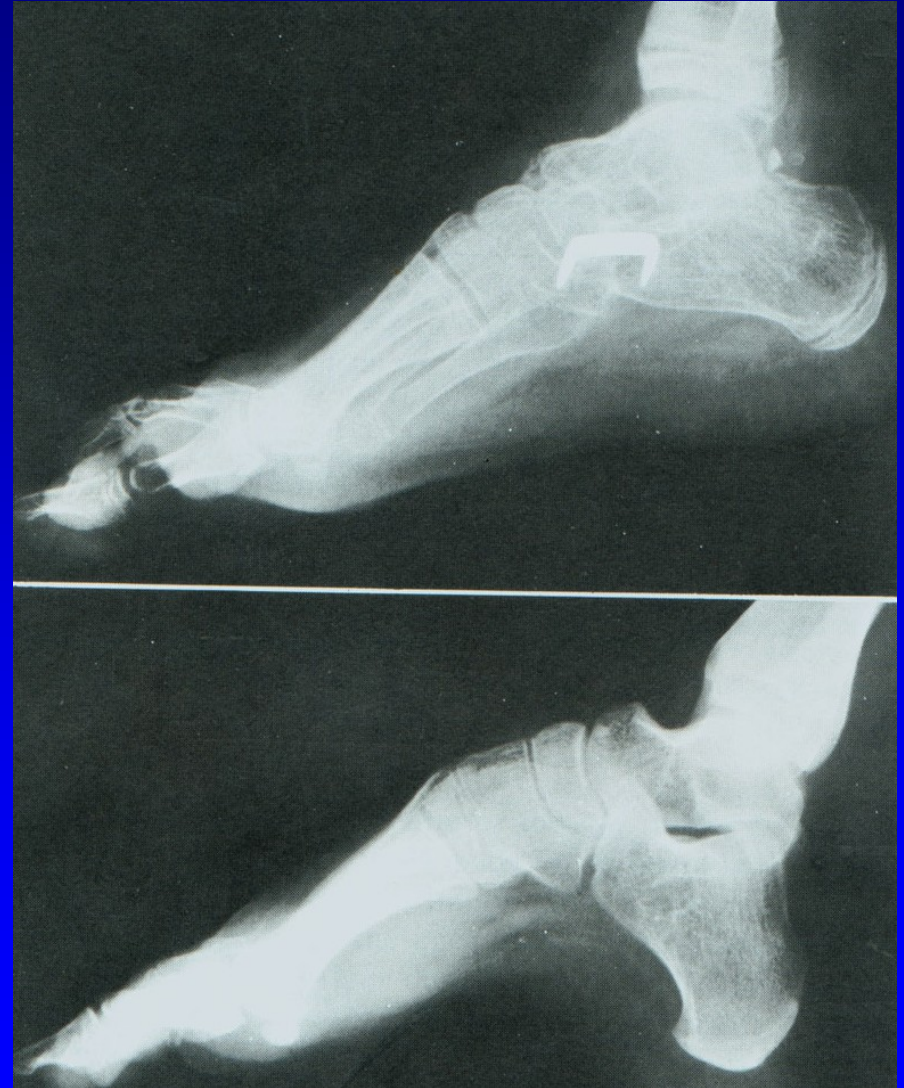Obr. 78



Obr. 79

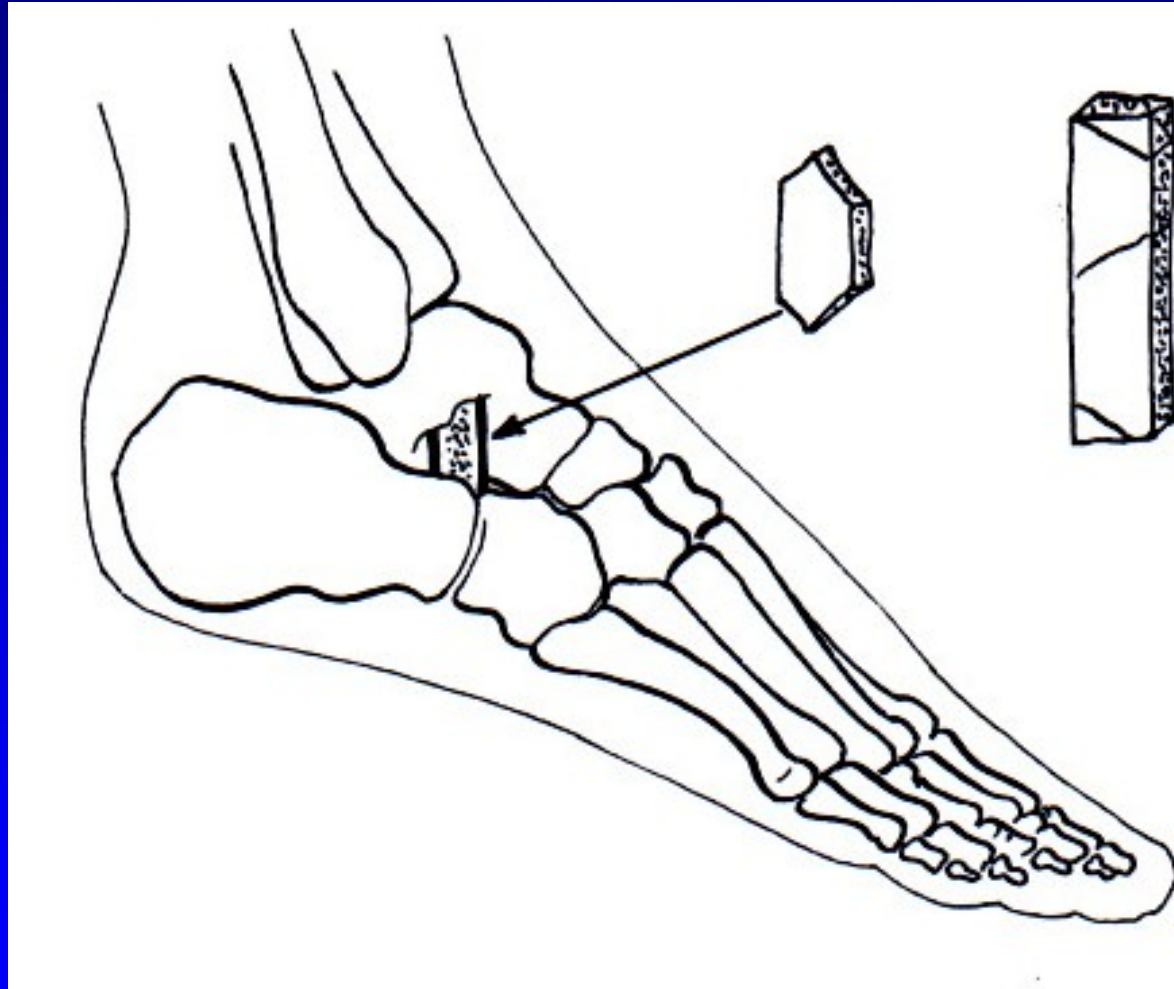
Resekce sub talo- triple arthrodesis

Pes excavatus




Obr. 82

Artrodéza sec. Grice




Obr. 87


Deformity prstců



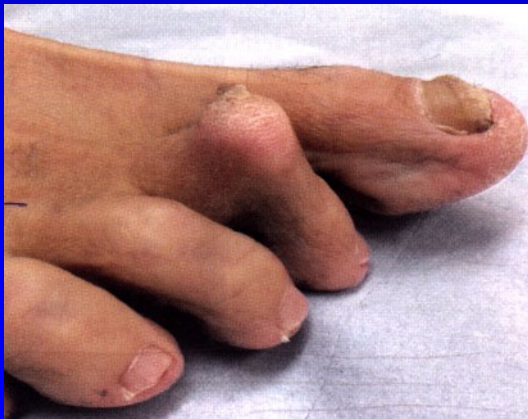Obr. 13 Kladívkovitý prst



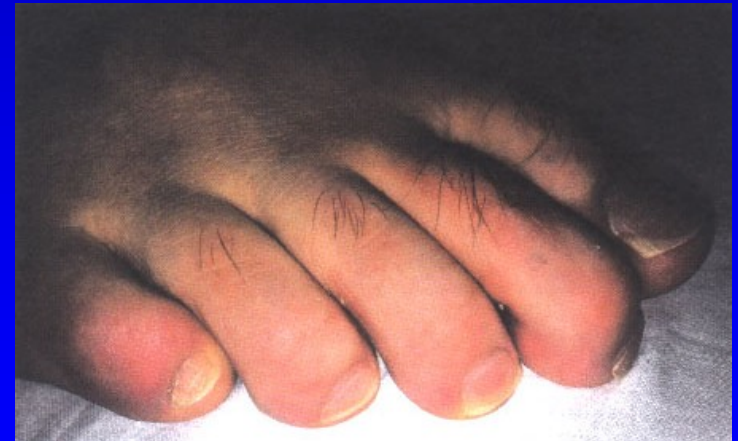
Obr. 14 Drápovitý prst



Obr. 15 Paličkový prst

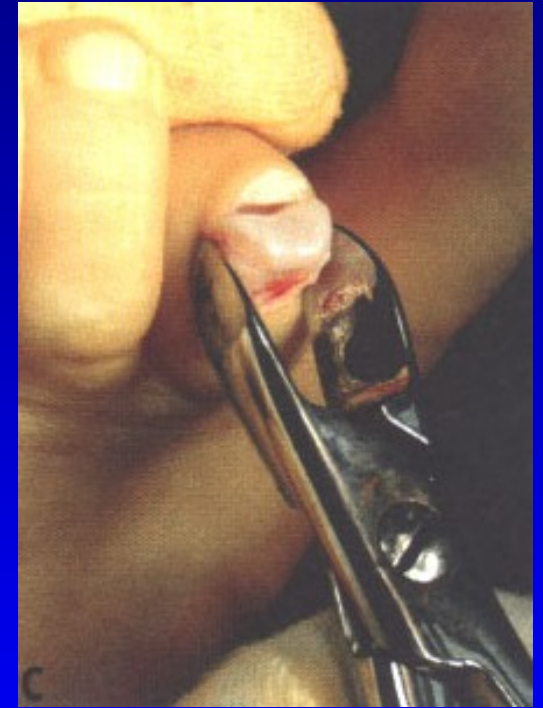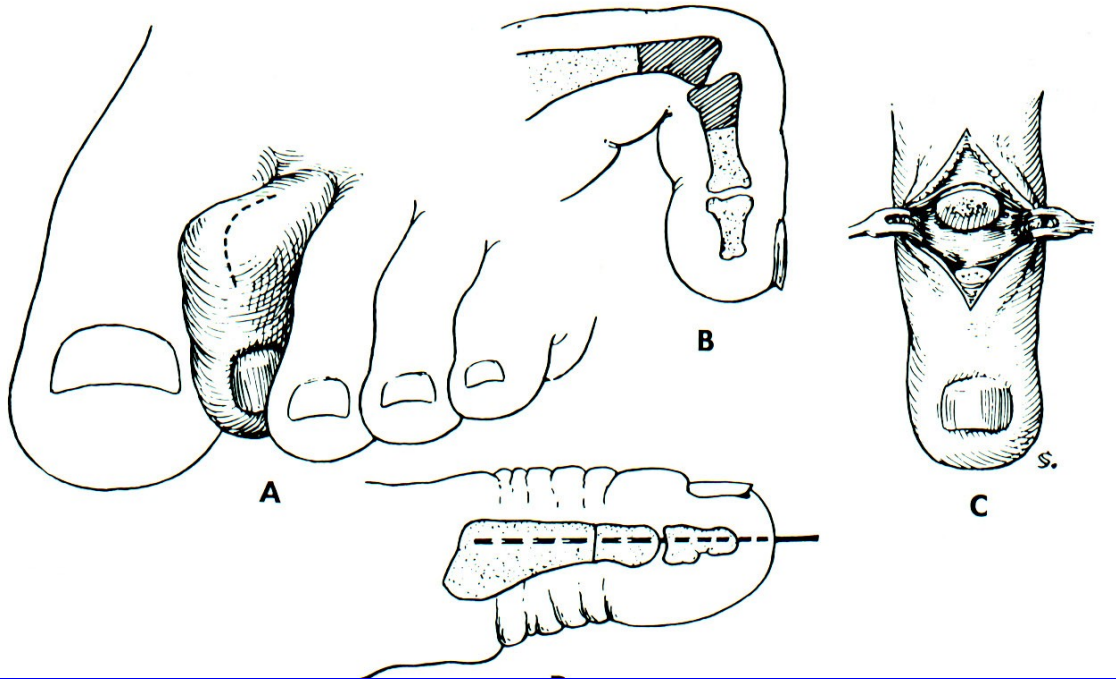


Dig. hamatus = kladívkovitý prst



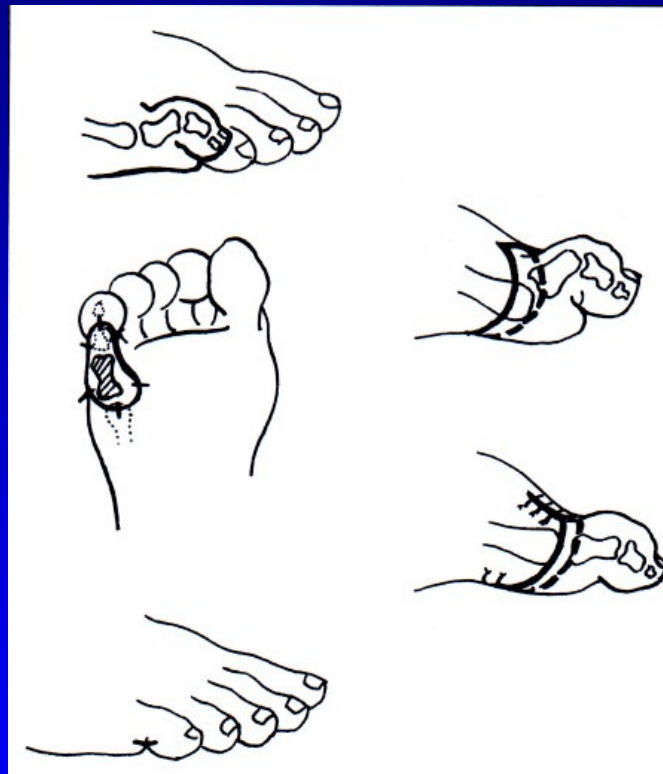
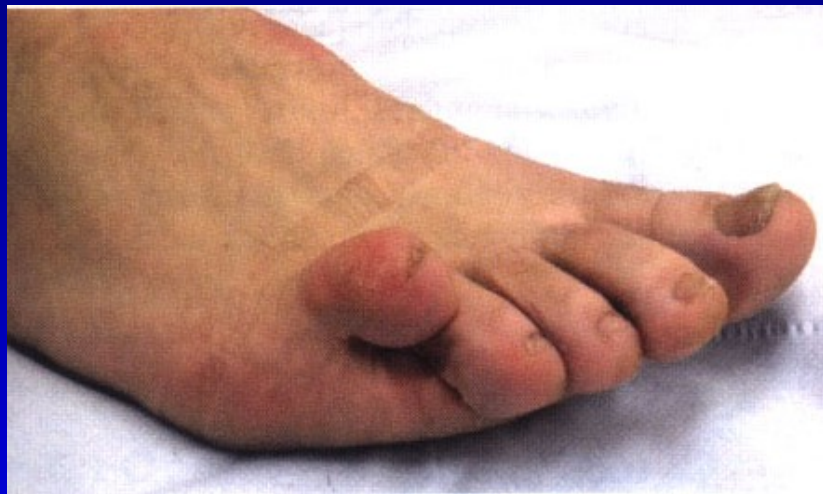Dig. malleus

Dig. hamatus

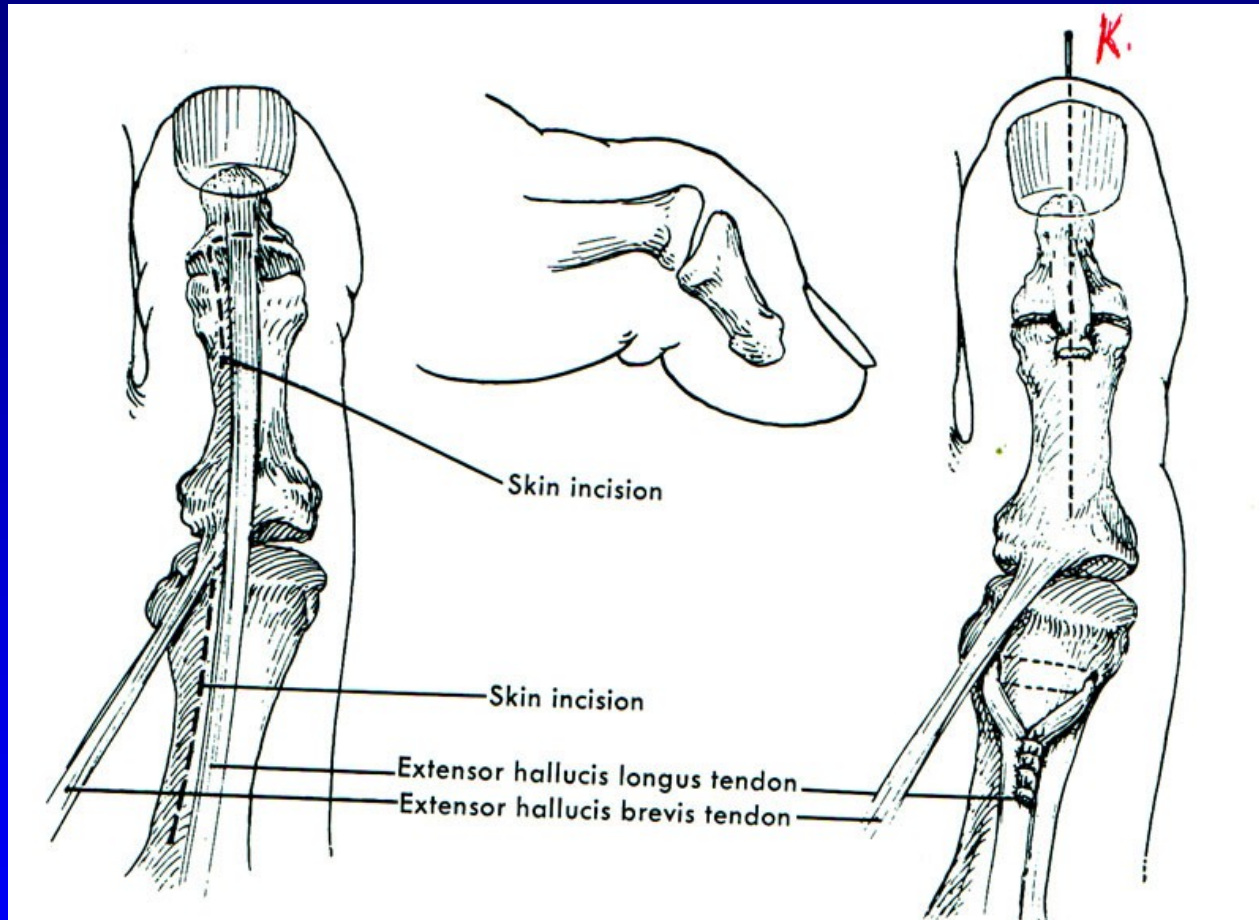


Obr. 91

Dig. superductus



Drápvité postavení palce nohy



Obr. 93 Operace sec. Jones

Aseptické nekrózy kostí nohy

m. Köhler I.

m. Köhler II.

m. Haglund- Sever – apofýza kalkanea (8-13 let)

Osteochondropatie sesamských kůstek

Bursitidy a entezopatie a v oblasti nohy

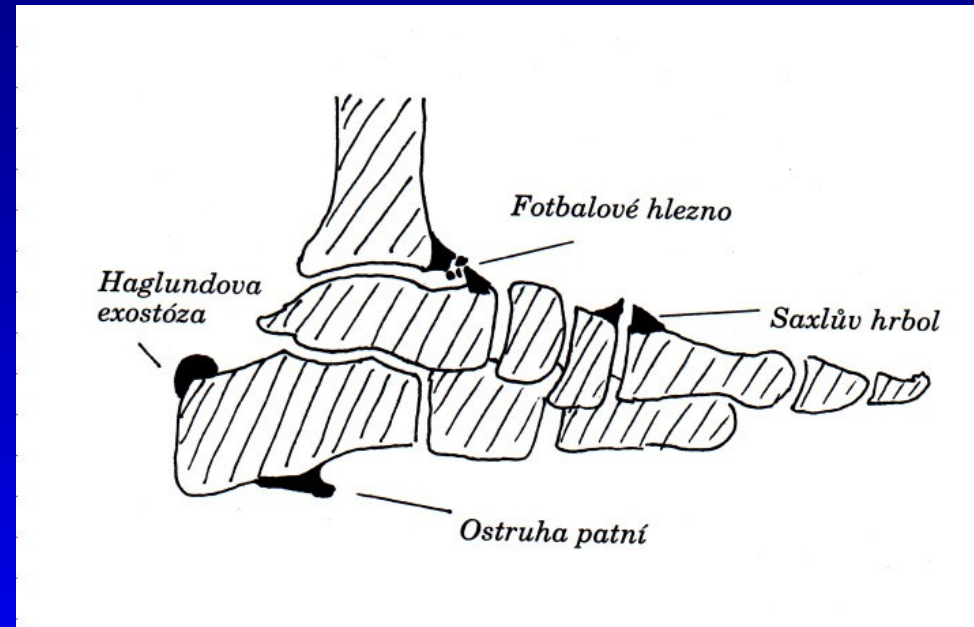
Achillodynia

Calcar calcanei plantaris

Haglundova exostóza

Fotbalové hlezno

Os tibiae externum



Obr. 94

Bursitidy a entezopatie a v oblasti nohy

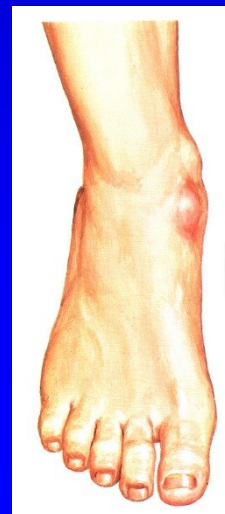
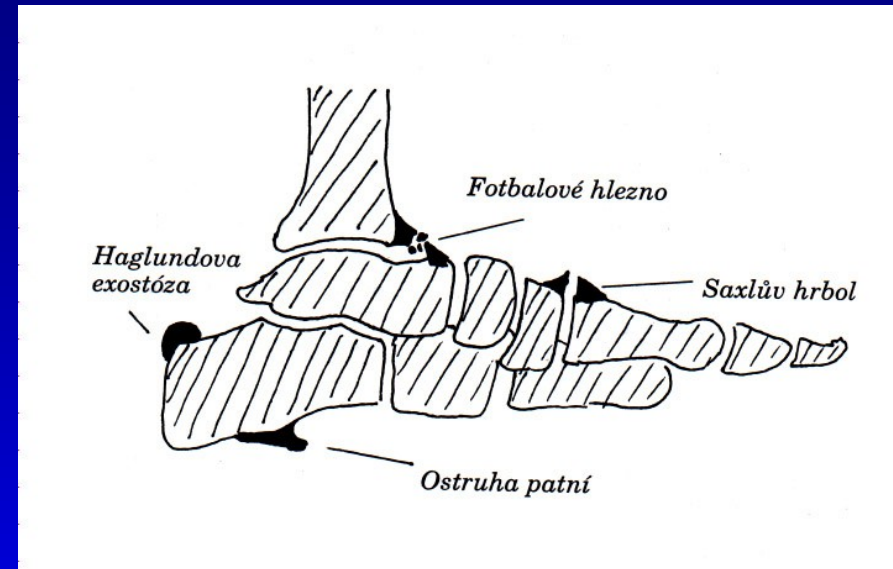
Achillodynia

Calcar calcanei plantaris

Haglundova exostóza

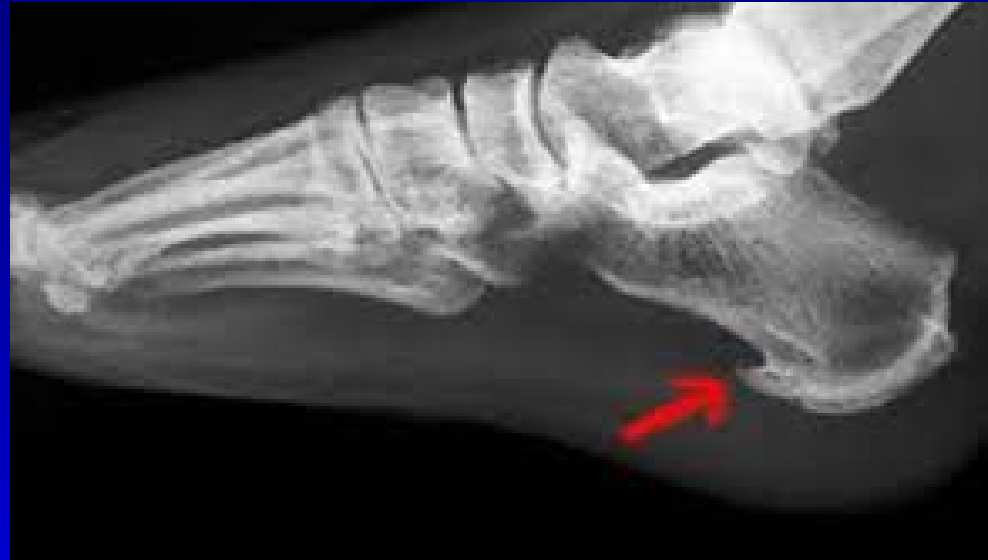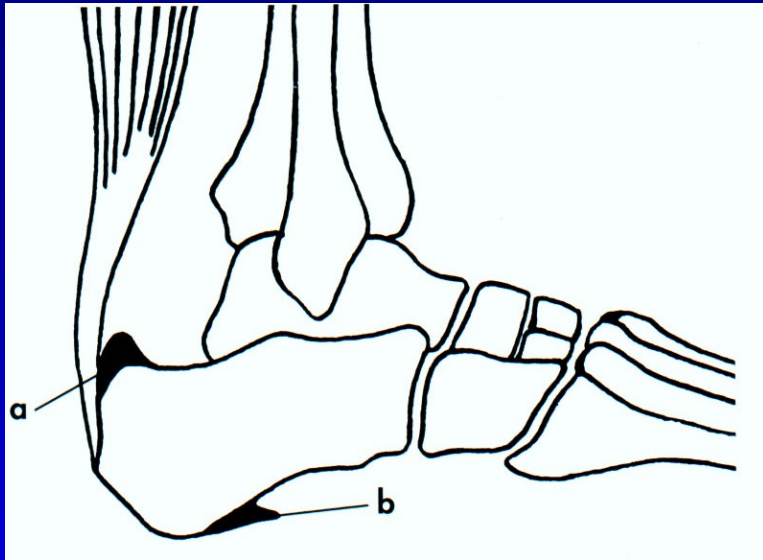
Fotbalové hlezno

Os tibiale externum



Os tibiale externum

Ostruha patní kosti



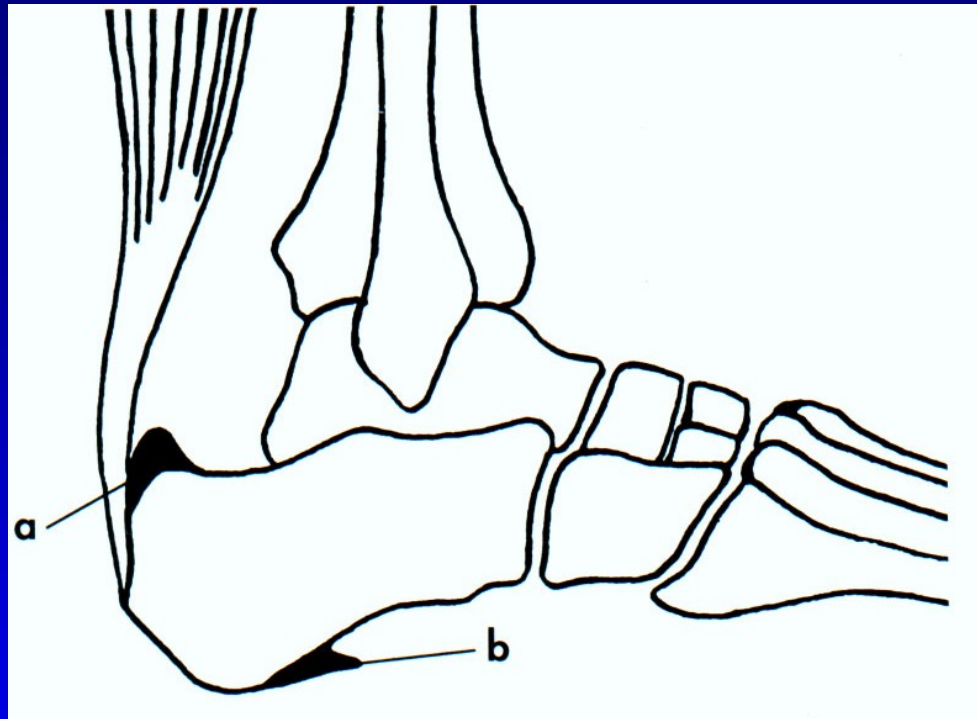
Ostruha patní kosti

Léčba:

Podpatěnka, měkká obuv, NSA masti, lok kortikoid,

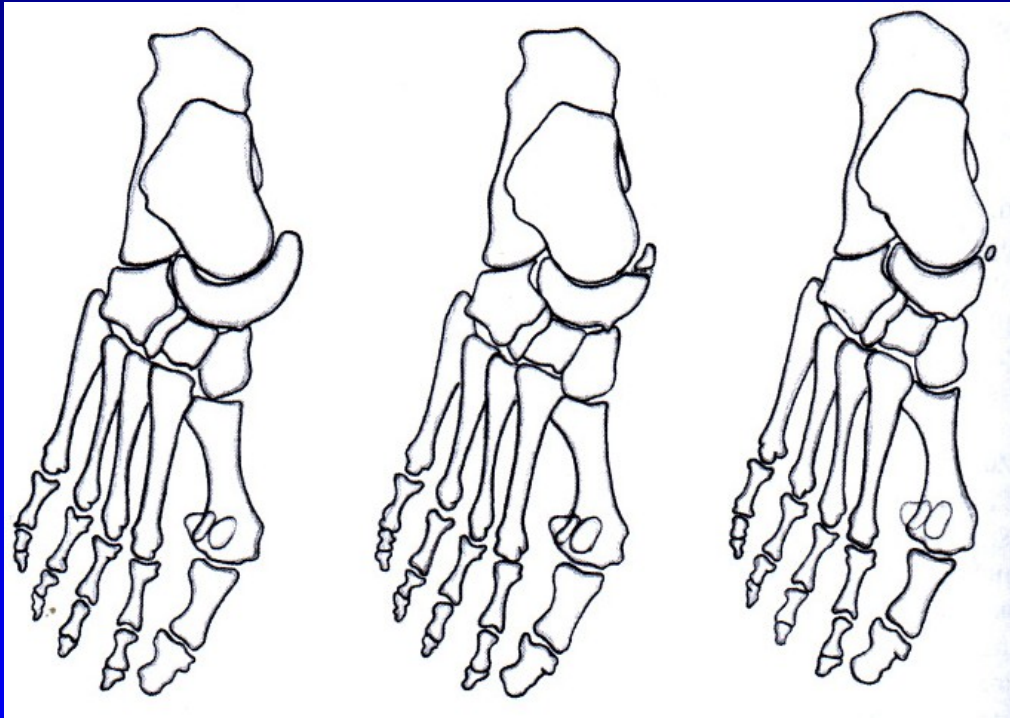
Fyzikální léčba: magnetoterapie, ultrazvuk, laser, Hilterapie,
rázová vlna, radiokobalt 4 Gy,
arthroskopické odstranění

Ostruha patní kosti

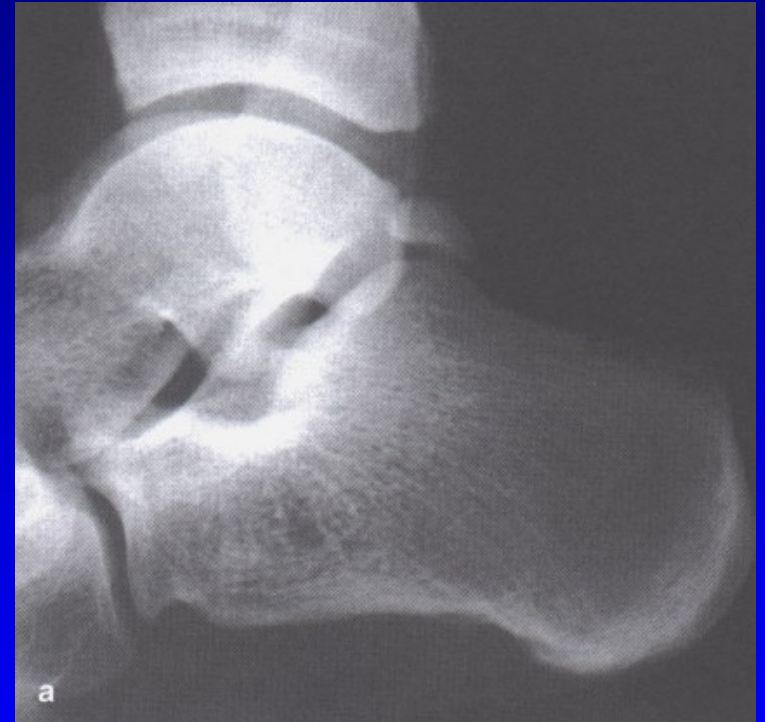

Dorzální exostóza
léčba- snesení

Aksesorní kůstky nohy

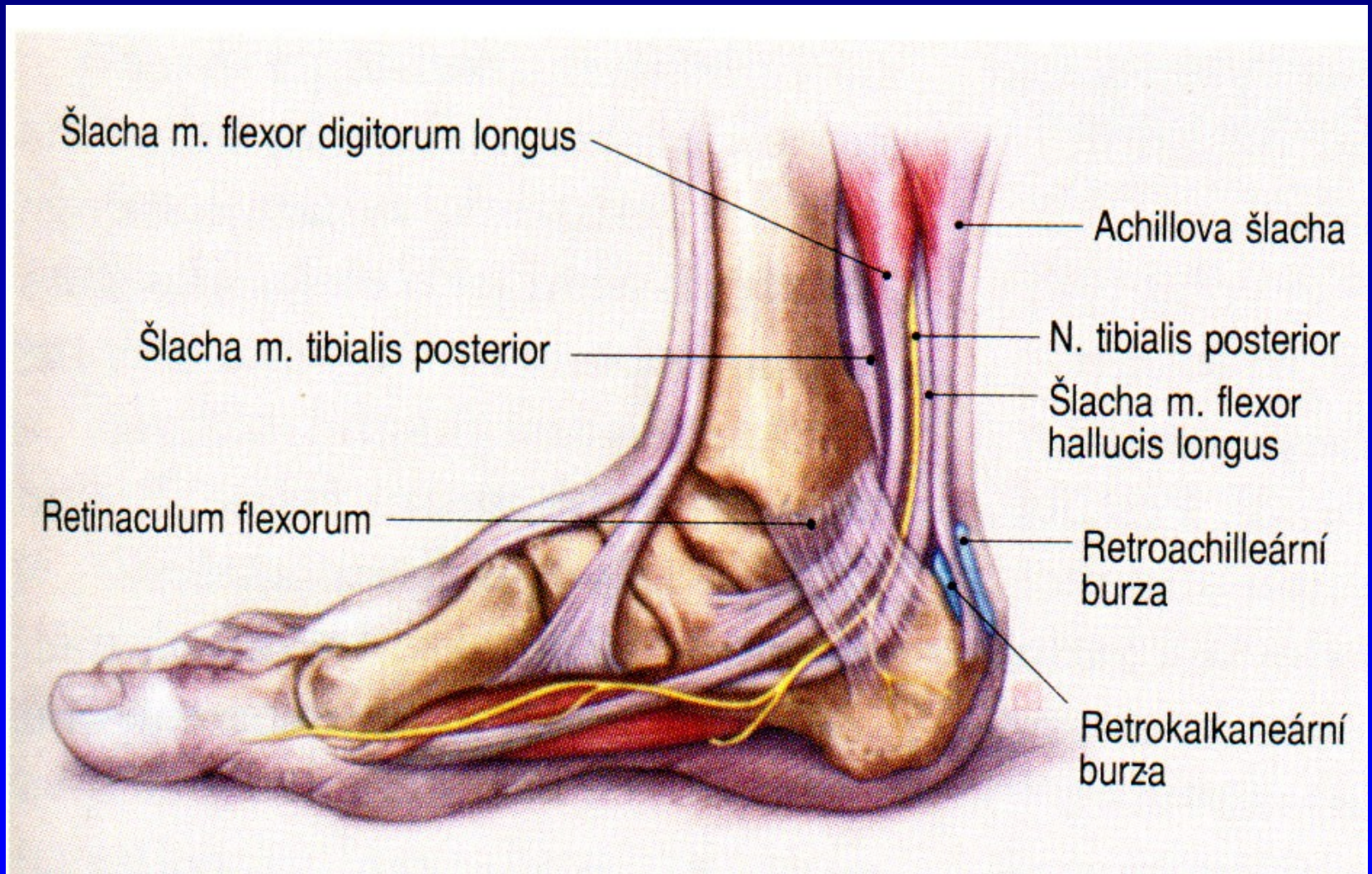


Obr. 97 Os tibiale externum



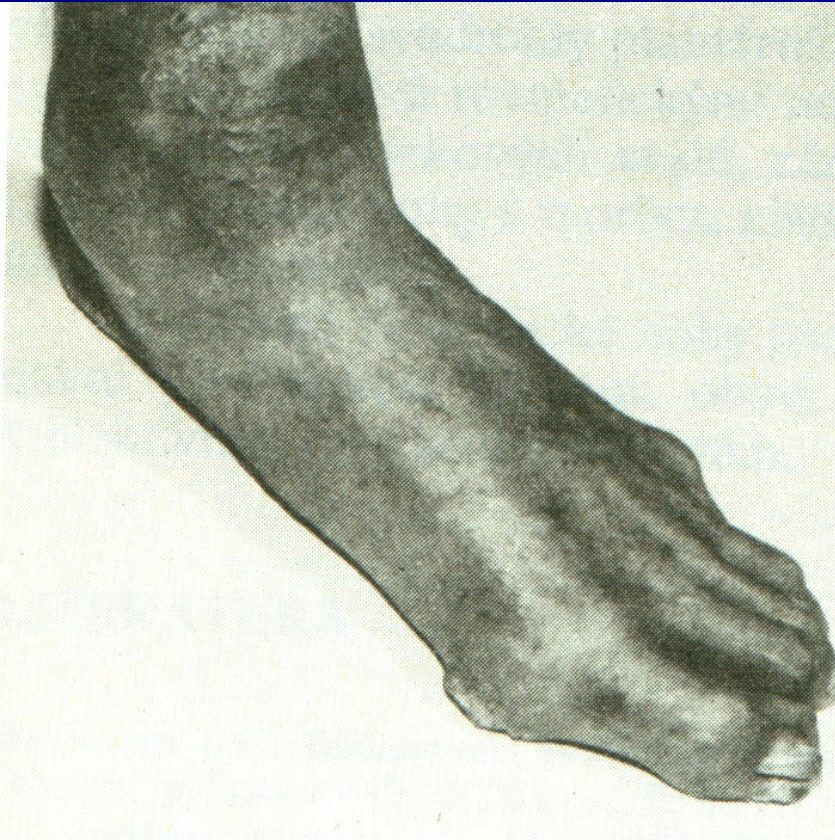
Obr. 98 Os trigonum

Bursitis retrocalcanearis



Obr. 99

Diabetická noha



7-15 % diabetiků

Diabetická neuropatie

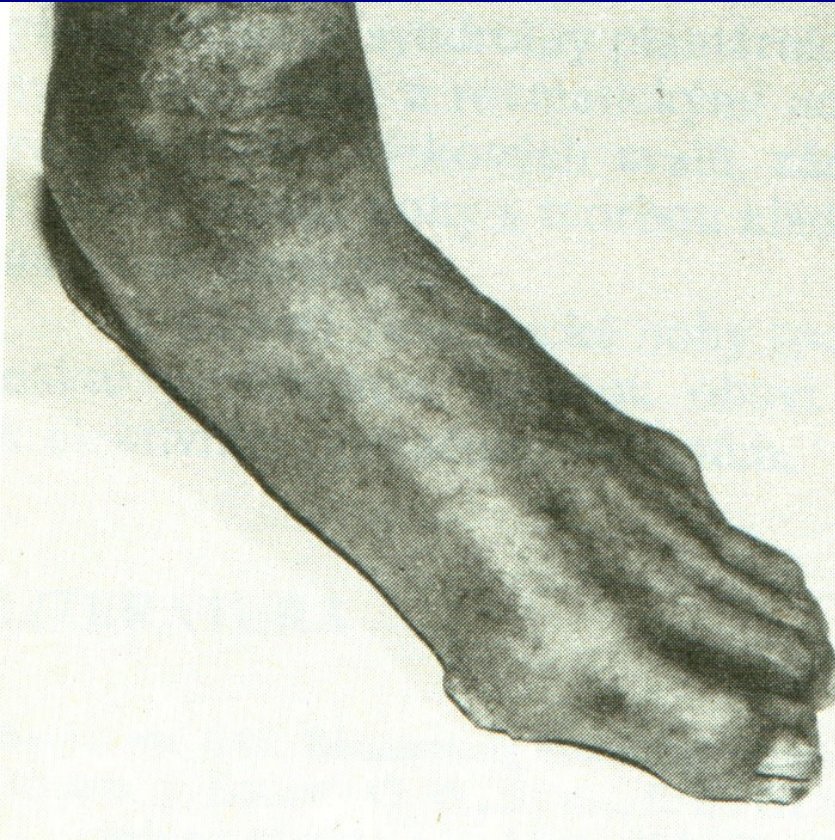
Ischemická choroba cév DK

- diabetická makroangiopatie

Diabetická mikroangiopatie

Obr. 100

Diabetická noha



Zhoršení trofiky

Zhoršení prokrvení

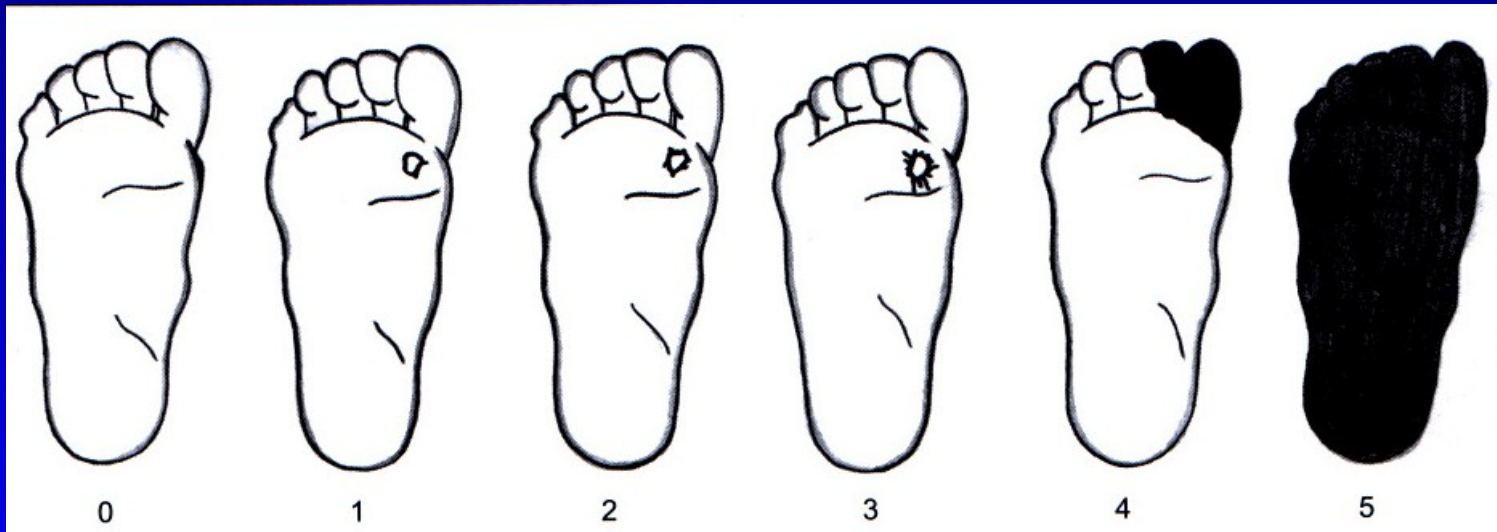
Hluboké infikované ulcerace

Charcotův neuropatický kloub

Obr. 101

Diabetická noha

Wagnerova klasifikace



Obr. 102

Bez
poruchy
kůže

Povrchová
ulcerace

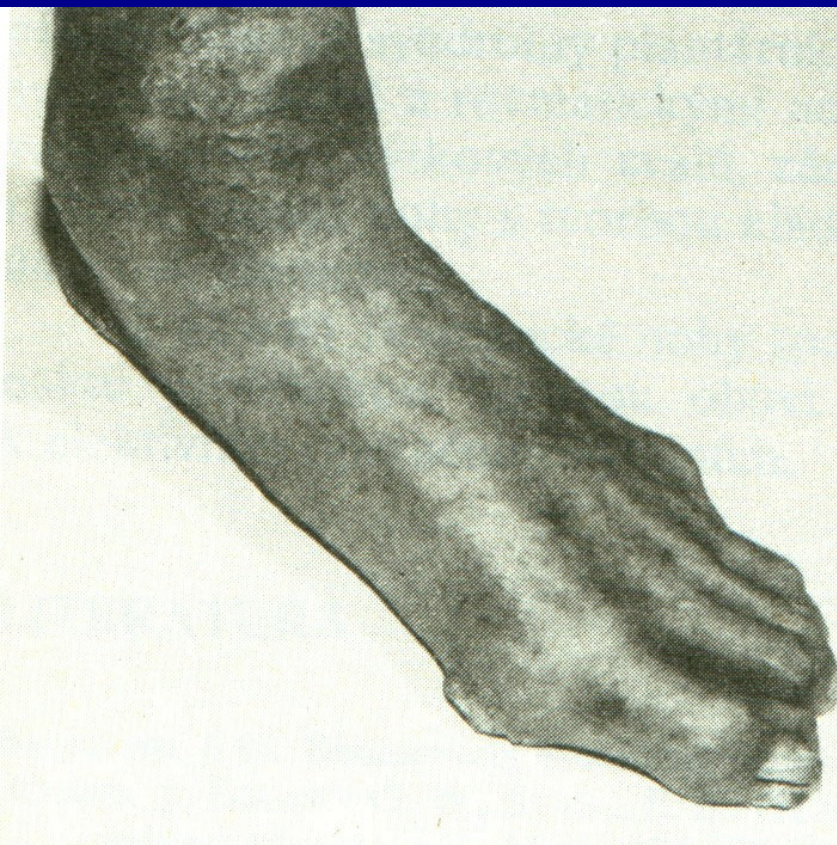
Hlubší
ulcerace

Hluboká
Ulcerace
Postižení
Kosti
a kloubu

Lokaliz.
gangréna

Gangréna
Celé nohy

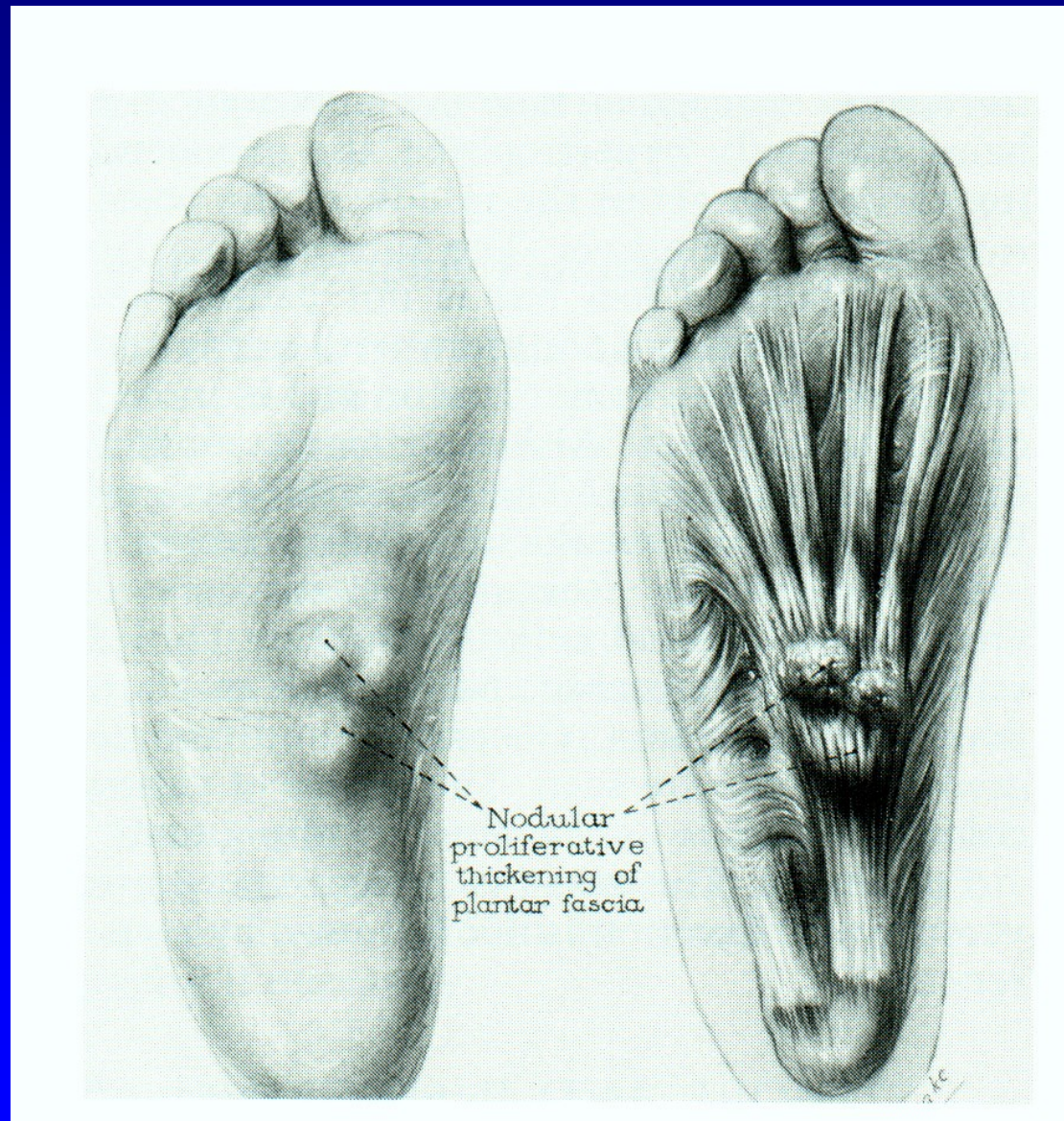
Léčba



Obr. 103

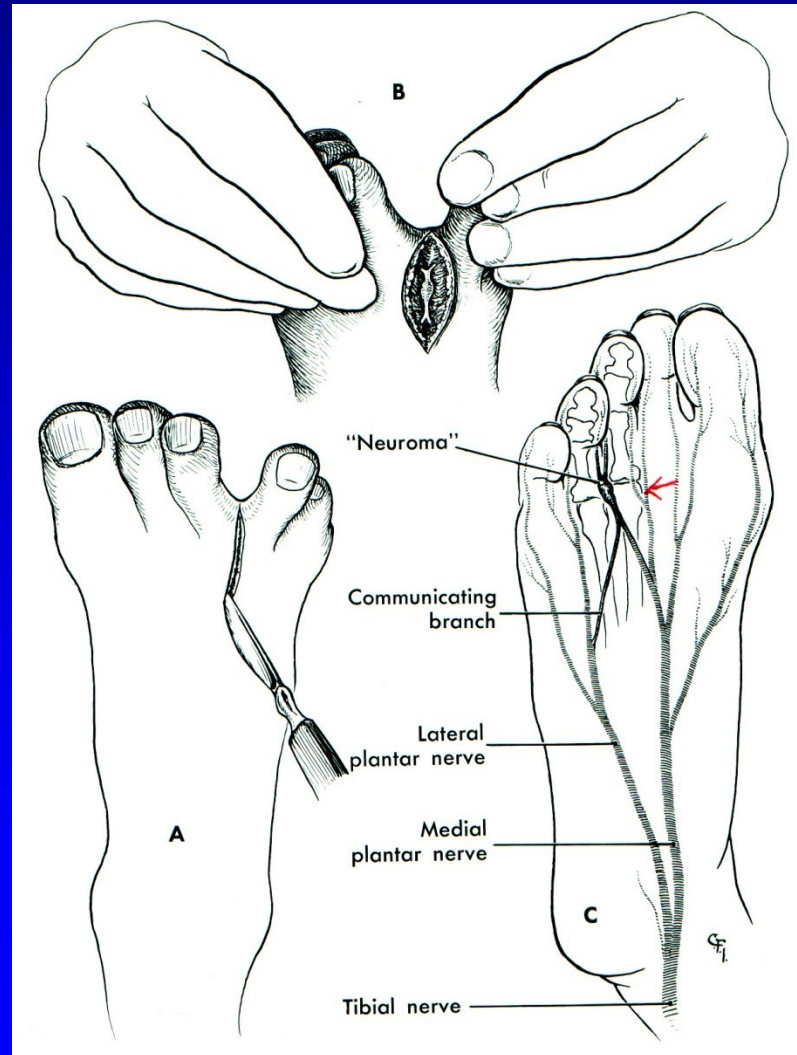
Multidisciplinární
Pravidelné kontroly
Inzulinoterapie
Dezinfekce
Proteolytická th.
Antibiotika
Vasodilatancia, vit E
Angioplastika
Bypass
Hyperbarická komora
Imobilizace
Arthrodézy
Amputace (15 %)

Plantární fibromatosis



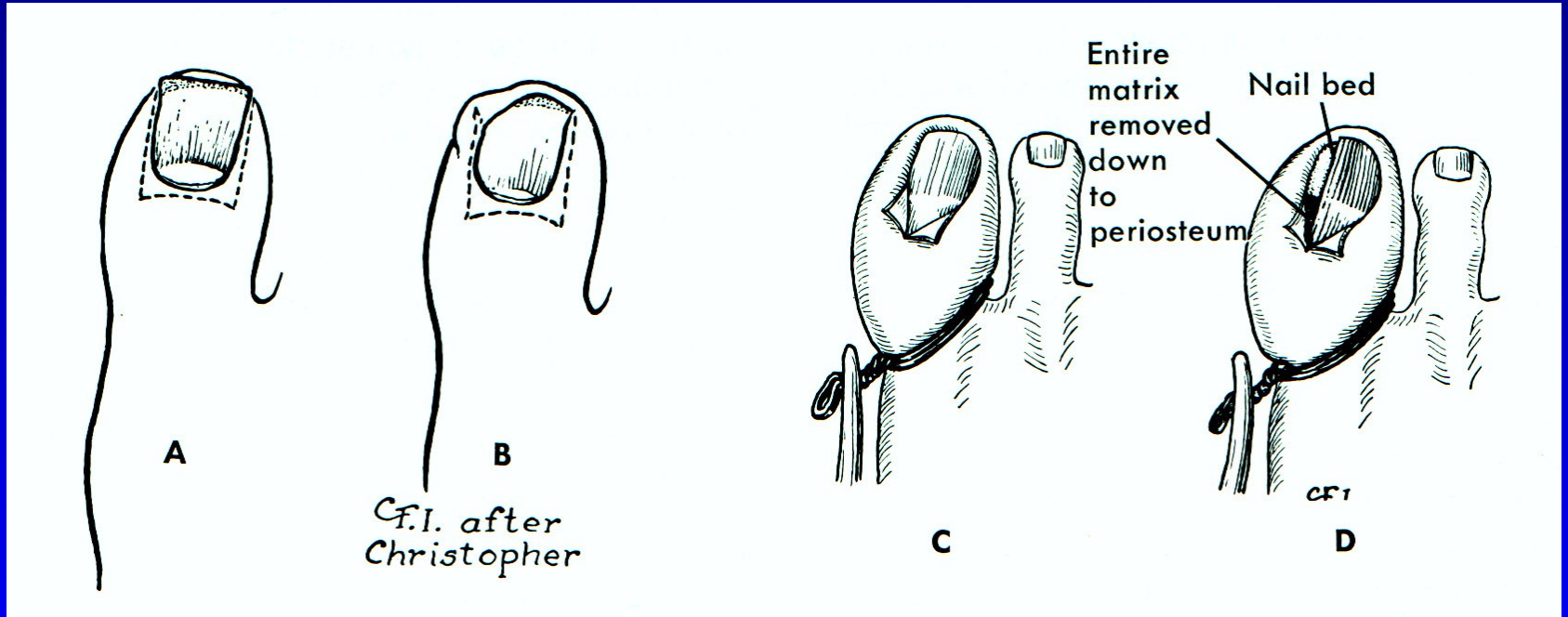
Obr. 104

Mortonova neuralgie



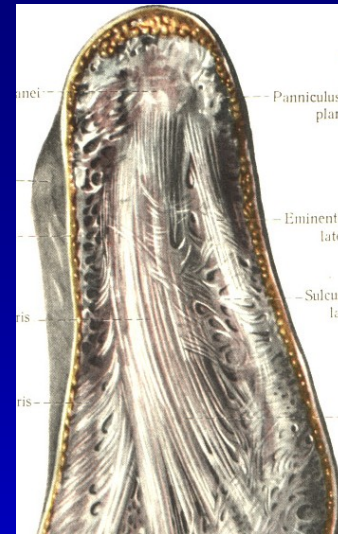
Obr. 105

Unquis incarnatus

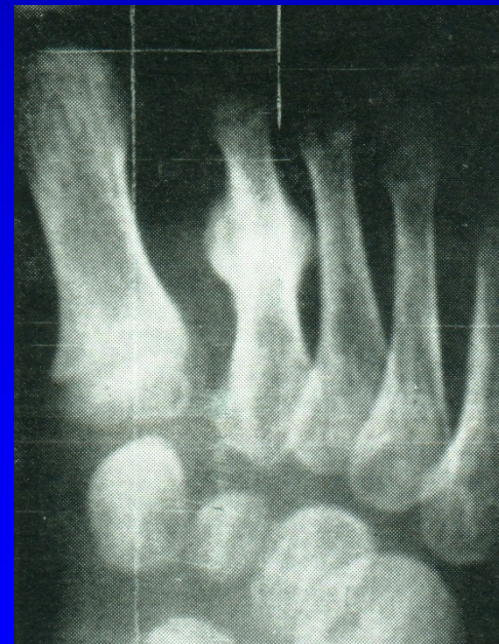


Obr. 106

Plantární fasciitis



Stress fraktury metatarzů



Další příčiny bolestí nohou

Neurogenní (LS syndrom, spinální stenóza, aj.)

Cévní (varixy, chronická venózní insuficience, ICHDK)

Synovialitis MTP₁ kloubů

Nemoci sesamských kůstek- záněty, nekrózy

Tumory

Osteomyelitis

Záněty (bakteriální, R.A., psoriatické, dnavé)

Neurogenní artropatie

