

# Diferenciální diagnostika obtíží s ramenním kloubem

Pazourek L.

# Stanovení správné diagnózy

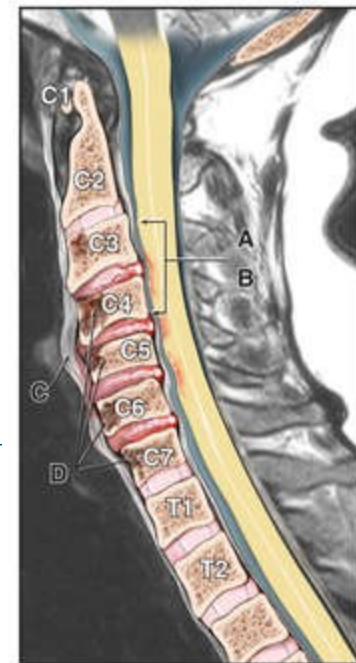
- Znalost funkční anatomie ramenního kloubu
- Anamnéza a subjektivní obtíže pacienta
- Klinické vyšetření
- Zobrazovací metody a laboratorní vyšetření
- Diferenciální diagnostika

# Diferenciální diagnostika

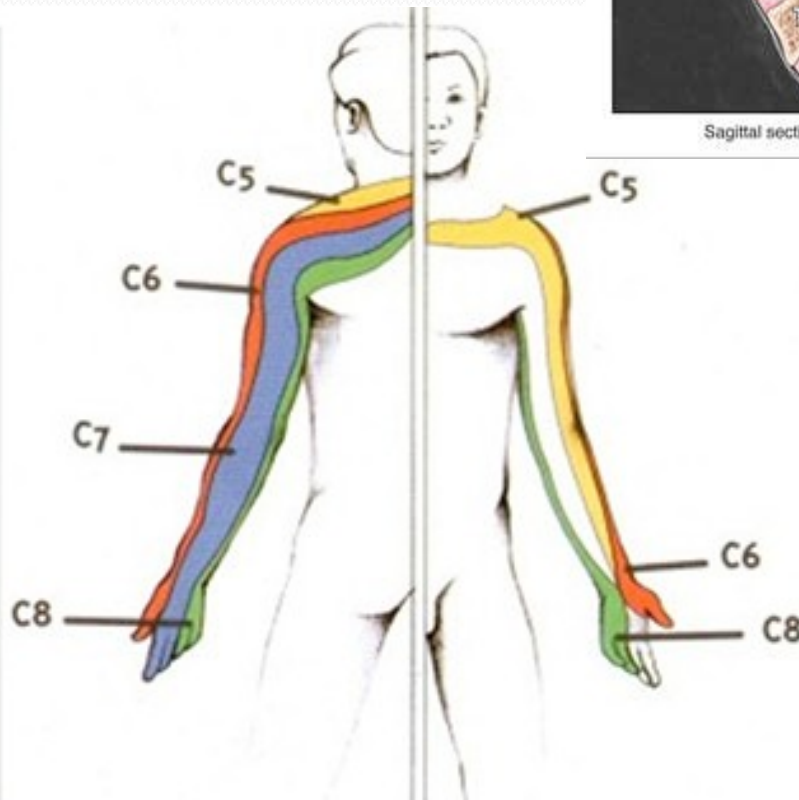
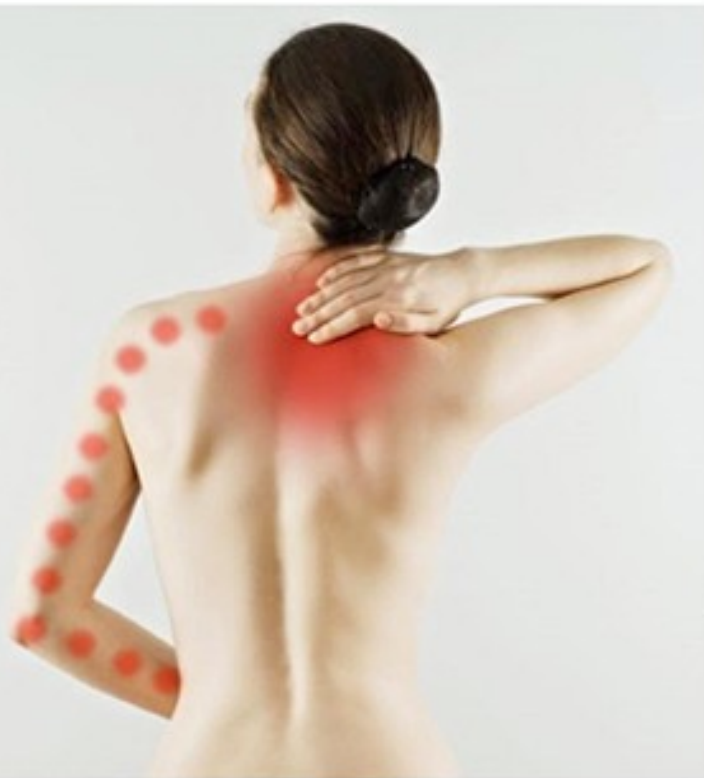- Přenesená bolest
- Vrozené vady
- Akutní traumata (zlomeniny, luxace, poranění svalů a šlach)
- Subakromiální impingement, patologie SA burzy a RM
- Patologie šlachy CLMBB
- Instability (posttraumatické a habituální)
- SLAP léze, throwing shoulder, vnitřní impingement
- Zmrzlé rameno (capsulitis adhesiva)
- Patologie lopatky, SC a AC kloubu
- Zánětlivé postižení (infekční a neinfekční)
- Artrózy (sekundární a primární) a artropatie
- Nádory (kostní /měkkotkáňové, benigní /maligní (primární/sekundární))
- Neurologická postižení (paréza brach. plexu, st.p. CMP, DMO, paréza axilaris, paréza n.thoracicus longus, paréza n.accessorius, syringmyelie,..)
- Funkční změny
- Psychosomatika

# Přenesená bolest:

- C páteř – cervikobrachiální syndrom

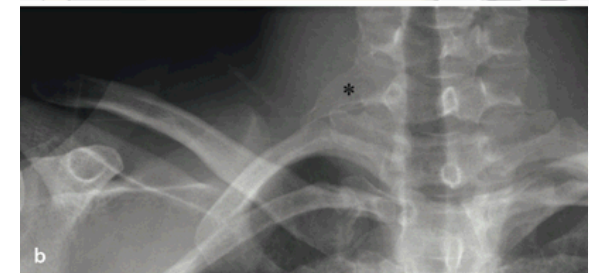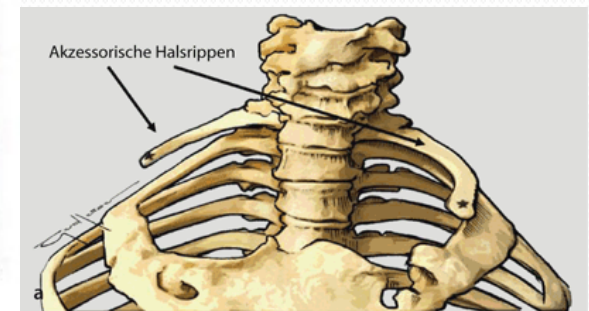
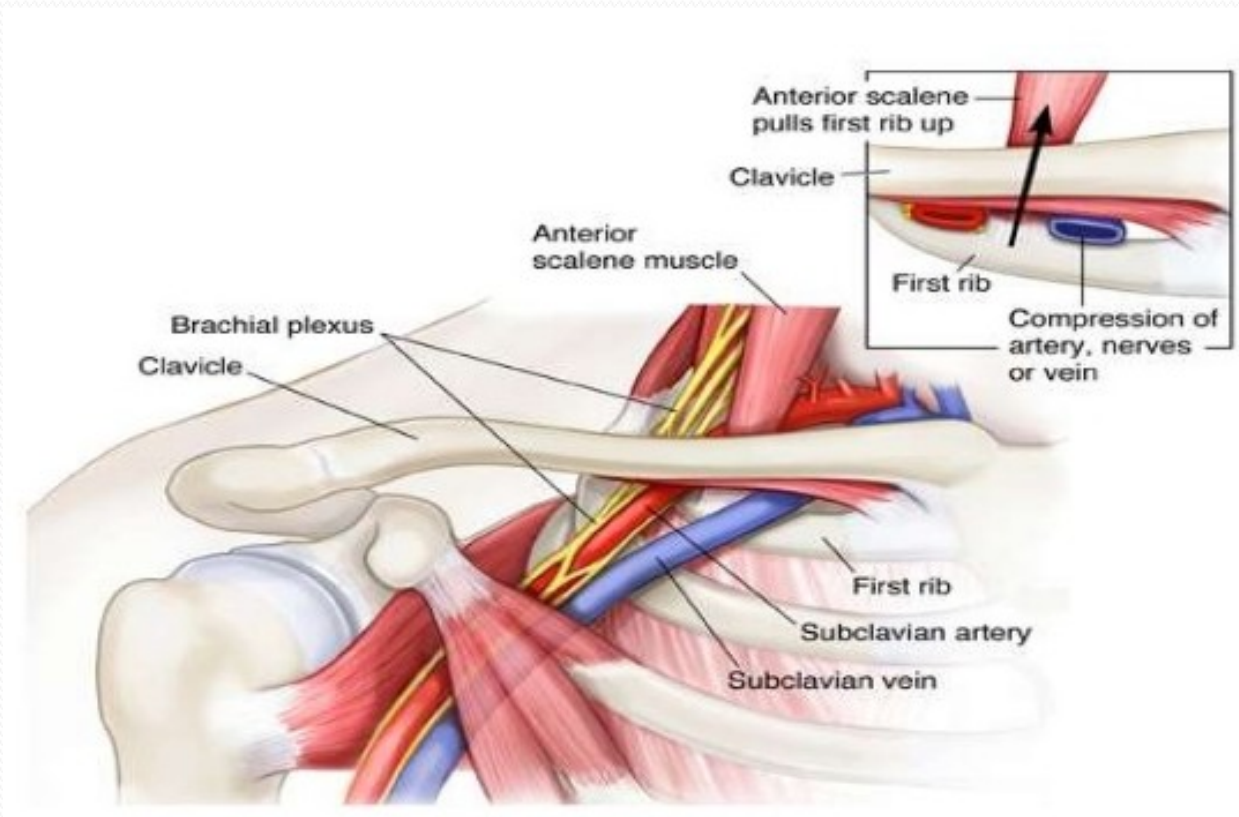


- Orientation
- A** Instability at C3-4, C4-5, C5-C6 and C6-C7
- B** Cervical kyphotic deformity, C3-4, with anterolisthesis of C3
- C** Cervical spondylitic myelopathy secondary to cervical herniated disks at C3-C4, C4-C5, C5-C6 and C6-C7, bone spurs at C5, C6, C7.
- D** Degenerative cervical spondylitic changes of the C4-5 and C6-7 levels with advanced foraminal osteophytic narrowing and nerve root impingement with cervicobrachial syndrome on right



# Přenesená bolest:

- Thoracic outlet syndrom

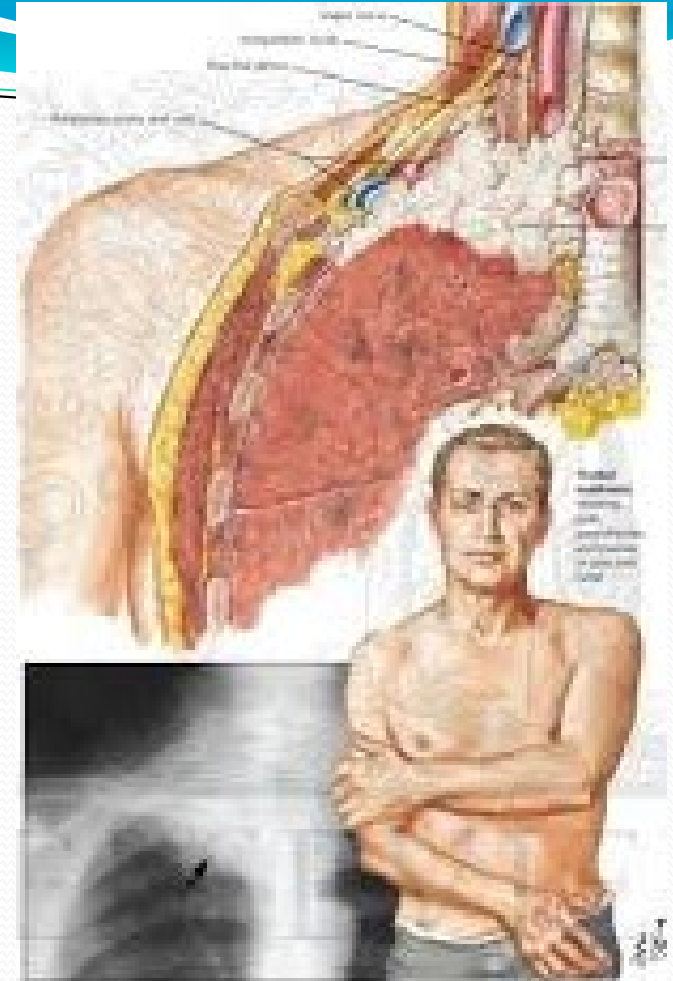
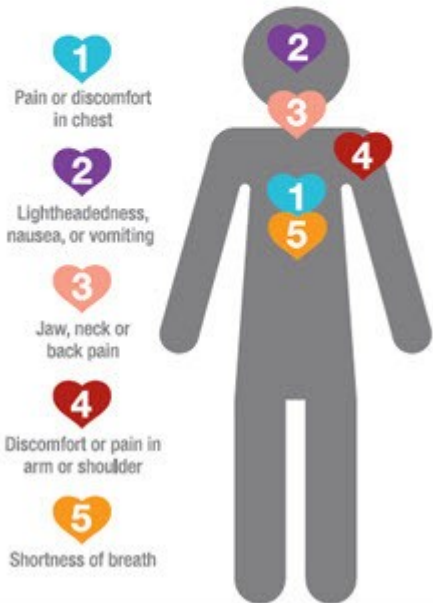

# Přenesená bolest:

- Viscerální:



## Common Heart Attack Warning Signs



- Nemoci srdce
- Nemoci plic, pleury
- Nemoci žlučníku a žlučových cest

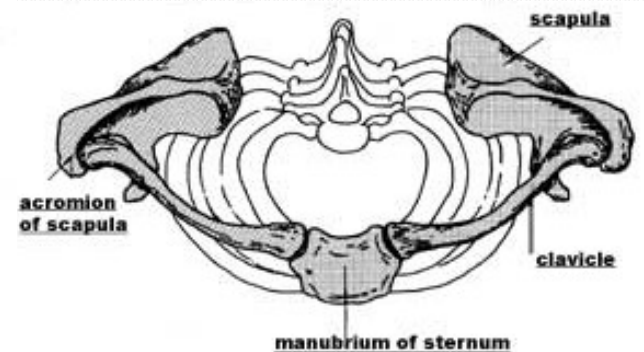
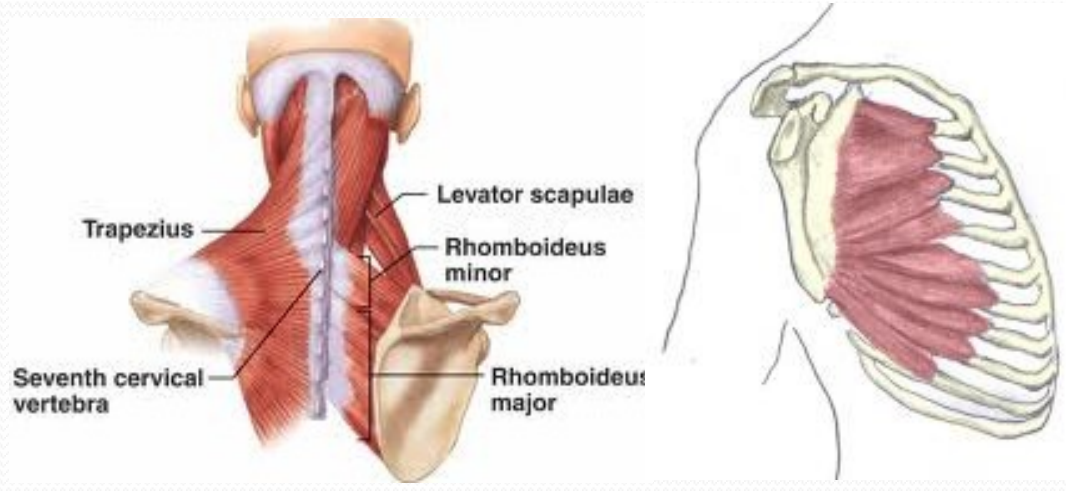
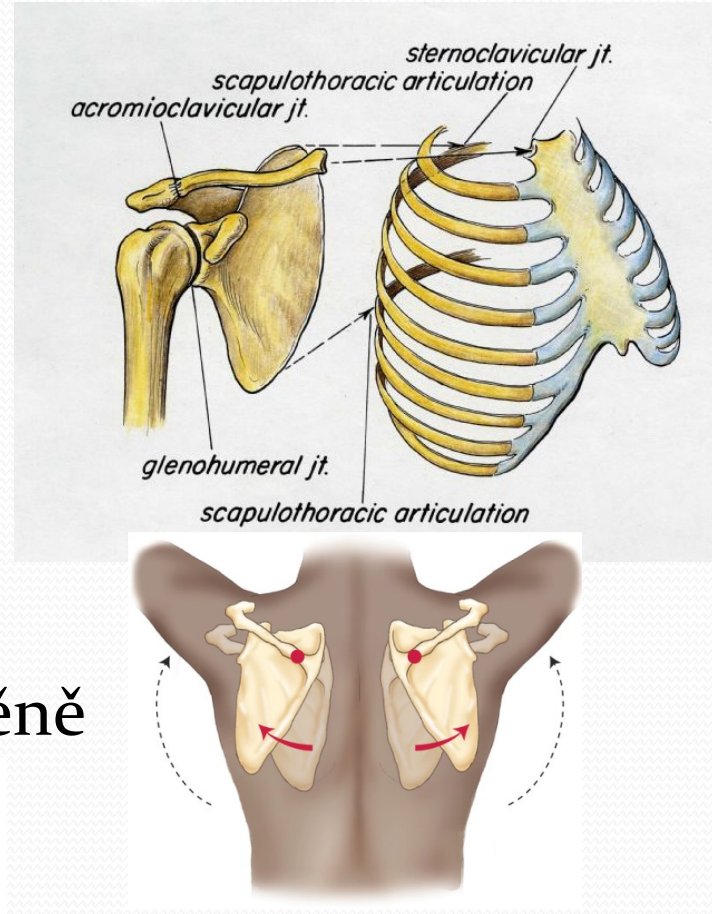


# Rameno

# Poznámky k anatomii:

## Pohyb 4 kloubů

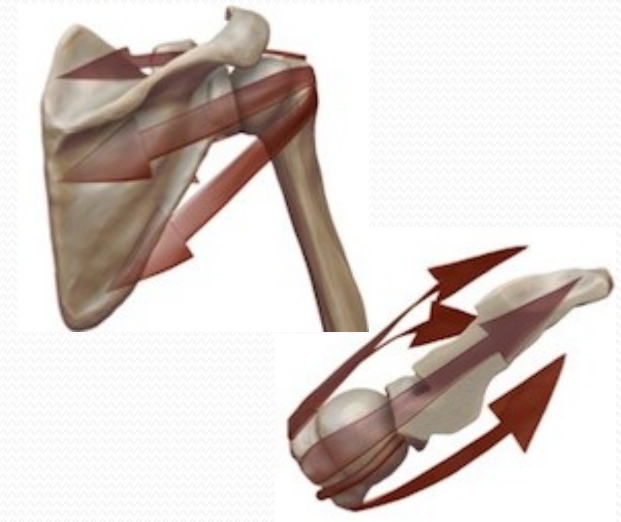
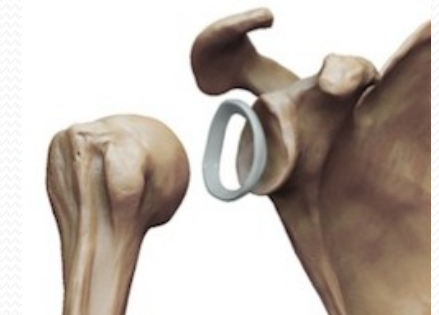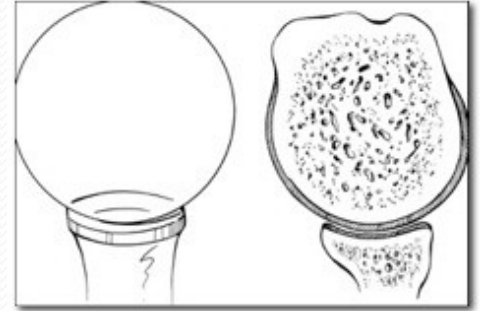
- Pohyb v rameni je pohybem v:
    - Glenohumerálním (GH) kloubu
    - Acromioklavikulárním (AC) kloubu
    - Sternoklavikulárním (SC) kloubu
    - Thorakoskapulárním „kloubu“
- + úzká vazba na Th/C páteř a svalstvo fixující lopatku k hrudní stěně





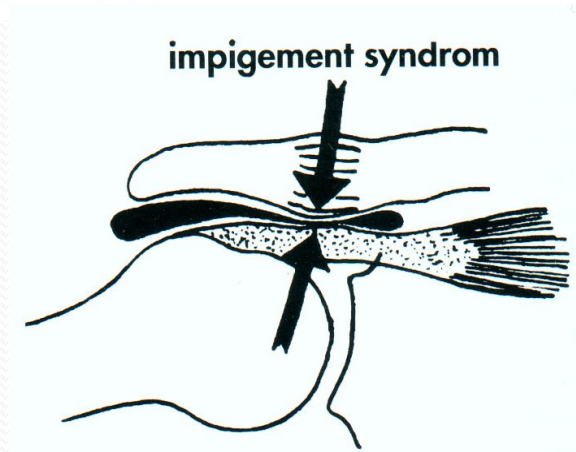
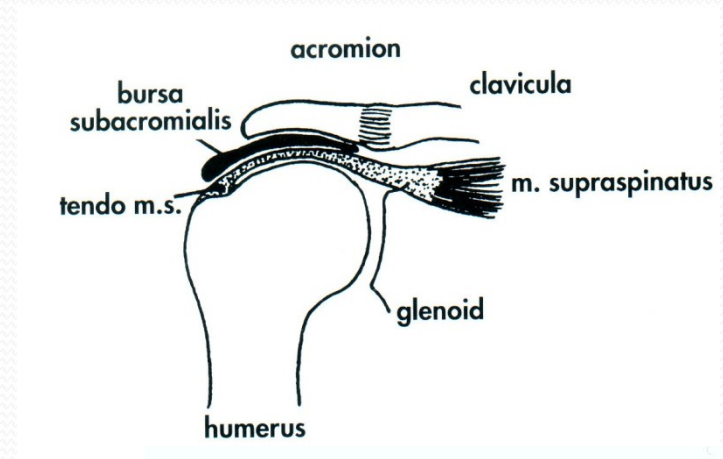
## Pohyblivost a stabilita GH kloubu

- největší rozsah pohybu
- minim. stabilita zajištěná kloubními plochami
- velký význam měkkotkáňových stabilizátorů
  - Statické: labrum glenoidale, kloubní pouzdro a glenohumerální vazy
  - Dynamické: svaly rotátorové manžety (RM) a deltový sval
- Patologie:
  - nejčastěji luxovaný velký kloub
  - instabilita jako častý ortopedický problém v oblasti ramena)



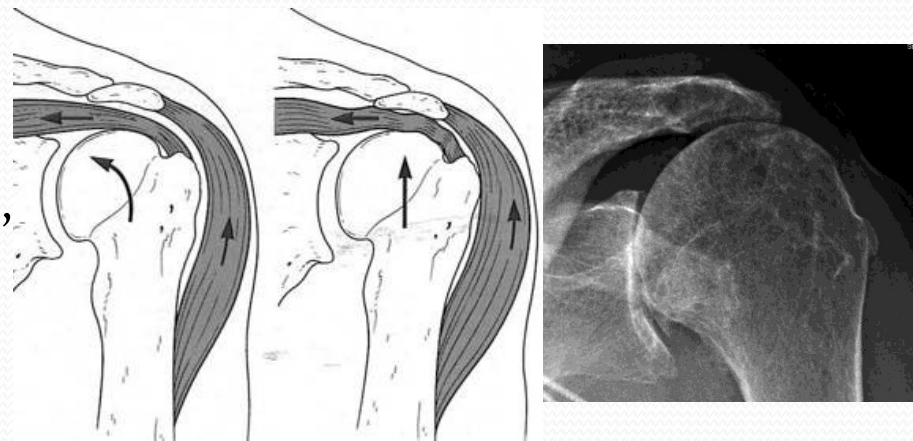
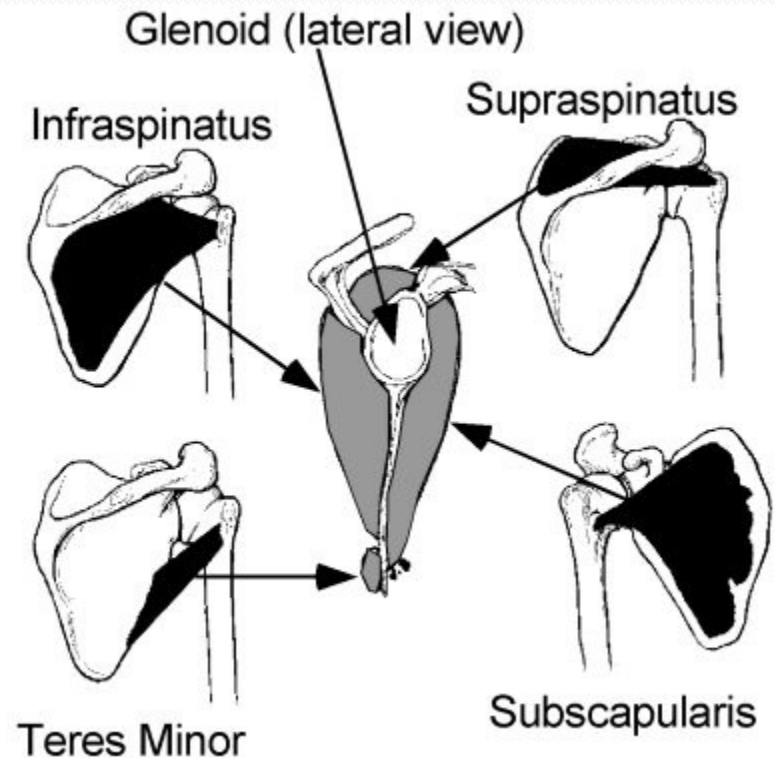
## Subakromiální (SA) prostor

- predilekčně úzký prostor - patologický kontakt - impingement
- šlachy rotátorové manžety (RM) a subakromiální burza
- zúžení SA prostoru:
  - funkční příčiny (svalové dysbalance s malpozicí lopatky)
  - tvar akromia, AC artróza
  - stavy po zlomeninách velkého hrbolu
  - sekundárně patologie RM a SA burzy
- Patologie: impingement syndrom, subakromiální burzitida, tendinitidy RM, kalcifikace v burze a šlachách RM, ruptury RM



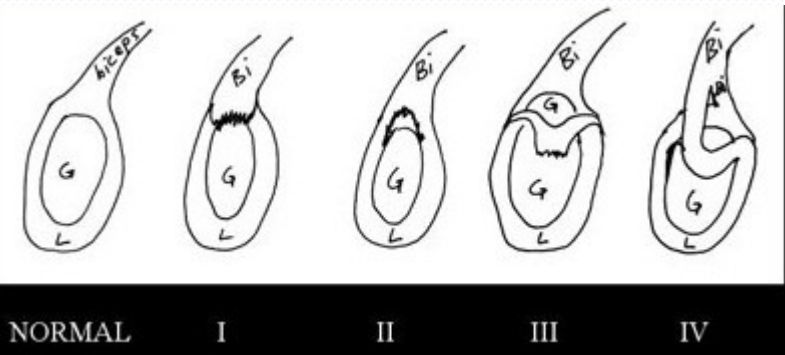
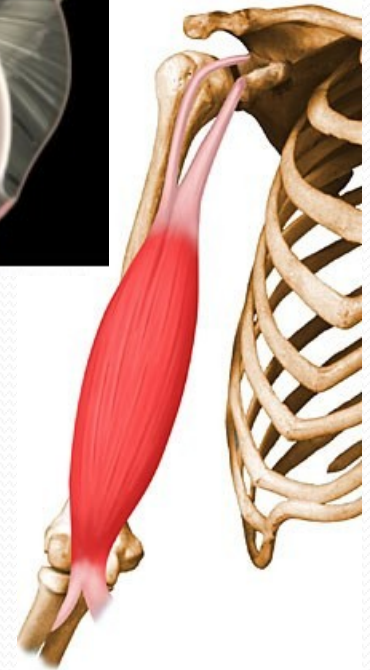
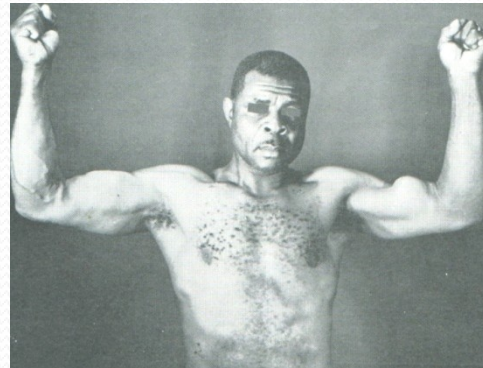
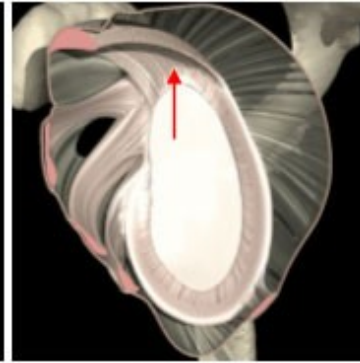
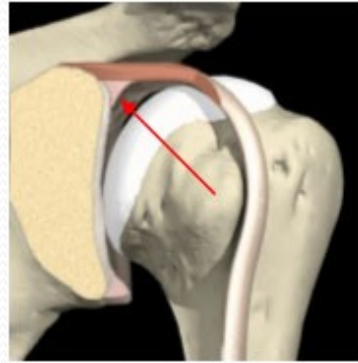## Rotátorová manžeta

- šlachy svalů odstupujících od lopatky a upínající se na hlavici humeru, kolem které vytváří „manžetu“
- m.subscapularis, m.supraspinatus, m.infraspinatus, m.teres minor
- význam:
  - pohyb v GH kloubu (zvedání a rotace)
  - depresory hlavice
  - dynamické stabilizátory GH kloubu
- patologie:
  - impingement syndrom
  - tendinitidy a kalcifikace
  - ruptury traumatické a degenerativní,
  - rotátorová artropatie



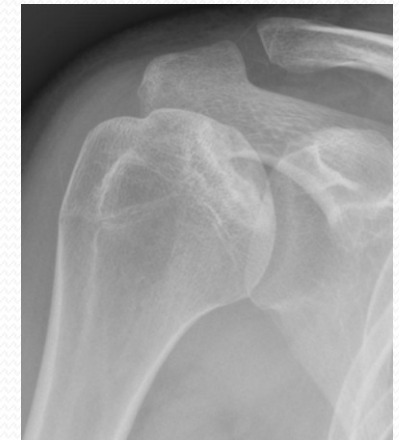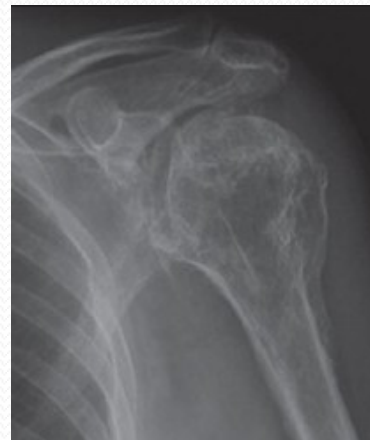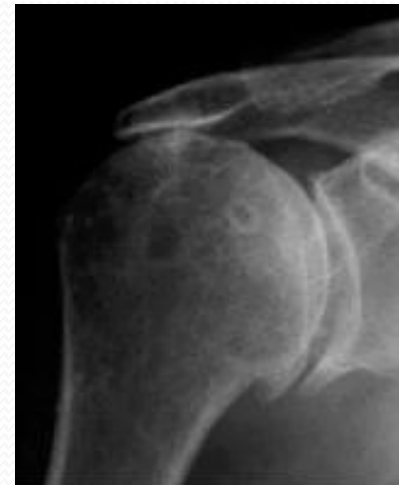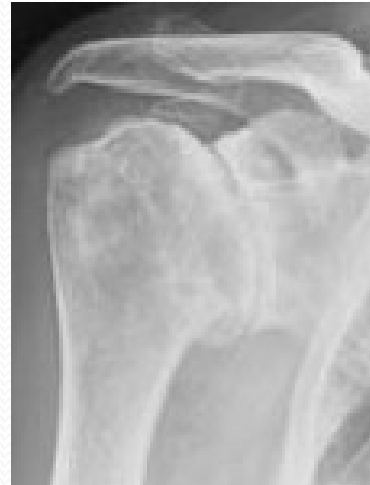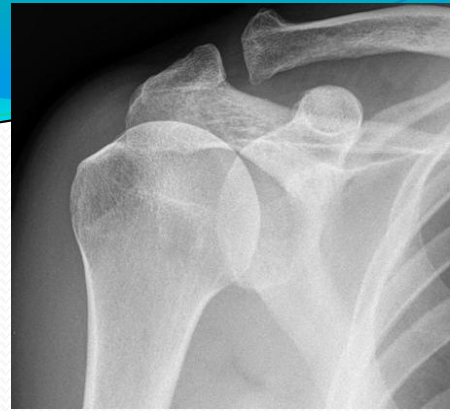## Šlacha dlouhé hlavy bicepsu (CLMBB)

- jediná intraartikulárně probíhající šlacha
- možná příčina obtíží na ventrální straně kloubu
- vztah k hornímu labru
- patologie:  
tenosynovialitidy,  
ruptury, SLAP léze



## GH kloub = nezátěžový kloub

- Primární osteoartróza GH kloubu je oproti velkým kloubům DKK (kyčel, koleno) relativně vzácná
- Častější jsou sekundární příčiny:
  - stavy po zlomeninách proximálního humeru
  - revmatoidní artritida
  - rotátorová artropatie
  - vzácně nekrózy hlavice humeru



# Anamnéza:

- věk

- **novorozenci a děti**

- porodní trauma a neurologické postižení – zlomeniny klíční kosti, parézy brach.plexu, DMO,..
- vrozené vady – Sprengelova deformita, Klippel-Feilův sy, cledocraniální dysostóza, torticollis,..
- infekční postižení – septická artritida a osteomyelitida
- primární kostní nádory – Ewingův sarkom a osteosarkom

- **adolescenti a mladí dospělí**

- luxace GH kloubu a chron. instabilita (posttraumatická i habituální)
- zlomeniny klíční kosti, luxace AC a SC kloubu
- SLAP léze, throwing shoulder, vnitřní impingement
- SA burzitida
- primární kostní nádory – Ewingův sarkom a osteosarkom

- **střední věk**

- akutní i chronické obtíže v SA prostoru
- tendinitidy, kalcifikující tendinitidy a ruptury RM
- tenosynoviality CLMBB
- artróza AC kloubu
- sekundární kostní nádory (meta), z primárních chondrosarkom

- **starší pacienti**

- degenerativní ruptury RM a CLMBB
- rotátorová artropatie
- artróza GH kloubu
- zlomeniny proximálního humeru
- sekundární kostní nádory (meta), z primárních chondrosarkom

# Anamnéza:

- dominance paže
- trauma
  - zlomeniny – proxim. humeru, abrupce velkého hrbolu, zlomeniny klíční kosti
  - luxace GH kloubu – první, recidivující, mechanismus, směr, způsob repozice,..
  - luxace AC a SC kloubu
  - kontuze ramena
- profesní, sportovní a další aktivity
  - over-head aktivity, vrhačské disciplíny, jiné chronické přetěžování
- prodělané choroby
  - neurologické s ovlivněním funkce ramena (CMP, st.p. DMO, paréza brach.plexu, syringomyeliie, st.p. op. C páteře,..)
  - onemocnění související se zmrzlým ramenem (DM, ICHS, thyreopatie)
  - onkologické onemocnění (možnost meta postižení skeletu)
  - možné příčiny přenesené viscerální bolesti (žlučník, bránice, srdce, plicní hroty)
- předchozí léčba a operace ramena

# Subjektivní obtíže pacienta:

- Bolest
- Omezení hybnosti a aktivit pacienta (od sportu po běžné aktivity sebeobsluhy):
  - pro bolest
  - ztuhlost
  - slabost
- Instabilita
- Další
  - otok, rezistence
  - deformita
  - celkové příznaky,..



# **Analýza bolesti** (charakter – intenzita – trvání - lokalizace - propagace – vazba na aktivitu)

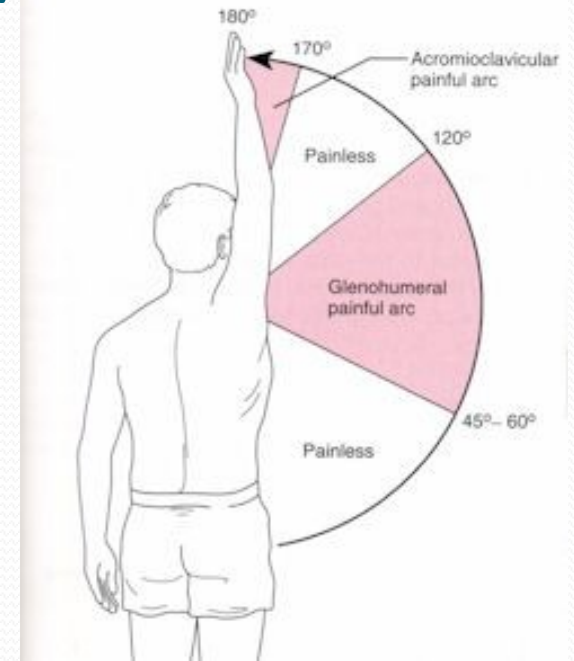
## **Lokalizace bolesti**

- většinou lokalizace do oblasti GH kloubu s propagací do oblasti deltového svalu až k jeho úponu
- obtíže se šlachou CLMBB – bolesti na ventrální straně ramena s palpační bolestivostí v oblasti sulku
- obtíže s AC kloubem – lokalizované přímo do AC kloubu
- obtíže v oblast šíje, ramene, propagace do periferie, parestezie apod. – CB syndrom

# Analýza bolesti (charakter – intenzita – trvání - lokalizace - propagace – vazba na aktivitu)

## Vazba na aktivitu

- **bolest mezi 60 – 120 st.** – impingementn syndrom (tzv. bolestivý oblouk)
- **bolest při plné elevaci** – AC kloub
- **bolest při iniciální fázi abdukce (do 20-30st.)** – postižení supraspinatu



• **pacient nemůže spát na postiženém rameni + noční bolesti** – zmrzlé rameno, obtíže s AC kloubem, závažnější postižení GH kloubu (artróza, artritida, ..), masivní nebo akutní ruptura RM, akutní tendinitidy RM, nádory

• **bolest zcela bez vazby na aktivitu** – přenesená viscerální bolest, nádory

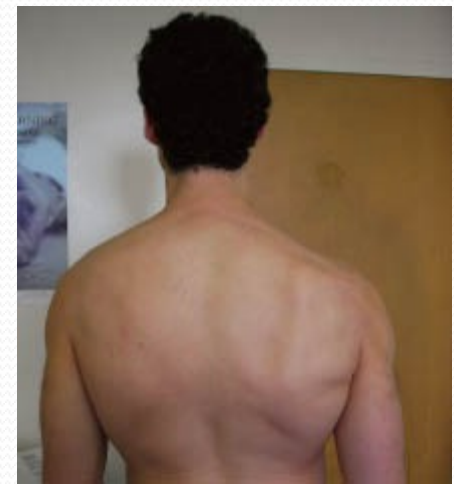
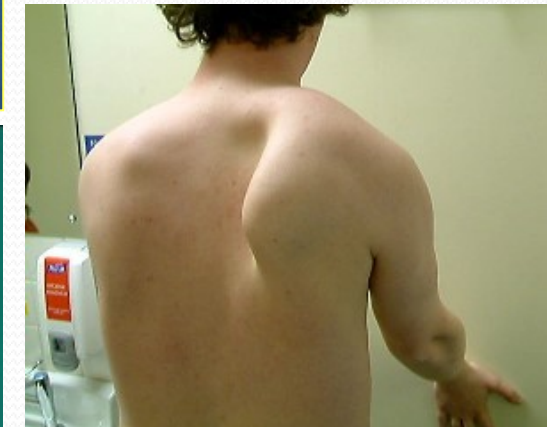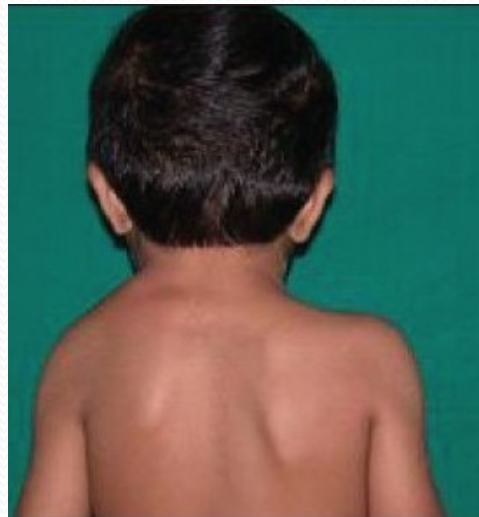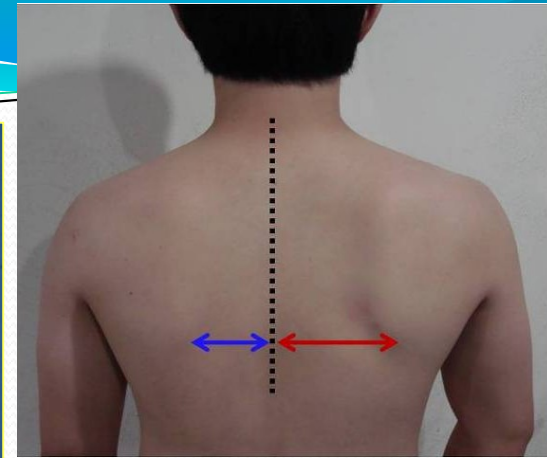
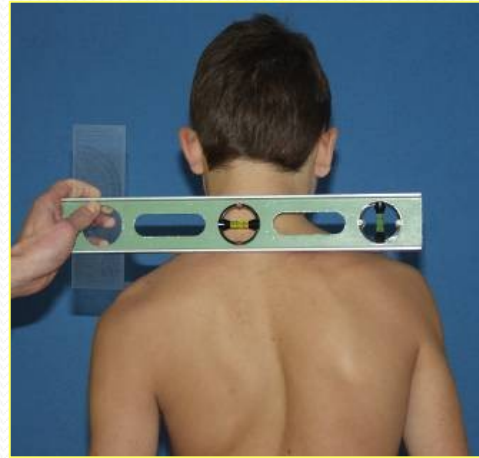
# Klinické vyšetření:

- aspekce a palpance
- vyšetření aktivní a pasivní hybnosti
- funkční testy :
  - testy na RM
  - testy na impingement syndrom
  - testy na biceps (šlachu CLMBB)
  - testy na AC kloub
  - testy na instabilitu v.č. zhodnocení ev. kloubní laxicity
- orientační vyšetření C-pateře  
(event. následně dle nálezu doplnění RTG a neurologického vyšetření)
- orientační zhodnocení prokrvení a inervace končetiny, resp. její periferie

# Klinické vyšetření - aspekce

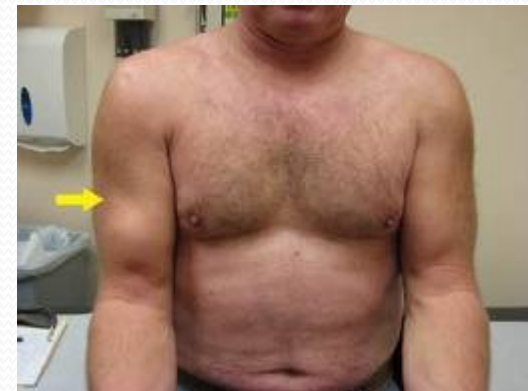
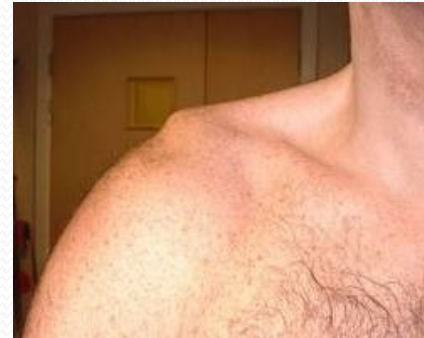## asymetrie

- ramen (pohled zepředu – v klidu a v abdukci)
- lopatek (pohled zezadu – v klidu, v abdukci, při opření dlaněmi o stěnu)
  - deformity páteře (skolióza) a hrudníku
  - svalové dysbalance (SICK scapula) a spasmy v obl. TH/C páteře
  - scapula alta při Sprengelově deformitě lopatky
  - odstávající lopatka při neurologických poruchách
    - paréza n.thoracicus longus (m.serratus anterior)
    - paréza n.accessorius (m.trapezius)

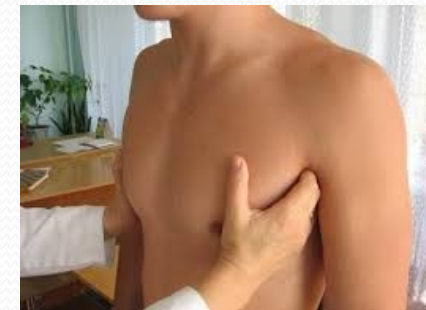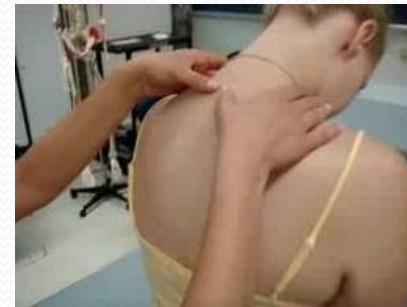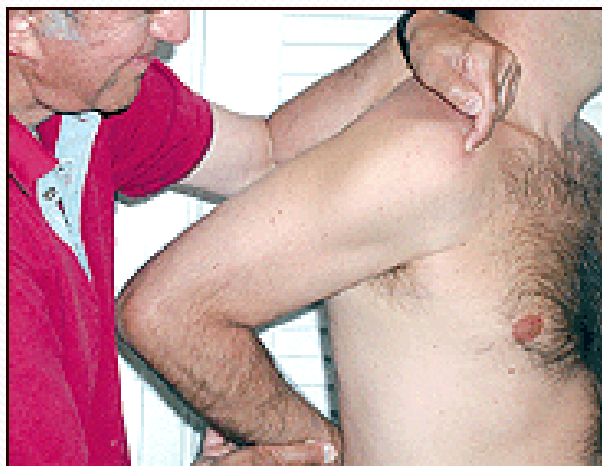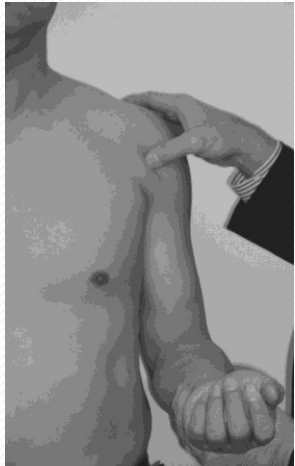
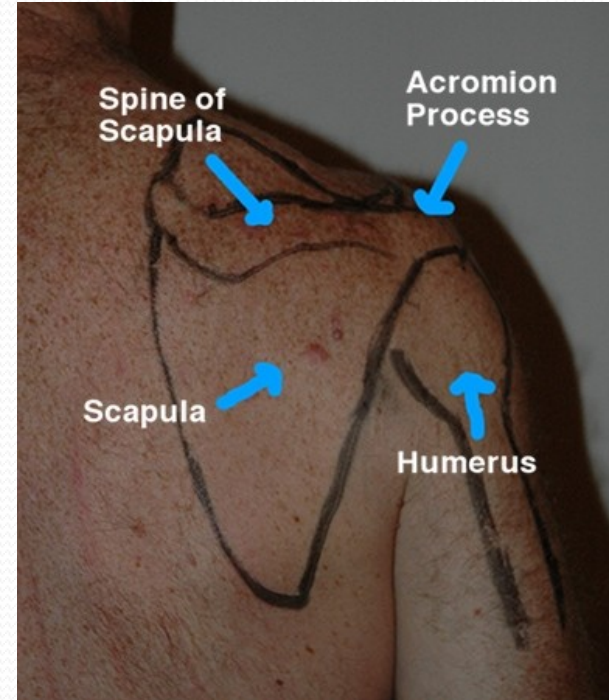


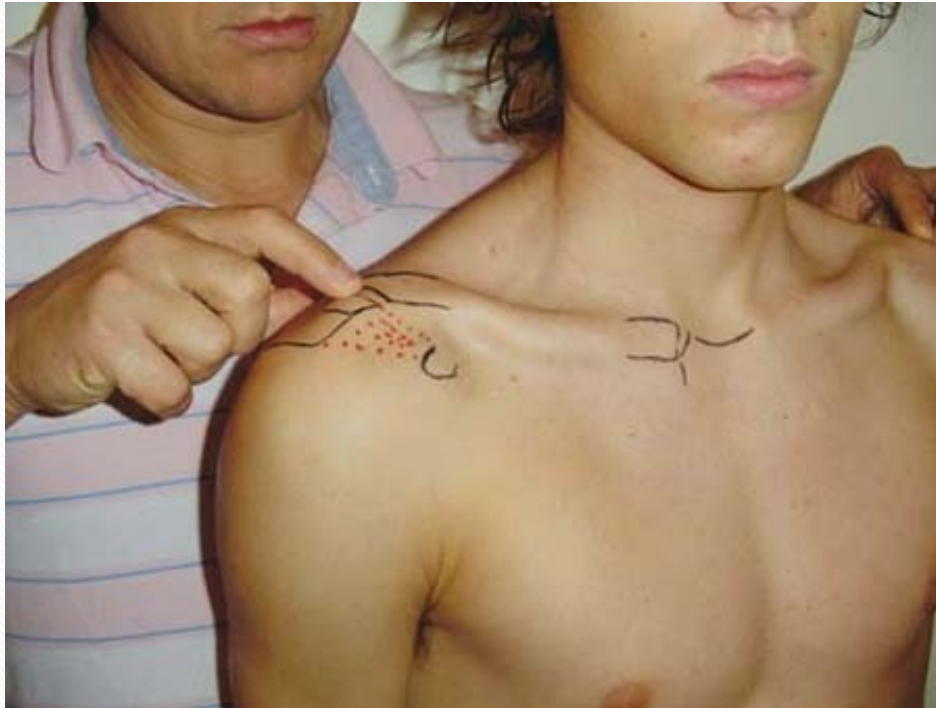# Klinické vyšetření - aspekce

- stav svalstva
- antalgické držení ramene  
event. deformita  
(luxace AC, SC i GH kloubu, zlomeniny klíční kosti a proximálního humeru, ruptura šlachy CLMBB)
- otok a rezistence  
(trauma, synovialitida AC či SC kloubu, ganglion AC kloubu, tumory)
- kožní změny  
(hematom, zarudnutí , jizvy)

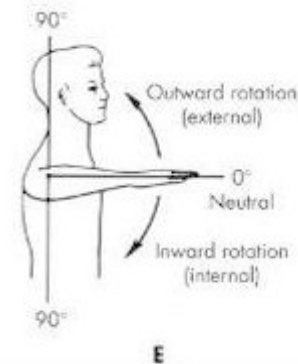
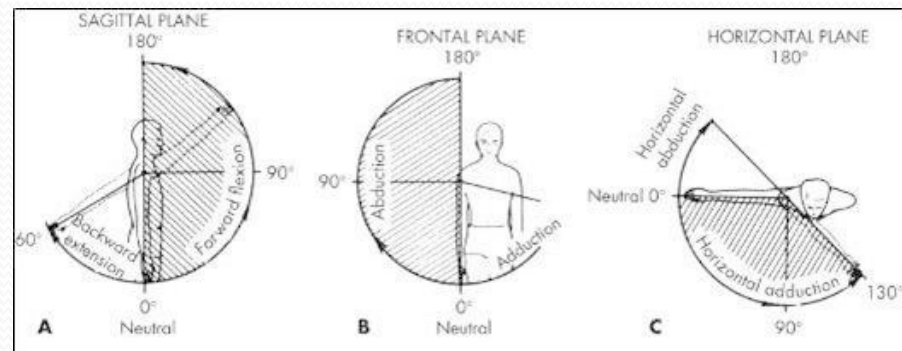
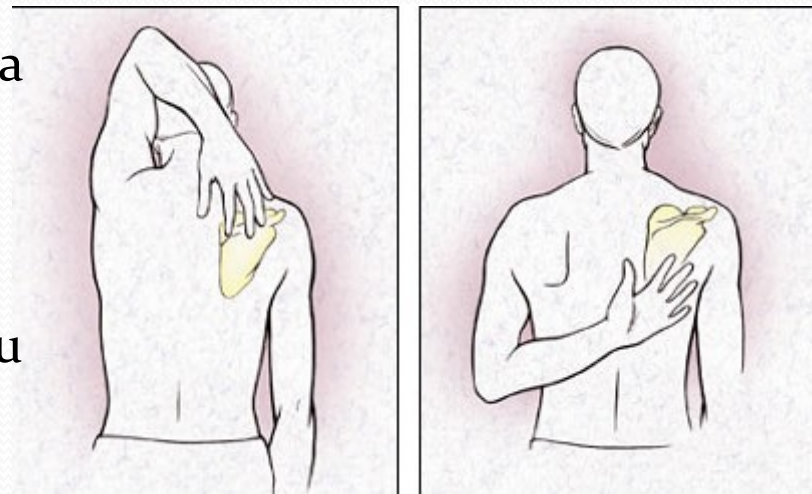


# Klinické vyšetření - palpace



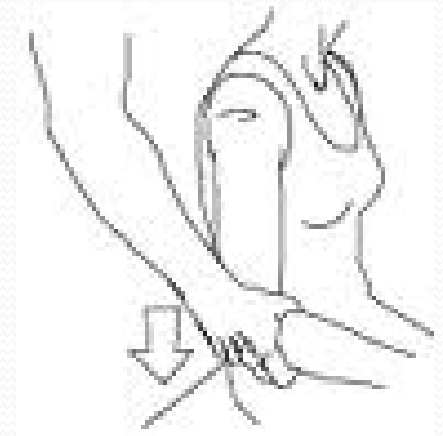
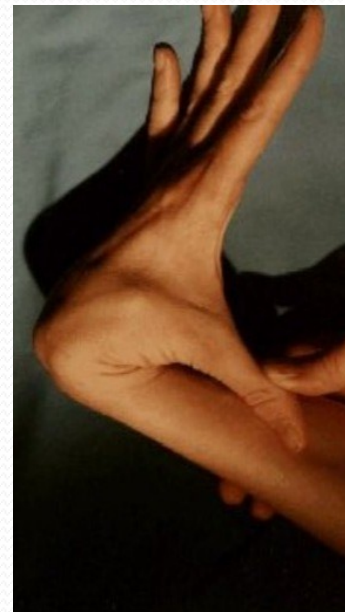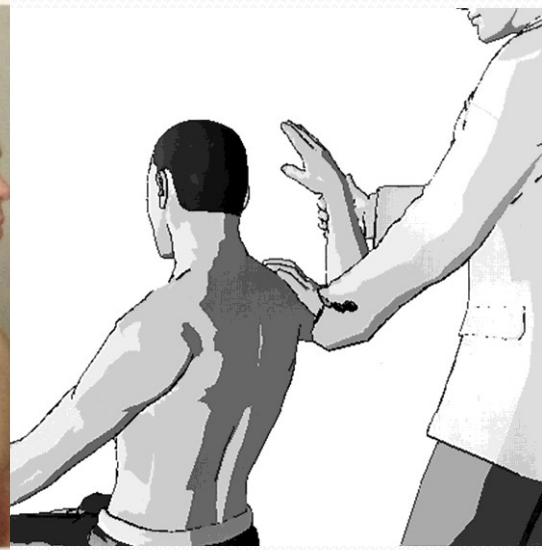
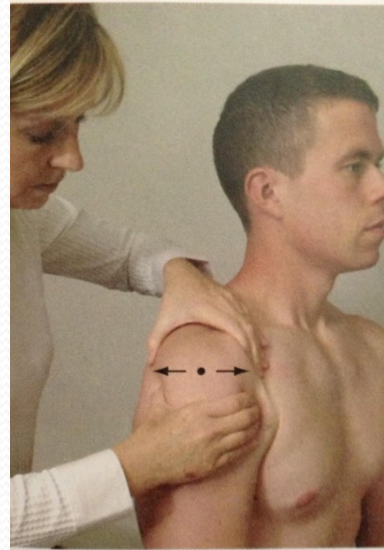
# Klinické vyšetření – vyšetření hybnosti

- orientačně ruce za hlavu a ruce za záda / v SFTR systému
- hl. abdukce a flexe s elevací, vnitřní a zevní rotace
- všímáme thorakoskapulárního pohybu
- pohyb do abdukce a elevace s fixací lopatky jednou rukou
- srovnáváme obě ramena
- omezení aktivní / pasivní hybnosti
  - **kapsulární / artikulární příčina**
    - přibližně stejné omezení pasivní a aktivní hybnosti
    - sy zmrzlého ramena, těžká artróza,..
  - **neuromuskulární příčina**
    - výrazný rozdíl s převahou omezení aktivní hybnosti
    - akutní / rozsáhlé ruptury RM, paréza n.axillaris,..



# Klinické vyšetření – testy na stabilitu

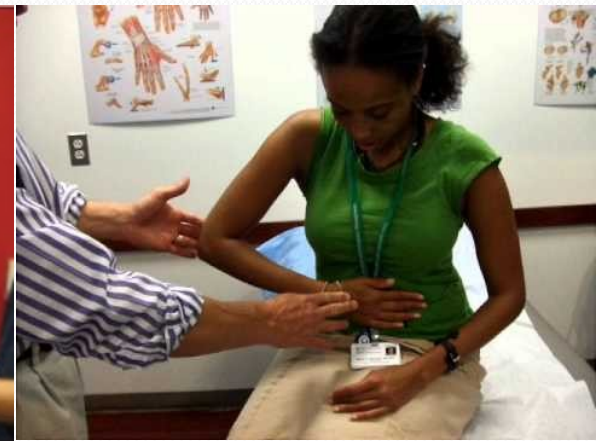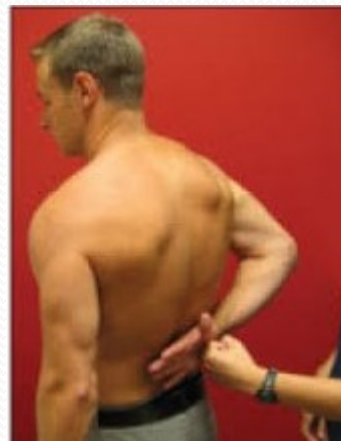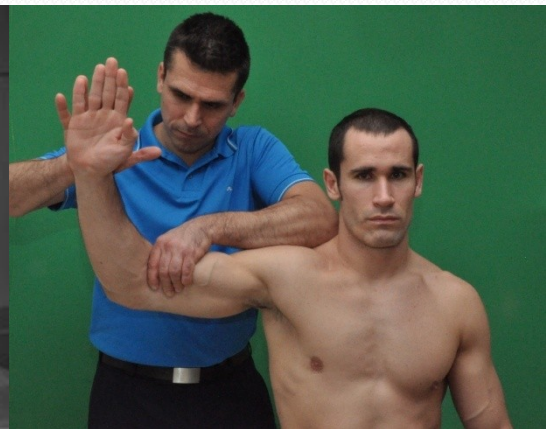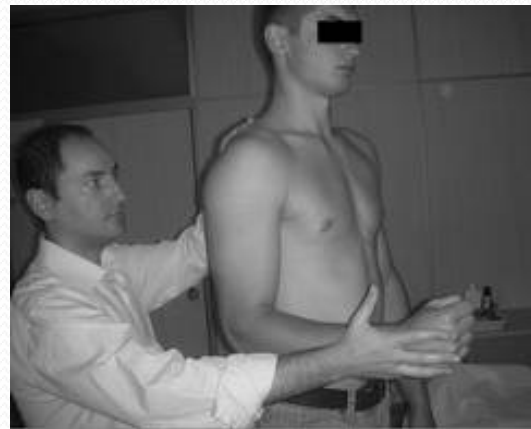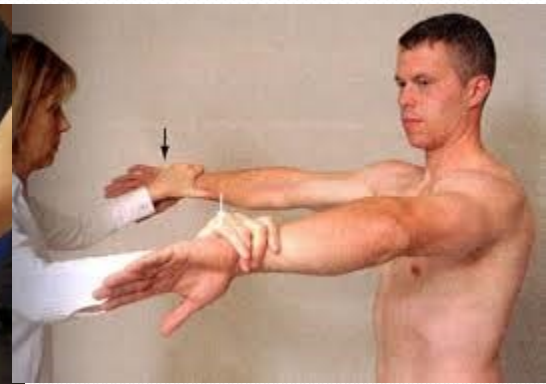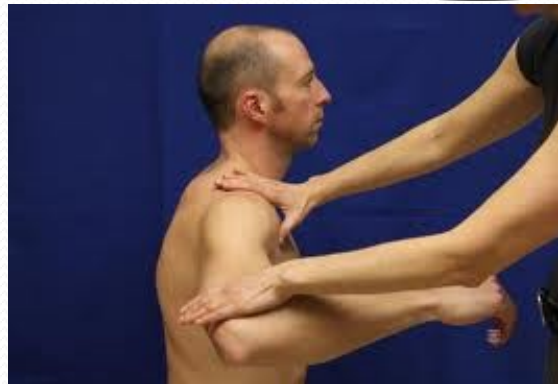- zhodnocení anamnestických dat (anam. traumatické luxace?, směr luxace?, recidivy?,...)
- **posttraumatická nestabilita** (typicky unidirekcionální, přední)
  - přední zásuvka
  - Apperhension test
  - Jobeho relokační test
  - event. zadní zásuvka, zadní Apperhension test (u zadní instability)
- **habituální nestabilita**
  - příznaky mesenchymální laxicity
  - sulcus sign
  - známky multidirekcionální instability





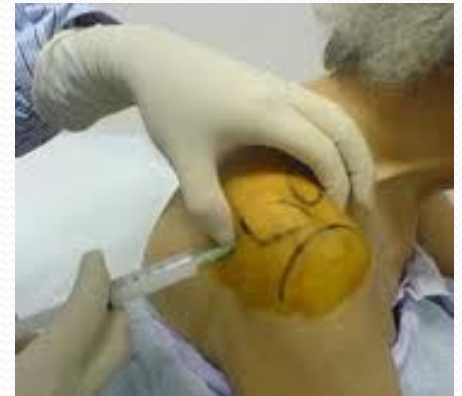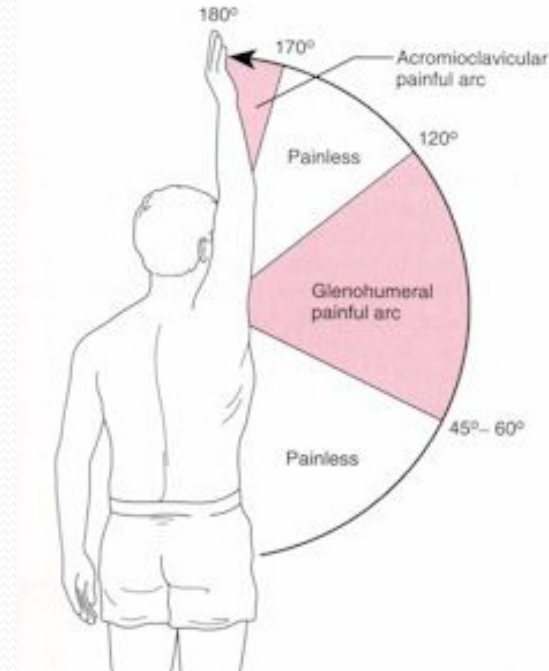
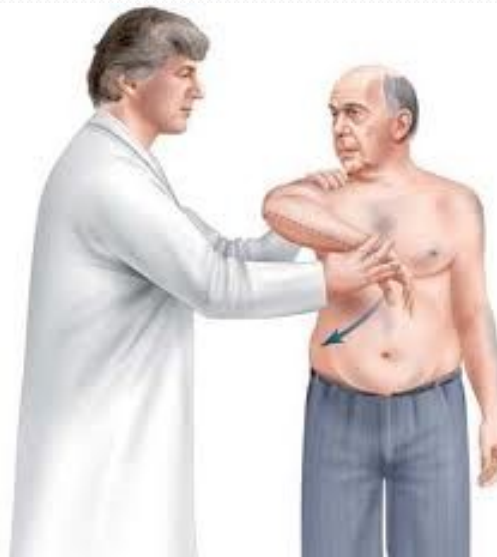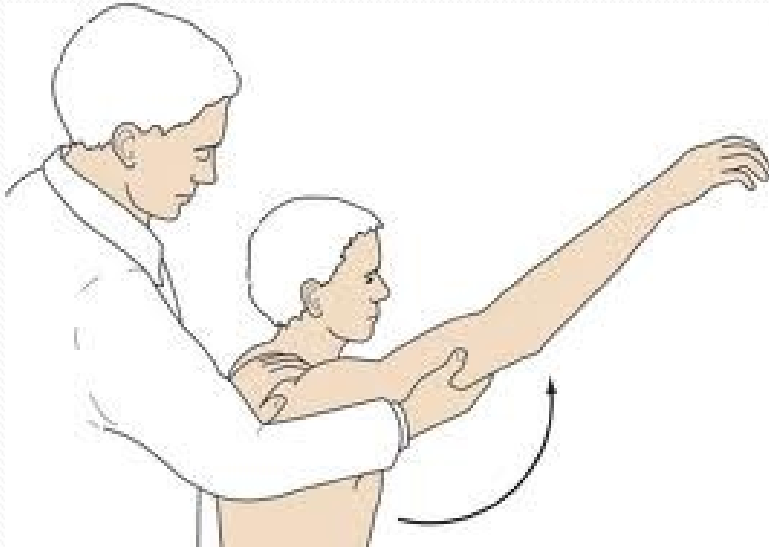
# Klinické vyšetření – testy na RM

- **odporové testy na m.supraspinatus:**
  - O. st. abdukční test
  - neschopnost zahájení abdukce (krčení ramen)
  - Jobeho test
  - drop arm test
- **odporové testy na m.infraspinatus a teres minor**
  - zevní rotace proti odporu
  - horn blower 's sign
- **odporové testy na m.subscapularis**
  - vnitřní rotace proti odporu
  - Gerberův test
  - Napoleon sign (press belly test)
- **pozitivita** - bolest, oslabení síly, neschopnost provedení
- **příčina** – tendinitida, parc. ruptura, masivní ruptura



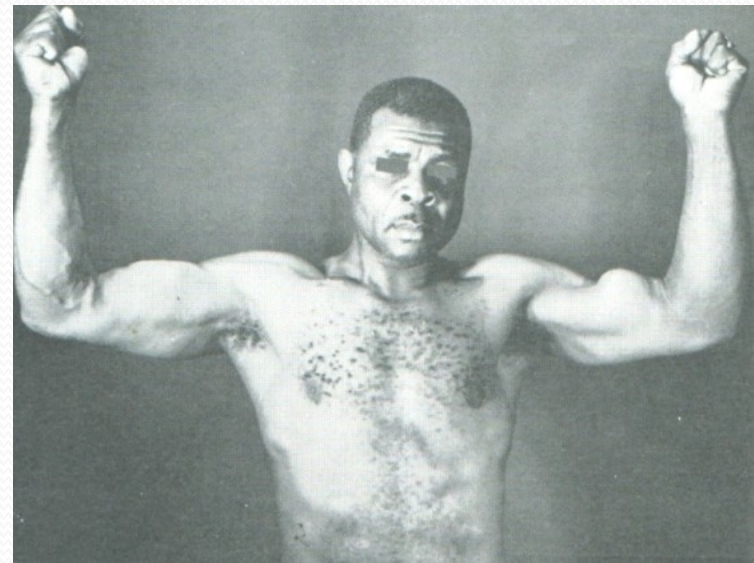
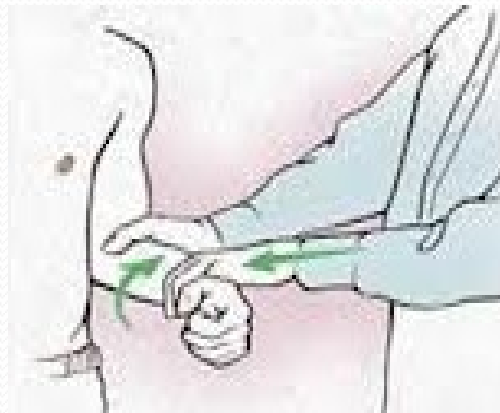
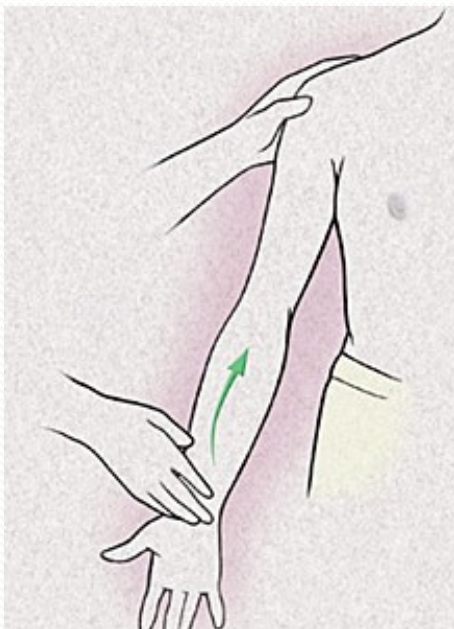
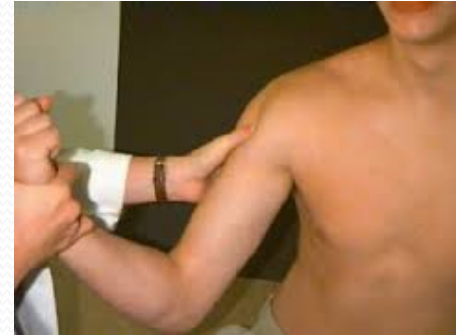# Klinické vyšetření – testy na impingement

- bolestivý oblouk (60 – 120st.)
- krepitace
- impingement sign dle Neera
- impingement sign dle Hawkinse a Kennedyho
- Neerův infiltrační test



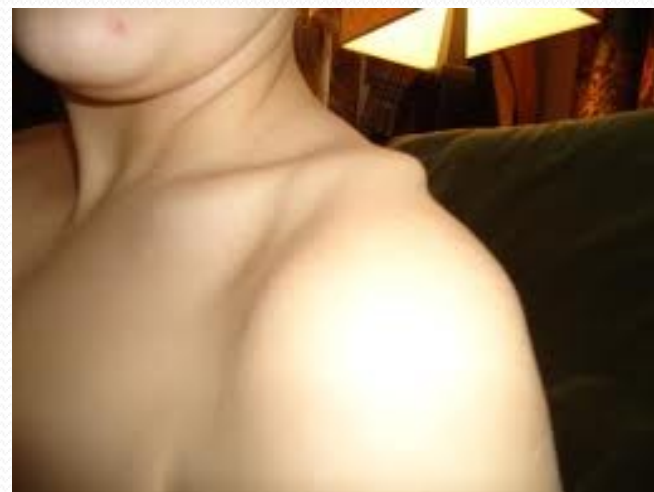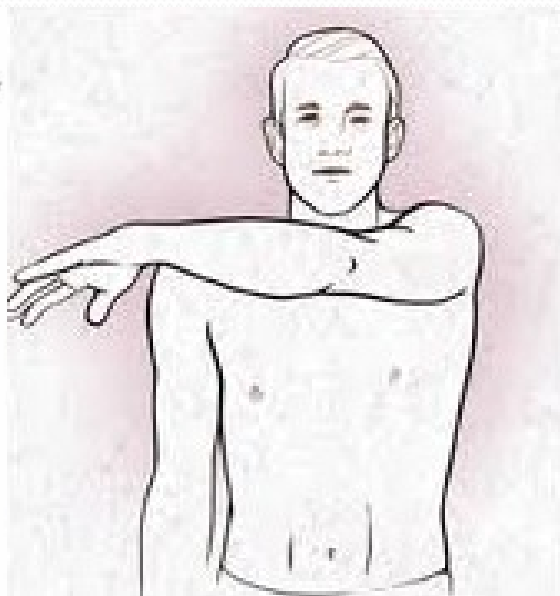
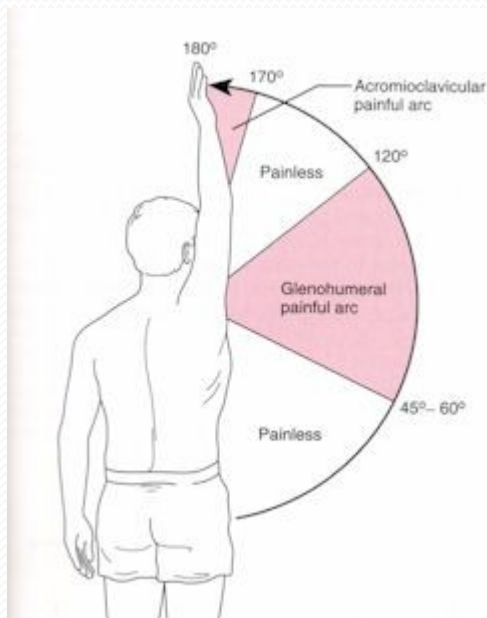
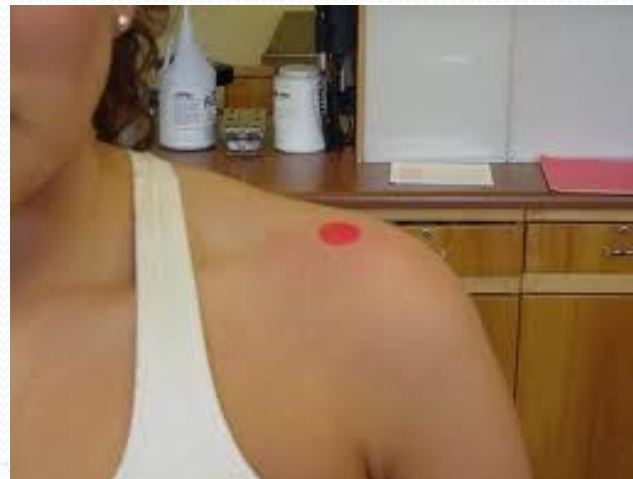# Klinické vyšetření – testy na CLMBB

- bolestivost na ventrální straně ramena
- palp. bolestivost v obl. intertuberculárního sulku
- Speed test
- Yergassonův test
- sesunutí svalového břicha CLMBB při ruptuře její šlachy



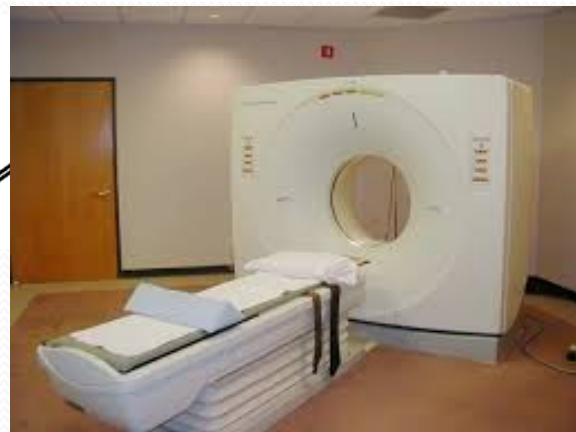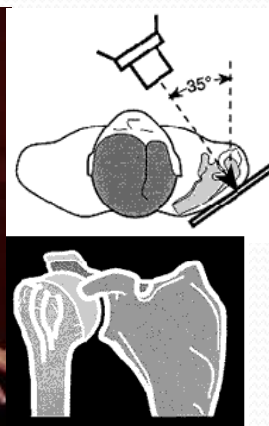
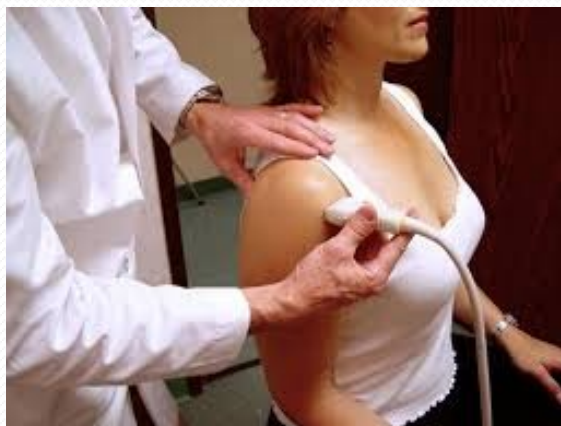# Klinické vyšetření – testy na AC kloub

- bolestivá palpace AC kloubu
- bolestivá plná elevace (160-180st.)
- příznak šály
- příznak klávesy u AC luxace



# Zobrazovací a laboratorní vyšetření:

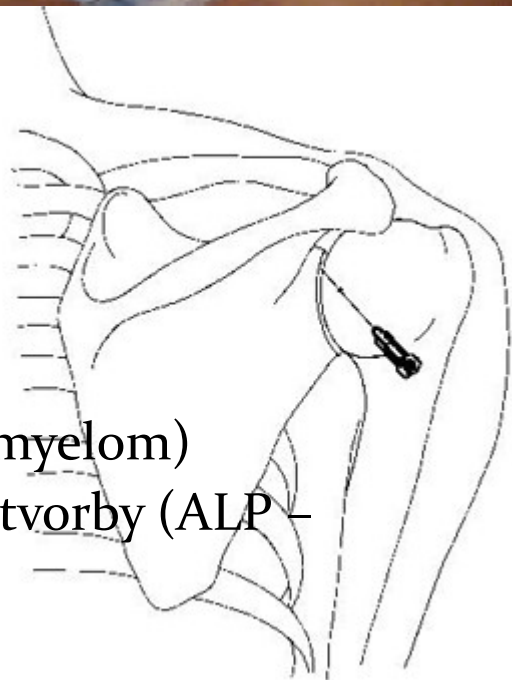
- ultrazvuk
- RTG
- CT
- MRI



- vzácně další zobrazovací metody (scintigrafie, angiografie, ..)

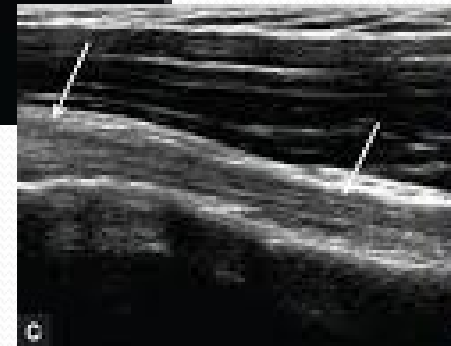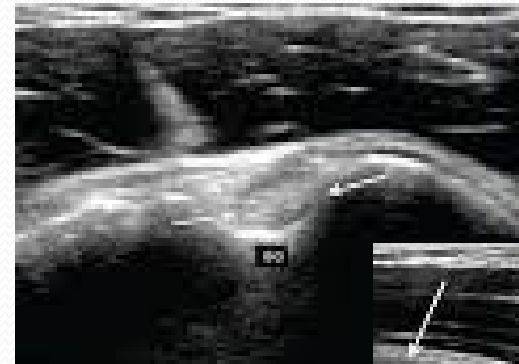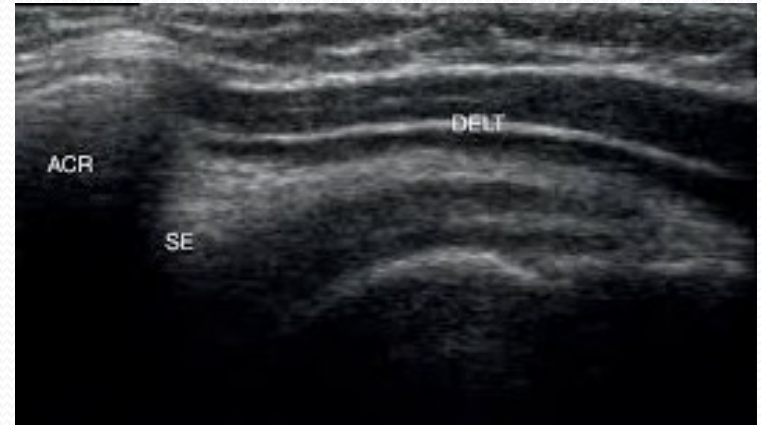
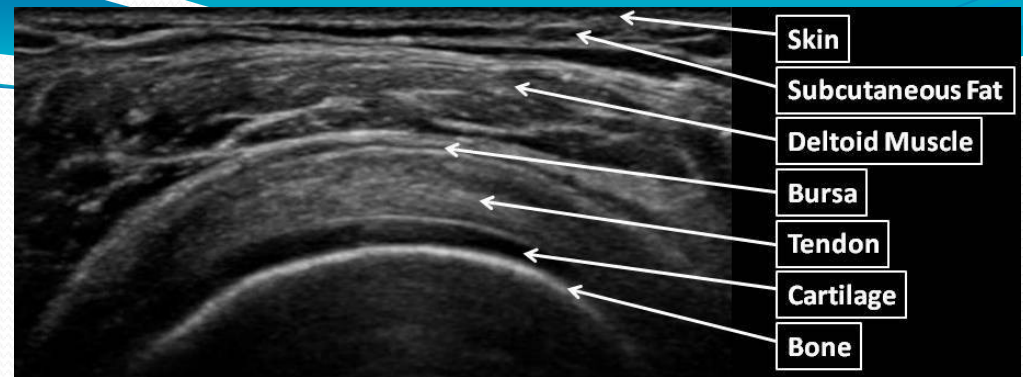
- laboratorní vyšetření :

- zánětlivé markery (KO, FW, CRP)
- vyšetření kloubního punktátu
- onkomarkery (PSA, biochemický screening na myelom)
- markery kostní resorbce (osteoporóza) ev. novotvorby (ALP – M.Paget)



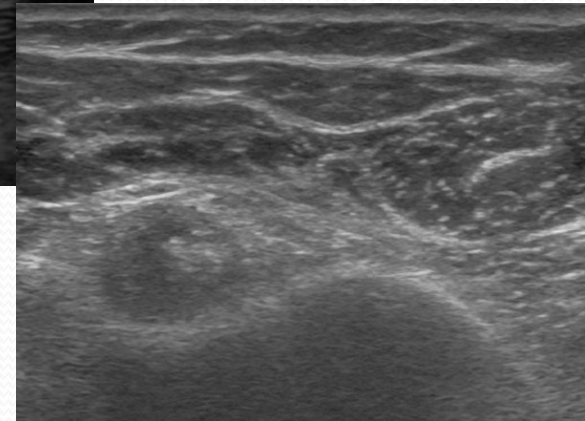
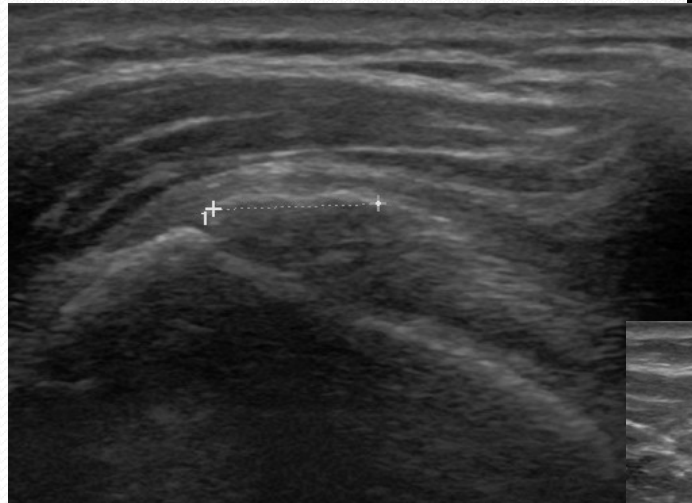
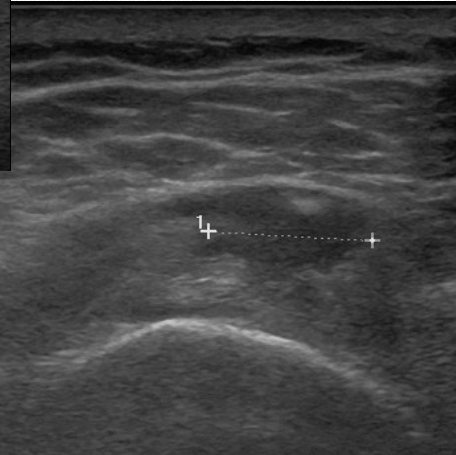
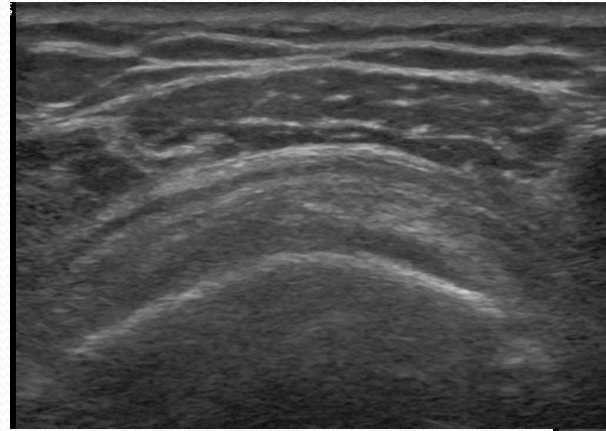
# Ultrazvuk

- s výhodou přímo na ortopedické ambulanci
- upřesní a doplní klinické vyšetření
- standardních pohledy (řezy) + dynamické vyšetření:
  - laterální (horizontální a vertikální)
  - ventrální (horizontální a vertikální)
  - dorzální (horizontální a vertikální)
  - laterální příčný v nucené pozici do vnitřní rotace addukce a extenze
  - AC kloub a event. i axila
- vždy srovnání s druhou stranou



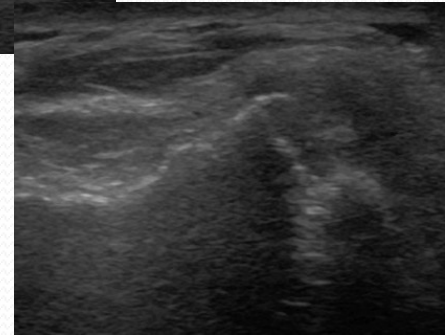
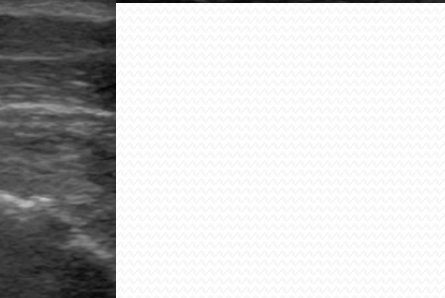
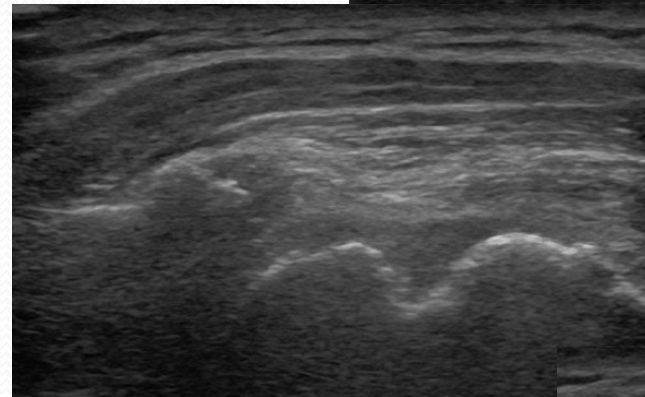
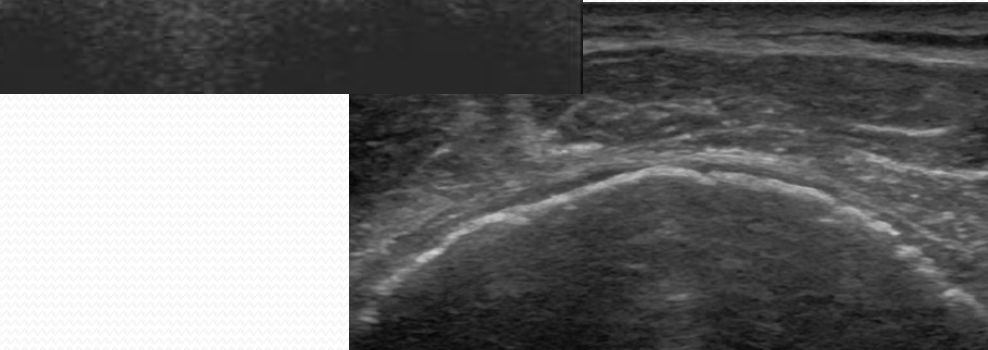
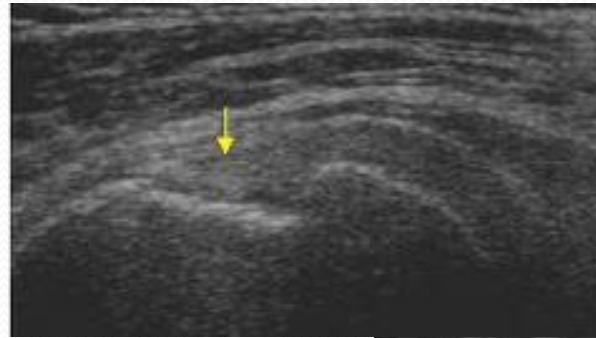
# Ultrazvuk

- význam:
  - impingement syndrom
  - SA burzitida
  - změny RM:
    - degenerace a změny struktury
    - kalcifikáty
    - parciální a masivní ruptury
  - změny CLMBB:
    - tenosynovialitidy
    - subluxace
    - degenerace a ruptury



# Ultrazvuk

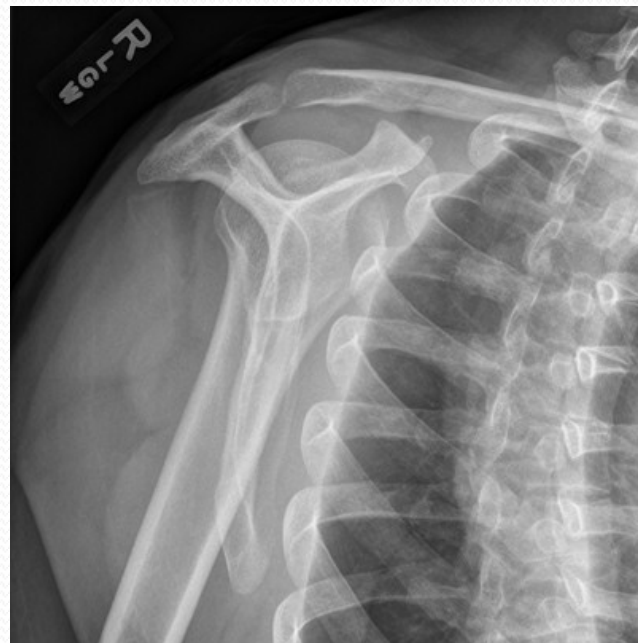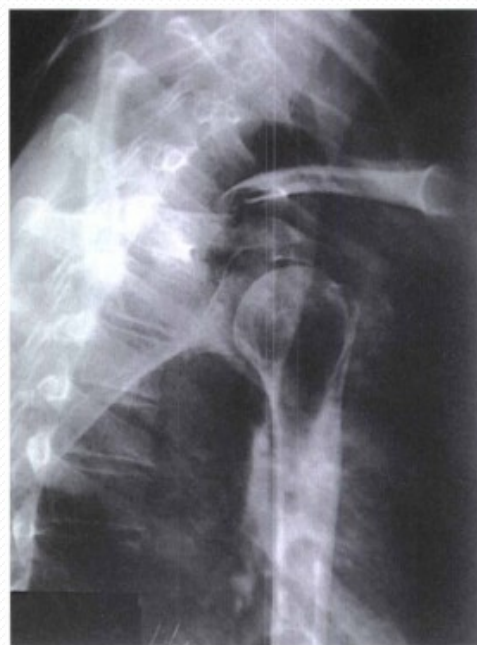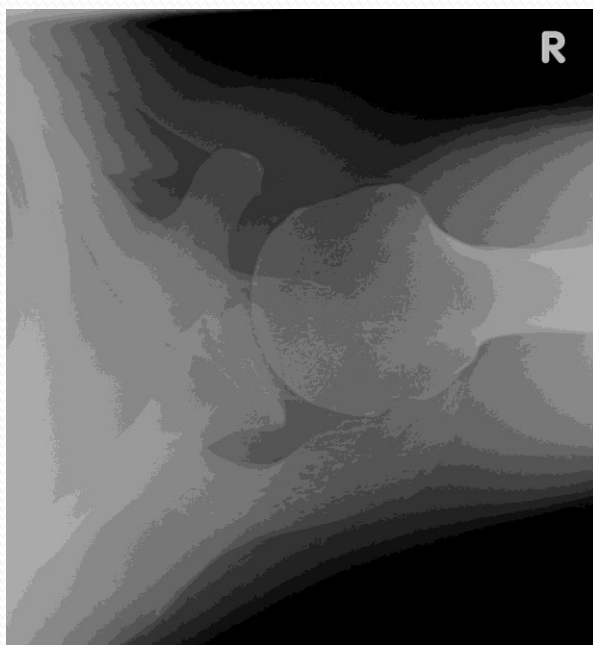
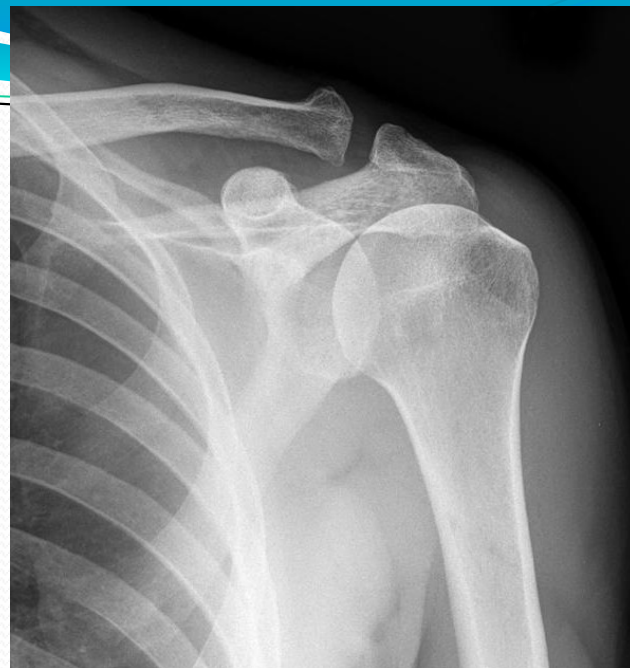
- význam:
  - změny kostních povrchů:
    - Hill-Sachsův defekt
    - abrupce velkého hrbolu
    - artrotické změny
    - rotátorová artropatie
  - změny AC kloubu:
    - luxace
    - synovialitida
    - artróza
  - změny deltového svalu a dalších (ruptury, hematomy)
  - nádorové afekce
  - axilární lymfadenopatie





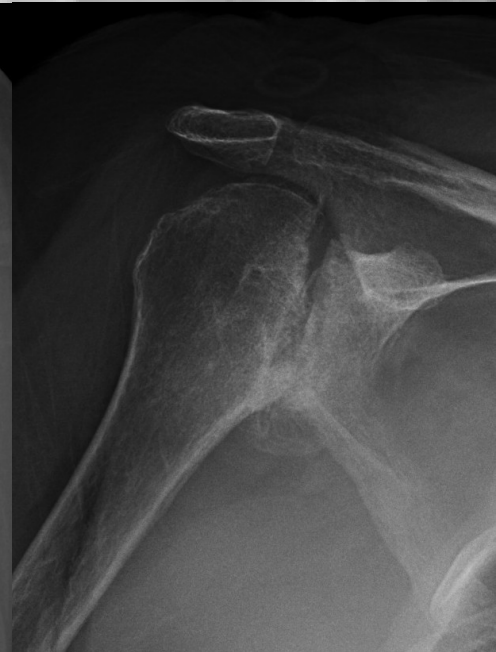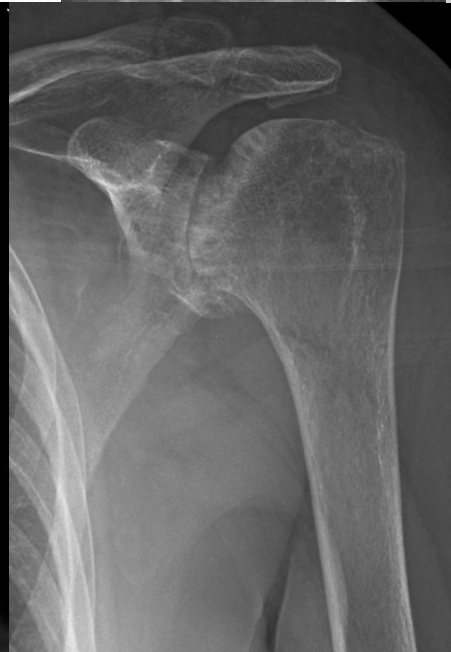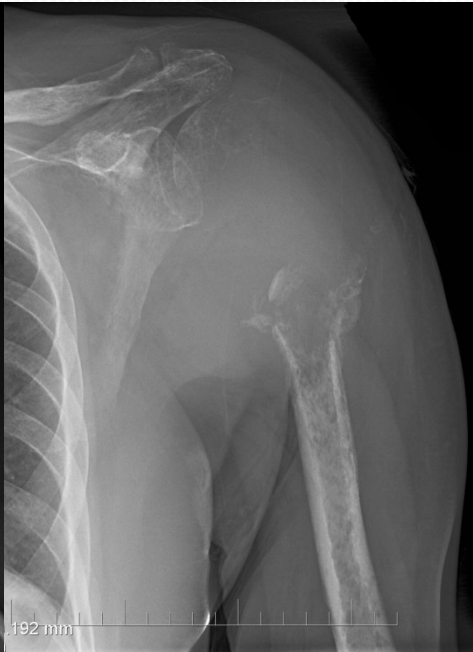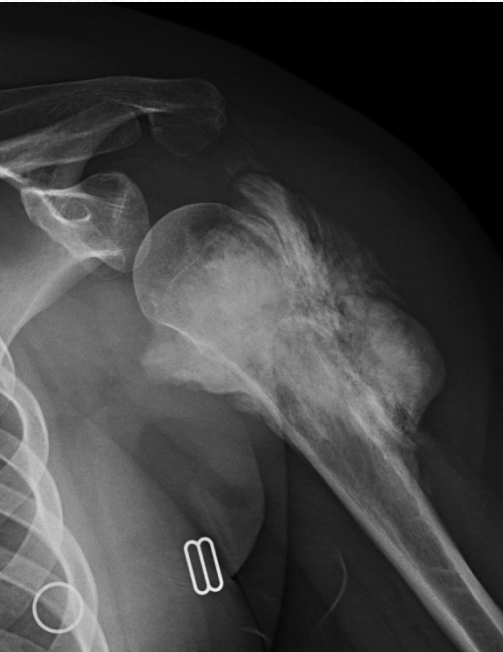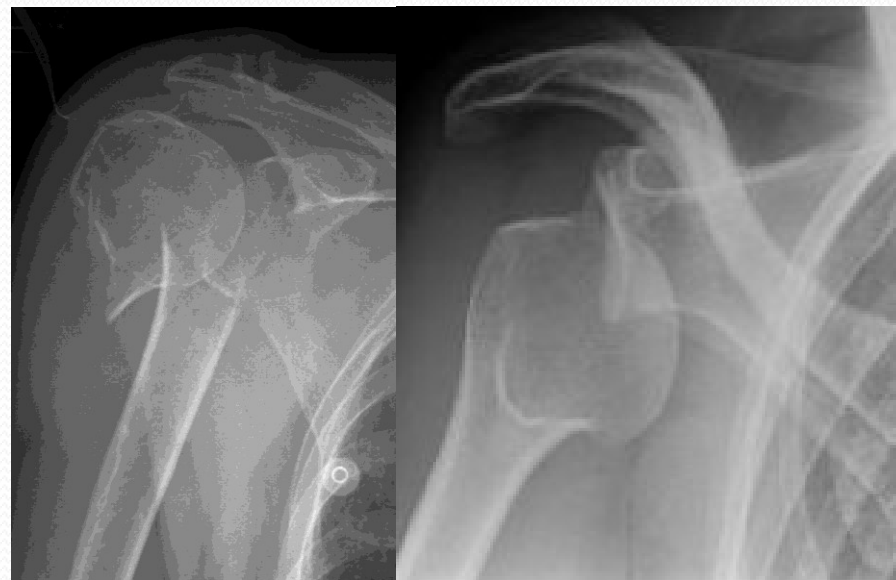# RTG

- projekce:
  - ap
  - axiální
    - inferoposteriorní
    - transthorakální
  - Y projekce na lopatku
  - spec. projekce
  - + event. RTG C pateře
  - + event RTG S+P



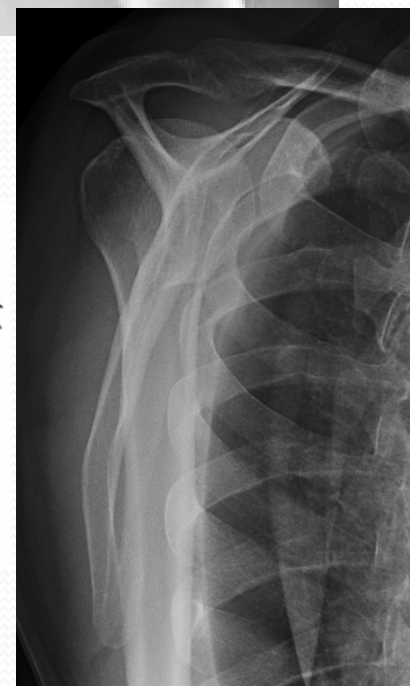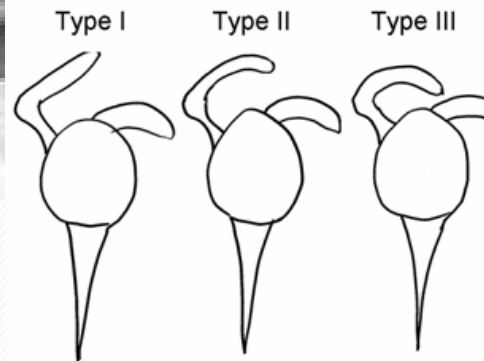
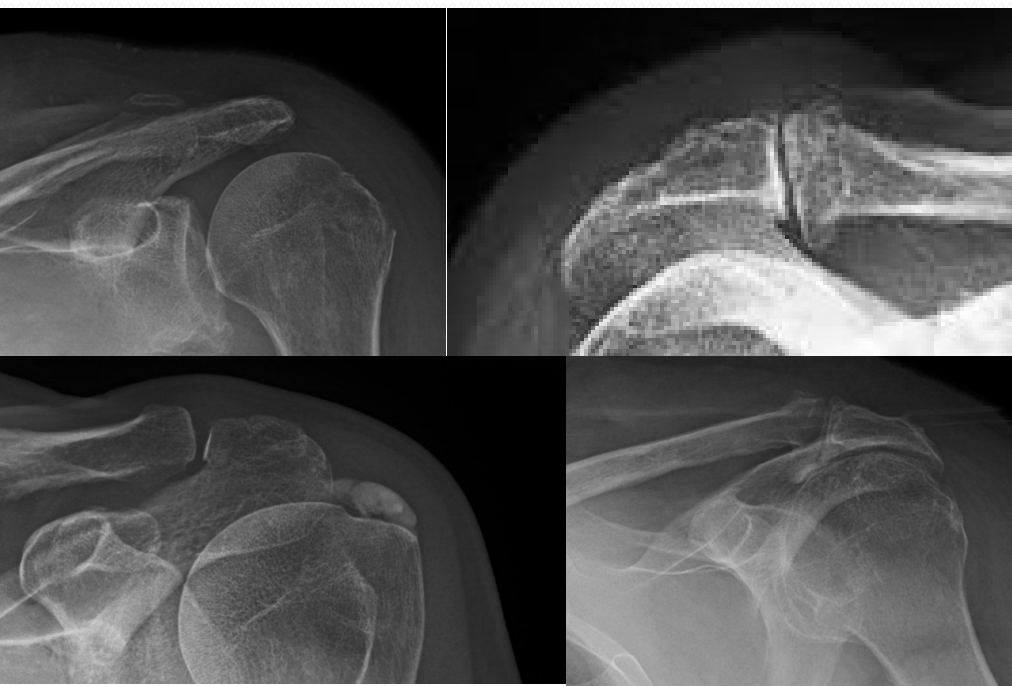
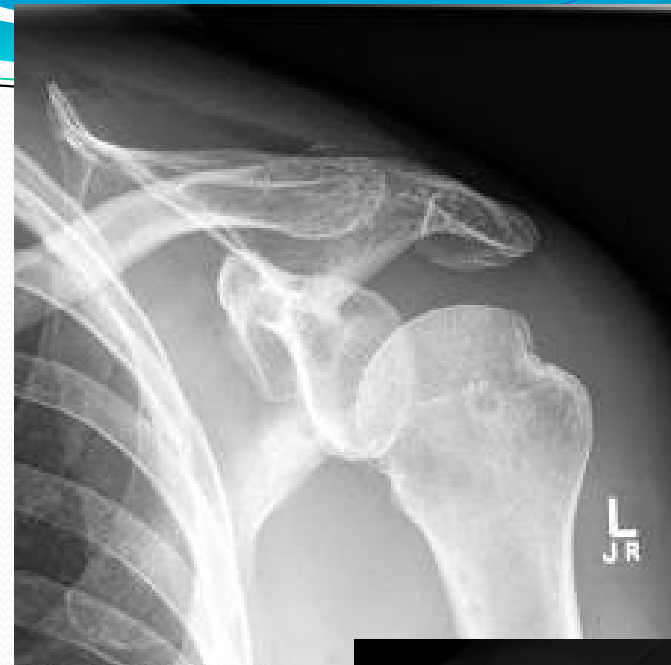# RTG

- význam:
  - zcela zásadní – dg. a vyloučení
    - traumat (zlomeniny, luxace)
    - kostních nádorů
    - artikulárních degenerativních, zánětlivých, artropatických a dalších změn



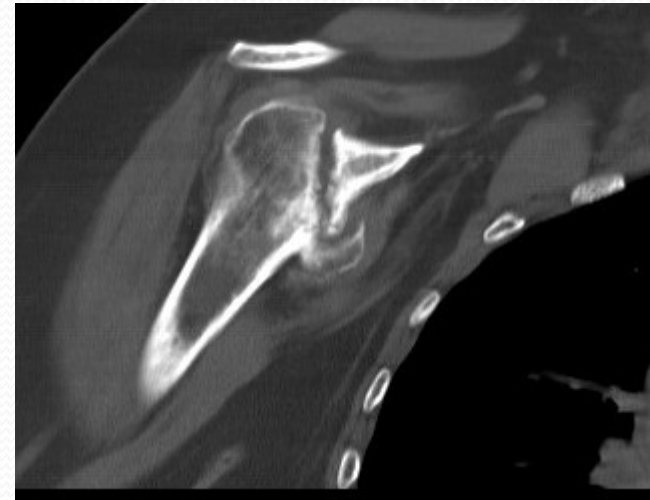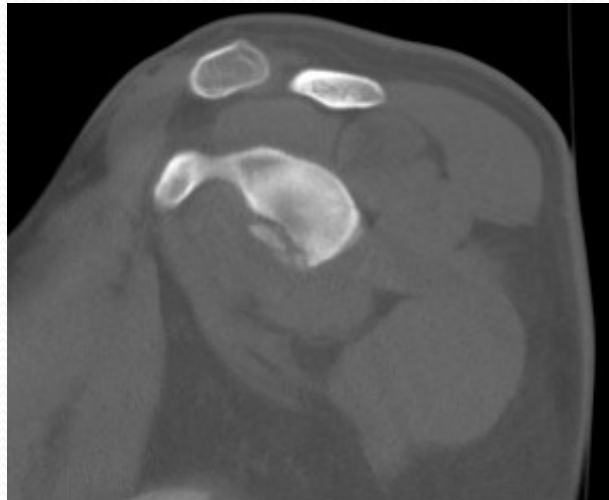
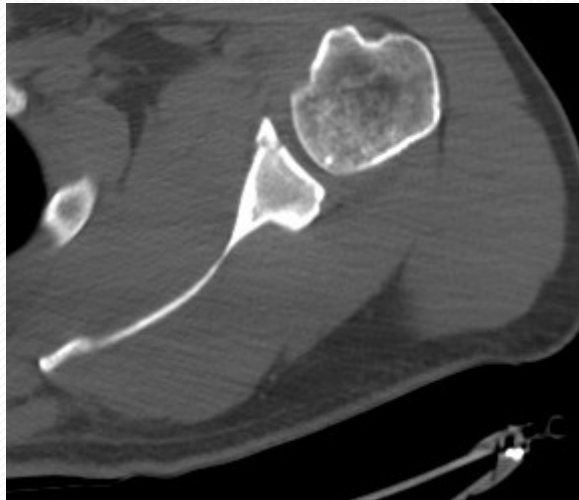
# RTG

- význam:
  - pomocný
    - instability (Hill Sachsův defekt, zjevné dysplastické změny)
    - patologie SA prostoru (snížení SA prostoru, AC artróza, kalcifikace RM a SA burzy, tvar akromia v Y projekci)



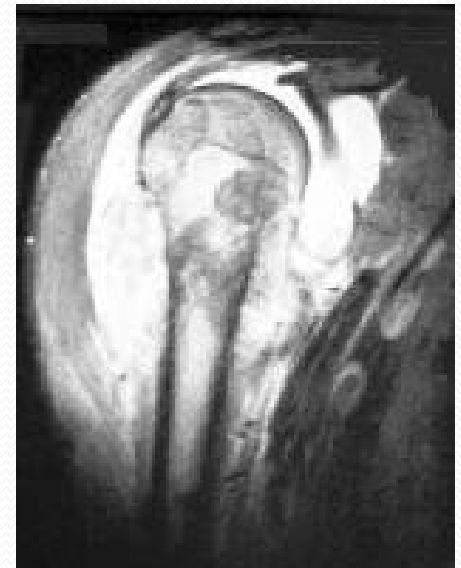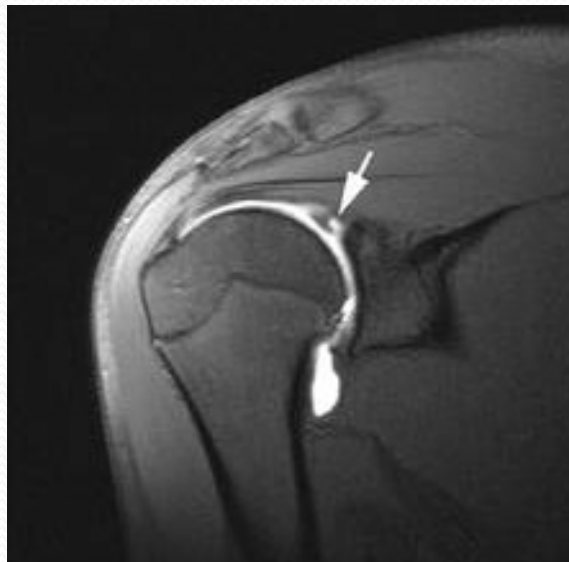
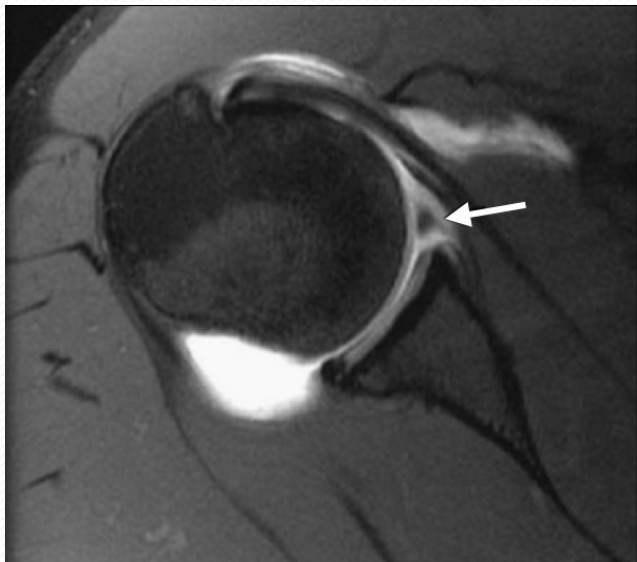
# CT

- přesnější zhodnocení kostních struktur
- možnost 3D rekonstrukcí, extrakce hlavice s pohledem na glenoid apod.
- využití:
  - zlomeniny proximálního humeru a lopatky
  - zhodnocení kostních změn před plánovaným endoprotetickým řešením
  - nestability:
    - kostěná Bankartova léze
    - Hill Sachsův defekt
    - dysplazie glenoidu
  - kostní nádory (proximální humerus, lopatka v.č. vnitřní plochy)

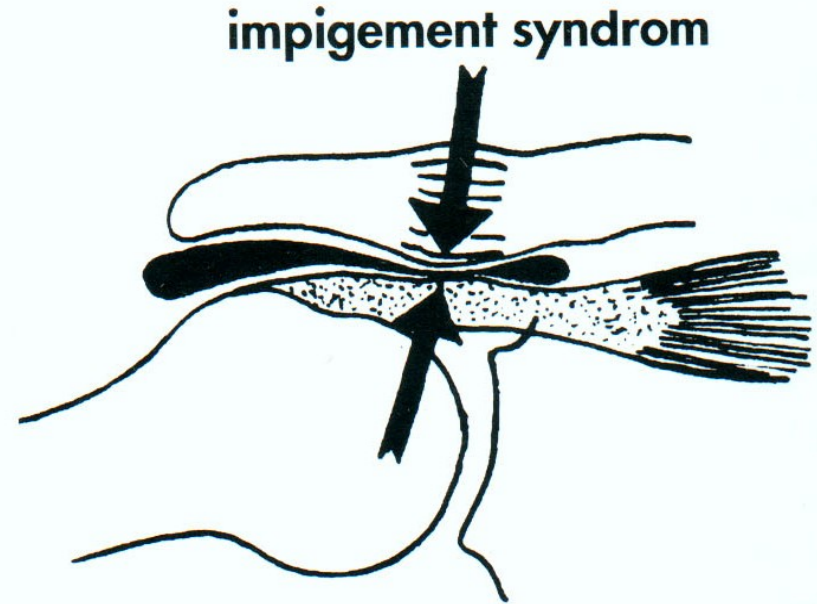
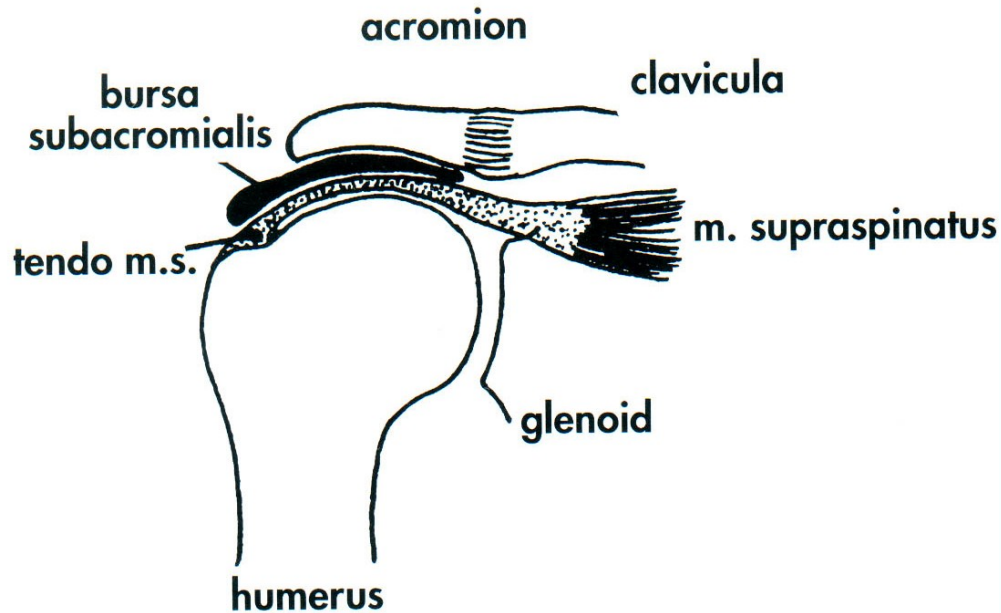


# MRI

- přesnější zhodnocení měkkotkáňových struktur , a to i těch nedostupných pro ultrazvuk (labrum, SLAP léze)
- možnost provedení MRI artrografie
- význam:
  - postižení RM, šlachy CLMBB, labra (Bankartova léze), SLAP léze
  - změny kostní, kostní dřeně a kostních povrchů (artróza, nekrózy hlavice humeru, Hill-Sachsův defekt)
  - nádory (kostní i měkkotkáňové)
  - C pateř (na rozdíl od CT i se zobrazením míchy, míšních kořenů a obalů)

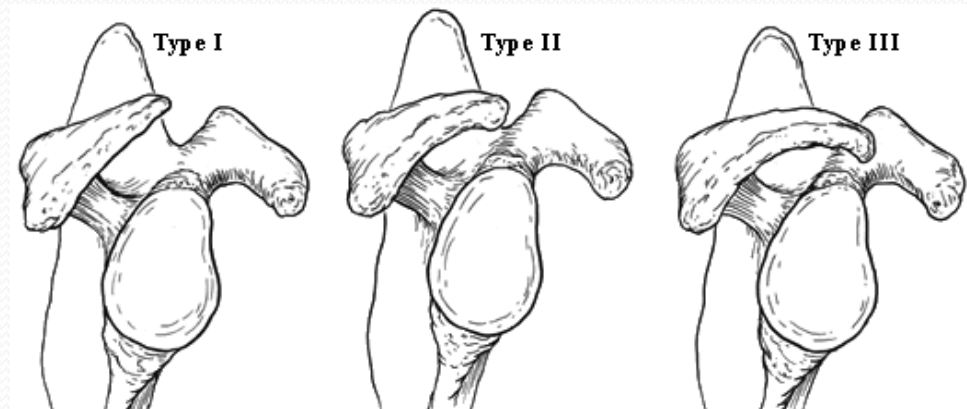


# Impingement syndrom



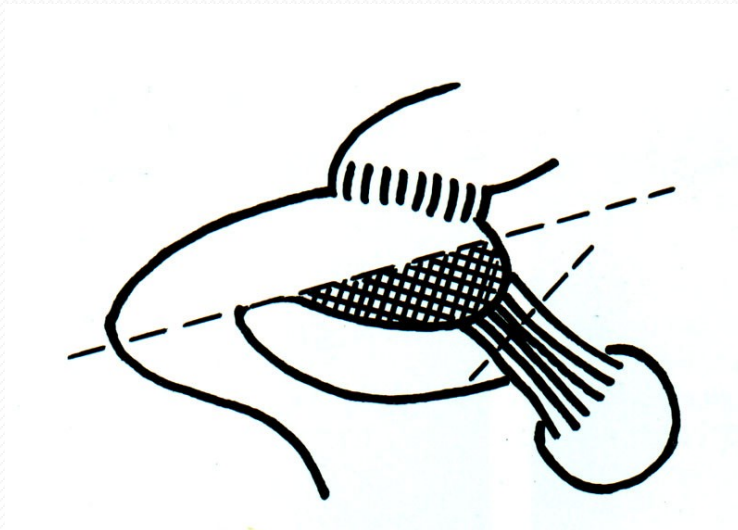
## Příčiny:

- ostruha akromia
- změna tvaru a úhlu akromia
- spodní osteofyty AC kloubu
- prominence TM



# Impingement syndrom – stádia dle Neera

1. Otok, hemorhagie v m. supraspinatus
2. Fibróza, tendinitis, zánět subdeltoidální burzy, degenerativní změny v RM – 3.-4.dec.
3. Ruptura rotátorové manžety a dlouhé hlavy bicepsu – 5. dec. a více

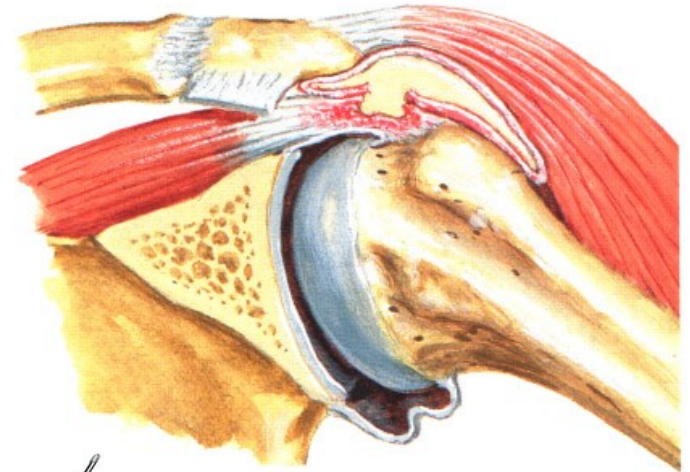
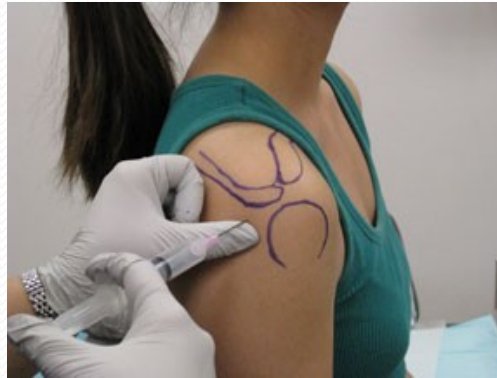

## Terapie:

1. st. : konzervativní- klid, NSA, LTV, fyzikální terapie, lok. kortikoid
2. st. : konzervativní / operační
- 3.st. : operační (ASAD, Neer) + následná RHB

# Bursitis subacromialis

- prudká, silná, pálivá bolest, nemožnost pohybu, palpační bolest
- na RTG mohou být obláčkové kalcifikace



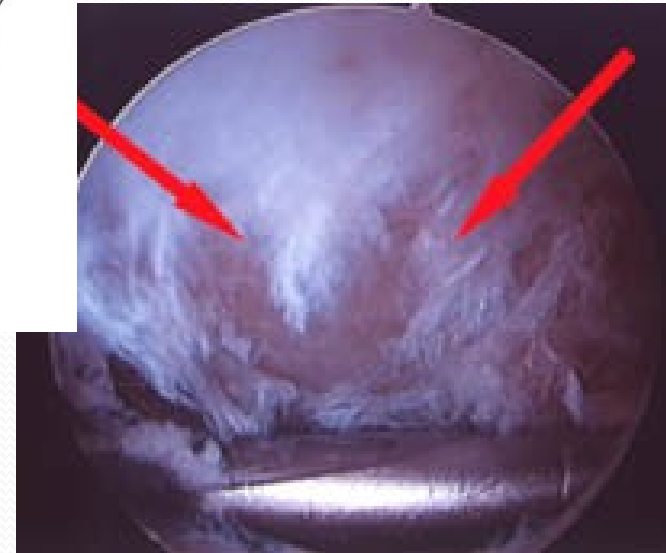
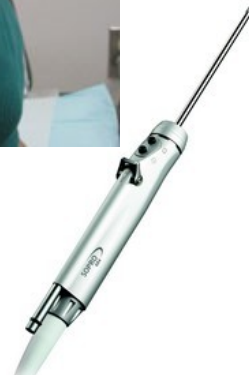
## Terapie:

### 1. Konzervativní léčba:

Klid, lok. kortikoid, NSA  
později fyzikální terapie  
LTV

### 2. Operativní léčba:

exstirpace burzy při ASAD

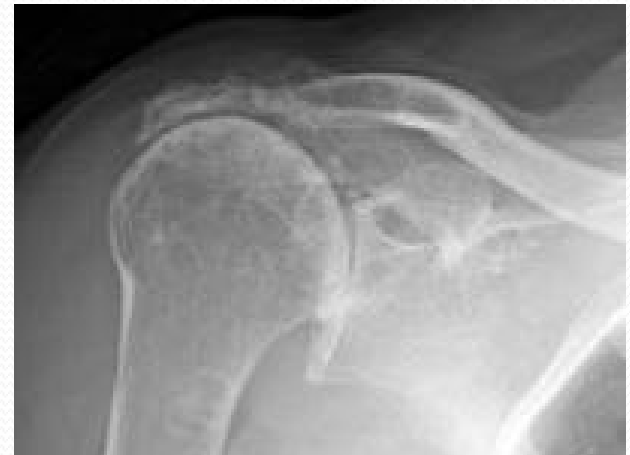
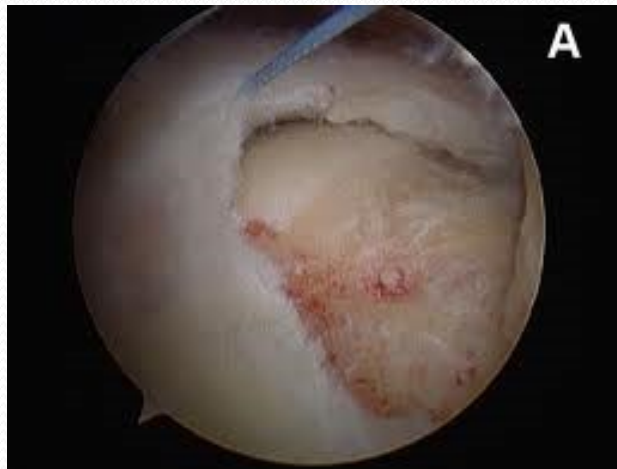
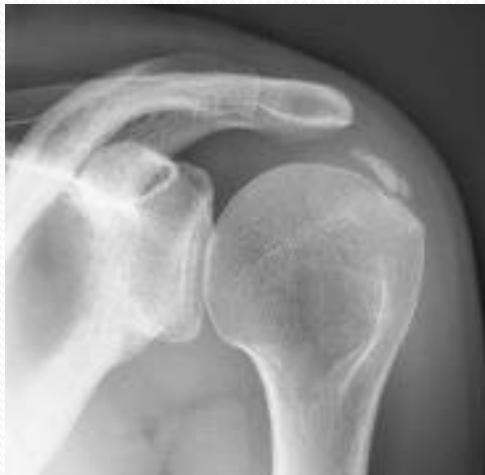

# Postižení RM

## Typy postižení:

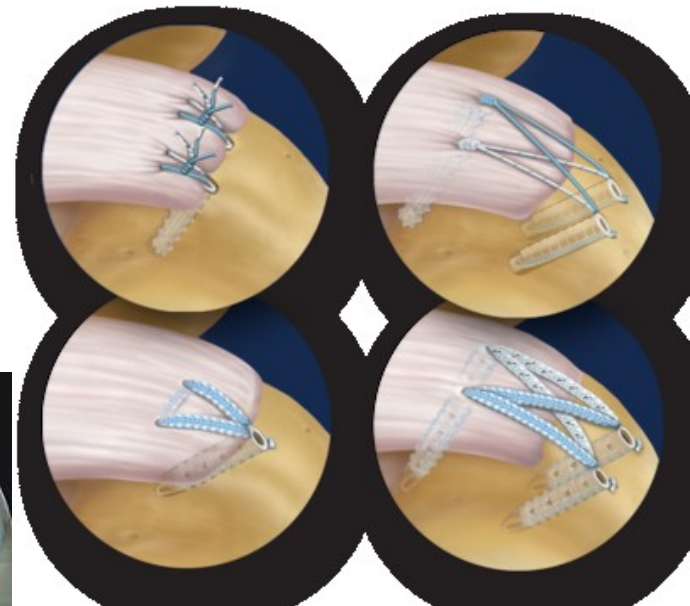
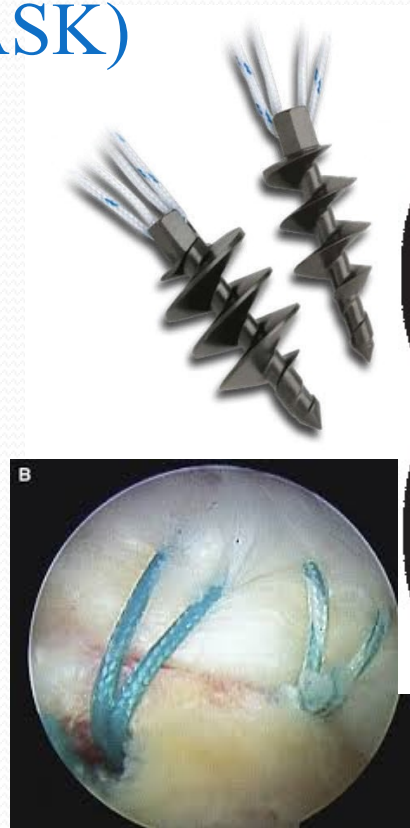
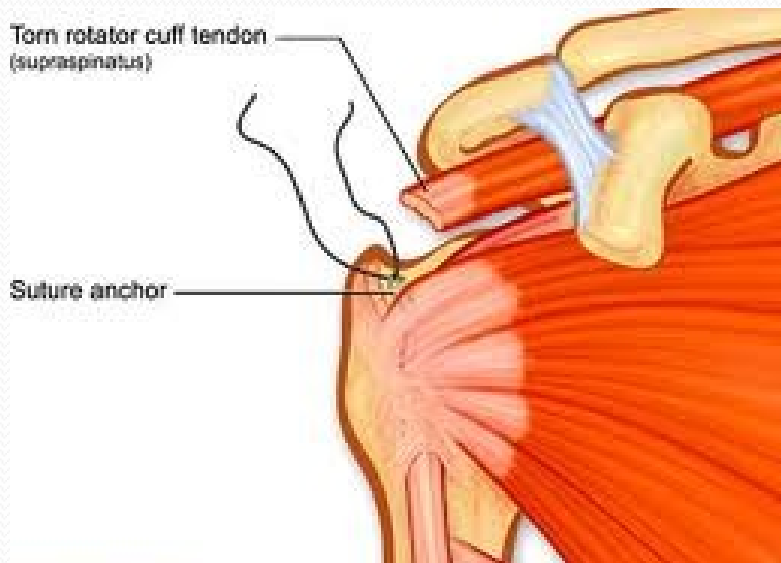
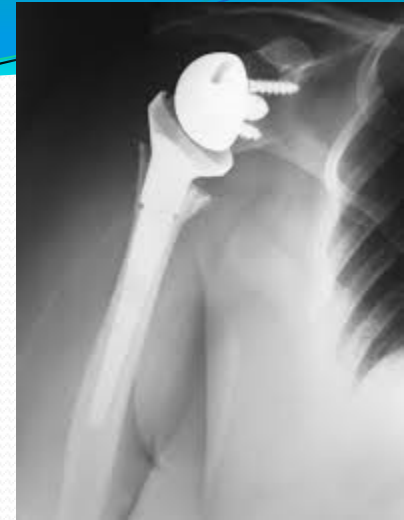- Tendinopatie RM (degenerace, mikrotraumatizace v SA prostoru, tendinitida, někdy kalcifikující)
- Degenerativní ruptury: parciální ruptury. ... totální ruptury ... rotátorová artropatie
- Traumatické ruptury
- Rotátorová artropatie



# Postižení RM

## Th:

- klid, NSA, lok. kortikoidy, fyzikální th., LTV
- ASAD (+ ev. sutura RM) – věk ??
- Sutura RM (otevřeně / ASK)
- reverzní TEP ramena



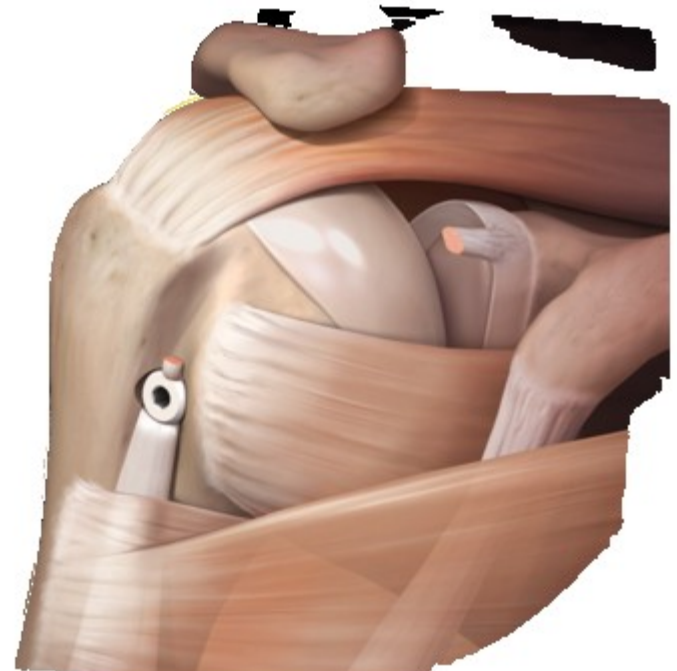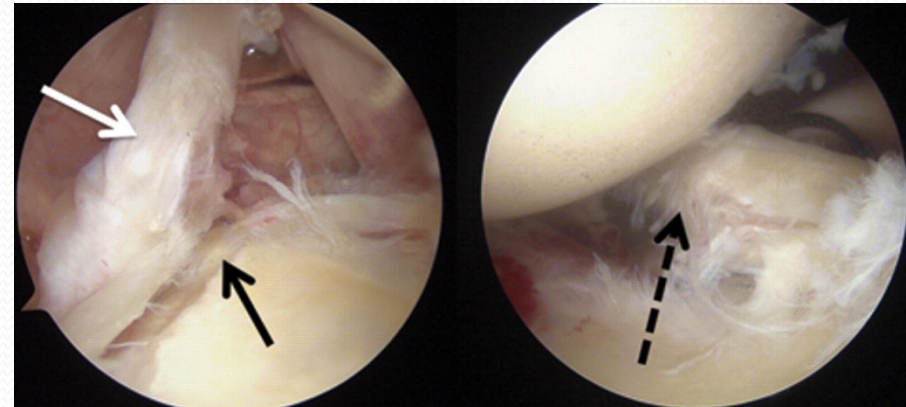
# Postižení šlachy dlouhé hlavy bicepsu

## Typy postižení:

- degenerace, tenosynovialitida
- postižení v rámci SLAP lézí
- luxace / subluxace
- parciální / totální ruptura

## Th.:

- obstríky, NSA, fyzikální terapie
- ASK debridement
- Tenotomie / tenodéza (subpektorální)



# SLAP léze

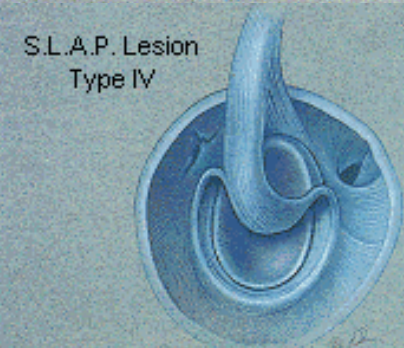
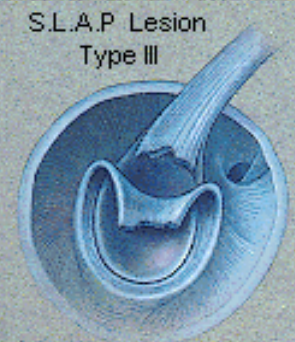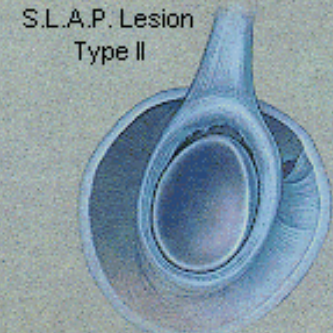
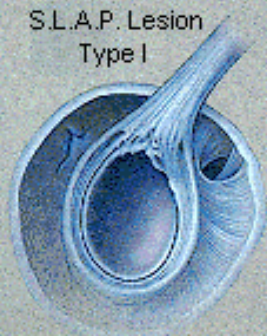
- = superior labrum anterior, posterior

- **Příčiny:**

- luxace / subluxace, tah CLMBB, dlouhodobá mikrotraumatizace - throwing shoulder

- **Klasifikace dle Snydera:**

1. st. - rozvláknění
2. St. - -“- + uvolnění horního labra a CLMBB
3. St. - bucket handle léze s intaktní CLMBB
4. St. - -“- + progresse do šlachy CLMBB
5. ..10.



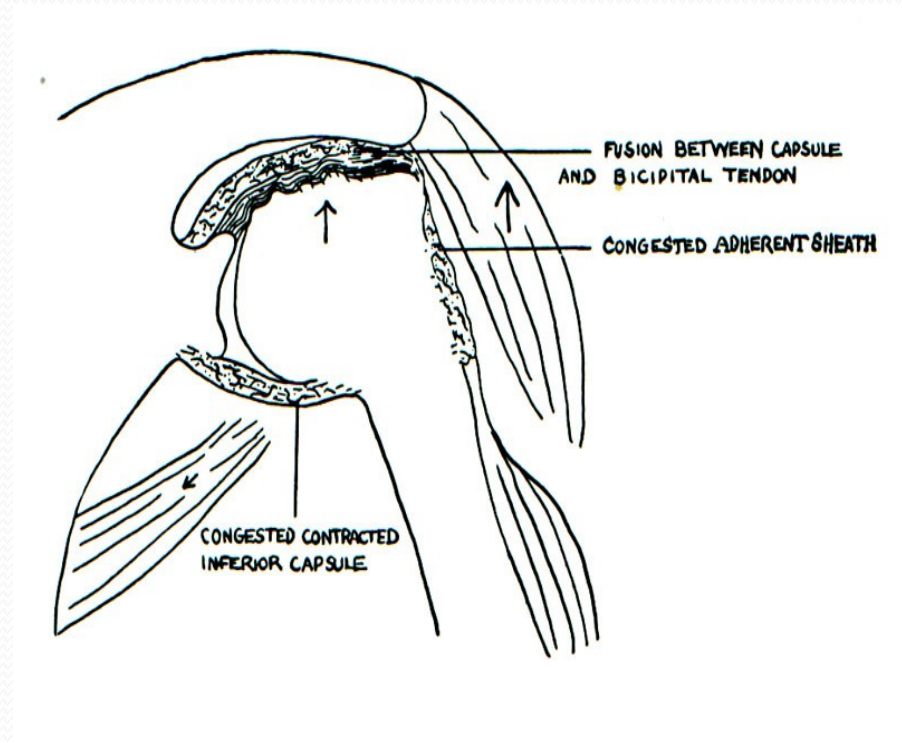
# Sy zmrzlého ramene, frozen shoulder, capsulitis adhesiva

Postupné omezování hybnosti

Bolesti

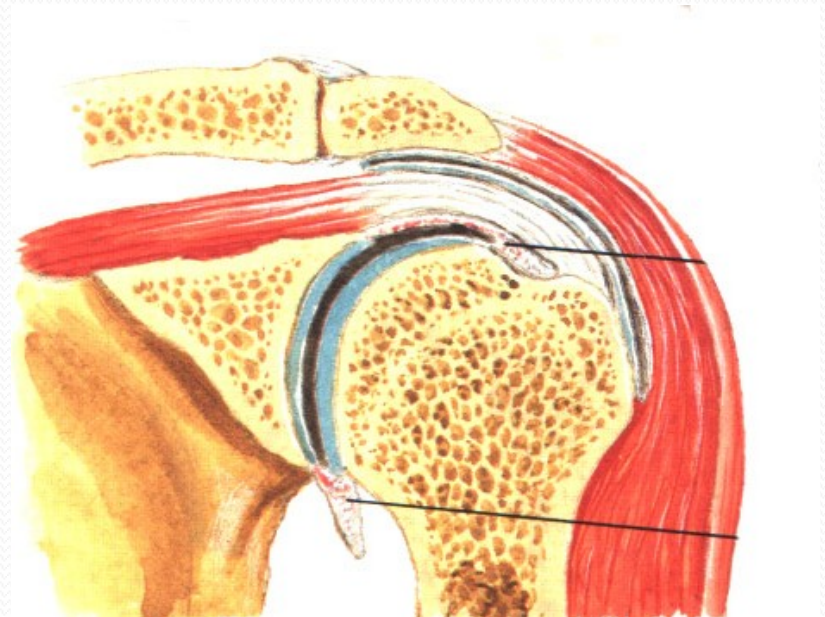
Strach z pohybu

- Svráštění kloubního pouzdra
- Obliterace v dolním recesu
- Zmenšení kloubní dutiny
- Zkrácení měkkých tkání
- Reflexní svalové spasmy



# Příčiny sy zmrzlého ramena

- Primárně - idiopaticky
- Sekundárně:
  - běžné patologie GH, AC, SC i scapulothorak. kl.
  - Stavy po úrazech a zánětech
  - Poruchy krční páteře
  - Thoralic outlet syndrom
  - Nádory plic- hrot plícní
  - Afekce pleury
  - Choroby srdce
  - DM



# Terapie sy zmrzlého ramena

- dlouhodobě LTV
- NSA, lokálně kortikoid, fyzikální terapie
- ASK- dekomprese, redress v CA, debridement

# Nestability GH kloubu

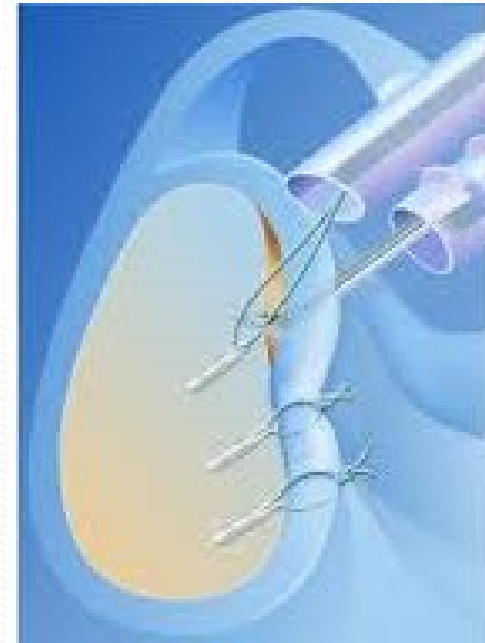
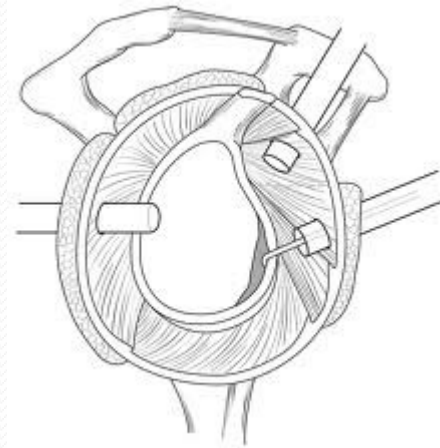
- **Def.:** neschopnost udržet hlavici centrovanou do glenoidální jamky (subluxace, luxace)
- **Klasifikace:**
  - akutní x recidivující
  - multidirekcionální x unidirekcionální (hl. přední)
  - akutní traumatická x recidivující posttraumatická x habituální
- **Anamnesticky:**
  - okolnosti první luxace a další luxace
  - laxicita



# Nestability GH kloubu

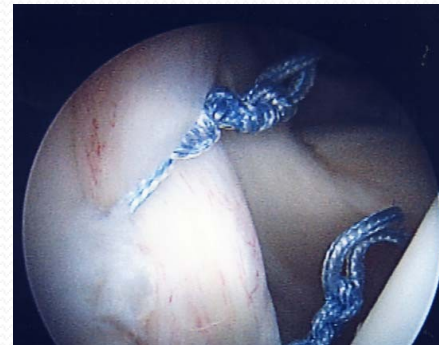- **Akutní traumatické luxace:**

- přední (94%) x zadní x dolní (axilární – erecta) x horní (přes RM)
- Bankartova léze + Hill-Sachsův defekt – riziko recid. posttraumatických luxací
- nižší věk – vyšší riziko recid. posttraumatických



- **Postrumatická recidivující luxace:**

- terapie:
  - ASK stabilizace
  - otevřené op. (Bankartova op.)

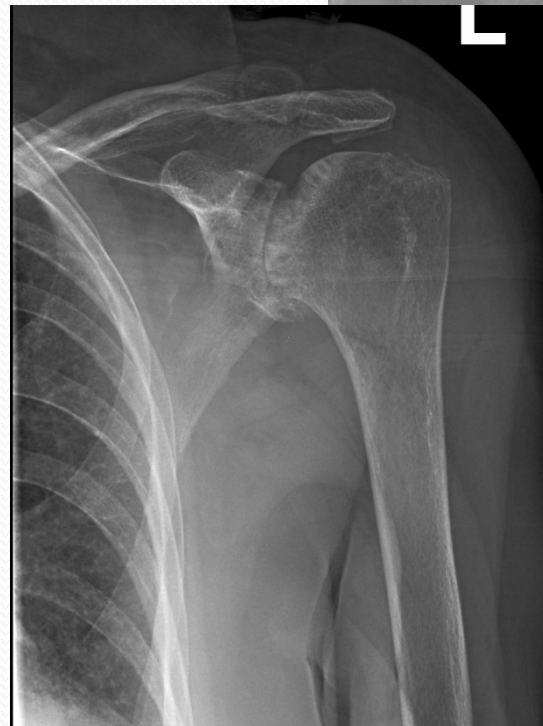
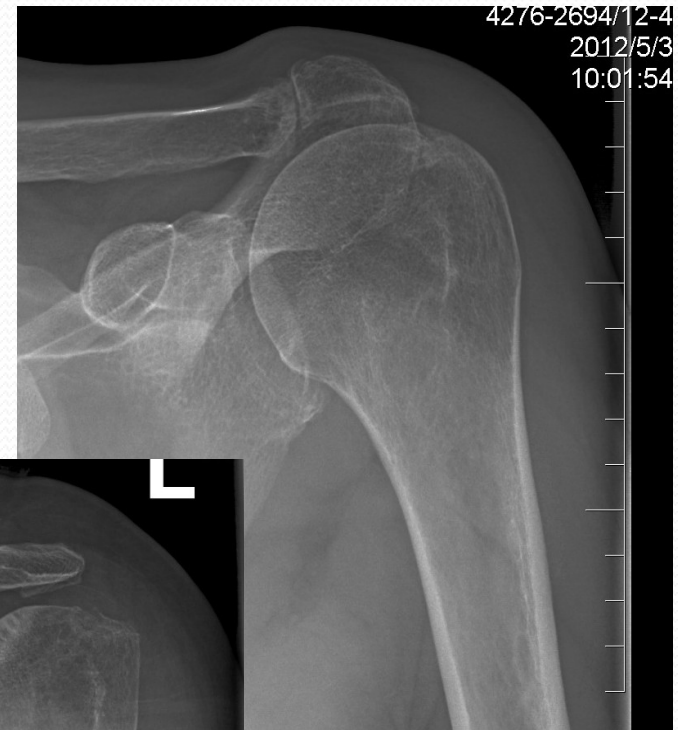
# Nestability GH kloubu

- **Habituální luxace:**
  - **Zadní** (při glenoidální dysplazii)
    - ASK kapsulorafie
    - Otevřeně (kapsulorafie + zadní OT glenoidu a vložení štěpu (Scottova op.)
  - **Multidirekcionální** (hyperlaxicita nebo rovněž při dysplazi či při svalových poruchách)
    - op. řešení rezervovaně (kapsulorafie) – snaha zejména o ovlivnění RHB
- **Inveterované luxace** – velký problém

# Omartróza (glenohumerální artróza)

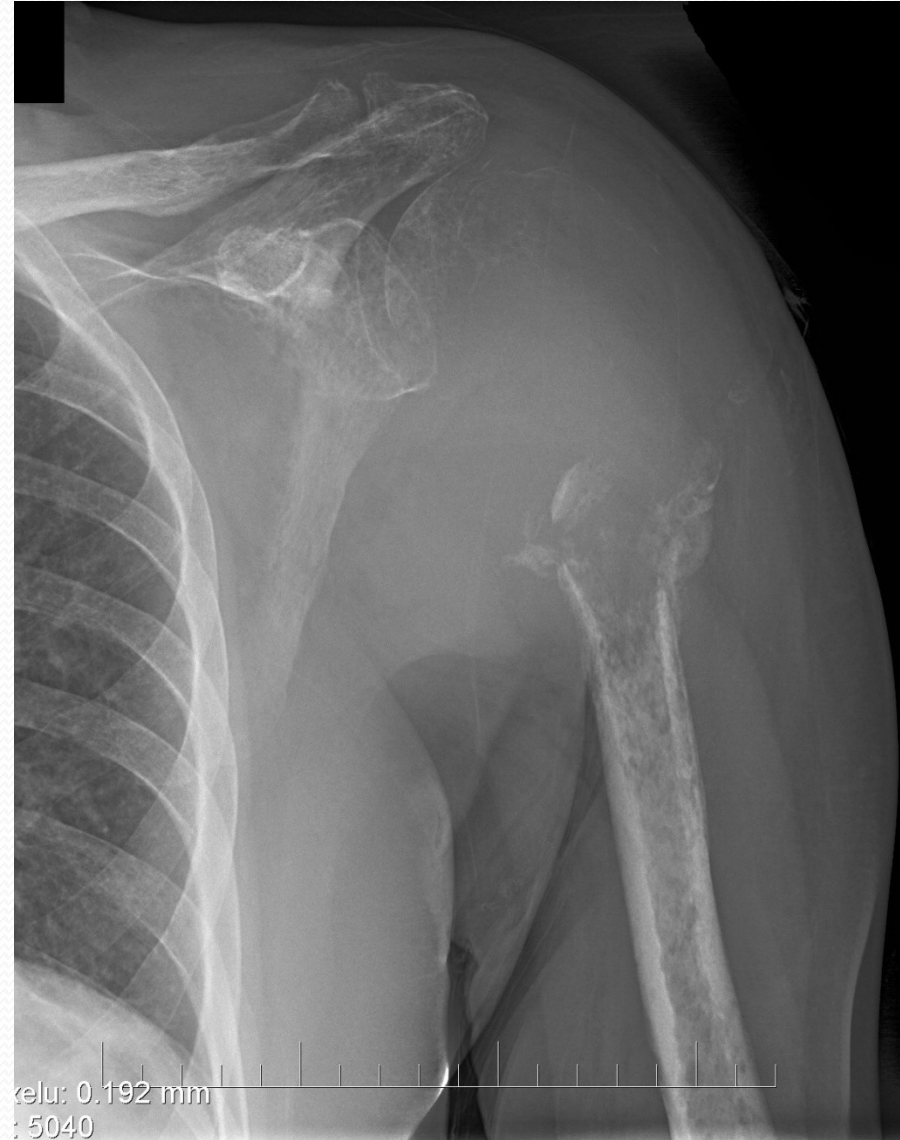- **Sekundární**
  - Posttraumatická (po fr.)
  - Sekundární při RA
  - Následkem rotátorové artropatie
- **Primární**
- **Terapie:**
  - konzervativně
  - operačně
    - Resurfacing
    - CKP
    - TEP
    - Reverzní TEP





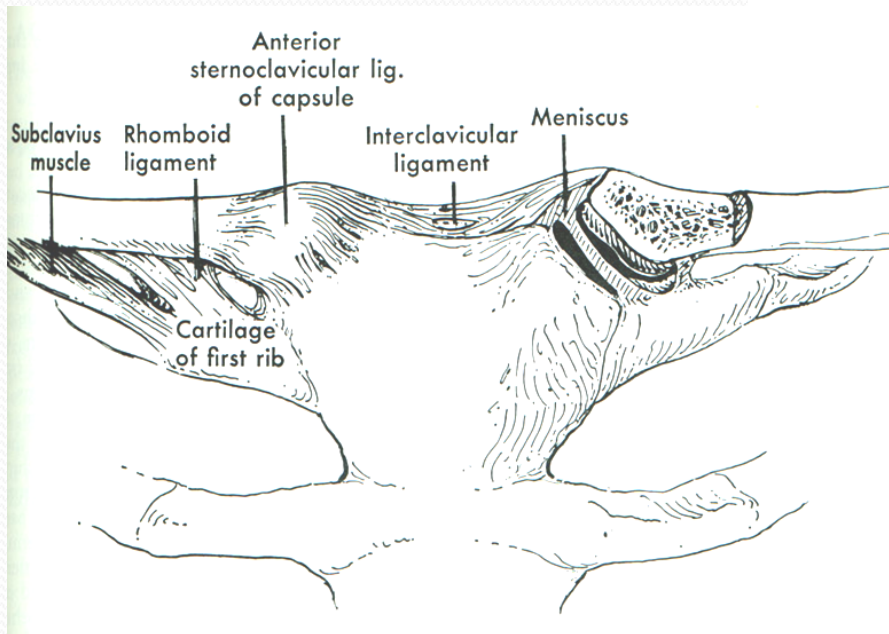
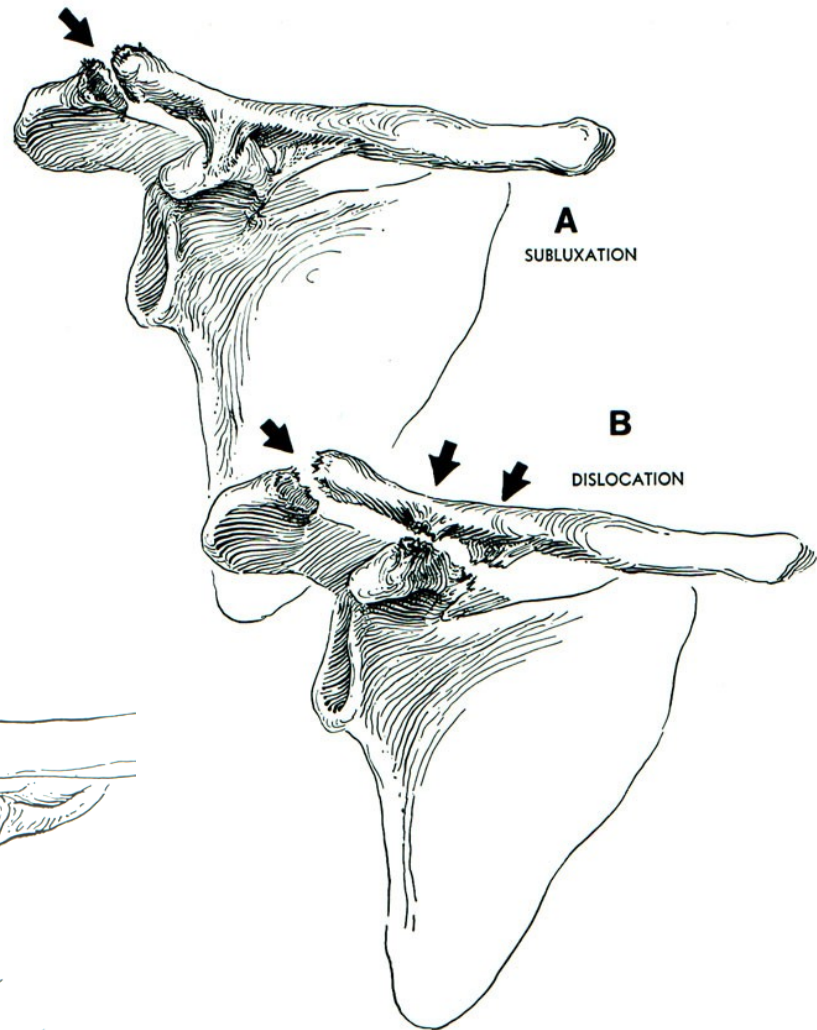
# Infekce a tumory

- Purulentní artritida
- Tumory
  - Maligní primární (OSA, CHoSA, EwingSA)
  - Maligní sekundární (metastázy)
  - Benigní a nádorům podobné afekce (např. OBN, chondroblastom, ..)



# Onemocnění AC a SC kloubu

- synovialitida
- artróza
- distorze
- subluxace
- luxace



# Přehled nejčastější ortopedické operativy ramena

- Stabilizační operace (ASK stabilizace, Latarjet, Remplissage)
- Subakromiální dekomprese (ASAD, Neer)
- Sutures rotátorové manžety (ASK /otevřeně / z miniartrotomie)
- Operace šlachy CLMBB (debridement, tenotomie, tenodéza)
- Osteosyntézy proximálního humeru
- Endoprotetika (resurfacing, CKP, TEP, reverzní TEP)
- Operativa AC kloubu (stabilizace akut. či chron. luxace, resekce)
- Vzácně: operace pro vrozené vady, nádory a infekce