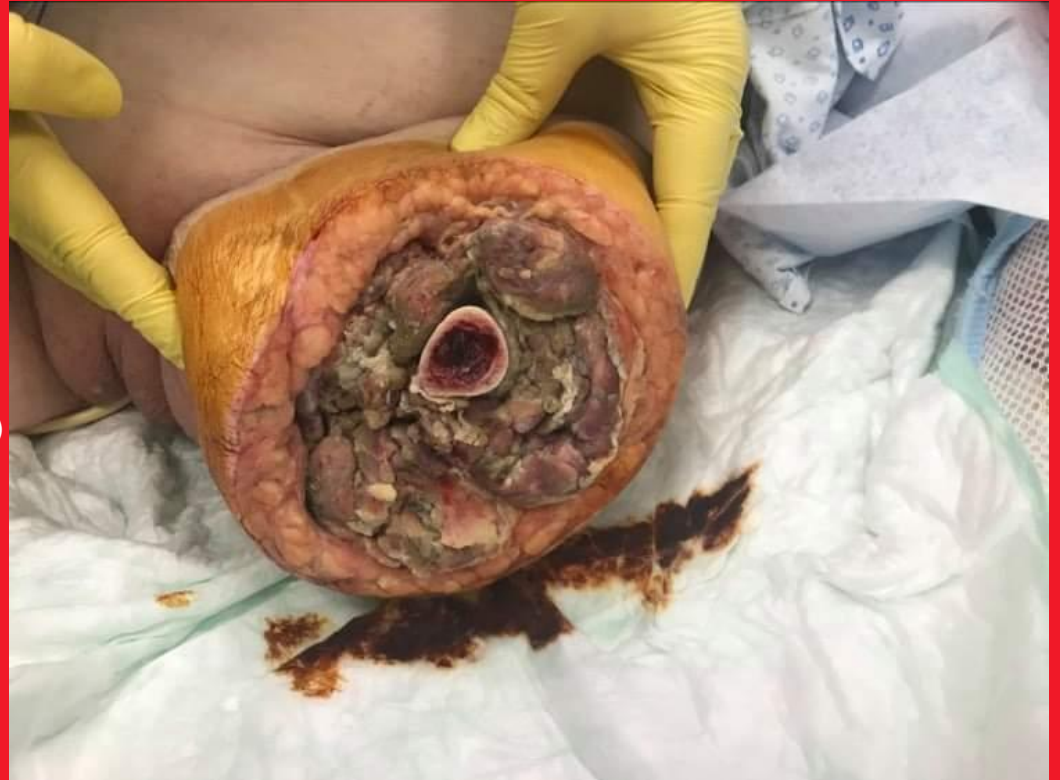

HOJENÍ RAN

INTENZIVNÍ OŠETŘOVATELSKÁ
PÉČE V CHIRURGICKÝCH
OBORECH II– CVIČENÍ (MIKOC0332c)
LF MU, ÚZV
Jaro 2024



Hojení ran

- Objev moderní vlhké terapie před 45 lety
- V 90. letech 20. století v ČR
- Multidisciplinární tým
 - Všeobecné sestry, komunitní péče (agentury domácí péče), chirurg, intervenční radiologové, dermatolog, mikrobiolog, protetik, fyzioterapeut, ergoterapeut, nutriční terapeut, praktický lékař, plastičtí chirurgové, diabetologové, podiatři, internisti, geriatři, algeziologové, psychologové a psychoterapeuti
- V praxi není stále zřejmé, zdali koordinátorem celé léčby je lékař, či všeobecná sestra
- Velké rozdíly ve znalostech a zkušenostech u aktivně se věnujícím hojení ran

Historie hojení ran

- Starověcí Egypťané uzavírali rány (suturou, jednoduchým stripem), primitivní antiseptika (med, cukr)
- Hippokrates je autor konceptu primárního a sekundárního hojení ran s využitím primitivních antiseptik (víno), pochopil kompresivní terapii
- Aulus Cornelius Celsus popsal 4 známky zánětu: dolor, calor, tumor, rubor; později doplněný functio laesa
- Myšlenky Galéna přežily do 15. století, kdy ranhojiči využívaly téze „pus laudabile,, v praxi
- Středověk „stříbrné mince čistí pitnou vodu,,
- Ambroise Paré odmítl vypalování ran žhavým železem či olejem, položil základy ošetřování válečných poranění a traumatických amputací; jako první zmiňuje čištění otevřených ran larvami hmyzu; ke zlepšení hojení využíval stříbrné plátky

Historie hojení ran

- Rozmach objev **asepsy** a **antisepsy**
- **Robert Koch** (stafylokok v hnisu), **Louis Pasteur** (kultivoval stafylokoka na laboratorních půdách), **Carl Siegmund Franz Credé** (roztok dusičnanu stříbrného - AgNO_3 , infekce očí v neonatologii, později v 19. století sloužil roztok, jako antiseptikum u popálenin), **Joseph Lister** (antiseptické působení fenolu), **William Steward Halsted** (1895 stříbrný drát při operaci hernie, prevence infekce a recidivy, stříbrná folie ke kontrole rány), **Alexander Fleming** (1928 objev ATB), nová ATB paradoxně vytlačila u chronických ran debridement a lokální antiseptika, **Charles Fox** (1968 krém sulfadiazinu stříbra)

Historie hojení ran

- U vzniku tzv. **vlhké terapie ran** stál **prof. Winter** (1962 popsal, že udržování rány ve vlhkém stavu urychluje reepitelizaci)
- První skupina byly **hydrokoloidy** (od 70. let 20. stol.)
- Přelom 20. a 21. století dochází k renezanci využívání **stříbra**, díky narůstající rezistenci vůči ATB

Anatomie kůže

Kůže (integumentum commune),
trojvrstvé brnění:

- Pokožka (epidermis)
- Škára (corium, dermis)
- Podkoží (tela subcutanea)

Kožní adnexa (adnexální orgány)

- Žlázy mazové
- Potní žlázy (malé i velké)
- Mléčné žlázy
- Vlasy a chlupy
- Nehty

Fyziologie kůže

- Bariéra proti potencionálním nepříznivým vlivům zevního prostředí
 - Mechanické, chemické, osmotické, termické a světelné a proti průniku bakterií.
- Termoregulace
- Propustnost
- Sekreční činnost
- Sídlo čítí (vnímání)
- Skladování
- Estetická funkce (první dojem)

Definice rány

- Porušení integrity tělesného krytu
- Ztráta, či poranění kožního krytu v důsledku postižení:
 - Fyzikálního
 - Mechanického
 - Termického
 - Patofyziologických poruch
 - Anatomicko - fyziologické funkce

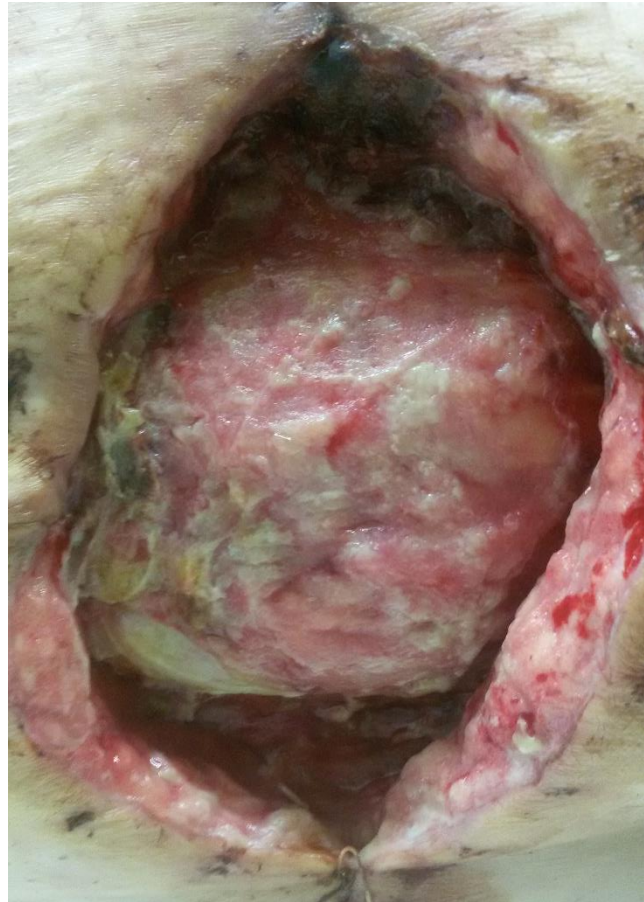Dělení rány

Existuje mnoho kritérií, podle nichž je možno rány rozdělit

- Jednoduchá rána zasahuje do pokožky, škóry a podkožního tuku
- Komplikované pronikají hlouběji, poškozují důležité nervově-cévní svazky a orgány
- Penetrující (proniká do tělní dutiny)
- Nepenetrující

U každé rány popisujeme

- Lokalizaci
- Velikost
- Hloubku
- Tvar
- Směr
- Okraje
- Sekreci
- Spodinu
- Typ rány
- Ev. zápach



Dělení a typy ran

- Dle průběhu
- Dle rozsahu
- Dle choroboplodných zárodků
- Dle způsobu hojení

Dělení rány - podle průběhu

Akutní rány

- Zdravá tkáň, krátký čas hojení bez komplikací

Chronické rány

- Trvající déle jak 6 - 9 týdnů či vznikají ve změněné tkáni, i přes adekvátní léčbu není tendence k zhojení
- Synonyma:
 - Nehojící se rána (non-healing wound)
 - Rána s komplikacemi v hojení, rána těžce zhojitelná(hard to heal wound)

Dělení rány - dle rozsahu

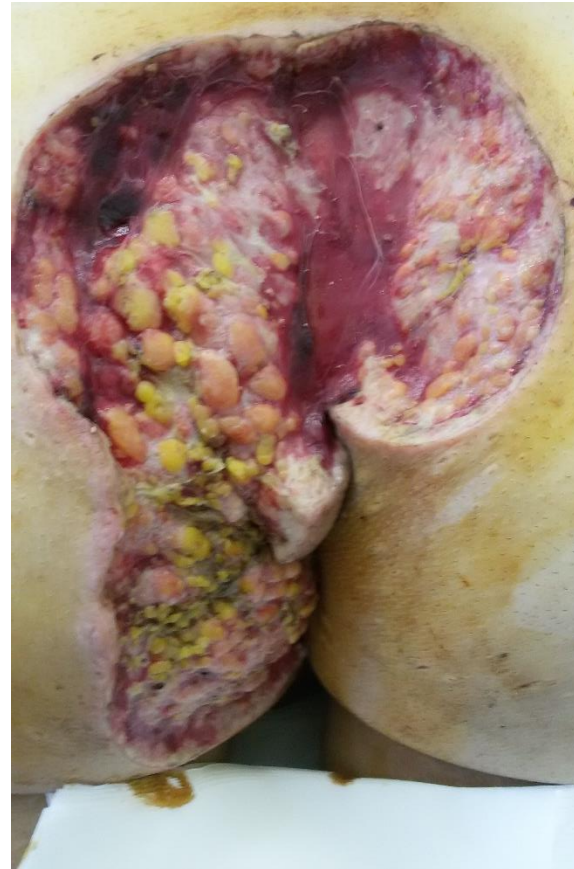- Zavřené rány (bez porušení integrity kůže)
- Povrchové rány (poškození pokožky)
- Hluboké rány (celá šíře až do podkoží)
- Rány pronikající (zasahující do tělních dutin)
- Komplikované rány (komplexní, rozsáhlé poškození cév, nervů, svalů, kostí a orgánů)

Dělení rány - dle choroboplodných zárodků

- Aseptické rány (bez zárodků - chirurgický řez)
- Kontaminované rány (zárodky, které nemusí vyvolat infekci - většina ran)
- Infikované rány (přemnožené mikroorganismy - zanedbané, zastaralé, vzniklé = kousnutím)

Dělení rány - dle způsobu hojení

- Rány s primárním hojením
(Sanatio per primari intentionem)
- Rány se sekundárním hojením
(Sanatio per secundam intentionem)
- Rány s terciálním hojením
(Sanatio per tertiam intentionem)
Odložená sutura



Etiologie rány

Příčiny:

- Vnější
- Vnitřní
- Kombinací

Etiologie rány - Vnější příčiny

- Řezná (vulnus scissum)
- Sečná (vulnus sectum)
- Tržná (vulnus lacerum)
- Kousnutím (vulnus morsum)
- Bodná (vulnus punctum)
- Střelná (vulnus sclopetarium)
 - Projektilová, střepinová
- Zhmožděná (vulnus contusum)
- Popálenina
- Omrzlina
- Poleptání
- Rána z ozáření

Etiologie rány - Vnitřní příčiny

- Cévní vředy DKK
- Neuropatické vředy
- Proleženiny
- Rány při nádorových onemocněních
- Rány při infekčních chorobách
- Rány při imunitních poruchách

Obecné příčiny vzniku ran

- Lokální poruchy výživy kůže
- Lokální působení tlaku, cévního poškození
- Systémové onemocnění (infekční, nádorové, krevní, apod.)

Akutní rány

- Mechanické a traumatické rány
 - Rány řezné, sečné, tržné, kousnutím, bodná, střelná, zhmožděná
- Termické rány
 - Popáleniny a omrzliny
- Rány chemické a aktinické
 - Poleptání a rány způsobené zářením
- Opary, puchýře, akné, koutky, afty
- Příčina: Úraz, či chirurgický zákrok

Chronické rány

- Bércové vředy
- Proleženiny (dekubity, prosezeniny)
- Diabetická noha
- Nádory s vředovitým rozpadem
- Komplikovaně se hojící pooperační rány

Příčiny nehojících se ran

- Přejít do chronicity díky působení komorbidit
 - DM, kardiální dekompenzace, infekce a celkové zhoršení stavu
- Mikrotraumatizace
 - Nesprávně prováděný převaz
 - Nevhodná fixace materiálu
 - Záměrné, či neúmyslné sebepoškození pacienta
- Prohloubení nekrózy
 - Ischemizace, cévní nedostatečnost, edematické projevy

Faktory hojení ran

Lokální

- Porucha krevního zásobení
- Stav okolních tkání (otok, trauma)
- Působení tlaku
- Přítomnost infekce
- Nevhodné šití materiály a techniky šití
- Pohyb v ráně (aktivní a pasivní)
- Teplota a pH
- Dehydratace a otok

Celkové

- Věk a celkový zdravotní stav
- Stav imunitního systému
- Anémie, ztráty krve
- Porucha funkce ledvin (hromadění dusíkatých látek v organismu)
- Podvýživa a nedostatek bílkovin
- Dehydratace
- Nedostatek vitamínů a minerálů (Zn, Cu, Ca, Mn, Fe)
- Vliv léků (kortikoidy)
- Imobilita
- Psychický stav
- Abusus návykových látek

Fáze hojení

Akutní rány

– Exsudativní fáze

- Kaskáda krevních srážlivostí (krevní destičky, fibrin, cytokiny), imunitní buňky čistí ránu

– Proliferační fáze

- Množí se buňky produkující kolagen (pevné spojení okrajů, tvorba cév, průtok krve ránou).

– Diferenciační fáze

- Konečná fáze (7. - 8. den), epitelizace a tvorba jizvy, dozrávání trvá 1 – 1,5 roku

Chronické rány

– Fáze čištění

- Odloučení poškozených a odumřelých tkání, podpora samočistících procesů (chirurgické ošetřování)

– Fáze granulace

- Vyčištěním rány ideální podmínky pro růst a dělení buněk (tvorba granulační tkáně)

– Fáze epitelizace

- Dělení a pohyb kožních buněk, z okrajů rány přerůstá epitel a pokrývá granulační tkáň novotvořenou kůží

Hodnocení rány

- Příčina vzniku a stáří rány
- Lokalizace
- Velikost
- Okraje
- Hloubka
- Vzhled spodiny
- Množství sekrece
- Bolestivost
- Přítomnost infekce, zápach
- Okolí rány
- Současná či minulá lokální terapie


– DŮLEŽITÉ PRO ZVOLENÍ
SPRÁVNÉ A NEJVHODNĚJŠÍ
LÉČBY

Podle klinického vzhledu - WHC

WHC (Wound Healing Continuum) Kontinuum hojení ran

– Rozpoznávání převažující barvy spodiny rány

- Černá
- Černo - žlutá
- Žlutá
- Žluto - červená
- Červená
- Červeno - růžová
- Růžová



- Při správné terapii hojení rány se mění dominantní barva spodiny rány zleva doprava (černá až růžová)

Mapa terapeutického krytí

Nekrotická rána

(odstranění nekrózy)

Gely, medy
Hydroaktivní

Infikovaná-Povleklá rána

nesecernující – mírně secernující
(zvládnutí infekce, odstranění povlaku)

Hydroaktivní
Pěnová
Pěnová s Ag
Gely, medy
Hydrobalanční
Antiseptická krytí

mírně – středně secernující
(zvládnutí infekce, odstranění povlaku, zvládnutí exsudace)

Hydroaktivní
Pěnová
Pěnová s Ag
Algináty, hydrofíber
Algináty, hydrofíber s Ag
Algináty s medem
S aktivním uhlím
Gely, medy
Hydrobalanční
Antiseptická krytí

secernující
(zvládnutí infekce, odstranění povlaku, zvládnutí exsudace)

Algináty, hydrofíber
Algináty, hydrofíber s Ag
Algináty s medem
Hydrobalanční
Superabsorbenty

Granulující rána

nesecernující – mírně secernující
(podpora, ochrana nové granulační tkáně)

Hydroaktivní
Gely, medy
Antiseptická krytí
Hydrobalanční
Hydrokoloidy
Akryláty
Neadherentní

mírně – středně secernující
(podpora, ochrana nové granulační tkáně, zvládnutí exsudace)

Hydroaktivní
Hydrobalanční
Pěnová
Algináty, hydrofíber
Algináty s medem
Hydrokoloidy
Antiseptická krytí
Gely, medy
Akryláty

secernující
(podpora, ochrana nové granulační tkáně, zvládnutí exsudace)

Hydrobalanční
Algináty, hydrofíber
Algináty s medem
Superabsorbenty

Epitelizující rána

(podpora, ochrana epitelizační tkáně)

Neadherentní
Antiseptická krytí
Pěnová
Hydrokoloidy
Filmová
Akryláty
Hydrobalanční
Gely, medy

Stagnující rána

Kolageny

Macerace

Kolageny
Ag ve spreji
Algináty
Superabsorbenty

Exkoriace

pergaménová kůže, odběrová plocha

Neadherentní
Antiseptická
Filmová

Prevence dekubitů

Filmová
Pěnová
Hydrokoloidní

Primární sutura – dle secernace

Filmová
Hydrokoloidy
Pěnová

Interní grant FN Brno č. 16/13
Podpořeno MZ ČR - RVO (FNBr, 65269705)

Černá rána

- Počáteční fáze klasifikace WHC
- Charakteristická pro nekrózy na spodině rány
 - Suché (eschar), vlhké gangrény
- Označována „nezhojitelná,, či „nejméně snadno hojitelná,,
- Pod escharem se nachází žlutá „blanitá,, spodina, granulační tkáň, či měkká podkožní tkáň
- Hlavním úkolem je odstranit odumřelou tkáň
 - Ostrý chirurgický debridement (kompetence lékařů, skalpel a nůžky)
 - Enzymatický, hydrolitický debridement (kompetence sester)

Černo - Žlutá rána

- Označujeme jako přechodné rány
- Přechodné rány jsou hodnoceny dle převládající komponenty na spodině rány
- Terapie zaměřena na změkčení nekrotických ložisek, rehydratací a odstranění žlutých povlaků

Žlutá rána

- Popisována, jako rána s vysokým rizikem přítomnosti hnisu, známkami lokalizované, či šířící se infekce
- Povlak může být i bílé barvy
- Povlak je místo pro množení mikroorganismu, proto musí být odstraněn
- Žlutá složka je formována vláknitou vlhkou nekrózou, či nekrózou podkožního tuku
- Často se vyskytuje pod escharem, kde může být hlubší defekt

Žluto - Červená rána

- Přejídný typ rány
- Charakterizován cca 50% výskytu obou typů tkání současně (povlaků)
- Červená barva vždy neznamena pozitivní informaci, může být známkou infekce (betahemolitickými Streptokoky skupiny A, B, C a G), či krvácení z důvodu traumatizace při ošetřování ran
- Terapie je zaměřena na odstranění žlutých povlaků, aplikaci lokálních antiseptik a prostředků pro podpoření hojivých procesů

Červená rána

- Charakteristická pro granulující tkáň
- Z fyziologického hlediska se červená rána nevyskytuje, jelikož na granulaci průběžně navazuje proces epitelizace
- Epitelizace provází fázi granulace, která vytvoří nosnou plochu pro tvorbu nového pojivového tkaniva a pokožky

Červeno - Růžová rána

- Znamka ukončení procesu hojení a uzavírání defektů dle WHC
- Jedná se o tenkou vrstvu epitelálního krytu s prosvítajícími zrnky granulační tkáně
- Terapie je zaměřena na zajištění optimálního prostředí pro podporu hojení (adekvátní vlhké prostředí) a ochrana před dalším poškozením

Růžová rána

- Původní defekt je zcela překryt novým epiteliálním krytem
- Nová tkáň je velmi křehká a náchylná k traumatu (nutná prevence)
- Barva nového krytu se liší (narušení původní pigmentace), je světlejší
- Změna barvy nového krytu není trvalá (ovlivněna původní hloubkou, velikostí a délkou hojení defektu)

Hodnocení WHC

- Pro dynamiku procesu hojení může dojít ke třem situacím
 - Rána se hojí
Pokračovat k zavedené terapii, nedochází k traumatizaci rány
 - Rána stagnuje
Přehodnotit diagnózu a faktory podílející se na hojení
 - Rána se zvětšuje, zhoršuje
Přehodnotit postup terapie, diagnózu a faktory podílející se na hojení

Praktické využití pomůcek WHC

- Nespočívá pouze v popisu hlavních rysů rány tedy indikátorů hojení, identifikaci fází a poruch hojení, které je nezbytné pro vyhodnocení aktuálního procesu
- Stává se významnou pomůckou pro výběr typu terapeutického materiálu
- Odborníky byla vytvořena praktická pomůcka WBP (Wound Bed Preparation), příprava spodiny rány
- WBP slouží k efektivnímu zahájení, sledování a kontrolování vývoje procesu hojení
- Jedná se o dynamický proces, který se velmi rychle proměňuje
- K praktickému posouzení rozvoje a pozitivního posunu v hojení rány slouží model TIMER(S)

TIME - RS SYSTÉM

Zaveden roku 2003

- Zahrnuje 4 složky zaměřené na různé patofyziologické jevy podílející se na chronických a nehojících se ran
- Jednotlivé složky tvoří akční rámec (komplexní pohled zdravotníkům na ošetřování chronických ran, lišící se od postupů, které slouží při ošetřování akutních ran)
- Model 4 komponentů intervenčních postupů a léčby:
 - Péče o tkáň (T - Tissue)
 - Kontrola zánětů a přítomnosti infekce (I - Inflammation)
 - Zajištění optimální vlhkosti v ráně a celkový management exsudátu (M - Moisture balance)
 - Podpora epitelizace (E - Epithelisation)
- V roce 2018 provedena studie organizací (EWMA) a rozšířena o 2 komponenty
 - Regenerace a oprava tkáně (R - Regeneration and Repair of tissue)
 - Sociální faktory ovlivňující hojení (S - Social factors)

TIME SYSTÉM

- Hlavní cíl při optimalizaci stavu rány
 - Zmírnění edému
 - Snížení produkce exsudátu, či podpora jeho tvorby
 - Management exsudátu, udržet optimální vlhkost, ale ne mokré prostředí
 - Redukce bakteriální zátěže včetně odstranění biofilmu
 - Náprava odchylek, které přispívají k narušení hojení
 - Podpora hojení od okrajů rány (edge effect)
- Celostní a komplexní (holistická) strategie sloužící ke snížení finančních nároků

TIME SYSTÉM KOMPONENTY

- 4 - 9 bodů (rescreening za týden)
- 10 - 15 bodů (rescreening za 14 dní)
pro obě oblasti platí – přehodnotit celkovou léčbu (příznaky, lokální terapii, ose postup, roztok pro výplach rány)
- 16 - 19 bodů – není nutné přehodnocovat terapii (rescreening za 3 týdny)
- T (Tkáň)
 - Nekróza suchá – 1
 - Nekróza vlhká, fibrinový povlak – 2
 - Granulace – 3
 - Replikace buněk – 4
 - Kontrakce - 5
- I (Infekce)
 - Systémová infekce – 1
 - Lokální infekce – 2
 - Kritická kolonizace – 3
 - Kolonizace – 4
 - Kontaminace - 5
- M (Vlhkost rány, sekrece)
 - Suchá rána – 1
 - Silná sekrece – 2
 - Střední sekrece – 3
 - Mírná sekrece – 4
- E (Epitelizace, okolí rány)
 - Macerace, puchýř – 1
 - Ekzém – 2
 - Zarudnutí, otok – 3
 - Klidné – 4
 - Viditelný nárůst epitelizace (1cm) – 5

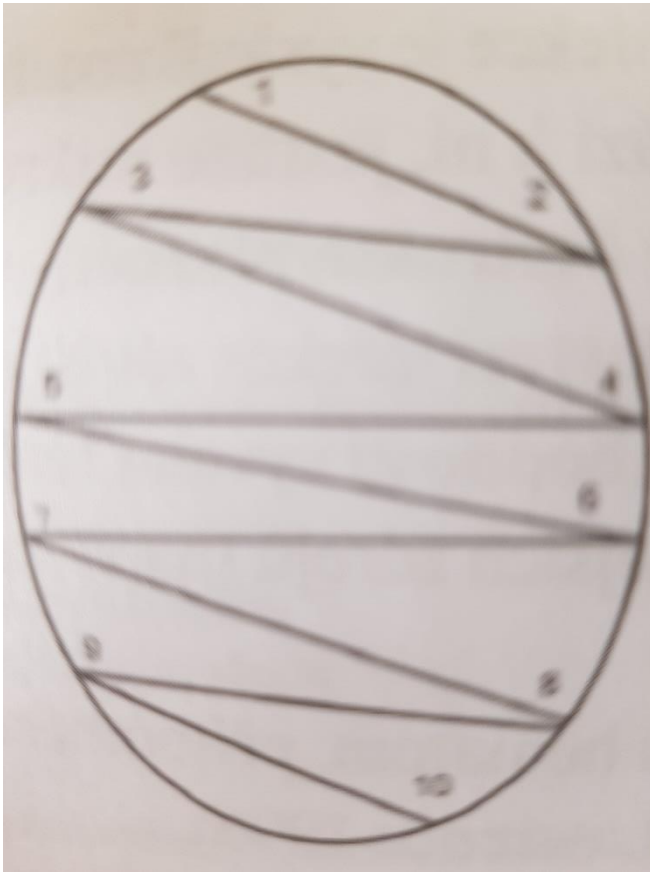
T - Tissue (neživá, méněcenná tkáň)

- Označení pro nekrózu, cizí materiál, kostní fragmenty a povlaky na spodině rány, které blokují hojení endo- a exotoxinů
- Cíl debridement, stimuluje tvorbu zdravé tkáně, snižuje buněčnou zátěž (odumřelé buňky tkání, bakterie, biofilm a zestárlé buňky v ráně)
 - Autolytický (hydrokoloidy, hydrogely)
 - Chemický (kys. benzoová, salicylová, 40% urea, chlornany) podléhá rozhodnutí lékaře
 - Enzymatický (nekrotické rána a popáleniny, kontraindikace infikované nekrotické rány)
 - Biologický (larvální terapie – Magott therapy, zelené larvy bzučilk)
 - Chirurgický (skalpel, nůžky) provádí pouze lékař, ne sestra

I - Inflamace (infekce, zánět)

- Zánětlivá reakce je typická a častá pro tzv. zánětlivou fázi hojení rány (součást fyziologického hojení ran)
- Dochází ke zvýšenému prokrvení, prosáknutí až otoku spodiny a okolí, rozpadu a odloučení nektróz, aktivace leukocytů, fagocytóze (bakterií a tkáňové drtě)
- Příprava pro proliferační fázi.
- Patologie: stoupající bakteriální zátěž, macerace okolí, zástava epitelizace, rozpad granulací, podkožního tuku i kůže a rozšíření ranné plochy
- Chronické rány jsou kolonizovány bakteriemi, biofilmem, hodnotíme sekreci, zápach
- Terapie spočívá v lokální aplikaci materiálů s antimikrobiálním působením, ev. Systémové ATB

Technika stěru z rány



Metoda „zig-zag„

Rolujeme štětičkou
(rotace 360 °)

M - Moisture balance (vlhkost)

- Cíl zajištění optimální vlhkosti na spodině
- Udržení rány ve vlhkém prostředí urychluje reepitelizaci, nezvyšuje výskyt infekce
- Neefektivní léčba exsudující rány zpomaluje hojení, zvyšuje ztráty tělesných tekutin, macerací vysychá spodina rány a jejího okolí
- Pacient pociťuje dyskomfort (i psychický)

E - Epithelisation (edges – okraje rány)

- Konečné stádium uzavření kožního krytu
- K epitelizaci dochází během fáze přestavby (epidermis i s jejími rozličnými vrstvami a funkcemi), současně ve škáře.
- Díky kolagenním vláknům se rána zpevňuje a mění se v jizevnatou tkáň
- Epitelizace z okrajů rány (edge effect), či uvnitř rány vznikají epitelizační ostrůvky a dochází k migraci buněk epidermis.
- Vzniká nová, tenká, cévy chudá tkáň, postrádá kožní žlázy, pigmentové buňky a nervová zásobení.

R - Regeneration and Repair of tissue (Regenerace a oprava tkáně)

- Vede ošetřující personál (sestru / lékaře) k zaměření se na rizikové faktory ovlivňující reparaci a regeneraci
 - Biofilm
 - Infekce
 - Základní onemocnění pacienta
 - Kouření
- Zohlednění zmíněných faktorů napomáhá ke zhojení rány (k jejímu uzavření)
- Zaměřuje se na určování vhodné terapie
 - V některých případech zahrnuje kmenové buňky, růstové faktory a kyslík

S - Social factors (Sociální faktory ovlivňující ránu)

- Tato oblast by měla doprovázet všechny jednotlivé části TIMERS, jako zastřešující komponent
- Sociální faktory jsou ve všech fázích zásadní
- Pacienti a jejich ošetřující personál nemusí chápat jejich chorobný proces
 - Je důležité posoudit úroveň zdravotní gramotnosti a poté poskytnout vzdělání vhodnými metodami, který usnadní proces učení
- Zohledňují sociální situaci pacienta a oblasti, které ji mohou ovlivnit
 - Zahrnují: jazyk, znalosti, duševní zdraví, životní podmínky, zdravotní stav a vztah k rodině
- Další faktory, které je potřeba posoudit
 - Trpí pacient depresemi
 - Má pacient kognitivní poruchu (demenci)
 - Jaká je geografická poloha (je dostupná služba poskytovatelů zdravotní péče)
 - Má pacient zajištěn transport k lékaři a zpět
 - Má pacient finanční omezení, které ovlivňuje jeho schopnost získat zdravotnický materiál, léky, či chodit na plánované lékařské prohlídky

Obvazový a krycí materiál

- Slouží k překrytí rány (přejímá dočasně podstatné úlohy neporušené integrity kůže)
- Ochrana před mechanickými a chemickými vlivy
- Ochrana před sekundární infekcí
- Ochrana před ochlazováním rány (ztráty teploty), ideální 36-37 °C
- Udržuje vnitřní prostředí rány (nevysychá, nedochází ke ztrátám tekutin)
- Suché obvazy a krycí materiály (v první pomoci, primární hojení ran)
- Vlhké obvazy a krycí materiály (sekundární a terciální hojení ran)

Terapeutické vlhké krytí

- Neadherentní krytí (mřížky)
- Antiseptická krytí (mřížky)
- Hydrobalanční krytí
- Hydroaktivní krytí
- Gely
- Medy
- Pěnové krytí
- Algináty
- Hydrokoloidy
- Filmová krytí
- Filmová krytí ve spreji
- Krytí s aktivním uhlím
- Superabsorbenty
- Bioaktivní krytí
 - kolageny (a oxidovaná celulóza)
 - Stříbro
 - Akryláty
 - Kyselina hyaluronová
 - Biokeramické krytí
- Antiseptické roztoky

Převazový vozík



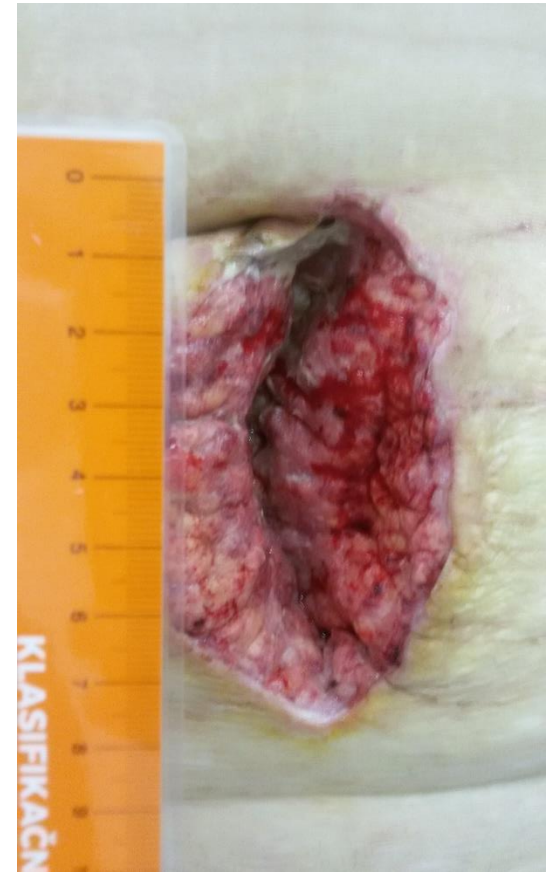
Podávkový systém



Dokumentace rány

- Důležitou součástí hojení ran je pravidelně zaznamenávat převazy (fáze hojení).
- Nezbytnou součástí v dnešní době je i fotodokumentace, která doplňuje popis rány v dokumentaci.
- Dokumentace slouží i k tomu, že v nemocnici ošetřují ránu různí lidé (v domácí péči jeden zdravotnický pracovník).

Pravítka



Výživa při hojení ran



FAKULTNÍ NEMOCNICE BRNO

PRACOVISŤE MEDICINY DOŠ
Pavilon L, Jihlavská 20, 625 00
tel.: 532 231 111

Výživa je jedním z nejvýznamnějších faktorů ovlivňujících zdraví a kvalitu života člověka. Má charakter preventivní i léčebný a může oddálit vznik nebo rozvoj některých onemocnění, jejichž výskyt s výživou úzce souvisí.

Správná výživa je nevyhnutelnou součástí úspěšného zotavování při každém závažném nebo chronickém onemocnění.


Zajištění odpovídající výživy nemocného člověka je v rukou nutričních terapeutů, lékařů a ošetrovatelského personálu.

Nutriční terapeut je odborný zdravotnický pracovník v oblasti léčebné výživy, dietetiky a stravování.



Management bolesti

- Součástí hojení ran je i pravidelně i správně nastavený management bolesti
- U složitějších převazů a komplikovanějších je nezbytné aplikovat léky od bolesti (popř. opiáty) před převazem



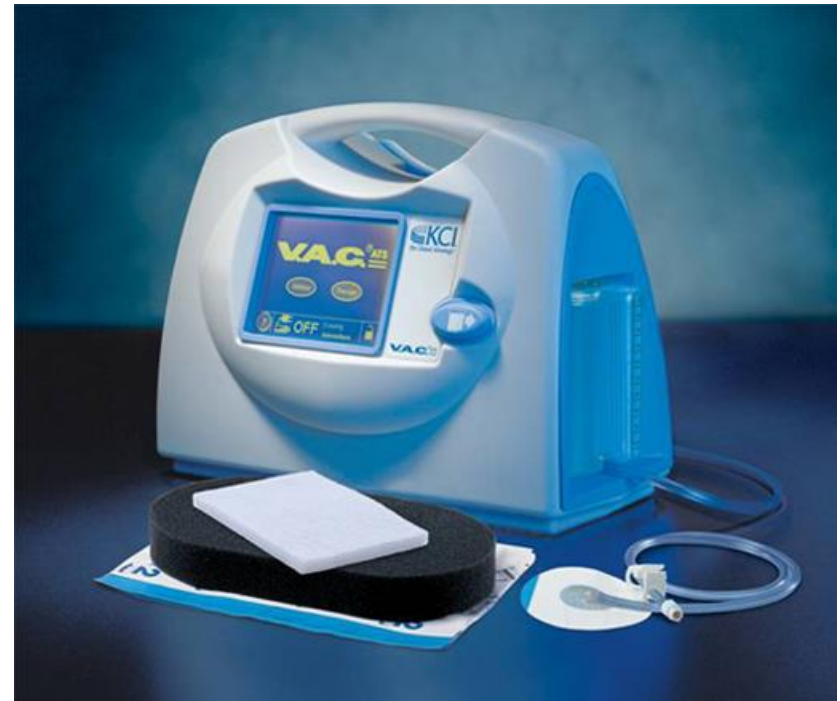Larvoterapie



- Larvální terapie – Magott therapy
- Zelené larvy bzučilky

Podtlaková terapie

- NPWT (Negative Pressure Wound Therapy)



Debridement

- <https://youtu.be/vU0CJSu3yPo>
- <https://www.lohmann-rauscher.com/cz-cs/produkty/osetreni-rany/debridement/debrisoft/>
- <https://youtu.be/QrBdok1I6eE>



ČESKÁ SPOLEČNOST PRO LÉČBU RÁNY - ČSLR

- Chcete vědět více?
- [Http://www.cslr.cz/](http://www.cslr.cz/)



Česká společnost pro léčbu rány
www.cslr.cz

4/2020

TÉMA:
**DĚTI
A RÁNY**

- Specifika léčby ran u novorozenců
- Praktické zkušenosti s přípravkou k ošetření ran na neonatologickém oddělení
- Podtlaková terapie u novorozence
- **Řešení obtížné se hojících ran pomocí strategie časné antibiofilmové intervence: hygiena rány**
- Je rozdíl v léčbě ran u dětského a dospělého pacienta?
- Informační servis

Odborný časopis určený pro lékaře, farmaceuty a nelékařské zdravotnické pracovníky

75 Kč
9 EUR

Použitá literatura

- [POKORNÁ Andrea. Úvod do wound managementu: příručka pro hojení chronických ran pro studenty nelékařských oborů. Brno: muni press, 2012. ISBN 978-80-210-6048-7](#)
- [POKORNÁ Andrea, Romana MRÁZOVÁ. Kompendium hojení ran: pro sestry. Praha: Grada, 2012. ISBN 978-80-247-3371-5](#)
- [STRYJA Jan, et. Al. Repetitorium hojení ran 2. GEUM, 2016. ISBN 978-80-87969-18-2](#)
- <https://www.hojeni-ran.cz/vlhke-hojeni-ran>
- <https://www.lecbarany.cz/odbornik/o-lecbe-ran/faze-hojeni-ran>
- <http://www.cslr.cz/>