

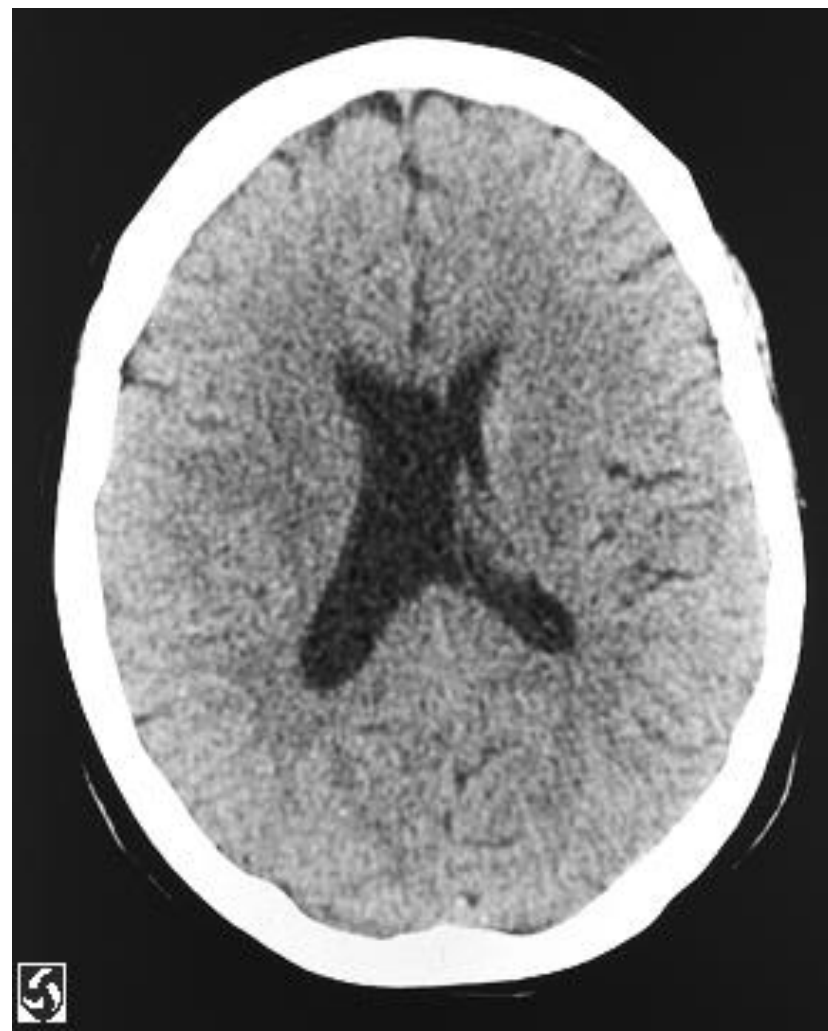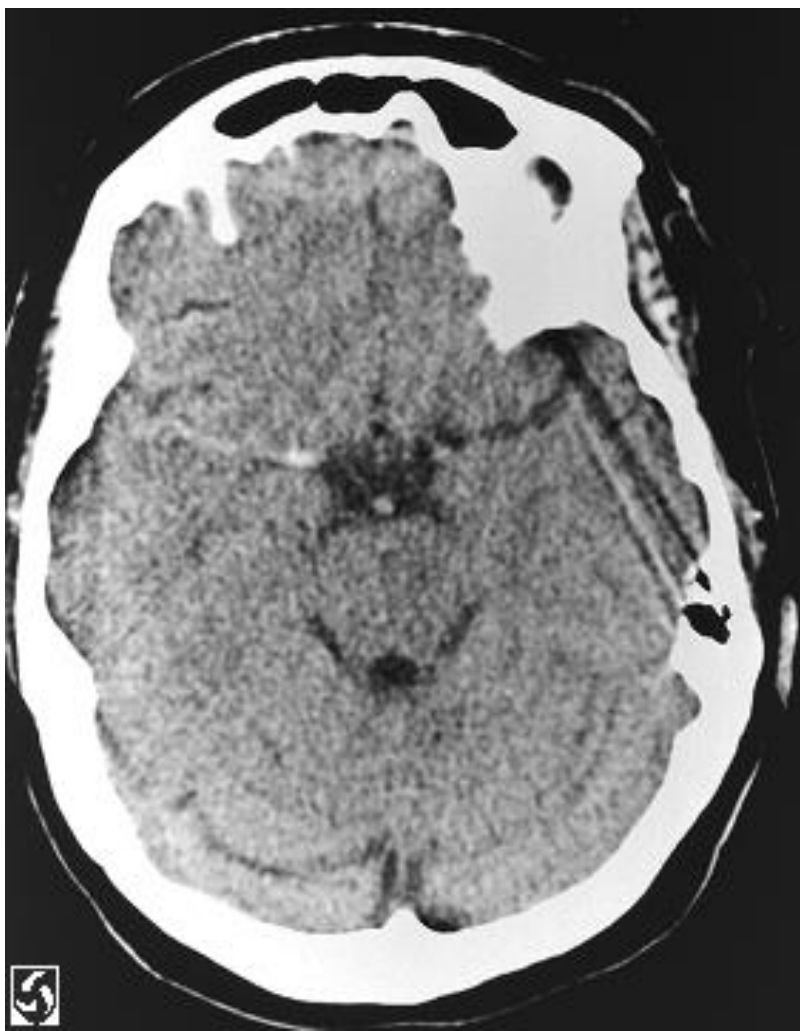Kazuistika č. 1

- 72 letý pacient – v sobotu 8:00 náhle vzniklé oslabení levé části těla a porucha řeči
- OA: AH, DM II., HLP
- syn zavolal 155
- pacient přivezen na neurologii (9:00)

Kazuistika č. 1

- Objektivně neurologicky: Středně těžká levostranná hemiparéza, lehká dysartrie
- Co dál?

CT mozku



Kazuistika č. 1

- Podána IVT
- Poté mírné zlepšení stavu – lehká levostranná hemiparéza s dysartrií lehkého stupně

MUNI

Cévní onemocnění mozku

bp1170 Neurologie II

Jan Kolčava a Jan Kočica

Neurologická klinika FN Brno

CÉVNÍ MOZKOVÁ PŘÍHODA

(definice)

= **Náhle** vzniklá, **přechodná nebo trvalá**, **porucha funkce** centrálního nervového systému (CNS) jako důsledek **vaskulární patologie** různé etiologie.


(definice WHO)

A focal (or at times global) **neurological impairment of sudden onset**, and lasting more than 24 hours (or leading to death), and of presumed vascular origin.

CEREBROVASKULÁRNÍ PORUCHY

Způsobené poruchou mozkové cirkulace.

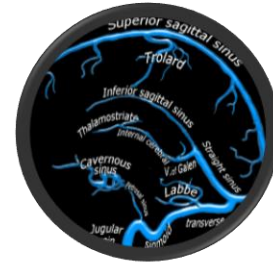AKUTNÍ CÉVNÍ MOZKOVÉ PŘÍHODY



ISCHEMICKÉ
(80 %)



HEMORRHAGICKÉ
(15-20 %)



**ŽILNÍ INTRAKRANIÁLNÍ
TROMBÓZA**

CHRONICKÉ VASKULÁRNÍ PORUCHY



TRANZITORNÍ ISCHEMICKÁ ATAKA (TIA)



REVERSIBLE ISCHEMIC NEUROLOGIC DEFICIT (RIND)
MINOR STROKE



KOMPLETNÍ CÉVNÍ MOZKOVÁ PŘÍHODA



INTRACEREBRÁLNÍ KRVÁCENÍ (ICH)



SUBARACHNOIDEÁLNÍ KRVÁCENÍ (SAK)

CEREBROVASKULÁRNÍ PORUCHY

AKUTNÍ CÉVNÍ MOZKOVÉ PŘÍHODY

- Patří mezi **nejčastější a nejzávažnější onemocnění**
- V průmyslových zemích **3. nejčastější příčina úmrtí** po kardiovaskulárních chorobách a nádorech.
 - Onemocnění, které řadí neurologii mezi vysoce intenzivní obory.
- Celosvětově **jedna z nejvýznamnějších příčin morbidity a mortality**
 - V akutním období umírá 10 – 15 %, do půl roku 30 %
- Jedna z **hlavních příčin invalidizace:**
 - Asi u 40 % v důsledku reziduálního neurologického postižení vede k trvalé invalidizaci a částečné či úplné závislosti na péči druhých osob.
- Incidence CMP- vzrůstá s věkem, v ČR vysoká, postupně se zvyšuje.

Definice CMP:

Náhle vzniklá (x rychle se rozvíjející) ložisková mozková dysfunkce, která trvá déle než 24 hodin bez jiné zjevné příčiny, než je porucha mozkové cirkulace.

Synonyma:

Cévní mozková příhoda
CMP
Stroke
Iktus
Mrtvice

CMP – KLINICKÉ PROJEVY

AKUTNÍ CÉVNÍ MOZKOVÉ PŘÍHODY

- Velmi **variabilní**, od lehké po smrtelné
 - Závisí na typu, rozsahu a postižené části CNS.
- **Akutní vznik** (někdy rozvoj během hodin nebo kolísání obrazu)



82 % motorický deficit

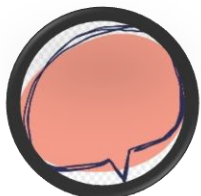
PARÉZA (I FACIÁLNÍ), HEMIPARÉZA, PLEGIE, HEMIPLEGIE

45 % senzitivní deficit

(HEMI)HYPESTEZIE, HYPERESTEZIE, ANESTEZIE



27 % bolesti hlavy (spíše typické pro hemoragické CMP)



24 % porucha řeči

AFÁZIE, DYSARTRIE, ANARTRIE




20 % zrakové poruchy

HEMIANOPSIE (14 %), DIPLOPIE (6 %)

Další – závratě, poruchy chůze a křeče

Follow us   

 **WORLD
STROKE DAY**
29th OCT



TIME IS BRAIN



Treatment within 1 hour

of symptoms ensures the best chances of a full recovery



Treatment within 3 hours

of symptoms improves chances of recovery with little or no disability

The brain ages **3.6 years** each hour without treatment in the event of a stroke

“ **What's your reason for preventing stroke?** ”


NASA & HUB SUPERSPECIALITY
HOSPITAL

Opp. Sports College, 300m from Kapurthala Chowk, Jalandhar

CMP – MANAGMENT (přednemocniční)

SPOT A STROKE

LEARN THE WARNING SIGNS AND ACT FAST



B



BALANCE

LOSS OF BALANCE,
HEADACHE
OR DIZZINESS

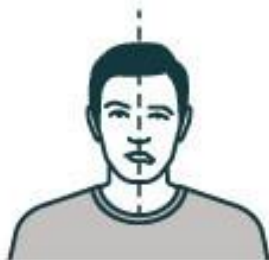
E



EYES

BLURRED VISION

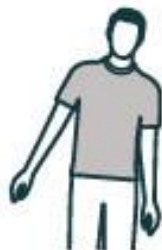F



FACE

ONE SIDE OF THE
FACE IS DROOPING

A



ARMS

ARM OR LEG
WEAKNESS

S



SPEECH

SPEECH DIFFICULTY

T



TIME

TIME TO CALL
FOR AMBULANCE
IMMEDIATELY

Fakta:

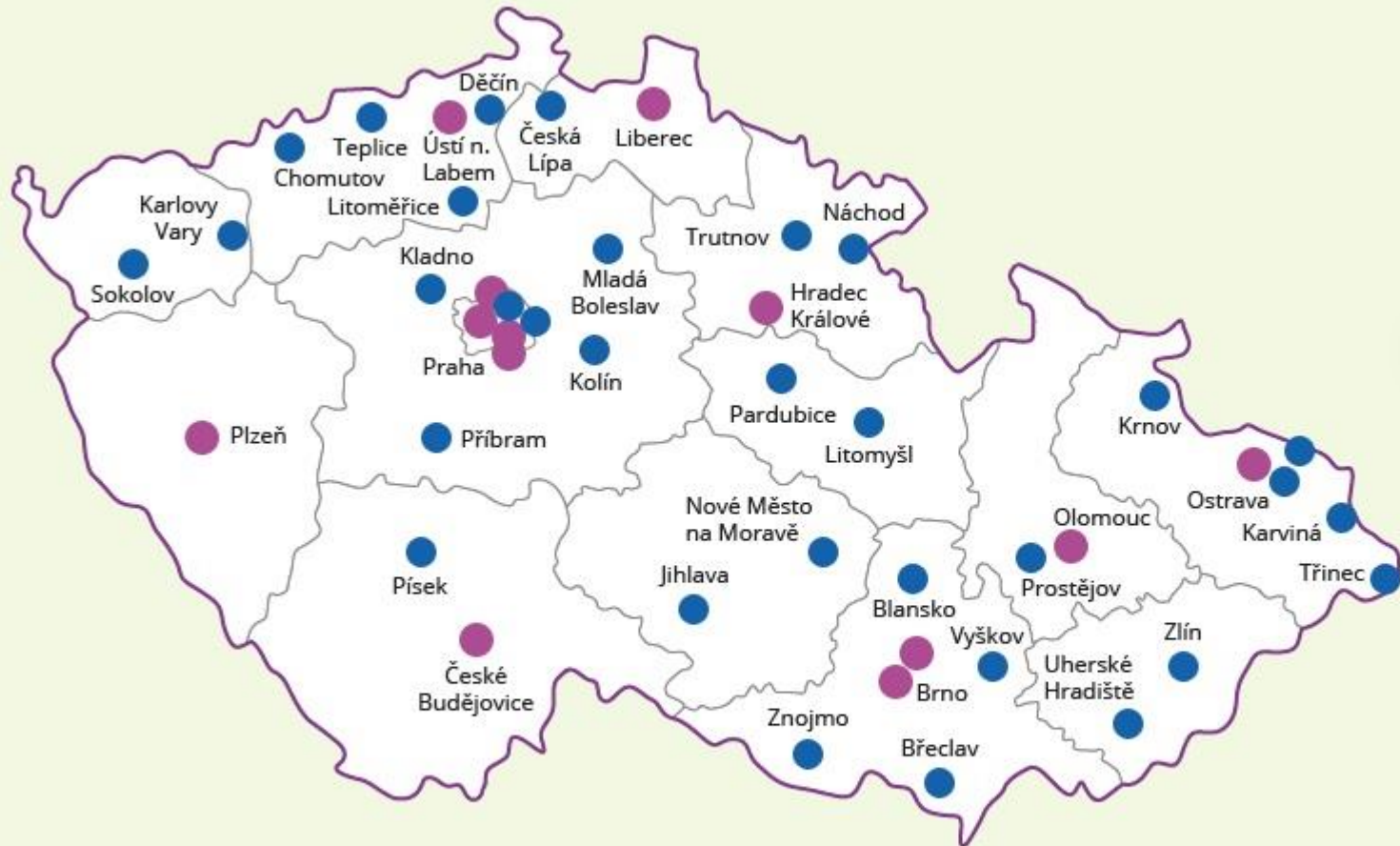
Je nutné testovat zejména **pokles ruky, pokles koutku a poruchu řeči** (tzv. hlavní příznaky triáže) (dáno věstníkem MZ ČR 10/2012).

Velmi cenným anamnestickým údajem i v přednemocniční péči je **čas vzniku potíží** (nejde-li zjistit, pak čas, kdy byl pacient naposledy viděn v pořádku).

Mezi další cenné údaje patří:

Antikoagulace? Operační zákroky v blízké době?
Závažné poranění v blízké době?

CMP – MANAGMENT (transport)



Platné od r. 2012 do 2020. Zřízeno dle specifického věstníku Ministerstva zdravotnictví ČR.

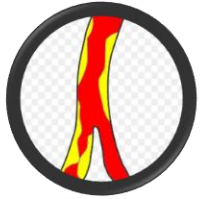
Dělí na třístupňový systém:

- A) Centrum vysoce specializované CV péče
- B) Centrum vysoce specializované péče o pacienty s iktem
- C) Nejbližší poskytovatel akutní péče

● Komplexní cerebrovaskulární centrum
● Iktové centrum

CEREBROVASKULÁRNÍ PORUCHY

AKUTNÍ CÉVNÍ MOZKOVÉ PŘÍHODY



ISHCEMICKÉ CÉVNÍ MOZKOVÉ PŘÍHODY (80 %)

= jejich příčinou je **porucha mozkové cirkulace** z důvodů nedostatečného přítoku krve

• Nejčastější příčiny:

- **Aterotrombóza**
 - velkých a středních arterií (makroangiopatie) – 40 %
 - malých cév (mikroangiopatie - lakunární infarkty) – 20 %
- **Kardioembolizace (20% - 40%)**
 - Fibrilace srdečních síní
 - Stenóza mitrální srdeční chlopně
 - Umělá chlopeň srdce
- **Další příčiny**
 - hematologické (např. poruchy srážení krve)
 - hypoxicko-ischemická encefalopatie
 - při systémových hypoperfuzích či při celkové hypo-až anoxii

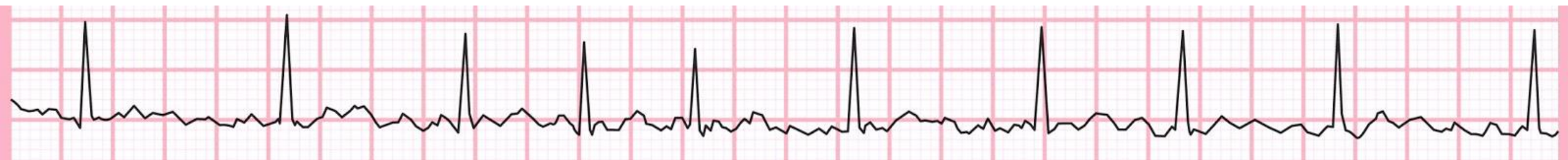
Definice CMP:

Náhle vzniklá (x rychle se rozvíjející) ložisková mozková dysfunkce, která trvá déle než 24 hodin bez jiné zjevné příčiny, než je porucha mozkové cirkulace.

Jiné zdroje:

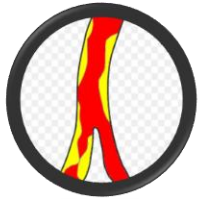
A) Trombembolické (80 – 90%) a z toho kardioembolické 30 - 40%

B) Hemodynamické (10 – 20 %)



CEREBROVASKULÁRNÍ PORUCHY

AKUTNÍ CÉVNÍ MOZKOVÉ PŘÍHODY



ISHCEMICKÉ CÉVNÍ MOZKOVÉ PŘÍHODY (80 %)

= jejich příčinou je **porucha mozkové cirkulace** z důvodů nedostatečného přítoku krve

- Incidence **221/100000 obyvatel** (zhruba 22000 pacientů ročně) (údaj 2012)

Rizikové faktory:

- **NEOVLIVNITELNÉ**

- Věk
- Pohlaví
 - Muž má vyšší riziko v mladším věku (vliv testosteronu)
- Dědičnost
 - ↑ riziko - výskyt iktu do 65 let u příbuzných 1.řádu

- **OVLIVNITELNÉ**

- Kouření
- Arteriální hypertenze
- Obezita
- Diabetes Mellitus
- Hyperlipidémie
- Hypercholesterolémie
- Inaktivita
- Vliv alkoholu v malé míře je diskutován



Definice CMP:

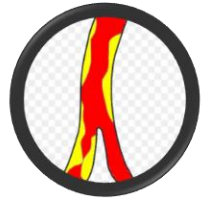Náhle vzniklá (x rychle se rozvíjející) ložisková mozková dysfunkce, která trvá déle než 24 hodin bez jiné zjevné příčiny, než je porucha mozkové cirkulace.

SAMOSTATNÉ RIZIKOVÉ FAKTORY iCMP:

- **Onemocnění srdce** (ICHS, SS, Fisi (↑ rizika 6x), chlopenní vady)
- **Předchozí CMP či TIA**
- **Hemostatické faktory**

CEREBROVASKULÁRNÍ PORUCHY

AKUTNÍ CÉVNÍ MOZKOVÉ PŘÍHODY



ISHCEMICKÉ CÉVNÍ MOZKOVÉ PŘÍHODY (80 %) – DLE ČASOVÉHO PRŮBĚHU



TRANZITORNÍ ISCHEMICKÁ ATAKA (TIA)

Dle dohody neurologický deficit **odezní do 24 hodin**. Reálně však 2 – 20 minut trvajícím deficit. Podmínkou je, že na případné zobrazovací metodě (zejména MRI) není viditelná léze).

TIA má **stejnou prognostickou závažnost jako úplná mrtvice! Nutno vždy došetřit a zavést prevenci!**
Až ¼ cévních mozkových příhod má „varovnou TIA“.



REVERSIBLE ISCHEMIC NEUROLOGIC DEFICIT (RIND) a MINOR STROKE

Dle dohody trvá neurologický deficit **více než 24 hodin, ale do 14 dní odezní**. Obvykle je označován jako **minor stroke** (minimální mrtvice).



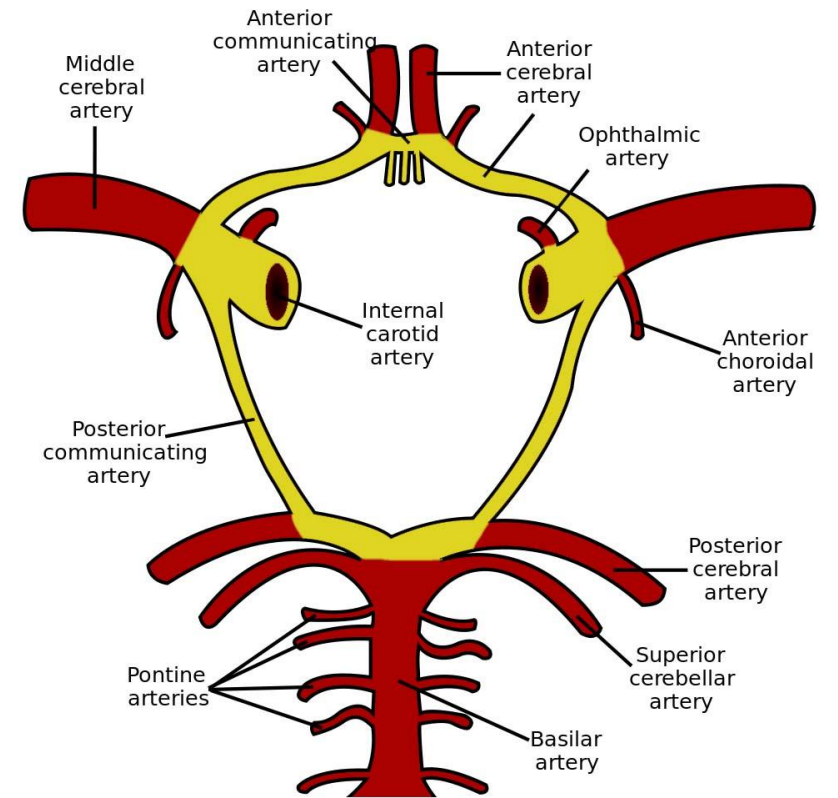
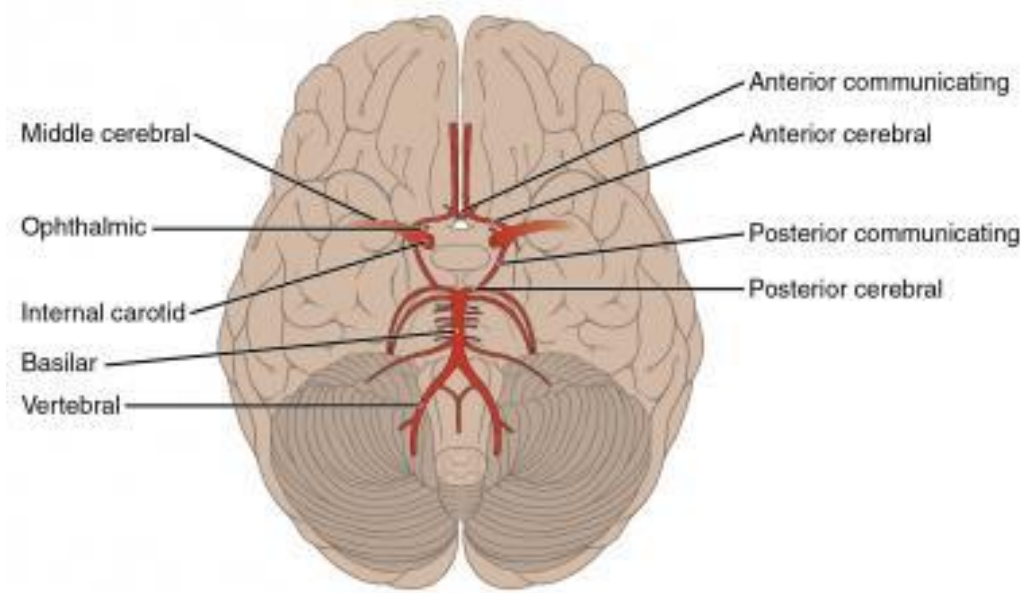
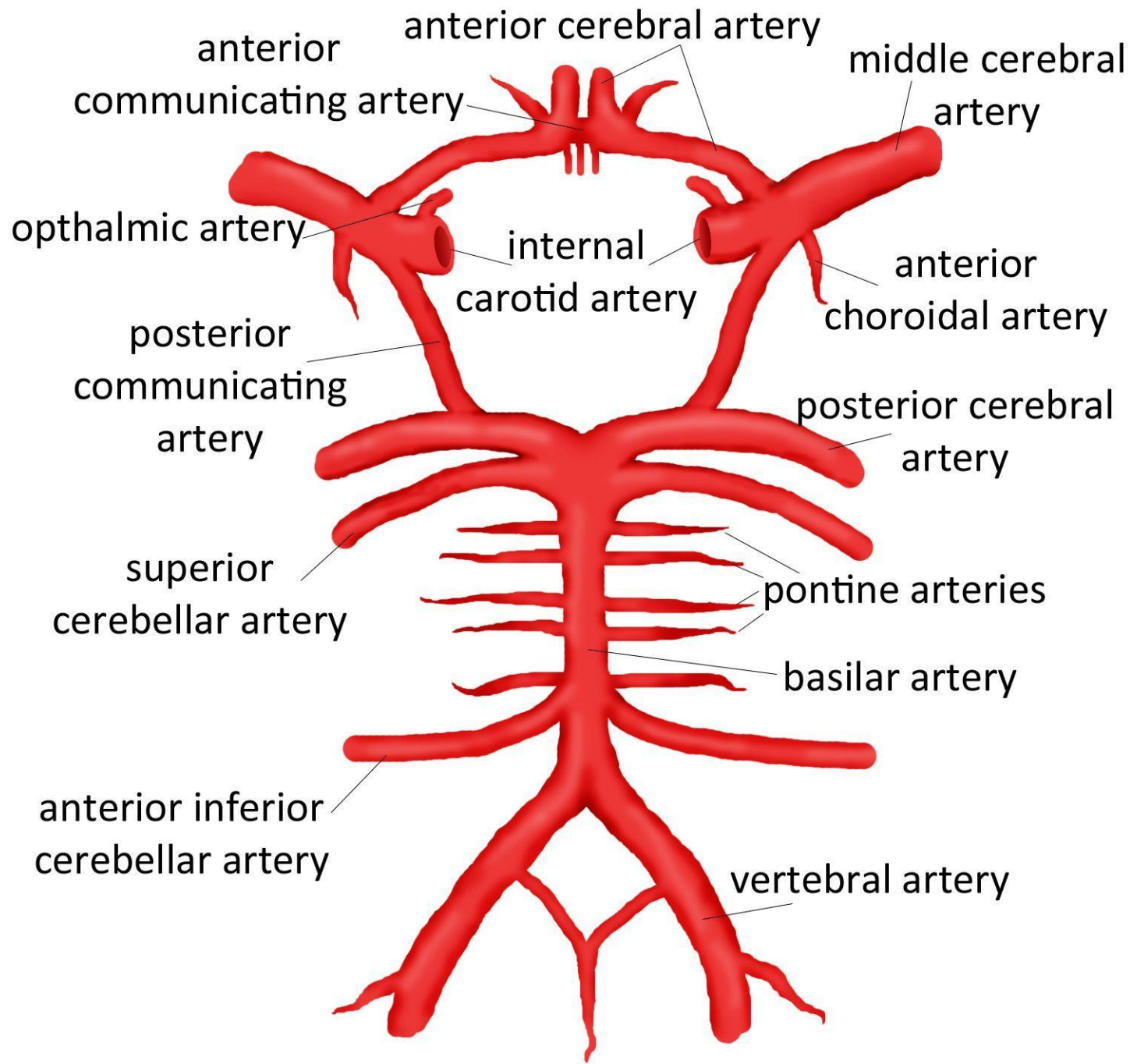
ROZVÍJEJÍCÍ SE CÉVNÍ MOZKOVÁ PŘÍHODA (STROKE IN EVOLUTION)

Vyvíjející se CMP, progredující, postupně se horší – narůstající trombus.



KOMPLETNÍ CÉVNÍ MOZKOVÁ PŘÍHODA

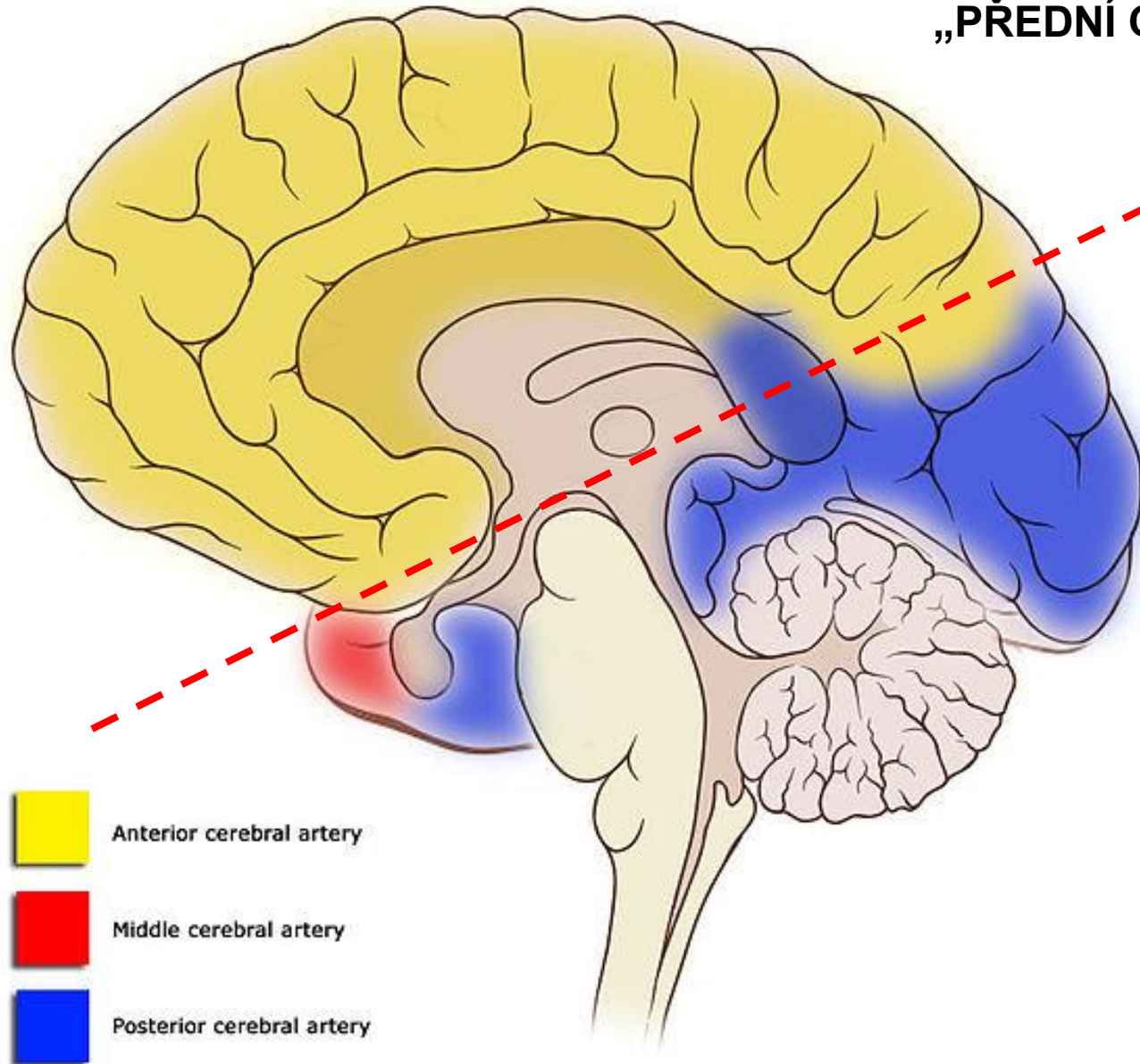
Přetrvává neurologické postižení. Mnohdy trvalé.
Dokončené CMP






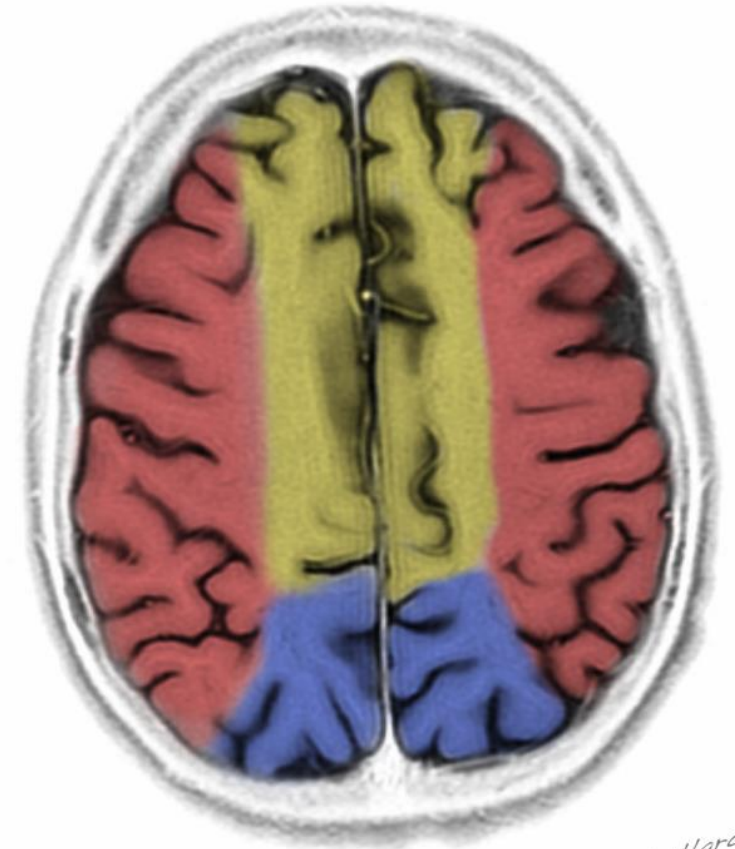
Cortical vascular territories

„PŘEDNÍ CIRKULACE“

„ZADNÍ CIRKULACE“

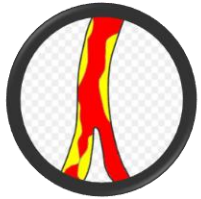

-  Anterior cerebral artery
-  Middle cerebral artery
-  Posterior cerebral artery

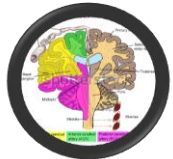


CEREBROVASKULÁRNÍ PORUCHY

AKUTNÍ CÉVNÍ MOZKOVÉ PŘÍHODY

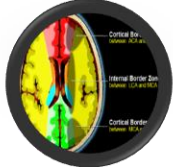

ISHCEMICKÉ CÉVNÍ MOZKOVÉ PŘÍHODY (80 %) – DLE LOKALIZACE



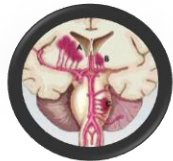TERITORIÁLNÍ CMP

V povodí některé mozkové tepny. Nejčastěji a. cerebri media.



INTERTERITORIÁLNÍ CMP

Na rozhraní jednotlivých povodí



LAKUNÁRNÍ CMP

Při postižení malých perforujících arterií. I malé, ale dobře lokalizované postižení může způsobit výrazný neurologický deficit.

ISHCEMICKÉ CÉVNÍ MOZKOVÉ PŘÍHODY – KLINICKÉ PROJEVY DLE LOKALIZACE


KAROTICKÉ POVODÍ („PŘEDNÍ“)

Kontralaterální hemiparéza či hemiplegie, hemihypestezie či anestezie
Poruchy řeči – **afázie (dominantní hemisféra (nejčastěji levá))** či dysartrie
Neglect syndrom („syndrom opomíjení“) – **nedominantní hemisféra**
Poruchy zorného pole či paréza pohledu
Epileptické paroxysmy
Vzácněji i porucha vědomí


VERTEBROBAZILÁRNÍ POVODÍ („ZADNÍ“)

Kvadruparéza či alternující parézy
Postižení kranálních nervů (dysartrie, často okohybných – diplopie..)
Vestibulární syndrom (závratě), ataxie (porucha koordinace pohybů)
Porucha vědomí z postižení RF kmene
Porucha životně důležitých center.


CMP – MANAGMENT



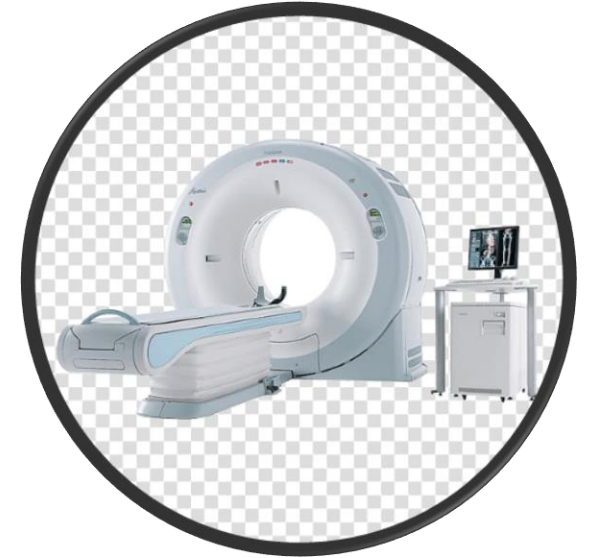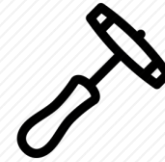PŘEDNEMOCNIČNÍ
Správně rozpoznané symptomy a rychlé volání pomoci



TRANSPORT
Cíleně ohlásit a rychle transportovat pacienta ve stabilizovaném stavu.



IKTOVÉ CENTRUM

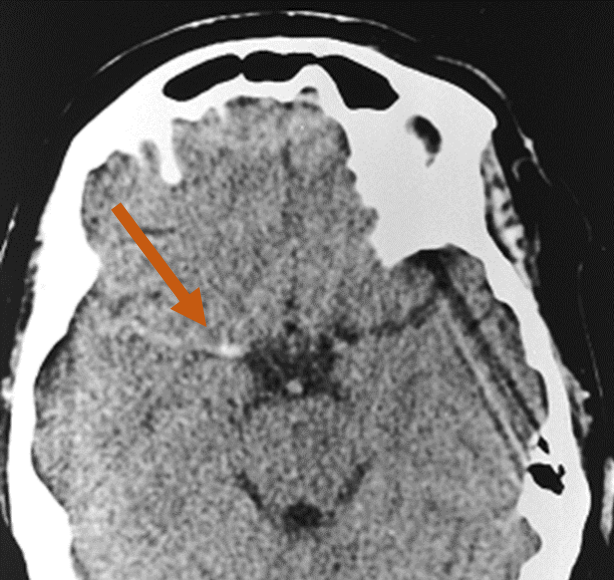


NEMOCNIČNÍ PÉČE

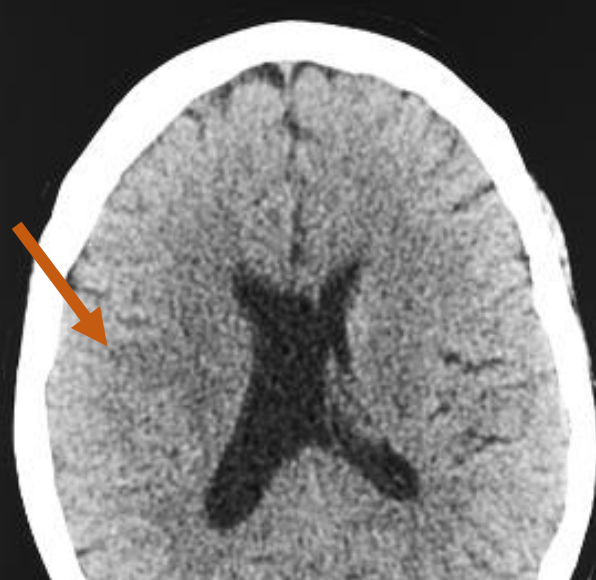Rychle diagnostikovat klinicky, získat základní laboratorní obraz a hlavně provést **zobrazování pomoci CT či MRI** k zejména **rozlišení krvácení od ischemie!**

CT - 1. volba – vyloučí krvácení

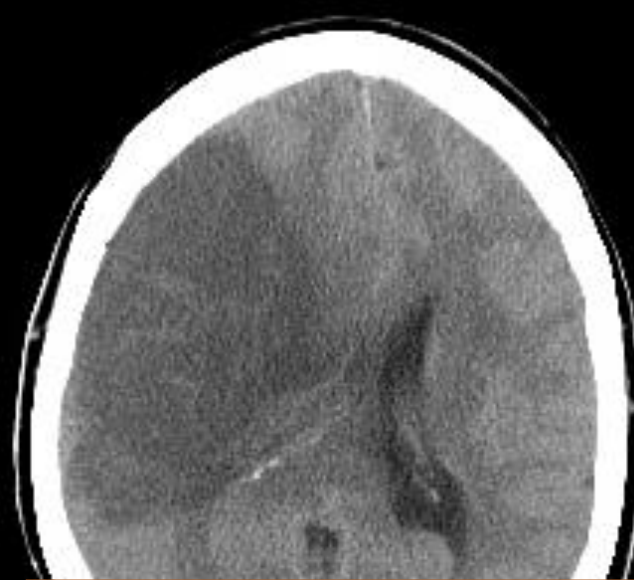MRI - citlivější v diagnostice ischemií – ale delší trvání a horší dostupnost



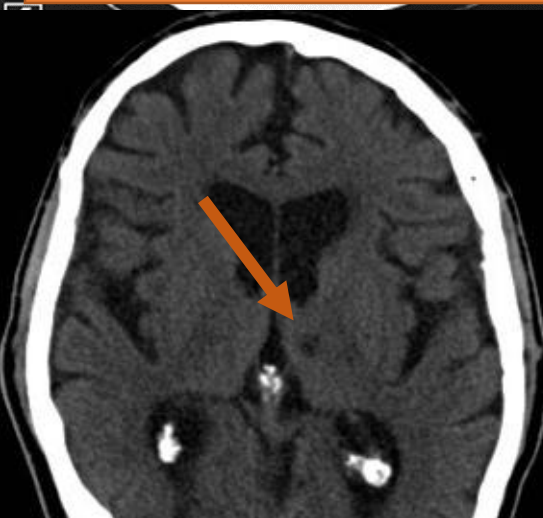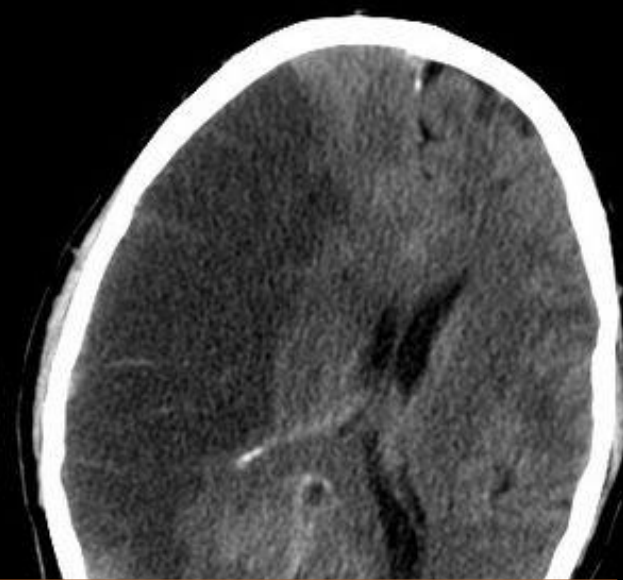
Trombóza pravé ACM, šipka ukazuje tzv. **dense artery sign** (analog trombózy, náznak ucpaní)



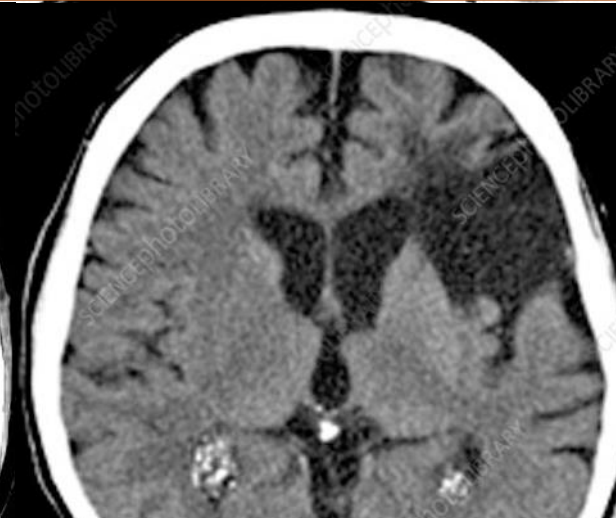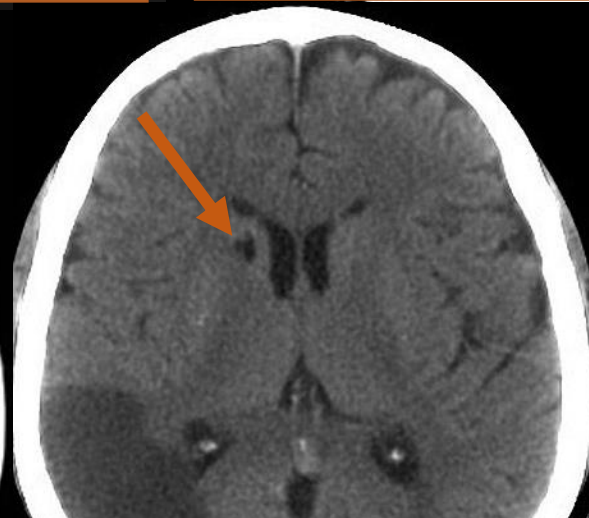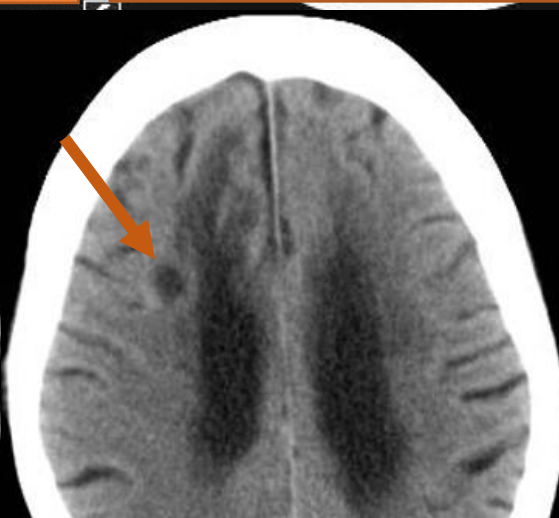Mírné vyhlazení sulků/zářezů na postižené straně (narůstající otok), ukazuje šipka (porovnej strany).



Subakutní rozsáhlý iktus – výrazná hypodenzita, edém (otok) s přetlakem středočarových struktur




Lakunární ikty - postižení drobných cév (rame perforantes), obvykle hypertenzní etiologie, následek = malá dutinka = lakuna (do 15-20 mm), na CT nemusí být patrné (ukazují šipky)



CMP – MANAGMENT


SPOT A STROKE

LEARN THE WARNING SIGNS AND ACT FAST



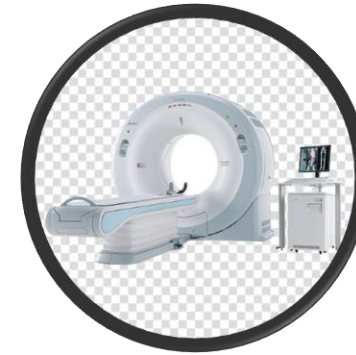
PŘEDNEMOCNIČNÍ

Správně rozpoznané symptomy a rychlé volání pomoci



TRANSPORT

Cíleně ohlásit a rychle transportovat pacienta ve stabilizovaném stavu.



NEMOCNIČNÍ PÉČE

Rychle diagnostikovat klinicky a radiograficky, zejména pak rozlišení krvácení od ischemie!

AKUTNÍ LÉČBA (odvíjí se od času předchozích kroků!)



INTRAVENÓZNÍ TROMBOLÝZA (rTPA – altepláza)

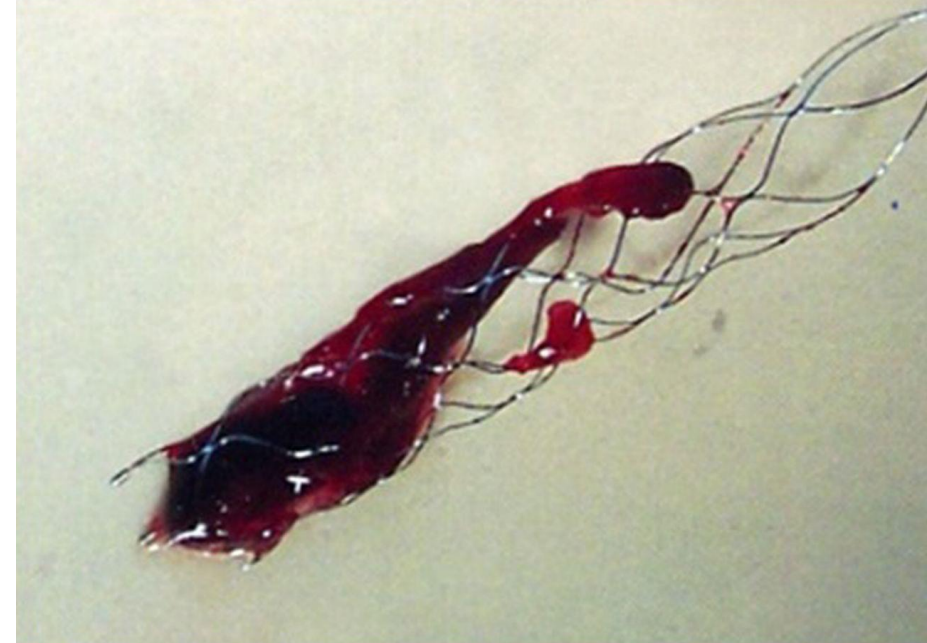
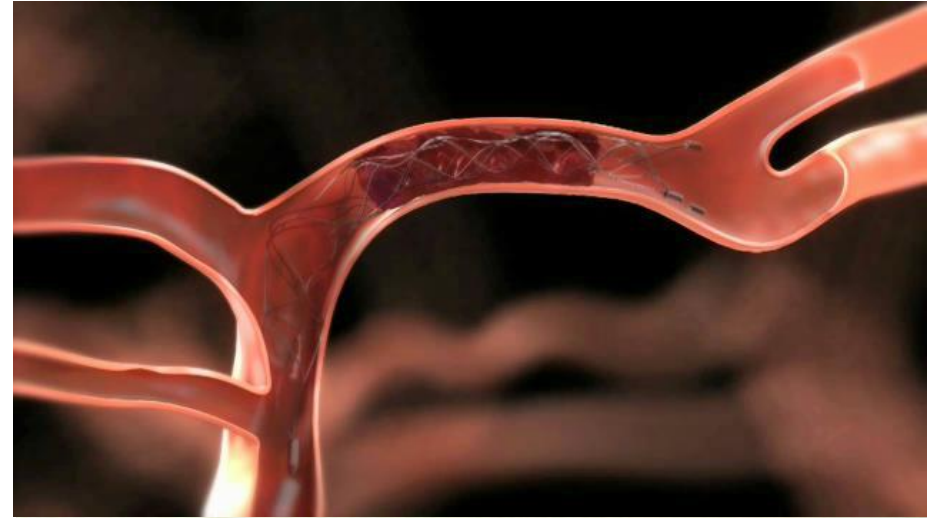
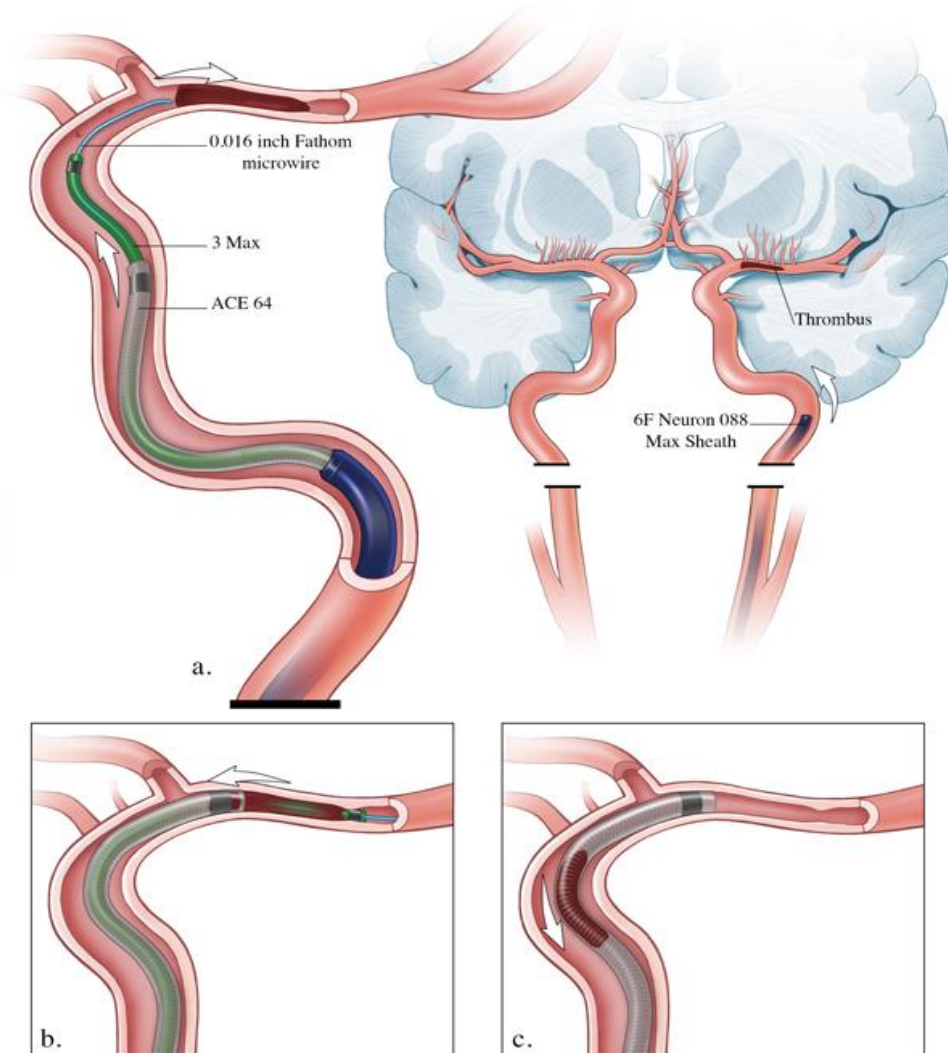
Maximálně **do 4,5 hodin** od vzniku obtíží (v oblasti VB povodí až do 24 hodin). Má i jiné limitace (vysoký tlak, st. p. recentní operaci, atp). Riziko krvácení cca 4 – 6 %.



INTERVENČNÍ MECHANICKÁ TROMBEKTOMIE

Pod radiografickou kontrolou vytažení ucpávky a zprůchodnění řečiště. Lze pouze na specializovaných pracovištích a v indikovaných případech. Zpravidla **do 6 hodin** od vzniku obtíží.

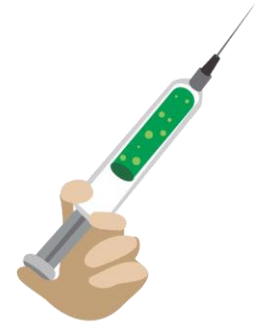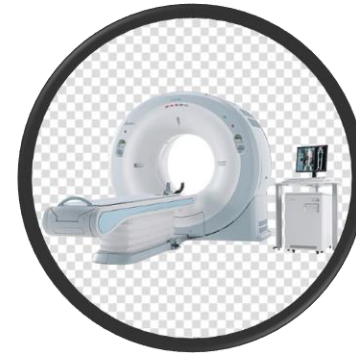


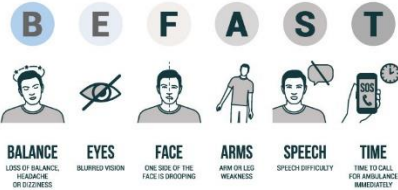
Mechanická trombektomie



CMP – MANAGMENT

SPOT A STROKE

LEARN THE WARNING SIGNS AND ACT FAST



PŘEDNEMOCNIČNÍ

Správně rozpoznané symptomy a rychlé volání pomoci

TRANSPORT

Cíleně ohlásit a rychle transportovat pacienta ve stabilizovaném stavu.

NEMOCNIČNÍ PÉČE

Rychle diagnostikovat klinicky a radiograficky, zejména pak rozlišení krvácení od ischemie!

AKUTNÍ LÉČBA

Je-li to klinicky, anamnesticky i radiograficky možné.

DLOUHODOBÁ LÉČBA



LOGOPEDICKÁ PÉČE

Diagnostika a rehabilitační péče o poruchy řeči a polykání!



REHABILITAČNÍ PÉČE

Cíl je zvládnutí spasticity, aktivizace pacienta a alespoň nácvik chůze nebo ergoterapie.



NUTRIČNÍ A SOCIÁLNÍ PÉČE

Specifické diety a řešení mnohdy svízelné sociální situace.

PREVENCE



ANTIAGREGAČNÍ LÉČBA (PROTIDESTIČKOVÁ)

Ovlivnění tvorby a následné embolizace trombu na aterosklerotických plátech, ovlivnění srážení trombocytů.



ANTIKOAGULAČNÍ LÉČBY (PROTISRÁŽLIVÁ)

Je-li vysoké riziko embolizace (př. FISI či umělá chlopeň)



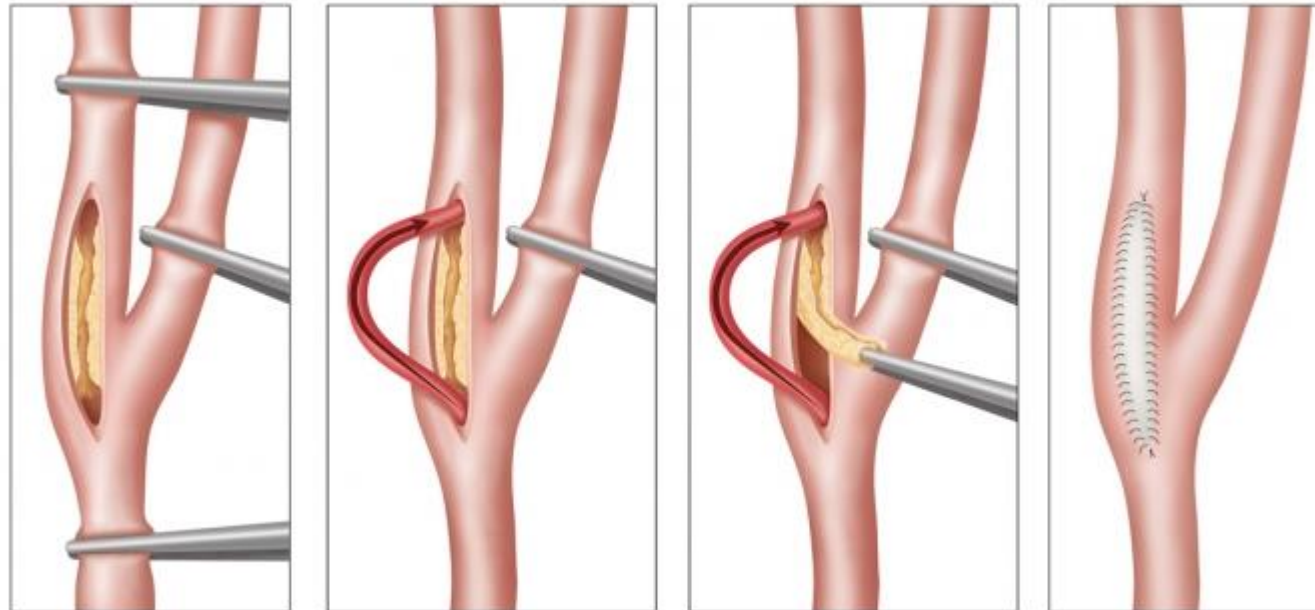
DOŠETŘENÍ PŘESNÉ PŘÍČINY A ŽIVOTOSPRAVA

Korekce tlaků, lipidů, arytmie či hematologických příčin

PREVENTIVNÍ VÝKONY CHIRURGICKÉ

Karotická endarterektomie:

- u pacientů se **sumptomatickou stenózou artetia carotis interna** (spolehlivě nad 70%, resp. 70-99%, sporně u 50-69%)
- Alternativně PTA včetně implantace stentu



CEREBROVASKULÁRNÍ PORUCHY

AKUTNÍ CÉVNÍ MOZKOVÉ PŘÍHODY



HEMORRHAGICKÉ CÉVNÍ MOZKOVÉ PŘÍHODY (15 – 20 %) (INTRACEREBRÁLNÍ)

= jejich příčinou je **porucha mozkové cirkulace** z důvodů krvácení

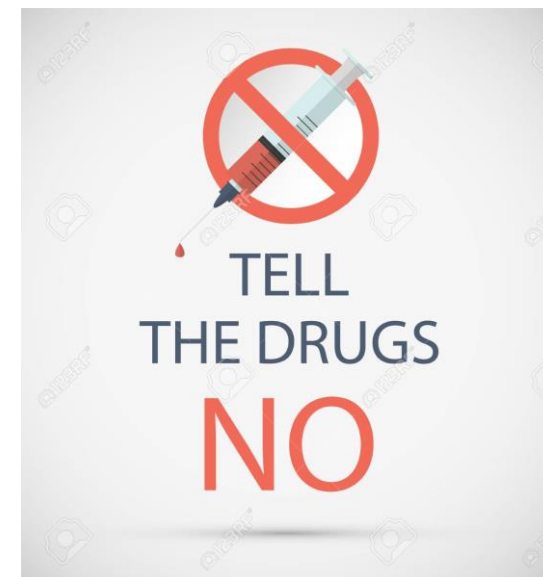

- **Nejčastější příčiny:**

- **Prasknutí (ruptura) malých perforujících tepen** a následné krvácení do CNS při **arteriální hypertenzi**.
- **Méně častější zdroje:**
 - AV malformace (nesprávně vyvinuté cévní řečiště), tumory, hemorhagické diatézy (hematologické poruchy)
 - Antikoagulační terapie (Warfarin, méně heparin)
 - U mladších drogová závislost (amfetaminy, kokain)

Definice CMP:

Náhle vzniklá (x rychle se rozvíjející) ložisková mozková dysfunkce, která trvá déle než 24 hodin bez jiné zjevné příčiny, než je porucha mozkové cirkulace.



CEREBROVASKULÁRNÍ PORUCHY

AKUTNÍ CÉVNÍ MOZKOVÉ PŘÍHODY



HEMORRHAGICKÉ CÉVNÍ MOZKOVÉ PŘÍHODY (15 – 20 %) (INTRACEREBRÁLNÍ)

= jejich příčinou je **porucha mozkové cirkulace** z důvodů krvácení



- **Nelze jednoznačně klinicky odlišit** od ischemických CMP
- **Mají-li větší rozsah:**
 - Jsou **tříštivá**, **destruují** mozkovou tkáň, mají **expanzivní** charakter
 - Způsobují často **těžký neurologický deficit**
 - Typičtější je pro ně **prudká bolest hlavy, zvracení a porucha vědomí**
 - **Velmi vážná prognóza**, významná část pacientů **umírá**
- **Menší krvácení:**
 - Obvykle **nedestruují**, ale jen **komprimují** mozkovou tkáň
 - **Dominují ložiskové příznaky** dle lokalizace – velmi podobné příznaky jako má ischemická cévní mozková příhoda


Definice CMP:

Náhle vzniklá (x rychle se rozvíjející) ložisková mozková dysfunkce, která trvá déle než 24 hodin bez jiné zjevné příčiny, než je porucha mozkové cirkulace.

CMP – MANAGMENT


SPOT A STROKE

LEARN THE WARNING SIGNS AND ACT FAST




PŘEDNEMOCNIČNÍ

Správně rozpoznané symptomy a rychlé volání pomoci



TRANSPORT

Cíleně ohlásit a rychle transportovat pacienta ve stabilizovaném stavu.



IKTOVÉ CENTRUM

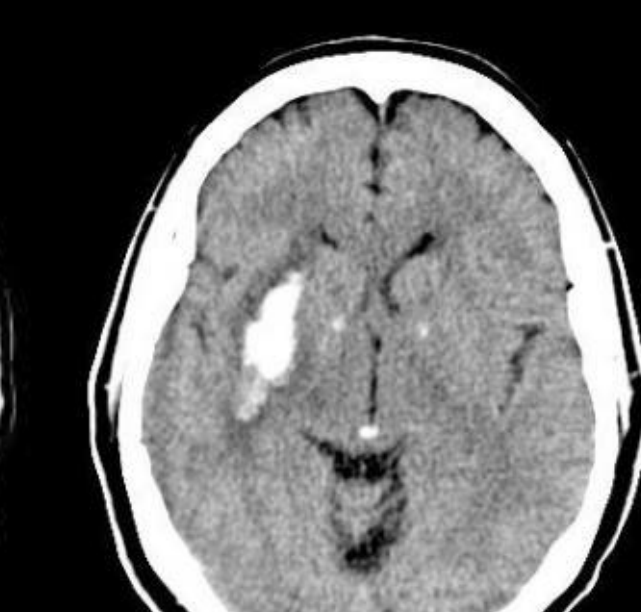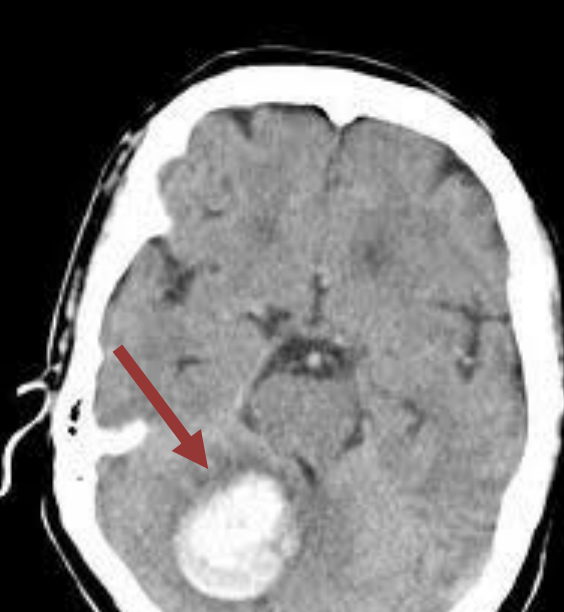
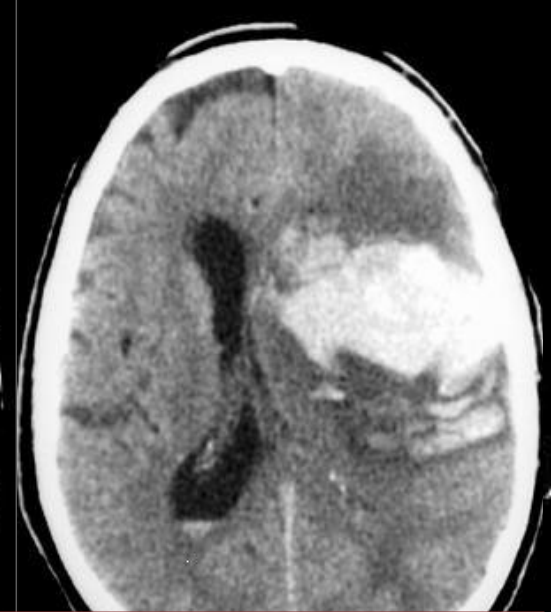

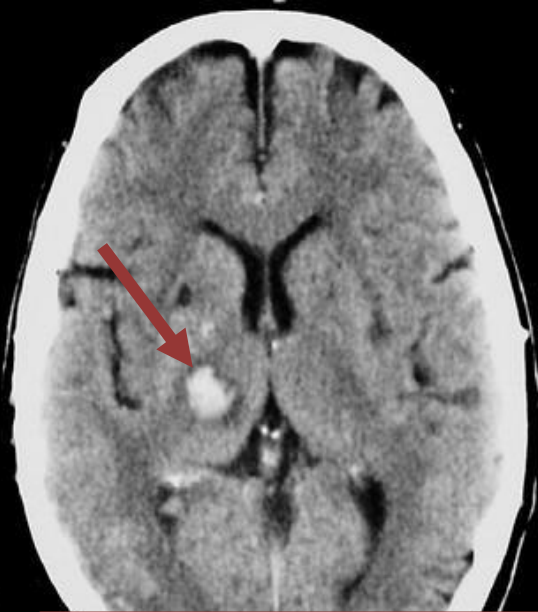
NEMOCNIČNÍ PÉČE

Rychle diagnostikovat klinicky, získat základní laboratorní obraz a hlavně provést **zobrazování pomoci CT či MRI** k zejména **rozlišení krvácení od ischemie!**

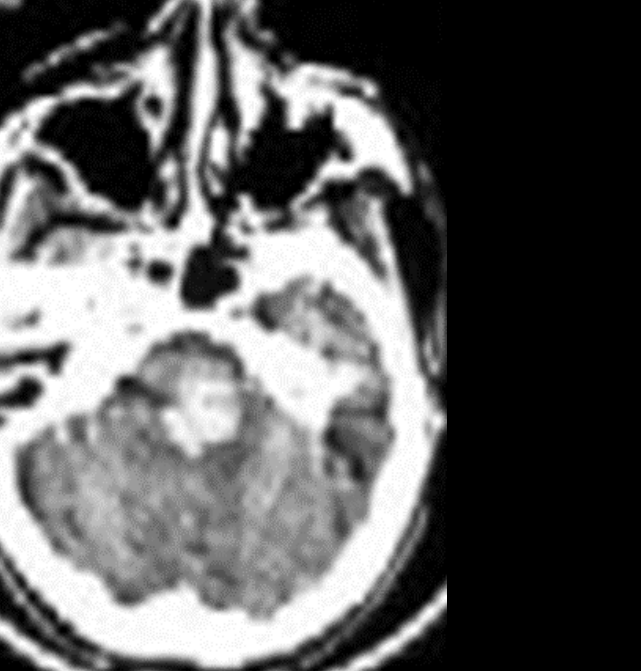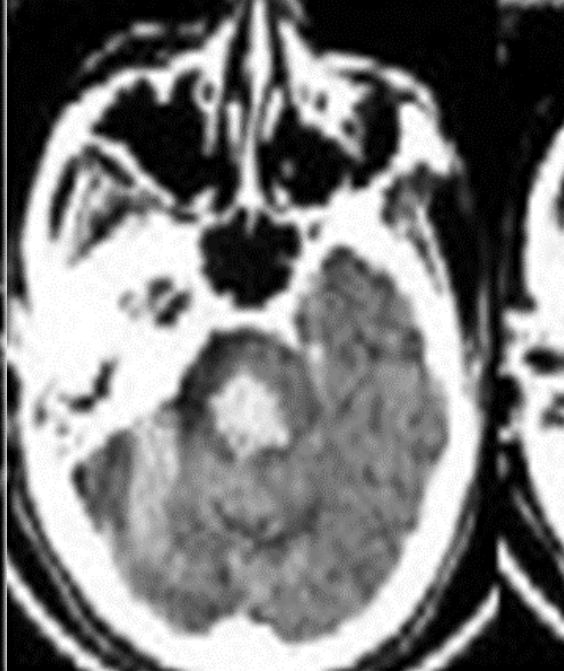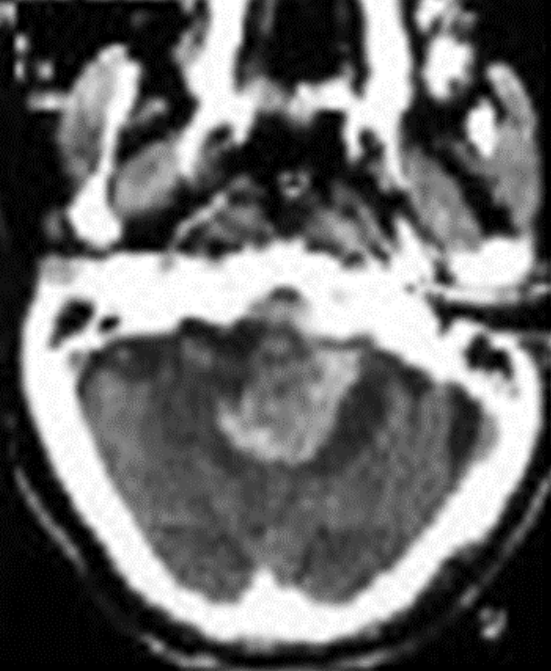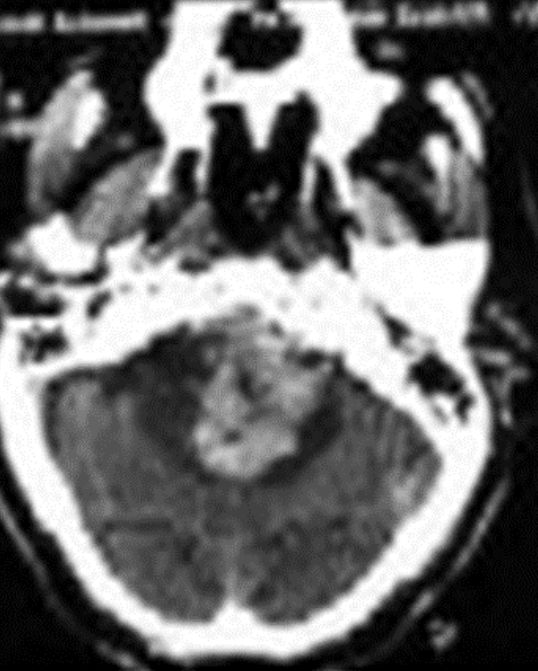CT - 1. volba – vyloučí krvácení

MRI - citlivější v diagnostice ischemií – ale delší trvání a horší dostupnost



Krvácení – na CT vždy **hyperdenzní**, patrné již od okamžiku vzniku, často drobné v oblasti bazálních ganglií a talamu (ukazuje šipka), ale může být i rozsáhle tříštivé (vpravo)

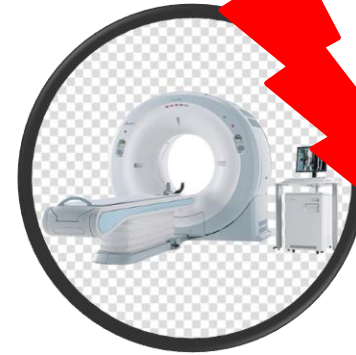



Krvácení do mozečku (ukazuje šipka) a na dolním obrázku pak nebezpečné krvácení do mozkového kmene



CMP – MANAGMENT

SPOT A STROKE

LEARN THE WARNING SIGNS AND ACT FAST



KRVÁCENÍ!!!

PŘEDNEMOCNIČNÍ

Správně rozpoznané symptomy a rychlé volání pomoci

TRANSPORT

Cíleně ohlásit a rychle transportovat pacienta ve stabilizovaném stavu.

NEMOCNIČNÍ PÉČE

Rychle diagnostikovat klinicky a radiograficky, zejména pak rozlišení krvácení od ischemie!

DALŠÍ A NÁSLEDNÁ PÉČE

Je prakticky obdobná, jako u pacientů s ischemickou mozkovou příhodou s tím, že nenasazujeme ředění krve, pakliže to není nutné, rehabilitujeme pozvolněji a častěji řešíme sociální situaci.

AKUTNÍ LÉČBA (odvíjí se zejména od lokalizace a rozsahu krvácení)



KOREKCE KREVNIHO TLAKU A SNÍŽENÍ OTOKU

Snaha o maximální korekci TK do rozmezí 120 – 140mmHg systolického taku.



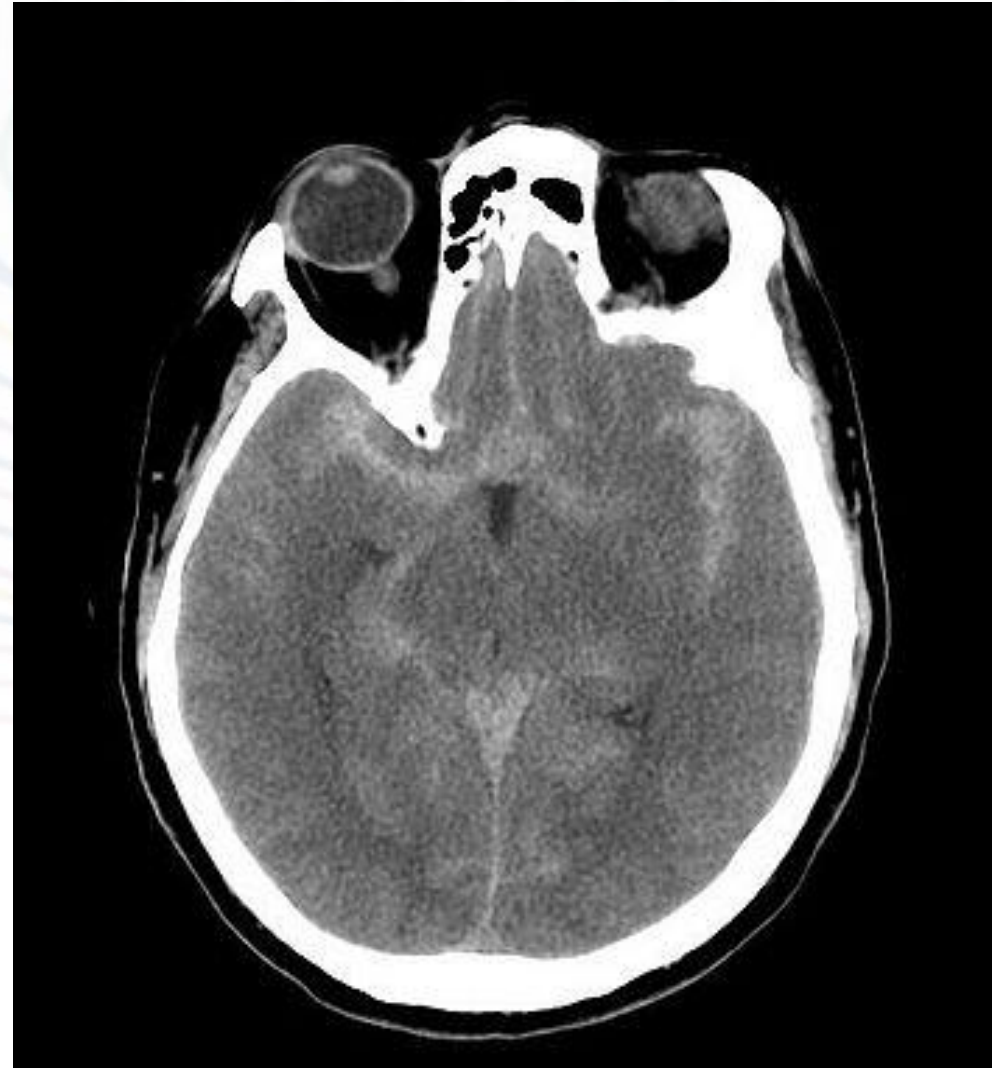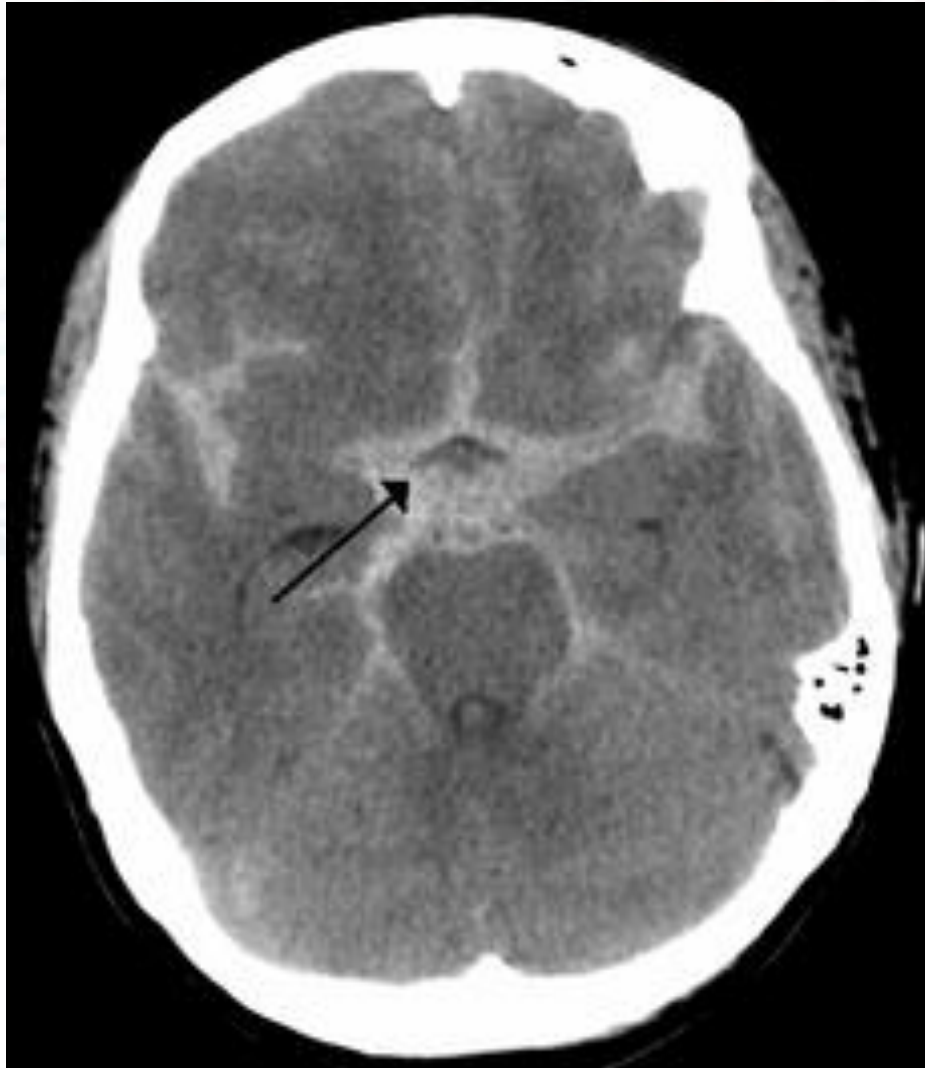NEUROCHIRURGICKÁ INTERVENCE

Cílem je zastavit krvácení či vypustit hematom. Lze takto řešit jen omezené lokalizace, jako je např. mozečkové krvácení či lobární krvácení při progresi neurologické symptomatiky, nelze u postižení bazálních ganglií, ne u kmene

Kazuistika č. 2

- 30 ti letý muž – náhle vzniklá silná bolest hlavy (NRS 10/10) při fyzické aktivitě, kterou dříve nikdy nezažil
- OA: s ničím se neléčí, léky nebere
- Zavolána RZP, pacient přivezen na neurologii

CT mozku



Kazuistika č. 2

- CA angiografie: nález aneuryzmatu (výdutě) arteria communicans anterior
- Indikována operace – tzv. „clipping“ aneurysmatu

CEREBROVASKULÁRNÍ PORUCHY

AKUTNÍ CÉVNÍ MOZKOVÉ PŘÍHODY



HEMORRHAGICKÉ CÉVNÍ MOZKOVÉ PŘÍHODY (15 – 20 %) (SUBARACHNOIDEÁLNÍ KRVÁCENÍ – SAK (8 %))

= jejich příčinou je porucha mozkové cirkulace z důvodů krvácení

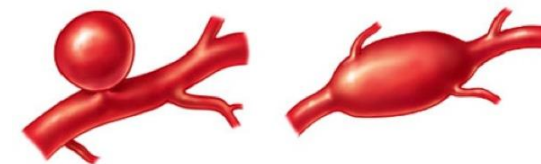
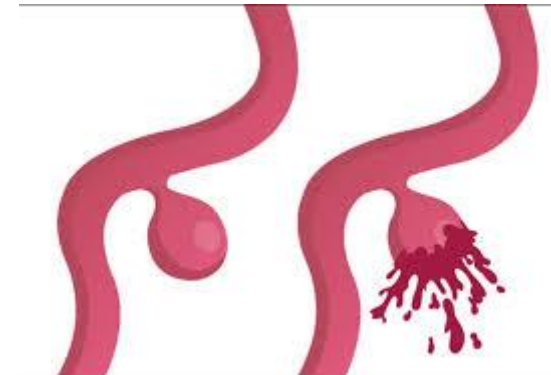

- Primárně **extracerebrální krvácení** do likvorových cest **mezi mozkové obaly** – tj. **arachnoidéí a pia mater**
- **Příčiny:**
 - Ruptura aneurysmatu (výdutě) - zejména na Willisově okruhu (70%)
 - AV malformace
 - Vaskulopatie (vady cév)
 - Trumatické SAK
 - Kryptogenní (nepřijde se na příčinu)

Aneurysmata: vakovitá (krček) x fuziformní (jen rozšíření cévy)

Definice CMP:

Náhle vzniklá (x rychle se rozvíjející) ložisková mozková dysfunkce, která trvá déle než 24 hodin bez jiné zjevné příčiny, než je porucha mozkové cirkulace.



Saccular Aneurysm

Fusiform Aneurysm



Ruptured Aneurysm

SAK

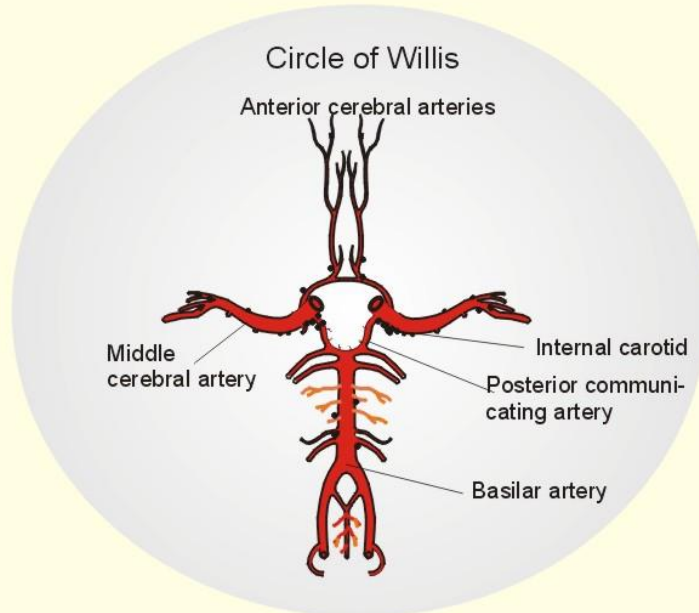
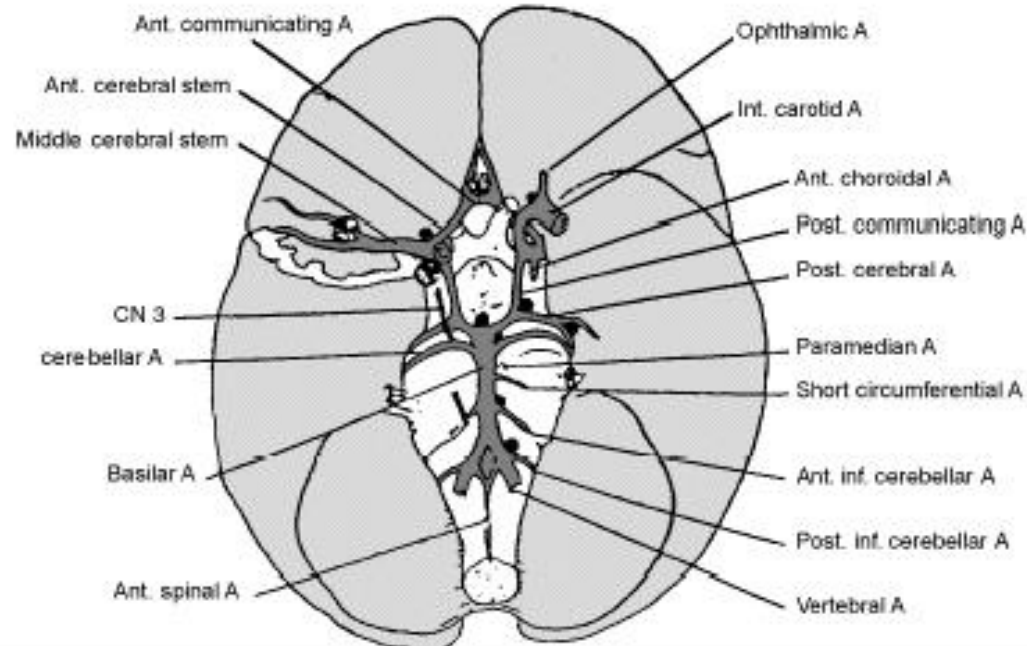


Fig. 7-9

Saccular aneurysms (1% of autopsies)

KMc

- typická lokalizace aneurysmat
- 30-35% na a.communicans ant.,
- 30-35% na konci a.carotis před jejím větvením
- 20% na ACM
- Jen 5% na a. basilaris



CEREBROVASKULÁRNÍ PORUCHY

AKUTNÍ CÉVNÍ MOZKOVÉ PŘÍHODY



HEMORRHAGICKÉ CÉVNÍ MOZKOVÉ PŘÍHODY (15 – 20 %) (SUBARACHNOIDEÁLNÍ KRVÁCENÍ – SAK (8 %))

= jejich příčinou je porucha mozkové cirkulace z důvodů krvácení

- **Klinický obraz:**

- Vznik často **při fyzické námaze**, po koitu, po afektu, na WC, ale i v klidu
- **Náhle** vzniklá **silná bolest hlavy**, která nebyla nikdy předtím + zvracení + **porucha vědomí**
- Epileptický záchvat asi u 10 %
- Meningeální syndrom (dráždění plen krví)
- Mohou, ale nemusejí být ložiskové příznaky

- **Rozdíl ve zobrazení na CT:** krev v subarachnoidálních prostorech


- **Pozor:** senzitivita: 1. den 90 % - 95 %; 5. den již jen 70 %!
- V případě negativity CT lze zvážit vyšetření mozkomíšního moku (lumbální punkce) = krev v likvoru + rozpadové produkty hemoglobinu.

- Při potvrzení, je vhodné **zobrazení mozkových tepen** (DSA, CT AG, MRAG)



Definice CMP:

Náhle vzniklá (x rychle se rozvíjející) ložisková mozková dysfunkce, která trvá déle než 24 hodin bez jiné zjevné příčiny, než je porucha mozkové cirkulace.



CEREBROVASKULÁRNÍ PORUCHY

AKUTNÍ CÉVNÍ MOZKOVÉ PŘÍHODY



HEMORRHAGICKÉ CÉVNÍ MOZKOVÉ PŘÍHODY (15 – 20 %) (SUBARACHNOIDEÁLNÍ KRVÁCENÍ – SAK (8 %))

= jejich příčinou je **porucha mozkové cirkulace** z důvodů krvácení



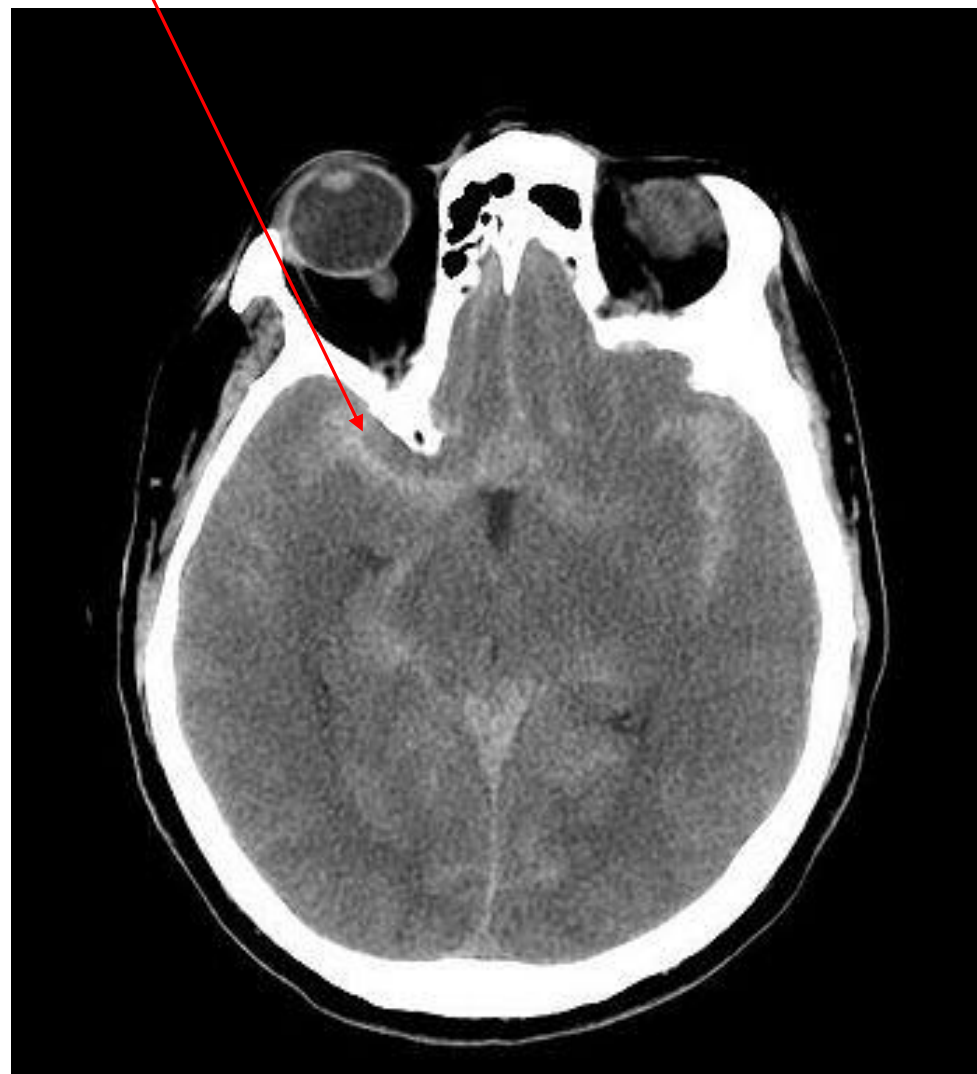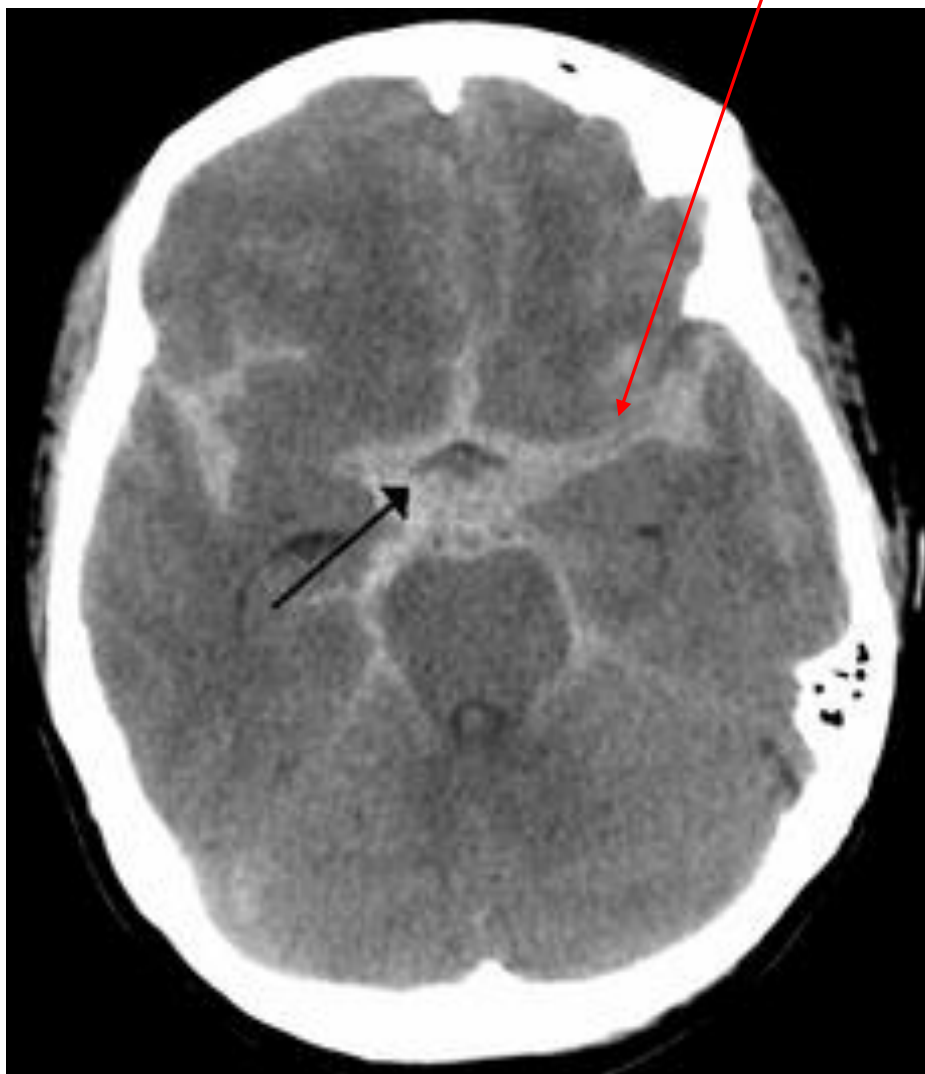• **Komplikace:**

- Jsou častěji u aneurysmatických
- **Recidiva krvácení** (20 % do 14 dní, ve 30 % do 30 dní..)
- **Vazospasmy** s následnou ischemií – zejména od 3. dne
- **Hydrocefalus** (vznik nitrolební hypertenze – postupný další nárůst bolesti hlavy, zvracení, poruchy vědomí)
- Srdeční arytmie, hyponatrémie, hyperglykémie (stress)

Definice CMP:

Náhle vzniklá (x rychle se rozvíjející) ložisková mozková dysfunkce, která trvá déle než 24 hodin bez jiné zjevné příčiny, než je porucha mozkové cirkulace.





SUBARACHNOIDÁLNÍ KRVÁCENÍ - CT



CMP – MANAGMENT

SPOT A STROKE

LEARN THE WARNING SIGNS AND ACT FAST



KRVÁCENÍ!!!

PŘEDNEMOCNIČNÍ

Správně rozpoznané symptomy a rychlé volání pomoci

TRANSPORT

Cíleně ohlásit a rychle transportovat pacienta ve stabilizovaném stavu.

NEMOCNIČNÍ PÉČE

Rychle diagnostikovat klinicky a radiograficky, zejména pak rozlišení krvácení od ischemie!

DALŠÍ A NÁSLEDNÁ PÉČE

Mimo jiné zejména klid na lůžku a dlouhodobá korekce arteriální hypertenze. Postupná rehabilitace.

AKUTNÍ LÉČBA



NEUROCHIRURGICKÁ ČI RADIOLOGICKÁ INTERVENCE

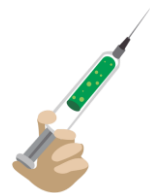Při aneuryzmatu je indikováno operační řešení a to co nejdříve. Je volen buď **CLIPPING** (tj. nasazení cévní svorky na aneuryzma a jeho vyřazení z oběhu) nebo **COILING** (tj. endovaskulární řešení, kdy je aplikována platinová spirála vedoucí k trombotizaci aneuryzmatu)

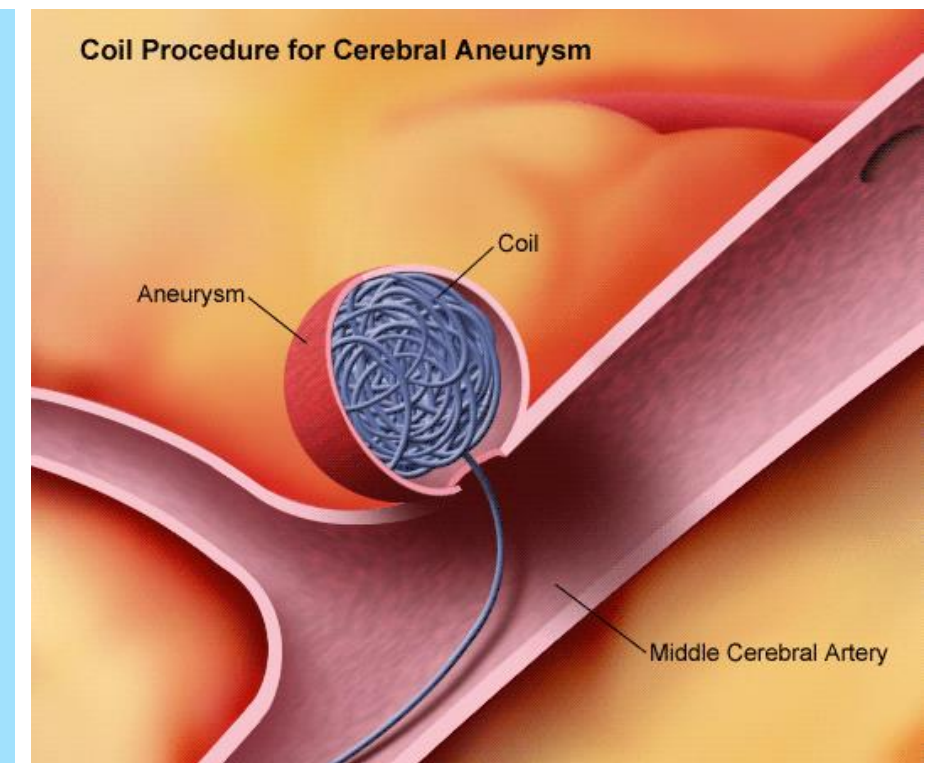
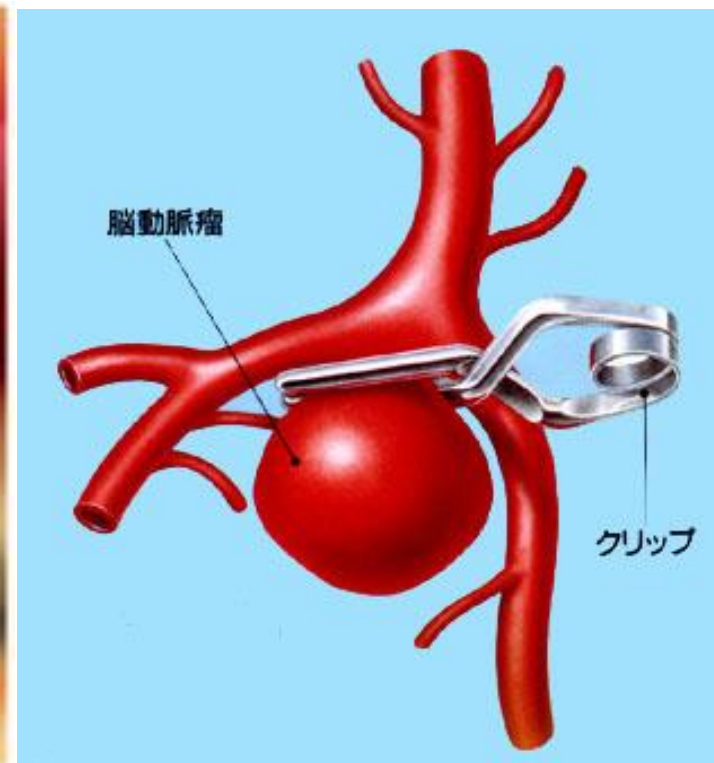
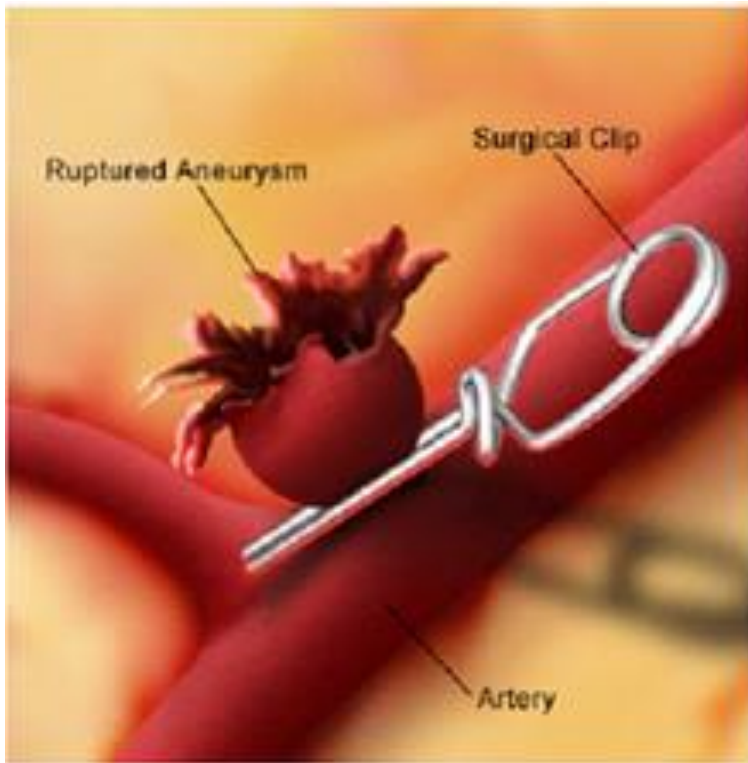
AKUTNÍ KOREKCE KREVNÍHO TLAKU

Snaha o maximální korekci TK do rozmezí 120 – 140mmHg systolického taku.

PREVENCE VAZOSPAZŮMŮ. LÉČBA BOLESTI A ZVRACENÍ

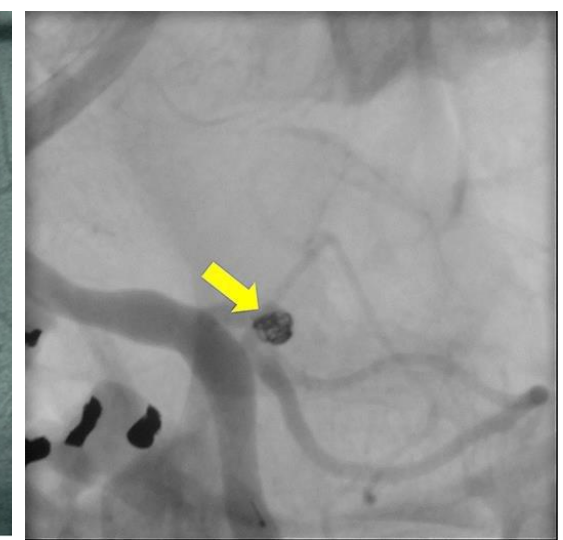
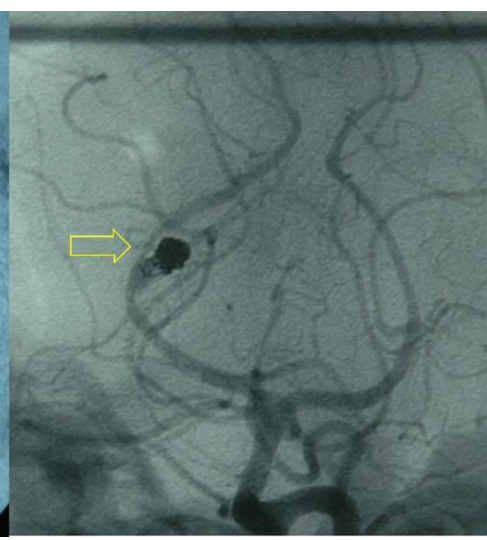
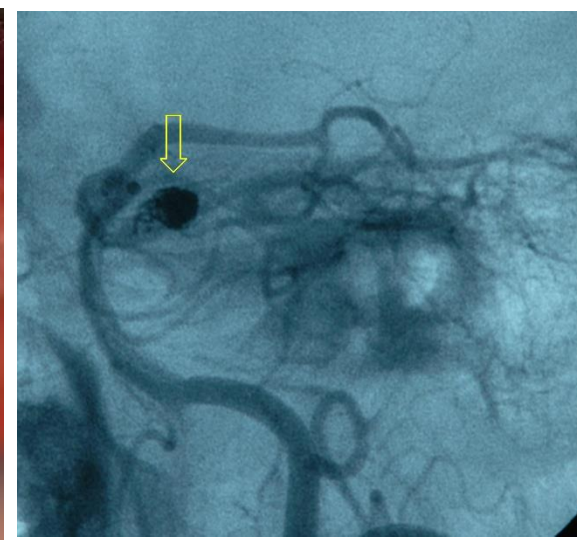
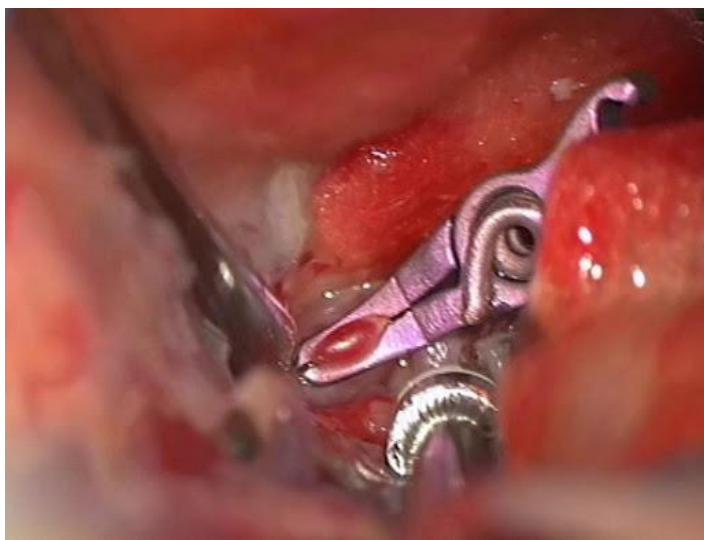Samotné zvracení zvedá nitrolební tlak, k prevenci vazospazmu užíváme vápníkové blokátory (↓ snížení rizika spazmů a následné ischemie)





NEUROCHIRURGICKÁ INTERVENCE - CLIPPING
Tj. nasazení cévní svorky na aneuryzma a jeho vyřazení z oběhu.

RADIOLOGICKÁ INTERVENCE – COILING
Tj. je aplikována platinová spirála k trombotizaci aneurysmatu.



CEREBROVASKULÁRNÍ PORUCHY

AKUTNÍ CÉVNÍ MOZKOVÉ PŘÍHODY - PROGNÓZA

- **Třetina pacientů** s ischemickou mozkovou příhodou **umírá do půl roku**.
- **Dvě třetiny** pacientů s intracerebrálním krvácením umírá **do půl roku**.
- Z přeživších pacientů je **polovina těžce postižena**.
- Pokud je akutně přítomna hemiplegie a porucha vědomí, je mortalita 40 % a prognóza je nepříznivá.
- Pokud je jakýkoli pohyb na dolní končetině během prvního týdne, je 80 % šance na schopnost samostatné lokomoce.
- Pokud není během 1. týdne významný pohyb a funkce ruky, pravděpodobnost úpravy její funkce tak, aby byla schopna specifických činností je 20 %.

FAKTORY OVLIVŇUJÍCÍ PROGNÓZU CÉVNÍ MOZKOVÉ PŘÍHODY

Déletrvající porucha vědomí, Hemiplegie x těžká hemiparéza, trvající > 1 měsíc, Výrazná fatická porucha, Demence, Neglect syndrom, Inkontinence delší než 2 týdny, Vážná srdeční porucha, Deprese, Špatné sociální a ekonomické zázemí, absence pomoci a podpory rodiny.

CEREBROVASKULÁRNÍ PORUCHY

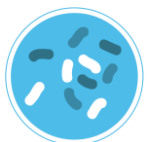AKUTNÍ CÉVNÍ MOZKOVÉ PŘÍHODY



INTRAKRANIÁLNÍ ŽILNÍ TROMBÓZA

= jejich příčinou je **porucha mozkové cirkulace** z důvodů vadného odtoku krve z hlavy

- **Vzácné závažné** a život ohrožující onemocnění (10 – 13 % úmrtnost)
- Obvykle **mladší pacienti** (typickým pacientem je mladá kouřící žena užívající HAK)
 - Četnost však méně než 1/100 000
- Akutní počátek u méně než 30% pacientů



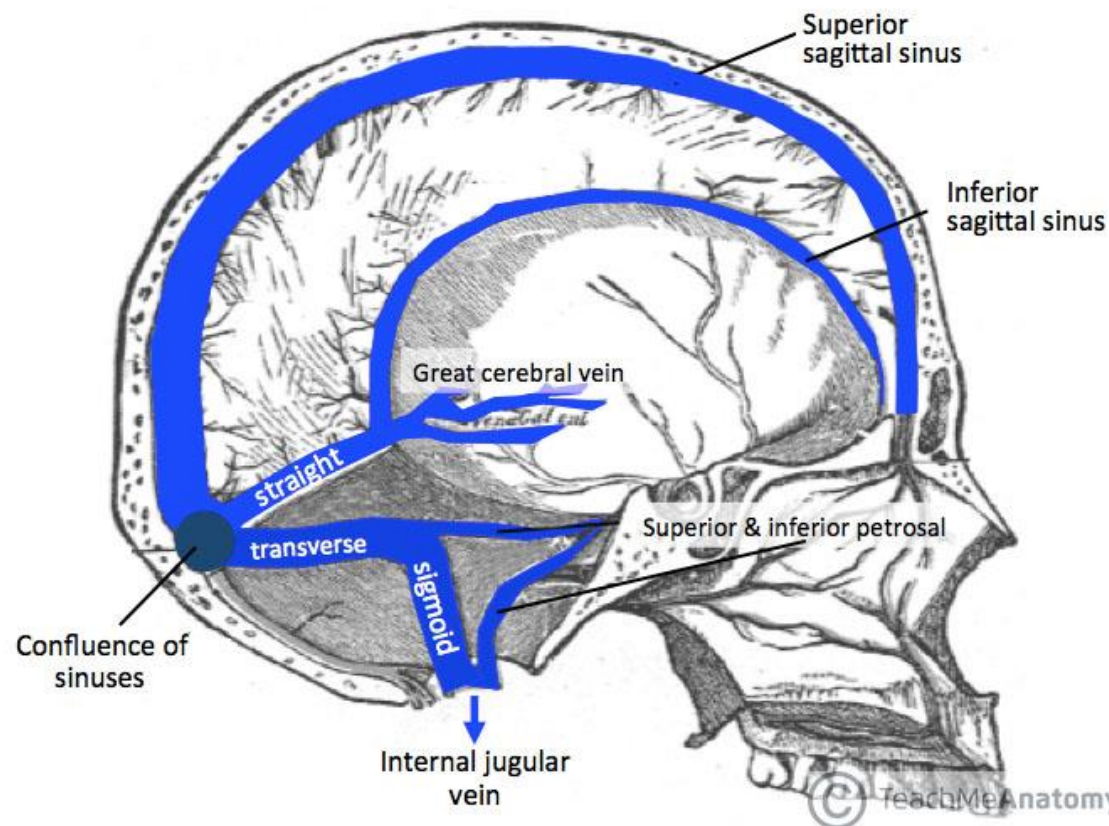
SEPTICKÁ INTRAKRANIÁLNÍ ŽILNÍ TROMBÓZA



ASEPTICKÁ INTRAKRANIÁLNÍ ŽILNÍ TROMBÓZA

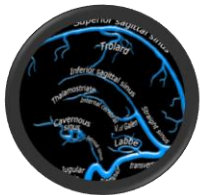KLINICKÉ PROJEVY:

- **Bolest hlavy (80 %)**
- Ložiskový neurologický nález (21 až 79%) a epileptický záchvat (41%)
- Poruchy zraku (25%), méně poruchy rovnováhy
- Senzitivní poruchy, afázie
- Poruchy vědomí



CEREBROVASKULÁRNÍ PORUCHY

AKUTNÍ CÉVNÍ MOZKOVÉ PŘÍHODY



INTRAKRANIÁLNÍ ŽILNÍ TROMBÓZA

= jejich příčinou je **porucha mozkové cirkulace** z důvodů vadného odtoku krve z hlavy

- **Nutné zobrazení**
 - ke zobrazení je MRI nebo CT s kontrastní látkou zachycenou v odtokové fázi



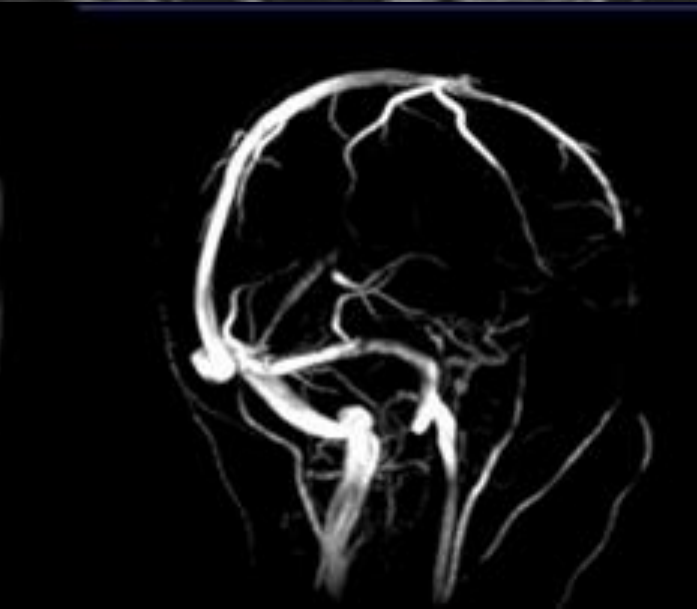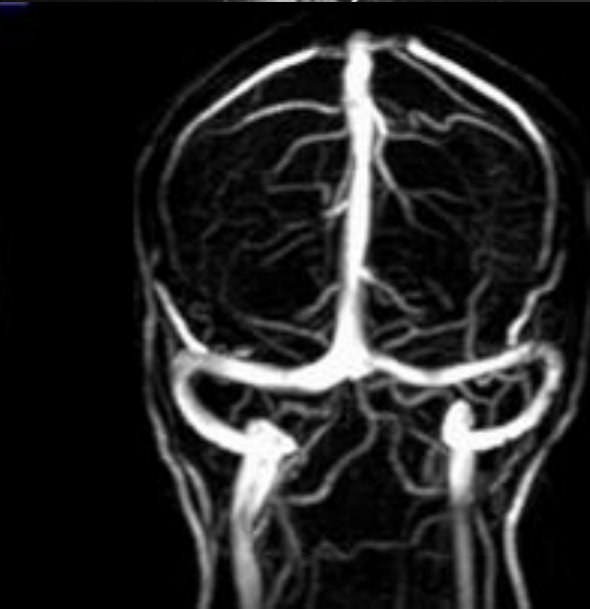
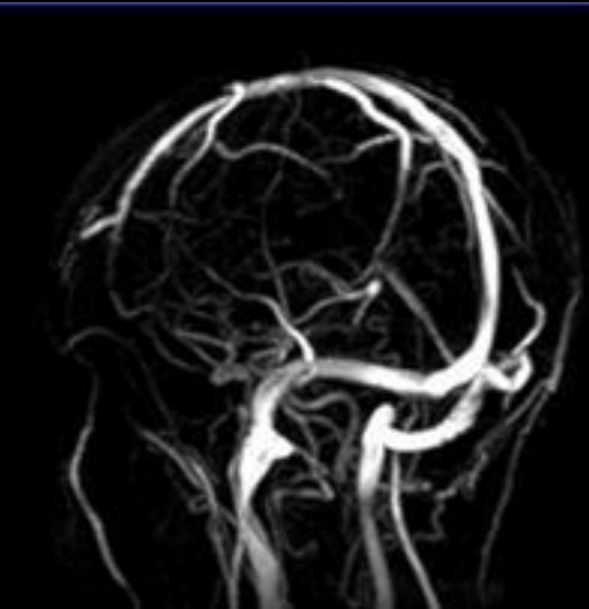
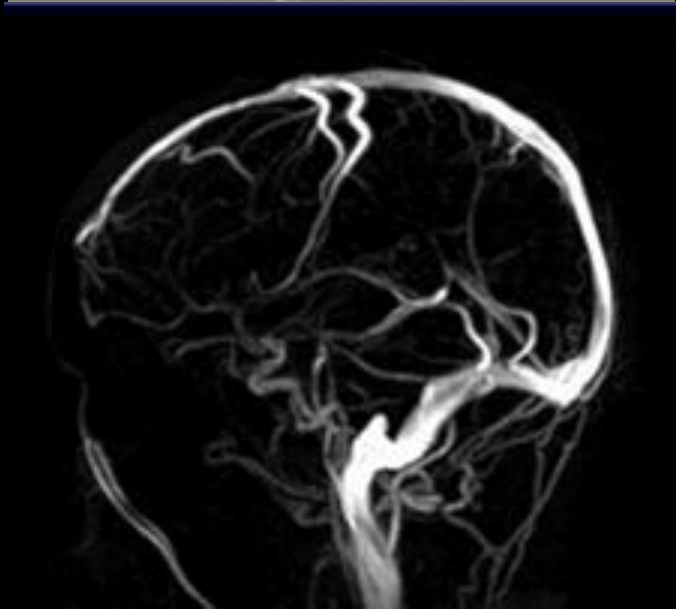
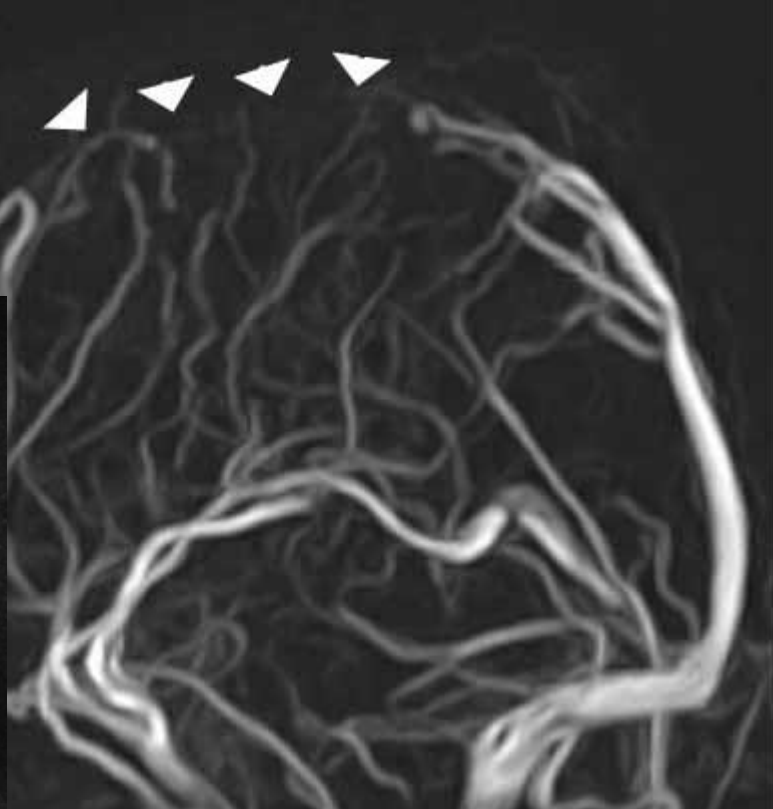
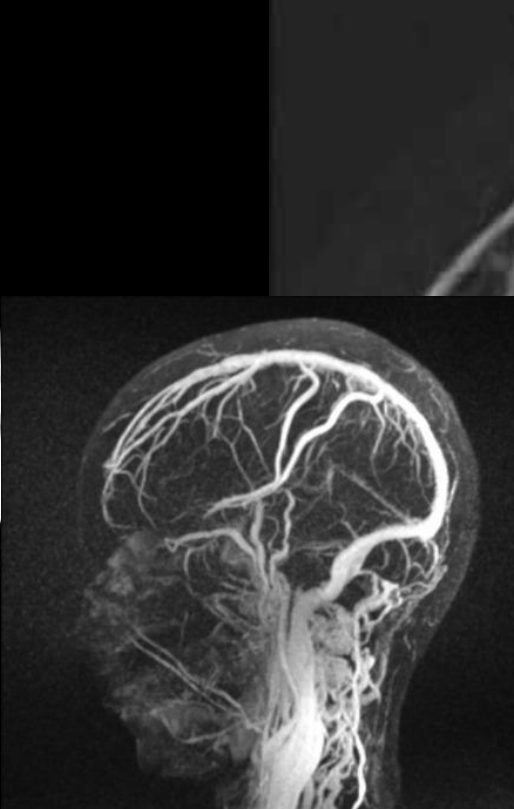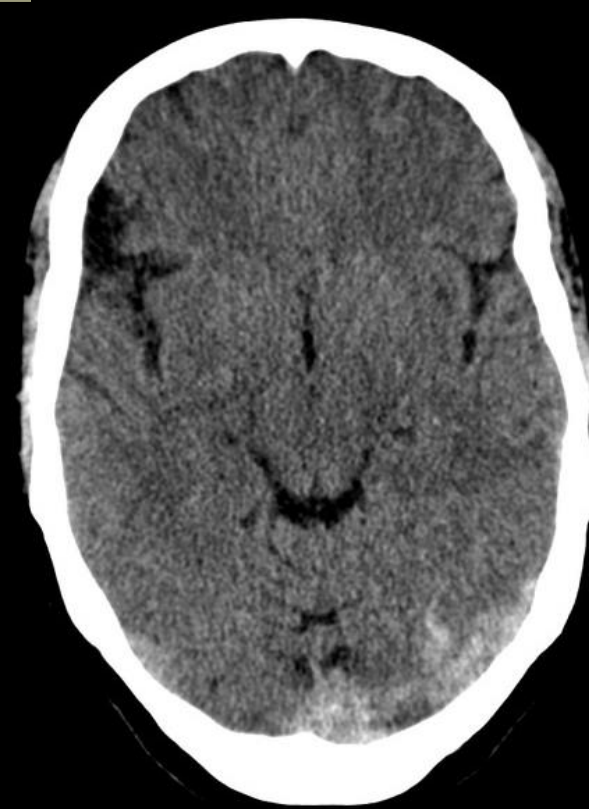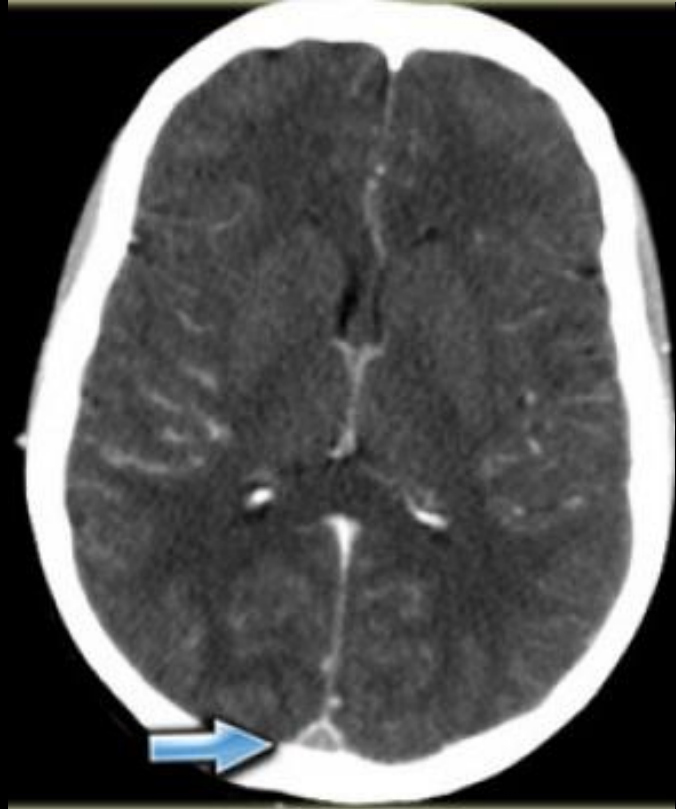SEPTICKÁ INTRAKRANIÁLNÍ ŽILNÍ TROMBÓZA

Život ohrožující, často i vysoké teploty. Cílem je **antikoagulační terapie** (jde-li indikovat) a **antibiotická terapie**. Zároveň také symptomatická terapie (tišení bolesti, prevence zvracení, klidový režim)



ASEPTICKÁ INTRAKRANIÁLNÍ ŽILNÍ TROMBÓZA

Cílem je **antikoagulační terapie** (jde-li indikovat), je zároveň nutno pátrat po příčině.



CEREBROVASKULÁRNÍ PORUCHY

CHRONICKÉ VASKULÁRNÍ PORUCHY

- **Zpomalení celkového i regionálního průtoku**
- **Příčiny extra i intracerebrální**
- Variabilní klinický obraz:
 - Změny osobnosti
 - Snížená duševní výkonnost či zhoršování paměti
 - Obtížnější adaptace na nové podmínky
 - Závratě
- Až obraz vaskulární demence:
 - Kumulace větších nebo menších infarktů
 - Poruchy chůze
 - Parkinsonské syndromy
 - Inkontinence
 - Skokovité prohlubování kognitivního deficitu

CEREBROVASKULÁRNÍ PORUCHY

KOMPLIKACE

- Trombembolická nemoc (nejenom z imobility)
- Pneumonie a ventilační poruchy
- Dysfagie
- ICHS/srdeční selhání
- Záchvat
- „Post-Stroke Pain Syndrome“
- Spasticita
- Močová dysfunkce
- Malnutrice a dehydratace
- Deprese
- Pády a zranění

FAKTORY OVLIVŇUJÍCÍ VÝSLEDNÝ STAV

- Neurologický deficit
- Motivace
- Schopnost se učit
- Emocionální a sociální podpora
- Medicínské komorbidity
- **Rehabilitace a trénink**

“Kdykoliv je to možné, pacienti s akutním iktem by měl mít k dispozici koordinovanou diagnostiku, prevenci komplikací a rehabilitační péči”

(kvalita evidence =A). Neexistují jasná data, která by ukázala, že některé forma fyzioterapeutického přístupu je nadřazena pro zlepšení hybnosti či chůze.

Děkujeme za pozornost!

M U N I



**NEUROLOGICKÁ
KLINIKA
LF MU a FN BRNO**