

OBRNA N. III

Ptóza: pokles víčka z obrny m.
levator palpebrae superioris

Obrna pohledu mediálně:

obrna m. rectus bulbi
medialis

Strabismus divergens

(rozbíhavé šilhání)+

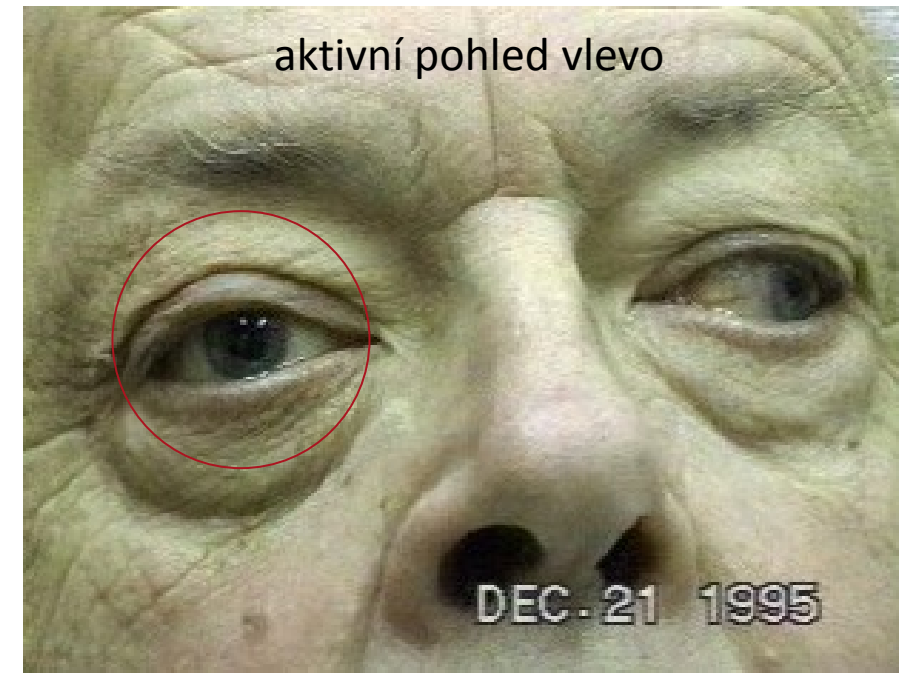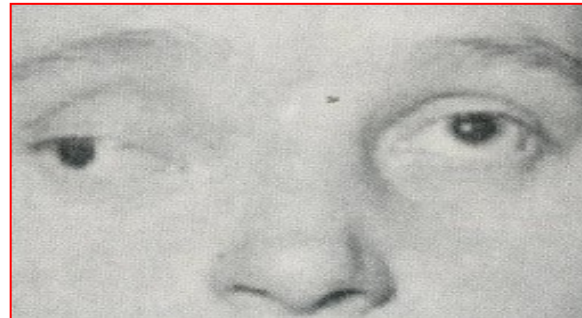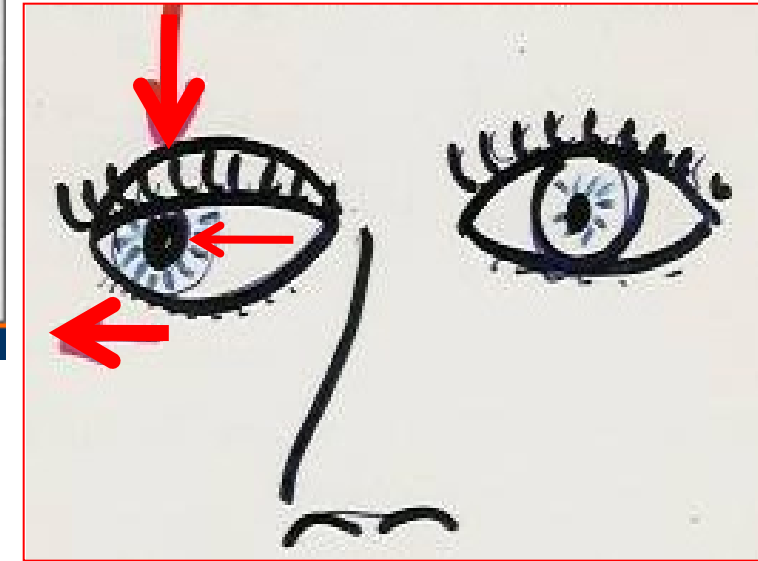
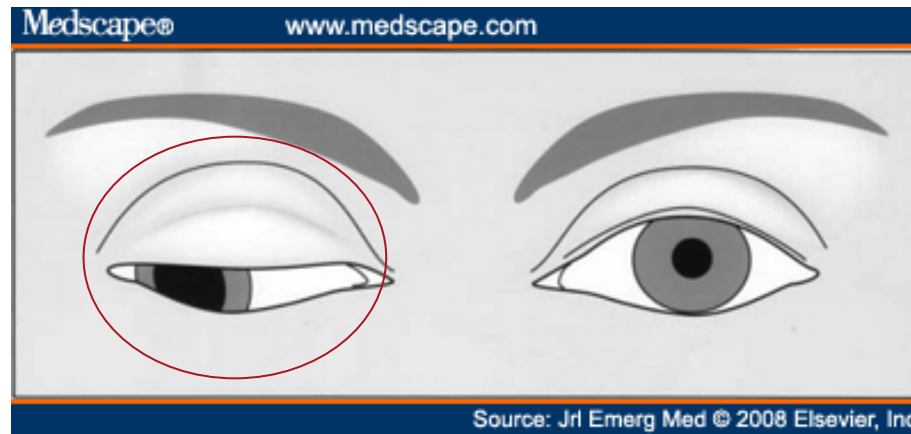
diplopie (dvojité vidění):

převaha intaktního m. rectus
lateralis (inervovaného z n.
VI) nad ochrnutým m. rectus
medialis

Mydriáza (rozšířená zornice):

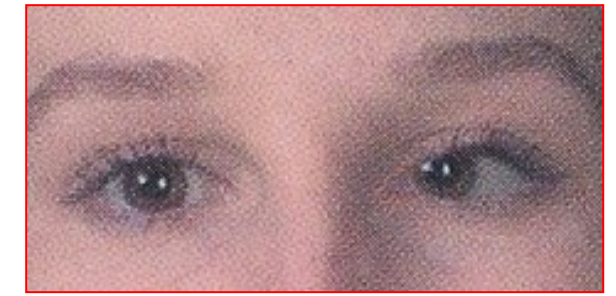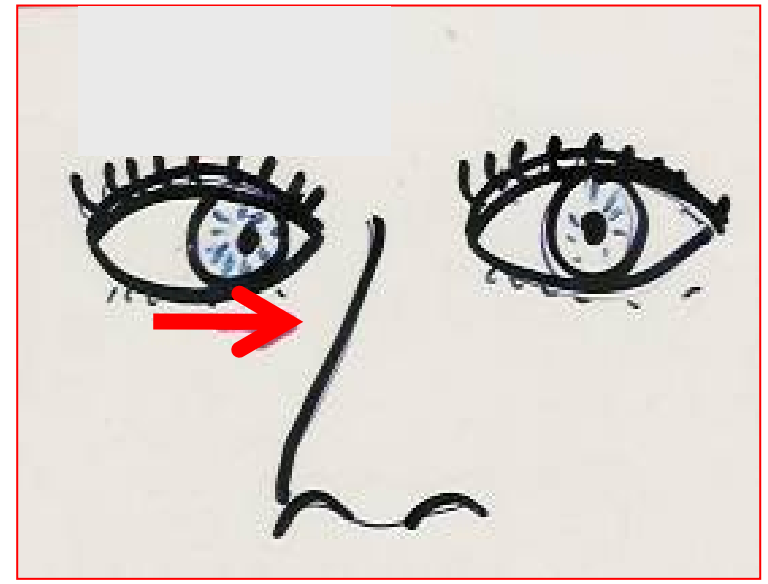

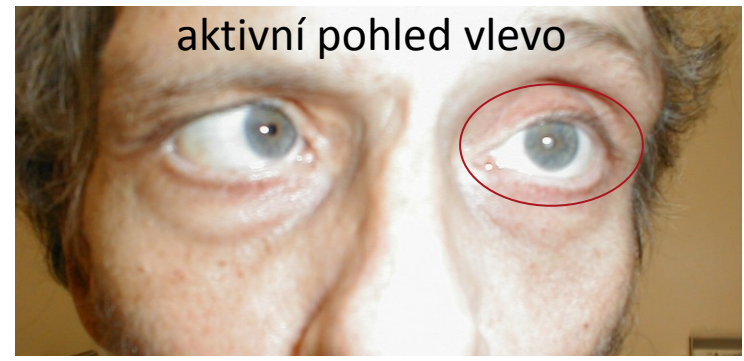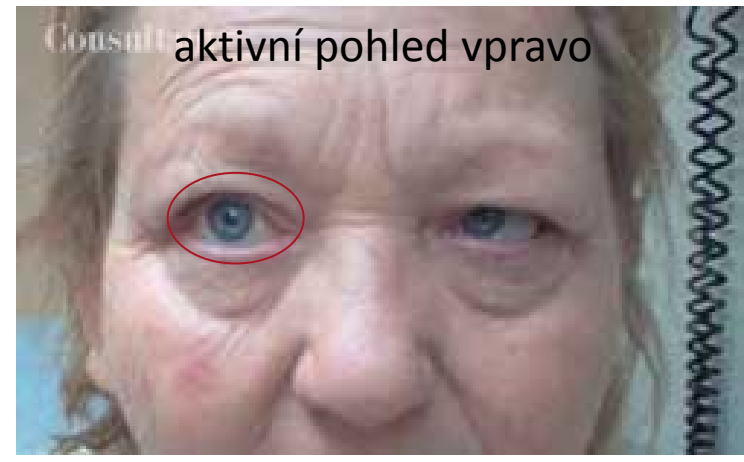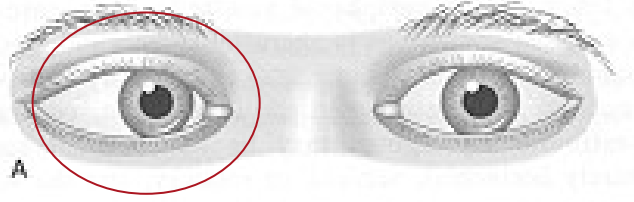
obrna m. sphincter pupillae,
převaha m. dilatator pupillae
(inervovaného z krčního
sympatiku)

Porucha akomodace (do blízka)



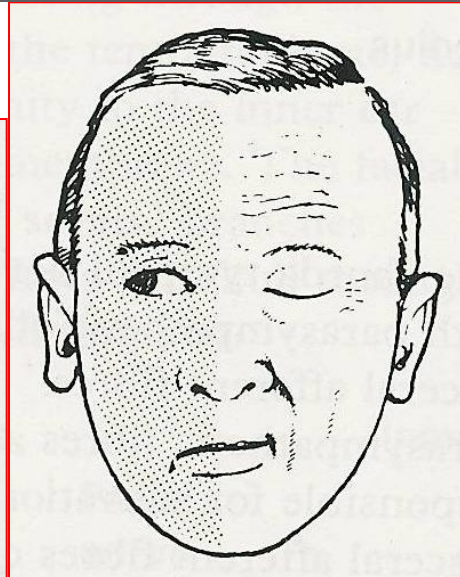
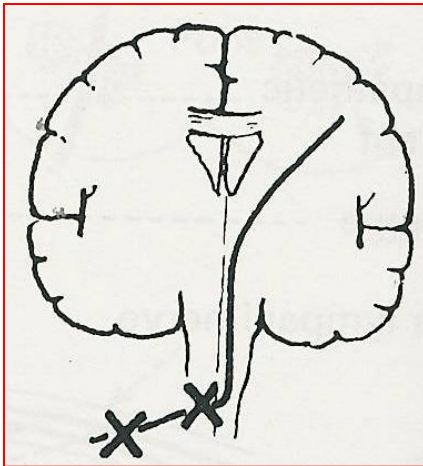
OBRNA N. IV., VI

1. **Obrna pohledu laterálně** z obrny m. rectus bulbi lateralis
2. **Strabismus convergens + diplopie:** převaha intaktního m. rectus medialis (inervovaného z n. III) nad ochrnutým m. rectus bulbi lateralis

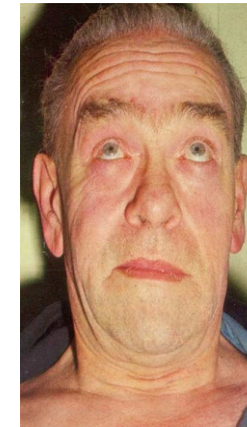
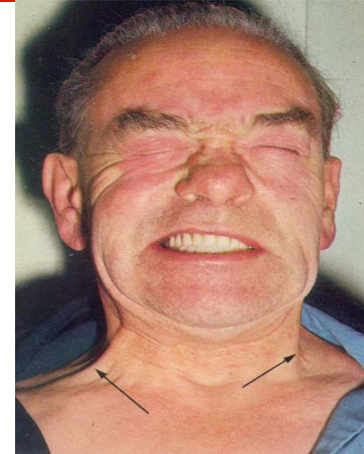
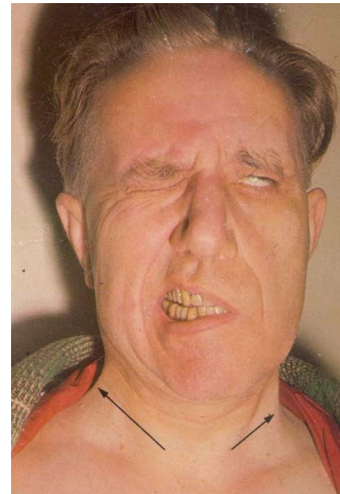
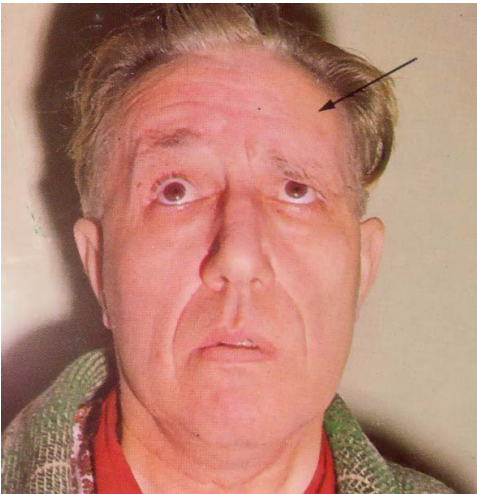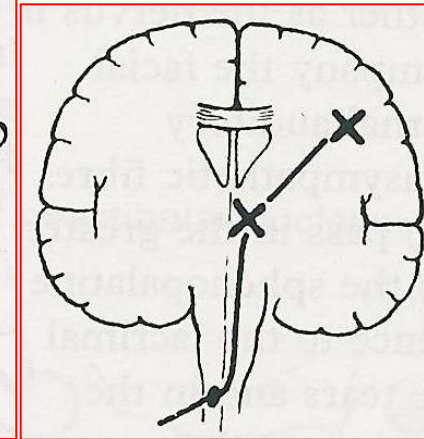
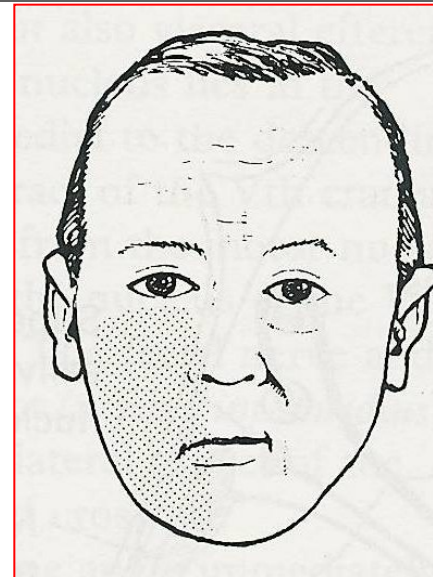


PERIFERNÍ (A) + CENTRÁLNÍ OBRNA (B) N. VII

A



B



Obrna všech mimických svalů na homolaterální polovině obličeje při poškození motorického jádra n. VII nebo axonů jeho motorických buněk

Kontralaterální obrna dolních mimických svalů při poškození supranukleární inervace motorického jádra n. VII: pokleslý koutek ústní. Horní mimické svaly zůstávají intaktní.

jazyk uchýlen v klidu na zdravou stranu a při plazení na stranu *postižení!* = **hemiglossoplegie**

